

**UNIVERSIDADE FEDERAL DO RIO GRANDE DO SUL
PROGRAMA DE PÓS-GRADUAÇÃO EM CIÊNCIAS PNEUMOLÓGICAS**

Dissertação de Mestrado

**CARCINOMA BRONQUIOLOALVEOLAR (CBA): ASPECTOS
DIAGNÓSTICOS E TERAPÊUTICOS EM UMA SÉRIE DE 72 CASOS
ESTUDADOS ENTRE 1965 E 2006.**

Fernanda Brum Spilimbergo

Orientadores

José da Silva Moreira

Jane Maria Ulbrich Kulczynski

Porto Alegre, 2009

Livros Grátis

<http://www.livrosgratis.com.br>

Milhares de livros grátis para download.

FICHA CATALOGRÁFICA

Catalogação na Publicação

S756c Spilimbergo, Fernanda Brum
Carcinoma bronquíoloalveolar (CBA) : aspectos diagnósticos e terapêuticos em uma série de 72 casos estudados entre 1965 e 2006 / Fernanda Brum Spilimbergo. – 2009.
39 f. : il. ; 30 cm.

Dissertação (mestrado) -- Universidade Federal de Ciências da Saúde de Porto Alegre, Programa de Pós-Graduação em Ciências Pneumológicas, 2009.

“Orientadores: Prof. Dr. José da Silva Moreira, Profa. Dra. Jane Maria Ulbrich Kulczynski”.

1. Adenocarcinoma Bronquíolo-Alveolar. 2. Adenocarcinoma de pulmão. 3. Neoplasias pulmonares. 4. Diagnóstico clínico.
I. Título.

CDD 616.9942
CDU 616.24-006.6

Bibliotecário Vladimir Luciano Pinto - CRB 10/1112

DEDICATÓRIA

Dedico este trabalho aos meus pais Nilo e Saura, minha irmã Fabiana e meu esposo Eduardo, que sempre acreditaram em mim e estiveram comigo nos momentos de maior dificuldade.

AGRADECIMENTOS

Aos meus pais pelo exemplo, amor , incentivo e compreensão.

Ao meu esposo Eduardo que com carinho, paciência, dedicação e amor, me ajudou na execução deste trabalho.

Ao Dr. Moreira, grande mestre da Pneumologia, pelo incentivo, amor ao trabalho, ao ensino, que com muita dedicação e paciência, conduziu brilhantemente a execução deste trabalho.

À Dra Jane pela gentileza e ajuda dispensada na realização do trabalho.

SUMÁRIO

Ficha Catalográfica	ii
Dedicatória	iii
Agradecimentos	iv
Sumário.....	v
Abreviaturas	vi
Lista de Gráficos.e tabelas.....	vii
Resumo	viii
Abstract.....	x
Introdução.....	1
Objetivo.....	9
Metodologia.....	10
Resultados.....	12
Discussão	20
Conclusões.....	25
Considerações finais.....	26
Referências.....	27
Anexo 1 – CBA: Aspectos histopatológicos.....	35
Anexo 2 – CBA: Aspectos tomográficos.....	36
Anexo 3 – TNM – Estadiamento do Câncer de Pulmão.....	39

ABREVIATURAS

AFIP: The Armed Forces Institute of Pathology

CBA: Carcinoma bronquioloalveolar

INCA: Instituto Nacional do Câncer

SEER: Surveillance, Epidemiology, and End Results

TNM: Tumor primário, Nódulo linfático, Metástase à distância

WHO: World Health Organization

LISTA DE GRÁFICOS E TABELAS

Gráfico 1 – CBA. Distribuição quanto ao sexo dos pacientes	12
Gráfico 2 – CBA. Distribuição quanto à cor dos pacientes	13
Gráfico 3 – CBA. Hábito tabágico entre os pacientes	14
Gráfico 4 – CBA. Manifestações clínicas	15
Gráfico 5 – CBA. Padrões radiográficos pulmonares	16
Gráfico 6 – CBA. Distribuição das lesões intratorácicas	17
Gráfico 7 – CBA. Confirmação diagnóstica	18
Gráfico 8 – CBA. Conduta terapêutica adotada	19
Tabela 1 - CBA. Distribuição por idade/sexo dos pacientes	13

RESUMO

O carcinoma bronquioloalveolar (CBA), definido originalmente como um subtipo de adenocarcinoma com origem em zonas pulmonares periféricas, citologicamente bem diferenciado, com crescimento ao longo dos septos alveolares íntegros e propagação canalicular, teve seu conceito restringido, a partir de 2004: “Carcinoma bronquioloalveolar puro” para os tumores com padrão de crescimento lepidico ao longo dos septos alveolares, sem evidências de invasão do estroma, vascular, linfática ou pleural, preservando a arquitetura pulmonar, e “Adenocarcinoma tipo misto com componente bronquioloalveolar”, no caso de haver alguma evidência de invasão.

No presente trabalho foram estudados 72 pacientes com adenocarcinoma de pulmão, internados no período entre 1965 e 2006 em um Serviço especializado em doenças pulmonares, cuja análise do conjunto laudo anatomopatológico, manifestações clínicas e achados radiográficos levaram à conclusão diagnóstica de carcinoma bronquioloalveolar (CBA). O estudo dividiu-se em dois períodos: 1965-2001 com 51 casos, e 2002-2006 com 21 casos. A série completa, constituída de 72 pacientes com CBA, representou 4,0% dos casos de adenocarcinoma e cerca de 1,0 % de todos os casos de câncer de pulmão atendidos no Serviço em 42 anos.

Dos 72 pacientes com o diagnóstico de CBA, a maioria (95,8%) era da raça branca, e 45 (62,5%) do sexo masculino. A média de idade foi de 68,6 anos para o sexo masculino e 64,7 anos para o feminino. Do total de pacientes, 65,0% eram tabagistas. Os sintomas clínicos mais freqüentes foram tosse, dispnéia, perda de

peso e broncorréia. Hipocratismo digital esteve presente em 20,8% dos pacientes e febre em 13,9%. O padrão acinar-lobular foi observado ao radiograma de tórax em 61,1% dos casos, nódulo-massa em 29,2% e intersticial em 16,7%; as lesões pulmonares foram unilaterais em 72,2% dos casos, unilobares em 30,6%; adenopatias mediastinais foram observadas em 9,7% dos pacientes, e derrame pleural ocorreu em um caso (1,4%).

Em 50,0% dos casos o material para diagnóstico foi obtido por toracotomia; em 18,1% por endoscopia (biópsia/lavado), em 13,9% por punção pulmonar transcutânea, e em 20,8% inicialmente por citologia de escarro. Em todos os casos, todavia, o diagnóstico de CBA acabou sendo corroborado por exame histopatológico – na maioria das vezes em material obtido por toracotomia e, em 2 casos, à necropsia.

A conduta terapêutica adotada foi cirurgia de ressecção pulmonar em 39 (54,2%) pacientes (19 lobectomias, 3 segmentectomias, 14 reseccções parciais maiores, e 3 pneumonectomias); 18 pacientes (25,0%) receberam quimioterapia e 4 (5,6%) radioterapia, isoladamente ou associadas a procedimento cirúrgico (4,0%); e 15 pacientes (20,8%) tiveram somente tratamento paliativo.

ABSTRACT

The Bronchioloalveolar carcinoma (BAC), at first defined as a sub type of adenocarcinoma originating in peripheral pulmonary zones, cytologically well differentiated, growing along the alveolar septa, and propagating via bronchial tree, had since 2004 its concept restricted: Pure bronchioloalveolar carcinoma for tumors growing along the alveolar septa without stroma, vessel, lymphatic or pleural invasion, preserving the pulmonary architecture, and Mixed type of adenocarcinoma with bronchioloalveolar component when invasion is present.

In this work there were studied 72 patients with adenocarcinoma of the lung, who were admitted between 1965 and 2006 in a Service of Chest Diseases, whose the histopathologic, clinical manifestations and radiographic findings concluded by the diagnostic of bronchioloalveolar carcinoma (BAC). The study was divided in two parts: a 1965-2001 one with 51 cases, and another from 2001 to 2006 with 21 cases. The whole series of 72 patients represented 4.0 per cent of the adenocarcinoma and 1.0 per cent of the lung cancer cases verified in 42 years.

Of 72 patients with BAC, 45 (62.5%) were male, most (95.8%) white. The mean age was 68.6 years for males and 64.7 years for females, and 65.5% were smokers. The most frequent clinical symptoms were cough, dyspnea, weight loss and bronchorrea. Digital clubbing was present in 20.8% of the patients and fever in 13.9% . At the X-ray, 61.1 % of the cases presented as an acinar-lobular pattern, in 29.2% as a nodule-mass and in 16.7% as an interstitial aspect. Unilateral lesions were observed in 72.2% of the cases, in one pulmonary lobe in 30.6%; in 9.7% there were mediastinal lymphadenopathies, and in one case (1.4%) a pleural effusion was identified.

Diagnostic material was obtained in 50% of cases by thoracotomy, in 18.1% by endoscopy, in 13.9% by punch lung biopsy, and in 20.8% by sputum cytology. In all cases, however, the BAC diagnosis was confirmed by histopathologic criteria – mostly at thoracotomy, and in two cases at necropsy.

The therapeutic conduction in these 72 cases of BAC was pulmonary resection in 39 (54.2%) patients (lobectomy 19, segmentectomy 3, major partial resection 14, pneumonectomy 3); chemotherapy in 18 (25.0%) and radiotherapy in 4 (5.5%), alone or combined with a surgical procedure (4.0%); and 15 patients (20.8%) received only symptomatic medication.

INTRODUÇÃO

O câncer de pulmão (carcinoma) – neoplasia maligna de natureza epitelial, primitiva do órgão – é atualmente responsável pelo maior número de mortes por neoplasias no mundo, com incidência de aproximadamente 1,3 milhão/ano, e quase igual índice de mortalidade (WHO, 2006; Jemal et al, 2007). Estima-se que em 2005 o câncer de pulmão foi responsável por 163.500 mortes nos EUA, em comparação com 127.500 mortes por câncer de mama, próstata e colo-retal combinados (Jemal A et al, 2005). No Brasil, a incidência dessa neoplasia é maior do que 25 mil pacientes / ano, sendo também uma das principais causas de morte por câncer no País, com as maiores taxas ocorrendo nos estados do sul, em especial no Rio Grande do Sul (INCA, 2005).

De acordo com os tipos histológicos o câncer de pulmão (carcinomas) costuma ser classificado em (WHO, 2004):

- carcinomas não de pequenas células:
 - carcinoma epidermóide ou de células escamosas;
 - adenocarcinoma (incluindo carcinoma bronquioloalveolar);
 - carcinoma de grandes células;
 - carcinoma adenoescamoso
 - carcinoma sarcomatóide
- carcinoma de pequenas células

O carcinoma bronquioloalveolar (CBA) foi definido originalmente como um subtipo de adenocarcinoma – não de pequenas células – distinguido por quatro características histológicas principais, cada qual tendo que estar presente em pelo menos 75,0% do tumor: origem em zonas pulmonares periféricas, citologicamente bem diferenciado, crescimento ao longo dos septos alveolares íntegros (chamado de padrão de crescimento lepidico) e propagação aerógena e linfática (Liebow A, 1960; Garfield DH et al, 2006).

Em 1999 e 2004 a classificação da *World Health Organization* (WHO) restringiu o conceito de carcinoma bronquioloalveolar puro para os tumores com padrão de crescimento lepidico ao longo dos septos alveolares, sem (não mucinosos) ou com produção de muco (mucinosos), sem evidência de invasão do estroma, vascular, linfática ou pleural, preservando a arquitetura pulmonar (Travis WD et al, 2004) (Anexo 1). Quando há evidência de invasão, ele é classificado como adenocarcinoma tipo misto com componente bronquioloalveolar.

Comparado com outros subtipos de carcinoma não de pequenas células, o CBA é caracterizado por apresentação clínica, aparência radiográfica e história natural distintas. Representa 2,0% a 4,0% dos tumores primários do pulmão, e sua incidência tem aumentado nos últimos anos, tem crescimento lento e geralmente apresenta prognóstico melhor que o dos outros tipos de carcinoma de pulmão (Lee, KS et al, 1997; Raz DJ et al, 2006).

Acomete mais vezes mulheres jovens, frequentemente não fumantes e orientais. Em uma recente análise (SEER database), atualmente 38,0 % de todos os casos de câncer de pulmão ocorreram em mulheres; entretanto, entre mulheres incidiram 54,0% dos casos de CBA (Read WL et al – SEER, 2004). A relação

desse tumor com o uso do tabaco existe; porém não de forma tão acentuada como ocorre com outros tipos de carcinoma de pulmão (Morabia A & Wynder EL, 1992), ainda que o número de casos de adenocarcinoma esteja aumentando entre os fumantes (Wynder EL & Muscat JE, 1995).

Os sintomas em geral aparecem tardiamente na evolução da doença. As manifestações clínicas iniciais, todavia, mais frequentemente são tosse e expectoração, podendo ser esta abundante; dor torácica e hemoptise são menos comuns (Garfield DH et al, 2006). Também, como o tumor compromete as superfícies alveolares, pode ocorrer diminuição das trocas gasosas com hipoxemia, dispnéia e insuficiência ventilatória. (Marzano MJ et al, 1984; Miller RR et al, 1990)

Aos exames de imagem, o CBA pode se apresentar como nódulo solitário ou lesões multinodulares, e como infiltrado intersticial com áreas de consolidação, revestindo-se de uma forma pneumônica (Rosenblatt MB et al, 1967; Moreira LBM et al, 2002). A ocorrência de atelectasia não é comum, uma vez que o tumor não costuma comprometer brônquios de maior calibre, e lesões escavadas também são raras. Embora a doença multifocal venha sendo historicamente atribuída à disseminação brônquica (via canalicular) ou linfática, estudos mais recentes sugerem que ela pode se dever à evolução sincrônica de múltiplos clones (policlonal) neoplásicos independentes (Barsky S et al, 1994).

As diferentes apresentações radiológicas mantêm correlação com os subtipos histopatológicos, com conseqüentes implicações prognósticas (Zell JA et al, 2005; Patsios D et al, 2007). Em uma série de 187 pacientes com CBA, mais da metade dos tumores não mucinosos apresentavam-se como nódulos solitários, enquanto

que os tumores mucinosos estavam associados com doença multifocal e consolidação lobar em 78,0% das vezes (Barsky SH et al, 1994). A apresentação sob forma de doença localizada (nódulo solitário periférico) é mais comum em pacientes com CBA do que com os outros tipos de carcinoma não de pequenas células. Em duas séries, com um total de 164 pacientes com CBA, a forma nodular solitária foi observada em 38,0% dos casos (Barsky SH et al, 1994; Travis WD et al, 2005). De um modo geral, pacientes assintomáticos, com lesões nodulares, não mucinosas tendem a apresentar melhor prognóstico (Okubo K et al, 1999). A tomografia de tórax mostra broncogramas aéreos e geralmente o diagnóstico de CBA não é considerado até que os sintomas clínicos e alterações radiográficas – com frequência também dependentes de infecção secundária superajuntada –, não apresentam resposta ao uso de antibióticos (Anexo 2). Esta forma de CBA, denominada “pneumônica”, tem sido associada a um pior prognóstico (Lin DM et al, 2006). Mais recentemente, tem sido sugerido que achados fornecidos pelo PET (positron emission tomography) associados aos da tomografia de tórax poderiam contribuir na indicação da maior ou menor agressividade de adenocarcinomas e de carcinomas bronquioloalveolares (Okada M et al, 2007).

Macroscopicamente, o tumor costuma ocorrer nas porções mais periféricas do pulmão, seja como nódulo único, ou, com mais frequência, como nódulos múltiplos, os quais coalescendo, produzem o aspecto de consolidação alvéolo ductal (Sadohara J et al, 2004). Os nódulos do parênquima apresentam-se com coloração mucinosa acinzentada, quando existe secreção, algumas vezes aparecendo como áreas sólidas cinza esbranquiçadas, cuja diferenciação com

adenocarcinoma propriamente dito, à histologia, pode oferecer dificuldades, particularmente quando o material de biópsia for exíguo (Kerr KM, 2009).

Histologicamente, o carcinoma bronquioloalveolar caracteriza-se por células epiteliais distintas, altas, colunares a cubóides, que revestem os septos alveolares e projetam-se para dentro dos espaços alveolares em monocamadas numerosas ou formações papilares ramificadas. As células tumorais geralmente contêm secreção mucosa abundante. O grau de diferenciação varia entre bem e moderadamente diferenciado, sendo, na maior parte dos casos, bem diferenciados. Há tendência a preservar a arquitetura do septo, entretanto, espessamento septal com esclerose é comum, principalmente na variante não mucinosa, o que pode tornar difícil o diagnóstico diferencial entre um CBA esclerosante e um adenocarcinoma invasivo inicial (Travis WD et al, 2005). Ultra estruturalmente, o carcinoma bronquioloalveolar constitui um grupo celular heterogêneo, incluindo células bronquiolares secretoras de muco, “goblet cells “ (CBA tipo mucinoso) e células claras, e raramente pneumócitos do tipo II (CBA tipo não mucinoso) . A forma mucinosa representa 20,0% a 25,0% dos CBAs, enquanto a forma não mucinosa ocorre em 60,0% a 65,0% dos casos (Darvishian F et al, 2002; Youssem AS & Beasley MB, 2007; Garfield DH et al, 2008).

Metástases pulmonares de adenocarcinomas de outros sítios primários, (ex.: estômago, pâncreas ,côlon) podem ter aparência semelhante à do CBA, devendo a denominação de CBA somente ser atribuída a casos em que não tenha comprovadamente adenocarcinoma em outro local e/ou que a origem pulmonar seja comprovada por exame imunohistoquímica (Feldman ER et al, 1992; Girard N, 2009).

A análise imunohistoquímica pode se mostrar muito útil para distinguir um tumor primário de pulmão de tumores metastáticos. O marcador CK7 (cytokeratin 7) apresenta-se positivo em 90,0% dos pacientes com adenocarcinoma de pulmão, incluindo o CBA, e em somente 23,0% dos casos de metástases de adenocarcinoma de cólon, enquanto que o CK20 (Cytokeratin 20) mostra-se positivo em mais de 95,0% dos pacientes com metástases de câncer colorretal (Shah RN et al, 2002; Simsir A et al, 2004). O marcador TTF-1 (Thyroid transcription factor-1) também auxilia na caracterização da origem do tumor, uma vez que altamente específico para adenocarcinomas brônquicos periféricos (Bohinski RJ et al, 1998; Gomez-Fernandez C et al, 2002), estando presente em 90,0% dos CBAs não mucinosos e em menos de 30,0 % dos mucinosos (Travis W et al, 1999). Já a catepsina K expressa-se em estromas de adenocarcinomas, mas não casos de CBA, podendo constituir-se em um útil marcador para separar esses tumores (Rapa I et al, 2007).

Diversas investigações têm focalizado em cima da possível relação entre CBA e proliferações epiteliais benignas (Daly RC et al, 1991; Mori M et al, 2001). Uma analogia com o adenocarcinoma de cólon foi proposta, sugerindo haver um espectro de proliferação epitelial no pulmão que varia desde a hiperplasia ou adenoma benigno para a hiperplasia adenomatosa atípica e até adenocarcinoma totalmente desenvolvido. Embora os dados sejam ainda controversos, evidências em bases moleculares sugerem que tal sequência pode existir (Barsky SH et al, 1994; Nanki N et al, 2002).

O estadiamento do CBA segue a classificação TNM, adotado para o carcinoma brônquico, em geral (Sobin LH et al, 1997; Mountain CF, 1997; Remi-

Porta R et al, 2009) (Anexo 3). Todavia, com relação a resultados de tratamento, a forma localizada do CBA (estádio I) costuma se mostrar com melhor prognóstico do que o adenocarcinoma (não CBA) de mesmo estágio, com os pacientes acometidos apresentando sobrevida em cinco anos, respectivamente, de 81,0% a 83,0% versus 63,0% a 65,0% (Miller RR, 1990). Pacientes com CBA em estágio IIIB ou IV têm uma média de sobrevida de 15 meses, enquanto que os portadores de adenocarcinoma não CBA apresentam uma média de 10 meses (Regnard JF et al, 1998). Quanto maior o componente de carcinoma bronquioloalveolar presente no adenocarcinoma (formas mistas), melhor se mostra o prognóstico em termos de sobrevida, como mostrado em uma série de 91 casos cirúrgicos (Lin DM et al, 2006). A expressão de alguns fatores, como FAK (focal adhesion kinase) e PTEN (phosphatase and tensin homologue) podem oferecer alguma informação sobre prognóstico, como observado em 172 casos de adenocarcinoma e 77 de carcinoma bronquioloalveolar, cujos pacientes foram submetidos a ressecção pulmonar (Wang C et al, 2009).

Assim como o verificado em outros carcinomas não de pequenas células, a ressecção cirúrgica é o único tratamento potencialmente curativo, podendo lograr excelentes resultados nas formas puras de CBA (Marzano MJ et al, 1984; Sakurai H et al, 2004; Lin DM et al, 2006). Pacientes com CBA de extensão locorregional, ou com adenocarcinoma misto com componente CBA, têm manejos cirúrgico e/ou com radioterapia efetuados da mesma forma que os adotados para outros tipos de carcinoma não de pequenas células, assim como para pacientes com doença avançada, com as mesmas combinações de quimioterápicos. Estudos sugerem que CBA não ressecável e adenocarcinoma misto com componente CBA apresentam

uma melhor resposta ao inibidor de EGFR (*tyrosine kinase inhibitors of the epidermal growth factor receptor*) gefitinib e erlotinib, que outros subtipos de carcinoma não de pequenas células (Garfield DH et al, 2006). Para os pacientes que falharam em responder a um ou dois regimes de quimioterapia deve-se considerar o tratamento com inibidor de EGFR (Zakowski MF et al, 2009).

Nos pacientes com CBA estágio I, cirurgicamente ressecáveis, os tumores T1 estão associados a um resultado significativamente melhor do que os tumores T2, enquanto que os pacientes com doença multinodular ou comprometimento pulmonar difuso têm um prognóstico pior (Raz DJ et al, 2006). O CBA do tipo mucinoso geralmente apresenta-se na forma multinodular ou difusa e conseqüentemente está associado a um pior prognóstico do que a forma não mucinosa (Garfield et al, 2008). Transplante de pulmão pode ser uma alternativa, cogitada naqueles casos de extensas lesões unilaterais (Mathew J & Kratzke RA, 2009).

Os pacientes portadores de carcinoma bronquioloalveolar têm, em geral, maior sobrevida a longo prazo do que aqueles com outros carcinomas não de pequenas células, sendo a neoplasia menos propensa a causar metástases à distância, embora com taxas mais altas de recorrência intratorácica (Daly RC et al, 1991).

OBJETIVO

Analisar os aspectos diagnósticos e terapêuticos de uma série de casos de carcinoma bronquioloalveolar estudada no período 1965-2006 em um serviço especializado em doenças pulmonares.

METODOLOGIA

Estudaram-se todos os casos de carcinoma bronquioloalveolar consecutivamente atendidos no Pavilhão Pereira Filho (Serviço de Pneumologia do Complexo Hospitalar Santa Casa – Porto Alegre, RS) no período 1965-2006. Foram revisados os laudos anatomopatológicos dos tumores de pulmão rotulados como adenocarcinoma em pacientes internados de 1965 a 2001, e de 2002 a 2006, efetuados pelos Laboratórios de Patologia do Serviço, resultando 72 casos (51 e 21, respectivamente, em cada sub período), cuja conclusão final foi de carcinoma bronquioloalveolar (CBA). Este número representou 4,0% dos casos de adenocarcinoma, e cerca de 1,0 % de todos os casos de câncer de pulmão atendidos no serviço em 42 anos. Dados demográficos, clínicos, radiográficos e sobre tratamento foram coletados dos prontuários desses pacientes, e analisados posteriormente. Foram avaliados sexo, idade, cor, principais sintomas da doença, presença ou ausência de tabagismo, padrão radiológico das lesões, métodos para confirmação diagnóstica e tratamento realizado.

O padrão radiológico apresentado pela doença foi referido como nódulo-massa para a presença de nódulo único (até 3,0 cm de diâmetro) ou massa (lesão com mais de 3,0 cm de diâmetro), isolados; padrão acinar-lobular para as lesões com aspecto consolidativo, ou nódulos múltiplos coalescentes; e padrão intersticial quando havia espessamento dos septos interlobulares.

Em relação à localização da neoplasia, foram descritas como unilaterais as lesões em um pulmão, restritas ou não a um único lobo e bilaterais, para as lesões que comprometiam ambos os pulmões. Foram registradas presenças de adenopatias, quando havia linfonodos intrapulmonares e/ou mediastinais comprometidos, e de derrame pleural, se este estivesse presente.

O diagnóstico foi inicialmente estabelecido em material obtido através de endoscopia (rígida ou fibrobroncoscopia), com realização de biópsia transbrônquica e/ou lavado broncoalveolar; por punção pulmonar transcutânea, por toracotomia ou por citologia de escarro, associadas à história clínica e achados radiológicos sugestivos de CBA. Em todos os casos, o diagnóstico de CBA acabou sendo confirmado por achados histopatológicos – na maioria em material obtido à toracotomia. A classificação dos casos de CBA em tipos “não mucinoso” e “mucinoso” não foi adotada, uma vez que a maioria dos componentes da série foram estudados em período anterior a 2001, quando o critério não era de uso corrente.

A conduta terapêutica adotada, na dependência do estadiamento (Anexo 3), foi ou cirúrgica com ressecção da lesão, quimioterapia, radioterapia, cirurgia associada à quimioterapia, ou tão somente tratamento sintomático.

Os dados foram reunidos em planilha do Programa Microsoft Excel. A análise estatística dos dados foram efetuadas usando-se os programas Excel e EPIInfo. As variáveis numéricas foram comparadas por testes de média (Teste T), e as demais por meio de testes para proporções (Qui-quadrado). Adotou-se nível de significância de 5,0%. O trabalho foi submetido à Comissão de Ética da Instituição, e aprovado em 03 de outubro de 2006, sob o número do parecer 431/06.

RESULTADOS

Dos 72 pacientes com o diagnóstico de carcinoma bronquioloalveolar (CBA), 45 (62,5%) eram do sexo masculino e 27 (37,5%) do feminino, sendo a maioria da raça branca (95,8%), conforme mostram os gráficos 1 e 2, respectivamente. As distribuições com relação à raça e sexo foram significativamente diferentes ($P < 0,01$). A média de idade foi de 68,6 anos para o sexo masculino e 64,7 anos para o feminino (Tabela 1). Do total de pacientes, 35,1% não eram tabagistas (gráfico 3).

Gráfico 1- CBA. Distribuição quanto ao sexo: 45 homens e 27 mulheres.

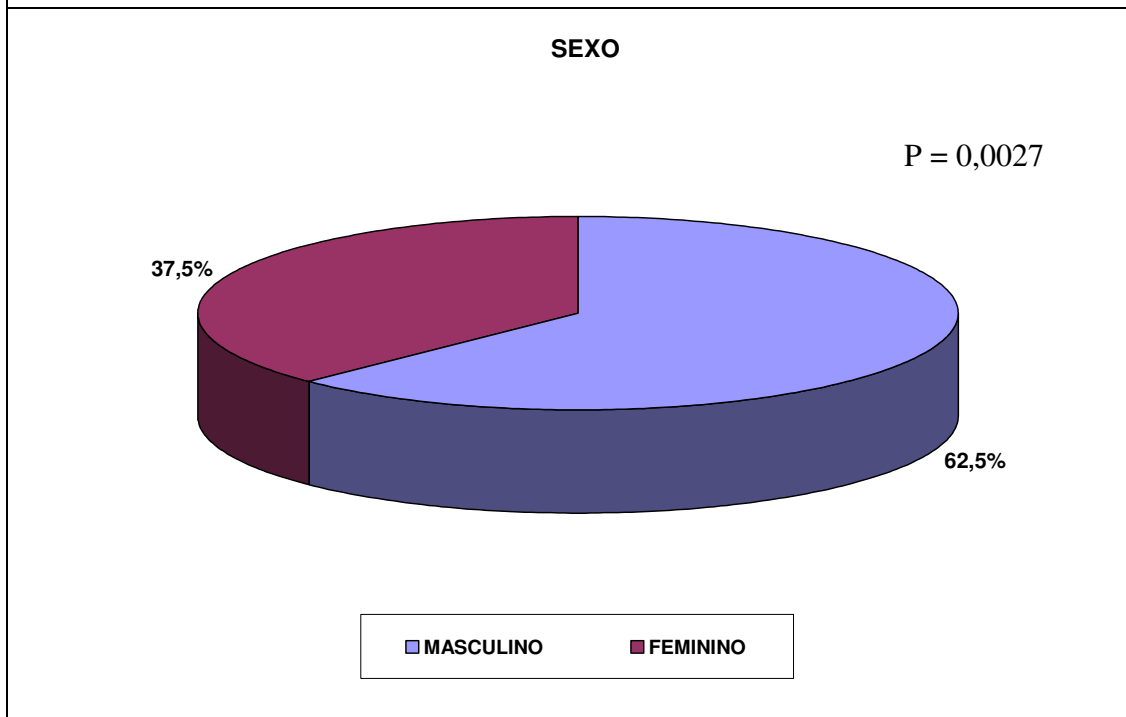


Gráfico 2 - CBA. Distribuição quanto à cor dos 72 pacientes.

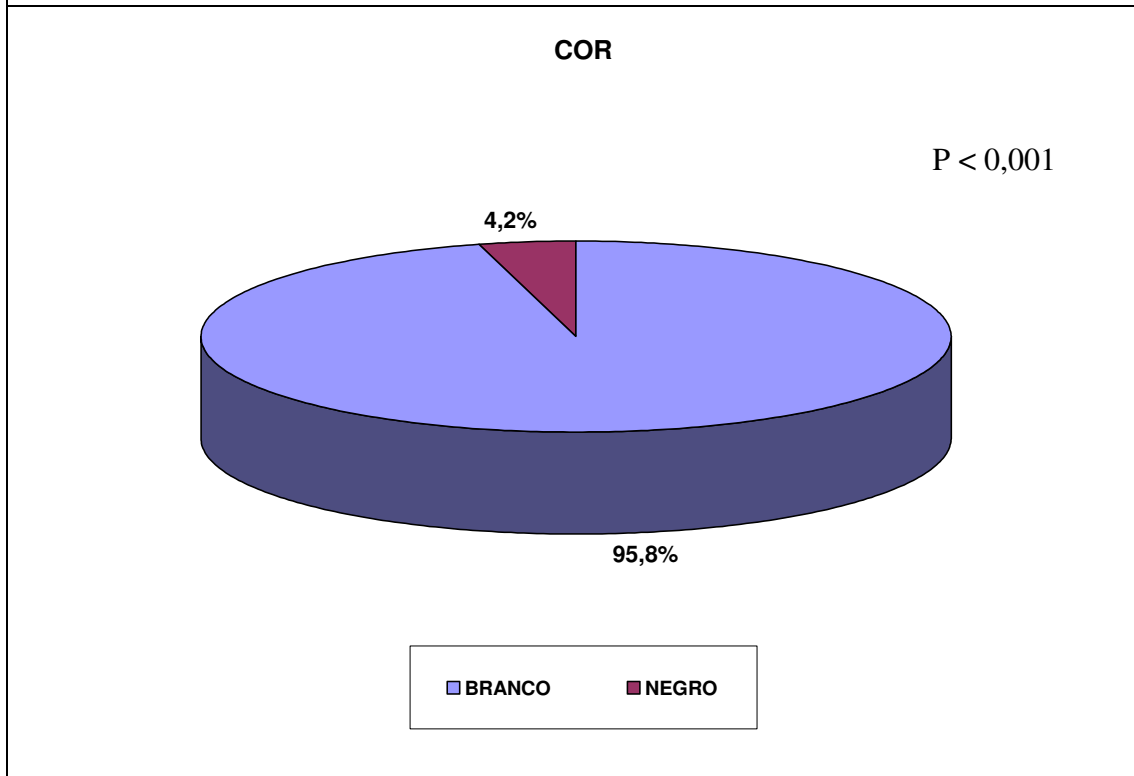
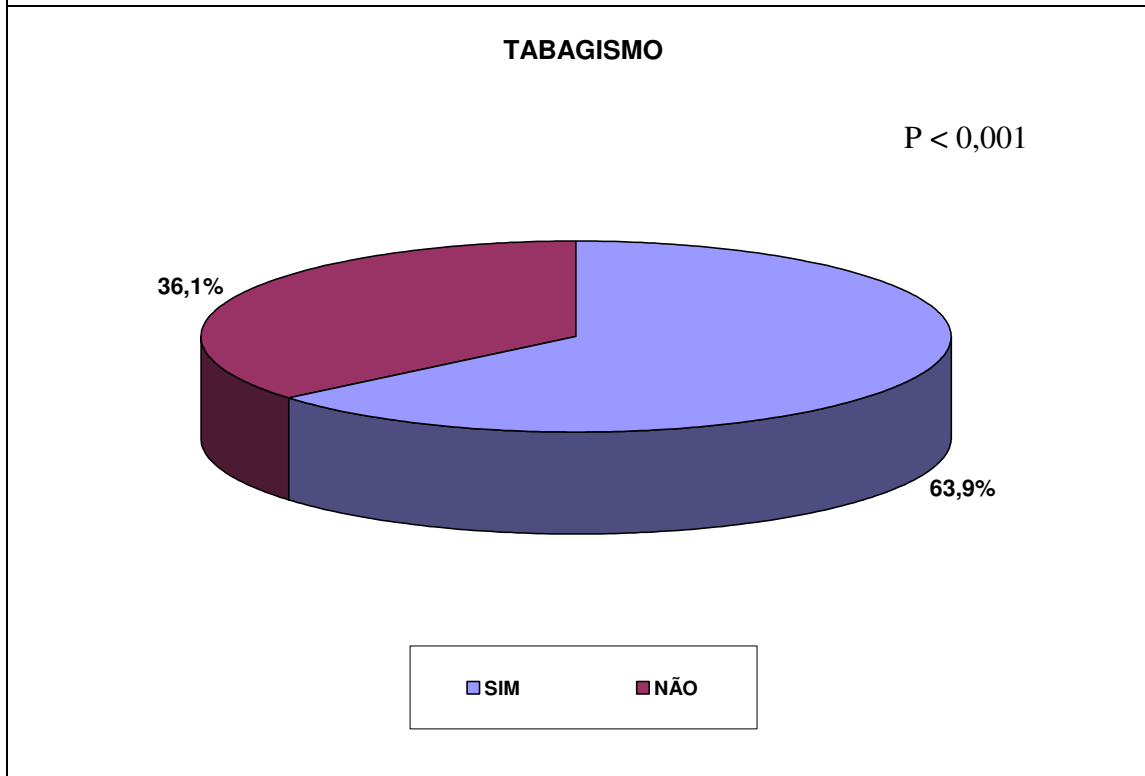


Tabela 1- CBA. Distribuição por idade/sexo dos 72 pacientes.

	MASC.	FEM.
Média de Idade	68,6	64,7
Desvio Padrão	9,8	7,8

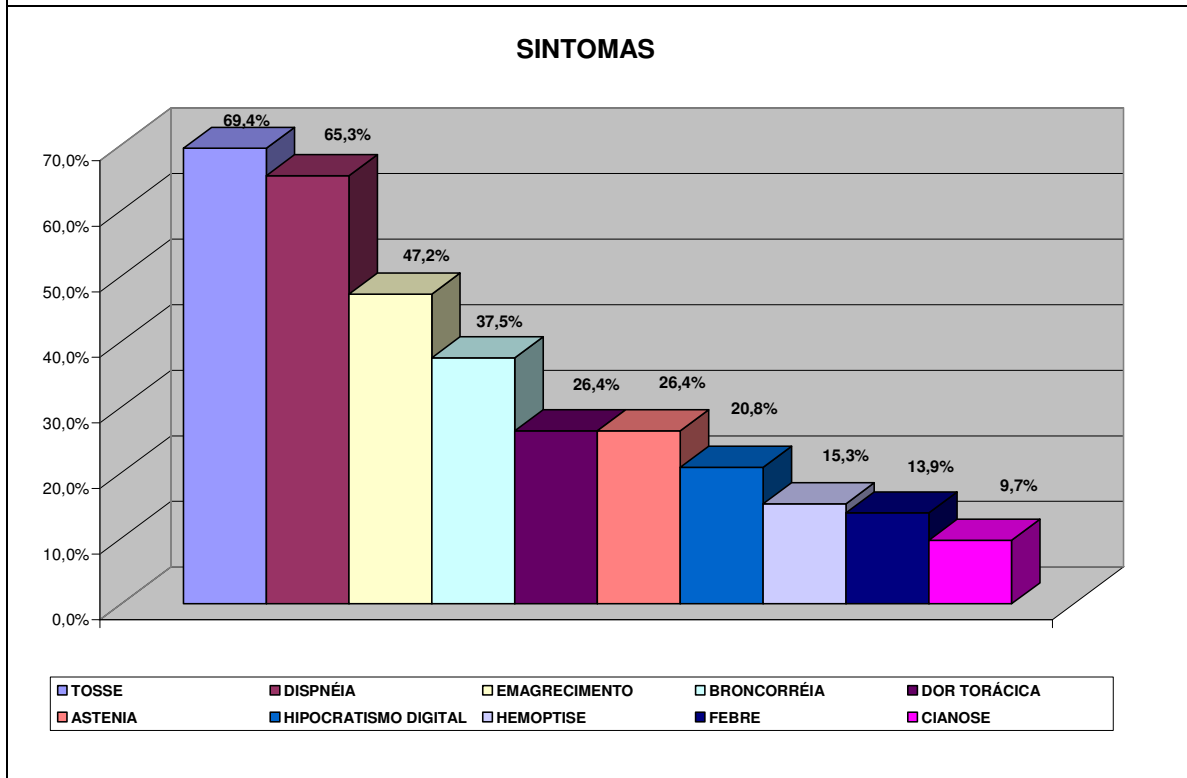
P = 0,083

Gráfico 3 - CBA. Hábito tabágico entre os 72 pacientes



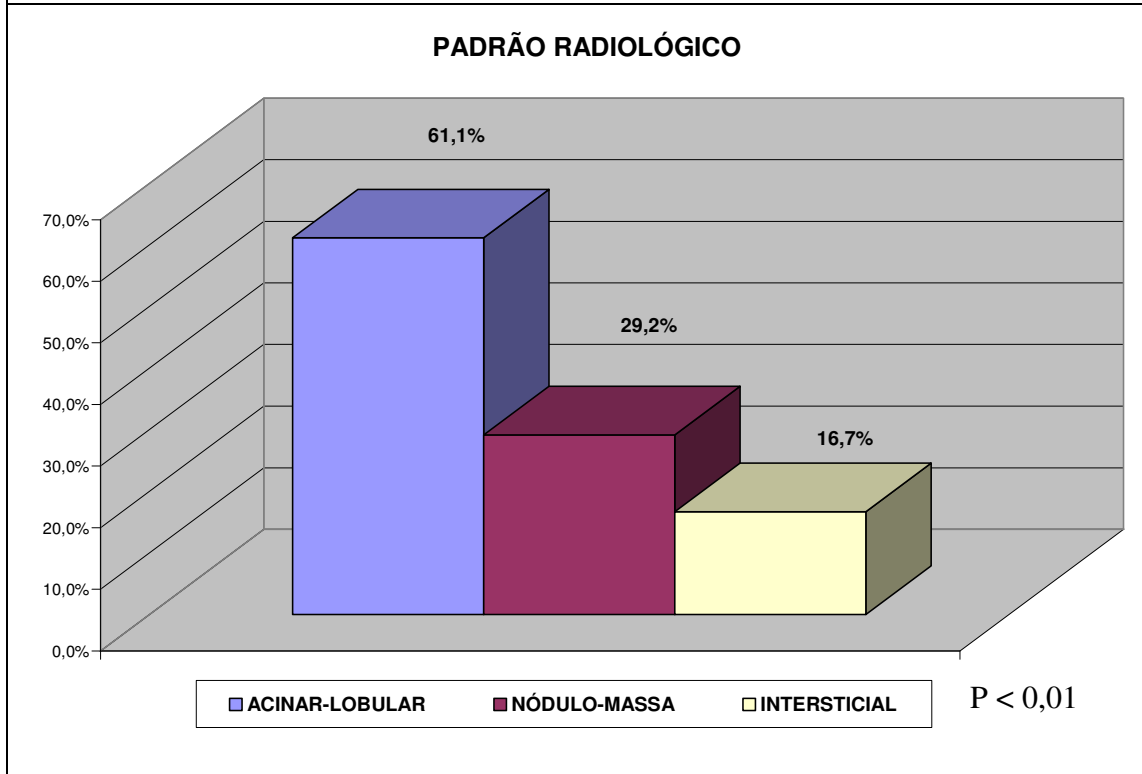
Os sintomas e sinais mais frequentemente apresentados pelos pacientes com CBA foram tosse e dispnéia, seguidos de emagrecimento, broncorréia, dor torácica, astenia, hipocratismo digital, hemoptise, febre e cianose (gráfico 4).

Gráfico 4 – CBA. Manifestações clínicas nos 72 pacientes



Ao exame radiográfico dos pulmões, o padrão mais frequentemente exibido foi o acinar-lobular (61,1%), seguido pelos de nódulo-massa (29,2%) e intersticial (16,7%) (gráfico 5).

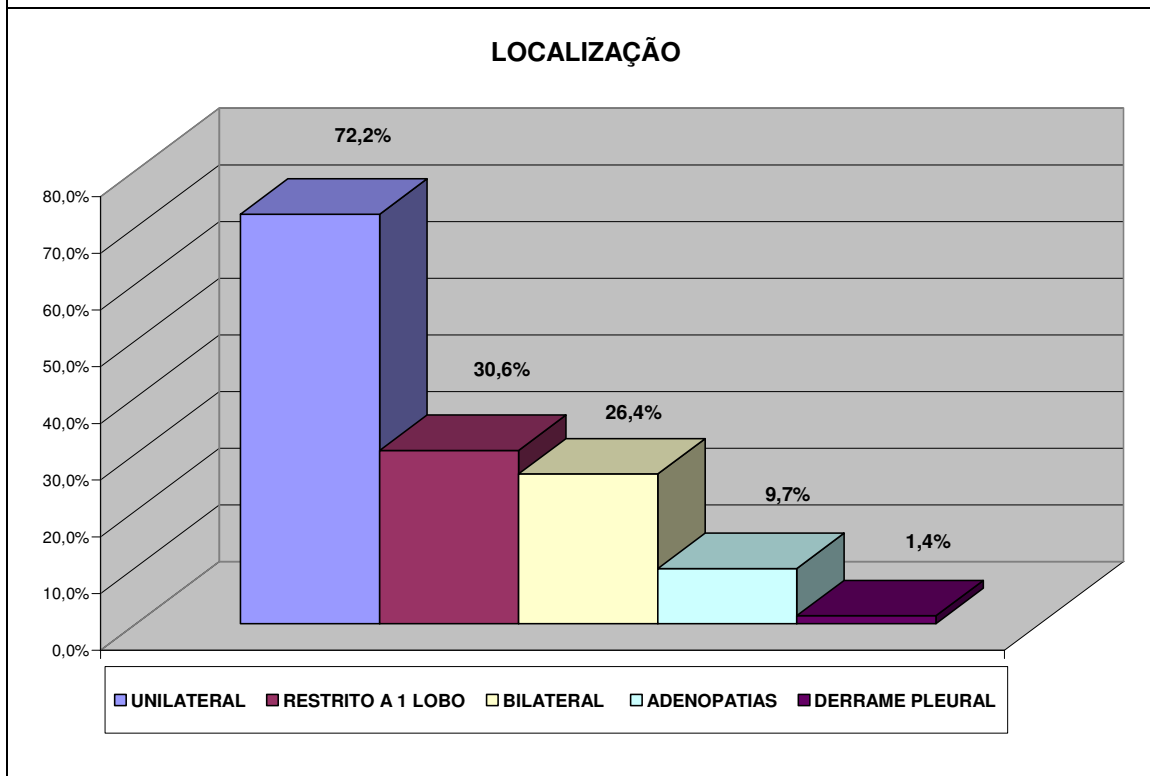
Gráfico 5 – CBA. Padrões radiográficos pulmonares nos 72 pacientes



Com relação à localização das lesões (gráfico 6), 52 delas (72,2%) foram observadas em um dos pulmões (unilaterais), 30,6% sendo restritas a um único lobo, caracterizando doença localizada, e 19 (26,4%) ocorreram em ambos os pulmões (bilaterais), o que foi significativamente diferente ($P < 0,001$). Presença de

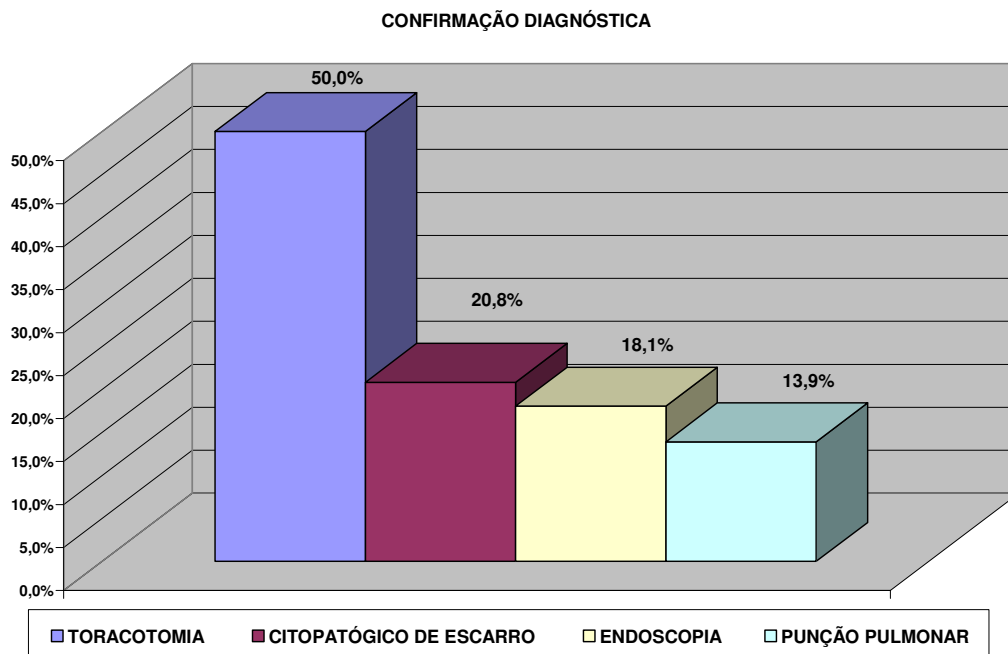
adenopatias mediastinopulmonares foi detectada em 9,7 % dos casos, e em somente um caso (1,4 %) foi observada a presença de derrame pleural.

Gráfico 6 – CBA. Distribuição das lesões intratorácicas. Lesões pulmonares unilaterais significativamente mais frequentes ($P < 0,001$)



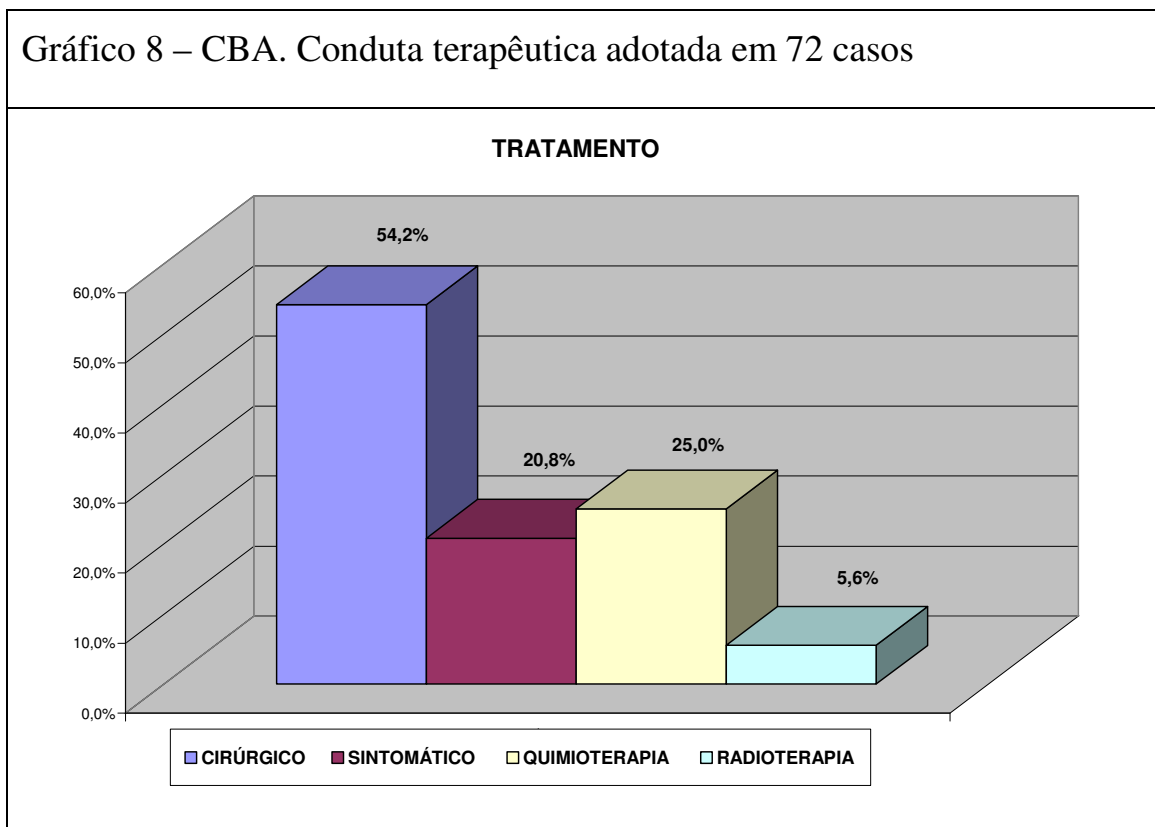
Em 50,0% dos casos o material para diagnóstico confirmatório (gráfico 7) foi obtido por toracotomia; em 18,1% por endoscopia (biópsia/lavado), em 13,9% por punção pulmonar transcutânea, e em 20,8% por citopatologia de escarro. Em todos os casos, todavia, o diagnóstico de CBA acabou sendo corroborado por exame histopatológico – na maioria das vezes em material obtido por toracotomia, e até mesmo à necropsia (2 casos).

Gráfico 7 – CBA. Confirmação diagnóstica inicial em 72 casos. Todos os casos acabaram tendo corroboração histopatológica (dois à necropsia)



Em relação ao tratamento (gráfico 8), 39 pacientes (54,2%) foram submetidos à cirurgia de ressecção pulmonar (19 lobectomias, 3 segmentectomias, 14 reseccções parciais maiores, e 3 pneumonectomias), 18 (25,0%) à quimioterapia, 4 pacientes (5,6%) à radioterapia, isoladamente ou associadas a procedimento cirúrgico (4,0%). O emprego de drogas derivadas do platínum foram as mais utilizadas nos 21 pacientes incluídos na série de 2001 em diante. Quinze pacientes (20,8%) receberam somente tratamento paliativo.

Gráfico 8 – CBA. Conduta terapêutica adotada em 72 casos



DISCUSSÃO

O carcinoma bronquioloalveolar, ainda que considerado um subtipo de adenocarcinoma, apresenta características clínicas e patológicas distintas. Não é incomum ser ele confundido com pneumonia, quando se apresenta com aspecto de consolidação alvéolo ductal. A confusão é maior especialmente na concomitância de infecção secundária das lesões, com a presença de febre, e com resposta parcial ao uso de antimicrobianos, o que leva a um retardo do correto diagnóstico da doença básica. Essa apresentação “pneumônica” foi frequente na série em estudo.

A incidência do CBA tem variado desde 24,0% em algumas séries a menos de 5,0% em outras, como mostra o Surveillance Epidemiology and End Results (Read WL et al - SEER, 2004; Zell JA et al, 2005). Provavelmente estas diferenças estejam relacionadas a variações de aplicação de critérios patológicos para o diagnóstico da doença. Na presente série, o CBA representou cerca de 1,0% dos casos observados no período de 42 anos (1965-2001).

A maior incidência do câncer de pulmão, em geral, tem sido observada no sexo masculino, principalmente do carcinoma de tipo escamoso; no entanto, acompanhando o que vem ocorrendo com o adenocarcinoma, progressivamente mais frequente nos últimos anos, a incidência do CBA tem também proporcionalmente aumentado, em especial entre mulheres mais jovens. Nessa análise recente do SEER database, embora 62,0% dos casos de câncer de pulmão

ocorressem em homens, 54,0% dos casos de CBA foram observados entre as mulheres. Na presente série, houve significativa predominância (62,5%; $P=0,0027$) dos casos de CBA em homens, com idade média de 68 anos, com as mulheres apresentando-se um pouco mais jovens, com idade média de 64 anos (Read WL, 2004). Todavia, deve-se ressaltar que a série foi analisada desde 1965, quando o número de casos de câncer de pulmão era, como um todo, consideravelmente maior entre indivíduos do sexo masculino.

O tabagismo, assim como nos outros tipos de câncer pulmonar, é um fator de risco para o CBA, no entanto um terço dos casos desta neoplasia ocorre em pacientes que nunca fumaram e outro um terço em indivíduos ex-fumantes, mostrando que há uma incidência maior em indivíduos não fumantes, comparado com outros cânceres pulmonares (Morabia A & Winder EL, 1992). O presente estudo mostrou que 36,0% dos 72 pacientes com CBA nunca haviam fumado. O número de fumantes ainda foi maior, mas foi também inferior ao que costuma ser observado em os outros tipos de carcinoma de pulmão.

As manifestações clínicas mais frequentes foram tosse (69,4%), dispnéia (65,3%) e perda de peso (47,2%). A broncorréia, expectoração abundante, esbranquiçada e fluida, esteve presente em 37,5% dos casos; é um sinal bastante característico do CBA, e em geral encontra-se associado a doença avançada. Hipocratismo digital foi encontrado em 20,8% dos pacientes. Tais achados concordam com o que é referido na literatura (Raz DJ et al, 2006; Jamnik, S et al, 2008).

O carcinoma bronquioloalveolar pode apresentar-se radiologicamente como doença localizada ou focal, correspondendo ao padrão nódulo-massa, e como

doença difusa, englobando os padrões acinar-lobular e intersticial, acometendo mais de um lobo pulmonar (Patsios D et al,2007).No estudo, 21 (29,2%) pacientes apresentaram-se com doença focal, com padrão nódulo-massa, e os demais 51 (70,8%) com doença difusa, 60,1% exibindo padrão de tipo acinar-lobular, embora na maioria das vezes unilateralmente, em um dos pulmões. Marchiori et al (2002), em trabalho sobre aspectos tomográficos do carcinoma bronquioloalveolar, também mostraram haver predomínio de doença difusa, com 53,0% dos casos apresentando-se com a associação de doença multinodular e consolidação, e somente 12,0% como nódulos pulmonares solitários. No entanto, na maior parte das séries encontradas na literatura, há um predomínio da doença focal em relação à doença difusa, especialmente ao usarem-se as mais modernas ferramentas tomográficas na busca de pequenos nódulos pulmonares (Yang ZG et al, 2001), recurso que era inexistente no início da presente série.

Embora não tenha havido , entre os 72 de CBA estudados, um predomínio de doença focal, ou seja , de nódulo-massa, a maior parte das lesões do tipo acinar-lobular (forma pneumônica), que foi predominante, encontraram-se localizadas, em um único pulmão (72,2%). Presença de doença bilateral ocorreu em 26,4% dos casos, de adenopatias mediastinopulmonares em 9,7% e de derrame pleural em 1,4%, em geral na doença em estádios mais avançados, o que concorda com o verificado por outros autores (Raz DJ et al, 2006). Todavia, mesmo quando há gânglios linfáticos mediastinais comprometidos (N2), o prognóstico em pacientes com CBA submetidos à cirurgia tem se mostrado significativamente melhor que nos casos de adenocarcinoma na mesma situação, o que permite supor que terapia

neoadjuvante à cirurgia em CBA possa não trazer maiores benefícios (Varlotto JM et al, 2008).

O diagnóstico de carcinoma bronquioloalveolar foi realizado através da avaliação de um conjunto de fatores, como manifestações clínicas, apresentação radiológica sugestiva, e confirmado por exame anatomopatológico e/ou citopatológico/anatomopatológico. Cabe ressaltar o número de vezes em que o citopatológico do escarro, como exame inicial, apresentou-se positivo nesses casos de carcinoma bronquioloalveolar (20,8%), o que ocorreu especialmente nos casos de doença mais extensa. Como na maior parte dos casos as lesões estavam localizadas em um único pulmão, a ressecção cirúrgica, associada ou não à terapia complementar, foi a forma diagnóstica e terapêutica mais prevalente na série. Punção biópsia transcutânea tem sido o método de colheita de material preferido por alguns autores em casos de lesões localizadas periféricamente (Merine D et al, 1989); entretanto, o material muitas vezes exíguo obtido por esse procedimento pode trazer dificuldades em sua análise (Kerr KM, 2009). Tendo em vista a “idade” da série, a separação dos casos de CBA em tipo mucinoso e não mucinoso não pode ser efetuada.

A modalidade terapêutica mais vezes adotada foi a cirúrgica, com 54,2% dos pacientes submetidos à ressecção pulmonar potencialmente curativa, em concordância com o verificado em outras séries, nesse tipo de tumor (Regnard JF et al, 1998; Raz et al, 2006; Varlotto JM et al, 2008). Quimioterapia e radioterapia complementares ao tratamento cirúrgico foram efetuadas em 3 pacientes (4,0%) – casos em que havia comprometimento ganglionar mediastinal. Não há estudos específicos sobre o uso de quimioterapia adjuvante à cirurgia em pacientes com

CBA, o seu uso nesses casos está baseado em estudos que incluem todos os tipos de carcinomas de não pequenas células (Raz et al, 2006).

A radioterapia parece ser tão efetiva para CBA quanto para outros tipos de carcinoma de não pequenas células. Está indicado em pacientes com doença em estágio III e pode ser considerada em pacientes em estádios mais precoces que não são candidatos a cirurgia. O CBA foi originalmente considerado mais quimiorresistente do que outros tipos histológicos, no entanto alguns estudos mostram que a atividade da quimioterapia em pacientes com CBA foi semelhante a de outros pacientes com adenocarcinoma pulmonar (Feldman ER et al,1992 ; Varlotto JM, 2008).

Quimioterapia e radioterapia, como terapias isoladas foram realizadas, respectivamente, em 25,0% e 5,6% dos casos. As drogas quimioterápicas utilizadas foram diversas, que se encontravam disponíveis em diferentes momentos dentro do período estudado. Todavia, nos últimos 21 casos, analisados de 2001 para frente, o uso de derivados do platinum foi mais constante.

CONCLUSÕES

- Em 72 casos de carcinoma bronquioloalveolar analisados no período de 1965 à 2006, observou-se que a doença se mostrou mais frequente em homens brancos, tabagistas, e com média de idade de 69 anos. Para o sexo feminino, a média foi de 65 anos;
- Os sintomas mais frequentes foram tosse, dispnéia, emagrecimento, broncorréia e dor torácica. Hipocratismo digital esteve presente em 20,8% dos casos, e febre em 13,9 %;
- O padrão radiológico mais frequente foi o acinar-lobular (forma “pneunônica”), seguindo-se o de nódulo-massa, comprometendo mais frequentemente um único pulmão, com 30,6% dos casos restritos a um único lobo pulmonar;
- O diagnóstico anatomopatológico foi estabelecido por toracotomia na maioria dos casos, seguindo-se endoscopia (biópsia/lavado) e punção pulmonar transcutânea. A citologia do escarro mostrou-se positiva em 20,8% dos pacientes;
- O tratamento foi cirúrgico, com ressecção pulmonar, em 54,2% dos casos, e aproximadamente 30,0% dos pacientes efetuaram quimioterapia e/ou radioterapia. Tratamento sintomático foi realizado em 20,8% dos pacientes.

CONSIDERAÇÕES FINAIS

A análise da sobrevida dos 72 pacientes com o diagnóstico de carcinoma bronquioloalveolar (CBA) encontra-se em andamento, devendo ser completada em 2011, cinco anos após os últimos componentes terem sido incluídos na série.

REFERÊNCIAS

1. Barsky SH, Grossman D, Ho J, Holmes E. *The multifocality of bronchioloalveolar lung carcinoma: Evidence and implications of a multiclonal origin.* Mod Pathol 1994; 7(6):633-640.
2. Barsky SH, Cameron R, Osann KE, Tomita D, Holmes EC. *Rising incidence of bronchioloalveolar lung carcinoma and its unique clinicopathologic features.* Cancer 1994; 73(4):1163-1170.
3. Bohinski RJ, Bejarano PA, Balko G, Warnick RE, Whitsett JA. *Determination of lung as the primary site of cerebral metastatic adenocarcinomas using monoclonal antibody to thyroid transcription factor-1.* J Neurooncol 1998; 40(3):231.
4. Daly RC, Trastek VF, Pairolero PC, Murtaugh PA, Huang MS, Allen MS, Colby TV. *Bronchoalveolar carcinoma: factors affecting survival.* Ann Thorac Surg 1991; 51(3):368-376.
5. Darvishian F, Roberts B, Teichberg S, Hajdu SI. *Ultrastructural Comparison of "Alveolar" and "Solid" Areas in Bronchioloalveolar Carcinoma.* Annals of Clinical & Laboratory Science 2002; 32(3):225-230.

6. Feldman ER, Eagan RT, Schaid DJ. *Metastatic bronchioloalveolar carcinoma and metastatic adenocarcinoma of the lung: comparison of clinical manifestations, chemotherapeutic responses, and prognosis.* Mayo Clin Proc. 1992; 67(1):27-32.
7. Gandara DR, West H, Chansky K, Davies AM, Lau DH, Crowley J, Gumerlock PH, Hirsch FR, Franklin WA. *Bronchioloalveolar Carcinoma: A Model for Investigating the Biology of Epidermal Growth Factor Receptor Inhibition.* Clin Cancer Res 2004; 10(12 Pt2):4205s-4209s. Review.
8. Garfield DH, Cadranel JL, Wislez M, Franklin WA, Hirsch FR. *The bronchioloalveolar carcinoma and peripheral adenocarcinoma spectrum of diseases.* J Thorac Oncol 2006; 1(4):344-359. Review.
9. Garfield DH, Cadranel J, West HL. *Bronchioloalveolar carcinoma: the case for two diseases.* Clin Lung Cancer 2008; 9(1):29. Review.
10. Girard N, Deshpande C, Lau C, Finley D, Rusch V, Pao W, Travis WD. *Comprehensive histologic assessment helps to differentiate multiple lung primary nonsmall cell carcinomas from metastases.* Am J Surg Pathol 2009; 33(12):1752-1764.
11. Gomez-Fernandez C, Jorda M, Delgado PI, Ganjei-Azar P. *Thyroid transcription factor 1: a marker for lung adenocarcinoma in body cavity fluids.* Cancer 2002; 96(5):289-293.

12. Instituto nacional de Câncer (INCA)/Ministério da Saúde. Estimativas de câncer no Brasil, 2005.
13. Jamnik S, Santoro IL, Borges EL, Silva WV, Uehara C. *Características Clínicas, Diagnósticas e Laboratoriais de Portadores de Carcinoma Bronquioloalveolar*. Revista Brasileira de Cancerologia 2008; 54(1):11-16.
14. Jemal A, Murray T, Ward E, Samuels A, Tiwari RC, Ghafoor A, Feuer EJ, Thun MJ.. *Cancer statistics, 2005*. CA Cancer J Clin 2005; 55(1):10-30.
15. Jemal A, Siegel R, Ward E, Murray T, Xu J, Thun MJ. *Cancer statistics 2007*. CA Cancer J Clin 2007; 57(1):43-66.
16. Kerr KM. *Pulmonary adenocarcinomas: classification and reporting*. Histopathology. 2009; 54(1):12-27.
17. Lee KS, Kim Y, Han J, Ko E, Ki Park C, Primack SL. *Bronchioloalveolar carcinoma: Clinical, Histopathologic and Radiologic findings*. RadioGraphics 1997; 17(6):1527-1532.
18. Liebow AA. *Bronchiolo-alveolar carcinoma*. Adv Intern Med 1960; 10(3):329-358.
19. Lin DM, Ma Y, Zheng S, et al. *Prognostic value of bronchioloalveolar carcinoma component in lung adenocarcinoma*. Histol Histopathol 2006; 21(6):627-632.

20. Marchiori E, Moreira LBM, Melo ASA, Capone. D, Moraes HP. *Carcinoma Bronquíolo-alveolar: Aspectos na tomografia computadorizada de alta resolução*. Radiol Bras 2002; 35(1):7-14.
21. Marzano MJ, Deschler T, Mintzer RA. *Alveolar cell carcinoma*. Chest 1984; 86(1):123-128.
22. Mathew J, Kratzke RA. *Lung cancer and lung transplantation: A review*. J Thorac Oncol 2009; 4(6):753-760.
23. Merine D, Meziane M, Fishman EH, Hruban RH, Khouri NF. *Bronchioloalveolar carcinoma. Emphasis on localized lesions*. South Med J 1989; 82(4):475-480.
24. Miller RR. *Bronchioloalveolar cell adenomas*. Am J Surg Pathol 1990; 14(10):904-912.
25. Morabia A, Wynder EL. *Relation of bronchioloalveolar carcinoma to tobacco*. BMJ 1992; 304(6826):541-543.
26. Mori M, Rao SK, Popper HH, Cagle PT, Fraire AE. *Atypical Adenomatous Hyperplasia of the Lung: A Probable Forerunner in the Development of Adenocarcinoma of the Lung*. Mod Pathol 2001; 14(2):72-84.
27. Mountain CF. *Revisions in the International System for Staging Lung Cancer*. Chest 1997; 111(6):1710-1717.

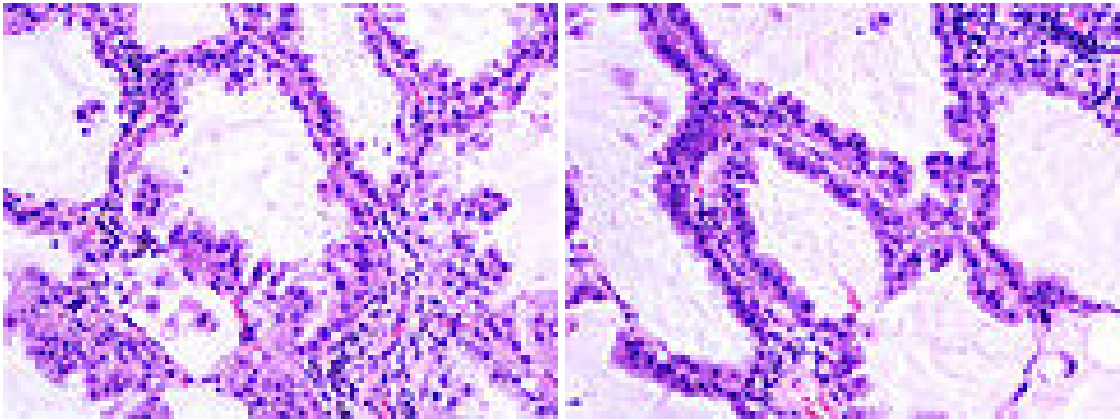
28. Nanki N, Fujita J, Hojo S, Yang Y, Bandoh S, Chara N, Miytani K, Ymaji Y, Ohtsuki Y, Ishida T. *Evaluation of the clonality of multilobar bronchioloalveolar carcinoma of the lung: case report.* Am J Clin Oncol 2002; 25(3):291-295.
29. Okada M, Tauchi S, Iwanaga K, Mimura T, Kitamura Y, Watanabe H, Adachi S, Sakuma T, Ohbayashi C. *Associations among bronchioloalveolar carcinoma components, positron emission tomographic and computed tomographic findings, and malignant behavior in small lung adenocarcinomas.* J Thorac Cardiovasc Surg 2007; 133(6):1448-1454.
30. Okubo M, Mark EJ, Flieder D, Wain JC, Wright CD, Moncure AC, Grillo HC, Mathisen DJ. *Bronchoalveolar carcinoma: clinical, radiological, and pathological factors and survival.* J Thorac Cardiovasc Surg 1999; 118(4):702-709.
31. Patsios D, Roberts HC, Paul NS, Chung T, Herman SJ, Pereira A, Weisbrod G. *Pictorial review of the many faces of bronchioloalveolar cell carcinoma.* Br J Radiol. 2007; 80(960):1015-23. Review.
32. Rapa I, Volante M, Cappia S, Rosas R, Scagliotti GV, Papotti M. *Cathepsin K is selectively expressed in the stroma of lung adenocarcinoma but not in bronchioloalveolar carcinoma: a useful marker of invasive growth.* Am J Clin Pathol. 2006; 125(6):847-854.
33. Raz DJ, Me B, Roseli R, Jablons DM. *Bronchioloalveolar carcinoma: A review.* Clin Lung Cancer 2006; 7(5):313-22.

34. Read WL, Page NC, Tiemey RM, Piccirillo JF, Govindan R. *The epidemiology of bronchioloalveolar carcinoma over the past two decades: analysis of the SEER database*. Lung Cancer 2004; 45(2):137-142.
35. Regnard JF, Santelmo N, Romdhani N, Gharbi N, Bourceereau J, Dulmet E, Levasseur P. *Bronchioloalveolar Lung Carcinoma: Results of Surgical Treatment and Prognostic Factors*. Chest 1998; 114(1):45-50.
36. Remi-Porta R, Crowley JJ, Goldstraw P. *The revised TNM staging system for lung cancer*. Ann Thorac Cardiovasc Surg 2009; 15(1):4-9. Review.
37. Rosenblatt MB, Lisa JR, Collier F. *Primary and metastatic bronciolo-alveolar carcinoma*. Dis Chest 1967; 52(2):147-152.
38. Sadohara J, Fujimoto K, Terasaki H, Nonoshita M, Hayabuchi N. *Bronchioloalveolar carcinoma with fluctuating extent of consolidation on chest radiography*. J Thorac Imaging. 2004;19(1):63-66.
39. Sakurai H, Dobashi Y, Mitzutani E, Mitsubara H, Suzuki S, Takano K, Shindo S, Matsumoto M. *Bronchioloalveolar carcinoma of the lung 3 centimeters or less in diameter: a prognostic assessment*. *Bronchioloalveolar carcinoma of the lung 3 centimeters or less in diameter: a prognostic assessment*. Ann Thorac Surg 2004; 78(5):1728-1733.
40. Shah RN, Badve S, Papreddy K, Schindler S, Laskin WB, Yeldandi AV. *Expression of cytokeratin 20 in mucinous bronchioloalveolar carcinoma*. Hum Pathol 2002; 33(9):915-920.

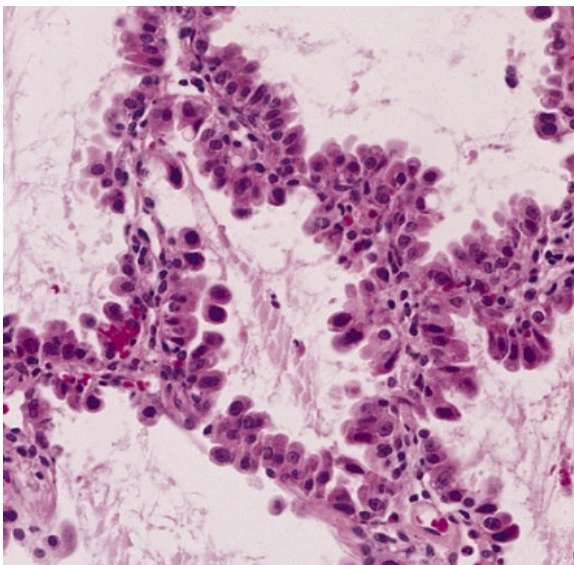
41. Simsir A, Wei XJ, Yee H, Moreira A, Ciangarella J. *Differential expression of cytokeratins 7 and 20 and thyroid transcription factor-1 in bronchioloalveolar carcinoma: an immunohistochemical study in fine-needle aspiration biopsy specimens.* Am J Clin Pathol 2004; 121(3):350-357.
42. Sobin LH, Wittekind C (eds). *International Union Against Cancer (UICC), TNM Classification of Malignant Tumours*, 5th ed. New York, Wiley-Liss, 1997, pp. 93-7.
43. Travis, WD. World Health Organization, International Agency for Research on Cancer, International Association for the Study of Lung Cancer, International Academy of Pathology. *Pathology and Genetics of Tumours of the Lung, Pleura, Thymus and Heart.* Lyon Oxford: IARC Press, Oxford University Press (distributor); 2004.
44. Travis WD, Colby TV, Corrin B,..., et al. *Histological typing of lung and pleural tumors.* 3rd ed. Berlin, Springer Verlag, 1999.
45. Travis WD, Garg K, Franklin WA, Witsuba II, Sabloff B, Noguchi M,..., et al. *Evolving concepts in the pathology and computed tomography imaging of lung adenocarcinoma and bronchioloalveolar carcinoma.* J Clin Oncol 2005; 23(14):3279-3287.
46. Varlotto JM, Flickinger JC, Recht A, Nikolov MC, DeCamp MM. *A comparison of survival and disease-specific survival in surgically resected, lymph node-positive bronchioloalveolar carcinoma versus nonsmall cell lung cancer: implications for adjuvant therapy.* Cancer 2008; 112(7):1547-1554.

47. Wang C, Yang R, Yue D, Zhang Z. *Expression of FAK and PTEN in bronchioloalveolar carcinoma and lung adenocarcinoma*. Lung 2009, 187(2):104-109.
48. WHO (February 2006). "Cancer". World Health Organization. <http://www.who.int/mediacentre/factsheets/fs297/en/>. Retrieved 2007-06-25.
49. Wynder EL, Muscat JE. *The changing epidemiology of smoking and lung cancer histology*. Environ Health Perspect 1995; 103 (Suppl 8):143-148.
50. Yang ZG, Sone S, Takashima S, Li F, Honda T, Maruyama Y, Hasegawa M, Kawakami S. *High-resolution CT analysis of small peripheral lung adenocarcinomas revealed on screening helical CT*. AJR Am J Roentgenol 2001; 176(6):1399-1407.
51. Youssef SA, Beasley MB. *Bronchioloalveolar carcinoma: A review of current concepts and evolving issues*. Arch Pathol Lab Med 2007; 131(7):1027-1032.
52. Zakowski MF, Hussain S, Pao W, Ladanyi M, Ginsberg MS, Heelan R, Miller VA, Rusch VW, Kris MG. *Morphologic features of adenocarcinoma of the lung predictive of response to the epidermal growth factor receptor kinase inhibitors erlotinib and gefitinib*. Arch Pathol Lab Med 2009; 133(3):470-477.
53. Zell JA, Ou SH, Ziogas A, Anton-Culver H. *Epidemiology of bronchioloalveolar carcinoma: improvement in survival after release of the 1999 WHO classification of lung tumors*. J Clin Oncol 2005; 23(33):8398-3405

ANEXO 1 – CBA: Aspectos histopatológicos

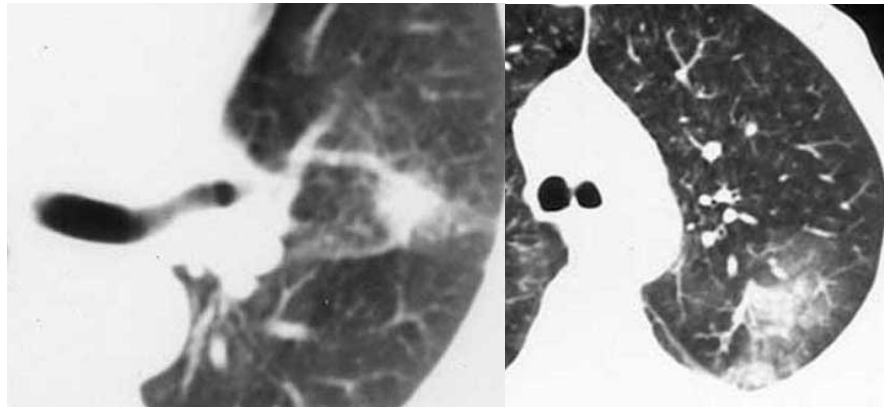


CBA – Crescimento do tumor ao longo dos septos alveolares, preenchendo espaços aéreos, sem evidência de invasão das estruturas.

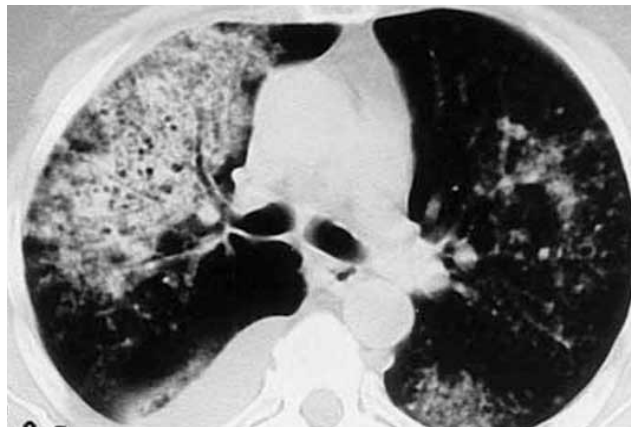


CBA – Padrão não mucinoso, espaços aéreos livres; Mucinoso, com preenchimento intraluminal por secreção mucosa (coloração. PAS). *AFIP Atlas of Tumor Pathology*.

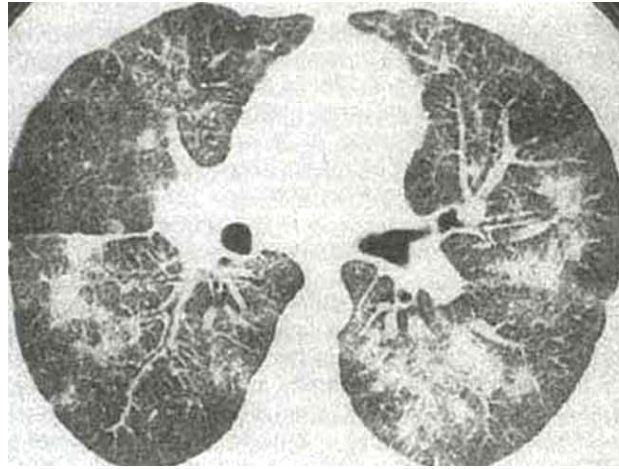
ANEXO 2 – CBA: Aspectos tomográficos



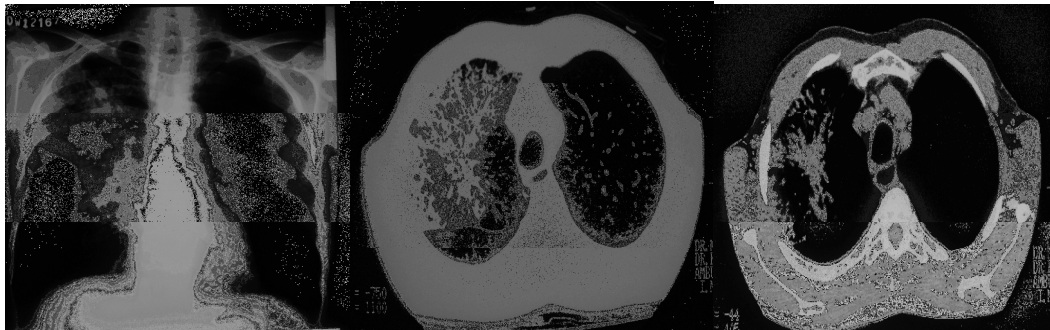CBA – Imagens nodulares com halo em “vidro fosco”.



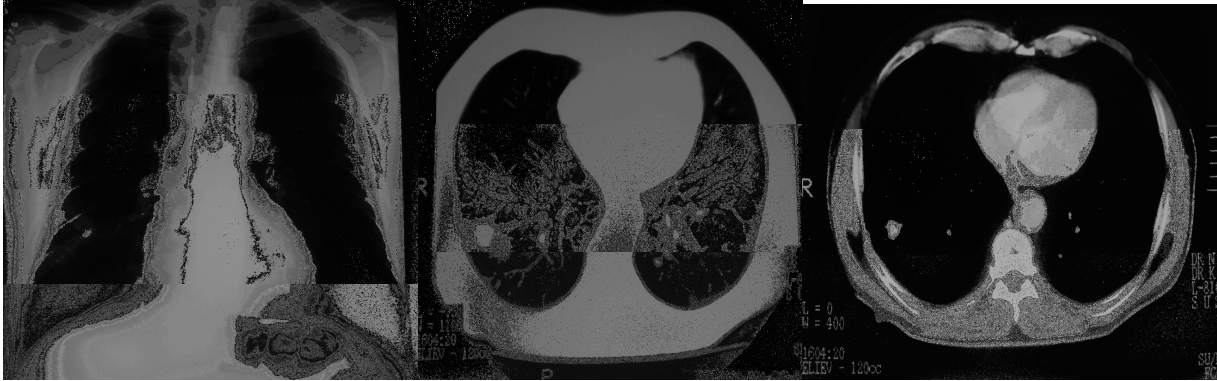CBA – Lesão de tipo “pneumônico”, com broncograma aéreo.



CBA – Lesões bilaterais de aspectos consolidativo, em vidro fosco e intersticial



CBA - Paciente masculino, 67anos, branco, tabagista, tosse, dispnéia, emagrecimento, broncorréia . Lesão infiltrativa com consolidação e broncogramas aéreas em lobo superior direito e lobo médio, padrão acinar-lobular e presença de adenopatias mediastinais e sub-carinais.



CBA- Paciente masculino, branco, 62 anos, tosse, dispnéia, emagrecimento, padrão radiológico do tipo nódulo-massa em lobo inferior direito.

ANEXO 3 TNM - Estadiamento do Câncer de Pulmão*Mountain CF, 1997*

Carcinoma não de pequenas células	
Grupamento	TNM estadiamento
Carcinoma oculto	TX N0 M0
Estádio 0	Tis N0 M0
Estádio IA	T1 N0 M0
Estádio IB	T2 N0 M0
Estádio IIA	T1 N1 M0
Estádio IIB	T2 N1 M0
	T3 N0 M0
Estádio IIIA	T1 N2 M0
	T2 N2 M0
	T3 N1 M0
	T3 N2 M0
Estádio IIIB	qualquer T N3 M0
	T4 qualquer N M0
Estádio IV	qualquer T qualquer N M1

Livros Grátis

(<http://www.livrosgratis.com.br>)

Milhares de Livros para Download:

[Baixar livros de Administração](#)

[Baixar livros de Agronomia](#)

[Baixar livros de Arquitetura](#)

[Baixar livros de Artes](#)

[Baixar livros de Astronomia](#)

[Baixar livros de Biologia Geral](#)

[Baixar livros de Ciência da Computação](#)

[Baixar livros de Ciência da Informação](#)

[Baixar livros de Ciência Política](#)

[Baixar livros de Ciências da Saúde](#)

[Baixar livros de Comunicação](#)

[Baixar livros do Conselho Nacional de Educação - CNE](#)

[Baixar livros de Defesa civil](#)

[Baixar livros de Direito](#)

[Baixar livros de Direitos humanos](#)

[Baixar livros de Economia](#)

[Baixar livros de Economia Doméstica](#)

[Baixar livros de Educação](#)

[Baixar livros de Educação - Trânsito](#)

[Baixar livros de Educação Física](#)

[Baixar livros de Engenharia Aeroespacial](#)

[Baixar livros de Farmácia](#)

[Baixar livros de Filosofia](#)

[Baixar livros de Física](#)

[Baixar livros de Geociências](#)

[Baixar livros de Geografia](#)

[Baixar livros de História](#)

[Baixar livros de Línguas](#)

[Baixar livros de Literatura](#)
[Baixar livros de Literatura de Cordel](#)
[Baixar livros de Literatura Infantil](#)
[Baixar livros de Matemática](#)
[Baixar livros de Medicina](#)
[Baixar livros de Medicina Veterinária](#)
[Baixar livros de Meio Ambiente](#)
[Baixar livros de Meteorologia](#)
[Baixar Monografias e TCC](#)
[Baixar livros Multidisciplinar](#)
[Baixar livros de Música](#)
[Baixar livros de Psicologia](#)
[Baixar livros de Química](#)
[Baixar livros de Saúde Coletiva](#)
[Baixar livros de Serviço Social](#)
[Baixar livros de Sociologia](#)
[Baixar livros de Teologia](#)
[Baixar livros de Trabalho](#)
[Baixar livros de Turismo](#)