WALTER MARIO CRISTIAM ELIA

# Contribuição ao estudo anátomo-cirúrgico da relação topográfica do nervo isquiático com a articulação coxofemoral de cães para as intervenções operatórias de artroplastia total do quadril

São Paulo

2010

# Livros Grátis

http://www.livrosgratis.com.br

Milhares de livros grátis para download.

WALTER MARIO CRISTIAM ELIA

# Contribuição ao estudo anátomo-cirúrgico da relação topográfica do nervo isquiático com a articulação coxofemoral de cães para as intervenções operatórias de artroplastia total do quadril

Dissertação apresentada ao Programa de Pós-Graduação em Clínica Cirúrgica Veterinária da Faculdade de Medicina Veterinária e Zootecnia da Universidade de São Paulo para a obtenção do título de Mestre em Ciências

**Departamento:**

Cirurgia

**Área de concentração:**

Clínica Cirúrgica Veterinária

**Orientador:**

Prof. Dr. Angelo João Stopiglia

São Paulo

2010

**FOLHA DE AVALIAÇÃO**

Nome do autor: ELIA, Walter Mario Cristiam

Título: Contribuição ao estudo anátomo-cirúrgico da relação topográfica do nervo isquiático com a articulação coxofemoral de cães para as intervenções operatórias de artroplastia total do quadril

Dissertação apresentada ao Programa de Pós-Graduação em Clínica Cirúrgica Veterinária da Faculdade de Medicina Veterinária e Zootecnia da Universidade de São Paulo para a obtenção do título de Mestre em Ciências

Data: ____/____/____

Banca Examinadora

Prof. Dr. _____ Instituição: _____

Julgamento: _____ Assinatura: _____

Prof. Dr. _____ Instituição: _____

Julgamento: _____ Assinatura: _____

Prof. Dr. _____ Instituição: _____

Julgamento: _____ Assinatura: _____

Os homens me atribuem uma genialidade, mas toda a genialidade que tenho reside no seguinte: quando há um assunto em minha mente, estudo-o em profundidade. Penso nele dia e noite. Exploro-o em todos os seus aspectos. Minha mente fica impregnada dele. O resultado é o que muitas pessoas chamam de frutos da genialidade, enquanto, na verdade, são os frutos do estudo e do trabalho.

*Alexander Hamilton*

Somos o que repetidamente fazemos. A excelência, portanto, não é um feito, mas um hábito.

*Aristóteles*

Se A é o sucesso, então A é igual a X mais Y mais Z. O trabalho é X; Y é o lazer; e Z é manter a boca fechada.

*Albert Einstein*

O único lugar onde o sucesso vem antes do trabalho é no dicionário.

*Albert Einstein*

Ao meu amado pai, Walter Basilio Elias,
por seu amor incondicional e exemplo
de disciplina e perseverança

Sede como os pássaros que, ao pousarem um instante sobre ramos muito leves, sentem-nos ceder, mas cantam ! Eles sabem que possuem asas.

*Victor Hugo*

À minha amada mãe, Lucy Artagoitia Elias,
pelo amor incondicional, dedicação, sabedoria
e encorajamento

Se não fosse imperador, desejaria ser professor. Não conheço missão maior e mais nobre que a de dirigir as inteligências jovens e preparar os homens do futuro.

*D. Pedro II*

Ao meu orientador, professor Angelo João Stopiglia, pela oportunidade e confiança concedidas

Dedico este trabalho à minha esposa e aos meus filhos

## AGRADECIMENTOS

Ao meu orientador, professor Angelo João Stopiglia

À professora Maria Angélica Miglino, sem a qual não teria sido possível a transformação do que um dia foi meu sonho, o de ser mestre

Ao professor Francisco Javier H. Blazquez

Aos membros da banca examinadora, por seu ilustre comparecimento

Aos funcionários Índio, Diego, Alessandra, Ney, Maicon e Jaqueline

À todos os bibliotecários por sua ajuda e paciência

Aos meus pais Walter e Lucy

À minha esposa Eliana e aos meus filhos Gabriella, Fernanda, Bianca e Luca

Às minhas irmãs Wania e Eliane

Aos animais que foram submetidos às dissecações, possibilitando a viabilidade do trabalho científico

Treinamento em Prótese Total de Quadril - Ohio State University, College of Veterinary Medicine - Columbus, Ohio - Maio de 2009.

## RESUMO

ELIA, W. M. C. **Contribuição ao estudo anátomo-cirúrgico da relação topográfica do nervo isquiático com a articulação coxofemoral de cães para as intervenções operatórias de artroplastia total de quadril.** [An anatomic and surgical study contribution to the dog´s ischiatic nerve and hip joint topographic relation for the total hip replacement procedures]. 2010. 73 f. Dissertação (Mestrado em Ciências) - Faculdade de Medicina Veterinária e Zootecnia, Universidade de São Paulo, São Paulo, 2010.

A verificação do trajeto do nervo isquiático por meio da dissecação da articulação coxofemoral de cadáveres da espécie canina, e a sintopia destas estruturas, tem relevância em ser pesquisada na medida em que tal relação neuroarticular pode estar envolvida nos casos de neuropraxia durante as intervenções cirúrgicas de artroplastia total do quadril de cães. O escopo do estudo foi o de apresentar uma contribuição aos cirurgiões em aprendizado na implantação das próteses acetabular e femoral, para que possam compreender as relações anátomo-cirúrgicas entre a articulação coxofemoral e o nervo isquiático, e com a finalidade de potencializar positivamente o resultado do pós-operatório imediato dos cães. Foram utilizadas 20 articulações coxofemorais provenientes de 10 cadáveres de cães, com raças definidas ou SRD, machos ou fêmeas, com peso variável, sempre acima de 20 quilogramas, sem alterações macro-morfológicas nas referidas articulações, e dissecadas por técnica clássica. Realizou-se manobras de abdução articular para a obtenção de luxação articular, além da retração caudal do fêmur proximal, à semelhança do que ocorre no transcorrer da aplicação da técnica operatória de colocação da prótese total de quadril. A dissecação cirúrgica das estruturas estudadas revelou um aumento considerável de contato entre o nervo isquiático e a articulação coxofemoral durante as manobras de abdução articular em

aproximadamente 90º, quando adicionada de retração caudal do femur proximal. Assim, conclui-se que a etapa ora referida, necessária pela técnica cirúrgica de artroplastia total de quadril em cães, pode levar a lesão do nervo isquiático, devendo o cirurgião estar atento na realização destas manobras.

Palavras-chave: Cães. Nervo isquiático. Articulação coxofemoral de animal. Neuropraxia. Artroplastia.

## ABSTRACT

ELIA, W. M. C. **An anatomic and surgical study contribution to the dog´s ischiatic nerve and hip joint topographic relation for the total hip replacement procedures.** [Contribuição ao estudo anátomo-cirúrgico da relação topográfica do nervo isquiático com a articulação coxofemoral de cães para as intervenções operatórias de artroplastia total de quadril]. 2010. 73 f. Dissertação (Mestrado em Ciências) - Faculdade de Medicina Veterinária e Zootecnia, Universidade de São Paulo, São Paulo, 2010.

The ischiatic nerve course verification using dissection of the hip joint from cadavers of the canine species, as well as the sintopy of these structures, have a relevant aspect to be investigated, because these neuro-articular relation can be involved in cases of neurapraxia during some surgical interventions of total hip arthroplasty in dogs. The main objective of the study was to present a contribution to the new surgeons during their learning phase of implantation of the acetabular and femoral prosthesis, so they can understand the anatomic and surgical relation between the hip joint and the ischiatic nerve, aiming to potentially make positive the immediate post surgical result of the treated dogs. 20 hip joints from 10 cadavers of dogs were utilized, with pure breeds or not, males or females, with variable weight, always over 20 kilos, without macro-morphological alterations in the hip joints, and dissected using the classical technique. Hip joint abduction manoeuvres were made to obtain the desired joint luxation, besides a caudal retraction of the proximal femur, like occurs during the application of the surgical technique utilized to perform the total hip replacement surgery. The surgical dissection involving the studied structures showed a significant increasing contact between the ischiatic nerve and the hip joint during the articular abduction manoeuvres, using approximately a 90 degree angle, and when added a caudal retraction of the proximal femur. Consequently, conclusion was

that the above-mentioned stage, needed to perform the total hip arthroplasty procedure in dogs, can lead to a lesion of the ischiatic nerve. Thus, the surgeons shall be alert during the realization of these manoeuvres.

Keywords: Dogs. Ischiatic nerve. Hip joint of animal. Neurapraxia. Arthroplasty.

## LISTA DE TABELAS

Tabela 1 - Dados dos cães submetidos ao estudo anátomo-cirúrgico da relação topográfica do nervo isquiático com a articulação coxofemoral, para as intervenções operatórias de artroplastia total do quadril São Paulo.....52

## LISTA DE ABREVIATURAS E SIGLAS

1.º - graus

2. % - por cento

3. cm - centímetros

4. mm - milímetros

5. kg - quilogramas

6. m. - músculo

7. ATQ - artroplastia total do quadril

8. F - fêmea

9. M - macho

10. OA - osteoartrite

11. SRD - sem raça definida

**SUMÁRIO**


| | | |
|---|---|---|
| 1 | **INTRODUÇÃO** | 22 |
| 1.1 | OBJETIVO | 25 |
| 2 | **REVISÃO DE LITERATURA** | 27 |
| 2.1 | NEUROANATOMIA | 28 |
| 2.2 | ANATOMIA ARTICULAR | 29 |
| 2.3 | DISPLASIA COXOFEMORAL | 30 |
| 2.3.1 | **Etiologia e patogênese** | 30 |
| 2.4 | ARTROPLASTIA TOTAL DO QUADRIL | 33 |
| 2.4.1 | **História** | 33 |
| 2.4.2 | **Indicações** | 34 |
| 2.4.3 | **Contra-indicações** | 35 |
| 2.5 | ACESSOS CIRÚRGICOS PARA A ARTROPLASTIA TOTAL DO QUADRIL | 36 |
| 2.6 | NEUROPRAXIA DO NERVO ISQUIÁTICO | 40 |
| 3 | **MATERIAIS E MÉTODOS** | 42 |
| 3.1 | ANIMAIS | 43 |
| 3.2 | PREPARO | 43 |
| 3.3 | CRITÉRIOS DE SELEÇÃO | 46 |
| 3.4 | CRITÉRIOS DE EXCLUSÃO | 46 |
| 4 | **RESULTADOS** | 47 |
| 5 | **DISCUSSÃO** | 53 |
| 6 | **CONCLUSÕES** | 60 |

**REFERÊNCIAS** 62

**APÊNDICES** 66

# Introdução

# 1 INTRODUÇÃO

A articulação coxofemoral dos cães tem sido muito bem estudada do ponto de vista anatômico, assim como cirúrgico nas últimas décadas. Há várias possibilidades com relação as técnicas cirúrgicas empregadas para o tratamento das afecções dessa articulação, quer seja a displasia coxofemoral, a necrose asséptica da cabeça femoral, as luxações recidivantes, e as fraturas intra-articulares.

Do ponto de vista anatômico, a articulação dos animais displásicos, por exemplo, sofre grandes alterações que levam os mesmos à claudicação acompanhada de dor, além de perda da massa muscular e diminuição da amplitude dos movimentos. Para este tipo de doença de alta herdabilidade, o prognóstico é reservado para pacientes com grau acentuado de lesão, e que não sofreram intervenção cirúrgica, uma vez que a cinética articular predispõe à dor.

Nos Estados Unidos da América há uma técnica cirúrgica sendo realizada há mais de 30 anos, e com resultados excelentes quando bem executada; trata-se da artroplastia total do quadril ou prótese total de quadril (OLMSTEAD; HOHN; TURNER, 1981).

A presença do nervo isquiático próximo da região da intervenção cirúrgica, para a colocação da prótese total do quadril, parece não ser de grande relevância durante o acesso cirúrgico, porém, há relatos de casos de neuropraxia do nervo como resultante do ato operatório, pós-cirúrgico imediato. Por neuropraxia da coxa, entende-se a falha de condução elétrica do nervo devido a um intumescimento da bainha de mielina, ocasionando mudanças estruturais e perda parcial da funcionalidade axonal, resultando em déficit de propriocepção e atrofia da

musculatura caudal da coxa, e do músculo tibial cranial, que são inervados pelo nervo isquiático (ANDREWS; LISKA; ROBERTS, 2008).

De acordo com os estudos de Andrews, Liska e Roberts (2008), não ocorre neurotmese do nervo isquiático nas intervenções operatórias de artroplastia total do quadril, porém, o presente estudo deverá auxiliar novos cirurgiões que estejam enveredando no caminho da colocação de próteses totais de quadril, ou outras técnicas cirúrgicas para a articulação coxofemoral, contudo de menor complexidade, à estarem atentos para eventuais lesões no nervo isquiático, de natureza iatrogênica.

# Objetivo

## **1.1** OBJETIVO

O objetivo do presente estudo é o de avaliar a topografia do nervo isquiático de cães, em cadáveres, e sua sintopia com as estruturas envolvidas na técnica operatória de artroplastia total do quadril, e as possíveis complicações advindas dessa relação, como uma contribuição anátomo-cirúrgica sistematizada no emprego da referida técnica operatória.

# Revisão de Literatura

# 2 REVISÃO DE LITERATURA

## 2.1 NEUROANATOMIA

O nervo isquiático é o maior nervo do corpo do cão. Sua emergência ocorre em L6, L7 e S1, com contribuição ocasional de S2. O nervo é uma continuidade do tronco lombossacral (KITCHELL; EVANS, 1993).

De acordo com Kitchell e Evans (1993), a divisão normal do nervo isquiático é variável. Ocasionalmente ela está localizada proximalmente à articulação coxofemoral, enquanto em outras vezes ela pode localizar-se mais distalmente, na região do espaço poplíteo. O nervo isquiático está coberto inicialmente pelo músculo glúteo superficial e logo após pelo músculo bíceps femoral, situado intimamente com o pequeno músculo abdutor crural caudal, cruzando-o de forma oblíqüa no terço proximal da coxa. Sua porção proximal é acompanhada pelos vasos glúteos caudais localizados caudalmente ao nervo, que por sua vez é nutrido pela pequena artéria isquiática que encontra-se parcialmente embrenhada na sua região caudolateral. Na continuidade do tronco lombossacral o nervo isquiático ao deixar a pelve possui um simples ramo muscular para a musculatura caudal da coxa e outro ramo muscular para o músculo abdutor crural caudal.

Ainda de acordo com Kitchell e Evans (1993), o ramo muscular do nervo isquiático tem cerca de 1cm de comprimento e 3 mm de diâmetro. Este deixa a porção do nervo isquiático em sua borda caudomedial que é oposta ao espaço entre os músculos glúteo médio e a origem do músculo gêmeos, se localizando paralelo e cranial ao ligamento sacro tuberal e caudal a artéria e veias glúteas caudais.

Após percorrer cerca de 1cm na fenda (fossa trocantérica) medial ao trocanter maior, esta porção muscular do nervo envia um ramo para uma grande porção superficial do músculo bíceps femoral, aproximadamente a 3 cm de distância de sua principal origem na tuberosidade isquiática. A porção remanescente do nervo que é aproximadamente do mesmo tamanho do ramo que inerva a porção superficial do músculo bíceps femoral, se dirige distalmente, e para a borda distal do músculo quadrado femoral, se ramificando usualmente em quatro porções; uma mais caudal que via de regra se bifurca num ramo menor de sentido disto-lateral e inervando a região mais profunda e pequena do músculo bíceps femoral, e um ramo mais curto e largo que inerva a parte proximal do músculo semitendinoso. A porção principal do ramo muscular continua distalmente e se divide em duas ou três ramificações. O ramo mais caudal do nervo adentra a parte média do músculo semitendinoso, distal à intersecção que parcialmente divide o músculo. O ramo mais cranial por sua vez, se dirige distalmente e novamente se bifurca; um ramo vai para a parte caudal do ventre, e o outro ramo para a parte cranial do ventre do músculo semimembranoso. Uma longa e estreita porção fibular comum deriva do nervo isquiático em sua região oposta ou distal a fossa trocantérica, e associa-se com a borda medial do músculo abdutor crural caudal. Nesta região, o nervo isquiático envia um ramo muscular para este pequeno músculo abdutor, além de ramificações para os nervos cutâneos lateral e caudal, e  nervos fibular comum e tibial.

## **2.2** ANATOMIA ARTICULAR

A articulação coxofemoral é do tipo sinovial, formada pela cabeça do fêmur articulando-se com o acetábulo, a cavidade cotilóide do coxal. Os eixos do fêmur e

do coxal se encontram cranialmente na articulação coxofemoral num ângulo aberto de aproximadamente 95 graus. Além da extensão e da flexão, a articulação permite grande variedade de movimentos graças ao seu formato esferoidal. O acetábulo é profundo e se aprofunda ainda mais durante a vida do animal por uma faixa de fibrocartilagem, o lábio acetabular, que ajusta-se na borda do acetábulo. Ela se estende através da fenda acetabular como um ligamento independente, o ligamento transverso do acetábulo. A cápsula articular é bem ampla. Ela se adere medialmente a poucos milímetros da borda do lábio acetabular, e lateralmente no colo femoral, a 1 ou 2 cm a partir da cabeça do fêmur (EVANS, 1993).

De acordo com os estudos de Evans (1993), o ligamento da cabeça do fêmur é bastante achatado e altor, estendendo-se a partir da fóvea na cabeça femoral até a fossa acetabular. Uma vez que este ligamento é intracapsular e não está relacionado com o suporte do peso do membro pélvico durante a pisada, encontra-se então coberto pela membrana sinovial. Em cães de raças grandes, o ligamento da cabeça do fêmur tem cerca de 1,5 cm de comprimento, e 5 mm de espessura na sua inserção femoral. Em sua inserção no acetábulo, ele é mais espesso; se mistura com o periósteo da fossa acetabular e com o ligamento transverso do acetábulo, sendo que nesta inserção pélvica o ligamento tem mais do que 1 cm de espessura. Na retangular fossa acetabular e em sua periferia, há geralmente pequena quantidade de gordura.

## **2.3** DISPLASIA COXOFEMORAL CANINA

### **2.3.1 Etiologia e patogênese**

A displasia coxofemoral no cão tem alta incidência em determinadas raças. Trata-se de uma disparidade progressiva entre a massa muscular e o crescimento ósseo, resultando em doença articular degenerativa (RISER, 1964, 1973, 1975).

Neste aspecto Cardinet, Guffy e Wallace (1974), realizaram a tenotomia pectínea em 13 cães da raça Pastor Alemão, com quatro, oito e 12 semanas de idade. Os resultados destes procedimentos indicaram a não prevenção da displasia coxofemoral e, na realidade, resultaram em outras mudanças patológicas, embora ocorresse o alívio da dor.

A displasia coxofemoral é uma doença comum do desenvolvimento esquelético dos cães, produzida por uma predisposição genética para a subluxação da articulação do quadril nos animais imaturos. A frouxidão articular é tida como a causa inicial da displasia e que leva à subluxação e uma relação de incongruência entre a cabeça femoral e o acetábulo. Forças anormais se desenvolvem na articulação e interferem no desenvolvimento normal da mesma, além de ocorrer sobrecarga em determinadas áreas da cartilagem articular. Com o passar do tempo, ocorre a degeneração da articulação. Numerosos fatores têm influência no desenvolvimento e na progressão da displasia coxofemoral, incluindo-se a genética, o rápido ganho de peso nos animais em crescimento, um alto nível de nutrientes, e a massa da musculatura pélvica (DEMKO; MCLAUGHLIN, 2005).

A displasia do quadril é uma complexa anormalidade de desenvolvimento, não-congenita, e que afeta a população canina; os animais afetados pela displasia nascem com quadris normais, porém, rapidamente desenvolvem subluxação da cabeça femoral e conseqüente moléstia articular degenerativa ou osteoartrite, de uma, ou ambas as articulações envolvidas na afecção. Trata-se de uma doença de características biomecânicas, onde a instabilidade da articulação nos cães jovens

altera a concentração de forças sobre a cabeça femoral e o acetábulo que estão em crescimento. Uma leve sinovite proliferativa e não supurativa, edema e fibroplasia do ligamento da cabeça do fêmur, além de efusão articular, estão presentes nas primeiras 4 semanas de idade. Com o passar da idade, devido as forças anormais atuantes sobre o apoio do peso durante a pisada, ocorrem microfraturas do osso subcondral, principalmente na borda acetabular dorsal e na cabeça do fêmur. Segue-se uma fase de cicatrização, o osso torna-se mais duro e menos capacitado para a absorção de choques, e continuamente há um remodelamento ósseo num ciclo de degeneração articular (FRIES; REMEDIOS, 1995).

De acordo com os estudos de Fries e Remedios (1995), outros fatores contribuem na patogênese da displasia coxofemoral. A frouxidão articular por exemplo, é aceita como um fator significativo. Diferentes tipos corpóreos entre as raças de cães; crescimento rápido associado à uma nutrição excessiva, por exemplo, excesso de cálcio e vitamina D na dieta de animais com predisposição genética para o desenvolvimento da displasia coxofemoral; volume de líqüido sinovial associado a efusão articular.

Ainda segundo Fries e Remedios (1995), a seleção de cães normais, com pais e avós isentos da doença, é a recomendação principal como método para reduzir-se a propagação da displasia coxofemoral na população geral de cães.

Muito pouco se tem resolvido sobre a displasia coxofemoral canina em termos da redução de sua incidência, de como melhor diagnosticá-la, ou mesmo sobre uma concordância com relação a definição da doença. Na realidade, sabe-se que nos últimos 50 anos, foram gastos milhões de dólares em seu diagnóstico, e no tratamento dos cães afetados (HARASEN, 2009).

## **2.4** ARTROPLASTIA TOTAL DO QUADRIL

### **2.4.1 História**

A técnica à artroplastia total do quadril em cães foi desenvolvida no final da década de 1970 por Olmstead (OLMSTEAD; HOHN; TURNER, 1981).

O uso da prótese total cimentada para a articulação coxofemoral em humanos foi relatada inicialmente no início dos anos 60 (CHARNLEY, 1961). Desde este relato inicial, a ATQ tem sido freqüentemente executada em pacientes humanos e no campo da medicina veterinária (CONZEMIUS; VANDERVOORT, 2005) .

Um relato de sucesso com o uso de uma prótese de cabeça-fixa ou não-modular (Richard´s Canine II Hip Prosthesis, Richards Medical, Memphis, Tennessee) implantada em um cão, estabeleceu a ATQ como uma opção potencial para o tratamento dos pacientes caninos (HOEFLE, 1974).

Há relatos documentados com resultados subjetivamente definidos entre bons à excelentes, com relação ao sistema de prótese não-modular para cães (PARKER; BLOOMBERG; BITETTO, 1984 e OLMSTEAD, 1987, 1995).

Segundo Conzemius e Vandervoort (2005), no ano de 1990, foi introduzido o sistema de prótese total cimentada modular (Canine Modular Hip System, Biomedtrix, Boonton, New Jersey) e respectivos instrumentos cirúrgicos para a devida implantação.

O início do sistema modular melhorou a técnica cirúrgica e gerou bons resultados clínicos (SKURLA; JAMES, 2001).

Um grande volume de informação experimental e clínica tem se acumulado, visando discorrer a respeito das características dos implantes, e sobre a prevenção

de complicações, num esforço para melhorar os resultados vindouros. Nos dias de hoje, muita atenção tem sido dada aos sistemas de próteses não-cimentadas (CONZEMIUS; VANDERVOORT, 2005).

### 2.4.2 Indicações

De acordo com os estudos de Conzemius e Vandervoort (2005), a indicação primária para a ATQ é na severa osteoartrite (OA) da articulação coxofemoral, e que cause claudicação, dor, diminuição da função do membro e um decréscimo na qualidade de vida do paciente. É importante notar que apenas a imagem radiográfica com alterações severas da articulação não se constitue em indicação para a ATQ.

Tem sido relatado que o relacionamento entre a imagem radiográfica da doença e a manifestação clínica da mesma, é pobre e imprevisível (HIELM-BJÖRKMAN et al., 2003).

Para Conzemius e Vandervoort (2005), embora a ATQ possa ser realizada em grande variedade de pacientes caninos, o paciente ideal deve ter idade mediana, de raça média ou grande, e que se comporte o suficiente, não reduzindo desta maneira as chances de sucesso após a intervenção cirúrgica. A boa comunicação prévia com os clientes é de suma importância; os mesmos deverão entender as probabilidades para o sucesso e para a falha, entender as restrições de longo prazo às atividades que serão impostas ao paciente depois do ato cirúrgico, terem habilidade para seguirem as instruções pertinentes aos cuidados no pós-cirúrgico imediato e tardio do paciente, e possuirem os recursos financeiros para pagar pelo que se considera geralmente dispendioso, comparativamente a um procedimento primário, podendo ocorrer complicações que requeiram onerosos procedimentos

subseqüentes. Por fim, o cirurgião e os assistentes da operação cirúrgica devem estar adeqüadamente treinados e atentos à todos os princípios cirúrgicos (especialmente assepsia) necessários para a otimizar as possibilidades de sucesso do procedimento da ATQ.

As indicações para a artroplastia total do quadril em cães, incluem a osteoartrite secundária a displasia coxofemoral, a luxação traumática de uma articulação coxofemoral displásica, a luxação traumática porém crônica de uma articulação coxofemoral previamente normal, fraturas intra-articulares irreparáveis, falha na colocefalectomia e osteoartrite secundária ao trauma (SCHULZ, 2000).

Embora poucos estudos tenham documentado a eficácia deste procedimento cirúrgico, evidências clínicas têm sugerido que a ATQ em caninos, tem uma alta taxa de sucesso no alívio da dor e na restauração da função (MASSAT; VASSEUR, 1994; OLMSTEAD; HOHN; TURNER, 1983).

### 2.4.3 Contra-indicações

De acordo com Conzemius e Vandervoort (2005), provavelmente a contra-indicação mais comumente encontrada para a ATQ é a presença de uma doença ortopédica coexistente no membro afetado. Um paciente candidato à ATQ, deverá ser examinado fisicamente para confirmar a presença de dor na articulação coxofemoral, e a ausência da dor na articulação do joelho. Quando um paciente tem dor devido a ruptura de ligamento cruzado cranial e dor por (OA) do quadril, somente a execução da ATQ, raramente melhora a função do membro deste paciente. Como via de regra, o autor realiza primeiramente a intervenção cirúrgica com vistas à dor do joelho.

Disfunção neurológica do membro proposto para ATQ torna-se uma contra-indicação se a doença neurológica é progressiva ou se vai afetar o resultado. Um cão com sinais clínicos associados a doença lombossacral, não deve receber ATQ até que o problemas lombossacrais tenham sido resolvidos (CONZEMIUS; VANDERVOORT, 2005).

O ato cirúrgico prévio da articulação coxofemoral não se constitue necessariamente numa contra-indicação, porém os proprietários deveriam ser informados de um provável risco em dobro para a ocorrência de infecção. Além disto, poderiam ocorrer complicações durante o procedimento cirúrgico devido a mudanças anatomicas dos pontos de referência, além do aumento da fibrose periarticular (CONZEMIUS; VANDERVOORT, 2005).

Ainda de acordo com os estudos de Conzemius e Vandervoort (2005), outras variáveis que podem aumentar a chance de falha no resultado de uma ATQ, são as infecções locais, sistêmicas, a neoplasia (apesar da evolução dos médicos veterinários oncologistas e donos dos pacientes), pacientes de esqueleto imaturo e com aqueles proprietários ou pacientes em que as restrições solicitadas pelo cirurgião, às atividades após a intervenção cirúrgica, não sejam atendidas.

## **2.5** ACESSOS CIRÚRGICOS PARA A ARTROPLASTIA TOTAL DO QUADRIL

Dois acessos cirúrgicos têm sido descritos mais comumente para a realização da ATQ em cães, com a maioria dos relatos descrevendo o acesso craniolateral (SCHULZ, 2000).

Em um estudo designado para avaliar a eficácia da modificação no acesso cirúrgico sobre o posicionamento do implante femoral subseqüente, demonstrou-se

não haver diferença significante entre o acesso craniolateral e a osteotomia trocantérica, não obstante, ocorra, na exposição da articulação coxofemoral e no posicionamento proximal da prótese do fêmur (WYLIE et al., 1997).

Para Schulz (2000), a ausência de uma melhora significante no posicionamento do implante, e a fixação e estabilidade da osteotomia trocantérica sugere que esta técnica não é apropriada para o uso rotineiro na ATQ de cães.

Resultados dos estudos de um grupo de registro das intervenções cirúrgicas da ATQ em cães, reportou o acesso craniolateral em 93% dos pacientes, a osteotomia trocantérica em 1% dos pacientes e outras modificações em 6% dos pacientes (SCHULZ et al., 1998).

Ainda segundo os estudos de Schulz (2000), as modificações ao acesso craniolateral incluem a miotomia do músculo glúteo superficial e tenotomias parciais dos músculos glúteos médio ou profundo. A miotomia longitudinal do músculo glúteo superficial, pode em combinação com uma incisão bem alta, facilitar o acesso ao canal femoral se comparado com a total retração caudo-dorsal do músculo. O uso de tenotomias dos músculos médio ou profundo parece basear-se mais de acordo com a anatomia individual de um paciente do que uma preferência do cirurgião. Os efeitos específicos destas variações no tempo cirúrgico, posicionamento do implante, recuperação, e resultado a longo prazo ainda têm que ser determinados, além do que, a escolha e a colocação de afastadores ainda não foi avaliada no procedimento de ATQ para cães, mas pode ser importante para evitar injúria nervosa (SCHULZ, 2000).

Um acesso craniolateral é geralmente o suficiente para se expor adeqüadamente a articulação coxofemoral. Alguns cirurgiões no entanto, preferem um acesso dorsal para a obtenção de uma melhor exposição (envolvendo a

osteotomia trocantérica ou tenotomia glútea). O fêmur proximal é então rotacionado para o lado externo do corpo, expondo-se desta maneira a cabeça e o colo femoral. A cápsula articular é incisada transversalmente e o ligamento da cabeça do fêmur é seccionado para permitir a luxação da cabeça femoral. Um elevador de periósteo é utilizado para a remoção de todos os tecidos moles aderidos ao colo femoral em sua porção cranial. A prótese femoral, seu modelo ou um guia de osteotomia é alinhado com o fêmur, e o ângulo de corte do colo femoral é planejado. Uma serra oscilatória é utilizada para criar esta osteotomia (DENNY; BUTTERWORTH, 2000).

De acordo com os estudos de Denny e Butterworth (2000), o fêmur é afastado caudalmente para se expor o acetábulo durante a preparação do leito acetabular.

Após um acesso craniolateral à articulação coxofemoral com tenotomia parcial do tendão do músculo glúteo profundo, a cápsula articular é incisada e a cabeça e o colo femorais são expostos. É feita a luxação da articulação coxofemoral e o fêmur é externamente rotacionado até que a superfície cranial da cabeça femoral e o colo femoral estejam apontando lateralmente. A osteotomia femoral é então feita no nível desejado junto da superfície do modelo de corte, com o uso de uma serra oscilatória (MACIAS; COOK; INNES, 2006).

Entre os clássicos acessos cirúrgicos à articulação coxofemoral dos cães, estão um acesso do aspecto craniodorsal da articulação por meio de uma incisão craniolateral, e um acesso dos aspectos craniodorsal e caudodorsal da articulação pela osteotomia do trocanter maior (PIERMATTEI, 1993).

Uma incisão levemente curvilínea é feita cranialmente ao fêmur, partindo de um ponto que é eqüidistante entre a linha média dorsal e a extremidade do trocanter maior, e terminando de maneira adjacente e distal ao terceiro trocanter. A pele e o tecido subcutâneo são afastados, expondo-se logo abaixo a musculatura. A inserção

fascial do músculo tensor da fáscia lata é incisada, e o músculo é afastado cranialmente enquanto o músculo bíceps femoral é afastado caudalmente. O músculo glúteo médio é deslocado dorsalmente, expondo-se desta forma o músculo glúteo profundo. Um elevador de periósteo é utilizado para separar o músculo glúteo profundo da cápsula articular coxofemoral. Uma incisão em forma de L é feita perpendicularmente em relação às fibras do músculo glúteo profundo, em suas inserções tendíneas, e após, paralelas com as fibras do ventre do músculo, permitindo-se assim, que um terço do músculo glúteo profundo seja refletido cranialmente. A cápsula articular exposta, é incisada paralelamente ao eixo de todo o colo femoral. Esta incisão estende-se distalmente ao longo da margem cranial da inserção capsular no fêmur. Uma porção da origem dos músculos vasto intermédio e vasto lateral é elevada, expondo-se a superfície cranial do colo femoral e do trocanter maior (OLMSTEAD; HOHN; TURNER, 1981).

Um acesso craniolateral à articulação coxofemoral é realizado. A incisão da pele, que se inicia dorsal e caudal ao trocanter maior, se prolonga para frente e distalmente ao longo do fêmur até o terço proximal do osso. Ao se fazer a incisão da pele caudalmente ao trocanter, a pele tem assim uma melhor proteção em relação ao trauma que ocorre durante o processo da fresagem femoral. O músculo tensor da fáscia lata é refletido cranialmente, e o músculo glúteo médio é refletido dorsalmente. É feita uma incisão no tendão do músculo glúteo profundo, perpendicular às sua fibras. Quando metade ou dois terços do tendão forem cortados, a incisão é estendida paralelamente às fibras musculares, quase até a inserção das mesmas sobre o íleo, sendo então esta porção do músculo glúteo profundo refletida craniamente. Uma incisão é feita na cápsula articular, paralela ao longo do eixo do colo femoral, no nível e estendendo-se através das origens dos

músculos vasto lateral e intermédio. A cápsula articular é incisada até a sua inserção ventral, ao longo da cabeça femoral (OLMSTEAD, 1987).

## **2.6** NEUROPRAXIA DO NERVO ISQUIÁTICO

A neuropraxia isquiática, pode ser o resultado de uma reação exotérmica com liberação de calor suficiente para a desnaturação de proteínas, durante a extrusão de cimento ósseo através dos orifícios realizados no ísquio, e que são feitos para a ancoragem do cimento. A neuropraxia também pode ser causada por estiramento ou contusão do nervo isquiático durante o procedimento cirúrgico. O conhecimento das causas potenciais desta complicação, ajudam a evitá-la. Sabe-se que trata-se de uma condição temporária, que requer apenas a proteção dos animais contra a auto-mutilação, até que a função do nervo retorne (OLMSTEAD, 1987).

De acordo com os estudos de Andrews, Liska e Roberts (2008), as causas de compressão do nervo isquiático podem ser variáveis, dependendo de fatores como a experiência da aplicação da técnica cirúrgica por parte do cirurgião, equipe treinada para a instrumentação, conhecimento anatômico da localização do nervo isquiático e sua proximidade com a musculatura envolvida na operação cirúrgica, e outras possíveis causas como a movimentação caudal do fêmur quando da luxação da articulação coxofemoral na preparação do acetábulo para o recebimento da prótese acetabular.

Durante a avaliação de 1000 procedimentos cirúrgicos consecutivos para a artroplastia total do quadril, Andrews, Liska e Roberts (2008), encontraram uma freqüência de 19 casos de neuropraxia do nervo isquiático, sendo que duas variáveis como a idade do animal operado (cães mais velhos), e um aumento de

tempo no procedimento cirúrgico, foram significamente associadas com uma maior probabilidade da neuropraxia; concluiram que este problema não é incomum após a artroplastia total do quadril em cães, e que a recuperação foi completa nos animais afetados, embora ocorre-se dentro de um período altamente variável.

Uma revisão de 1000 próteses de quadril em humanos, hipotetizou que a prevalência da neuropraxia do nervo isquiático decresceu ao passar do tempo em aproximadamente 50%, devido ao fato dos cirurgiões estarem mais atentos ao nervo isquiático durante os procedimentos cirúrgicos (SCHMALZRIED; NOORDIN; AMSTUTZ, 1997).

Em medicina veterinária, não observou-se na literatura, estudo anatômico do nervo isquiático e sua sintopia com as estruturas articulares durante as manobras que simulassem a técnica operatória de prótese total de quadril.

Parece-nos importante uma averigüação do trajeto do nervo isquiático, realizada por meio de dissecação romba, quando o nervo deixa o hemiquadril em direção disto-lateral no sentido diafisário médio do fêmur. Movimentações de abdução da articulação coxo-femoral visando a luxação articular, similares ao ato cirúrgico, mas especialmente e concomitantemente com a retração caudal do fêmur proximal, poderiam determinar quando a compressão do nervo ocorre, causando eventualmente neuropraxia. Tais movimentações, principalmente a retração caudal do fêmur proximal, poderiam possivelmente ser minimizadas durante o ato cirúrgico da colocação das próteses acetabular e femoral, e talvez, potencializando positivamente o pós-cirúrgico.

# Materiais e Métodos

# 3 MATERIAIS E MÉTODOS

## **3.1** ANIMAIS

Nesse estudo foram utilizadas 20 articulações coxofemorais provenientes de corpos de 10 cães, machos e ou fêmeas, sem definição de raça ou com raças definidas, com peso variável, oriundos do Hospital Veterinário da Universidade de São Paulo e de clínica particular (ORTOPET - Clínica de Ortopedia e Traumatologia Veterinária), que foram à óbito, ou eutanasiados por causas diversas, sem a presença de alterações macroscópicas nas articulações coxofemorais, sob a licença da Comissão de Bioética dessa instituição (1692/2009).

## **3.2** PREPARO

Os animais foram submetidos à dissecação romba da região lateral da coxa (Apêndice A), para o estudo macroscópico do trajeto do nervo isquiático e sua relação com a articulação coxofemoral e adjacências, seguindo-se as seguintes dissecações e manobras nos elementos anatômicos:

- ✓ incisão craniolateral da pele de 8 a 16cm, de acordo com o tamanho do animal, partindo da região proximal ao trocanter maior, até a região médio-diafisária do fêmur. Para a realização das incisões da pele, foram usados cabo de bisturi número 4, e lâmina de bisturi número 22
- ✓ divulsão romba do tecido subcutâneo. Para as divulsões rombas do tecido subcutâneo, foram usadas pinça dente de rato, e tesoura Metzenbaum reta

- ✓ incisão da fáscia lata e fáscia lombar, precedidas de divulsão com tesoura Metzenbaum reta; as incisões foram efetuadas com a referida tesoura
- ✓ incisão longitudinal do músculo glúteo superficial com cabo de bisturi número 3, e lâmina de bisturi número 10
- ✓ afastamento do músculo glúteo médio no sentido dorsal, com afastadores Rake, Farabeuf, ou Meyerding (Apêndice B), de acordo com o tamanho, ou da necessidade apresentada no animal estudado
- ✓ tenotomia do músculo glúteo profundo nas proximidades de sua inserção no trocanter maior (Apêndice B); incisões feitas de forma transversal às fibras musculares, com cabo de bisturi número 4, e lâmina de bisturi número 22
- ✓ incisão do músculo vasto lateral em região de metáfise cranial do fêmur; incisões feitas com cabo de bisturi número 3, e lâmina de bisturi número 10
- ✓ incisão oblíqüa da cápsula articular, partindo da cabeça femoral e alongando-se distalmente até o colo femoral; incisões feitas com cabo de bisturi número 3, e lâmina de bisturi número 10
- ✓ secção do ligamento da cabeça do fêmur, feita por meio de um desarticulador de cabeça femoral da marca Jorgensen®, dotado de extremidades cortantes para a secção do referido ligamento
- ✓ manobra de abdução do membro pélvico aproximadamente a 90º, para a luxação da articulação coxofemoral (Apêndice E)
- ✓ manobra de colocefalectomia, utilizando-se uma serra oscilatória à bateria, com lâmina cortante do tipo reta, tendo sido feita a resecção do

colo femoral em um ângulo de 45º com relação ao eixo axial do fêmur, por meio de um modelo para resecção de colo femoral da marca Biomedtrix®

- ✓ os afastadores Gelpi, Balfour, Farabeuf, e Hohmann (Apêndice C), foram utilizados respectivamente na pele e subcutâneo, e na musculatura adjacente às estruturas estudadas, para a manutenção de uma melhor visualização possível, cada um deles de acordo com as necessidades apresentadas
- ✓ todos os animais do presente estudo foram dissecados em decúbito lateral sobre um posicionador da marca Biomedtrix®, utilizado para os procedimentos de ATQ

Após a abertura das cápsulas articulares da articulações coxofemorais, das manobras de luxação das cabeças femorais, das secções do ligamento das cabeças dos fêmures, e das excisões das cabeças femorais, os fêmures proximais sofreram uma retração caudal, com o uso de afastador Meyerding (Apêndice F) ou afastador Farabeuf (Apêndice G).

Procurou-se seguir de forma sistemática, os procedimentos descritos acima, à semelhança do que ocorre na ATQ, quando da necessidade da exposição acetabular para o procedimento de fresagem do leito do mesmo. Desta feita, propiciou-se a avaliação das proximidades entre as regiões trocantéricas e dos nervos isquiáticos. Também foram removidas as cápsulas das articulações coxofemorais, e os músculos glúteos, visando-se a apreciação da sintopia entre o nervos isquiáticos e o trocânteres maiores (Apêndice D).

As imagens foram fotografadas com câmera digital Canon PowerShot SD1000-Digital Elph®, de 7.1 Mega Pixels.

## **3.3** CRITÉRIOS DE SELEÇÃO

Somente foram utilizados animais com mais de 20 quilogramas de peso e idade superior a dois anos, com articulações coxofemorais sem alterações macroscópicas perceptíveis após a dissecação.

## **3.4** CRITÉRIOS DE EXCLUSÃO

Critérios específicos de exclusão deste estudo puderam ser separados em dois grupos:

- ✓ Não estarem especificamente incluídos nos critérios de seleção acima descritos;
- ✓ Por serem oriundos do Hospital Veterinário ou clínica particular, não apresentarem em suas fichas clínicas, diagnóstico presuntivo ou definitivo de doença infecto-contagiosa (Tabela 1);

# Resultados

# 4 RESULTADOS

Foram analisadas 20 articulações coxofemorais, divididas igualmente em antímeros direito e esquerdo, e provenientes de 10 carcaças de cães acima de 20 quilogramas de peso, machos e fêmeas, de raças variadas e SRD, de faixa etária superior aos dois anos de idade, sem osteoartrite, oriundos do Hospital Veterinário da Faculdade de Medicina Veterinária e Zootecnia da Universidade de São Paulo e de clínica veterinária particular.

Durante o acesso cirúrgico para chegar-se nas articulações coxofemorais dos diversos hemiquadris pesquisados, obedeceu-se a seguinte técnica operatória, como frisado em materiais e métodos:

- ✓ incisão craniolateral da pele partindo da região proximal ao trocanter maior até a região médio-diafisária do fêmur
- ✓ divulsão do tecido subcutâneo
- ✓ incisão da fáscia lata e fáscia lombar
- ✓ incisão longitudinal do músculo glúteo superficial
- ✓ afastamento do músculo glúteo médio em sentido dorsal
- ✓ tenotomia do músculo glúteo profundo nas proximidades de sua inserção no trocanter maior
- ✓ incisão do músculo vasto lateral em região de metáfise cranial do fêmur
- ✓ incisão oblíqüa da cápsula articular
- ✓ secção do ligamento da cabeça do fêmur

Os seguintes resultados foram constatados no presente trabalho:

**1.** Cão SRD, fêmea, 13 anos de idade, 21 kg de peso, demonstrou haver contato entre os trocanteres maior esquerdo e direito com os respectivos nervos isquiáticos, durante a abdução a aproximadamente 90º dos membros pélvicos estudados. Após as colocefalectomias, a retração caudal do fêmures proximais visando as fresagens acetabulares, aumentou o contato entre aquelas estruturas.

**2.** Cão Golden Retriever, macho, 7 anos de idade, 30 kg de peso, demonstrou haver contato entre os trocanteres maior esquerdo e direito com os respectivos nervos isquiáticos, durante a abdução a aproximadamente 90º dos membros pélvicos estudados. Após as colocefalectomias, a retração caudal do fêmures proximais visando as fresagens acetabulares, aumentou o contato entre aquelas estruturas.

**3.** Cão SRD, fêmea, 8 anos de idade, 22 kg de peso, demonstrou haver contato entre os trocanteres maior esquerdo e direito com os respectivos nervos isquiáticos, durante a abdução a aproximadamente 90º do membros pélvicos estudados. Após as colocefalectomias, a retração caudal dos fêmures proximais visando as fresagens acetabulares, aumentou o contato entre aquelas estruturas.

**4.** Cão SRD, fêmea, 7 anos de idade, 24 kg de peso, demonstrou haver contato entre os trocanteres maior esquerdo e direito com os respectivos nervos isquiáticos, durante a abdução a aproximadamente 90º do membros pélvicos estudados. Após as colocefalectomias, a retração caudal dos fêmures proximais visando as fresagens acetabulares, aumentou o contato entre aquelas estruturas.

**5.** Cão SRD, fêmea, 4 anos de idade, 21 kg de peso, demonstrou haver contato entre os trocanteres maior esquerdo e direito com os respectivos nervos isquiáticos, durante a abdução a aproximadamente 90º do membros pélvicos estudados. Após as colocefalectomias, a retração caudal dos fêmures proximais visando as fresagens acetabulares, aumentou o contato entre aquelas estruturas.

**6.** Cão Rottweiler, macho, 11 anos de idade, 51 kg de peso, demonstrou haver contato entre os trocanteres maior esquerdo e direito com os respectivos nervos isquiáticos, durante a abdução a aproximadamente 90º do membros pélvicos estudados. Após as colocefalectomias, a retração caudal dos fêmures proximais visando as fresagens acetabulares, aumentou o contato entre aquelas estruturas.

**7.** Cão SRD, fêmea, 7 anos de idade, 28 kg de peso, demonstrou haver contato entre os trocanteres maior esquerdo e direito com os respectivos nervos isquiáticos, durante a abdução a aproximadamente 90º do membros pélvicos estudados. Após as colocefalectomias, a retração caudal dos fêmures

proximais visando as fresagens acetabulares, aumentou o contato entre aquelas estruturas.

**8.** Cão Akita, macho, 13 anos de idade, 31 kg de peso, demonstrou haver contato entre os trocanteres maior esquerdo e direito com os respectivos nervos isquiáticos, durante a abdução a aproximadamente 90º do membros pélvicos estudados. Após as colocefalectomias, a retração caudal dos fêmures proximais visando as fresagens acetabulares, aumentou o contato entre aquelas estruturas.

**9.** Cão SRD, macho, 2 anos de idade, 21 kg de peso, demonstrou haver contato entre os trocanteres maior esquerdo e direito com os respectivos nervos isquiáticos, durante a abdução a aproximadamente 90º do membros pélvicos estudados. Após as colocefalectomias, a retração caudal dos fêmures proximais visando as fresagens acetabulares, aumentou o contato entre aquelas estruturas.

**10.** Cão Pastor Alemão, fêmea, 13 anos de idade, 27 kg de peso, demonstrou haver contato entre os trocanteres maior esquerdo e direito com os respectivos nervos isquiáticos, durante a abdução a aproximadamente 90º do membros pélvicos estudados. Após as colocefalectomias, a retração caudal dos fêmures proximais visando as fresagens acetabulares, aumentou o contato entre aquelas estruturas.

Ocorreram por conta das dissecações e das manobras realizadas, diferenças anatômicas e posicionais entre os antímeros direito e esquerdo.

Tabela 1 - Dados dos cães submetidos ao estudo anátomo-cirúrgico da relação topográfica do nervo isquiático com a articulação coxofemoral, para as intervenções operatórias de artroplastia total do quadril

| **Sexo** | **Raça** | **Idade** | **Kg** | ***Causa Mortis*** |
|---|---|---|---|---|
| F | SRD | 13 anos | 21 | Tumoral |
| M | Golden Retriever | 7 anos | 30 | Atropelamento |
| F | SRD | 8 anos | 22 | Tumoral |
| F | SRD | 7 anos | 24 | Cardiopatia |
| F | SRD | 4 anos | 21 | Atropelamento |
| M | Rottweiler | 11 anos | 51 | Falência Renal |
| F | SRD | 7 anos | 28 | Trauma Medular |
| M | Akita | 13 anos | 31 | Tumoral |
| M | SRD | 2 anos | 21 | Envenenamento |
| F | Pastor Alemão | 13 anos | 27 | Tumoral |

# Discussão

## 5 DISCUSSÃO

A pesquisa bibliográfica sobre o assunto por nós estudado no presente trabalho, revelou poucas informações atinentes ao tema. Ora os autores clássicos de anatomia veterinária discorrem o trajeto do nervo isquiático, desde a sua origem no segmento lombossacral e seus ramos com seus territórios de inervação (KITCHELL; EVANS, 1993), ora discorrem sobre os aspectos da articulação coxofemoral dos cães em seus aspectos de classificação e movimento (EVANS, 1993). Assim, não foi possível observar estudo sistematizado visando a anatomia cirúrgica da região e a sintopia entre as duas aludidas estruturas anatômicas.

Mesmo as informações sobre lesão do nervo isquiático durante o procedimento cirúrgico de prótese total de quadril, tocam superficialmente na questão de casos de neuropraxia no pós-operatório imediato (OLMSTEAD, 1987; SCHMALZRIED; NOORDIN; AMSTUTZ, 1997; ANDREWS; LISKA; ROBERTS, 2008).

Desta forma, trabalho que discutisse o passo a passo da dissecação da região, para proceder o referido ato cirúrgico, e alertando os novos cirurgiões sobre os cuidados com as principais manobras passíveis de lesão do nervo isquiático, não foi encontrado, para confrontarmos com os dados por nós colimados.

Assim, relatou-se no presente estudo se houve um possível contato entre as estruturas nervosa e óssea envolvidas na dissecação e manobras aplicadas, após a abertura da cápsula articular, secção do ligamento da cabeça femoral, abdução a aproximadamente 90º do membro pélvico, luxação articular, ressecção do colo e da cabeça femorais, e a retração caudal do fêmur proximal, e se essas dissecações e manobras supostamente potencializariam a perda da integridade do nervo isquiático

em alguns cães durante um transoperatório, nas fases de execução da técnica operatória preconizada (OLMSTEAD; HOHN; TURNER, 1981; OLMSTEAD, 1987; DENNY; BUTTERWORTH, 2000; MACIAS; COOK; INNES, 2006; ANDREWS; LISKA; ROBERTS, 2008).

Por oportuno, convém salientar-se que o material e o método propostos, vale dizer, valer-se de dissecação romba pelos métodos clássicos em cadáveres de cães, associada à manobras de técnica operatória, permitiram realizar-se o presente estudo, sem intercorrências, e obter-se as conclusões expostas ao final do trabalho.

Desta maneira, o deslocamento dorsal do músculo glúteo médio com afastadores Rake, Farabeuf, ou Meyerding, não se constituiu em possibilidade de compressão do nervo isquiático, uma vez que esta manobra foi efetuada evitando-se a colocação profunda do afastador escolhido no ventre do músculo glúteo médio (OLMSTEAD; HOHN; TURNER, 1981).

Uma serra oscilatória com lâmina cortante reta, foi utilizada para a feitura da colocefalectomia, manobra necessária para procedermos a preparação do leito acetabular. A colocefalectomia somente pôde ser realizada por meio da luxação da articulação coxofemoral após a abertura da cápsula articular e da secção do ligamento da cabeça do fêmur (DENNY; BUTTERWORTH, 2000), e viabilizada sempre pelo posicionamento do membro pélvico em ângulo de aproximadamente 90º em relação ao eixo axial dos corpos dos animais, e como relatado por Denny e Butterworth (2000), por meio de uma rotação externa do fêmur proximal.

A preparação do leito do acetábulo para um posterior recebimento da prótese acetabular, constituiu-se numa segunda fase de observações, crítica para a manutenção da integridade do componente nervoso de nosso estudo; isto devido ao fato de que nesta segunda etapa da pesquisa foram necessários a colocação de três

afastadores nas proximidades do acetábulo visando-se a fresagem do mesmo (OLMSTEAD; HOHN; TURNER, 1981). Foram usados um afastador Meyerding em posição cranial ao acetábulo, um afastador Rake dorsalmente ao acetábulo, e um último afastador de Hohmann modificado na região caudo-ventral ao acetábulo. Os dois primeiros afastadores aqui citados foram posicionados e colocados diretamente em contato com a musculatura da região abordada. Todavia, o afastador da região caudo-ventral ao acetábulo foi colocado em contato com componentes ósseos, ou seja, entre o acetábulo na sua porção caudo-ventral e sobre o colo femoral remanescente à colocefalectomia. O objetivo desta manobra foi então fazer a retração caudal do fêmur, para desta feita podermos proceder a técnica de fresagem acetabular, com o devido espaço necessário e sem a interferência física do fêmur proximal (OLMSTEAD, 1987).

Contudo, esta manobra potencializou o contato entre os trocanteres maiores e os nervos isquiáticos. Justificou-se tal fato em decorrência do trocanteres maiores já não estarem em sua posição anatômica durante a manobra, isto é, encontravam-se em direcionamento caudo-lateral por conta da abdução a aproximadamente 90º do membro pélvico, e ainda recebendo a retração caudal em direção aos nervos isquiáticos estudados, por necessidade de uma ótima visualização necessária para a fresagem acetabular.

Os casos de neuropraxia ocorridos no estudo realizado por Andrews, Liska e Roberts (2008), não são conclusivos com relação a etiologia das lesões no nervo isquiático durante os procedimentos de ATQ em cães (razão do estudo realizado por nós), todavia, relatou-se em tal estudo, que cães mais velhos teriam uma probabilidade maior para a compressão do nervo isquiático. Isso faz com que possamos pressupor, após o presente trabalho, que aqueles animais com grandes

alterações morfológicas nas regiões de colo femoral, e principalmente em trocanter maior, devido a processo de osteoartrite secundária, como nos casos de displasia coxofemoral (RISER, 1964, 1973, 1975; FRIES; REMEDIOS, 1995; DEMKO; MCLAUGHLIN, 2005), comporiam um grupo de cães com maior chance de sofrer a neuropraxia do nervo isquiático durante a realização dos procedimentos de ATQ.

Observou-se durante as dissecações dos animais estudados no presente trabalho, que o trajeto do nervo isquiático (KITCHELL; EVANS, 1993), assim como a sua sintopia com a articulação coxofemoral, não se constituiu em um fator de importância no acesso cirúrgico que é necessário para a adeqüada exposição da estrutura articular envolvida na técnica de artroplastia total do quadril. A relevância da sintopia entre o nervo isquiático e o trocanter maior, pareceu-nos de suma importância sim, mas somente quando foram realizadas as manobras de abdução do membro pélvico, e quando o fêmur proximal foi tracionado caudalmente, quando da necessidade de uma melhor exposição acetabular, necessária para a preparação do leito do mesmo para a recepção da prótese de acetábulo. Portanto, não justificou-se a exposição da articulação coxofemoral por intermédio de acesso cirúrgico, ser uma causa de injúria ao nervo isquiático, se utilizada a via de acesso clássica, ou seja, a craniolateral (OLMSTEAD, 1987; PIERMATTEI, 1993; SCHULZ et al., 1998; DENNY; BUTTERWORTH, 2000; SCHULZ, 2000; MACIAS; COOK; INNES, 2006). Contudo, uma excessão seria feita para os casos de iatrogenia, uma vez que a vasta cobertura muscular da região estudada constitui-se em um fator de proteção ao nervo isquiático, situado mais profundamente na estratigrafia dos componentes anatômicos pesquisados.

Após os nossos estudos, concordamos que o conhecimento anátomo-cirúrgico da região coxofemoral, incluindo-se a inervação e a musculatura local, seria

de valia para evitar-se a neuropraxia do nervo isquiático, conforme mostraram os estudos de Schmalzried, Noordin e Amstutz (1997), feitos em humanos.

Podemos supor por meio de nossas pesquisas, principalmente, que se a retração caudal do fêmur proximal fosse menos vigorosa, haveria um menor contato, uma compressão mais suave sobre o nervo isquiático, o que recomendamos quando da aplicação da técnica operatória.

A experiência do cirurgião, como um fator de diminuição da incidência dos casos de neuropraxia do nervo isquiático, citada nos estudos de Andrews, Liska e Roberts (2008), englobaria provavelmente conhecimentos anatômicos da região coxofemoral, quer seja da musculatura, da parte óssea acetabular e femoral proximal, e ou da localização exata do nervo isquiático. Além disso, segundo os mesmos autores, o tempo de ato cirúrgico também seria uma variável contribuindo para a neuropraxia do nervo isquiático. Tal associação, poderia ser justificada pelo fato de que pareceu-nos durante os nossos estudos, que o nervo isquiático sempre sofreria alguma carga proveniente das estruturas ósteomusculares durante as manobras de abdução e retração, necessárias para a ATQ. A hipótese de um menor tempo cirúrgico levaria à menos tempo de compressão do trocanter maior sobre o nervo isquiático, ao passo que um ato operatório, digamos mais extenso, causaria a compressão por tempo maior, propiciando-se desta maneira, as condições necessárias para que ocorresse a neuropraxia.

A neuropraxia do nervo isquiático é uma afecção de baixa prevalência durante os procedimentos de ATQ em cães (ANDREWS; LISKA; ROBERTS, 2008). Parece-nos porém, que outros estudos futuros de levantamentos sobre a referida complicação pós-operatória em análises multiinstitucionais, poderiam ajudar na elucidação de sua origem, minimizando desta maneira a sua casuística, e auxiliando

principalmente os novos cirurgiões na maximização dos resultados positivos para os pacientes caninos operados de ATQ.

# Conclusões

## 6 CONCLUSÕES

Os resultados obtidos por meio do estudo anátomo-cirúrgico da região coxofemoral, demonstraram:

**1** Ocorrer durante a abdução dos membros pélvicos colocefalectomizados em um ângulo de aproximadamente 90º em relação a coluna vertebral, um contato entre o trocanteres maiores e os nervos isquiáticos dos animais em estudo, à semelhança da manobra realizada durante os procedimentos de artroplastia total do quadril.

**2** A movimentação feita no membro pélvico, ou seja, a abertura lateral da articulação coxofemoral em um ângulo de aproximadamente 90º, objetivando-se a colocefalectomia, quando somada à manobra de retração caudal do fêmur proximal, necessária para a fresagem acetabular, potencializou o contato entre o trocanter maior e o nervo isquiático dos cadáveres em estudo, o que poderia levar à neuropraxia do nervo isquiático durante alguns procedimentos cirúrgicos de artroplastia total do quadril.

**3** Não existir possibilidades de se atingir o nervo isquiático durante o acesso cirúrgico inicial, pressupondo-se contudo, conhecimentos sólidos de anatomia das adjacências da articulação coxofemoral dos cães.

# Referências

## REFERÊNCIAS

ANDREWS, C. M.; LISKA, W. D.; ROBERTS, D. J. Sciatic neurapraxia as a complication in 1000 consecutive canine total hip replacements. **Veterinary Surgery**, v. 37, n. 3, p. 254-262, 2008.

CARDINET, G. H.; GUFFY, M. M.; WALLACE L. J. Canine hip dysplasia: effects of pectineal tenotomy on the coxofemoral joints of German Shepherd dogs. **Journal of the American Veterinary Medical Association**, v. 164, n. 6, p. 591-598, 1974.

CHARNLEY, J. Arthroplasty of the hip: a new operation. **The Lancet**, v. 277, n. 7187, p. 1129-1132, 1961.

CONZEMIUS, M. G.; VANDERVOORT, J. Total joint replacement in the dog. **The Veterinary Clinics of North America**: Small Animal Practice, v. 35, n. 5, p. 1213-1231, 2005.

DEMKO, J.; MCLAUGHLIN, R. Developmental orthopedic disease. **The Veterinary Clinics of North America**: Small Animal Practice, v. 35, n. 5, p. 1111-1135, 2005.

DENNY, H. R.; BUTTERWORTH, S. J. **A guide to canine and feline orthopaedic surgery**. 4. ed. Oxford: Blackwell Science, 2000. cap. 40, p. 455-494.

EVANS, H. E. Arthrology. In: EVANS, H. E. **Miller's anatomy of the dog**. 3. ed. Philadelphia: W. B. Saunders Company, 1993. cap. 5, p. 219-257.

FRIES, C. L.; REMEDIOS, A. M. The pathogenesis and diagnosis of canine hip dysplasia: a review. **Canadian Veterinary Journal**, v. 36, n. 8, p. 494-502 1995.

HARASEN, G. Assessing the dysplastic hip. **Canadian Veterinary Journal**, v. 50, n. 4, p. 427-428, 2009.

HIELM-BJÖRKMAN, A. K.; KUUSELA, E.; LIMAN, A.; MARKKOLA, A.; SAARTO, E.; HUTTUNEN, P.; LEPPÄLUOTO, J.; TULAMO, R.M.; RAEKALLIO, M. Evaluation of methods for assessment of pain associated with chronic osteoarthritis in dogs. **Journal of the American Veterinary Medical Association**, v. 222, n. 11, p. 1552-1558, 2003.

HOEFLE, W. D. A surgical procedure for prosthetic total hip replacement in the dog. **Journal of the American Animal Hospital Association**, v. 10, p. 269-276, 1974.

KITCHELL, R. L.; EVANS, H. E. The spinal nerves. In: EVANS, H. E. **Miller's anatomy of the dog**. 3. ed. Philadelphia: W. B. Saunders Company, 1993. cap. 17, p. 829-893.

MACIAS, C.; COOK, J. L.; INNES, J. The hip. In: HOULTON, J. E. F.; COOK, J. L.; INNES, J. F.; LANGLEY-HOBBS, S. J. **BSAVA manual of canine and feline musculoskeletal disorders**. Gloucester: British Small Animal Veterinary Association, 2006. cap. 21, p. 309-349.

MASSAT, B. J.; VASSEUR, P. B. Clinical and radiographic results of total hip arthroplasty in dogs: 96 cases (1986-1992). **Journal of the American Veterinary Medical Association**, v. 205, n. 3, p. 448-454, 1994.

OLMSTEAD, M. L.; HOHN, R. B.; TURNER; T. M. A five-year study of 221 total hip replacements in the dog . **Journal of the American Veterinary Medical Association**, v. 183, n. 2, 191-194, 1983.

OLMSTEAD, M. L.; HOHN, R. B.; TURNER, T. M. Technique for canine total hip replacement. **Veterinary Surgery**, v. 10, n. 1, p. 44-50, 1981.

OLMSTEAD, M. L. The canine cemented modular total hip prosthesis. **Journal of the American Animal Hospital Association**, v. 31, n. 2, p. 109-124, 1995.

OLMSTEAD, M. L. Total hip replacement in the dog. **Seminars in Veterinary Medicine and Surgery**: small animal. v. 2, p, 131-140, 1987.

OLMSTEAD, M. L. Total hip replacement. **The Veterinary Clinics of North America**: Small Animal Practice, v. 17, n. 4, p. 943-955, 1987.

PARKER, R. B.; BLOOMBERG, M. S.; BITETTO, W. Canine total hip arthroplasty: a clinical review of 20 cases. **Journal of the American Animal Hospital Association**, v. 20, p. 97-104, 1984.

PIERMATTEI, D. L. **An atlas of surgical approaches to the bones and joints of the dog and cat**. 3. ed. Philadelphia: P. A. Saunders, 1993. p. 230-235, 240-245.

RISER, W. H. An analysis of the current status of hip dysplasia in the dog. **Journal of the American Veterinary Medical Association**, v.144, n. 7, p. 709-721, 1964.

RISER, W. H. Growth and development of the normal canine pelvis, hip joints, and femurs from birth to maturity: a radiographic study. **Journal of the American Veterinary Radiology Society**, v. 14, p. 24-34, 1973.

RISER, W. H. The dog as model for the study to hip dysplasia. **Veterinary pathology**, v.12, p. 229-334, 1975.

SCHMALZRIED, T. P.; NOORDIN, S.; AMSTUTZ, H. C. Update on nerve palsy associated with total hip replacement. **Clinical orthopaedics and related research**, v. 344, p. 188-206, 1997.

SCHULZ, K. S. Application of arthroplasty principles to canine cemented total hip replacement. **Veterinary Surgery**, v. 29, n.6, p. 578-593, 2000.

SCHULZ, K. S.; LISKA, B.; WENDELBURG, K.; COOK,V. et al. Perioperative finding from a national total hip arthroplasty database. **Veterinary Surgery**, v. 27, n. 5, p. 529, 1998. Apresentado no Annual Americam Collegy of Veterinary Surgeons Symposium, 8., 1998, Chicago.

SKURLA, C. T.; JAMES, S. P. A comparison of canine and human UHMWPE acetabular component wear. **Biomedical sciences instrumentation**, v. 37, p. 245-250, 2001.

WYLIE, K. B.; DE YOUNG, D. J.; DROST, W. T.; DE YOUNG, B. A. The effect of surgical approach on femoral stem position in canine cemented total hip replacement. **Veterinary Surgery**, v. 26, n. 1, p. 62-66, 1997.

# Apêndices

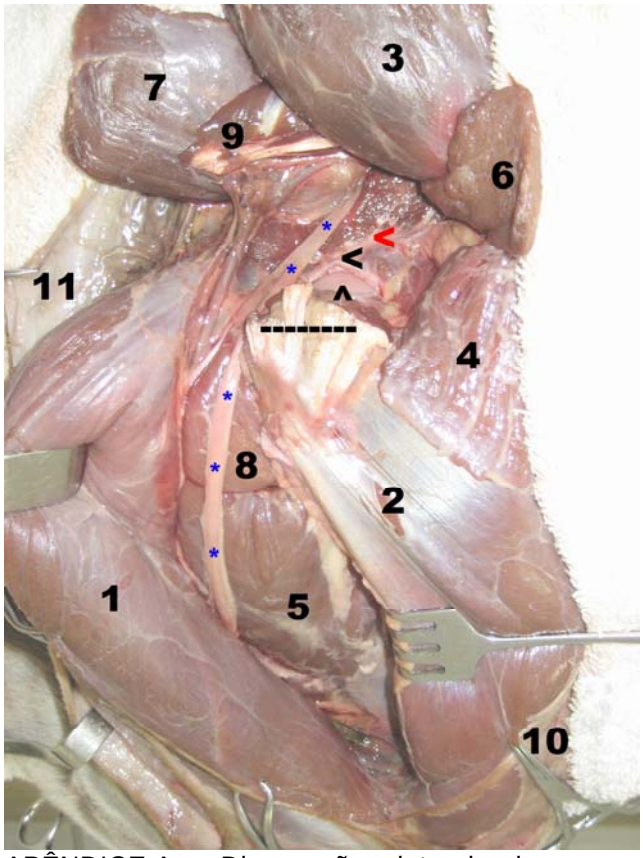


APÊNDICE A - Dissecação lateral da coxa direita de cão - São Paulo - 2010

- **Legenda**

1 - m. bíceps femoral
2 - m. vasto lateral
3 - m. glúteo médio
4 - m. tensor da fáscia-lata
5 - m. adutor da coxa
6 - m. glúteo superficial
7 - m. glúteo profundo
8 - m. quadrado femoral
9 - m. piriforme
10 - fáscia-lata
11 - derme
< - corpo do ílio
< - cápsula articular da **articulação coxofemoral**
^ - cabeça femoral
-------- - tendões da musculatura glútea no trocanter maior
* - **nervo isquiático**

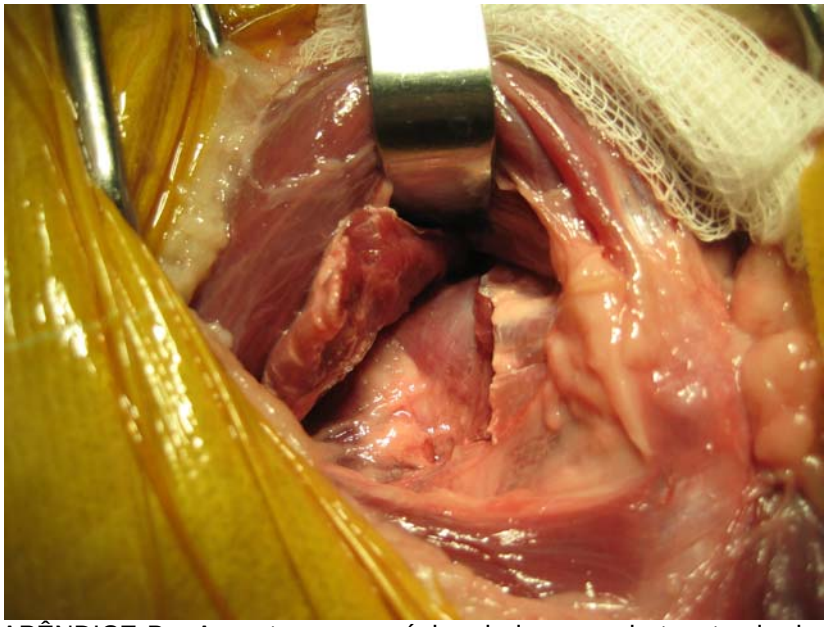

APÊNDICE B - Aspecto macroscópico de imagem da tenotomia do músculo glúteo profundo para expor a cápsula articular coxofemoral - São Paulo - 2010

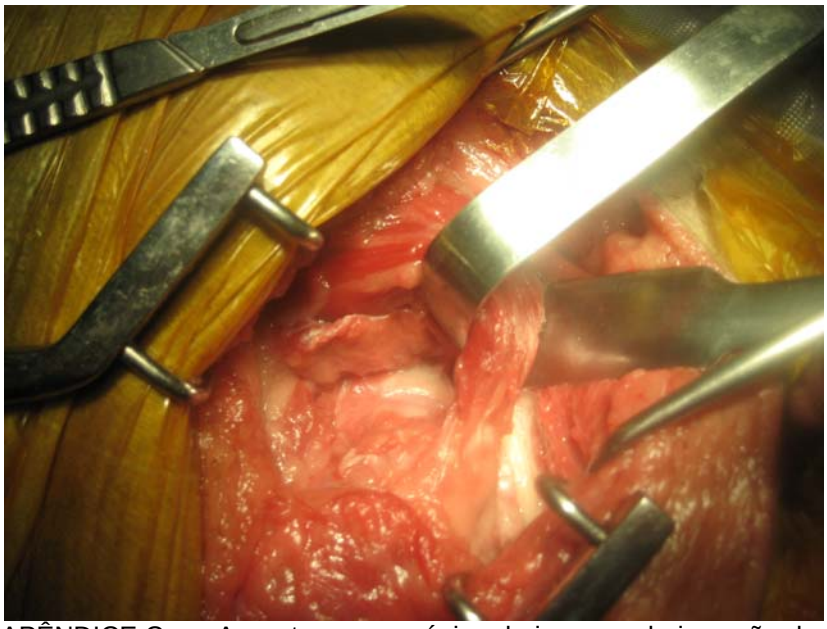

APÊNDICE C **-** Aspecto macroscópico de imagem da inserção do músculo glúteo médio no trocanter maior. Observa-se a sintopia do trocanter maior com o nervo isquiático situado caudalmente - São Paulo - 2010

APÊNDICE D - Aspecto macroscópico de imagem da sintopia entre o trocanter maior e o nervo isquiático; membro pélvico posicionado anatomicamente (cápsula articular e musculatura glútea removidas) - São Paulo - 2010

APÊNDICE E - Aspecto macroscópico de imagem do contato do nervo isquiático com o trocanter maior, evidenciado durante manobra de luxação da cabeça femoral por meio de abdução do membro pélvico em 90°aproximadamente (cápsula articular e musculatura glútea removidas) - São Paulo - 2010

APÊNDICE F - Aspecto macroscópico de imagem da abdução da articulação coxofemoral em 90º aproximadamente e retração caudal do fêmur proximal - São Paulo - 2010

APÊNDICE G - Aspecto macroscópico de imagem da abdução da articulação coxofemoral em 90º aproximadamente e retração caudal do fêmur proximal (cápsula articular e musculatura glútea removidas) - São Paulo - 2010

# Livros Grátis

( http://www.livrosgratis.com.br )

Milhares de Livros para Download:

Baixar livros de Administração
Baixar livros de Agronomia
Baixar livros de Arquitetura
Baixar livros de Artes
Baixar livros de Astronomia
Baixar livros de Biologia Geral
Baixar livros de Ciência da Computação
Baixar livros de Ciência da Informação
Baixar livros de Ciência Política
Baixar livros de Ciências da Saúde
Baixar livros de Comunicação
Baixar livros do Conselho Nacional de Educação - CNE
Baixar livros de Defesa civil
Baixar livros de Direito
Baixar livros de Direitos humanos
Baixar livros de Economia
Baixar livros de Economia Doméstica
Baixar livros de Educação
Baixar livros de Educação - Trânsito
Baixar livros de Educação Física
Baixar livros de Engenharia Aeroespacial
Baixar livros de Farmácia
Baixar livros de Filosofia
Baixar livros de Física
Baixar livros de Geociências
Baixar livros de Geografia
Baixar livros de História
Baixar livros de Línguas

Baixar livros de Literatura
Baixar livros de Literatura de Cordel
Baixar livros de Literatura Infantil
Baixar livros de Matemática
Baixar livros de Medicina
Baixar livros de Medicina Veterinária
Baixar livros de Meio Ambiente
Baixar livros de Meteorologia
Baixar Monografias e TCC
Baixar livros Multidisciplinar
Baixar livros de Música
Baixar livros de Psicologia
Baixar livros de Química
Baixar livros de Saúde Coletiva
Baixar livros de Serviço Social
Baixar livros de Sociologia
Baixar livros de Teologia
Baixar livros de Trabalho
Baixar livros de Turismo