

UNIVERSIDADE FEDERAL DO RIO GRANDE DO SUL
FACULDADE DE MEDICINA
PROGRAMA DE PÓS-GRADUAÇÃO EM MEDICINA: CIÊNCIAS MÉDICAS

FOTOGRAFIA CERVICAL DIGITAL PARA RASTREAMENTO DE CÂNCER DE
COLO UTERINO E SUAS LESÕES PRECURSORAS

ELISE DE CASTRO HILLMANN

Orientador: Prof. Dr. Edison Capp

Dissertação apresentada ao Programa de Pós-
Graduação em Medicina: Ciências Médicas,
UFRGS, como requisito para obtenção do título
de Mestre

Porto Alegre, junho de 2010

Livros Grátis

<http://www.livrosgratis.com.br>

Milhares de livros grátis para download.

“The problem with good ideas is that they quickly degenerate into hard work.”

“O problema com as boas ideias é que elas acabam dando muito trabalho.” (tradução mais conhecida)

Peter F. Drucker

Agradecimentos

Em primeiro lugar, gostaria de agradecer ao Prof. Dr. Edison Capp, que aceitou o desafio de me orientar, possibilitando um real diálogo interdisciplinar, que é um dos destaques das novas teorias educativas. São pessoas assim que, a meu ver, traçam o avanço da ciência.

Agradeço também ao Prof. Dr. Waldemar Augusto Rivoire (Chefe do Setor de Oncologia Genital Feminina do Hospital de Clínicas de Porto Alegre), ao Prof. Dr. Ricardo dos Reis e a Médica Heleusa Monego pelo tempo dedicado para avaliação das fotografias cervicais digitais, mesmo nos momentos mais difíceis, bem como à Médica Mestre Márcia Appel pelo acolhimento no Grupo de Oncologia Genital Feminina e por todos os ensinamentos passados durante esses dois anos. Para mim essa equipe é o exemplo da mais pura dedicação e comprometimento, não apenas com as pacientes, mas principalmente com o ensino dos alunos e residentes.

Ao Dr. Luciano Hammes pelas horas e as ideias dedicadas ao desenvolvimento deste estudo. Obrigada por também ter acreditado na capacidade de uma artista visual desenvolver um projeto na Área da Saúde.

Aos Grupos de Uroginecologia e Gestação de Alto Risco, compostos pelos Prof. Dr. Sérgio Martins-Costa, Prof. Dr. José Geraldo Ramos, Dra. Helena Corletta, Dra. Edimárlei Valério, Dr. Fernando Oliveira e Dra. Janete Vettorazzi, que também me acolheram nos seus ambulatórios durante a coleta da pesquisa e muito me ensinaram, principalmente quanto à prevenção da incontinência urinária.

À Profa. Dra. Ilma Simoni Brum da Silva pelo apoio e disponibilização da infraestrutura do Grupo de Pesquisa Ginecologia e Obstetrícia Molecular.

Ao Hospital de Clínicas de Porto Alegre por sua estrutura física e humana, bem como pelo espaço dedicado ao ensino. Às pacientes que colaboraram, sempre dispostas a ajudar no ensino e na pesquisa, apesar do estranho pedido de fotografar as suas partes íntimas.

À CAPES pela bolsa de estudos que permitiu a realização deste trabalho, sendo o incentivo federal à pesquisa essencial ao desenvolvimento do país.

Ao Programa de Pós-Graduação da Universidade Federal do Rio Grande do Sul e aos seus funcionários, em especial a Vera Susana Vargas Ribeiro por toda a sua paciência e ajuda durante esses dois anos.

Meu reconhecimento a todos os residentes que colaboraram na avaliação do colo uterino através da realização da inspeção cervical a olho nu, com ácido acético e com lugol, do citopatológico e da biópsia; sem eles a realização desta pesquisa não seria possível. Residentes: Carolina Oderich, Christiane Falcão, Rosieli Trombeta, Halley Calcagnotto, Carla Schmitz, Clarissa Amaral, Daniele Alberton, Francieli Vigo, Joana de Araújo, Renata Silva, Camile Stumpf, Juliana Caran, Letícia Bueno, Mônica Schneider, Rafaella Bombassaro, Roberta Scherer, Viviane Philipsen, Célia Nickel, Geane Garlet, Guilherme Cecin, Joelmir Chiesa, Júlia de Azevedo e Meiry Dambrós.

A minha admiração à maravilhosa equipe de funcionários do Ambulatório do HCPA, que foram os primeiros a me adotar. Secretários: Ieda dos Santos, José

Otávio Monteiro, Lisiane Mutto. Técnicas: Soleci Barbosa, Valquíria Medeiros, Viviane Dorneles, Amélia Nascimento, Vera Lúcia Lima.

À enfermeira Luciana Dezorzi por toda ajuda e a minha admiração pelo seu trabalho junto às pacientes da Oncologia Ginecológica.

Ao Grupo de Pesquisa LAGOM pelo apoio ao projeto e pelo espaço gerado para a discussão científica.

Aos meus amigos e colaboradores: Maritza Bleil de Souza, Moema Zoch, Prof. Dr. Luiz Eduardo Achutti, Rita Goulart, Carolina Cohen, Cleber Rocha das Neves e Miréia Sulzbach, que me apoiaram de diversas maneiras.

O meu profundo agradecimento pelo extenso apoio, pela compreensão e pela força da minha família. Aos meus avós, Branca e Raymundo, por sempre acreditarem nos meus caminhos sinuosos. Ao meu marido, Alexandre, que sempre está comigo, tanto nos momentos de dificuldades quanto nas comemorações.

À minha mãe e ao meu pai, que me mostraram dois caminhos, o das Artes Visuais (mãe) e o da Medicina (pai). Eu escolhi percorrer o do meio.

Por fim, agradeço à minha “dinda”, Inês Alencar de Castro, pela inspiração para a realização deste Mestrado.

Sumário

Resumo	7
Abstract	8
Lista de Tabelas	9
Lista de Figuras	10
Lista de Abreviaturas.....	11
1 Introdução	12
2 Revisão da literatura.....	18
2.1 Epidemiologia mundial	18
2.2 O câncer de colo de útero e suas associações.....	22
2.3 Exame de Papanicolaou	29
2.4 Métodos visuais de rastreamento do câncer de colo de útero e de suas lesões precursoras	34
2.4.1 Colposcopia	39
2.4.2 Colposcopia digital.....	43
2.4.3 <i>Downstaging</i>	46
2.4.4 Inspeção visual com ácido acético – VIA.....	47
2.4.5 Especuloscopia.....	54
2.4.6 Inspeção visual com lugol – VILI.....	55
2.4.7 Cervicografia.....	56
2.4.8 Cervicografia digital	68
2.5 Estudos comparativos dos exames de rastreamento visual.....	68
3 Objetivos	87
3.1 Objetivo geral	87
3.2 Objetivos específicos	87
4 Referências bibliográficas da revisão	88
5 Artigo em inglês.....	98
6 Referências bibliográficas do artigo.....	116
7 Anexos.....	126

Resumo

Background: O câncer de colo uterino é um grande problema de saúde pública no Brasil e no mundo. Atinge cerca de meio milhão de mulheres, sendo que 50 % destas morrem. Os métodos visuais, alternativos á citologia e viáveis para países em desenvolvimento, têm sido avaliados mais intensamente na última década.

Objetivos: Avaliar o desempenho da Fotografia Cervical Digital (FCD) na detecção do câncer do colo de útero e de suas lesões precursoras. **Métodos:** 176 mulheres foram avaliadas pelos métodos de Inspeção Visual com ácido acético (VIA), Inspeção Visual com lugol (VILI), Fotografia Cervical Digital com ácido acético (FCDA) e Fotografia Cervical Digital com lugol (FCDL). Destas, 36 foram classificadas pela histologia. **Resultados:** A concordância entre avaliadores observou valores de Kappa: Fotografia Cervical Digital com ácido acético, $K=0,441$, e Fotografia Cervical Digital com lugol, $K=0,533$. A concordância entre as inspeções a olho nu e as fotografias cervicais digitais após a utilização de ácido acético no colo uterino, $K=0,559$, e a concordância após a utilização da solução de lugol, $K=0,507$, considerada como concordância moderada em ambos os casos. Das 36 pacientes com avaliações histológicas, 20 dos 25 casos positivos foram corretamente avaliados tanto pela FCDA, como pela FCDL, demonstrando resultados similares aos descritos anteriormente. **Conclusão:** A FCD é um método promissor para o rastreamento do câncer de colo de útero e suas lesões precursoras, para países em desenvolvimento.

PALAVRAS CHAVE

Fotografia Cervical Digital, câncer de colo uterino, NIC, LIEBG, LIEAG prevenção, rastreamento, cervicografia, VIA, VILI

Abstract

Background: Uterine cervix cancer is a major public health problem in Brazil and in the world. It affects half a million women with a death rate of 50%. The visual, alternative methods to cytology, considered viable for developing countries, are being assessed more intensively in the last decade. **Objective:** To evaluate the performance of Cervical Digital Photography (CDP) in detecting cervical cancer and its precursory lesions. **Methods:** A total of 176 women were evaluated by the following methods: Visual Inspection with Acetic Acid (VIA), Visual Inspection with Lugol's Iodine (VILI), Cervical Digital Photography with Acetic Acid (CDPA) and Cervical Digital Photography with Lugol's Iodine (CDPL). Among these, 36 were classified by histology. **Results:** The correlation between evaluators observed Kappa values: Cervical Digital Photography with acetic acid, $K = 0.441$, and Cervical Digital Photography with Lugol's Iodine, $K = 0.533$. The correlation between the naked eye and cervical digital photography inspection after using acetic acid in the uterine cervix, $K = 0.559$, and the correlation after using Lugol's Iodine solution, $K = 0.507$, were regarded as moderate in both cases. Of the 36 patients with histological evaluation, 20 of the 25 positive cases were correctly assessed both by the CDPA as well as by CDPL, showing similar results than those described previously. **Conclusion:** CDP is considered a more promising method for screening the uterine cervix cancer and its precursory lesions in developing countries.

KEYWORDS

Cervical Digital Photography; uterine cervix cancer; CIN; LSIL; HSIL; prevention; screening; cervicography; VIA; VILI.

Lista de Tabelas

Tabela 1. Estimativa do INCA para 2010 das taxas brutas de incidência por 100.000 e de número de casos novos por câncer, em mulheres, segundo localização primária, no Brasil, Rio Grande do Sul e Porto Alegre (números arredondados para 10 ou múltiplos de 10) (26).....	21
Tabela 2. Terminologia usada nos métodos de rastreio visuais. Adaptado de Wright e colegas (39).....	35
Tabela 3. Exigências para a implantação de um exame de rastreio.	38
Tabela 4. Resultados dos estudos que utilizaram a inspeção visual com ácido acético como método de rastreio para a detecção de LIEAG e câncer. Adaptado de Wright e colegas (39).	49
Tabela 5. Resultados da redução da incidência e da mortalidade, adaptado do estudo de Sankaranarayanan e colegas (60).....	53
Tabela 6. Classificação de cervicogramas utilizada nos estudos de Schneider e colegas (41).....	61
Tabela 7. Desempenho da cervicografia na detecção do câncer e lesões de alto grau no estudo de Schneider e colegas (traduzido) (41).....	63

Lista de Figuras

Figura 1. Taxas de incidência do câncer cervical por idade em países desenvolvidos e em desenvolvimento no ano de 2005 (adaptado de Organização Mundial da Saúde) (27).	19
Figura 2. Taxas de incidência mundial do câncer cervical por 100.000 mulheres (de todas as idades) (adaptado de Organização Mundial da Saúde) (27).	20
Figura 3. Representação espacial das taxas brutas de incidência do câncer de colo de útero por 100.000 mulheres, estimadas pelo INCA para o ano de 2010, por estado (26).	22
Figura 4. Progresso do epitélio normal ao câncer invasivo. Modificado por Rivoire e Capp em Freitas e colegas (31).	23
Figura 5. História natural da neoplasia cervical. Adaptado de Cronjé (34).	25
Figura 6. Representação esquemática da colposcopia digital. Adaptado de Shafi e Luesley (51).	44
Figura 7. Gráfico de redução da incidência do câncer cervical no grupo intervenção, por anos, adaptado do estudo de Sankaranarayanan e colegas (60).	53
Figura 8. Número de mulheres submetidas a tratamento a cada 1000 mulheres rastreadas pelo uso de diferentes abordagens. Adaptado de Denny e colegas (48).	72
Figura 9. Desenho adaptado do estudo de Ngoma e colegas (58).	85

Lista de Abreviaturas

AGCUS	Atipias de significado indeterminado em células glandulares (<i>atypical glandular cells of undetermined significance</i>)
ANVISA	Agência Nacional de Vigilância Sanitária
ASCUS	Atipias de significado indeterminado em células escamosas (<i>atypical squamous cells of undetermined significance</i>)
CD	<i>Compact disc</i>
DART	Avaliação por câmera digital do trato reprodutivo (<i>digital camera assessment of the reproductive tract</i>)
DNA	Ácido desoxirribonucleico (<i>deoxyribonucleic acid</i>)
DVD	<i>Digital video disc</i>
DVI	Inspeção visual direta (<i>direct visual inspection</i>)
FDA	Food and Drug Administration
HD	Disco rígido (<i>hard drive</i>)
HIV	Vírus da imunodeficiência humana (<i>human immunodeficiency virus</i>)
HPV	Papilomavírus humano (<i>human papillomavirus</i>)
IARC	Agência Internacional de Pesquisa sobre o Câncer (International Agency for Research on Cancer)
INCA	Instituto Nacional do Câncer
LEEP	Procedimento de excisão eletrocirúrgica com alça (<i>loop electrosurgical excision procedure</i>)
LIEAG	Lesão intraepitelial escamosa de alto grau (<i>high grade squamous intraepithelial lesion - HSIL</i>)
LIEBG	Lesão intraepitelial escamosa de baixo grau (<i>low grade squamous intraepithelial lesion - LSIL</i>)
NIC	Neoplasia intraepitelial cervical
OMS	Organização Mundial da Saúde
ORCI	Ocean Road Cancer Institute
PCR	Reação em cadeia pela polimerase (<i>polymerase chain reaction</i>)
SIL	Lesão escamosa intraepitelial (<i>squamous intraepithelial lesion</i>)
VIA	Inspeção visual com ácido acético (<i>visual inspection with acetic acid</i>)
VIAM	Inspeção visual com ácido acético com magnificação (<i>visual inspection with acetic acid and magnification</i>)
VILI	Inspeção visual com lugol (<i>visual inspection with Lugol's Iodine</i>)

1 Introdução

O câncer de colo uterino é um grande problema de saúde pública no Brasil e no mundo. É a segunda neoplasia que mais afeta mulheres no mundo todo, somente sendo ultrapassado pelo câncer de mama. Corresponde à terceira maior causa de mortalidade de mulheres. Atualmente, cerca de meio milhão de mulheres são acometidas pela doença a cada ano e, destas, 50% morrem. Essa patologia ocasiona mais perda de anos-vida do que qualquer outro tumor (1-3).

As mais altas taxas de incidência do câncer de colo do útero são observadas em países em desenvolvimento, indicando uma forte associação desse tipo de câncer com as condições precárias de vida, com os baixos índices de desenvolvimento humano, com a ausência ou fragilidade das estratégias de educação comunitária (promoção e prevenção em saúde) e com a dificuldade de acesso a serviços públicos de saúde para o diagnóstico precoce e o tratamento das lesões precursoras. Em muitos países em desenvolvimento, o câncer de colo uterino é ainda mais prevalente que o câncer de mama, sendo a primeira causa de morte (2-4).

O câncer de colo uterino é uma doença que se caracteriza inicialmente pela evolução lenta por estágios pré-malignos, denominados de neoplasia intraepitelial cervical (NIC), até chegar à forma invasora. Em termos gerais, as lesões pré-malignas são divididas em NIC I, NIC II e NIC III, de acordo com a gravidade e espessura do epitélio acometido pelas células displásicas (5-8).

Hoje, sabe-se que esses diferentes estágios de pré-malignidade podem ser facilmente diagnosticados, tratados e curados, evitando a neoplasia cervical. O rastreamento de “câncer de colo uterino” passou a ser rastreamento de “lesões pré-malignas”, possibilitando que através do diagnóstico precoce previna-se 100% das lesões invasoras (5-6).

O exame citopatológico é o principal método de rastreio de câncer de colo uterino e suas lesões precursoras, contudo sua sensibilidade tem sido questionada em inúmeros estudos frente às dificuldades técnicas de coleta, transporte e interpretação, principalmente em áreas remotas de países em desenvolvimento (9-11).

Apesar de não haver recentes revisões sistemáticas da literatura ou metanálises, em uma revisão de 59 estudos, a sensibilidade da citologia convencional foi de 58% (especificidade de 69%) para detecção de lesões de alto grau (NIC II e III) ou carcinoma, o que claramente identifica a real limitação do método (12).

Outros métodos indiretos de rastreamento de câncer de colo uterino, como a identificação do papilomavírus humano (HPV) por captura híbrida ou reação em cadeia pela polimerase (PCR), têm sido testados. Não detectam especificamente as lesões e, sim, o agente etiológico mais frequentemente associado (HPV). Apesar da baixa especificidade dos métodos, já que a grande maioria das pacientes contaminadas pelo HPV nunca desenvolverá qualquer lesão no colo uterino, em março de 2003, o órgão norte-americano Food and Drug Administration (FDA) aprovou o uso da captura híbrida conjuntamente com a citologia em rastreamento

primário de lesões cervicais (13). Entretanto, em nosso meio, a identificação do HPV em rastreamento populacional não pode ser empregada pelo custo do exame, que inviabilizaria qualquer projeto nesse sentido.

Apesar de não ser uma técnica desenvolvida recentemente e, sim, mais antiga que o próprio rastreamento citológico, a inspeção cervical a olho nu tem ganhado destaque no rastreamento do câncer de colo uterino, principalmente em países em desenvolvimento. Seu objetivo não é substituir a citologia convencional, mas sim adicionar sensibilidade ao rastreamento quando aplicado em conjunto com a citologia (14-20).

Uma das técnicas de inspeção cervical é a inspeção visual com a solução de lugol (*visual inspection with Lugol's Iodine – VILI*) que se refere à técnica de corar a mucosa cérvico-vaginal, usando um longo aplicador de algodão, com a solução de lugol (água + iodo + iodeto de potássio). O aparecimento da cor acastanhada indica células normais, sendo o teste considerado negativo, pois células normais fixam o iodo da solução pela presença de glicogênio. O teste é considerado positivo quando não há mudança de cor, isto é, os tecidos não ficam corados de marrom. Assim o diagnóstico de células anormais é feito pelo grau de fixação de iodo (20).

Outra técnica de inspeção cervical consiste na aplicação de ácido acético (3%-5%) no colo uterino, possibilitando que lesões precursoras sejam identificadas através da inspeção a olho nu (*visual inspection with acetic acid – VIA*). O ácido acético provoca a precipitação temporária das proteínas do núcleo e citoplasma, tornando essas áreas opacas e brancas. As áreas displásicas, que possuem maior

quantidade de núcleos com aumento de cromatina, são as mais afetadas pelo ácido, tornando-se mais acetobranças que o epitélio normal (20).

Tanto VILI quanto VIA são técnicas relativamente fáceis de serem aplicadas e com baixo custo, adequadas para países com recursos limitados para o rastreamento do câncer de colo uterino.

A cervicografia é uma técnica alternativa de inspeção cervical, na qual uma fotografia magnificada do colo uterino é obtida e posteriormente revisada para identificação de lesões cervicais. Entretanto, a cervicografia é baseada em fotografia no formato analógico, e inúmeros estudos têm demonstrado a limitação do método e sua moderada sensibilidade (21-23).

Essas limitações das técnicas de inspeção cervical ocasionaram o desenvolvimento de uma nova técnica de inspeção, na qual a aparência do colo uterino é registrada em tempo real por uma máquina fotográfica digital acoplada a um monitor de vídeo: *digital assessment of the reproductive tract* (DART) ou, como simplesmente referida nesta dissertação, Fotografia Cervical Digital (24-25). Essa técnica é muito semelhante a VIA e VILI, baseando-se no mesmo princípio de alteração de coloração do colo uterino, com a diferença que o que é observado pelo examinador é também registrado em fotografia digital para posterior conferência, discussão ou acompanhamento. Dessa maneira, teoricamente, as limitações de VIA e VILI (inexistência de registro do exame para posterior discussão) e cervicografia (registro analógico) seriam contornadas.

Em vista dos reais benefícios já comprovados da adição da inspeção cervical ao rastreamento citológico do câncer de colo uterino e suas lesões precursoras,

traduzidos através do aumento de sensibilidade do rastreamento, VILI e VIA são importantes alternativas a serem consideradas.

Entretanto, as técnicas necessitam melhor aperfeiçoamento, principalmente quando ao seu registro. Dessa maneira, a Fotografia Cervical Digital poderia ser uma importante melhoria na execução de VILI e VIA, como, por exemplo:

- profissionais da saúde em áreas remotas que necessitam discussão dos casos poderiam enviar imagens digitais para conferência em centros de referência;
- imagens poderiam ser arquivadas para posterior comparação, já que uma considerável proporção dos achados anormais em VIA e VILI são decorrentes de alterações transitórias;
- principiantes na técnica poderiam ter uma supervisão à distância, possibilitando um aprendizado mais robusto e rápido que, por fim, poderia resultar numa maior difusão da inspeção cervical, melhorando a qualidade do rastreamento de lesões cervicais.

Apesar do grande potencial da técnica, a literatura é restrita sobre assunto. Cremer e colegas publicaram em 2005 um estudo-piloto que demonstrou ótimo desempenho da Fotografia Cervical Digital na detecção de NICs (sensibilidade: VIA, 71%; Fotografia Cervical Digital, 86%) (24). Anteriormente, somente Jamshidi e Blumenthal, em 2004, haviam publicado um estudo sobre a utilização de recursos de captura de imagem para avaliação da cérvix uterina, mas este se referia à identificação de infecções vaginais e não ao rastreamento de câncer de colo uterino

(25). Em relação à avaliação digital de VILL, não há nenhum estudo disponível sobre o assunto.

2 Revisão da literatura

2.1 Epidemiologia mundial

O câncer de colo uterino é um grande problema de saúde pública no Brasil e no mundo. Este é o segundo tipo de câncer mais frequente em mulheres mundialmente, com estimativa de cerca de 500 mil casos novos por ano, sendo a causa da morte de aproximadamente 230 mil mulheres anualmente (26). Sua incidência chega a ser o dobro em países menos desenvolvidos do que em países mais desenvolvidos (Figura 1) (27). Em alguns países chega a ser a principal causa de morte, o que indica uma forte associação desse tipo de câncer com as condições precárias de vida, com os baixos índices de desenvolvimento humano, com a ausência ou fragilidade das estratégias de educação comunitária (promoção e prevenção em saúde) e com a dificuldade de acesso a serviços públicos de saúde para o diagnóstico precoce e o tratamento das lesões precursoras (26-28).

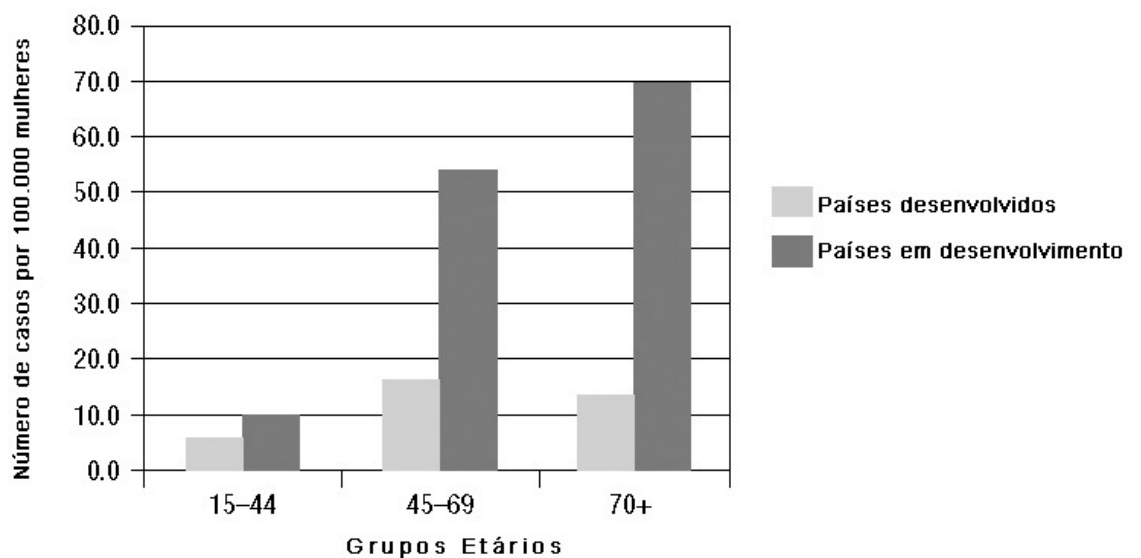


Figura 1. Taxas de incidência do câncer cervical por idade em países desenvolvidos e em desenvolvimento no ano de 2005 (adaptado de Organização Mundial da Saúde) (27).

O Ministério da Saúde relata que a incidência de câncer de colo do útero surge na faixa etária de 20 a 29 anos e o seu risco aumenta rapidamente até a faixa etária de 45 a 49 anos (pico de incidência). A taxa de sobrevida média estimada em países em desenvolvimento é menor quando comparada a países em desenvolvimento (41% *versus* 51%-66% após cinco anos), principalmente devido ao fato de as pacientes em países em desenvolvimento geralmente serem diagnosticadas em estágios mais avançados da doença. A média mundial estimada é de 49% (26).

Segundo a OMS 80% de todos os casos de câncer de colo uterino encontram-se em países em desenvolvimento, principalmente nas regiões da América do Sul, América Central e Leste Africano (Figura 2) (27).

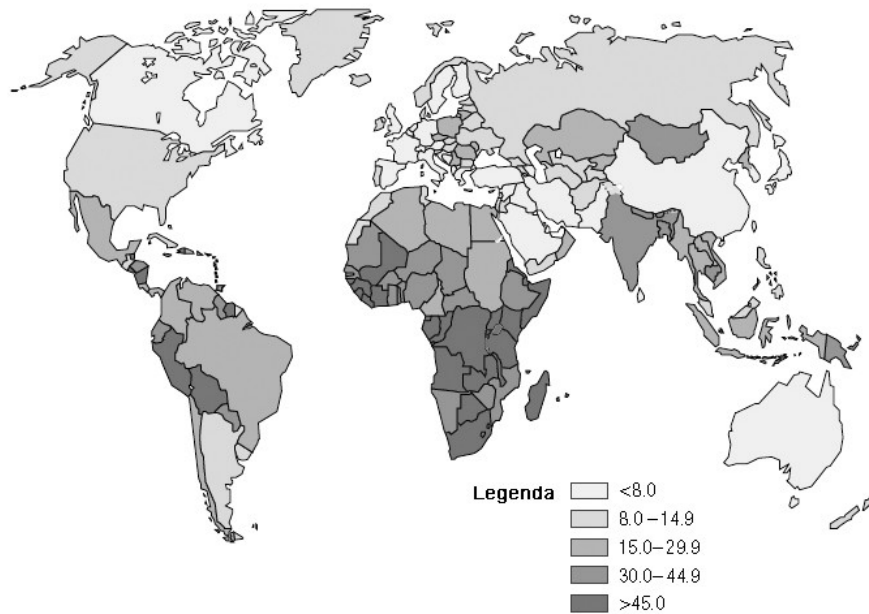


Figura 2. Taxas de incidência mundial do câncer cervical por 100.000 mulheres (de todas as idades) (adaptado de Organização Mundial da Saúde) (27).

Apesar das altas taxas de mortalidade, o câncer de colo de útero é um dos cânceres com o maior potencial de prevenção e cura quando diagnosticado precocemente, ficando atrás apenas do câncer de pele (26, 29). Essa patologia ocasiona mais perda de anos-vida do que qualquer outro tumor (3).

Conforme a estimativa para 2010 do Instituto Nacional de Câncer (INCA), no Brasil, o câncer de colo uterino será o segundo tipo de câncer mais frequente em mulheres. São esperados 18.430 novos casos para cada 100.000 mulheres, no ano de 2010, com um risco estimado de 18 casos a cada 100.000 mulheres. Já no estado do Rio Grande do Sul, o câncer de colo de útero será o terceiro tipo de câncer mais incidente em mulheres, ficando atrás somente do câncer de mama (1^o) e do câncer de colón e reto (2^o). Para o ano de 2010 são estimados 1.250 novos

casos no estado para cada 100.000 mulheres, sendo 210 casos em Porto Alegre (Tabela 1 e Figura 3) (26).

Tabela 1. Estimativa do INCA para 2010 das taxas brutas de incidência por 100.000 e de número de casos novos por câncer, em mulheres, segundo localização primária, no Brasil, Rio Grande do Sul e Porto Alegre (números arredondados para 10 ou múltiplos de 10) (26).

Localização primária da neoplasia maligna	Estimativa dos Casos Novos					
	Brasil		Rio Grande do Sul		Porto Alegre	
	Casos	Taxa Bruta	Casos	Taxa Bruta	Casos	Taxa Bruta
Mama feminina	49.240	49,27	4.750	81,57	1.040	127,71
Colo do útero	18.430	18,47	1.250	21,53	210	25,55
Cólon e reto	14.800	14,80	1.610	27,69	360	44,45
Traqueia, brônquio e pulmão	9.830	9,82	1.250	21,43	240	29,74
Estômago	7.680	7,70	560	9,57	90	11,25
Leucemias	4.340	4,33	350	6,01	60	7,21
Cavidade oral	3.790	3,76	250	4,38	60	7,41
Pele melanoma	2.970	2,92	450	7,68	70	9,02
Esôfago	2.740	2,69	420	7,18	40	5,58
Outras localizações	78.770	78,83	8.860	152,17	1.920	236,28
Subtotal	192.590	192,74	19.750	339,21	4.090	503,32
Pele não melanoma	60.440	60,51	4.660	80,12	490	60,23
Todas as neoplasias	253.030	253,23	24.410	419,19	4.580	564,13

* Números arredondados para 10 ou múltiplos de 10.

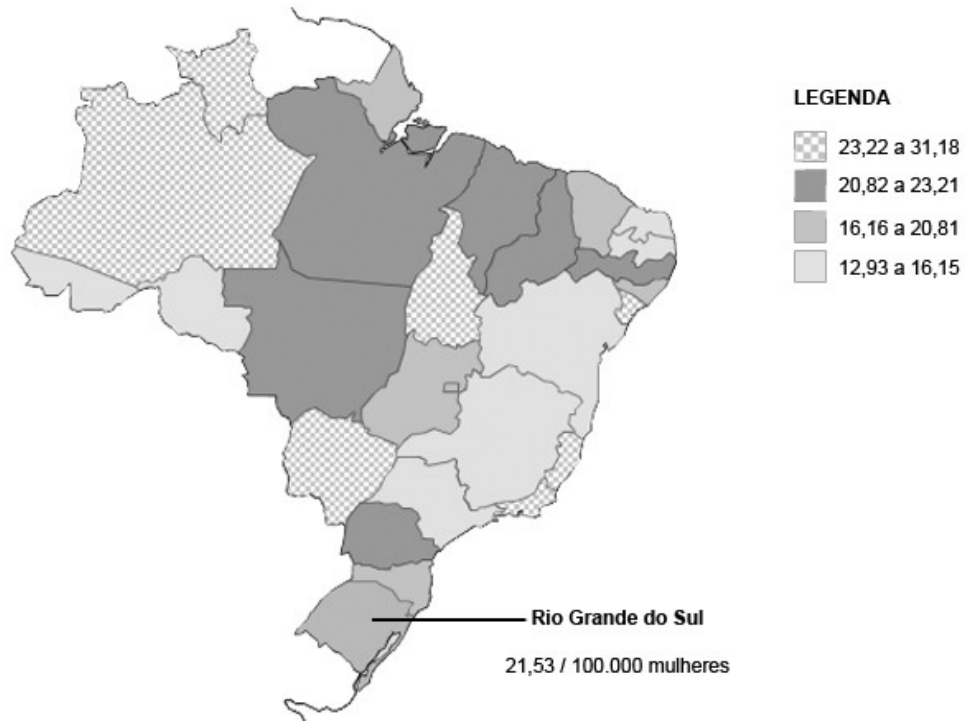


Figura 3. Representação espacial das taxas brutas de incidência do câncer de colo de útero por 100.000 mulheres, estimadas pelo INCA para o ano de 2010, por estado (26).

Com o aumento do número de casos da doença e a sua elevada prevalência, pesquisadores de todo o mundo têm repensado os métodos e as estratégias para a prevenção do câncer de colo uterino (30).

2.2 O câncer de colo de útero e suas associações

A neoplasia intraepitelial cervical (NIC), também chamada de lesão intraepitelial escamosa (*LIE*), constitui-se na lesão precursora do câncer de colo uterino. Essa lesão tem características morfológicas atípicas na sua aparência

celular, como a diferenciação, a estratificação e a maturação, em que as anormalidades nucleares incluem uma maior relação núcleo-citoplasma, hiperchromasia, pleiomorfismo nuclear e a discariose. Tanto o número de figuras mitóticas quanto o seu posicionamento em relação à superfície do epitélio são importantes para avaliar a gravidade da lesão: quanto maior o número e mais superficiais as mitoses, mais grave é a lesão. As NICs podem afetar as criptas glandulares, assim como a superfície epitelial (Figura 4) (29).




Figura 4. Progresso do epitélio normal ao câncer invasivo. Modificado por Rivoire e Capp em Freitas e colegas (31).

A NIC I é a primeira na escala de gravidade das lesões intraepiteliais; é consenso que essas lesões tenham uma alta taxa de regressão espontânea e raramente progredam até a forma de um câncer invasivo, apesar de não existirem

resultados consistentes que expliquem o fato. Já pacientes com NIC II progredirão em grande proporção para NIC III, embora algumas lesões regridam (29).

A NIC III é o estágio mais grave da lesão precursora antes de se tornar uma lesão invasora, e toda NIC III se seguida por tempo suficiente se tornará maligna (29). O artigo de Syrjänen, publicado em 1996 (7), apresenta resultados de um estudo que acompanhou lesões cervicais de HPV em 530 mulheres por 13 anos (32-33). O acompanhamento foi feito por colposcopia, citologia e biópsia por broca, e nenhuma paciente foi submetida a qualquer tipo de tratamento, apesar das questões éticas envolvidas. Esse estudo demonstrou que a taxa de regressão da NIC aumentou de 28% em 25 meses de seguimento para 63,8% em 83 meses de seguimento, porém após sete anos a taxa de regressão parou de aumentar substancialmente. Contudo, a taxa de progressão demonstrou não ser afetada pelo tempo de seguimento, permanecendo em 14% na média de 25 meses (7).

Estudos citados por Guidozi, em seu artigo *Screening for cervical cancer*, mostraram que em pacientes com NIC III não tratadas por um período de dez anos a doença progrediu para a sua forma invasora entre 30% a 71% das pacientes em comparação com 1,5% que continuou a ter uma citologia com resultado normal (29).

Na revisão de 2004, de Cronjé, as taxas de regressão apresentadas e as idades médias para cada estágio das lesões foram de 66% e 25 anos para NIC I, 50% e 29 anos para NIC II e de 33% e 34 anos para NIC III, respectivamente (Figura 5). O câncer invasivo geralmente estará desenvolvido a partir dos 45 anos, o que torna a faixa entre 30 e 35 anos ideal para o rastreamento, pois a grande parte das

lesões menores (atipias, coilocitoses e NIC I) já terão regredido, deixando apenas as lesões de alto grau (NIC II e III) (34).




Figura 5. História natural da neoplasia cervical. Adaptado de Cronjé (34).

Com o avanço dos estudos moleculares a terminologia da classificação original foi alterada juntando-se a classificação de NIC II e III em lesão intraepitelial escamosa de alto grau (LIEAG) e mantendo-se as lesões classificadas como NIC I e condilomas planos separadas, porém passando a chamá-las de lesões intraepiteliais escamosas de baixo grau (LIEBG). Isso porque foi observado que as NIC II e III eram biologicamente equivalentes, assim como os condilomas planos e as NIC I (29, 31).

O rastreamento de lesões intraepiteliais é tão importante quanto o rastreio do câncer cervical, afinal, cerca de 80% dos cânceres cervicais primários surgem de displasias escamosas de alto grau já existentes. Quanto aos subtipos de cânceres cervicais invasivos podemos dizer que 20% são adenocarcinomas, porém em diversos países em desenvolvimento a proporção dos adenocarcinomas tem

aumentado em relação aos carcinomas escamosos. Apesar de tipos oncogênicos de HPV terem sido identificados em adenocarcinomas, o cigarro não está relacionado a esse subtipo. Na maioria dos casos o adenocarcinoma *in situ* é provavelmente a lesão precursora, mas esta não é detectada com a mesma eficiência pelo exame de Papanicolaou do que as lesões pré-invasivas escamosas. Outros subtipos raros são cânceres adenoescamosos, carcinomas de pequenas células (neuroendócrinos) e os carcinomas de células claras, que somam menos de 5% dos adenocarcinomas (3).

A principal causa do desenvolvimento de lesões intraepiteliais escamosas de alto grau (LIEAG) e do câncer cervical é o papilomavírus humano (HPV), pois mais de 90% dos cânceres cervicais de células escamosas contêm o DNA do HPV. Apesar de diversos tipos de HPV estarem associados a neoplasias anogenitais, os tipos que causam os cânceres invasivos são: 16, 18, 31, 35, 39, 45, 51, 52, 56 e 58. Os tipos de HPV 16 e 18 são os mais relacionados com o câncer de colo uterino, tendo como diferenciação duas unidades transcricionais, E6 e E7 (principais oncogenes), que codificam proteínas essenciais para a replicação viral (3, 26).

Se as lesões cervicais causadas pelo HPV do tipo 16 forem seguidas por tempo suficiente aproximadamente 80% progredirão, diferentemente das lesões causadas por outros tipos de HPV, demonstrando a relação direta entre o tipo de HPV e o risco de progressão das lesões cervicais (7).

Porém a presença do HPV não é suficiente para o desenvolvimento de lesões intraepiteliais, e são necessários outros fatores de risco associados. Dentre eles estão:

- atividade sexual precoce (iniciada antes dos 16 anos);
- multiplicidade de parceiros sexuais (um número maior do que quatro);
- uso de contraceptivos orais;
- multiparidade;
- história de verrugas genitais;
- baixa ingestão de vitaminas;
- falta de higiene;
- coinfeção por agentes infecciosos como o vírus da imunodeficiência humana (HIV) e *Chlamydia trachomatis*;
- pacientes imunossuprimidos (grávidas, transplantadas, e outras);
- tabagistas (e talvez até mulheres expostas a ambientes com fumaça de cigarro); pois o fumo é um fator de risco importante e independente para uma displasia cervical e um câncer invasivo, isso porque carcinógenos específicos do tabaco e hidrocarbonetos aromáticos policíclicos foram identificados no muco e no epitélio cervical de fumantes (1, 3, 26, 31).

A citologia é o método diagnóstico mais utilizado na detecção do câncer de colo do útero, porém ele não é adequado para países de poucos recursos devido ao seu alto custo e manutenção (34-38). Nos locais onde há escassos recursos, materiais e humanos, a ênfase deve ser dada mais à abrangência da cobertura do que à frequência dos exames e a exames mais sensíveis do que a um único teste citológico. Testes mais específicos no rastreamento do câncer cervical são mais úteis em locais onde a prevalência da doença é baixa, o que não é o caso do Brasil (35).

É estimada uma redução de cerca de 80% da mortalidade por esse câncer se realizado o rastreamento de mulheres na faixa etária de 25 a 65 anos com o teste de Papanicolaou e o tratamento das lesões precursoras com alto potencial de malignidade ou carcinoma *in situ*. O que leva o Ministério da Saúde a ressaltar a importância de se garantir a organização, a integralidade e a qualidade dos programas de rastreamento, assim como o seguimento das pacientes (26).

Recentemente, vários países aprovaram a comercialização de vacinas contra o HPV. O Brasil, através da Agência Nacional de Vigilância Sanitária (ANVISA), aprovou duas vacinas: a quadrivalente, contra os tipos de HPV 6, 11, 16 e 18 – os tipos HPV 6 e 11 estão associados às verrugas genitais e os tipos 16 e 18 associados ao câncer de colo do útero –, indicada para mulheres com idade entre 9 e 26 anos, e a vacina bivalente, contra os tipos de HPV 16 e 18, que é indicada para mulheres de 10 a 19 anos. Até o momento, a vacina não se encontra disponível na rede pública, mas a sua inserção já está sendo discutida (26).

O desenvolvimento de uma política de rastreamento do câncer de colo do útero que funcione para qualquer população requer a consideração de diversas variáveis, tais como: a idade de início do rastreio; a idade do fim do rastreio; a frequência com que esse exame deve ser realizado; como mulheres com resultados positivos devem ser encaminhadas e tratadas; e qual o método de rastreio mais adequado (34, 39). Sabemos que nenhum estudo será capaz de considerar todas essas variáveis, portanto, especialistas em saúde pública frequentemente tomam as suas decisões baseados em modelos matemáticos; estes são capazes de avaliar diferentes estratégias combinando informações sobre a história natural da doença

com a *performance* de diferentes exames de rastreio obtidos em diferentes clínicas, informações clínicas e biológicas. Esses modelos podem prover a compreensão através de valores quantitativos e investigar o custo-benefício dos métodos diagnósticos (39).

Alguns autores buscam determinar qual seria o melhor método de rastreamento do câncer de colo uterino a ser realizado apenas uma vez na vida e qual a idade adequada para a sua realização (27, 39-40).

No Brasil, o Ministério da Saúde adotou o exame citopatológico como sua estratégia de rastreamento e recomenda que o exame seja realizado prioritariamente para mulheres com vida sexual ativa e idade entre os 25 e os 59 anos, devendo os dois primeiros exames ser feitos com intervalo de um ano entre eles. Se os resultados forem normais, o exame pode passar a ser realizado a cada três anos (26).

2.3 Exame de Papanicolaou

O método citológico, também chamado exame de Papanicolaou, foi criado por George Papanicolaou em 1940, e consiste na coleta de material citológico do colo do útero, sendo coletada uma amostra da parte externa (ectocérvice) com uma espátula de Ayre e outra da parte interna (endocérvice) com uma escova endocervical; a lâmina é posteriormente avaliada por um citopatologista na busca de alterações celulares. Esse método revolucionou o rastreio do câncer de colo do útero e de suas lesões precursoras (31).

Hoje, sabe-se que a sensibilidade e a especificidade da citologia variam muito, de 11% a 99% e de 14% a 97%, respectivamente, e a sua correlação é altamente negativa ($r = -0,63$), como demonstra a metanálise de Fahey (12). Essa mesma metanálise demonstrou que pelo método de Papanicolaou pode não ser possível ter-se uma alta sensibilidade e especificidade simultaneamente (12). Porém, considera-se a baixa sensibilidade da citologia aceitável, pois como a indicação é de que o exame seja realizado com frequência (anualmente ou a cada três anos) e o câncer de colo de útero é uma patologia de desenvolvimento lento, a sua sensibilidade torna-se suficiente para um bom rastreio.

Em locais do mundo onde o rastreamento citológico é rotineiro foi observada uma redução de três a cinco vezes na incidência do câncer de colo do útero após o mesmo ter sido introduzido (39, 41). Os países da Escandinávia são um ótimo exemplo de como programas de rastreamento organizados e com ampla cobertura diminuem tanto a incidência quanto a mortalidade do câncer de colo de útero. Na Finlândia, onde o programa de rastreamento citológico iniciou-se na década de 1950, as taxas de incidência estão entre as menores do mundo (5,5 casos por 100.000 mulheres). Em contraste, na Noruega, que não desenvolveu nenhum programa nacional de rastreamento, as taxas de câncer cervical também se reduziram, porém seguem sendo três vezes maiores que as da Finlândia (15,6 casos por 100.000 mulheres) (29, 39).

A citologia, como qualquer outro método diagnóstico, não é ideal/perfeito e, portanto, tem falhas. Estas geralmente se encontram na coleta inadequada, na

preparação defeituosa da lâmina ou em erros de rastreamento microscópico ou de estadiamento (30, 41).

Conforme a revisão de Cronjé, a real sensibilidade da citologia é igual ou inferior a 50%; apesar da maioria dos estudos apresentar uma sensibilidade superior a 70%, essa discrepância pode ser explicada pelo fato de nem todos os casos que apresentaram exame negativo terem sido biopsiados para a confirmação desta negatividade (34). De acordo com estudos do mesmo autor a sensibilidade para a detecção de NIC II ou mais grave foi de 53%, enquanto a sensibilidade utilizando o ponto de corte em NIC I foi de 23% (37, 42). Para uma citologia de qualidade necessita-se muito investimento, tanto na implantação quanto na manutenção da qualidade da citologia (43).

Em muitos dos países em desenvolvimento faltam recursos para estabelecer o tradicional método de rastreamento de câncer de colo uterino por citologia que prevê a realização de 12 a 31 exames entre as idades de 20 e 50 anos; sendo assim, o número de exames citológicos deve ser restrito (28, 34, 42). A Organização Mundial de Saúde (OMS) propôs em seu manual *Planning and implementing cervical cancer prevention and control programs: a manual for managers* (40) uma política de realização de pelo menos um exame citológico entre as idades de 35 a 40 anos, porém quando o número de exames citológicos na vida é reduzido a sensibilidade do exame deve ser aumentada (27, 38, 42). Infelizmente, este método tem baixa sensibilidade e requer um nível de infraestrutura que é insustentável na maioria dos países em desenvolvimento (28).

Existem algumas desvantagens que dificultam a implantação de programas de rastreamento citológico em países ainda sem rastreamento. São elas:

- a necessidade de programas efetivos de saúde;
- a necessidade de treinamento de pessoal para a coleta das amostras;
- o transporte entre o local de coleta e o laboratório;
- a necessidade de treinamento de pessoal em técnicas laboratoriais para a análise das amostras;
- uma infraestrutura de alto custo para a coleta e a análise do material;
- um difícil e caro controle de qualidade;
- a necessidade de exames repetitivos devido à baixa sensibilidade;
- e o fato do exame não proporcionar um resultado imediato, fazendo com que muitas mulheres sejam perdidas no acompanhamento (27, 30, 34-37, 42-43).

Cabe lembrar que guerras (internas e externas) nos países também podem dificultar a implantação de programas de prevenção e rastreamento do câncer de colo do útero (39). Outro problema do exame de Papanicolaou é o fato de que, comumente, este tem um valor preditivo insatisfatório, principalmente em populações com alta prevalência de inflamações, caso comum nos países em desenvolvimento (28, 37).

Outro fato que também trouxe problemas para o método da citologia foi a sua popularização, que causou uma sobrecarga nos laboratórios de análise e, conseqüentemente, uma sobrecarga dos citopatologistas, o que baixou mais ainda a sensibilidade do método. Esse fato fez com que fosse criada uma legislação para a

regulamentação dos laboratórios de citologia, limitando o número de lâminas avaliadas por citopatologistas por dia (43).

É importante lembrar que para o diagnóstico do câncer de colo uterino o método de rastreio por citologia depende do diálogo entre três especialidades médicas que incluem o citologista, na interpretação do exame de Papanicolaou; o colposcopista, na interpretação do epitélio cervical; e o patologista, na interpretação da biópsia cervical. Essas três etapas do processo de rastreamento são reconhecidas por terem uma alta taxa de erro inerente, e também levam a um enorme aumento no custo dessa política de rastreio (7, 34, 39).

O colposcopista tem grande importância em locais que adotaram a citologia como método de rastreio, pois ele também ajuda a definir o primeiro manejo das pacientes com citologia alterada, evitando o subtratamento dessas pacientes (10). Cabe lembrar que toda paciente com uma citologia de NIC I deve ser submetida a uma avaliação colposcópica para a exclusão da presença de uma lesão de alto grau, pois foi demonstrado que 12% das citologias de baixo grau subestimaram lesões de alto grau e 0,5% subestimaram cânceres invasivos (29).

Esses defeitos do método citológico motivaram pesquisadores a avaliar métodos de rastreio alternativos e adjuntos à citologia (41).

O uso da colposcopia juntamente à citologia tem uma taxa de eficiência próxima a 100%, e o teste de HPV associado à citologia parece não ter resultados melhores do que a colposcopia sendo usada como exame confirmatório do diagnóstico citológico (44).

É provável que no futuro outros exames substituam a citologia total ou parcialmente como método de rastreamento primário para a detecção do câncer de colo de útero, porém enquanto isso não ocorre o valor do exame de Papanicolaou permanece inalterado, apesar de suas falhas (44).

2.4 Métodos visuais de rastreamento do câncer de colo de útero e de suas lesões precursoras

Até a década de 1990, o teste de Papanicolaou convencional constituiu-se na principal estratégia utilizada em programas de rastreamento para o controle do câncer de colo do útero (26, 35). Porém, ressurgiu o interesse do uso de métodos não citológicos para o rastreio de doenças do colo uterino em locais de poucos recursos, onde a citologia não está disponível, e em países desenvolvidos, onde se busca reduzir o erro inerente da citologia com a associação de métodos visuais de rastreio (35, 37, 39). Esses novos métodos de rastreamento, como testes de detecção do DNA do HPV e os métodos visuais de inspeção do colo do útero, utilizando ácido acético (VIA) ou lugol (VILI), são apontados, em vários estudos, como eficazes na redução das taxas de mortalidade por câncer de colo do útero (26, 34-35, 38). Estas técnicas têm sido avaliadas mais intensamente na última década (35-36, 45).

Para países em desenvolvimento, o método de rastreio ideal deveria ter um custo irrisório, apresentar uma alta sensibilidade, especificidade e valor preditivo, ser de fácil avaliação, apresentar seu resultado imediatamente com possibilidade de tratamento também imediato, ter de ser realizado poucas vezes na vida (de

preferência uma vez) e ser aceito tanto pelas pacientes quanto pelos profissionais de saúde (42).

Os métodos visuais de rastreamento do câncer de colo de útero e de suas lesões precursoras voltaram a ser investigados após um período de estagnação. O ressurgimento destes métodos se deve a diversos fatores, entre eles ao fato de que muitos centros públicos de saúde terem notado que o método citológico não é prático e nem possível em diversos países em desenvolvimento, onde as taxas de incidência são as maiores do mundo, e o reconhecimento das limitações do exame citopatológico (39).

Em oposição aos recursos e aos treinamentos custosos necessários à citologia os métodos visuais são relativamente simples, não requerem um laboratório, são baratos e tem seu resultado imediato, o que permite o diagnóstico e o tratamento na mesma consulta (39, 46-47).

Existem diferentes métodos de inspeção visual e, apesar dos exames serem parecidos, suas técnicas diferem um pouco, basicamente no uso ou não de aumento e no uso ou não de diferentes agentes químicos para a diferenciação do epitélio em normal ou anormal. Porém, em diversos casos a mesma técnica é chamada por diferentes termos, o que dificulta os estudos comparativos de técnicas visuais. Wright e colegas publicaram uma tabela com a terminologia utilizada nos métodos de rastreamento visuais, onde podemos associar os diferentes nomes a uma mesma técnica (39).

Tabela 2. Terminologia usada nos métodos de rastreamento visuais. Adaptado de Wright e colegas (39).

Termos em português	Termos em inglês	Uso de aumento	Aprimoramento
Teste de Schiller	Schiller test		
teste do lugol	Lugol's Iodine test	não	coloração marrom
inspeção visual com lugol	visual inspection with Lugol's Iodine		
Inspeção do colo	Downstaging	não	não
Inspeção visual direta (IVD)	Direct visual inspection		
lavado de ácido acético	acetic acid washes		
visualização com ácido acético	acetic acid visualization		
teste diagnóstico do ácido acético	acetic acid screening test	não	solução de ácido acético de 3%-5%
inspeção visual com ácido acético	visual inspection with acetic acid		
cervicoscopia	cervicoscopy		
teste do ácido acético	acetic acid test		
Inspeção visual auxiliada	Aided visual inspection		
(sem equivalente)	gynoscopy		
(sem equivalente)	avioscopy		
IVD com aumento	DVI with magnification	de 2,5x a 4x	solução de ácido acético de 3%-5%
inspeção visual com ácido acético e aumento	visual inspection with acetic acid and magnification		
Especuloscopia	Speculoscopy	de 4x a 6x	solução de ácido acético de 3%-5%
Cervicografia	Cervicography	fotografia 35 mm	solução de ácido acético de 3%-5%

Conforme Wright e colegas existem dois tipos de exames visuais do colo uterino. O primeiro são métodos de visualização que utilizam luzes (com todo o espectro) para iluminar a cérvix e geralmente são realizados após a aplicação de ácido acético de 3%-5% (39). Esse método geralmente é chamado de inspeção visual com ácido acético (VIA ou *direct visual inspection* – DVI). Outras técnicas de inspeção visual que utilizam a iluminação com todo o espectro de luz são: a colposcopia e a cervicografia, na qual é obtida uma fotografia em película 35 mm; ambas são realizadas após a aplicação de ácido acético (39).

O segundo tipo de método visual inclui o uso de equipamentos eletro-ópticos capazes de detectar doenças cervicais. Esses métodos são capazes de mensurar diversos parâmetros, incluindo a absorção dos compostos fluorescentes pela cérvix, a fluorescência endógena emitida pela cérvix quando exposta a diferentes comprimentos de onda de luz e a resposta que o tecido produz a comprimentos de onda de luz e a impulsos elétricos específicos. Estes são apoiados nas medidas biofísicas, analisadas por algoritmos matemáticos e, então, são capazes de prever o que há na histologia (39).

Se compararmos os diversos pré-requisitos que devem ser cumpridos para a implantação de programas de citologia efetivos com os recursos necessários para a implantação de métodos visuais, podemos notar que a citologia necessita de mais recursos e investimentos, enquanto os métodos visuais demonstram ser mais vantajosos por serem mais simples e menos dispendiosos (Tabela 4) (37, 39, 46).

Tabela 3. Exigências para a implantação de um exame de rastreio.

Exigências para a implantação de um exame de rastreio	
Citologia	Métodos visuais
Um laboratório citológico de alta qualidade.	Infraestrutura simples.
Profissionais altamente treinados por diversos anos.	Os treinamentos de métodos como VIA geralmente levam semanas, no máximo meses, e não anos, como no caso da citologia.
Manutenção da qualidade do serviço de citologia, através de programas de educação médica contínua e acesso a biópsias de mulheres com diagnósticos anormais pela citologia.	Cursos de reforço de treinamento dos profissionais são simples e de pouca duração, material didático de baixo custo.
Supervisão de perto por profissionais treinados no gerenciamento de laboratórios e no estabelecimento de programas de qualidade.	Supervisão simples.
Pacientes necessitam retornar para saber o resultado do exame e, se for o caso, iniciar o tratamento.	No caso da cervicografia digital a supervisão só é necessária ao avaliador e não ao profissional que realiza as fotografias.
Difícil acompanhamento das pacientes, muitas são perdidas durante o processo.	Permitem o diagnóstico e o tratamento em uma única consulta.
Infraestrutura de transporte das lâminas entre a clínica e o laboratório, nos casos em que ambos não sejam no mesmo local.	Não necessitam acompanhamento da paciente, pois o resultado é dado juntamente ao exame.
	Não requerem infraestrutura de transporte.
	No caso das cervicografias digitais estas podem ser enviadas pela internet.

Cronjé e colegas ressaltam a importância de tentar resolver o problema da perda de seguimento das pacientes para seus respectivos tratamentos, pois essa taxa tem se apresentando em torno de 56,1% (42).

2.4.1 Colposcopia

A colposcopia, um dos primeiros exames para a observação de lesões cervicais, surgiu da necessidade de se observar lesões leucoplásicas com maior detalhe. O colposcópico, microscópio utilizado para a realização da colposcopia, foi inventado por Hinselmann (*1884 - †1959), assistente de Von Fraqué, que estudava leucoplasias da cérvix em busca de uma relação destas com o câncer de colo de útero (31, 43).

Em 1925, na Alemanha, Hinselmann descobre uma série de aspectos superficiais que refletiam variações histológicas nos tecidos epiteliais e dá início a um novo método de exame para a prevenção do câncer de colo de útero e suas lesões precursoras, a colposcopia. Esta surge junto ao aparecimento do nazismo e da Segunda Guerra Mundial, fato que foi uma importante barreira para a disseminação do método (43-44).

A colposcopia também poderia ser adequadamente chamada de “cervicoscopia” (estudo das patologias cervicais), acompanhando o nome dos exames que também utilizam o colposcópico para inspeção da vagina e da vulva, a vaginoscopia e a vulvoscopia (44).

A colposcopia consiste na avaliação colo do útero através do uso de um microscópio adaptado em um pedestal móvel com fonte de luz própria, o colposcópio. Durante o exame utilizam-se o ácido acético e a solução de lugol, líquidos que ajudam na identificação de áreas de anormalidade, pois geram, através das suas ações diferenciadas na composição celular, padrões distintos de imagem. Esses padrões são classificados na busca de se prever o grau da lesão histológica (31, 48).

Apesar de a colposcopia ter sido introduzida há 85 anos ela pouco mudou desde a descrição original do método, e segue como uma técnica válida no rastreamento do câncer de colo de útero mesmo após um período de estagnação na disseminação do seu método, ocorrido entre os anos de pós-guerra e a década de 1990 (44).

Essa estagnação deveu-se a diversos fatos, dos quais podemos destacar três:

- razões políticas derivadas da Segunda Guerra Mundial, que resultaram no fim da liderança da medicina alemã;
- o desaparecimento de clínicas universitárias alemãs no cenário científico mundial, incluindo a Universidade de Hamburgo (o berço da colposcopia);
- a introdução da citologia como método de rastreio, apresentando resultados superiores tanto na sensibilidade como na especificidade (39, 44).

Apesar das dificuldades a colposcopia continuou a se disseminar em alguns países, como na Suíça, na Itália, na França, na Espanha e no Brasil; no caso dos

países europeus, isso se deu devido à forte influência germânica na medicina e, no caso do Brasil, devido à atividade de ginecologistas de importantes colônias de imigrantes alemães no sul do país (44).

Atualmente existem duas correntes no uso da colposcopia com características de distribuição geográfica; a primeira corrente é formada pelos países com influências anglo-saxãs, onde a colposcopia é realizada seletivamente, e a segunda pelos países influenciados pela medicina alemã, nos quais a colposcopia é realizada rotineiramente. No entanto, essa diferença não é restritiva e não pode ser considerada como regra para os países latino-americanos (44).

A colposcopia tem um papel decisivo no manejo de pacientes que obtiveram os seguintes resultados da citologia: LIEBG, atipias de significado indeterminado em células escamosas (*atypical squamous cells of undetermined significance* – ASCUS), atipias de significado indeterminado em células glandulares (*atypical glandular cells of undetermined significance* – AGCUS) e HPV, pois é através da colposcopia que se busca confirmar o diagnóstico, mesmo sabendo que este só será definitivo após a análise histológica de toda a lesão. Já nos casos de LIEAG e de suspeita de inflamações, a colposcopia é altamente desejada para a confirmação de que a lesão de alto grau ainda não está na fase invasiva e de que inflamações não estejam ocultando lesões escamosas. A colposcopia também é útil no caso de condições patogênicas benignas, pois além de diagnosticar é importante no tratamento das lesões menores. Para todos esses casos, e para que a colposcopia não seja considerada insatisfatória, é muito importante que toda a junção escamo-colunar seja visível (44).

A grande dificuldade da colposcopia está na interpretação das lesões, na busca e na diferenciação dos padrões de imagem. Esse fato é que faz com que se siga na busca de classificações que prevejam melhor o resultado anatomopatológico (49).

Conforme o descrito por diversos autores, a colposcopia não é uma técnica fácil de ser dominada e requer muita preparação, o que a torna um método dispendioso que requer médicos altamente treinados. (27, 31, 36, 40, 43) Para se ter um serviço de colposcopia com treinamento e atendimento médico foram descritos os seguintes objetivos a serem cumpridos:

- homogeneidade dos programas de ensino;
- uso da terminologia do sistema de classificação internacional;
- definição dos padrões mínimos e do controle de qualidade do ensino;
- uso rotineiro do colposcópico na prática ginecológica (44).

Foi estimado em 1985 por Benedet JL e colegas em *Colposcopic accuracy in the diagnosis of microinvasive and occult invasive carcinoma of the cervix* que os erros no diagnóstico colposcópico de microinvasão sejam de 15,9%, e de cânceres ocultos sejam de 10,4% (29).

De qualquer maneira, a colposcopia permanece “em boa forma” e provavelmente seguirá ganhando popularidade no campo da ginecologia, conforme palavras de Dexeus e colegas (44).

Para Cronjé a colposcopia pode ser um bom método de rastreio que ainda não foi avaliado detalhadamente, pois apesar de um investimento inicial grande o seu custo de manutenção é baixo e ela proporciona resultados imediatos. Contudo, a necessidade de profissionais altamente treinados não a torna adequada para países em desenvolvimento (34).

2.4.2 Colposcopia digital

A colposcopia digital surgiu com a tecnologia digital e permitiu a captura de imagens colposcópicas diretamente para o computador, onde essas imagens podem ser melhoradas e manipuladas de acordo com a necessidade. As imagens são mostradas em tempo real no monitor do computador, e podem ser capturadas, arquivadas, impressas ou enviadas via internet (50).

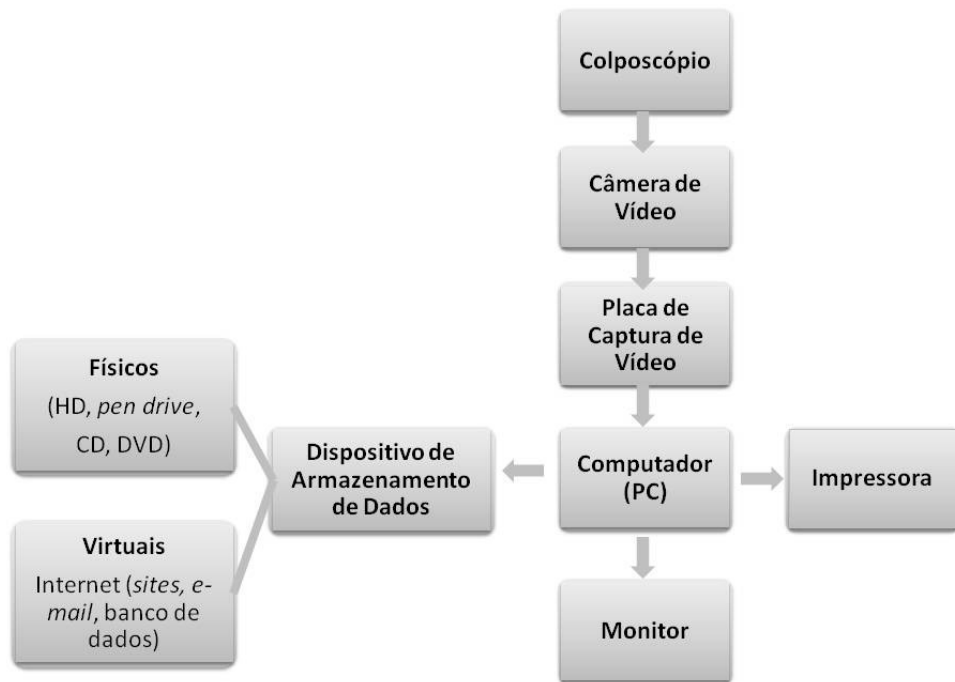


Figura 6. Representação esquemática da colposcopia digital. Adaptado de Shafi e Luesley (50).

Craine e Craine, desde 1990, publicaram uma série de artigos explicando o material, a metodologia e as vantagens da então nova imagem colposcópica digital (51-53). A aparelhagem sugerida era um colposcópico acoplado a um sistema computadorizado utilizando um *software* desenvolvido especificamente para a colposcopia. Seu método já utilizava a aplicação de filtros digitais sobre as imagens, inclusive a combinação dos mesmos. Os autores dão destaque às vantagens dessas imagens digitais em relação às aquelas analógicas da cervicografia (53).

Como essas imagens são capturadas em tempo real não existem mais problemas em relação ao foco, áreas de interesse encobertas e outros defeitos que

a imagem possa apresentar, permitindo o descarte e a obtenção de novas imagens (50).

As imagens capturadas podem ser melhoradas através do uso de filtros digitais que acentuam as diferenças na morfologia do colo do útero. Medições de áreas anormais também podem ser feitas através do computador permitindo uma quantificação mais precisa e ágil, mas para uma medição digital precisa é importante que o aumento utilizado na obtenção da imagem seja levado em consideração (50, 54).

Outra vantagem a ser destacada é a facilidade de transmissão das imagens por redes e pela internet. Essa vantagem permite a discussão de casos com outros colposcopistas especializados e auxilia na educação e no treinamento de outras pessoas, incluindo a própria paciente. Para o uso dessas imagens no treinamento de profissionais de saúde pode-se criar um banco de imagens no computador (50).

A colposcopia digital permite o armazenamento das imagens virtualmente ou em *hard disc* (HD), *compact disc* (CD), *digital video disc* (DVD), *pen drive*, cartão de memória Flash, entre outros. O arquivamento dessas imagens é facilmente organizado e pode conter uma série de dados, como por exemplo: dados da paciente, data da imagem, resultado de exames complementares e etc., gerando, assim, um banco de imagens do colo uterino. O banco de imagens é útil de diferentes maneiras, sendo elas: comparação de imagens de diferentes datas de uma mesma paciente para a avaliação do avanço/retrocesso de alterações no epitélio, para o ensino, treinamento de profissionais da saúde, manutenção da qualidade do método e para a pesquisa (50, 53).

Na colposcopia digital se a imagem registrada não for satisfatória ela pode ser facilmente descartada, sem gerar qualquer custo. Outra vantagem é a capacidade de se medir a lesão digitalmente (50, 53).

A colposcopia digital permite o acompanhamento de mulheres com pequenas anormalidades no colo uterino, dando-lhes um tratamento conservador (50).

Shafi e Luesley em artigo de 1995 já sugeriam o uso da colposcopia digital para o controle de qualidade de exames colposcópicos (50).

No entanto, a colposcopia digital requer uma infraestrutura dispendiosa e profissionais altamente treinados, não podendo ser considerado o método de rastreio mais adequado para países em desenvolvimento.

2.4.3 Downstaging

Downstaging é o método que procura a detecção da doença nos estágios iniciais, quando ela ainda é curável, através do uso de um espéculo para a inspeção visual do colo de útero sem a utilização de aumento ou de agentes químicos, por enfermeiros e outros profissionais da saúde não médicos. Esse método seria utilizado para a avaliação em áreas onde a citologia não é possível e onde a maioria dos casos de carcinoma de colo de útero é diagnosticada já em estágios avançados (39, 48, 55).

Esse método demonstrou, através de estudos realizados na Índia, ter baixa sensibilidade e especificidade para detecção de LIEAG. O principal motivo apontado para isso foi o não uso de aumento e de agentes químicos no exame (55).

Devido à baixa *performance* do *downstaging* a maioria das autoridades concluiu que essa técnica oferece pequenos benefícios como método de rastreamento de câncer de colo de útero e das suas lesões precursoras (39, 55).

2.4.4 Inspeção visual com ácido acético – VIA

A inspeção visual com ácido acético (VIA) é um método que tem ganhado popularidade em países em desenvolvimento, chegando a ser citado como o mais promissor (28, 35).

O método de VIA, também chamado de inspeção visual direta (DVI), consiste na aplicação de ácido acético diluído na concentração de 3%-5% no colo uterino para a detecção de áreas opacas acetobranças próximas à junção escamo-colunar; após um minuto, constituindo um resultado positivo (55-56). Ainda não é claro o processo que causa essa reação de acetobranqueamento, no entanto supõe-se que ela ocorra devido aos tecidos anormais serem compostos de células com uma maior proporção nuclear em relação à citoplasmática, com maior quantidade de proteínas, o que os tornaria brancos após a aplicação do ácido acético, devido à precipitação das mesmas resultando em manchas esbranquiçadas. Este método pode contar com o auxílio de lentes com pequeno aumento, incluindo o Gynoscope (2,5x) e o Aviscope (PATH, Seattle, WA), aparelho que tem 4x de aumento e uma fonte de luz embutida (35, 39, 55, 57).

O método de inspeção visual com ácido acético (VIA) também é referido de diferentes maneiras na literatura, sendo chamado de: lavado de ácido acético, visualização com ácido acético, teste de rastreamento com ácido acético,

rastreamento visual com ácido acético, inspeção visual, inspeção visual direta (DVI), teste do ácido acético e cervicoscopia (39).

As vantagens do VIA incluem:

- infraestrutura em conta;
- equipamentos simples;
- resultados imediatos;
- pode ser realizado por profissionais com treinamento básico, sem a necessidade de um médico especializado;
- estudos demonstram uma capacidade equivalente ou melhor do que a citologia na detecção de lesões precursoras do câncer de colo de útero (34, 38, 46, 57-58).

Como desvantagens, temos:

- a subjetividade da natureza do exame, com uma alta taxa de sobrediagnóstico;
- qualidade do exame diretamente conectada ao preparo do examinador;
- a dificuldade na manutenção da qualidade (34, 58).

Diferentes pesquisadores obtiveram resultados demonstrando que o método VIA é consistente. Conforme a revisão de Wright e colegas, a sensibilidade varia entre 65% e 96% e a especificidade varia entre 64% e 98% (Tabela 5). O que mais diferencia os estudos são as diferentes definições de positividade, que variam na classificação de lesões em negativo, positivo e suspeito para câncer invasivo; alguns estudos também classificam lesões como *borderline* e indeterminadas, mas a

maioria define positivamente as lesões densas, bem definidas e adjacentes à junção escamo-colunar (39).

Tabela 4. Resultados dos estudos que utilizaram a inspeção visual com ácido acético como método de rastreio para a detecção de LIEAG e câncer. Adaptado de Wright e colegas (39).

Autor(es)	Ano	País	n	Detecção de LIEAG e câncer	
				Sensibilidade (%)*	Especificidade (%)*
Cecchini	1993	Itália	2105	88	75
Ottaviano	1982	Itália	2400	94*	90*
Megevand	1996	África do Sul	2426	66	98
Sankaranarayanan	1998	Índia	2135	90	92
Sankaranarayanan	1999	Índia	1351	96	65
Chirenge	1999	Zimbábue	2148	77	64
Denny et al.	2000	África do Sul	2944	65	84
Belinson et al.	2001	China	1997	71	74
Denny et al.	2002	África do Sul	2754	73	79

* Estimado a partir de números provindos de manuscrito e pode não refletir ajustes dos erros de verificação

Comparando os resultados obtidos com o método VIA com os resultados obtidos pelo método da citologia cervical podemos dizer que a sensibilidade dos dois testes é comparável, porém na maioria dos estudos a especificidade do VIA é consideravelmente mais baixa do que a especificidade da citologia. Quando o VIA é considerado como um método de rastreamento na população onde a prevalência de

LIEAG é de apenas de alguns casos por centenas de mulheres rastreadas a baixa especificidade resulta em um baixo valor preditivo positivo (38-39, 55).

Apesar do uso de aumento na inspeção da cérvix ser considerado como uma melhora no desempenho em relação à inspeção a olho nu não existem estudos disponíveis para embasar essa afirmação. Um dos estudos de Denny e colegas demonstrou que o uso adicional de aumento na inspeção visual com ácido acético não colaborou na detecção de LIEAG ou carcinomas, pois nenhuma lesão foi identificada com o auxílio de 2,5x de aumento que não tenha sido identificada previamente a olho nu (46). Outro estudo demonstrou que há um pequeno aumento na especificidade (79% com aumento, 77% sem aumento) do exame com o uso de magnificação, porém esse aumento não foi significativo (39).

Foi demonstrado também que o método VIA tem uma especificidade significativamente menor em mulheres soropositivas para HIV quando comparado com mulheres soronegativas para HIV (39).

Um dos problemas em aplicar o VIA como exame de rastreamento é o treinamento de novos examinadores, pois a qualidade do exame está diretamente ligada à experiência e ao treinamento do examinador, que é melhorado através do conhecimento teórico e prático das lesões, apesar do conhecimento necessário ao avaliador poder se adquirido em um período consideravelmente menor do que o conhecimento necessário a um citopatologista para a classificação das lâminas do exame de Papanicolaou (35, 39, 58).

Poucos estudos analisaram diretamente a diferença entre avaliadores mais e menos experientes (39, 58). Bhatla e colegas testaram essa suposta diferença na

avaliação por dois métodos, VIA e VILI, após treinar por um mês dois grupos, um de médicos e outro de enfermeiros. Apesar do estudo não citar a carga horária do treinamento nem a qualificação dos treinadores e de não justificar alguns fatores de exclusão incomuns (mulheres com idade inferior a 30 anos e mulheres não casadas), ele é significativo, pois existem muito poucos estudos avaliando esta questão, que se tornou importante com o crescimento de interesse por métodos visuais de inspeção cervical para países com poucos recursos. Nesse estudo, houve uma concordância moderada entre enfermeiros e médicos nos achados do método VIA ($\kappa = 0,57$) e uma concordância quase perfeita nos achados do método VILI ($\kappa = 0,89$); foram encontrados mais resultados falso positivos na inspeção visual com ácido acético realizada por enfermeiros do que quando realizada por médicos. Esse estudo também concluiu que não houve nenhuma vantagem adicional no desempenho ao se realizar a inspeção visual com lugol após o método VIA e que médicos e profissionais da saúde podem ser facilmente treinados para realizar estes exames com uma precisão aceitável (58).

Um estudo de Sellors e colegas mostrou que o avaliador com a maior experiência colposcópica obteve como resultado uma maior sensibilidade e uma menor especificidade do que os demais avaliadores desse estudo (59). Isso se deu devido à diferença conceitual dos métodos colposcópico e de inspeção visual; colposcopia enfatiza a identificação de todas as lesões acetobranças e o uso livre de biópsias, até mesmo nas menores anormalidades cervicais; em oposto, o VIA foi criado como um teste de rastreamento, onde LIEAG são relativamente incomuns na população (39). Um critério de positividade menos restrito leva a uma sensibilidade maior, contudo esta vem acompanhada de um aumento do número de falsos

positivos e, conseqüentemente, um valor preditivo positivo menor. É importante lembrar que o aumento do número de falsos positivos leva a uma série de conseqüências, como um maior gasto com novos exames diagnósticos e/ou tratamento, além de causar uma preocupação desnecessária à paciente (58).

Em 2007, Sankaranarayanan e colegas publicaram no *Lancet* um estudo que mediu a eficácia do VIA na redução da incidência e da mortalidade do câncer cervical na Índia, através de 49.311 mulheres por sete anos (60). A amostra foi dividida em dois grupos: o controle, onde as mulheres não foram submetidas a nenhum método de rastreamento, e o grupo intervenção, onde as pacientes foram submetidas ao rastreamento por VIA e, no caso de positividade, primeiramente a uma biópsia e depois ao tratamento por crioterapia (nos casos menos graves) ou ao procedimento de excisão eletrocirúrgica com alça (*loop electrosurgical excision procedure* – LEEP) (nos casos mais graves). Os autores justificam o seu grupo controle devido ao fato de a Índia não possuir programas nacionais de rastreamento organizados para a detecção do câncer cervical e suas lesões precursoras. A coleta dos registros de incidência e mortalidade do câncer cervical na Índia foi feita cega quanto à participação ou não das pacientes no estudo.

Foi observada uma redução significativa de 25% na incidência (*hazard ratio* = 0,75 IC 95% 0,55 – 0,95) e de 35% na mortalidade (*hazard ratio* = 0,65 IC 95% 0,47 – 0,89) do grupo intervenção em relação ao grupo controle (Tabela 5, Figura 7). Este estudo confirmou que o VIA como método de rastreio, após um bom treinamento e com uma boa manutenção de qualidade, é um método efetivo na prevenção do câncer de colo de útero nos países em desenvolvimento (60).

Tabela 5. Resultados da redução da incidência e da mortalidade, adaptado do estudo de Sankaranarayanan e colegas (60).

Ponto de encerramento	Controle		Intervenção	
	Anos das pacientes	Taxa bruta (IC 95%)/100000*	Anos das pacientes	Taxa bruta (IC 95%)/100000*
Incidência de câncer cervical	178394	88,6 (74,9-105,3)	274023	60,9 (51,2-73,1)
Incidência de cânceres de estágio II ou mais graves	178394	54,9 (44,5-68,4)	274023	38,3 (31,3-47,5)
Morte por câncer cervical	178781	51,5 (42,0-63,6)	274430	30,2 (24,1-38,5)

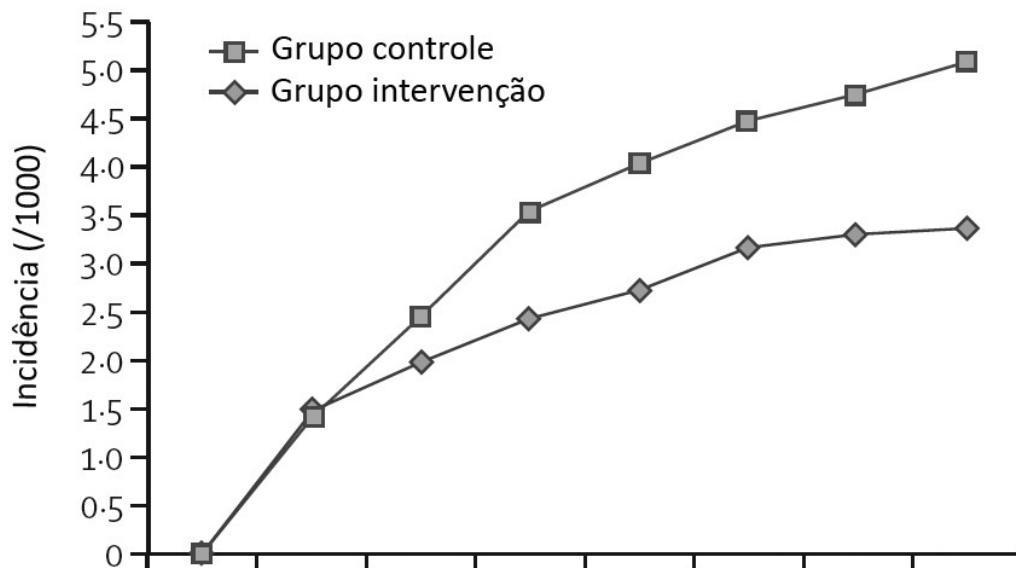


Figura 7. Gráfico de redução da incidência do câncer cervical no grupo intervenção, por anos, adaptado do estudo de Sankaranarayanan e colegas (60).

Esse rastreamento, apesar de gerar custos, seria menos dispendioso do que não rastrear e tratar as mulheres já com a doença; esse custo é estimado em US\$ 40,00 por mulher na África. Infelizmente, em locais pobremente desenvolvidos existe uma tendência dos programas de saúde se focarem na cura ao invés da prevenção, o que é um problema e muitas vezes é, inclusive, mais caro (39).

2.4.5 Especuloscopia

A especuloscopia é a inspeção da cérvix após a aplicação do ácido acético de 3%-5% com um pequeno aumento (de 4x-6x) e uma luz especial quimioluminescente (34, 39).

A especuloscopia é essencialmente o método de VIA com o uso de uma luz de baixa intensidade azul-branca quimioluminescente e com 4x-6x vezes de magnificação usando um aparelho de mão ou uma lupa de aumento. A fonte de luz é chamada de Speculite e o teste é patenteado sob o nome de PapSure (Watson Laboratories, Corona, CA, USA) quando realizado após o exame de Papanicolaou. É importante destacar que esse método, diferentemente dos outros métodos visuais, não foi criado para substituir a citologia no rastreamento primário, e sim ser utilizado conjuntamente a ela (39).

Apesar de diferentes estudos demonstrarem uma melhor eficiência da especuloscopia associada à citologia do que apenas da citologia, não é possível concluir uma melhora significativa no benefício clínico das pacientes que justifique o gasto e o esforço extra com a especuloscopia. É importante que estudos comparem o desempenho da especuloscopia associada à citologia e o desempenho do VIA

associado à citologia, pois a técnica de VIA é muito mais barata, podendo proporcionar um melhor custo-benefício. Também deve ser estudado como proceder com pacientes que apresentaram especuloscopia positiva e citologia negativa (39).

2.4.6 Inspeção visual com lugol – VILI

O VILI é a inspeção visual a olho nu do colo do útero após a aplicação da solução de lugol (dissolução de 5 g de iodo e 10 g de iodeto de potássio em 100 ml de água destilada) para a identificação de áreas iodo-claras na cérvix. Seu achado depende da interação do iodo com o glicogênio: em tecidos normais e maduros o epitélio escamoso é caracterizado pela abundância de glicogênio, em oposição aos epitélios escamosos anormais, que contêm porções pequenas ou nulas de glicogênio (39, 55-56, 58). Portanto, a aplicação da solução de lugol em tecido normal produz uma cor "marrom-mogno-escuro" ou quase uma mancha preta (quando se usa a solução de iodo-iodetada mais concentrada); enquanto o epitélio colunar e o epitélio escamoso anormal, assim como áreas de metaplasia imatura, zonas epiteliais não glicogenadas ou pouco glicogenadas, permanecem relativamente não coradas, sem cor, pálidas ou coradas de amarelo-mostarda (39, 55).

Assim como a colposcopia e o método de VIA, o uso do VILI como método de rastreio também foi diminuído após a introdução do rastreamento citológico, que demonstrou ser mais específico. Recentemente, o VILI voltou a ser investigado através de estudos de larga escala em países em desenvolvimento (39, 55).

As vantagens do VILI são, praticamente, as mesmas do VIA, devido à semelhança dos métodos. No entanto, temos uma facilidade maior na avaliação das manchas escuras do iodo, que são mais dramáticas, do que nas áreas acetobranças do ácido acético. Foi observado que trabalhadores da área da saúde consideram mais fácil identificar padrões de cor produzidos pela pigmentação do iodo do que pela coloração do ácido acético (39, 55, 58). Essa facilidade na diferenciação resultou em um melhor desempenho do exame VILI sobre o VIA em um estudo realizado na Tanzânia (57).

A principal desvantagem desse método é que áreas de metaplasia escamosa imatura, na zona de transformação, e o epitélio colunar na ectopia cervical não contêm glicogênio, portanto não coram com iodo, fazendo com que essas áreas sejam confundidas com áreas epiteliais anormais, resultando em uma alta taxa de falsos positivos (31, 39).

2.4.7 Cervicografia

A cervicografia, introduzida em meados da década de 1970 por Adolf Staffl, colposcopista e fotógrafo, é um método que utiliza uma câmera fotográfica *reflex* de 35 mm especialmente desenvolvida para tirar fotografias do colo do útero após a aplicação de ácido acético de 3%-5%, o Cerviscope (National Testing Laboratories Worldwide) (42). Após o exame, o negativo é enviado para a revelação e posteriormente os *slides* são avaliados por um especialista treinado conforme os princípios da colposcopia (29, 39, 45, 61).

Mais detalhadamente a cervicografia pode ser descrita como a documentação permanente dos achados colposcópicos com o uso de um aparato patenteado, que nada mais é do que uma câmera fotográfica de 35 mm com um tubo de extensão de 50 mm, uma lente macro de 100 mm e uma fonte de luz (anel de luz, *flash*, etc.). Essa câmera obtém uma fotografia panorâmica do colo uterino e da vagina proximal utilizando um filme ASA 200, a película é revelada em um laboratório de fotografia, gerando um *slide*, também chamado de cervicograma. Este é projetado em uma sala escura e analisado por um especialista em colposcopia, que pode se afastar e se aproximar da tela de projeção para obter um maior ou menor aumento. O aumento obtido é aproximadamente de 16x. Os *slides* são apenas analisados por avaliadores certificados, devido à patente do exame (29, 34, 43, 50, 62).

Resumindo, a cervicografia é a inspeção fotográfica com magnificação do colo uterino após a aplicação de ácido acético (28). No caso das imagens registradas com magnificação é de extrema importância que seja descrita a localização da imagem no colo do útero, pois a proximidade da lesão com a zona de transformação deve ser avaliada (45).

O desempenho da cervicografia é limitado pela experiência do avaliador na interpretação de cervicogramas, pela localização da lesão e pela prevalência da doença na população do estudo. O treinamento do avaliador também é imprescindível para se obter uma alta taxa de reprodutibilidade do método; a literatura cita uma concordância interobservador de aceitável a moderável. A localização da lesão também é um fator importante na capacidade de detecção da cervicografia, pois as lesões endocervicais são de difícil visualização, assim como a

zona de transformação das pacientes mais idosas, o que compromete o desempenho da cervicografia (41, 43, 45, 62).

Na maioria dos estudos a cervicografia demonstrou ter uma grande taxa de falsos positivos, o que leva a um sobrediagnóstico significativo e, conseqüentemente, a uma série de tratamentos desnecessários (29, 62).

A cervicografia possui uma vantagem única, que é a comparação das imagens do colo uterino em diferentes momentos, abordagem que permite o acompanhamento de lesões de baixo grau e conseqüentemente tratamentos mais conservadores. Ela também é útil em estudos longitudinais que avaliam a evolução de anormalidades na zona de transformação (50).

Outra das vantagens da cervicografia é que a obtenção de imagens de qualidade é muito fácil e pode ser feita por médicos, enfermeiras e técnicos; porém a avaliação dessas imagens deve ser feita apenas por especialistas em colposcopia, e leva tempo, demorando no entanto menos do que uma avaliação citológica (41, 43, 45, 61-62). Os avaliadores de cervicogramas, utilizando um formulário padronizado, conseguem avaliar de 60 a 100 pacientes por hora; enquanto recomenda-se que citopatologistas avaliem apenas 10 pacientes por hora (43, 62).

O percentual de imagens defeituosas geralmente fica abaixo de 3% (43), porém alguns estudos apresentam taxas mais altas, como o estudo de Baldauf e colegas, que teve uma taxa de imagens defeituosas de 7,8% (62), onde 68% das falhas ocorreram devido ao equipamento, e o restante devido a outros motivos relacionados às pacientes como, por exemplo, sangue, muco ou paredes vaginais obstruindo a visualização do colo uterino. Dos defeitos técnicos relacionados às

pacientes foi observada uma diferença significativa desfavorável às pacientes mais velhas e o motivo mais frequente foi a presença de sangue no colo do útero, que também se relaciona à atrofia encontrada em pacientes com idade mais avançada (62).

O excesso de sangue nas fotografias também pode ser causado pela raspagem excessiva devido ao protocolo de sempre se coletar a amostra citológica antes da aplicação do ácido acético, ou o sangramento pode estar associado a inflamações cervicais (45).

A cervicografia possui uma série de desvantagens e complicações que levaram a mesma ao desuso, entre as quais podemos citar:

- a incapacidade de se avaliar a qualidade das imagens antes da sua revelação;
- o seu alto custo (por depender de um equipamento patenteado, da compra e de revelação constante de filmes 35 mm);
- e um armazenamento de difícil classificação e dispendioso de espaço (50, 53).

O *slide* não pode ser avaliado no momento do exame, e pode apresentar uma série de defeitos, como: imagem fora de foco, excesso ou falta de luz, imagem encoberta pelo excesso de muco ou de sangue, além de possíveis problemas técnicos de revelação. Uma das maiores limitações no uso da cervicografia é o fato de ser protegida por uma patente comercial (50).

O desempenho da cervicografia é influenciado por diversos fatores, a sua sensibilidade aumenta em mulheres não menopausadas e com um ácido acético mais eficaz. Fatores que também podem prejudicar a especificidade da cervicografia: *status* pré-menopáusicos, a lesão não estar inteiramente visível, presença de metaplasia, presença de epitélio colunar alterado, presença de zona de transformação congênita, atrofia cérvico-vaginal e aparência friável (39, 45).

Apesar de a cervicografia ser apontada como uma técnica promissora, seus estudos são relativamente pequenos e têm diversas falhas metodológicas. Wright e colegas, em sua revisão sobre métodos de rastreamento visuais, apontam dois estudos como grandes e bem delineados (45-46), que avaliam a *performance* da cervicografia e a comparam com o teste de HPV e a citologia como métodos de rastreamento de lesões do colo uterino (39).

Schneider e colegas publicaram dois artigos baseados em um grande estudo de coorte sobre cervicografia como método de diagnóstico primário. O estudo foi realizado entre junho de 1993 e dezembro de 1994, na província de Guanacaste, na Costa Rica, com uma amostra de 8460 mulheres. Todas as participantes realizaram uma entrevista sobre os fatores de risco e um exame pélvico, onde foram coletados: uma amostra para o exame de DNA do HPV (testado para 16 subtipos), duas amostras para três diferentes métodos de análise citológica (Papanicolaou Smear, ThinPrep e PapNet) e duas fotografias foram obtidas com o Cervicoscope (National Testing Laboratories Worldwide) após a aplicação de ácido acético a 5%. Os cervicogramas foram classificados conforme a Tabela 6 (41, 45).

Tabela 6. Classificação de cervicogramas utilizada nos estudos de Schneider e colegas (41)

Classificação de cervicogramas utilizada nos estudos de Schneider e colegas	
Não referida para colposcopia	
Negativo	Nenhuma lesão visível
Atípico 1 (A1)	Uma lesão corriqueira é vista fora da zona de transformação, mas a colposcopia não é recomendada devido à aparência benigna ou a localização da lesão
Atípico 2 (A2)	Uma lesão corriqueira é vista dentro da zona de transformação, mas a colposcopia não é recomendada devido à aparência benigna ou a localização da lesão
Tecnicamente defeituoso	Não é possível avaliar adequadamente
Referida para colposcopia	
Positivo 0 (P0)	Provavelmente normal, mas preferível realizar colposcopia para descartar neoplasia grave
Positivo 1A (P1A)	Compatível com doença corriqueira, mas a colposcopia é recomendada, pois parte da lesão se estende para dentro do canal
Positivo 1B (P1B)	Compatível com lesão escamosa intraepitelial de baixo grau, condiloma plano e condiloma exofítico
Positivo 2 (P2)	Compatível com lesão escamosa intraepitelial de alto grau
Positivo 3 (P3)	Compatível com câncer

De todos os casos de LIEAG encontrados pela cervicografia e confirmados pela histologia, 14,3% não foram detectados por nenhum dos três métodos de citologia utilizados (41, 45).

A cervicografia apresentou uma sensibilidade e uma especificidade de 62,5% e 85,0%, respectivamente, se utilizarmos o ponto de corte a partir de atipias; e 49,3% e 95,0%, respectivamente, se utilizarmos o ponto de corte a partir de qualquer classificação positiva (Tabela 7) (41).

Tabela 7. Desempenho da cervicografia na detecção do câncer e lesões de alto grau no estudo de Schneider e colegas (traduzido) (41).

	Nº de LIEAG ou câncer	Total	Ponto de corte					
			Referido pela cervicografia se atípico (A1) ou mais grave			Referido pela cervicografia se positivo (P0) ou mais grave		
			Sensibilida de (%)	Especifici dade (%)	VPP (%)	Sensibilida de (%)	Especifici dade (%)	VPP (%)
Total	136	8460	62,5	85,0	6,4	49,3	95,0	13,8
Faixa etária (em anos) *								
18-24	13	1043	92,3	73,7	4,2	53,9	91,8	7,7
25-29	23	1274	52,2	78,8	4,3	39,1	93,1	9,5
30-34	33	1336	81,8	82,4	10,5	69,7	95,5	28,1
35-39	25	1170	52,0	83,6	6,5	36,0	95,6	15,3
40-49	16	1604	81,3	88,5	6,6	75,0	95,7	15,0
50-64	10	1293	30,0	94,7	4,2	30,0	96,8	6,8
> 65	16	740	31,3	93,5	9,6	25,0	96,0	12,1
Continua tendo período menstrual								
Sim	106	6264	69,8	81,7	6,2	54,7	94,5	14,6
Não	30	2196	36,7	94,4	8,3	30,0	96,5	10,5

Mulheres com cervicogramas tecnicamente defeituosos foram consideradas como cervicogramas negativos (n = 113) e foram incluídas nesta análise.

LIEAG = lesão escamosa intraepitelial de alto grau.

VPP = valor preditivo positivo.

* A faixa etária foi estabelecida com base na data da entrevista de admissão

Nesse estudo, também foram avaliadas a sensibilidade, a especificidade e o valor preditivo positivo da cervicografia em diferentes faixas etárias, destacando-se a faixa dos 40 aos 49 anos, que apresentou as melhores taxas nos dois pontos de corte (a partir de atípico: sensibilidade de 81,3% e especificidade de 88,5% ou a partir de P0: sensibilidade de 75,0% e especificidade de 95,7%). Foi observada uma redução da sensibilidade de acordo com o aumento da idade (utilizando os 50 anos como ponto de corte), que foi relacionada ao *status* menstrual (menopáusico). O desempenho da cervicografia não demonstrou estar relacionada ao uso de contraceptivo hormonal, ao tabagismo, ou ao fato da paciente ter recebido anteriormente um resultado de exame citológico alterado (41).

Nesse mesmo estudo a citologia convencional demonstrou uma sensibilidade de 77,2%, uma especificidade de 94,2% e não houve uma diferença estatística significativa entre a sensibilidade do método em mulheres abaixo e acima da faixa etária dos 50 anos; contudo, esses resultados foram obtidos com um alto controle de qualidade realizado por especialistas em citotecnologia e citopatologia norte-americanos durante todo o estudo e não reproduz a *performance* da citologia na província de Guanacaste (41, 45). Quando comparados o desempenho da cervicografia com a citologia, a citologia demonstrou uma superioridade na sensibilidade estatística significativa, porém apenas a cervicografia foi capaz de detectar todos os casos de cânceres invasivos (41).

O estudo de Schneider e colegas demonstrou que o uso de classificações de positividade mais genéricas da cervicografia (por exemplo: negativo, atípico e positivo) aumenta a sensibilidade do método em relação ao uso de classificações

mais específicas, como podemos ver na Tabela 6, no entanto, há uma redução na especificidade. Concluiu-se também que a cervicografia não é recomendada para detecção de lesões cervicais em mulheres pós-menopáusicas, pois a maior parte das lesões cervicais ocorre na zona de transformação, que com o passar dos anos recua para dentro do canal endocervical, impossibilitando a sua visualização através da cervicografia (41, 45).

Quanto à taxa de cervicografias defeituosas, o estudo conduzido por Schneider e colegas obteve um pequeno número de falhas (apenas 113 das 8460, ou 1,3%), porém o equipamento utilizado foi o já estabelecido e patenteado Cerviscope, com custo mais elevado. Os autores concluem que o método da cervicografia seria promissor se a sensibilidade para as LIEAG pudesse ser aumentada sem que houvesse um grande aumento no número de mulheres referenciadas à colposcopia, pois o método possuiu uma baixa taxa de defeitos técnicos e uma aplicação simples (41, 45).

Estudos recentes apontam que a cervicografia detecta mais casos de LIEAG do que a citologia e não deixa de detectar nenhum dos casos de cânceres invasivos (29, 41, 45), quando a cervicografia foi usada conjuntamente com a citologia foram encontrados 2,5 vezes mais casos de displasia do que quando apenas a citologia foi utilizada (29).

Schneider e colegas, em outro artigo, de 2002, reavaliaram os cervicogramas de seu artigo de 1999, fazendo com que um segundo avaliador classificasse novamente os cervicogramas; além disso, os casos onde houve discordância somados a 10% da amostra onde houve concordância foram reavaliados por uma

terceira pessoa. Isso resultou em uma concordância entre a primeira avaliação e segunda de 0,8 na estatística de Kappa. Todas as colposcopias do primeiro artigo também foram revisadas através de imagens digitais capturadas durante o exame, bem como uma amostra das lâminas da histologia também foram revisadas através de *slides*. Esse estudo demonstrou que com a reavaliação dos exames há uma otimização dos resultados; no caso da cervicografia essa melhora foi de 12% na sensibilidade do que quando comparada com uma única interpretação de cada teste. Contudo, foi registrada uma redução de 1,3% na especificidade. Por fim, a cervicografia, após uma revisão de seus resultados, apresentou uma sensibilidade de 63,9%, uma especificidade de 93,7%, um valor preditivo positivo de 13% e um valor preditivo negativo de 99,4% na detecção de lesões intraepiteliais cervicais de graus 2 e 3 ou câncer (45).

Baldauf e colegas concluíram que a cervicografia não deve ser considerada como um método alternativo à citologia para o rastreamento do câncer cervical, pois seu desempenho não foi superior ao da citologia; os autores também demonstraram que a utilização da cervicografia como método adjunto à citologia obteve uma melhora na sensibilidade, mas com uma alta taxa de revisões, sugerindo que a sua custo-efetividade deve ser medida para melhor avaliarmos a sua viabilidade (62).

Assim como o diagnóstico citológico, a cervicografia também sofre de problemas de reprodutibilidade (45).

A cervicografia pode ser utilizada juntamente com o exame de Papanicolaou auxiliando no rastreamento do câncer de colo uterino e de suas lesões precursoras, pois ela ajuda na redução do número de falsos negativos gerados pela citologia (29, 62).

Apesar do fato da cervicografia poder ser útil se usada juntamente com a citologia em locais onde a esta última é utilizada rotineiramente, nenhum estudo grande e bem delineado demonstra o uso clínico da cervicografia juntamente a outro método de rastreamento em populações com relativamente baixo risco de terem lesões cervicais (39).

Embora a cervicografia seja muitas vezes avaliada como uma ferramenta auxiliar da citologia, ela tem seu valor como uma ferramenta primária de triagem em locais que não tenham um programa de rastreio citológico estabelecido (29, 35, 41).

Wright e colegas propõem o uso da cervicografia também como um método de controle de qualidade do exame VIA. A cervicografia permite que o observador avalie o colo do útero e logo após obtenha uma fotografia do mesmo, que poderá ser avaliada por um especialista, testando a concordância entre os pareceres. Alguns críticos dos métodos de rastreamento visuais justificam sua contrariedade com uso destes pela dificuldade de implementação de métodos de controle de qualidade dos exames visuais. Essa justificativa não pode ser considerada como plausível após a descrição da cervicografia no auxílio do controle de qualidade desse tipo de exame (39).

A fotografia dos métodos VIA e VILI foi utilizada para o controle de qualidade das avaliações a olho nu em um estudo de Sankaranarayanan e colegas (55).

2.4.8 Cervicografia digital

Para Bomfim-Hyppólito e colegas a cervicografia digital consiste no uso de uma câmera fotográfica digital para a captura de imagens estáticas da cérvix após a aplicação da solução de ácido acético (35).

Digital camera assessment of the reproductive tract (DART) é outra técnica similar à cervicografia digital que utiliza uma câmera digital comum acoplada a um monitor de TV e tem a capacidade de proporcionar uma imagem aumentada do colo uterino em tempo real. Fotografias podem ser obtidas dessa visualização e, portanto, gerar um registro permanente da avaliação colposcópica (28).

A cervicografia digital com sua possibilidade de transmissão via internet e processamento digital foi desenvolvida nos últimos anos. É uma modificação moderna para o rastreamento em massa, e também pode ser usada no aprendizado à distância e, no futuro, para a análise de padrões de imagens ou para diagnóstico computadorizado automatizado para a classificação de lesões (35, 61).

2.5 Estudos comparativos dos exames de rastreamento visual

Apesar das claras evidências, países em desenvolvimento insistem em focar os programas de detecção do câncer de colo do útero na citologia, embora nas últimas duas décadas as taxas de incidência declinaram apenas um pouco ou permaneceram estáveis. Em países da África subsaariana e na Índia, as taxas de incidência têm aumentado tanto que o número de mortes por câncer cervical é superior à mortalidade materna (35, 57). No Brasil, felizmente, os números dessa

comparação estão bem distantes. Conforme o DATASUS, em 2006, a razão de mortalidade materna foi de 77,2 óbitos maternos para cada 100.000 nascidos vivos, enquanto a taxa de incidência do câncer de colo de útero foi de 20,31 para cada 100.000 mulheres. Além da incidência da neoplasia, a mortalidade dessas pacientes também é alta. No Brasil, em 2006, a taxa de mortalidade do câncer de colo de útero foi de 4,8 para cada 100.000 mulheres (63), enquanto na Tanzânia 80% das pacientes com câncer cervical morrem dentro de 5 anos a partir do diagnóstico (57).

Atualmente diversos estudos têm procurado avaliar estratégias melhores para a incorporação do rastreamento por métodos visuais nos programas de rastreamento do câncer cervical (30, 35-37, 39, 41, 45-46).

Os grandes estudos de rastreamento que compararam métodos visuais com a citologia demonstraram uma sensibilidade equivalente dos métodos visuais com a citologia para a detecção de LIEAG (NIC II e III) ou câncer, mas em diversos cenários clínicos a especificidade foi consideravelmente menor (35, 39, 41, 46, 55, 64).

Juntamente a essas questões se estabeleceu um novo paradigma no rastreio do câncer de colo de útero, a visita única (*see and treat*), no qual se busca diagnosticar e tratar na mesma consulta. Essa tática objetiva diminuir os custos e evitar a perda de acompanhamento das pacientes (38-39, 46, 57, 65). O tratamento na maioria dos estudos consiste em uma criocirurgia, porém alguns estudos incluem a possibilidade de realização de uma ressecção com alça de rádio frequência (*Loop Electrosurgical Excision Procedure – LEEP*) (46, 57). Entretanto, o tratamento desnecessário de mulheres além de gerar custos sem necessidade, está associado

a uma série de riscos para a paciente, incluindo estenose cervical, hemorragia, infecção e aumento do risco de contaminação tanto da paciente quanto de outras pessoas, no caso da paciente já ser infectada pelo HIV; por isso o número de tratamentos desnecessários deve ser minimizado sempre que possível (47).

A excisão ou destruição da zona de transformação pode ser considerada preventiva do desenvolvimento tardio da NIC. No entanto, no caso de mulheres soropositivas para HIV, estas podem disseminar o seu vírus mais intensamente nas primeiras semanas após o tratamento, aumentando o risco de contágio no caso de sexo desprotegido, pois durante o período de cicatrização a cérvix é mais frágil e mais suscetível à infecção por HIV. Contudo, também é possível que com a cicatrização da cérvix uma nova camada epitelial emerja, frequentemente com uma junção escamo-colunar reduzida, fazendo com que as mulheres soro negativas ganhem um efeito de proteção a longo prazo contra a infecção por HIV. Esses fatores devem ser considerados, principalmente, em locais onde há uma alta prevalência de HIV (36, 38).

Alguns estudos sugerem o tratamento de todas as mulheres com exames visuais positivos com criocirurgia, devido ao seu baixo custo (46, 55, 57, 65); esta porém, ainda não provou ser efetiva no tratamento de LIEAG sem o auxílio de um colposcópio (34, 39). A taxa de falha do tratamento de LIEAG com crioterapia chega a ser superior a 29% (39, 65).

Para a redução do número de pacientes desnecessariamente tratadas e/ou desnecessariamente encaminhadas para a colposcopia sugeriu-se o exame de rastreamento em duas fases. Este prevê que mulheres realizem primeiramente um

exame visual de baixo custo, como a inspeção visual com ácido acético, e apenas se obtiverem um resultado positivo realizem um segundo exame mais específico, como a citologia ou o teste de HPV, para então tratar imediatamente aquelas que apresentem os dois exames positivos. Essa abordagem alternativa manteria as vantagens dos métodos de baixa tecnologia e melhoraria a sua especificidade, evitando o tratamento desnecessário de pacientes (47).

Um estudo realizado por Denny e colegas para avaliar o desempenho dessa abordagem em duas fases demonstrou que se as pacientes fossem submetidas ao tratamento após o rastreo de uma única fase pela técnica de VIA, 206 seriam tratadas, sendo 182 sem doença e 24 com doença, a cada 1000 mulheres rastreadas; e se as mesmas fossem submetidas a um rastreo em duas fases (primeiramente pela técnica de VIA e após pela citologia) apenas 40 mulheres seriam tratadas, sendo 22 sem doença e 18 com doença (Figura 8). Se a abordagem de duas fases fosse realizada primeiro por VIA e após pelo teste de HPV ou pela cervicografia, o número de tratamentos também seria reduzido, no entanto a escolha do segundo teste deve ser feita levando-se em conta os recursos e a infraestrutura disponíveis. Considerando a citologia o método mais dispendioso, os autores calcularam que, se a mesma fosse empregada apenas como método confirmatório, ao invés de 1000 exames citológicos avaliarem 1000 mulheres, 1000 exames de Papanicolaou serviriam para avaliar 4854 mulheres em uma abordagem de duas fases precedida pela inspeção visual com ácido acético (47).

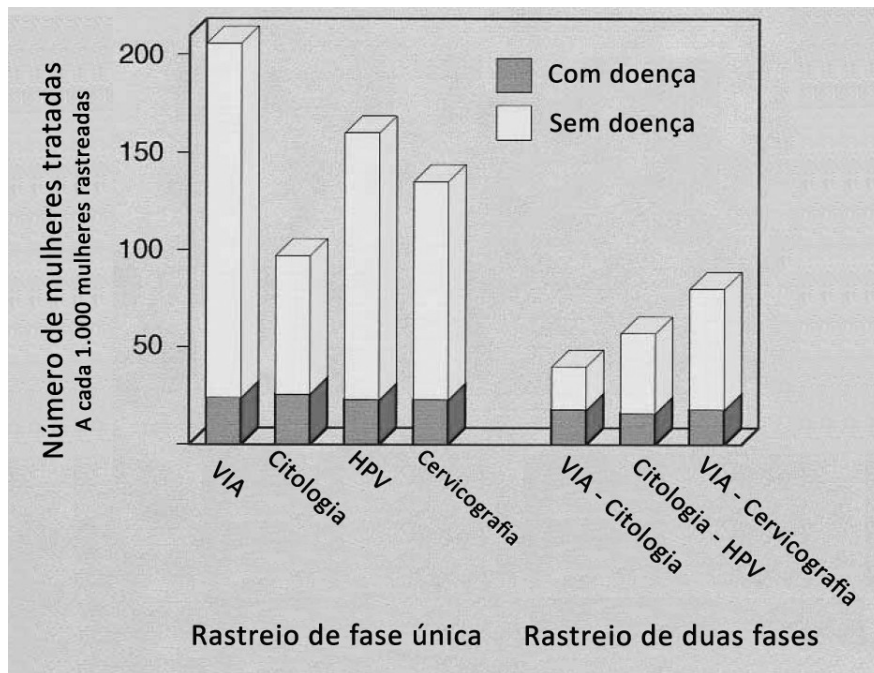


Figura 8. Número de mulheres submetidas a tratamento a cada 1000 mulheres rastreadas pelo uso de diferentes abordagens. Adaptado de Denny e colegas (47).

Essa abordagem reduziria em aproximadamente 80% o número dos exames de rastreamento que podem ser considerados de alta tecnologia, como os exames secundários. Contudo, existem algumas desvantagens; uma delas é que a associação de um teste citológico ou de HPV faz com que a sensibilidade do exame visual seja reduzida pela introdução de um segundo teste. Outra é de que a utilização do método de duas fases de rastreamento faz com que os resultados dos exames não sejam imediatos, gerando a necessidade de um protocolo de acompanhamento das pacientes. É importante considerar também que a sensibilidade apresentada pela citologia, no caso desta ser o segundo exame, possivelmente seria diminuída pelo fato do colo uterino já ter sido lavado com ácido acético, no caso da técnica de VIA ser o primeiro exame (39, 47).

Wright e colegas 2002 destacam que o principal motivo da dificuldade de comparação entre estudos de métodos visuais ocorre devido às divergências do que seria um resultado positivo. Essa variação na definição da positividade pode resultar em diferenças na análise da *performance* dos exames, o que explicaria o motivo de ocorrerem resultados tão diferentes utilizando o mesmo método de avaliação (39).

A maior dificuldade na análise de artigos que avaliam os métodos de inspeções visuais cervicais é o uso de diferentes definições para um resultado positivo. Na maioria desses estudos o resultado da inspeção visual é classificado em negativo, positivo ou suspeito para câncer invasivo. No entanto, alguns pesquisadores incluem categorias como *borderline* e indeterminado. A definição para positividade usada com maior frequência no método VIA é a ocorrência de lesões acetobranças densas e com bordas bem definidas localizadas próximas à junção escamo-colunar. Cervicites tênues, lesões acetobranças com bordas mal definidas e pequenas áreas de pontilhado fino são frequentemente classificadas como negativas (39).

Quando analisaram e compararam estudos com diferentes definições de positividade, Wright e colegas observaram que quando a definição de positividade é expandida há um aumento na sensibilidade e uma diminuição da especificidade. Os autores afirmaram também que quando se restringe a definição de positividade para apenas lesões acetobranças densas e bem definidas o aumento da especificidade do VIA resultará em uma pobre sensibilidade (39).

Outra dificuldade em comparar os estudos são as diferentes análises dos resultados das *performances*. O padrão-ouro da colposcopia e da histologia não é

aplicado uniformemente, pois mulheres com exames visuais e/ou citopatológicos negativos não costumam ser submetidas à colposcopia. Essa limitação no desenho dos estudos pode gerar um viés significativo na verificação da prevalência da doença, e a especificidade e a sensibilidade não podem ser avaliadas diretamente. Na tentativa de se reduzir esse tipo de erro alguns estudos comparam as taxas de detecção de lesões de alto grau (LIEAG) usando diferentes testes e comparando o *ratio* de sensibilidade entre dois deles. Mesmo estudos onde todas as pacientes realizaram colposcopias e/ou biópsias não são livres de erros, pois esses exames são dependentes das habilidades e da experiência dos colposcopistas e dos patologistas, o que os torna subjetivos (39).

Apesar de a histologia ser aceita internacionalmente como padrão-ouro é bem sabido que certo grau de subjetividade pode estar presente, uma vez que diferenças intra e interobservador já foram demonstradas (7, 44).

Wright e colegas afirmam que problemas de classificação de lesões pela histologia podem ocorrer devido às altas taxas de presença de cervicites e infecções cérvico-vaginais em mulheres atendidas em locais de poucos recursos, em países em desenvolvimento. Baseados nisso os autores afirmam que mesmo os estudos nos quais todas as mulheres foram submetidas à colposcopia podem ter importantes erros de classificação e de estadiamento da doença, demonstrando assim a subjetividade na avaliação dos exames tidos como padrão-ouro dos métodos visuais (39).

Uma limitação comum dos estudos de novos métodos de rastreamento de câncer de colo de útero e um possível viés significativo que impede o conhecimento

da prevalência de lesões cervicais é o fato de que apenas mulheres com o resultado anormal em testes de rastreio são verificadas pela avaliação colposcópica (39).

A principal desvantagem dos métodos visuais simples é a baixa especificidade. Esses métodos demonstraram em média uma classificação positiva de até 30% de todas as mulheres examinadas. A cervicografia e a especuloscopia podem ter a sua especificidade melhorada quanto à detecção de lesões confirmadas pela histologia, porém o custo elevado e o tempo gasto na realização destas devem ser considerados e justificados (39).

Denny e colegas avaliaram o colo do útero de 2944 mulheres, entre 35 e 65 anos, por quatro diferentes métodos (citologia convencional, teste de DNA para HPV, inspeção visual com ácido acético e cervicografia) para a detecção de LIEAG ou carcinomas, na cidade de Khayelitsha, na África do Sul. Os exames foram realizados por enfermeiras que se submeteram a um curso de treinamento de quatro dias, no qual foram orientadas a encaminhar à colposcopia todas as mulheres com lesões acetobranças, ulcerações ou protuberâncias no colo uterino. O exame de inspeção visual foi realizado com e sem o aumento de 2,5x e o teste de HPV foi avaliado utilizando-se dois pontos de corte (unidades de luz relativas > 1x o controle positivo ou unidades de luz relativas > 10x o controle positivo, ou aproximadamente > 100 pg/ml HPV DNA). Todas as mulheres com algum dos exames positivos foram submetidas a uma colposcopia e, se necessário, biópsia (para um índice de Reid < 3) ou LEEP (para um índice de Reid \geq 3). Os autores do estudo colocam que a cervicografia foi utilizada na intenção de servir de controle de qualidade da inspeção visual, no entanto nenhum comentário é feito quanto a isso. A cervicografia tem os

seus resultados apresentados como um exame à parte que sofreu pela falta de retorno das avaliações realizadas em outro continente, pois apresentaram um grande índice de defeitos técnicos (11%) e não tiveram a oportunidade de serem corrigidas em tempo hábil (46).

A citologia apresentou os melhores resultados, tendo a inspeção cervical com ácido acético e o teste de HPV com o ponto de corte mais baixo apresentado sensibilidade similar à citologia ($p = 0,16$ e $p = 0,60$, respectivamente), porém com uma maior taxa de falsos positivos. O teste de HPV com o ponto de corte mais alto e a cervicografia apresentaram uma sensibilidade significativamente menor ($p = 0,001$ e $p = 0,005$, respectivamente), porém a cervicografia teve uma taxa maior de falsos positivos, enquanto o teste de HPV com o ponto de corte mais elevado obteve uma especificidade similar à citologia ($p = 0,92$) (46).

Denny e colegas concluem que a inspeção visual com ácido acético é adequada para ser utilizada como método de rastreio em locais de poucos recursos. Os autores destacam também a alta prevalência de doenças sexualmente transmissíveis encontrada na amostra posteriormente a análise do estudo; 8% de mulheres soropositivas para HIV, *Trichomonas vaginalis* em 25% e *Chlamydia trachomatis* ou *Neisseria gonorrhoea* em 9% das mulheres. Isso poderia explicar parte dos falsos positivos encontrados pela inspeção visual, uma vez que as infecções severas dificultam a análise do colo uterino, podendo confundir o avaliador (46).

Sankaranarayanan e colegas, em 2003, publicaram um artigo sobre o que já havia sido feito e o que estava em andamento na Índia até aquele ano. Quatro

métodos de inspeções visuais foram abordados: a inspeção visual a olho nu (sem ácido acético), o *downstaging*; a inspeção visual a olho nu com ácido acético (VIA); o VIA com aparelhos de aumento (*visual inspection with acetic acid and magnification* – VIAM) de 2x-4x; e a inspeção visual com lugol (VILI). Nessa revisão, o método de *downstaging* foi considerado pouco sensível e pouco específico na detecção da neoplasia de colo uterino, sendo descartado como um método aceitável para o rastreio de câncer de colo de útero. O método de VIA foi abordado como promissor na detecção de neoplasias cervicais, mostrando resultados para a detecção de LIEAG, sensibilidade de 93,4% e especificidade de 85,1%, semelhantes à citologia, sensibilidade de 72,1% e especificidade de 91,6%. O método de VIAM não mostrou nenhuma melhora significativa em relação ao método de VIA. Quanto ao VILI, observou-se que este é preferido pelos profissionais da saúde pela maior facilidade na detecção de lesões em relação ao VIA, porém seus resultados ainda não haviam sido publicados (55).

No estudo de Cronjé e colegas, de 2001, 6301 mulheres foram avaliadas por duas enfermeiras treinadas para a realização e a interpretação de três métodos de rastreio (VIA, citologia e cervicografia). As mesmas também foram treinadas para realizar as biópsias que fossem necessárias do colo do útero. É importante destacar que a citologia foi coletada apenas com a espátula de Ayre e que o método de VIA foi realizado a olho nu e com aumento de 4x. As biópsias foram realizadas de todas as lesões acetobranças, de lesões sugestivas de câncer invasivo e também de cada uma em cinco pacientes com uma cérvix aparentemente normal. Apesar das biópsias em pacientes supostamente saudáveis teoricamente melhorarem a avaliação do real desempenho dos métodos, existe uma questão ética envolvida,

pois a realização dessas biópsias, apesar de não envolver muitos riscos, é desnecessária e imprecisa na detecção de lesões cervicais (37).

Os critérios de positividade dos três métodos de rastreio foram bem definidos. A citologia apresentou uma sensibilidade de 19,3% e uma especificidade de 99,3%; o VIA apresentou uma sensibilidade de 49,4% e uma especificidade de 48,5% e a cervicografia apresentou uma sensibilidade de 41,8% e uma especificidade de 78,8%. Os autores tentam justificar a baixa sensibilidade apresentada pela citologia e pela cervicografia em relação a outros estudos pela prevalência extremamente alta de cervicites e por uma possível diminuição na concentração do ácido acético. No entanto, questionam a sensibilidade da citologia apresentada por outros estudos e categorizam em dois grupos os estudos citológicos: um dos grupos contém os estudos que apresentam os resultados histológicos apenas dos casos que foram considerados positivos no método de rastreio utilizado, enquanto outro grupo apresenta resultados histológicos tanto positivos quanto negativos. O primeiro grupo geralmente apresenta sensibilidade igual ou superior a 70%. Já o segundo demonstra ter resultados inferiores a 40% (37).

Esse estudo apresentou uma alta taxa (23%) de biópsias positivas, confirmando a presença de NIC nos casos onde os três métodos de rastreio apresentaram resultado negativo; para isso os autores não apresentaram nenhuma justificativa. O estudo também demonstrou haver uma diferença significativa ($p = 0,0000593$) entre a sensibilidade da citologia em mulheres com idade inferior 35 anos quando comparadas com mulheres com idade superior a 35 anos. Através desses dados podemos confirmar o maior custo-benefício de rastreio em pacientes

com idade superior a 30 anos, o que confirma as orientações da OMS. Os autores concluem que a abordagem do rastreio de visita única é a mais aplicável em países em desenvolvimento, devido à sua custo-efetividade. O método com a sensibilidade e a especificidade adequadas para isso, no entanto, ainda não foi identificado (37).

Em um estudo de comparação de métodos de rastreio das neoplasias cervicais em países em desenvolvimento, realizado com 1286 mulheres, publicado em 2003, comparou-se o desempenho do VIA, da especuloscopia, da cervicografia e da citologia, em que a sensibilidade e a especificidade de todos os métodos puderam ser calculadas com precisão, devido ao fato de todas as pacientes terem sido biopsiadas, apesar das questões éticas. Os resultados de sensibilidade, especificidade e o valor preditivo positivo da citologia foram de 53%, 95% e 47%, respectivamente; os da cervicografia foram 49%, 88% e 26%, respectivamente; os do ácido acético foram 79%, 49% e 12%, respectivamente; e os da especuloscopia foram 77%, 45% e 11%. O estudo demonstrou que 4% das pacientes que não tiveram alterações no exame VIA e especuloscopia tinham o diagnóstico histológico de LIEAG. Em 10% dos casos de LIEAG os quatro exames apresentaram resultados negativos. Conforme os autores a razão para esse fenômeno não está clara (42).

Cronjé e colegas concluíram que os quatro métodos testados não são aplicáveis para o rastreio do câncer de colo uterino em países em desenvolvimento devido aos baixos resultados de sensibilidade e especificidade apresentados. A utilização de dois ou mais métodos associados aumentaria a sensibilidade, porém a especificidade seguiria baixa. Para os autores, a única possibilidade de melhora da sensibilidade é a associação de exames. Porém, isso aumenta os custos, o que

impossibilita essa política. Outros aspectos a serem considerados são a segurança, a aplicabilidade e o custo-benefício (42).

De Vuyst e colegas, em artigo publicado em 2005, comparam o exame de Papanicolaou, a técnica de VIA, a cervicografia e o teste por PCR de HPV. O estudo foi realizado em Nairóbi, no Quênia, com 653 mulheres, tendo todas elas sido submetidas aos quatro exames e a uma colposcopia. A biópsia foi realizada nos casos em que a colposcopia, a citologia ou o exame de VIA apresentaram resultados positivos (255 pacientes). Seus resultados demonstraram que a citologia e a cervicografia têm a maior especificidade, 90,3% (para casos de NIC II ou superior) e 90,5% respectivamente, e causariam um menor número de casos de sobretratamento. O teste de HPV é o menos específico (55,8% considerado positivo para qualquer tipo), enquanto o exame pelo método de VIA tem um resultado intermediário (77,6%), porém aceitável. A sensibilidade dos exames foi de 96,3% para o teste de HPV (positivo para qualquer tipo), 83,3% para a citologia (para casos de NIC II ou superior), 73,3% para o VIA quando considerado positivo para qualquer lesão e 72,3% para a cervicografia. Os autores também recalcularam a sensibilidade e a especificidade do teste de HPV considerando positivos apenas os tipos relacionados a alto risco para câncer de colo: a sensibilidade diminuiu um pouco, para 94,4%, e a especificidade aumentou consideravelmente, para 69,3% (36).

Apesar de a citologia ter apresentado uma ótima *performance*, os autores destacam que os testes citológicos foram realizados em um centro de treinamento e referência, impedindo a generalização desses resultados para os outros laboratórios da região de Nairóbi. Isso é ilustrado pelos resultados da metanálise de Fahey e

colegas, de 1995, que demonstra uma variação de sensibilidade e especificidade de 11% a 99% e de 14% a 97%, respectivamente (12, 36).

Esse estudo de De Vuyst e colegas não avaliou o custo-benefício desses tratamentos, porém contribuiu para evidenciar a efetividade do VIA como uma ferramenta de diagnóstico primário (36).

Em seus resultados, Cremer e colegas apresentaram que a técnica DART teve 86% de sensibilidade (IC 45%-99%) contra 71% de sensibilidade (IC 34%-95%) da inspeção visual, 29% de sensibilidade (IC 5%-66%) do exame de Papanicolaou e 71% de sensibilidade (IC 34%-95%) da colposcopia. Os valores preditivos positivos das técnicas visuais foram baixos e similares entre os métodos (5%-8%) quando comparados ao exame de Papanicolaou (22%), porém os valores preditivos negativos foram altos (99,5%-99,8%) contra 98,9% da citologia, apesar da baixa incidência de lesões intraepiteliais (1%-2%) no estudo (28).

Cremer e colegas concluíram que a técnica de DART para o rastreamento primário do câncer de colo uterino em países em desenvolvimento é adequado e que seu custo fica abaixo de US\$ 1.000,00, enquanto o custo da colposcopia fica acima de US\$ 7.000,00 e é de difícil manutenção. Outra vantagem sugerida por esse estudo foi a diminuição do número de falsos positivos quando comparados à técnica de VIA (14% *versus* 20%) (28).

Chen e colegas, em 2008, através de um estudo prospectivo sobre o uso da cervicografia digital compacta com o índice colposcópico de Reid, examinaram a sua correlação com o exame citopatológico (usando o sistema Bethesda) e o resultado da histopatologia. O seu modelo de cervicografia digital compacta consistia no uso

de uma câmera digital *reflex* (Canon 350D), uma lente macro (Canon EFS 60 mm), uma fonte de luz contínua, um tripé e um computador (PC) (61).

O computador foi utilizado para visualizar as imagens cervicográficas e para melhor explicá-las às pacientes, na tentativa de minimizar sua ansiedade com as alterações nos exames, conforme sugerido anteriormente por um estudo de Freeman-Wang e colegas (66). As cervicografias digitais do colo uterino foram realizadas após a aplicação de ácido acético a 3% para a visualização de lesões acetobranças e após a aplicação da solução de lugol (61).

O uso da cervicografia compacta digital com a classificação de Reid apresentou uma concordância de 75% com a histopatologia, provando ser um método com significância, que pode ser aplicado como uma ferramenta de rastreio adjuvante ao método de Papanicolaou para lesões cervicais (61). Este estudo confirmou (61) os achados de Freeman e colegas (66), nos quais se percebeu que as explicações em vídeo ajudaram as pacientes na compreensão do estágio de sua doença e na diminuição de sua ansiedade, auxiliando no seguimento do diagnóstico neoplásico.

Em um estudo realizado no Brasil, no Ceará, tendo o seu protocolo aprovado pela Universidade Federal do Ceará, 1292 mulheres foram avaliadas primeiramente através do exame de Papanicolaou, seguido imediatamente de um exame pelo método de VIA; os casos considerados suspeitos pelo VIA foram submetidos a uma cervicografia digital, restando 301 casos. Apenas as mulheres com VIA positivo confirmado pela cervicografia digital (149 casos) e com exames citológicos alterados (16 casos) foram submetidas a colposcopias e, nos casos necessários, a biópsias. O

colo foi inspecionado com o auxílio de uma lâmpada halogênea de 35 W por um profissional e então classificado em normal, atípico ou câncer. O exame foi considerado positivo se visualizada qualquer lesão acetobranca, inclusa ou não na junção escamo-colunar. Foi considerado câncer se visualizada uma massa friável com uma superfície irregular. O padrão-ouro foi a histopatologia nos casos em que biópsias foram realizadas, e a colposcopia nos restantes (30, 35).

Nesse estudo de Bomfim-Hyppólito e colegas, de 2005, a câmera usada foi uma Sony Mavica FD71, sendo suas características as seguintes: imagens com resolução de 1 *megapixel*, exposição automática, *flash* integrado, modo macro, *zoom* e mais de uma opção de tamanho de captura de imagem (*pixels*); os autores consideraram essas características como os recursos básicos necessários para a obtenção das imagens (35). A partir deste estudo os autores publicaram mais de um artigo, tendo um deles sido dedicado inteiramente ao esclarecimento sobre os critérios de positividade usados para a avaliação da cervicografia digital (30). Os critérios utilizados para a avaliação das fotografias foram: resolução, foco e adequação luminosa. Para a definição de positividade utilizaram-se alterações colorimétricas não reativas (lesão acetobranca antes da aplicação do ácido acético), alterações colorimétricas reativas (lesões acetobranças planas ou em relevo após 2-5 minutos da aplicação do ácido acético), projeções positivas (lesões em relevo com superfície grosseira e diferenciada do aspecto normal do epitélio cervical) e projeções negativas (lesões ulceradas). As cervicografias digitais foram classificadas como positivas, negativas ou não conclusivas (30).

Bomfim-Hyppólito e colegas não tiveram casos de falsos negativos pela citologia, porém todos os casos foram identificados pelo VIA e pela cervicografia digital. Por outro lado, foram identificados 68 casos de falsos positivos, justificados pelos autores como casos onde áreas de metaplasias escamosas foram confundidas com lesões acetobranças. A citologia desse estudo identificou apenas 12 dos 81 casos confirmados pela histologia, não detectando 63 casos de LIEBG, quatro de LIEAG e dois casos de câncer. A cervicografia digital apresentou um valor preditivo negativo de 100% e um valor preditivo positivo de 54,4%, enquanto a citologia apresentou 75,3% e 54,5%, respectivamente. A sensibilidade da cervicografia digital foi de 100% e a especificidade da mesma foi de 69,1%, utilizando o ponto de corte em LIEBG, e de 51,7%, utilizando LIEAG. A citologia, utilizando o LIEBG como ponto de corte, teve uma sensibilidade de 14,8% e uma especificidade de 95,4%; quando utilizado o ponto de corte em LIEAG ou mais grave, a sensibilidade foi de 14,3% e a especificidade foi de 92,8% (35).

Entre os estudos mais recentes sobre métodos visuais em países em desenvolvimento está o de Ngoma e colegas, realizado na Tanzânia, que avaliou o desempenho das técnicas de VIA e VILI em 10.378 mulheres. Cabe destacar a alta qualidade metodológica do estudo, que teve o cuidado de publicar todo o seu método, incluindo os importantes critérios de positividade, o que permite o diferenciar dos outros já publicados (Figura 9). (57)

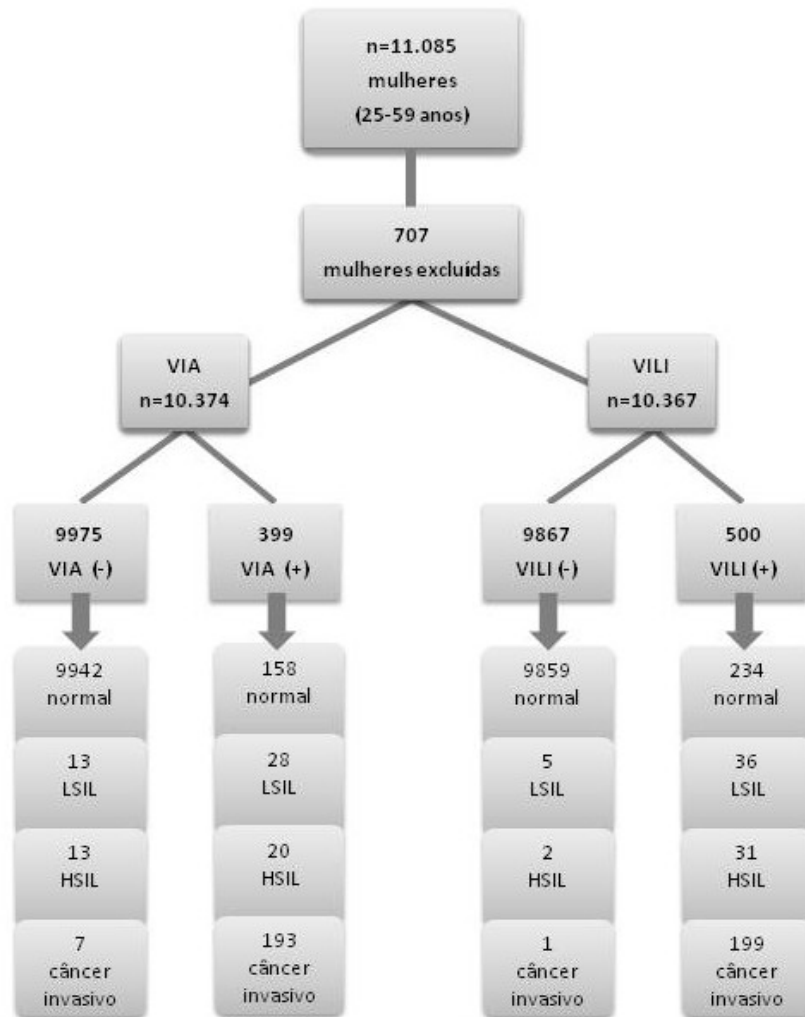


Figura 9. Desenho adaptado do estudo de Ngoma e colegas (57).

O estudo foi conduzido entre dezembro de 2002 e agosto de 2007, com a organização conjunta da Ocean Road Cancer Institute (ORCI) e da Agência Internacional de Pesquisas sobre o Câncer (International Agency for Research on Cancer – IARC), tendo os enfermeiros (responsáveis pelo VIA e pelo VILI) e os médicos (responsáveis pela colposcopia) recebido um treinamento de cinco dias, realizado pelos pesquisadores e por especialistas franceses. Observaram-se dois picos no número de diagnósticos positivos logo após a realização dos treinamentos,

do primeiro (em 2002) e do reforço (em 2004), o que demonstra a dificuldade de se reter a habilidade de identificação de áreas anormais da cérvix, destacando a importância da experiência, do contínuo treinamento e da supervisão dos avaliadores. Ambos os métodos tiveram um excelente desempenho; a sensibilidade e a especificidade do VIA para a detecção de lesões NIC II e III foi de 60,6% e 98,2%, respectivamente; já a sensibilidade do VILI foi significativamente maior do que a do VIA, 93,9%, enquanto a especificidade medida foi de 97,3%. Contudo, esses resultados foram obtidos em uma população em que a prevalência de lesões cervicais é alta, em locais onde a prevalência é baixa os resultados poderão ser diferentes. Este estudo também demonstrou que é viável organizar um serviço de diagnóstico do câncer cervical em locais de poucos recursos através de exames visuais (57).

Devido à alta incidência de câncer de colo uterino em países em desenvolvimento, a busca por um método de rastreio eficaz deve ser de alta prioridade, pois o desempenho dos métodos de rastreio ainda são um problema urgente (42).

3 Objetivos

3.1 Objetivo geral

Avaliar o método de Fotografia Cervical Digital como instrumento de rastreamento primário do câncer do colo uterino e de suas lesões precursoras.

3.2 Objetivos específicos

- Determinar os parâmetros mínimos necessários para o método de Fotografia Cervical Digital (infra estrutura, equipamento e iluminação) para tornar possível a utilização deste por técnicos treinados em regiões de difícil acesso ao sistema de saúde;
- verificar o desempenho do método de Fotografia Cervical Digital em comparação aos métodos de VIA e VILI no rastreamento de Neoplasia Intraepitelial Cervical e carcinoma de colo uterino;
- comparar a concordância inter observadores da Fotografia Cervical Digital;
- comparar a concordância entre os métodos de inspeção visual a olho nu e de Fotografia Cervical Digital.

4 Referências bibliográficas da revisão

1. Arrossi S, Sankaranarayanan R, Parkin DM. Incidence and mortality of cervical cancer in Latin America. *Salud Publica Mex.* 2003;45 Suppl 3:S306-14.
2. Nazzer S, editor. Meeting Report. HPV 99 Summit New Approaches to the detection and elimination of cervical cancer; 1999 1999; Chamonix. France.
3. Waggoner S. Cervical cancer. *Lancet.* 2003 Jun;361(9376):2217-25.
4. PAHO PAHO. Cervical Cancer in Latin America and the Caribbean: Fact Sheet 2001. 2001 [cited 2004 27/9/4]; Available from: <http://www.paho.org/English/AD/DPC/NC/ccbriefsnapshot.htm>.
5. Tavassoli FA DP. Tumours of the Breast and Female Genital Organs. World Health Organization Classification of Tumours 2003. Lyon: IARC Press, WHO; 2003.
6. Solomon D, Davey D, Kurman R, Moriarty A, O'Connor D, Prey M, et al. The 2001 Bethesda System: terminology for reporting results of cervical cytology. *Jama.* 2002 Apr 24;287(16):2114-9.
7. Syrjanen KJ. Spontaneous evolution of intraepithelial lesions according to the grade and type of the implicated human papillomavirus (HPV). *Eur J Obstet Gynecol Reprod Biol.* 1996 Mar;65(1):45-53.
8. Ostor AG. Natural history of cervical intraepithelial neoplasia: a critical review. *Int J Gynecol Pathol.* 1993 Apr;12(2):186-92.
9. Nanda K, McCrory DC, Myers ER, Bastian LA, Hasselblad V, Hickey JD, et al. Accuracy of the Papanicolaou test in screening for and follow-up of cervical cytologic abnormalities: a systematic review. *Ann Intern Med.* 2000 May 16;132(10):810-9.

10. Lonky NM, Sadeghi M, Tsadik GW. Poor correlation of high-grade cervical dysplasia with referral cytology: clinical implications. *Prim Care Update Ob Gyns*. 1998 Jul 1;5(4):161.
11. Buntinx F, Brouwers M. Relation between sampling device and detection of abnormality in cervical smears: a meta-analysis of randomised and quasi-randomised studies. *Bmj*. 1996 Nov 23;313(7068):1285-90.
12. Fahey MT, Irwig L, Macaskill P. Meta-analysis of Pap test accuracy. *Am J Epidemiol*. 1995 Apr 1;141(7):680-9.
13. Tiro JA, Meissner HI, Kobrin S, Chollette V. What do women in the U.S. know about human papillomavirus and cervical cancer? *Cancer Epidemiol Biomarkers Prev*. 2007 Feb;16(2):288-94.
14. Gaffikin L, Lauterbach M, Blumenthal PD. Performance of visual inspection with acetic acid for cervical cancer screening: a qualitative summary of evidence to date. *Obstet Gynecol Surv*. 2003 Aug;58(8):543-50.
15. Mahe C, Gaffikin L. Screening test accuracy studies: how valid are our conclusions? Application to visual inspection methods for cervical screening. *Cancer Causes Control*. 2005 Aug;16(6):657-66.
16. Patro BK, Nongkynrih B. Review of screening and preventive strategies for cervical cancer in India. *Indian J Public Health*. 2007 Oct-Dec;51(4):216-21.
17. Sankaranarayanan R, Basu P, Wesley RS, Mahe C, Keita N, Mbalawa CC, et al. Accuracy of visual screening for cervical neoplasia: Results from an IARC multicentre study in India and Africa. *Int J Cancer*. 2004 Jul 20;110(6):907-13.

18. Sankaranarayanan R, Gaffikin L, Jacob M, Sellors J, Robles S. A critical assessment of screening methods for cervical neoplasia. *Int J Gynaecol Obstet.* 2005 May;89 Suppl 2:S4-S12.
19. Sankaranarayanan R, Nene BM, Dinshaw K, Rajkumar R, Shastri S, Wesley R, et al. Early detection of cervical cancer with visual inspection methods: a summary of completed and on-going studies in India. *Salud Publica Mex.* 2003;45 Suppl 3:S399-407.
20. Sankaranarayanan R, Wesley R, Thara S, Dhakad N, Chandralekha B, Sebastian P, et al. Test characteristics of visual inspection with 4% acetic acid (VIA) and Lugol's iodine (VILI) in cervical cancer screening in Kerala, India. *Int J Cancer.* 2003 Sep 1;106(3):404-8.
21. Schlecht NF, Trevisan A, Baggio ML, Galan L, Duarte-Franco E, Greenberg MD, et al. Lack of agreement between cervicography and cytology and the effect of human papillomavirus infection and viral load. *J Low Genit Tract Dis.* 2006 Oct;10(4):229-37.
22. Bomfim-Hyppolito S, Franco ES, Franco RG, de Albuquerque CM, Nunes GC. Cervicography as an adjunctive test to visual inspection with acetic acid in cervical cancer detection screening. *Int J Gynaecol Obstet.* 2006 Jan;92(1):58-63.
23. Syrjanen K, Naud P, Derchain S, Roteli-Martins C, Longatto-Filho A, Tatti S, et al. Comparing PAP smear cytology, aided visual inspection, screening colposcopy, cervicography and HPV testing as optional screening tools in Latin America. Study design and baseline data of the LAMS study. *Anticancer Res.* 2005 Sep-Oct;25(5):3469-80.

24. Cremer M, Jamshidi RM, Muderspach L, Tsao-Wei D, Felix JC, Blumenthal PD. Digital camera assessment for detection of cervical intraepithelial neoplasia in rural El Salvador. *Int J Gynaecol Obstet*. 2005 Oct;91(1):42-6.
25. Jamshidi R, Blumenthal P. Digital assessment of the reproductive tract (DART). *J Acquir Immune Defic Syndr*. 2004 Oct;37 Suppl 3:S171-3.
26. Saúde INdCMd. Estimativa 2010. Rio de Janeiro 2009 [cited 2010 junho 2010]; Available from: <http://www.inca.gov.br/estimativa/2010/>.
27. World Health Organization. Comprehensive cervical cancer control : a guide to essential practice. Geneva: World Health Organization; 2006.
28. Cremer M, Jamshidi R, Muderspach L, Tsao-Wei D, Felix J, Blumenthal P. Digital camera assessment for detection of cervical intraepithelial neoplasia in rural El Salvador. *Int J Gynaecol Obstet*. 2005 Oct;91(1):42-6.
29. Guidozi F. Screening for cervical cancer. *Obstet Gynecol Surv*. 1996 Apr;51(4):247-52.
30. Franco ES, Hyppolito SB, Franco RG, Oria MO, Almeida PC, Pagliuca LM, et al. [Digital cervicography criteria: improving sensitivity in uterine cervical cancer diagnosis]. *Cad Saude Publica*. 2008 Nov;24(11):2653-60.
31. Fernando Freitas CHM, Waldemar Augusto Rivoire, Eduardo Pandolfi Passos e colaboradores, editor. *Rotinas em Ginecologia*. 5ª ed. Porto Alegre: Artmed; 2006.
32. Syrjanen K, Mantyjarvi R, Vayrynen M, Syrjanen S, Parkkinen S, Yliskoski M, et al. Evolution of human papillomavirus infections in the uterine cervix during a long-term prospective follow-up. *Appl Pathol*. 1987;5(2):121-35.

33. Syrjanen K, Kataja V, Yliskoski M, Chang F, Syrjanen S, Saarikoski S. Natural history of cervical human papillomavirus lesions does not substantiate the biologic relevance of the Bethesda System. *Obstet Gynecol.* 1992 May;79(5 (Pt 1)):675-82.
34. Cronje HS. Screening for cervical cancer in developing countries. *Int J Gynaecol Obstet.* 2004 Feb;84(2):101-8.
35. Bomfim-Hyppólito S, Franco E, Franco R, de Albuquerque C, Nunes G. Cervicography as an adjunctive test to visual inspection with acetic acid in cervical cancer detection screening. *Int J Gynaecol Obstet.* 2006 Jan;92(1):58-63.
36. De Vuyst H, Claeys P, Njiru S, Muchiri L, Steyaert S, De Sutter P, et al. Comparison of pap smear, visual inspection with acetic acid, human papillomavirus DNA-PCR testing and cervicography. *Int J Gynaecol Obstet.* 2005 May;89(2):120-6.
37. Cronje HS, Cooreman BF, Beyer E, Bam RH, Middlecote BD, Divall PD. Screening for cervical neoplasia in a developing country utilizing cytology, cervicography and the acetic acid test. *Int J Gynaecol Obstet.* 2001 Feb;72(2):151-7.
38. Sherris J, Wittet S, Kleine A, Sellors J, Luciani S, Sankaranarayanan R, et al. Evidence-based, alternative cervical cancer screening approaches in low-resource settings. *Int Perspect Sex Reprod Health.* 2009 Sep;35(3):147-54.
39. Wright TC, Jr., Denny L, Kuhn L, Goldie S. Use of visual screening methods for cervical cancer screening. *Obstet Gynecol Clin North Am.* 2002 Dec;29(4):701-34.
40. Alliance for Cervical Cancer Prevention., EngenderHealth, International Agency for Research on Cancer., JHPIEGO., Pan American Health Organization., Program for Appropriate Technology in Health. Planning and implementing cervical cancer prevention and control programs : a manual for managers. Seattle: Alliance for Cervical Cancer Prevention; 2004.

41. Schneider DL, Herrero R, Bratti C, Greenberg MD, Hildesheim A, Sherman ME, et al. Cervicography screening for cervical cancer among 8460 women in a high-risk population. *Am J Obstet Gynecol.* 1999 Feb;180(2 Pt 1):290-8.
42. Cronjé H, Parham G, Cooreman B, de Beer A, Divall P, Bam R. A comparison of four screening methods for cervical neoplasia in a developing country. *Am J Obstet Gynecol.* 2003 Feb;188(2):395-400.
43. Wright VC, editor. *Clínicas Obstétricas e Ginecológicas da América do Norte: Interlivros*; 1993.
44. Dexeus S, Cararach M, Dexeus D. The role of colposcopy in modern gynecology. *Eur J Gynaecol Oncol.* 2002;23(4):269-77.
45. Schneider D, Burke L, Wright T, Spitzer M, Chatterjee N, Wacholder S, et al. Can cervicography be improved? An evaluation with arbitrated cervicography interpretations. *Am J Obstet Gynecol.* 2002 Jul;187(1):15-23.
46. Denny L, Kuhn L, Pollack A, Wainwright H, Wright TC, Jr. Evaluation of alternative methods of cervical cancer screening for resource-poor settings. *Cancer.* 2000 Aug 15;89(4):826-33.
47. Denny L, Kuhn L, Risi L, Richart RM, Pollack A, Lorincz A, et al. Two-stage cervical cancer screening: an alternative for resource-poor settings. *Am J Obstet Gynecol.* 2000 Aug;183(2):383-8.
48. International Agency for Research on Cancer., IARC Working Group on the Evaluation of Cancer-Preventive Strategies. *Cervix cancer screening.* Lyon: International Agency for Research on Cancer; 2005.
49. Hammes LS, Naud P, Passos EP, Matos J, Brouwers K, Rivoire W, et al. Value of the International Federation for Cervical Pathology and Colposcopy (IFCPC)

Terminology in predicting cervical disease. *J Low Genit Tract Dis.* 2007 Jul;11(3):158-65.

50. Shafi M, Luesley D. Modern image capture and data collection technology. *Clin Obstet Gynecol.* 1995 Sep;38(3):640-3.

51. Craine BL, Craine ER, O'Toole CJ, Ji Q. Digital imaging colposcopy: corrected area measurements using shape-from-shading. *IEEE Trans Med Imaging.* 1998 Dec;17(6):1003-10.

52. Crisp WE, Craine BL, Craine EA. The computerized digital imaging colposcope: future directions. *Am J Obstet Gynecol.* 1990 Jun;162(6):1491-7; discussion 7-8.

53. Craine B, Craine E. Digital imaging colposcopy: basic concepts and applications. *Obstet Gynecol.* 1993 Nov;82(5):869-73.

54. Mikhail M, Merkatz I, Romney S. Clinical usefulness of computerized colposcopy: image analysis and conservative management of mild dysplasia. *Obstet Gynecol.* 1992 Jul;80(1):5-8.

55. Sankaranarayanan R, Nene B, Dinshaw K, Rajkumar R, Shastri S, Wesley R, et al. Early detection of cervical cancer with visual inspection methods: a summary of completed and on-going studies in India. *Salud Publica Mex.* 2003;45 Suppl 3:S399-407.

56. Sankaranarayanan R, Wesley RS, International Agency for Research on Cancer. A practical manual on visual screening for cervical neoplasia. Lyon: International Agency for Research on Cancer; 2003.

57. Ngoma T, Muwonge R, Mwaiselage J, Kawegere J, Bukori P, Sankaranarayanan R. Evaluation of cervical visual inspection screening in Dar es Salaam, Tanzania. *Int J Gynaecol Obstet*. 2010 May;109(2):100-4.
58. Bhatla N, Mukhopadhyay A, Joshi S, Kumar A, Kriplani A, Pandey RM, et al. Visual inspection for cervical cancer screening: evaluation by doctor versus paramedical worker. *Indian J Cancer*. 2004 Jan-Mar;41(1):32-6.
59. Sellors JW, Jeronimo J, Sankaranarayanan R, Wright TC, Howard M, Blumenthal PD. Assessment of the cervix after acetic acid wash: inter-rater agreement using photographs. *Obstet Gynecol*. 2002 Apr;99(4):635-40.
60. Sankaranarayanan R, Esmey PO, Rajkumar R, Muwonge R, Swaminathan R, Shanthakumari S, et al. Effect of visual screening on cervical cancer incidence and mortality in Tamil Nadu, India: a cluster-randomised trial. *Lancet*. 2007 Aug 4;370(9585):398-406.
61. Chen Z, Chen H, Lee T. Use of compact digital cervicography: an adjuvant screening tool for precancerous cervical lesions. *Taiwan J Obstet Gynecol*. 2008 Jun;47(2):187-91.
62. Baldauf JJ, Dreyfus M, Lehmann M, Ritter J, Philippe E. Cervical cancer screening with cervicography and cytology. *Eur J Obstet Gynecol Reprod Biol*. 1995 Jan;58(1):33-9.
63. DATASUS MdSDdIdSÚdS-. Indicadores de mortalidade. 2010 [cited 2010 14/06/2010]; Available from: <http://www.datasus.gov.br/>.
64. Sarian LO, Derchain SF, Naud P, Roteli-Martins C, Longatto-Filho A, Tatti S, et al. Evaluation of visual inspection with acetic acid (VIA), Lugol's iodine (VILI), cervical cytology and HPV testing as cervical screening tools in Latin America. *This*

report refers to partial results from the LAMS (Latin AMerican Screening) study. *J Med Screen*. 2005;12(3):142-9.

65. Sankaranarayanan R, Rajkumar R, Esmey PO, Fayette JM, Shanthakumary S, Frappart L, et al. Effectiveness, safety and acceptability of 'see and treat' with cryotherapy by nurses in a cervical screening study in India. *Br J Cancer*. 2007 Mar 12;96(5):738-43.

66. Freeman-Wang T, Walker P, Linehan J, Coffey C, Glasser B, Sherr L. Anxiety levels in women attending colposcopy clinics for treatment for cervical intraepithelial neoplasia: a randomised trial of written and video information. *BJOG*. 2001 May;108(5):482-4.

5 ARTIGO EM INGLÊS

CERVICAL DIGITAL PHOTOGRAPHY FOR SCREENING UTERINE CERVIX CANCER AND ITS PRECURSORY LESIONS

Elise Hillmann¹, Ricardo dos Reis^{1,2,3}, Heleusa Monego², Marcia Appel², Luciano Serpa Hammes⁴, Waldemar Augusto Rivoire^{2,3}, Edison Capp^{1,2,3}

¹Postgraduate Program in Medicine: Medical Sciences, ²Gynechology and Obstetrics Department, Hospital de Clínicas de Porto Alegre, ³ Gynechology and Obstetrics Department , School of Medicine Gynechology and Obstetrics, Universidade Federal do Rio Grande do Sul, ⁴Instituto de Educação e Pesquisa,Hospital Moinhos de Ventos

Correspondence to:

Prof. Dr. Edison Capp

Laboratório de Ginecologia e Obstetrícia Molecular

Centro de Pesquisas, Hospital de Clínicas de Porto Alegre

Rua Ramiro Barcelos, 2350

90 035-903 Porto Alegre, RS, Brazil

Tel. +55 51 3308 3671, Fax +55 51 3311 5699

e-mail: edcapp@ufrgs.br

Abstract

Background: Uterine cervix cancer is a major public health problem in Brazil and in the world. It affects half a million women with a death rate of 50%. The visual, alternative methods to cytology, considered viable for developing countries, are being assessed more intensively in the last decade. **Objective:** To evaluate the performance of Cervical Digital Photography (CDP) in detecting cervical cancer and its precursory lesions. **Methods:** A total of 176 women were evaluated by the following methods: Visual Inspection with Acetic Acid (VIA), Visual Inspection with Lugol's Iodine (VILI), Cervical Digital Photography with Acetic Acid (CDPA) and Cervical Digital Photography with Lugol's Iodine (CDPL). Among these, 36 were classified by histology. **Results:** The correlation between evaluators observed Kappa values: Cervical Digital Photography with acetic acid, $K = 0.441$, and Cervical Digital Photography with Lugol's Iodine, $K = 0.533$. The correlation between the naked eye and cervical digital photography inspection after using acetic acid in the uterine cervix, $K = 0.559$, and the correlation after using Lugol's Iodine solution, $K = 0.507$, were regarded as moderate in both cases. Of the 36 patients with histological evaluation, 20 of the 25 positive cases were correctly assessed both by the CDPA as well as by CDPL, showing similar results than those described previously. **Conclusion:** CDP is considered a more promising method for screening the uterine cervix cancer and its precursory lesions in developing countries.

KEYWORDS

Cervical Digital Photography; uterine cervix cancer; CIN; LSIL; HSIL; prevention; screening; cervicography; VIA; VILI.

INTRODUCTION

Uterine cervix cancer is a major public health problem in Brazil and in the world. This is the second neoplasia that most affects women worldwide, being overtaken only by breast cancer. It is the third largest cause of death in women comprising half a million women, with 50% death rate in women (1-3). According to the 2010 estimate from the National Cancer Institute (INCA), in Brazil, the uterine cervix cancer is the second most frequent cancer in women. A total of 18.430 new cases are expected for every 100.000 women, in the year 2010. The highest incidence rates of cervical cancer are observed in developing countries, indicating a strong association of this type of cancer with precarious living conditions, low levels of human development, the absence or fragility of community education strategies (on health promotion and prevention), and with difficult access to public health services for early diagnosis and treatment of precursory lesions (2-4).

The Pap smear test is the most widely diagnostic method used for uterine cancer detection. However, it is not appropriate for countries with few resources due to its high cost and maintenance (5-9).

Colposcopy is a technique also used, but difficult to handle and requires preparation, training and experience of the evaluator; it also requires expensive equipment, which makes it a costly and enviable method for developing countries (6, 10-12). Downstaging is the method that through the use of a speculum for visual examination of the cervix without the use of magnification or chemical agents by nurses or other health professionals. However, studies that evaluated this method did not obtain good results (13-14).

The method Visual Inspection with Acetic Acid (VIA), also called Direct Visual Inspection (DVI), with the application of 3%-5% dilute acetic acid in the cervix for the detection of opaque acetowhite areas close to the squamous columnar junction can be evaluated after 1 minute (14-15). The disadvantages of this method include: the subjectivity of the examination that generates a high rate which overscales the diagnosis, the quality of the examination directly linked to the experience of the examiner, and the difficulty in teaching the technique and in maintaining quality (8, 16).

The Visual Inspection with Lugol's Iodine (VILI) (visual inspection with the naked eye of the cervix after applying Lugol's solution) presents results that depend on the interaction of iodine with glycogen, where in normal and mature tissues, the squamous epithelium is characterized by the abundance of glycogen, in contrast with the abnormal squamous epithelia, that contain small or null portion of glycogen (13-16). Thus, the main disadvantage of this method is that areas of immature squamous metaplasia and columnar epithelia do not contain glycogen; therefore, they do not stain with iodine, causing these areas to be confused with abnormal epithelial areas. This results in a high rate of false-positive cases (11, 13).

The use of photography for uterine cervix was previously proposed under the name of cervicography (17). However, the use of analogical cameras, expenses with storage and revelation made this method very costly (18). Cervical Digital Photography, in turn, consists in using a digital camera to capture static images of the cervix, after applying the acetic acid solution (5). This technique is very similar to VIA and VILI, based on the same alteration principles of staining the cervix; the only

difference is that what is observed by the examiner is also registered by the digital photography, which has its quality immediately evaluated for further discussion or follow-up. These photos can also be used in training, distance education, and in the future, for computerized and automated diagnostic analysis for lesion classification (5, 19). Thus, theoretically, the limitations of VIA and VILI (no registration for the examination) and cervicography (analogical register) would be solved.

Despite the great potential involving this technique, the literature on the subject is restricted (5, 19-20). In relation to the VILI digital assessment, there is no study available on the subject. With the increase in the number of cases of the disease and its high incidence, researchers around the world have been rethinking about the methods and strategies for the prevention of cervical cancer (21).

This study aims to compare the performance of the Cervical Digital Photography technique with acetic acid and Lugol's Iodine to the VIA and VILI methods in screening CINs and uterine cervical carcinoma.

METHODS

Study design

A transversal study was performed.

Patients

Women from Outpatient Clinic of Hospital de Clínicas de Porto Alegre, Universidade Federal do Rio Grande do Sul were invited to participate. Patients were enrolled from October de 2008 until December 2009. This study was submitted to

and approved by the Research Ethics Committee of the Research and Post-Graduate Group of the Hospital de Clínicas de Porto Alegre (GPPG 08-203).

The exclusion criteria were: patients who were hysterectomized, patients with pretreatment in the cervix (cryotherapy, radiotherapy, cold cone and LEEP) and patients with important atrophy which would block the cervix visualization.

Considering that the cervical inspection by VIA presents 70% of sensitivity for the detection of CINs (22-23); that by VILI, it presents 90% of sensitivity for the detection of CINs (24); and to be able to detect a difference of 15 % between the groups (Cervical Digital Photography vs. VIA or vs. VILI), for a $P < 0.05$ and a sample power of 80 %, the sample size was estimated in 176 patients.

Study Protocol

The patients were addressed at the time of the medical appointment and received information about the study. Those who agreed to participate voluntarily were included, signed a Free and Clarified Consent Term (FCCT) and answered a brief questionnaire on demographic data.

The patient's medical care was not altered due to the research, so that the routine of the outpatient unit would not be affected by it. Patients requiring a cytopathologic exam were first submitted to it with the use of a bivalve speculum. Samples of the ectocervical and endocervical regions were collected through Ayre spatula and the endocervical brush, respectively.

The samples were placed in slides and stored to be sent to the cervical pathology laboratory at the HCPA. The slides were analyzed following the pathology service routine of the HCPA, with their expert reports being issued according to the Bethesda classification.

The patients were then submitted to the followings tests: naked eye inspection of the cervix with the VIA method, two or more digital photographs of the cervix which were taken after the application of acetic acid, naked eye cervical inspection by the VILI method, two or more digital photographs of the cervix after applying Lugol's Iodine.

Both methods, VIA and VILI, were conducted without magnification, using only an incandescent lamp (60 Watts). VIA evaluation was carried out after 1 minute after the acetic acid application. The VILI assessment was performed immediately after applying Lugol's solution.

To take the cervical photographs, a Sony digital camera was used. It was a Cyber-shot DSC-W 120 model with Carl Zeiss lens (2.8 – 5.8/5.35 – 21.4). It has a 4 x optical zoom, iso range up to 3200 and Super Steady Shot function, which helps to focus the images when there is little light and the zoom is used. The option of size was for 7 megapixel photographs (3072 x 2304 pixels) which generated files of approximately 2.3 Megabytes (MB) that can be printed in A3 sizes (29.7 x 42.0 cm). The images were obtained by using the P function (Program) of the camera, all options settings were placed on automatic except: auto focus used in central point and the digital zoom, which was disabled. To obtain the focus, the lamp was placed in the best position in relation to the uterine cervix and the camera. For the photo, a 2

x optical zoom was used together with the flash. All photographs were taken by a professional photographer (E.C.H). At least 2 photographs of each method were taken (VIA and VILI). The camera was chosen due to its low cost (Camera kit and 4 Gigabytes memory card: \$ 200,00 in August 2008), for being easy to handle and for having the necessary features required for the project which aims to define an adequate method for countries in development.

The uterine cervix, both by the VILI and the VIA methods, was evaluated by a medical resident or preceptor physician of the Gynecology and Obstetrics Outpatient unit at the HCPA. The cervix was then classified into normal, abnormal or suggestive of cancer; both using the VIA and the VILI methods, following the pattern found in other studies on the topic. Criteria for the VIA classification method were:

- Normal: cervix without acetowhite lesions, or with lesions compatible with metaplasia, presence of ectopy, polypus, typical vasculature or Naboth cysts.
- Abnormal: cervix with acetowhite, tenuous or dense lesions with defining borders, not compatible with the metaplastic area, pinpoint or mosaic areas and atypical vessels. Low and high level colposcopically compatible lesions were considered positive.
- Suggestive of cancer: cervix with endophytic or exophytic lesions compatible with invasive cancer.

Criteria for VILI classification method were:

- Normal: cervix totally brown/black, or with null/light iodine area, non defining borders compatible with metaplasia, presence of ectopy, polypus and Naboth cysts.
- Abnormal: cervix with light iodine (yellow mustard) with defining borders incompatible with metaplasia.
- Suggestive of cancer: endophytic or exophytic lesions compatible with invasive cancer. Despite the iodine color not being helpful with the classification of suggestive lesion of cancer, these cases were classified as such.

It is important to consider that the classification by the VIA method was made blind to the result of the VILI, but the whole assessment of VILI was made after the result of the VIA, that despite not altering the classification result of classification, it was taken into consideration.

The patients who previously needed a colposcopic exam were first evaluated with naked eye by the VILI and VIA methods. The following method was used in these cases: first, the acetic acid was applied, the cervix was evaluated with naked eye (VIA), a report was written; colposcopy was carried out with acetic acid, its result was not considered for this research; the Lugol's solution was applied, the cervix was evaluated with naked eye and without colposcopy (VILI), a report was written, the cervix was evaluated again via colposcopy. This protocol was adopted in case both methods, VIA and VILI, were performed before the colposcopy, which would be undermined by the previous use of Lugol's iodine solution.

One or more guided biopsies were carried out after colposcopy in cases where the history and examination of these patients, regardless of their participation in the research, suggested such an approach. Some patients, despite presenting visible

lesions in the uterine cervix, were not submitted to a biopsy, as another conduct was taken, e.g., a conservative treatment with a colposcopy follow-up. Later to the research collection, patients followed the flow of the outpatient services for the presence or not of cervical lesions.

Patients who have diagnostic or treatment procedures (biopsies, cones, and surgeries), in the last 6 months from the date of the research, had their diagnoses reviewed. All the histological analyses considered for this survey were performed by the pathology service at the HCPA and classified according to the current nomenclature. Patients who required treatment followed the HCPA routine.

Digital photographs were filed in a computer and organized through numbered folders, identifying patients only by their respective numbers to preserve their identity. No image was digitally treated.

Two experienced gynecologists (R.R. and H.M.) from the cervical pathology area reviewed the digital photographs of cervical inspections, blinded at the results of the cervical inspection with naked eye (VIA and VILI) performed during a physical examination. The evaluators did not receive any clinical or demographic information about the patients. Then, reports were issued classifying the image as normal, abnormal, suggestive of cancer, photograph damaged for evaluation (limitations caused physiologically) and photograph with technical defect (defects related to the camera). Conflicting cases were reviewed by a third senior gynecologist (W.R.).

Again the VIA photographs were classified before evaluation of the VILI images, but the VIA images were considered for the classification of the VILI images. The images were analyzed by 3 evaluators under the same conditions, on the same

monitor, this way, eliminating the color variations, brightness and contrast of images that could interfere with the reports.

Due to the fact that the photographic images are larger (in mega pixels) than the resolution used by the computer monitor for the assessment of the images, they could be enlarged to their original size, providing a pseudo magnification (approximate) of the images. This magnification is not real as the image is not amplified, only its visualization. This fact caused evaluators to consider the digital photographs of the research (obtained with only 2 x optical zoom) from the VIA and VILI methods more similar to the colposcopic images when compared to the ones with naked eye.

Statistical Analysis

Data were processed and analyzed with EXCEL 2007 and SPSS 13.0. For parametric variables data are shown as mean \pm SD. Chi-square was used to evaluate the distribution of categorical data. We assessed inter-observer agreement and inter-methods agreement between VIA and CDP using the Kappa statistic. Data were considered to be statistically significant at $p < 0.05$.

RESULTS

The patient's characteristics can be seen in table 1. The average age of patients was 45.75 ± 12.52 . The average parity of patients was 2.43 ± 1.68 , 80.33% were for vaginal births. The average number of abortions was 0.57 ± 1.48 per patient.

From the 176 consultations carried out at the Gynecology and Obstetrics Outpatient unit for the collection of this survey, 66% were supervised by medical residents and the remaining 34% by preceptor physicians. Altogether 26 doctors wrote their reports on the VILI and VIA and performed biopsies.

A total of 1.059 photographs were taken of the 176 patients, 2.19 gigabytes of storage space were necessary. Among those, 4 photographs were selected of each patient to be evaluated. A total of 704 photographs were classified by 3 evaluators. They concluded that out of the Cervical Digital Photography with Acetic Acid (CDPA) 15% and 9% of the Cervical Digital Photography with Lugol's Iodine (CDPL) contained some defect which prevented the evaluation of the cervix by photograph. Being that, only 2% (CDPA) and 1% (CDPL) were technical defects related to the photographer or the camera. Defects presented by Cervical Digital Photography with Acetic Acid are presented next to their incidence and their percentage of incidence among the defective images: partially visible cervix, 11 (42.31%); bleeding partially covering the cervix, 6 (23.08%); absence of cervix on the image, 3 (11.54%); mucus partially covering the cervix, 2 (7.69%), and without focus image, 4 (15.38%). The defects presented by CDPL appear next to their incidence and their percentage of incidence among the defective images: partially visible cervix, 9 (56.25%); absence of cervix on image, 2 (12.50%); mucus partially covering the cervix, 2 (12.50%); shadow covering the cervix, 1 (6.25%), and without focus image, 2 (12.50%). One of the evaluators reported that the use of green filter would be required for the evaluation of one patient.

The assessment resulting from the report presented by the 3 evaluators (R.R., H.M. and W.R.), considering the photographs taken after the acetic acid application,

was normal (62%), abnormal (20%), suggestive of cancer (3%), photograph with defect related to the patient's cervix situation (13%) and photograph with defect related to the photographer (1%).

For consistency between the 2 first evaluators (R.R. and H.M.) Kappa was calculated. It presented a moderate consistency in assessing the photograph taken after the use of the acetic acid, with $k = 0.441$ ($p < 0.001$), as well as in the photograph taken after the use of Lugol's solution, with $k = 0.533$ ($p < 0.001$) (table 3).

The values of Kappa were classified according to Vieira AJ and Garrett JM (2005): values < 0 (less than chance); 0.00-0.20 (slight); 0.21-0.40 (fair); 0.41-0.60 (moderate); 0.61-0.80 (substantial) and between 0.81-1.00 (almost perfect). A total of 52.38% in cases of disagreement between the 2 first evaluators occur due to the presence or not of defect and the type of defect.

The correlation between the naked eye and the Cervical Digital Photography were calculated using the Kappa test. It was observed a correlation between the cervix images after the use of acetic acid $k = 0.559$, and the correlation after using Lugol's Iodine $k = 0.507$, classified as moderate agreement in both cases (table 3).

For the assessment of the methods performance, the only patients taken part were the ones who have undergone histological examinations (biopsies by punch and anatomopathologic cold cone, LEEP and surgical parts of hysterectomy), remaining the following numbers of patients by method with their respective percentages in relation to the sample of 176 patients: VIA, 36 (20.5%); VILI, 36 (20.5%); CDPA, 30 (17.0%), and CDPL, 31 (17.6%).

The chi square was calculated instead of the sensitivity, specificity and predictive values since the patients, who had not any suspicion of lesion, did not undergo biopsies. Tables 4, 5, 6 and 7 refer to the comparison of the 4 methods tested (VIA, VILI, CDPA and CDPL) and the histology. All p were significant and < 0.001 .

The Cervical Digital Photography with Acetic Acid correctly evaluated 2 of the 5 (40%) patients without lesion, 15 of the 19 (78.9%) patients with abnormalities and 5 of the 6 (83,3%) patients with suggestive lesions of cancer. The CDPA overestimated most of the abnormal cases. However, one case of epidermoid carcinoma has been classified as normal by CDPA; this case was classified as abnormal by CDPL.

The Cervical Digital Photography with Lugol's Iodine correctly evaluated 4 of the 6 (66.7%) patients without lesion, 15 of the 19 (78.9%) patients with abnormalities and 5 of the 6 (83,3%) patients with suggestive lesions of cancer.

DISCUSSION

This study aimed at evaluating the performance of Cervical Digital Photography (CDP) in detecting uterine cervix cancer and its precursory lesions.

The Pap smear test is the method most widely used in the diagnosis of this type of cancer. However, it is not appropriate for countries with scarce resources due to its high cost and maintenance (5-9). Today, it is well known that sensitivity and specificity of cytology vary greatly, from 11% to 99% and from 14% to 97%,

respectively, and their correlation is highly negative ($r=-0.63$); this study proved that if the Pap smear is used, the result may not be high sensitivity and specificity, simultaneously (25).

In contrast to costly resources and training required for cytology, CDP is relatively simple, does not require laboratory, is cheap and provides immediate results, which allow the diagnosis and treatment in the same medical consultation. This study follows the trend of the last decade, which evaluates the visual methods more intensively (5-6, 19, 22, 26).

Despite the great potential of the CDP, literature on the subject is extremely restricted. Cremer et al. published in 2005 a pilot study that showed a great performance of the Cervical Digital Photography with Acetic Acid in detecting NICs (sensitivity and specificity: cytology, 29% and 98%; VIA, 71% and 81%; Cervical Digital Photography, 86% and 86%) (20). Chen et al, published in 2008, a study on the use of CDPA that presented a coincidence of 75% of the 4 cases evaluated by histology (19). In the study by Bomfim-Hyppólito et al., 2005, the CDPA sensitivity was 100% and specificity 69.1%, while the cytology had a sensitivity of 14.8% and a specificity of 95.4%; using the cut-off point in LSIL (5). In relation to VILI digital assessment, there is no study available on the subject.

In this study, the proportion of cases considered as positive by CDP was similar to those presented by Cremer et al. (22). Although Cremer et al. have biopsied all patients (504), they obtained only 7 biopsies with positive alterations. In our study, only 36 patients underwent biopsies, although we had 26 positive cases, among these 20/25 were properly assessed both by the CDPA and the CDPL,

demonstrating similar results than those of Cremer, where the CDPA correctly classified 6 of 7 cases with positive histology.

This study observed Kappa values (CDPA, $k = 0.441$, and CDPL, $k = 0.533$) for the correlation between two evaluators, similar to the values described by Sellors et al. (27), in which the Kappa statistic was performed for the correlation between three evaluators ($K=0.57$) in assessing cervical photography after the acetic acid application.

Kappa results for the comparison between the naked eye and Cervical Digital Photography obtained moderate correlation. This calculation was carried out to compare the performance of CDP with the already established methods of cervical visual inspection, despite the different characteristics of each method, as one is with naked eye, but presents the tridimensional image of the uterine cervix to describe the image, and the other is by photography, a bidimensional image of the cervix which provides an magnification of the image in relation to the its real size.

This was the first study to assess the CDPL performance, which had higher performance when compared to the CDPA, the only one before investigated by 3 studies (5, 19, 22).

There was some difficulty to define the criteria for the cervix categorization as normal, abnormal and suggestive of cancer. For further studies, we suggest the use of data collection instruments during evaluation based on colposcopic criteria for its later categorization; this would standardize the evaluation categorization.

It is possible that the correlation between the evaluators in the CDP classification has been moderate by excessive technical defects found in the sample.

Since these defects are minimized and categorized in data collection instruments, the correlation between observers should improve, since this was the main cause of disagreement (52.38%).

Although a case of cancer, histologically confirmed, was assessed erroneously as normal by the CDPA, this would be reviewed, as it was assessed as abnormal by CDPL.

CONCLUSIONS

In this study, the performance of the Cervical Digital Photography technique with the acetic acid and Lugol's Iodine were similar to the VIA and VILI methods in screening CINs and uterine cervical carcinoma. This study produced satisfactory results regarding the Cervical Digital Photography method. It is considered a promising method for the screening of uterine cervix cancer and its precursory lesions in developing countries. The use of a digital camera, cheap and easy to operate, has the potential to contribute with the prevention of the uterine cervix cancer. Soon, it may be possible for trained technicians to go to distant regions, with poor preventive medical care and to perform primary screening using this Cervical Digital Photography technique, this way, identifying cases that should be addressed to cytology, colposcopy and biopsy. However, further research efforts are still required.

6 REFERENCES

1. Arrossi S, Sankaranarayanan R, Parkin DM. Incidence and mortality of cervical cancer in Latin America. *Salud Publica Mex.* 2003;45 Suppl 3:S306-14.
2. Nazzer S, editor. Meeting Report. HPV 99 Summit New Approaches to the detection and elimination of cervical cancer; 1999; Chamonix. France.
3. Waggoner S. Cervical cancer. *Lancet.* 2003 Jun;361(9376):2217-25.
4. PAHO PAHO. Cervical Cancer in Latin America and the Caribbean: Fact Sheet 2001. 2001 [cited 2004 27/9/4]; Available from: <http://www.paho.org/English/AD/DPC/NC/ccbriefsnapshot.htm>.
5. Bomfim-Hyppólito S, Franco E, Franco R, de Albuquerque C, Nunes G. Cervicography as an adjunctive test to visual inspection with acetic acid in cervical cancer detection screening. *Int J Gynaecol Obstet.* 2006 Jan;92(1):58-63.
6. De Vuyst H, Claeys P, Njiru S, Muchiri L, Steyaert S, De Sutter P, et al. Comparison of pap smear, visual inspection with acetic acid, human papillomavirus DNA-PCR testing and cervicography. *Int J Gynaecol Obstet.* 2005 May;89(2):120-6.
7. Cronje HS, Cooreman BF, Beyer E, Bam RH, Middlecote BD, Divall PD. Screening for cervical neoplasia in a developing country utilizing cytology, cervicography and the acetic acid test. *Int J Gynaecol Obstet.* 2001 Feb;72(2):151-7.
8. Cronje HS. Screening for cervical cancer in developing countries. *Int J Gynaecol Obstet.* 2004 Feb;84(2):101-8.
9. Sherris J, Wittet S, Kleine A, Sellors J, Luciani S, Sankaranarayanan R, et al. Evidence-based, alternative cervical cancer screening approaches in low-resource settings. *Int Perspect Sex Reprod Health.* 2009 Sep;35(3):147-54.

10. Alliance for Cervical Cancer Prevention., EngenderHealth, International Agency for Research on Cancer., JHPIEGO., Pan American Health Organization., Program for Appropriate Technology in Health. Planning and implementing cervical cancer prevention and control programs : a manual for managers. Seattle: Alliance for Cervical Cancer Prevention; 2004.
11. Fernando Freitas CHM, Waldemar Augusto Rivoire, Eduardo Pandolfi Passos e colaboradores, editor. Rotinas em Ginecologia. 5ª ed. Porto Alegre: Artmed; 2006.
12. World Health Organization. Comprehensive cervical cancer control : a guide to essential practice. Geneva: World Health Organization; 2006.
13. Wright TC, Jr., Denny L, Kuhn L, Goldie S. Use of visual screening methods for cervical cancer screening. *Obstet Gynecol Clin North Am.* 2002 Dec;29(4):701-34.
14. Sankaranarayanan R, Nene B, Dinshaw K, Rajkumar R, Shastri S, Wesley R, et al. Early detection of cervical cancer with visual inspection methods: a summary of completed and on-going studies in India. *Salud Publica Mex.* 2003;45 Suppl 3:S399-407.
15. Sankaranarayanan R, Wesley RS, International Agency for Research on Cancer. A practical manual on visual screening for cervical neoplasia. Lyon: International Agency for Research on Cancer; 2003.
16. Bhatla N, Mukhopadhyay A, Joshi S, Kumar A, Kriplani A, Pandey RM, et al. Visual inspection for cervical cancer screening: evaluation by doctor versus paramedical worker. *Indian J Cancer.* 2004 Jan-Mar;41(1):32-6.
17. Cronjé H, Parham G, Cooreman B, de Beer A, Divall P, Bam R. A comparison of four screening methods for cervical neoplasia in a developing country. *Am J Obstet Gynecol.* 2003 Feb;188(2):395-400.

18. Shafi M, Luesley D. Modern image capture and data collection technology. *Clin Obstet Gynecol*. 1995 Sep;38(3):640-3.
19. Chen Z, Chen H, Lee T. Use of compact digital cervicography: an adjuvant screening tool for precancerous cervical lesions. *Taiwan J Obstet Gynecol*. 2008 Jun;47(2):187-91.
20. Cremer M, Jamshidi RM, Muderspach L, Tsao-Wei D, Felix JC, Blumenthal PD. Digital camera assessment for detection of cervical intraepithelial neoplasia in rural El Salvador. *Int J Gynaecol Obstet*. 2005 Oct;91(1):42-6.
21. Franco ES, Hyppolito SB, Franco RG, Oria MO, Almeida PC, Pagliuca LM, et al. [Digital cervicography criteria: improving sensitivity in uterine cervical cancer diagnosis]. *Cad Saude Publica*. 2008 Nov;24(11):2653-60.
22. Cremer M, Jamshidi R, Muderspach L, Tsao-Wei D, Felix J, Blumenthal P. Digital camera assessment for detection of cervical intraepithelial neoplasia in rural El Salvador. *Int J Gynaecol Obstet*. 2005 Oct;91(1):42-6.
23. Jamshidi R, Blumenthal P. Digital assessment of the reproductive tract (DART). *J Acquir Immune Defic Syndr*. 2004 Oct;37 Suppl 3:S171-3.
24. Sankaranarayanan R, Basu P, Wesley RS, Mahe C, Keita N, Mbalawa CC, et al. Accuracy of visual screening for cervical neoplasia: Results from an IARC multicentre study in India and Africa. *Int J Cancer*. 2004 Jul 20;110(6):907-13.
25. Fahey MT, Irwig L, Macaskill P. Meta-analysis of Pap test accuracy. *Am J Epidemiol*. 1995 Apr 1;141(7):680-9.
26. Schneider D, Burke L, Wright T, Spitzer M, Chatterjee N, Wacholder S, et al. Can cervicography be improved? An evaluation with arbitrated cervicography interpretations. *Am J Obstet Gynecol*. 2002 Jul;187(1):15-23.

Table 1. Sample Characteristics

Characteristics	n (%)
Sample size	176
Age	
Median	45.75
Range	17-80
Parity	
Median	2.43
Range	0-9
Vaginal Births	80.3%
Caesarean	19.7%
Abortions	
Median	0.57
Range	0-15
Naked eye inspections supervised by	
Medical Residents	116 (66.0%)
Preceptor Physicians	60 (34.0%)
Pap smear realized	
Yes	151 (86.0%)
No	25 (14.0%)
Histology realized	
Yes	36 (20.4%)
No	140 (79.6%)

Histology (biopsies by punch and anatomopathologic cold cone, LEEP and surgical parts of hysterectomy)

Table 2. Results of the Cervical Digital Photography method classification (n=176)

Classification	Cervical Digital Photography with Acetic Acid		Cervical Digital Photography with Lugol's Iodine	
Normal	109	(61.9%)	114	(64.8%)
Abnormal	35	(19.9%)	40	(22.7%)
Suggestive of cancer	6	(3.4%)	6	(3.4%)
Defects related to physiological cause	22	(12.5%)	14	(8.0%)
Defects related to the camera	4	(2.3%)	2	(1.1%)
Total	176	(100%)	176	(100%)

Table 3. Consistency calculated using the Kappa statistic

	Kappa	standard error	p value
CDPA consistency between evaluators	0.441	0.054	<0.001
CDPL consistency between evaluators	0.533	0.055	<0.001
Consistency between VIA and CDPA	0.559	0.074	<0.001
Consistency between VILI and CDPL	0.507	0.07	<0.001

CDPA= Cervical Digital Photography with Acetic Acid

CDPL= Cervical Digital Photography with Lugol's Iodine

VIA= Visual Inspection with Acetic Acid

VILI= Visual Inspection with Lugol's Iodine

Table 4. Comparison of Visual Inspection with Acetic Acid (VIA) and histology (n=36).

VIA	Histology			Total
	Normal	Abnormal	Suggestive of cancer	
Normal	8 (80%)	2 (10%)	0 (0%)	10 (27.8%)
Abnormal	2 (20%)	15 (75%)	0 (0%)	17 (47.2%)
Suggestive of cancer	0 (0%)	3 (15%)	6 (100%)	9 (25%)
Total	10 (100%)	20 (100%)	6 (100%)	36 (100%)

Chi-square $p < 0.001$

Histology (biopsies by punch and anatomopathologic cold cone, LEEP and surgical parts of hysterectomy)

Table 5. Comparison of Visual Inspection with Lugol's Iodine (VILI) and histology (n=36).

VILI	Histology			Total
	Normal	Abnormal	Suggestive of cancer	
Normal	4 (40%)	1 (5%)	0 (0%)	5 (13.9%)
Abnormal	6 (60%)	17 (85%)	0 (0%)	23 (63.9%)
Suggestive of cancer	0 (0%)	2 (10%)	6 (100%)	8 (22.2%)
Total	10 (100%)	20 (100%)	6 (100%)	36 (100%)

Chi-square $p < 0.001$

Histology (biopsies by punch and anatomopathologic cold cone, LEEP and surgical parts of hysterectomy)

Table 6. Comparison of Cervical Digital Photography with Acetic Acid and histology (n=30).

Cervical Digital Photography with Acetic Acid	Histology			Total
	Normal	Abnormal	Suggestive of cancer	
Normal	2 (40%)	3 (15.8%)	1 (16.7%)	6 (20%)
Abnormal	3 (60%)	15 (78.9%)	0 (0%)	18 (60%)
Suggestive of cancer	0 (0%)	1 (5.3%)	5 (83.3%)	6 (20%)
Total	5 (100%)	19 (100%)	6 (100%)	30 (100%)

Chi-square $p < 0.001$

Photographies with technical defects were excluded.

Histology (biopsies by punch and anatomopathologic cold cone, LEEP and surgical parts of hysterectomy)

Table 7. Comparison of Cervical Digital Photography with Lugol's Iodine and histology (n=31).

Cervical Digital Photography with Lugol's Iodine	Histology			Total
	Normal	Abnormal	Suggestive of cancer	
Normal	4 (66.7%)	3 (15.8%)	0 (0%)	7 (22.6%)
Abnormal	2 (33.3%)	15 (78.9%)	1 (16.7%)	18 (58.1%)
Suggestive of cancer	0 (0%)	1 (5.3%)	5 (83.3%)	6 (19.4%)
Total	6 (100%)	19 (100%)	6 (100%)	31 (100%)

Chi-square $p < 0.001$

Photographies with technical defects were excluded.

Histology (biopsies by punch and anatomopathologic cold cone, LEEP and surgical parts of hysterectomy)

7 ANEXOS

FICHA DE COLETA DE DADOS			
Data	/ /	Pesquisador(a)	
Registro HCPA		Número da paciente na pesquisa	
Nome da paciente			
Data Nasc.	/ /	Idade	
Nº Partos		Nº Abortos	
Médico			
Nº Exame citopatológico			
Nº Biópsia			
Inspeção cervical - VIA	<input type="checkbox"/> Normal	<input type="checkbox"/> Anormal	<input type="checkbox"/> Sugestivo de Câncer
Inspeção cervical - VILI	<input type="checkbox"/> Normal	<input type="checkbox"/> Anormal	<input type="checkbox"/> Sugestivo de Câncer
Inspeção cervical digital – VIA (Nº da imagem)			
Inspeção cervical digital – VILI (Nº da imagem)			

LAUDO DA FOTOGRAFIA CERVICAL DIGITAL			
Data	/ /	Avaliador	
Número da paciente na pesquisa			
Fotografia cervical Digital - VIA	<input type="checkbox"/> Normal	<input type="checkbox"/> Anormal	<input type="checkbox"/> Sugestivo de Câncer
	<input type="checkbox"/> Foto prejudicada para avaliação _____		
	<input type="checkbox"/> Foto com defeito técnico _____		
Fotografia cervical Digital - VILI	<input type="checkbox"/> Normal	<input type="checkbox"/> Anormal	<input type="checkbox"/> Sugestivo de Câncer
	<input type="checkbox"/> Foto prejudicada para avaliação _____		
	<input type="checkbox"/> Foto com defeito técnico _____		
OBS:			

Termo de Consentimento Livre e Esclarecido

Projeto: INSPEÇÃO CERVICAL DIGITAL PARA RASTREAMENTO DE CÂNCER DE COLO UTERINO E SUAS LESÕES PRECURSORAS

Pesquisadores responsáveis: Elise de Castro Hillmann, Edison Capp.

Telefones para contato: (051) 91179235

Comitê de Ética em Pesquisa : 2101 8304

Prezada paciente,

Estamos realizando um estudo com pacientes que serão submetidas a um exame ginecológico, com o objetivo de avaliar a eficácia de um novo método de exame para a detecção de lesões cervicais. Tal método ainda não possui validação científica, de modo que se fazem necessárias pesquisas como esta para elucidar a questão acima.

Você que foi encaminhada pelo seu médico para fazer um exame ginecológico e está sendo convidada, por sua livre vontade, a participar deste estudo. Para participar, antes do exame, será aplicado um questionário sobre seus dados, seguido do exame solicitado por seu médico, e logo após você colaborará com a nossa pesquisa permitindo que fotografemos o colo de seu útero. Isso apenas acarretará em 2 minutos a mais de exame, não lhe causando nenhum desconforto de qualquer espécie.

Portanto, a participação voluntária, assim como a recusa em participar, não irá influenciar nas decisões do seu médico em relação à sua saúde ou ao seu exame.

Você poderá interromper a participação neste estudo a qualquer momento, sem que haja prejuízo no seu atendimento médico. Este estudo foi aprovado pelo Comitê de Ética em Pesquisa dos hospitais envolvidos.

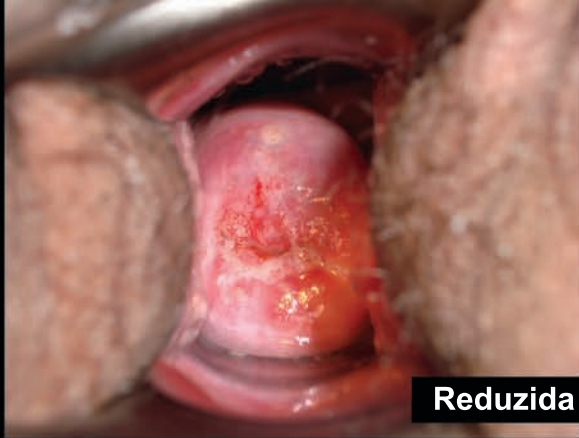Eu, _____, afirmo que fui adequadamente informada sobre o protocolo deste estudo e que concordo em participar voluntariamente do mesmo.

Paciente: _____

Prontuário: _____

Investigador: _____

Porto Alegre, _____ de _____ de _____.



Reduzida

Paciente 092

47 anos

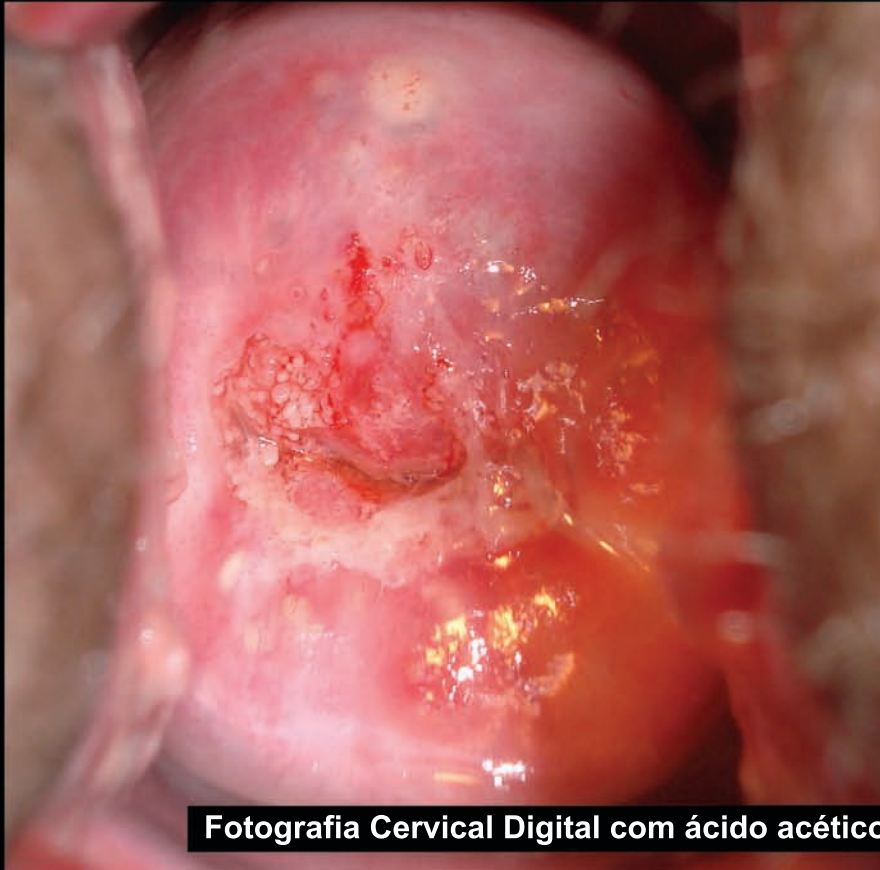VIA Anormal

VILI Anormal

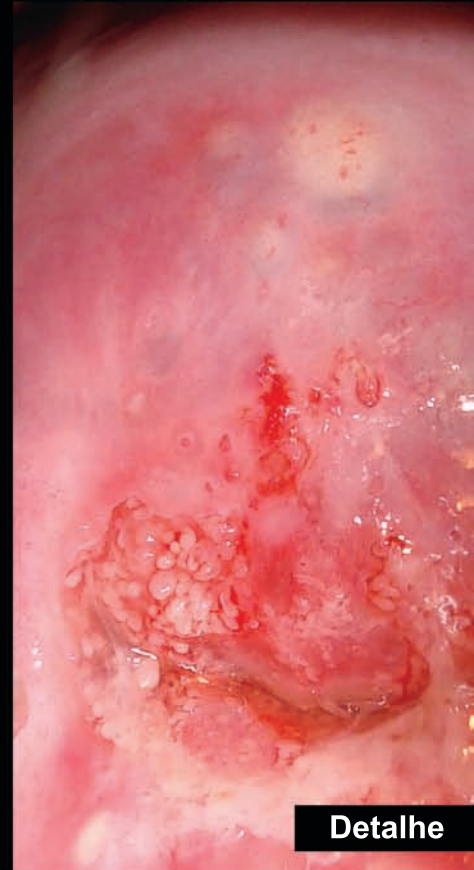
FCD a. acético Anormal

FCD Lugol Normal

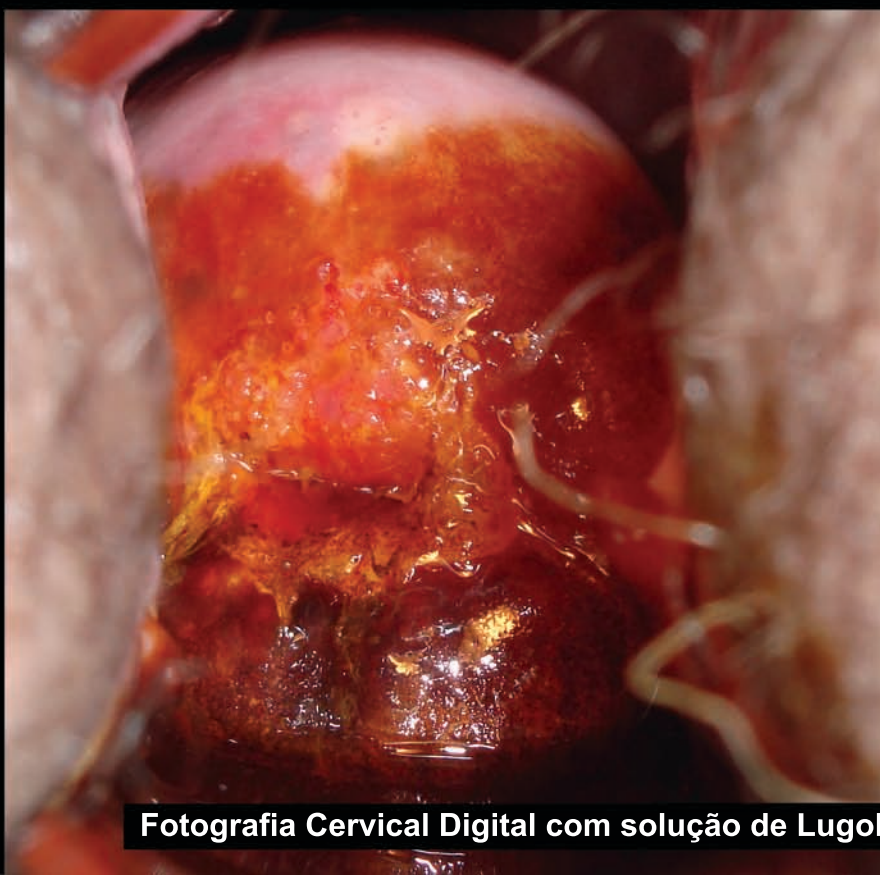
CP ASCUS JEC+ (data da foto)
NPCM JEC+ (6 meses após)



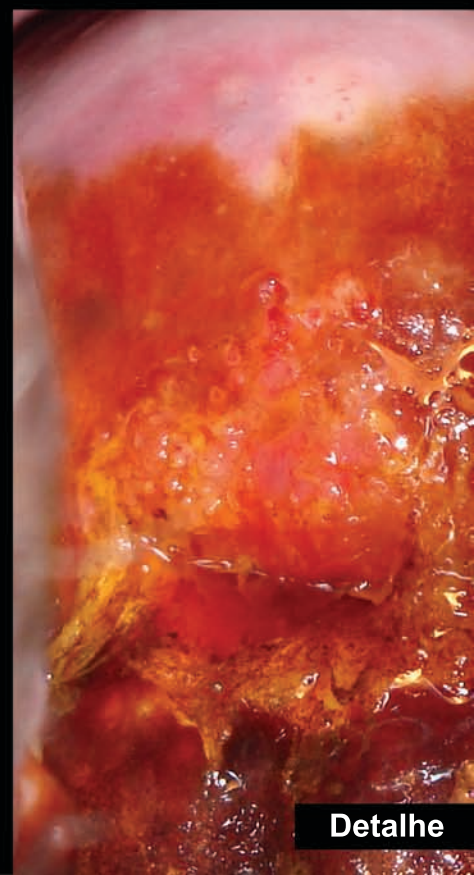
Fotografia Cervical Digital com ácido acético



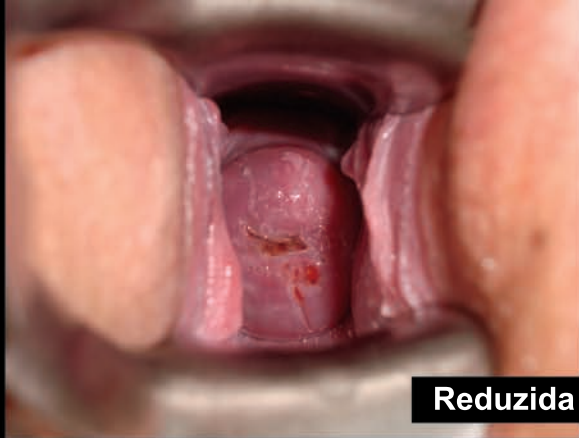
Detalhe



Fotografia Cervical Digital com solução de Lugol



Detalhe

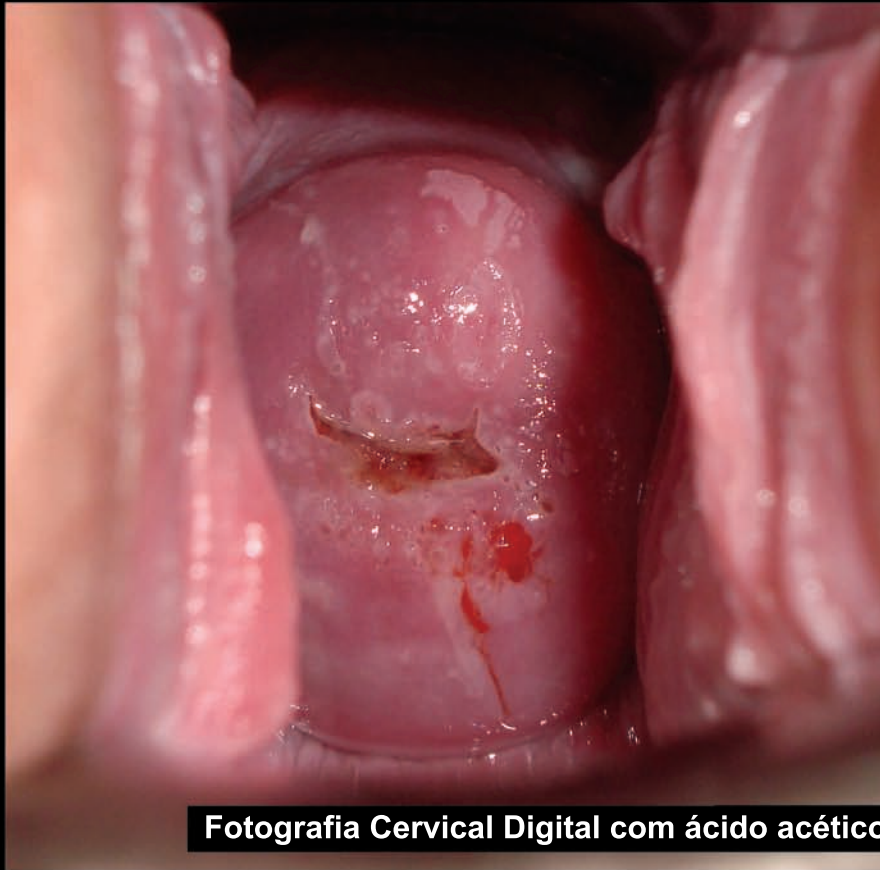


Reduzida

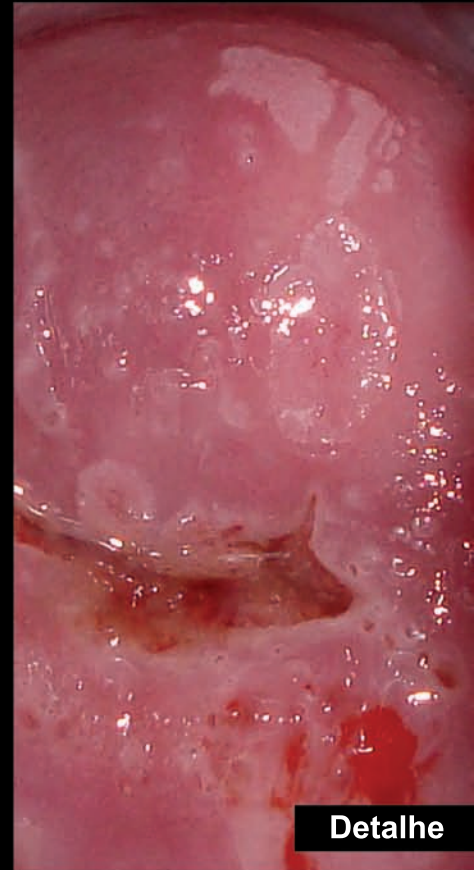Paciente 057

19 anos

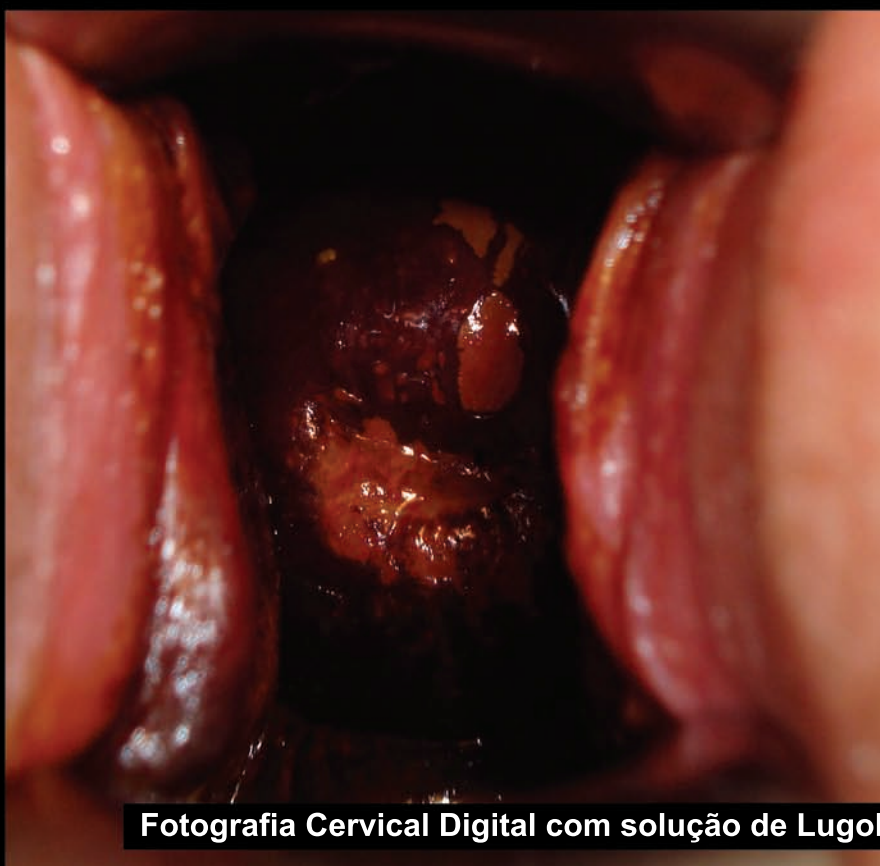VIA	Anormal
VILI	Anormal
FCD a. acético	Anormal
FCD Lugol	Anormal
Histologia	LSIL



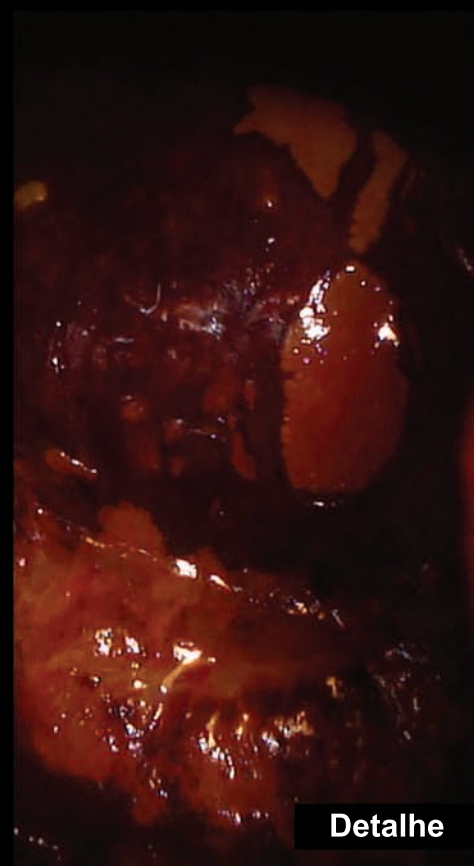
Fotografia Cervical Digital com ácido acético



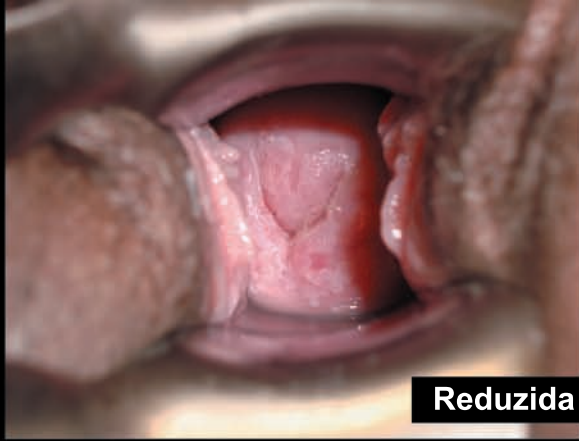
Detalhe



Fotografia Cervical Digital com solução de Lugol



Detalhe



Reduzida

Paciente 088 31 anos (transplantada)

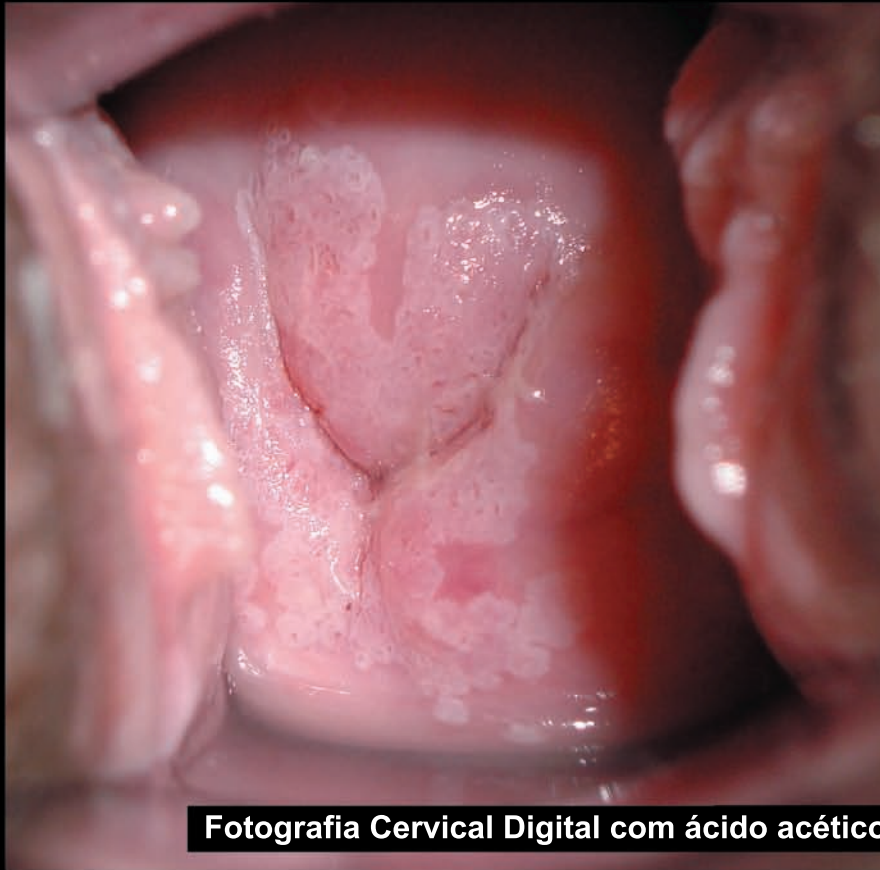
VIA Anormal

VILI Anormal

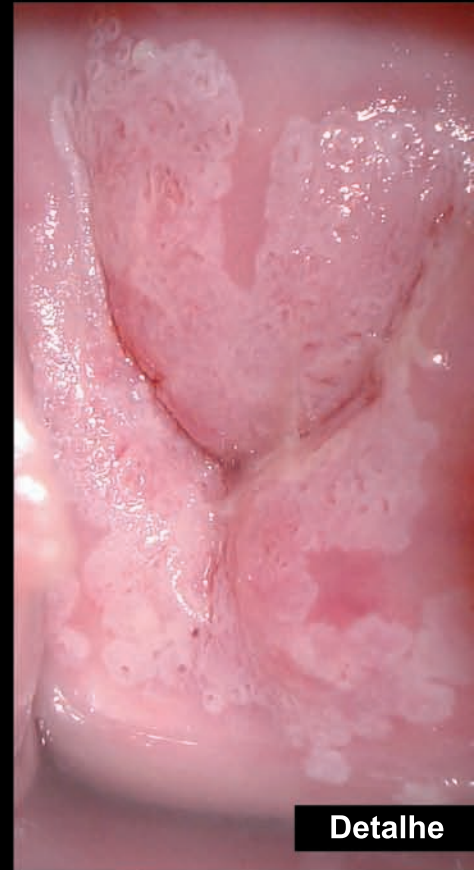FCD a. acético Anormal

FCD Lugol Anormal

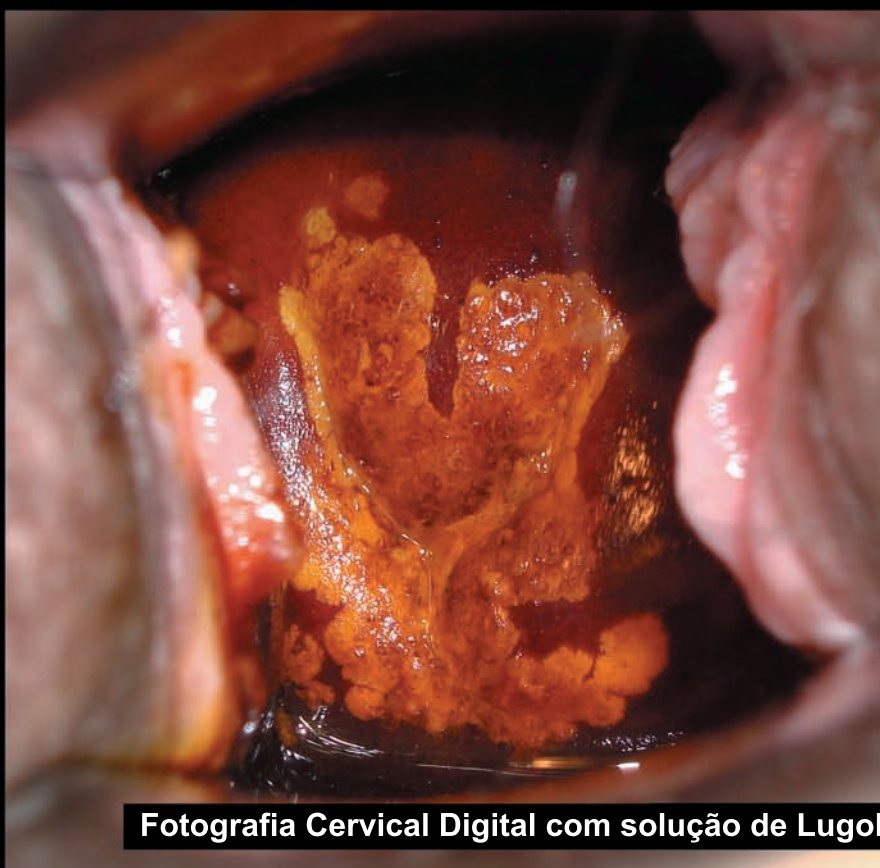
Histologia LSIL



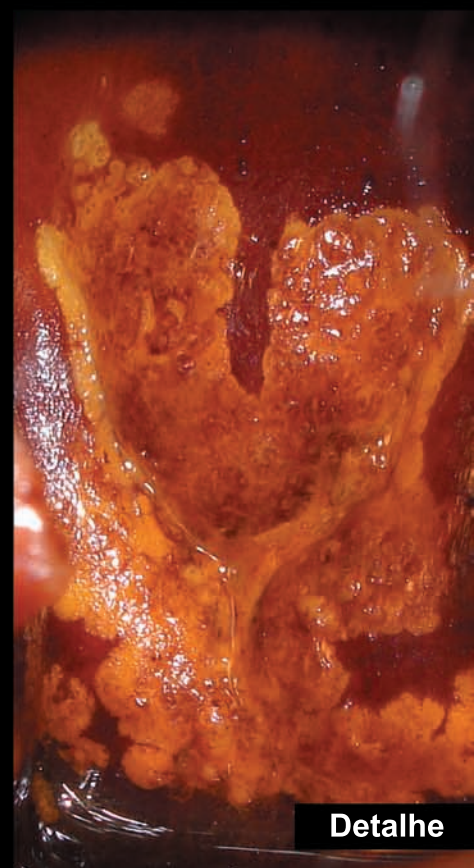
Fotografia Cervical Digital com ácido acético



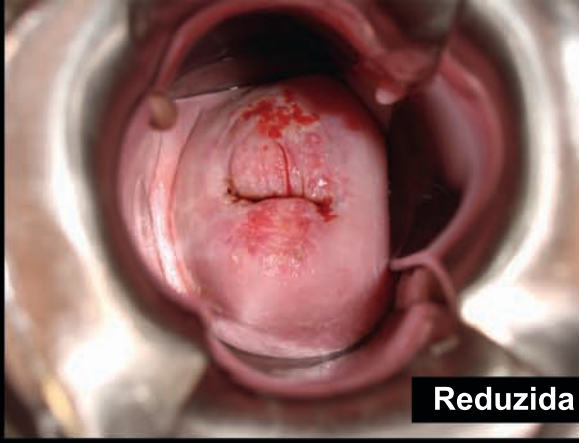
Detalhe



Fotografia Cervical Digital com solução de Lugol



Detalhe



Reduzida

Paciente 085

46 anos

VIA Anormal

VILI Anormal

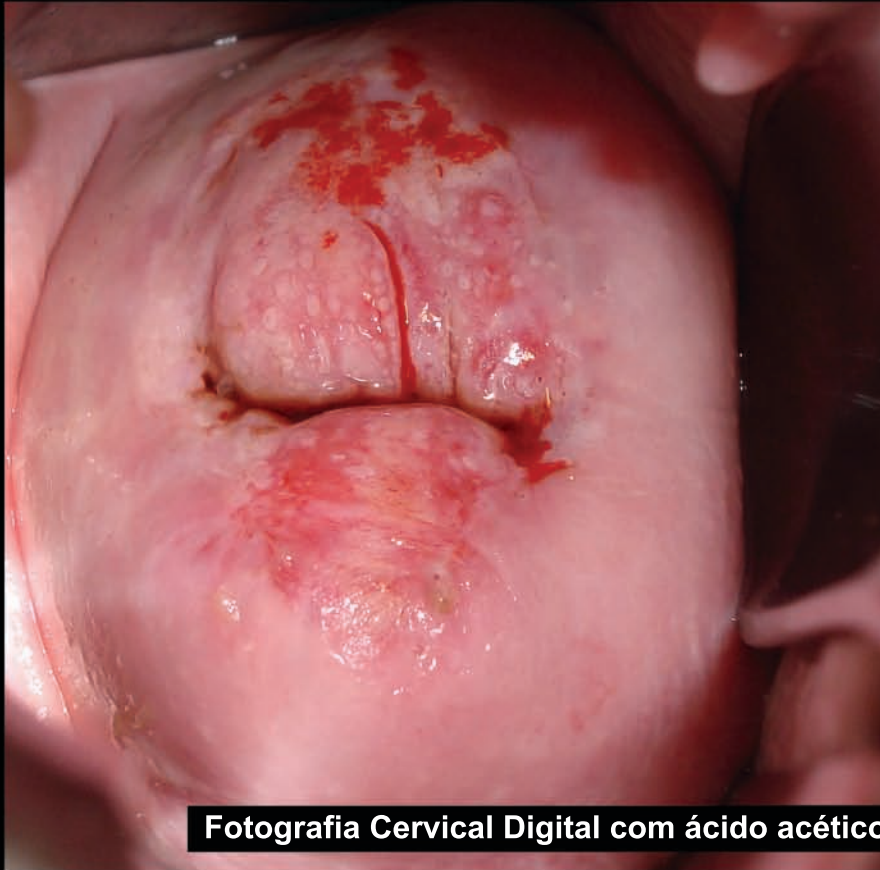FCD a. acético Anormal

FCD Lugol Anormal

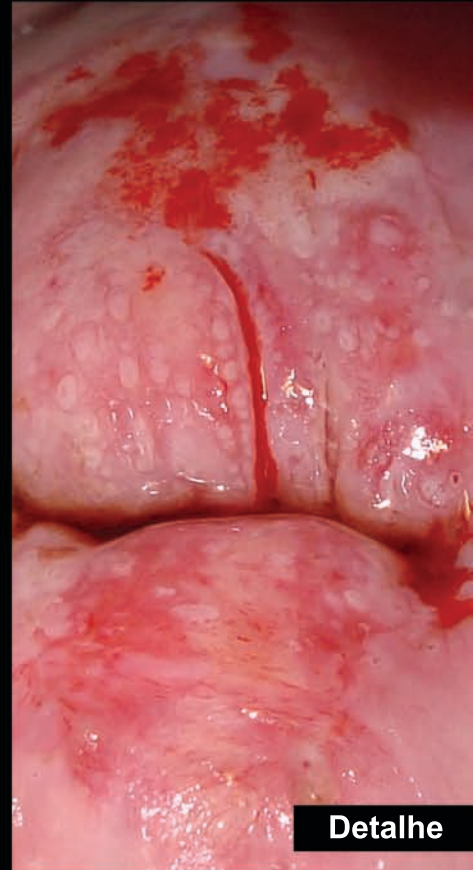
Biópsia
Cone

HSIL

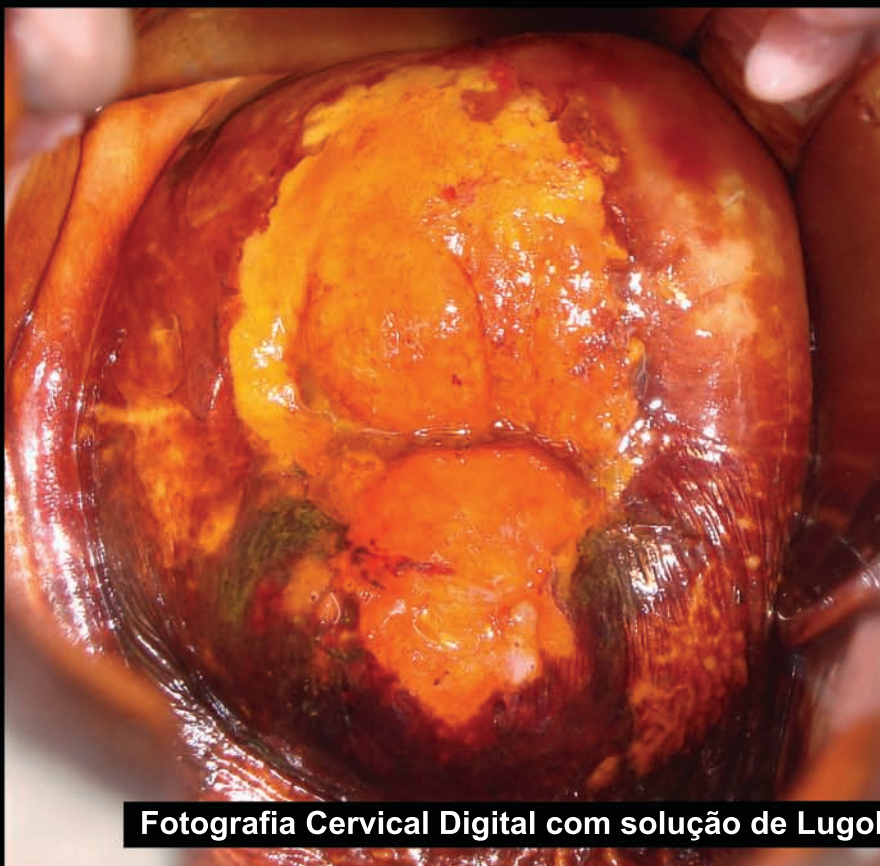Carcinoma epidermóide microinvasor



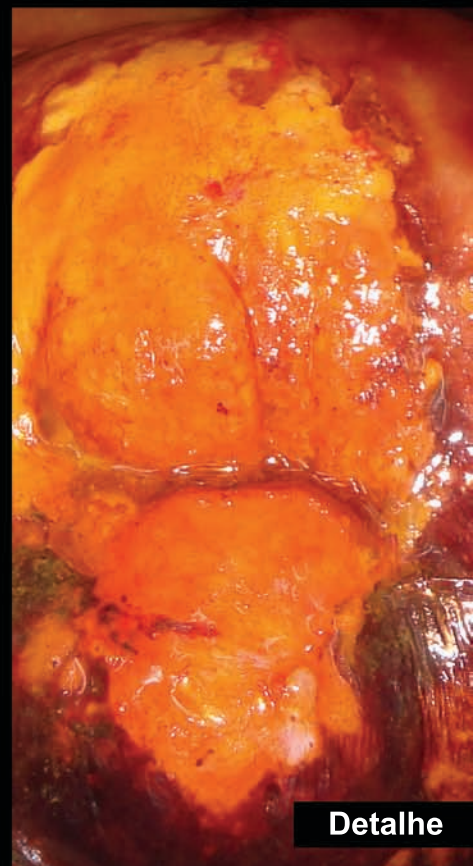
Fotografia Cervical Digital com ácido acético



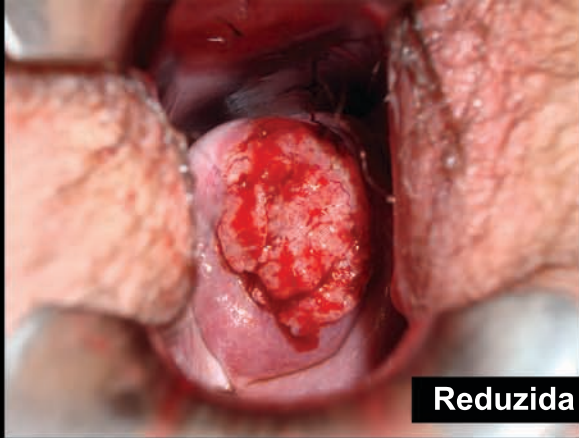
Detalhe



Fotografia Cervical Digital com solução de Lugol



Detalhe



Reduzida

Paciente 156

44 anos

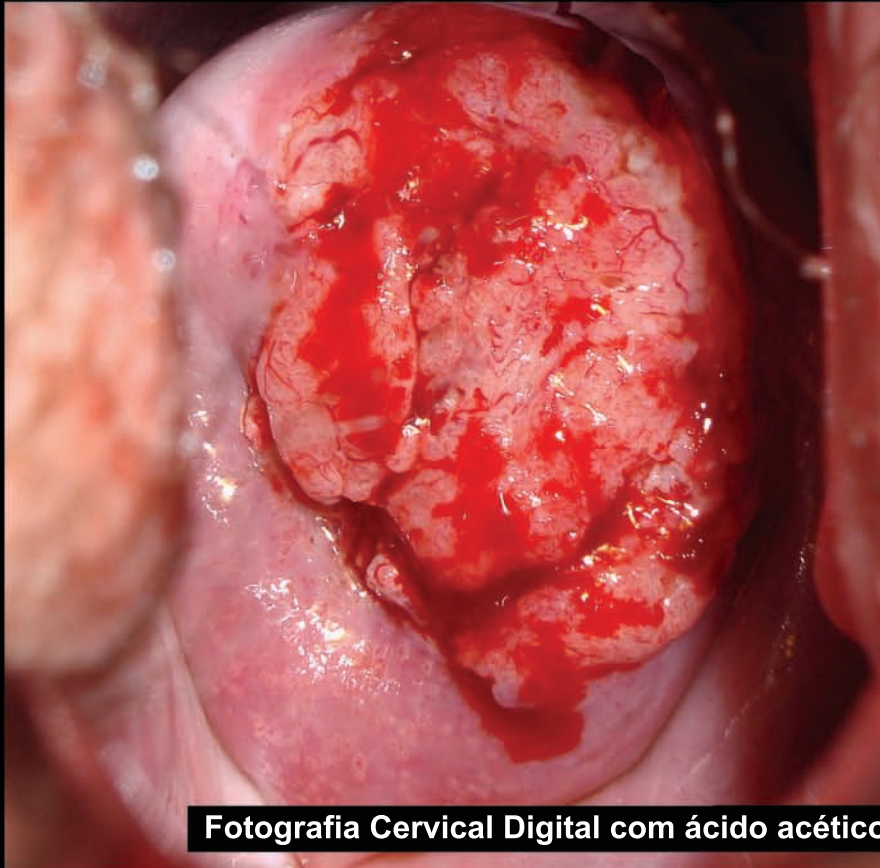
VIA Sugestivo de câncer

VILI Sugestivo de câncer

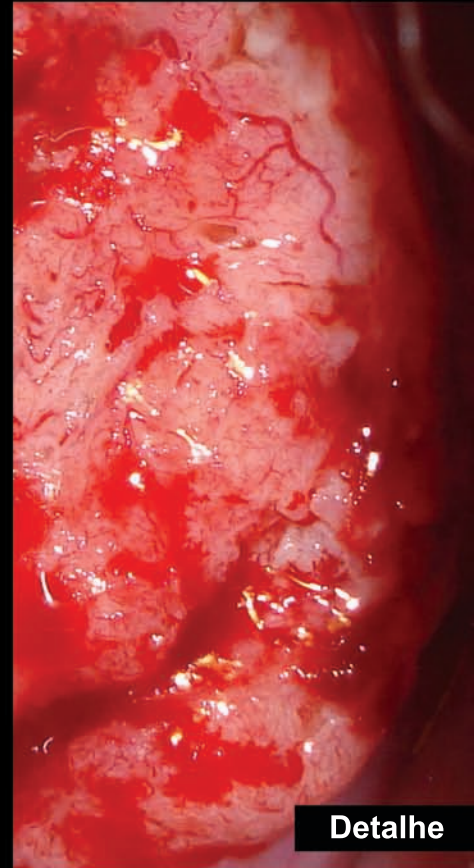
FCD a. acético Sugestivo de câncer

FCD Lugol Sugestivo de câncer

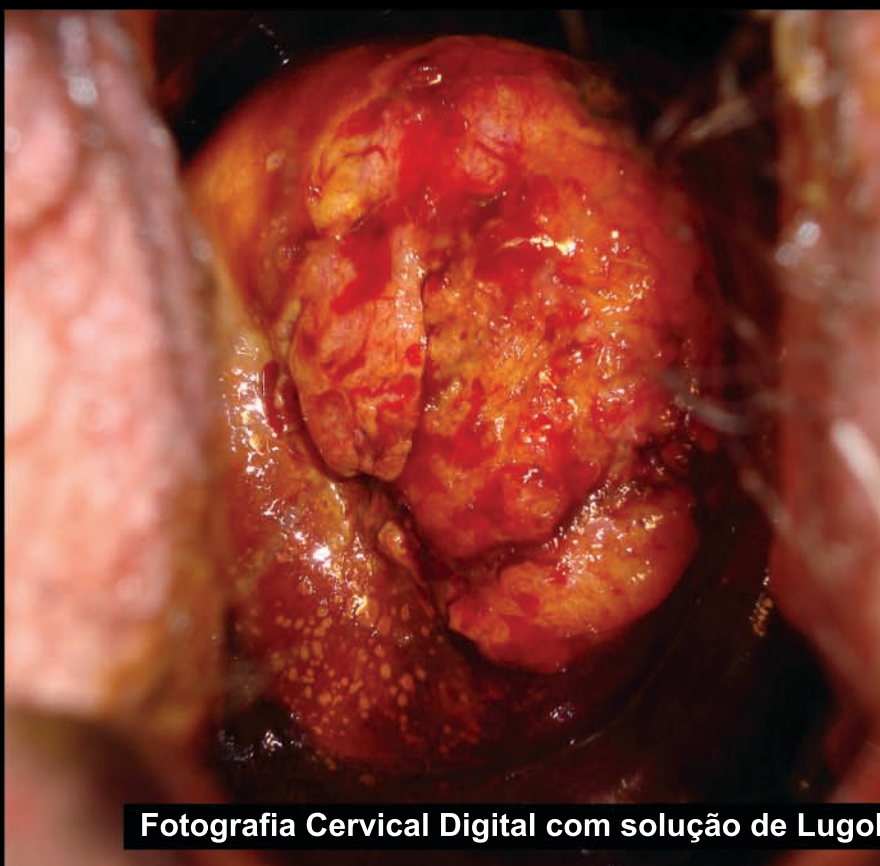
Histologia Adenocarcinoma moderadamente diferenciado (1B2)



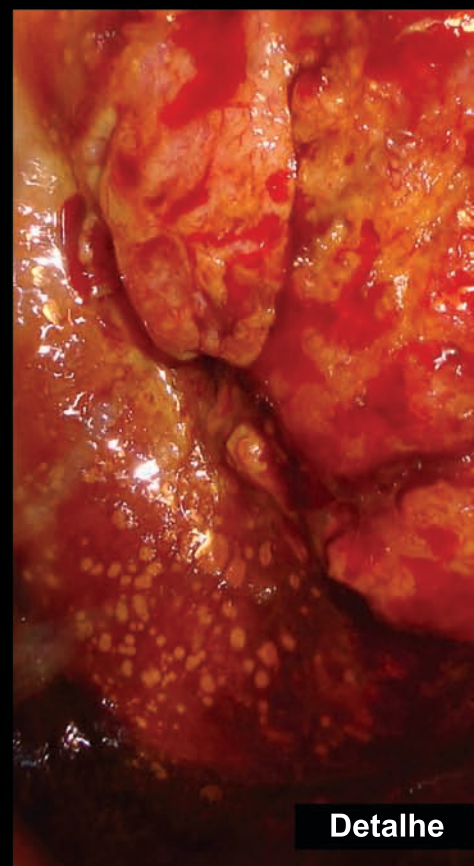
Fotografia Cervical Digital com ácido acético



Detalhe

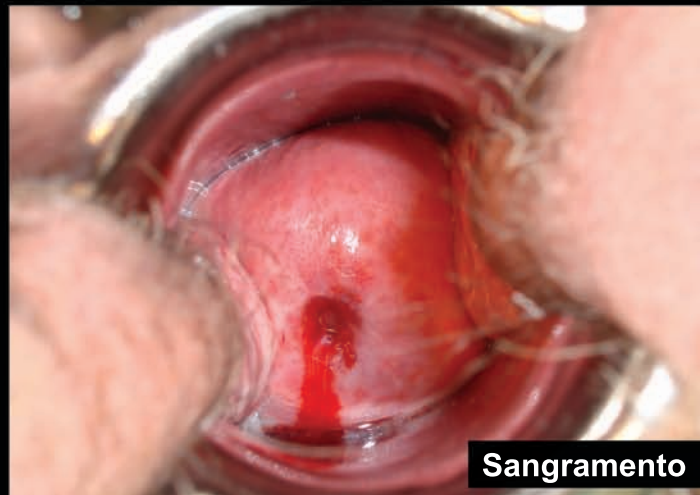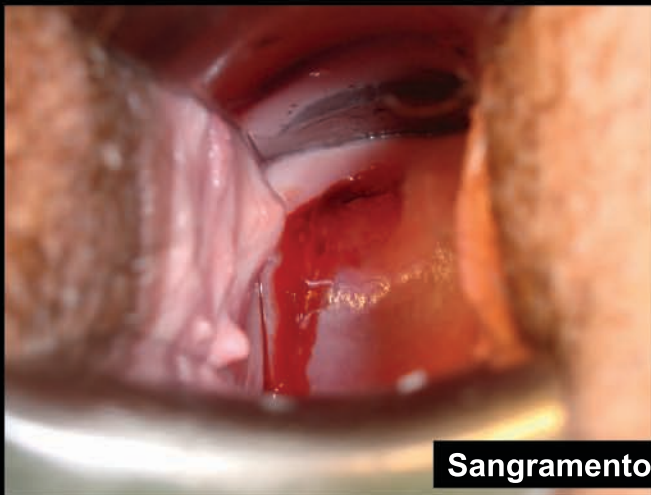
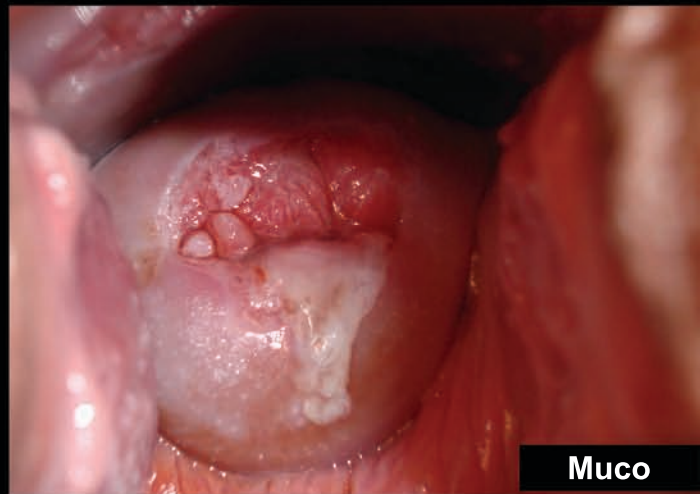
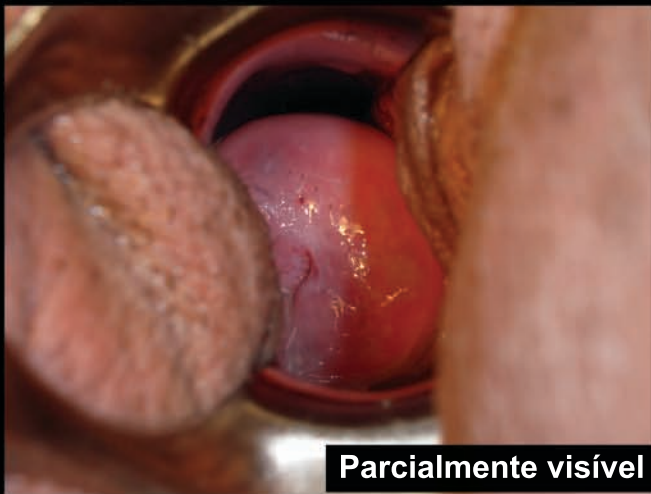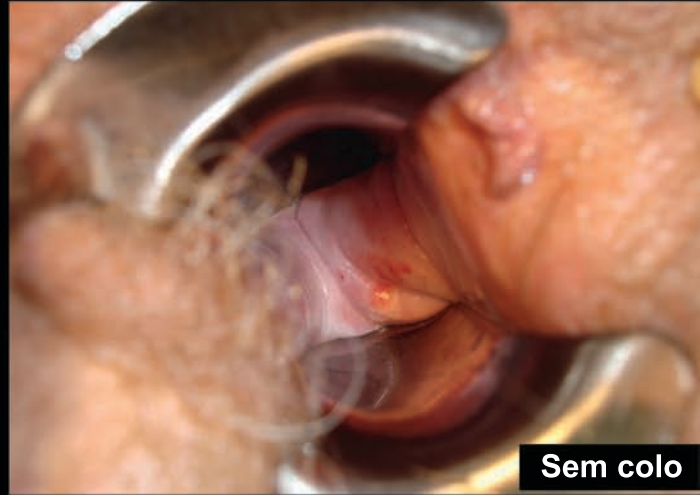
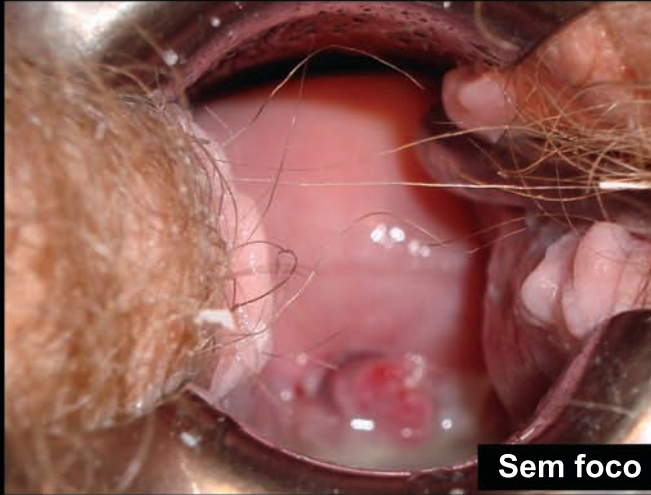


Fotografia Cervical Digital com solução de Lugol

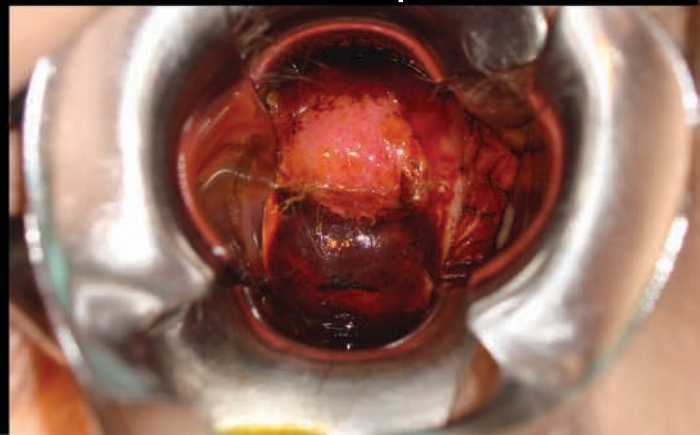
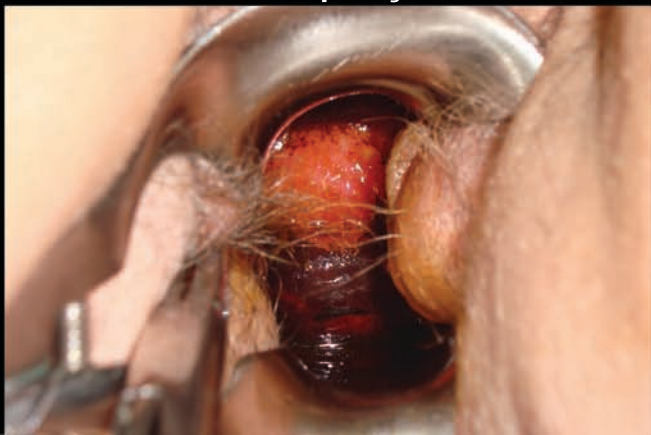
Detalhe

Fotografia Cervical Digital - Defeitos -



Melhor exposição do colo uterino através do uso de dois espéculos



Livros Grátis

(<http://www.livrosgratis.com.br>)

Milhares de Livros para Download:

[Baixar livros de Administração](#)

[Baixar livros de Agronomia](#)

[Baixar livros de Arquitetura](#)

[Baixar livros de Artes](#)

[Baixar livros de Astronomia](#)

[Baixar livros de Biologia Geral](#)

[Baixar livros de Ciência da Computação](#)

[Baixar livros de Ciência da Informação](#)

[Baixar livros de Ciência Política](#)

[Baixar livros de Ciências da Saúde](#)

[Baixar livros de Comunicação](#)

[Baixar livros do Conselho Nacional de Educação - CNE](#)

[Baixar livros de Defesa civil](#)

[Baixar livros de Direito](#)

[Baixar livros de Direitos humanos](#)

[Baixar livros de Economia](#)

[Baixar livros de Economia Doméstica](#)

[Baixar livros de Educação](#)

[Baixar livros de Educação - Trânsito](#)

[Baixar livros de Educação Física](#)

[Baixar livros de Engenharia Aeroespacial](#)

[Baixar livros de Farmácia](#)

[Baixar livros de Filosofia](#)

[Baixar livros de Física](#)

[Baixar livros de Geociências](#)

[Baixar livros de Geografia](#)

[Baixar livros de História](#)

[Baixar livros de Línguas](#)

[Baixar livros de Literatura](#)
[Baixar livros de Literatura de Cordel](#)
[Baixar livros de Literatura Infantil](#)
[Baixar livros de Matemática](#)
[Baixar livros de Medicina](#)
[Baixar livros de Medicina Veterinária](#)
[Baixar livros de Meio Ambiente](#)
[Baixar livros de Meteorologia](#)
[Baixar Monografias e TCC](#)
[Baixar livros Multidisciplinar](#)
[Baixar livros de Música](#)
[Baixar livros de Psicologia](#)
[Baixar livros de Química](#)
[Baixar livros de Saúde Coletiva](#)
[Baixar livros de Serviço Social](#)
[Baixar livros de Sociologia](#)
[Baixar livros de Teologia](#)
[Baixar livros de Trabalho](#)
[Baixar livros de Turismo](#)