

WAGNER IARED

**ACURÁCIA DA ULTRASSONOGRAFIA COM DOPPLER
COLORIDO NA IDENTIFICAÇÃO DE DOENÇA MALIGNA EM
NEOPLASIAS FOLICULARES DA TIREOIDE**

Tese apresentada à Universidade
Federal de São Paulo para a obtenção
do Título de Doutor em Ciências

**SÃO PAULO
2010**

Livros Grátis

<http://www.livrosgratis.com.br>

Milhares de livros grátis para download.

WAGNER IARED

**ACURÁCIA DA ULTRASSONOGRAFIA COM DOPPLER
COLORIDO NA IDENTIFICAÇÃO DE DOENÇA MALIGNA EM
NEOPLASIAS FOLICULARES DA TIREOIDE**

Tese apresentada à Universidade
Federal de São Paulo para a
obtenção do Título de Doutor em
Ciências

Orientador:

Prof. Dr. Orsine Valente

Co-orientador:

Prof. Dr. Sérgio A. Ajzen

SÃO PAULO

2010

lared, Wagner

Acurácia da ultrassonografia com Doppler colorido na identificação de doença maligna em neoplasias foliculares da tireoide / Wagner lared.--São Paulo, 2010.

xvii, 84f

Tese (Doutorado) – Universidade Federal de São Paulo. Programa de Pós-graduação em Medicina Interna e Terapêutica.

Título em inglês: **Accuracy of color Doppler ultrasonography to identify malignancies in thyroid follicular neoplasms.**

1. Doppler. 2. Tireoide. 3. Folicular. 4. Ultrassonografia.

DADOS DO ALUNO

1 – IDENTIFICAÇÃO

Wagner Iared

Rua Conceição de Monte Alegre, 351 – apto. 53 – bloco A – Brooklin Novo

São Paulo – SP – CEP 04563-060

Tel.: 11 8199 6483

Nacionalidade: Brasileiro

Estado Civil: Casado

Data de nascimento: 24/05/1966

E-mail: wagneriared@gmail.com

2 – ATUAÇÃO PROFISSIONAL

- ✓ Chefe da Coordenadoria de Ultrassonografia do Departamento de Diagnósticos por Imagem da UNIFESP-EPM;
- ✓ Assistente de Pesquisas do Centro Cochrane do Brasil;

3 – FORMAÇÃO

- ✓ **GRADUAÇÃO** Médico formado pela Universidade Federal de São Paulo / Escola Paulista de Medicina.
- ✓ **ESPECIALIZAÇÃO** Residência Médica em Radiologia no Hospital do Servidor Público Estadual FMO, SP.



**UNIVERSIDADE FEDERAL DE SÃO PAULO
ESCOLA PAULISTA DE MEDICINA
DEPARTAMENTO DE MEDICINA**

**DISCIPLINA DE MEDICINA DE URGÊNCIA E
MEDICINA BASEADA EM EVIDÊNCIAS**

**PROGRAMA DE PÓS-GRADUAÇÃO EM
MEDICINA INTERNA E TERAPÊUTICA**

Chefe do Departamento de Medicina: Prof. Dr. Ângelo Amato de Paola Vicenzo

Coordenador do Curso de Pós-graduação: Prof. Dr. Álvaro Nagib Atallah

WAGNER IARED

**ACURÁCIA DA ULTRASSONOGRAFIA COM DOPPLER
COLORIDO NA IDENTIFICAÇÃO DE DOENÇA MALIGNA EM
NEOPLASIAS FOLICULARES DA TIREOIDE**

BANCA EXAMINADORA

PRESIDENTE

Prof. Dr. Orsine Valente

TITULARES

Prof^a. Dr^a. Edina Mariko Koga da Silva

Prof. Dr. Henrique Lederman

Prof^a. Dr^a. Maria Cristina Chammas

Prof. Dr. João Hamilton Romaldini

SUPLENTE

Prof. Dr. Harley De Nicola

Prof^a. Dr^a. Silvia Maria Sucena da Rocha

Aprovado em: 05/07/2010

DEDICATÓRIA

Ao Prof. Calil Iared Júnior, pai amoroso, que dedicou sua vida à educação e ensinou a cada um de seus filhos valores verdadeiros como o amor, a amizade, a retidão e a perseverança.

À Família

Patrícia de França Ganassali lared, minha companheira de todas as horas;

Meus irmãos, Valéria Ghislotti lared e Walter lared, que partilham comigo o amor pela ciência;

Sônia Curi lared (in memoriam), que embora distante sempre esteve presente em minha vida;

Erothedes de Carvalho Ghislotti lared, que ao lado de meu pai, me deu o estímulo que precisei para seguir em frente.

AGRADECIMENTOS

Ao Prof. Dr. Álvaro Nagib Atallah, que com sua visão e didática fizeram aumentar ainda mais meu interesse pela metodologia científica e pela medicina baseada em evidências;

Ao Prof. Dr. Sérgio Ajzen, pelo incentivo e confiança que me deram forças para concluir este projeto;

Ao Prof. Dr. David Carlos Shigueoka, grande amigo e mentor, que participou ativamente deste projeto;

A Régis Andriolo, pela orientação quanto ao uso das ferramentas técnicas e de estatística que permitiram a execução deste trabalho;

Ao Dr. Júlio César Cristófoli, que participou ativamente da execução deste trabalho;

À bibliotecária Maria Eduarda S. Puga, pela orientação e auxílio na busca por evidências;

A José Fausto de Moraes, pelos conselhos quanto ao uso das ferramentas estatísticas;

Ao Centro Cochrane do Brasil, especialmente a seus funcionários, Amélia Pantoja, Anderson Anacleto, Davi Leite e Mauro Ishioka, sempre dispostos a oferecer orientação e suporte em detalhes fundamentais ao andamento deste projeto, desde o início até sua conclusão.

A CAPES
Coordenação de Aperfeiçoamento de Pessoal de Nível Superior, pelo incentivo e
concessão da bolsa de estudos.

AGRADECIMENTO ESPECIAL

Ao Prof. Dr. Orsine Valente, pela valiosa orientação no desenvolvimento deste trabalho, pelo estímulo e confiança em mim depositados. Sua expertise e serenidade abriram meus olhos para encontrar as perguntas certas e a melhor maneira de respondê-las.

SUMÁRIO

À FAMÍLIA	VII
AGRADECIMENTOS.....	VIII
AGRADECIMENTO ESPECIAL.....	X
LISTA DE FIGURAS.....	XIII
LISTA DE TABELAS.....	XIV
LISTA DE ABREVIATURAS	XV
RESUMO.....	XVI
1 INTRODUÇÃO	1
1.1 OBJETIVO GERAL	3
1.2 OBJETIVO ESPECÍFICO	3
1.3 HIPÓTESE	3
1.4 JUSTIFICATIVA	3
2 REVISÃO DA LITERATURA.....	4
2.1 DOENÇA NODULAR TIREOIDIANA	5
2.2 DIAGNÓSTICO POR IMAGEM DA TIREÓIDE	7
2.3 AVALIAÇÃO ULTRASSONOGRÁFICA DOS NÓDULOS TIREOIDIANOS.....	9
2.4 TÉCNICA DOPPLER.....	10
2.5 DOPPLER DOS NÓDULOS DA TIREÓIDE	11
2.6 PUNÇÃO ASPIRATIVA COM AGULHA FINA.....	13
2.7 PAAF DOS NÓDULOS TIREOIDIANOS	14
2.8 ZONA CINZENTA DA PAAF	15
3 MÉTODOS.....	17
3.1 TIPO DE ESTUDO	18
3.2 TIPOS DE ESTUDOS INCLUÍDOS	18
3.3 TESTE AVALIADO (INDEX TEST)	18
3.4 PADRÃO REFERÊNCIA	18
3.5 CONDIÇÃO ALVO.....	19
3.6 CRITÉRIOS DE INCLUSÃO.....	19
3.6.1 <i>Tipo de participantes</i>	19
3.7 CRITÉRIOS DE EXCLUSÃO	19
3.8 LOCAIS.....	20
3.9 ANÁLISE DA QUALIDADE	20
3.10 LOCALIZAÇÃO DOS ESTUDOS.....	22
3.10.1 <i>Estratégia de busca para identificação dos estudos</i>	24
3.11 EXTRAÇÃO DOS DADOS.....	25
3.12 ANÁLISE DOS DADOS.....	25

4 RESULTADOS	26
4.1 SELEÇÃO DOS ESTUDOS	27
4.2 LOCAIS DOS ESTUDOS INCLUÍDOS.....	29
4.3 PADRÕES HISTOLÓGICOS ENCONTRADOS	31
4.4 QUALIDADE DOS ESTUDOS INCLUÍDOS.....	31
4.5 PADRÕES DE FLUXO AO DOPPLER COLORIDO	34
4.6 AVALIAÇÃO DA ACURÁCIA DA ULTRASSONOGRAFIA COM DOPPLER COLORIDO	34
5 DISCUSSÃO	37
6 CONCLUSÃO	43
7 ANEXOS.....	45
8 REFERÊNCIAS BIBLIOGRÁFICAS.....	49
ABSTRACT	
APÊNDICE	

Lista de Figuras

FIGURA 1 – ULTRASSONOGRAFIA COM DOPPLER DE AMPLITUDE (POWER DOPPLER) EVIDENCIANDO FLUXO INTERNO PREDOMINANTE EM UM NÓDULO SÓLIDO DA TIREOIDE.....	12
FIGURA 2 – ULTRASSONOGRAFIA COM DOPPLER DE AMPLITUDE (POWER DOPPLER) EVIDENCIANDO FLUXO EXCLUSIVAMENTE NA PERIFERIA DE UM NÓDULO SÓLIDO DA TIREOIDE.....	12
FIGURA 3 – FLUXOGRAMA DA ESTRATÉGIA DA REVISÃO SISTEMÁTICA	23
FIGURA 4 – FLUXOGRAMA DOS RESULTADOS DA REVISÃO SISTEMÁTICA.....	28
FIGURA 5 – REPRESENTAÇÃO GRÁFICA DA AVALIAÇÃO DA QUALIDADE DOS ESTUDOS INCLUÍDOS UTILIZANDO PERGUNTAS RELEVANTES DO QUADAS.....	33
FIGURA 6 – SENSIBILIDADE E A ESPECIFICIDADE USANDO O CRITÉRIO DE FLUXO INTERNO PREDOMINANTE COMO POSITIVO PARA MALIGNIDADE EM NF DA TIREOIDE (GRÁFICO DE FLORESTA).....	35
FIGURA 7 – SENSIBILIDADE E ESPECIFICIDADE USANDO O CRITÉRIO DE FLUXO INTERNO PREDOMINANTE COMO POSITIVO PARA MALIGNIDADE EM NF DA TIREOIDE (CURVA SROC)	36
FIGURA 8 – SENSIBILIDADE E A ESPECIFICIDADE USANDO O CRITÉRIO DE QUALQUER FLUXO INTERNO COMO POSITIVO PARA MALIGNIDADE EM NF DA TIREOIDE (GRÁFICO DE FLORESTA)	40
FIGURA 9 – COMPARAÇÃO DAS CURVAS SROC RESULTANTES DOS DOIS CRITÉRIOS: QUALQUER FLUXO INTERNO E FLUXO INTERNO PREDOMINANTE, PARA IDENTIFICAR DOENÇA MALIGNA EM NF DA TIREOIDE.....	41

Lista de tabelas

TABELA 1 – PRINCIPAIS RAZÕES PARA A EXCLUSÃO DOS ESTUDOS 29

TABELA 2 – CARACTERÍSTICAS DOS ESTUDOS INCLUÍDOS 30

Lista de abreviaturas

DCS	David Carlos Shigueoka
EMBASE	Excerpta Medica Database
IP	Índice de Pulsatilidade
IR	Índice de Resistência
LILACS	Literatura Latino-Americana em Ciências da Saúde
MEDLINE	Medlars Online
NFs	Neoplasias Foliculares
OVF	Onda de Velocidades de Fluxo
PAAF	Punção Aspirativa com Agulha Fina
PET-FDG	Tomografia por Emissão de Pósitrons com Deoxi-Fluoro-Glicose
QUADAS	Quality Assessment of Diagnostic Accuracy Studies
RA	Regis Andriolo
RM	Ressonância Magnética
S/D	Relação Sístole/Diástole
SESTAMIBI	^{99m} Tc-sestamethoxiisobutilisonitril
SROC	Summary Receiver Operating Characteristic
TC	Tomografia Computadorizada
UDC	Ultrassonografia com Doppler Colorido
VD	Velocidade Diastólica
VPS	Velocidade de Pico Sistólico
WI	Wagner Iared

RESUMO

Contexto. A diferenciação entre os nódulos benignos e malignos da tireoide é possível na maioria das vezes pela citologia, obtida por punção aspirativa com agulha fina (PAAF). No caso das neoplasias foliculares (NFs), é necessária a remoção cirúrgica de ao menos parte da glândula, pois somente a análise histológica da peça permite diferenciar nódulos benignos de malignos. Há indícios na literatura de que os parâmetros de ultrassonografia com Doppler colorido (UDC) podem indicar maior ou menor probabilidade de malignidade nesses nódulos. **Objetivo.** Avaliar, nesta revisão sistemática, a acurácia diagnóstica da UDC em prever malignidade em NFs da tireoide. **Métodos.** Foram pesquisadas as seguintes bases de dados: MEDLINE, Web of Science, EMBASE, Cochrane Library e LILACS. As referências de estudos relevantes foram verificadas para adicionais citações de interesse. Não houve restrições de linguagem. Foram incluídos estudos nos quais nódulos de tireoide com padrão histológico compatível com NFs, confirmado por biópsia de peça cirúrgica, haviam sido previamente submetidos à UDC e cujos padrões de fluxo ao mapeamento colorido foram descritos detalhadamente. Dois revisores realizaram independentemente a avaliação da qualidade e a extração de dados. **Resultados.** Foram incluídos quatro estudos, somando 457 nódulos, sendo que 67 foram considerados malignos com base na biópsia cirúrgica. A presença à UDC de padrões de fluxo no interior do nódulo considerado como moderado, rico, predominante ou exclusivo foi indicativa de malignidade com uma sensibilidade média de 85 % (intervalo de confiança [IC] 95%: 74% a 93%) e especificidade média de 86% (IC 95%: 82% a 89%). Para uma prevalência média de 14,7%, os valores preditivos positivo e negativo são respectivamente 51% e 97%. A razão de verossimilhança positiva é 6,07, e a razão de verossimilhança negativa 0,18. **Conclusão.** A UDC apresenta boa acurácia para identificar malignidade em NFs da tireoide. Fluxo interno predominante à UDC está associado a maior risco de malignidade nessas lesões.

Palavras-chave. Doppler, ultrassonografia, tireoide, folicular.

1 INTRODUÇÃO

A doença nodular tireoidiana é uma condição bastante comum na prática clínica. Sua prevalência varia conforme a abordagem diagnóstica. Enquanto nódulos palpáveis apresentam uma prevalência de 4% a 7%¹, com a ultrassonografia a prevalência é maior, chegando a 67% em um estudo². Em achados de necrópsia os nódulos têm prevalência de 50%³

Aproximadamente 5% dos nódulos tireoidianos são malignos⁴. Dos nódulos malignos, os mais frequentes são os carcinomas bem diferenciados do epitélio folicular: o carcinoma papilífero (cerca de 75% a 80%) e o carcinoma folicular (cerca de 10% a 20%). Esses tumores têm crescimento lento e bom prognóstico quando tratados⁴⁻⁷.

Para diferenciar nódulos benignos de nódulos malignos o melhor método é a avaliação citológica realizada por meio de punção aspirativa com agulha fina (PAAF)⁸. Porém, 5% a 23% das PAAFs são inconclusivas e o resultado é suspeito, mas não diagnóstico de câncer^{9, 10}. A maior parte desses resultados inconclusivos corresponde às chamadas neoplasias foliculares. O diagnóstico diferencial para esse padrão citológico inclui: nódulos adenomatosos, adenomas foliculares, carcinomas foliculares, carcinomas de células oxifílicas (de Hürthle), além da variante folicular do carcinoma papilífero. Para a diferenciação desses tipos de padrão histológico é necessária uma biópsia de peça cirúrgica, o que exige a remoção de ao menos parte da tireoide¹¹.

Entre as formas propostas para auxiliar na diferenciação entre nódulos benignos e malignos da tireoide está a ultrassonografia com Doppler^{12, 13}. De Nicola, et al. (2005) verificaram uma boa acurácia para identificar nódulos malignos entre neoplasias foliculares através de padrões de fluxo ao Doppler colorido. E verificaram também uma tendência a maior impedância vascular, com o Doppler espectral, entre os nódulos malignos¹⁴.

1.1 Objetivo geral

Avaliar a acurácia da ultrassonografia com Doppler colorido (UDC) para predição de malignidade em neoplasias foliculares (NFs) da tireoide.

1.2 Objetivo específico

Avaliar se a presença de fluxo interno predominante à UDC em nódulos tireoidianos com padrões histológicos compatíveis com NFs está associado a maior probabilidade de doença maligna.

1.3 Hipótese

A presença de fluxo interno predominante à UDC em nódulos tireoidianos com padrões histológicos compatíveis com NFs aumenta significativamente a probabilidade de doença maligna.

1.4 Justificativa

Se aumentarmos o nível de evidência de que há parâmetros de fluxo à UDC que alterem de maneira significativa a probabilidade de doença maligna em NFs da tireoide, é possível que muitas cirurgias desnecessárias sejam evitadas, permitindo o acompanhamento clínico e ultrassonográfico de nódulos tireoidianos com citologia folicular à PAAF.

2 REVISÃO DA LITERATURA

2.1 Doença Nodular Tireoidiana

A doença nodular tireoidiana ou bócio nodular pode ser considerada como o aumento clinicamente significativo da glândula tireoide caracterizado por crescimento excessivo e transformação estrutural e/ou funcional de uma ou várias áreas tireoidianas¹⁰.

Sua etiologia exata é desconhecida. Foi reconhecida uma associação familiar na doença nodular tireoidiana, mas não foi possível demonstrar um modo de transmissão simples. Acredita-se que a etiologia seja multifatorial, com efeito somatório de fatores genéticos e ambientais¹⁰.

A doença nodular tireoidiana é uma condição bastante comum na prática clínica. Sua prevalência varia conforme a abordagem diagnóstica. Nódulos palpáveis apresentam uma prevalência de 4% a 7%¹. Em achados de necrópsia os nódulos têm prevalência de 50%³. Com a introdução da ultrassonografia de alta resolução, o número de nódulos tireoidianos diagnosticados passou a ser muito maior. Nódulos não palpáveis e nódulos em tireoides de volume normal passaram a ser identificados pelo método. Há uma concordância muito baixa entre o exame clínico e o exame ultrassonográfico¹⁵. Um estudo prospectivo em indivíduos assintomáticos encontrou nódulos palpáveis em 21% dos indivíduos estudados. Ao ultrassom a prevalência foi de 67%, sendo 22% nódulos solitários, 45% nódulos múltiplos².

Os nódulos da tireoide são mais frequentes no sexo feminino. No estudo populacional de Framingham (USA) a proporção de nódulos foi 6,4% em mulheres e 1,6% em homens¹⁶. O estudo de Wickham (Inglaterra) encontrou uma prevalência de 5,3% em mulheres e 0,8% em homens¹⁷. No estudo de Ezzat et al. (1994), que avaliou a prevalência dos nódulos à ultrassonografia, a prevalência também foi maior nas mulheres, 72% contra 41% em homens².

Os nódulos malignos também são mais prevalentes na população feminina, numa proporção de cerca de 2,8 mulheres para um homem¹⁸.

A abordagem de qualquer nódulo tireoidiano palpável se inicia pela história clínica, exame físico, exame ultrassonográfico e dosagem do TSH sérico¹⁹.

A maioria dos pacientes com doença nodular tireoidiana é assintomática. Sintomas compressivos são mais frequentes quando existe extensão intratorácica do bócio. Tais bócios desenvolvem-se de forma insidiosa, frequentemente em idosos^{10, 20}.

Hoje o exame ultrassonográfico é amplamente utilizado na avaliação dos nódulos tireoidianos. Dados de um estudo publicado referem que o exame ultrassonográfico alterou a conduta clínica em 63% dos pacientes²¹.

Cerca de 95% dos nódulos tireoidianos são decorrentes de alterações benignas: nódulos coloides, áreas focais de tireoidites, cistos e adenomas⁴. Esses nódulos, a menos que causem sintomatologia por compressão ou por questões estéticas, podem ser acompanhados clinicamente, sem necessidade de intervenção cirúrgica²⁰.

Mas aproximadamente 5% dos nódulos tireoidianos são malignos. Dentre eles, o mais frequente é o carcinoma papilífero, com prevalência de 75% a 80%, seguido pelo carcinoma folicular, com prevalência de 10% a 20% entre os nódulos malignos. Outras malignidades da tireoide são o carcinoma medular (3% a 5%) e o carcinoma anaplásico (1% a 2%). Metástases e linfomas também podem acometer a tireoide, somando cerca de 4% das malignidades desta glândula⁴⁻⁷.

O carcinoma medular, oriundo das células C, neuroendócrinas, produtoras de calcitonina, apresenta-se como tumor esporádico em 75% a 80% dos casos ou na forma hereditária (20% a 25%). Na forma familiar é um dos componentes de uma síndrome genética de herança autossômica dominante, apresentando-se isoladamente na forma de carcinoma medular de tireoide familiar ou como um dos componentes das síndromes de neoplasia endócrina

múltipla tipo 2²².

O carcinoma papilífero e o carcinoma folicular são carcinomas bem diferenciados, originários do epitélio folicular e têm crescimento insidioso. O carcinoma anaplásico, também oriundo do epitélio folicular, porém indiferenciado, tem pior prognóstico e é mais raro. O prognóstico a longo prazo dos carcinomas papilíferos e carcinomas foliculares tratados é favorável, com taxas de sobrevida em 10 anos estimadas em 98% e 92%, respectivamente⁶.

Algumas características clínicas associadas a maior risco de malignidade incluem: história familiar de carcinoma medular de tireoide ou neoplasia endócrina múltipla, crescimento tumoral rápido, nódulo firme ou fixo à palpação, paralisia de cordas vocais, linfonodomegalia regional, metástases à distância, idade inferior a 20 ou superior a 60 anos, sexo masculino e história de irradiação da cabeça ou pescoço²⁰.

No passado, havia uma crença predominante de que haveria menor probabilidade de malignidade em bócios multinodulares em relação aos nódulos únicos. Porém grandes grupos de pacientes submetidos a estudo ecográfico e citopatológico têm demonstrado que a incidência de câncer é semelhante, não importando o número de nódulos na tireoide²³.

2.2 Diagnóstico por imagem da tireóide

Os principais métodos de diagnóstico por imagem que podem abordar a tireoide são a ultrassonografia, a cintilografia com o radioisótopo iodo-123, a tomografia computadorizada (TC), a ressonância magnética (RM) e a tomografia por emissão de pósitrons com deoxifluoroglicose (PET-FDG).

A ultrassonografia de alta resolução, com o uso de transdutores de frequência que varia de 7 MHz a 14 MHz, é o método de diagnósticos por imagem que se destaca na avaliação dos nódulos da tireoide. Entre suas vantagens podemos destacar: apresenta excelente resolução espacial e contraste; o método é largamente disponível; não envolve radiação ionizante;

permite a identificação segura de lesões focais, incluindo as suspeitas de câncer; é capaz de detectar metástases para linfonodos cervicais; pode ser utilizado para o seguimento de pacientes tratados, para detecção precoce de recorrência tumoral e pode ser usado para orientação da punção ou biópsia²⁴.

A cintilografia com iodo-131 já foi o método de imagem mais importante na avaliação dos nódulos tireoidianos. No entanto sua capacidade de diferenciar nódulos benignos de nódulos malignos é bastante limitada²⁵. Hoje o grande uso do isótopo de iodo está na identificação e tratamento de malignidade tireoidiana residual e de metástases à distância em pacientes com carcinomas bem diferenciados após a tireoidectomia total²⁴. A cintilografia também é indispensável na doença nodular tireoidiana com hipertireoidismo²⁰.

A TC e a RM apresentam um papel restrito na investigação inicial de pacientes com nódulos tireoidianos. São importantes na avaliação de bóciós que atingem o estreito superior do tórax, os chamados bóciós mergulhantes e na malignidade invasiva. Nos bóciós mergulhantes há restrição de acesso para avaliação pela ultrassonografia. A TC e a RM podem avaliar bem o estreito superior do tórax. Na malignidade invasiva, tanto a TC quanto a RM podem ajudar a avaliar o envolvimento extratireoidiano do tumor para estruturas adjacentes, como a laringe, traqueia e a bainha carotídea^{26, 27}. Esses dois métodos também permitem avaliar metástases a distância²⁴.

A PET-FDG não é uma técnica usada na rotina da investigação de nódulos tireoidianos. Ainda é um método caro e de baixa disponibilidade à maioria das pessoas²⁰. Por outro lado parece ser capaz de diferenciar lesões benignas de lesões malignas^{28, 29}. Um estudo mostrou que 47% dos nódulos tireoidianos detectados incidentalmente pela PET-FDG apresentavam diagnóstico histológico de câncer³⁰.

No que tange à medicina nuclear, parece promissor o uso do isótopo sestamibi (^{99m}Tc-sestamethoxiisobutilisonitril). Estudo recente mostrou alta sensibilidade e elevado valor preditivo negativo, permitindo descartar malignidade em nódulos tireoidianos com citologia inconclusiva³¹.

2.3 Avaliação ultrassonográfica dos nódulos tireoidianos

A ultrassonografia em escala de cinzas, também chamada modo B, permite caracterizar os nódulos tireoidianos quanto a sua composição, ecogenicidade e dimensões. Possibilita a definição de seus contornos e a identificação de halo hipoecoico, quando presente. É sensível o bastante para verificar a presença ou ausência de microcalcificações no interior do nódulo.

Quanto à composição os nódulos podem ser classificados como sólidos, císticos ou mistos – com componentes sólido e cístico. No que concerne à ecogenicidade, ou seja, a propriedade de refletir o feixe sonoro em relação ao restante do tecido tireoidiano, podem ser classificados como hiperecogênicos, isoecogênicos ou hipoecogênicos. Os contornos podem ser regulares ou irregulares; bem ou mal definidos. O halo hipoecoico é geralmente associado a lesões benignas. Embora a maioria dos trabalhos relacione essa característica com a cápsula do nódulo, não se sabe ao certo o seu significado histológico³².

Aspectos da ultrassonografia em escala de cinzas relacionados à malignidade são: composição sólida^{12, 33, 34}; hipoecogenicidade^{12, 33, 35}; margens irregulares ou ausência de halo^{12, 33, 35}; presença de microcalcificações^{12, 33, 35, 36}; e o predomínio do diâmetro anteroposterior (nódulo mais alto que largo)³⁵.

A hipoecogenicidade e a composição sólida são os parâmetros com melhor valor preditivo negativo, variando respectivamente de 74% a 94% e de 88% a 92%. Os parâmetros mais específicos, com melhores valores preditivos positivos são a presença de microcalcificações (24% a 71%) e o predomínio do diâmetro anteroposterior (67%)³⁴.

2.4 Técnica Doppler

Atualmente, grande parte dos aparelhos de ultrassonografia já vem equipada com recursos de dopplerfluxometria. Com base na diferença entre a frequência emitida e a frequência recebida pelo transdutor, o equipamento de ultrassom pode verificar o fluxo das hemácias no interior dos vasos sanguíneos. Se o operador informar a direção do fluxo para a obtenção do ângulo de insonação, pode-se obter sua velocidade. Essa medida é bastante precisa quando o ângulo de insonação do vaso estudado é menor ou igual a 60°. Para ângulos superiores a 60° há grande possibilidade de erro das medidas de velocidade. A razão para isso é que a frequência Doppler é dependente do cosseno do ângulo de insonação. E esse valor varia exponencialmente quando os ângulos são superiores a 60°. Pequenos desvios de ângulo geram grandes variações de velocidades a partir daí.

O recurso de Doppler colorido indica com cores diferentes os fluxos que se aproximam do transdutor e os fluxos que dele se afastam. O Doppler de amplitude, ou *Power Doppler*, é mais sensível para detecção de fluxo. Porém geralmente não permite identificar a direção do fluxo³⁷.

Atualmente há equipamentos que permitem diferenciar a direção do fluxo mesmo com o uso do Doppler de amplitude.

O Doppler espectral é um recurso com o qual podemos gerar um gráfico, conhecido como onda de velocidades de fluxo (OVF), informando as variações de velocidade de fluxo ao longo do tempo.

Os parâmetros quantitativos comumente utilizados para descrever o padrão da onda são: Velocidade de Pico Sistólico (VPS), o maior valor da velocidade atingido durante a sístole; Velocidade Diastólica (VD), valor da velocidade no final da diástole; Relação S/D, razão entre a velocidade de pico sistólico e a velocidade diastólica; Índice de Resistência (IR), calculado através da razão entre a diferença das velocidades sistólica e diastólica e a velocidade sistólica máxima; e Índice de Pulsatilidade (IP), calculado através da razão entre a diferença das velocidades sistólica e diastólica e a velocidade média.

Como foi dito, para avaliação acurada das velocidades, tanto a VPS quanto a VD, é necessário que o operador informe ao equipamento o ângulo entre a insonação daquele vaso específico e a direção do fluxo; e que este ângulo seja menor ou igual a 60°.

As relações de velocidades (S/D, IR e IP) não se alteram. São independentes do ângulo de insonação e podem ser classificadas como semiquantitativas.

Com a Relação S/D, temos um problema matemático quando a VD for zero. Dessa forma, os parâmetros mais utilizados na prática são o IR e o IP³⁷.

2.5 Doppler dos Nódulos da Tireóide

O trabalho clássico de Lagalla et al. (1993), deu início à investigação de diferentes padrões de fluxo dos nódulos da tireoide. Estes autores sugeriram quatro diferentes padrões de fluxo para classificar as doenças da tireoide, sendo que os três primeiros se referiam à doença nodular tireoidiana. O padrão I representa a ausência de fluxo detectável; o padrão II, a identificação de fluxo apenas na periferia do nódulo; e o padrão III, a identificação de fluxo na periferia e no interior do nódulo. Sugeriram ainda outro padrão, o padrão IV que seria a hipervascularização difusa da tireoide, que associou inicialmente à doença de Graves³⁸. Em um segundo artigo, Lagalla et al. (1993) verificaram que o padrão IV não é específico para a doença de Graves e pode ser encontrado em outras tireoidites, como na tireoidite de Hashimoto³⁹. No primeiro estudo verificaram associação do padrão III com nódulos hiperfuncionantes e com carcinomas³⁸.

Com o aprimoramento técnico dos equipamentos de ultrassonografia, fluxos intranodulares de baixa velocidade ou de menor amplitude passaram a ser detectados. Chammas et al. (2005) propuseram uma nova classificação dos parâmetros de fluxo, especificamente para os nódulos tireoidianos, excluindo a patologia difusa. Propuseram classificar os tipos de

fluxo em 5 padrões: padrão I, ausência de sinal de fluxo; padrão II, fluxo exclusivamente periférico; padrão III, fluxo periférico maior que o fluxo central; IV, fluxo central maior que o fluxo periférico; e padrão V fluxo exclusivamente central. Em seu trabalho houve uma correlação estatística significativa entre os achados citopatológicos e os padrões de fluxo, sendo que a maioria dos nódulos malignos apresentava padrão IV ou V. A especificidade do padrão V em seu estudo foi de 100%¹³.

A presença de fluxo intranodular é associada à neoplasia maligna com uma sensibilidade que varia de 54% a 74% e uma especificidade de 86% a 97%^{12, 23}. As figuras abaixo exemplificam um nódulo com predomínio do fluxo interno (figura 1) e outro com fluxo exclusivamente periférico (figura 2).

Figura 1 – Ultrassonografia com Doppler de amplitude (Power Doppler) evidenciando fluxo interno predominante em um nódulo sólido da tireoide.

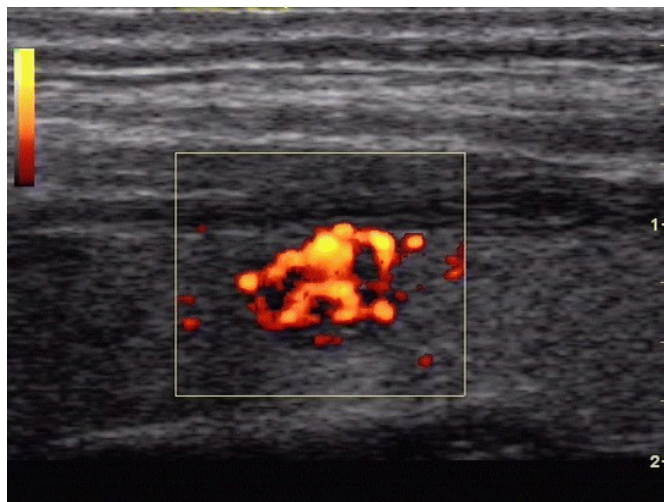
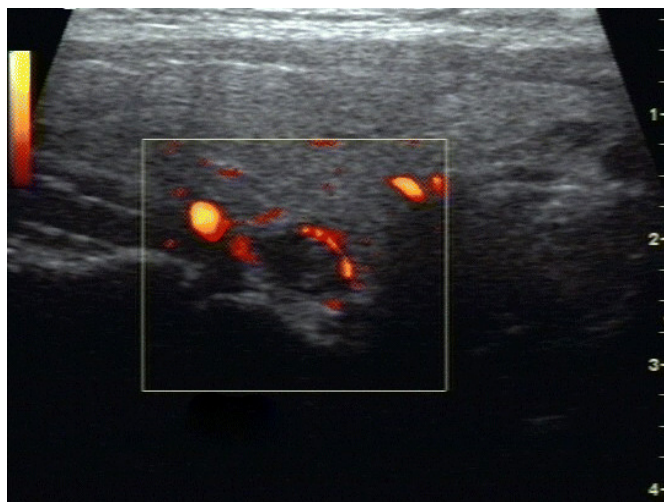


Figura 2 – Ultrassonografia com Doppler de amplitude (Power Doppler) evidenciando fluxo exclusivamente na periferia de um nódulo sólido da tireoide.



Além de a análise de padrões de fluxo ao Doppler colorido, parâmetros semiquantitativos, como o IR e o IP também foram associados à malignidade em nódulos tireoidianos.

Embora Lagalla et al. (1993) tenham refutado a análise espectral para avaliar o risco de malignidade em nódulos tireoidianos, devido à superposição de resultados⁴⁰, Chammas et al. (2005) encontraram associação entre impedância vascular mais elevada e nódulos malignos¹³.

2.6 Punção aspirativa com agulha fina

O exame considerado como a primeira linha para definir quais nódulos devem ser submetidos à cirurgia devido ao risco de malignidade é a punção aspirativa com agulha fina⁸.

A PAAF é um procedimento minimamente invasivo que permite a

obtenção de uma amostra celular de uma lesão alvo, pela punção com agulha fina (22-gauge ou menor). A amostra de células é preparada como um esfregaço e avaliada por um patologista treinado. Virtualmente qualquer massa que seja palpável ou visibilizada em algum método de imagem pode ser puncionada por essa técnica. Não há contraindicação absoluta para sua realização. Pacientes pouco cooperativos e distúrbios hemorrágicos são condições arroladas como contraindicações relativas⁴¹. A punção de nódulos tireoidianos apresenta um índice de complicações extremamente baixo e praticamente restrito a poucos casos de hematomas locais⁴².

2.7 PAAF dos nódulos tireoidianos

A PAAF está indicada para avaliação tanto de nódulo único como de bóciós multinodulares. Sua sensibilidade varia de 65% a 98% e sua especificidade de 72% a 100% na detecção de nódulos malignos⁹.

O impacto do uso da PAAF pode ser verificado pela redução do número de tireoidectomias. Os centros que inicialmente utilizaram-na para abordar os nódulos tireoidianos reduziram as cirurgias em 35% a 75%. E o número de tireoidectomias com diagnóstico de câncer dobrou ou triplicou⁴.

A PAAF guiada por ultrassonografia é um procedimento rápido, realizado sob visualização permanente. A possibilidade de amostras inadequadas é muito diminuída com um aspirado muito mais adequado. Além disso, há um significativo aumento da acurácia quando se realiza o procedimento guiado por ultrassonografia, comparado à PAAF guiada apenas pela palpação^{43, 44}. Além disso, Khalid et al. (2008) observaram uma relação custo-efetividade favorável quando a PAAF é guiada pela ultrassonografia⁴⁵. Atualmente a grande maioria das PAAFs realizadas é guiada por ultrassonografia.

Cerca de 69% (53–90%) dos nódulos submetidos à PAAF são benignos (sem evidências de malignidade). Esses nódulos são principalmente nódulos coloides e tireoidites. Cerca de 10% (5–23%) são nódulos suspeitos.

Entre esses temos o carcinoma folicular, o adenoma folicular, a variante folicular do carcinoma papilífero, o nódulo adenomatoso (não neoplásico) e o de células oxifílicas (células de Hürthle). Os nódulos malignos somam 4% (1–10%). São eles: carcinomas papilíferos, carcinomas foliculares, carcinomas medulares (carcinomas de células C), carcinomas indiferenciados (anaplásicos), linfomas e metástases (raras). Cerca de 17% (15–20%) são considerados sem diagnóstico (material insuficiente, inadequado ou hemorrágico). Uma segunda punção pode reduzir essa proporção à metade^{9, 10}.

2.8 Zona cinzenta da PAAF

É praticamente impossível a diferenciação citopatológica entre uma lesão folicular benigna e uma maligna. O diagnóstico é feito pela identificação de invasão vascular e invasão das margens da lesão no corte histológico. Isso não aparece nas amostras obtidas por PAAF. É necessária a remoção cirúrgica de ao menos parte da glândula que contém o nódulo suspeito e a realização de vários cortes histológicos para confirmação¹¹.

Mais de 80% dos nódulos com citologia folicular submetidos a cirurgia são benignos^{46, 47}.

Entre as tentativas de diferenciar os nódulos malignos de maneira menos invasiva, temos a imunocitoquímica. Alguns dos testes atualmente estudados são: a expressão do receptor do ativador do plasminogênio tipo-uroquinase⁴⁸ e a imunodeteção de galectina-3 e galectina-7⁴⁹. Até o presente esses métodos não apresentaram acurácia aceitável a ponto de se evitar a intervenção cirúrgica.

De Nicola, et al. (2005) em um estudo que incluiu 86 pacientes com neoplasias foliculares da tireoide verificaram que a presença de fluxo interno predominante, bem como o alto índice de resistência em artéria relacionada ao nódulo estariam associados à doença maligna¹⁴.

Em 2006, Levine realizou uma revisão da literatura sobre esse tema, utilizando a base de dados MEDLINE. Incluiu dois estudos e aplicou o teorema de Bayes aos resultados individuais. Sua conclusão foi que o Doppler oferece informações úteis no sentido de alterar a probabilidade pós-teste de doença maligna⁵⁰.

3 MÉTODOS

3.1 Tipo de estudo

Revisão sistemática com metanálise de estudos de acurácia diagnóstica.

3.2 Tipos de estudos incluídos

Foram incluídos estudos primários que avaliaram a acurácia da ultrassonografia com Doppler em identificar malignidade em nódulos tireoidianos com citologia ou histologia compatível com neoplasia folicular.

3.3 Teste avaliado (index test)

Padrões de fluxo à ultrassonografia com Doppler colorido, identificando a presença de vascularização predominante no interior do nódulo. Padrões de fluxo intranodular maior que o fluxo periférico, fluxo intranodular exclusivo ou fluxo intranodular descrito como rico, moderado ou marcado foram considerados sinais indicativos de malignidade. Fluxo não detectável ao Doppler, fluxo exclusivamente periférico ou fluxo predominantemente periférico, foram considerados negativos para malignidade. Não avaliamos os parâmetros quantitativos e semiquantitativos da análise espectral por Doppler pulsado no presente estudo.

3.4 Padrão referência

Biópsia da peça cirúrgica. É o único teste confiável para identificar os diferentes tipos histológicos, bem como para diferenciar neoplasias foliculares benignas e malignas.

3.5 Condição alvo

Neoplasias foliculares malignas da tireoide: carcinoma folicular, carcinoma de células oxifílicas (ou de Hürthle) e variante folicular do carcinoma papilífero. Iniciamos o estudo também considerando outras malignidades primárias e secundárias da tireoide como condições alvo: carcinoma papilífero, medular e anaplásico, metástases e linfomas, caso o padrão citológico inicial indicasse neoplasia folicular.

3.6 Critérios de inclusão

Estudos nos quais nódulos tireoidianos com padrão histológico de Neoplasia Folicular à biópsia de peça cirúrgica tenham sido submetidos previamente a exame de ultrassonografia com Doppler colorido.

3.6.1 Tipo de participantes

Pacientes com nódulos tireoidianos com padrão histológico de Neoplasia Folicular à biópsia de peça cirúrgica.

3.7 Critérios de exclusão

Estudos nos quais os parâmetros da ultrassonografia com Doppler não foram descritos com detalhes suficientes para que se pudesse reproduzir o exame na prática.

Estudos que colocaram em um único grupo a presença de qualquer

fluxo no interior do nódulo.

Estudos dos quais não foi possível extrair os números de casos verdadeiro-positivos, falso-positivos, falso-negativos e verdadeiro-negativos.

3.8 Locais

O trabalho foi realizado no Centro Cochrane do Brasil; Disciplina de Medicina de Urgência e Medicina Baseada em Evidências do Departamento de Medicina; e no Departamento de Diagnóstico por Imagem, ambos da Universidade Federal de São Paulo – UNIFESP.

3.9 Análise da qualidade

A avaliação da qualidade dos estudos foi realizada com o auxílio da ferramenta QUADAS (Quality Assessment of Diagnostic Accuracy Studies).

O QUADAS é um questionário padronizado com as seguintes 14 perguntas que visam identificar as principais fontes de viés dos estudos de acurácia⁵¹.

1. O espectro de pacientes estudados foi representativo (em relação aos pacientes que vão ser submetidos ao teste na prática clínica)?
 2. Os critérios de seleção dos pacientes foram claramente descritos?
 3. O padrão referência parece ser capaz de identificar corretamente a condição alvo?
 4. O período de tempo entre a aplicação do teste em estudo e do padrão referência foi curto o suficiente para que seja improvável que a condição alvo tenha se modificado entre os dois testes?
-

5. Toda a amostra ou apenas uma parte randomicamente selecionada de pacientes foi avaliada com o padrão referência para o diagnóstico?
6. Os pacientes receberam o mesmo padrão referência a despeito do resultado do teste em estudo?
7. O padrão referência era independente do teste avaliado?
8. A execução do teste avaliado foi descrita com detalhes suficientes para a sua reprodução?
9. A execução do padrão referência foi descrita com detalhes suficientes para a sua reprodução?
10. Os resultados do teste em estudo foram interpretados sem o conhecimento dos resultados do padrão referência?
11. Os resultados do padrão referência foram interpretados sem o conhecimento dos resultados do teste em estudo?
12. Os dados clínicos disponíveis no momento da interpretação do teste avaliado serão os mesmos disponíveis na prática clínica?
13. Os resultados indeterminados/inconclusivos foram relatados?
14. As eventuais exclusões e desistências foram relatadas?

As perguntas foram respondidas com “sim”, “não” e “não claro”. As questões 12 e 13 foram consideradas não aplicáveis ao teste avaliado neste trabalho. Quanto maior o número de respostas “sim”, melhor a qualidade do estudo.

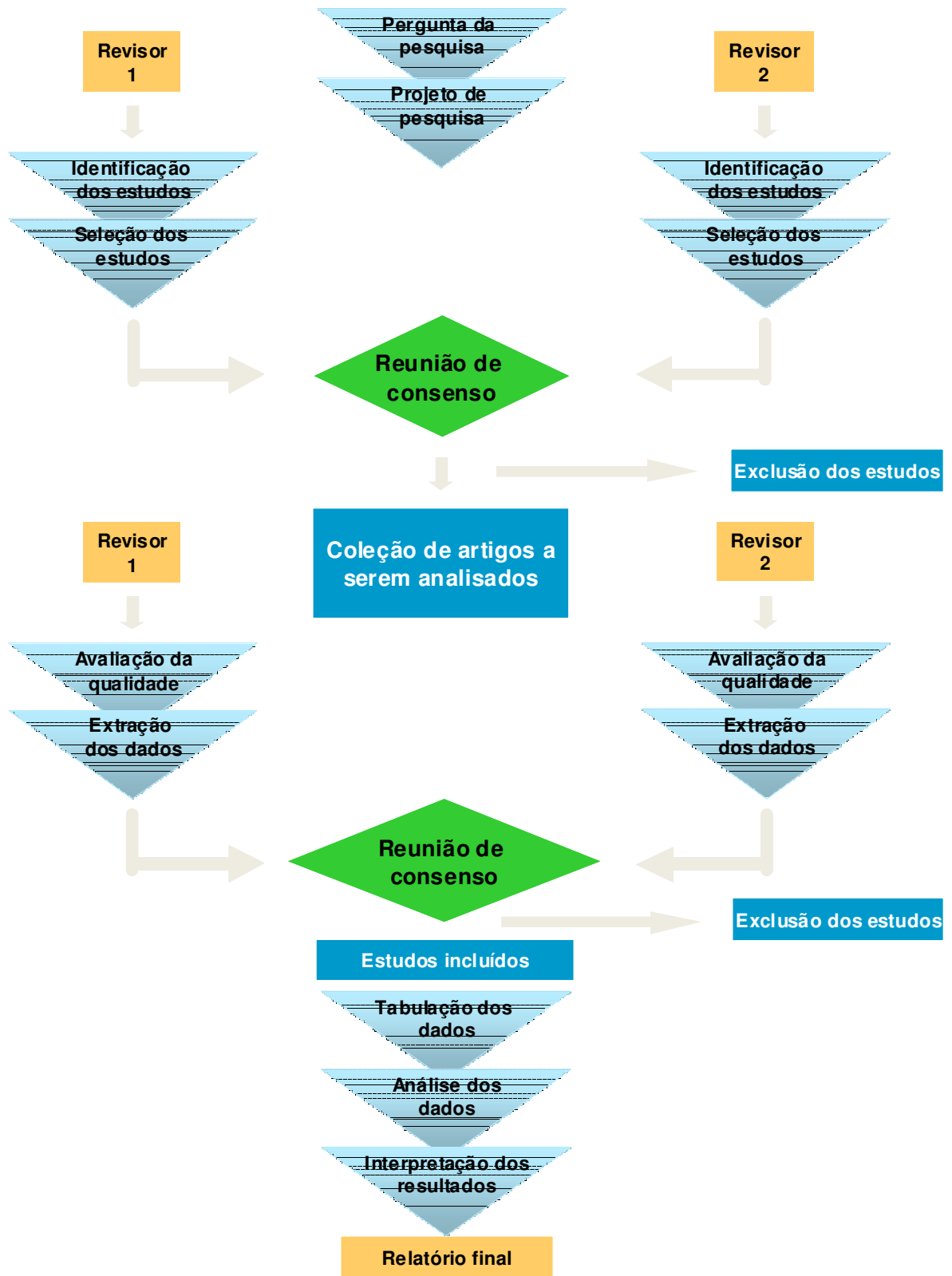
Para o teste avaliado e condição alvo deste estudo, uma resposta “não” às perguntas 1, 3, 5, 6 e 8 invalidariam o estudo para inclusão.

3.10 Localização dos estudos

Dois revisores (WI, RA) avaliaram independentemente os títulos e os resumos de todos os relatos de ensaios clínicos identificados na busca eletrônica. Estudos com potencial de preencher os critérios de inclusão foram obtidos. Assim foi criada uma coleção de estudos que foram avaliados pelos revisores (Figura 3).

As divergências foram dirimidas em uma reunião de consenso. Estudos sobre os quais não foi possível chegar a um consenso foram considerados como potencialmente elegíveis e os artigos recuperados em texto completo para avaliação crítica.

Figura 3 – Fluxograma da estratégia da revisão sistemática



3.10.1 Estratégia de busca para identificação dos estudos

Não houve restrição de idiomas. Os estudos foram obtidos por meio das seguintes fontes: PubMed (1966 até junho de 2009), Cochrane Library (até o presente), Embase (1980 até junho de 2009), Web of Science (até junho de 2009) e LILACS (1982 até junho de 2009). Foi utilizada uma estratégia de busca geral, adaptável às características de cada base de dados, para identificar estudos contendo as **palavras** e os **descritores** “Tireóide”, “Doppler” e “Follicular”. As referências dos estudos incluídos e de revisões narrativas sobre o tema foram verificadas para adicionais citações de interesse.

Estratégia MEDLINE via PubMed:

```
("Thyroid Gland "[MeSH Terms] OR Thyroid [Text Word]) AND  
("Ultrasonography, Doppler, Duplex "[MeSH] OR Doppler[Text Word]) AND  
("Follicular "[MeSH] OR Follicular [Text Word])
```

Estratégia LILACS

```
Tireóide OR Thyroid OR Tiroides [Palavras] AND Doppler [Palavras] AND  
Follicular OR Folicular [Palavras]
```

Estratégia para Cochrane Library, EMBASE e Web of Science

```
"Thyroid" AND "Doppler" AND "Follicular"
```

3.11 Extração dos dados

Dois revisores (DCS, WI) realizaram a avaliação crítica e extraíram os dados dos artigos que responderam aos critérios de inclusão descritos anteriormente de maneira independente. Um formulário padronizado foi utilizado para extrair as informações de cada estudo (Anexo 2).

3.12 Análise dos dados

Utilizamos o programa Review Manager 5.0.20 para cálculo dos valores de Sensibilidade, Especificidade e respectivos intervalos de confiança de 95%.

A homogeneidade foi avaliada visualmente pela disposição dos resultados de sensibilidade e especificidade em gráfico de floresta e na curva SROC.

A metanálise foi obtida pela tabulação da somatória dos números de casos verdadeiro-positivos, falso-positivos, verdadeiro-negativos e falso-negativos em tabela 2 x 2. Dessa tabela foram extraídos os resultados sumários de sensibilidade e especificidade e respectivos intervalos de confiança de 95%, calculados com auxílio do programa Review Manager 5.0.20.

Foram também calculadas as razões de verossimilhança para testes positivo e negativo das estimativas sumárias resultantes da metanálise.

4 RESULTADOS

4.1 Seleção dos estudos

Foram encontrados 56 títulos na base MEDLINE, via PubMed, 33 títulos na EMBASE, 26 na WEB OF SCIENCE e quatro na LILACS. Não foram encontrados estudos de acurácia ou revisões sobre o tema na Cochrane Library. As referências dos estudos recuperados não levaram a outros estudos além dos que obtivemos nas bases de dados eletrônicas pesquisadas.

Houve casos de duplicação de estudos, pois estes se encontravam em mais de uma base de dados. Excluídas as duplicidades, isto é, estudos que apareceram em mais de uma base de dados, ficamos com 74 publicações potencialmente relevantes.

Todos os títulos e resumos dessas 74 publicações foram avaliados.

Vinte e seis estudos apresentaram potencial para inclusão e foram recuperados para leitura do texto completo e avaliação crítica.

Destes, apenas quatro preenchem todos os critérios de inclusão e não apresentavam critérios de exclusão.

A figura 4 apresenta estas informações na forma de um fluxograma.

As principais razões para a exclusão dos demais 22 estudos encontram-se resumidas na tabela 1.

Figura 4 – Fluxograma dos resultados da revisão sistemática

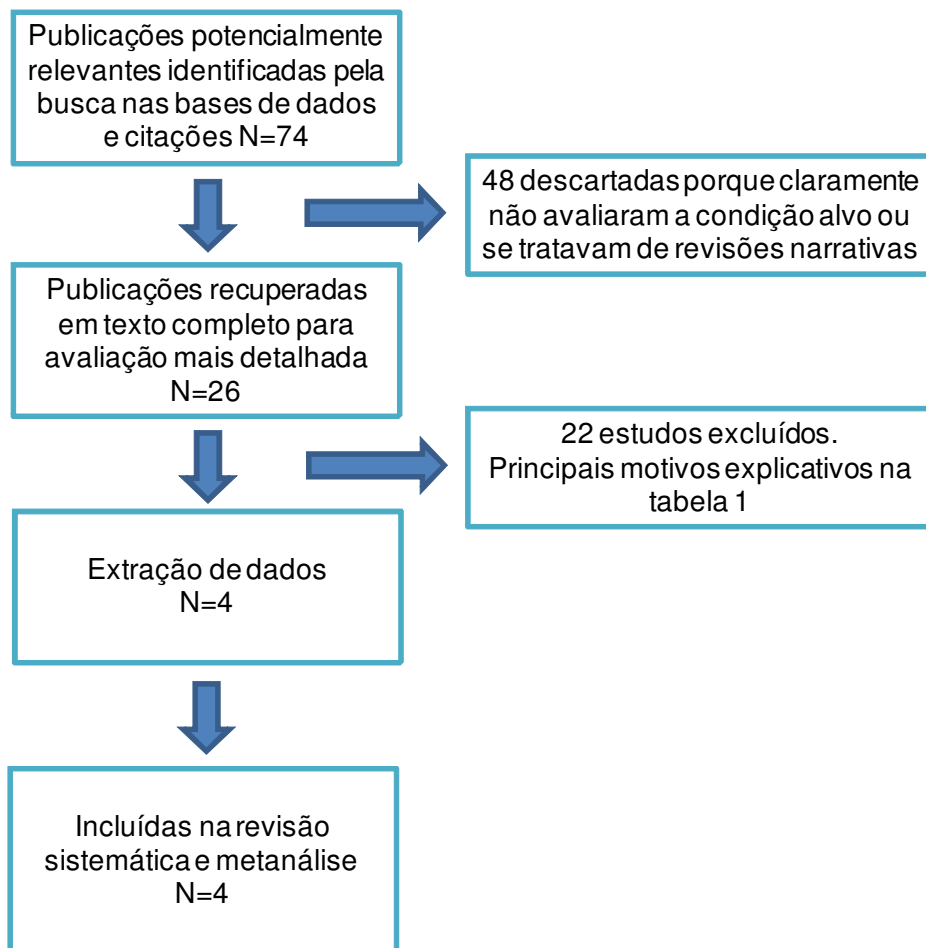


Tabela 1 – Principais razões para a exclusão dos estudos⁵²⁻⁷³

AUTORES, ANO	RAZÃO PARA A EXCLUSÃO
Amodio et al. (1999)	Verificação parcial. Index test não descrito em detalhes
Appetecchia, Solivetti (2006)	Espectro não representativo
Argalia et al. (1995)	Verificação parcial. Index test não descrito em detalhes
Asteria et al. (2008)	Espectro não representativo
Casella et al. (2003)	Index test não descrito em detalhes
Choi et al. (2009)	Index test não descrito em detalhes
Demirel et al. (2003)	Espectro não representativo
Foschini et al. (2004)	Não foi empregado o index test de interesse
Foschini et al. (2007)	Index test não descrito em detalhes
Garretti et al. (1994)	Não associa o index test e o padrão referência
Giammanco et al. (2002)	Index test não descrito em detalhes
Han et al. (2007)	Sem dados suficientes para traçar a tabela 2 x 2
Jain et al. (2002)	Espectro não representativo
Jimeno et al. (1999)	Verificação diferencial. Index test não descrito em detalhes
Lebkowska et al.(2003)	Index test não descrito em detalhes
Maizlin et al. (2008)	Espectro não representativo; não há correlação com o index test
Penfold et al. (2004)	Espectro não representativo
Shimamoto et al. (1993)	Espectro não representativo
Spiezia et al. (1996)	Verificação parcial
Trimboli et al. (2008)	Index test não descrito em detalhes
Urso et al. (1996)	Verificação parcial
Yada et al. (1998)	Não foi empregado o index test de interesse

4.2 Locais dos estudos incluídos

Três estudos foram conduzidos no Japão⁷⁴⁻⁷⁶. Destes, um artigo foi publicado em japonês⁷⁴ e dois em língua inglesa^{75, 76}. Um trabalho foi realizado no Brasil e publicado em inglês¹⁴. As principais características dos estudos incluídos encontram-se resumidas na tabela 2.

Tabela 2 – Características dos estudos incluídos^{14, 74-76}

	Hamazaki et al. (1997)	Fukunari et al. (2004)	De Nicola et al. (2005)	Miyakawa et al. (2005)
Características e instalações clínicas	Departamento de Medicina Interna, Departamento de Radiologia e Departamento de Otorrinolaringologia do Hospital Saiseikai Nara, Japão	Departamento de Cirurgia e Diagnostico por Imagem, Hospital Ito, Tóquio, Japão	Departamento de Diagnóstico por Imagem, Universidade Federal de São Paulo, Brasil	Departamento de Medicina Interna, Centro Endócrino Hospital Toranomon, Tóquio, Japão
Participantes	33 pacientes com nódulos tireoidianos, todos com exame de Ultrassonografia com Doppler e Biópsia	310 participantes com nódulo frio solitário da tireoide, idades entre 11 e 84 anos, média 47 anos; 266 mulheres e 44 homens	86 pacientes com neoplasias foliculares da tireoide Segundo resultado de PAAF's	35 pacientes com neoplasias foliculares da tireoide
Desenho de estudo	Série consecutiva de pacientes. Estudo retrospectivo.	Série consecutiva de pacientes. Estudo retrospectivo.	Série consecutiva de pacientes. Estudo prospectivo.	Série consecutiva de pacientes. Estudo retrospectivo.
Condição alvo e padrão referência	Carcinoma folicular; carcinoma papilífero. Biópsia de peça cirúrgica.	Nódulos malignos da tireoide. Biópsia de peça cirúrgica.	Nódulos malignos da tireoide. Biópsia de peça cirúrgica.	Carcinoma folicular. Biópsia de peça cirúrgica.
Index test e teste comparado	Padrões de fluxo ao UDC	Padrões de fluxo ao UDC. IR e IP de artérias relacionadas aos nódulos.	Padrões de fluxo ao UDC. IR de artérias relacionadas aos nódulos.	Padrões de fluxo ao UDC. Análises velocimétricas (VPS, VD, IR, IP) de artérias relacionadas aos nódulos.

4.3 Padrões histológicos encontrados

Hamazaki et al. (1997). encontraram adenomas foliculares, nódulos adenomatosos, carcinomas foliculares e carcinomas papilíferos⁷⁴. Nós excluímos os carcinomas papilíferos dos resultados para avaliar a acurácia em diferenciar nódulos benignos e malignos apenas em nódulos com padrão histológico compatível com NFs. Miyakawa et al. (2005) incluíram apenas adenomas foliculares e carcinomas foliculares⁷⁶. De Nicola et al. (2005) incluíram nódulos adenomatosos, adenomas foliculares, carcinomas foliculares, carcinomas papilíferos e variantes foliculares de carcinoma papilíferos. Nesse caso não excluímos os carcinomas papilíferos, pois havia menção à citologia com padrão folicular, que foi o critério de seleção dos pacientes¹⁴. O trabalho de Fukunari et al. (2004) teve a maior casuística e incluiu nódulos adenomatosos, adenomas foliculares e carcinomas foliculares⁷⁵.

4.4 Qualidade dos estudos incluídos

O espectro de pacientes foi representativo em todos os estudos, pois consideramos apenas estudos que avaliaram pacientes com nódulos tireoidianos com padrão histológico compatível com neoplasia folicular e indicação para biópsia cirúrgica.

Embora os critérios de seleção dos pacientes tenham sido descritos em apenas um dos estudos incluídos, isso não altera o espectro de pacientes de interesse deste trabalho, que são pacientes submetidos a cirurgia para definir se a neoplasia folicular é benigna ou maligna.

O padrão referência utilizado em todos os estudos incluídos foi a análise histológica da peça cirúrgica, que é o único padrão referência aceitável.

O intervalo de tempo entre a aplicação do *index test* e do padrão referência não foi referido em nenhum dos estudos incluídos. Não se conhece

o tempo exato para que a condição alvo se modifique. Mas sabe-se ser uma doença insidiosa e, portanto, o tempo é presumivelmente longo o bastante para tornar esse item pouco relevante.

Não houve verificação parcial da amostra, pois necessariamente toda a amostra foi submetida ao padrão referência nos estudos incluídos nesta revisão.

Não houve verificação diferencial, pois o mesmo padrão referência, a análise histológica da peça cirúrgica, foi aplicado a todos os casos nos estudos incluídos.

Certamente houve cegamento dos resultados do padrão referência para quem realizou o teste em estudo, pois a ultrassonografia com Doppler não pode ser realizada após o procedimento cirúrgico.

Não foi relatado nos artigos se houve cegamento do resultado do teste avaliado para quem aplicou o padrão referência. Este é um potencial fator de viés.

O *index test* (ultrassonografia com Doppler colorido) e o padrão referência (análise histológica da peça cirúrgica) são testes totalmente independentes.

Os estudos incluídos relataram detalhes suficientes sobre a realização do *index test* para a reprodução dos resultados na prática.

Nenhum estudo descreveu detalhes sobre a execução do padrão referência.

Apenas um estudo relatou exclusões e desistências.

A figura 5 resume a avaliação de qualidade dos estudos.

Figura 5 – Representação gráfica da avaliação da qualidade dos estudos incluídos, utilizando perguntas relevantes do QUADAS.

	O espectro de pacientes foi representativo?	Os critérios de seleção foram claramente descritos?	O padrão referência é aceitável?	O intervalo de tempo entre os testes foi aceitável?	Foi evitada a verificação parcial?	Foi evitada a verificação diferencial?	O padrão referência é independente do index test?	Houve descrição detalhada do index test?	Houve descrição detalhada do padrão referência?	Houve cegamento dos resultados do padrão referência?	Houve cegamento dos resultados do index test?	Perdas e desistências foram explicadas?
De Nicola et al. (2005)	+	+	+	?	+	+	+	+	-	+	?	+
Fukunari et al. (2004)	+	?	+	?	+	+	+	+	-	+	?	-
Hamazaki et al. (1997)	+	?	+	?	+	+	+	+	-	+	?	-
Miyakawa et al. (2005)	+	?	+	?	+	+	+	+	-	+	?	-

Legenda: "sim"
 "não"
 "não claro"

4.5 Padrões de fluxo ao Doppler colorido

Cada estudo criou uma padronização diferente para descrever os parâmetros de fluxo. O trabalho de Fukunari et al. (2004) agrupou os nódulos em quatro diferentes parâmetros: sem fluxo, fluxo pobre (periférico), fluxo interno moderado e fluxo interno rico⁷⁵. De Nicola et al. (2005) classificaram os padrões de fluxo em tipos de zero a 4, sendo o tipo zero a ausência de fluxo detectável; tipo 1, fluxo exclusivamente periférico; tipo 2, fluxo exclusivamente ou predominantemente periférico; tipo 3, fluxo predominantemente central; e tipo 4, fluxo exclusivamente central¹⁴. Miyakawa et al. (2005) dividiram os padrões de fluxo em quatro tipos: tipo 1, sem vascularização; tipo 2, vascularização periférica; tipo 3, vascularização intranodular; e tipo 4 vascularização intranodular abundante e periférica⁷⁶. Hamazaki et al. (1997) usaram uma classificação mais complexa, com cinco tipos denominados I a V, sendo o tipo IV subdividido em IV-A e IV-B. O tipo I indica vascularização exclusivamente perinodular; tipo II, pontos de fluxo intranodular; tipo III fluxo linear intranodular curto; tipo IV-A, fluxo intranodular moderado ramificado; tipo IV-B, fluxo intranodular moderado tortuoso; e tipo V, fluxo intranodular marcado⁷⁴.

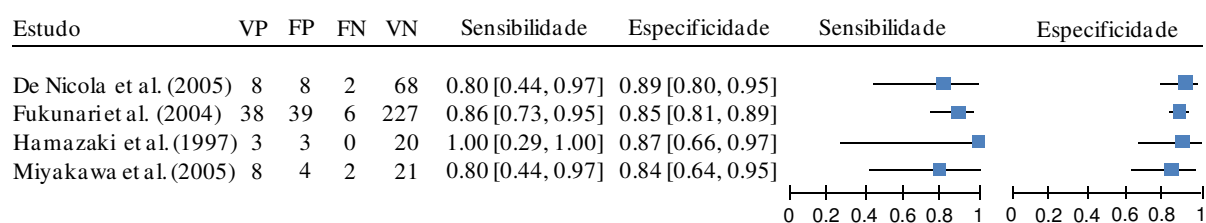
4.6 Avaliação da acurácia da ultrassonografia com Doppler colorido

Em todos os estudos incluídos havia ao menos dois padrões de fluxo, adotados pelos autores, em que o fluxo interno pôde ser interpretado como predominante. E em cada um dos estudos houve uma correlação significativa entre estes padrões de fluxo e o risco de malignidade.

Foram encontrados 67 carcinomas entre 457 neoplasias foliculares estudadas nos trabalhos incluídos, perfazendo uma prevalência de 14,7%.

Entre os estudos incluídos, a sensibilidade do critério diagnóstico fluxo interno predominante variou entre 80% e 100%, e a especificidade variou entre 84% e 89% (figura 6).

Figura 6 – Sensibilidade e especificidade, usando o critério de fluxo interno predominante como positivo para malignidade em NFs da tireoide (gráfico de floresta)



Legenda:

VP = Verdadeiro-positivo
 FP = Falso-positivo
 FN = Falso-negativo
 VN = Verdadeiro-negativo

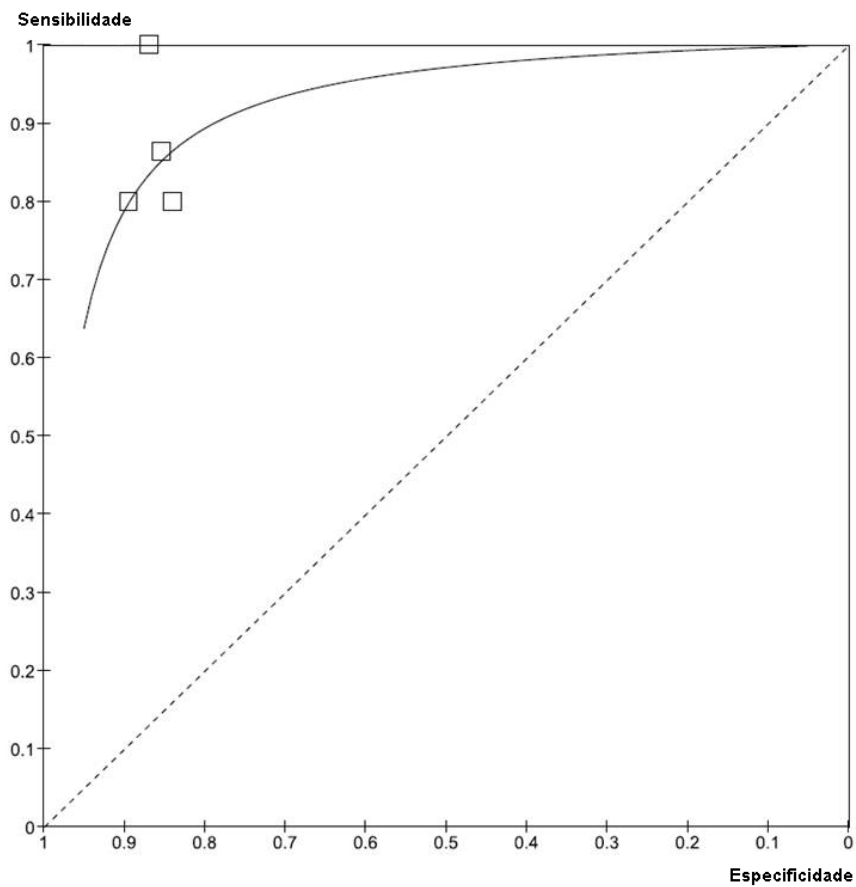
A sensibilidade sumária com esse critério foi de 85% (IC 95%: 74% a 93%), e a especificidade 86% (IC 95%: 82% a 89%).

Para a prevalência da condição alvo na metanálise (14,7%), o valor preditivo positivo do critério fluxo interno predominante é de 51% e o valor preditivo negativo 97%.

A razão de verossimilhança para teste positivo é 6,07, e a razão de verossimilhança para teste negativo 0,18.

A figura 7 mostra a curva SROC resultante da metanálise dos quatro estudos incluídos para o critério diagnóstico fluxo interno predominante.

Figura 7 Sensibilidade e especificidade, usando o critério de fluxo interno predominante como positivo para malignidade em NFs da tireoide (curva SROC)



5 DISCUSSÃO

As revisões sistemáticas de ensaios clínicos bem desenhados e com homogeneidade são reconhecidas como o mais alto nível de evidência para avaliação de terapias médicas. Conceitualmente, revisões sistemáticas de estudos de acurácia com homogeneidade e com bom padrão referência são também o maior nível de evidência para a avaliação de testes diagnósticos⁷⁷

Entre as vantagens das revisões sistemáticas, temos as seguintes:

- a) aumentam a precisão dos resultados, estreitando os intervalos de confiança;
- b) podem antecipar em anos ou até décadas os resultados de grandes estudos, muitas vezes dispendiosos e demorados;
- c) evitam a duplicação desnecessária de esforços;
- d) previnem controvérsias na literatura;
- e) economizam recursos em pesquisas;
- f) definem áreas em que mais estudos são necessários;
- g) auxiliam decisões para políticas de saúde⁷⁸.

Se por um lado há consenso amplo quanto à metodologia para a realização de revisões sistemáticas de intervenções, ainda encontramos desafios consideráveis para a realização de revisões sistemáticas de estudos de acurácia. As principais diferenças estão na avaliação crítica dos estudos e na combinação estatística dos resultados. Mas também há significativas diferenças na elaboração das estratégias de busca e na apresentação dos resultados^{79, 80}.

Não há consenso quanto à melhor forma de se realizar a metanálise de estudos de acurácia. Isso é especialmente crítico devido à heterogeneidade entre diferentes estudos sobre o mesmo método. A heterogeneidade, ao contrário do que ocorre em estudos de intervenção, é uma regra e não uma exceção em estudos de acurácia^{79, 80}.

A Colaboração Cochrane vem se preparando para introduzir revisões sistemáticas de estudos de acurácia em sua base de dados desde 2003. Em outubro de 2008 foi publicada a primeira revisão desse tipo naquela base de dados. A revisão avaliou a acurácia da dosagem de galactomannan sérica para a aspergilose invasiva em pacientes imunocomprometidos e levantou

importantes informações sobre a sensibilidade e especificidade do método⁸¹.

No site da Colaboração Cochrane (<http://www.cochrane.org/>), o *software* Review Manager encontra-se disponível para *download*. Trata-se de um programa específico para a realização de revisões sistemáticas. Até a versão 4.0 do programa, só havia recursos para a realização de revisões sistemáticas de estudos de intervenção. A partir da versão 5.0 há a recursos para auxílio a revisões sistemáticas de estudos de acurácia diagnóstica. No entanto, até o presente, as ferramentas para a metanálise que permitiriam a estimativa sumária da acurácia dos estudos incluídos - estão apenas parcialmente habilitadas.

Como os estudos incluídos neste trabalho apresentaram razoável homogeneidade de resultados de sensibilidade e especificidade, julgamos apropriado realizar a metanálise através da somatória dos resultados de casos verdadeiro-positivos, falso-positivos, falso-negativos e verdadeiro-negativos, tabulados na tabela 2 x 2, para a estimativa sumária de sensibilidade e especificidade.

Esta é a primeira revisão sistemática de estudos de acurácia realizada com a metodologia preconizada pela colaboração Cochrane produzida no Brasil.

O avanço da tecnologia do ultrassom, com a maior sensibilidade do Doppler colorido e Doppler de amplitude, permite atualmente a melhor caracterização do fluxo no interior dos nódulos tireoidianos. Dessa forma, é possível aos ultrassonografistas a caracterização de fluxos em várias categorias distintas, como por exemplo: a ausência de fluxo detectável; a presença de fluxo exclusivamente perinodular; o fluxo perinodular maior que o fluxo intranodular; o fluxo intranodular igual ao fluxo perinodular; o fluxo intranodular maior que o fluxo perinodular; e o fluxo exclusivamente intranodular.

Há evidências na literatura de que, para os nódulos tireoidianos em geral, incluindo todos os carcinomas papilíferos, a detecção de qualquer fluxo intranodular pode indicar maior probabilidade de malignidade^{12, 23}. No entanto,

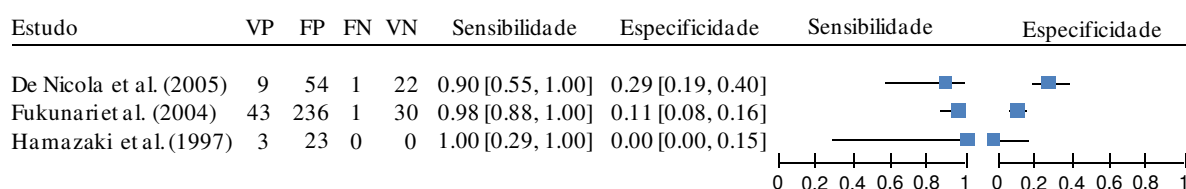
para neoplasias foliculares, a diferenciação dos padrões de fluxo intranodular nos parece fundamental.

Trimboli et al. (2008) e Trimboli, Sorrenti (2009) afirmaram que o Doppler apresenta baixa acurácia em identificar malignidade nas neoplasias foliculares da tireoide. No entanto, em seu estudo, os padrões de fluxo utilizados colocaram em um único grupo os nódulos que apresentaram qualquer fluxo intranodular^{71, 82}.

Como dissemos, a primeira, mais tradicional e mais amplamente utilizada classificação de padrões de fluxo de nódulos de tireoide ao Doppler colorido é a classificação de Lagalla et al. (1993)³⁸. Ela subdivide os tipos de fluxo em tipo I, ausência de fluxo detectável; tipo II, fluxo detectável apenas na periferia do nódulo; e tipo III, fluxo na periferia e no interior do nódulo.

Se adaptarmos os parâmetros de fluxo dos estudos para a classificação de Lagalla, o que é possível em três dos estudos incluídos nesta revisão sistemática, conforme representados na figura 8, obteremos os seguintes resultados de sensibilidade e especificidade: sensibilidade média de 96% (IC 95%: 88% a 100%), e especificidade 14% (IC 95%: 11% a 18%). Dessa forma e para essa prevalência, o valor preditivo positivo da presença de qualquer fluxo interno é de 15% e o valor preditivo negativo de 96%.

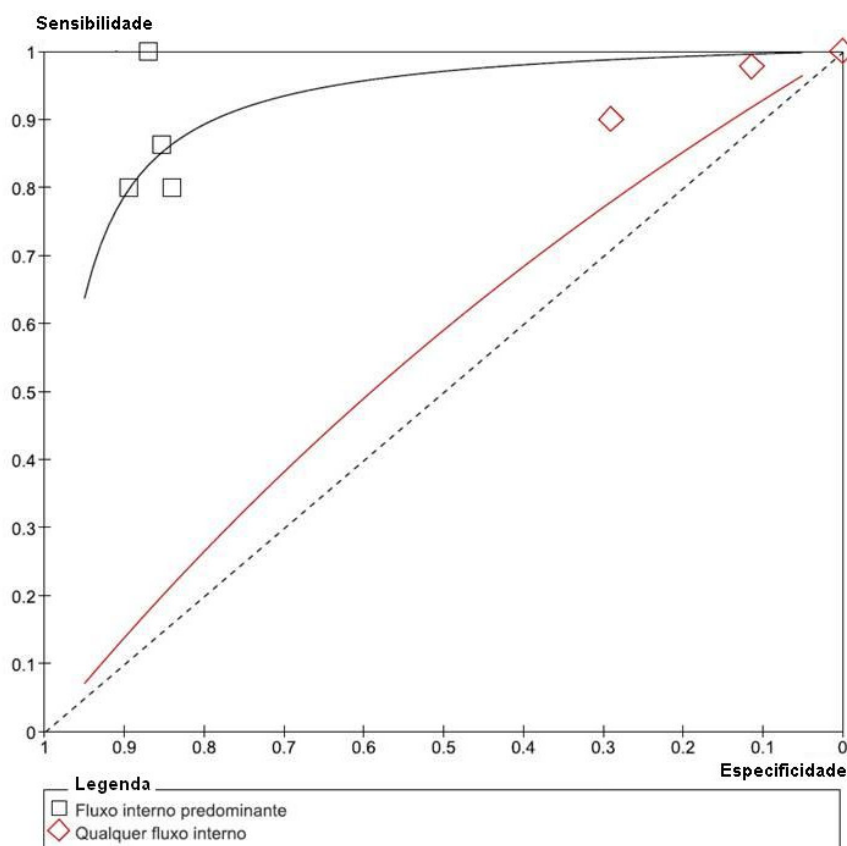
Figura 8 – Sensibilidade e especificidade, usando o critério de qualquer fluxo interno como positivo para malignidade em NFs da tireoide (gráfico de floresta)



Legenda:

VP = Verdadeiro-positivo
 FP = Falso-positivo
 FN = Falso-negativo
 VN = Verdadeiro-negativo

Figura 9 – Comparação das curvas SROC resultantes dos dois critérios: qualquer fluxo interno e fluxo interno predominante, para identificar doença maligna em NFs da tireoide



Ao observarmos a curva SROC resultante da metanálise dos dados dos estudos de De Nicola, Hamazaki e Fukunari^{14, 74, 75}, adaptados à classificação de Lagalla, ou seja, adotando como critério de positividade a presença de qualquer fluxo intranodular, vemos que a curva aproxima-se da linha oblíqua, que indica a inocuidade do teste diagnóstico. Por outro lado, se considerarmos como positivos para malignidade os nódulos com fluxo interno predominante, obteremos elevada acurácia, com sensibilidade média de 85% (IC 95%: 74% a 93%), e especificidade de 86% (IC 95%: 82% a 89%). A figura 9 apresenta uma avaliação comparativa das curvas SROC da metanálise de ambos os critérios diagnósticos.

Isso pode explicar a razão pela qual Trimboli et al. (2008) encontraram baixa acurácia do Doppler na identificação de malignidade nas neoplasias foliculares da tireoide^{71, 82}.

A diferença entre os critérios se traduz nas possíveis implicações para a clínica que o uso do UDC nas NFs da tireóide pode trazer. Se um serviço de saúde utilizasse como critério para indicar a biópsia cirúrgica em nódulos tireoidianos com citologia suspeita, a presença de qualquer fluxo intranodular, para uma prevalência de malignidade de 14%, a cada 100 pacientes com neoplasias foliculares, seriam realizadas 87 cirurgias, seriam encontradas 13 malignidades e um paciente com nódulo maligno permaneceria em observação clínica e ultrassonográfica. E se o mesmo serviço utilizasse a presença de fluxo interno predominante como critério para a indicação cirúrgica, para a mesma população seriam realizadas apenas 24 cirurgias, 12 malignidades seriam encontradas e dois pacientes com nódulos malignos permaneceriam em observação clínica e ultrassonográfica.

Sendo assim, podemos verificar que, pensando na possibilidade de neoplasias foliculares, os ultrassonografistas não devem se limitar a simplesmente relatar a presença de qualquer fluxo intranodular ao Doppler colorido. Devem, sim, empenhar-se em diferenciar os padrões de fluxo, especificando se há ou não predomínio do fluxo no interior do nódulo.

Parece-nos que a classificação de Chammas et al. (2005)¹³, é mais adequada para as neoplasias foliculares, em relação à classificação original de Lagalla³⁸ cuja acurácia mostrou-se insatisfatória na presente revisão.

Novos estudos de acurácia, desenhados especificamente para verificar os parâmetros aqui observados e propostos são desejáveis. O melhor desenho de estudo é o prospectivo, nos moldes do estudo de De Nicola¹⁴, cujo espectro de pacientes é aqueles com nódulos tireoidianos com resultado da citologia à PAAF compatível com neoplasia folicular; onde os parâmetros do Doppler tenham sido previamente estabelecidos e os aplicadores do teste devidamente orientados; e onde toda a amostra seja subsequentemente submetida à biópsia cirúrgica daqueles nódulos suspeitos, sem que o patologista tenha conhecimento dos resultados dos exames anteriores.

6 CONCLUSÃO

A ultrassonografia com Doppler colorido apresenta boa acurácia para a predição de malignidade em neoplasias foliculares da tireóide.

A presença de fluxo interno predominante à ultrassonografia com Doppler colorido está associada a maior probabilidade de doença maligna nessas lesões.

Anexo 1 – Aprovação do Comitê de Ética da UNIFESP



Universidade Federal de São Paulo

Comitê de Ética em Pesquisa
Hospital São Paulo

São Paulo, 14 de novembro de 2008.
CEP 1795/08

Ilmo(a). Sr(a).
Pesquisador(a) WAGNER IARED
Co-Investigadores: Orsine Valente, David Carlos Shigueoka, Julio Cesar Nunes Cristofoli
Disciplina/Departamento: Medicina de Urgência/Medicina da Universidade Federal de São Paulo/Hospital São Paulo
Patrocinador: Recursos Próprios.

PARECER DO COMITÊ DE ÉTICA INSTITUCIONAL

Ref: Projeto de pesquisa intitulado: “Acurácia da ultra-sonografia com doppler na identificação de doença maligna em neoplasias foliculares da tireóide - revisão sistemática”.

CARACTERÍSTICA PRINCIPAL DO ESTUDO: ESTUDO CLÍNICO OBSERVACIONAL - METANÁLISE OU REVISÃO DE LITERATURA.

RISCOS ADICIONAIS PARA O PACIENTE: Não se aplica.

OBJETIVOS: Avaliar a acurácia da ultra-sonografia com doppler em identificar malignidade em nódulos tireoidianos com citologia folicular.

RESUMO: Revisão sistemática de testes diagnósticos. Serão incluídos estudos nos quais nódulos de tireóide com citologia folicular tenham sido submetidos previamente à ultra-sonografia com Doppler e posteriormente à biópsia da peça cirúrgica. Serão pesquisados artigos nas seguintes bases de dados: Cochrane Library, Medline, Web of Science, EMBASE e LILACS.

FUNDAMENTOS E RACIONAL: Fundamentação adequada. Este estudo visa avaliar se a ultra-sonografia com doppler tem boa acurácia para identificar doença maligna em nódulos da tireóide com citologia folicular..

MATERIAL E MÉTODO: Materiais e métodos adequadamente descritos.

TCLE: Não se aplica.

DETALHAMENTO FINANCEIRO: Orgão financiador: CAPES.

CRONOGRAMA: 12 MESES.

OBJETIVO ACADÊMICO: Mestrado.

ENTREGA DE RELATÓRIOS PARCIAIS AO CEP PREVISTOS PARA: 9/11/2009 e 9/11/2010.

O Comitê de Ética em Pesquisa da Universidade Federal de São Paulo/Hospital São Paulo **ANALISOU** e **APROVOU** o projeto de pesquisa referenciado.

1. Comunicar toda e qualquer alteração do projeto e termo de consentimento livre e esclarecido. Nestas circunstâncias a inclusão de pacientes deve ser temporariamente interrompida até a resposta do Comitê, após análise das mudanças propostas.



Universidade Federal de São Paulo

Comitê de Ética em Pesquisa
Hospital São Paulo

2. Comunicar imediatamente ao Comitê qualquer evento adverso ocorrido durante o desenvolvimento do estudo.
3. Os dados individuais de todas as etapas da pesquisa devem ser mantidos em local seguro por 5 anos para possível auditoria dos órgãos competentes.

Atenciosamente,

Prof. Dr. José Osmar Medina Pestana
Coordenador do Comitê de Ética em Pesquisa da
Universidade Federal de São Paulo/ Hospital São Paulo

1795/08

Anexo 2**FORMULÁRIO DE EXTRAÇÃO DOS DADOS**

Características e Local onde o
Estudo foi Realizado

Participantes

Desenho do Estudo

Condição Alvo e Padrão
Referência

Index Test e Teste Comparado

Descrição dos Padrões de fluxo

Correlação histopatológica

8 REFERÊNCIAS BIBLIOGRÁFICAS

1. Hegedus L. Clinical practice. The thyroid nodule. *N Engl J Med* 2004;351(17):1764-71.
2. Ezzat S, Sarti DA, Cain DR, Braunstein GD. Thyroid incidentalomas. Prevalence by palpation and ultrasonography. *Arch Intern Med* 1994;154(16):1838-40.
3. Mortensen JD, Woolner LB, Bennett WA. Gross and microscopic findings in clinically normal thyroid glands. *J Clin Endocrinol Metab* 1955;15(10):1270-80.
4. Burch HB. Evaluation and management of the solid thyroid nodule. *Endocrinol Metab Clin North Am* 1995;24(4):663-710.
5. Gharib H. Fine-needle aspiration biopsy of thyroid nodules: advantages, limitations, and effect. *Mayo Clin Proc* 1994;69(1):44-9.
6. Gilliland FD, Hunt WC, Morris DM, Key CR. Prognostic factors for thyroid carcinoma. A population-based study of 15,698 cases from the Surveillance, Epidemiology and End Results (SEER) program 1973-1991. *Cancer* 1997;79(3):564-73.
7. Mazzaferri EL, Jhiang SM. Long-term impact of initial surgical and medical therapy on papillary and follicular thyroid cancer. *Am J Med* 1994;97(5):418-28.
8. Davies L, Welch HG. Increasing incidence of thyroid cancer in the United States, 1973-2002. *JAMA* 2006;295(18):2164-7.
9. Gharib H, Goellner JR. Fine-needle aspiration biopsy of the thyroid: an appraisal. *Ann Intern Med* 1993;118(4):282-9.
10. Hegedus L, Bonnema SJ, Bennedbaek FN. Management of simple nodular goiter: current status and future perspectives. *Endocr Rev* 2003;24(1):102-32.
11. Baloch ZW, Fleisher S, LiVolsi VA, Gupta PK. Diagnosis of "follicular neoplasm": a gray zone in thyroid fine-needle aspiration cytology. *Diagn Cytopathol* 2002;26(1):41-4.
12. Papini E, Guglielmi R, Bianchini A, Crescenzi A, Taccogna S, Nardi F, et al. Risk of malignancy in nonpalpable thyroid nodules: predictive value of ultrasound and color-Doppler features. *J Clin Endocrinol Metab* 2002;87(5):1941-6.
13. Chammas MC, Gerhard R, de Oliveira IR, Widman A, de Barros N, Durazzo M, et al. Thyroid nodules: evaluation with power Doppler and duplex Doppler ultrasound. *Otolaryngol Head Neck Surg* 2005;132(6):874-82.
14. De Nicola H, Szejnfeld J, Logullo AF, Wolosker AM, Souza LR, Chiferi V, Jr. Flow pattern and vascular resistive index as predictors of malignancy risk in thyroid follicular neoplasms. *J Ultrasound Med* 2005;24(7):897-904.

15. Wiest PW, Hartshorne MF, Inskip PD, Crooks LA, Vela BS, Telepak RJ, et al. Thyroid palpation versus high-resolution thyroid ultrasonography in the detection of nodules. *J Ultrasound Med* 1998;17(8):487-96.
 16. Vander JB, Gaston EA, Dawber TR. Significance of solitary nontoxic thyroid nodules; preliminary report. *N Engl J Med* 1954;251(24):970-3.
 17. Tunbridge WM, Evered DC, Hall R, Appleton D, Brewis M, Clark F, et al. The spectrum of thyroid disease in a community: the Wickham survey. *Clin Endocrinol (Oxf)* 1977;7(6):481-93.
 18. Parkin DM, Bray F, Ferlay J, Pisani P. Global cancer statistics, 2002. *CA Cancer J Clin* 2005;55(2):74-108.
 19. Baloch ZW, Cibas ES, Clark DP, Layfield LJ, Ljung BM, Pitman MB, et al. The National Cancer Institute Thyroid fine needle aspiration state of the science conference: a summation. *Cytojournal* 2008;5:6.
 20. Graf H. [Thyroid nodular disease]. *Arq Bras Endocrinol Metabol* 2004;48(1):93-104.
 21. Marqusee E, Benson CB, Frates MC, Doubilet PM, Larsen PR, Cibas ES, et al. Usefulness of ultrasonography in the management of nodular thyroid disease. *Ann Intern Med* 2000;133(9):696-700.
 22. Punales MK, Rocha AP, Gross JL, Maia AL. [Medullary thyroid carcinoma: clinical and oncological features and treatment]. *Arq Bras Endocrinol Metabol* 2004;48(1):137-46.
 23. Frates MC, Benson CB, Charboneau JW, Cibas ES, Clark OH, Coleman BG, et al. Management of thyroid nodules detected at US: Society of Radiologists in Ultrasound consensus conference statement. *Radiology* 2005;237(3):794-800.
 24. Wong KT, Ahuja AT. Ultrasound of thyroid cancer. *Cancer Imaging* 2005;5:157-66.
 25. Jones MK. Management of nodular thyroid disease. The challenge remains identifying which palpable nodules are malignant. *BMJ* 2001;323(7308):293-4.
 26. Walsh RM, Watkinson JC, Franklyn J. The management of the solitary thyroid nodule: a review. *Clin Otolaryngol Allied Sci* 1999;24(5):388-97.
 27. King AD, Ahuja AT, To EW, Tse GM, Metreweli C. Staging papillary carcinoma of the thyroid: magnetic resonance imaging vs ultrasound of the neck. *Clin Radiol* 2000;55(3):222-6.
 28. Uematsu H, Sadato N, Ohtsubo T, Tsuchida T, Nakamura S, Sugimoto K, et al. Fluorine-18-fluorodeoxyglucose PET versus thallium-201 scintigraphy evaluation of thyroid tumors. *J Nucl Med* 1998;39(3):453-9.
-

29. Bloom AD, Adler LP, Shuck JM. Determination of malignancy of thyroid nodules with positron emission tomography. *Surgery* 1993;114(4):728-34; discussion 734-5.
 30. Cohen MS, Arslan N, Dehdashti F, Doherty GM, Lairmore TC, Brunt LM, et al. Risk of malignancy in thyroid incidentalomas identified by fluorodeoxyglucose-positron emission tomography. *Surgery* 2001;130(6):941-6.
 31. Giovanella L, Suriano S, Maffioli M, Ceriani L, Spriano G. (99m)Tc-sestamibi scanning in thyroid nodules with nondiagnostic cytology. *Head Neck* 2010;32(5):607-11.
 32. Camargo RYA, Tomimori EK. Uso da ultra-sonografia no diagnóstico e seguimento do carcinoma bem diferenciado da tireóide / Usefulness of ultrasound in the diagnosis and management of well-differentiated thyroid carcinoma *Arq. bras. endocrinol. metab* 2007;51(5):783-792.
 33. Peccin S, de Castros JA, Furlanetto TW, Furtado AP, Brasil BA, Czepielewski MA. Ultrasonography: is it useful in the diagnosis of cancer in thyroid nodules? *J Endocrinol Invest* 2002;25(1):39-43.
 34. Frates MC, Benson CB, Doubilet PM, Cibas ES, Marqusee E. Can color Doppler sonography aid in the prediction of malignancy of thyroid nodules? *J Ultrasound Med* 2003;22(2):127-31; quiz 132-4.
 35. Kim EK, Park CS, Chung WY, Oh KK, Kim DI, Lee JT, et al. New sonographic criteria for recommending fine-needle aspiration biopsy of nonpalpable solid nodules of the thyroid. *AJR Am J Roentgenol* 2002;178(3):687-91.
 36. Khoo ML, Asa SL, Witterick IJ, Freeman JL. Thyroid calcification and its association with thyroid carcinoma. *Head Neck* 2002;24(7):651-5.
 37. Merritt CR. Doppler US: the basics. *Radiographics* 1991;11(1):109-19.
 38. Lagalla R, Caruso G, Romano M, Midiri M, Novara V, Zappasodi F. [Echo-color Doppler in thyroid disease]. *Radiol Med (Torino)* 1993;85(5 Suppl 1):109-13.
 39. Lagalla R, Caruso G, Benza I, Novara V, Calliada F. [Echo-color Doppler in the study of hypothyroidism in the adult]. *Radiol Med (Torino)* 1993;86(3):281-3.
 40. Lagalla R, Caruso G, Novara V, Cardinale AE. [Flowmetric analysis of thyroid diseases: hypothesis on integration with qualitative color-Doppler study]. *Radiol Med (Torino)* 1993;85(5):606-10.
 41. Guidelines of the Papanicolaou Society of Cytopathology for fine-needle aspiration procedure and reporting. The Papanicolaou Society of Cytopathology Task Force on Standards of Practice. *Diagn Cytopathol* 1997;17(4):239-47.
-

42. Amedee RG, Dhurandhar NR. Fine-needle aspiration biopsy. *Laryngoscope* 2001;111(9):1551-7.
43. Leenhardt L, Hejblum G, Franc B, Fediaevsky LD, Delbot T, Le Guillouzic D, et al. Indications and limits of ultrasound-guided cytology in the management of nonpalpable thyroid nodules. *J Clin Endocrinol Metab* 1999;84(1):24-8.
44. Danese D, Sciacchitano S, Farsetti A, Andreoli M, Pontecorvi A. Diagnostic accuracy of conventional versus sonography-guided fine-needle aspiration biopsy of thyroid nodules. *Thyroid* 1998;8(1):15-21.
45. Khalid AN, Quraishi SA, Hollenbeak CS, Stack BC, Jr. Fine-needle aspiration biopsy versus ultrasound-guided fine-needle aspiration biopsy: cost-effectiveness as a frontline diagnostic modality for solitary thyroid nodules. *Head Neck* 2008;30(8):1035-9.
46. Raber W, Kaserer K, Niederle B, Vierhapper H. Risk factors for malignancy of thyroid nodules initially identified as follicular neoplasia by fine-needle aspiration: results of a prospective study of one hundred twenty patients. *Thyroid* 2000;10(8):709-12.
47. Schlinkert RT, van Heerden JA, Goellner JR, Gharib H, Smith SL, Rosales RF, et al. Factors that predict malignant thyroid lesions when fine-needle aspiration is "suspicious for follicular neoplasm". *Mayo Clin Proc* 1997;72(10):913-6.
48. Kim SJ, Shiba E, Taguchi T, Tsukamoto F, Miyoshi Y, Tanji Y, et al. uPA receptor expression in benign and malignant thyroid tumors. *Anticancer Res* 2002;22(1A):387-93.
49. Than TH, Swethadri GK, Wong J, Ahmad T, Jamil D, Maganlal RK, et al. Expression of Galectin-3 and Galectin-7 in thyroid malignancy as potential diagnostic indicators. *Singapore Med J* 2008;49(4):333-8.
50. Levine RA. Value of Doppler ultrasonography in management of patients with follicular thyroid biopsy specimens. *Endocr Pract* 2006;12(3):270-4.
51. Whiting PF, Weswood ME, Rutjes AW, Reitsma JB, Bossuyt PN, Kleijnen J. Evaluation of QUADAS, a tool for the quality assessment of diagnostic accuracy studies. *BMC Med Res Methodol* 2006;6:9.
52. Amodio F, Carbone M, Rossi E, Brunese L, Pisano G, Iorio S, et al. [An update of B-mode echography in the characterization of nodular thyroid diseases. An echographic study comparing 7.5 and 13 MHz probes]. *Radiol Med* 1999;98(3):178-82.
53. Appetecchia M, Solivetti FM. The association of colour flow Doppler sonography and conventional ultrasonography improves the diagnosis of thyroid carcinoma. *Horm Res* 2006;66(5):249-56.
-

54. Argalia G, D'Ambrosio F, Lucarelli F, Mignosi U, Giuseppetti GM, Passarini G, et al. [Echo Doppler in the characterization of thyroid nodular disease]. *Radiol Med* 1995;89(5):651-7.
55. Asteria C, Giovanardi A, Pizzocaro A, Cozzaglio L, Morabito A, Somalvico F, et al. US-elastography in the differential diagnosis of benign and malignant thyroid nodules. *Thyroid* 2008;18(5):523-531.
56. Casella C, Talarico C, La Pinta M, Nascimbeni R, Di Fabio F, Salerni B. [The role of color flow-Doppler ultrasonography in the diagnosis of nodular goiter]. *Ann Ital Chir* 2003;74(5):495-9; discussion 499-500.
57. Choi YJ, Yun JS, Kim DH. Clinical and Ultrasound Features of Cytology Diagnosed Follicular Neoplasm. *Endocr J* 2009.
58. Demirel K, Kapucu O, Yucel C, Ozdemir H, Ayvaz G, Taneri F. A comparison of radionuclide thyroid angiography, (99m)Tc-MIBI scintigraphy and power Doppler ultrasonography in the differential diagnosis of solitary cold thyroid nodules. *Eur J Nucl Med Mol Imaging* 2003;30(5):642-50.
59. Foschini MP, Papotti M, Parmeggiani A, Tallini G, Castaldini L, Meringolo D, et al. Three-dimensional reconstruction of vessel distribution in benign and malignant lesions of thyroid. *Virchows Arch* 2004;445(2):189-98.
60. Foschini MP, Ragazzi M, Parmeggiani AL, Righi A, Flamminio F, Meringolo D, et al. Comparison between echo-color Doppler sonography features and angioarchitecture of thyroid nodules. *Int J Surg Pathol* 2007;15(2):135-42.
61. Garretti L, Cassinis MC, Cesarani F, Drogo M, Papotti M, Ragona R. [The reliability of echotomographic diagnosis in assessing thyroid lesions. A comparison with cytology and histology]. *Radiol Med* 1994;88(5):598-605.
62. Giammanco M, Di Gesu G, Massenti MF, Di Trapani B, Vetri G. Role of color flow Doppler sonography in pre-operative diagnostics of the thyroid pathology. *Minerva Endocrinol* 2002;27(1):1-10.
63. Han E, Yee J, Yee M, Sun W. Usefulness of color flow Doppler Sonography in cytological diagnosis of thyroid follicular lesions. *Cancer Cytopathology* 2007;111(5):81.
64. Jain A. PS, Choudhury V. Thyroid carcinoma - Spectrum of high resolution sonography & color Doppler flow imaging. *Ultrasound International* 2002;8(4):134-140.
65. Jimeno L. MT, Torres A., Pinas I.P., Serrano I., Gonzalez-Prada F. The Doppler ecograph and its application to the single thyroid nodule. *Radiologia* 1999;41(6):411-414.
-

66. Lebkowska U, Dzieciol J, Lemancewicz D, Boguslowicz W, Lewszuk A. The influence of the vascularisation of the follicular thyroid nodules on the proliferative activity of the follicular cells. *Folia Morphol (Warsz)* 2004;63(1):79-81.
67. Maizlin ZV, Wiseman SM, Vora P, Kirby JM, Mason AC, Filipenko D, et al. Hurthle cell neoplasms of the thyroid: sonographic appearance and histologic characteristics. *J Ultrasound Med* 2008;27(5):751-7; quiz 759.
68. Penfold A, VPC, Chipolla A., Civeriatti O., Macagno G., Lopez Vinuesa F., Jalil N., Rey O. The ultrasonography of high resolution and color Doppler in the nodular pathology thyroid - Correlato pathological anatomo. *Revista Argentina de Endocrinología y Metabolismo* 2004;41(3):131-142.
69. Shimamoto K, Endo T, Ishigaki T, Sakuma S, Makino N. Thyroid nodules: evaluation with color Doppler ultrasonography. *J Ultrasound Med* 1993;12(11):673-8.
70. Spiezia S, Colao A, Assanti AP, Cerbone G, Picone GM, Merola B, et al. [Usefulness of color echo Doppler with power Doppler in the diagnosis of hypoechoic thyroid nodules: work in progress]. *Radiol Med* 1996;91(5):616-21.
71. Trimboli P, Ulisse S, D'Alo M, Solari F, Fumarola A, Ruggieri M, et al. Analysis of clinical, ultrasound and colour flow-Doppler characteristics in predicting malignancy in follicular thyroid neoplasms. *Clin Endocrinol (Oxf)* 2008;69(2):342-4.
72. Urso M, Angelillis L, Ambrosio GB. [Vascularization of single thyroid nodule as an indicator malignant neoplasm: a study using echo-color-Doppler]. *Ann Ital Med Int* 1996;11(3):175-9.
73. Yada H, TN, Itoh K., Wang Y., Kawai F., Nagai H., Kanazawa K., Nakamura M. Thyroid tumors' vascularity quantified by power-mode Doppler scanning helps to differentiate their neoplastic characteristics. *Ultrasound International* 1998;4(2):63-73.
74. Hamazaki N, Kounoike Y, Suzaki Y, Egawa S, Takeshita S, Nakagawa F, et al. Usefulness of color doppler sonography in the diagnosis of thyroid nodules: Comparison of velocity mode with power mode. *Journal of Medical Ultrasonics* 1997;24(6):25-29.
75. Fukunari N, Nagahama M, Sugino K, Mimura T, Ito K. Clinical evaluation of color Doppler imaging for the differential diagnosis of thyroid follicular lesions. *World J Surg* 2004;28(12):1261-5.
76. Miyakawa M, Onoda N, Etoh M, Fukuda I, Takano K, Okamoto T, et al. Diagnosis of thyroid follicular carcinoma by the vascular pattern and velocimetric parameters using high resolution pulsed and power Doppler ultrasonography. *Endocr J* 2005;52(2):207-12.
-

77. Phillips B, Ball C, Sackett D, Badenoch D, Straus S, Haynes B et al. Levels of evidence. Oxford Centre for Evidence-Based Medicine. November, 1998. Up date March, 2009. Disponível em: <http://www.cebm.net/index.aspx?o=1025>".
78. Atallah ÁN. Revisão sistemática da literatura médica e metanálise. [Systematic review of the medical literature and meta-analysis]. *Diagn Tratamento* 1997;2(2):12-5.
79. Deeks JJ. Systematic reviews in health care: Systematic reviews of evaluations of diagnostic and screening tests. *BMJ* 2001;323(7305):157-62.
80. Leeflang MM, Deeks JJ, Gatsonis C, Bossuyt PM. Systematic reviews of diagnostic test accuracy. *Ann Intern Med* 2008;149(12):889-97.
81. Leeflang MM, Debets-Ossenkopp YJ, Visser CE, Scholten RJ, Hooft L, Bijlmer HA, et al. Galactomannan detection for invasive aspergillosis in immunocompromized patients. *Cochrane Database Syst Rev* 2008(4):CD007394.
82. Trimboli P, Sorrenti S. Low value of color flow-doppler in predicting malignancy of thyroid follicular neoplasms. *Diagn Cytopathol* 2009;37(5):391-2.
-

ABSTRACT

Background. In most cases it is possible to differentiate between benign and malignant thyroid nodules through cytologic analysis of the fine-needle aspiration biopsy (FNAB) samples. However, in the case of follicular neoplasms (FNs), to determine whether such nodules are benign or malignant, it is necessary to perform a surgical biopsy, which requires the removal of at least part of the thyroid gland. There are clues in the literature that the parameters of color Doppler ultrasonography (CDU) may indicate a greater or lesser likelihood of malignancy in these nodules. **Objective.** The purpose of this systematic review was to obtain summary estimates of the diagnostic accuracy of CDU in predicting malignancy in thyroid FNs. **Methods.** We searched Medical Subject Headings together with the search terms “follicular,” “thyroid,” and “Doppler” in the MEDLINE, Web of Science, Cochrane Library and Excerpta Medica databases as well as the Latin American and Caribbean Health Sciences Literature database, after which we performed manual searches of the reference lists to locate additional studies. There were no language restrictions. We included studies that assessed the diagnostic accuracy of CDU in identifying malignancy in thyroid FNs. The assessments of the quality and extraction of data were performed by 2 independent reviewers. **Results.** We included 4 studies, which collectively evaluated 457 thyroid FNs, 67 of which had been classified as malignant based on the evaluation of surgical biopsy samples. Moderate, rich, predominant, or exclusive internal flow on CDU of thyroid FNs was considered indicative of malignancy. The overall sensitivity of CDU was 85% (95% confidence interval [CI], 74%–93%), with an overall specificity of 86% (95% CI, 82%–89%). The overall prevalence was 14.7%, and the positive and negative predictive values were 51% and 97%, respectively. The positive likelihood ratio is 6.07, and the negative likelihood ratio is 0.18. **Conclusion.** CDU has good accuracy for identifying malignancy in thyroid FN. Predominant internal flow seen on CDU is associated with malignancy of thyroid FN.

Key words: color Doppler ultrasonography; fine-needle biopsy; follicular neoplasm.

APÊNDICE

Use of Color Doppler Ultrasonography for the Prediction of Malignancy in Follicular Thyroid Neoplasms

Systematic Review and Meta-analysis

Wagner Iared, MD, David Carlos Shigueoka, MD, PhD,
Júlio Cesar Cristófoli, MD, Regis Andriolo, MsC,
Alvaro Nagib Atallah, MD, PhD, Sérgio Aron Ajzen, MD, PhD,
Orsine Valente, MD, PhD

Objective. The purpose of this systematic review was to obtain summary estimates of the diagnostic accuracy of color Doppler ultrasonography (CDU) in predicting malignancy in thyroid follicular neoplasms (FNs). **Methods.** We searched Medical Subject Headings together with the search terms "follicular," "thyroid," and "Doppler" in the MEDLINE, Web of Science, and Excerpta Medica databases as well as the Latin American and Caribbean Health Sciences Literature database, after which we performed manual searches of the reference lists to locate additional studies. There were no language restrictions. We included studies that assessed the diagnostic accuracy of CDU in identifying malignancy in thyroid FNs. The assessments of the quality and extraction of data were performed by 3 independent reviewers. **Results.** We included 4 studies, which collectively evaluated 457 thyroid FNs, 67 of which had been classified as malignant based on the evaluation of surgical biopsy samples. Moderate, rich, predominant, or exclusive internal flow on CDU of thyroid FNs was considered indicative of malignancy. The overall sensitivity of CDU was 85% (95% confidence interval [CI], 74%–93%), with an overall specificity of 86% (95% CI, 82%–89%). The overall prevalence was 14.7%, and the positive and negative predictive values were 51% and 97%, respectively. The positive likelihood ratio was 6.07, and the negative likelihood ratio was 0.18. **Conclusions.** Predominant internal flow seen on CDU is associated with malignancy of thyroid FNs. Absence of internal flow or predominantly peripheral flow indicates a low probability of thyroid FN malignancy. **Key words:** color Doppler ultrasonography, fine-needle biopsy, follicular neoplasm.

Abbreviations

CDU, color Doppler ultrasonography; CI, confidence interval; FN, follicular neoplasm; FNAB, fine-needle aspiration biopsy

Received July 14, 2009, from the Department of Internal Medicine, Brazilian Cochrane Center, São Paulo, Brazil (W.I., J.C.C., R.A., A.N.A., O.V.); and Department of Diagnostic Imaging (D.C.S., S.A.A.), Federal University of São Paulo, São Paulo, Brazil. Revision requested September 8, 2009. Revised manuscript accepted for publication October 19, 2009.

Address correspondence to Wagner Iared, MD, Brazilian Cochrane Center, Rua Pedro de Toledo 598, Vila Clementino, São Paulo SP 04038-000, Brazil. E-mail: wagneriared@gmail.com

Nodular thyroid disease is commonly seen in daily practice. Its prevalence varies according to the diagnostic approach. Palpable nodules occur in 4% to 7% of the general population.¹

However, in studies using ultrasonography, the prevalence has been reported to be as high as 67%.² In autopsy findings, the prevalence of thyroid nodules is 50%.³

Approximately 5% of thyroid nodules are malignant.⁴ The most common thyroid malignant nodules are follicular epithelial cell-derived carcinomas: papillary carcinoma (75%–80%) or follicular carcinoma (10%–20%). These tumors are slow growing and, if treated, have a good prognosis.^{4–7}

Prediction of Malignancy in Follicular Thyroid Neoplasms

In most cases, it is possible to differentiate between benign and malignant thyroid nodules through cytologic analysis of fine-needle aspiration biopsy (FNAB) samples.⁸ After FNAB, the use of radionuclides is no longer part of the diagnostic algorithm for thyroid nodules. Otherwise, when a thyroid nodule is an incidental finding of a fluorodeoxyglucose positron emission tomographic examination, the probability of malignancy is close to 50%.⁹

However, 5% to 23% of all FNABs are inconclusive, the results being suspicious but not diagnostic of cancer.^{10,11} Most such cases are eventually diagnosed as follicular neoplasms (FNs). The differential diagnosis for this cytologic pattern includes adenomatous goiter, follicular adenoma, follicular carcinoma, Hürthle cell adenoma, Hürthle cell carcinoma, and the follicular variant of papillary carcinoma. To determine whether such nodules are benign or malignant, it is necessary to perform a surgical biopsy, which requires the removal of at least part of the thyroid gland.¹² More than 80% of all thyroid FNs are benign.^{13,14}

It has been proposed that color Doppler ultrasonography (CDU) can help differentiate between benign and malignant thyroid FNs.^{15,16} De Nicola et al¹⁷ found that the CDU evaluation of blood flow patterns presents good accuracy in identifying malignancy in a group of thyroid FNs. In 2006, Levine¹⁸ performed a literature review on this subject, using only the MEDLINE database. The author included 2 studies and applied the Bayes theorem to the results, concluding that CDU provides valuable information that can alter the posttest probability of thyroid FN malignancy.

The aim of this study was to perform a systematic review of the literature and a meta-analysis to obtain summary estimates of the diagnostic accuracy of CDU in identifying malignancy in thyroid FNs.

Materials and Methods

We searched the MEDLINE, Excerpta Medica, and Web of Science databases as well as the Latin American and Caribbean Health Sciences Literature database using Medical Subject Headings together with the search terms “follicu-

lar,” “thyroid,” and “Doppler.” Within the relevant studies identified, we also performed manual searches of the reference lists to locate additional studies.

We included only those studies that used surgical biopsy as a reference standard to differentiate between benign and malignant thyroid FNs. Additional inclusion criteria were as follows: CDU evaluation before biopsy; flow patterns fully described, differentiation of at least 2 types of intranodular flow, and histologic confirmation of the diagnosis of thyroid FNs.

The first selection, based on the title and abstract, was made by 2 of the reviewers. Discordant results were resolved by discussion and consensus. Articles on which a consensus could not be reached were considered potentially eligible.

For each eligible or potentially eligible article located in the search, the full text was obtained. Three reviewers independently assessed eligible articles and extracted the data. Discordant results were resolved by discussion and consensus.

The study quality was assessed using 7 relevant items from the Quality Assessment of Diagnostic Accuracy Studies list.¹⁹ The questions on the list must be answered “yes,” “no,” or “unclear.” The following items on the list were assessed.

1. Representative spectrum?
2. Acceptable reference standard?
3. Acceptable delay between tests?
4. Partial verification prevented?
5. Differential verification avoided?
6. Index test blinded for reference test results?
7. Reference standard blinded for the index test results.

The Review Manager version 5.0.20 program (Cochrane Collaboration, Oxford, England) was used to calculate the sensitivity and specificity as well as the corresponding 95% confidence intervals (CIs) for the previously mentioned criteria. The results of each individual study were presented in forest plots.

Results

In the initial literature search, we identified 73 potentially relevant articles, and the abstracts of those articles were screened. One extra study was

identified in the manual search of the reference lists. After the initial evaluation, only 26 of the 74 articles were still considered potentially relevant. After assessment of the full texts, only 4 articles were included. The reasons for exclusion of the other 22 studies are provided in Table 1.

Quality Assessment of the Studies Included

The interval between the index test and procedure used as the reference standard was not reported in any of the studies. Nor was there any mention of whether the professional who performed the latter was blinded to the results of the former. Because our target lesions were slow-growing tumors, the delay between tests is of little relevance. However, the missing information regarding blinding is a potential source of bias. All of the other quality assessment parameters were considered satisfactory in all 4 studies.

Studies Included

Of the 4 studies included, 1 was conducted in Brazil and published in English.¹⁷ The 3 remaining studies were conducted in Japan: 1 was published in Japanese,⁴² and 2 were published in English.^{43,44}

One of the studies reported follicular adenomas, adenomatous goiters, follicular carcinomas, and papillary carcinomas.⁴² To assess the accuracy of CDU in differentiating between benign and malignant thyroid FNAs, we excluded the data related to papillary carcinomas. Another study included only follicular adenomas and follicular carcinomas.⁴⁴ The study conducted in Brazil by De Nicola et al¹⁷ was the only one with a prospective design. The authors included adenomatous nodules, follicular adenomas, follicular carcinomas, papillary carcinomas, and follicular variants of papillary carcinomas. In this case, we did not exclude the papillary carcinomas because all nodules presented a follicular cytologic pattern in the FNAB evaluation. Fukunari et al⁴³ had the highest number of cases, including adenomatous nodules, follicular adenomas, and follicular carcinomas. Characteristics of the studies included are shown in Table 2.

Patterns of Flow on CDU

Each study used a different classification to describe the patterns of flow on CDU. Fukunari et al⁴³ used 4 different patterns of flow: no color

flow mapping inside the nodule, color flow mapping only in the peripheral area, moderate color flow penetrating the nodule, and high-velocity penetrating color flow mapping. De Nicola et al¹⁷ classified the patterns of flow as types 0 to 4, defined as follows: type 0, no visible flow; type 1, peripheral flow only; type 2, peripheral flow with a small amount of central flow; type 3, peripheral flow with extensive internal flow; and type 4, central flow only. Miyakawa et al⁴⁴ also divided the patterns of flow into 4 different types, although with different definitions: type 1, no vascularization; type 2, peripheral vascularization; type 3, intranodular vascularization; and type 4, abundant intranodular and peripheral vascularization. Hamazaki et al⁴² used a complex classification system consisting of 5 types, 1 of which was divided into 2 subtypes, resulting in a total of 6 categories: type I, perinodular color flow alone; type II, spotty intranodular color flow; type III, short, linear intranodular color flow; type IV-A, mediate branching intranodular color flow; type IV-B, mediate tortuous intranodular color flow; and type V, marked intranodular flow.

Table 1. Characteristics of Excluded Studies

Study	Reason for Exclusion
Amodio et al ²⁰	Partial verification; index test not described in detail
Appetecchia and Solivetti ²¹	Spectrum not representative
Argalia et al ²²	Partial verification; index test not described in detail
Asteria et al ²³	Spectrum not representative
Casella et al ²⁴	Index test not described in detail
Choi et al ²⁵	Index test not described in detail
Demirel et al ²⁶	Spectrum not representative
Foschini et al ²⁷	Index test of interest not used
Foschini et al ²⁸	Index test not described in detail
Garretti et al ²⁹	No association of index test with reference standard
Giammanco et al ³⁰	Index test not described in detail
Han et al ³¹	Impossible to draw the 2-by-2 table
Jain and Choudhury ³²	Spectrum not representative
Jimeno et al ³³	Differential verification; index test not described in detail
Lebkowska et al ³⁴	Index test not described in detail
Maizlin et al ³⁵	Spectrum not representative; no correlation with index test
Penfold et al ³⁶	Spectrum not representative
Shimamoto et al ³⁷	Spectrum not representative
Spiezia et al ³⁸	Partial verification
Trimboli et al ³⁹	Index test not described in detail
Urso et al ⁴⁰	Partial verification
Yada et al ⁴¹	Index test of interest not used

Prediction of Malignancy in Follicular Thyroid Neoplasms

In all of the studies included, there were at least 2 flow pattern types in which the central flow could be interpreted as predominant over the peripheral flow. The authors of the primary studies considered it relevant to describe when there was flow only in the interior of the nodule or when the flow in the interior of the nodule was extensive, abundant, moderate, or rich. We grouped these parameters and designated them “predominant internal flow” patterns. In each study, there was a significant correlation between the presence of predominant internal flow and the risk of thyroid FN malignancy. Figures 1 and 2 shows examples of nodules with and without predominant internal flow.

Accuracy of CDU

Summarizing the results, there were 67 carcinomas among the 457 thyroid FNs investigated in the studies included, translating to an overall prevalence of 14.7%. When predominant internal flow was used as a diagnostic criterion, CDU presented an overall sensitivity of 85% (95% CI, 74%–93%) and an overall specificity of 86% (95% CI, 82%–89%). The positive likelihood ratio was 6.07, and the negative likelihood ratio was 0.18. For the prevalence we found in this review, the positive predictive value of predominant internal

flow was 51%, whereas its negative predictive value was 97%. Figure 3 shows a forest plot with the sensibility and specificity and respective 95% CIs of the studies included.

Discussion

The first widely used system of classifying CDU flow patterns in thyroid diseases was devised by Lagalla et al⁴⁵ in 1993. This system separated flow patterns into 4 groups: group I, no appreciable glandular flow; group II, presence of a signal in a perinodular location; group III, perinodular and intranodular flow; and group IV, increased vascularization.⁴⁵ The first 3 groups referred to nodules, and the fourth referred to diffuse thyroid disease. Studies have indicated that the presence of internal flow has good accuracy in identifying thyroid malignancy.^{15,46}

There have been improvements in ultrasound technology, the new machines producing much higher color and power Doppler sensitivity. Therefore, many nodules classified as presenting peripheral flow alone in the early 1990s would currently be classified as also presenting internal flow. It is also now possible to characterize the flow within thyroid nodules with greater precision.

Table 2. Characteristics of Included Studies

Parameter	De Nicola et al ¹⁷	Hamazaki et al ⁴²	Fukunari et al ⁴³	Miyakawa et al ⁴⁴
Clinical features and settings	Department of Diagnostic Imaging, Federal University of São Paulo, São Paulo, Brazil	Departments of Internal Medicine, Radiology, and Otorhinolaryngology, Saiseikai Nara Hospital, Nara, Japan	Departments of Surgery and Diagnostic Imaging, Ito Hospital, Tokyo, Japan	Department of Internal Medicine, Endocrine Center, Toranomon Hospital, Tokyo, Japan
Participants	86 patients with FNs/thyroid nodules on FNAB	33 thyroid nodules with both CDU and biopsy	310 participants with a solitary cold nodule in the thyroid gland; age range, 11–84 y; median, 47 y; 266 female and 44 male	35 patients with FNs/thyroid nodules
Study design	Prospective; consecutive series of patients	Consecutive series of patients	Consecutive series of patients	Consecutive series of patients
Target condition and reference standard	Malignant thyroid nodules; histopathologic confirmation by surgical biopsy	Follicular carcinoma, papillary carcinoma; surgical biopsy	Malignant thyroid nodules; histopathologic confirmation	Follicular carcinoma; histopathologic confirmation
Index and comparator tests	Patterns of flow on CDU; resistive index at arteries associated with nodules	Patterns of flow on CDU	Patterns of flow on CDU; resistive and pulsatility indices at arteries associated with nodules	Patterns of flow on CDU; velocimetric analysis such as peak systolic velocity, end-diastolic velocity, pulsatility and resistance indices at arteries associated with nodules

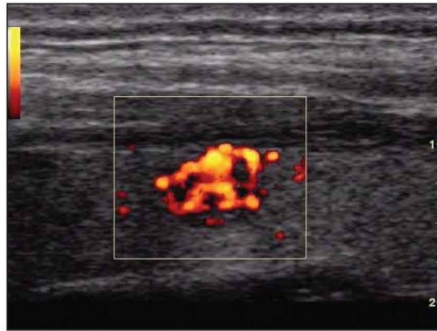


Figure 1. Example of a thyroid nodule with predominant internal flow.

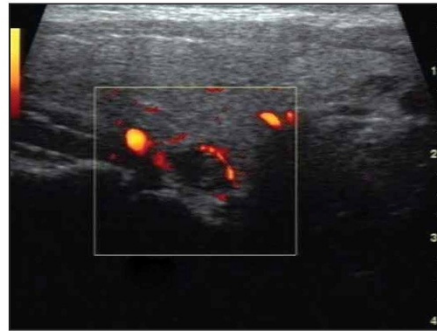


Figure 2. Example of a thyroid nodule without predominant internal flow.

In 2005, Chammas et al¹⁶ published a study proposing a new system for classifying blood flow in thyroid nodules based on power duplex Doppler ultrasonography. In that system, there are 5 vascular patterns: I, absence of signal blood flow; II, exclusively perinodular blood flow; III, perinodular flow greater than or equal to central blood flow; IV, central blood flow greater than perinodular blood flow; and V, exclusively central blood flow. The authors found that malignancy correlated strongly with flow patterns IV and V¹⁶. In 2003, Frates et al⁴⁶ used a more detailed classification system to characterize the different patterns of flow in thyroid nodules.

If the criterion adopted for malignancy were the presence of any internal flow, as proposed by Lagalla et al,⁴⁵ the accuracy of CDU would be lower. A meta-analysis using this criterion was possible in 3 of the studies included.^{17,42,43} As can be seen in the forest plot (Figure 4), the specificity would be much reduced. The overall sensitivity would be 96% (95% CI, 88%–100%), and the specificity would be 14% (95% CI, 11%–18%). With these data, the positive predictive value of CDU for thyroid FN malignancy would be 15%, whereas its negative predictive value would be 96%. This could explain the low value of CDU in identifying thyroid FN malignancy found by Trimboli et al³⁹ as well as by Trimboli and Sorrenti.⁴⁷

Figure 3. Forest plot for predominant internal flow.

Study	TP	FP	FN	TN	Sensitivity	Specificity
De Nicola 2005	8	8	2	68	0.80 [0.44, 0.97]	0.89 [0.80, 0.95]
Fukunari 2004	38	39	6	227	0.86 [0.73, 0.95]	0.85 [0.81, 0.89]
Hamazaki 1997	3	3	0	20	1.00 [0.29, 1.00]	0.87 [0.66, 0.97]
Miyakawa 2005	8	4	2	21	0.80 [0.44, 0.97]	0.84 [0.64, 0.95]

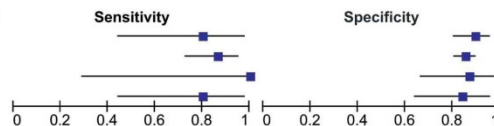
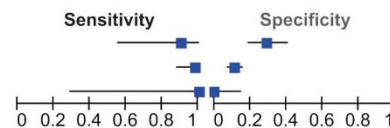


Figure 4. Forest plot for the presence of any internal flow.

Study	TP	FP	FN	TN	Sensitivity	Specificity
De Nicola 2005	9	54	1	22	0.90 [0.55, 1.00]	0.29 [0.19, 0.40]
Fukunari 2004	43	236	1	30	0.98 [0.88, 1.00]	0.11 [0.08, 0.16]
Hamazaki 1997	3	23	0	0	1.00 [0.29, 1.00]	0.00 [0.00, 0.15]



Prediction of Malignancy in Follicular Thyroid Neoplasms

We believe that CDU evaluations should describe more than the internal flow in thyroid nodules, especially for thyroid FN's. With the criteria of any internal flow as positive, the low specificity of the diagnostic test would not substantially alter the posttest probability of malignancy. Otherwise, if there is a more detailed description of the vascularization of the nodule in which it is possible to differentiate between marked and poor internal flow, we have very good overall sensitivity and specificity as well as a much more acceptable positive predictive value.

Of course there are limitations. Despite the accuracy of the method, it is still not possible to eliminate the possibility of malignancy. But a well-performed CDU examination that delineates the characteristics of internal flow in a thyroid nodule with a follicular cytologic pattern can change the immediate medical approach. If there is no predominant internal flow in suspicious nodules on FNAB, clinicians might put the patient under clinical and ultrasonographic observation. If surgical biopsy is recommended only for patients with predominant intranodular flow, fewer surgical procedures will be performed in patients with benign nodules. Further prospective studies assessing the accuracy of predominant internal flow to identify thyroid FN malignancy are needed to corroborate our findings.

In conclusion, predominant internal flow is associated with thyroid FN malignancy. In the CDU evaluation, an FN thyroid nodule without predominant internal flow has a low probability of malignancy.

References

1. Hegedus L. Clinical practice: the thyroid nodule. *N Engl J Med* 2004; 351:1764-1771.
2. Ezzat S, Sarti DA, Cain DR, Braunstein GD. Thyroid incidentalomas: prevalence by palpation and ultrasonography. *Arch Intern Med* 1994; 154:1838-1840.
3. Mortensen JD, Woolner LB, Bennett WA. Gross and microscopic findings in clinically normal thyroid glands. *J Clin Endocrinol Metab* 1955; 15:1270-1280.
4. Burch HB. Evaluation and management of the solid thyroid nodule. *Endocrinol Metab Clin North Am* 1995; 24:663-710.
5. Gharib H. Fine-needle aspiration biopsy of thyroid nodules: advantages, limitations, and effect. *Mayo Clin Proc* 1994; 69:44-49.

6. Gilliland FD, Hunt WC, Morris DM, Key CR. Prognostic factors for thyroid carcinoma: a population-based study of 15,698 cases from the Surveillance, Epidemiology, and End Results (SEER) program, 1973-1991. *Cancer* 1997; 79: 564-573.
7. Mazzaferri EL, Jhiang SM. Long-term impact of initial surgical and medical therapy on papillary and follicular thyroid cancer. *Am J Med* 1994; 97:418-428.
8. Davies L, Welch HG. Increasing incidence of thyroid cancer in the United States, 1973-2002. *JAMA* 2006; 295:2164-2167.
9. Cohen MS, Arslan N, Dehdashti F, et al. Risk of malignancy in thyroid incidentalomas identified by fluorodeoxyglucose-positron emission tomography. *Surgery* 2001; 130:941-946.
10. Gharib H, Goellner JR. Fine-needle aspiration biopsy of the thyroid: an appraisal. *Ann Intern Med* 1993; 118:282-289.
11. Hegedus L, Bonnema SJ, Bennedbaek FN. Management of simple nodular goiter: current status and future perspectives. *Endocr Rev* 2003; 24:102-132.
12. Baloch ZW, Fleisher S, LiVolsi VA, Gupta PK. Diagnosis of "follicular neoplasm": a gray zone in thyroid fine-needle aspiration cytology. *Diagn Cytopathol* 2002; 26:41-44.
13. Raber W, Kaserer K, Niederle B, Vierhapper H. Risk factors for malignancy of thyroid nodules initially identified as follicular neoplasia by fine-needle aspiration: results of a prospective study of one hundred twenty patients. *Thyroid* 2000; 10:709-712.
14. Schlinkert RT, van Heerden JA, Goellner JR, et al. Factors that predict malignant thyroid lesions when fine-needle aspiration is "suspicious for follicular neoplasm." *Mayo Clin Proc* 1997; 72:913-916.
15. Papini E, Guglielmi R, Bianchini A, et al. Risk of malignancy in nonpalpable thyroid nodules: predictive value of ultrasound and color-Doppler features. *J Clin Endocrinol Metab* 2002; 87:1941-1946.
16. Chammass MC, Gerhard R, de Oliveira IR, et al. Thyroid nodules: evaluation with power Doppler and duplex Doppler ultrasound. *Otolaryngol Head Neck Surg* 2005; 132:874-882.
17. De Nicola H, Szejnfeld J, Logullo AF, Wolosker AM, Souza LR, Chiferi V Jr. Flow pattern and vascular resistive index as predictors of malignancy risk in thyroid follicular neoplasms. *J Ultrasound Med* 2005; 24:897-904.
18. Levine RA. Value of Doppler ultrasonography in management of patients with follicular thyroid biopsy specimens. *Endocr Pract* 2006; 12:270-274.
19. Whiting P, Rutjes AW, Reitsma JB, Bossuyt PM, Kleijnen J. The development of QUADAS: a tool for the quality assessment of studies of diagnostic accuracy included in systematic reviews. *BMC Med Res Methodol* 2003; 3:25.
20. Amodio F, Carbone M, Rossi E, et al. An update of B-mode echography in the characterization of nodular thyroid diseases: an echographic study comparing 7.5 and 13 MHz probes [in Italian]. *Radiol Med* 1999; 98:178-182.

21. Appetecchia M, Solivetti FM. The association of colour flow Doppler sonography and conventional ultrasonography improves the diagnosis of thyroid carcinoma. *Horm Res* 2006; 66:249–256.
22. Argalia G, D'Ambrosio F, Lucarelli F, et al. Echo Doppler in the characterization of thyroid nodular disease [in Italian]. *Radiol Med* 1995; 89:651–657.
23. Asteria C, Giovanardi A, Pizzocaro A, et al. US-elastography in the differential diagnosis of benign and malignant thyroid nodules. *Thyroid* 2008; 18:523–531.
24. Casella C, Talarico C, La Pinta M, Nascimbene R, Di Fabio F, Salerno B. The role of color flow-Doppler ultrasonography in the diagnosis of nodular goiter. *Ann Ital Chir* 2003; 74:495–500.
25. Choi YJ, Yun JS, Kim DH. Clinical and ultrasound features of cytology diagnosed follicular neoplasm. *Endocr J* 2009; 56:383–389.
26. Demirel K, Kapucu O, Yucel C, Ozdemir H, Ayyaz G, Taneri F. A comparison of radionuclide thyroid angiography, (99m)Tc-MIBI scintigraphy and power Doppler ultrasonography in the differential diagnosis of solitary cold thyroid nodules. *Eur J Nucl Med Mol Imaging* 2003; 30:642–650.
27. Foschini MP, Papotti M, Parmeggiani A, et al. Three-dimensional reconstruction of vessel distribution in benign and malignant lesions of thyroid. *Virchows Arch* 2004; 445:189–198.
28. Foschini MP, Ragazzi M, Parmeggiani AL, et al. Comparison between echo-color Doppler sonography features and angioarchitecture of thyroid nodules. *Int J Surg Pathol* 2007; 15:135–142.
29. Garrett L, Cassini MC, Cesariani F, Drogo M, Papotti M, Ragona R. The reliability of echotomographic diagnosis in assessing thyroid lesions: a comparison with cytology and histology [in Italian]. *Radiol Med* 1994; 88:598–605.
30. Giannanco M, Di Gesu G, Massenti MF, Di Trapani B, Vetri G. Role of color flow Doppler sonography in pre-operative diagnostics of the thyroid pathology. *Minerva Endocrinol* 2002; 27:1–10.
31. Han E, Yee J, Yee M, Sun W. Usefulness of color flow Doppler sonography in cytological diagnosis of thyroid follicular lesions. *Cancer Cytopathol* 2007; 111:402.
32. Jain A, Pawa S, Choudhury V. Thyroid carcinoma: spectrum of high resolution sonography and color Doppler flow imaging. *Ultrasound Int* 2002; 8:134–140.
33. Jimeno L, Martin T, Torres A, Piñas IP, Serrano I, Gonzalez-Prada F. The Doppler ecograph and its application to the single thyroid nodule. *Radiologia* 1999; 41:411–414.
34. Lebkowska UM, Dzieciol J, Lemaneiewicz D, Boguslowicz W, Lewszuk A. The influence of the vascularisation of the follicular thyroid nodules on the proliferative activity of the follicular cells. *Folia Morphol (Warsz)* 2004; 63:79–81.
35. Maizlin ZV, Wiseman SM, Vora P, et al. Hürthle cell neoplasms of the thyroid: sonographic appearance and histologic characteristics. *J Ultrasound Med* 2008; 27:751–757.
36. Penfold A, Vargas Perez C, Chipolla A, et al. The ultrasonography of high resolution and color Doppler in the nodular pathology thyroid: pathologic-anatomic correlation. *Rev Argentina Endocrinol Metab* 2004; 41:131–142.
37. Shimamoto K, Endo T, Ishigaki T, Sakuma S, Makino N. Thyroid nodules: evaluation with color Doppler ultrasonography. *J Ultrasound Med* 1993; 12:673–678.
38. Spiezia S, Colao A, Assanti AP, et al. Usefulness of color echo Doppler with power Doppler in the diagnosis of hypoechoic thyroid nodules: work in progress [in Italian]. *Radiol Med* 1996; 91:616–621.
39. Trimboli P, Ulisse S, D'Alò M, et al. Analysis of clinical, ultrasound and colour flow-Doppler characteristics in predicting malignancy in follicular thyroid neoplasms. *Clin Endocrinol (Oxf)* 2008; 69:342–344.
40. Urso M, Angelillis L, Ambrosio GB. Vascularization of single thyroid nodule as an indicator malignant neoplasm: a study using echo-color-Doppler [in Italian]. *Ann Ital Med Int* 1996; 11:175–179.
41. Yada H, Taniguchi N, Itoh K, et al. Thyroid tumors' vascularity quantified by power-mode Doppler scanning helps to differentiate their neoplastic characteristics. *Ultrasound Int* 1998; 4:63–73.
42. Hamazaki N, Kounoike Y, Suzuki Y, et al. Usefulness of color Doppler sonography in the diagnosis of thyroid nodules: comparison of velocity mode with power mode. *J Med Ultrasonics* 1997; 24:25–29.
43. Fukunari N, Nagahama M, Sugino K, Miruma T, Ito K. Clinical evaluation of color Doppler imaging for the differential diagnosis of thyroid follicular lesions. *World J Surg* 2004; 28:1261–1265.
44. Miyakawa M, Onoda N, Etoh M, et al. Diagnosis of thyroid follicular carcinoma by the vascular pattern and velocimetric parameters using high resolution pulsed and power Doppler ultrasonography. *Endocr J* 2005; 52:207–212.
45. Lagalla R, Caruso G, Romano M, Midiri M, Novara V, Zappasodi F. Echo-color Doppler in thyroid disease [in Italian]. *Radiol Med (Torino)* 1993; 85:109–113.
46. Frates MC, Benson CB, Doubilet PM, Cibas ES, Marqusee E. Can color Doppler sonography aid in the prediction of malignancy of thyroid nodules? *J Ultrasound Med* 2003; 22:127–131.
47. Trimboli P, Sorrenti S. Low value of color flow-Doppler in predicting malignancy of thyroid follicular neoplasms. *Diagn Cytopathol* 2009; 37:391–392.

Livros Grátis

(<http://www.livrosgratis.com.br>)

Milhares de Livros para Download:

[Baixar livros de Administração](#)

[Baixar livros de Agronomia](#)

[Baixar livros de Arquitetura](#)

[Baixar livros de Artes](#)

[Baixar livros de Astronomia](#)

[Baixar livros de Biologia Geral](#)

[Baixar livros de Ciência da Computação](#)

[Baixar livros de Ciência da Informação](#)

[Baixar livros de Ciência Política](#)

[Baixar livros de Ciências da Saúde](#)

[Baixar livros de Comunicação](#)

[Baixar livros do Conselho Nacional de Educação - CNE](#)

[Baixar livros de Defesa civil](#)

[Baixar livros de Direito](#)

[Baixar livros de Direitos humanos](#)

[Baixar livros de Economia](#)

[Baixar livros de Economia Doméstica](#)

[Baixar livros de Educação](#)

[Baixar livros de Educação - Trânsito](#)

[Baixar livros de Educação Física](#)

[Baixar livros de Engenharia Aeroespacial](#)

[Baixar livros de Farmácia](#)

[Baixar livros de Filosofia](#)

[Baixar livros de Física](#)

[Baixar livros de Geociências](#)

[Baixar livros de Geografia](#)

[Baixar livros de História](#)

[Baixar livros de Línguas](#)

[Baixar livros de Literatura](#)
[Baixar livros de Literatura de Cordel](#)
[Baixar livros de Literatura Infantil](#)
[Baixar livros de Matemática](#)
[Baixar livros de Medicina](#)
[Baixar livros de Medicina Veterinária](#)
[Baixar livros de Meio Ambiente](#)
[Baixar livros de Meteorologia](#)
[Baixar Monografias e TCC](#)
[Baixar livros Multidisciplinar](#)
[Baixar livros de Música](#)
[Baixar livros de Psicologia](#)
[Baixar livros de Química](#)
[Baixar livros de Saúde Coletiva](#)
[Baixar livros de Serviço Social](#)
[Baixar livros de Sociologia](#)
[Baixar livros de Teologia](#)
[Baixar livros de Trabalho](#)
[Baixar livros de Turismo](#)