Walter Cristiano Gealh

Análise do processo de reparo de enxerto ósseo autógeno em mandíbula de ratos espontaneamente hipertensos (SHR) não tratados e tratados com losartan

Estudo imunoistoquímico e histomorfométrico

Livros Grátis

http://www.livrosgratis.com.br

Milhares de livros grátis para download.

Walter Cristiano Gealh

ANÁLISE DO PROCESSO DE REPARO DE ENXERTO ÓSSEO AUTÓGENO EM MANDÍBULA DE RATOS ESPONTANEAMENTE HIPERTENSOS (SHR) NÃO TRATADOS E TRATADOS COM LOSARTAN

Estudo imunoistoquímico e histomorfométrico

Dissertação apresentada à Faculdade de Odontologia da Universidade Estadual Paulista "Júlio de Mesquita Filho" – UNESP,para obtenção do grau de "Mestre em Odontologia" – Área de concentração em Cirurgia e Traumatologia Bucomaxilofacial.

Orientadora: Profa. Dra. Roberta Okamoto
Co-orientadora: Prof. Dra. Cristina Antoniali Silva

Araçatuba
2010

Dados Curriculares

Walter Cristiano Gealh

Nascimento 10/06/1977 – Maringá-PR

Filiação Walter Gealh

Dalva Cardoso de Oliveira Gealh

1997 – 2001 Curso de graduação em Odontologia - Universidade Estadual de Maringá (UEM) - Maringá/PR

2002 – 2004 Curso de especialização "*Lattu sensu*" em Farmacologia - Universidade Estadual de Maringá (UEM) – Maringá/PR

2004 – 2006 Curso de residência (especialização "*Lattu sensu*") em Cirurgia e Traumatologia Bucomaxilofacial - Universidade Estadual de Maringá (UEM) – Maringá/PR

2008 – 2010 Curso de pós-graduação - "*Strictu sensu*" - Mestrado em Odontologia (Área de concentração: Cirurgia e Traumatologia Bucomaxilofacial) - Faculdade de Odontologia de Araçatuba/Universidade Estadual Paulista (FOA/UNESP) – Araçatuba/SP

Dedicatória

DEDICATÓRIA

Aos meus pais, Walter e Dalva,

esta é apenas mais uma etapa, um degrau a mais, talvez pouco importante perto de tudo que vocês tem me ensinado desde que nasci, que tem ajudado a moldar e formar o homem que me tornei! Tudo que sou, devo à vocês…

`A minha esposa,

que como meus pais tem ajudado a me tornar um homem melhor. Obrigado por tudo, pela compreensão e companherismo. Desculpe os momentos de ausência que ocorreram no decorrer deste trabalho…

Ao meu irmão Fábio,

por ser o que é, simplesmente isso! Meu exemplo, meu irmão…

Agradecimentos Especiais

AGRADECIMENTOS ESPECIAIS

À Deus,

Pai eterno, que segundo o que eu acredito é inteligência e bondade absoluta. Muitas vezes não entendemos ou aceitamos seus desígnios. Perdão pelas minhas faltas e, principalmente, obrigado por tudo… Exatamente por tudo, pois a minha história faz eu ser o que sou e ter chegado até aqui…

Aos meus avós,

Ana e Mário (in memorian), Maria (in memorian) e Manoel, por representarem tudo que são…

Aos meus parentes,

que de alguma forma contribuíram e torceram por mim, minha irmã Mariana, meu padrinho e sua esposa, ambos colegas de

profissão, minha tia Ana Maria e sua filha Carolina, futura colega de profissão, meus queridos "sogrão e sogrinha", Josy e Agnes, minhas novas irmãs e Orovaldo, um grande amigo…

À Prof. Dra. Roberta Okamoto,

por toda ajuda dispensada no decorrer deste trabalho, principalmente por ensinar algo muito maior que ciência, que imunoistoquimica, mesmo sem perceber. Obrigado pela paciência, compreensão, respeito e acolhida, desde o início.

Você, naturalmente, possivelmente por genética, apresenta qualidades perdidas na maioria dos pesquisadores e professores. Isto gera inveja! Força, não desanime! O que é seu está guardado e seu futuro é próspero…

Agradecimentos

AGRADECIMENTOS

À Faculdade de Odontologia de Araçatuba – Unesp, nas pessoas do diretor *Prof. Dr. Pedro Felício Estrada Bernabé* e vice-diretora *Prof. Dra. Ana Maria Pires Soubhia* por proporcionar a realização deste trabalho.

Aos professores da Disciplina de Cirurgia e Traumatologia Bucomaxilofacial, *Prof. Dr. Idelmo Rangel Gracia Junior, Prof. Dr. Osvaldo Magro Filho, Prof. Dra. Alessandra Aranega, Prof. Dra. Daniela Ponzoni, Prof. Dr. Michel Saad Neto e Prof. Dr. Tetuo Okamoto.*

À minha co-orientadora *Prof. Dra. Cristina Antoniali Silva.*

Aos colegas de pós-graduação em Cirurgia e Traumatologia Bucomaxilofacial, *Cassiano, Heloísa, Pedro Ivo, Ellen, Elisa, Pamela, Abrahão, Rodolfo, Marcos Heidy, Albanir, Nicolas*

Homsi, Marta Sallim, Thallita, Jéssica, Paulo Faria e Valter Betoni pela convivência e amizade.

Aos colegas de pós-graduação em Odontologia, *Roberto Hayacibara, Marcelo Abla, Carlos, Ellen Esper, Bruno, Joel, Flávia, Francisco Ciezielski, Eloá, Evelise* e todos os demais não nominados, pelo carinho e confiança.

Aos colegas da pós-graduação, estagiários e funcionários do laboratório de fisiologia.

Aos colegas de graduação, *Ana Carulina (Caru), Paula Ervolino, Camila, Danilo (Alemão), Aldriano (Harry), Carolina e Miguel*, pela ajuda nos procedimentos cirúrgicos e tratamentos dos animais, reações de imunoistoquímica e captura das imagens.

Àqueles que no decorrer do curso demonstraram algo mais e que se tornaram muito mais que colegas. Obrigado por saber que posso contar com

cada um de vocês. *Cassiano, Francisco, Abrahão, Rodolfo, Thallita, Jéssica, Heloísa, Nicolas e Roberto*, todo meu respeito!!!

Aos funcionários do Biotério, em especial aos funcionários *Camilo e João Batista*, que ofereceram suporte para a obtenção dos animais utilizados neste trabalho.

Aos secretários do Departamento de Cirurgia e Clínica Integrada, *Paulo e Cleide Lemes da Silva*, pela disponibilidade de sempre, pela ajuda durante toda a pós-graduação.

Aos funcionários da Pós-graduação, *Diogo, Marina e Valéria*, pela paciência, ajuda e disponibilidade.

Aos alunos do Curso de Graduação da Faculdade de Odontologia de Araçatuba – UNESP, pelo respeito, credibilidade e confiança depositados aos alunos da pós-graduação, permitindo-nos realizar nosso grande sonho de atividade acadêmica.

Aos funcionários do Laboratório de Cirurgia, *Bernadete Maria Nunes Kimura, Maria Dirce Colli Boatto e Gilmar Martins de Oliveira* pela ajuda em diversas etapas da dissertação, pelo carinho, paciência, compreensão e agradáveis momentos compartilhados.

Aos funcionários da Biblioteca, pela disponibilidade e carinho.

À NeoOrtho e Neodent, pela doação dos parafusos, trefinas, brocas e chave manual para a realização dos procedimentos cirúrgicos de enxerto.

À FAPESP – Fundo de Amparo a Pesquisa de São Paulo, pela concessão da Bolsa de Mestrado que viabilizou e possibilitou a execução desse trabalho.

Aos animais experimentais, meu profundo respeito.

Agradeço a todos que de alguma forma colaboraram para a realização deste trabalho.

Resumo

Resumo

GEALH, W. C. Análise do processo de reparo de enxerto ósseo autógeno em mandíbula de ratos espontaneamente hipertensos (SHR) não tratados e tratados com losartan. Estudo imunoistoquímico e histomorfométrico. Araçatuba, 2010. 79 f. Dissertação (Mestrado em Odontologia – Área de concentração: Cirurgia e Traumatologia Bucomaxilofacial). Faculdade de Odontologia de Araçatuba. Universidade Estadual Paulista, Araçatuba, 2010.

A hipertensão arterial é o maior fator de risco para doenças cardiovasculares, caracterizada por uma disfunção endotelial, alteração no controle do crescimento das células vasculares e morte celular. Alterações como gradual perda óssea e diminuição no índice de massa óssea corpórea têm sido fortemente relacionadas com hipertensão, sendo que os mecanismos celulares e moleculares que envolvem a hipertensão e osteoporose não são compreendidos completamente como um todo. **Objetivos**: O presente projeto teve por objetivo estudar a interferência da hipertensão essencial no metabolismo ósseo durante o processo de reparo de enxerto ósseo autógeno, bem como analisar a influência do losartan, um medicamento anti-hipertensivo antagonista dos receptores de angiotensina, analisando a expressão das proteínas OC, OPG, RANK, RANKL, TRAP, VEGF e PECAM através da técnica de imunoistoquímica. Além disso, este projeto pretendeu realizar a análise histomorfométrica do tecido ósseo formado durante o processo de reparo. **Material e métodos**: Os grupos estudados compreenderam 24 ratos normotensos Wistar e 24 ratos espontaneamente

hipertensos, divididos em grupos não tratados e tratados com Losartan, submetidos a procedimentos cirúrgicos para realização de enxertos ósseos em bloco na mandíbula, nos períodos de 7, 14 e 28 dias. **Conclusão**: Conclui-se que os animais SHR apresentam atraso no processo de reparo de enxertos ósseos autógeno em bloco quando comparados aos animais Wistar, e que o uso do losartan para redução da pressão arterial nestes animais demonstrou melhorar o processo cicatricial, apesar de não haverem diferenças estatísticas significantes.

Palavras-chave: metabolismo ósseo, enxerto ósseo, antagonista do receptor de angiotensina II.

Abstract

Abstract

GEALH, W. C. Bone healing analysis of the autogenous onlay bone graft in mandible of spontaneous hypertensive rats (SHR) non treated and treated by losartan. Histological and immunohistochemical study. Araçatuba, 2010. 79 f. Dissertation (Master in Dentistry – Oral and Maxillofacial Surgery) Araçatuba School of Dentistry. São Paulo State University "Julio de Mesquita Filho".

Hypertension is the major risk factor to coronary diseases characterized by endothelial disfunction, alterations on the growing of vascular cell and death cell. Alterations like continuous bone loss and lower body mass index have been strongly connected with hypertension, althought the mollecular and cellular mechanisms wich involve the hypertension and osteoporosis are not completely understood. **Objectives**: This study has the objective to observe the high blood pressure interference in the osseous metabolism during the bone healing of autogenous bone graft and carry out analysis about the administration of losartan, a receptor angiotensin antagonist by OC, OPG, RANK, RANKL, TRAP, VEGF and PECAM expressions by immunohistochemical technique and hystological analysis of the bone tissue. **Material and methods**: The groups studied were 24 normotensive rats Wistar and 24 spontaneous hypertensive rats dealed out non treated and treated groups by losartan. Surgical procedures were carried out and an onlay bone grat were fixed on the mandible and the animmals were sacrified on the 7, 14 and 28 days. **Conclusion**: we conclued that the SHR has a late bone healing process when comparing with Wistar group and the losartan

administration to reduce the blood pressure has the potential to become better the bone graft healing, althought significant estatistical differences not exist.

Key-words: osseous metabolism, bone graft, receptor angiotensin antagonist.

Sumário

SUMÁRIO

INTRODUÇÃO **22**

MATERIAL E MÉTODOS **26**

Modo e meio de administração do losartan **27**

Técnica cirúrgica **28**

Processo histotécnico **29**

RESULTADOS **30**

Análise dos resultados **31**

DISCUSSÃO **33**

REFERÊNCIAS BIBLIOGRÁFICAS **39**

TABELAS E FIGURAS

Tabela 1	**49**
Figura 1	**49**
Figura 2	**50**
Figura 3	**50**
Figura 4	**51**
Figura 5	**51**
Figura 6	**52**
Figura 7	**52**
Figura 8	**53**
Figura 9	**54**
ANEXO A	**56**
ANEXO B	**61**
ANEXO C	**63**

ANÁLISE DO PROCESSO DE REPARO DE ENXERTO ÓSSEO AUTÓGENO EM MANDÍBULA DE RATOS ESPONTANEAMENTE HIPERTENSOS (SHR) NÃO TRATADOS E TRATADOS COM LOSARTAN. ESTUDO IMUNOISTOQUÍMICO E HISTOMORFOMÉTRICO[1].

Introdução

A hipertensão arterial consiste do aumento da pressão sanguínea, sistólica e/ou diastólica além dos limites definidos atualmente pelo VII JNC (Joint National Committee on Prevention, Detection, Evaluation and Treatment of High Blood Pressure). É o maior fator de risco para doenças cardiovasculares, sendo caracterizada por uma disfunção endotelial, alteração no controle do crescimento das células vasculares e morte celular (Tea et al. 1999). Acomete cerca de 1 bilhão de pessoas em todo mundo, e aproximadamente 65 milhões de pessoas nos Estados Unidos, sendo a principal causa de morte nos países industrializados (Kearney et al. 2005).

Alterações na estrutura esquelética como gradual perda óssea e diminuição no índice de massa óssea corpórea têm sido fortemente relacionadas com hipertensão e morte por infarto (Cappucio 1999; Browner 1991), sendo que os mecanismos celulares e moleculares que envolvem a hipertensão e osteoporose não são compreendidos completamente como um todo, ou seja, em conjunto. Isto se deve, basicamente, porque tais patologias vêm sendo estudadas e tratadas praticamente de formas isoladas, apesar de estarem inter-relacionadas.

---

[1] Trabalho apresentado como requisito de defesa do Mestrado em Odontologia (Área: Cirurgia e Traumatologia Bucomaxilofacial, a ser submetido para publicação segundo as normas da revista "Clinical Oral Implants Research"

O sistema renina-angiotensina tem importante função na regulação da pressão arterial e no remodelamento de vários tecidos, sendo que vários trabalhos já reportaram a importância da angiotensina II (Ang II) e sua capacidade de interferir no metabolismo ósseo através de receptores localizados nos osteoblastos e osteoclastos ou através da ação no fluxo sanguíneo dos capilares da medula óssea. Existem dois principais subtipos de receptores de angiotensina, AT1 e AT2 (Whitebread et al. 1989; Chiu et al. 1989), sendo que a maioria das ações é mediada pelos receptores AT1, enquanto as ações dos receptores AT2 ainda não estão totalmente esclarecidas (Dzau 1995).

O losartan, medicamento pertencente ao grupo dos antagonistas dos receptores de angiotensina (ARAs), consiste de um anti-hipertensivo que bloqueia seletivamente os receptores AT1 da Ang II no músculo liso vascular e na glândula supra-renal, bloqueando assim seus efeitos vasoconstritores e a secreção da aldosterona. Atualmente, tal medicamento ocupa lugar de destaque, pois além de eficaz tem capacidade de proteção dos órgãos-alvo, apresentando baixa incidência de eventos adversos (See 2001).

O processo de remodelação óssea consiste basicamente na atuação acoplada de células que formam a matriz óssea (osteoblastos) e que reabsorvem osso (osteoclastos). Este ciclo de remodelação óssea é regulado por uma variedade de fatores produzidos local e sistematicamente como citocinas inflamatórias, fatores de necrose tumoral, fatores de crescimento, Vitamina D3 ($1,25(OH)_2D_3$), hormônio paratireoidiano, prostaglandina E_2, inteleucinas e outras proteínas, dentre as quais destacamos a osteocalcina (OC), osteoprotegerina (OPG), o receptor ativador de NF-Kappa B (RANK) e o receptor ativador de NF-Kappa B ligante (RANKL), que apresentam um alto envolvimento no processo de

remodelação óssea (Kong 1999; Van der Pluijm et al. 1991; Schwartz & Kneefe 2000; Hofbauer et al. 2000; Buckley & Fraser 2002). Considerando que o tecido ósseo apresenta um equilíbrio entre a atividade osteoblástica e osteoclástica, simplificadamente duas proteínas (OPG e RANKL) podem ser utilizadas como marcadores da atividade celular. Assim, a RANKL apresenta-se como uma proteína liberada pelos osteoblastos que se liga à RANK, receptor localizado na superfície de pré-osteoclastos. Uma vez que ocorra a ligação RANK-RANKL, ocorre a diferenciação dos pré-osteoclastos em osteoclastos ativos e tem início o processo de reabsorção óssea (Stejskal et al. 2001; Khosla 2001). A OPG modera a osteoclastogênese, atuando como receptor chamariz, ligando-se à RANKL e impedindo sua ligação à RANK (Simonet et al. 1997; Khosla 2001; Aubin & Bonnelye 2000; Stejskal et al. 2001). O balanço entre a expressão do estimulador da osteoclastogênese (RANKL) e o inibidor (OPG) influencia a quantidade de osso reabsorvido (Teitelbaum 2000).

A fosfatase ácida resistente ao tartarato (TRAP) consiste de uma enzima encontrada nas células de origem osteoclástica e eritrócitos, liberadas durante a reabsorção óssea e após o afastamento dos osteoclastos do seu local de atuação, sendo utilizada como importante marcador da atividade osteoclástica (Christenson 1997; Schwarz et al. 2000 & Bekker et al. 2001).

A OC, importante proteína no processo de ossificação, é a mais abundante proteína não-colagenosa no osso, indicando o processo de mineralização na formação óssea. Tal proteína exibe atividade quimioatrativa para células progenitoras de osteoblastos e monócitos sanguíneos periféricos (Chenu et al. 1994). A presença de osteocalcina é um marcador do turnover ósseo, quando reabsorção e formação estão unidas, e um marcador específico de formação

óssea quando formação e reabsorção não estão no mesmo nível (Ducy et al. 1996). Segundo Hagiwara (1998), a Ang II diminui a síntese de RNA_m para osteocalcina, que consiste de um marcador da diferenciação osteoblástica.

Em enxertos ósseos é fundamental a revascularização do tecido enxertado. Este processo, incluindo angiogênese e crescimento de vasos sanguíneos colaterais caracteriza em parte o reparo e remodelamento tecidual (Aicher 2007). Tem sido demonstrado que a quantidade de células progenitoras, bem como seu potencial angiogênico está reduzido nos casos de hipertensão arterial (You et al. 2008). Em ratos espontaneamente hipertensos (SHR), bem como em pacientes com hipertensão essencial, as funções endoteliais estão comprometidas e podem comprometer a regeneração de vasos sanguíneos (Konishi & Su 1983; Panza et al. 1990). Assim, o tratamento adequado da hipertensão é fundamental, visto que a redução na pressão arterial é o principal mecanismo que desencadeia a ativação da vasculogênese e crescimento de vasos sanguíneos (You et al. 2008).

Várias citocinas e fatores de crescimento estão envolvidos na regulação da angiogênese, sendo o fator de crescimento vascular endotelial (VEGF) o agente de ação mais potente no endotélio vascular (Becit et al. 2001; Lantieri et al. 1998). O VEGF é um fator de crescimento específico que aumenta a permeabilidade microvascular, estimula a proliferação de células endoteliais, induz a expressão de enzima proteolítica e a migração de células endoteliais, monócitos e osteoblastos (Dvorak et al. 1995; Connolly 1991; Sakuta et al. 2001). Já a PECAM-1(molécula de adesão plaquetas-células endoteliais) consiste de uma glicoproteína de membrana altamente expressa em células endoteliais e em níveis moderados na superfície de plaquetas e leucócitos (Newman 1997). Está

envolvida em funções vasculares incluindo a formação inicial do contato entre as células endoteliais, permeabilidade vascular, angiogênese, migração celular e migração trans-endotelial (Springer 1994; Piedboeuf et al. 1998).

Embora existam relatos que demonstrem que receptores da Ang II sejam expressos nos osteoblastos e osteoclastos, os efeitos deste peptídeo no metabolismo ósseo ainda são controversos (Hatton et al. 1997 & Hiruma et al. 1997). Portanto, é interesse deste trabalho avaliar como se expressam as proteínas OC, OPG, RANK e RANKL, TRAP, denotando a atividade das células ósseas, bem como a proliferação vascular pela marcação da VEGF e PECAM durante o processo de reparo de enxertos ósseos autógenos em ratos normotensos e SHR tratados e não tratados com losartan.

Material e métodos

Previamente à realização dos experimentos, o presente projeto de pesquisa foi enviado para análise pela **Comissão de Ética em Experimentação Animal** da Faculdade de Odontologia de Araçatuba – FOA/UNESP, tendo sido aprovado com número de protocolo 2008-005159 (Anexo B).

Foram selecionados 24 ratos machos (*Rattus novergicus albinus*, Wistar-Kyoto) e 24 animais SHR, adultos, com peso corporal variando de 250 a 300 gramas, obtidos no Biotério do Departamento de Ciências Básicas da Faculdade de Odontologia de Araçatuba – FOA/UNESP, onde foram criados para fins de ensino e pesquisa. Durante todo o experimento os animais foram mantidos em gaiolas individualizadas, num ambiente com temperatura estável (22 ± 2° C), com ciclo de luz controlado (12 horas claro e 12 horas escuro), alimentados com ração balanceada (Ração Mogiana Alimentos S.A.) e quantidade de água controladas,

exceto 12 horas antes da intervenção cirúrgica nas quais os animais foram mantidos com dieta jejum.

Os animais foram divididos em quatro grupos: Grupo 1 (Wistar), controle, composto por 12 ratos normotensos que não foram tratados com losartan; grupo 2 (Wistar-L), controle, composto por 12 ratos normotensos tratados com losartan; grupo 3 (SHR), composto por 12 animais hipertensos, os quais não foram tratados com losartan; e grupo 4 (SHR-L), composto por 12 animais hipertensos tratados com o anti-hipertensivo losartan. Os animais foram sacrificados em três períodos (7, 14, e 28 dias), abrangendo 4 ratos em cada período.

Modo e meio de administração do Losartan

O medicamento anti-hipertensivo losartan foi administrado por via oral, através da diluição do losartan (30 mg/Kg peso corporal/dia) em 50 mL de água. Este volume de liquido foi oferecido diariamente a cada animal, tendo início 7 dias antes da realização do procedimento cirúrgico e se prolongando até o dia da eutanásia. Aos animais dos grupos não tratados pelo losartan foi oferecido somente água, na mesma quantidade (50 mL). A padronização deste volume é dada em função da necessidade de garantir que todos os animais façam a ingestão de todo o volume do liquido durante um período de 24 horas, assegurando que a dose desejada do medicamento tenha sido administrada. A cada 7 dias todos os animais foram pesados e a dose do medicamento recalculada para proceder o ajuste de acordo com o peso atual.

A fim de garantir que os animais ingeriam todo o medicamento, todos os dias os frascos foram verificados se estavam vazios e, antes do início do procedimento cirúrgico a pressão arterial de cada animal foi aferida para verificar a efetividade do medicamento quanto a redução da pressão arterial.

Técnica cirúrgica

A metodologia empregada para realização do enxerto autógeno foi baseada na descrição de Jardini et al. (2001), exceto o método de fixação do bloco de enxerto ósseo, que foi modificado pelos autores deste trabalho e submetido à publicação (Anexo C).

Em todos os procedimentos cirúrgicos os animais receberam anestesia geral intramuscular, administrando cloridato de xilazina na dose de 0,03 mL/100 gramas de peso corporal e cloridrato de ketamina na dose de 0,07 mL/100 gramas de peso corporal.

Após a obtenção do efeito anestésico foi realizada tricotomia, antissepsia com PVPI tópico (Polivinilpirrolidona-iodo) e isolamento do campo operatório (Figura 1, Anexo C). A área doadora escolhida foi a região parietal direita. Realizou-se incisão em forma de meia lua no tegumento de revestimento do crânio e, após exposição da cortical óssea, com auxílio de trefina cirúrgica com diâmetro de 3,8 mm e velocidade constante de 800 rotações por minuto, sob irrigação contínua com soro fisiológico, realizou-se a remoção de toda a espessura da díploe do osso parietal direito (Figura 2, Anexo C).

Realizou-se incisão linear na pele da região do ângulo mandibular direito, envolvendo cutâneo e subcutâneo, permitindo a visualização do músculo masséter que, em seguida, foi divulsionado com tesoura de ponta romba. Seguiu-se com incisão no bordo inferior da mandíbula e descolamento do periósteo expondo somente a face lateral da mandíbula (Figura 3, Anexo C). O bloco ósseo removido da região parietal foi fixado na face lateral da mandíbula direita utilizando técnica compressiva (Figura 4, Anexo C). Em seguida foram realizadas

as suturas, tanto nos planos musculares profundos quanto nos tecidos cutâneos superficiais com fio de nylon 5.0.

Todos os animais receberam como medicação pós-operatória imediata dose única de antibiótico (penicilina G benzatina administrada por via intramuscular na dose de 0,2mL/animal).

Decorridos 07, 14 e 28 dias após a realização dos enxertos, os animais foram sacrificados por sobredosagem anestésica. Após sacrifício realizou-se a remoção da hemi-mandíbula direita, procedendo a dissecção e remoção dos tecidos musculares adjacentes (Figura 5, Anexo C).

Processamento histotécnico

As peças obtidas foram fixadas em solução de formalina a 10% por 24 horas e descalcificadas em solução de etilenodiaminotetracético (EDTA) 4,13% com pH 7,0 (Merck®, Darmstadt, Alemanha) por um período de três meses, com troca de solução a cada 15 dias. Após descalcificação, foram desidratadas, diafanizadas e incluídas em parafina, de maneira a obter cortes seriados longitudinais com 6 µm de espessura.

Para avaliação histométrica foi realizado coloração pelo método de Hematoxilina-eosina.

O processamento imunoistoquímico foi realizado pela inibição da atividade da peroxidase endógena com peróxido de hidrogênio, recuperação antigênica com tampão citrato e bloqueio das reações inespecíficas com leite desnatado e albumina bovina durante as incubações dos anticorpos. Foram utilizados anticorpos primários para anti-OPG (Santa Cruz Biotechnology, Santa Cruz, CA, USA), anti-RANK (Santa Cruz Biotechnology, Santa Cruz, CA, USA),anti- RANKL (Santa Cruz Biotechnology, Santa Cruz, CA, USA), anti-OC (Santa Cruz

Biotechnology, Santa Cruz, CA, USA), anti-TRAP (Santa Cruz Biotechnology, Santa Cruz, CA, USA) , anti-VEGF (Santa Cruz Biotechnology, Santa Cruz, CA, USA) e anti-PECAM (Santa Cruz Biotechnology, Santa Cruz, CA, USA); e anticorpo biotinilado anti-cabras produzido em coelhos, como anticorpo secundário (Pierce Biotechnology,, Illinois, USA). O sinal da reação imunoistoquímica foi amplificado com o sistema streptavidina (Kit DAKO, DAKO Co, CA, USA) e reveladado utilizando diaminobenzidina (DAKO, DAKO Co, CA, USA) como cromógeno. A contra coloração foi obtida pela hematoxilina de Harris (Merk®, Darmstald, Alemanha).

Para a realização das análises foi utilizado um microscópio óptico com objetiva de aumento 25x Leica Aristoplan Microsystems (Leitz, Benshein, Alemanha) acoplada a uma câmera de captação de imagem (Leica DFC 300FX, Leica Microsystems, Heerbrugg, Switzerland), conectado a um microcomputador Pentium III com software analisador de imagens digitalizadas (Leica Câmera Software Box, Leica Imaging Manager-IM50 Demo Software).

Resultados

A análise histométrica foi realizada com auxílio de microscópio óptico, visando analisar a quantidade do tecido ósseo formado na interface leito receptor e enxerto ósseo. O software Imagelab 2000 (Diracon Bioinformática Ltda., Vargem Grande do Sul, SP, Brasil) foi usado para análise dos dados quantitativos nos períodos de 7, 14 e 28 dias. A área total do tecido ósseo formado foi delineada e calculada através do referido programa (Tabela 1). A análise estatística dos dados obtidos foi realizada pelo software Sigma Stat 3.1.

A análise imunoistoquímica foi realizada de forma semi-quantitativa, com auxílio de microscópio óptico, visando analisar as imunomarcações contra OPG, RANK, RANKL, OC, TRAP, PECAM e VEGF. A análise imunoistoquímica, por consistir de um exame qualitativo, foi estratificada por uma escala de valores com variação de 0 à 3 (0= sem expressão da proteína; 1= proteína com pouca expressão; 2= proteína com expressão intermediária; 3= alta expressão protéica), e posteriormente submetida a análise estatística.

A análise estatística dos dados obtidos foi realizada pelo software Sigma Stat 3.1. A significância das diferenças entre grupos em relação às porcentagens de tecido ósseo neoformado na interface e expressão das proteínas OPG, RANK, RANKL, OC, TRAP, VEGF e PECAM foram determinadas pela análise de variância ANOVA e Kruskall Wallis, seguidas pelo teste de Tukey ou Holm Sidak para verificar a diferença entre os grupos. Os resultados foram considerados estatisticamente significantes quando $p<0,05$.

Análise dos Resultados

7 dias

Na análise histométrica, com relação à quantidade de osso formado na interface entre leito receptor e enxerto não houve diferença estatística entre os grupos ($p<0,05$) (Figura 1).

Através da análise semi-quantitativa pode-se observar diferença estatística na expressão de OPG ($p<0,05$), sendo significante a diferença entre os grupos SHR e Wistar, no entanto sem significância entre os demais grupos (Figura 2 e 9). Da mesma forma, houve diferença estatística ($p<0,05$) na expressão da RANK, também com predomínio no grupo SHR (Figura 3 e 9). Com relação à RANKL houve diferença estatística significante ($p<0,05$) entre os grupos Wistar e

Wistar-L, com predomínio da proteína no grupo tratado, sem diferença entre os demais grupos (Figura 4 e 9). A expressão das proteínas PECAM e VEGF apresentaram diferenças estatísticas ($p<0,05$), com maior expressão da VEGF nos grupos SHR e SHR-L, e maior expressão da PECAM nos animais SHR (Figuras 5, 6 e 9). As proteínas TRAP e OC não apresentaram diferenças estatísticas ($p<0,05$) (Figuras 7, 8 e 9).

14 dias

A análise estatística da quantidade de osso formado na interface entre 7 e 14 dias apresentou-se significantemente diferente ($p\leq0,01$). Na análise entre os grupos houve predomínio do grupo Wistar sobre os demais grupos. Também houve diferença estatística ($p\leq0,01$) entre os grupos SHR e SHR-L, com maior formação óssea no grupo tratado com losartan. Não houve diferença estatística entre os grupos Wistar-L e SHR ($p=0,05$) (Tabela 1; Figura 1).

A expressão de OPG não apresentou diferença estatística entre os grupos estudados (Figura 2). A marcação da RANK foi estatisticamente superior nos grupos SHR e SHR-L quando comparados ao grupo Wistar ($\alpha=5\%$) (Figura 3). Houve diferença estatística na expressão da RANKL, com marcação mais abundante nos grupos SHR-L e Wistar-L quando comparados ao grupo Wistar ($\alpha=0,05$) (Figura 4 e 9). A marcação da TRAP foi estatisticamente superior no grupo Wistar-L que SHR-L ($p<0,05$), enquanto a OC teve marcação estatisticamente superior nos grupos Wistar e Wistar-L que nos grupos SHR ($p<0,05$) (Figuras 7, 8 e 9). As proteínas VEGF e PECAM não apresentaram diferenças estatísticas entre os grupos ($\alpha=5\%$) (Figuras 5, 6 e 9).

28 dias

Apesar dos grupos Wistar apresentarem maior quantidade de osso neoformado, a análise estatística histométrica demonstrou não haver diferença significativa entre os grupos com relação à quantidade de osso ao final do período ($p<0,05$) (Figura 1).

A marcação de OPG manteve-se sem diferenças estatísticas entre os grupos (Figuras 2 e 9). A expressão da RANK foi diferente estatisticamente entre os grupos Wistar e Wistar-L, com predomínio da proteína no grupo que recebeu a medicação (Figura 3 e 9). Observou-se predomínio da RANKL nos animais SHR e SHR-L, porém sem diferenças estatísticas entre os demais grupos (Figuras 4 e 9). Os animais do grupo Wistar apresentaram maior expressão das proteínas TRAP e OC, com diferença estatística significante ($p<0,05$) quando comparado aos grupos SHR e SHR-L, respectivamente (Figuras 7, 8 e 9). A marcação das proteínas VEGF e PECAM não apresentou diferença estatística entre os grupos ($p<0,05$) (Figuras 5, 6 e 9).

Discussão

Muitos estudos têm sugerido a associação entre hipertensão arterial e alterações no metabolismo de cálcio, levando ao aumento de perda óssea, ativação secundária da glândula paratireóidea e conseqüente aumento da remoção de cálcio dos ossos (Brickman et al. 1990 & Gadallah et al. 1991). Desta forma, trabalhos de pesquisa têm sido conduzidos no intuito de esclarecer a relação entre hipertensão e metabolismo ósseo, bem como a interferência que os medicamentos usados no tratamento desta enfermidade possam causar.

A Ang II, maior e mais potente peptídeo efetor do sistema renina-angiotensina, fundamental no controle em longo prazo da hipertensão arterial, pode controlar o crescimento de células ósseas isoladamente ou em combinação com outros fatores de regulação, através do estimulo dos receptores AT1, aumentando a síntese de DNA nas culturas de osteoblastos (Hiruma et al. 1998). Segundo Lamparter et al. (1998) a Ang II estimula a síntese de DNA, proliferação celular e síntese de colágeno nas células precursoras de osteoblastos. No entanto, em osteoblastos maduros este efeito não é observado, sendo sugerido por Lamparter et al. (1998) que efeitos parácrinos são responsáveis pelas alterações metabólicas nestas células.

O trabalho realizado por Hagiwara et al. (1998) demonstrou que a Ang II é um potente supressor da diferenciação e mineralização de células osteoblásticas. Tal fenômeno pode explicar a razão pela qual o processo de reparo ósseo em animais com hipertensão é atrasado, como se observou neste experimento, no qual pode-se observar pela análise histométrica que os animais do grupo Wistar apresentaram maior quantidade de osso neoformado na interface leito receptor/enxerto quando comparados aos animais SHR (Tabela 1). Outro aspecto a ser considerado é que, apesar de não haver diferença estatística, pode-se observar que nos animais SHR as imunomarcações para OC sempre estiveram mais baixas que nos grupos dos animais normotensos (Figura 8 e 9). Isto é digno de nota visto que tal proteína consiste de importante marcador relativo ao processo de mineralizaçao óssea, ou seja, nos animais hipertensos o processo de mineralização é mais lento quando comparado aos animais normotensos.

De acordo com Shimizu et al. (2008) a Ang II promove indiretamente a diferenciação e ativação dos osteoclastos, através da estimulação e regulação de

RANKL pelos osteoblastos. No processo de diferenciação os osteoclastos não sofrem ação direta da Ang II. Esta induz diretamente a expressão da RANKL nos osteoblastos, através da ativação dos receptores AT1, que por sua vez leva a ativação indireta dos osteoclastos. Nos animais SHR é esperado maior produção de Ang II, já que esta é uma das causas da hipertensão, com consequente aumento na produção de RANKL pelos osteoblastos. Isto explica o fato de que neste trabalho pode-se observar maior expressão da RANKL nos animais SHR quando comparados aos animais controle (Figuras 4 e 9). Interessante ressaltar que esta maior concentração de RANKL não refletiu em maior concentração na imunomarcação da TRAP (Figuras 7 e 9), proteína responsável pela atividade osteclástica. Realizando uma análise geral do sistema OPG/RANK/RANKL pode-se observar que, de uma forma global, o turnover ósseo é mais lento nos grupos SHR e SHR-L em virtude de que, apesar das altas concentrações de RANK e RANKL ressalta-se que há nestes grupos altos níveis de OPG (Figuras 2 e 9), com conseqüente neutralização dos elevados níveis de RANK e RANKL, resultando na menor expressão da TRAP (Figuras 7 e 9).

Portanto, é de se suspeitar que o uso de medicamentos com mecanismo de ação relacionados a Ang II, sejam anti-hipertensivos inibidores da enzima conversora de angiotensina (IECA) ou ARAs, possam interferir de alguma maneira no metabolismo ósseo. Segundo Akinci et al. (2007) & Gulcan et al. (2008), O uso de ARAs pode aumentar a tendência ao desenvolvimento de osteoporose pós menopausa por intermédio da diminuição do fator de crescimento de transformação β1 (TGF-beta1), que tem sido relacionado a manutenção da massa óssea.

Nishiya & Sugimoto (2001) examinaram os efeitos de drogas anti-hipertensivas nas funções dos osteoblastos e demonstraram que medicamentos bloqueadores dos canais de cálcio estimulam a diferenciação osteoblástica, enquanto medicamentos IECA ou ARAs parecem não afetar as funções dos osteoblastos. Segundo Broulik et al. (2001) enalapril (IECA) e losartan não apresentam efeitos no metabolismo ósseo de ratos normotensos sendo que a administração de losartan em dose similar a recomendada para tratamento da hipertensão não causou alterações significativas na densidade óssea, conteúdo mineral ou na morfometria do fêmur de animais saudáveis. Demonstrou-se também que ratas ovarectomizadas fazendo uso crônico de medicamentos ARAs apresentaram redução nos níveis séricos de TGF-b1, sendo que, no entanto, tal alteração não foi observada ao nível ósseo, não se detectando qualquer aceleração metabólica com relação a perda de massa óssea (Li et al. 2009). Entretanto, no estudo realizado por L Ma et al. (2010) a perda óssea induzida em SHR ovarectomizadas foi claramente diminuída com o uso de telmisartan, um medicamento ARAs.

A análise histométrica deste trabalho revelou que, apesar de não apresentar diferença estatística pode-se observar que houve em ambos os grupos tratados com losartan, Wistar-L e SHR-L, maior formação óssea quando comparados aos grupos Wistar e SHR, respectivamente (Tabela 1; Figura 1). Acredita-se que, como relatado por Shimizu et al. (2008), houve uma diminuição da diferenciação osteoclástica mediada pela ação do losartan nos receptores AT1, mas não se pode discordar das citações de Nishiya & Sugimoto 2001; Broulik et al. 2008 & Li et al. 2009, já que tais diferenças não são significativas,

indicando que o losartan não é capaz de afetar, sob o ponto de vista clínico, o metabolismo ósseo.

Poucos trabalhos têm abordado fatores relacionados a densidade capilar em animais espontaneamente hipertensos, ou seja, relacionados ao desenvolvimento de hipertensão ou sobre a possível prevenção na rarefação capilar decorrente do uso de anti-hipertensivos. A Ang II, que também pode ser produzida localmente por células endoteliais, pode ter uma importante função na coordenação do crescimento de células capilares e formação óssea durante o remodelamento tecidual (Lamparter et al. 1998). Também potencializa a proliferação e formação de células de proliferação endotelial, e tal indução acentua a atividade biológica celular, podendo afetar o potencial de remodelamento vascular (Imanishi 2004). Segundo Emanueli et al. (2001) a hipertensão causa influência negativa no crescimento vascular, sendo este efeito, provavelmente, mediado por redução no nível dos fatores de crescimento pró-angiogênico, como VEGF. Pode-se confirmar neste trabalho a veracidade de tal afirmativa ao se observar a menor expressão de VEGF e PECAM nos grupos SHR quando comparados aos grupos Wistar (Figuras 6, 7 e 9).

Rizzoni et al. (2008) sugere que a normalização na densidade capilar nos músculos esqueléticos de animais SHR pode ser obtido com o tratamento anti-hipertensivo, especificamente com losartan e enalapril. Bloqueadores do sistema renina-angiotensina, como losartan, parecem ser capazes de prevenir ou regredir a rarefação microvascular no coração e cérebro de ratos (Munzenmaier & Greene 2006). You et al. (2008), demonstraram que a terapia anti-hipertensiva combinada com medicamentos IECA e diuréticos proporcionaram o

restabelecimento da quantidade e potencial das células progenitoras, restaurando o potencial angiogênico diminuído em animais SHR.

Fato de extrema importância é que o tratamento anti-hipertensivo tem a capacidade de normalizar os processos envolvidos na diferenciação e proliferação celulares mediados pelos diversos fatores de crescimento. ARAs e IECA têm mostrado melhora na função vascular de animais SHR (Riveiro et al. 2002; Potenza et al. 2006), sugerindo que a restauração da função do endotélio pode participar, pelo menos em parte, dos efeitos benéficos destes tratamentos (You et al. 2008). Niida et al. (2005) relata que a Ang II aumenta a expressão de VEGF, que por sua vez estimula a osteoclastogênese através da expressão de receptores nas células hematopoéticas.

Os dados deste trabalho vão de encontro às citações de Riveiro et al. 2002; Niida et al. 2005; Potenza et al. 2006; Munzenmaier & Greene 2006; Rizzoni et al. 2008; You et al. 2008, nas quais o uso de medicamentos anti-hipertensivos contribuiu para melhora nos padrões de angiogênese em quadros de hipertensão. No entanto, observa-se que nos animais normotensos o uso do losartan causou dimimuição nas imunomarcações da VEGF e PECAM, provavelmente relacionada à queda nos padrões normais da pressão arterial, comprometendo assim o processo de revascularização (Figura 5, 6 e 9).

O metabolismo ósseo é regulado por uma gama de mediadores, muitos dos quais ainda haverão de ser descobertos e, portanto, há que se concordar com Asaba et al. (2009) no sentido de que mais estudos e pesquisas são necessários para melhor compreensão da dinâmica óssea, principalmente quando alterações sistêmicas como a hipertensão estiverem associadas. Pode-se concluir, apesar das limitações do trabalho, que os animais SHR apresentam

atraso no processo de reparo de enxertos ósseos autógeno em bloco quando comparados aos animais Wistar, e que o uso do losartan para redução da pressão arterial nestes animais demonstrou melhorar o processo cicatricial, apesar de não haverem diferenças estatísticas.

Referências bibliográficas

Aicher, A., Rentsch, M., Sasaki, K., Ellwart, J.W., Fändrich, F., Siebert, R., Cooke, J.P., Dimmeler, S. & Heeschen, C. (2007) Nonbone marrow-derived circulating progenitor cells contribute to postnatal neovascularization following tissue ischemia. *Circulation Research* 100:581-589.

Akinci, B., Bayraktar, F., Saklamaz, A., Demir, T., Yener, S., Comlekci, A., Ozcan, M.A., Kebapcilar, L., Yuksel, F. & Yesil, S. (2007) Low transforming growth factor beta1serum levels in idiopathic male osteoporosis. *Journal of Endocrinology Investigation* 30(5): 350–355.

Asaba, Y., Ito, M., Fumoto, T., Watanabe, K., Fukuhara, R., Takeshita, S., et al. (2009) Activation of renin-angiotensin system induces osteoporosis independently of hypertension. *Journal of Bone and Mineral Research* 24: 241-250.

Aubin, J.E. & Bonnelye, E. (2000) Osteoprotegerin and its ligand: a new paradigm for regulation of osteoclastogenesis and bone resorption. *Osteoporosis International* 11: 905-913.

Becit, N., Ceviz, M., Koçak, H., Yekeler I, Unlü Y, Celenk, C. & Akin, Y. (2001) The effect of vascular endothelial growth factor on angiogenesis. An experimental study. *European Journal of Vascular and Endovascular Surgery* 22: 310-316.

Bekker, P.J., Hollowway, D., Nakanishi, A., Arrighi, M., Leese, P.T. & Dunstan, C.R. (2001) The effect of a single dose of osteoprotegerin in post menopausal women. *Journal of Bone and Mineral Research* 16: 348-60.

Brickman, A.S., Nyby, M.D., von Hungen, K., Eggena, P. & Tuck, M.L. (1990) *Hypertension* 16: 515-522.

Broulik, P.D., Tesar, V., Zima, T., Jirsa, M. (2001) Impact of antihypertensive therapy on the skeleton: effects of enalapril and AT_1 receptor antagonist losartan in female rats. *Physiology Research* 50: 353-358.

Browner, W.S. et al. (1991) Nontrauma mortality in elderly women with low bone mineral density. Study of osteoporotic fractures research group. *Lancet* 338: 355-358.

Buckley, K.A. & Fraser, W.D. (2002) Receptor activator for nuclear factor kappa B ligand and osteoprotegerin: regulators of bone physiology and immune responses/potential therapeutic agents and biochemical markers. *Annals of Clinical Biochemistry* 39: 551-556.

Cappucio, F.P. et al. (1999) High blood pressure and bone-mineral loss in elderly White women: a prospective study. Study of osteoporotic fractures research group. *Lancet* 354: 971-975.

Chen, N. T., Glowacki, J., Bucky, L. P., Hong, H. Z., Kim, W. K. & Yaremchuk, M. J. (1994) The roles of revascularization and resorption on endurance of craniofacial onlay bone grafts in the rabbit. *Plastic and Reconstructive Surgery* 93: 714-722.

Chiu, A.T., Herblin. W.F., McCall, D.E., Ardecky, R.J., Carini, D.J., Duncia, J.V., Pease, L.J., Wong, P.C., Wexler, R.R., Johnson, A.L. et al. (1989) Identification of

angiotensin II receptor subtypes. *Biochemical and Biophysical Research Communication* 165: 196-203.

Christenson, R.H. (1997) Biochemical markers of bone metabolism: an overview. *Clinical Biochemistry* 30(8): 573-593.

Connoly, D. T. (1991) Vascular permeability factor. A unique regular of blood vessel function. *Journal of Cellular Biochemistry* 47: 219-223.

Ducy, P., Schinke, T. & Karsenty, G. (2000) The osteoblast: a sophisticated fibroblast under central surveillance. *Science* 289: 1501-1504.

Dvorak, H. F., Brown, L. F., Detmar, M. & Dvorak, A. M. (1995) Vascular permeability factor/vascular endothelial growth factor, microvascular hyperpermeability, and angiogenesis. *American Journal of Pathology* 146: 1029-39.

Emanueli, C., Salis, M.B., Stacca, T., Gaspa, L., Chao, J., Chao, L., Piana, A. & Madeddu, P. (2001) Rescue of impaired angiogenesis in spontaneously hypertensive rats by intramuscular human tissue kallikrein gene transfer. *Hypertension* 38: 136-141.

Dzau, V.J. (1995) Molecular biology of angiotensin II biosynthesis and receptors. *Canadian Journal of Cardiology* 11: 21F-26F.

Gadallah, M., Massry, S.G., Bigazzi, R., Horst, R.L., Eggene, P. & Campese, V.M. (1991) *American Journal of Hypertension* 4: 404-409.

Gulcan, E., Gulcan, A., Toker, S., & Cosar, E. (2008) Are there any effects of angiotensin II receptor blockers on postmenopausal osteoporosis? *Medical Hypothesis* 70(3): 701–702.

Hagiwara, H., Hiruma, Y., Inoue, A., Yamaguchi, A. & Hirose, S. (1998) Deceleration by angiotensin II of the differentiation and bone formation of rat calvarial osteoblastic cells. *The Journal of Endocrinology* 156: 143-150.

Hatton, R., Stimpel, M. & Chambers, T.J. (1997) Angiotensin II is generated from angiotensin I by bone cells and stimulates osteoclastic bone resorption in vitro. *The Journal of Endocrinology* 152: 5-10.

Hiruma, Y., Inoue, A., Hirose, S. & Hagiwara, H. (1997) Angiotensin II stimulates the proliferation of osteoblast-rich populations of cells from rat calvariae. *Biochemical and Biophysical Research Communication* 230:176-178.

Hofbauer, L.C., Khosla, S., Dunstan, C.R., Lacey, D.L., Boyle, W.J. & Riggs, L. (2000) The roles of osteoprotegerin and osteoprotegerin ligand in the paracrine regulation of bone resorption. *Journal of Bone and Mineral Research* 15(1): 2-12.

Imanishi, T., Hano, T. & Nishio, I. (2004) Angiotensin II potentiates vascular endothelial growth factor-induced proliferation and network formation on endothelial progenitor cells. *Hypertension Research* 27: 101-108.

Jardini, M.A.N., de Marco, A.C. & Lima, L.A. (2005) Early healing pattern of autogenous bone grafts with and without e-PTFE membranes: A histomorphometric study in rats. *Oral Surgery, Oral Medicine, Oral Pathology, Oral Radiology and Endodontics* 100: 666-73.

Joint National Committee on Prevention, Detection, Evaluation, and Treatment of High Blood Pressure. The Seventh Report of the Joint National Committee on Prevention, Detection, Evaluation, and Treatment of High Blood Pressure. Washington, DC: National Institutes of Health, National Heart, Lung, and Blood Institute; 2003.

Kearney, P.M., Whelton, M., Reynolds, K., Muntner, P., Whelton, P.K. & He, J. (2005) Global burden of hypertension: analysis of worldwide data. *Lancet* 365(9455): 217-223.

Khosla, S. (2001) Minireview: The OPG/RANKL/RANK System. *Endocrinology* 142: 5050-5055.

Kong, Y.Y., Yoshida, H., Sarosi, I., Tan, H.L., Timms, E., Capparelli, C., Morony, S., Oliveira-dos-Santos, A.J., Van, G., Itie, A., Khoo, W., Wakeham, A., Dunstan, C.R., Lacey, D.L., Mak, T.W., Boyle, W.J. & Penninger, J,M, (1999) OPG is a key regulator of osteoclastogenesis, lymphocyte development and lymph-node orgamogenesis. *Nature* 397: 315-323.

Konishi, M. & Su, C. (1983) Role of endothelium in dilator responses of spontaneously hypertensive rat arteries. *Hypertension* 5: 881-886.

L. Ma, J.L. Ji, H. Ji, X. Yu, L.J. Ding, K. Liu & Y.Q.L. (2010) Telmisartan alleviates rosiglitazone-induced bone loss in ovariectomized spontaneous hypertensive rats. *Bone* 47: 5-11.

Lamparter, S., Kling, L., Schhrader, M., Ziegler, R. & Pfeilschifter, J. (1998) Effects of angiotensina II on bone cells in vitro. *Journal of Cellular Physiology* 175: 89-98.

Lantieri, L. A., Martin-Garcia, N., Wechsler, J., Mitrofanoff, M., Raulo, Y. & Baruch, J. P. (1988) Vascular endothelial growth factor expression in expanded tissue. A possible mechanism of angiogenesis in tissue expansion. *Plastic and Reconstructive Surgery* 101: 392-398.

Li, Y.Q., Ji, H., Shen, Y., Ding, L.J., Zhuang, P., Yang, Y.L. & Huang, Q.J. (2009) Chronic treatment with angiotensina AT1 receptor antagonists reduced serum but

not bone TGF-b1 levels in ovariectomized rats. *Canadian Journal of Physiology and Pharmacology* 87: 51-55.

Munzenmaier, D.H. & Greene, A.S. (2006) Chronic angiotensin II AT1 receptor blockade increases cerebral cortical microvessel density. *American Journal of Physiology. Heart and Circulatory Physiology* 290: H512–H516.

Newmann, P. J. (1997) The biology of PECAM-1. *Journal of Clinical Investigation* 99:3-8.

Niida, S., Kondo, T., Hiratsuka, S., Hayashi, S., Amizuka, N., Noda, T, Ikeda, K. & Shibuya, M. (2005) VEGF receptor 1 signaling is essential for osteoclast development and bone marrow formation in colony-stimulating factor 1 – deficient mice. *Proceedings of the National Academy of Sciences of the United States of America* 102: 14016-14021.

Nishiya, Y. & Sugimoto, S. (2001) Effects of various antihypertensive drugs on the function of osteoblast. *Biological and Pharmaceutical Bulletin* 24(6): 628-633.

Panza, J.A., Quyyumi, A.A., Brush, J.E. Jr. & Epstein, S.E. (1990) Abnormal endothelium-dependent vascular relaxation in patients with essential hypertension. *New England Journal of Medicine* 323: 22-27.

Piedboeuf, B., Gamache, M., Frenette, J., Horowitz, S. & Baldwin, H. (1998) Increased endothelial cell expression of platelet-endothelial cell adhesion molecule-1 during hyperoxic lung injury. *American Journal of Respiratory Cell and Molecular Biology* 19: 543-553.

Potenza, M.A., Marasciulo, F.L., Tarquínio, M., Quon, M.J. & Montagnani, M. (2006) Treatment of spontaneously hypertensive rats with rosiglitazone and/or enalapril restores balance between vasodilator and vasoconstrictor actions of

insulin with simultaneous improvement in hypertension and insulin resistence. *Diabetes* 55: 3594-3603.

Riveiro, A., Mosquera, A., Alonso, M. & Calvo, C. (2002) Angiotensin II type 1 receptor blocker irbesartan ameliorates vascular function in spontaneously hypertensive rats regardless of oestrogen status. *Journal of Hypertension* 20: 1365-1372.

Rizzoni, D., Pasini, E., Flati, V., Rodella, L.F., Paiardi, S., Assanelli, D., De Ciuceis, C., Porteri, E., Boari, G.E., Rezzani, R., Speca, S., Fávero, G., Martinotti, S., Toniato, E., Platto, C. & Agabiti-Rosei, E. (2008) Angiotensin receptor blockers improve insulin signaling and prevent microvascular rarefaction in the skeletal muscle os spontaneously hypertensive rats. *Journal of Hypertension* 26: 1595-1601.

Sakuta, T., Matsushita, K., Yamaguchi, N., Oyama, T., Motani, R., Koga, T., Nagaoka, S., Abeyama, K., Maruyama, I., Takada, H. & Torii, M. (2001) Enhanced production of vascular endothelial growth factor by human monocytic cells stimulated with endotoxin through transcription factor SP-1. *Journal of Medical Microbiology* 50: 233-237.

Schwarz, E.M. & O`Keefe, R.J. (2000) Breakthrough in bone: the molecule mechanism of osteoclast/osteoblast coupling revealed. *Current Opinion in Orthopaedics* 11(5): 329-335.

See, S. (2001) Angiotensin II receptor blockers for the treatment of hypertension. *Expert Opinion on Pharmacotherapy* 2(11): 1795-804.

Shimizu, H., Nakagami, H., Osako, M.K., Hanayama, R., Kunugiza, Y., Kizawa, T., Tomita,T. Yoshikawa H, Ogihara T, Morishita R.et al. (2008) Angiotensin II

accelerates osteoporosis by activating osteoclasts. *FASEB Journal* 22: 2465-2475.

Simonet, W.S., Lacey, D.L., Dunstan, C.R., Kelley, M., Chang, M.S., Luthy, R., et al. (1997) Osteoprotegerin: a novel secreted protein involved in the regulation of bone density. *Cell* 89: 309-319.

Springer, T. A. (1994) Traffic signals for limphocyte recirculation and leucocyte emigration: the multistep paradigm. *Cell* 76: 301-314.

Stejskal, D., Bartek, J., Pastorkova, R., Ruzicka, V. & Horalik, D. (2001) Osteoprotegerin, RANK, RANKL. *Biomedical Papers of the Faculty of the University Palacky, Olomuc, Czechoslovakia* 145(2): 61-64.

Stejskal, D., Zurek, M.L., Bartek, J., Jedelsky, L. & Ruzicka, V. (2001) Osteoprotegerin and bone density. *Biomedical Papers of the Faculty of the University Palacky, Olomuc, Czechoslovakia* 145(2): 75-76.

Tea, B.S., Dam, T.V., Moreau, P., Hamet, P. & deBlois, D. (1999) Apoptosis during regression of cardiac hypertrophy in spontaneously hypertensive rats: temporal regulation and spatial heterogeneity. *Hypertension* 34: 229–235.

Teitelbaum, S.T. (2000) Bone resorption by osteoclasts. *Science*, 289: 1504-1508.

van der Pluijm, G., Most, W., van der Wee-Pals, L., de Groot, H., Papapoulos, S. & Löwik, C. (1991) Two distinct effects of recombinant human tumor mecrosis factor on osteoclast development and subsequent resorption of mineralized matrix. *Endocrinology* 129: 1596-1604.

Whitebread, S., Male, M., Kamber, B. & De Gasparo M. (1989) Preliminary biochemical characterization of two angiotensin II receptor subtypes. *Biochemical and Biophysical Research Communication* 163: 284-291.

You, D., Cochain, C., Loinard, C., Vilar, J., Mees, B., Duriez, M., Lévy, B.I. & Silvestre, J.S. (2008) Combination of the angiotensin-converting enzyme inhibitor perindopril and the diuretic indapamide activate postnatal vasculogenesis in spontaneous hypertensive rats. *The Journal of Pharmacology and Experimental Therapeutics* 323(3): 766-773.

You, D., Cochain, C., Loinard, C., Vilar, J., Mees, B., Duriez, M., Lévy, B.I. & Silvestre, J.S. (2008) Hypertension impairs postnatal vasculogenesis. Role of antihypertensive agents. *Hypertension* 51: 1537-1544.

Tabelas e Figuras

Tabela 1 – Média das porcetagens de osso neoformado na interface leito receptor/enxerto

	Wistar	*Wistar-L*	*SHR*	*SHR-L*
7 dias	4,360	3,140	3,534	3,703
14 dias	25,997	13,943	9,681	15,143
28 dias	30,433	31,325	26,256	29,993

Figura 1 – Histometria da região leito receptor/enxerto. Hematoxilina-eosina

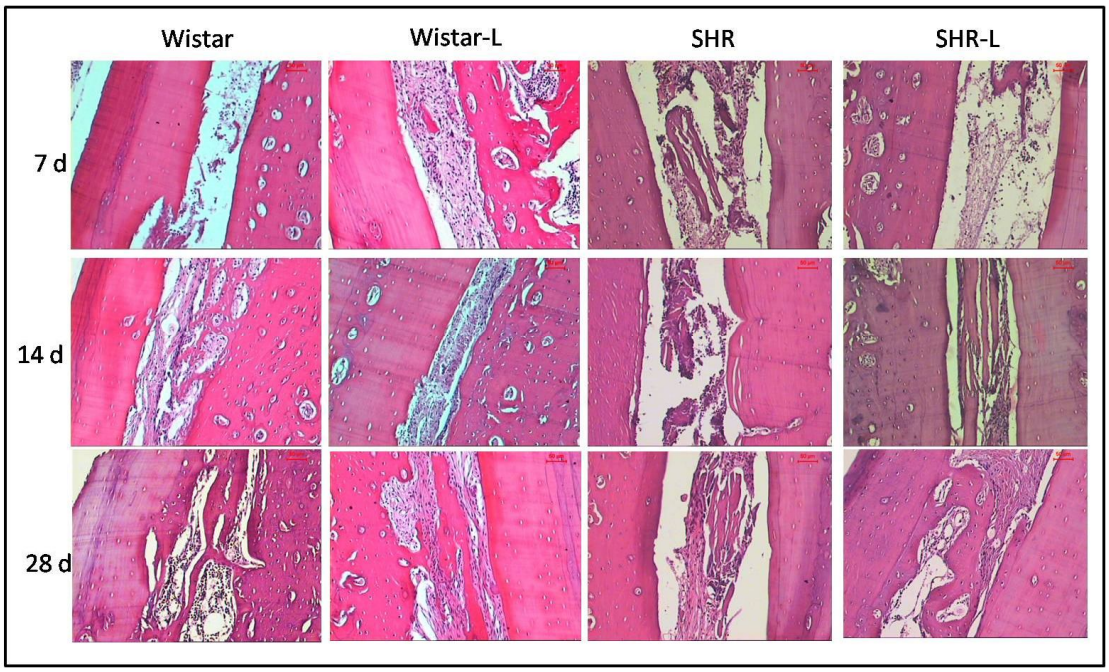

Figura 2 – OPG. Imunoistoquímica da região leito receptor/enxerto.

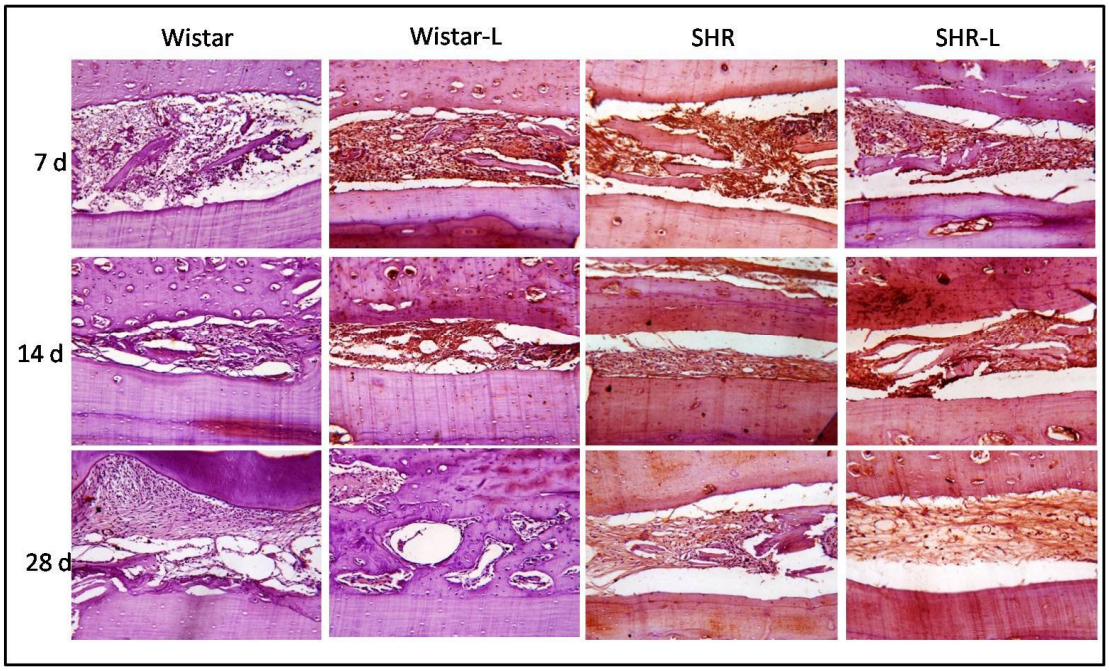

Figura 3 – RANK. Imunoistoquímica da região leito receptor/enxerto.

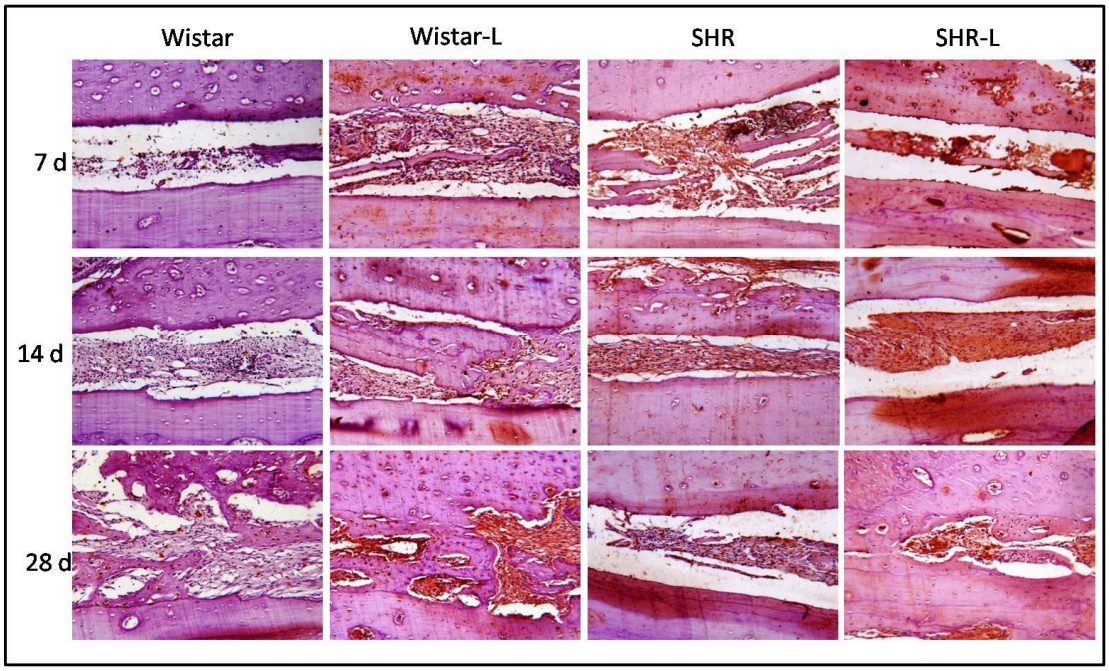

Figura 4 – RANKL. Imunoistoquímica da região leito receptor/enxerto.

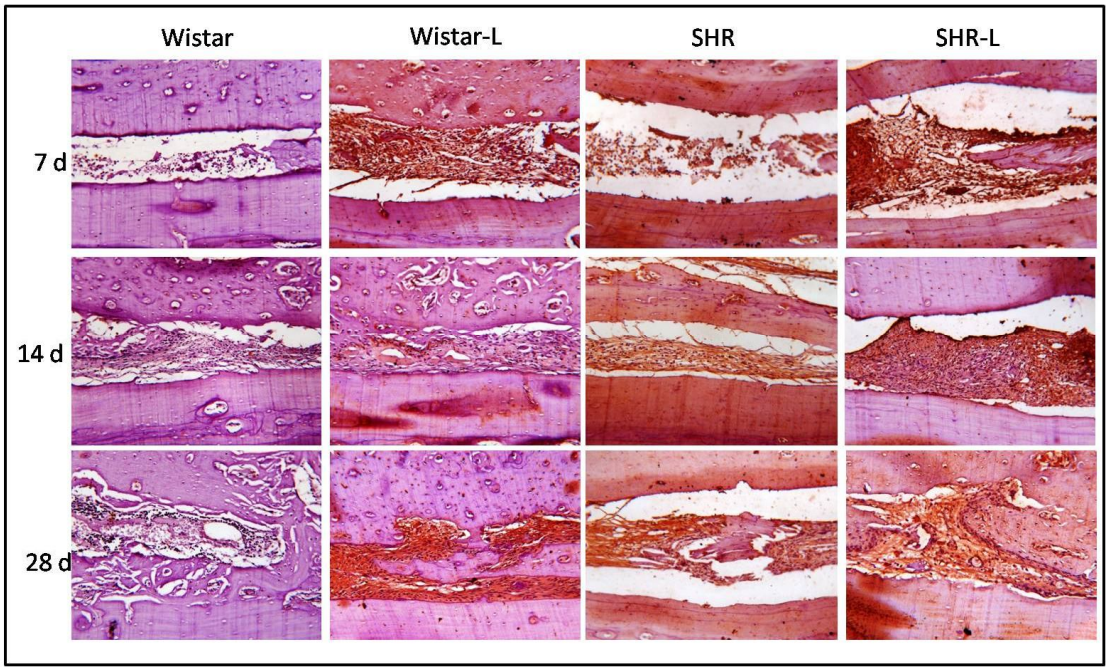

Figura 5 – PECAM. Imunoistoquímica da região leito receptor/enxerto.

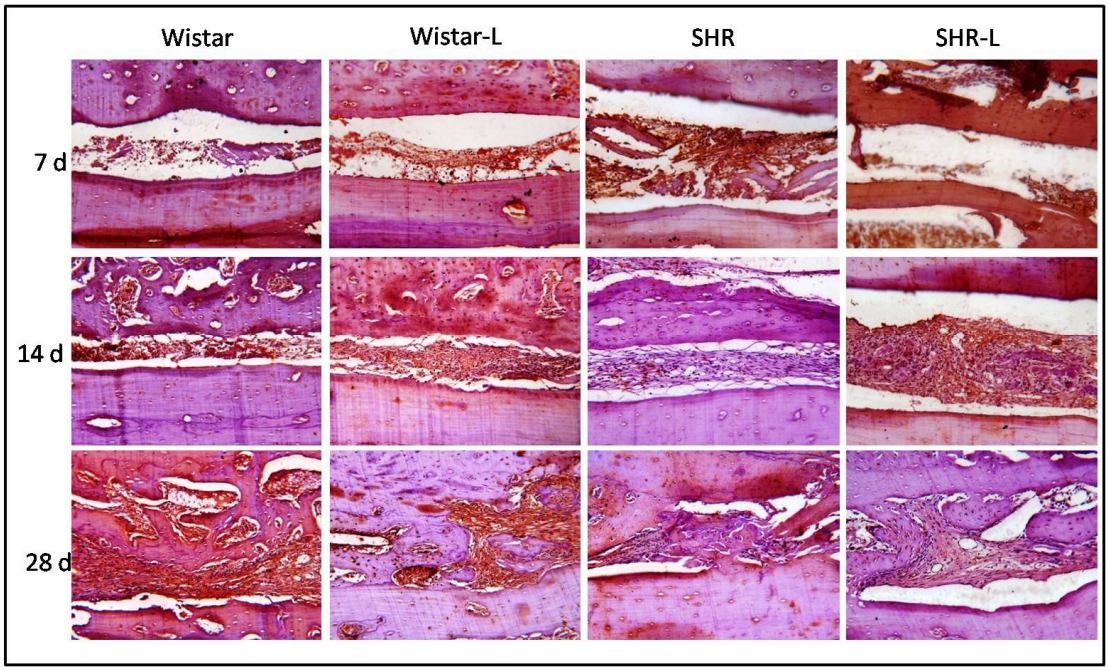

Figura 6 – VEGF. Imunoistoquímica da região leito receptor/enxerto.

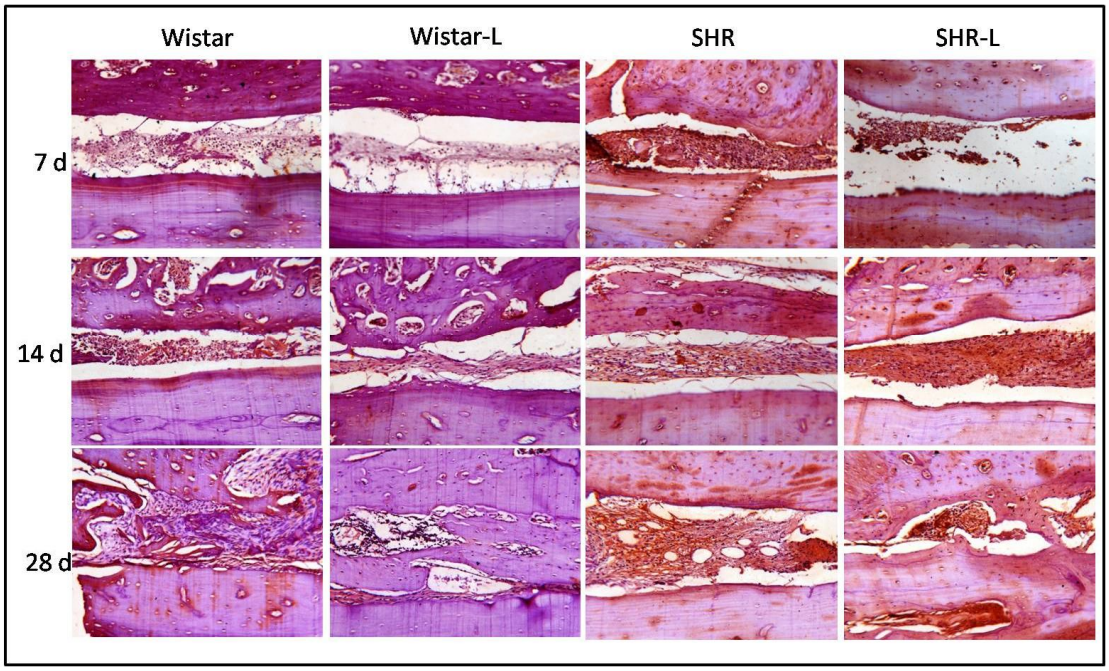

Figura 7 – TRAP. Imunoistoquímica da região leito receptor/enxerto.

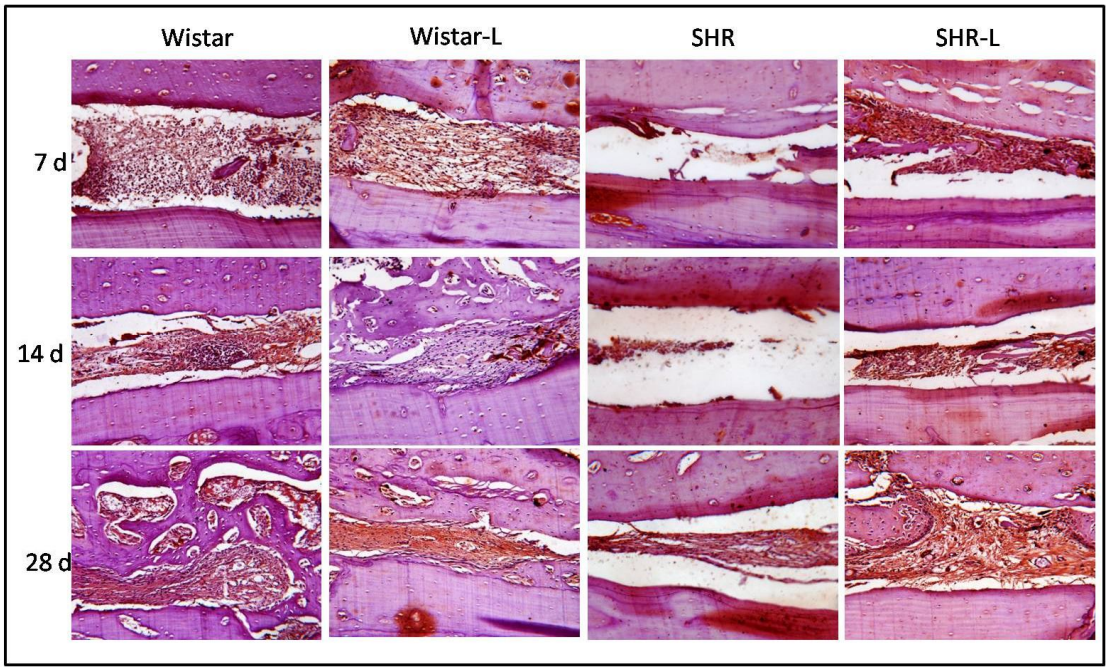

Figura 8 – OC. Imunoistoquímica da região leito receptor/enxerto.

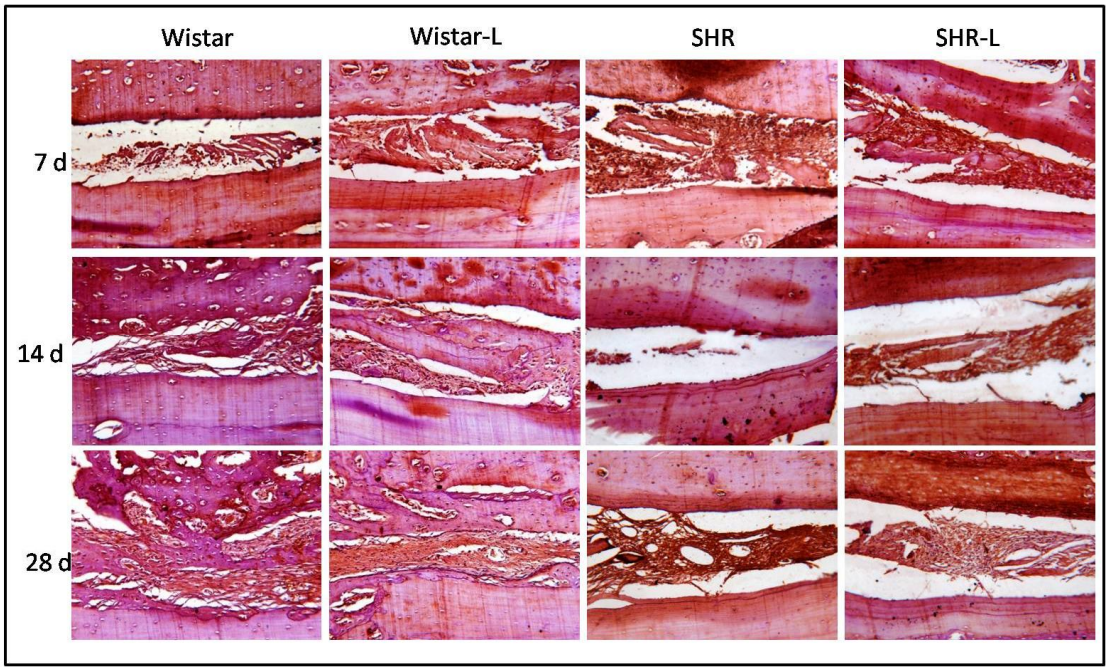

Figura 9 – Gráficos das análises semi-quantitativas das proteínas OPG, RANK, RANKL, TRAP, OC, VEGF e PECAM. Imunoistoquímica.

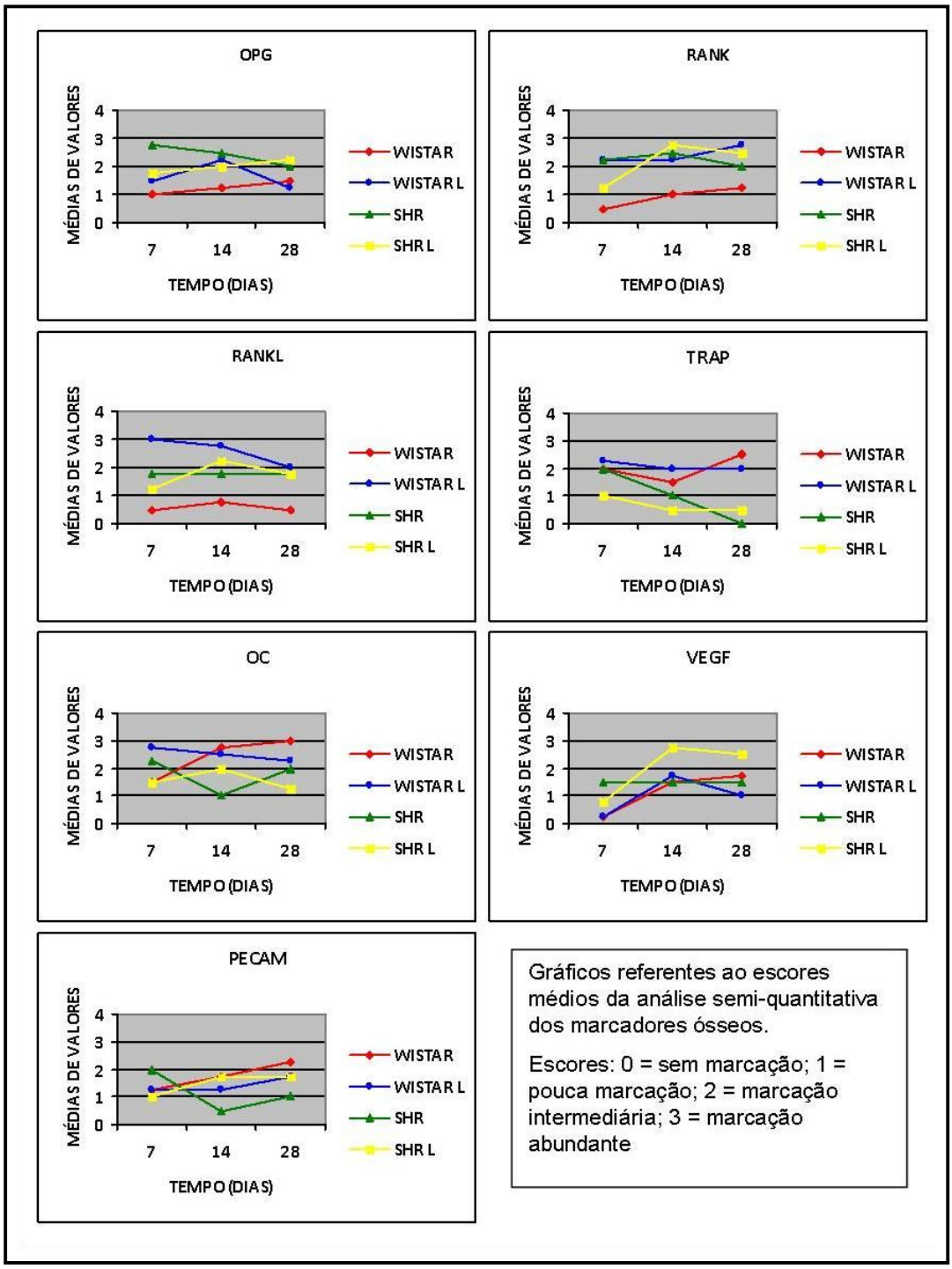

Anexo A

WILEY-BLACKWELL

CLINICAL ORAL IMPLANTS RESEARCH

Clinical Oral Implants Research

Official publication of the European Association for Osseointegration

Edited by:
Niklaus P. Lang

Print ISSN: 0905-7161
Online ISSN: 1600-0501
Frequency: Monthly
Current Volume: 21 / 2010
ISI Journal Citation Reports® Ranking: 2009: Engineering, Biomedical: 13 / 59; Dentistry, Oral Surgery & Medicine: 6 / 64
Impact Factor: 2.92

TopAuthor Guidelines

Content of Author Guidelines: 1. General, 2. Ethical Guidelines, 3. Submission of Manuscripts, 4. Manuscript Types Accepted, 5. Manuscript Format and Structure, 6. After Acceptance.

Relevant Document: Copyright Transfer Agreement

Useful Websites: Submission Site, Articles published in *Clinical Oral Implants Research*, Author Services, Blackwell Publishing's Ethical Guidelines, Guidelines for Figures

1. GENERAL

Clinical Oral Implants Research conveys scientific progress in the field of implant dentistry and its related areas to clinicians, teachers and researchers concerned with the application of this information for the benefit of patients in need of oral implants. The journal addresses itself to clinicians, general practitioners, periodontists, oral and maxillofacial surgeons and prosthodontists, as well as to teachers, academicians and scholars involved in the education of professionals and in the scientific promotion of the field of implant dentistry.

Clinical Oral Implants Research publishes:

Original research articles of high scientific merit in the field of material sciences, physiology of wound healing, biology of tissue integration of implants, diagnosis and treatment planning, prevention of pathologic processes jeopardizing the longevity of implants, clinical trials on implant systems, stoma-tognathic physiology related to oral implants, new developments in therapeutic concepts and prosthetic rehabilitation.

Review articles by experts on new developments in basic sciences related to implant dentistry and clinically applied concepts.

Case reports and case series only if they provide or document new fundamental knowledge.

Novel developments if they provide a technical novelty for any implant system.

Short communications of important research findings in a concise format and for rapid publication.

Treatment rational by experts with evidence-based treatment approach.

Please read the instructions below carefully for details on the submission of manuscripts, the journal's requirements and standards as well as information concerning the procedure after a manuscript has been accepted for publication in *Clinical Oral Implants Research*. Authors are encouraged to visit Wiley-Blackwell Author Services for further information on the preparation and submission of articles and figures.

2. ETHICAL GUIDELINES

Clinical Oral Implants Research adheres to the below ethical guidelines for publication and research.

2.1. Authorship and Acknowledgements

Authors submitting a paper do so on the understanding that the manuscript have been read and approved by all authors and that all authors agree to the submission of the manuscript to the Journal. ALL named authors must have made an active contribution to the conception and design and/or analysis and interpretation of the data and/or the drafting of the paper and ALL must have critically reviewed its content and have approved the final version submitted for publication. Participation solely in the acquisition of funding or the collection of data does not justify authorship.

Clinical Oral Implants Research adheres to the definition of authorship set up by The International Committee of Medical Journal Editors (ICMJE). According to the ICMJE authorship criteria should be based on 1) substantial contributions to conception and design of, or acquisition of data or analysis and interpretation of data, 2) drafting the article or revising it critically for important intellectual content and 3) final approval of the version to be published. Authors should meet conditions 1, 2 and 3.

Up to 6 authors are accepted without need for justification. In the case of a specific and detailed justification of the role of every author, up to 8 authors may be mentioned. It is a requirement that all authors have been accredited as appropriate upon submission of the manuscript. Contributors who do not qualify as authors should be mentioned under Acknowledgements.

Acknowledgements: Under acknowledgements please specify contributors to the article other than the authors accredited. Acknowledge only persons who have made substantive contributions to the study. Authors are responsible for obtaining written permission from everyone acknowledged by name because readers may infer their endorsement of the data and conclusions.

2.2. Ethical Approvals

Experimentation involving human subjects will only be published if such research has been conducted in full accordance with ethical principles, including the World Medical Association Declaration of Helsinki (version, 2002 www.wma.net/e/policy/b3.htm) and the additional requirements, if any, of the country where the research has been carried out. Manuscripts must be accompanied by a statement that the experiments were undertaken with the understanding and written consent of each subject and according to the above mentioned principles. A statement regarding the fact that the study has been independently reviewed and approved by an ethical board should also be included. Editor reserve the right to reject papers if there are doubts as to whether appropriate procedures have been used.

When experimental animals are used the methods section must clearly indicate that adequate measures were taken to minimize pain or discomfort. Experiments should be carried out in accordance with the Guidelines laid down by the National Institute of Health (NIH) in the USA regarding the care and use of animals for experimental procedures or with the European Communities Council Directive of 24 November 1986 (86/609/EEC) and in accordance with local laws and regulations.

2.3 Clinical Trials

Clinical trials should be reported using the CONSORT guidelines available at www.consort-statement.org. A CONSORT checklist should also be included in the submission material.

Clinical Oral Implants Research encourages authors submitting manuscripts reporting from a clinical trial to register the trials in any of the following free, public clinical trials registries: www.clinicaltrials.gov, http://clinicaltrials-dev.ifpma.org/, http://isrctn.org/. The clinical trial registration number and name of the trial register will then be published with the paper.

2.4 Conflict of Interest and Source of Funding

Clinical Oral Implants Research requires that sources of institutional, private and corporate financial support for the work within the manuscript be fully acknowledged, and any potential conflicts of interest noted. Suppliers of materials should be named and their location (town, state/county, country) included. Information concerning conflict of interest and sources of funding should be included under Acknowledgements.

2.5 Appeal of Decision

The decision on a paper is final and cannot be appealed.

2.6 Permissions

If all or parts of previously published illustrations are used, permission must be obtained from the copyright holder concerned. It is the author's responsibility to obtain these in writing and provide copies to the Publishers.

2.7 Copyright Assignment

Authors submitting a paper do so on the understanding that the work and its essential substance have not been published before and is not being considered for publication elsewhere. The submission of the manuscript by the authors means that the authors automatically agree to assign copyright to Wiley-Blackwell if and when the manuscript is accepted for publication. The work shall not be published elsewhere in any language without the written consent of the publisher. The articles published in this journal are protected by copyright, which covers translation rights and the exclusive right to reproduce and distribute all of the articles printed in the journal. No material published in the journal may be stored on microfilm or videocassettes or in electronic database and the like or reproduced photographically without the prior written permission of the publisher.

Correspondence to the journal is accepted on the understanding that the contributing author licences the publisher to publish the letter as part of the journal or separately from it, in the exercise of any subsidiary rights relating to the journal and its contents.

Upon acceptance of a paper, authors are required to assign the copyright to publish their paper to Wiley-Blackwell. Assignment of the copyright is a condition of publication and papers will not be passed to the publisher for production unless copyright has been assigned. (Papers subject to government or Crown copyright are exempt from this requirement; however, the form still has to be signed). A completed Copyright Transfer Agreement must be sent before any manuscript can be published. Authors must send the completed Copyright Transfer Agreement upon receiving notice of manuscript acceptance, i.e., do not send the Copyright Transfer Agreement at submission. Please return your completed form to:

Production Editor
Wiley Services Singapore Pte Ltd
600 North Bridge Road, #05-01 Parkview Square
Singapore 188778

Alternatively a scanned version of the form can be emailed to clr@oxon.blackwellpublishing.com or faxed to +65 6295 6202. For questions concerning copyright, please visit Blackwell Publishing's Copyright FAQ

3. SUBMISSION OF MANUSCRIPTS

Manuscripts should be submitted electronically via the online submission site http://mc.manuscriptcentral.com/coir. The use of an online submission and peer review site enables immediate distribution of manuscripts and consequentially speeds up the review process. It also allows authors to track the status of their own manuscripts. Complete instructions for submitting a paper is available online and below. Further assistance can be obtained from the Editorial Assistant Ms. Brigitte Baur. E-mail: coir@zmk.unibe.ch

3.1. Getting Started

Launch your web browser (supported browsers include Internet Explorer 6 or higher, Netscape 7.0, 7.1, or 7.2, Safari 1.2.4, or Firefox 1.0.4) and go to the journal's online Submission Site:
http://mc.manuscriptcentral.com/coir

• Log-in or click the 'Create Account' option if you are a first-time user.
• If you are creating a new account.
- After clicking on 'Create Account', enter your name and e-mail information and click 'Next'. Your e-mail information is very important.
- Enter your institution and address information as appropriate, and then click 'Next.'
- Enter a user ID and password of your choice (we recommend using your e-mail address as your user ID), and then select your area of expertise. Click 'Finish'.
• If you have an account, but have forgotten your log in details, go to Password Help on the journals online submission system http://mc.manuscriptcentral.com/coir and enter your e-mail address. The system will send you an automatic user ID and a new temporary password.
• Log-in and select Corresponding Author Center.

3.2. Submitting Your Manuscript

• After you have logged in, click the 'Submit a Manuscript' link in the menu bar.
• Enter data and answer questions as appropriate. You may copy and paste directly from your manuscript and you may upload your pre-prepared covering letter.
• Click the 'Next' button on each screen to save your work and advance to the next screen.
• You are required to upload your files.
- Click on the 'Browse' button and locate the file on your computer.
- Select the designation of each file in the drop-down menu next to the Browse button.
- When you have selected all files you wish to upload, click the 'Upload Files' button.
• Review your submission (in HTML and PDF format) before sending to the Journal. Click the 'Submit' button when you are finished reviewing.

3.3. Manuscript Files Accepted

Manuscripts should be uploaded as Word (.doc) or Rich Text Format (.rft) files (not write-protected) plus separate figure files. GIF, JPEG, PICT or Bitmap files are acceptable for submission, but only high-resolution TIF or EPS files are suitable for printing. The files will be automatically converted to HTML and PDF on upload and will be used for the review process. The text file must contain the entire manuscript including title page, abstract, text, references, tables, and figure legends, but no embedded figures. In the text, please reference figures as for instance 'Figure 1', 'Figure 2' etc to match the tag name you choose for the individual figure files uploaded. Manuscripts should be formatted as described in the Author Guidelines below. Please note that any manuscripts uploaded as Word 2007 (.docx) will be automatically rejected. Please save any .docx file as .doc before uploading.

3.4. Blinded Review

All manuscripts submitted to *Clinical Oral Implants Research* will be reviewed by two experts in the field. *Clinical Oral Implants Research* uses single blinded review. The names of the reviewers will thus not be disclosed to the author submitting a paper.

3.5. Suggest a Reviewer

Clinical Oral Implants Research attempts to keep the review process as short as possible to enable rapid

publication of new scientific data. In order to facilitate this process, please suggest the names and current email addresses of one potential international reviewer whom you consider capable of reviewing your manuscript. In addition to your choice the journal editor will choose one or two reviewers as well.

3.6. Suspension of Submission Mid-way in the Submission Process
You may suspend a submission at any phase before clicking the 'Submit' button and save it to submit later. The manuscript can then be located under 'Unsubmitted Manuscripts' and you can click on 'Continue Submission' to continue your submission when you choose to.

3.7. E-mail Confirmation of Submission
After submission you will receive an e-mail to confirm receipt of your manuscript. If you do not receive the confirmation email after 24 hours, please check your e-mail address carefully in the system. If the e-mail address is correct please contact your IT department. The error may be caused by some sort of spam filtering on your e-mail server. Also, the e-mails should be received if the IT department adds our email server (uranus.scholarone.com) to their whitelist.

3.8. Manuscript Status
You can access ScholarOne Manuscripts (formerly known as Manuscript Central) any time to check your 'Author Centre' for the status of your manuscript. The Journal will inform you by e-mail once a decision has been made.

3.9. Submission of Revised Manuscripts
To submit your revised manuscript, locate your manuscript under 'Manuscripts with Decisions' and click on 'Submit a Revision' . Please remember to delete any old files uploaded when you upload your revised manuscript.

4. MANUSCRIPT TYPES ACCEPTED

Original research articles of high scientific merit in the field of material sciences, physiology of wound healing, biology of tissue integration of implants, diagnosis and treatment planning, prevention of pathologic processes jeopardizing the longevity of implants, clinical trials on implant systems, stomatognathic physiology related to oral implants, new developments in therapeutic concepts and prosthetic rehabilitation.

Review articles by experts on new developments in basic sciences related to implant dentistry and clinically applied concepts. Reviews are generally by invitation only and have to be approved by the Editor-in-Chief before submission.

Case reports and case series, but only if they provide or document new fundamental knowledge and if they use language understandable to the clinician.

Novel developments if they provide a technical novelty for any implant system.

Short communications of important research findings in a concise format and for rapid publication.

Treatment rational by experts with evidence-based treatment approach.

Proceedings of international meetings may also be considered for publication at the discretion of the Editor.

5. MANUSCRIPT FORMAT AND STRUCTURE

5.1. Page Charge
Articles exceeding 10 published pages are subject to a charge of USD 160 per additional page. One published page amounts approximately to 5,500 characters (excluding figures and tables).

5.2. Format

Language: The language of publication is English. Authors for whom English is a second language might choose to have their manuscript professionally edited by an English speaking person before submission to make sure the English is of high quality. A list of independent suppliers of editing services can be found at http://authorservices.wiley.com/bauthor/english_language.asp. All services are paid for and arranged by the author, and use of one of these services does not guarantee acceptance or preference for publication

Abbreviations, Symbols and Nomenclature: The symbol % is to be used for percent, h for hour, min for minute, and s for second. In vitro, in vivo, in situ and other Latin expressions are to be italicised. Use only standard abbreviations. All units will be metric. Use no roman numerals in the text. In decimals, a decimal point and not a comma will be used. Avoid abbreviations in the title. The full term for which an abbreviation stands should precede its first use in the text unless it is a standard unit of measurement. In cases of doubt, the spelling orthodoxy of Webster's third new international dictionary will be adhered to.

Scientific Names: Proper names of bacteria should be binomial and should be singly underlined on the typescript. The full proper name (e.g., Streptococcus sanguis) must be given upon first mention. The generic name may be abbreviated thereafter with the first letter of the genus (e.g., S. sanguis). If abbreviation of the generic name could cause confusion, the full name should be used. If the vernacular form of a genus name (e.g., streptococci) is used, the first letter of the vernacular name is not capitalised and the name is not underlined. Use of two letters of

the genus (e.g., Ps. for Peptostreptococcus) is incorrect, even though it might avoid ambiguity. With regard to drugs, generic names should be used instead of proprietary names. If a proprietary name is used, it must be attached when the term is first used.

5.2. Structure
All manuscripts submitted to *Clinical Oral Implants Research* should include Title Page, Abstract, Main Text and Acknowledgements, Tables, Figures and Figure Legends as appropriate.

Title Page: should contain the title of the article, full name(s) of the authors (no more than 6) and institutional affiliation(s), a running title not exceeding 60 letters and spaces, and the name, telephone and fax numbers, email and complete mailing address of the author responsible for correspondence. The author must list appropriate key words for indexing purposes.

Abstract: should not to exceed 250 words. This should be structured into: objectives, material and methods, results, conclusions, and no other information.

Main Text of Original Research Article should include Introduction, Material and Methods, Results and Discussion.

Introduction: Summarise the rationale and purpose of the study, giving only strictly pertinent references. Do not review existing literature extensively. State clearly the working hypothesis.

Material and Methods: Material and methods should be presented in sufficient detail to allow confirmation of the observations. Published methods should be referenced and discussed only briefly, unless modifications have been made. Indicate the statistical methods used, if applicable.

Results: Present your results in a logical sequence in the text, tables, and illustrations. Do not repeat in the text all data in the tables and illustrations. The important observations should be emphasised.

Discussion: Summarise the findings without repeating in detail the data given in the Results section. Relate your observations to other relevant studies and point out the implications of the findings and their limitations. Cite other relevant studies.

Main Text of Short Communications: Short communications are limited to two printed pages including illustrations and references and need not follow the usual division into material and methods, etc., but should have an abstract.

Acknowledgements: Acknowledge only persons who have made substantive contributions to the study. Authors are responsible for obtaining written permission from everyone acknowledged by name because readers may infer their endorsement of the data and conclusions. Sources of financial support should be acknowledged.

5.3. References
References should quote the last name(s) of the author(s) and the year of publication (Black & Miller 1988). Three or more authors should always be referred to as, for example, (Fox et al. 1977).
A list of references should be given at the end of the paper and should follow the recommendations in Units, symbols and abbreviations: a guide for biological and medical editors and authors (1988), p. 52, London: The Royal Society of Medicine.

a) The arrangement of the references should be alphabetical by author's surname.

b) The order of the items in each reference should be:
(i) for journal references:
name(s) of author(s), year, title of paper, title of journal, volume number, first and last page numbers.
(ii) for book references:
name(s) of author(s), year, title of book, edition, volume, chapter and/ or page number, town of publication, publisher.

c) Author's names should be arranged thus: Daniels, J.A., Kelly, R.A. & Til, T.C.
Note the use of the ampersand and omission of comma before it. Author's names when repeated in the next reference are always spelled out in full.

d) The year of publication should be surrounded by parentheses: (1966).

c) The title of the paper should be included, without quotation marks.

f) The journal title should be written in full, italicised, and followed by volume number in bold type, and page numbers.
Examples:
Tonetti, M. S., Schmid, J., Hämmerle,C. H. & Lang, N. P. (1993) Intraepithelial antigen-presenting cells in the keratinized mucosa around teeth and osseointegrated implants. *Clinical Oral Implants Research* **4**: 177-186.
Poole, B., Ohkuma, S. & Warburton, M. (1978) Some aspects of the intracellular breakdown of erogenous and endogenous proteins. In: Segal, H.S. & Doyle, D.J., eds. Protein turnover and lysosome function, 1st edition, p. 43. New York: Academic Press.

We recommend the use of a tool such as EndNote or Reference Manager for reference management and formatting. EndNote reference styles can be searched for here: www.endnote.com/support/enstyles.asp . Reference Manager reference styles can be searched for here: www.refman.com/support/rmstyles.asp

5.4. Tables, Figures and Figure Legends

Tables: Tables should be numbered consecutively with Arabic numerals. Type each table on a separate sheet, with titles making them self-explanatory. Due regard should be given to the proportions of the printed page.

Figures: All figures should clarify the text and their number should be kept to a minimum. Details must be large enough to retain their clarity after reduction in size. Illustrations should preferably fill a single-column width (81 mm) after reduction, although in exceptional cases 120mm (double-column) and 168 mm (full page) widths will be accepted. Micrographs should be designed to be reproduced without reduction, and they should be dressed directly on the micrograph with a linear size scale, arrows, and other designators as needed. Each figure should have a legend

Preparation of Electronic Figures for Publication: Although low quality images are adequate for review purposes, print publication requires high quality images to prevent the final product being blurred or fuzzy. Submit EPS (lineart) or TIFF (halftone/photographs) files only. MS PowerPoint and Word Graphics are unsuitable for printed pictures. Do not use pixel-oriented programmes. Scans (TIFF only) should have a resolution of 300 dpi (halftone) or 600 to 1200 dpi (line drawings) in relation to the reproduction size (see below). EPS files should be saved with fonts embedded (and with a TIFF preview if possible). For scanned images, the scanning resolution (at final image size) should be as follows to ensure good reproduction: lineart: >600 dpi; half-tones (including gel photographs): >300 dpi; figures containing both halftone and line images: >600 dpi.

Further information can be obtained at Wiley-Blackwell's guidelines for figures: http://authorservices.wiley.com/bauthor/illustration.asp

Check your electronic artwork before submitting it: http://authorservices.wiley.com/bauthor/eachecklist.asp

Permissions: If all or parts of previously published illustrations are used, permission must be obtained from the copyright holder concerned. It is the author's responsibility to obtain these in writing and provide copies to the Publishers.

6. AFTER ACCEPTANCE

Upon acceptance of a paper for publication, the manuscript will be forwarded to the Production Editor who is responsible for the production of the journal.

6.1 Proof Corrections

The corresponding author will receive an email alert containing a link to a web site. A working email address must therefore be provided for the corresponding author. The proof can be downloaded as a PDF (portable document format) file from this site. Acrobat Reader will be required in order to read this file. This software can be downloaded (free of charge) from the following Web site: www.adobe.com/products/acrobat/readstep2.html . This will enable the file to be opened, read on screen, and printed out in order for any corrections to be added. Further instructions will be sent with the proof. Hard copy proofs will be posted if no e-mail address is available; in your absence, please arrange for a colleague to access your e-mail to retrieve the proofs. Proofs must be returned to the Production Editor within three days of receipt.

Excessive changes made by the author in the proofs, excluding typesetting errors, will be charged separately. Other than in exceptional circumstances, all illustrations are retained by the publisher. Please note that the author is responsible for all statements made in his work, including changes made by the copy editor.

Articles should not normally exceed 10 printed pages, including illustrations and references. Additional pages will be charged to the author(s) at the rate of USD 160 per page.

6.2 Early View (Publication Prior to Print)

Clinical Oral Implants Research is covered by Blackwell Publishing's Early View service. Early View articles are complete full-text articles published online in advance of their publication in a printed issue. Early View articles are complete and final. They have been fully reviewed, revised and edited for publication, and the authors' final corrections have been incorporated. Because they are in final form, no changes can be made after online publication. The nature of Early View articles means that they do not yet have volume, issue or page numbers, so Early View articles cannot be cited in the traditional way. They are therefore given a Digital Object Identifier (DOI), which allows the article to be cited and tracked before it is allocated to an issue. After print publication, the DOI remains valid and can continue to be used to cite and access the article.

6.3 Author Services

Online production tracking is available for your article through Wiley-Blackwell's Author Services. Author Services enables authors to track their article - once it has been accepted - through the production process to publication online and in print. Authors can check the status of their articles online and choose to receive automated e-mails at key stages of production. The author will receive an e-mail with a unique link that enables them to register and have their article automatically added to the system. Please ensure that a complete e-mail address is provided when submitting the manuscript. Visit http://authorservices.wiley.com/bauthor/ for more details on online production tracking and for a wealth of resources including

Anexo B

UNIVERSIDADE ESTADUAL PAULISTA
"JÚLIO DE MESQUITA FILHO"
Campus de Araçatuba

COMISSÃO DE ÉTICA NA EXPERIMENTAÇÃO ANIMAL
(CEEA)

CERTIFICADO

Certificamos que o Projeto **"ANÁLISE DO PROCESSO DE REPARO DE ENXERTO DE ÓSSEO AUTÓGENO EM MANDÍBULA DE RATOS ESPONTANEAMENTE HIPERTENSOS (SHR) NÃO TRATADOS E TRATADOS COM LOSARTAN. ESTUDO IMUNOISTOQUÍMICO E HISTOMORFOMÉTRICO"** sob responsabilidade de **Profa Dra ROBERTA OKAMOTO** e colaboração de **WALTER CRISTIANO GEALH** e **Profa Dra CRISTINA ANTONIALI SILVA** está de acordo com os Princípios Éticos na Experimentação Animal (COBEA) e foi aprovado pela CEEA em 25 de agosto de 2008 de acordo com o protocolo no. 2008-005159.

Araçatuba, 05 de agosto de 2008.

Profª Drª CRISTINA ANTONIALI SILVA
Presidente da CEEA - FOA/UNESP

Faculdade de Odontologia e Curso de Medicina Veterinária
Rua José Bonifácio, 1193 CEP 16015-050 Araçatuba – SP
Tel (18) 3636-3200

Anexo C

FIXAÇÃO DE ENXERTO ÓSSEO EM BLOCO (ONLAY) EM RATOS. MODIFICAÇÃO DA TÉCNICA CIRÚRGICA

Walter Cristiano Gealh

Cassiano Costa Silva Pereira

Roberta Okamoto

Cristina Antoniali Silva

Idelmo Rangel Garcia Junior

Resumo

Vários métodos de reconstrução do rebordo alveolar têm sido reportados no intuito de possibilitar futura reabilitação com implantes, sendo que muitos destes advêm de estudos realizados em animais, principalmente ratos. Com a prática da clínica baseada em evidências científicas a realização de procedimentos experimentais que possam ser extrapolados para a realidade é fundamental. Assim, pesquisas que simulem o mais próximo possível as técnicas utilizadas em humanos são importantes. Proposição: este trabalho tem por objetivo descrever a modificação da técnica para a fixação de enxerto ósseo em bloco (onlay) em ratos, utilizando a técnica tipo “lag screw”, normalmente adotada em procedimentos clínicos de enxertos em humanos. Conclusões: A realização dos procedimentos descritos minimiza interferências no fluxo sanguíneo local pela manutenção das inserções musculares na face medial da mandíbula, propiciam melhor estabilidade do enxerto e melhor interface de contato enxerto/leito receptor.

Palavras-chave: enxertos ósseos; enxertos ósseos onlay; ratos; técnica cirúrgica

Introdução

A reabilitação com implantes osseointegrados tornou-se uma terapia consolidada e viável devido vários estudos que têm demonstrado sua alta previsibilidade em período de tempo prolongado, tanto em pacientes parcial quanto totalmente edêntulos.[1-3] Entretanto, um fator fundamental para a realização destes procedimentos é a necessidade de um rebordo alveolar ósseo em volume adequado para a instalação do(s) implante(s), algo nem sempre possível, pois após a extração dental o osso alveolar sofre reabsorção e remodelação, e altera suas dimensões em altura e espessura inviabilizando muitas vezes a reabilitação com implantes osseointegrados[4].

A fim de contornar tal problema, vários métodos para aumento do rebordo alveolar têm sido reportados no intuito de possibilitar futura reabilitação com implantes. As técnicas para reconstrução do rebordo ósseo incluem: regeneração óssea guiada[5-10]; enxerto ósseo autógeno obtido de diferentes áreas doadoras[11, 12]; osso homógeno desmineralizado e hidroxiapatita[13]; combinação de osso autógeno e biomaterial[14]. Para que tais procedimentos pudessem ser feitos com segurança e ética fez-se necessário a realização de diversos estudos para melhor compreensão da fisiologia e metabolismo ósseo[15-19], utilizando para tal modelos animais diversos, como ratos[20-26], coelhos[15, 27, 28], cães[27], macacos[18] entre outros[19].

Este trabalho tem o objetivo de descrever uma evolução da técnica para a fixação de enxerto ósseo em bloco (onlay) em ratos, adotando a mesma técnica utilizada em procedimentos clínicos de enxertos em humanos, já que é de

fundamental importância a realização de procedimentos experimentais que possam ser extrapolados para a realidade clínica.

Técnica cirúrgica

Antes de iniciar o procedimento cirúrgico todos os animais são submetidos à anestesia geral com administração intramuscular de xilazina (0,3 mL/100 mg de peso corporal) e quetamina (0,7 mL/100 mg de peso corporal). Após a indução anestésica é realizada a tricotomia na região parietal e submandibular direitas, seguido de anti-sepsia com PVPI (polivinilpirrolidona-iodo) tópico (Figura 1). O procedimento cirúrgico para remoção do bloco osso da região parietal é descrito detalhadamente por Luize e cols.[24] (Figura 2).

O acesso submandibular é realizado através de uma incisão linear envolvendo as camadas cutâneas e subcutâneas. Em seguida, a divulsao romba pelos planos musculares é realizada até a base da mandíbula, onde é feita uma nova incisão na região correspondente a alça ptérigomassetérica para prosseguir com o descolamento periosteal e exposição da face lateral da mandíbula do rato. Nesta fase é importante frisar e consiste do primeiro detalhe na modificação da técnica, a manutenção da inserção da musculatura na face medial da mandíbula (Figura 3).

Em seguida é realizada o preparo do leito receptor, com a remoção de todo tecido fibroso da superfície óssea da mandíbula com uma broca esférica diamantada n° 8 (KG Sorensen, Barueri, São Paulo, Brasil), em peça reta com velocidade de 800 rpm sob irrigação constante com solução salina, a fim de remover qualquer tecido fibroso remanescente. Este momento cirúrgico não difere tecnicamente de outros estudos[24, 25].

O segundo detalhe na variação da técnica consiste na perfuração do bloco ósseo. Deve ser feita no centro, com uma broca de mesmo diâmetro do parafuso utilizado para a fixação do enxerto na mandíbula, neste caso, uma broca de 1.5 mm (Neodent, Curitiba, Paraná, Brasil).

E por fim, o terceiro detalhe na evolução da técnica que consiste no uso de miniparafusos autoperfurantes com 1.5 mm de diâmetro e 4 mm de comprimento (Neoortho, Curitiba, Paraná, Brasil), eliminando a necessidade da perfuração no leito receptor. Sugerimos que, se possível, o sistema de microparafusos 1.3 ou 1.1 mm seja utilizado. Tais parafusos são freqüentemente encontramos nos sistemas de fixação utilizados no tratamento de fraturas do terço superior da face.

O uso de miniparafusos autoperfurantes, associado à perfuração do bloco ósseo com broca de mesmo diâmetro, confere maior compressão e, conseqüentemente, maior contato entre o enxerto ósseo e o leito receptor. Desta forma, realizamos a técnica “lag screw” nos experimentos de enxerto em bloco realizados nos ratos, que consiste na mesma técnica utilizada nas cirurgias de enxerto em bloco em humanos (Figua 4 e 5).

Os demais passos cirúrgicos seguem normalmente, com sutura dos planos musculares com vicryl 5.0 (Johnson & Johnson/Ethicon) e planos cutâneos com nylon 5.0 (Johnson & Johnson/Ethicon). Todos os animais recebem medicação antibiótica no pós-operatório imediato (0,2 mL de pentabiótico/animal).

Discussão

Pela facilidade de obtenção e manutenção ratos têm sido utilizados como modelo experimental nos diversos estudos realizados sobre enxertos ósseos. Dentre estes estudos, observamos aqueles que se dedicam a observar o

comportamento dos enxertos em bloco, também conhecidos como enxertos onlay ou veener.

Donos e cols.[20, 21] foram os primeiros a tentar reproduzir em ratos técnicas de fixação de enxertos ósseos em bloco com uso de microparafusos semelhantes às técnicas utilizadas em humanos. Em estudo subseqüente observamos uma melhora na técnica cirúrgica pelo fato de que o leito receptor, na face lateral da mandíbula, oferece melhores condições do que a base da mandíbula por apresentar uma área superficial mais ampla, facilitando a adaptação do enxerto. Inicialmente descreveram técnica na qual era necessário recortar o bloco ósseo após sua remoção, a fim de adaptá-lo na base mandibular, já que se trata de uma região estreita e com pouca área de contato. Em ambos os trabalhos já se observava a fixação dos enxertos com parafusos.

De forma semelhante, outros estudos com enxertos ósseos tipo “onlay” na face lateral da mandíbula de ratos foram realizados, sendo que nestes casos a estabilização do bloco foi realizada com fio de poliéster 5.0[22-26].

Em tais técnicas observamos alguns fatores que não coincidem com aqueles realizados em procedimentos de enxerto em humanos, que pela crescente importância da prática clínica baseada em evidências científicas julgamos não ser ideal. Três pontos principais foram modificados das técnicas anteriores[20-26].

A primeira diferença consiste na manutenção da inserção das fibras musculares na face medial da mandíbula. Nas demais técnicas descritas há o descolamento da musculatura lateral e medial, principalmente quando é utilizado fio de poliéster para a estabilização do enxerto. Apesar da vascularização periosteal não ser a principal fonte de suprimento sanguíneo mandibular, ela

contribui de forma importante na revascularização e processo de reparo[29]. Assim, a manutenção das inserções musculares na face medial da mandíbula, conforme descrito nesta técnica, pode contribuir favoravelmente no processo de revascularização e incorporação do enxerto.

O segundo detalhe na modificação da técnica consiste na perfuração do bloco ósseo com uma broca que apresente o mesmo diâmetro que o diâmetro externo das espiras do parafuso que será utilizado para fixar o enxerto na face lateral da mandíbula. Tal cuidado permite que durante o aperto do parafuso na fixação do enxerto haja maior compressão deste contra o leito receptor. Para tornar esta compressão efetiva outro detalhe deve ser executado, consistindo no terceiro detalhe na modificação da técnica: o uso de microparafusos autoperfurantes. O uso destes dispensa a perfuração do leito receptor para a sua introdução, permitindo maior estabilidade num osso fino. A associação da perfuração do bloco ósseo com uma broca do mesmo diâmetro do microparafuso, e que este seja autoperfurante, é conhecida como técnica “lag screw”. Tal efeito também pode ser executado com o uso de parafusos que não sejam autoperfurantes, bastando realizar a perfuração no leito receptor com uma broca de diâmetro inferior ao correspondente ao diâmetro do micro-parafuso[30].

O uso desta técnica tende a favorecer a incorporação do enxerto pelo leito receptor, já que é necessário uma imobilização absoluta do bloco ósseo para se evitar a formação de tecido fibroso[31]. Nos demais trabalhos em que se utiliza a fixação dos enxertos com microparafusos[20, 21], apesar de não haver a descrição da técnica, não há a compressão do bloco ósseo contra o leito receptor. Isso é facilmente observado pelo fato de que os microparafusos utilizados apresentam

um desenho diferenciado, com uma extensão sem roscas acima do bloco ósseo, a fim de ancorar as membranas para regeneração tecidual guiada.

No intuito de melhorar a revascularização do enxerto alguns trabalhos defendem a realização de perfurações na cortical do leito receptor[27], enquanto outros concluem que tal procedimento é desnecessário[28]. Apesar de alguns trabalhos não descreverem como foi realizado o preparo do leito receptor[20-23, 26] optamos por manter a técnica descrita no trabalho de Luize e cols.[24], com a realização da decorticalização da superfície mandibular no intuito de remover quaisquer remanescentes do periósteo ou tecido fibroso que possa permanecer interposto entre o bloco ósseo e o leito receptor.

Conclusões

A realização dos três procedimentos descritos minimiza interferências no fluxo sanguíneo local, pela manutenção das inserções musculares na face medial da mandíbula, e propiciam melhor estabilidade e interface de contato enxerto/leito receptor, pelo uso da técnica “lag screw”. Tais detalhes consistem numa modificação importante da técnica cirúrgica, por reproduzir com exatidão em animal algo realizado em seres humanos. Apesar disso, julgamos ser necessária a realização de estudos que comparem se estas diferenças na técnica cirúrgica são capazes de interferir no resultado final do processo de incorporação do enxerto na mandíbula de ratos.

Bibliografia

1. Adell R, Lekholm U, Rockler B, Brånemark P-I. A 15-year study of osseointegrated implants in the treatment of the edentulous jaw. Int J Oral Surg 1981;10:387–414.
2. Albrektsson T, Dahl E, Enbom L. Osseointegrated oral implants. A Swedish multicenter study of 8139 consecutively inserted Nobelpharma implants. J Periodontol 1988;59: 287–296.
3. Jemt T, Petersen P. A 3-year follow-up study of early single implant restoration ad modum Brånemark. Int J Periodontics Restorative Dent 1990;10:340–349.
4. Mecall RA, Rosenfeld A. The influence of residual ridge resorption patterns on fixture placement and tooth position Int J Periodontics Restorative Dent 1991;11:8-23.
5. Becker W, Becker B. Guided tissue regeneration for implants placed into extraction sockets and for implant dehiscences: Surgical techniques and case reports. Int J Periodontics Restorative Dent 1990;10:377–391.
6. Nyman S, Lang K, Buser D, Brägger U. Bone regeneration adjacent to titanium dental implants using guided tissue regeneration: A report of two cases. Int J Oral Maxillofac Implants 1990;5:9–14.
7. Buser D, Brägger U, Lang NP, Nyman S. Regeneration and enlargement of jawbone using guided tissue regeneration. Clin Oral Implants Res 1990;1:22–32.
8. Buser D, Dula K, Belser U, Peter H, Berthold H. Localized ridge augmentation using guided bone regeneration. I. Surgical procedure in the maxilla. Int J Periodontics Restorative Dent 1993;13:29-45.

9. Buser D, Dula K, Hirt HP, Hermann B. Localized ridge augmentation using guided bone regeneration. In: Buser D, Dahlin C, Schenk R, editors. Guided bone regeneration in implant dentistry. St. Louis, MO: Quintessence Publishing Co, 1994. p. 189-233.
10. Buser D, Dula K, Belser U, Peter H, Berthold H. Localized ridge augmentation using guided bone regeneration. II. Surgical procedure in the mandible. Int J Periodontics Restorative Dent 1995;1:10-29.
11. Misch CM, Misch CE, Resnik R, Ismail Y. Reconstruction of maxillary alveolar defects with mandibular symphysis grafts for dental implants: A preliminary procedural report. Int J Oral Maxillofac Implants 1992;7:360–366.
12. Salvato G, Agliardi E. Calvarial bone grafts in severe maxillary atrophy: preprosthetic surgery with sedation. Implant Dent 2007, 16(4): 356-361.
13. Misch CE. Divisions of available bone in implant dentistry. Int J Oral Implantol 1990;7:9-17.
14. Le B, Burstein J, Sedghizadeh PP. Cortical tenting grafting technique in the severely atrophic alveolar ridge for implant site preparation. Implant Dent 2008, 17(1):40-50.
15. Nathanson A. The early vascularization of an autogenous bone inlay into an artificial defect in the rabbit mandibula. Acta Otolaryngol 1978;85:135-48.
16. Burchardt H. The biology of bone graft repair. Clin Orthop 1983;174:28-42.
17. Springfield DS. Autogenous bone grafts: nonvascular and vascular. Orthopedics 1992;15:1237-41.

18. Dado DV, Izquierdo R. Absorption of onlay bone grafts in immature rabbits:Membranous versus endochondral bone and bone struts versus paste. Ann Plast Surg 1989;23:39–48.
19. Donovan MG, Dickerson NC, Hellstein JW, Hanson LJ.Autologous calvarial and iliac onlay bone grafts in miniature swine. J Oral Maxillofac Surg 1993;51:898–903.
20. Donos N, Kostopoulos L,Karring T.Augmentation of the mandible with GTR and onlay cortical bone grafting. An experimental study in the rat. Clin Oral Implants Res 2002;13:175–184.
21. Donos N, Kostopoulos L, Karring T.Augmentation of the rat jaw with autogeneic cortico-cancellous bone grafts and guided tissue regeneration. Clin Oral Implants Res 2002;13:192–202.
22. Jardini MAN, de Marco AC, Lima LA. Early healing pattern of autogenous bone grafts with and without e-PTFE membranes: A histomorphometric study in rats. Oral Surg Oral Med Oral Pathol Oral Radiol Endod 2005;100:666-73.
23. De Marco AC, Jardini MA, Lima LP. Revascularization of autogenous block grafts with or without an e-PTFE membrane. Int J Oral Maxillofac Implants 2005; 20:867–874
24. Luize DS, Bosco AF, Bonfante S, Almeida JM. Influence of ovariectomy on healing of autogenous bone block grafts in the mandible: a histomorphometric study in an aged rat model. Int J Oral Maxillofac Implants 2008; 23:207–214.
25. Bonfante S, Bosco AF, Luize DS, Almeida JM, Cestary TM, Taga R. Influence of nicotine on healing process of autogenous bone block grafts in

the mandible: a histomorphometric study in rats. Int J Oral Maxillofac Implants 2008; 23:437–444.

26. Nascimento RD, Cardoso PE, De Marco AC, Lima LAPA, Jardini MAN. Influence of osteopenia in autogenous bone graft healing with or without expanded polytetrafluoroethylene membranes: histologic and histomorphometric study in rats. Int J Oral Maxillofac Implants 2009;24:1074–1082.
27. Carvalho PSP,Vasconcelos LWPJ. Influence of bed preparation on the incorporation of autogenous bone grafts: A study in dogs. Int J Oral Maxillofac Implants 2000;15:565–5.
28. Barbosa DZ, de Assis WF, Shirato FB, Moura CC, Silva CJ, Dechichi P. Autogenous bone graft with or without perforation of the receptor bed: histologic study in rabbit calvaria. Int J Oral Maxillofac Implants 2009, 24(3): 463-8.
29. Bell WH, Kennedy JW. Biological basis for vertical ramus osteotomies-A study of bone healing and revascularization in adult rhesus monkeys. J Oral Surg 1976, 34:215.
30. Prein J, Rahn BA, Plappert C, Perren SM. Scientific and technical background: techniques recommended by the AO/ASIF-Maxillofacial Group. In: Prein J et al. Manual of internal fixation in the cranio-facial skeleton. Berlin, Germany: Springer Verlag, 1998. p. 1-49.
31. Bedrossian E, Tawfilis A, Alijanian A. Veneer grafting: a technique for augmentation of the resorbed alveolus prior to implant placement. A clinical report. Int J Oral Maxillofac Implants 2000;15(6):853–858.

Figura 1

Figura 1 – Tricotomia realizada após indução anestésica.

Figura 2

Figura 2 – Remoção do enxerto ósseo da região parietal direita do rato.

Figura 3

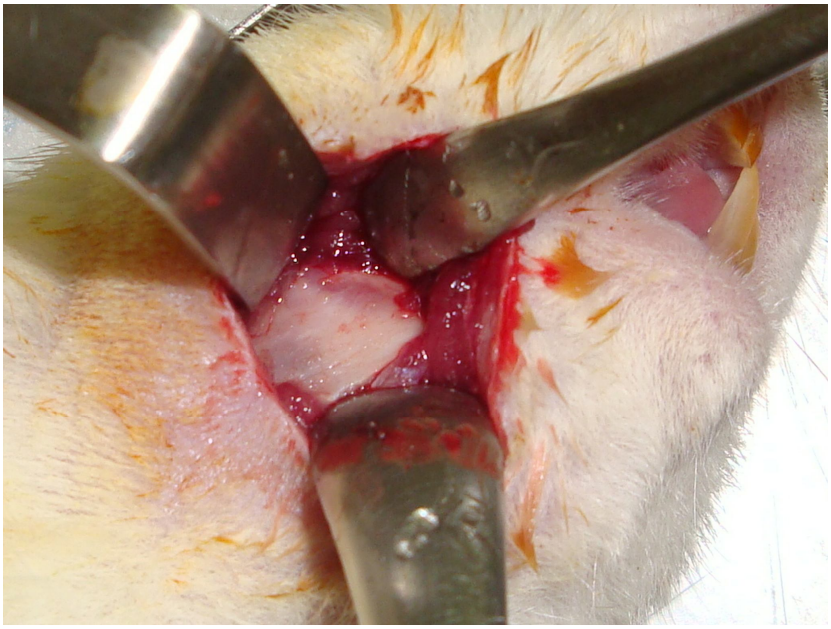

Figura 3 – Exposição do leito receptor. Observar a manutenção da inserção muscular na face medial da mandíbula.

Figura 4

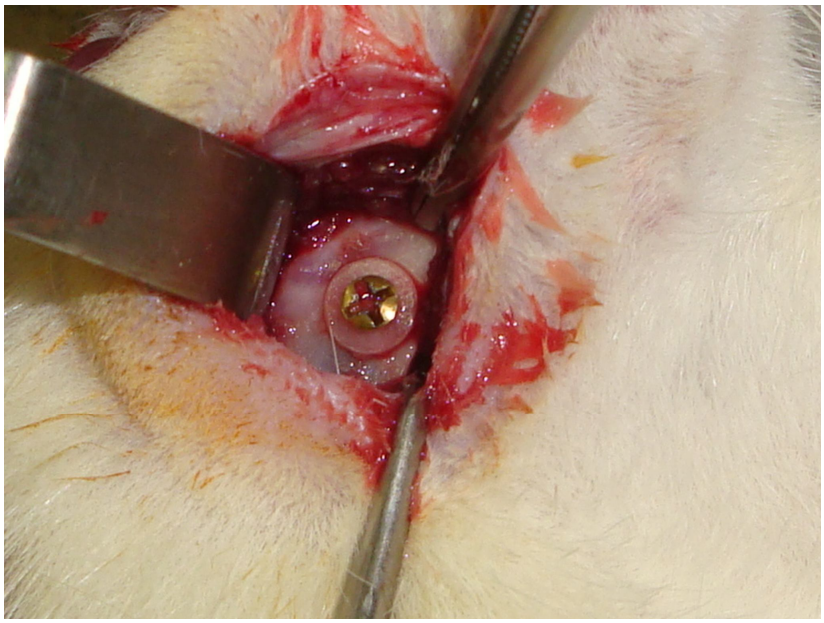

Figura 4 – Enxerto ósseo em bloco fixado na mandíbula do rato.

Figura 5

Figura 5 – Enxerto ósseo em bloco fixado na mandíbula do rato, após sua remoção para processamento laboratorial.

Livros Grátis

(http://www.livrosgratis.com.br)

Milhares de Livros para Download:

Baixar livros de Administração
Baixar livros de Agronomia
Baixar livros de Arquitetura
Baixar livros de Artes
Baixar livros de Astronomia
Baixar livros de Biologia Geral
Baixar livros de Ciência da Computação
Baixar livros de Ciência da Informação
Baixar livros de Ciência Política
Baixar livros de Ciências da Saúde
Baixar livros de Comunicação
Baixar livros do Conselho Nacional de Educação - CNE
Baixar livros de Defesa civil
Baixar livros de Direito
Baixar livros de Direitos humanos
Baixar livros de Economia
Baixar livros de Economia Doméstica
Baixar livros de Educação
Baixar livros de Educação - Trânsito
Baixar livros de Educação Física
Baixar livros de Engenharia Aeroespacial
Baixar livros de Farmácia
Baixar livros de Filosofia
Baixar livros de Física
Baixar livros de Geociências
Baixar livros de Geografia
Baixar livros de História
Baixar livros de Línguas

Baixar livros de Literatura
Baixar livros de Literatura de Cordel
Baixar livros de Literatura Infantil
Baixar livros de Matemática
Baixar livros de Medicina
Baixar livros de Medicina Veterinária
Baixar livros de Meio Ambiente
Baixar livros de Meteorologia
Baixar Monografias e TCC
Baixar livros Multidisciplinar
Baixar livros de Música
Baixar livros de Psicologia
Baixar livros de Química
Baixar livros de Saúde Coletiva
Baixar livros de Serviço Social
Baixar livros de Sociologia
Baixar livros de Teologia
Baixar livros de Trabalho
Baixar livros de Turismo