UNIVERSIDADE FEDERAL DO CEARÁ
FACULDADE DE FARMÁCIA, ODONTOLOGIA E ENFERMAGEM
PROGRAMA DE PÓS-GRADUAÇÃO EM ODONTOLOGIA

GLÍVIA MARIA SILVEIRA MAGALHÃES

EFEITOS DO RANELATO DE ESTRÔNCIO SOBRE O TEMPO DE OSSEOINTEGRAÇÃO DE IMPLANTES DENTÁRIOS DE TITÂNIO INSTALADOS EM TÍBIA E EM FÊMUR DE COELHOS

FORTALEZA
2009

Livros Grátis

http://www.livrosgratis.com.br

Milhares de livros grátis para download.

GLÍVIA MARIA SILVEIRA MAGALHÃES

EFEITOS DO RANELATO DE ESTRÔNCIO SOBRE O TEMPO DE OSSEOINTEGRAÇÃO DE IMPLANTES DENTÁRIOS DE TITÂNIO EM TÍBIA E FÊMUR DE COELHOS

Dissertação submetida à Coordenação do Curso de Pós-Graduação em Odontologia da Universidade Federal do Ceará, como requisito parcial para obtenção do grau de Mestre em Odontologia.

Área de Concentração: Clínica Odontológica

Orientador: Prof. Dr. Henrique Clasen Scarparo

FORTALEZA

2009

M167e Magalhães, Glívia Maria Silveira
Efeitos do Ranelato de Estrôncio sobre o tempo de osseointegração de implantes dentários de titânio instalados em tíbia e em fêmur de coelhos / Glívia Maria Silveira Magalhães. – Fortaleza, 2009.
68 f. : il.

Orientador: Prof. Dr. Henrique Clasen Scarparo
Dissertação (Mestrado) - Universidade Federal do Ceará. Faculdade de Farmácia, Odontologia e Enfermagem, Programa de Pós-Graduação em Odontologia, Fortaleza, 2009

1. Osseointegração 2. Osteoporose. 3. Estrôncio. 4. Implantes Dentários I. Scarparo, Henrique Clasen (Orient.). II. Título.

CDD 617.693

GLÍVIA MARIA SILVEIRA MAGALHÃES

EFEITOS DO RANELATO DE ESTRÔNCIO SOBRE O TEMPO DE OSSEOINTEGRAÇÃO DE IMPLANTES DENTÁRIOS DE TITÂNIO EM TÍBIA E FÊMUR DE COELHOS

Dissertação submetida à Coordenação do Curso de Pós-Graduação em Odontologia, da Universidade Federal do Ceará, como requisito parcial para a obtenção do grau de mestre em Odontologia. Área de concentração em Clínica Odontológica.

Aprovado em 18/11/2009

BANCA EXAMINADORA

Prof. Dr. Henrique Clasen Scarparo (Orientador)
Universidade Federal do Ceará-UFC

Prof. Dr. Eduardo Costa Studart Soares
Universidade Federal do Ceará - UFC

Prof. Dr. Francisco Wagner Vasconcelos Freire Filho
Universidade de Fortaleza - UNIFOR

Aos meus pais (Socorro e Glauco) e aos meus filhos (Filipe, Glícia e Lia)

AGRADECIMENTOS

A Deus por estar sempre ao meu lado durante toda essa longa caminhada.

Aos meus pais pelo apoio e incentivo na minha vida profissional.

Aos meus filhos pela compreensão em abrir mão da minha companhia e do lazer para que eu pudesse me dedicar ao mestrado.

Ao meu orientador, professor Doutor Henrique Clasen Scarparo, por sua orientação e por ter confiado a mim a realização de uma pesquisa de tanta complexidade.

Ao professor Doutor Eduardo Costa Studart Soares pelo seu apoio e incentivo.

Ao amigo e professor Dr. João Hildo de Carvalho Furtado Júnior a quem tanto admiro e que foi uma pessoa de suma importância para a realização desse estudo.

Ao Dr. Manuel de Jesus Rodrigues Mello que, com sua paciência e suas mãos de cirurgião, me ensinou a trilhar pelos caminhos dessa pesquisa, transformando a parte mais difícil em algo fácil e prazeroso.

À professora Doutora Cristiane de Sá Roriz Fontele pela sua importante contribuição nessa pesquisa.

Ao Dr. Jorge Mulatinho, Andréia Nogueira e Raimundo Nonato Bezerra por nos fornecerem os implantes dentários da Dentoflex utilizados na pesquisa.

À Fahyma Andrade de Alencar Loiola, representante do medicamento Protos no Ceará e ao Laboratório Servier pelo fornecimento do medicamento utilizado nesse estudo.

Ao estudante de odontologia Adjair Jairo Silva de Souza por ter me auxiliado durante a pesquisa, abrindo mão até mesmo do descanso dos finais de semana.

Ao professor Doutor Sérgio Lima Santiago, coordenador do curso de Pós-Graduação em Odontologia da UFC, sem cujo descortino e dedicação não teríamos levado a bom termo esse nosso árduo empreendimento.

Aos colegas da minha turma cuja convivência foi tão importante para mim durante esse período, às amigas e companheiras MaryAnne, Thereza Cristina, Fátima Borges, Juliana, Denise, Thyciana pelo seu valioso apoio e fraternal amizade gerada durante nossa Pós-Graduação.

Ao amigo Fábio Wildson Gurgel Costa de quem recebi sábias lições no decorrer de todo o curso e por quem tenho uma grande admiração e estima.

Ao amigo Sr. Bento que, por cuidar tão zelosamente dos meus coelhinhos, tornou-se um companheiro prestimoso e assíduo nessa caminhada.

Àqueles cujos nomes foram omitidos por algum lapso de memória de minha parte, externo também o meu reconhecimento por alguma colaboração que me tenha sido prestada.

RESUMO

A integração dos implantes dentários no osso tem sido amplamente relatada nas últimas décadas desde os trabalhos originais de Branemark e co-autores. O uso de implantes dentários de titânio no tratamento de pacientes edêntulos ou parcialmente edêntulos tem se tornado uma alternativa para restauração funcional e estética, entretanto esses resultados dependem da quantidade e da qualidade do osso maxilar ou mandibular. Osteoporose é uma doença que influencia a qualidade do tecido ósseo, tornando-o susceptível à fratura. Relação importante tem sido descrita entre massa óssea oral e esquelética em mulheres pós-menopausa. A osteoporose tem sido considerada um fator de risco para a osseointegração de implantes dentários, embora o assunto ainda seja bastante controverso. O ranelato de estrôncio é uma nova terapia para o tratamento e prevenção da osteoporose, que dissocia a formação óssea da reabsorção óssea permitindo continuada produção de osso enquanto diminui a sua reabsorção. O objetivo do presente trabalho foi determinar, em coelhos, o efeito da terapia sistêmica com ranelato de estrôncio sobre o tempo de osseointegração de implantes dentários baseado nos valores do torque para a sua remoção. Sessenta e quatro implantes dentários de titânio idênticos foram, então, instalados, seguindo protocolo cirúrgico padronizado, na distal do fêmur e proximal da tíbia, bilateralmente, de 16 coelhos brancos da raça Nova Zelândia (64 implantes no total). Uma semana antes da instalação dos implantes, foi iniciada a administração de doses de ranelato de estrôncio (625mg/kg/dia) a 8 coelhos prorrogada até o sacrifício desses animais. Os outros 8 coelhos pertenciam ao grupo controle, sem medicação. Um coelho de cada grupo foi sacrificado com 15, 30, 45, 60, 75, 90, 105 e 120 dias e os valores do torque para a remoção dos implantes foi determinado por um torquímetro digital. A análise dos dados desses torques mostrou que não houve nenhuma diferença estatística entre o grupo experimental e o grupo controle. Com base nos achados do presente trabalho, concluiu-se que o tempo de 15 até 120 dias de uso de ranelato de estrôncio não interferiu no tempo de osseointegração.

Palavras-chave: Osseointegração. Osteoporose. Estrôncio. Implantes Dentários

ABSTRACT

The integration of titanium dental implants in bone has been reported extensively over the last few decades beginning with the original work of Branemark and co-workers. The use of titanium endosseous dental implants in the treatment of edentulous or partially edentulous patients has become an alternative to restore function and esthetics, however, this results depend on the quantity and quality of the maxillary or mandibular bone. Osteoporosis is a disease that influences the quality of bone tissue such that it may become susceptible to fracture. Significant relationship have been reported between oral bone and skeletal bone mass in postmenopausal women. Osteoporosis could, therefore be considered a risk factor for osseointegration of dental implants, but this is still controversial. Strontium ranelate is a new therapy for the treatment and prevention of osteoporosis that may dissociate bone formation and bone resorption by allowing continued production of bone while decreasing bone resorption. The purpose of this study was to determine the effect of systemic strontium ranelate therapy on early dental implant osseointegration based on torque-removal values in rabbits. Sixty-four identical titanium dental implants were placed using a standardized surgical protocol in the bilateral distal femur and proximal tibia of 16 New Zealand white rabbits (64 implants total). One week before implant placement, 8 rabbits were given doses of strontium ranelate (625mg/kg/day) until euthanized. The other 8 rabbits were untreated controls. One rabbit of each group were sacrificed in time of 15, 30, 45, 60, 75, 90, 105, 120 days, and torque-removal values were determined using a digital torque wrench for all implants. Analyses of torque data showed no statistical differences between the strontium ranelate and control groups. Based on the findings of this study, we can conclude that the time of 15 to 120 days of strontium ranelate administration does not interfere with the timing of early dental implant osseointegration in an animal model.

Keywords: Osseointegration. Osteoporosis. Strontium. Dental Implants.

LISTA DE FIGURAS

1 Fatores de risco para osteoporose 21
2 Drogas e soluções 38
3 Materiais utilizados 39
4 Preparação do coelho para anestesia 40
5 Tricotomia 41
6 Assepsia no local cirúrgico 41
7 Incisão sendo executada com bisturi 42
8 Exposição óssea 43
9 Utilização de brocas para perfuração óssea 43
10 Cavidade concluída 43
11 Instalação do implante com a ajuda de montador e chave para montador 44
12 Implante posicionado e coberto por um parafuso de cobertura 44
13 Sutura simples contínua 45
14 Radiografias dos implantes instalados 45
15 Pomada de oxitetraciclina sobre a sutura 46
16 Montador em posição preso a chave acoplada ao torquímetro para medição do torque 46
17 Torquímetro digital com chave para montador reta aclopada 47
18 SrR diluída em água e colocado em seringa descartável com cânulo 47
19 Coelho sendo pesado em balança digital 48
20 Administração do SrR 48

LISTA DE ILUSTRAÇÕES

1 Tabela 1 - Divisão dos grupos 37

2 Tabela 2 - Grupos Controle e Experimental e dias do sacrifício 49

3 Tabela 3 - Valores médios das forças de torque (Ncm) ± desvio padrão necessárias para a remoção de implantes de titânio instalados em tíbia e fêmur de coelhos (n=4) tratados (experimental) e não tratados (controle) com ranelato de estrôncio na dose única de 625mg/Kg/dia..... 50

4 Gráfico 1 - Demonstrativo dos valores médios das forças de torque (Ncm) com o desvio padrão necessárias para a remoção de implantes de titânio instalados em tíbia e fêmur de coelhos (n=4) tratados (experimental) e não tratados (controle) com ranelato de estrôncio na dose única de 625mg/Kg/dia..... 51

5 Gráfico 2 - Demonstrativo dos valores médios das forças de torque (Ncm) sem o desvio padrão necessárias para a remoção de implantes de titânio instalados em tíbia e fêmur de coelhos (n=4) tratados (experimental) e não tratados (controle) com ranelato de estrôncio na dose única de 625mg/Kg/dia..... 51

6 Quadro 1 - Análise de variância ANOVA - considerando o torque por administração do medicamento, tipo de osso e período de tempo 52

LISTA DE ABREVIATURAS E SIGLAS

ADA – Associação Dentária Americana

ANOVA – Análise de variância

FDA – Agência de Administração de Comida e Droga

H0 – Hipótese nula

H1 – Hipótese Alternativa 1

Kg – Kilograma

mg – miligrama

n – Amostra

Ncm – Newton centímetro

OP – osteoporose

OVX – ovarectomia

SOTI – Intervenção Terapêutica de Osteoporose Espinhal

Sr – estrôncio

SrR – Ranelato de estrôncio

TROPOS – Tratamento de osteoporose periférica

UFC – Universidade Federal do Ceará

SUMÁRIO

1 INTRODUÇÃO 14
2 REVISÃO DE LITERATURA 17
2.1 Osseointegração de implantes dentários de titânio 17
2.2 Osteoporose 19
2.2.1 Osteoporose nos maxilares 22
2.2.2 Osteoporose e osseointegração de implantes dentários 24
2.2.3 Tratamento da osteoporose 28
2.3 Ranelato de estrôncio 28
2.3.1 Efeito do ranelato de estrôncio *in vitro* 29
2.3.2 Efeito do ranelato de estrôncio *in vivo* (animais) 30
2.3.3 Efeito do ranelato de estrôncio *in vivo* (humanos) 32
3 OBJETIVO 34
4 HIPÓTESES 35
4.1 Hipótese nula 35
4.2 Hipótese alternativa 1 35
5 MATERIAIS E MÉTODOS 36
5.1 Delineamento do estudo 36
5.2 Animais de experimentação 36
5.3 Critérios de exclusão 37
5.4 Drogas e soluções 37
5.5 Materiais e equipamentos 38
5.6 Modelo experimental 40
5.6.1 Pré-operatório e anestesia 40
5.6.2 Técnica cirúrgica 42
5.7 Protocolo de administração do ranelato de estrôncio 47
5.8 Sacrifício dos animais 48
5.9 Processamento dos dados 49
5.10 Análise estatística dos dados 49

6 RESULTADOS 50
6.1 Observações gerais 50
6.2 Valores médio do torque 50
6.3 Análise de variância (ANOVA) 51
6.4 Teste de Tukey 52
7 DISCUSSÃO 53
8 CONCLUSÕES 56
REFERÊNCIAS 57
ANEXOS 66

1 INTRODUÇÃO

A perda dentária é uma ocorrência traumática e igualmente devastadora; e, sem dúvida, isso tem sido verdadeiro por toda a história da humanidade. Não é de se admirar que o homem por milênios tenha procurado recolocar seus dentes perdidos (RING, 1995). Antigas civilizações criaram pontes dentárias confeccionadas de osso bovino há 2.500 anos. Da mesma forma, a noção de implantes dentários tem sua origem na antiguidade. Arqueologistas encontraram evidências de que ocupantes da antiga Honduras há cerca de 1.000 anos desenvolveram uma forma de usar modelos dentários de pedra como implantes dentários. Na Europa, a referência à implante na literatura moderna apareceu na França com um trabalho publicado em 1809. Na primeira metade do século 20, inovadores de implantes dentários continuaram a procurar por materiais e desenhos que sobrevivessem por mais do que um breve período após sua instalação (SULLIVAN, 2001).

Em 1940, um sueco chamado Gustav Dahl criou o implante subperiósteo. Impressionados com esse trabalho, Gershkoff e Goldberg levaram a técnica dos implantes subperiósteos para os Estados Unidos, chamando a atenção de outros dentistas americanos (LINKOW; DORFMAN, 1991).

Um outro avanço ocorreu em 1964 quando Leonard I Linkow de Nova York criou um implante de perfuração-segura e mais tarde o mesmo autor também desenvolveu o implante cortante, o qual passou a ser o mais utilizado na década de 1970 (LINKOW; DORFMAN, 1991; RING, 1995).

Enquanto ocorria a primeira conferência em Harvard para examinar as modalidades de implantes predominantes: subperióstea, cortante, carbono vitroso e metal, na Europa, uma grande quantidade de novas descobertas já estava a caminho. Na Suécia, Dr. André Schroeder da Universidade de Berne, trabalhava para desenvolver um sistema de implante de uso clínico. Ao mesmo tempo, o Professor Willi Schulte da Universidade de Tübingen, na Alemanha, mostrava seu sucesso com o uso de implantes de carbono vitroso após extrações dentárias (RING, 1995; SULLIVAN, 2001).

Na Suécia, pesquisa similar estava para ter um impacto mais profundo na Odontologia. Ela teve sua gênese numa descoberta acidental em 1950 por um médico sueco chamado Per- Ingvar Branemark. Biólogo experimental, Branemark estava interessado em estudar a resposta e regeneração na cicatrização óssea, observando o funcionamento da medula óssea in vivo, um processo conhecido como microscopia vital. Para isso, ele adaptou uma câmera

experimental que havia sido usada na Inglaterra para inserção em ouvidos de coelhos. Incapaz de obter o material original, ele usou o titânio para fazer a câmara que seria inserida nas patas do coelho para permitir uma visualização microscópica do processo vital. Após vários meses de investigação, ele procurou retirar a câmera para reutilizá-la, e para seu descontentamento, ela não pode ser removida do osso do coelho (SCHNITMAN; SHULMAN, 1990).

Branemark não ficou impressionado por esse tipo de ocorrência até algum tempo. Depois de 1960, no exercício do magistério no Departamento de Anatomia da Universidade de Gotemburgo; utilizando uma adaptação da câmera de titânio colocada nos braços superiores de "voluntários" humanos (estudantes graduados), ele e sua equipe investigaram o trabalho e a estrutura das células sanguíneas humanas sob variadas condições, incluindo sua resposta ao uso de cigarros. Esse trabalho rendeu uma grande quantidade de informações sobre a natureza sanguínea, e mostrou aos pesquisadores que o titânio era compatível com os tecidos moles e com a pele humana, sem provocar nenhuma reação imunológica (SCHNITMAN; SHULMAN, 1990; RING, 1995).

Nos anos que se seguiram, Branemark e sua equipe continuaram as pesquisas com titânio. Eles desenharam parafusos de titânio e os inseriram nos maxilares de cães de caça, estudando as condições necessárias para encontrar uma sólida ligação entre o osso e o metal. Estudaram o processo biomolecular que ocorria quando o titânio era colocado em um tecido vivo. Enquanto os estudos avançavam, Branemark acreditava que havia necessidade de criar um novo termo para se referir à formação óssea ao redor do titânio. Ele finalmente decidiu por "osseointegração", derivado das palavras em latim *os* (osso) e *integro* (renovar) (RING, 1995; SULLIVAN, 2001).

Por volta de 1965, o time sueco sentiu-se pronto para aplicar seus conhecimentos em pacientes humanos. Embora eles tivessem originalmente planejado trabalhar com cirurgias de joelho e quadril, ao invés disso, selecionaram, como primeiro paciente humano, um indivíduo de 34 anos de idade do sexo masculino que tinha nascido com uma deformidade no mento e na mandíbula. Branemark inseriu quatro peças fixas de titânio na mandíbula do paciente, e alguns meses depois, usou as peças como base para fixação de uma *overdenture*. As peças sobreviveram, a vida do paciente foi transformada e Branemark resolveu desenvolver mais técnicas para o tratamento da reabilitação dentária (LINKOW; DORFMAN, 1991).

Atualmente, o uso de implantes dentários de titânio no tratamento de pacientes edêntulos ou parcialmente edêntulos tem-se tornado uma alternativa para a reabilitação funcional e estética (BRANEMARK, 1983; ZARB; SCHMITT, 1990). O contato entre tecido

ósseo e a superfície do implante conhecido com osseointegração envolve numerosos fatores complexos, não somente os fatores relacionados aos implantes como material, modelo, tratamento química, mas também a carga mecânica, a técnica cirúrgica e a qualidade e quantidade óssea do paciente (PUELO; NANCI, 1999).

Osteoporose tem sido definida como uma doença esquelética sistêmica caracterizada por perda gradual e deteriorização da microarquitetura do tecido ósseo com conseqüentes aumentos da fragilidade óssea e da susceptibilidade a fraturas (BRUYERE *et al*., 2007). A causa mais comum da osteoporose é a diminuição de estrógeno durante a menopausa (HARRISON *et al*., 1989; REGINSTER, 2007).

Várias terapias estão disponíveis para a prevenção e/ou tratamento da osteoporose pós-menopausa. Agentes anti-reabsorção incluem os bisfosfonatos, calcitonina e os moduladores seletivos de receptores de estrógeno. Esses agentes diminuem ou param a porção da reabsorção óssea do ciclo de remodelação óssea, mas devem também diminuir a formação óssea ao mesmo tempo. Ao contrário, agentes anabólicos estimulam a formação óssea, enquanto diminuem a reabsorção óssea. O ranelato de estrôncio tem um novo mecanismo de ação, estimulando a formação de um novo tecido ósseo, enquanto, diminui a reabsorção óssea, oferecendo uma terapia valiosa para uma grande quantidade de pacientes (REGINSTER, 2007).

Ranelato de estrôncio preveniu perda óssea em ratos ovarectomizados, aumentou a massa óssea em animais com osteopenia e aumentou a resistência óssea em animais normais (MARIE *et a1*., 1993; MARIE *et al*., 2001). Em mulheres com osteoporose pós-menopausa e que fizeram uso do ranelato de estrôncio por 3 anos, houve uma diminuição dos riscos de fratura com aumento da Densidade Óssea Mineral (BMD) (ORTOLANI;VAI, 2006).

Uma grande quantidade de mulheres pós-menopausa em tratamento sistêmico para osteoporose deverão procurar a terapia com implantes dentários. É importante levar-se em consideração o efeito desses medicamentos sobre os ossos maxilares, e sobre a osseointegração dos implantes (KRIBBS; CHESNUT, 1998; FRIEDLANDER, 2002; CHACON et al., 2006).

Tratamento para uma doença crônica como a osteoporose necessita ser clinicamente efetivo, bem tolerado, e deve apresentar um efeito benéfico na qualidade de vida. Ranelato de estrôncio, nova droga para o tratamento da osteoporose, apresentou significantes resultados clínicos em termos de eficácia, tolerabilidade e facilidade de administração; enquanto, do ponto de vista ósseo, parece ter um efeito de dissociação sobre a reabsorção e formação óssea (DELMAS, 2005).

O presente trabalho, portanto, se propõe a analisar o efeito do ranelato de estrôncio sobre o tempo de osseointegração dos implantes dentários de titânio instalados na tíbia e fêmur de coelhos.

2 REVISÃO DE LITERATURA

2.1 Osseointegração de implantes dentários de titânio

O conceito de osseointegração foi originalmente introduzido por Branemark que descreve a interação direta do osso com o titânio, capaz de ancorar implantes dentários. O fato inusitado é que não há interposição de tecido fibroso na interface osso-titânio, o que jamais foi observado no passado com as tentativas de implantar os dentes perdidos de forma duradoura (BRANEMARK, 1969). Uma publicação revendo os resultados dos implantes orais concluiu que os implantes de titânio usados por Branemark levaram a uma taxa de sucesso clínico superior a 90% após 10 anos ou mais de acompanhamento (JOHANSSON; ALBREKTSSON, 1987). Entretanto, para o titânio osseointegrar-se é necessário um período de tempo de três a seis meses sem influência de forças externas (HANSSON *et al*., 1983; BRANEMARK *et al*., 1983; BROSH *et al*., 1995).

Para alcançar a osseointegração, Branemark (1983) idealizou, desenvolveu e testou um material de implante (titânio comercialmente puro), com forma de parafuso e um protocolo cirúrgico apropriado. Este sistema foi avaliado por testes biomecânicos, clínicos e biológicos.

A osseointegração ocorre em condições particulares, com alguns materiais bioinertes, como o titânio, óxido de alumínio e carbono. Implantes de titânio podem osseointegrar se eles estiverem livres de pressão oclusal e isolados da cavidade oral por tecido mole, por um período mínimo de 3 meses após sua inserção (PASSI *et al*., 1989).

O principal objetivo ao se utilizar implantes em tecido humano é obter-se ancoragem óssea duradoura. De acordo com os estudos realizados, os implantes de titânio são compatíveis com os tecidos por períodos de tempo prolongado, acima de 7 anos. O titânio puro parece ser o metal de escolha para uso em cirurgia de implantes por apresentarem propriedades mecânicas favoráveis em relação ao osso, o que favorece a osseointegração. (ADELL *et al*., 1981).

Evidências clínicas demonstraram que os procedimentos para instalação dos implantes em duas fases resultavam numa ancoragem dos mesmos livres de tecido fibroso.

De acordo com essa conclusão, os implantes são colocados e mantidos em repouso no osso (fase1) por 3 meses na mandíbula e 6 meses na maxila. Os implantes são, então, expostos (fase2), os apoios protéticos fixados e submetidos à carga (BROSH *et al*.,1995; QUIRYNEN *et al.*, 2007). A preparação óssea deve ser feita com mínima injúria tecidual, mínima quantidade de osso remanescente deve ser removida e a topografia básica da região não deve ser mudada para obter-se a osseointegração (BRANEMARK, 1990). O método cirúrgico não é complicado, mas requer uma grande quantidade de precisão e cuidados; os limites para um manuseio tecidual aceitável são bem mais limitados do que outras cirurgias orais. Qualquer dano tecidual, seja por contaminação, trauma térmico ou cirúrgico na instalação dos implantes, aumenta o risco da perda de osseointegração (ADELL *et al*., 1981).

Implantes clinicamente estáveis encontram-se rodeados por osso trabecular de aparência normal e em íntimo contato com o osso ao seu redor, como pode ser percebido radiograficamente. Implantes osseointegrados são quase impossíveis de serem removidos sua união óssea não pode ser desfeita (ADELL *et al*., 1981; BRANEMARK *et al*., 1983).

A utilização dos implantes dentários como apoio para próteses bucais tem aumentado significativamente nessas duas décadas. Esse fato tem exigido novas investigações e experimentos para uma análise mais compreensiva de sua interface com a dos tecidos orais, usando-se para isso técnicas morfológicas e morfométricas (STEFLIK *et al*., 1996).

A estabilidade primária e secundária do implante representa um pré-requisito para a reconstrução protética sobre o implante. Densidade óssea, preparo cirúrgico e o desenho do implante respondem pela estabilidade primária. Entretanto a estabilidade secundária depende da resposta biológica do implante durante a osseointegração e a carga funcional (JOVANOVIC *et al*., 2003).

Para se avaliar a estabilidade secundária ou osseointegração dos implantes, estudos têm utilizado a análise histológica na região peri-implantar ou a medida biomecânica de ancoragem ou osseointegração, na qual quanto maior a força para remoção do implante, maior a osseointegração dos mesmos (JOHANSSON; ALBREKTSSON, 1987; KLOKKEVOLD *et al.*, 1997; CHACON *et al*., 2006).

A remoção dos implantes por força reversa foi inicialmente introduzida para desenhos de implantes rosqueados e forneciam uma medida indireta da força necessária para ruptura da interface osso-implante (CARLSSON *et al*., 1988).

Em estudo feito instalando-se implantes dentários (3.75x 7mm) na tíbia e no fêmur de coelhos da raça Nova Zelândia, a análise do torque para a remoção dos implantes foi efetuada utilizando-se um equipamento especialmente desenhado para esse fim acoplado a um dispositivo dirigido por um motor, um aumento de torque linear era produzido até a ruptura da osseointegração, o valor máximo alcançado era medido em Ncm (SENNERBY *et al*., 2005; SUSIN *et al*., 2008).

Estudo utilizando coelhos fêmeos da raça Nova Zelândia, em que foram instalados implantes na tíbia e no fêmur, a medição do torque para retirada dos implantes dentários foi feita utilizando-se um torquímetro manual 15 BTG Johnichi, a leitura do torque era feita em Ncm. (JOHANSSON; ALBREKTSSON, 1987). Em estudo feito em 1997 e outro em 2001 foi utilizado torquímetro digital (Mark-10 Corporation) para a medição do pico do torque (Ncm) através de uma rotação reversa dos implantes instalados no fêmur de coelhos (KLOKKEVOLD *et al*., 1997; KLOKKEVOLD *et al*., 2001). Em outro estudo com coelhos, foram instalados implantes dentários na tíbia e fêmur dos mesmos. A medição do torque (Ncm) para a retirada dos implantes era feita utilizando-se um torquímetro manual 15 BTG Tohinichi (CHACON *et al*., 2006).

O uso dos implantes dentários endósseos de titânio no tratamento de pacientes edêntulos parciais ou totais tem se tornado uma alternativa para restauração da função e estética (BRANEMARK *et al*., 1983; ZARB; SCHMITT, 1990).

Por muitos anos, os possíveis efeitos do metabolismo e da perda óssea relacionada à idade preocupou os profissionais dentistas. Entretanto, a perda óssea orofacial se tornou uma variável significante e um fator de risco em potencial para o sucesso dos implantes dentários em pacientes com condição óssea comprometida na cavidade bucal. Alguns estudos sugerem que implantes estão propensos a falhar como resultado da capacidade diminuída da remodelação óssea, como ocorre na osteoporose, comprometendo a osseointegração e a manutenção biomecânica do implante (CHO *et al*., 2004).

2.2 Osteoporose

O crescimento ósseo envolve modelação óssea e ocorre em ambas ossificações: endocondral ou intramembranosa. Concomitantemente ao crescimento esquelético através da infância, a massa e a densidade ósseas gradualmente aumentam de modo linear (SPECKER *et al*., 1987; GLASTRE *et al*., 1990).

Durante a puberdade, há um rápido acúmulo de massa óssea com um crescimento linear bem como com um rápido aumento da densidade óssea, a qual aumenta acima de 40% dependendo do sítio ósseo considerado (SAMBROOK *et al*., 1993).

O crescimento ósseo cessa quando o platô de crescimento ocorre, mas a massa e a densidade ósseas provavelmente continuam a aumentar além desse tempo. O termo pico da massa óssea significa que o máximo de massa óssea foi alcançado, e a idade em que isso ocorre varia para os diferentes sítios ósseos. Depois que o pico da massa óssea é alcançado, geralmente ocorre perda gradual de densidade e massa óssea com a idade (SPECKER *et al.*, 1987).

Osso humano está sujeito a variadas mudanças durante as fases da vida. Trauma, neoplasia ou inatividade podem levar a uma redução do volume ósseo e a uma mudança na arquitetura óssea (KLOSS; GASSNER 2006).

Osteoporose é uma doença óssea metabólica caracterizada por perda de massa óssea e deteriorização da microarquitetura do tecido ósseo, resultando em fragilidade esquelética e aumento do risco de fraturas (FRIEDLANDER, 2002; MARIE, 2007; REGINSTER, 2007). Também é conhecida por ser uma “desordem silenciosa” até a ocorrência da primeira fratura (DELMAS, 2005; BOONEM, 2006). Antes disso os únicos sintomas são dor nas costas e perda de peso (REGINSTER; BURLET, 2006).

Fraturas causadas por osteoporose são a maior causa de dor, de morbidade e de mortalidade na população mais velha. Com o aumento de indivíduos vivendo mais tempo, fraturas de quadril têm sido as mais prevalentes depois dos 74 anos de idade (EASTELL, 2005; REGINSTER, 2007).

O diagnóstico da osteoporose é baseado nas medidas da densidade óssea mineral (BMD), no conteúdo ósseo mineral (BMC) ou numa história de fratura seguida de trauma (MELLADO-VALERO *et al*., 2009). A medida da BMD é feita pela absorção óssea de dupla energia de raio-X (DXA) (BENHAMOU, 2007). Com o advento do teste da BMD, o tratamento pode iniciar-se em uma fase precoce e a resposta à terapia pode ser quantificada (HAJJAR; KAMEL, 2004; COMPSTON, 2009).

Uma característica da remodelação óssea é que o processo não é uniforme; ele difere de um osso para outro, difere do osso cortical para o osso trabecular e difere de um sítio para outro no mesmo osso. O esqueleto humano acumula osso até aproximadamente a idade de 30 anos, depois começa a haver uma perda óssea (HEERSCHE *et al*., 1998). Essa perda óssea pela idade também ocorre em quantidades e tempos diferentes nos distintos sítios esqueléticos (SAMBROOK *et al*., 1993).

Na remodelação óssea, o metabolismo ósseo normal é o resultado de uma relação balanceada de reabsorção e formação ósseas. Osteoclastos e osteoblastos justapostos constroem uma unidade multicelular básica bastante conhecida, a qual é regulada por hormônios sistêmicos e fatores locais. Esses fatores influenciam a replicação de células indiferenciadas, o recrutamento de células e a função das células diferenciadas. Com o avançar da idade, o sistema balanceado decai junto com a capacidade funcional de vários sistemas orgânicos (KLOSS; GASSNER, 2006)

O estrógeno tem um papel central na remodelação óssea, e sua deficiência resulta em desequilíbrio entre a reabsorção e a formação óssea, por aumentar a reabsorção e diminuir a formação óssea, deteriorando a arquitetura óssea e diminuindo a massa óssea (SAMBROOK, COOPER, 2006; MARIE, 2006; COMPSTON, 2009). Possivelmente, sua deficiência também esteja relacionada a uma diminuição da reabsorção intestinal do cálcio (DAHL *et al*., 2001).

A deficiência de estrógeno é a principal causa da osteoporose nas mulheres após a menopausa. Com o aumento da expectativa de vida em muitas partes do mundo, as mulheres atualmente vivem muito mais após a menopausa. Como resultado, a prevalência da osteoporose pós-menopausa tem aumentado mundialmente (REGINSTER, 2007).

A osteoporose Tipo I ou pós-menopausa ocorre usualmente 10-15 anos depois da menopausa e afeta mais o osso trabecular. A osteoporose Tipo II ou senil ocorre, principalmente, após os 70 anos de idade, e é mais prevalente em mulheres que em homens, afetando ambos os ossos trabecular e cortical (COHEN; ROE, 2000; HAJJAR; KAMEL, 2004). Genética, uso abusivo de bebidas alcoólicas, café, uso sistêmico de corticóides, tabagismo, falta de atividade física, idade avançada, pessoas muito magras, fatores raciais (mais comum em mulheres brancas) e nutricionais juntamente com a deficiência de estrógeno contribuem para a perda óssea em mulheres pós-menopausa (Figura 1) (EASTELL, 2005; KLOSS; GASSNER, 2006).

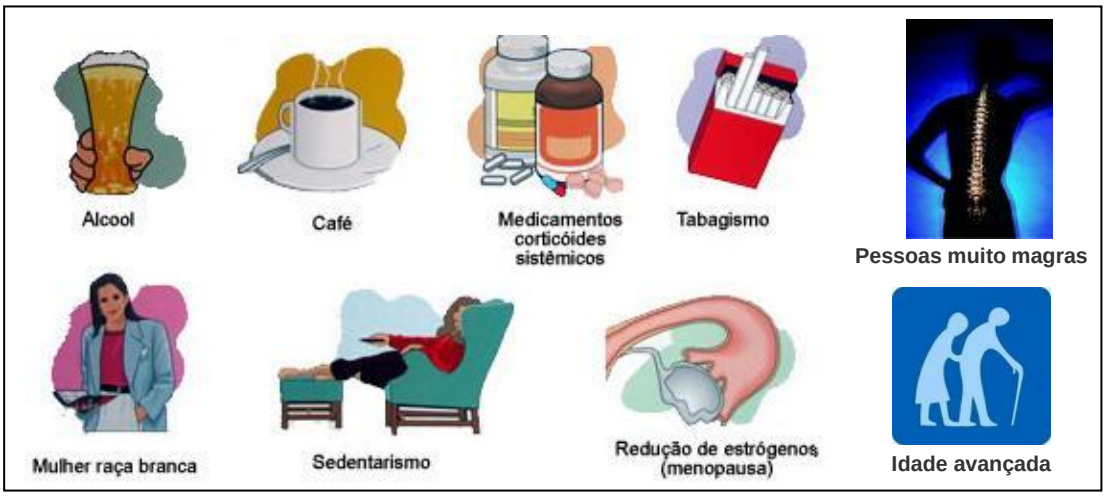

Figura 1 - Fatores de risco para osteoporose.
Fonte: clinicaq.com.br

2.2.1 Osteoporose nos maxilares

A existência dos efeitos da osteoporose na maxila e mandíbula é uma discussão controversa. Esse debate, provavelmente, deve-se ao fato de uma pronunciada variação na quantidade de osso esponjoso nos maxilares entre regiões e indivíduos mascarando as mudanças da massa óssea esponjosa relacionadas ao sexo e à idade (VON WOWERN, 2001). Em geral mulheres mais velhas apresentam um risco maior de perda de conteúdo ósseo mineral nos maxilares do que homens mais velhos (KRIBBS; CHESNUT, 1998).

BODIC *et al*. (2005) mostraram que a ovarectomia (OVX) em animais foi seguida de perda óssea alveolar, quando as medidas foram feitas após um ano da osteoporose induzida. CAO *et al*. (2004) utilizando tomografia periférica computadorizada, deteminaram uma diminuição significante na densidade óssea mineral e trabecular em coelhos com mandíbula parcialmente edêntula, 12 meses após ovarectomia. DERVIS, TURKEY (2005) falharam em detectar alguma mudança no osso cortical mandibular após ovarectomia por insuficiente duração das investigações. Entretanto, YANG *et al*. (2005) mostraram que a deficiência de estrógeno por um longo período de tempo tem diminuído a espessura cortical mandibular em animais.

Avaliação da densitometria nas radiografias da maxila e da mandíbula mostra valores mais altos na densidade alveolar na mandíbula em face da maior espessura cortical nesse osso quando cotejada com o da maxila (DEVLIN *et al*., 1998). Similarmente, em pacientes com osteoporose a redução na densidade óssea é maior na maxila do que na mandíbula (VON WOWERN; KOLLERUP, 1992). Osteoporose está associada a uma taxa maior de reabsorção óssea alveolar após extração dentária, embora a BMD e a altura da crista alveolar sejam semelhantes em pacientes com ou sem osteoporose. A parte cortical do osso mandibular diminui com o avançar da idade, mas mudanças relativas à idade na porção trabecular dependem principalmente de fatores locais (KLEMETTI; VAINIO, 1993).

A influência de mudanças sistêmicas na densidade óssea mandibular e maxilar se torna bastante perceptível quando se investiga os efeitos do estrógeno na massa óssea mandibular em mulheres pós-menopausa (HILDEBOLT *et al*., 2004).

PAYNE *et al*.(1999) mostraram que uma deficiência de estrógeno estava associada à altura da crista óssea alveolar e perda de densidade óssea em mulheres com menopausa.

A parte anterior da maxila é o lado mais sensível para se distinguir pacientes osteoporóticos dos controles, isso devido a uma grande quantidade de osso trabecular e baixa

espessura de osso cortical nessa área (DERVIS; TURKEY, 2005). A densidade do processo alveolar do osso maxilar está bastante relacionada com a densidade do processo alveolar do osso mandibular, da espinha lombar do quadril em mulheres saudáveis, mas tende a declinar com a idade (SOUTHARD *et al*., 2001). A mandíbula difere de várias formas dos ossos mais susceptíveis à fratura óssea: sua estrutura é amplamente influenciada pela presença ou ausência dentária (BODIC *et al*., 2005).

Autores relataram uma correlação estatisticamente significativa na densidade óssea entre a crista residual mandibular e densidade óssea alveolar e massa óssea esquelética total em pacientes osteoporóticos (KRIBBS *et al*., 1998). Outros autores também relataram que sujeitos osteoporóticos com uma história de fratura haviam perdido mais conteúdo ósseo mineral mandibular que indivíduos normais e que essa diminuição da densidade óssea mineral estava associada a um risco acentuado de perda dentária adicional (KRALL *et al*., 1994; VON WOWEM *et al*., 1998).

A perda dentária é, dessa forma, maior na população com osteoporose do que na não osteoporótica, e essa diminuição da massa e densidade ósseas mandibulares nesses pacientes sugerem que a osteoporose tem um efeito negativo sobre o osso mandibular (KRIBBS; CHESNUT, 1998). Osteoporose tem estado associada à perda óssea periodontal, à perda dentária e à perda óssea na junção temporomandibular (VON WOWERN *et al*., 1994). Mudanças na massa óssea em um local nem sempre reflete uma mudança em outro sítio. (DAO *et al*., 1993).

As mudanças decorrentes da idade e o edentulismo influenciam a reabilitação funcional e estética do sistema estomatognático (KLOSS; GASSNER, 2006). Diminuição da crista óssea residual após perda dentária é um reação biológica bastante conhecida em toda literatura que descreve sua importância no papel da biomecânica sobre a fisiologia esquelética. Uma diminuição de carga biomecânica sobre o osso (mastigação) resulta em reabsorção do osso e de sua superfície periosteal (VON WOWERN, 2001).

Se um implante é inserido na arcada após extração dentária, o osso local é mantido e a atrofia óssea é prevenida. Além disso, acredita-se que o mais importante em substituir um dente ausente por implante é manter a função mastigatória e a densidade óssea. Dessa forma , implantes dentários tornaram-se um método bastante estável na reabilitação bucal (KLOSS; GASSNER, 2006). Além disso, dentaduras suportadas por implantes osseointegrados melhoram a força mastigatória sobre o osso mandibular comparadas com as dentaduras convencionais (ADELL *et al.*, 1990).

As perdas dentárias são maiores nas populações osteoporóticas do que nas não osteoporóticas. Isso sugere que a necessidade de implantes dentários deve ser maior em pacientes com osteoporose. Entretanto, existem poucos relatos que demonstrem o uso de implantes dentários por pacientes que tenham osteoporose (KELLER *et al*., 2004).

2.2.2 Osteoporose e osseointegração de implantes dentários

Massa óssea é um fator central que afeta o plano de tratamento e o prognóstico de implantes dentários (COOPER, 2000). Como a osteoporose leva a uma diminuição generalizada da massa óssea, por conseqüência representa "contra-indicação didática" ou um fator de risco para a osseointegração (DAO *et al*., 1993)

A diminuição da massa óssea leva a uma redução do possível contato entre um implante e o osso, diminuindo o suporte ósseo necessário para garantir estabilidade suficiente para suportar carga (VON WOWERN, 2001). A manutenção da função satisfatória dos implantes dentários depende de uma firme e contínua osseointegração dos mesmos com tecido ósseo abundante nos maxilares. Portanto, qualquer fator que tenha impacto negativo sobre esse processo seja em qualidade ou quantidade óssea, provavelmente reduzirá o sucesso a longo prazo dos implantes dentários. Estudos prévios em animais descrevem uma inter-relação entre osteoporose e implantes dentários, e mostram que a osteoporose pode impedir a osseointegração dos implantes dentários e, portanto, afetar seu sucesso clínico a longo prazo (PAN *et al*., 2000; QI *et al*., 2004). A osteoporose é conhecida por prejudicar o processo de osseointegração dos implantes (KELLER *et al*., 2004). Embora, isso ainda seja muito controverso (SHIBLI *et al*., 2008).

A quantidade e qualidade do osso maxilar e mandibular tem desde muito tempo sido um foco de atenção dos dentistas e implantodontistas (HWANG; WANG, 2007). O osso alveolar que suporta os dentes na maxila e na mandíbula diminui com a idade. (OZAWA *et al.*, 2002). Estimulação mecânica sobre o osso alveolar durante a mastigação é crucial para se manter os dentes e a saúde óssea subjacente. Entretanto, tem sido estimado que o osso alveolar está sujeito a uma carga mecânica por somente 15-20 min por dia (BODIC *et al*., 2005). Perda dentária é seguida por reabsorção óssea alveolar irreversível, condições sistêmicas associadas como osteoporose estão postuladas a contribuir para uma severa perda óssea alveolar e eventual perda múltipla dos dentes (BIRKENFELD *et al*., 1999).

O fato de os implantes dentários serem contra-indicados em pacientes com osteoporose está baseado na suposição que doenças metabólicas afetam os maxilares da mesma forma que afetam outras partes do esqueleto, como espinha lombar, fêmur, colo e forame (MELLADO-VALERO *et al*., 2009). O mecanismo pelo qual a osteoporose agiria no osso peri-implantar é baseado na diminuição do volume ósseo trabecular e no contato do implante com o osso (KELLER *et al*., 2004).

A resposta da remodelação óssea, o desenho do implante, protocolos cirúrgicos e os níveis de atividade física do paciente influenciam a osseointegração dos implantes dentários (OKAMURA *et al.*, 2004). Tem-se mostrado que a reabsorção óssea e remodelação do osso alveolar depois de extração dentária ficou acelerada em experimentos em animais ovarectomizados. Por essa razão,osteoporose deve ser considerada um fator de risco por diminuição da integração dos implantes (OZAWA *et al.*,2002).

O uso de implantes dentários no tratamento de pacientes edêntulos ou parcialmente edêntulos tem se tornado uma alternativa para restauração funcional e estética. Dentaduras convencionais sem a estabilidade do implante são utilizadas como uma alternativa de tratamento, mas não apresentam força na mastigação por sua inadequada retenção e estabilidade (CHO *et al*., 2004; VON WOWERN, 2001; STEENBERGHE *et al*., 2002). Dentaduras mandibulares suportadas por implantes osseointegrados é um tratamento que melhora muito a vida de um paciente edêntulo. O sucesso no tratamento com implantes dentários mostrou ser o melhor tratamento restaurador (VON WOWERN 2001; CHO *et al*., 2004).

A osseointegração dos implantes envolve numerosos e complexos fatores. Isso não inclui somente os fatores relacionados aos implantes como material, adaptação e superfície química, mas a carga mecânica, técnica cirúrgica e quantidade e qualidade ósseas do paciente (PUELO; NANCI, 1999). Existem vários fatores de risco que podem afetar a qualidade, quantidade e cicatrização ao redor dos implantes. A influência da qualidade e quantidade ósseas no êxito da osseointegração dos implantes dentários tem sido discutida em muitos estudos em que altas taxas de fracasso foram observadas em pacientes que apresentavam uma pobre qualidade óssea e volume ósseo inadequado (ESPOSITO *et al.*,.1998; DUARTE *et al*., 2003).

Relação significante tem sido registrada entre ossos maxilares e massa óssea esqueletal em mulheres na menopausa com osteoporose. Entretanto registros clínicos têm sido contraditórios em relação à osteoporose pós-menopausa como um fator de risco para os implantes dentários (AMORIM *et al*., 2007). Embora tenha-se sugerido que deficiência de estrógeno poderia constituir um fator de risco para colocação de implantes dentários na

maxila, um estudo atual não encontrou evidências para se considerar a osteoporose como um fator de risco na osseointegração de implantes dentários (HOHLWEG-MAJERT *et al*., 2006).

AMORIM *et al*. (2007) realizaram um estudo com 39 pacientes do sexo feminino, 19 com diagnóstico densitométrico de osteoporose na espinha lombar e colo do fêmur e 20 controles normais (sem diagnóstico densitométrico de osteoporose e/ou osteopenia) de mesma raça e idade. Todas as pacientes tinham indicação de implante dentário e reabilitação protética na região mandibular, 39 implantes foram instalados no grupo com osteoporose e 43 no grupo controle. De acordo com os resultados do estudo, no que diz respeito à osseointegração, somente uma paciente perdeu o implante 5 meses após sua instalação. A taxa de osseointegração baseada na radiografia periapical conseguida 9 meses após a instalação dos implantes dentários mostrou somente imagens sugestivas de redução de crista óssea em 14 implantes de 7 pacientes com osteoporose e 25 implantes em 9 pacientes do grupo controle. O estudo concluiu que a osteoporose sistêmica não é uma contra indicação para indicação de implantes dentários.

DAO *et al*. (1993) realizaram uma pesquisa em Toronto para determinar se a idade e o sexo de pacientes com importantes fatores de risco para osteoporose, também apresentariam risco para a osseointegração de implantes dentários. Os resultados alcançados sugeriram que os pacientes com risco para osteoporose não apresentaram nenhum risco para o êxito dos implantes dentários. Os autores concluíram que a não osseointegração de implantes dentários não dependia da idade e do sexo. O sucesso da osseointegração baseou-se principalmente no local onde o implante foi instalado. De acordo com esses autores, uma diminuição da massa óssea e a presença de fratura em um sítio ósseo que não seja a mandíbula, não seria uma contra-indicação para instalação de implantes dentários. Uma avaliação da qualidade óssea do lado cirúgico seria mais importante.

Em um estudo, 70 implantes foram instalados nas arcadas de 14 pacientes com osteoporose. Esse grupo obteve sucesso maior ou igual a 97% na maxila e na mandíbula até três anos de acompanhamento. Conforme os relatos mencionados, osteoporose sozinha não afeta o sucesso dos implantes dentários (FRIBERG *et al*., 2001).

Em um estudo histológico do osso ao redor de implantes dentários removidos de pacientes com e sem osteoporose pós-menopausa revelou presença de contato ósseo semelhante para ambos os grupos. A causa para remoção dos implantes seria complicação mecânica, e todos estavam clinicamente estáveis. Os resultados sugeriram que a osteoporose não deveria ser uma contra-indicação para a colocação de implantes dentários (SHIBLI *et al.*, 2008).

Por outro lado, outros estudos em humanos e em animais usando modelos OVX demonstraram que uma deficiência de estrógeno poderia induzir mudanças histológicas ao redor dos parafusos dentários de implantes, impedindo a osseointegração dos implantes dentários (CHO *et al*., 2004.; QI *et al*., 2004).

Mulheres pós-menopausa com osteoporose tiveram densidade óssea mandibular diminuída e mais perdas dentárias do que mulheres pós-menopausa saudáveis (KRIBBS; CHESNUT, 1998). Em decorrência das perdas dentárias ocasionadas pela osteoporose, um grande número de mulheres pós-menopausa irão procurar por uma reabilitação com implantes dentários (FRIEDLANDER, 2002).

Estudo recente, usando modelos animais, tem examinado os efeitos da ausência de estrógeno na osseointegração inicial desses implantes. Autores demonstraram que implantes colocados na maxila (mas não na mandíbula) de mulheres após a menopausa sem receberem terapia de reposição hormonal, não se osseointegraram com uma freqüência bem maior do que nos implantes colocados em mulheres pré-menopausa. Esses resultados sugerem que a deficiência estrogênica e os resultados das mudanças ósseas associadas à menopausa devem ser considerados um fator de risco para implantes dentários instalados na maxila (HWANG; WANG, 2007).

Estudo foi feito utilizando modelos animais para análise dos efeitos da menopausa sobre a osseointegração continuada de implantes dentários instalados antes da menopausa. Resultados mostraram que o osso esponjoso ao redor dos implantes dentários previamente instalados (livres de carga oclusal) sofreu rápida modelação depois que os ovários de animais foram extraídos. A subseqüente deficiência estrogênica causou uma diminuição no volume ósseo trabecular ao redor dos implantes e uma diminuição do contato entre o implante e o osso trabecular. Entretanto, a ausência do estrógeno induziu somente a uma leve diminuição do contato entre o osso cortical e o implante (PAN *et al.*, 2000).

DUARTE *et al*. (2005) fizeram um estudo com animais mostrando os efeitos deletérios no processo de osseointegração, principalmente no que diz respeito ao volume ósseo trabecular. De acordo com OZAWA *et al*. (2002), também foi constatada uma aceleração na reabsorção óssea após extrações dentárias e instalação de implantes dentários em animais ovarectomizados.

Um grande número de pacientes se encontram com implantes dentários, e é provável que muitos deles sejam mulheres que um dia irão desenvolver perda óssea ao redor dos implantes devido a deficiência de estrógeno após a menopausa. Entretanto, as mudanças na estrutura óssea ao redor dos implantes e no contato osso-implante causada por perda óssea sistêmica não estão muito claras (PAN *et al*., 2000)

Em face da pouca informação disponível na literatura de implantodontia e pouco registro na literatura ortopédica, conclui-se que não existe dado científico ou clínico que garanta uma relação entre implante dentário e paciente com osteoporose. Como o tratamento com implantes dentários em pacientes com idades avançadas continua a se expandir, existem inúmeras perguntas sem resposta que merecem ser investigadas (COOPER, 2000).

2.2.3 Tratamento da osteoporose

Os programas de tratamento e prevenção da osteoporose devem se focar em estratégias que minimizem a reabsorção e maximizem a formação óssea bem como em estratégias que diminuam incidentes ou quedas que ocasionem fraturas (COHEN; ROE, 2000). Para prevenir a osteoporose deve-se praticar exercícios físicos regularmente, ter uma dieta rica em cálcio, não fumar, beber com moderação (EASTELL, 2005; PRESTWOOD; RAISZ, 2005).

Agentes anti-reabsorção óssea, embora não aumentem a massa óssea, podem diminuir o risco de fratura em pacientes mais velhos com baixa massa óssea (COHEN; ROE, 2000). Terapias recentes para osteoporose incluem suplementação de cálcio e vitamina D na dieta, concomitante ao tratamento com estrógeno, calcitonina, bisfosfonatos, moduladores seletivos de receptores de estrógeno, ou fluoretos (EASTELL, 2005; Mac LAUGHLIN *et al*., 2006). Estrógeno, bisfosfonatos, moduladores seletivos de receptores de estrógeno e calcitonina reduzem a reabsorção óssea e, ao mesmo tempo, a formação óssea, enquanto os fluoretos estimulam a formação óssea. Recentemente, ranelato de estrôncio (SrR), uma molécula desenvolvida pelo Laboratório Servier da França, foi licenciado para o tratamento e prevenção da osteoporose, essa nova terapia mostrou ter um efeito incomum sobre a densidade óssea mineral (BMD) *in vitro* e *in vivo* (BORGSTRÖM *et al*., 2006; REGINSTER *et al*., 2009).

2.3 Ranelato de estrôncio

Ranelato de estrôncio é composto de dois átomos de estrôncio estáveis combinados com ácido ranélico orgânico (DIMAI, 2005; FARLAY *et al*., 2005; BOONEN, 2006). O ácido ranélico é um carregador que torna o tratamento mais tolerável e o estrôncio é um componente ativo em relação ao esqueleto (TANDON *et al*., 2006; BRUYERE *et al*., 2007).

Como um elemento terroso alcalino, estrôncio é semelhante ao cálcio em sua absorção intestinal, incorporação ao osso, e com sua eliminação do corpo operando-se através dos rins. Como o estrôncio está naturalmente presente em átomos ao redor de 100 µg em toda grama de osso, o tratamento com ranelato de estrôncio consiste simplesmente em levar uma maior quantidade de estrôncio disponível a incorporar-se ao osso (MEUNIER *et al*., 2004). A curto prazo os átomos de estrôncio se depositam sobre as superfícies de cristais de hidroxiapatita, e a longo prazo algum estrôncio irá permutar com o cálcio no osso mineral e permanecer ligado ao esqueleto por anos. Estrôncio que não foi incorporado ao osso é excretado através dos rins e fezes. Depois de três anos de tratamento com ranelato de estrôncio , o tecido ósseo irá conter ao redor de um átomo de estrôncio para cada 100 átomos de cálcio (BOIVIN *et al*., 1996).

Ranelato de Estrôncio tem um duplo efeito no metabolismo ósseo; simultaneamente aumenta a formação óssea e diminui a reabsorção óssea, resultando em um desequilíbrio do "turnover" ósseo a favor da formação óssea (BARON; TSOUDEROS, 2002; TAKAHASHI *et al*., 2003; LEBLANC, 2006; REGINSTER *et al*., 2009). Ranelato de estrôncio dissocia o processo de remodelação óssea (osteoclastos-osteoblastos) ao reduzir a atividade dos osteoclastos sem concomitantemente reduzir a formação óssea. A formação óssea é aumentada pelo estímulo da proliferação osteoblástica e aumento da síntese de proteína colágena e não colágena pela maturação dos osteoblastos. A reabsorção óssea é reduzida pela inibição da diferenciação dos osteoclastos (CHATTOPADHYAY *et al*., 2007). Dependendo da dose utilizada, SrR aumenta a massa óssea cortical e trabecular. O osso novo formado é normal e de boa qualidade com mineralização normal. SrR melhora as propriedades biomecânicas por aumentar a resistência óssea (AMMANN, 2006)

2.3.1 Efeito do ranelato de estrôncio *in vitro*

Estudos *in vitro* com osteoblastos de camundongos, ratos e humanos mostraram que o ranelato de estrôncio diminuiu a diferenciação e atividade osteoclásticas, e portanto, a reabsorção óssea (REGINSTER *et al*., 2007). Simultaneamente, ranelato de estrôncio aumentou a replicação e atividade das células osteoblásticas. Os estudos sugerem que SrR aumenta a formação óssea por estimular a diferenciação pré-osteoblástica e diminuir a reabsorção óssea por inibir os pré-osteoclastos (BARON; TSOUDEROS, 2002; TAKAHASHI *et al*., 2003). Adicionalmente, a proliferação pré-osteoblástica leva a um aumento na síntese da matriz óssea pelos osteoblastos (REGINSTER *et al*., 2009)

Outros estudos *in vitro*, com células ósseas, SrR aumentou a mineralização e diminuiu a função osteoclástica (VERBERCKMOES *et al*., 2003; BONNELYE *et al*., 2007); entretanto altas doses de SrR também diminuiu a mineralização em cultura celular, e reduziu a incorporação de cálcio para dentro dos nódulos mineralizados (BARBARA *et al*., 2004).

Um recente estudo *in vitro* de condrócito humano isolado demonstrou estimulação de produção de proteoglicans pelo SrR, sugerindo um efeito favorável do estrôncio sobre a formação de cartilagem, similarmente àquela encontrada a nível ósseo (ALEXANDERSEN *et al*., 2007).

O duplo efeito do ranelato de estrôncio em células ósseas *in vitro* também é encontrado em animais (MARIE, 2007). Em modelos de ratos ovarectomizados com deficiência estrogênica, SrR aumentou o conteúdo e o volume ósseo mineral no fêmur e reduziu a reabsorção óssea (MARIE *et al*., 1993).

2.3.2 Efeito do ranelato de estrôncio *in vivo* (animais)

Em modelos de ratos ovarectomizados com deficiência estrogênica, SrR aumentou o conteúdo e o volume ósseo mineral no fêmur e reduziu a reabsorção óssea (MARIE *et al*., 1993).

Estudo foi feito administrando-se estrôncio a 300 galos. Após serem decaptados, removia-se a tíbia e o fêmur para análise, de acordo com os resultados houve um aumento significante na densidade óssea, como também houve uma influência positiva sobre a formação de osso cortical e uma redução na porosidade óssea (SHAHNAZARI *et al*., 2007).

Em camundongos adultos normais, ranelato de estrôncio (200-1800 mg/kg/dia, 104 semanas) aumentou a formação óssea vertebral e diminuiu a reabsorção óssea, resultando em um aumento da massa óssea (DELANNOY *et al*., 2002). O efeito positivo do ranelato de estrôncio sobre a massa óssea da metáfise também foi confirmada em ratos adultos. A administração de ranelato de estrôncio a ratos normais (225-900mg/kg/dia, 104 semanas) aumentou a espessura trabecular e diminuiu a separação trabecular na metáfise tibial, indicando que ranelato de estrôncio aumentou a formação óssea e diminuiu a reabsorção óssea ao nível de osso metafisário (AMMANN *et al*., 2004). Esses efeitos também foram observados em macacos adultos normais (*Macaca fascicularis*). Nesses animais, ranelato de estrôncio diminuiu a reabsorção óssea em osso alveolar, em um sítio ativo da remodelação óssea, como avaliada pela análise histomorfométrica da superfície e número de osteoclastos (BUEHLER *et al*., 2001).

Os efeitos do estrôncio no osso *in vivo* são claramente dependentes da dose usada. Uma diferença tem sido encontrada nos resultados com estrôncio onde se utiliza altas doses e doses farmacológicas (MARIE *et al*., 2001).

Nos estudos clínicos, as doses de ranelato de estrôncio selecionadas para animais são muito mais altas do que as doses administradas em humanos, mas os níveis plasmáticos obtidos em animais tratados com 625mg/kg/dia ficam próximos aos valores observados em pacientes tratados com 2g/dia. Essa diferença na dosagem entre humanos e animais está relacionada a uma diminuição da absorção intestinal do estrôncio em animais (AMMANN, 2006).

Em ratos e camundongos normais, estudos usando exames biomecânicos e histomorfométricos do esqueleto mostraram que o estrôncio não exerce efeito tóxico sobre as células ósseas ou sobre a mineralização óssea quando administrados em doses ideais em um curto ou longo período de tempo (MOROHASHI *et al*., 1994). Ao contrário, altas doses de estrôncio podem causar anormalidades esqueletais, particularmente em animais alimentados com baixa dieta de cálcio. Nesses animais, estrôncio induziu raquitismo, defeito na mineralização óssea e alteração do perfil mineral (GRYNPAS; MARIE, 1990).

Estudo feito com ratos ovarectomizados, recebendo doses diárias de 25 e 150 mg/dia, demonstrou que essa dose era baixa demais para estimular uma resposta óssea anabólica, e falhou em tentar melhorar as propriedades ósseas biomecânicas nos ratos ovarectomizados (FUCHS *et al*., 2007). Em outro estudo, os ratos em crescimento foram tratados por dois anos com ranelato de estrôncio nas doses de 225 a 900 mg/kg/dia. Somente os animais tratados com 900 mg/kg/dia tiveram um aumento significante no volume ósseo trabecular e densidade cortical (AMMANN *et al*., 2004).

Estudos em animais têm demonstrado que o uso do ranelato de estrôncio é seguro, e que a resistência óssea é aumentada melhorando a massa e arquitetura óssea, enquanto mantém a rigidez óssea (AMMANN, 2006).

Modelos animais têm fornecido importantes informações nas doenças ósseas, sendo essenciais para o desenvolvimento de novas drogas para osteoporose. Agência de Administração de Comida e Droga (FDA) tem estabelecido normas para uso de animais em testes pré-clínicos de agentes com intenção de tratar osteoporose e recomendam que esses agentes devam ser avaliados no mínimo em duas espécies animais. (CASTAÑEDA *et al*., 2008).

Os coelhos têm sido com muito sucesso utilizado em modelos experimentais de diferentes doenças humanas e têm superado muitos fracassos ocorridos em ratos. Coelhos têm sido amplamente utilizados em estudos da interface óssea de implantes dentários por apresentarem um equilíbrio ósseo melhor do que os ratos e macacos, e ao contrário dos ratos alcançam a maturidade esquelética mais rapidamente depois do desenvolvimento sexual completo. Apesar dessas vantagens em potencial, modelos experimentais de osteoporose em coelhos não são plenamente caracterizados. Somente a OVX pode não ser o bastante para desenvolver osteoporose (OP) nos coelhos, modelos experimentais de OP baseado em intervenções combinadas com administração de glicocorticóides têm sido propostos, mas altas doses de glicocorticóides podem levar a efeitos danosos ao osso (CASTAÑEDA *et al*., 2008).

2.3.3 Efeito do ranelato de estrôncio *in vivo* (humanos)

Em humanos, houve um aumento clínico significante na BMD de mulheres com osteoporose pós-menopausa após 12 meses de tratamento com ranelato de estrôncio 2g/dia (DAHL *et al*., 2001)

Ranelato de estrôncio tem sido investigado em largo programa que inclui dois estudos clínicos extensivos ao tratamento de osteoporose severa: SOTI (Intervenção Terapêutica de Osteoporose Espinhal) associada ao efeito do ranelato de estrôncio no risco de fraturas espinhais, e TROPOS (Tratamento da Osteoporose Periférica) que avalia o efeito do ranelato de estrôncio sobre fraturas não espinhais. Ambos estudos são multinacionais, randomizados, duplo cego com um placebo-controle, com dois grupos paralelos (ranelato de esrôncio 2g/dia e placebo), duração do estudo de cinco anos e o principal planejamento da análise estatística depois de três anos (REGINSTER *et al*., 2006).

A análise primária do estudo SOTI, avaliando o efeito do ranelato de estrôncio sobre o índice de fratura espinhal, revelou uma redução de 49% no primeiro ano e de 41% até os três anos. No estudo TROPOS sobre os três anos de tratamento houve uma redução dos riscos de todas as fraturas não vertebrais. O estudo concluiu que o ranelato de estrôncio administrado a pessoas mais velhas por mais de três anos foi bem tolerado e efetivo na redução dos riscos a fraturas vertebrais e não vertebrais podendo ser um novo tratamento de primeira linha para osteoporose pós menopausa. (REGINSTER *et al*., 2005)

Tem-se sugerido que a redução na ocorrência de fraturas em pacientes com osteoporose pode ser devido à capacidade do ranelato de estrôncio de dissociar as atividades de rabsorção e formação óssea (DELMAS, 2005). Estudos mostram que o ranelato de estrôncio não somente aumenta a massa óssea em vários sítios esqueléticos mas também aumenta as propriedades mecânicas do fêmur, úmero e ossos vertebrais (CAVERZASIO, 2008).

Os efeitos do ranelato de estrôncio (500mg/dia, 1 ou 2 g/dia) foram analisados em mulheres pós-menopausa com fraturas osteoporóticas espinhais. Durante o segundo ano do tratamento, a dose de 2g estava associada a 44% de redução no número de pacientes sem novas deformidades espinhais. (REGINSTER *et al*., 2006)

Ranelato de estrôncio (2g/dia), foi estudado por 3 anos em um grupo de mulheres com mais de 50 anos de idade que estavam, no mínimo com 5 anos após a menopausa e apresentavam história de fratura vertebral confirmada radiograficamente. As pacientes também receberam suplementos de cálcio e vitamina D antes e durante fase experimental. A conclusão do estudo sugeriu que o ranelato de estrôncio reduziu a recorrência de fratura vertebral e aumentou a BMD nas mulheres pós-menopausa com osteoporose (MEUNIER *et al*., 2004).

Um estudo foi feito, administrando-se SrR (2g/dia) por 3 anos em mulheres pós-menopausa de aproximadamente 74 anos de idade e com história de fratura osteoporótica pós-menopausa e quedas freqüentes. Nesse estudo ranelato de estrôncio foi bem tolerado e revelou uma redução significativa de 41% no risco de novas fraturas vertebrais nas pacientes (ADAMI, 2006).

De acordo com os estudos *in vivo* e *in vitro*, ranelato de estrôncio oferece proteção contra fratura osteoporótica vertebral, não vertebral, incluindo-se a de quadril, até a longo prazo. Sua eficiência tem sido demonstrada em todos os grupos de idade pós-menopausa, incluindo os idosos. A osteoporose requer um tratamento que possa ser confiável já que sua administração será por um longo período de tempo. Ranelato de estrôncio tem sido bem tolerado com um modo de ação mais moderno e fisiológico do que os agentes disponíveis atualmente. Crescem as evidências que sustentam o uso de ranelato de estrôncio como primeira opção no manuseio da osteoporose (REGINSTER, 2007).

3 OBJETIVO

Avaliar o efeito do ranelato de estrôncio sobre o tempo de osseointegração de implantes dentários de titânio instalados em tíbia e em fêmur de coelhos fêmeos.

4 HIPÓTESES

4.1 Hipótese nula (H_0)

O uso do ranelato de estrôncio não tem influência sobre o tempo de osseointegração dos implantes dentários de titânio instalados em tíbia e em fêmur de coelhos fêmeos.

4.2 Hipótese alternativa (H_1)

O uso do ranelato de estrôncio tem influência sobre o tempo de osseointegração dos implantes dentários de titânio instalados em tíbia e em fêmur de coelhos.

5 MATERIAIS E MÉTODOS

Este trabalho foi realizado de acordo com as Normas de Pesquisa em Saúde da UFC e do Conselho Nacional de Saúde – Resolução n° 1, de 13 de junho de 1988, e em observância à lei 6.638, de 08 de maio de 1979 (ANEXO A). O protocolo da pesquisa foi submetido à avaliação pelo Comitê de Ética em Pesquisa em Animais-CEPA da Universidade Federal do Ceará- UFC, tendo sido aprovado e licenciado em 25/06/2008 sob o protocolo n°13/08 (ANEXO B)

5.1 Delineamento do estudo

O estudo realizado foi do tipo experimental longitudinal, *in vivo*, de caráter analítico, com amostras independentes e animais divididos aleatoriamente entre os grupos.

5.2 Animais de experimentação

Foram escolhidos, por seleção aleatória simples, 16 coelhos da raça Nova Zelândia, clinicamente sadios, adultos jovens, fêmeas, com massa corporal entre 3 a 4 kg, provenientes do Setor de Cunicultura - Departamento de Zootecnia - Centro de Ciências Agrária da Universidade Federal do Ceará.

Os animais foram colocados em gaiolas individuais de arame galvanizado com zinco medindo 50 x 50 x 50cm, sob condições de iluminação e climatização naturais, obedecendo a ciclos claro/escuro, com livre acesso à água e à comida. Forneceu-se ração padronizada e água *ad libitum* aos coelhos.

Os animais foram randomicamente divididos em 2 grupos, designados com as letras C e E conforme estivesse fazendo uso ou não do ranelato de estrôncio: Controle (C) e Experimental (E), padronizando-se como grupo C o grupo que não estava tomando o ranelato de estrôncio (Protos®) e como grupo E, o grupo que fazia uso do ranelato de estrôncio (Protos®) (Tabela 1). Um animal de cada grupo era sacrificado com 15, 30, 45, 60, 75, 90, 105, 120 dias; o animal de cada grupo que iria ser sacrificado com 15 dias seria o C1 e o E1, o que iria ser sacrificado com 30 dias, o C2 e o E2, com 45 dias, o C3 e o E3, com 60 dias, o C4 e o E4, com 75 dias, o C5 e o E5, com 90 dias, o C6 e o E6, com 105 dias, o C7 e o E7, com 120 dias, o C8 e o E8. Após o sacrifício, fazia-se a medição do torque para a retirada dos implantes com um torquímetro digital, e as medidas eram feitas em Ncm.

Tabela 1 – Divisão dos grupos.

Grupo	Total de animais	Administração do SrR®	Posologia(625mg/kg)
C	8	não	
E	8	sim	1 vez ao dia

5.3 Critérios de exclusão

Os animais seriam excluídos da pesquisa, antes ou após o procedimento cirúrgico, quando:

a) Apresentassem complicações infecciosas;
b) Apresentassem quadro clínico de desnutrição ou diarréia;
c) Ocorresse óbito no trans-operatório ou após a recuperação anestésica;
d) Não chegassem ao final do período experimental proposto para seu sacrifício em bom estado geral de saúde;
e) Apresentassem fratura patológica espontânea.

Segundo os princípios adotados, 04 animais foram excluídos do estudo. Do total, dois animais foram a óbito por sobredose anestésica, enquanto os outros dois, por causa desconhecida (esses animais foram imediatamente substituídos). Os dois que morreram por sobredose anestésica pertenciam ao grupo C (protocolo não medicamentoso) e os outros dois que vieram a óbito por causa desconhecida pertenciam ao grupo E (protocolo medicamentoso).

5.4 Drogas e soluções

Foram utilizadas as seguintes drogas e soluções (Figura 2):

- Ranelato de estrôncio- (Protos®)
- Oxitetraciclina- (Terramicina®)
- Ketamina- (Dopalen®)
- Cloridrato de Xilasina- (Rompun®)
- Penicilina em pomada- (Ganadol®)
- Iodo- Povidona 10% (Povidonex®)
- Soro fisiológico a 0,9% (Darrow®)

Figura 2 - Drogas e soluções.

5.5 Materiais e equipamentos

Utilizou-se um motor elétrico cirúrgico para instalação de implantes dentários com controle de torque, modelo SMART TORQUE CONTROL-DENTOFLEX (Driller®), contra-ângulo NSK E16R, torquímetro digital (Homis®) para a leitura do torque em Ncm.

Outros materiais utilizados (Figura 3):

- Implantes dentários 3,75 x 8,0 mm hexágono interno (Dentoflex®)
- Campos estéreis descartáveis
- Luvas de látex cirúrgicas estéreis descartáveis
- Gaze estéril
- Fio de sutura de nylon 4,0
- Lâmina de bisturi n°15
- Cabo de bisturi n°3
- Seringa descartável 10mL
- Porta agulha
- Tesoura para fio de sutura
- Caixa metálica

- Pinça hemostática
- Pinça dente de rato
- Afastadores para tecido
- Descolador
- Cuba metálica
- Régua milimetrada
- Cureta Molt 2-4
- Broca 2.3 Dentoflex®
- Broca 2.6 Dentoflex®
- Broca 3.40 Dentoflex®
- Chave reta para montador Serson®
- Montadores para implante Dentoflex®
- Cortador de cabelo elétrico
- Tesoura de cortar cabelo

Figura 3 – Materiais utilizados.
Nota: A) Material estéril; B) Material posicionado para cirurgia; C) Torquímetro digital Homis® D) Motor para implante Dentoflex® E) Implante dentário 3,75 X 8,0 mm Dentoflex®

5.6 Modelo experimental

5.6.1 Pré-operatório e anestesia:

Cada coelho foi submetido ao experimento em um dia específico. O animal foi pesado e, em seguida, foi-lhe administrado, via intramuscular, ketamina (Dopalen®) a 0,25ml/kg e cloridrato de xilazina (Rompun®) a 8,8mg/kg para anestesiá-lo e oxitetraciclina (Terramicina®) 0.25ml/kg para evitar possíveis infecções pós-cirúrgicas. Para executar esse procedimento, o coelho era, então, colocado em um caixote com uma tampa e uma barra de madeira para imobilizá-lo enquanto se procedia à anestesia. Somente suas patas traseiras ficavam fora para o procedimento (Figura 4).

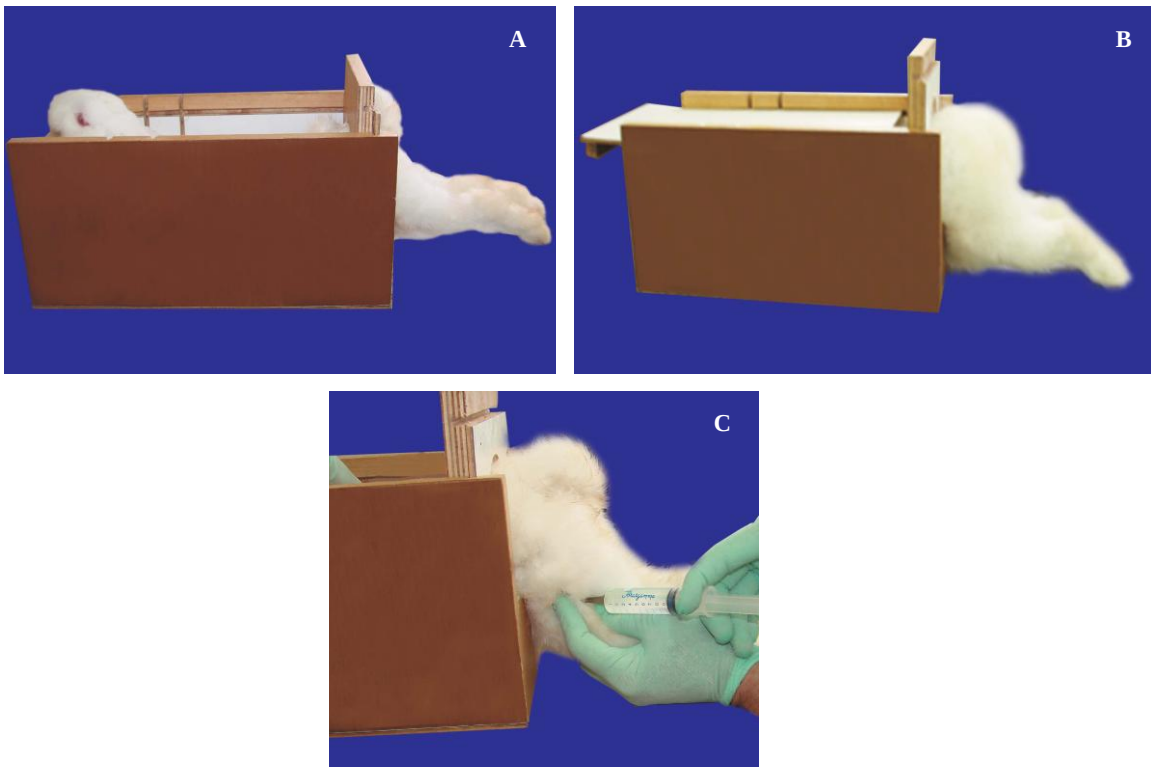

Figura 4 – Preparação do coelho para anestesia.
Nota: A) Coelho dentro do caixote ainda aberto com a barra de madeira em posição para imobilizá-lo; B) Coelho no caixote já fechado e pronto para anestesia; C) Anestesia sendo executada.

Com o animal anestesiado, procedia-se à tricotomia das patas (direita e esquerda) utilizando-se tesoura e aparelho elétrico de corte de cabelo (Figura 5). Após a tricotomia, o coelho era levado a um campo cirúrgico estéril, e feita devida assepsia do local cirúrgico

utilizando-se para isso solução antisséptica com iodo- povidona a 10% (Figura 6). Na medida em que transcorria o ato cirúrgico, verificada a necessidade de complementação anestésica, esta era prontamente realizada, respeitando-se sempre a proporção dose anestésica/massa corpórea.

Figura 5 – Tricotomia.

Figura 6 – Assepsia no local cirúrgico.

5.6.2 Técnica cirúrgica

Todos os animais submeteram-se a um procedimento cirúrgico experimental com passos metodológicos padronizados e seqüenciados.

Os procedimentos foram realizados sobre uma mesa previamente desinfectada e coberta por panos de campos estéreis onde o animal foi posicionado em decúbito lateral, de maneira que a área a ser operada permanecesse voltada para o cirurgião, objetivando facilitar o acesso cirúrgico.

Subseqüentemente, por meio de uma lâmina n°15 montada em um cabo de bisturi nº3, realizou-se uma incisão de 1,5cm em pele e tecido muscular subjacente (Figura 7). Com descoladores cirúrgicos foi feita a exposição óssea (Figura 8), obtendo-se, assim, acesso à proximal da tíbia e à distal do fêmur de ambos os lados do coelho. Perfurações ósseas foram feitas utilizando-se uma seqüência de três brocas padronizadas para todos os animais, sendo elas de nº 2,3, 2,6, 3,4, todas da marca Dentoflex® (Figura 9) encaixadas no contra ângulo NSK E16R e acionadas pelo motor Smart Torque Control (Driller®) a 1200 RPM. Essas perfurações eram feitas sob abundante irrigação com soro fisiológico a 0,9%. Após a cavidade ter sido efetuada (Figura 10), fazia-se, então, a instalação dos implantes dentários com um montador e uma chave apropriada (Figura 11)

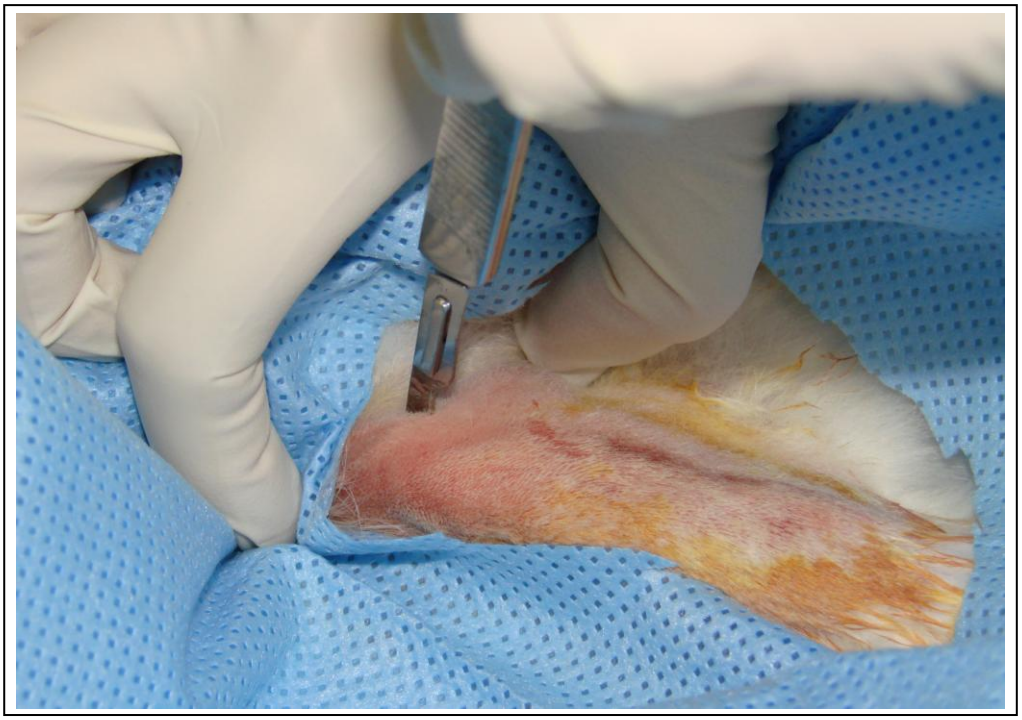

Figura 7 - Incisão sendo executada com bisturi.

Figura 8 - Exposição óssea.

Figura 9 –Utilização de brocas para perfuração óssea.

Figura 10 – Cavidade concluída.

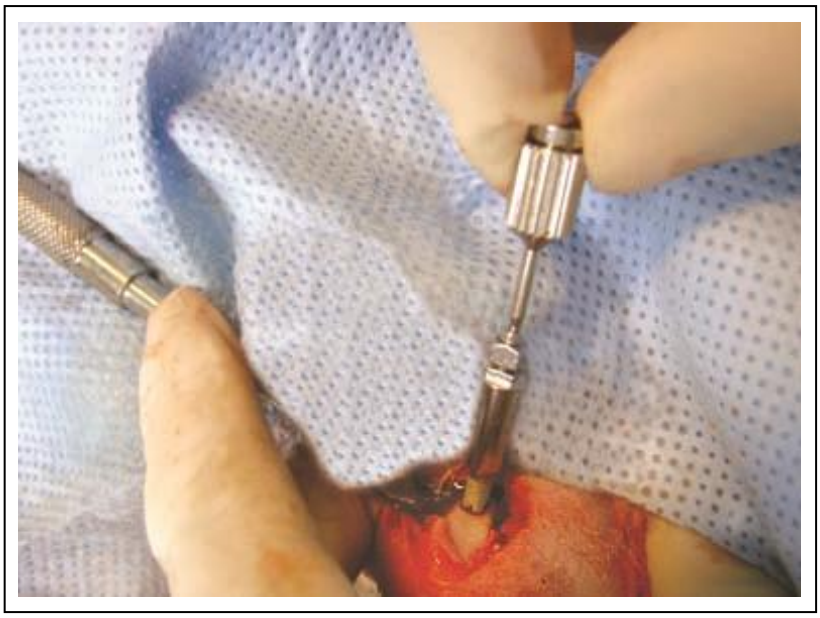

Figura 11 – Instalação do implante com a ajuda de montador e chave para montador.

Após a realização dos procedimentos operatórios e instalação dos implantes dentários de titânio que foram cobertos por um parafuso (Figura 12), realizou-se a reposição dos tecidos em seus devidos planos e suturas do músculo e pele com fio de nylon 4,0 (Figura 13). Os implantes foram instalados na proximal da tíbia e distal do fêmur como mostram as radiografias (Figura 14). No local da cirurgia foi colocada pomada de oxitetraciclina por sobre a sutura (Figura 15) para evitar infecção no local e ajudar a cicatrização.

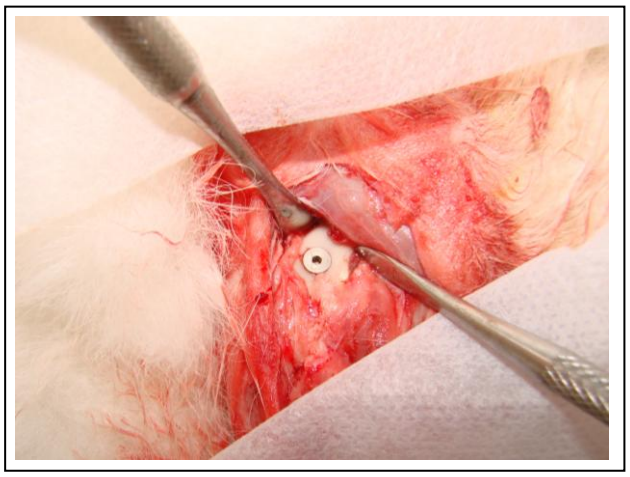

Figura 12 – Implante posicionado e coberto por um parafuso de cobertura.

Figura 13 – Sutura simples contínua

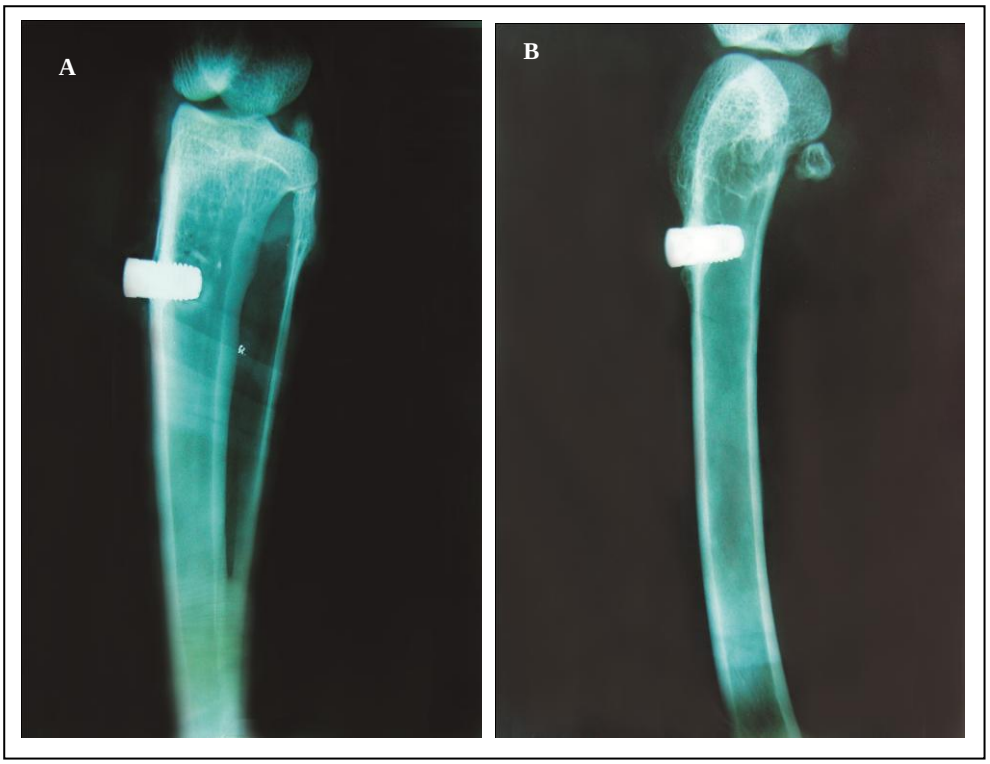

Fig. 14 – Radiografias dos implantes instalados.
Nota: A) Tíbia; B) Fêmur.

Figura 15 – Pomada de oxitetraciclina sobre a sutura.

Nas datas pré-estabelecidas, os animais foram sacrificados com aplicação endovenosa de 5mL de cloreto de potássio (KCl 19,1%). As suas patas foram desarticuladas e, em seguida, feito um descolamento de todo tecido mole ao redor dos implantes, deixando-os expostos.

O parafuso de cobertura foi removido e um montador (Dentoflex®) foi fixado ao hexágono interno do implante, ao montador foi encaixado uma chave reta apropriada (Serson®) (Figura 16) que se encontrava presa ao torquímetro digital (Homis®) (Figura 17). O osso foi imobilizado com um dispositivo confeccionado para esse fim e o implante removido por uma rotação reversa feita pelo torquímetro. O pico máximo do torque era registrado quando se procedia à rotação reversa do implante a qual era feita por um único examinador. Todos esses procedimentos foram feitos em ambos os grupos C e E.

Figura 16 - Montador em posição preso a chave acoplada ao torquímetro para medição do torque.

Figura 17 – Torquímetro digital com chave para montador reta aclopada.

5.7 Protocolo de administração do ranelato de estrôncio

Os animais do grupo E, 8 coelhos, tomavam ranelato de estrôncio (Protos®) por via oral, iniciando-se aproximadamente uma semana antes do procedimento cirúrgico para instalação dos implantes dentários , uma vez ao dia, na dose de 625mg/kg até o seu sacrífício. O medicamento vinha em forma de sachê com pó que era diluído em água e administrado aos animais em seringas descartáveis, sendo a dose de acordo com o peso de cada coelho. Um cânulo era encaixado na seringa para permitir um maior acesso ao tubo orofaríngeo e ter-se a certeza de que toda a dose havia sido ingerida (Figura 18).



Figura 18 – SrR diluído em água e colocado em seringa descartável com cânulo

Toda semana, os coelhos eram pesados em uma balança digital (Figura 19) para verificação da dose a ser administrada. Os coelhos tomavam o medicamento sempre pela manhã, às 6:30 horas, e somente meia hora depois era liberada sua alimentação. Para a devida administração do medicamento, os coelhos eram colocados em caixotes de madeira (Figura 20).

Figura 19 - Coelho sendo pesado em balança digital.



Figura 20 - Administração do SrR.
Nota: A) Coelho posicionado em caixote de madeira para a administração do SrR;
B) Administração do SrR por via oral.

5.8 Sacrifício dos animais

Os animais foram sacrificados por aplicação endovenosa de 5mL de cloreto de potássio (KCl 19.1%) seguindo o período pré estabelecido para ambos os grupos (Tabela 2).

Tabela 2 – Grupos Controle e Experimental e dias do sacrifício

Sacrifício	**15 dias**	**30 dias**	**45 dias**	**60 dias**	**75 dias**	**90 dias**	**105 dias**	**120 dias**
Grupos	E1 C1	E2 C2	E3 C3	E4 C4	E5 C5	E6 C6	E7 C7	E8 C8

5.9 Processamento dos dados

Após o sacrifício dos animais, a medição dos valores do torque era feita utilizando-se um torquímetro digital (Homis®), configurado na unidade de Ncm, para avaliação da osseointegração dos implantes dentários de titânio previamente instalados na tíbia e no fêmur dos coelhos.

Cada medição foi devidamente codificada de forma que o examinador conhecesse o grupo de cada coelho durante a leitura. Posteriormente, essas medições foram digitadas e processadas para que se pudesse proceder a uma análise estatística comparativa dos dois grupos no que se refere aos valores dos torques em cada tempo pré-determinado.

5.10 Análise estatística dos dados

Após colhidos, os dados obtidos compuseram um banco de dados utilizando-se o *software* Microsoft Excel®. Em seguida, foram transportados para o pacote estatístico SPSS® 15 para serem analisados. Foi aplicada análise de variância para três fatores (ANOVA), mais comumente denominada análise fatorial de variância, contendo como variável resposta o torque, e como variáveis independentes a utilização ou não do medicamento (grupo), os tipos de osso e o tempo.

O teste de Tukey foi aplicado para as variáveis que se mostraram significantes estatisticamente. O nível de significância adotado foi de 5%.

6 RESULTADOS

6.1 Observações gerais

Todos os animais alimentaram-se normalmente durante o período experimental de observação, não tendo sido constatada perda de peso considerável entre os grupos.

Não foram constatadas alterações relativas à locomoção, bem como processo infeccioso no sítio cirúrgico, da mesma forma, não foi evidenciado nenhum sinal de fratura.

6.2 Valores médios do torque

Foram calculadas as médias do torque com o desvio padrão dos quatro implantes instalados em cada coelho, tanto no grupo controle como no experimental, como mostra a Tabela 3 e o Gráfico 1. De acordo com a tabela, as médias do torque (Ncm) do grupo experimental mostraram-se bem maiores que as médias do grupo controle (Gráfico 2) após o tempo de 60 dias. Para saber se essa diferença nas médias entre os grupos seria ou não significante, foi feita a análise de variância.

Tabela 3: Valores médios das forças de torque (Ncm) ± desvio padrão necessárias para a remoção de implantes de titânio instalados em tíbia e fêmur de coelhos (n=4) tratados (experimental) e não tratados (controle) com ranelato de estrôncio na dose única de 625mg/Kg/dia.

INTERVALOS EXPERIMENTAIS (dias)	Grupo controle	Grupo experimental
15	10,1 ± 0,80	11,25 ± 0,76
30	12,43 ± 3,26	13,28 ± 3,77
45	16,45 ± 5,21	14,23 ± 3,01
60	18,1 ± 2,38	17,73 ± 7,37
75	16,55 ± 2,03	17,80 ± 2,20
90	15,03 ± 3,34	21,13 ± 5,09
105	12,53 ± 0,90	16,15 ± 5,67
120	15,0 ± 5,42	17,0 ± 1,63

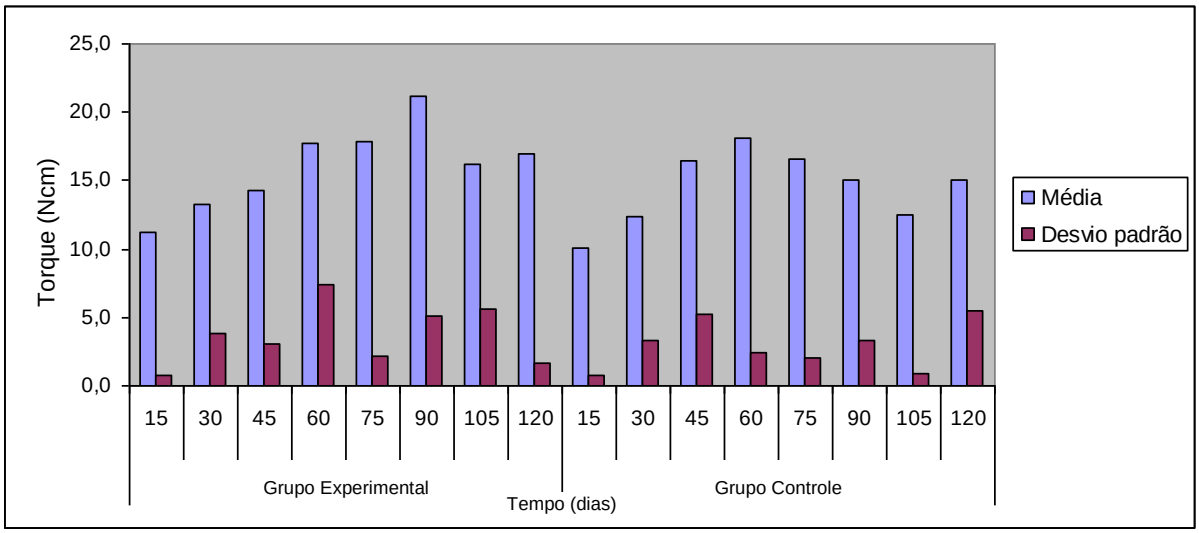

Gráfico 1 - Demonstrativo dos valores médios das forças de torque (Ncm) com o desvio padrão necessárias para a remoção de implantes de titânio instalados em tíbia e fêmur de coelhos (n=4) tratados (experimental) e não tratados (controle) com ranelato de estrôncio na dose única de 625mg/Kg/dia.

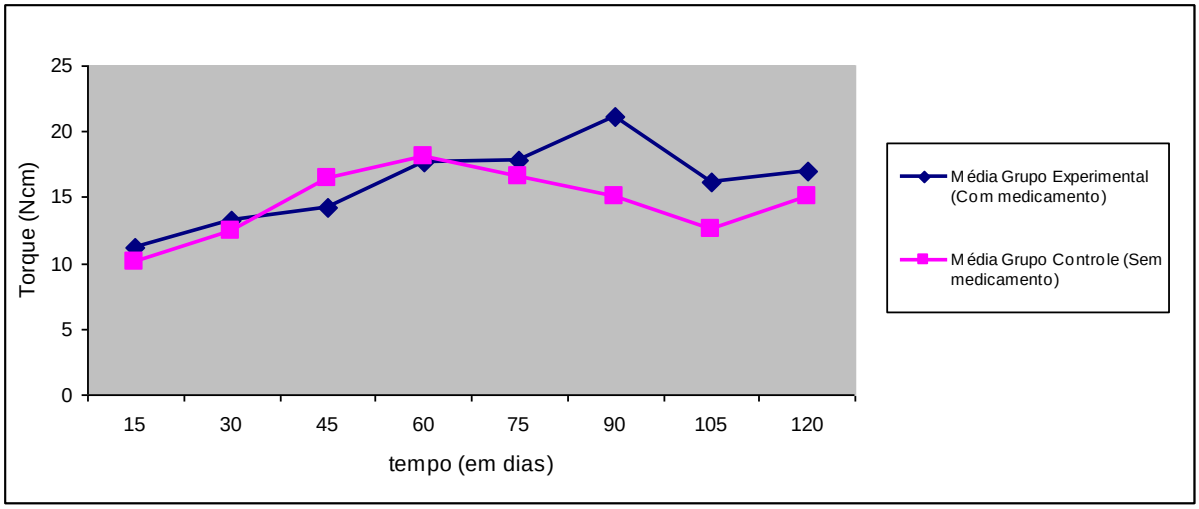

Gráfico 2 – Demonstrativo dos valores médios das forças de torque (Ncm) sem o desvio padrão necessárias para a remoção de implantes de titânio instalados em tíbia e fêmur de coelhos (n=4) tratados (experimental) e não tratados (controle) com ranelato de estrôncio na dose única de 625mg/Kg/dia.

6.3 Análise de Variância (ANOVA)

Feita a análise de variância (ANOVA) para o torque, os resultados encontrados foram registrados no Quadro 1. De acordo com os achados, o fato dos grupos estarem ou não utilizando o medicamento não influenciou na medida do torque bem como o tipo de osso, pois obtiveram um $p = 0,124$ e 0,462 respectivamente, ou seja o $p > 0,05$. Mas o período de tempo teve influência sobre o torque, pois apresentou um $p = 0,007$, ou seja menor que 0,05.

As combinações dos fatores (medicamento, tipo de osso e período de tempo) também não apresentaram significância estatística (Quadro 1).

Quadro 1 – Análise de variância ANOVA- considerando o torque por administração do medicamento, tipo de osso e período de tempo.

		Soma de quadrados	gl	Média quadrática	F	Sig
Variáveis principais	Medicamento (PROTOS®)	38,285	1	38,285	2,497	0,124
	Tipo de osso (Tíbia e fêmur)	8,483	1	8,483	0,553	0,462
	Período de tempo (15,30,45,60,75,90,105,120 dias)	374,817	7	53,545	3,493	*0,007
Interações entre 2 variáveis	Medicamento / tipo de osso	12,87	1	12,87	0,839	0,366
	Medicamento /Períodos de tempo	87,814	7	12,545	0,818	0,579
	Tipos de osso / Períodos de tempo	33,701	7	4,814	0,314	0,942
Interações entre 3 variáveis	Medicamento /Tipos de osso /Período de tempo	154,424	7	22,061	1,439	0,224
Modelo		710,394	31	22,916	1,495	0,132
Erro padrão		490,595	32	15,331		
Total		1200,989	63			

Variável dependente: torque
* Significante p<0,05

Dada a significância estatística do fator tempo na análise de variância, cabe o procedimento adicional para saber-se a influência desse fator sobre a osseointegração dos implantes dentários. Para tanto se utilizou o Teste de Tukey.

6.4 Teste de Tukey

Pelo Teste de Tukey, concluiu-se que foi no tempo de 60 dias que o valor do torque passou a ser significante, pois ele foi o único que apresentou um $p < 0,05$.

7 DISCUSSÃO

Osteoporose tem sido definida como uma doença esquelética sistêmica caracterizada por perda gradual e deteriorização da microarquitetura do tecido ósseo que resulta em um aumento da fragilidade óssea e susceptibilidade à fratura (MARIE, 2007; REGINSTER, 2007; BRUYERE *et al*., 2007). Pesquisas têm demonstrado que a osteoporose pode ser considerada um importante fator de risco para a osseointegração dos implantes dentários (PAN *et al*., 2000; DUARTE *et al*., 2003; MELLADO-VALERO *et al*., 2009).

Terapias recentes para osteoporose incluem suplementação de cálcio e de vitamina D na dieta, concomitantemente ao tratamento com estrógeno, calcitonina, bisfosfonatos, moduladores seletivos de receptores de estrógeno, ou fluoretos (EASTELL, 2005; Mac LAUGHLIN *et al*., 2006). Recentemente, ranelato de estrôncio (SrR), uma molécula desenvolvida pelo Laboratório Servier da França, foi licenciado para o tratamento e prevenção da osteoporose (BORGSTRÖM *et al*., 2006). O ranelato de estrôncio foi a droga de escolha para essa pesquisa porque de acordo com os estudos *in vivo* e *in vitro* tem aumentado a formação óssea e diminuído a reabsorção óssea (ADAMI, 2006; CHATTOPADHYAY *et al*., 2007), levando a um aumento da massa e da resistência ósseas, bem como uma melhora na microarquitetura do osso. (DELMAS, 2005; AMMANN, 2006).

O presente trabalho investigou os efeitos do ranelato de estrôncio (625mg/kg/dia) sobre o tempo de osseointegração de implantes dentários de titânio instalados em tíbia e em fêmur de coelhos. Dezesseis coelhos foram separados aleatoriamente em dois grupos de 8, sendo um grupo experimental e um grupo controle. Ao grupo experimental foi administrado ranelato de estrôncio 625mg/kg/dia, via oral, enquanto o grupo controle não fazia uso do medicamento. Os coelhos de ambos os grupos foram sacrificados nos tempos de 15,30,45,60,75,90,105 e 120 dias após a instalação dos implantes, e o torque para a remoção dos mesmos foi medido em Ncm por um torquímetro digital (Homis®). Os valores das medidas dos torques de cada grupo no seu devido tempo foram catalogados para posterior análise estatística.

Um argumento poderia ser levantado sobre o uso de animais não osteoporóticos nesse estudo; entretanto, ao se utilizarem coelhos fêmeas, administrndo-se a droga em doses superiores à dose terapêutica, percebe-se que o efeito da droga sobre o metabolismo ósseo é adequadamente induzido (CHACON *et al*., 2006).

Quanto maior a intensidade da força utilizada na remoção dos implantes maior o contato entre osso e implante, e, consequentemente, a sua osseointegração (KLOKKEVOLD *et al*., 2001).

Os valores médios do grupo que fez uso do ranelato de estrôncio após o tempo de 60 dias apresentaram-se maiores que os do grupo controle, embora de acordo com os resultados estatísticos não tenham sido significantes.

Um outro estudo feito também com coelhos, fêmeas, não ovarectomizados, instalando-se implantes na tíbia e no fêmur, e administrando-se alendronato; de acordo com a análise estatística feita a partir dos valores médios dos torques para a retirada dos implantes, não houve uma diferença significante entre os grupos controle e experimental (CHACON *et* al., 2006).

Como estudos *in vivo* (animais e humanos), utilizando-se ranelato de estrôncio têm duração média de 2 a 3 anos (DELLANNOY *et al*., 2002; AMMANN *et al*., 2004; AMMANN, 2006), provavelmente, o tempo de 4 meses desse estudo não foi suficiente para obtermos um efeito mais eficaz desse medicamento sobre a osseointegração dos implantes dentários instalados na tíbia e no fêmur dos coelhos. Um estudo com ranelato de estrôncio em macacos não ovarectomizados, mostrou que só após 6 meses de tratamento com ranelato de estrôncio foi que se evidenciou um efeito do medicamento na remodelação óssea, diminuindo a reabsorção óssea sem, contudo, diminuir a formação óssea (BUEHLER *et al*., 2001).

São poucos os estudos relacionados aos efeitos dos medicamentos para osteoporose sobre os implantes dentários. Implantodontistas irão corriqueiramente se deparar com pacientes que apresentem altos riscos de osteoporose (SHIBUTANI *et al.*, 2001). O manuseio com esses pacientes torna-se mais difícil quando eles estão fazendo uso de medicamento para osteoporose em que não se sabe o efeito do mesmo sobre o processo de oseointegração dos implantes dentários.

Alguns autores têm registrado casos de osteonecrose durante o uso dos bisfosfonatos em pacientes com câncer fazendo uso de pamidronato ou ácido zoledrônico, mas existem registros de casos de osteonecrose em mulheres com osteoporose sendo medicadas com bisfosfonatos orais como alendronato (ZAVRAS; ZHU, 2006; BEHAMOU, 2007).

SEDGHIZADEH *et al*. (2009) realizaram um estudo na Universidade da Carolina do Sul, Los Angeles, Estados unidos, e mostraram que a osteonecrose dos maxilares causada por uma terapia com alendronato para osteoporose é muito mais comum do que sugere seu fabricante e o quadro de peritos da ADA. Os resultados do estudo indicaram que o uso do alendronato via oral pode causar osteonecrose em alguns pacientes após procedimentos dentários como extrações.

HONG *et al*. (2009) fizeram um estudo na Universidade Hospital Dentário Yonsei, Seul, Coréia do Sul, para estimar a prevalência de osteonecrose dos maxilares causada por bisfosfonatos orais administrados em pacientes com osteoporose. De acordo com os achados, 63% dos pacientes selecionados no estudo desenvolveram osteonecrose nos maxilares associadas ao uso de bisfosfonatos após extrações dentárias, 17% por trauma de dentadura devido a próteses dentárias ou suportadas por implantes e 21% espontaneamente.

Ao iniciar o tratamento com bisfosfonatos, é essencial que os pacientes sejam informados dos riscos bucais que estes causam e que eles farão parte de um programa preventivo rigoroso incluindo controle de placa, advertência sobre dieta e uso de anti-séptico oral antibacteriano e/ou com flúor (MIGLIORATI *et al*., 2008).

Ranelato de estrôncio por se constituir uma nova terapia para osteoporose e por apresentar mecanismo de ação totalmente diferente dos bisfosfonatos, não se pode prever seus reais efeitos sobre os ossos maxilares e sobre o processo de osseointegração de implantes dentários a longo prazo. Para isso mais estudos se farão necessários.

8 CONCLUSÕES

Considerando-se as condições sob as quais o presente estudo foi realizado, concluiu-se:

- O ranelato de estrôncio não influenciou o tempo de osseointegração dos implantes dentários de titânio instalados em tíbia e em fêmur de coelhos.

REFERÊNCIAS

ADAMI, S. Protelos: Nonvertebral and hip antifracture efficacy in postmenopausal osteoporosis. **Bone,** v. 38, n. 2, Suppl. 1, p. S23-S27, 2006

ADELL, R.; LEKHOLM, U.; ROCKLER, B.; BRANEMARK, P.-I. A 15-year study of osseointegrated implants in the treatment of the edentulous jaw. **Int. J. Oral Surg.,** v. 10, n. 6, p. 387-416, 1981

ADELL, R.; LEKHOLM, U.; BRANEMARK, P.- I. A long term follow-up study of osseointegrated implants in the treatment of totally edentulous jaws. **Int. J. Oral Maxillofac. Implants,** v. 5, n. 4, p. 347-359, 1990

ALEXANDERSEN, P.; KARSDAL, M. A.; QVIST, P.; REGINSTER, J. Y.; CHRISTIANSEN, C. Strontium ranelate reduces the urinary level of cartilage degradation biomarker CTX-II in postmenopausal womem. **Bone,** v. 40, n. 1, p. 218-222, 2007

AMMANN, P. Strontium ranelate: A physiological approach for an improved bone quality. **Bone,** v. 38, n. 2, Suppl. 1, p. S15-S18, 2006.

AMMANN, P.; SHEN, V.; ROBIN, B.; MAURAS, Y.; BONJOUR, J. P.; RIZZOLI, R. Strontium ranelate improves bone resistance by increasing bone mass and improving architecture in intact female rats. **J. Bone Miner. Res.,** v. 19, n. 12, p. 2012-2020, 2004.

AMORIM, M. A. L.; TAKAYAMA, L.; JORGETTI, V.; PEREIRA, R. M. R. Comparative study of axial and femoral bone mineral density and parameters of mandibular bone quality in pacients receiving dental implants. **Osteoporos. Int.,** v. 18, n. 5, p. 703-709, 2007

BARBARA, A.; DELANNOY, P.; DENIS, B. G.; MARIE, P. J. Normal matrix mineralization induced by strontium ranelate in MC3T3-E1 osteogenic cells. **Metabolism,** v. 53, n. 4, p. 532-537, 2004.

BARON, R.; TSOUDEROS, Y. In vitro effects of S12911-2 on osteoclast function and bone marrow macrophage differentiation. **Eur. J. Pharmacol.,** v. 450, n. 1, p. 11-17, 2002

BENHAMOU, C. L. Effects of osteoporosis medications on bone quality. **Joint Bone Spine,** v. 74, n. 1, p. 39-47, 2007.

BIRKENFELD, L.; YEMINI, M.; KASE, N. G.; BIRKENFELD, A. Menopause-related oral alveolar bone resorption: A review of relatively unexplored consequences of estrogen deficiency. **Menopause,** v. 6, n. 2, p.129-133, 1999.

BODIC, F.; HAMEL, L.; LEROUXEL, E.; BASLÉ, M. F.; CHAPPARD, D. Bone loss and teeth. **Joint Bone Spine,** v. 72, p. 215-221, 2005.

BOIVIN, G.; DELOFFRE, P.; PERRAT, B.; PANCZER, G.; BOUDELLE, M.; MAURAS, Y. Strontium distribution and interactions with bone mineral in monkey iliac bone after strontium salt administration **J. Bone Miner. Res.,** v. 11, p. 1302-1311, 1996.

BONNELYE, E.; CHABADEL, A.; SALTEL, F.; JURDIC, P. Dual effect of strontium ranelate: stimulation of osteoblast differentiation and inhibition of osteoclast formation and resorption in vitro. **Bone,** v. 42, p. 129-138, 2007.

BOONEM, S. Addressing and meeting the needs of osteoporotic patients with strontium ranelate: a review. **Curr. Opin. Rheumatol.,** v. 18, p. S21-S27, 2006.

BORGSTRÖN, F.; JÖNSSON, B.; STRÖM, O.; KANIS, J. A. An economic evaluation of strontium ranelate in the treatment of osteoporosis in a Swedish setting. **Osteoporos. Int.,** v. 17, p. 1781-1793, 2006.

BRANEMARK, P. I. Intraosseous anchorage of dental prothesis. Experimental studies. **Scand. J. Plast. Reconstr. Surg.**, v. 3, p. 81-93, 1969.

BRANEMARK, P.- I. Osseointegration and its experimental background. **J. Prosth. Dent**., v. 50, n. 3, p. 399-410, Sept. 1983.

BRANEMARK, P. -I. **Precision Predictability**. Gothenburg, Sweden: Institute for Applied Biotechnology, 1990. v. 15.

BRANEMARK, P.- I.; ADELL, R.; ALBREKTSSON, T.; LEKHOLM, U.; LUNDKVIST, S.; ROCKLER, B. Osseointegrated titanium fixtures in the treatment of edentulousness. **Biomaterials**, v. 4, p. 25-28, Jan. 1983.

BRANEMARK, P.- I.; ALBREKTSSON, T.; HANSSON, H. A.; KASEMO, B.; LARSSON, K.; LUNDSTRÖM, I.; MCQUEEN, D. H.; SKALAK, R. The interface zone of inorganic implants “in vivo”: titanium implants in bone. **Ann. Biomed. Eng.**, v. 11, p.1-27, 1983

BROSH, T.; PERSOVSKI, Z.; BINDERMAN, I. Mechanical properties of bone- implant interface. **Int. J. Oral Maxillofac. Implants,** v. 10, p. 729-741, 1995.

BRUYERE, O.; ROUX, C.; DETILLEUX, J.; SLOSMAN, D. O.; SPECTOR, T. D.; FARDELLONE, P.; BRIXEN, K.; DEVOGELAER, J. P.; CURIEL, M. D.; ALBANESE, C.; KAUFMAN, J. M.; NIELSEN, S. P.; REGINSTER, J. Y. Relationship between bone mineral density changes and fracture risk reduction in patients treated with strontium ranelate. **J. Clin. Endocrinol. Metab.,** v. 92, p. 3076-3081, 2007.

BUEHLER, J.; CHAPPUIS, P.; SAFFAR, J. L.; TSOUDEROS, Y.; VIGNERY, A. Strontium ranelate inhibits bone resorption while maintaining formation in alveolar bone in monkeys (*Macaca fascicularis*). **Bone,** v. 29, n. 2, p. 176-179, Aug. 2001.

CAO, T.; SHIROTA, T.; OHNO, K.; MICHI, K. I. Mineralized bone loss in partially edentulous trabeculae of ovariectomized rabbit mandibles. **J. Periodontal.,** v. 39, p. 37-41, 2004.

CARLSSON, L.; ROSTLUND, T.; ALBREKTSSON, B.; ALBREKTSSON, T. Removal torques for polished and rough titanium implants. **Int. J. Oral Maxillofac. Implants,** v. 3, p. 21-24, 1988.

CASTAÑEDA, S.; CALVO, E.; LARGO, R.; GONZÁLEZ, R. G.; PIEDRA, C.; CURIEL, M. D.; BEAUMONT, G. H. Caracterization of a new experimental modelo f osteoporosis in rabbits. **J. Bone Miner. Metab.,** v. 26, p. 53-59, 2008.

CAVERZASIO, J. Strontium ranelate promotes osteoblastic cell replication through at least two different mechanisms. **Bone,** p.1-6, 2008.

CHACON, G. E.; STINE, E. A.; LARSEN, P. E.; BECK, M.; McGLUMPHY, E. A. Effect of alendronate on endosseous implant integration: an in vivo study in rabbits. **J. Oral Maxillofac. Surg.,** v. 64, p.1005-1009, 2006.

CHATTOPADHYAY, N.; QUINN, S. J.; KIFOR, O.; YE, C.; BROWN, E. M. The calcium-sensing receptor (CaR) is involved in strontium ranelate-induced osteoblast proliferation. **Biochem. Pharmacol.,** v. 74, p. 438-447, 2007.

CHO, P.; SCHNEIDER, G. B.; KRIZAN, K. Examination of the Bone-Implant Interface in Experimentally Induced Osteoporotic Bone. **Implant Dent.,** v. 13, n.1, p. 79-87, 2004.

COHEN, A. J.; ROE, F. J. C. Review of risk factors for osteoporosis with particular reference to a possible aetiological role of dietary salt. **Food Chem. Toxicol.,** v. 38, p. 237-253, 2000.

COMPSTON, J. Clinical and therapeutic aspects of osteoporosis. **Eur. J. Radiol.,** v. 71, n. 3, p. 388-391, 2009

COOPER, L. F. Systemic effectors of alveolar bone mass and implications in dental therapy. **Periodontology,** v. 23, p. 103-109, 2000.

DAHL, S. G.; ALLAIN, P.; MARIE, P. J.; MAURAS, Y.; BOIVIN, G.; AMMANN, P.; TSOUDEROS, Y.; DELMAS, P. D.; CHRISTIANSEN, C. Incorporation and distribution of Strontium in bone **Bone,** v. 28, n. 4, p. 446-453, Apr. 2001.

DAO, T. T. T.; ANDERSON, J. D.; ZARB, G. Is osteoporosis a risk factor for osseointegration of dental implants? **Int. J. Oral Maxillofac. Implants,** v. 8, p. 137-144, 1993.

DELANNOY, P.; BAZOT, D.; MARIE, P. J. Long-term treatment with strontium ranelate increases vertebral bone mass without deleterious effect in mice. **Metabolism,** v. 51, n. 7, p. 906-911, July 2002.

DELMAS, P. D. Clinical effects of strontium ranelate in womem with postmenopausal osteoporosis. **Osteoporos. Int.,** v. 16, Suppl. 1, p. S16-S19, 2005.

DERVIS, E.; TURKEY, I. Oral implications of osteoporosis. **Oral Surg. Oral Med. Oral Pathol. Oral Radiol. Endod.,** v. 100, n. 3, p. 349-356, Sept. 2005

DEVLIN, H.; HORNER, K.; LEDERTON, D. A. Comparison of maxillary and mandibular bone mineral densities. **J. Prosthet. Dent.,** v. 79, p. 323-327, Jan. 1998.

DIMAI, H. P. Strontium ranelat-ein neus konzept zur behandlung der osteoporose. **Wiener Klinische Wochenschrift,** v. 117, n. 21/22, p. 728-738, 2005.

DUARTE, P. M.; CESAR NETO, J. B.; GONÇALVES, P. F.; SALLUM, E. A.; NOCITI Jr, F. H. Estrogen Deficiency Affects Bone Healing Around Titanium Implants: A Histometric Study in Rats. **Implant Dent.,** v. 12, n. 4, p. 340-345, 2003.

DUARTE, P. M.; VASCONCELOS, G. B. C.; SALLUM, A. W.; FILHO, G. R.; SALLUM, E. A.; NOCITI Jr, F. H. Alendronate therapy may be effective in the prevention of boné loss around titanium implants inserted in estrogen-deficient rats. **J. Periodontol.,** v. 76, p. 107-114, 2005.

EASTELL, R. Osteoporosis. **Medicine,** v.33, n.12, p. 61-65, 2005

ESPOSITO, M.; HIRCH, J. M.; LEKHOLM, U. Biological factors contributing to failures of osseointegrated oral implants. **Eur. J. Oral Sci.,** v. 106, p. 721-764, 1998.

FARLAY, D.; BOIVIN, G.; PANCZER, G.; LALANDE, A.; MEUNIER, P. J. Long-Term strontium ranelate administration in monkeys preserves characteristics of bone mineral crystals and degree of mineralization of bone **J. Bone Mineral Res.,** v. 20, n. 9, p. 1569-1578, 2005.

FRIBERG, B.; EKESTUBBE, A.; MELLSTROM, D.; SENERBY, L. Branemark implants and osteoporosis: A clinical exploratory study. **Clin. Implant Dent. Relat. Res.,** v. 3, n. 1, p. 50-56, 2001.

FRIEDLANDER, A. H. The physiology, medical management and oral implications of menopause. **J. Am. Dent. Assoc.,** v. 133, n. 1, p. 73-81, Jan. 2002.

FUCHS, R. K.; ALLEN, M. R.; CONDON, K. W.; REIWALD, S.; MILLER, L. M.; McCLENATHAN, B. K.; PHIPPS, R. J.; BURR, D. B. Strontium ranelate does not stimulate bone formation in ovariectomized rats. **Osteoporos. Int.,** v. 35, n. 4, p. 21-31, 2007.

GLASTRE, C.; BRAILLON, P.; DAVID, L. Measurement of bone mineral content of the lumbar spine by dual energy X-ray absorptiometry in normal children: correlations with growth parameters. **J. Clin. Endocrinol. Metabol.,** v. 70, p. 1330-1333, 1990.

GRYNPAS, M. D.; MARIE, P. J. Effects of low doses of strontium on bone quality and quantity in rats. **Bone,** v. 11, n. 5, p. 313-319, 1990.

HAJJAR, R. R.; KAMEL, H. K. Osteoporosis for the home care physician, part 1: etiology and current diagnostic strategies. **J. Am. Med. Dir. Assoc.,** v. 5, p. 192-196, May/June 2004.

HANSSON, H.- A.; ALBREKTSSON, T.; BRANEMARK, P.- I. Structural aspects of the interface between tissue and titanium implants. **J. Prosthet. Dent.,** v. 50, n. 1, p. 108-113, 1983.

HARRISON, J. E.; TAM, C. S.; HEERSCHE, J. N. M.; MURRAY, T. M. Metabolic bone diseases: cellular and tissue mechanisms. **Osteoporos. Int.,** v. 52, p. 240-267, 1989.

HEERSCHE, J. N. M.; BELLOWS, C. G.; ISHIDA, Y. The decrease in bone mass associated with aging and menopause. **J. Prosthet. Dent.,** v. 79, n. 1, p. 14-16, Jan. 1998.

HILDEBOLT, C. F.; PILGRAM, T. K.; DOTSON, M.; ARMAMENTO-VILLAREAL, R.; HAUSER, J.; COHEN, S.; CIVITELLI, R. Estrogen and/or calcium pus vitamin D increase mandibular bone mass. **J. Periodontol.,** v. 75, n. 6, p. 811-816, 2004.

HOHLWEG-MAJERT, B.; SCHMELZEISEN, R.; PFEIFFER, B. M.; SCHNEIDER, E. Significance of osteoporosis in craniomaxillofacial surgery: A review of the literature. **Osteoporos. Int.,** v. 17, n. 2, p. 167-179, 2006.

HONG JW, NAM W, CHA IH, CHUNG SW, CHOI HS, KIM KM, KIM KJ, RHEE Y, LIM SK. Oral bisphosphonate-related osteonecrosis of the jaw: the first report in Asia **Osteoporos Int** p.1-7,2009

HWANG, D.; WANG, H. L. Medical Contraindications to Implant Therapy: Part II: Relative Contraindications. **Implant. Dent.,** v. 16, n. 1, p. 13-21, 2007.

JOHANSSON, C.; ALBREKTSSON, T. Integration of screw implants in the rabbit. A 1-year follow up of removal torque of titanium implants. **Int. Oral Maxillofac. Implants**, v. 2, n. 2, p. 69-75, 1987.

JOVANOVIC, S. A.; HUNT, D. R.; BERNARD, G. W.; SPIEKERMANN, H.; NISHIMURA, R.; WOZNEY, J.; WIKESJÖ, U. M. E. Long-term functional loading of dental implants in rhBMP -2 induced bone. A histologic study in the canine ridge augmentation model. **Clin. Oral Implants Res.,** v. 14, n. 6, p. 793-803, 2003.

KELLER, J. C.; STEWART, M.; ROEHM, M.; SCHNEIDER, G. B. Osteoporosis-like bone conditions affect osseointegration of implants. **Int. J. Oral Maxillofac. Implants,** v. 19, n. 5, p. 687-694, 2004.

KLEMETTI, E.; VAINIO, P. Effect of bone mineral density in skeleton and mandible on extraction of teeth and clinical alveolar height. **J. Prosthet. Dent.,** v. 70, p. 21-25, 1993.

KLOKKEVOLD, P. R.; JOHNSON, P.; DADGOSTARI, S.; CAPUTO, A.; DAVIES, J. E.; NISHIMURA, R. D. Early endosseous integration enhanced by dual acid etching of titanium: a torque removal study in the rabbit. **Clin. Oral Implants Res.,** v. 12, n. 4, p. 350-357, 2001.

KLOKKEVOLD, P. R.; NISHIMURA, R. D.; ADACHI, M.; CAPUTO, A. Osseointegration enhanced by chemical etching of the titanium surface: a torque removal study in the rabbit. **Clin. Oral Implants Res.,** v. 8, n. 6, p. 442-447, 1997.

KLOSS, F. R.; GASSNER, R. Bone and aging: Effects on the maxillofacial skeleton. **Exp. Gerontol.,** v. 41, n. 2, p. 123-129, 2006.

KRALL, E. A.; DAWSON-HUGHES, B.; PAPAS, A. Tooth loss and skeletal bone density in healthy postmenopausal woman. **Osteoporos. Int.,** v. 4, n. 2, p. 104-109, 1994.
KRIBBS, P. J. Comparison of mandibular bone in normal and osteoporotic women. **J. Prosthet. Dent.,** v. 63, n. 2, p. 218-222, 1990.

KRIBBS, P. J.; CHESNUT, C. H. Relationships between mandibular and skeletal bone in an osteoporotic population. **J. Prosthet. Dent.,** v. 62, p. 703-707, 1998.

LEBLANC, V. Protelos, the first dual-action bone agent for the treatment of postmenopausal osteoporosis. **Medicographia,** v. 28, n. 1, p. 55-61, 2006.

LINKOW, L. I.; DORFMAN, J. D. Implantology in dentistry. **N Y State Dent J.**, v. 57, n. 6, p. 31-35, June/July 1991.

MacLAUGHLIN, E. J.; SLEEPER, R. B.; McNATTY, D.; RAEHL, C. L. Management of age-related osteoporosis and prevention of associated fractures. **Ther. Clin. Risk Manag.,** v. 2, n. 3, p. 281-295, 2006.

MARIE, P. J. Strontium ranelate: a physiological approach for optimizing bone formation and resorption. **Bone,** v. 38, n. 2, p. S10-S14, 2006.

MARIE, P. J. Strontium ranelate: new insights into its dual mode of action. **Bone,** v. 40, n. 5, suppl. 1, p. S5-S8, 2007.

MARIE, P. J.; AMMANN, P.; BOIVIN, G.; REY, C. Mechanisms of Action and Therapeutic Potential of Strontium in Bone. **Calcif. Tissue Int.,** v. 69, n. 3, p. 121-129, 2001.

MARIE, P. J.; HOTT, M.; MODROWSKI, D. An uncoupling agent containing strontium prevents bone loss by depressing bone resorption and maintain bone formation in estrogen-deficient rats. **J. Bone Miner. Res.,** v. 18, p. 607-615, 1993.

MELLADO-VALERO, A.; FERRER-GARCIA, J. C.; LABAIG-RUEDA, C.; CALVO-CATALÁ, J. Implant treatment in patients with osteoporosis. **Med. Oral Patol. Oral Cir. Bucal,** Sept. 2009.

MEUNIER, P. J.; ROUX, C.; SEEMAN, E.; ORTOLANI, S.; BADURSKI, J. E.; SPECTOR, T. D. The effects of strontium ranelate on the risk of vertebral fracture in womem with postmenopausal osteoporosis. **N. Engl. J. Med.,** v. 350, n. 5, p. 459-468, 2004.

MIGLIORATI CA, HSU CJ, CHOPRA S, KALTMAN SS. Dental management of patients with a history of bisphosphonate therapy: clinical dilemma. **CDA J** V.36, N.10, p.769-774, 2008

MOROHASHI, T.; SANO, T.; YAMADA, S. Effects of strontium on calcium metabolism in rats. I. A distinction between the pharmacological and toxic doses. **Jpn. J. Pharmacol.,** v. 64, n. 3, p. 155-162, 1994.

OKAMURA, A.; AYUKAWA, Y.; IYAMA, S.; KOYANO, K. Effect of the diference of bone turnover on peri-titanium implant osteogenesis in ovariectomized rats. **J. Biomed. Mater Res. A,** v. 70, n. 3, p. 497-505, 2004.

ORTOLANI, S.; VAI, S. Strontium ranelate: an increased bone quality leading to vertebral antifracture efficacy at all stages. **Bone,** v. 38, n. 2, suppl. 1, p. S19-S22, 2006

OZAWA, S.; OGAWA, T.; IIDA, K.; SUKOTJO, C.; HASEGAWA, H.; NISHIMURA, D.; NISHIMURA, I. Ovariectomy Hinders the Early Stage of Bone-Implant Integration: Histomorphometric, Biomechanical and Molecular Analyses. **Bone,** v. 30, n. 1, p. 137-143, Jan. 2002.

PAN, J.; SHIROTA, T.; OHNO, K.; MICHI, K. Effect of Ovariectomy on Bone Remodeling Adjacent to Hydroxyapatite-Coated Implants in the Tibia of Mature Rats. **J. Oral Maxillofac. Surg.,** v. 58, n. 8, p. 877-882, 2000.

PASSI, P.; MARIN, V.; MIOTTI, A. Histologic investigation on two titanium screw dental implants in humans. **Quintessence Int.,** v. 20, n. 6, p. 429-434, 1989.

PAYNE, J. P.; REINHARDT, R. A.; NUMMIKOSKI, P. V.; PATIL, K. Longitudinal alveolar bone loss in postmenopausal osteoporotic/osteopenic women. **Osteoporos. Int.,** v. 10, n. 1, p. 34-40, 1999.

PRESTWOOD, K. M.; RAISZ, L. G. Prevention and treatment of osteoporosis. **Clin. Cornerstone,** v. 4, n. 6, p. 31-40, 2005.

PUELO, D. A.; NANCI, A, Understanding and controlling the bone-implants interface. **Biomaterials** v. 20, p. 2311-2321, 1999.

QI, M. C.; ZHOU, X. Q.; HU, J.; DU, Z. J.; YANG, J. H.; LIU, M.; LI, X. M. Oestrogen replacement therapy promotes bone healing around dental implants in osteoporotic rats. **Int. J. Oral Maxillofac. Surg.,** v. 33, n. 3, p. 279-285, 2004.

QUIRYNEN, M.; ASSCHE, N. V.; BOTICELLI, D.; BERGLUNDH, T. How does the timing of implant placement to extraction affect outcome? **Int. J. Oral Maxillofac. Implants,** v. 22, Suppl., p. 203-223, 2007.

REGINSTER, J. Y. Managing the osteoporotic patient today. **Bone,** v. 40, p. S12-S18, 2007.

REGINSTER, J. Y.; BURLET, N. Osteoporosis: a still increasing prevalence. **Bone,** v. 38, p. S4-S9, 2006.

REGINSTER, J. Y.; CLOSE, P.; ISERENTANT, C. Therapeutic Options for Postmenopausal Osteoporosis-PTH and Strontium Ranelate. **Women's Health Menopausal Disorders,** p. 53-56, 2006.

REGINSTER, J. Y.; DEROISY, R.; NEUPREZ, A.; HILIGSMANN, M.; ZEGELS, B.; BRUYERE, O. Strontium ranelate: new data on fracture prevention and mechanisms of action. **Curr. Osteoporos. Rep.,** v. 7, n. 3, p. 96-102, 2009.

REGINSTER, J. Y.; MALAISE, O.; NEUPREZ, A.; BRUYERE, O. Strontium ranelate in the prevention of osteoporotic fractures. **Int. J. Clin. Pract.,** v. 61, n. 2, p. 324-328, Feb. 2007.

REGINSTER, J. Y.; SEEMAN, E.; VERNEJOUL, M. C.; ADAMI, S.; COMPSTON, J.; PHENEKOS, C.; DEVOGELAER, J. P.; CURIEL, M. D.; SAWICKI, A.; GOEMARE, S.; SORENSEN, O. H.; FELSENBERG, D.; MEURNIER, P. J. Strontium Ranelate Reduces the Risk of Nonvertebral Fractures in Postmenopausal Women with Osteoporosis: Treatment of Peripheral Osteoporosis (TROPOS) Study. **J. Clin. Endocrinol. Metab.,** v. 90, n. 5, p. 2816-2822, 2005.

RING, M. E. A thousand years of dental implants: a definitive history – Part 1. **Compendium,** v. 16, n. 10, p. 1060-1069, 1995.

SAMBROOK, P.; KELLY, P.; EISMAN, J. Bone mass and ageing. **Baillière' Clin. Reum.,** v. 7, n. 3, p. 445-457, Oct. 1993.

SAMBROOK, P.; COOPER, C. Osteoporosis. **Inst. Bone Joint Res.,** v. 367, p. 2010-2018, 2006.

SCHNITMAN, P. A.; SHULMAN, L. B. Dental implants: benefits and risks. *In:* NIH-HARVARD CONSENSUS DEVELOPMENT CONFERENCE, 1990, Washington. **Proceedings…** Washington, DC: US Department of Health and Human Services, v. 81, p. 1531-1535, 1990

SEDGHIZADEH PP, STANLEY K, CALIGIURI M, HOFKES S, LOWRY B, SCHULER CF. Oral bisphosphonate use and the prevalence of osteonecrosis of the jaw **J Am Dental Assoc (JADA)** v.140, n.1, p.61-66, 2009

SENNERBY, L.; DASMAH, A.; LARSSON, B.; IVERHED, M. Bone tissue responses to surface-modified zirconia implants: a histomorphometric and removal torque study in the rabbit. **Clin. Implant. Dent. Relat. Res.,** v. 7, Suppl. 1, p. S13-S20, Jan. 2005.

SHANAZARI, M.; LANG, D. H.; FOSMIRE, G. J.; SHARKEY, N. A.; MITCHELL, A. D.; LEACH, R. M. Strontium Administration in Young Chickens Improves Bone Volume and Architecture but Does not Enhance Bone Structural and Material Strength. **Calcif. Tissue Int.,** v. 80, n. 3, p. 160-166, 2007.

SHIBUTANI, T.; INUDUKA, A.; HORIKI, I.; LUAN, Q.; IWAYAMA, Y. Bisphosphonate inhibits alveolar bone resorption in experimentally-induced peri-implantitis in dogs. **Clin. Oral Impl. Res.,** v. 12, n. 2, p. 109-114, 2001.

SHIBLI, J. A.; AGUIAR, K. C. D. S.; MELO, L.; D'AVILA, S.; ZENOBIO, E. G.; FAVERI, M.; IEZZI, G.; PIATTELI, A. Histological comparison between implants retrieved from patients with and without osteoporosis. **Int. J. Oral Maxillofac.,** v. 37, n. 4, p. 321-327, 2008.

SOUTHARD, T. E.; SOUTHARD, K. A.; LEE, A. Alveolar process fractal dimension and postcranial bone density. **Oral Surg. Oral Med. Oral Pathol. Oral Radiol. Endod.,** v. 91, n. 4, p. 486-491, 2001.

SPECKER, B. L.; BRAZEROL, W.; TSANG, R. C. Bone mineral content in children 1 to 6 years of age. **Am. J. Dis. Children,** v. 141, n. 3, p. 343-344, 1987.

STEENBERGHE, D. V.; JACOBS, R.; DESNYDER, M.; MAFFEI, G.; QUIRYNEN, M. The relative impact of local and endogenous patient-related factors on implant failure up to the abutment stage. **Clin. Oral Implants Res.,** v. 13, n. 6, p. 617-622, 2002.

STEFLIK, D. E.; LAKE, F. T.; SISK, A. L.; PARR, G. R.; HANES, P. J.; DAVIS, H. C.; ADAMS, B. O.; YAVARI, J. A comparative investigation in dogs: 2-year morphometric results of the dental implant-bone interface. **Int. J. Oral Maxillofac. Implants,** v. 11, n. 1, p. 15-25, 1996.

SULLIVAN, R. M. Implant dentistry and the concept of osseointegration: A historical perspective. **J. Calif. Dent. Assoc.,** v. 29, n. 11, p. 737-745, Nov. 2001.

SUSIN, C.; QAHASH, M.; HALL, J.; SENNERBY, L.; WIKESJÖ, U. M. E. Histological and biomechanical evaluation of phosphorylcholine-coated titanium implants. **J. Clin. Periodontol.,** v. 35, n. 3, p. 270-275, 2008.

TAKAHASHI, N.; SASAKI, N.; TSOUDEROS, Y.; SUDA, T. S12911-2 inhibits osteoclastic bone resorption in vitro. **J. Bone Miner. Res.,** v. 18, n. 6, p. 1082-1087, 2003.

TANDON, V. R.; SHARMA, S.; MAHAJAN, A.; PARIHAR, A.; SINGH, K. Strontium Ranelate. **JK Sci.,** v. 8, n. 2, p. 114-116, Apr./June 2006.

VERBERCKMOES, S. C.; DE BROE, M. E.; D'HAESE, P. C. Dose-dependent effects of strontium on osteoblast function and mineralization. **Kidney Int.,** v. 64, n. 2, p. 534-543, 2003.

VON WOWERN, N. General and oral aspects of osteoporosis: a review. **Clin. Oral Investig.,** v. 5, n. 2, p. 71-82, 2001.

VON WOWERN, N.; KLAUSEN, B.; KOLLERUP, G. Osteoporosis: a risk factor in periodontal disease. **J. Periodontol.,** v. 65, n. 12, p.1134-1138, 1994.

VON WOWERN, N.; KOLLERUP, G. Symptomatic osteoporosis: a risk factor for residual ridge reduction of the jaws. **J. Prosthet. Dent.,** v. 67, n. 5, p. 656-660, 1992

VON WOWERN, N.; STORM, T. L.; OLGAARD, K. Bone mineral content by photon absorptiometry of the mandible compared with that of the forearm and lumber spine. **Calcif. Tissue Int.,** v. 42, n. 3, p. 157, 1998.

YANG, J.; FARNELL, D.; DEVLIN, H.; HORNER, K.; GRAHAM, J. The effect of ovariectomy on mandibular cortical thickness in the rat. **J. Dent.,** v. 33, n. 2, p. 123-129, 2005.

ZARB, G. A.; SCHMITT, A. The longitudinal clinical effectiveness of osseointegrated dental implants: the Toronto study. Part II: the prosthetic results. **J. Prosthet. Dent.,** v. 64, n. 1, p. 53-61, 1990.

ZAVRAS, A. I.; ZHU, S. Bisphosphonates are associated with increased risk for jaw surgery in medical claims data: is it osteonecrosis? **J. Oral Maxillofac. Surg.,** v. 64, n. 6, p. 917-923, 2006.

ANEXO A – LEI N° 6.638, de 08 de maio de 1979

Estabelece normas para a prática didática - científica da vivissecção de animais e determina outras providências.

O PRESIDENTE DA REPÚBLICA

Faço saber que Congresso Nacional decreta e eu sanciono a seguinte Lei:

Artigo 1° - Fica permitida, em todo o território-nacional, vivissecção de animais, nos termos desta Lei.

Artigo 2° - Os biotérios e os centros de experiências e demonstrações com animais vivos deverão ser registrados em órgão competente e por ele autorizado a funcionar.

Artigo 3° - A vivissecção não será permitida:

I - sem o emprego de anestesia;

II - em centros de pesquisas e estudo não, registrados em órgão competente;

III - sem a supervisão de técnico especializado;

IV - com animais que não tenham permanecido mais de quinze dias em biotérios legalmente autorizados;

V - em estabelecimentos de ensino de primeiro e segundo graus e em quaisquer locais freqüentemente por menores de idade.

Artigo 4° - O animal só poderá ser submetido às intervenções recomendadas nos protocolos das experiências de constituem a pesquisa ou programas de aprendizado cirúrgico, quando, durante ou após a vivissecção, receber cuidados especiais.

§ 1° - Quando houver indicação, o animal poderá ser sacrificado sob escrita obediência às prescrições científicas.

§ 2° - Caso não sejam sacrificados, os animais utilizados em experiências ou demonstrações, somente poderão sair do biotério trinta dias após a intervenção, desde que destinados a pessoas ou entidades idôneas que por eles queiram responsabilizar-se.

Artigo 5° - Os infratores desta Lei estarão sujeitos:

I - às penalidades cominadas no artigo 64, caput, do decreto-lei nº 3.688, de 3 de Outubro de 1941, no caso de ser primeira infração;

II - à interdição e cancelamento do registro do biotério ou do centro de pesquisa, no caso de reincidência.

Artigo 6° - O Poder Executivo, no prazo de noventa dias, regulamentará a presente Lei, especificando:

I - o órgão competente para o registro e a expedição de autorização dos biotérios e centros de experiências e demonstração com animais vivos;

II - as condições gerais exigíveis para o registro e o funcionamento dos biotérios;

III - órgão e autoridades competentes para a fiscalização dos biotérios e centros mencionados no Inciso I.

Artigo 7° - Esta Lei entrará em vigor na data de sua publicação.

Artigo 8° - Revogam-se as disposições em contrário.

ANEXO B

Universidade Federal do Ceará
Comissão de Ética em Pesquisa Animal – CEPA
Rua: Coronel Nunes de Melo, 1127 Rodolfo Teófilo
Cep: 60430-970 Fortaleza-CE
Tel: (85) 3366-8331 Fax (85) 3366-8333

DECLARAÇÃO

Declaramos que o protocolo para uso de animais em experimentação n^0 13/08, sobre o projeto intitulado: **"EFEITOS DO RANELATO DE ESTRÔNCIO SOBRE O TEMPO DE OSSEOINTEGRAÇÃO DE IMPLANTES DENTÁRIOS DE TITÂNIO EM TÍBIA E FÊMUR DE COELHOS"**, de responsabilidade da Glívia Maria Silveira Magalhães, está de acordo com os Princípios Éticos na Experimentação Animal adotados pelo Colégio Brasileiro de Experimentação Animal (COBEA).

Declaramos ainda que o referido projeto foi aprovado pela Comissão de Ética em Pesquisa Animal CEPA em reunião realizada em 25 de junho de 2008.

Fortaleza, 25 de junho de 2008

Profa. Dra. Geanne Matos de Andrade Cunha
Coordenadora da Comissão de Ética em Pesquisa Animal - CEPA

Livros Grátis

(http://www.livrosgratis.com.br)

Milhares de Livros para Download:

Baixar livros de Administração
Baixar livros de Agronomia
Baixar livros de Arquitetura
Baixar livros de Artes
Baixar livros de Astronomia
Baixar livros de Biologia Geral
Baixar livros de Ciência da Computação
Baixar livros de Ciência da Informação
Baixar livros de Ciência Política
Baixar livros de Ciências da Saúde
Baixar livros de Comunicação
Baixar livros do Conselho Nacional de Educação - CNE
Baixar livros de Defesa civil
Baixar livros de Direito
Baixar livros de Direitos humanos
Baixar livros de Economia
Baixar livros de Economia Doméstica
Baixar livros de Educação
Baixar livros de Educação - Trânsito
Baixar livros de Educação Física
Baixar livros de Engenharia Aeroespacial
Baixar livros de Farmácia
Baixar livros de Filosofia
Baixar livros de Física
Baixar livros de Geociências
Baixar livros de Geografia
Baixar livros de História
Baixar livros de Línguas

Baixar livros de Literatura
Baixar livros de Literatura de Cordel
Baixar livros de Literatura Infantil
Baixar livros de Matemática
Baixar livros de Medicina
Baixar livros de Medicina Veterinária
Baixar livros de Meio Ambiente
Baixar livros de Meteorologia
Baixar Monografias e TCC
Baixar livros Multidisciplinar
Baixar livros de Música
Baixar livros de Psicologia
Baixar livros de Química
Baixar livros de Saúde Coletiva
Baixar livros de Serviço Social
Baixar livros de Sociologia
Baixar livros de Teologia
Baixar livros de Trabalho
Baixar livros de Turismo