

VIVIANE DE PAULA LIMA LARA

Perfurações experimentais de furca tratadas com MTA: Análise da Resposta Imune

FACULDADE DE ODONTOLOGIA
UNIVERSIDADE FEDERAL DE MINAS GERAIS
BELO HORIZONTE
2010

Livros Grátis

<http://www.livrosgratis.com.br>

Milhares de livros grátis para download.

VIVIANE DE PAULA LIMA LARA

Perfurações experimentais de furca tratadas com MTA: Análise da Resposta Imune

Dissertação apresentada ao Colegiado do Programa de Pós-Graduação da Faculdade de Odontologia da Universidade Federal de Minas Gerais, como requisito parcial para obtenção do grau de Mestre em Odontologia – área de concentração em endodontia.

Orientador: Prof. Dr. Antônio Paulino Ribeiro
Sobrinho
Co-orientadora: Profa. Dra. Taia Maria Berto
Rezende

FACULDADE DE ODONTOLOGIA – UFMG
BELO HORIZONTE
2010

L318p Lara, Viviane de Paula Lima
2010 Perfurações experimentais de furca tratadas com MTA: análise da
T resposta imune / Viviane de Paula Lima Lara. 2010.
64 f. il.
Orientador: Antônio Paulino Ribeiro Sobrinho
Co-orientadora: Taia Maria Berto Rezende
Dissertação (Mestrado) - Universidade Federal de Minas Gerais,
Faculdade de Odontologia.
1. Materiais restauradores do canal radicular - Análise – Teses. 2.
2. Citocinas – Teses. I. Ribeiro Sobrinho, Antônio Paulino. II. Rezende,
Taia Maria Berto. III. Universidade Federal de Minas Gerais. Faculdade de
Odontologia. IV. Título.

BLACK D047

DEDICATÓRIA

Dedico esse trabalho aos alicerces da minha vida: pai, mãe e Cris. Sem vocês, essa caminhada não teria nem mesmo começado. E em especial ao meu marido Miguel, pelo amor e admiração incondicionais, você foi e é meu maior incentivador. Sem você não estaria aqui hoje.

Dedico também à amada vovó Rita, cuja ausência faz muita falta.

AGRADECIMENTOS

A Deus, por guiar meus caminhos.

Aos professores, Leda Quercia Vieira, Maria Guiomar Azevedo Bahia pelos ensinamentos repassados.

Em especial, à co-orientadora Taia Maria Berto Rezende e ao orientador Antônio Paulino Ribeiro Sobrinho, pelos ensinamentos, dedicação, amizade, compreensão e paciência.

Aos amigos Marília Saraiva Seijo, Lígia Carolina Moreira Braga, Rafael Rodrigues Soares de Magalhães e professor Luis Carlos Feitosa, cuja amizade e companheirismo foram essenciais para a chegada desse momento.

Ao amigo de longa data Fabiano Pereira Cardoso, pelas horas de trabalho e descontração que passamos juntos.

À Luciana Carla Neves Brito, cujo auxílio e amizade foram fundamentais.

Aos demais companheiros de mestrado, doutorado e laboratório, pelo carinho e amizade.

RESUMO

A perfuração de furca é uma comunicação mecânica ou patológica entre o sistema de canais radiculares e a superfície externa do dente. Atualmente, o MTA é o material mais indicado no tratamento dessas perfurações, por ser biocompatível e apresentar bom selamento. O objetivo desse estudo foi avaliar a expressão de citocinas inflamatórias na presença de MTA em perfurações de furca induzidas em camundongos Balb/c (n=5). O primeiro molar superior esquerdo teve a furca perfurada e tratada com MTA (grupo experimental), ao passo que no molar direito, a furca foi perfurada e não tratada (grupo controle). Os animais foram sacrificados com 07, 14 e 21 dias após a intervenção. Os tecidos perirradiculares adjacentes à lesão foram extraídos e macerados, extraindo-se o RNA. Dosaram-se as expressões das citocinas IFN- γ , TNF- α , IL-10, IL-4, TGF- β e RANKL por *real time* PCR. Ao se comparar o grupo experimental com o controle, somente a IL-4 apresentou diferença estatística ($p < 0,05$). Observou-se uma menor expressão do TNF- α e IL-4 no 7º em relação do 14º dia ($p < 0,05$). A expressão do RANKL, IFN- γ e TNF- α demonstrou-se maior estatisticamente ($p < 0,05$) no 14º dia que no 21º dia. A IL-10 apresentou aumento estatístico no 21º dia ($p < 0,05$). A expressão do TGF- β não apresentou resultados com relevância estatística. Assim, parece que o MTA favoreceu a expressão de citocinas pró-inflamatórias em uma fase intermediária da resposta imuno-inflamatória (14 dias) e uma redução da expressão dessas citocinas na fase tardia da resposta (21 dias), sugerindo uma imunoregulação promovida pela IL-10.

Unitermos: MTA, perfuração, citocinas inflamatórias

ABSTRACT

Experimental furcation perforation treated with MTA: Analysis of the immune response

Furcation perforation is a mechanical or pathologic communication between the root canal system and the external tooth surface. Nowadays, MTA is the best material to treat perforation because it is biocompatible and has a good sealing ability. The aim of this study was to evaluate the expression of cytokines in the presence of MTA used to treat an induced furcation perforation in mouse. BALB/c mouse were used (n=5). The first upper molar had its furcation perforated and treated with MTA in the left side (experimental group) while in the right side, the furcation was not treated (control group). The animals were killed in 7, 14 and 21 days after the intervention. The teeth and the around tissue were extracted and mashed. Then, the RNA was extracted. The expressions of the cytokines IFN- γ , TNF- α , IL-10, IL-4, TGF- β e RANKL were investigated by *real time* PCR. Comparing the experimental group with the control group, only IL-4 exhibited statistical difference ($p < 0.05$). In 07 days, there was a lower expression ($p < 0.05$) of TNF- α and IL-4 comparing to 14 days. The expression of RANKL, IFN- γ and TNF- α demonstrated to be statistically higher ($p < 0.05$) in 14 days comparing to 21 days. IL-10 expressed increased ($p < 0.05$) in 21 days. The expression of TGF- β did not exhibit results with statistic relevance. So, it seems that MTA favored the expression of pro-inflammatory cytokines in an intermediate phase of imuno-inflammatory response (14 days) and a reduction of these cytokines in the later phase of the response, probably due to an IL-10 imunoregulation.

Unitherms: MTA, perforation, inflammatory cytokines

LISTA DE TABELAS

LISTA DE TABELAS

Tabela 1	pag 39
Figura1	pag 42
Figura 2	pag 43
Figura 3	pag 44
Figura 4	pag 45
Figura 5	pag 46
Figura 6	pag 47

LISTA DE ABREVIATURAS E SIGLAS

LISTA DE ABREVIATURAS E SIGLAS

APC: Células apresentadoras de antígenos

BMP-2: Proteína morfogenética óssea 2

CaO: Óxido de cálcio

CCL5: Co-fator de membrana para proteína

CCR5: Receptor de quimiocina 5

CGRP: Peptídeo relacionado ao gene da calcitonina

GM-CSF: Fator estimulante de colônias de granulócitos macrófagos

ICAM-1: Molécula de adesão intercelular 1

IFN- γ : Interferon-gama

Ig: Imunoglobulina

IL: interleucina

IRM: *intermediate restorative material*

LTB4: Leucotrieno 4

MIP-2: Proteína inflamatória de macrófago 2

MMP: Matriz metaloproteinase

NK: Natural Killer

NKA: Neurocinina A

OPG: Osteoprotegerina

PCR: Reação da cadeia da polimerase

SiO: Óxido de silício

SP: Substância P

RANK: Receptor ativador do fator nuclear Kappa B

RANKL: Ligante do receptor ativador do fator nuclear Kappa B

TGF: Fator de crescimento e transformação

Th: Linfócito T *helper*

TNF: Fator de necrose tumoral

VEGF: Fator de crescimento vascular endotelial

SUMÁRIO

SUMÁRIO

1. Introdução	20
2. Revisão de Literatura	24
2.1 Perfuração de furca	24
2.2 Citocinas	25
2.3 MTA	27
3. Objetivos	33
3.1 Objetivo geral	33
3.2 Objetivo específico	33
4. Metodologia	35
4.1 Etapa clínica	35
4.1.1 Animais	35
4.1.2 Anestesia	35
4.1.3 Perfuração de furca e selamento da mesma	36
4.2 Análise Imunológica	36
4.2.1 Extração e preparo das amostras	36
4.2.2 Extração do RNA	36
4.2.3 Quantificação do mRNA	37
4.2.4 Preparo de cDNA para Transcrição Reversa	37
4.2.5 Detecção e quantificação das citocinas	38
4.3 Análise dos dados	39
5. Resultados	42
6. Discussão	49
7. Conclusões	55
8. Referências Bibliográficas	57
Anexo I	64

INTRODUÇÃO

1. INTRODUÇÃO

O tecido pulpar é constituído por um tecido conjuntivo frouxo circundado por paredes rígidas de dentina. É composto pela matriz extracelular, que é formada pela substância fundamental amorfa e fibras colágenas, por arteríolas e vênulas, que compõem a microcirculação pulpar; por fibras nervosas, responsáveis pela inervação sensorial e vasomotora do tecido pulpar; e por várias células, principalmente fibroblastos, odontoblastos, células indiferenciadas, linfócitos, macrófagos e células dendríticas (JONTELL *et al.*, 1998).

Quando ocorre alguma agressão sobre esse tecido, seja ela de origem bacteriana, química ou física, há o desencadeamento de uma resposta imunológica, que tem como objetivo principal eliminar a agressão (JONTELL *et al.*, 1998). Essa resposta imune é dividida em resposta imune inata e resposta imune adquirida.

A resposta imune inata representa a primeira linha de defesa, reconhecendo substâncias ou elementos que não são próprios do organismo. Não é específica e os neutrófilos, células *natural killer* (NK) e macrófagos são seus principais componentes celulares. Essas células têm a capacidade de eliminar os antígenos bacterianos, além de liberarem mediadores inflamatórios, que são responsáveis por recrutarem mais células de defesa para o local da inflamação (HAHN & LIEWER, 2007a). A resposta imune adaptativa é ativada quando a resposta imune inata não é capaz de remover a agressão por si só. É especializada, específica e possui memória. É composta por linfócitos T e B e seus produtos, isto é, quimiocinas inflamatórias, citocinas e anticorpos (HAHN & LIEWER, 2007a). Diferentes citocinas estimulam diversas respostas das células envolvidas na imunidade e na inflamação (ABBAS *et al.*, 2007). Sabe-se que a resposta imune adaptativa pode ser dividida em dois grupos dependendo dos componentes e da via de eliminação dos microrganismos. A resposta humoral é caracterizada pela presença de imunoglobulinas, sintetizadas por plasmócitos, com o objetivo de eliminar os antígenos. As citocinas IL-4, IL-5, IL-6, IL-10 e IL-13 estão envolvidas na ativação desta resposta (FUKADA *et al.*, 2009). A resposta celular é mediada por linfócitos T e

é caracterizada pela produção das citocinas IL-1, IL-2, IL-12, IFN- γ , TNF- α (FUKADA *et al.*, 2009).

Uma vez estabelecida uma agressão no sistema de canais radiculares, o sistema imune (resposta inata e adaptativa) entra em ação com objetivo de remover e eliminar essa agressão. Porém, à medida que a infecção avança, há também destruição tecidual (TAKAHASHI, 1998).

Para combater a infecção, o tratamento endodôntico deve ser realizado. Este, além de promover o saneamento do sistema de canais radiculares, a partir da eliminação do maior número de microrganismos presentes, promove o reparo tecidual (TAKAHASHI, 1998).

As perfurações radiculares são acidentes que podem ocorrer durante o tratamento endodôntico. Ela é caracterizada como uma comunicação mecânica ou patológica entre o sistema de canais radiculares e a superfície externa do dente. Pode ser consequência de reabsorções ou cáries (HAMAD *et al.*, 2006), ou ocorrer durante o retratamento endodôntico ou preparo protético (HOLLAND *et al.*, 2007). Este acidente provoca a contaminação bacteriana do tecido periodontal, levando à inflamação e à perda do tecido de suporte, comprometendo o prognóstico do dente (HAMAD *et al.*, 2006). Observa-se a invasão bacteriana, seguida pela inflamação no tecido periodontal subjacente, reabsorção óssea, destruição do ligamento periodontal, proliferação epitelial e bolsa periodontal (HAMAD *et al.*, 2006).

Após uma perfuração, o ideal é que se utilize um material biocompatível que tenha a capacidade de selar a cavidade, prevenindo assim a invasão bacteriana e o desenvolvimento da inflamação. Ao longo dos anos, vários materiais foram utilizados, como o amálgama, *intermediate restorative material* (IRM[®]), hidróxido de cálcio, ionômero de vidro, cimento de óxido de zinco e eugenol reforçado (Super-EBA[®]). Porém, em 1993 foi descrito na literatura o Agregado Trióxido Mineral (MTA) (LEE *et al.*, 1993). Suas principais características são a biocompatibilidade (YASUDA *et al.*, 2008), estimulação de mineralização óssea e dental (YASUDA *et al.*, 2008), regeneração do ligamento periodontal e produção de adequado selamento (DE DEUS *et al.*, 2007). Recentemente foi desenvolvido o MTA Bios (Ângelus, Londrina, PR, Brasil), que é completamente sintetizado em laboratório, apresentando elevado

controle de qualidade e livre de contaminação, especialmente de arsênico (DE DEUS *et al.*, 2007). Esse produto apresenta teor de óxido de cálcio e óxido de alumínio livre superior ao MTA Ângelus, previamente disponibilizado.

Para se avaliar o perfil da resposta imune que se processa nas perfurações de furca, este estudo procurou determinar a expressão de citocinas nos tecidos periodontais adjacente a essas lesões, induzidas experimentalmente e tratadas com o MTA Bios, em três períodos consecutivos.

REVISÃO DE LITERATURA

2. REVISÃO DE LITERATURA

2.1 Perfuração de furca

A perfuração de furca é uma comunicação mecânica ou patológica entre os sistemas de canais radiculares e os tecidos de suporte do dente (HAMAD *et al.*, 2006). A perfuração pode ser resultado de uma reabsorção, cárie ou pode ser produzida iatrogenicamente (YILDIRIM *et al.*, 2005; HAMAD *et al.*, 2006). A perfuração na região de furca de origem iatrogênica pode acontecer durante o acesso coronário devido a um direcionamento incorreto da fresa, durante uma preparação para a colocação de um pino protético ou durante uma tentativa de localização da câmara pulpar ou canais calcificados (YILDIRIM *et al.*, 2005; HOLLAND *et al.*, 2007). Independente da causa, a perfuração de furca pode levar a contaminação bacteriana do ligamento periodontal (HAMAD *et al.*, 2006). A perfuração tem sérias conseqüências clínicas e requer intervenção. O trauma da perfuração e conseqüentemente a inflamação podem produzir uma comunicação com o sulco gengival e uma lesão periodontal irreversível (YILDIRIM *et al.*, 2005), havendo proliferação epitelial, reabsorção radicular e óssea (SELTZER *et al.*, 1970), onde o tecido ósseo é substituído por tecido de granulação (SILVA *et al.*, 2009). Na análise histopatológica em dentes de ratos com perfurações de furca induzidas experimentalmente e tratadas com MTA, no 14º dia são observadas prevalência de células mononucleares e polimorfonucleares, edema e intensa neoformação vascular, reabsorção de dentina radicular e de cimento, intensa deposição de tecido conjuntivo e de colágeno e atividade osteoclástica. No 28º dia, percebe-se discreto infiltrado inflamatório crônico e evidência de reorganização periodontal (SILVA *et al.*, 2009).

O sucesso do tratamento de uma reparação de furca, em longo prazo, depende da duração da exposição séptica, do tamanho e da localização da perfuração, do grau de insolubilidade do material e da habilidade do material obturador em selar a perfuração (YILDIRIM *et al.*, 2005; HOLLAND *et al.*, 2007). Assim, idealmente, para se prevenir a contaminação bacteriana, a perfuração deve ser tratada o mais rápido possível com um material biocompatível (HAMAD *et al.*, 2006), e que tenha a capacidade de induzir a

osteogênese e a cementogênese (HOLLAND *et al.*, 2007). Entretanto, a principal dificuldade para se promover o tratamento não cirúrgico destas perfurações é a extrusão do material de preenchimento para o espaço periodontal, que poderá interferir na reinserção periodontal (YILDIRIM *et al.*, 2005). Como o principal objetivo do tratamento endodôntico é remover a infecção e selar os sistemas de canais, promovendo regeneração óssea, a perfuração pode dificultar que esse objetivo seja alcançado (HAMAD *et al.*, 2006).

Muitos materiais foram utilizados para o tratamento da perfuração, como o IRM, o cimento ionômero de vidro, o amálgama, o Cavit e o SuperEba (MAIN *et al.*, 2004). Entretanto, o MTA tem sido o material recomendado para o tratamento desta ocorrência clínica devido à suas características de biocompatibilidade, insolubilidade e selamento e capacidade de induzir formação óssea e de cimento (MAIN *et al.*, 2004; YILDIRIM *et al.*, 2005).

2.2 Citocinas

As citocinas são proteínas secretadas por células da imunidade inata e adaptativa e medeiam muitas das funções dessas células. São produzidas em resposta a microorganismos e outros antígenos. Diferentes citocinas estimulam diferentes respostas das células envolvidas na resposta imuno-inflamatória (ABBAS *et al.*, 2007). Atuam sobre receptores específicos, não só nas células que as produzem, ação autócrina, como também em outros tipos celulares, ação parácrina, influenciando sua função (PEREIRA, 2000).

Elas estimulam o crescimento e diferenciação dos linfócitos na fase ativa da resposta imune e na fase efetora da resposta imune ativam diferentes células para eliminar microorganismos e outros antígenos (ABBAS *et al.*, 2007).

A resposta celular, mediada por muitas citocinas, consiste em induzir mudanças na expressão gênica das células alvo, que resultam na expressão de novas funções e às vezes, na proliferação dessas células (ABBAS *et al.*, 2007). Dessa forma, as citocinas, em grande parte, medeiam as fases efetoras da resposta imune inata e adaptativa. Na resposta imune inata, as citocinas efetoras são produzidas, principalmente, por fagócitos mononucleares, sendo também chamadas de monocinas. Na resposta imune adaptativa, são

produzidas por linfócitos T ativados e chamadas de linfocinas. Em função de muitas citocinas serem produzidas por leucócitos e atuarem em outros leucócitos, elas são também chamadas de interleucinas (IL) (ABBAS *et al.*, 2007).

Algumas citocinas possuem ação pró-inflamatória, enquanto, outras apresentam função antiinflamatória. São exemplos de citocinas com ação pró-inflamatória: o Interferon-gama (IFN- γ), o fator de necrose tumoral-alfa (TNF- α), IL-1 α , IL-1 β , IL-12 e IL-18. A produção dessas citocinas tem como objetivo principal ativar células efetoras, como os macrófagos, a eliminar os microrganismos fagocitados. Entre as antiinflamatórias temos: IL-4, IL-10, IL-13 e TGF- β . O papel principal dessas citocinas é induzir a produção de imunoglobulinas por plasmócitos. As imunoglobulinas têm a capacidade de neutralizar as toxinas bacterianas, de prevenir a aderência bacteriana ou de agir como opsoninas levando à fagocitose de bactérias extracelulares. As citocinas produzidas por um determinado grupo além de determinar as funções efetoras das células, são antagonistas em relação ao outro grupo (ABBAS *et al.*, 2007; HAHN & LIEWER, 2007b).

Será dada maior ênfase às citocinas que serão avaliadas neste estudo experimental: TNF- α , IFN- γ , RANKL, IL-4, IL-10 e TGF- β .

O TNF- α promove a inflamação, recrutando linfócitos e monócitos para o local da inflamação e estimula células endoteliais a expressarem moléculas de adesão e secretarem quimiocinas (SILVA *et al.*, 2008; HAHN & LIEWER, 2007a). Além disso, induz a inflamação pulpar e a reabsorção óssea em tecidos periapicais inflamados (SILVA *et al.*, 2008).

O RANKL é uma proteína de membrana ligante do receptor ativador do fator nuclear Kappa B (RANK) e a interação entre RANKL e RANK são responsáveis pela diferenciação e ativação dos osteoclastos, desencadeando a reabsorção óssea (BOYLE *et al.*, 2003).

O IFN- γ é produzido por células *natural killers* (NK) e linfócitos CD8+ e CD4+. Ativa macrófagos, APCs e potencializa muitas das ações do TNF- α nas células endoteliais. Tem um papel crítico na resposta imune inata e adaptativa (SILVA *et al.*, 2008; HAHN & LIEWER, 2007a).

A IL-4 é uma citocina que induz a diferenciação das células T *naïve* em T helper (Th) 2. Ao ser secretada pelas células do subtipo 2 provoca a liberação de Imunoglobulina (Ig) E pelas células B (GILMOUR *et al.*, 2008).

A IL-10 é uma citocina regulatória do processo inflamatório produzida pelas células do subtipo 2 e pelos macrófagos. Tem a capacidade de inibir as funções dos macrófagos e células dendríticas, atuando como uma citocina regulatória do processo inflamatório (HAHN & LIEWER, 2007a).

Por fim, o fator de crescimento e transformação β (TGF- β) é importante na dentinogênese e no reparo tecidual. Desativa macrófagos, o que leva à deposição de matriz e remodelamento tecidual, por secretar matriz metaloproteínase (MMP), colágeno e integrinas. É secretado por linfócitos T ativados, linfócitos T regulatórios, antígenos e monócitos estimulados por LPS (HAHN & LIEWER, 2007b).

2.3 MTA

O MTA (Agregado Trióxido Mineral) inicialmente foi indicado como material retro-obturador e, posteriormente, passou a ser indicado nos seguintes procedimentos: apexogênese, capeamento pulpar, pulpotomia, e reparo de perfuração radicular. É um material bioativo, sendo indutor de tecido duro, além de ser biocompatível (PARIROKH & TORABINEJAD, 2010a).

O pó do MTA contém partículas finas hidrofílicas que tomam presa em presença de umidade. Esse pó é composto principalmente por partículas de óxido de cálcio (CaO), óxido de silício (SiO), óxido de bismuto, além de aluminato tricálcico, silicato tricálcio, silicato de cálcio e tetracálcio aluminoferrito. O óxido de bismuto confere radiopacidade ao material. É encontrado no mercado em duas formas: MTA cinza e MTA branco. O MTA branco foi desenvolvido posteriormente devido à descoloração dentinária promovida pelo MTA cinza. Possui menores quantidades de ferro, alumínio e magnésio que o MTA cinza (PARIROKH & TORABINEJAD, 2010a). O MTA Bios foi recentemente desenvolvido (Ângelus, Londrina, PR, Brasil). É completamente sintetizado em laboratório e apresenta elevado controle de qualidade, sendo livre de contaminação, especialmente de arsênio (DE DEUS

et al., 2007). Apresenta teor de óxido de cálcio e óxido de alumínio livre superior ao MTA Ângelus, previamente disponibilizado.

O MTA encontra-se disponível comercialmente com o nome ProRoot (Tulsa Dental®) e MTA Ângelus (Odonto-lógica®), sendo esse um material nacional.

Quando o pó do MTA se mistura à água, formam-se hidróxido de cálcio e hidrato de silicato de cálcio que, eventualmente, transforma-se em um material poroso e pobremente cristalizado. A taxa de silicato de cálcio diminui devido à formação de um precipitado de cálcio. Esse precipitado cálcico produz CH (hidróxido cálcico), que é responsável pela alta alcalinidade do MTA após a hidratação (PARIROKH & TORABINEJAD, 2010a).

As características do MTA podem variar dependendo da proporção pó/líquido, do método de mistura (incorporação de ar), pressão utilizada para condensação, umidade do ambiente, tipo do MTA, meio de armazenamento do material, valor do pH local, tipo do veículo escolhido e espessura do material (PARIROKH & TORABINEJAD, 2010a; TORABINEJAD *et al.*, 1995; DAMMASCHKE *et al.*, 2005; WATTS *et al.*, 2007).

A mistura do pó de MTA e líquido (água destilada) devem ser na proporção de 3:1. Esse material apresenta um longo tempo de presa, de aproximadamente 3 horas (TORABINEJAD *et al.*, 1993; SCHWARTZ *et al.*, 1999; PARIROKH & TORABINEJAD, 2010a).

A resistência à compressão máxima do MTA é alcançada após alguns dias de sua manipulação e não é afetada pela pressão de condensação. O MTA apresenta menor resistência à deslocação quando comparado ao IRM e ao Super EBA. Observa-se que o MTA apresenta ótima resistência à compressão, à flexão e ao deslocamento, quando recebe suficiente hidratação após ser colocado no dente (PARIROKH & TORABINEJAD, 2010a).

Ao se avaliar o vedamento marginal das obturações de furca obturadas com o MTA, observou-se que houve menor infiltração de corantes nas margens da obturação que naquelas em que se utilizou o IRM, o amálgama e o Vitrebond (DAOUDI & SAUNDERS, 2002; PARIROKH & TORABINEJAD, 2010b). Também foi anteriormente relatado por um estudo *in vitro* que as perfurações de furca tratadas com MTA apresentavam movimento de fluidos semelhante às tratadas com cimento Portland. As perfurações tratadas com

MTA Bios apresentaram menor movimento de fluidos, porém sem diferença estatística com os outros dois materiais citados anteriormente (DE DEUS, *et al.* 2007).

Por ser um material freqüentemente utilizado em contato direto com o tecido periodontal, é fundamental que o MTA não seja tóxico e sim biocompatível. Observou-se que o MTA não apresenta neurotoxicidade ou mutagênese e não produz efeito colateral na microcirculação (PARIROKH & TORABINEJAD, 2010b). Também foi demonstrado que o MTA é o material com a menor citotoxicidade tanto após a mistura quanto após a presa (PARIROKH & TORABINEJAD, 2010b). Demonstrou-se também que o MTA não afeta a atividade antibacteriana dos macrófagos dos subtipos M1 ou M2, incluindo a atividade celular, a aderência celular, a atividade fagocítica, a produção de espécies reativas do oxigênio e nitrogênio e a atividade da arginase (REZENDE *et al.*, 2007).

Em nossos laboratórios, já se demonstrou, *in vitro*, que o MTA não é citotóxico para os linfócitos T e que não afeta a produção das citocinas TNF- α , IL-10 e RANKL. Por outro lado, o MTA inibe a síntese de IFN- γ e IL-4. Além disso, observou-se que o MTA, quando em presença do *Fusobacterium nucleatum*, induziu a expressão de IgG, o que pode favorecer a ação antimicrobiana local (REZENDE *et al.*, 2008). Silva *et al.* (2008) observaram que o MTA afetou negativamente a produção das citocinas inflamatórias CCL5, IL-1 α e IFN- γ e que esse material parece ter um efeito anti-inflamatório, devido à diminuição da síntese das citocinas pró-inflamatórias.

Outros estudos, como o de Mitchell *et al.* (1999), também avaliaram a expressão de citocinas quando em presença de MTA. Os autores perceberam que o MTA estimulou a expressão das citocinas IL-6 e IL-8 *in vitro* por células de osteosarcoma MG-63 no segundo e sétimo dia. Contudo, não estimulou a expressão de IL-11 e IL-1 α . Também estimulou a expressão de M-CSF, porém em quantidade semelhante aos do grupo controle. A expressão de IL-1 β e IL-6 por fibroblastos L929 de camundongos cultivados *in vitro* em presença de MTA foram observadas em outro artigo científico (GOMES FILHO *et al.*, 2009). Nesse estudo, a IL-1 β apresentou uma maior expressão em presença de MTA quando comparada ao grupo controle em 24 horas. A expressão de IL-6 foi

aumentada, porém não houve diferença estatística com o grupo controle (GOMES FILHO *et al.*, 2009). A expressão de IL-1 α , IL-1 β , IL-6 e osteocalcina por osteoblastos humanos MG-63 apresentaram-se aumentadas no grupo tratado com MTA em 144 horas. Em contrapartida, a expressão de M-CSF não foi afetada pela presença desse material (KOH *et al.*, 1997). Guven *et al.* (2007) analisaram a expressão de TGF- β e BMP-2 por fibroblastos gengivais humanos. A expressão do TGF- β demonstrou-se aumentada com 72 horas nos grupos com MTA. Houve maior expressão dessa citocina, com diferença estatística, em 24 e 72 horas no grupo tratado com MTA Ângelus quando comparado com o ProRoot MTA e o grupo controle. A expressão de BMP-2 em 24 horas foi estatisticamente maior nos grupos com MTA que no grupo controle, sendo que no grupo tratado com ProRoot MTA a expressão dessa citocina foi estatisticamente maior que no grupo tratado com o MTA Ângelus. Com 72 horas a expressão do BMP-2 foi similarmente maior nos grupos tratados com MTA quando comparados ao grupo controle.

Já foi relatado que o MTA induz o recrutamento de neutrófilos pela liberação de fatores quimiotáticos secretados por macrófagos e mastócitos (GOMES *et al.*, 2010). Esses autores também observaram que o MTA estimulou a expressão de IL-1 β , MIP-2 e LTB4 por macrófagos e que os mastócitos foram estimulados a expressarem fator quimiotático de neutrófilos, IL-1 β , MIP-2. O MTA também estimulou células imortalizadas do ligamento periodontal a se diferenciarem em cementoblastos e osteoblastos e a expressarem BMP-2, provavelmente devido ao cálcio liberado do MTA (MAEDA *et al.*, 2010).

Quanto ao uso clínico do MTA em perfurações de furca, foi observado que o mesmo estimulou a deposição de cimento na região onde foi utilizado (YILDIRIM *et al.*, 2005; OVIIR *et al.*, 2006; HAKKI *et al.*, 2009). Oviir *et al.* (2006) avaliaram os efeitos *in vitro* do MTA sobre a proliferação de queratinócitos e cementoblastos, comparando o MTA cinza e o branco. Seus resultados demonstraram que a proliferação de cementoblastos foi significativamente maior na superfície do grupo com o MTA branco, comparado aos cementoblastos na superfície do MTA cinza. Os autores sugeriram que ambos MTA podem contribuir para a regeneração do tecido periodontal após o reparo de perfurações radiculares. Em outro estudo *in vitro*, o MTA regulou a

expressão de mRNA e mineralização dos cementoblastos e estimulou a expressão de proteínas da matriz óssea (COL I e BSP) por essas células (HAKKI *et al.*, 2009), favorecendo o processo de regeneração do tecido periodontal. Para Parirokh & Torabinejad (2010c) o MTA é o material mais indicado para o reparo de perfurações de furca, por apresentar os melhores resultados histológicos quando comparado a outros materiais. Porém, é de fundamental importância que esse reparo ocorra antes da ocorrência de contaminação bacteriana para que o tratamento tenha sucesso. Pace *et al.* (2008) conduziram um estudo de 10 casos clínicos de perfurações de furca tratadas com MTA cinza, com diâmetro de até 1,5mm e tratadas em até seis meses após a perfuração e perceberam que em nove casos houve cura radiográfica e clínica com cinco anos de preservação. Outro estudo avaliou o tratamento de 21 pacientes com dentes que sofreram perfuração radicular ou de furca que foram tratadas com MTA e obtiveram 86% de cura (ausência de radiolucidez adjacente à perfuração, ausência de reabsorção, ausência de sinais ou sintomas clínicos) após cinco anos. Nos três casos em que não houve sucesso no tratamento com MTA, dois apresentaram fratura vertical após o tratamento protético e o terceiro apresentou infiltração coronária após o tratamento protético (MENTE *et al.*, 2010).

OBJETIVOS

3. OBJETIVOS

3.1 Objetivo geral

O objetivo desse trabalho foi dosar as citocinas do tecido periodontal adjacentes as lesões de furca experimentais tratadas com MTA em camundongos Balb/c.

3.2 Objetivo específico

Avaliar a expressão gênica do mRNA das citocinas: TNF- α , TGF- β , RANKL, IL-4, IL-10 e IFN- γ em lesões de furca experimentais tratadas com MTA.

METODOLOGIA

4. METODOLOGIA

4.1 Etapa clínica

4.1.1 Animais

Foram utilizados 15 camundongos entre 4 e 8 semanas de vida e de ambos os sexos (Balb/c - ICB Universidade Federal de Minas Gerais, Belo Horizonte, Brasil). Os camundongos foram mantidos em gaiolas convencionais e com ciclo de luz controlado. Foram alimentados com dieta comercial (Nuvital, Curitiba, PR, Brasil) *ad libitum*. O protocolo experimental foi aprovado pelo Comitê de Ética em Experimentação Animal (CETEA-UFMG) número 015/09.

Três grupos experimentais foram definidos: grupo 1, animais sacrificados com 07 dias após a realização do experimento; grupo 2, animais sacrificados com 14 dias após a realização do experimento; e grupo 3, animais sacrificados com 21 dias após a realização do experimento. Cada grupo foi composto por 05 animais. Em todos os grupos, o primeiro molar do lado direito foi utilizado como dente controle, enquanto o primeiro molar do lado esquerdo foi utilizado como experimental (realização de perfuração de furca e selamento com MTA).

4.1.2 Anestesia

Antes de qualquer procedimento, os animais foram anestesiados intraperitonealmente utilizando-se 100mg/kg de Hidroclorido de Ketamina (Dopalen, Division Vetbrands Animal Health, Jacareí, SP, Brasil) e 10mg/kg de Xilazina (Anasedan, Agribands do Brasil LTDA, Paulínia, SP, Brasil) administrados com seringas tipo PPD (SILVA *et al.*, 2008).

4.1.3 Perfuração de furca e selamento da mesma

A coroa clínica do primeiro molar superior foi trepanada utilizando-se uma broca esférica ¼ de baixa rotação com controle de rotação (Driller, São Paulo, Brasil). A localização do canal radicular foi estabelecido com auxílio de uma lima endodôntica de níquel titânio. A pulpotomia foi realizada. A cavidade foi seca com cones de papel estéreis. Após esse momento, a furca foi perfurada, utilizando-se a broca esférica ¼ de baixa rotação.

No grupo controle, sobre a perfuração foi colocado parafina e a cavidade coronária foi selada com Coltosol®.

No primeiro molar do lado esquerdo o MTA Bios (Ângelus, Londrina, PR, Brasil) foi manipulado e inserido sobre a perfuração sob condições assépticas e de acordo com as especificações do fabricante: colocou-se MTA em quantidade de uma pá dosadora e uma gota de água destilada sobre a placa de vidro; espatulou-se por 30 segundos, até a completa mistura do pó com a água; levou-se o MTA à perfuração da furca; condensou-se o MTA com uma bolinha de algodão úmida. A cavidade coronária foi selada com Coltosol®.

Quinze camundongos, cinco de cada grupo, foram sacrificados para se dosar as citocinas induzidas pelo procedimento cirúrgico.

4.2 Análise Imunológica

4.2.1 Extração e preparo das amostras

Após o sacrifício dos animais, o dente e o tecido adjacente aos molares onde se procedeu a aplicação do MTA foram removidos e colocados em 500µl de Trizol. Em seguida foram triturados.

4.2.2 Extração do RNA

Aos sobrenadantes foram acrescentados 200µl de clorofórmio. Foram então levados ao vórtex e deixados em descanso por 10 minutos a temperatura ambiente. Depois de centrifugados a 12.000 g, por 10 minutos a 4° C,

transferiu-se para novos eppendorfs o sobrenadante (parte aquosa) de cada tubo. Acrescentou-se 800µl de etanol a 95% a cada tubo e estes foram novamente centrifugados a 12.000 g, por 10 minutos a 4° C. O sobrenadante foi descartado e sobre o pellet acrescentou-se 1000 µl de etanol 75%, sendo em seguida levados ao vórtex. Novamente as amostras foram centrifugadas a 12.000g, por 10 minutos a 4°C, ressuspensas em 20 µl de água DEPC de alta qualidade e armazenadas em freezer a -70°C.

4.2.3 Quantificação do mRNA

O mRNA foi diluído em água destilada nas proporções de 1:100 e 1:500, para que as amostras fossem lidas no espectrofotômetro, utilizando-se cubetas de quartzo, com comprimento de onda de 260/280 OD.

A quantificação foi obtida utilizando-se a formula: [mRNA-mg/ml]=OD260 x diluição x 40.

4.2.4 Preparo de cDNA por Transcrição Reversa

Preparou-se uma solução com os seguintes reagentes:

1. DNTPs (mistura a 2,5 mM).....1,25 µL
2. Reverse Transcriptase Buffer.....2,50 µL
3. 0,1 M Dithiothreitol (DTT).....1,00 µL
4. Rnasin (inibidor de Rnase).....0,25 µL
5. Oligo dT₁₅ 1/10 - 7.5 ρMoles.....1,00 µL

As amostras de RNA (1 µg) foram acrescidas de 6 µL da solução acima descrita, aquecidas a 70°C por 5 minutos e subsequentemente resfriadas em gelo, por 5 minutos. As amostras foram acrescidas de 1,5 µL de Transcriptase Reversa (12,5 U/reação – 25 U/reação), e deixadas, em temperatura ambiente, por 5 minutos. As amostras foram incubadas a 37°C durante uma hora, aquecidas a 90°C por 5 minutos e resfriadas em gelo por 5 minutos. A reação final foi diluída, adicionando-se 87,5 µL de água destilada, sendo a seguir estocadas a – 20°C.

4.2.5 Detecção e quantificação das citocinas

A quantificação das citocinas TNF- α , TGF- β , RANKL, IL-4, IL-10 e IFN- γ , foi realizada pelo PCR em tempo real. O HPRT foi utilizado como gene normalizador.

A Tabela 1 mostra as sequências dos iniciadores utilizados.

As reações de PCR em tempo real foram realizadas no aparelho Step One Real Time PCR Systems empregando-se o kit SYBR Green PCR Master Mix 2X (Applied Biosystems, Foster City, CA). Em cada poço de reação foram adicionados o cDNA diluído 1:2, os iniciadores específicos para cada determinação (0.2 μ M para HPRT e 1 μ M para os iniciadores das citocinas), o master mix e água para o volume final de 20 μ L. Em seguida as placas foram colocadas no termociclador e as reações de amplificação foram realizadas de acordo com o seguinte protocolo: 10 min a 95°C, 40 ciclos de 95°C durante 15 segundos e 60°C por 1 min; seguida da curva de dissociação com incubação a 95°C por 15 segundos e 60°C por 1 min e aquecimento até 95°C com análise simultânea.

Tabela 1. Seqüência dos iniciadores das citocinas

Iniciador	Seqüência (5'-3')	BP
HPRT	FW: GTTGGATACAGGCCAGACTTTGTT RV: GATTCAACTTGCGCTCATCTTAGGC	162
TNF- α	FW: ATCTTCTCAAATTCGAGTGACCA RV: TGGAGTAGACAAGGTACAACCC	171
TGF- β	FW: TGACGTCACTGGAGTTGTACG RV: GGTTTCATGTCATGGATGGTGC	169
RANKL	FW: CATCCATCGGGTTCCATAA RV: CCCTTAGTTTTCCGTTGCTTAACGAC	103
IL-4	FW: ACAGGAGAAGGGACGCCAT RV: GAAGCCCTACAGACGAGCTCA	94
IL-10	FW: GGTTGCCAAGCCTTATCGGA RV: ACCTGCTCCACTGCCTTGCT	190
IFN- γ	FW: CAAGTGGCATAGATGTGGAAGAA RV: TGGCTCTGCAGGATTTTCATG	90

FW (*forward primer*), RV (*reverse primer*), BP (Pares de Base)

4.3 Análise dos dados

A análise estatística foi realizada utilizando-se o teste de normalidade (teste de Shapiro-Wilk) e o teste de homogeneidade (teste de Levene). Posteriormente, para análise de mais de duas variáveis independentes foram feitos os testes ANOVA (para distribuição normal), sobre ele aplicado o *Post-hoc* (Bonferroni), e o teste Kruskal-Wallis (para distribuição não-normal), seguido do *Post-hoc* (com correção Bonferroni). Para análise de duas variáveis independentes foram realizados os testes *t de Student* (para distribuição normal) e o teste Z de Kolmogorov-Smirnov (para distribuição não-normal). Em

todas as análises o nível de significância foi de 95%, sendo que um valor de $p < 0,05$ foi considerado significativo.

RESULTADOS

5. RESULTADOS

Após a realização das perfurações de furca e a aplicação do MTA no grupo experimental, os camundongos foram sacrificados e as diferentes citocinas foram dosadas, utilizando-se a técnica de PCR em tempo real.

A expressão gênica do TNF- α (Fig. 1) não apresentou diferença entre os grupos controles (sem MTA), nos três momentos avaliados ($p > 0,05$ – ANOVA). Por sua vez, observou-se aumento significativo na expressão desta citocina no grupo experimental (com MTA) do 7º para o 14º dia ($p < 0,05$ – Kruskal-Wallis), seguida de uma redução no 21º dia ($p < 0,05$ - Kruskal-Wallis) (Fig. 1).

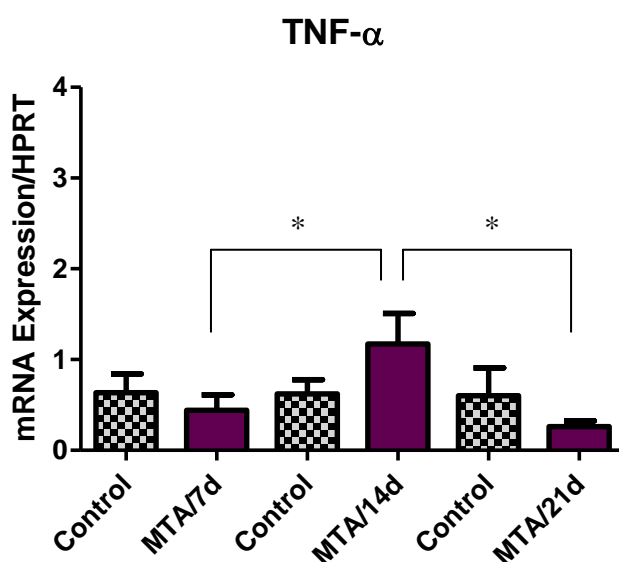


Figura 1: Expressão de TNF- α nos tecidos periapicais de camundongos Balb/c submetidos a perfuração experimental de furcas tratadas com MTA. Os níveis de expressão foram determinados por PCR em tempo real e quantificados pela comparação com um controle interno (HPRT). As barras representam a média de 5 experimentos, realizados em duplicada, enquanto as linhas representam o erro padrão. * $p < 0,05$ pelo teste de Kruskal-Wallis.

Neste estudo, não foram observadas diferenças entre os grupos controles e experimental quanto à expressão do IFN- γ , nos períodos avaliados ($p > 0,05$ – ANOVA). Observou-se, contudo, no grupo experimental, uma redução significativa do IFN- γ do 14^o para 21^o dia ($p < 0,05$ - ANOVA) (Fig. 2).

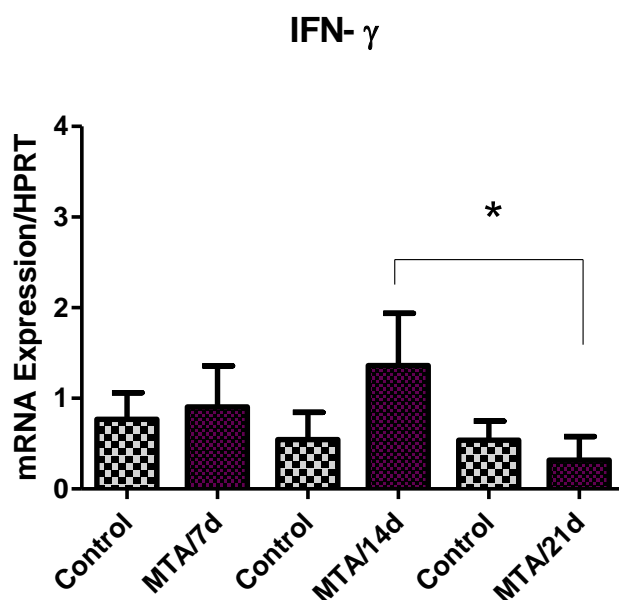


Figura 2: Expressão de IFN- γ nos tecidos periapicais de camundongos Balb/c submetidos a perfuração experimental de furcas tratadas com MTA. Os níveis de expressão foram determinados por PCR em tempo real e quantificados pela comparação com um controle interno (HPRT). As barras representam a média de 5 experimentos, realizados em duplicada, enquanto as linhas representam o erro padrão. * $p < 0,05$ pelo teste ANOVA.

A expressão gênica do RANKL (Fig. 3) não apresentou diferença entre os grupos controles (sem MTA), nos três momentos avaliados ($p > 0,05$ – ANOVA). Observou-se uma redução significativa da expressão do RANKL, no grupo tratado com MTA, do 14º para o 21º dia ($p < 0,05$ - Kruskal-Wallis) (Fig. 3).

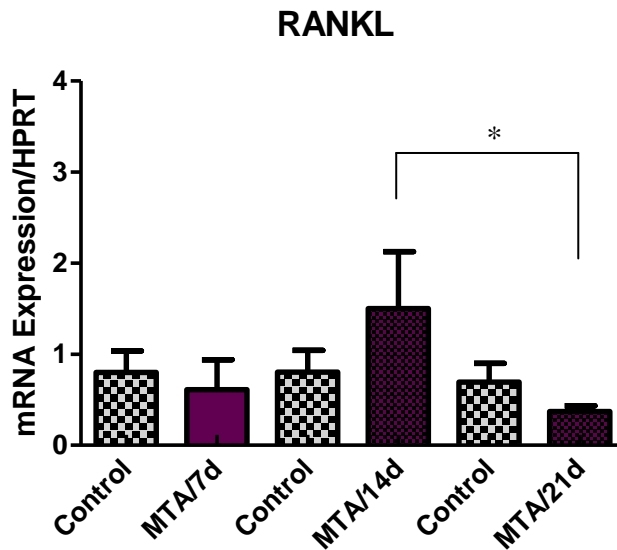


Figura 3: Expressão de RANKL nos tecidos periapicais de camundongos Balb/c submetidos a perfuração experimental de furcas tratadas com MTA. Os níveis de expressão foram determinados por PCR em tempo real e quantificados pela comparação com um controle interno (HPRT). As barras representam a média de 5 experimentos, realizados em duplicada, enquanto as linhas representam o erro padrão. * $p < 0,05$ pelo teste de Kruskal-Wallis.

Nos períodos de 7 e 21 dias, observou-se uma redução significativa na expressão de IL-4 ao se comparar o grupo controle com o grupo experimental (com MTA) ($p < 0,05$ pelo teste t de Student). No grupo tratado com MTA observa-se um aumento na expressão dessa citocina no 14^o dia ($p < 0,05$ – ANOVA), seguido de uma redução em sua expressão no 21^o dia ($p < 0,05$ – ANOVA) (Fig. 4).

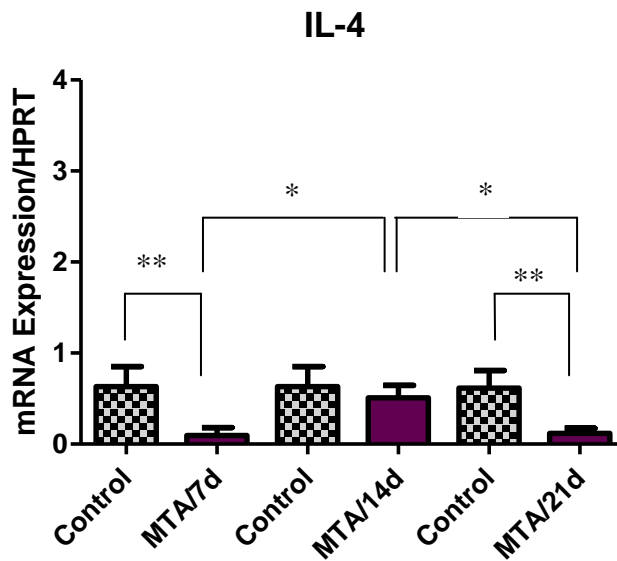


Figura 4: Expressão de IL-4 nos tecidos periapicais de camundongos Balb/c submetidos a perfuração experimental de furcas tratadas com MTA. Os níveis de expressão foram determinados por PCR em tempo real e quantificados pela comparação com um controle interno (HPRT). As barras representam a média de 5 experimentos, realizados em duplicada, enquanto as linhas representam o erro padrão. * $p < 0,05$ pelo teste ANOVA. ** $p < 0,05$ pelo teste t de Student.

Quando analisamos a expressão gênica da IL-10 (Fig. 5) não é observado diferença entre os grupos controles (sem MTA), nos três momentos avaliados ($p > 0,05$ – ANOVA). Porém, observou-se nos grupos tratados com MTA uma maior expressão de IL-10 no 21º dia (Fig. 5), quando comparada àquela observada no 7º dia ($p < 0,05$, ANOVA).

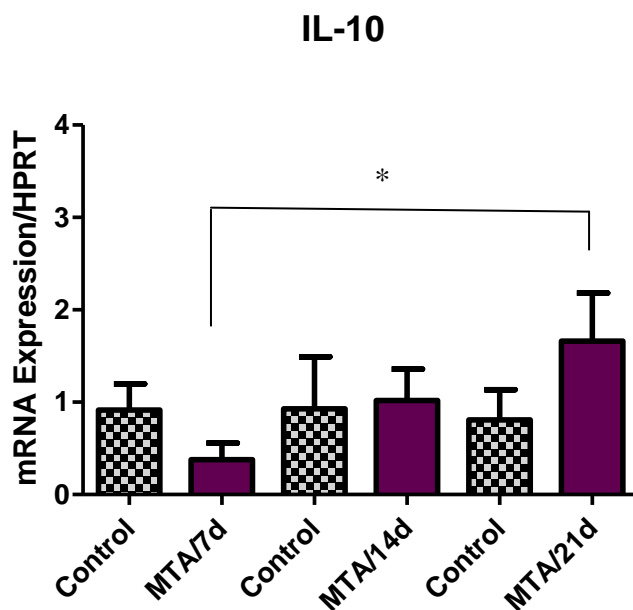


Figura 5: Expressão de IL-10 nos tecidos periapicais de camundongos Balb/c submetidos a perfuração experimental de furcas tratadas com MTA. Os níveis de expressão foram determinados por PCR em tempo real e quantificados pela comparação com um controle interno (HPRT). As barras representam a média de 5 experimentos, realizados em duplicada, enquanto as linhas representam o erro padrão. * $p < 0,05$ pelo teste ANOVA.

Em relação ao TGF- β , neste estudo, não se observaram diferenças estatisticamente significativas entre os grupos controle e experimental nos diferentes momentos avaliados ($p > 0,05$ *t* de Student). Ao se avaliarem os grupos tratados, nos três períodos, também não se observaram diferenças entre eles ($p > 0,05$, ANOVA) (Fig. 6).

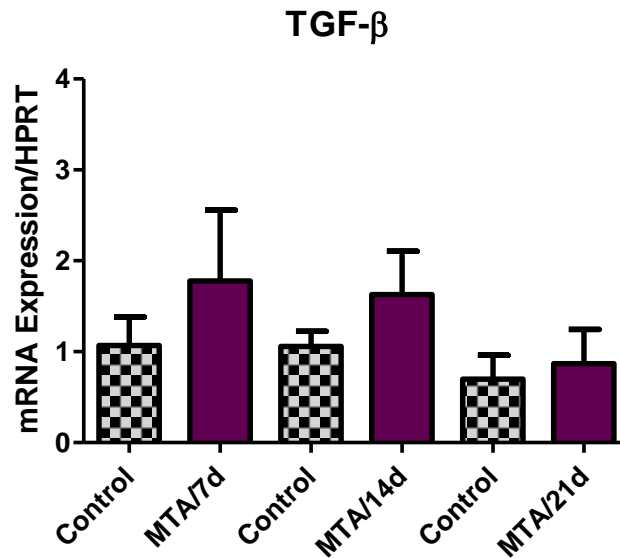


Figura 6: Expressão de TGF- β nos tecidos periapicais de camundongos Balb/c submetidos a perfuração experimental de furcas tratadas com MTA. Os níveis de expressão foram determinados por PCR em tempo real e quantificados pela comparação com um controle interno (HPRT). As barras representam a média de 5 experimentos, realizados em duplicada, enquanto as linhas representam o erro padrão. $p > 0,05$ pelos testes *t* de Student e ANOVA.

DISCUSSÃO

6. DISCUSSÃO

A perfuração de furca é uma situação clínica indesejável, que quando detectada deve ser tratada rapidamente para evitar a contaminação bacteriana e permitir o reparo tecidual. Vários materiais foram utilizados com este propósito, mas o MTA tem sido aquele de escolha, por ser biocompatível, apresentar bom selamento, prevenindo a infiltração bacteriana, além de tomar presa na presença dos fluidos orais (TORABINEJAD *et al.*, 1995; KOH *et al.*, 1998). Ademais, este material promove a deposição de novo cimento, o que facilita a regeneração das fibras periodontais e estimula a deposição óssea, característica que o diferencia dos demais cimentos utilizados com o mesmo propósito (MAIN *et al.*, 2004). O MTA é constantemente utilizado em contato direto com os tecidos periodontais, periapicais e pulpares e por isso várias pesquisas vem sendo conduzidas procurando avaliar a interação do mesmo com esses tecidos (YILDIRIM *et al.*, 2005; HOLLAND *et al.*, 2007).

Os pesquisadores têm utilizado camundongos como um modelo experimental para se estudar as respostas pulpo-perirradiculares às diferentes agressões, bem como a concomitante resposta imune que se processa nos tecidos adjacentes à agressão (STASHENKO *et al.*, 1994; SASAKI *et al.* 2000; SASAKI *et al.*, 2004; SILVA *et al.*, 2008). Utilizando-se um modelo murino, foi demonstrado que após a exposição pulpar, a necrose tecidual inicia-se 2 dias após sua exposição à cavidade oral. Contudo, a completa necrose tecidual somente ocorrerá ao final do 28º dia. Do 7º ao 20º dia ocorrerá uma fase aguda de destruição tecidual, seguida por uma fase de destruição mais lenta, até o final do processo (YAMASAKI *et al.*, 1994). Semelhantemente, ao analisarem as alterações que se processam nos tecidos perirradiculares adjacentes, demonstrou-se que, do 7º ao 20º dia da exposição pulpar, ocorre uma intensa reabsorção do osso periapical adjacente (fase aguda), seguida de uma destruição mais lenta a partir desse período (fase crônica) (STASHENKO *et al.*, 1994; SILVA *et al.*, 2008).

No presente estudo, avaliaram-se os efeitos do MTA sobre a produção de citocinas no tecido periodontal de camundongos, após a perfuração experimental de furca. O TNF- α estimula a inflamação e o dano tecidual, recrutando linfócitos e monócitos para os sítios da inflamação, além de

estimular células endoteliais a expressarem moléculas de adesão e a secretarem quimiocinas (NAIR, 2004; ZAKHAROVA & ZIEGLER, 2005; SILVA *et al.*, 2008). Além disso, esta citocina induz a inflamação pulpar (SILVA *et al.*, 2008) e a reabsorção óssea em tecidos periapicais inflamados (NAIR, 2004). No presente estudo, ao se comparar a expressão do TNF- α , entre o grupo controle e o grupo experimental, percebe-se que não houve diferença significativa entre eles ($p > 0,05$). Rezende *et al.* (2005) haviam demonstrado resultado similar, relatando que o MTA não interferia na produção de TNF- α , IL-12 e IL-10 em análises *in vitro* utilizando-se macrófagos M1 e M2. De maneira similar, o MTA não interferiu na produção das citocinas TNF- α , IL-10 e RANKL por células T de memória reativas ao *Fusobacterium nucleatum* e ao *Peptostreptococcus anaerobius* (REZENDE *et al.*, 2008). Por sua vez, neste estudo, observou-se aumento significativo na expressão de TNF- α nos grupos experimentais (tratados com MTA) do 7º para o 14º dia ($p < 0,05$), seguida de uma redução no 21º dia. Similarmente, Silva *et al.* (2008) relataram baixos níveis de TNF- α na fase inicial da resposta pulpar ao MTA, que aumentavam no 20º dia tanto no grupo controle quanto no grupo experimental. A redução da expressão desta citocina nos grupos tratados com MTA na fase tardia (21 dias) pode-se dever aos seus efeitos, que segundo Zakharova & Ziegler (2005), são pró-inflamatórios inicialmente e regulatórios tardiamente, regulando a expressão da IL-12.

O IFN- γ é produzido por células *natural killers* (NK) e linfócitos CD8+ e CD4+. Ele ativa macrófagos e tem um papel crítico na resposta imune inata e adaptativa (SASAKI *et al.*, 2004; COLIC *et al.*, 2009). Neste estudo, não se observaram diferenças entre os grupos tratados e controle ao longo do período experimental, similarmente ao observado por Silva *et al.* (2008) em polpas tratadas com MTA. Por outro lado, no grupo experimental, ocorreu uma redução significativa do IFN- γ , na fase de cronicidade (21º dia – $p < 0,05$). Esta redução na expressão do IFN- γ , nesse período, assemelha-se à redução observada nas demais citocinas pró-inflamatória nos grupos tratados com MTA. As ações do IFN- γ sobre a atividade de reabsorção óssea foram avaliadas utilizando-se camundongos *knockout* para o IFN- γ (SASAKI *et al.*, 2004). Foi demonstrado que a reabsorção óssea na região periapical de camundongos foi

similar àquela observada nos animais controle, indicando que essa citocina parece não ter um efeito direto sobre a reabsorção (SASAKI *et al.*, 2004). De forma inversa, acredita-se que o IFN- γ apresente um efeito protetor na reabsorção óssea, inibindo a osteoclastogênese, ao interferir na via de sinalização RANK-RANKL, ao induzir uma rápida degradação do receptor do TNF- α (TAKAYANAGI, 2005).

A diferenciação e a ativação de osteoclastos, células responsáveis pelo desencadeamento da reabsorção óssea, está diretamente associada à interação do RANKL ao receptor ativador do fator nuclear Kappa B (RANK) (BOYLE *et al.*, 2003). Neste estudo, nos três períodos avaliados, não se observaram diferenças significantes na expressão desta citocina quando se compararam os grupos controles e experimentais. Similarmente, Rezende *et al.* (2008) haviam demonstrado a não interferência do MTA na expressão de RANKL em células T de memória. Entretanto, uma redução significativa ($p < 0,05$) foi observada no grupo experimental no 21º dia em relação àquela observada no 14º dia. Dentro da dinâmica de remodelação óssea, estes resultados demonstram que o MTA pode favorecer a deposição óssea como relatado previamente na literatura pertinente (SCHWARTZ *et al.*, 1999; MAIN *et al.*, 2004).

O TGF- β é uma citocina secretada por linfócitos T ativados por antígenos, odontoblastos, linfócitos T regulatórios e monócitos estimulados por LPS, que desativa os macrófagos, resultando na deposição de matriz e remodelamento tecidual, através da síntese de proteínas da matriz extracelular, como colágeno, matriz metaloproteinase e integrinas (HAHN & LIEWER, 2007b). Essas ações estimulam o reparo tecidual após a inflamação ter sido controlada (HAHN & LIEWER, 2007b). A expressão dessa citocina em culturas de células mononucleares recuperadas de lesões periapicais foi maior em lesões em que havia o predomínio da resposta humoral, sugerindo que os efeitos imunoregulatórios dessa citocina, juntamente com os da IL-10, estão mais ativos nas lesões crônicas em estágio avançado (COLIC *et al.*, 2009). No presente estudo, não foi observado diferença significativa tanto entre os grupos controles e experimentais, ou mesmo ao se comparar os grupos experimentais entre si. Porém, anteriormente foi relatada uma expressão aumentada dessa

citocina por cultura de fibroblastos gengivais humanos em 72 horas (GUVEN *et al.*, 2007).

A IL-4 é uma citocina que induz a diferenciação das células T CD4+ *naive* (Th0) em células Th2. É uma citocina reguladora chave da resposta humoral e da imunidade adaptativa. Induz a produção de Imunoglobulina E pelas células B (GILMOUR *et al.*, 2008) além de induzir o aumento da expressão de MHC de classe II. Neste estudo, observou-se uma redução significativa na expressão de IL-4 no 7º e 21º dias ao se comparar os grupos controle e experimentais. De forma contrária, Silva *et al.* (2008), analisando polpas tratadas com MTA, em camundongos C57BL/6, não detectaram a expressão dessa citocina ao se comparar os grupos controle e experimental em todos os tempos avaliados. Entretanto, nos grupos experimentais (tratado com o MTA) deste estudo, ocorreu um aumento na expressão de IL-4 no 14º dia seguido de uma redução significativa nesta expressão no 21º dia ($p < 0,05$). É interessante relatar que o modelo animal aqui empregado, utilizando-se camundongos Balb/c, apresenta um perfil de resposta do tipo 2 (LOUIS *et al.*, 2003; STASHENKO *et al.*, 2007). Analisados em conjunto, estes resultados demonstram que o MTA induz uma redução na expressão da IL-4, mesmo em um modelo do tipo 2 onde espera-se uma maior expressão dessa citocina, sugerindo que a modulação imune do MTA sobre as citocinas pró-inflamatórias detectada neste estudo, acontece por uma via independente da IL-4. De maneira semelhante, um estudo prévio havia relatado que o MTA reduz a expressão de IL-4 em um modelo do tipo 2 (células T de memória reativas ao *Fusobacterium nucleatum*), mas não interfere em sua produção em um modelo de células do tipo 1 (células T de memória reativas ao *Peptostreptococcus anaerobius*) (REZENDE *et al.*, 2008).

A IL-10 é uma citocina regulatória produzida por células Th2 e que, conseqüentemente, inibe a resposta do tipo 1 (SASAKI *et al.*, 2000). Por serem citocinas do tipo 2, IL-4 e IL-10, apresentam geralmente sua expressão reduzida nas fases iniciais da resposta imune e elevada na fase crônica (ABBAS *et al.*, 2007; HAHN & LIEWER, 2007b). Neste estudo não se observou diferença estatística na expressão de IL-10 entre os grupos controles e experimentais, nos intervalos de tempo avaliados. Estes resultados são similares àqueles relatados por nosso grupo de pesquisa, em estudos prévios

(REZENDE *et al.*, 2005; REZENDE *et al.*, 2008). Por sua vez, ao se comparar a expressão de IL-10 entre os grupos experimentais, observa-se um aumento significativo no 21º dia em relação ao 7º dia de tratamento. Esta maior expressão de IL-10, neste período, correlaciona-se à redução da expressão das citocinas do tipo 1 (TNF- α , IFN- γ e RANKL) observada no 21º dia no grupo tratado com MTA, demonstrando que a modulação imune que aí ocorre parece ser mediada pela IL-10, sem a participação da IL-4. Em modelo animal, a participação da IL-10 na etiopatogenia de alterações periapicais mostrou resultados similares, uma vez que a IL-10, mas não a IL-4, apresentou efeito supressor sobre os níveis de produção das citocinas do tipo 1 (SASAKI *et al.*, 2000). A ausência da IL-10 em animais *knock-out* induzia ainda elevados índices de inflamação e reabsorção óssea (SASAKI *et al.*, 2000). Da mesma maneira, De Rossi *et al.* (2008) relataram que, pelo menos individualmente, a IL-10, o IFN- γ , a ICAM-1 e o CCR5 têm papel importante na patogênese da alteração periapical induzida experimentalmente em camundongos, agindo como supressores endógenos do desenvolvimento da lesão periapical, ao passo que a IL-4 não apresenta efeito significativo na modulação da lesão periapical.

Os resultados deste estudo demonstram que o MTA induz uma resposta protetora no hospedeiro, aumentando a expressão de citocinas pró-inflamatórias na fase inicial de sua aplicação, o que levaria a uma eliminação dos antígenos ali presentes. Em uma fase tardia ocorre o aumento da expressão da IL-10 que modula a resposta pró-inflamatória inicial, permitindo que se instalem os processos de regeneração tecidual, fundamentais para a cicatrização dos tecidos adjacentes à perfuração. Pesquisas futuras necessitam averiguar a ocorrência da diferenciação dos osteoclastos nos diferentes momentos (iniciais e tardio) e seu papel na destruição óssea que acontece nos tecidos adjacentes às perfurações de furca, bem como a presença de células B produtoras de imunoglobulinas nos sítios desta lesão.

CONCLUSÕES

7. CONCLUSÕES

Pôde-se observar que nos grupos tratados com o MTA quando comparados aos grupos controles não houve alteração na expressão das citocinas RANKL, IFN- γ , TGF- β , TNF- α e IL-10, mas que ocorreu uma redução na expressão da IL-4 nos tempos experimentais de 07 e 21 dias.

Por sua vez, ao se comparar os grupos tratados com o MTA entre si, nos diferentes tempos experimentais, observou-se uma redução na expressão de RANKL e IFN- γ , no 21° dia, em comparação à sua expressão no 14° dia; um aumento na expressão de IL-4 e TNF- α , no 14° dia, seguida por um redução no 21° dia; um aumento na expressão de IL-10 do 7° para o 21° dia; bem como, nenhuma interferência na expressão de TGF- β .

Pode-se concluir, portanto, que o MTA atuou nesse modelo experimental, aumentando a expressão das citocinas pró-inflamatórias na fase inicial do processo inflamatório e, em uma fase tardia, modulando esta resposta, possivelmente, por induzir o aumento da expressão da IL-10.

REFERÊNCIAS BIBLIOGRÁFICAS

8. REFERÊNCIAS BIBLIOGRÁFICAS

ABBAS, AK; LICHTMAN, AH; PILLAI, S. Cellular and Molecular Immunology, 6th ed. Philadelphia: Elsevier Inc. p.566. 2007.

BOYLE, WJ, SIMONET, WS, LACEY, DL. Osteoclast differentiation and activation. *Nature*, v.423, n.6937, p.337-342. 2003.

COLIC, M, GAZIVODA, D, VUCEVIC, D, *et al.* Proinflammatory and immunoregulatory mechanisms in periapical lesions. *Molec Immun*, v.47, n.1, p.101-113. 2009.

DAMMASCHKE, T, GERTH, HU, ZÜCHNER, H, *et al.* Chemical and physical surface and bulk material characterization of white ProRoot MTA and two Portland cements. *Dent Mater*, v.21, n.8, p.731-738. 2005.

DAOUDI, MF, SAUNDERS, WP. In vitro evaluation of furcal perforation repair using mineral trioxide aggregate or resin modified glass ionomer cement with and without the use of the operating microscope. *J Endod*, v.28, p.512-515. 2002.

DE DEUS, G, REIS C, BRANDÃO, C, *et al.* The ability of Portland cement, MTA, and MTA Bio to prevent through-and-through fluid movement in repaired furcal perforations. *J Endod*, v.33, n.11, p.1374-1377. 2007.

DE ROSSI, A, ROCHA, LB, ROSSI, MA. Interferon-gamma, interleukin-10, intercellular adhesion molecule-1, and chemokine receptor 5, but not interleukin-4, attenuate the development of periapical lesions. *J Endod*, v.34, n.1, p.31-38. 2008.

FUKADA, SY, SILVA, TA, GARLET, GP, *et al.* Factors involved in the T helper type 1 and 2 cell commitment and osteoclast regulation in inflammatory apical diseases. *Oral Microbiol Immunol*, v.24, n.1, p.25-31. 2009.

GILMOUR, J, LAVENDER, P. Control of IL-4 expression in T helper 1 and 2 cells. *Immunology*, v.124, n.4, p.437-444. 2008.

GOMES, AC, GOMES-FILHO, JE, OLIVEIRA, SHP. Mineral trioxide aggregate stimulates macrophages and mast cells to release neutrophil chemotactic factors: role of IL-1 β , MCP-2 and LTB4. *Oral Surg Oral Med Oral Pathol Oral Radiol Endod*, v.109, n.3, e.135-142. 2010.

GOMES-FILHO, JE, WATANABE, S, GOMES, AC, *et al.* Evaluation of the effects of endodontic materials on fibroblast viability and cytokine production. *J Endod*, v.35, n.11, p.1577-1579. 2009.

GUVEN, G, CEBRELI, ZC, URAL, A, *et al.* Effect of mineral trioxide aggregate cements on transforming growth factor 1 and bone morphogenetic protein production by human fibroblasts in vitro. *J Endod*, v.33, n.4, p.447-450. 2007.

HAHN, CL, LIEWER, FR. Innate immune responses of the dental pulp to caries. *J Endod*, v. 33, n.6, p.643-651. 2007a.

HAHN, CL, LIEWER, FR. Update on the adaptive immune responses of the dental pulp. *J Endod*, v. 33, n.7, p.773-781. 2007b.

HAKKI, SS, BOZKURT, SB, HAKKI, EE, *et al.* Effects of mineral trioxide aggregate on cell survival, gene expression associated with mineralized tissues, and biomineralization of cementoblasts. *J Endod*, v.35, n.4, p.513-519. 2009.

HAMAD, HA, TORDIK, PA, McCLANAHAN, SB. Furcation perforation repair comparing gray and white MTA: a dye extraction study. *J Endod*, v.32, n.4, p.337-340. 2006.

HOLLAND, R, BISCO FERREIRA, L, DE SOUZA, V, *et al.* Reaction of the lateral periodontium of dog's teeth to contaminated and noncontaminated perforations filled with mineral trioxide aggregate. *J Endod*, v. 33, n.10, p.1192-1197. 2007.

JONTELL, M, OKIJI, T, DAHLGREN, U, *et al.* Immune defense mechanisms of the dental pulp. *Crit Rev Oral Biol Med*, v.9, n.2, p.179-200. 1998.

KOH, ET, TORABINEJAD, M, PITT FORD, TR, *et al.* Mineral trioxide aggregate stimulates a biological response in human osteoblasts. *J Biomed Res*, v.37, p.432-439. 1997.

KOH, ET, McDONALD, F, PITT FORD, TR, TORABINEJAD, M. Cellular response to Mineral Trioxide Aggregate. *J Endod*, v.24, n.8, p.543-547. 1998.

LEE SJ, MONSEF M, TORABINEJAD M . Sealing ability of a mineral trioxide aggregate for repair of lateral root perforations. *J Endod*, v.19, n.11, p.541-544, 1993.

LOUIS, JA, GUMY, A, VOIGT, H, *et al.* The use of the murine model of infection with *Leishmania major* to reveal the antagonistic effects that IL-4 can exert on T helper cell development and demonstrate that these opposite effects depend upon the nature of the cells targeted for IL-4 signaling. *Pathol Biol*, v.51, n.2, p.71-73. 2003.

MAEDA, H, NAKANO, T, TOMOKIYO, A, *et al.* Mineral trioxide aggregate induces bone morphogenetic protein-2 expression and calcification in human periodontal ligament cells. *J Endod*, v.36, n.4, p.647-652. 2010.

MAIN, C, MIRZAYAN, N, SHABAHANG, S, TORABINEJAD, M.. Repair of root perforations using mineral trioxide aggregate: a long-term study. *J Endod*, v. 30, n.2, p.80-83, 2004.

MENTE, J, HAGE, N, PFEFFERLE, T, *et al.* Treatment outcome of mineral trioxide aggregate: repair of root perforations. *J Endod*, v.36, n.2, p.208-213. 2010.

MITCHELL, PJC, PITT FORD, TR, TORABINEJAD, M, *et al.* Osteoblast biocompatibility of mineral trioxide aggregate. *Biomaterials*, v.20, p.167-173. 1999.

NAIR, PN. Pathogenesis of apical periodontitis and the causes of endodontic failures. *Crit Rev Oral Biol Med*, v. 15, n.6, p.348-381. 2004.

OVIIR, T, PAGORIA, D, IBARRA, G, *et al.* Effects of Gray and White mineral trioxide aggregate on the proliferation of oral keratinocytes and cementoblasts. *J Endod.*, v.32, n.3, p.210-213. 2006.

PACE, R, GIULIANE, V, PAGAVINO, G. Mineral Trioxide Aggregate as repair material for furcal perforation: case series. *J Endod.*, v.34, 1130-1134. 2008.

PARIROKH, M, TORABINEJAD, M. Mineral Trioxide Aggregate: a comprehensive literature review – Part I: chemical, physical, and antibacterial properties. *J Endod*, v.36, n.1, p.16-27. 2010a.

PARIROKH, M, TORABINEJAD, M. Mineral Trioxide Aggregate: a comprehensive literature review – Part II: leakage and biocompatibility investigations. *J Endod*, v.36, n.2, p.190-202. 2010b.

PARIROKH, M, TORABINEJAD, M. Mineral Trioxide Aggregate: a comprehensive literature review – Part III: clinical applications, drawbacks, and mechanism of action. *J Endod*, v.36, n.3, p.400-413. 2010c.

PEREIRA, FEL. Inflamações. In: FILHO, GB. *Bogliolo Patologia Geral*. 6ª edição. Rio de Janeiro: Editora Guanabara Koogan S.A., 2000. c. 7, p. 112-148.

REZENDE TMB, VARGAS DL, CARDOSO FP, *et al.* Effect of mineral trioxide aggregate on cytokine production by peritoneal macrophages. *Int Endod J*, v. 38, n.12, p.896-903. 2005.

REZENDE, TMB, VIEIRA, LQ, CARDOSO, FP, *et al.* The effect of mineral trioxide aggregate on phagocytic activity and production of reactive oxygen, nitrogen species and arginase activity by M1 and M2 macrophages. *Int Endod J*, v.40, n.8, p.603-611. 2007.

REZENDE, TMB, VIEIRA, LQ, RIBEIRO SOBRINHO, AP, *et al.* The influence of mineral trioxide aggregate on adaptive immune responses to endodontic pathogens in mice. *J Endod*, v.34, n.9, p.1066-1071. 2008.

SASAKI, H, HOU, L, BELANI, A, *et al.* IL-10, but not IL-4, supresses infection-stimulated bone resorption in vivo. *J Immunol*, v.165, p.3626-3630. 2000.

SASAKI, H, BALTO, K, KAWASHIMA, N, *et al.* Gamma interferon (IFN-gamma) and IFN-gamma-inducing cytokines interleukin-12 (IL-12) and IL-18 do not augment infection-stimulated bone resorption in vivo. *Clin Diagn Lab Immunol*, v.11, n.1, p.106-110. 2004.

SCHWARTZ, RS, MAUGER, M, CLEMENT, DJ, *et al.* Mineral trioxide aggregate: a new material for endodontics. *J Am Dent Assoc*, v.130, n.7, p.967-975. 1999.

SELTZER, S, SINAI, I, AUGUST, D. Periodontal effects of root perforations before and during endodontic procedures. *J Dent Res*, v.49, n.2, p.332-339. 1970.

SILVA, MJB, VIEIRA, LQ, RIBEIRO SOBRINHO, AP. The effects of mineral trioxide aggregates on cytokine production by mouse pulp tissue. *Oral Surg Oral Med Oral Pathol Oral Radiol Endod*, v.105, n.5, p.70-76. 2008.

SILVA, MJB, CALIARI, MV, RIBEIRO SOBRINHO, AP, *et al.* An in vivo experimental model to assess furcal lesions as a result of perforation. *Inter Endod J*, v.42, p.922-929. 2009.

STASHENKO, P, WANG, CY, TANI-ISHII, N, *et al.* Phatogenesis of induced rat periapical lesions. *Oral Surg Oral Med Oral Pathol*, v.78, n.4, p.494-502. 1994.

STASHENKO, P, GONÇALVES, RB, LIPKIN, B, *et al.* Th1 immune response promotes severe bone resorption caused by *Porphyromonas gingivalis*. *Am J Pathol*, v.170, n.1, p.203-213. 2007.

TAKAHASHI, K. Microbiological, pathological, inflammatory, immunological and molecular biological aspects of periradicular disease. *Int Endod J*, v.31, n.5, p.311-325. 1998.

TAKAYANAGI, H, SATO, K, TAKAOKA, A, *et al.* Interplay between interferon and other cytokine systems in bone metabolism. *Immunol Rev*, v.208, p.181–193. 2005.

TORABINEJAD, M, WATSON, TF, PITT FORD, TR. Sealing ability of a mineral trioxide aggregate when used as a root end filling material. *J Endod*, v.19, n.12, p.591-595. 1993.

TORABINEJAD, M, HONG, CU, PITT FORD, TR, *et al.* Antibacterial effects of some root end filling materials. *J Endod*, v.21, n.8, p.403-406. 1995.

WATTS, JD, HOLT DM, BEESON, TJ, *et al.* Effects of pH and mixing agents on the temporal setting of tooth-colored and gray mineral trioxide aggregate. *J Endod*, v.33, p.970-973. 2007.

YAMASAKI, M, KUMAZAWA, M, KOHSAKA, T, *et al.* Pulpal and periapical tissue reactions after experimental pulpal exposure in rats. *J Endod*, v.20, n.1, p.13-17. 1994.

YASUDA, Y, OGAWA, M, ARAKAWA, T, *et al.* The effect of mineral trioxide aggregate on the mineralization ability of rat dental pulp cells: an *in vitro* study. *J Endod*, v.34, n.9, p.1057-1060. 2008.

YILDIRIM, T, GENÇOĞLU, N, FIRAT, I, *et al.* Histologic study of furcation perforations treated with MTA or Super EBA in dogs' teeth. *Oral Surg Oral Med Oral Pathol Oral Radiol Endod*, v.100, n.1, p.120-124. 2005.

ZAKHAROVA, M, ZIEGLER, HK. Paradoxical anti-inflammatory actions of TNF-alpha: inhibition of IL-12 and IL-23 via TNF receptor 1 in macrophages and dendritic cells. *J Immunol*, v. 175, n.8, p.5024-5033. 2005.

ANEXO I

ANEXO I – Cópia da autorização do CETEA/UFMG (Comitê de Ética em Experimentação Animal da Universidade Federal de Minas Gerais) para realização da pesquisa.



**UNIVERSIDADE FEDERAL DE MINAS GERAIS
COMITÊ DE ÉTICA EM EXPERIMENTAÇÃO ANIMAL
- C E T E A -**

CERTIFICADO

Certificamos que o **Protocolo nº 15/2009**, relativo ao projeto intitulado "**Avaliação de citocinas inflamatórias em perfurações experimentais de furca tratadas com MTA em camundongos isentos de germe**", que tem como responsável(is) **Antônio Paulino Ribeiro Sobrinho**, está(ão) de acordo com os Princípios Éticos da Experimentação Animal, adotados pelo **Comitê de Ética em Experimentação Animal (CETEA/UFMG)**, tendo sido aprovado na reunião de **1/04/2009**.


Este certificado expira-se em **1/04/2014**.

CERTIFICATE

We hereby certify that the **Protocol nº 15/2009**, related to the project entitled "**Evaluation of inflammatory cytokines in experimental furcation perforations treated with MTA in germ free mice**", under the supervisors of **Antônio Paulino Ribeiro Sobrinho**, is in agreement with the Ethical Principles in Animal Experimentation, adopted by the **Ethics Committee in Animal Experimentation (CETEA/UFMG)**, and was approved in **April 1, 2009**.

This certificate expires in **April 1, 2014**.

Belo Horizonte, 16 de Abril de 2009.


Prof. Humberto Pereira Oliveira
Coordenador do CETEA/UFMG

Universidade Federal de Minas Gerais
Avenida Antônio Carlos, 6627 – Campus Pampulha
Unidade Administrativa II – 2º Andar, Sala 2005
31270-901 - Belo Horizonte, MG - Brasil
Telefone: (31) 3499-4516 – Fax: (31) 3499-4592
www.ufmg.br/bioetica/cetea - cetea@prpq.ufmg.br

(Mod.Cert. v1.0)

Livros Grátis

(<http://www.livrosgratis.com.br>)

Milhares de Livros para Download:

[Baixar livros de Administração](#)

[Baixar livros de Agronomia](#)

[Baixar livros de Arquitetura](#)

[Baixar livros de Artes](#)

[Baixar livros de Astronomia](#)

[Baixar livros de Biologia Geral](#)

[Baixar livros de Ciência da Computação](#)

[Baixar livros de Ciência da Informação](#)

[Baixar livros de Ciência Política](#)

[Baixar livros de Ciências da Saúde](#)

[Baixar livros de Comunicação](#)

[Baixar livros do Conselho Nacional de Educação - CNE](#)

[Baixar livros de Defesa civil](#)

[Baixar livros de Direito](#)

[Baixar livros de Direitos humanos](#)

[Baixar livros de Economia](#)

[Baixar livros de Economia Doméstica](#)

[Baixar livros de Educação](#)

[Baixar livros de Educação - Trânsito](#)

[Baixar livros de Educação Física](#)

[Baixar livros de Engenharia Aeroespacial](#)

[Baixar livros de Farmácia](#)

[Baixar livros de Filosofia](#)

[Baixar livros de Física](#)

[Baixar livros de Geociências](#)

[Baixar livros de Geografia](#)

[Baixar livros de História](#)

[Baixar livros de Línguas](#)

[Baixar livros de Literatura](#)
[Baixar livros de Literatura de Cordel](#)
[Baixar livros de Literatura Infantil](#)
[Baixar livros de Matemática](#)
[Baixar livros de Medicina](#)
[Baixar livros de Medicina Veterinária](#)
[Baixar livros de Meio Ambiente](#)
[Baixar livros de Meteorologia](#)
[Baixar Monografias e TCC](#)
[Baixar livros Multidisciplinar](#)
[Baixar livros de Música](#)
[Baixar livros de Psicologia](#)
[Baixar livros de Química](#)
[Baixar livros de Saúde Coletiva](#)
[Baixar livros de Serviço Social](#)
[Baixar livros de Sociologia](#)
[Baixar livros de Teologia](#)
[Baixar livros de Trabalho](#)
[Baixar livros de Turismo](#)