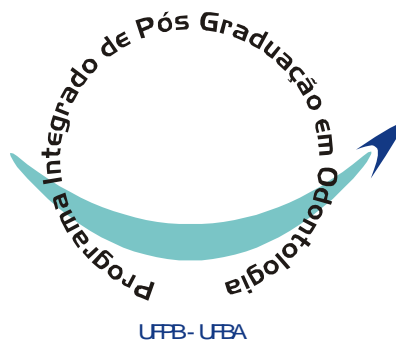

GILBERTH TADEU DOS SANTOS ACIOLE

**AVALIAÇÃO DA FOTOTERAPIA LASER EM FRATURAS
CIRÚRGICAS EM TÍBIA DE COELHOS SUBMETIDAS OU NÃO A
ENXERTO ÓSSEO CERÂMICO BIFÁSICO.**



**PROGRAMA INTEGRADO DE PÓS-GRADUAÇÃO EM ODONTOLOGIA
UNIVERSIDADE FEDERAL DA PARAÍBA
UNIVERSIDADE FEDERAL DA BAHIA
Área de Concentração:
Laser em Odontologia**

SALVADOR

2010

Livros Grátis

<http://www.livrosgratis.com.br>

Milhares de livros grátis para download.

GILBERTH TADEU DOS SANTOS ACIOLE

**AVALIAÇÃO DA FOTOTERAPIA LASER EM FRATURAS
CIRÚRGICAS EM TÍBIA DE COELHOS SUBMETIDAS OU NÃO A
ENXERTO ÓSSEO CERÂMICO BIFÁSICO**

Tese apresentada ao Programa Integrado de Pós-Graduação em Odontologia, da Universidade Federal da Paraíba e Universidade Federal da Bahia em cumprimento às exigências para obtenção de título de Doutor em Odontologia. Área de concentração: Laser em Odontologia.

**Orientadores: Prof^a. Dr^a. Telma Martins Araújo, PhD.
Prof. Dr. Antônio Luiz Barbosa Pinheiro, PhD.**

**SALVADOR
2010**

GILBERTH TADEU DOS SANTOS ACIOLE

**AVALIAÇÃO DA FOTOTERAPIA LASER EM FRATURAS
CIRÚRGICAS EM TÍBIA DE COELHOS SUBMETIDAS OU NÃO
A ENXERTO ÓSSEO CERÂMICO BIFÁSICO**

Salvador, 05/08/2010

BANCA EXAMINADORA

Prof. Dr. Antônio Luiz Barbosa Pinheiro - Orientador - UFBA

Prof^a. Dr^a. Telma Martins Araújo – Orientadora - UFBA

Prof. Dr. Aldo Brugnera Júnior – Membro UNICASTELO

**Prof^a. Dr^a. Fátima Antônia Aparecida Zanin – Membro
INSTITUTO BRUGNERA E ZANIN**

Prof^a. Dr^a. Jurema Freire Lisboa de Castro – Membro UFPE

DEDICATÓRIA

Dedico primeiramente a **DEUS** e a **São Judas Tadeu** por ter me dado saúde, paz, inteligência e muita força, para percorrer este longo caminho que aqui cheguei.

Dedico aos meus pais e a minha avó, **Gilberto Aciole, Maria Umbelina e Ernestina Ramos (*in memorian*)**, pelo amor, dedicação e principalmente, por serem exemplos de garra e coragem para toda a família. Obrigado por me colocarem no caminho da educação, acreditando nos meus ideais e por continuarem sonhando junto comigo. Minha avó linda, aonde quer que a senhora esteja estarei sempre pensando em você! Amo vocês.

Ao meu irmão **Jouber Mateus dos Santos Aciole**, que sempre me ajudou e me incentivou, por sua garra e por esta sempre acreditando no meu crescimento profissional.

Ao Prof. **Antônio Luiz Barbosa Pinheiro**, um grande orientador e amigo, exemplo de experiência, garra, sucesso, sempre acessível, mesmo nos momentos mais delicados e principalmente, acreditando em mim e no meu crescimento profissional. Meu muito obrigado de coração!

A **Layana Fontes**, que além de estar sempre ao meu lado, principalmente nos momentos mais difíceis, fez-me muito feliz esses anos de convivência. Seu amor, carinho, respeito e dedicação, com certeza, fizeram com que meus dias ficassem muito mais coloridos.

AGRADECIMENTOS

A **Deus**, por guiar todos os meus passos e por estar sempre presente em todos os momentos.

Ào Prof. **Jean Nunes dos Santos**, pela disponibilidade e ajuda em todos os momentos.

A Prof^a. **Aparecida Marques**, pela sua amizade e carinho, e por ser essa pessoa tão especial tanto profissionalmente, quanto pessoalmente.

A Prof^a. **Cristina Cangussu**, pela amizade e conhecimentos passados nestes últimos anos.

A Prof^a. **Luciana Ramalho**, pelo incentivo e apoio à busca do conhecimento científico.

Ao Prof. **Landulfo Silveira**, pela pessoa amiga e pela ajuda da análise.

Aos Profs. **Amália Ribeiro e Ricardo Albuquerque**, grandes amigos que me ajudaram e incentivaram sempre, e, principalmente, por me apoiar em todos os momentos.

A todos os professores do curso, que colaboraram na construção dos conhecimentos necessários para a realização desse sonho.

Aos meus colegas da minha turma do doutorado **Alberto Valença, Rosário Freire e Maíra Costalino**, em especial, **Susana Sampaio (grande amiga de viagens), Edival Magalhães, Juliana Monteiro e Fábio Colombo**, que me ajudaram e me apoiaram nessa longa jornada.

Aos colegas do doutorado da turma 2006: **Ana Paula, Sabrina Gama, Cristina Nascimento, Márcio Marchionni**, e em especial aos amigos **Nicole Ribeiro, Priscila Chagas, Carolina Montagn, Márcio Lisboa e Fernando**

Habib, pela união, apoio, companheirismo e compreensão nos momentos mais difíceis ao longo destes anos.

Aos colegas do doutorado da turma 2010: **Fabiola de Carvalho, Cristiane Becker, Isabele DeCastro, João Reis**, em especial, **Jouber Mateus, Luiz Guilherme e Artur Felipe**, pelo sentimento de amizade, honestidade e companheirismo que tivemos esse ano.

Às amigas **Elizabeth Machado** (grande chefe) e **Namá** (chefinha), pela disponibilidade e ajuda durante todo o período experimental.

À **Davis Almeida, Marcos Antônio e Nelson Ribeiro**, em especial meu primo **Cristian Souza Torres**, que estiveram presentes em todos os momentos, bons ou ruins, quando aprendemos várias lições e tornamos a nossa amizade ainda mais intensa.

Aos estagiários do Centro de Laser da FOUFBA, pela grande disponibilidade e ajuda durante a produção desse trabalho.

A todos da Fundação Pedro Paes Mendonça (Clínica Dudu Mendonça), em especial **Sr.Ísaías, Irmã (Soledade Martins), Katyucia Gois, Andrea Gois, Edinalva e Maria Custódio** pela compreensão, amizade e ajuda nesta longa jornada.

Às funcionárias da FOUFBA **Sueli Paixão, Lurdes Maria e Mirian**, por serem pessoas que demonstram muita simpatia e profissionalismo.

A todos os pacientes, que nos ajudaram nessa longa jornada e possibilitam o aprendizado de todos nós.

Ao **CNPq** pela colaboração científica e financeira em busca do conhecimento científico e tecnológico, apoiando às atividades acadêmicas.

A todos aqueles, que de alguma forma contribuíram para concretizar este trabalho. Meu muito obrigado.

À Faculdade de Odontologia da UFBA e a UFPB e todos os seus funcionários pelo apoio e colaboração.

SUMÁRIO

LISTA DE QUADROS E TABELAS

LISTA DE FIGURAS

LISTA DE ABREVIATURAS E SÍMBOLOS

RESUMO

ABSTRACT

1. INTRODUÇÃO.....	20
2. REVISÃO DE LITERATURA.....	23
2.1 Tecido Ósseo.....	23
2.2 Fraturas Ósseas.....	26
2.3 Enxertos Ósseos.....	28
2.4 Reparação Óssea Guiada.....	31
2.5 Fotobiomodulação Laser.....	32
2.6 O Efeito Raman.....	38
2.6.1 Espectroscopia Raman no Infravermelho Próximo.....	40
2.7 Fluorescência Laser.....	42
3. PROPOSIÇÃO.....	45
3.1 Objetivo Geral.....	45
3.2 Objetivos Específicos.....	45
4. MATERIAIS E MÉTODOS.....	47
4.1 Respaldo Ético da Pesquisa.....	47
4.2 Delineamento da Pesquisa.....	47
4.3 Configuração da Amostra.....	47
4.4 Técnica Cirúrgica.....	48
4.5 Organização dos Grupos.....	49
4.6 Manipulação do Enxerto.....	52
4.7 Fotobiomodulação Laser.....	52
4.8 Pós-Operatório.....	54
4.9 Morte dos Animais e Processamento Histológico.....	54
4.10 Estudo Histomorfológico.....	56
4.11 Estudo Histomorfométrico.....	56
4.12 Estudo por Fluorescência Laser.....	56
4.13 Análise por Espectroscopia Biomolecular Raman.....	57

4.13.1 Sistema Raman Dispersivo no Infravermelho Próximo.....	57
4.14 Análise Estatística.....	60
5. RESULTADOS.....	61
5.1 Resultado do Exame Macroscópico.....	61
5.2 Resultado do Exame Microscópico.....	62
5.2.1 Aspectos Gerais.....	62
5.2.2 Grupo Controle (Osso Normal).....	62
5.2.3 Grupo Experimental (FIR).....	63
5.2.4 Grupo Experimental (FIR+Enxerto).....	64
5.2.5 Grupo Experimental (FIR+Laser).....	66
5.2.6 Grupo Experimental (FIR+Enxerto+Laser).....	67
5.2.7 Grupo Experimental (FISR).....	68
5.2.8 Grupo Experimental (FISR+Enxerto).....	69
5.2.9 Grupo Experimental (FISR+ Laser).....	71
5.2.10 Grupo Experimental (FISR+Enxerto+Laser).....	72
5.3 Histomorfometria.....	73
5.3.1 FIR.....	73
5.3.2 FISR.....	76
5.4 Fluorescência Laser.....	80
5.4.1 FIR.....	80
5.4.2 FISR.....	81
5.5 Espectroscopia Raman.....	82
5.5.1 FIR.....	84
5.5.2 FISR.....	85
5.6 Correlação de Pearson.....	87
6. DISCUSSÃO.....	89
7.CONCLUSÃO.....	99
8. REFERÊNCIAS BIBLIOGRÁFICAS.....	100
ANEXO.....	111

LISTA DE QUADROS E TABELAS

Quadro 01	Distribuição dos Grupos no estudo. (ACIOLE, 2010).	51
Tabela 01	Protocolo de irradiação com Laser (ACIOLE, 2010).	53
Tabela 02	Critérios semi-quantitativos usado para análise histológica (ACIOLE, 2010).	56
Tabela 03	Percentual de Neoformação Óssea observado no Grupo Tratado com FIR (ACIOLE, 2010).	73
Tabela 04	Percentual de Reabsorção Óssea observado nos Grupos Tratados com FIR (ACIOLE, 2010).	74
Tabela 05	Percentual da Resposta Inflamatória observado no Grupo Tratado com FIR (ACIOLE, 2010).	75
Tabela 06	Percentual da Deposição de Colágeno observado no Grupo Tratado com FIR (ACIOLE, 2010).	75
Tabela 07	Percentual de Neoformação Óssea observado no Grupo Tratado com FISR (ACIOLE, 2010).	76
Tabela 08	Percentual de Reabsorção Óssea observado no Grupo Tratado com FISR (ACIOLE, 2010).	77
Tabela 09	Percentual da Resposta Inflamatória observado no Grupo Tratado com FISR (ACIOLE,2010).	78
Tabela 10	Percentual da Deposição de Colágeno observado no Grupo Tratado com FISR (ACIOLE,2010).	79
Tabela 11	Médias e desvio padrão da Fluorescência nos grupos tratados com Fixação Interna Rígida (ACIOLE,2010).	81
Tabela 12	Médias e desvio padrão da Fluorescência nos grupos tratados com Fixação Interna Semi Rígida (ACIOLE,2010).	82
Tabela 13	Médias e desvio padrão das intensidades do deslocamento Raman da HAC (958 cm^{-1}) nos grupos tratados com Fixação Interna Rígida (ACIOLE,2010).	85
Tabela 14	Médias e desvio padrão das intensidades do deslocamento Raman da HAC (958 cm^{-1}) nos grupos tratados com Fixação Interna Semi Rígida (ACIOLE,2010).	86

LISTA DE FIGURAS

Figura 01	Aspecto da fratura tibial com implantação do enxerto de hidroxiapatita, membrana biológica e FIR.(ACIOLE, 2010).	50
Figura 02	Aspecto da fratura tibial com colocação do enxerto de hidroxiapatita, membrana biológica e FISR. (ACIOLE, 2010).	51
Figura 03	Demonstração da mistura do enxerto com o soro fisiológico. (ACIOLE, 2010).	52
Figura 04	Aplicação pontual do Laser $\lambda 780\text{nm}$, 50mW em quatro pontos equidistantes $4 \times 4\text{J}/\text{cm}^2$. (ACIOLE, 2010).	53
Figura 05	Sistema Raman dispersivo (micro e macro Raman) utilizado no trabalho (ACIOLE, 2010).	59
Figura 06	Diagrama esquemático do experimento para coleta do espectro Raman de osso (ACIOLE, 2010).	59
Figura 07	Aspecto macroscópico da peça cirúrgica mostrando a incorporação do enxerto de hidroxiapatita à fratura óssea. (ACIOLE, 2010).	61
Figura 08	Fotomicrografia do grupo controle – osso normal mostrando uma cortical óssea intacta, juntamente com a medula óssea adiposa. H&E (ACIOLE, 2010).	63
Figura 09	Fotomicrografia do grupo controle – osso normal mostrando uma cortical óssea intacta, exibindo uniforme colagenização. Picosírius (ACIOLE,2010).	63
Figura 10	Fotomicrografia do grupo experimental – FIR mostrando que a fratura encontra-se quase que totalmente preenchida por um trabeculado ósseo delgado com linhas basófilicas e presença de macrófagos. H&E (ACIOLE,2010).	64
Figura 11	Fotomicrografia do grupo experimental – FIR mostrando que a fratura encontra-se quase que totalmente preenchida por um trabeculado ósseo, exibindo discreta neoformação óssea com discreta formação madura de colágeno. Picosírius (ACIOLE,2010).	64

- Figura 12 Fotomicrografia do grupo experimental FIR + ENXERTO mostrando que a fratura encontra-se preenchida por grosseiros focos de mineralização (hidroxiapatita), observa-se atividade osteoblástica e focos necróticos. H&E (ACIOLE,2010). 65
- Figura 13 Fotomicrografia do grupo experimental FIR + ENXERTO mostrando que a fratura encontra-se preenchida, exibindo moderada colagenização madura no tecido ósseo neoformado, apresentando discretamente os remanescentes de hidroxiapatita na parte superior da fratura. Picrosírius (ACIOLE,2010). 65
- Figura 14 Fotomicrografia do grupo experimental FIR + Laser mostrando que a fratura encontra-se preenchida por um trabeculado ósseo interconectante com osteoblastos em superfície, apresentando pequenos sinais de reabsorção e remanescentes de cartilagem. H&E (ACIOLE,2010). 66
- Figura 15 Fotomicrografia do grupo experimental FIR + Laser mostrando que a fratura encontra-se preenchida por um trabeculado ósseo interconectante, exibindo intensa deposição de colágeno no tecido ósseo neoformado, similar ao tecido ósseo adjacente. Picrosírius (ACIOLE,2010). 66
- Figura 16 Fotomicrografia do grupo experimental FIR + ENXERTO + LASER mostrando que a fratura encontra-se preenchida por um trabeculado ósseo por vezes interconectantes em meio há tecido conjuntivo fibroso. Na superfície há remanescentes de hidroxiapatita e sinais de necrose. H&E (ACIOLE,2010). 67
- Figura 17 Fotomicrografia do grupo experimental FIR + ENXERTO + LASER mostrando que a fratura encontra-se preenchida, exibindo intensa colagenização à direita do tecido ósseo neoformado em relação ao tecido ósseo correspondente ao bordo da fratura. Picrosírius (ACIOLE,2010) 68
- Figura 18 Fotomicrografia do grupo experimental FISR mostrando que a fratura encontra-se parcialmente preenchida por um trabeculado ósseo interconectante com linhas basófilicas e osteoblastos em superfície, observa-se um tecido medular de permeio com discreta inflamação crônica. H&E (ACIOLE,2010). 69

Figura 19	Fotomicrografia do grupo experimental FISR mostrando que a fratura encontra-se parcialmente preenchida, exibindo discreta formação colagênica madura no tecido ósseo neoformado. Picrosírius (ACIOLE,2010).	69
Figura 20	Fotomicrografia do grupo experimental FISR + ENXERTO mostrando que a fratura encontra-se preenchida por um trabeculado ósseo lamelar exibindo linhas basófilicas em meio há um tecido conjuntivo fibroso, observa-se também remanescentes de hidroxiapatita e cartilagem. H&E (ACIOLE,2010).	70
Figura 21	Fotomicrografia do grupo experimental FISR + ENXERTO mostrando que a fratura encontra-se quase que totalmente preenchida, exibindo leve colagenização do tecido ósseo neoformado maduro similar aos tecidos ósseos adjacentes. Picrosírius (ACIOLE,2010).	70
Figura 22	Fotomicrografia do grupo experimental FISR+LASER mostrando que a fratura encontra-se parcialmente preenchida por um trabeculado ósseo interconectante espesso direcionando-se a medula óssea. H&E (ACIOLE,2010).	71
Figura 23	Fotomicrografia do grupo experimental FISR+LASER mostrando que a fratura encontra-se parcialmente preenchida por um trabeculado ósseo interconectante, exibindo moderada formação de colágeno. Picrosírius (ACIOLE,2010).	71
Figura 24	Fotomicrografia do grupo experimental FISR+ENXERTO+LASER mostrando que a fratura encontra-se preenchida por um trabeculado ósseo lamelar, apresentando poucos sinais de reabsorção. H&E (ACIOLE,2010).	72
Figura 25	Fotomicrografia do grupo experimental FISR+ENXERTO+LASER mostrando que a fratura encontra-se preenchida por um trabeculado ósseo, exibindo marcante colagenização madura de tecido ósseo neoformado correspondente as bordas da fratura. Picrosírius (ACIOLE,2010).	72
Figura 26	Resultado do exame histomorfométrico demonstrando os percentuais de neoformação óssea dos grupos experimentais tratados com FIR. (ACIOLE,2010).	73
Figura 27	Resultado do exame histomorfométrico demonstrando o percentual de reabsorção óssea dos grupos tratados com FIR. (ACIOLE,2010).	74

Figura 28	Resultado do exame histomorfométrico demonstrando os percentuais de inflamação crônica dos grupos tratados com FIR. (ACIOLE,2010).	75
Figura 29	Resultado do exame histomorfométrico demonstrando os percentuais de deposição de colágeno nos grupos experimentais tratados com FIR. (ACIOLE,2010).	76
Figura 30	Resultado do exame histomorfométrico demonstrando os percentuais de neoformação óssea dos grupos experimentais tratados com FISR. (ACIOLE,2010).	77
Figura 31	Resultado do exame histomorfométrico demonstrando o percentual de reabsorção óssea dos grupos tratados com FISR. (ACIOLE,2010).	78
Figura 32	Resultado do exame histomorfométrico demonstrando os percentuais de inflamação crônica dos grupos tratados com FISR. (ACIOLE,2010).	79
Figura 33	Resultado do exame histomorfométrico demonstrando os percentuais de deposição de colágeno dos grupos tratados com FISR. (ACIOLE,2010).	80
Figura 34	Resultado da leitura da fluorescência laser dos grupos tratados com FIR. (ACIOLE,2010).	81
Figura 35	Resultado da leitura da fluorescência laser dos grupos tratados com FISR. (ACIOLE,2010).	82
Figura 36	Principais bandas do espectro Raman. (ACIOLE,2010).	83
Figura 37	Demonstração dos espectros médios da hidroxiapatita dos grupos tratados com FIR. (ACIOLE,2010).	84
Figura 38	Demonstração dos espectros médios da hidroxiapatita dos grupos tratados com FISR. (ACIOLE,2010).	84
Figura 39	Resultado do exame de espectroscopia Raman dos grupos tratados com FIR. (ACIOLE,2010).	85
Figura 40	Resultado do exame de espectroscopia Raman dos grupos tratados com FISR. (ACIOLE,2010).	87
Figura 41	Demonstração da correlação entre as leituras da fluorescência dos grupos tratados com FIR com o padrão ouro (Deslocamento Raman) (ACIOLE,2010).	88

Figura 42 Demonstração da correlação entre as leituras da 88
fluorescência dos grupos tratados com FISR com o
Deslocamento Raman (ACIOLE,2010).

LISTA DE ABREVIATURAS E SÍMBOLOS

DNA	Ácido Desoxirribonucléico
RNA	Ácido Ribonucléico
ATP	Adenosina Trifosfato
GaAs	Arseneto de Gálio
GaAlAs	Arseneto de Gálio e Alumínio
CCD	<i>back thinned deep depletion</i>
cm ²	centímetro quadrado
CW	Contínuo
λ	comprimento de onda
CEEA	Comissão de Ética em Experimentação Animal
DFDBA	<i>Deminaralized Freeze-Dried Bone Allograft</i>
ER-IVP	Espectroscopia Raman – Infravermelho Próximo
FIR	Fixação Interna Rígida
FISR	Fixação Interna Semi Rígida
FDBA	<i>Freeze-Dried Bone Allograft</i>
FBML	Fotobiomodulação Laser
HeNe	Hélio Neônio
H&E	Hematoxilina e Eosina
HÁC	Hidroxiapatita
HILT	High Intensity Laser Treatment
GenPhos HATCP	Implante de Enxerto Ósseo Cerâmico Bifásico
IV	Intra venoso
IM	Intra muscular
IP	Intraperitoneal
J/cm ²	Joule por centímetro quadrado
LASER	Light Amplification by Stimulated Emission of Radiation
LILT	Low Intensity Laser Treatment
GenDerm	Membrana de osso bovino
mg/ml	Miligrama por mililitro
mg/Kg	miligrama por quilograma
Mm	Milímetro
Mw	MiliWatt

Nm	Nanômetro
%	por cento
P	Pulsátil
ROG	Reparação Óssea Guiada
TNT	Tecido não tecido
UI	Unidade Internacional
UFPB	Universidade Federal da Paraíba
UFBA	Universidade Federal da Bahia

RESUMO

O objetivo deste estudo foi avaliar o efeito da fotobiomodulação laser (λ 780nm, 50mW, $4 \times 4 \text{J/cm}^2 = 16 \text{J/cm}^2$, ϕ 0,5cm², CW) associada ou não a implante de Enxerto Ósseo Cerâmico Bifásico e Reparação Óssea Guiada através da técnica de histologia, histomorfometria, espectroscopia Raman e Fluorescência laser no reparo de fraturas cirúrgicas fixadas com o sistema de fixação rígida (miniplacas) ou semi-rígida (fio de aço) em tíbias de coelhos. Foram utilizados 27 coelhos *Oryctolagus* que foram divididos em nove grupos e mantidos em gaiolas individuais em temperatura média de 22°C, ambientação dia/noite, alimentação sólida e água *ad libidum*. As fraturas foram produzidas sob anestesia geral (Ketamina 0,4ml/Kg IP e Xilazina 0,2ml/Kg IP). No período pós operatório os mesmos receberam em dose única, como terapia antimicrobiana (Pentabiótico 0,2ml/Kg IM) e como terapia antiinflamatória e analgésica (Banamine 0,1ml/Kg IM). Nos grupos II, III, IV e V foram realizadas as fraturas e os cotos ósseos fixados com sistema rígido (FIR). Nos grupos VI, VII, VIII e IX a fratura foi realizada e logo depois fixada com sistema semi-rígido (FISR). Em seguida, foi feita a colocação do enxerto e da membrana nos grupos III, V, VII e IX. Os animais dos grupos IV, V, VIII e IX foram irradiados durante 14 (catorze) dias, a cada 48 horas com uma dose de 16J/cm^2 , de forma pontual em 4 (quatro) regiões adjacentes a área da fratura óssea ($4 \times 4 \text{J/cm}^2$). Os animais foram sacrificados no 30º dia pós-operatório através de overdose de anestesia geral (Ketamina e Xilazina IP) e administração de Cloreto de Potássio (5ml/Kg, IV). Em seguida os espécimes foram removidos, sendo metade encaminhado para análises histológica e histomorfométrica e a outra metade para análise por espectroscopia Raman. Antes da cirurgia e da morte animal a fluorescência laser foi medida. Histologicamente, observou-se um preenchimento das fraturas por um trabeculado ósseo maduro nos grupos onde houve o uso da associação laser, HATCP e ROG nos grupos tratados com FIR e FISR. Histomorfometricamente verificou-se maior neoformação óssea e maior deposição de colágeno, menor quantidade reabsorção óssea e de infiltrado inflamatório nos grupos nos quais o laser foi associado a HATCP. As análises por fluorescência laser (DIAGNOdent[®]) e por espectroscopia Raman, observaram-se diferenças significantes entre os grupos ($p < 0.001$) entre os grupos tratados com FIR e FISR. A correlação de Pearson evidenciou uma correlação negativa entre as medidas de fluorescência e deslocamento Raman. Concluiu-se que a fotobiomodulação Laser infravermelho acelerou o reparo de fraturas ósseas e que quando o laser foi associado a HATCP e ROG esta causou aumento da deposição da HAC. Adicionalmente, o uso do DIAGNOdent[®] como instrumento de biópsia óptica pode ser útil.

Palavras-chave: Reparo ósseo, Fotobiomodulação Laser, Biópsia óptica, Espectroscopia Raman.

ABSTRACT

The aim of the present study was to assess by histology, histomorphometry, Raman spectroscopy and laser fluorescence the repair of surgical fractures fixed with internal rigid fixation (IRF) or wire osteosynthesis (WO) treated or not with Infrared laser light ($\lambda 780\text{nm}$, 50mW , $4 \times 4\text{J}/\text{cm}^2 = 16\text{J}/\text{cm}^2$, $\phi 0,5\text{cm}^2$, CW) associated or not to the use of hydroxyapatite and guided bone reparation. Surgical fractures were created, under general anesthesia (Ketamina $0,4\text{ml}/\text{Kg}$ IP and Xylazina $0,2\text{ml}/\text{Kg}$ IP), on the dorsum of 27 *Oryctolagus* rabbits that were divided into 9 groups and maintained on individual cages, at day/night cycle, fed with solid laboratory pelleted diet and had water *ad libidum*. On groups II, III, IV and V the fractures were fixed with miniplates (IRF). On groups VI, VII, VIII and IX the fracture was fixed with wire osteosynthesis (WO). Animals of groups III, V, VII e IX were grafted with hydroxyapatite and GBR technique used. Animals of groups IV, V, VIII and IX were irradiated at every other day during two weeks ($4 \times 4\text{J}/\text{cm}^2$, $16\text{J}/\text{cm}^2 = 112\text{J}/\text{cm}^2$). Observation time was that of 30 days. After animal death (overdose of general anesthetics) the specimens were divided into 2. Half of them was routinely processed to wax and underwent histological analysis by light microscopy. The other half was kept in liquid nitrogen and used for Raman spectroscopy. Before the realization of the fracture and animal death, fluorescence measurements were taken with the DIAGNOdent[®]. Histological analysis evidenced a more mature trabecular bone on groups treated with laser; HATCP and GBR on both FIR and FISR treated subjects. The histomorfometric analysis showed an increased bone neoformation, increased collagen deposition, less reabsorption and inflammation when laser was associated to the HATCP. Both Raman spectroscopy and Fluorescence readings (DIAGNOdent[®]) showed significant differences between groups ($p < 0.001$) on both FIR and FISR groups. Pearson's Correlation evidenced a significant negative correlation between fluorescence readings and Raman shifts on both FIR and FISR groups. It is concluded that IR laser light was able to accelerate fracture healing and the association with HATCP and GBR resulted on increased deposition of CHA. Additionally, the use of the DIAGNOdent[®] as a method of optical biopsy may be possible and useful.

Key-Word: Bone Repair, Laser Photobiomodulation, Optical Biopsy, Raman Spectroscopy.

1 – INTRODUÇÃO

As reconstruções de defeitos ósseos, as fraturas, a cicatrização do alvéolo dentário e a perda óssea periodontal são exemplos de processos que envolvem a remodelação óssea. Assim mesmo, diversos estudos sobre o processo de reparação óssea tem sido realizados e várias técnicas para a correção de defeitos ósseos tem sido propostas. Dentre elas estão o uso de vários tipos de enxertos, a utilização de membranas e a combinação de ambas as técnicas (PINHEIRO et al. 2002; PINHEIRO et al. 2003).

O tecido ósseo é uma estrutura altamente organizada com um potencial especial de reconstrução semelhante ao tecido original após injúrias, patologias e transplantes (LOPES et. al. 2005). Este tecido é uma forma especializada de tecido conjuntivo que, como outros tecidos conjuntivos, é constituído por células e matriz extracelular. A matriz óssea é constituída por 33% de componentes orgânicos, dos quais 28% é colágeno e os restantes 5% são proteínas não-colágenas. Dentre as proteínas não colágenas destacam-se: osteonectina, osteocalcina, proteoglicanas, sialoproteínas, glicoproteínas e fosfoproteínas. Na matriz óssea também estão presentes lipídeos, fatores de crescimento e proteínas tais como: Imunoglobulinas, albumina, lisozima e transferrina (ROSS; ROMRELL, 1993; PINHEIRO et al. 2002).

No tratamento das fraturas ósseas, utilizam-se as contenções com fios de aço (semi-rígida) ou miniplacas de titânio (rígida), sendo estes de fundamental importância para obtenção da estabilização dos cotos ósseos, e conseqüentemente promoverem um processo de reparação óssea mais rápida (CHRITAH; LAZOW; BERGGR, 2005; ALPHA et al. 2006; ERDOGAN et al. 2006).

Com a finalidade de melhorar o processo de reparação óssea, utilizam-se implantes de substitutos ósseos tal qual a Hidroxiapatita (HAC). Esse biomaterial é produzido em várias composições e formas. Pode ser utilizado sozinho na cavidade óssea ou associado com uma membrana biológica (ROG), servindo como arcabouço para regeneração óssea na região implantada, e também para suplementar o osso autógeno ou combinando ao osso medular aspirado durante a cirurgia (LE GUÉHENNEC; LAYROLLE; DACULSI, 2004).

A reparação óssea guiada (ROG) é uma técnica que utiliza uma membrana, que guia e controla mecanicamente a reparação tecidual impedindo o crescimento do tecido conjuntivo, permitindo o preenchimento do espaço por células ósseas (GUIMARÃES et al. 2004).

Atualmente, com a finalidade de melhorar a qualidade da reparação óssea, utiliza-se a terapia laser associada ou não aos enxertos ósseos e biomateriais. O emprego da fototerapia laser no reparo ósseo por meio de suas propriedades fotoquímicas e fotobiológicas tem sido intensificado em inúmeras pesquisas, tanto *In Vivo* quanto *In Vitro*, objetivando proporcionar um melhor pós-operatório através de uma reparação mais rápida (PINHEIRO et al. 2003; MORAES et al. 2004).

Vários estudos anteriores demonstraram que os benefícios observados com o uso dos biomateriais e da ROG podem ser otimizados através da fotobiomodulação a laser (GERBI et al. 2005; LOPES et al. 2005; LOPES et al. 2007; LOPES et al. 2007; GERBI; PINHEIRO; RAMALHO, 2008; PINHEIRO et al. 2009).

A utilização da luz laser no diagnóstico é hoje realidade graças aos avanços tecnológicos nas áreas de saúde, pois este permite o diagnóstico

precoce e a escolha individualizada das formas de tratamento. O DIAGNOdent[®] 2095 (Kavo, Biberach, Alemanha) se baseia no princípio da fluorescência, onde a luz do laser ao incidir no tecido desmineralizado, penetra e é absorvida pelos fluoróforos existentes no conteúdo orgânico, que são responsáveis pela remissão da luz laser num comprimento de onda maior (ZANIN et al. 2007).

A espectroscopia Raman no infravermelho próximo (ER-IVP) é uma técnica que permite investigar diversos fenômenos, materiais e substâncias, por exemplo, ácido láctico, câncer, materiais odontológicos, tecidos mineralizados e diagnóstico de arteriosclerose (PILOTTO et al. 2001; SILVEIRA JUNIOR, 2003; OLIVEIRA et al. 2006; SOARES; MARTIN; PINHEIRO, 2003; SOARES et al. 2004; SOARES et al. 2005; NOGUEIRA et al. 2005).

No intuito de avaliarem a efetividade da espectroscopia Raman na reparação óssea em fraturas cirúrgicas em tíbia de coelhos, Lopes et al. (2007) verificaram que a espectroscopia Raman é um método eficaz para quantificar tanto a matriz inorgânica quanto a orgânica.

O objetivo deste trabalho foi avaliar através da análise histológica, da histomorfométrica, da espectroscopia Raman e da fluorescência laser o comportamento ósseo após a irradiação ou não do laser de $\lambda 780\text{nm}$ associado ou não ao implante de Enxerto Ósseo Cerâmico Bifásico (GenPhos HA-TCP) e membrana de osso bovino Gen-derm[®], em coelhos da linhagem *Oryctolagus*.

2- REVISÃO DE LITERATURA

2.1- TECIDO ÓSSEO

O esqueleto desempenha várias funções importantes ao nosso organismo. Ele suporta todo o arcabouço do corpo, atuando como ponto de fixação para a maioria dos músculos, dando movimento e sustentação aos tecidos moles. O esqueleto também protege as vísceras vulneráveis como, por exemplo, o crânio para o cérebro; a coluna vertebral, para a medula espinhal, e a caixa torácica para o coração e os pulmões. O osso, na sua totalidade, serve também para duas funções adicionais que são a de tecido hematopoiético do tipo mielóide para a produção de eritrócitos, granulócitos e plaquetas e como estoque de reserva para o cálcio, fósforo, magnésio e sódio (JUNQUEIRA; CARNEIRO, 1999).

O tecido ósseo é um tecido mesenquimal constituído de 33% de matriz orgânica, que inclui 28% de colágeno tipo I e o restante da matriz orgânica formada por proteínas não colagênicas, que se dispõem de maneira a formar os ossos, as estruturas híidas e resistentes que constituem o esqueleto. Apesar do aspecto aparentemente inerte, os ossos crescem, são remodelados, e se mantêm ativos durante toda a vida do organismo. Quando lesado, como em fraturas, é capaz de sofrer reparo, fenômeno que demonstra sua permanente vitalidade. A homeostase do tecido ósseo é controlada por fatores mecânicos e humorais, locais e gerais (DUCY; SCHINKE; KARSENTY, 2000).

Os ossos são ricamente supridos por vasos sanguíneos. Basicamente dois grupos de artérias e arteríolas são responsáveis pela nutrição: as artérias periosteais e as medulares. As periosteais ramificam-se no periósteeo, emitem

inúmeros pequenos ramos, que penetram nos canais de Volkman superficiais e, por fim, atingem os canais de Havers. Outros ramos penetram nas extremidades dos ossos longos para suprir o osso esponjoso e sua medula óssea (CARVALHO et al., 2004).

O osso é composto de células dispersas na matriz extracelular, a qual possui duas fases: orgânica e inorgânica. A orgânica ou osteóide é composta de colágeno e glicosaminoglicanos, e a inorgânica ou mineral que consiste primariamente de cristais de fosfato de cálcio. As células do osso incluem os osteoblastos ou células formadoras de osso, os osteoclastos ou células destruidoras de osso, e os osteócitos ou células de manutenção óssea (JUNQUEIRA; CARNEIRO, 1999).

As superfícies internas e externas dos ossos são recobertas por células osteogênicas e tecido conjuntivo, constituindo o endóstio e o perióstio, respectivamente. As principais funções do endóstio e do perióstio são a nutrição do tecido ósseo e o fornecimento de novos osteoblastos, para o crescimento e recuperação do osso (PINHEIRO; GERBI, 2006).

O processo de cicatrização óssea é caracterizado por três fases: inflamatória, reparadora e remodeladora. A inflamatória é caracterizada pela formação de um coágulo sanguíneo, que envolve as superfícies ósseas no local da lesão, estendendo-se pelo perióstio e cavidades medulares próximas, acompanhadas de edema mais ou menos intenso. Instala-se, assim, um processo inflamatório agudo com grande mobilização de neutrófilos e macrófagos, provocados pela liberação de substâncias quimiotáticas (histamina e serotonina, por exemplo) no local lesionado. A fagocitose tem como objetivo

a remoção do coágulo e dos osteócitos mortos que surgem nas superfícies ósseas lesionadas (PINHEIRO; GERBI, 2006).

Imediatamente após a fase inflamatória, inicia-se a fase reparadora caracterizada pelo aparecimento de um grande número de fibroblastos produtores de colágeno e responsáveis pela formação de um calo fibroso, no qual as fibras colágenas envolvem a região lesionada. À medida que a ação dos macrófagos prossegue, reabsorvendo o coágulo e o tecido ósseo lesionado, surge gradativamente uma nova rede capilar, oriunda das células endoteliais remanescentes dos vasos rompidos e das células mesenquimais indiferenciadas, que invade a região do coágulo juntamente com fibroblastos e osteoblastos, para formar rapidamente um novo tecido ósseo no local, por meio de um processo de ossificação intramembranosa ou endocondral, resultando em um osso imaturo. O calo ósseo tem uma textura própria, sendo mais celular e menos mineralizado, indicando a rapidez do processo de ossificação e justificando a denominação de osso imaturo (PINHEIRO; GERBI, 2006).

Na fase remodeladora, o calo ósseo passa por uma série de processos de reabsorção e neoformação até que a região lesionada retorne a morfologia que possuía antes da lesão. Os osteoclastos removem os excessos de material do calo ósseo, restabelecendo as cavidades ósseas que existiam e reconstróem os sistemas de Havers e o trabeculado de osso esponjoso na mesma disposição anterior à lesão (PINHEIRO; GERBI, 2006).

Em humanos, com metabolismo ósseo normal, o período de remodelamento é de aproximadamente de 100 dias no osso cortical e 200 dias no osso trabecular. No osso cortical o processo de reabsorção dura 30 dias (em humanos), formando-se um túnel criado por osteoclastos. Em seguida,

chegam os pré-osteoblastos que, diferenciando-se em osteoblastos, sintetizam a matriz que, após 15 a 20 dias, sofre mineralização. O período de formação dura em média 90 dias, durante o qual o osso novo preenche o túnel. No osso trabecular humano, o processo de reabsorção dura ao redor de 43 dias. Durante um período de sete dias, os pré-osteoblastos migram para a cavidade de reabsorção e se diferenciam em osteoblastos. A formação de matriz então começa e dura 15 dias antes do início da mineralização. A cavidade de reabsorção é então preenchida com osso novo (CARVALHO et al. 2004).

O remodelamento ósseo é um fenômeno que ocorre nas superfícies do periósteo, endósteo, canais de Havers e trabéculas. O crescimento do osso ocorre por aposição, o que implica na adição de camadas de matriz e células em superfícies livres do tecido mineralizado (PINHEIRO; GERBI, 2006).

2.2- FRATURAS ÓSSEAS

As fraturas ósseas são caracterizadas pela perda de continuidade de um segmento ósseo, contudo existe uma combinação entre a lesão óssea e a lesão das partes moles, por isso é de se entender que a denominação mais adequada para este acontecimento deveria ser o de “complexo fraturário”. A lesão das partes moles é tão importante para o tratamento e prognóstico quanto à descontinuidade do osso, pois é ela que representa o importante fator da vascularização e, em última análise, o fator biológico da cura (SILVA; CAUAS, 2004).

A fratura pode completa (ambas as corticais rompidas) ou incompleta (apenas uma cortical rompida); favorável ou desfavorável; simples ou

cominutiva (vários fragmentos); exposta (fratura se comunica com a superfície da pele) ou fechada (WRAIGHTE; SCAMMELL, 2006; PETERSON et al. 2009).

A consolidação óssea pode ocorrer de duas formas: consolidação primária e secundária. A consolidação primária consiste na cura da fratura sem a formação de um calo ósseo enquanto que na consolidação secundária ocorre a união de um fragmento ósseo ao outro através de uma ponte de calo ósseo (PASCHOAL, 2002).

O tratamento de fraturas ósseas baseia-se nos princípios que regem a traumatologia: redução, contenção, imobilização e controle da infecção. Para tanto, podemos utilizar meios cirúrgicos ou conservadores, dependendo do tipo de fratura a ser tratado. Para isso dispomos de métodos cruentos e incruentos, através de fixação interna ou fixação externa, sendo importante a escolha do método, já que o processo de consolidação das fraturas envolve contato ósseo entre os fragmentos, estabilidade e suprimento sanguíneo adequado para que não seja prejudicado (VASCONCELLOS et al. 2001).

O método incruento é uma forma de tratamento conservador onde em casos de fraturas simples e favoráveis utiliza-se apenas a imobilização após a redução da fratura, já tratamento cruento possibilita a redução e contenção dos cotos de fratura em um só tempo cirúrgico, através da osteossíntese com fios de aço, miniplacas, dentre outros, independentemente do número de traços de fraturas, da localização e do deslocamento dos fragmentos (LOPES, 2008).

Com relação às miniplacas utilizadas em FIR, as contra-indicações são praticamente inexistentes, mas a literatura aponta para uma maior incidência de infecções quando se utiliza FIR, devido à maior quantidade de metal presente nas miniplacas do que nos fios de aço, porém possibilita uma melhor

contenção das fraturas além de uma estabilização em longo prazo e uma diminuição do tempo de reparo ósseo por isso representa importante avanço para o tratamento das fraturas ósseas, por possibilitar a manutenção estável das reduções obtidas cirurgicamente, mesmo sob atividade funcional precoce (PEREIRA et al., 2005; LOPES, 2008).

2.3- ENXERTOS ÓSSEOS

A necessidade de recuperar falhas ou defeitos ósseos perdidos, por causas diversas, é um dos problemas que mais preocupam os profissionais de saúde, principalmente aqueles que atuam cirurgicamente ao nível do tecido ósseo, nas áreas de implantodontia, periodontia, cirurgia buco-maxilo-facial e cirurgia plástica corretiva (TAGA; MULATINHO, 2007).

Os enxertos podem ser classificados com base no aspecto morfológico. De acordo com o aspecto morfológico são nomeados: esponjoso, cortical e cortico-esponjoso. O osso esponjoso é vascularizado mais rapidamente que o cortical, apresenta finas trabéculas separadas por grandes espaços preenchidas por células hematopoiéticas, o que facilita a migração de vasos, células e deposição de tecidos ósseos, porém não proporciona suporte mecânico significativo (CARVALHO et al. 2004).

Os biomateriais podem ser classificados de acordo com sua origem: de tecido ósseo humano, como o osso autógeno e o osso alógeno; os de origem animal, como o osso xenógeno como o osso bovino, coral, nacre e o pó de casca de *Gallus domesticus*. Dentre os produzidos e elaborados sinteticamente (aloplásticos), têm-se como mais utilizados a hidroxiapatita, o fosfato tricálcio,

biovidros, poliméricos e segundo a classificação de membranas que podem ser: sintéticas e ou biológicas, reabsorvíveis e não reabsorvíveis (CARPIO et al. 2000).

Os materiais de enxertia vêm sendo usados no tratamento de defeitos ósseos: dentre eles, o osso autógeno tem apresentado superioridade por sua capacidade osteoindutiva. Hoje com o advento da microcirurgia para anastomose vascular, surgiu, o termo enxerto autólogo pediculado, sendo superior a demais, devido às conexões vasculares do segmento ósseo a ser transplantado e sua anastomose aos vasos do leito receptor, pode melhorar a nutrição do enxerto a ser transplantado, favorecendo a sua aceitação ao leito receptor (AGOSTINI; PILATTI, 2000).

O enxerto autógeno, uma vez obtido, é transplantado de um sítio a outro no mesmo paciente. O osso fresco autógeno é o material ideal para enxertos, pois é o único enxerto ósseo capaz de fornecer células vivas e imunocompatíveis. Quanto maior a quantidade de células vivas que forem transplantadas, maior será a quantidade de tecido ósseo produzido (CARNEIRO et al. 2005). Porém apresenta inconvenientes, como a necessidade de hospitalização, intervenção em outras áreas do organismo como a crista ilíaca, calota craniana, costela, sínfise mentoniana, morbidade da área doadora, maior período de convalescença, susceptibilidade à infecção e ainda, reabsorção progressiva e constante da área enxertada (CARVALHO et al. 2004).

Microscopicamente, a incorporação de um enxerto autógeno se refere ao processo de interação do tecido doador com o novo osso produzido pelo

leito receptor. A incorporação do enxerto autógeno é obtida por três distintos mecanismos biológicos de neoformação óssea (CARVALHO et al. 2004):

- Osteogênese: processo que se refere à capacidade das células ósseas do enxerto permanecerem vivas durante o transplante e com a capacidade de formar novo osso no leito receptor. A sobrevivência de células do enxerto está na dependência direta de sua velocidade de revascularização.

- Osteocondução: processo que se refere à capacidade do enxerto ósseo autógeno em funcionar como arcabouço, facilitando a migração de capilares e células do leito receptor para se diferenciar dentro desta estrutura calcificada..

- Osteoindução: processo que se refere à liberação de fatores de crescimento da matriz do osso enxertado. O fator de crescimento atua sobre a população de células indiferenciadas do leito receptor, determinando sua diferenciação em osteoblastos.

As granulaturas e geometrias dos enxertos podem influenciar na osteogênese. Porém, a conservação, liofilização e descalcificação não interferem na osteoindução (CARVALHO et al. 2004).

O osso alógeno surgiu como alternativa para suprir a necessidade de sanar os inconvenientes relativos ao emprego de enxertos autógenos, estes são obtidos a partir de osso humano após processo de descontaminação e desidratação por congelamento (liofilização) (CARNEIRO et al. 2005). Com as vantagens oferecidas por um material de enxerto que não exige a necessidade de criar-se uma área cirúrgica adicional, evidências histológicas mostraram que os resultados são semelhantes a aqueles obtidos através do emprego de osso autógeno intra-oral. Existem no mercado duas apresentações deste material

prontas para uso: osso humano desidratado por congelamento e levado ao processo de desmineralização (DFDBA – *Demineralized Freeze-Dried Bone Allograft*) e osso humano liofilizado pro congelamento não desmineralizado (FDBA – *Freeze-Dried Bone Allograft*).

2.4- REPARAÇÃO ÓSSEA GUIADA (ROG)

O comprometimento do reparo ósseo ocorre pela união fibrosa no defeito ósseo, pela invasão de fibroblastos no coágulo sanguíneo. Para que isto seja evitado, pode-se lançar mão de uma técnica cirúrgica que impeça que o coágulo sanguíneo, ou a loja óssea sejam povoados por células indesejáveis, pela colocação de membranas ou barreiras físicas, favorecendo assim a migração de células com potencial osteogênico. Assim, impede-se que os fibroblastos colonizem o coágulo antes dos osteoblastos, que são mais lentos em sua função (TAGA ; MULATINHO, 2007).

Restrepo et al. (2001) avaliaram histologicamente o potencial do Osseobond[®] (matriz óssea bovina desmineralizada) e membrana reabsorvível do osso bovino (Dentoflex[®]), no reparo de defeitos ósseos provocados em tíbias de ratos, em um total de 40 defeitos ósseos, sendo observados no período de 10, 20 e 40 dias. Nos grupos controle 10, 20 e 40 dias o padrão de neoformação óssea manteve-se uniforme, culminando com o preenchimento da loja cirúrgica já a partir do período de 20 dias a formação óssea tem seu início junto à cortical oposta, da periferia para o centro preenchendo-a parcialmente.

Simonpietri-c et al. (2000) avaliaram a ação da reparação óssea guiada associado ao uso de enxerto em defeitos periodontais de 14 pacientes. Estes

foram tratados com regeneração tecidual guiada, com o osso bovino (Bone-apatite[®] - Bio-interfaces) e membrana (Gengiflex[®]). Os resultados indicaram que o uso de membranas com ou sem a utilização de osso bovino tem um efeito significativo ao reduzir a profundidade do defeito periodontal após seis meses. Quando comparados os dois métodos de tratamento, uma ligeira vantagem no uso da membrana associada ao osso bovino. Com isso, tem a necessidade de se combinar substitutos ósseos com a técnica da regeneração guiada.

Em 2003, Gerbi et al.; Limeira Júnior et al.; Pinheiro et al., associaram o uso do laser aos biomateriais à base de osso bovino orgânico e inorgânico, associados ou não a ROG utilizando membrana biológica de cortica bovina descalcificada (Genderm[®]). Os autores conseguiram evidenciar que o processo de reparo ósseo foi caracterizado por uma abundante produção de colágeno e uma neoformação óssea incrementada, tanto no interior do defeito como na cortical rompida.

2.5- FOTOBIMODULAÇÃO LASER

Na prática, a FBML é usada clinicamente não só para tratar lesões locais. Frequentemente, também foram achados efeitos sistêmicos, onde a resposta ao laser é observada a distância do local da irradiação. Em alguns estudos sobre neoformação óssea, existe a sugestão de que o efeito biomodulatório do laser não seria apenas por suas propriedades específicas, mas também pela criação de uma série de condições locais que acelerariam a neoformação óssea (PINHEIRO et al. 1998; GERBI et al. 2005).

Ultimamente, vários estudos utilizando terapias luminosas tem sido realizados, devido aos inúmeros resultados promissores relatados. Tem sido evidenciado que a FBML pode ser útil como auxiliar em terapias destinadas a otimização do processo de reparação óssea (GERBI et al. 2008; LOPES et al. 2007).

O mecanismo de interação do laser a nível molecular foi descrito primeiramente por KARU, 1996. O efeito fotofísico ou fotoelétrico são os processos que provocam modificações nos potenciais de membrana, promovendo os incrementos de ATP mitocondrial que se produzem após a irradiação com laser, favorecendo um grande número de reações que interferem no metabolismo celular, entre elas, temos: aumento da síntese de DNA e RNA em células eucarióticas e procariotas; incrementos da formação de colágeno e precursores (PONTINEN, 1992), aumento do nível de β -endorfinas no líquido cefalorraquidiano nos tratamentos de algias do nervo trigêmeo; variações quantitativas de prostaglandinas; liberação do conteúdo dos grânulos citoplasmáticos da fagocitose; como também o efeito modulador na síntese protéica, na revascularização, na proliferação e diferenciação celular. Efeitos também foram relatados na capacidade imunossupressora. Em estados patológicos, o laser interfere no processo de troca iônica, acelerando o incremento de ATP (KARU, 1996; PINHEIRO et al. 2001).

A luz laser, absorvida pelos tecidos pode atuar de duas formas. Primeiro, através de efeitos bioquímicos, estimulando a liberação de substâncias, como por exemplo: histamina, serotonina, bradicinina e heparina. Segundo, modificando reações enzimáticas normais, tanto no sentido de excitação quanto de inibição (BRUGNERA JÚNIOR, et al. 2003).

A luz laser produz um incremento na síntese de DNA e RNA em células eucarióticas e procariontas; incrementos da formação de colágeno e precursores. Há um aumento do nível de β -endorfinas no líquido cefalorraquidiano nos tratamentos de algias do nervo trigêmeo; variações quantitativas de prostaglandinas; liberação do conteúdo dos grânulos citoplasmáticos da fagocitose; como também o efeito modulador na síntese protéica, na revascularização. Em estados patológicos e em sítios de cicatrização, assim como em fraturas ósseas, defeitos ósseos a FBML interfere no processo de troca iônica, acelerando o incremento de ATP (PINHEIRO et al., 1998). Em contrapartida, ela não é efetiva quando aplicada em sítios teciduais normais (PINHEIRO; GERBI, 2006).

Nicolau (2001) analisou o efeito da FBML (GaAIs, $\lambda 660\text{nm}$, 40mW , $\Phi \sim 0,4\text{mm}$, $10\text{J}/\text{cm}^2$) em tecido ósseo de rato submetido à uma lesão, por histomorfometria óssea através de microscopia óptica e de fluorescência. A FBML foi realizada no segundo, quarto, sexto e oitavo dias pós operatório, com um tempo de aplicação de 160 segundos. Observou nos animais irradiados, uma diminuição nos índices de reabsorção em função do tempo de cinco para 15 dias, permanecendo estáveis em 25 dias. Não foi observada diferença significativa quanto à superfície de reabsorção, em 15 dias, entre os grupos experimentais e controle. A autora concluiu que a FBML induziu o aumento da remodelação óssea em todas as fases do experimento.

Silva Júnior et al. (2002) realizaram um estudo para avaliar o efeito do laser de diodo $\lambda 830\text{nm}$ na biomodulação da cicatrização óssea. Foram realizadas cavidades em fêmur de ratos, as quais foram irradiadas com uma dose de $4,8\text{J}/\text{cm}^2$, potência de 40mW em modo contínuo. As irradiações

prosseguiam três vezes por semana perfazendo um total de 12 aplicações ($57,6\text{J}/\text{cm}^2$) em um dos grupos tratados e sacrificado em 28 dias, e três aplicações ($14,4\text{J}/\text{cm}^2$) no outro grupo tratado e sacrificado em sete dias. A avaliação quantitativa pelo método histomorfométrico mostrou que a área de neoformação óssea no grupo de sete dias aumentou significativamente comparado com a mesma área no grupo controle. Já no grupo de 28 dias, não houve diferenças estatisticamente significantes em relação ao seu controle.

Gerbi et al. (2005) avaliaram histologicamente a eficácia da fototerapia laser (GaAlAs $\lambda 830\text{nm}$, 40mW , $\Phi \sim 0,6\text{mm}$, $4\text{J}/\text{cm}^2$) na cicatrização óssea de feridas cirúrgicas em fêmur de ratos Wistar, submetidas a implante de osso bovino liofilizado (matriz orgânica), associadas ou não à membrana biológica de osso bovino liofilizado desmineralizado. Os grupos experimentais tratados com laser receberam radiações com intervalos de 48 horas, sendo a primeira realizada imediatamente após o ato cirúrgico. A dosimetria utilizada foi de $16\text{J}/\text{cm}^2$ por sessão, divididas em quatro pontos de $4\text{J}/\text{cm}^2$. Os resultados demonstraram que, nas feridas cirúrgicas irradiadas, ficou evidenciado, histologicamente, uma maior concentração de fibras colágenas no início do período (15 dias) e uma maior neoformação óssea com um trabeculado mais denso e organizado no final do período (30 dias), quando comparadas com os grupos não irradiados. Os autores concluíram que a FBML resultou em efeito de biomodulação positiva sobre o processo de cicatrização óssea em feridas cirúrgicas realizadas em fêmur de ratos, com implante de osso bovino liofilizado e membrana biológica.

Gerbi; Pinheiro; Ramalho (2008) avaliaram através da histomorfometria, o efeito da FBML no reparo de defeitos cirúrgicos em

fêmur de ratos, preenchidas com osso bovino liofilizado. Os animais foram irradiados com laser (GaAIIAs λ 830nm, 40mW, $\Phi \sim 0,6$ mm, $16\text{J}/\text{cm}^2$, $4 \times 4\text{J}/\text{cm}^2$). Os autores verificaram que não houve melhoria na deposição de fibras colágenas nas fases iniciais da reparação, porém observaram que o aumento da quantidade de trabéculas ósseas bem organizadas no final do período experimental em animais irradiados.

Nicolau et al. (2003) avaliaram a atividade de células ósseas após a FBML próxima ao sítio da lesão óssea. O grupo experimental foi irradiado com laser (GaAIIAs, λ 660nm, 40mW, $\Phi \sim 0,4$ mm, $10\text{J}/\text{cm}^2$) no segundo, quarto, sexto e oitavo dia após a cirurgia. Os resultados foram avaliados por meio de histomorfometria óssea. Segundo os autores, a atividade celular foi maior no grupo radiado, quando comparado ao controle, concluindo que a FBML aumenta a atividade nas células ósseas, tanto na reabsorção quanto na formação, ao redor do sítio de reparo, sem, entretanto, alterar a estrutura óssea.

Torres et al. (2008) avaliaram histologicamente o efeito da FBML no processo de reparo ósseo utilizando o Laser diodo infravermelho (GaAIIAs, λ 790nm, 50mW). Os animais foram irradiados por 15 dias, a cada 48 horas, com uma dose de $10\text{J}/\text{cm}^2$ ($4 \times 2,5\text{J}/\text{cm}^2$), em quatro pontos diferentes, com períodos de observação de 40 dias. Os resultados obtidos demonstraram que nos grupos em que o Laser foi aplicado na loja cirúrgica no transoperatório, a atividade de remodelação óssea foi qualitativa e quantitativamente mais exuberante quando comparada ao grupo controle.

Weber et al. (2006) avaliaram histologicamente a influência da radiação laser (GaAlAs, λ 830nm, 50mW) no processo de cicatrização de enxertos ósseos autógenos. A dose de radiação, durante o ato operatório, foi de $10\text{J}/\text{cm}^2$, aplicada sobre a loja cirúrgica (G2 e G4) e sobre o enxerto ósseo (G3 e G4). Todos os animais, com exceção do grupo controle, foram radiados por 15 dias, a cada 48 horas, com uma dose de $10\text{J}/\text{cm}^2$ ($4 \times 2,5\text{J}/\text{cm}^2$), em quatro pontos diferentes, com períodos de observação de 15, 21 e 30 dias. Os resultados demonstraram que nos grupos em que o laser foi aplicado na loja cirúrgica no transoperatório (G2 e G4), a atividade de remodelação óssea foi qualitativa e quantitativamente mais exuberante quando comparada a dos grupos G1 e G3.

Pinheiro et al. (2009) avaliaram histologicamente o efeito da FBML na reparação óssea em defeitos criados em fêmur de ratos. O tempo de observação foi de 15, 21 e 30 dias, sendo os animais submetidos à fototerapia laser (λ 830 nm, 40 mW, $\phi \sim 0.60$ mm, $16\text{J}/\text{cm}^2$, $4 \times 4\text{J}/\text{cm}^2$), ao enxerto de HA e regeneração óssea guiada. Os autores observaram a reparação óssea mais rápida nos grupos submetidos à FBML, que houve a neoformação óssea no interior do defeito, devido à osteocondução da HAC. Com isso, disseram que a fototerapia laser em associação com HAC e ROG, pode ter efeito positivo no processo de reparação óssea.

Tajali et al. (2010) realizaram uma meta análise através de artigos publicados de 1996 a 2008, para investigar e definir os efeitos da irradiação laser em baixa potência em animais através de indicadores biomecânicos da regeneração óssea e os efeitos da dose. Os autores observaram que estudos indicam que o uso do laser pode melhorar as propriedades biomecânicas do

osso durante a reparação óssea em modelos animais, devido a máxima tolerância óssea ser estatisticamente melhor após a irradiação laser e que este aumenta a resistência do tecido ósseo durante o processo de reparação óssea em modelos animais.

Thanoon e Ibrahim (2010) verificaram o efeito do laser em baixa potência e da medula óssea em cicatrização de fratura óssea com destruição de perióstio e endóstio em coelhos. O mesmo procedimento foi realizado no grupo B adicionando somente oito sessões do laser He-Ne ($\lambda 632,8\text{nm}$, 50-60Hz) e infravermelho ($\lambda 904\text{nm}$, 700-1200Hz) por 13 dias pós-operatório e com a dose de $3,6\text{J}/\text{cm}^2$. De acordo com o resultado radiográfico, verificaram que o grupo B obteve uma reparação óssea em 15 semanas, enquanto que o grupo A obteve em 18 semanas. Com isso, observaram que o implante autólogo de medula óssea aumentou a consolidação óssea, enquanto a combinação deste com o laser aceleraram o tempo de reparação óssea.

2.6 O EFEITO RAMAN

A Espectroscopia Raman foi criada por Chandrasekhara Venkata Raman, na Índia, em 1928. O efeito Raman é um processo fundamental de troca de energia entre a luz e a matéria. Quando uma molécula é irradiada por uma radiação eletromagnética, esta radiação pode ser absorvida, transmitida ou espalhada. A maioria da radiação espalhada tem a mesma frequência da radiação incidente. Chamamos este tipo de espalhamento de espalhamento elástico (espalhamento Rayleigh), pois não há alteração da frequência da radiação. Existe um tipo específico de espalhamento, espalhamento Raman

que é inelástico, pois há alteração da frequência de radiação. O efeito Raman ocorre quando um feixe de radiação monocromática bastante intenso é direcionado para uma molécula. Do ponto de vista da física clássica, o campo elétrico produzido por este feixe altera a polarizabilidade da molécula, ocorrendo a formação de um momento de dipolo induzido. Este momento de dipolo oscila na mesma frequência que o campo elétrico da radiação incidente. A vibração molecular, que está relacionada com a estrutura da molécula e com os tipos de ligações químicas entre os átomos e apresenta frequência de vibração muito menor que a frequência de oscilação da radiação incidente, causa uma modulação na amplitude e na frequência do momento de dipolo induzido. Este dipolo oscilante emite radiação (HALLIDAY; RESNICK; WALKER, 1997), que apresenta componente na mesma frequência da radiação incidente (espalhamento elástico), enquanto que uma parcela da radiação emitida apresenta componentes de frequência que acompanhamos movimentos de vibração molecular (espalhamento Raman inelástico) (HANLON et al., 2000; SILVEIRA JÚNIOR, 2001).

Do ponto de vista dos níveis de energia da física quântica, o efeito Raman pode ser descrito como uma transição da molécula do seu estado fundamental (S_0) para um estado vibracional excitado. O fóton incidente eleva a molécula a um nível excitado, com energia igual à energia do fóton mais a energia do nível fundamental. No regresso ao estado fundamental, um quantum vibracional de energia pode permanecer associado á molécula, de onde resulta um decréscimo da frequência da radiação emitida. Se esta molécula já estiver num nível vibracional excitado do estado eletrônico

fundamental, pode ceder um quantum de energia vibracional, baixando a um nível inferior, enquanto aumenta a frequência da radiação emitida.

Pode-se utilizar um aparato que forneça radiação monocromática para a excitação do material (como o raio laser, por exemplo) um espectrógrafo que faça a dispersão da luz e um detector que converta este sinal luminoso em elétrico, e estudar os movimentos vibracionais das moléculas dos diferentes materiais, permitindo a sua identificação. Portanto, através desta técnica, é possível determinar as substâncias presentes tanto no tecido normal como em processos patológicos (SILVEIRA JUNIOR, 2001).

2.6.1 ESPECTROSCOPIA RAMAN NO INFRAVERMELHO PRÓXIMO

A qualidade da cicatrização do reparo ósseo pode ser avaliada através de diferentes formas, ou seja, além dos exames e técnicas tradicionais como a histopatológica, morfometria, MEV, Raio X e tomografia. E atualmente também pode ser utilizada a espectroscopia Raman na avaliação tecidual.

Uma técnica espectroscópica que vem sendo intensamente estudada na última década é a espectroscopia Raman no infravermelho próximo, uma técnica de natureza vibracional, doravante denominada simplesmente espectroscopia Raman. O espectro Raman traz consigo informações das vibrações das ligações químicas dos diversos grupos moleculares. Como as bandas de vibração molecular são únicas e específicas, estreitas e sensíveis à variação da estrutura molecular, diferenças que dependem do grupo molecular analisado podem ser facilmente identificadas.

O espectro Raman é como uma impressão digital da molécula, fornecendo informação bioquímica específica, não encontrada em outras técnicas ópticas.

A aplicação da espectroscopia Raman, no estudo dos tecidos biológicos, objetiva a detecção precoce de doenças e o aumento da eficácia na aquisição de dados. Esse espectro Raman pode ser obtido de um modo minimamente invasivo e analisado rapidamente para facilitar o diagnóstico (SCHRADER; DIPPEL, 1999).

Foram realizados diversos estudos envolvendo a análise da reparação óssea através da técnica de espectroscopia Raman (LOPES et al. 2005; LOPES et al. 2007; LOPES et al. 2007) . Pois é através desta técnica que são obtidos espectros que podem apontar mudanças na estrutura química do tecido ósseo. A investigação pode detectar alterações biomoleculares nos tecidos, através de observação de mudanças ocorridas na intensidade de determinados picos (específicos de cada molécula). Os picos principais do tecido ósseo lesionado são distintamente mais largos e menos intensos que aqueles sem dano, de forma, que há uma média de instabilidade relativa na composição mineral do osso danificado e uma mudança nos níveis de intensidade de determinadas moléculas (SHARKE, 2001).

Lopes et al. (2007) avaliaram através da espectroscopia Raman a incorporação de hidroxiapatita de cálcio ($\text{HAC} \sim 958\text{cm}^{-1}$) na reparação de fraturas em tibia de coelhos tratados com osteossíntese, tratados com ou sem laser, e associado ou não ao uso de BMPs e/ou regeneração óssea guiada. Os animais foram irradiados com a luz laser $\lambda 790\text{nm}$, 4 J/cm^2 por ponto, 40 mW , $\Phi \sim 0.5\text{ cm}^2$, totalizando 16 J/cm^2 por sessão. Os autores

verificaram que a associação da FBML ao uso de BMPs e ROG foi eficaz na melhoria da reparação óssea das fraturas, tendo como resultado o aumento da deposição de HAC medido pela espectroscopia Raman.

Lopes et al (2007) avaliaram através da espectroscopia Raman no infravermelho próximo (ER-IVP) a concentração da Hidroxiapatita de Cálcio (HAC, $\sim 958/960\text{cm}^{-1}$) presente no tecido ósseo de coelhos após o uso ou não da fotobiomodulação a Laser ($\lambda 790\text{nm}$, 4 J/cm^2 por ponto, 40 mW , $\Phi \sim 0.5\text{ cm}^2$, totalizando 16 J/cm^2 por sessão) em associação ou não com biomateriais, reparação óssea guiada (ROG) e implantes de Titânio. Os autores verificaram que o uso da fotobiomodulação a laser melhora o reparo ósseo ao redor dos implantes e quando associada aos biomateriais e ROG pode ser efetivo, na reparação óssea de fraturas resultando no aumento da deposição da HAC avaliada pela espectroscopia Raman.

2.7 FLUORESCÊNCIA LASER

Na década de 90, algumas pesquisas demonstraram boa perspectiva relacionada a utilização da fluorescência laser como auxiliar no diagnóstico da cárie comprovando que o laser é capaz de detectar desmineralizações iniciais, principalmente quando é adicionado corante fluorescente na superfície mineralizada que se quer avaliar (PARDI et al. 2000).

O princípio da utilização do feixe de luz de laser diodo é de que uma superfície mineralizada alterada ao ser irradiada por uma onda luminosa longitudinal emite uma radiação fluorescente. O DIAGNOdent[®] é um aparelho de diagnóstico que possui dois tipos de sonda que no centro emitem uma

energia luminosa determinada que é direcionada para a superfície mineralizada que se deseja examinar. Se essa superfície apresentar algum tipo de alteração, ela emitirá uma luz fluorescente que será captada pelas fibras exteriores da sonda e, então, o aparelho realizará a medição, com valores variando de 0 a 99.

A espectroscopia de fluorescência é a técnica que detecta o espectro da radiação emitida por um átomo ou molécula, quando esta relaxa do estado excitado para o estado fundamental. As técnicas de fluorescência possuem grande utilidade na biologia, compostos fluorescentes são utilizados desde na biologia celular e molecular até em biofísica molecular (VIEIRA et al. 2009).

O DIAGNOdent[®] tem sido testado em vários estudos e incluído na utilização da detecção de cárie em superfícies lisas e oclusais, além da comparação com a inspeção visual, histologia, radiografia e luz quantitativa induzida por fluorescência (LUSSI et al., 2001; SHI et al., 2000; ANTTONNEN; SEPPA; HAUSEN, 2003; CÔRTEZ; ELLWOOD; EKSTRAND, 2003; LUSSI; FRANCESCUT, 2003).

Os efeitos dos lasers nos diferentes tecidos estão intimamente relacionados com a distribuição da energia depositada nestes tecidos. O uso deste equipamento destaca-se como uma ferramenta ideal por ser uma técnica não invasiva (ZANIN et al. 2007).

O aparelho DIAGNOdent[®] 2095 (Kavo, Biberach, Alemanha), apresenta um laser de diodo com comprimento de onda $\lambda 655$ nm, que emite na faixa vermelha do espectro eletromagnético, com potência $P=1$ mW e pertence à Classe 2 (ANSI) para fins de diagnóstico e devido sua baixa emissão não necessita proteção visual. Este se baseia no princípio da fluorescência, que

ocorre quando a luz do laser incide no tecido desmineralizado, se difunde e é absorvida pelos fluoróforos existentes no conteúdo orgânico, que são responsáveis pela remissão da luz laser num comprimento de onda maior (ZANIN et al. 2007).

Alkurt et al. (2008) realizaram um estudo para avaliar a eficácia da fluorescência Laser (DIAGNOdent[®]) comparando mensurações entre o exame visual e radiografia interproximal (*bitewing*). Os autores verificaram que a fluorescência laser pode ser utilizada em associação ao exame visual, além do perfil diagnóstico deste aparelho mostrou-se ser bom para detecção de cárie oclusal.

O sistema de diagnóstico laser (DIAGNOdent[®]) mostrou melhor combinação de capacidades preditivas (sensibilidade e especificidade), quando comparado com o visual e radiográfico. Este sistema pode ser particularmente útil no monitoramento de lesões progressivas, ou como parte no processo de análise (ATTRILL; ASHLEY, 2001).

A inexistência de um método capaz de diagnosticar tão bem a doença (sensibilidade) quanto a higidez (especificidade), levou ao desenvolvimento de métodos auxiliares de diagnóstico e dentre estes, a fluorescência a laser através do aparelho DIAGNOdent[®], que tem sido apontado como um método promissor (PINHEIRO et al. 2003).

Até o presente momento, não há nenhum trabalho publicado na literatura utilizando a fluorescência com DIAGNOdent[®] como método de biópsia óptica em tecido ósseo.

3 – PROPOSIÇÃO

3.1 OBJETIVO GERAL

- Avaliar o efeito da Fotobiomodulação Laser no reparo ósseo de fraturas cirúrgicas, fixadas com Fixação Interna Rígida ou Fixação Interna Semi-Rígida, tratadas ou não com Enxerto Ósseo Cerâmico Bifásico e Reparação Óssea Guiada em tibia de coelhos.

3.2 OBJETIVOS ESPECÍFICOS

- Avaliar histologicamente o efeito da Fotobiomodulação Laser no reparo ósseo de fraturas cirúrgicas, fixadas com Fixação Interna Rígida ou Fixação Interna Semi-Rígida, tratadas ou não com Enxerto Ósseo Cerâmico Bifásico e Reparação Óssea Guiada em tibia de coelhos.

- Avaliar histomorfometricamente o efeito da Fotobiomodulação Laser no reparo ósseo de fraturas cirúrgicas, fixadas com Fixação Interna Rígida ou Fixação Interna Semi-Rígida, tratadas ou não com Enxerto Ósseo Cerâmico Bifásico e Reparação Óssea Guiada em tibia de coelhos.

- Avaliar através da espectroscopia Raman o efeito da Fotobiomodulação Laser no reparo ósseo de fraturas cirúrgicas, fixadas com Fixação Interna Rígida ou Fixação Interna Semi-Rígida, tratadas ou não com Enxerto Ósseo Cerâmico Bifásico e Reparação Óssea Guiada em tibia de coelhos.

- Avaliar através da fluorescência laser o efeito da Fotobiomodulação Laser no reparo ósseo de fraturas cirúrgicas, fixadas com Fixação Interna Rígida ou Fixação Interna Semi-Rígida, tratadas ou não com Enxerto Ósseo Cerâmico Bifásico e Reparação Óssea Guiada em tibia de coelhos.

- Avaliar o uso da fluorescência laser como instrumento de biópsia óptica em tecido ósseo, por meio de estudo de correlação com as leituras de espectroscopia Raman.

4 – MATERIAIS E MÉTODOS

4.1 – Respaldo ético da pesquisa

Esta pesquisa seguiu as normas de conduta de experimentação animal da Faculdade de Odontologia da Universidade Federal da Bahia (FOUFBA) e foi realizada após a aprovação pela Comissão de Ética e Experimentação Animal (CEEA) desta Instituição (**Anexo**), respeitando todos os princípios éticos de experimentação animal, bem como as normas didático científicas da vivisseção de animais, de acordo com a LEI Nº 11.794, de 8 de outubro de 2008.

4.2 - Delineamento da Pesquisa

Este trabalho foi desenvolvido dentro do paradigma tradicional, no *design* estudo experimental.

4.3 – Configuração da Amostra

Nesta pesquisa foram utilizados 27 (vinte e sete) coelhos da ordem *Lagomorpha*, gênero *Oryctolagus*, espécie *Oryctolagus cuniculus*, raça Nova Zelândia, variedade branco, machos, com oito meses de idade, pesando em média 2Kg. Os animais foram mantidos no biotério de manutenção do Laboratório de Experimentação Animal (LEA) da Faculdade de Odontologia da Universidade Federal da Bahia (FOUFBA), e passaram por um período de sete dias de quarentena e ambientação antes do início do experimento. Durante

todo o período experimental, os animais foram alimentados com dieta sólida (PURINA[®], Purina do Brasil, Paulínia, São Paulo, Brasil), exceto nas primeiras 24 horas após a intervenção, e ingeriram água *ad libidum*. Os animais foram mantidos em uma temperatura média de 22°C em ciclo normal de dia/noite.

4.4 – Técnica Cirúrgica

Antes da cirurgia os animais receberam medicação pré-anestésica intramuscular Acepromazina (Acepran[®], 0,2% Univet S.A, Cambuci, SP, Brasil, 2mg/Kg). Em seguida, com um intervalo de 20 minutos, foi aplicado intraperitonealmente o anestésico geral Cloridrato de Ketamina (Ketalar[®], 50mg/ml 0,4ml/Kg Lab. Parke Davis Ltda, São Paulo, SP, Brasil) e Cloridrato de Xilazina a 2%, (Rompum[®] 20mg/ml 0,2ml/kg Lab. Bayer Health Care S.A, São Paulo, SP, Brasil.). Após cinco minutos, sob anestesia geral, foi feita a tricotomia no local da cirurgia com a utilização de uma tosquiadeira recarregável (Oster[®], São Paulo, SP, Brasil) e, em seguida, a assepsia com solução tópica de digluconato de clorexidina a 2% (LM FARMA[®], Vila Guilherme, SP, Brasil); e como procedimento de biossegurança, foi utilizado um campo estéril (Med Care[®], POA, RS, Brasil) de TNT com abertura apenas no local da cirurgia e também um campo cirúrgico para colocação dos instrumentais esterilizados.

Com um cabo de bisturi nº 3 (Golgran Indústria e Comércio de Instrumentos Odontológicos Ltda., São Caetano do Sul, SP, Brasil) montado com lâmina de bisturi nº 15 Med Blade[®] (Med Goldman Indústria e Comércio Ltda, São José, SC, Brasil), uma incisão contínua foi realizada na pele da

região lateral da tíbia. O tecido subcutâneo e muscular foram divulsionados com o auxílio de uma tesoura romba Metzenbaum[®] (Erwin Guth, São Paulo, SP, Brasil), permitindo assim acesso ao periósteeo. O periósteeo foi deslocado e rebatido com descolador do tipo Molt[®] (Golgran Indústria e Comércio de Instrumentos Odontológicos Ltda., São Caetano do Sul, SP, Brasil), permitindo assim acesso à tíbia.

Antes da realização da fratura óssea, foi feita a leitura da fluorescência óssea com o DIAGNOdent[®] (KAVO, Biberach, Alemanha) seguindo as recomendações do fabricante. As leituras foram realizadas em quatro pontos na superfície óssea não tratada e registrada em ficha padrão (**Ver 4.12**).

A seguir os animais foram alocados nos grupos de estudos e submetidos aos procedimentos inerentes a cada um (**Ver 4.5**). Após os procedimentos específicos de cada grupo, o tecido muscular foi reposicionado e suturado com fio reabsorvível de poliglactina 4-0 estéril (TRUSINTH[®], Sutures India Pvt Ltda. Bangalore, Karnataka, India) e a pele suturada com fio de nylon preto 4-0 (TRUSINTH[®], Sutures India Pvt Ltda. Bangalore, Karnataka, India).

4.5 – Organização dos Grupos

Os animais foram divididos aleatoriamente em nove grupos de três animais (**Quadro 1**).

Nos grupos II, III, IV, V, VI, VII, VIII e IX, após a exposição do tecido ósseo, foi confeccionada uma fratura cirúrgica completa, com auxílio de um disco de *carborundum* diamantado (Moyco Union Broach, York, PA, USA), utilizando-se água destilada em uma seringa descartável para a irrigação.

Os animais dos grupos III e V receberam enxerto ósseo cerâmico bifásico (GenPhos[®] HATCP. BAUMER[®], Mogi Mirim, SP, Brasil) com uma granulação de 0,5mm e membrana de osso bovino Gen-derm[®] (BAUMER[®], Mogi Mirim, SP, Brasil) no local da fratura. Nos animais dos grupos II, III, IV e V os cotos ósseos foram imediatamente fixados com miniplaca e quatro parafusos do sistema 2.0 PROMM[®](Comércio de Implantes Cirúrgicos Ltda. Porto Alegre, RS. Brasil,) (**Fig.1**).

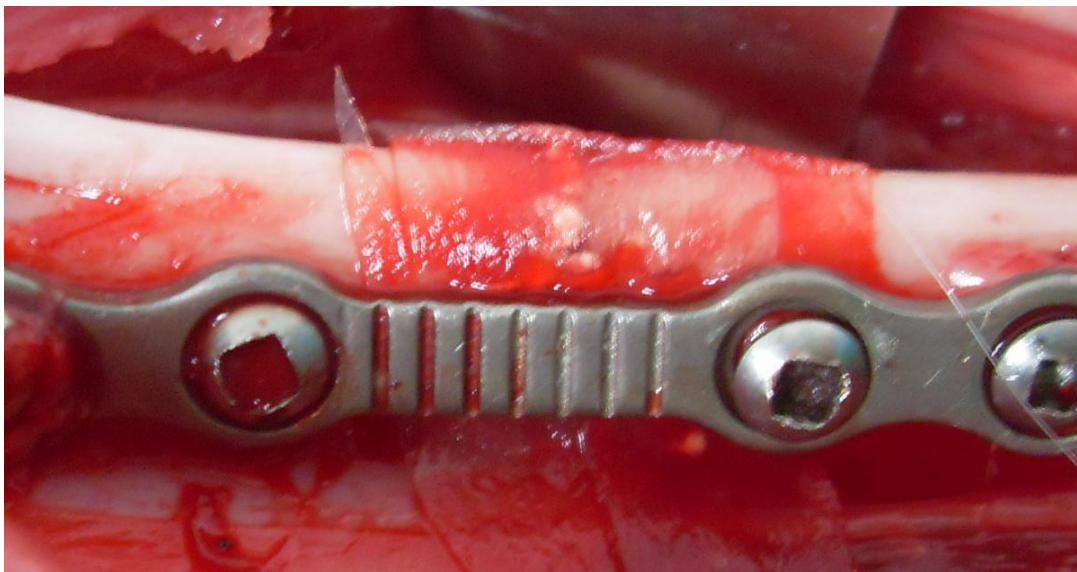


Figura 1:Aspecto da fratura tibial com implantação do enxerto de hidroxiapatita, membrana biológica e FIR. (ACIOLE, 2010).

Nos grupos VI, VII, VIII e IX, os cotos ósseos foram imediatamente fixados com fio de aço 0,30mm (Morelli[®], Sorocaba, SP, Brasil). Os grupos VII e IX receberam enxerto ósseo cerâmico bifásico, com uma granulação de 0,5mm e membrana de osso bovino no local da fratura (**Fig.2**).

Quadro 1: Distribuição dos Grupos no estudo. (ACIOLE, 2010).

GRUPOS	PROCEDIMENTOS	DESCRIÇÃO
I	Osso Basilar	Controle – Osso sem fratura
II	FIR	Fratura fixada com miniplaca e parafusos
III	FIR + Enxerto	Fratura fixada com miniplaca e parafusos + Genphos [®] + Genderm [®]
IV	FIR + Laser	Fratura fixada com miniplaca e parafusos + Laser
V	FIR + Enxerto + Laser	Fratura fixada com miniplaca e parafusos + Genphos [®] + Genderm [®] + Laser
VI	FISR	Fratura fixada com fio de aço
VII	FISR + Enxerto	Fratura fixada com fio de aço + Genphos [®] + Genderm [®]
VIII	FISR + Laser	Fratura fixada com fio de aço + Laser
IX	FISR + Enxerto + Laser	Fratura fixada com fio de aço + Genphos [®] + Genderm [®] + Laser

*FIR = Fixação Interna Rígida;

*FISR = Fixação Semi-Rígida;

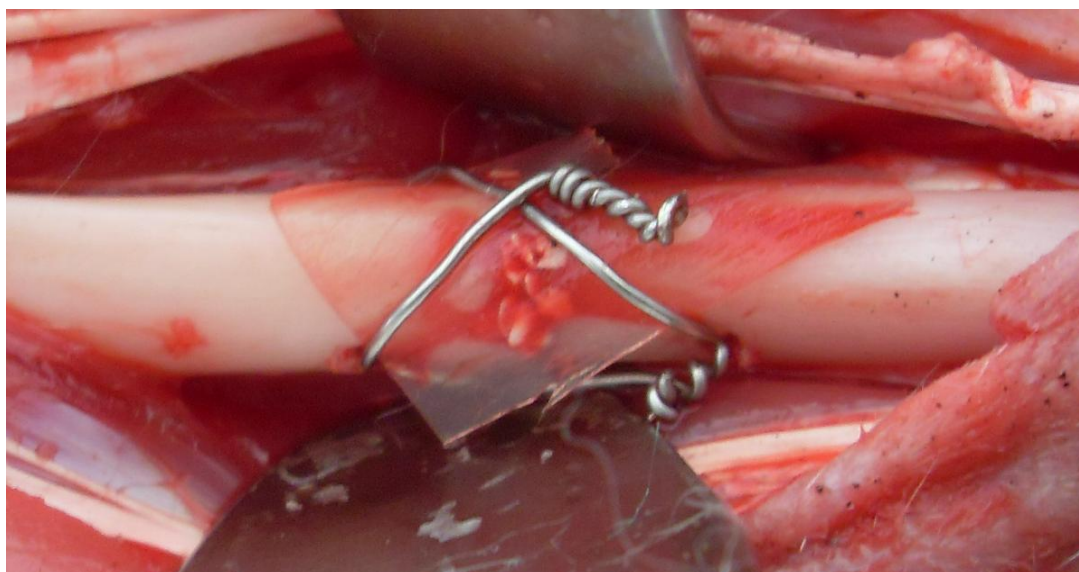


Figura 2: Aspecto da fratura tibial com colocação do enxerto de hidroxiapatita, membrana biológica e FISR. (ACIOLE, 2010).

Os animais dos grupos III, V, VII e IX receberam implantes de enxerto ósseo cerâmico bifásico e membrana de osso bovino. Os grupos IV, V, VIII e IX foram somente submetidos à Fotobiomodulação Laser e os grupos II, III, VI e VII não receberam Laser.

4.6 – Manipulação do Enxerto

O enxerto foi adicionado a uma cuba estéril e mistura com soro fisiológico estéril (**Fig.3**). Manipulou-se de acordo com as instruções do fabricante, utilizando-se uma espátula de manipulação (Golgran Indústria e Comércio de Instrumentos Odontológicos Ltda., São Caetano do Sul, SP, Brasil). Antes da aplicação a área tem que esta preparada para receber o material, proporcionando um contato direto do enxerto com o tecido ósseo viável, objetivando uma ação osteocondutora, induzindo a neoformação óssea e preenchimento do espaço cirúrgico por osso natural. Esta mistura foi levada ao local da fratura com o auxílio de uma cureta cirúrgica (Golgran Indústria e Comércio de Instrumentos Odontológicos Ltda., São Caetano do Sul, SP, Brasil).

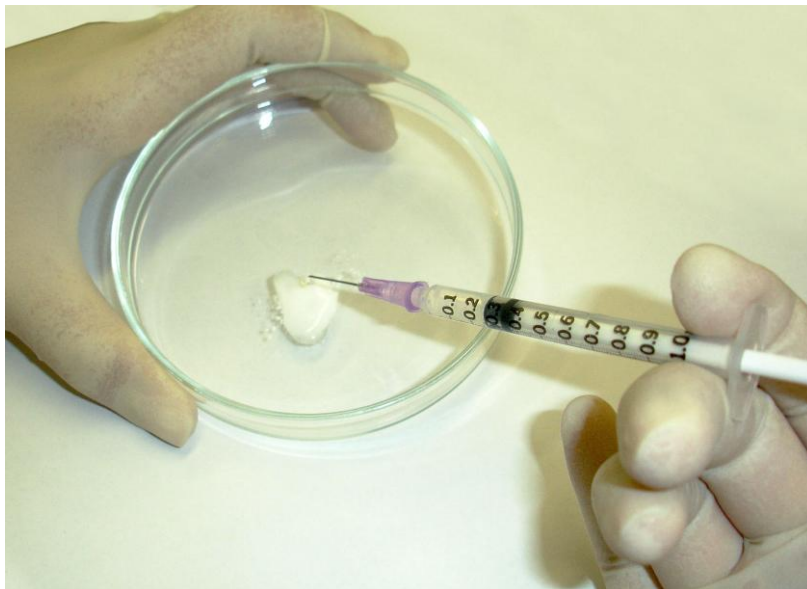

Figura 3: Demonstração da mistura do enxerto com o soro fisiológico. (ACIOLE, 2010).

4.7 – Fotobiomodulação Laser

O aparelho de Laser utilizado foi o de diodo infravermelho (Arseneto de Gálio e Alumínio, $\lambda 780\text{nm}$, potência de 50mW, emissão contínua, pela forma

focada, um *spot* de $0,5\text{cm}^2$, TWIN FLEX[®], MM OPITCS, São Carlos, SP, Brasil. A dose de irradiação durante o ato operatório foi de $16\text{J}/\text{cm}^2$, de forma pontual em quatro regiões adjacentes a área da fratura óssea ($4 \times 4\text{J}/\text{cm}^2$) aplicada de forma focada (**Fig.4**).

Os animais dos grupos IV, V, VIII e IX foram irradiados durante 14 (catorze) dias, a cada 48 horas (**Tab.1**).

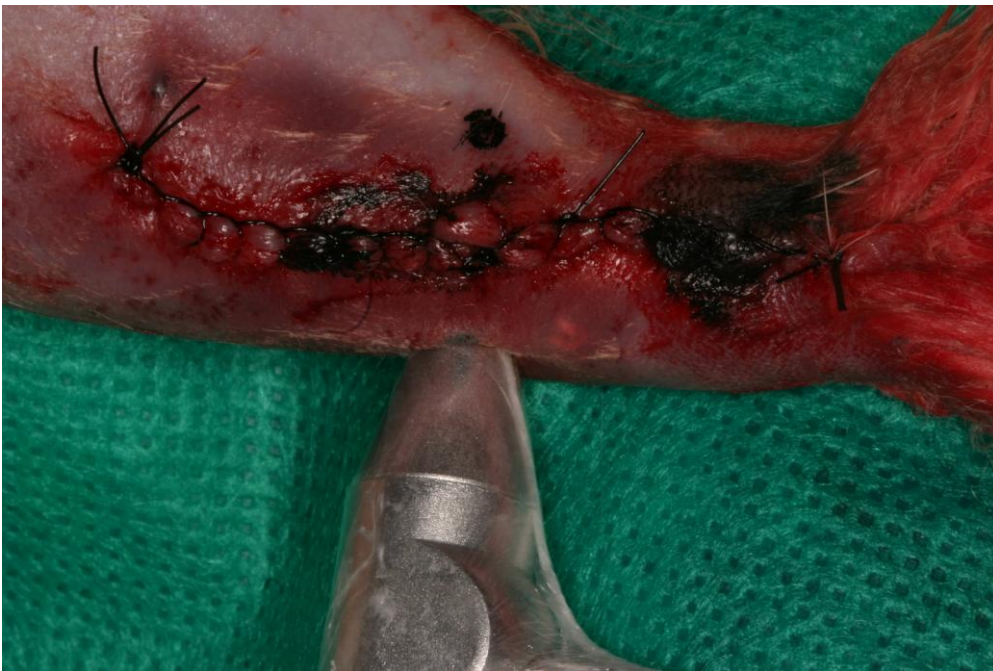

Figura 4: Aplicação pontual do Laser $\lambda 780\text{nm}$, 50mW em quatro pontos equidistantes $4 \times 4\text{J}/\text{cm}^2$. (ACIOLE, 2010).

Tabela 1 - Protocolo de irradiação com Laser (ACIOLE, 2010).

GRUPO	DOSE TOTAL
GRUPOS I, II, III, VI e VII	$0\text{J}/\text{cm}^2$
GRUPOS IV, V, VIII e IX	$\lambda 780\text{nm}$, 50mW , $\phi 0,5\text{cm}^2$, CW $4 \times 4\text{J}/\text{cm}^2 = 16\text{J}/\text{cm}^2 = 112\text{J}/\text{cm}^2$

O local de irradiação foi delimitado por pontos tatuados com tinta Nanquim preta em quatro pontos adjacentes à fratura óssea, permitindo assim uma padronização da região de aplicação do laser.

De acordo com as regulamentações brasileiras, o laser foi aplicado em local isolado, com caracteres e simbologia internacional para área em uso ou presença de radiação e observando os procedimentos de segurança recomendados para tratamento com laser.

4.8 – Pós-Operatório

Após os procedimentos, todos os animais receberam em dose única, como terapia antimicrobiana, injeção intramuscular de Pentabiótico[®] (penicilina, streptomina, 20.000 UI 0,2ml/Kg IM, Lab.Forte Dogde Saúde Animal Ltda, Campinas, SP, Brasil) e Banamine[®] (Flunixin meglumina 10mg/ml, 0,1ml/kg IM, Intervet Shering-Plough Animal Health, Cruzeiro, SP, Brasil), sendo este último um potente analgésico e antiinflamatório.

Os animais foram mantidos em gaiolas metálicas medindo 60X60X60 cm com cobertura metálica e com assoalho forrado por maravalha. O período de observação foi no 30º dia (LOPES et al. 2005). Todas as gaiolas foram devidamente etiquetadas durante o período de estudo, conforme o grupo a que pertenciam os animais. Para a identificação dos animais, foram feitas marcações com caneta de tinta permanente na orelha de cada animal; o número de marcas indicou o número do respectivo animal.

Os procedimentos de manipulação e alimentação foram realizados diariamente durante todo o período do experimento, trocando-se a maravalha e lavando-se as gaiolas com água e sabão a cada 24 horas.

4.9 – Morte dos animais e Processamento histológico

Para o sacrifício dos animais (30º dia pós-operatório) foi administrado uma injeção intraperitoneal de Cloridrato de Ketamina (Ketalar[®], 50mg/ml, 0,4ml/kg, Lab. Parke Davis Ltda., São Paulo, SP, Brasil) e Cloridrato de Xilazina a 2% intraperitoneal (Rompum[®] 20mg/ml, 0,2ml/kg, Lab. Bayer Health Care S.A., São Paulo, SP, Brasil) associados. Após cinco minutos, foi injetado intravenosamente Cloreto de Potássio a 10% (Ariston, 5ml/Kg IV, São Paulo, SP, Brasil). Após a constatação da morte dos animais pelo sinais vitais foi realizada a leitura da Fluorescência Laser (**ver 4.12**). Em seguida, foram removidos os espécimes aproximadamente 1cm de distância das bordas da fratura cirúrgica com utilização de um disco de *carborundum* e peça reta (Kavo[®], Kavo do Brasil Ind. e Com. Ltda, Joinville, SC, Brasil) acoplada ao micromotor (Kavo[®], Kavo do Brasil Ind. e Com. Ltda, Joinville, SC, Brasil) com irrigação constante de soro fisiológico 0,9% estéril (Labormédica[®], Labormédica Industrial Farmacêutica Ltda., São José do Rio Preto, SP, Brasil) a 10°C.

Os fios de aço, parafusos e as miniplacas foram cuidadosamente removidos. Todas as peças foram avaliadas macroscopicamente e fotografadas com uma câmara fotográfica digital. Metade da peça operatória foi armazenada em nitrogênio líquido e a outra metade foi fixada em formol a 10% até o momento de sua preparação. Cada recipiente foi identificado com o número do animal e com o número do grupo.

Após o período de fixação (três dias), as amostras foram descalcificadas em solução de ácido nítrico 10% por um período cinco dias. Em seguida as peças foram rotineiramente processadas e incluídas em parafina. Os cortes

foram realizados em Micrótomo Rotativo Manual Ek Micro1(Eikonal do Brasil, São Paulo, SP, Brasil) com espessura de 5µm, semi-seriados de 1/5, e corados pela técnica de Hematoxilina de Harris e Eosina Alcoólica (H/E) e Picrosírius, sendo esta última específica para melhor visualização das fibras colágenas.

4.10- Estudo Histomorfológico

Os espécimes processados foram então avaliados através de análise descritiva comparativa por um patologista experiente e de modo cego, no Laboratório de Patologia Cirúrgica do Departamento de Propedêutica e Clínica Integrada da Faculdade de Odontologia da Universidade Federal da Bahia – FOUFBA.

4.11- Estudo Histomorfométrico

Após a descrição histológica, foi realizado através dos critérios semi-quantitativos a observação de reabsorção óssea, neoformação óssea, resposta inflamatória e deposição de colágeno, descritos na **Tabela 2**.

Tabela 2: Critérios semi-quantitativos usados para análise histomorfométrica

Critérios	Discreto	Moderado	Intenso
Reabsorção óssea	Presença <25% de reabsorção de osso remanescente e/ou leito cirúrgico	25-50% de reabsorção de osso remanescente e/ou leito cirúrgico	>50% de reabsorção de osso remanescente e/ou leito cirúrgico
Neoformação óssea	<25% de neoformação de osso similar ao adjacente não tratado	25-50% de formação de osso similar ao adjacente não tratado	>50% de formação de osso similar ao adjacente não tratado
Infiltrado Inflamatório	<25% de linfócitos e/ou macrófagos	25-50% de linfócitos e/ou macrófagos	>50% de linfócitos e/ou macrófagos
Deposição Colagênica	<25% de deposição colagênica	25-50% de deposição colagênica	>50% de deposição colagênica

4.12 – Estudo por Fluorescência Laser

Após constatação da morte dos animais (30^o dia pós-operatório), procedeu-se a medição da fluorescência laser óssea através do uso do DIAGNOdent[®] 2095 (Kavo, Biberach, Alemanha, λ 655nm, 1mW) de acordo com as recomendações do fabricante. As leituras foram realizadas em quatro pontos equidistantes sobre a região operada e os resultados anotados em ficha padrão.

4.13 – Análise por Espectroscopia Biomolecular (Raman)

4.13.1– Sistema Raman Dispersivo no Infravermelho Próximo λ 830nm

O experimento foi realizado com o sistema de Espectroscopia Raman, montado em uma mesa ótica no Laboratório de Espectroscopia Biomolecular da Universidade Camilo Castelo Branco (UNICASTELO, São José dos Campos, SP, Brasil).

Foi utilizado um espectrômetro Raman dispersivo (Lambda Solutions, Inc., MA, EUA, modelo P-1 micro e macro Raman). O equipamento utiliza um laser de diodo estabilizado, sintonizado em λ 830nm (infravermelho próximo), obtendo-se na saída da fibra ótica uma potência ajustável até 350mW em λ 830nm. A excitação da amostra e coleta dos espectros Raman nas amostras de osso foi efetuada por um cabo de fibras óticas “*Raman probe*”. Este cabo foi posicionado a uma distância de 10 mm da amostra sob análise *In Vitro* no momento da coleta dos dados.

O elemento dispersor de luz, integrado ao espectrômetro, possui resolução de aproximadamente 2 cm^{-1} . A faixa espectral útil compreende de

200 a 1800 cm^{-1} . A detecção do sinal luminoso espalhado pela amostra é efetuada por uma câmera CCD “*back thinned, deep depletion*” 1340X100 pixels refrigerada por elemento termoelétrico (*Peltier*), atingindo uma temperatura de trabalho de -75°C em cerca de cinco minutos de início da operação do espectrômetro.

A aquisição e o armazenamento dos espectros foi realizada por um microcomputador PC (Dell Inspiron modelo 1501) utilizando o *software* RamaSoft[®] (Lambda Solutions, Inc., MA, EUA), que controla via conexão USB a potência do laser de excitação, o tempo de exposição do detector e o número de aquisições por amostra, e promove o armazenamento dos espectros para posterior análise e interpretação (**Figs. 5 e 6**). O tempo de exposição para a obtenção dos espectros foi de 10 s, com potência de 100 mW. Este tempo de aquisição e potência não causaram danos na amostra. Os espectros foram coletados em três pontos em torno do ponto onde ocorreu a fratura, a fim de se calcular média e desvio padrão.

O espectrômetro foi calibrado em comprimento de onda pelo fabricante e, antes da coleta dos dados, foi feita uma verificação, através da coleta do espectro do naftaleno e a comparação das posições (deslocamento Raman) das bandas principais deste composto com as obtidas na literatura, na região espectral de 500 a 1700 cm^{-1} , que é a região de interesse para a espectroscopia Raman quando usada para análise de materiais biológicos (região da impressão digital - “*fingerprint*”). A calibração da resposta espectral foi realizada pelo fornecedor do equipamento e consiste na coleta do espectro de uma lâmpada de filamento de tungstênio com espectro rastreado pelo NIST

(“National Institute of Standards and Technology”) e esta calibração foi também verificada anteriormente à coleta dos espectros.




Figura 5: Foto do sistema Raman dispersivo (micro e macro Raman) utilizado no trabalho (ACIOLE, 2010).

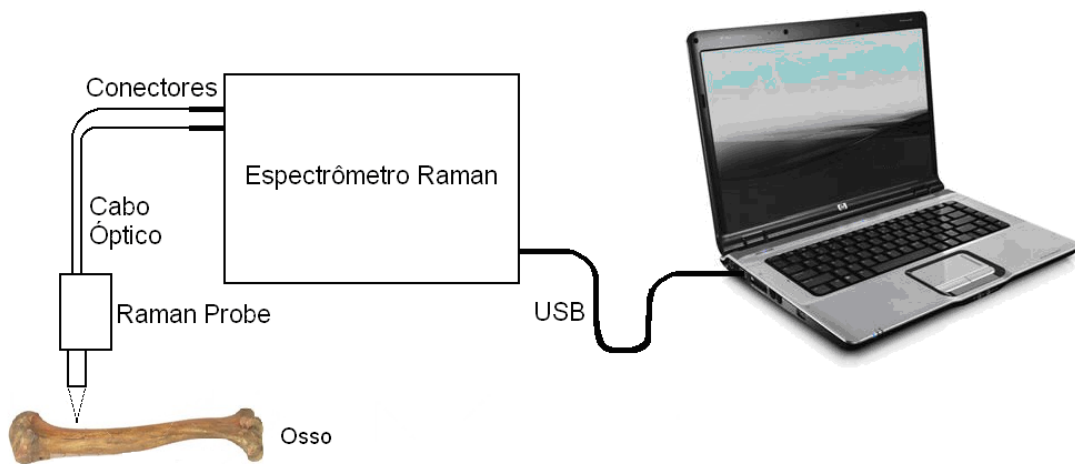


Figura 6: Diagrama esquemático do experimento para coleta do espectro Raman de osso (ACIOLE, 2010).

Após a coleta dos espectros *In Vitro* e da verificação da calibração do deslocamento Raman, os mesmos foram pré-processados e armazenados para posterior avaliação estatística. O pré-processamento consistiu na remoção da

fluorescência de fundo, onde se calculou um polinômio de ordem 5, que ajusta-se aos componentes espectrais de baixa frequência (fluorescência), e sua posterior subtração dos dados originais, revelando as componentes espectrais de alta frequência (Raman). Os espectros tiveram sua intensidade original mantida. Este pré-processamento foi realizado utilizando uma rotina no programa Matlab 4.0 (The Mathworks, MA, USA).

4.14 Análise Estatística

Todas as variáveis obtidas foram analisadas com auxílio do programa Minitab[®] 15 (Inc., San Diego, CA, USA). Para a análise histomorfométrica foi utilizado o Teste Exato de Fisher, e para os estudos de espectroscopia e fluorescência foram utilizados o Teste de Anova e T de Student. A correlação de Pearson foi utilizada para a validação das leituras de fluorescência laser. Para todos, o nível de significância foi de 95% ($p < 0,05$).

5 – RESULTADOS

Durante toda a pesquisa, os animais permaneceram saudáveis, com cicatrização normal na região operada, sem evidência de infecção ou deiscência de sutura.

5.1 RESULTADOS DO EXAME MACROSCÓPICO

Após a constatação da morte dos animais, as peças cirúrgicas foram removidas e avaliadas quanto ao aspecto macroscópico, tanto nos espécimes dos grupos controles quanto nos dos grupos experimentais.

Em todos os animais submetidos ao enxerto de hidroxiapatita, o exame macroscópico revelou incorporação do mesmo à fratura, sendo ora mais irregular ora mais uniforme, devido ao movimento rotatório de fricção do disco de *carborundum* no momento da divisão para o exame histológico e a espectroscopia Raman (**Fig. 7**).

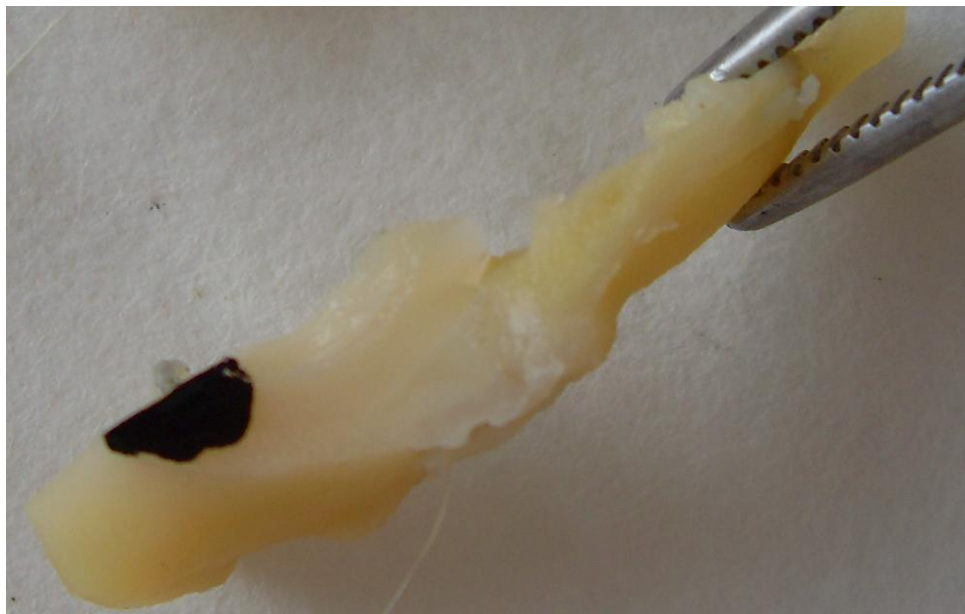

Figura 7: Aspecto macroscópico da peça cirúrgica mostrando a incorporação do enxerto de hidroxiapatita à fratura óssea. (ACIOLE, 2010).

5.2 RESULTADOS DO EXAME MICROSCÓPICO

Os resultados foram obtidos através da microscopia de luz, para os grupos experimentais e controles.

5.2.1 ASPECTOS GERAIS

De modo geral, todos os espécimes apresentavam-se com trabéculas ósseas maduras interconectantes ou não preenchendo a fratura óssea, exibindo também linhas basofílicas de aposição/reabsorção em meio à medula óssea vermelho-amarela. Além disso, tais trabéculas ósseas estavam ora mais ora menos colagênicas.

5.2.2 GRUPO CONTROLE (OSSO NORMAL)

Observou-se uma cortical óssea usual intacta com canais de Havers e no centro uma medula óssea vermelha e adiposa, além de áreas de uniforme colagenização (**Figs. 8 e 9**).

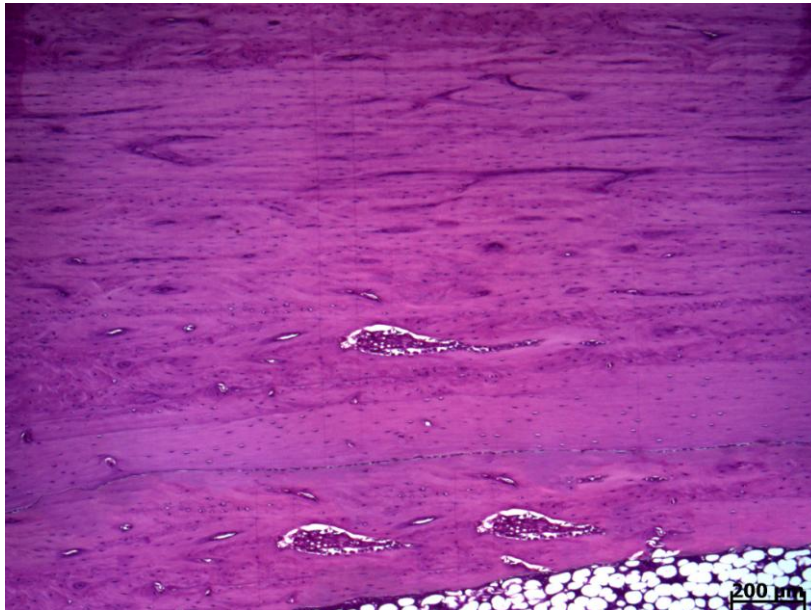


Figura 8: Fotomicrografia do grupo controle – osso normal mostrando uma cortical óssea intacta, juntamente com a medula óssea adiposa. H&E (ACIOLE,2010).

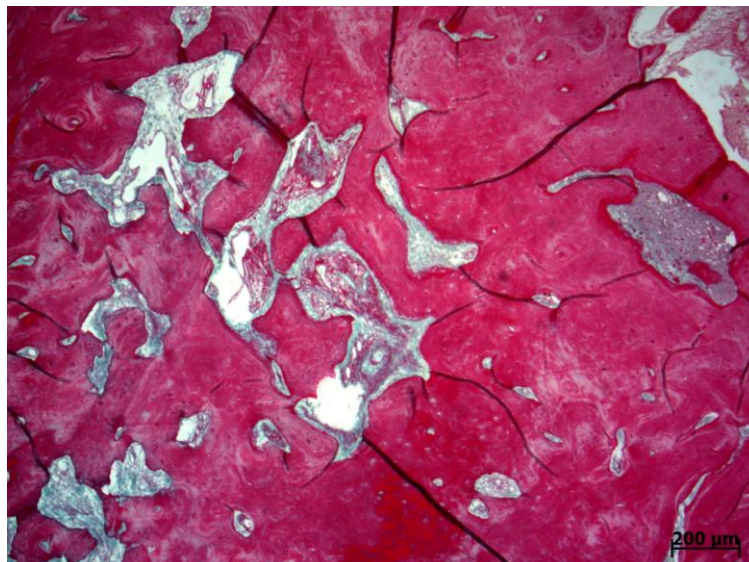


Figura 9: Fotomicrografia do grupo controle – osso normal mostrando uma cortical óssea intacta, exibindo uniforme colagenização. Picrosírius (ACIOLE,2010).

5.2.3 GRUPO EXPERIMENTAL (FIR)

A fratura encontrou-se quase que totalmente preenchida por um trabeculado ósseo com linhas basofílicas, poucos espaços medulares, apresentando macrófagos e áreas de necrose. Como também se observou

discreta neoformação óssea com discreta formação madura de colágeno (**Figs. 10 e 11**).

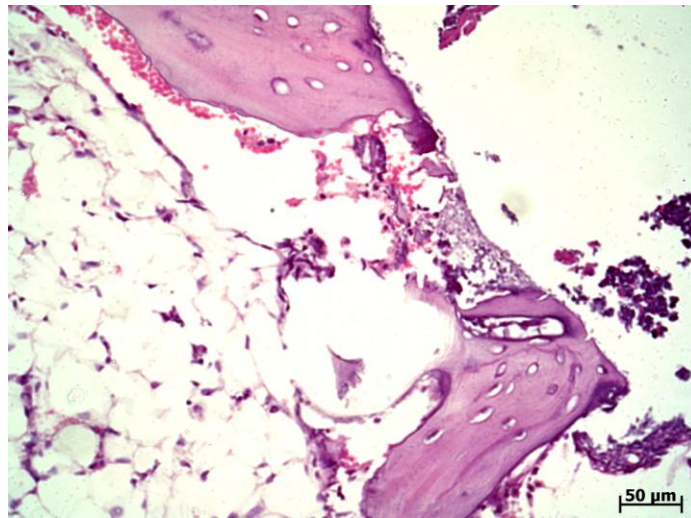


Figura 10: Fotomicrografia do grupo experimental FIR mostrando que a fratura encontrou-se quase que totalmente preenchida por um trabeculado ósseo delgado com linhas basófilicas e presença de macrófagos. H&E (ACIOLE,2010).

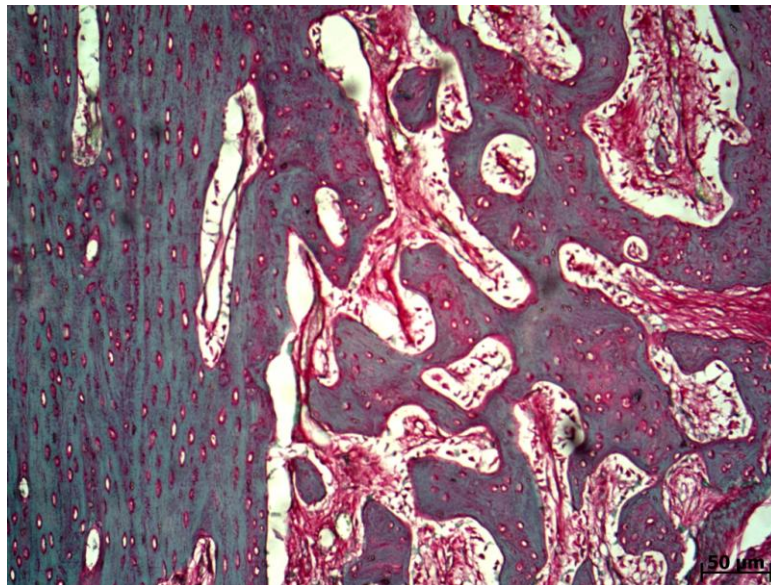


Figura 11: Fotomicrografia do grupo experimental FIR mostrando que a fratura encontrou-se quase que totalmente preenchida por um trabeculado ósseo, exibindo discreta neoformação óssea com discreta formação madura de colágeno. Picrosirius (ACIOLE,2010).

5.2.4 GRUPO EXPERIMENTAL (FIR + ENXERTO)

A fratura encontrou-se preenchida na superfície por grosseiros focos de mineralização devido à hidroxiapatita e focos necróticos, ao lado de inflamação

crônica e focos hemorrágicos. Na região subjacente observou presença de um calo ósseo representado por feixes fibrosos permeados por cartilagem ao lado de numerosas trabéculas ósseas exibindo atividade osteoblástica, havendo sinais de reabsorção (**Figs.12 e 13**).

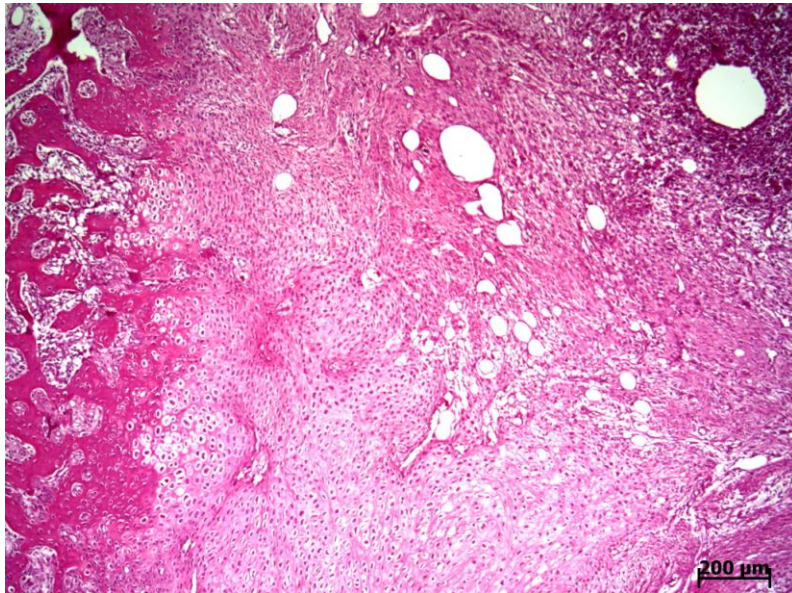


Figura 12: Fotomicrografia do grupo experimental FIR + Enxerto mostrando que a fratura encontrou-se preenchida por grosseiros focos de mineralização (hidroxiapatita), observou-se atividade osteoblástica e focos necróticos. H&E (ACIOLE,2010).

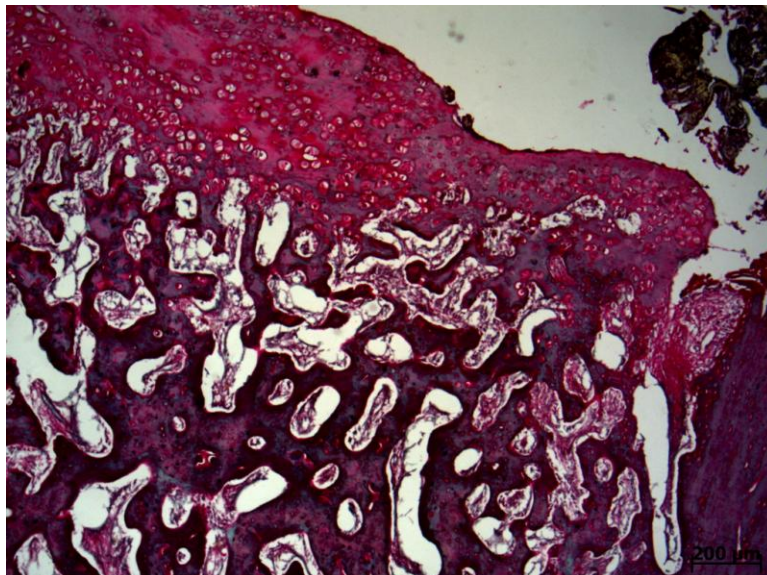


Figura 13: Fotomicrografia do grupo experimental FIR + Enxerto mostrando que a fratura encontrou-se preenchida, exibindo moderada colagenização madura no tecido ósseo neoformado, apresentando discretamente os remanescentes de hidroxiapatita na parte superior da fratura. Picrosírius (ACIOLE,2010).

5.2.5 GRUPO EXPERIMENTAL (FIR + LASER)

A fratura óssea encontrou-se totalmente preenchida por um trabeculado ósseo interconectante com linhas basofílicas e osteoblastos em superfície. De permeio verificou espaços medulares e sinais de reabsorção (**Figs. 14 e 15**).

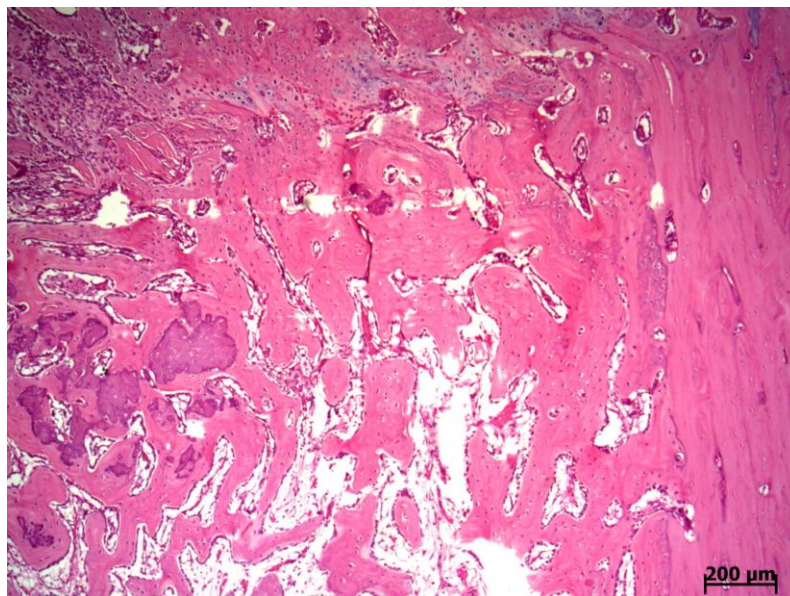


Figura 14: Fotomicrografia do grupo experimental FIR + Laser mostrando que a fratura encontrou-se preenchida por um trabeculado ósseo interconectante com osteoblastos em superfície, apresentando pequenos sinais de reabsorção e remanescentes de cartilagem. H&E (ACIOLE,2010).

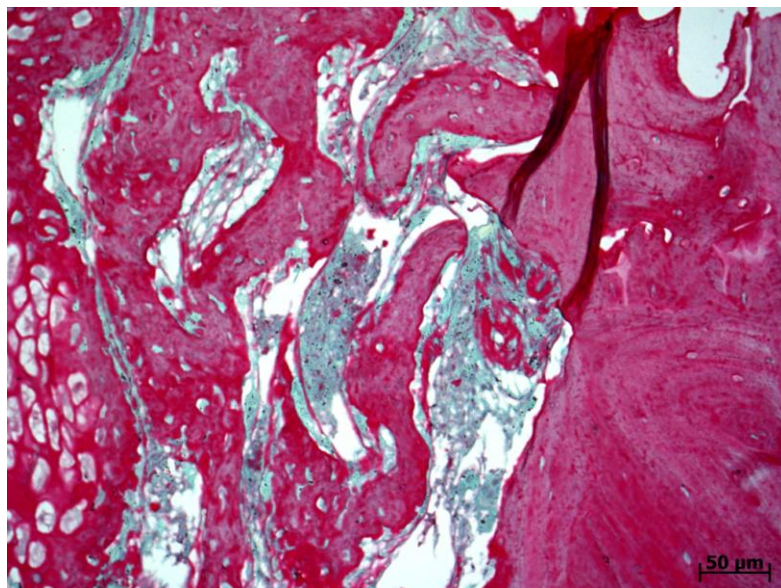


Figura 15: Fotomicrografia do grupo experimental FIR + Laser mostrando que a fratura encontrou-se preenchida por um trabeculado ósseo interconectante, exibindo intensa deposição de colágeno no tecido ósseo neoformado, similar ao tecido ósseo adjacente. Picosírius (ACIOLE,2010).

5.2.6 GRUPO EXPERIMENTAL (FIR + ENXERTO + LASER)

A fratura óssea encontrou-se quase que totalmente preenchida por um feixe de tecido fibroso em meio verificou trabeculado ósseo irregular, osteoblastos em superfície e área de necrose superficial. Na superfície observou-se material exógeno ao lado de focos de mineralização e histiócitos, não havendo sinais de reabsorção (Figs. 16 e 17).

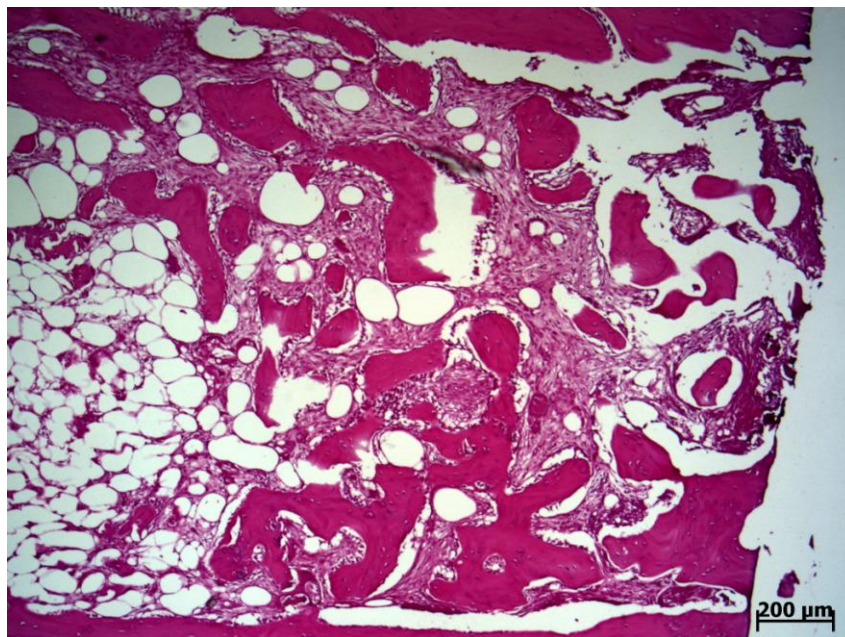


Figura 16: Fotomicrografia do grupo experimental FIR + Enxerto + Laser mostrando que a fratura encontrou-se preenchida por um trabeculado ósseo por vezes interconectantes em meio há tecido conjuntivo fibroso. Na superfície verificou remanescentes de hidroxiapatita e sinais de necrose. H&E (ACIOLE,2010).

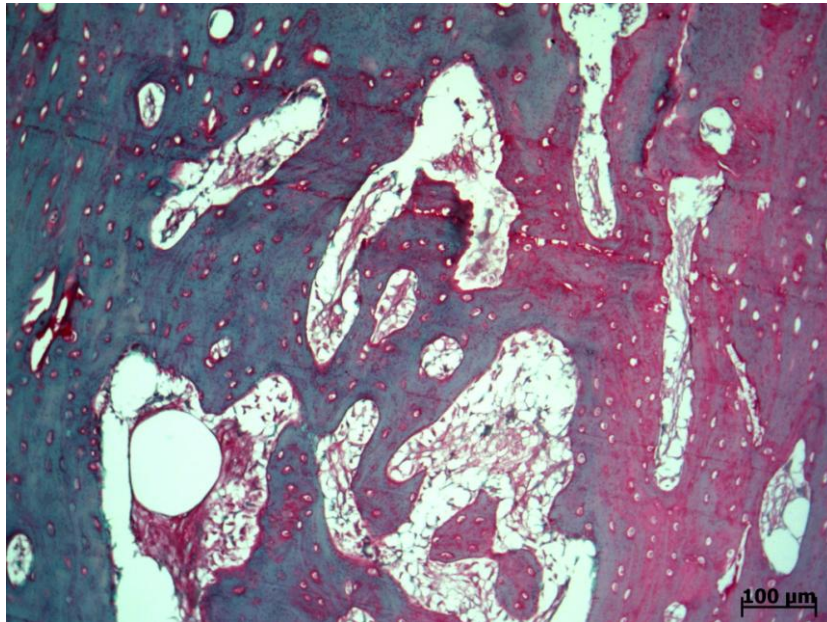


Figura 17: Fotomicrografia do grupo experimental FIR + Enxerto + Laser mostrando que a fratura encontrou-se preenchida, exibindo intensa colagenização à direita do tecido ósseo neoformado em relação ao tecido ósseo correspondente ao bordo da fratura. Picosírius (ACIOLE,2010).

5.2.7 GRUPO EXPERIMENTAL (FISR)

A fratura encontrou-se parcialmente preenchida por um trabeculado ósseo interconectante com linhas basofílicas, osteócitos irregulares, osteoblastos em superfície e verificou sinais de reabsorção. Em meio houve poucos espaços medulares e um tecido conjuntivo ora frouxo ora fibroso, apresentando considerado infiltrado inflamatório crônico (**Figs. 18 e 19**).

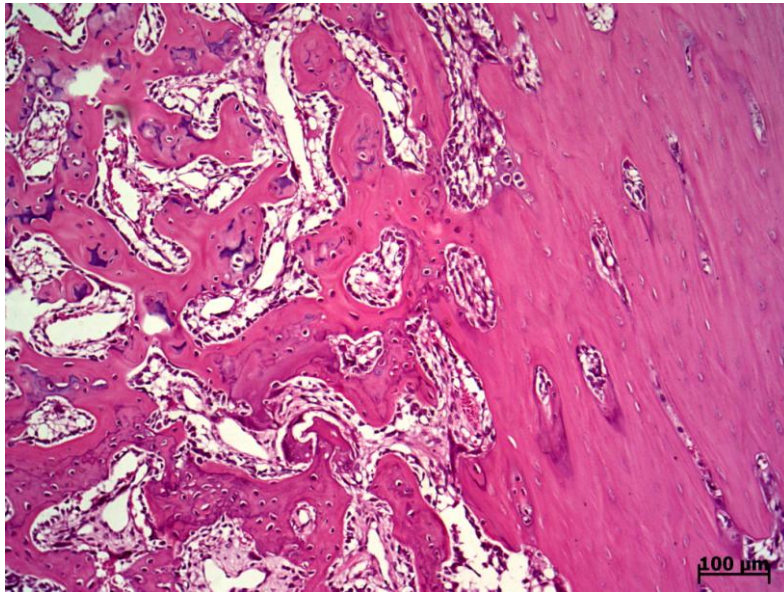


Figura 18: Fotomicrografia do grupo experimental FISR mostrando que a fratura encontrou-se parcialmente preenchida por um trabeculado ósseo interconectante com linhas basófilicas e osteoblastos em superfície, observou-se um tecido medular de permeio com discreta inflamação crônica. H&E (ACIOLE,2010).

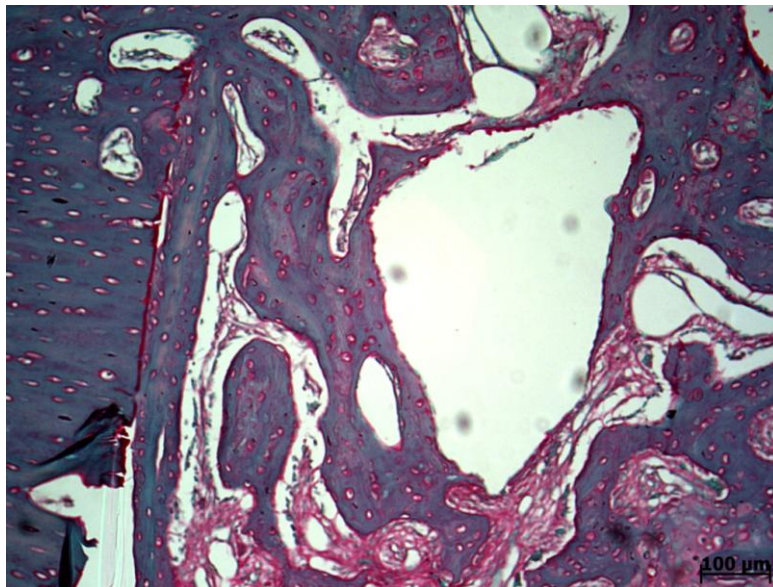


Figura 19: Fotomicrografia do grupo experimental FISR mostrando que a fratura encontrou-se parcialmente preenchida, exibindo discreta formação colagênica madura no tecido ósseo neoformado. Picrosírius (ACIOLE,2010).

5.2.8 GRUPO EXPERIMENTAL (FISR + ENXERTO)

A fratura óssea encontrou-se quase que totalmente preenchida por um trabeculado ósseo lamelar com linhas basófilicas, observou osteoblastos na

superfície, poucos histiócitos, material necrótico e sinais de reabsorção. Houve um tecido conjuntivo frouxo de permeio (**Figs. 20 e 21**).

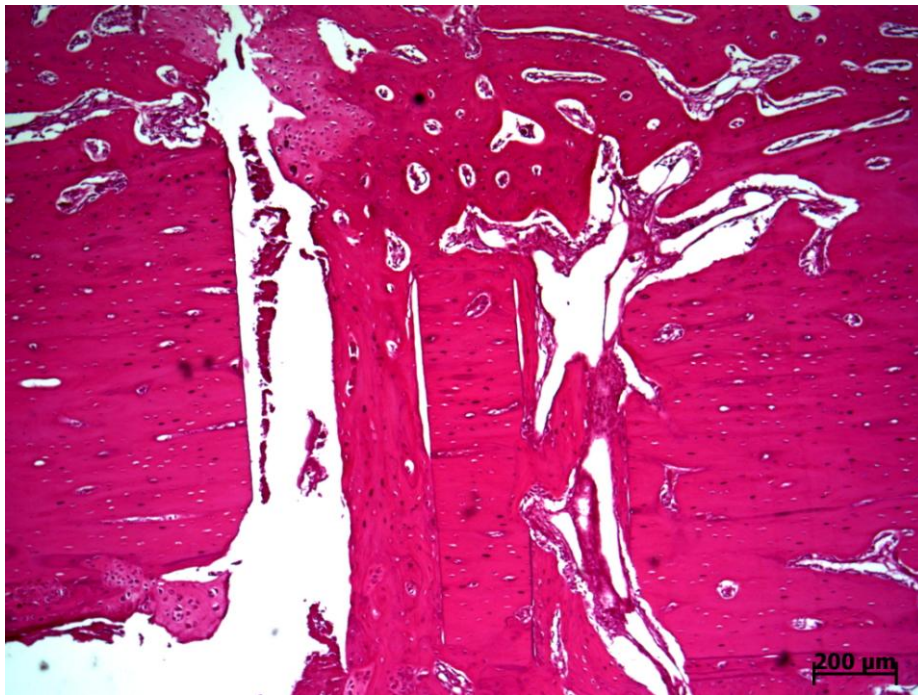

Figura 20: Fotomicrografia do grupo experimental FISR + Enxerto mostrando que a fratura encontrou-se preenchida por um trabeculado ósseo lamelar exibindo linhas basófilicas em meio observou um tecido conjuntivo fibroso, verificou-se também remanescentes de hidróxiapatita e cartilagem. H&E (ACIOLE,2010).

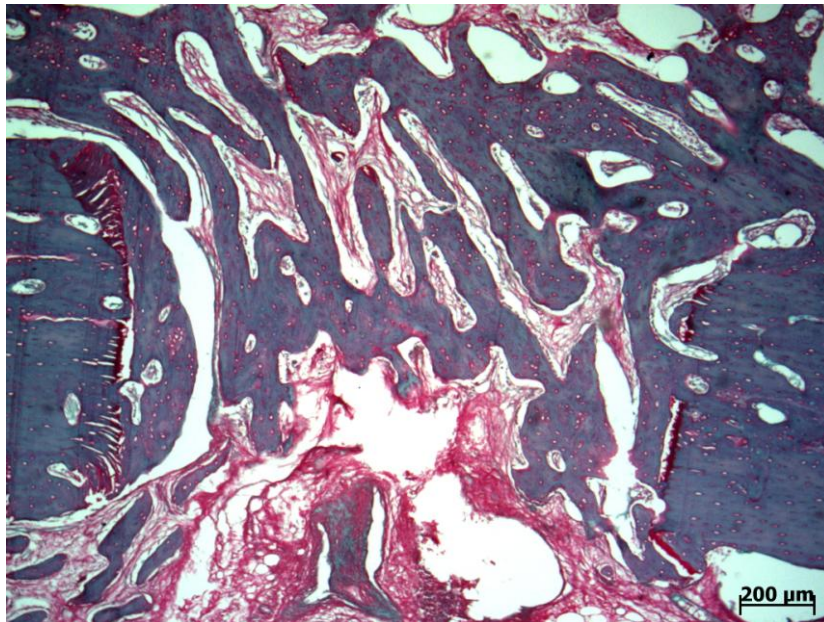


Figura 21: Fotomicrografia do grupo experimental FISR + Enxerto mostrando que a fratura encontrou-se quase que totalmente preenchida, exibindo leve colagenização do tecido ósseo neoformado maduro similar aos tecidos ósseos adjacentes. Picrosirius (ACIOLE,2010).

5.2.9 GRUPO EXPERIMENTAL (FISR + LASER)

A fratura óssea encontrou-se parcialmente preenchida por um trabeculado ósseo interconectante espesso direcionando-se à cavidade medular com linhas basofílicas e osteoblastos em superfície (**Figs. 22 e 23**).

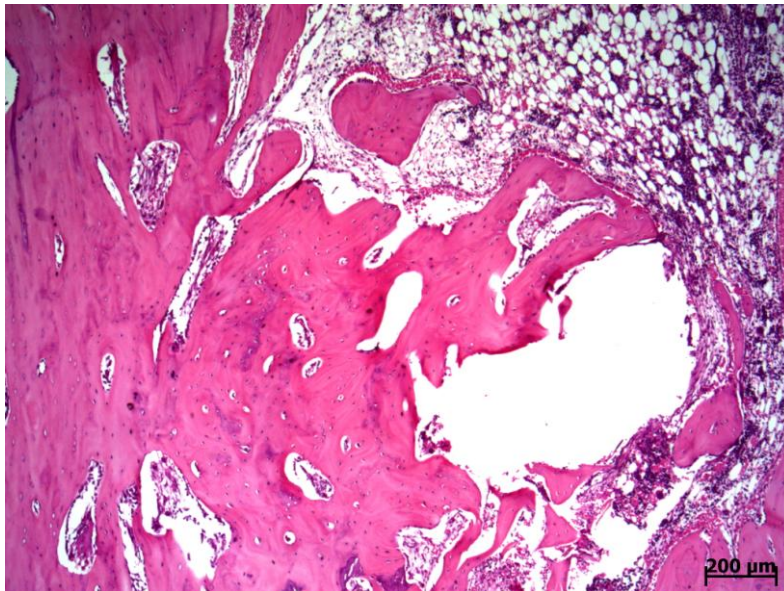


Figura 22: Fotomicrografia do grupo experimental FISR + Laser mostrando que a fratura encontrou-se parcialmente preenchida por um trabeculado ósseo interconectante espesso direcionando-se a medula óssea. H&E (ACIOLE,2010).

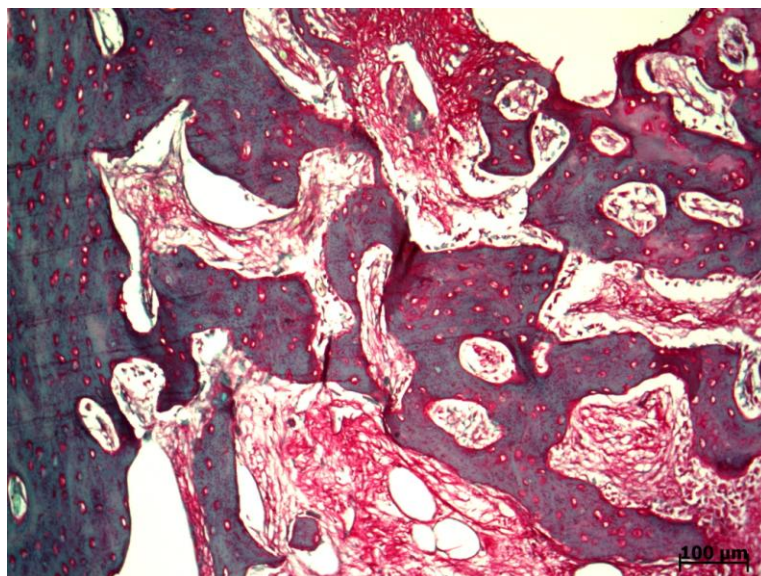


Figura 23: Fotomicrografia do grupo experimental FISR + Laser mostrando que a fratura encontrou-se parcialmente preenchida por um trabeculado ósseo interconectante, exibindo moderada formação de colágeno. Picosírius (ACIOLE,2010).

5.2.10 GRUPO EXPERIMENTAL (FISR + ENXERTO + LASER)

A fratura óssea apresentou-se totalmente preenchida por um trabeculado ósseo lamelar com linhas basofílicas, por vezes englobando produtos dos remanescentes de material exógeno (hidroxiapatita), apresentando alguns sinais de reabsorção, observando a presença de histiócitos (Figs. 24 e 25).

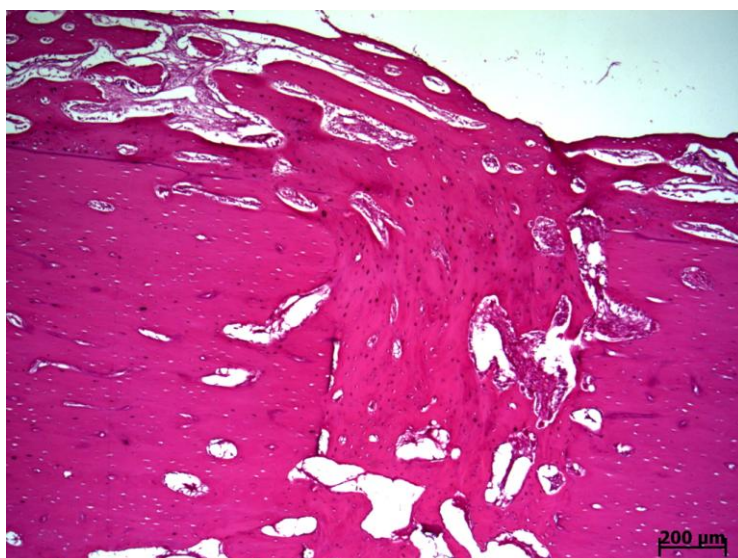


Figura 24: Fotomicrografia do grupo experimental FISR + Enxerto + Laser mostrando que a fratura encontrou-se preenchida por um trabeculado ósseo lamelar, apresentando poucos sinais de reabsorção. H&E (ACIOLE,2010).

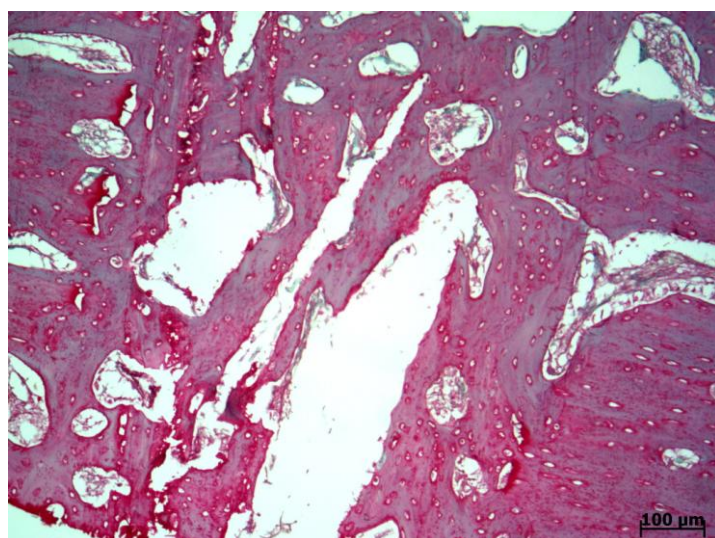


Figura 25: Fotomicrografia do grupo experimental FISR + Enxerto + Laser mostrando que a fratura encontrou-se preenchida por um trabeculado ósseo, exibindo marcante colagenização madura de tecido ósseo neoformado correspondente as bordas da fratura. Picrosírius (ACIOLE,2010).

5.3 HISTOMORFOMETRIA

5.3.1 FIR

A análise histomorfométrica mostrou uma maior quantidade de neoformação óssea nos grupos tratados com FIR + L e FIR + B + L, e menor atividade nos grupos tratados com FIR e FIR + B (Tab. 3, Fig.26). A análise estatística (Teste Exato de Fischer) evidenciou diferença significativa entre o grupo tratado com FIR + B + L e grupo tratado com FIR + B ($p < 0.04$).

Tabela 3: Percentual de Neoformação Óssea observado no Grupo Tratado com FIR. (ACIOLE, 2010).

Grupos	Gradação			
	Ausente	Leve	Moderada	Intensa
FIR	0,00%	66,60%	33,30%	0,00%
FIR + B	0,00%	100,00%	0,00%	0,00%
FIR + L	0,00%	33,30%	0,00%	66,60%
FIR + B + L	0,00%	25,00%	50,00%	25,00%

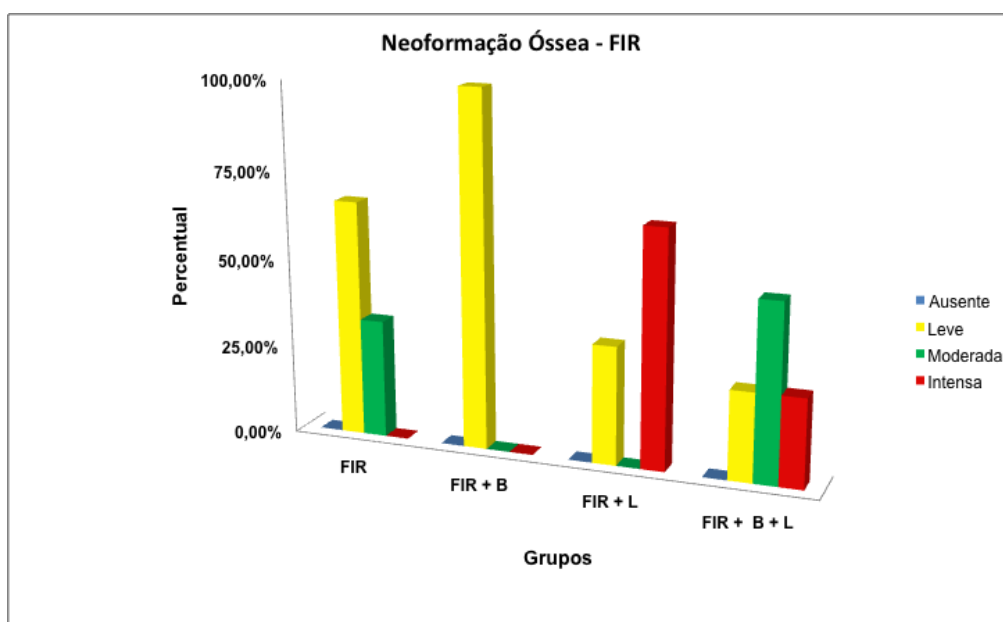


Figura 26: Resultado do exame histomorfométrico demonstrando os percentuais de neoformação óssea dos grupos experimentais tratados com FIR. (ACIOLE,2010).

Os grupos tratados com FIR + B + L e FIR apresentaram menor atividade de reabsorção óssea, sendo os tratados com FIR + B e FIR + L os que mostraram uma maior atividade osteoclástica (Tab. 4, Fig.27). A análise

estatística (Teste Exato de Fischer) evidenciou uma diferença significativa entre o grupo FIR quando comparado ao grupo FIR + B ($p < 0.04$).

Tabela 4: Percentual de Reabsorção Óssea observado nos Grupos Tratados com FIR. (ACIOLE, 2010).

Grupos	Gradação			
	Ausente	Leve	Moderada	Intensa
FIR	100,00%	0,00%	0,00%	0,00%
FIR + B	25,00%	75,00%	0,00%	0,00%
FIR + L	33,30%	33,30%	33,30%	0,00%
FIR + B + L	75,00%	25,00%	0,00%	0,00%

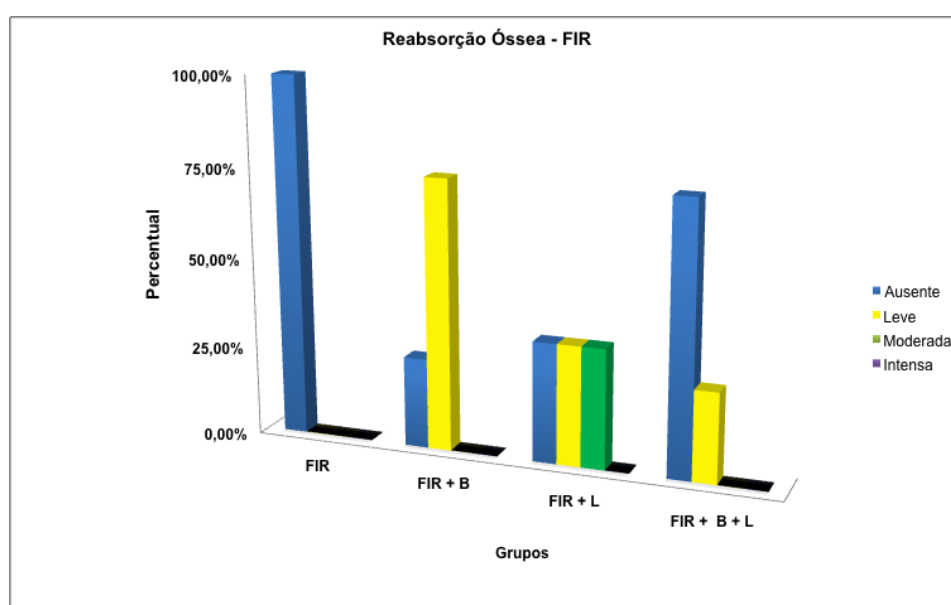


Figura 27: Resultado do exame histomorfométrico demonstrando o percentual de reabsorção óssea dos grupos tratados com FIR. (ACIOLE,2010).

Com relação à resposta inflamatória, verificou-se uma maior intensidade de infiltrado inflamatório crônico no grupo tratado com FIR + B e menor no grupo tratado com FIR + B + L, o qual o infiltrado inflamatório era crônico e leve e muitas vezes ausente (**Tab. 5, Fig. 28**). A análise estatística (Teste Exato de Fischer) mostrou uma diferença significativa entre o grupo tratado com FIR+B+L e o grupo tratado com FIR + L ($p < 0.04$).

Tabela 5: Percentual da Resposta Inflamatória observado no Grupo Tratado com FIR. (ACIOLE, 2010).

Grupos	Gradação			
	Ausente	Leve	Moderada	Intensa
FIR	0,00%	100,00%	0,00%	0,00%
FIR + B	0,00%	75,00%	0,00%	25,00%
FIR + L	0,00%	100,00%	0,00%	0,00%
FIR + B + L	75,00%	25,00%	0,00%	0,00%

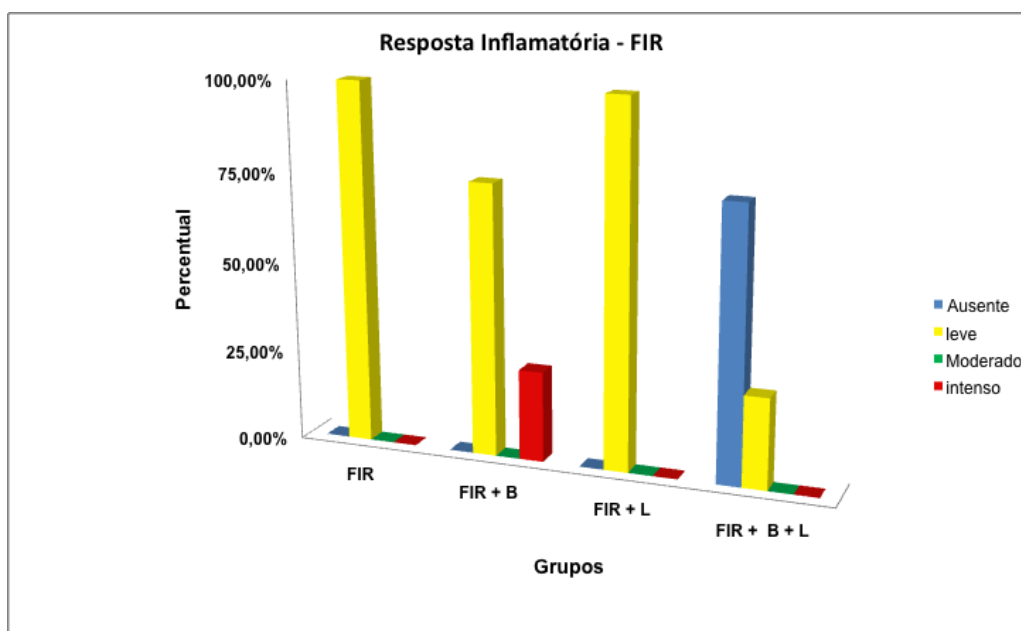


Figura 28: Resultado do exame histomorfométrico demonstrando os percentuais de inflamação crônica dos grupos tratados com FIR. (ACIOLE,2010).

Com relação ao grau de deposição de colágeno, verificou-se uma maior intensidade de deposição no grupo tratado com FIR + B + L e menor deposição no grupo tratado com FIR (Tab. 6, Fig. 29). A análise estatística (Teste Exato de Fischer) mostrou uma diferença significativa entre o grupo tratado com FIR + B e ao tratado com FIR + L ($p < 0.05$).

Tabela 6: Percentual da Deposição de Colágeno observado no Grupo Tratado com FIR (ACIOLE, 2010).

Grupos	Gradação			
	Ausente	Leve	Moderada	Intensa
FIR	0,00%	66,60%	33,30%	0,00%
FIR + B	0,00%	25,00%	50,00%	25,00%
FIR + L	0,00%	33,30%	33,30%	33,30%
FIR + B + L	0,00%	0,00%	25,00%	75,00%

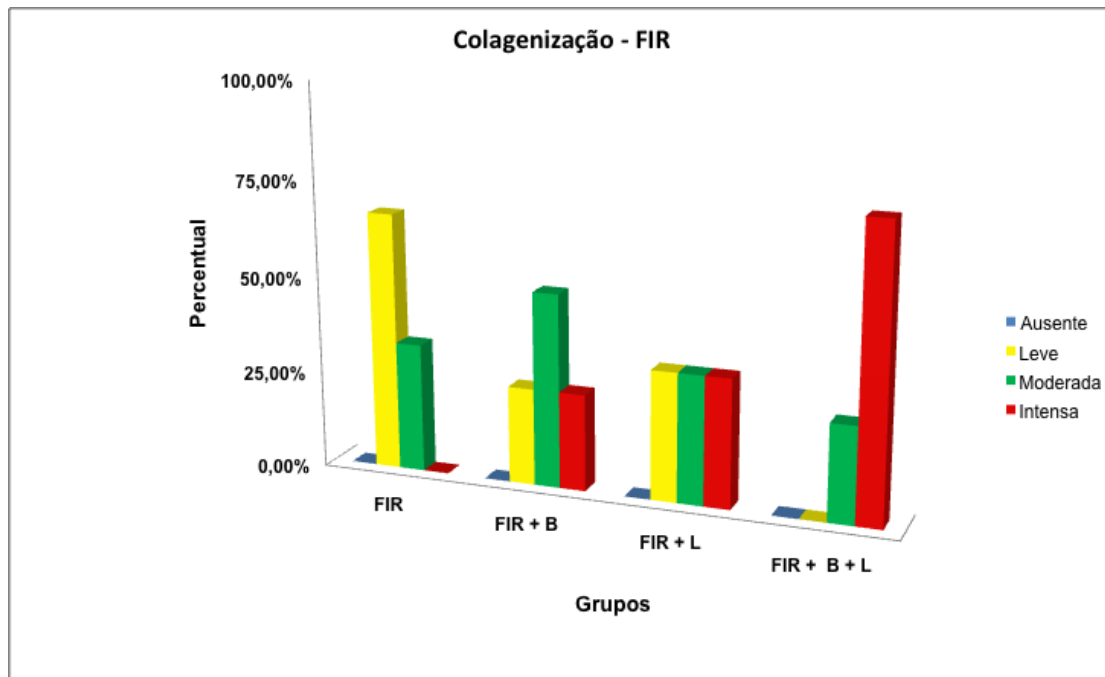


Figura 29: Resultado do exame histomorfométrico demonstrando os percentuais de deposição de colágeno nos grupos experimentais tratados com FIR. (ACIOLE,2010).

5.3.2 FISR

A análise histomorfométrica dos grupos utilizando fio de aço mostrou uma maior intensidade de neoformação óssea no grupo FISR + B + L, onde os grupos que apresentaram uma menor atividade reparacional foram FISR, FISR + B e FISR + L (**Tab. 7, Fig.30**). A comparação dos grupos, contudo, não mostrou diferença significativa entre os grupos.

Tabela 7: Percentual de Neoformação Óssea observado no Grupo Tratado com FISR (ACIOLE, 2010).

Grupos	Gradação			
	Ausente	Leve	Moderada	Intensa
FISR	0,00%	0,00%	25,00%	75,00%
FISR + B	0,00%	0,00%	25,00%	75,00%
FISR + L	0,00%	0,00%	33,30%	66,60%
FISR + B + L	0,00%	0,00%	0,00%	100,00%

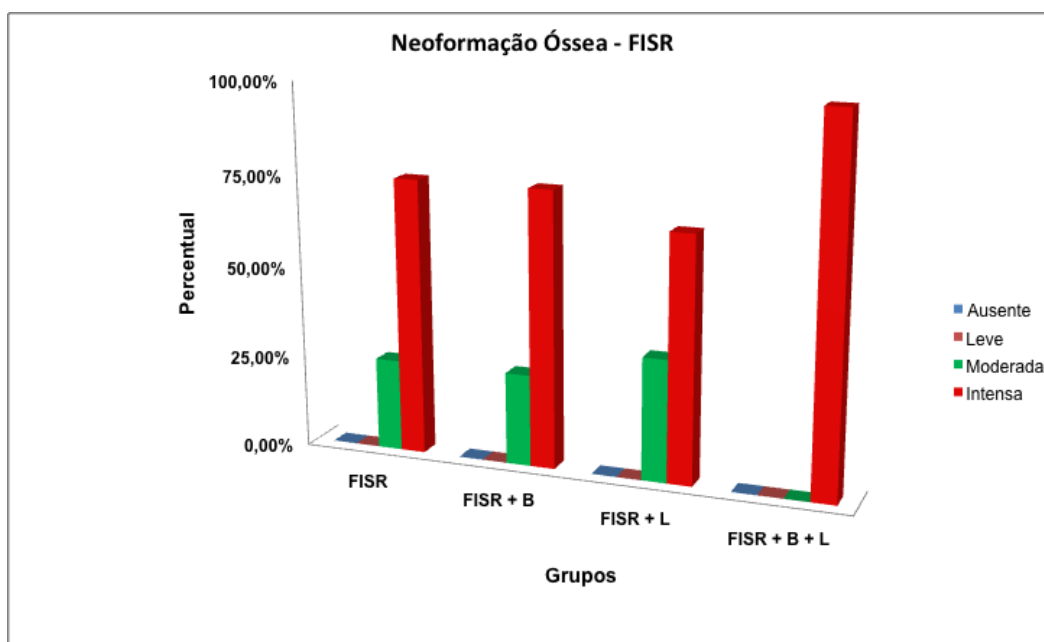


Figura 30: Resultado do exame histomorfométrico demonstrando os percentuais de neoformação óssea dos grupos experimentais tratados com FISR. (ACIOLE,2010).

A **Tabela 8 e Figura 31** mostram que o grupo FISR + B + L apresentou uma menor atividade de reabsorção óssea, ao contrário do grupo FISR + B que obteve uma maior atividade osteoclástica, contudo sem diferença significativa entre os grupos.

Tabela 8: Percentual de Reabsorção Óssea observado no Grupo Tratado com FISR (ACIOLE, 2010).

Grupos	Gradação			
	Ausente	Leve	Moderada	Intensa
FISR	50,00%	50,00%	0,00%	0,00%
FISR + B	25,00%	75,00%	0,00%	0,00%
FISR + L	33,30%	33,30%	33,30%	0,00%
FISR + B + L	66,60%	33,30%	0,00%	0,00%

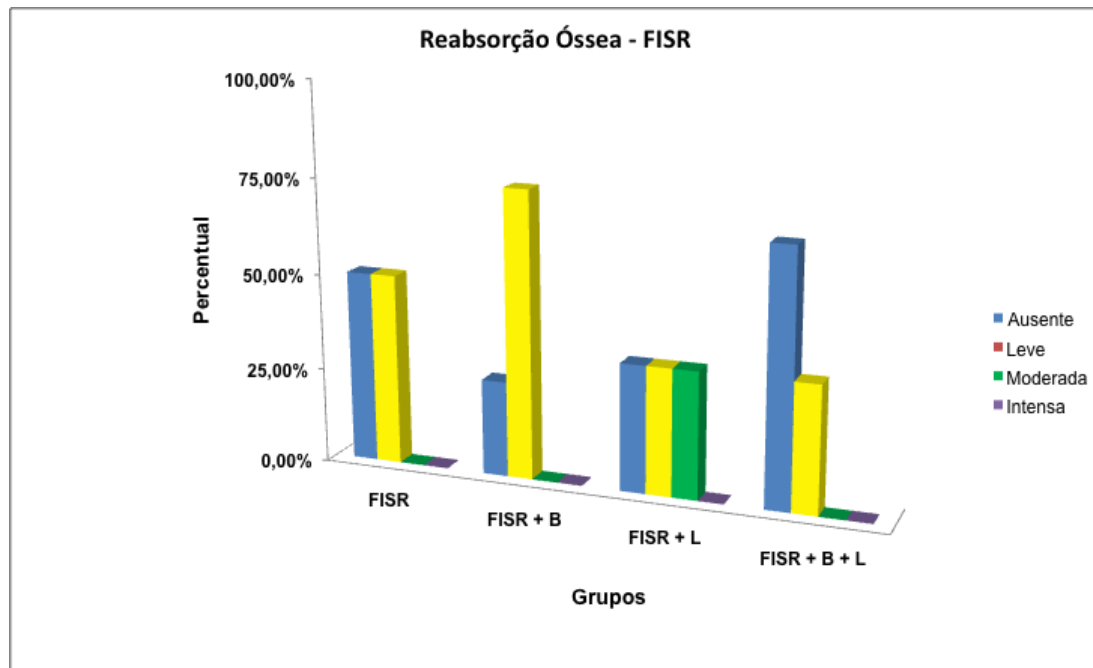


Figura 31: Resultado do exame histomorfométrico demonstrando o percentual de reabsorção óssea dos grupos tratados com FISR. (ACIOLE,2010).

Em relação à resposta inflamatória, verificou-se uma maior intensidade do infiltrado inflamatório crônico no grupo FISR + B, ao contrário dos grupos FISR + B + L e FISR + L que obtiveram uma menor intensidade de infiltrado inflamatório crônico, sendo na maioria das vezes ausente (**Tab. 9, Fig. 32**). O Teste Exato de Fischer mostrou diferença significativa entre o grupo FISR+B+L e o grupo tratado com FISR + B (**p<0.04**).

Tabela 9: Percentual da Resposta Inflamatória observado no Grupo Tratado com FISR (ACIOLE, 2010).

Grupos	Gradação			
	Ausente	Leve	Moderada	Intensa
FISR	25,00%	50,00%	25,00%	0,00%
FISR + B	25,00%	75,00%	0,00%	0,00%
FISR + L	66,60%	33,30%	0,00%	0,00%
FISR + B + L	66,60%	0,00%	33,30%	0,00%

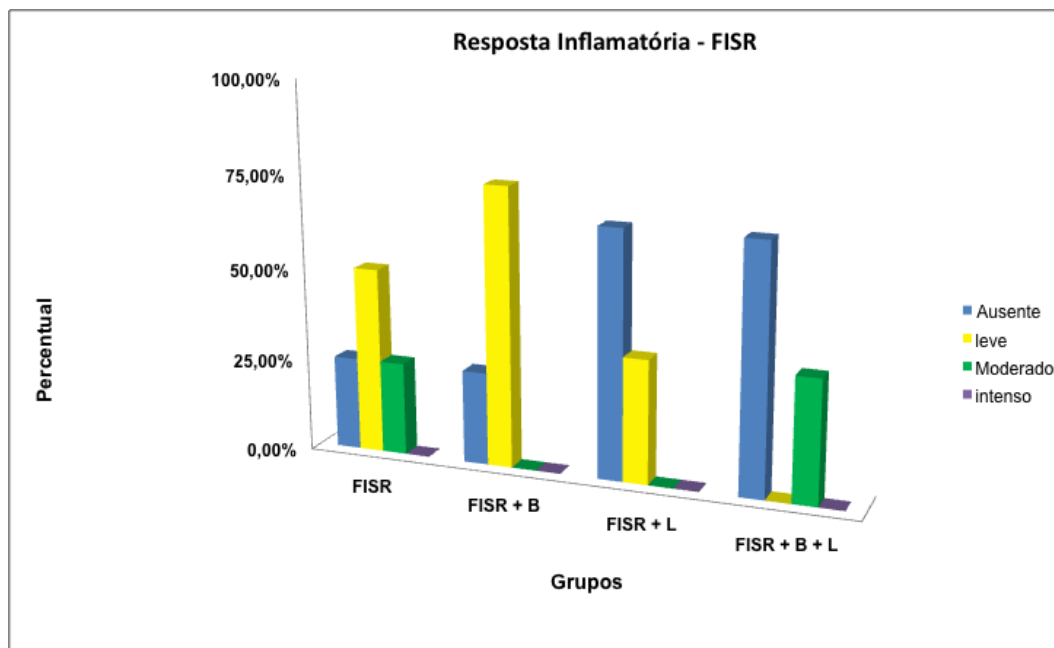


Figura 32: Resultado do exame histomorfométrico demonstrando os percentuais de inflamação crônica dos grupos tratados com FISR. (ACIOLE,2010).

Em relação ao grau de deposição de colágeno, verificou-se uma maior intensidade no grupo tratado com FISR + B + L, e menor no grupo FISR (**Tab. 10, Fig.33**). A análise estatística (Teste Exato de Fischer) mostrou uma diferença significativa no grupo tratado com FISR + B + L e ao grupo tratado com FISR ($p < 0.05$).

Tabela 10: Percentual da Deposição de Colágeno observado no Grupo Tratado com FISR (ACIOLE, 2010).

Grupos	Gradação			
	Ausente	Leve	Moderada	Intensa
FISR	0,00%	50,00%	50,00%	0,00%
FISR + B	0,00%	50,00%	25,00%	25,00%
FISR + L	0,00%	0,00%	66,60%	33,30%
FISR + B + L	0,00%	0,00%	33,30%	66,60%

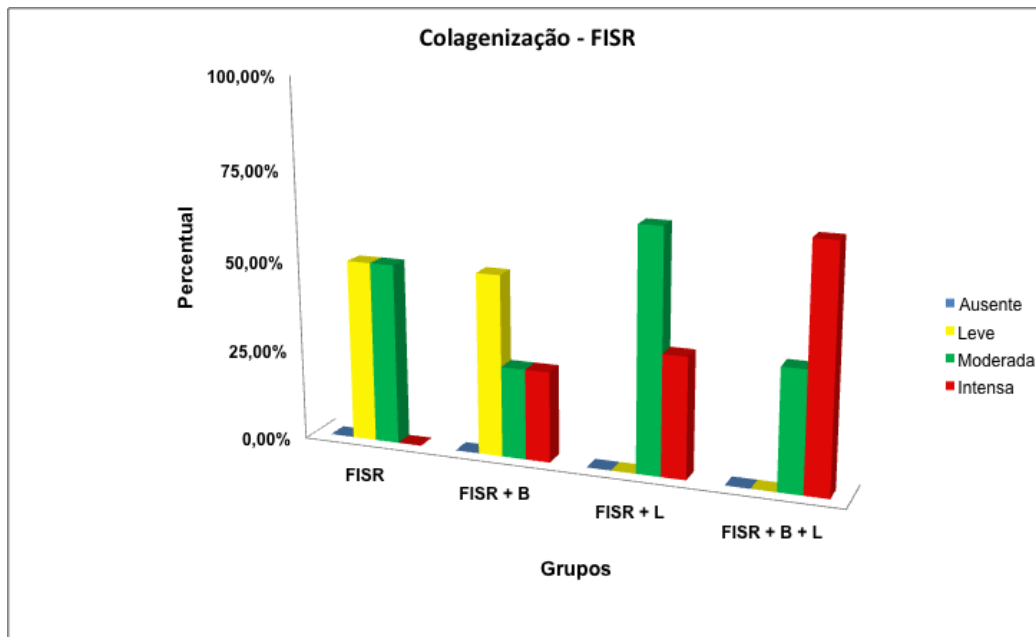


Figura 33: Resultado do exame histomorfométrico demonstrando os percentuais de deposição de colágeno dos grupos tratados com FISR. (ACIOLE,2010).

5.4 FLUORESCÊNCIA LASER

5.4.1 FIR

Um resumo dos resultados da leitura da fluorescência dos grupos tratados com FIR pode ser observado na **Tabela 11 e Figura 34**. A análise estatística mostrou que dados normalmente distribuídos. Evidenciou-se diferença significativa entre os grupos tratados e o osso basal (controle) e entre os tratamentos (**Anova, $p < 0.001$**). A comparação dos grupos entre si (Teste T de Student) mostrou diferença significativa entre os grupos FIR + B, FIR + L, FIR + B + L (**$p < 0.001$**) e FIR (**$p < 0.007$**) quando comparados com o grupo não tratado (controle). Observam-se também diferenças significativas entre os grupos FIR + B e FIR + B + L quando comparados com o grupo somente tratado com miniplaca e parafusos (FIR) (**$p < 0.001$**); e também entre os grupos FIR + B e FIR + B + L, quando comparados com o grupo FIR + L (**$p < 0.001$**).

Tabela 11: Médias e desvio padrão da Fluorescência nos grupos tratados com Fixação Interna Rígida (ACIOLE,2010).

Grupo	Média ± DP
Osso Basal ^a	5,8 ± 0,7 ^{b,c,d,e}
FIR ^b	7,3 ± 1 ^{a,c,d}
FIR + B ^c	3,2 ± 1,4 ^{a,b}
FIR + L ^d	7,1 ± 0,7 ^{a,b,e}
FIR + B + L ^e	2,5 ± 1,3 ^{a,d}

* Diferença Significante ($p \leq 0.05$)

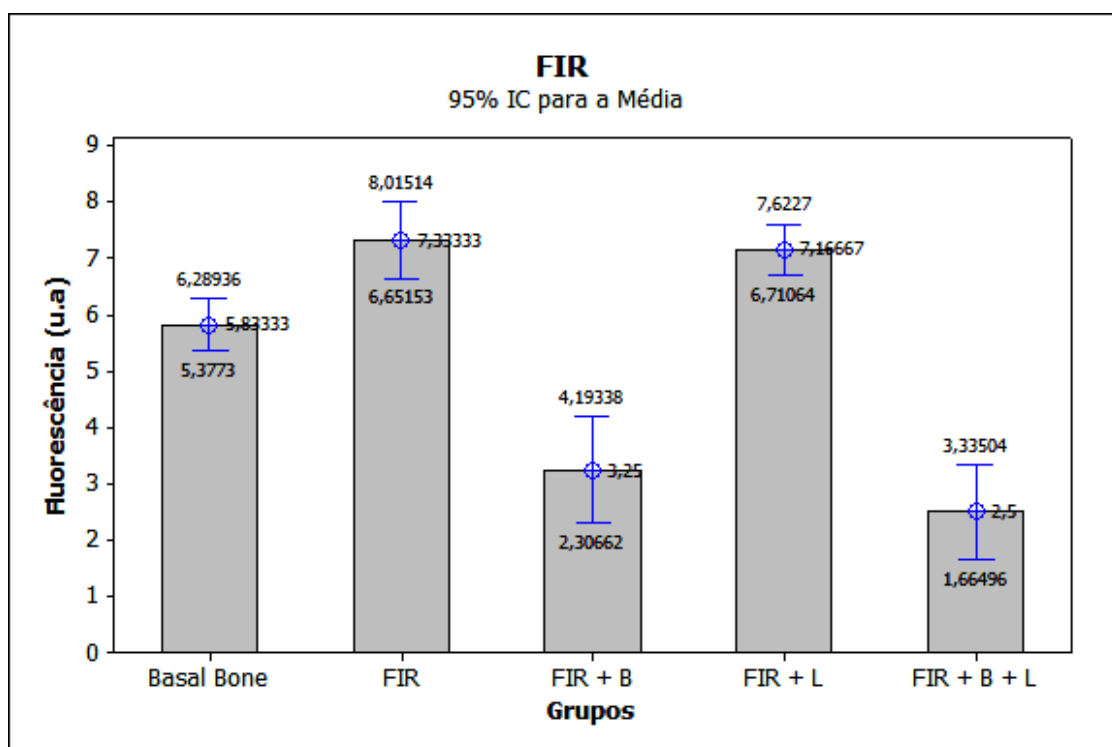


Figura 34: Resultado da leitura da fluorescência laser dos grupos tratados com FIR. (ACIOLE,2010).

5.4.2 FISR

Um resumo dos resultados da leitura da fluorescência dos grupos tratados com FISR pode ser observado na **Tabela 12 e Figura 35**. A análise estatística mostrou que dados normalmente distribuídos e evidenciou diferença significativa entre os grupos tratados e o osso basal (controle) e entre os diversos tratamentos (**Anova, $p < 0.001$**). A comparação dos grupos entre si (Teste T de Student) mostrou diferença significativa entre os grupos FISR + B, FISR + B + L (**$p < 0.001$**), FISR (**$p < 0.035$**) e FISR + L (**$p = 0.043$**) quando

comparados com o grupo não tratado (controle). Em relação aos grupos FISR + B e FISR + B + L observaram-se diferenças quando comparados ao grupo FISR+L ($p < 0.001$). Os grupos FISR + B e FISR + B + L ($p < 0.001$), foram significativamente diferentes do grupo tratado somente com osteossíntese (FISR), como também entre eles (**Teste T de Student, $p < 0.008$**).

Tabela 12: Médias e desvio padrão da Fluorescência nos grupos tratados com Fixação Interna Semi Rígida (ACIOLE,2010).

Grupo	Média ± DP
Osso Basal ^a	5,8 ± 0,7 ^{b,c,d,e}
FISR ^b	6,9 ± 0,9 ^{a,c,e}
FISR + B ^c	3 ± 1,4 ^{a,b,d,e}
FISR + L ^d	6,6 ± 0,9 ^{a,c,e}
FISR + B + L ^e	1,7 ± 0,5 ^{a,c,d}

* Diferença Significante ($p \leq 0.05$)

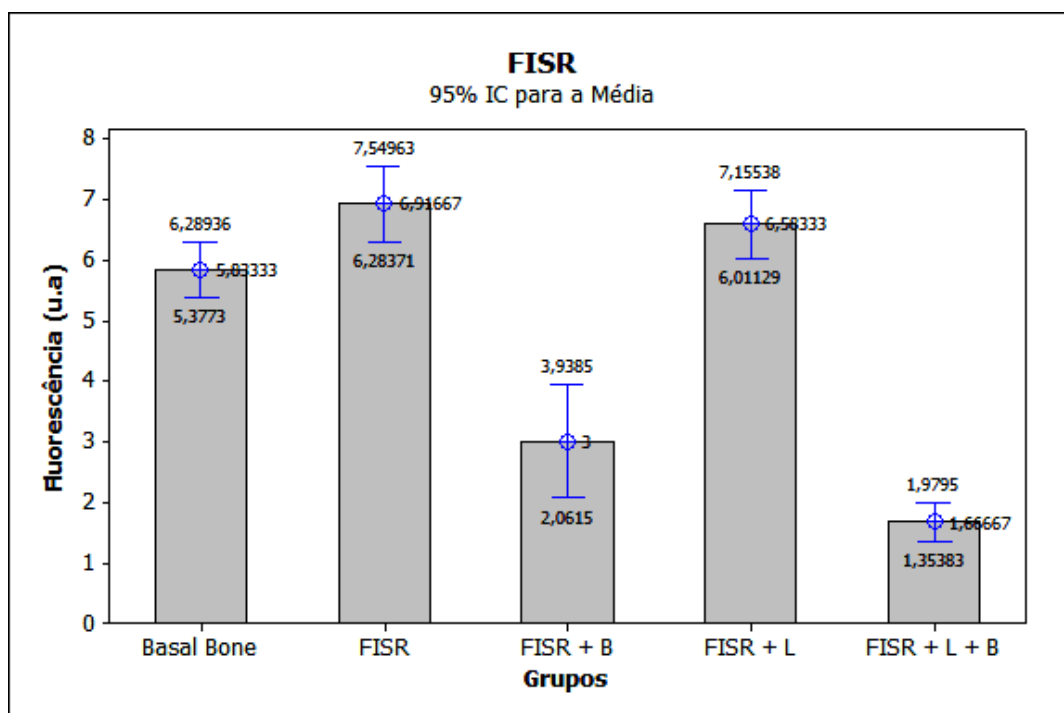


Figura 35: Resultado da leitura da fluorescência laser dos grupos tratados com FISR. (ACIOLE,2010).

5.5 Espectroscopia Raman

A espectroscopia Raman do osso mostrou a presença de bandas vibracionais proeminentes da composição tecidual. A **Figura 36** mostra as

principais bandas Raman: 862, 958, 1070, 1270, 1326, 1447 e 1668 cm^{-1} . As bandas de 1668 cm^{-1} e as de 1270 e 1326 cm^{-1} são atribuídas ao amido I e ao amido III, já as de 958 e 1070 cm^{-1} são atribuídos fosfato e ao carbonato de hidroxiapatita, respectivamente. A banda de 862 cm^{-1} pode ser atribuída a bandas vibracionais do C-C e C-C-H, sendo a extensão do colágeno e lipídios. A banda de 1447 cm^{-1} é atribuída aos modos de flexão e extensão dos grupos CH dos lipídios e das proteínas.

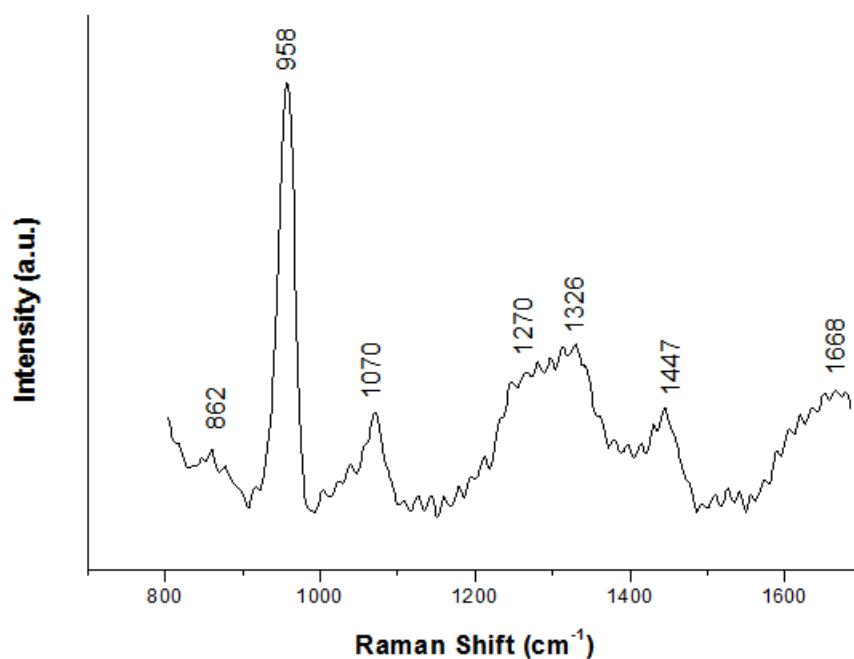


Figura 36: Principais bandas do espectro Raman. (ACIOLE,2010).

As **Figuras 37 e 38** mostram os espectros médios da hidroxiapatita (HAC, 958 cm^{-1}) obtidos de todos os grupos tratados com FIR (**Fig. 37**) e com FISR (**Fig. 38**) bem como o espectro médio do osso não tratado (osso basal). A intensidade do deslocamento Raman é diretamente relacionada com a concentração/incorporação da HAC ao osso. Assim sendo, intensidades altas representam concentrações elevadas de HAC no tecido.

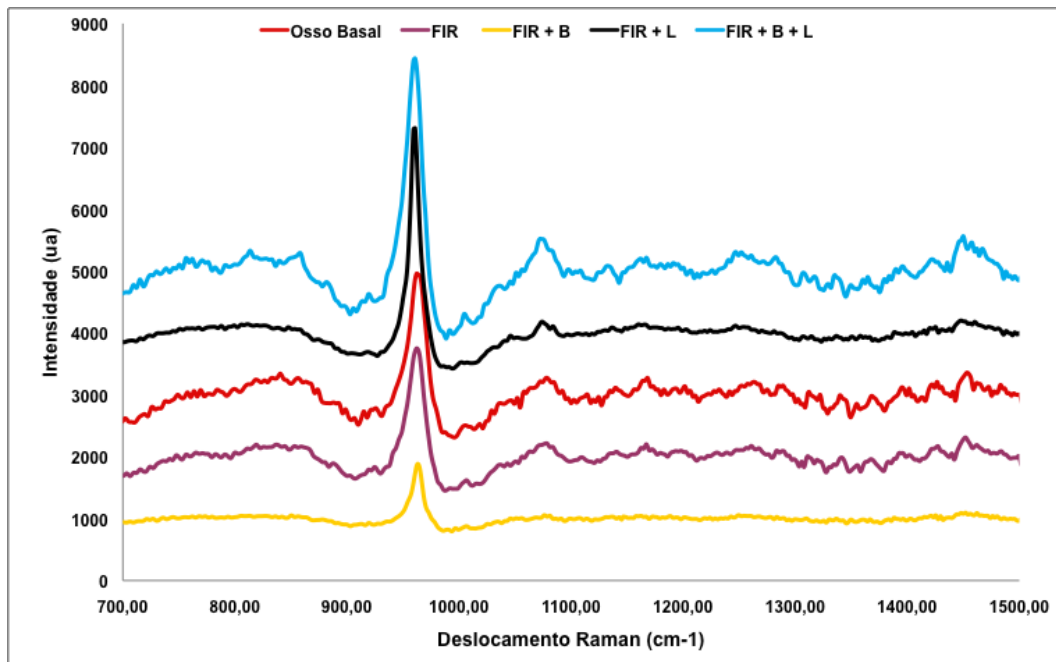


Figura 37: Demonstração dos espectros médios da hidroxiapatita dos grupos tratados com FIR. (ACIOLE,2010).

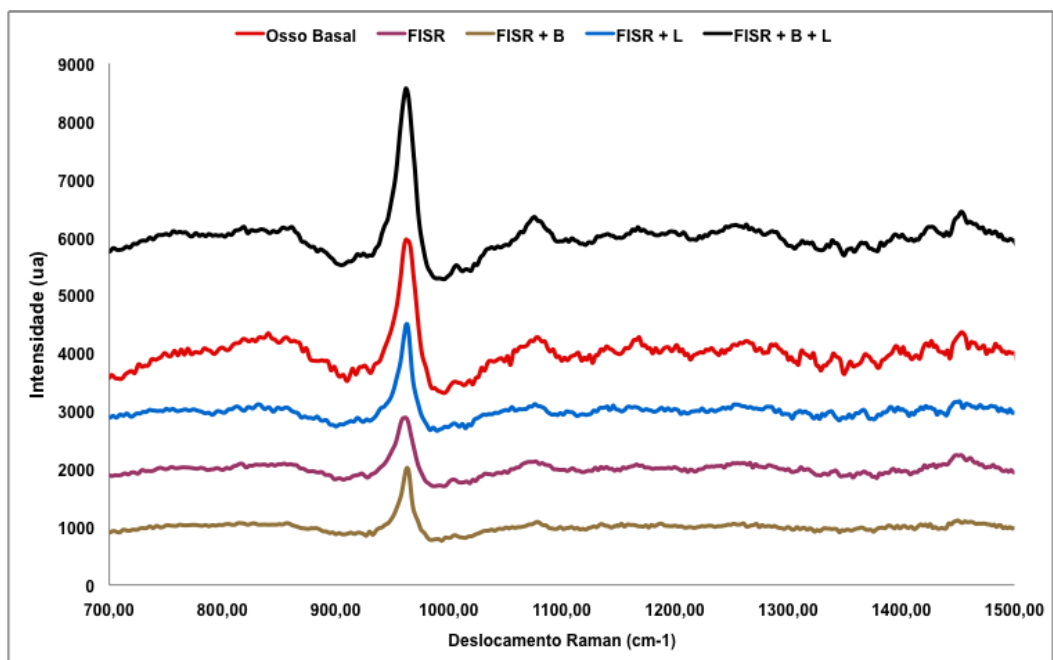


Figura 38: Demonstração dos espectros médios da hidroxiapatita dos grupos tratados com FISR. (ACIOLE,2010).

5.5.1 FIR

Os resultados das leituras médias da região do pico de 958cm^{-1} e desvio padrão podem ser vistos na **Tabela 13**. Observa-se que o osso basal apresentou um valor médio de $1234 \pm 220,1$ enquanto nos grupos tratados com FIR, o grupo FIR + B + L foi aquele que apresentou um melhor desempenho

(3521 ± 2670), sendo o menor valor observado no grupo FIR + B (212,2 ± 119,8).

Tabela 13: Médias e desvio padrão das intensidades do deslocamento Raman da CHA (958 cm⁻¹) nos grupos tratados com Fixação Interna Rígida (ACIOLE,2010).

Grupo	Média ± DP
Osso Basal ^a	1234,4 ± 220,1 ^{b,c,d,e*}
FIR ^b	386,7 ± 73,4 ^{a,c,d,e*}
FIR + B ^c	212,2 ± 119,8 ^{a,b,d,e*}
FIR + L ^d	1618 ± 711 ^{a,b,c,e*}
FIR + B + L ^e	3521 ± 2670 ^{a,b,c,d*}

* Diferença Significante (p≤0.05)

A análise estatística nos grupos tratados com FIR mostrou diferença significativa entre todos os grupos tratados e o osso basal e entre os tratamentos (**Anova, p<0.001**). A comparação dos grupos entre si (Teste T de Student) mostrou diferença significativa entre os grupos FIR + B, FIR + L e FIR + B + L (**p<0.001**) quando comparados ao grupo FIR. Entre os grupos FIR + L e FIR + B + L (**p<0.001**) e grupo FIR + B, e também entre o grupo FIR + B + L e o FIR + L (**P<0.001**) (**Fig.39**).

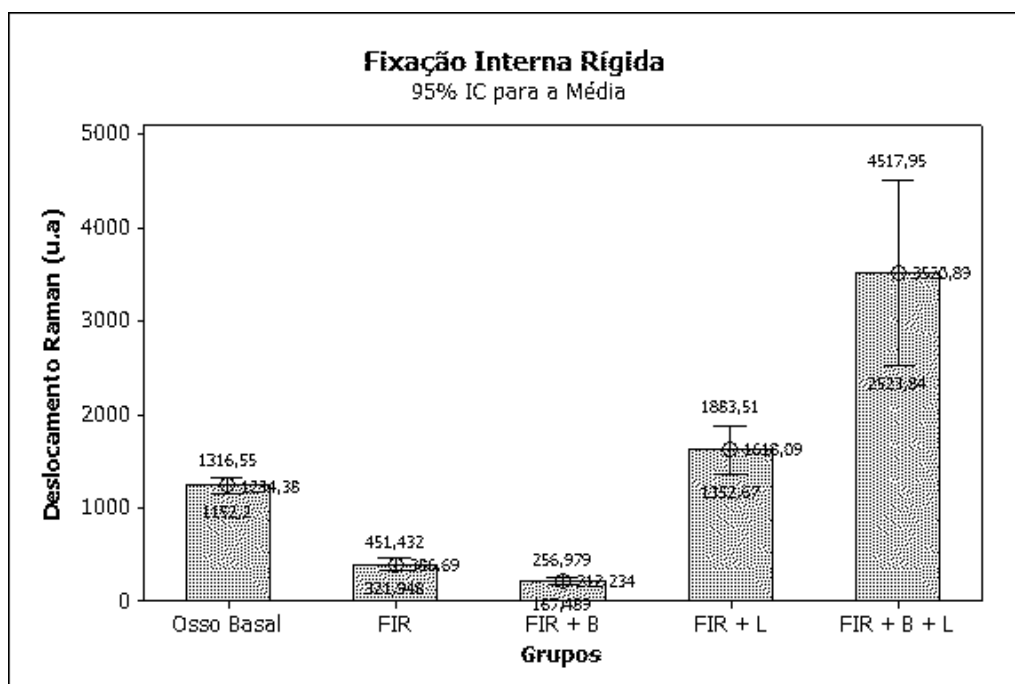


Figura 39: Resultado do exame de espectroscopia Raman dos grupos tratados com FIR. (ACIOLE,2010).

5.5.2 FISR

Nos grupos tratados com FISR (**Tabela 14**), observou-se um melhor desempenho no grupo FISR + B+ L (1680 ± 822) e o desempenho mais modesto foi observado no grupo FISR + B ($501,4 \pm 328,6$).

Tabela 14: Médias e desvio padrão das intensidades do deslocamento Raman da HAC (958 cm^{-1}) nos grupos tratados com Fixação Interna Semi Rígida (ACIOLE,2010).

Grupo	Média ± DP
Osso Basal ^a	$1234,4 \pm 220,1$ ^{b,c,d,e}
FISR ^b	$511,9 \pm 209,2$ ^{a,d}
FISR + B ^c	$501,4 \pm 328,6$ ^{a,d,e}
FISR + L ^d	$759,6 \pm 319,3$ ^{a,b,c,e}
FISR + B + L ^e	1680 ± 822 ^{a,b,c,d}

* Diferença Significante ($p \leq 0.05$)

Nos grupos tratados com FISR diferenças significantes foram observadas entre os grupos tratados e o osso basal e entre os diversos tratamentos (**Anova, $p < 0.001$**). A comparação entre grupos (Teste T de Student) mostrou diferença significativa entre os grupos FISR + L e FISR + B + L em comparação com o grupo FISR (**$p < 0.001$**) e entre os grupos FISR + L e FISR + B + L quando comparados ao grupo FISR+B (**$p < 0.001$**) (**Fig. 40**).

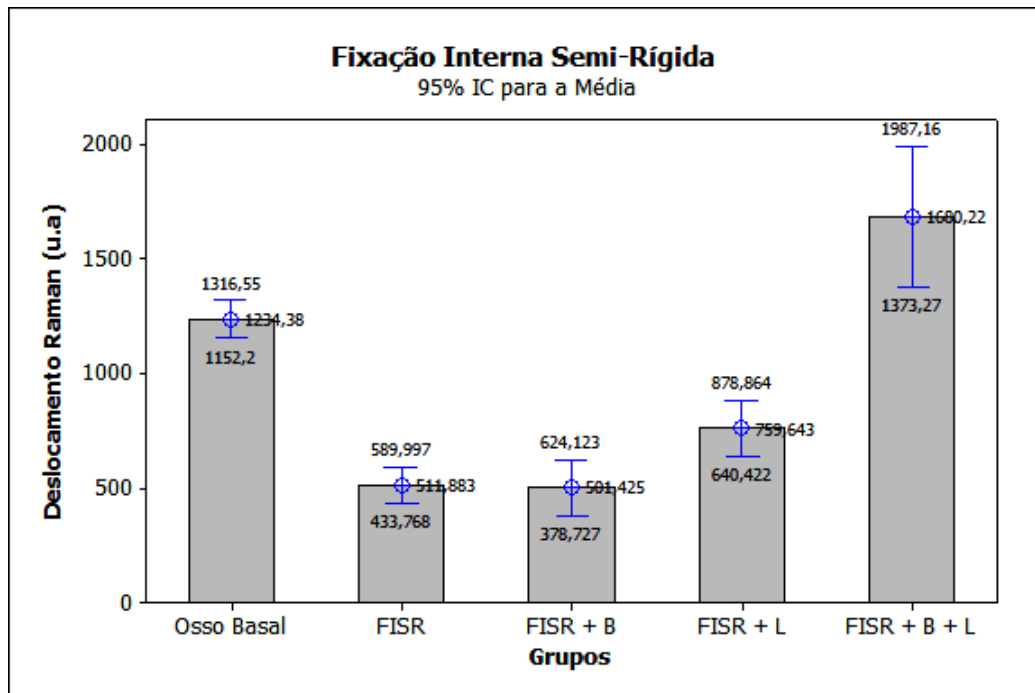


Figura 40: Resultado do exame de espectroscopia Raman dos grupos tratados com FISR. (ACIOLE,2010).

5.6 Correlação Pearson

A correlação entre as leituras da fluorescência dos grupos tratados com FIR com o padrão ouro (Deslocamento Raman) foi negativa, mas não significativa ($R^2 = -0,15$; $p = 0,282$, Fig. 41). O mesmo foi observado na correlação no grupo tratado com FISR, contudo, além de se manter negativa, esta correlação foi significativa ($R^2 = -0,60$; $p < 0,001$, Fig. 42). Estes resultados indicam que, à medida que o nível de HAC aumenta, como evidenciado pelo deslocamento Raman, menor é a fluorescência detectada pelo DIAGNOdent®.

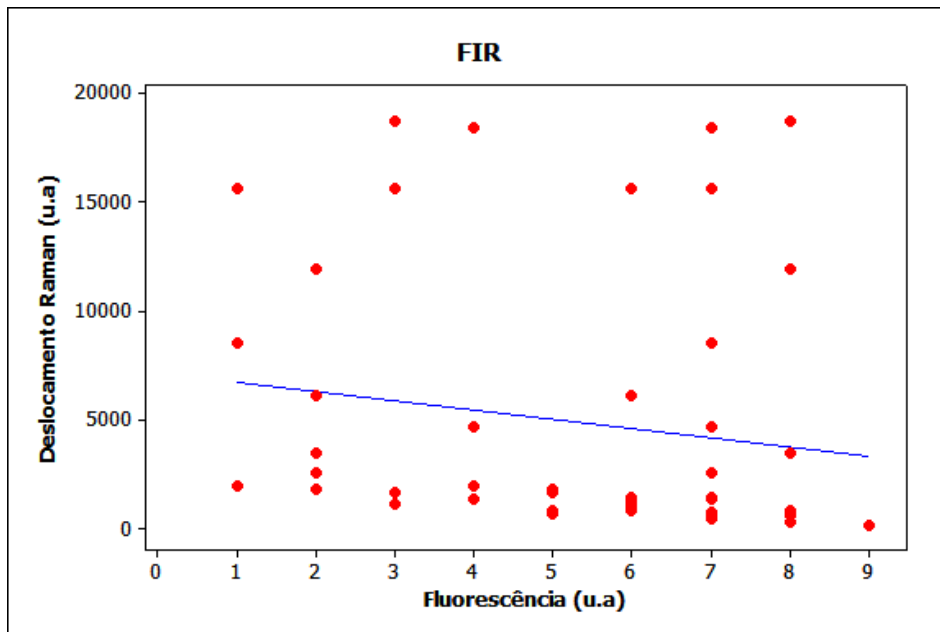


Figura 41: Demonstração da correlação entre as leituras da fluorescência dos grupos tratados com FIR com o padrão ouro (Deslocamento Raman) (ACIOLE,2010).

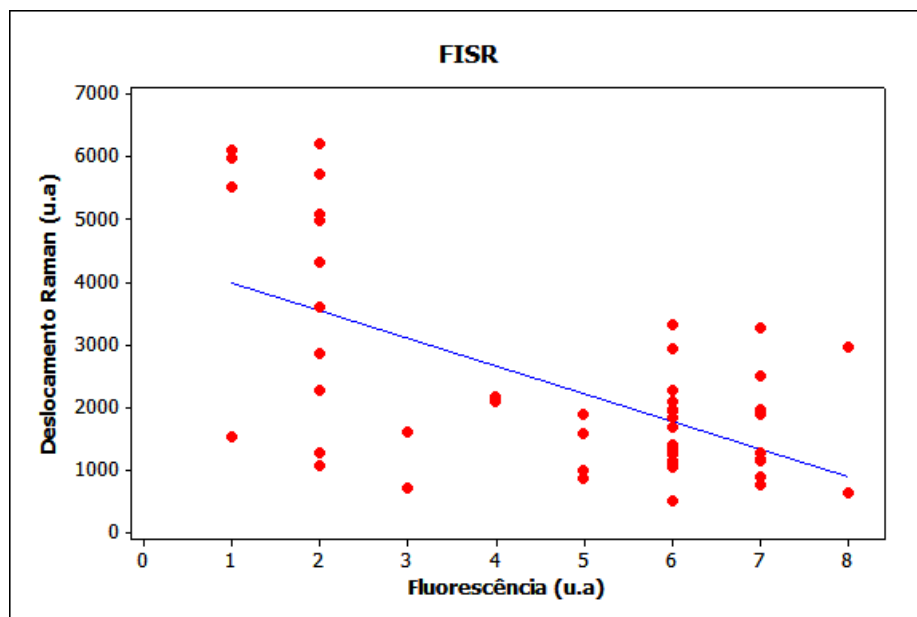


Figura 42: Demonstração da correlação entre as leituras da fluorescência dos grupos tratados com FISR com o Deslocamento Raman (ACIOLE,2010).

6 – DISCUSSÃO

As alternativas terapêuticas restauradoras na região buco-maxilo-facial buscam solucionar e melhor compreender os mecanismos dos processos de cicatrização e o desenvolvimento de novas técnicas de reconstrução utilizando enxertos ósseos. Porém, nos dias atuais persiste a discussão sobre que tipo de osso seria ideal para ser utilizado como enxerto e qual tipo de técnica mais adequada para obtê-lo (AJZEN et al. 2005).

Um dos maiores problemas na Odontologia moderna é a recuperação das perdas ósseas, que podem ser causadas por trauma, procedimentos cirúrgicos ou por processos patológicos. A cirurgia moderna tem recorrido a enxertos para substituição perdas de substância no corpo humano. O progresso das técnicas cirúrgicas e os avanços científicos estenderam as indicações dos enxertos a várias áreas da Medicina e da Odontologia. Com isso, muitos pesquisadores trabalham exaustivamente com o propósito de encontrar meios e ou um material de aporte ósseo ideal que venha contribuir positivamente para a reparação óssea (PINHEIRO et al. 2003; LE GUÉHENNEC; LAYROLLE; DACULSI, 2004).

O tecido ósseo possui boa capacidade regenerativa conseguindo restaurar as propriedades mecânicas e estruturais, porém, alguns cuidados devem ser respeitados durante o processo de reparação, tais quais o suprimento sanguíneo, a estabilidade mecânica e a ausência de outros tecidos com alta atividade proliferativa (PINHEIRO; GERBI, 2006).

Para uma melhor compreensão dos resultados obtidos se faz necessário tecermos alguns comentários: o osso maduro é um tecido altamente celular e de formação rápida, porém é relativamente pouco mineralizado, com fibras orientadas

ao acaso e pouca resistência. Em seguida, é substituído por osso maduro ou lamelar, capaz de suportar cargas. Nossos resultados mostraram um aumento significativo na deposição de fibras colágenas, orientadas de forma bem organizada quando o osso é irradiado e conseqüentemente a reparação se finaliza com um arranjo de osso lamelar mais compacto, com maior vascularização, alcançando um padrão de tecido ósseo de melhor qualidade (OSAWA, et al., 1998; GERBI, 2001; PINHEIRO et al., 2001; GERBI et al., 2003; PINHEIRO, et al., 2002; GERBI et al., 2006; LIMEIRA JÚNIOR et al., 2003; PINHEIRO et al., 2003; PINHEIRO; GERBI, 2006).

O tecido ósseo exibe um potencial de regeneração surpreendente e restaura-se perfeitamente sua estrutura original e suas propriedades mecânicas; mas esta capacidade tem seus limites e também pode falhar, se certas condições não forem atendidas. Os fatores que impedem ou previnem o reparo ósseo são, entre outros, falhas de vascularização, instabilidade mecânica, defeitos sobre estendidos, e tecidos competidores com alta atividade de proliferação. A perda de fragmentos ou a remoção cirúrgica de fragmentos necróticos criam defeitos, em geral muitos amplos para serem preenchidos de forma espontânea por osso. Finalmente, as células dos tecidos moles podem proliferar mais rapidamente e ocupar o local do defeito primeiro do que as células do tecido ósseo. Diante desse problema de difícil solução, há necessidade de lançar mão dos enxertos ósseos para estimular a formação óssea (GERBI, 2004).

Neste estudo foram utilizados coelhos machos adultos jovens, para evitar a interferência de fatores como climatério e idade. A utilização de coelhos para estudo da remodelação óssea também é frequente, uma vez que as

respostas do tecido ósseo destes mamíferos às injúrias se assemelham às encontradas em humanos (LOPES et al. 2005).

Neste estudo foram utilizados materiais de osteossíntese: fios de aço e miniplacas, para fixação das fraturas ósseas, pois estes sistemas de fixação são utilizados usualmente no tratamento das fraturas ósseas do complexo maxilofacial (LOPES, 2008).

Inúmeras pesquisas tem sido realizadas, com o objetivo de encontrar meios pelos quais se possa obter uma reparação óssea mais rápida. Várias investigações tem mostrado que o uso da hidroxiapatita de cálcio (HAC) atua como um agente osteocondutor no reparo de osso devido ao seu efeito osteogênico sendo a sua principal função a osteocondução (LOPES et al. 2005; LOPES et al. 2007; LOPES et al. 2007; PINHEIRO et al. 2009), corroborando com nossos resultados.

Outra técnica cirúrgica utilizada no reparo de defeitos ósseos, visando impedir a invasão de tecidos não osteogênicos para dentro da cavidade, é a ROG. Esta técnica promove uma formação óssea por proteção, através de barreiras físicas (membranas) que podem ser reabsorvíveis ou não, e usadas associadas ou não a substitutos ósseos (CARPIO et al. 2000; SIMONPIETRI-C et al. 2000; RESTREPO et al. 2001; GERBI, 2001; GERBI et al., 2003; LIMEIRA JÚNIOR et al. 2003; PINHEIRO et al, 2003; TAGA; MULATINHO, 2007; LOPES et al. 2007; GERBI; PINHEIRO; RAMALHO, 2008; TORRES et al. 2008; PINHEIRO et al. 2009). Assim, esta capacidade auxiliar foi o motivo pelo qual utilizamos o procedimento da ROG em associação ao biomaterial usado neste estudo.

A irradiação ocorreu de forma pontual, onde a caneta laser foi posicionada numa angulação de 90° em relação ao longo eixo do osso em contato com a pele do animal (transcutaneamente). Estes cuidados permitem que a energia depositada penetre no tecido com menos perda por reflexão especular (MESTER; MESTER; MESTER, 1985; BAXTER, 1998).

O aparelho laser utilizado neste estudo foi escolhido em função de sua qualidade de aparelho portátil, por ser clinicamente utilizado e por ser um aparelho que tem liberação pela ANVISA.

Neste estudo, avaliou-se o efeito da fotobiomodulação laser utilizando um Laser de GaAlAs (λ 780nm, 50mW, CW, Φ ~0,5cm, 4J/cm² por ponto, 16J/cm² por sessão) na biomodulação óssea após fratura em tíbia de coelho, associado ou não a colocação de implante de HATCP e ROG através da colocação de membrana biológica de cortical bovina desmineralizada. Utilizou-se o laser diodo infravermelho de λ 780nm pela propriedade de penetração tecidual maior nos tecidos subcutâneos devido a sua baixa absorção na água ou nos pigmentos da pele (2-6 mm ou mais) (BASFOR, 1995; KOLÁROVÁ; DITRICHOVÁ; WAGNER, 1999).

O uso potencial dos lasers na biomodulação do reparo ósseo, através de suas propriedades fotoquímicas e fotobiológicas, tem sido estudado por pesquisadores em todo o mundo com o objetivo de proporcionar ao paciente submetido à cirurgia, uma maior rapidez na cicatrização óssea, menor desconforto pós-operatório, menor quadro de edema pós-cirúrgico e melhor cicatrização tecidual. Entretanto, uma revista da literatura revela que, estudos sobre a influência da fototerapia laser na cicatrização óssea ainda são deficientes.

A motivação principal deste estudo foi em relação ao tempo e a qualidade da reparação óssea, visto que estudos anteriores demonstraram sucesso do uso da fotobiomodulação a laser em lesões ósseas. Porém, esta área ainda é controversa devido ao relato de resultados conflitantes. Portanto, é necessário identificar os melhores parâmetros a serem utilizados na prática clínica (PINHEIRO, 1998; PINHEIRO et al. 2003; PINHEIRO; GERBI, 2006; WEBER et al. 2006; GERBI et al. 2005; LOPES et al. 2005; LOPES et al. 2007; LOPES et al. 2007).

Um ponto importante neste estudo é a dose utilizada de $4\text{J}/\text{cm}^2$ delimitando a área cirúrgica em quatro pontos, perfazendo um total de $16\text{J}/\text{cm}^2$ por aplicação, e um total de $112\text{J}/\text{cm}^2$ dose total tratamento, foram realizadas sete aplicações a cada 48 horas, sendo a primeira imediatamente após o ato cirúrgico. Estes procedimentos, assim como a dosimetria, foram embasados na recomendação da literatura e conforme o protocolo clínico usado por Pinheiro et al. (2001); Pinheiro e Gerbi (2006), os quais relataram que neste período ocorre uma maior resposta celular, já que o tecido procura reparar a injúria do tecido através dos mediadores químicos da inflamação e da proliferação celular que seriam biomodulados pela radiação laser, efeito este que é acumulativo. Estes parâmetros utilizados são semelhantes aos preconizados pela literatura para acelerar o processo de reparo ósseo (OSAWA et al., 1998; PINHEIRO, 1998; PINHEIRO; BRUGNERA JUNIOR; ZANIN, 2010; OLIVEIRA, 1999; SILVA JUNIOR et al. 2002; GERBI et al. 2003; LIMEIRA JÚNIOR et al. 2003; PINHEIRO et al. 2003; PINHEIRO; GERBI, 2006).

Como podemos observar através dos resultados obtidos no presente trabalho e com as informações colhidas por meio da revisão da literatura, os

mecanismos de ação da FBML e da HATCP, que dão início ao estímulo do desencadeamento da cascata de eventos necessários ao processo da reparação óssea, são completamente diferentes, porém os objetivos a serem alcançados por ambos são similares, embora o ponto gatilho seja por mecanismos diferentes a cascata de eventos ocorre da mesma maneira: quimiotaxia, proliferação das células indiferenciadas, estimulação do pró-colágeno, deposição de fibras colágenas, diferenciação e maturação celular (osteoblastos e condroblastos), deposição de matriz osteóide, culminando com a mineralização, formando o tecido ósseo (GERBI et al. 2005; GERBI; PINHEIRO; RAMALHO, 2008; PINHEIRO et al. 2009).

De acordo com os resultados obtidos no presente estudo em relação à análise histológica nos grupos tratados com FIR, evidenciou-se que a associação de todas as terapias aplicadas no estudo, causou um maior preenchimento pelo trabeculado ósseo, devido uma maior quantidade de osteoblastos e colágeno, além de não observar sinais de reabsorção. Em relação aos grupos tratados com FISR, observou-se um melhor preenchimento da fratura óssea por um trabeculado ósseo, apesar de observar alguns sinais de reabsorção no grupo tratado com laser, HATCP e ROG. Esses resultados corroboram com estudos realizados anteriormente por nosso grupo (PINHEIRO et al., 2003; GERBI et al. 2005; LOPES et al. 2007; GERBI; PINHEIRO; RAMALHO, 2008, TORRES et al. 2008; PINHEIRO et al. 2009).

Os resultados obtidos no presente estudo, no que se refere à comparação entre os grupos com FIR em relação à neoformação óssea, reabsorção óssea, resposta inflamatória e deposição de colágeno, evidenciou-se que o grupo tratado com FIR + B + L demonstrou melhores resultados

histomorfométricos quando comparado com os demais grupos. Comparando os grupos com FISR em relação à análise histomorfométrica, observou-se que o grupo tratado com FISR + B + L apresentou um melhor desempenho tanto na qualidade quanto a quantidade óssea, quando comparado aos demais grupos tratados. Estes dados corroboram com a literatura no que se refere à qualidade da reparação óssea, pois segundo autores a fotobiomodulação laser associado ao uso de HATCP gera aumento da proliferação e da atividade fibroblástica (deposição de colágeno) e osteoblástica, neoformação óssea e diminuição inflamatória (LIMEIRA JÚNIOR et al 2003; PINHEIRO; GERBI. 2006; WEBER et al. 2006; LOPES et al. 2007; TORRES et al. 2008).

Outro fator relevante deste estudo foi a escolha dos métodos de avaliação do tecido ósseo. A espectroscopia Raman permite avaliação molecular da amostra e o DIAGNOdent[®] que permite através da fluorescência visualizar o grau de desmineralização da amostra, sem preparo prévio elaborado da amostra e que já foi utilizada com sucesso anteriormente neste tecido pelo nosso grupo e por outros (SCHRADER; DIPPEL, 1999; PARDI et al. 2000 PINHEIRO et al. 2003; SILVEIRA JUNIOR et al. 2003; LOPES et al., 2007; ZANIN et al. 2007).

Neste trabalho foi utilizada a técnica de análise da espectroscopia Raman no infravermelho próximo como forma de análise devido à fidelidade de seus resultados, os quais apresentam características da estrutura molecular das amostras, para quantificar os níveis de concentração da HAC no processo de reparação óssea em fraturas cirúrgicas submetidas ou não a fotobiomodulação a laser (infravermelho) e a enxerto de HATCP ou não e

membrana biológica (LOPES et al 2005; LOPES et al. 2007; LOPES et al. 2007).

Até o presente momento, poucos trabalhos mostraram a utilização da espectroscopia Raman na cicatrização óssea associada à fotobiomodulação a laser. Quando comparamos os resultados obtidos neste estudo, avaliados através da espectroscopia Raman nos grupos tratados com FIR e FISR, observou-se que, o grupo que apresentou melhor desempenho foi FIR + B + L, devido a uma maior concentração de HAC no local da fratura, demonstrando que neste apresentou uma melhor reparação óssea. Outros trabalhos publicados anteriormente evidenciaram a eficácia, em avaliar a quantificação da concentração da HAC no tecido ósseo submetido ou não a fotobiomodulação laser e ao enxerto de HATCP (LOPES et al 2005; LOPES et al. 2007; LOPES et al. 2007).

O aparelho DIAGNOdent[®] foi projetado originalmente para o diagnóstico da cárie. A literatura relata a detecção de trifosfato de cálcio, dihidrato de fosfato de cálcio e carbonato de cálcio medido pela fluorescência com excitação de $\lambda 655\text{nm}$ (LUSSI et al 2004). Também foi encontrado que, é improvável que o fosfato de cálcio deve ser responsável pela fluorescência basal de dentes hígidos. Fluorescência basal pode ser o resultado da combinação da matriz inorgânica com a absorção de moléculas orgânicas (LUSSI et al 2004). Também foi encontrado que a fluorescência varia de acordo com a cor ou o dente como manchas que afeta a cor do dente e a fluorescência basal.

É importante que cálculo, placa hipomineralizada, depósito de materiais compósitos, resíduos de pastas de polimento e manchas de polimento também

produzem fluorescência (SHI et al. 2001; LUSI et al. 1999; LUSI et al. 2001; SHEEHY et al. 2001; FARAH et al. 2008). Tem sido demonstrado que este dispositivo apresenta boa reprodutibilidade tanto in vivo (LUSI et al. 2001; SHEEHY et al. 2001; PINELLI et al. 2002) quanto in vitro (SHI et al. 2001; LUSI et al. 1999; LUSI; FRANCESCUT. 2003; BRAGA et al. 2008).

Fomos incapazes de encontrar qualquer precedente na literatura em relação ao uso deste dispositivo (DIAGNOdent[®]) como um método de biópsia óptica. Isso torna muito difícil discutir nossos resultados. Devido a isso, decidimos validar esta nova aplicação usando espectroscopia Raman como padrão-ouro.

No presente estudo encontramos diferença significativa nos grupos tratados com FIR que obteve com forma de mensuração o DIAGNOdent[®]. Observamos também menor grau de desmineralização no grupo FIR + B + L quando comparado aos demais grupos experimentais e também com o grupo controle (basal). Quando comparamos os grupos tratados com FISR, observamos uma resposta similar aos grupos tratados com FIR, onde o grupo FISR + B + L foi que obteve a melhor resposta, observando-se uma menor desmineralização em relação aos demais grupos tratados e não tratado.

A correlação de Pearson foi utilizada para verificar se as leituras de fluorescência se correlacionam com o padrão-ouro (espectroscopia Raman). Observamos que a correlação entre os níveis de HAC foi negativa tanto para os grupos tratados com FIR como para os FISR. Isto significa que, os picos mais altos de HAC, como determinado pela espectroscopia Raman, são mostrados com menor leitura de fluorescência do DIAGNOdent[®], validando-se

assim o uso do equipamento como um dispositivo capaz de realizar biópsia em tecido ósseo.

A associação das terapias (laser, HATCP e ROG), tem como função acelerar o processo de reparo e pudemos observar que a utilização da associação das duas terapias, resultou em uma ação de sinergismo, favorecendo em grande escala o processo de reparação óssea, promovendo um tecido ósseo com mais qualidade, já que suas lamelas concêntricas são mais compactas e possuem uma maior vascularização.

Os resultados obtidos deste estudo sugerem que a Fotobiomodulação laser associado ao uso de HATCP e a membrana biológica incrementou, quantitativa e qualitativamente, o processo de reparação óssea tanto nos grupos tratados com FIR como nos tratados com FISR.

7 – CONCLUSÃO

De acordo com os resultados obtidos e baseados na metodologia utilizada, conclui-se que:

- A fotobiomodulação Laser no Infravermelho em associação ao uso da HATCP e ROG foi efetivo na melhora e aceleração do reparo ósseo de fraturas tratadas com FIR como as tratadas com FISR.

- A análise histológica evidenciou que, a associação da FBML com a HATCP e a ROG, em fraturas tratadas com FIR e FISR, resultou no reparo do tecido ósseo com uma maior quantidade de trabeculado ósseo, presença de um maior número de osteoblastos, fibroblastos e aumento na deposição de colágeno.

- A análise histomorfométrica mostrou uma maior neoformação óssea, menor reabsorção óssea, menor resposta inflamatória e uma maior deposição de colágeno, nos grupos em que foi realizado a fotobiomodulação laser associado ao uso da HATCP e a ROG nos grupos tratados com FIR e FISR.

- A análise por espectroscopia Raman mostrou uma maior deposição de HAC nas fraturas ósseas tratadas com laser associado ao uso da HATCP e ROG nos grupos tratados com FIR e FISR.

- A análise por fluorescência laser mostrou que associação da FBML com a HATCP e a ROG nos casos tratados com FIR e FISR resultaram em um aumento da mineralização das fraturas ósseas.

- A correlação de Pearson evidenciou que existe uma correlação negativa entre as leituras feitas por fluorescência laser e o deslocamento Raman (HAC) apontando para a possibilidade do uso do DIAGNOdent® como um instrumento capaz de realizar biópsia óptica em tecido ósseo.

8 – REFERÊNCIAS BIBLIOGRÁFICAS

AGOSTINI, M.; PILATTI, G. L. Uso de enxerto de biomateriais em periodontia.

Revista da Associação Brasileira de Odontologia, v.8, p.116-121, 2000.

AJZEN, S. A.; MOSCATIELLO, R. A.; LIMA, A. M. C.; et al. Análise por tomografia computadorizada do enxerto autógeno na cirurgia de sinus lift.

Radiologia Brasileira, v.38, 2005.

ALKURT, M. T.; PEKER. I.; ARISU, H. D., et al. In vivo comparison of laser fluorescence measurements with conventional methods for occlusal caries detection. **Lasers in Medical Science**, v.23, p.307-312, 2008.

ALPHA, C.; O'RYAN, F.; ALESSANDRO, S. et al. The incidence of postoperative wound healing problems following sagittal ramus osteotomies stabilized with miniplates and monocortical screws. **Journal of oral maxillofacial surgery**, v. 64, p. 659-68, 2006.

ANTTONEN, V.; SEPPA, L.; HAUSEN, H. Clinical study of the use of the laser fluorescence device DIAGNOdent for detection of occlusal caries in children. **Caries Research**, v.37, p.17–23, 2003.

ATTRILL, D. C.; ASHLEY, P. F. Occlusal caries detection in primary teeth: a comparison of DIAGNOdent with conventional methods. **British Dental Journal**, v.190, 2001.

BASFORD, J. R. Low intensity laser therapy: still not an established clinical tool. **Lasers in Surgery and Medicine**, v.16, p.331-342, 1995.

BAXTER, D. **Laser de Baixa Intensidade**. In KITCHEN, S.; BAZIN, S. Eletroterapia de Clayton. São Paulo, Manole, p 191-211, 1998.

BRAGA, M.; NICOLAU, J.; RODRIGUES, C. R. et al. Laser fluorescence device does not perform well in detection of early caries lesions in primary teeth: an in vitro study. **Oral Health & Preventive Dentistry**, v.6, p.165-169, 2008.

BRUGNERA JÚNIOR, A. et al. **Atlas de Laserterapia Aplicada à Clínica Odontológica**. São Paulo: Santos, 119p, 2003.

CARNEIRO, E.; GARCIA, R. B.; OLIVEIRA, R. C.; et al. Análise microscópica e radiográfica do efeito do tamanho das partículas de matriz de osso medular bovino desmineralizado na reparação de defeito ósseo em fêmures de coelhos. **Journal Applied Oral Science**, v. 13, 2005.

CARPIO, L.; LOZA, J.; LYNCH, S.; et al. Guided Bone Regeneration Around Endosseous Implants with Anorganic Bovine Bone Mineral. A randomized Controlled Trial Comparing Bioabsorbable Versus Non-Resorbable Barriers. **Journal of Periodontology**, v.71, p.1743-1749, 2000.

CARVALHO. Enxerto Ósseo Autógeno: Da Biologia aos Acidentes e Transtornos Pós-Operatórios, **4º Congresso Internacional de Osseointegração da APCD**. São Paulo: Artes Médicas, p.161-180, 2004.

CHRITAH, A.; LAZOW, S. K, BERGER, J. R. Transoral 2.0mm locking miniplate fixation of mandibular fractures plus 1 week of maxillomandibular fixation: a prospective study. **Journal oral maxillofacial surgery**, v. 63, p.1737-41, 2005.

CÔRTEZ, D. F.; ELLWOOD, R. P.; EKSTRAND, K. R. An in vitro comparison of a combined FOTI/visual examination of occlusal caries with other caries diagnostic methods and the effect of stain on their diagnostic performance. **Caries Research**, v.37, p.8–16, 2003.

DUCY, P.; SCHINKE, T.; KARSENTY, G. The osteoblast a sophisticated fibroblast under central surveillance (bone remodeling and repair: review). **Science**, Washington, v. 289, p.1501-1504, 2000.

ERDOGAN, Ö.; ESEN, E.; USTUN, Y.; et al. Effects of Low-Intensity Pulsed Ultrasound on Healing of Mandibular Fractures: An Experimental Study in Rabbits. **American Association of Oral and Maxillofacial Surgeons**, v. 64, p.180-188, 2006.

FARAH, R. A.; DRUMMOND, D. K.; SWAIN, M. V.; et al. Relationship between laser fluorescence and enamel hypomineralisation. **Journal of Dental**, v.36, p.915-21, 2008.

GERBI, M. E. M. M. **Avaliação da eficácia do laser de 830nm no reparo ósseo de feridas cirúrgicas com implante de osso orgânico bovino associado ou não ao uso de membrana biológica**. Salvador, 2001. 81p. Dissertação (Programa de Pós-graduação em Odontologia – Área de concentração em Estomatologia). Faculdade de Odontologia da Universidade Federal da Bahia, 2001.

GERBI, M. E. M. M.; PIHEIRO, A. L. B.; MARZOLA, C.; et al. Assessment of Bone Repair associated with the use of Organic Bovine Bone Gen-ox Organic and Membrane irradiated with 830nm. **International Congress Series**, v. 1248, p. 441-443, 2003.

GERBI, M. E. M. M.; Pinheiro, A. L. B.; Marzola, C.; et al. Assessment of bone repair associated with the use of organic bovine bone and membrane irradiated at 830nm. **Photomedicine and Laser Surgery**, v. 23, p.382-388, 2005.

GERBI, M. E. M. M.; PINHEIRO, A. L. P.; RAMALHO, L. P. Effect of IR laser photobiomodulation on the repair of bone defects grafted with organic bovine bone. **Lasers Medical Science**. v.23, P.313–317, 2008.

GUIMARÃES, M. C. M.; PASSANEZI, E.; SANT'ANA, A. C. P.; et. al. Pool of Bovine Morphogenetic proteins and guided tissue regeneration in the treatment of intrabony periodontal defects. I-clinical measurements. **Journal Applied Oral Science**, v.12, p. 70-77, 2004.

JUNQUEIRA, L. C.; CARNEIRO, J. Tecido ósseo. In: JUNQUEIRA, L. C.; CARNEIRO, J. **Histologia básica**. 9. Ed. Rio de Janeiro: Guanabara Koognan, p.111-128, 1999.

KOLÁROVÁ, H.; DITRICOVÁ, D.; WAGNER, J. Penetration of the laser light into the skin *in vitro*. **Lasers in Surgery and Medicine**, v.24, p.231-235, 1999.

LE GUÉHENNEC, L.; LAYROLLE, P.; DACULSI, G. A Review Of Bioceramics And Fibrin Sealant. **European Cells and Materials**, v. 8, p.1-11, 2004.

LIMEIRA JUNIOR, F. A.; PINHEIRO, A. L. B.; GERBI, M. E. M. M.; et al. Effect of Low Level Laser Therapy on the Repair of Bone Defects Grafted with Inorganic Bovine Bone. **Brazilian Dental Journal**, v.14, p.177-181, 2003.

LOPES, C. B.; PINHEIRO, A. L. B.; SATHIAH, S.; et. al. IR Laser Light Reduces Loading Time of Dental Implants: A Raman Spectroscopic study. **Photomedicine and Laser Surgery**, v.23, p. 27-31, 2005.

LOPES, C. B.; PACHECO, M. T.; SILVEIRA JUNIOR, L.; et al. The effect of the association of NIR laser therapy BMPS, and guided bone regeneration on tibial fractures treated with wire osteosynthesis: Raman spectroscopy study. **Journal of Photochemistry and Photobiology B**, v.89, p.125-130, 2007.

LOPES, C. B.; PINHEIRO, A. L. B.; SATHAIAH, S.; et al. Infrared Laser Photobiomodulation (λ 830 nm) on Bone Tissue Around Dental Implants: A Raman Spectroscopy and Scanning Electronic Microscopy Study in Rabbits. **Photomedicine and Laser Surgery**, v. 25, p. 96–101, 2007.

LOPES, L.F.H. Fraturas Mandibulares: uso de Miniplacas ou Fios de Aço? Estudo Comparativo. **Revista Odonto**, v. 16, p.45-52, 2008.

LUSSI, A.; LONGBOTTON, C.; BRAIG, F.; et al. Clinical performance of a laser fluorescence system for in vivo diagnosis of occlusal caries. **Caries Research**, v.35, p.421-426, 1999.

LUSSI, A.; MERGET, B.; LONGBOTTON, C.; et al. Performance and reproducibility of a laser fluorescence device for detection of occlusal caries lesions. **European Journal of Oral Science**, v.109, p.14-19, 2001.

LUSSI, A., FRANCESCUT, P. Performance of conventional and new methods for the detection of occlusal caries in deciduous teeth. **Caries Research**, v.37, p.2-7, 2003.

LUSSI, A.; HIBST, R., PAULUS, R.; et al. DIAGNOdent: an optical method for caries detection. **Journal of Dental Research**, v.83, p.80-83, 2004.

KARU, T. I.; PYATIBRAT, L. V.; KALENDO, G. S.; et al. Effects of monochromatic low-intensity Laser irradiation on adhesion of He La cells *in vitro*. **Lasers in Surgery and Medicine**, v.18, p. 171-177, 1996.

MESTER, E.; MESTER, A. F.; MESTER, A. The biomedical effects of laser application. **Lasers in Surgery and Medicine**, v.5, p.31-39, 1985.

MORAES, V. et. al;. Effect of low level laser therapy on the viability and proliferation of human primary bone cells. **Brazilian Dental Journal**, v.15, p.87, 2004.

NICOLAU, R. A. **Efeito do Laser de baixa potência (GaAIs) em tecido ósseo de rato submetido à lesão, analisado por histomorfometria óssea.**

Dissertação (Mestrado em Engenharia Biomédica) Instituto de Pesquisa e Desenvolvimento, Universidade do Vale do Paraíba, São José dos Campos, 67f, 2001.

NICOLAU, R. N.; JORGETTI, V.; RIGAU, J.; et al. Effect of low-power GaAIs laser (660 nm) on bone structure and cell activity: an experimental animal study. **Lasers in Medical Science.**, v.18, p. 89-94, 2003.

NOGUEIRA, G. V.; SILVEIRA JUNIOR, L.; MARTIN, A. A.; et al. Raman spectroscopy study of atherosclerosis in human carotid artery. **Journal for Biomedical Optics**, v.10, p.311-17, 2005.

OLIVEIRA, A. P.; BITAR, R. A.; SILVEIRA JUNIOR, L.; et al. Near-Infrared Raman Spectroscopy for Oral Carcinoma Diagnosis. **Photomedicine and Laser Surgery**. v.24, p.348-353, 2006.

OSAWA, Y. A.; SHIMIZU, N. A.; KARYIA, G. A. et al. Low power laser irradiation stimulates bone nodule formation at early stages of cell culture in rat calvarial cells. **Bone**, v.22, p.347-354, 1998.

PARDI, V.; MIALHE, F. L.; PEREIRA, A. C.; et al. Avaliação in vitro do aparelho DIAGNOdent para diagnóstico oclusal. **Pesquisa Odontológica Brasileira**, v.14, p.372-377, 2000.

PASCHOAL, F.M. Tratamento Cirúrgico das Fraturas. Serviço Público Federal da UFPA. **Disciplina de ortopedia e traumatologia**. 2º semestre, 2002.

PILOTTO, S.; PACHECO, M. T. T., SILVEIRA JUNIOR, L.; et al. Analysis of near-infrared Raman spectroscopy as a new technique for a transcutaneous

non-invasive diagnosis of blood components. **Lasers in Medical Science**, v.16, p.2-9, 2001.

PINELLI, C.; SERRA, M. C.; LOFFREDO, L. C. M.; et al. Validity and reproducibility of a laser fluorescence system for detecting the activity of white-spot lesions on free smooth surfaces in vivo. **Caries Research**, v.36, p.19-24, 2002.

PINHEIRO, A.L.B.; CAVALCANTI, E. T.; PINHEIRO, T. I.; et al. Low-level laser therapy is an important tool to treat disorders of the maxillofacial region. **Journal of Clinical Laser Medicine and Surgery**, v. 16, p. 223-226, 1998.

PINHEIRO, A.L.B.; OLIVEIRA, M. G.; MARTINS, P. P. M.; et al. Biomodulatory effects of LLLT on bone regeneration. **Laser Therapy**, v. 13, p. 73-79, 2001.

PINHEIRO, A. L. B. et al. A Laserterapia Não-cirúrgica em Implantodontia. In: **Implantes Osseointegrados – Técnica e Arte**. São Paulo: Editora Santos, 2002.

PINHEIRO, A. L. B.; LIMEIRA JUNIOR, F. A.; GERBI, M, E. M. M.; et al. Effect of 830 nm Laser Light on Repair of Bone Defects Grafted with Inorganic Bovine Bone and Decalcified Cortical Osseous Membrane. **Journal of Clinical Laser Medicine and Surgery**, v.21, p.383-388, 2003.

PINHEIRO, I. V. A.; CARVALHO, G. M.; ALVES, M. S. C. F.; et al. Reproducibility of a Laser Diagnostics in assessing dentinal mineral contents. **Ciência Odontológica Brasileira**, v.6, p.79-85, 2003.

PINHEIRO, A. L. B. e GERBI, M. E. Photoengineering of bone repair processes. **Photomedicine and Laser Surgery**, v. 24, p.169-178, 2006.

PINHEIRO, A. L. B.; LIMEIRA JUNIOR, F. A.; GERBI, M. E. M. M.; et al. Bone repair following bone grafting hydroxyapatite guided bone regeneration and

infra-red laser photobiomodulation: a histological study in a rodent model. **Lasers in Medical Science**, v. 24, p. 234-240, 2009.

PINHEIRO, A. L. B.; BRUGNERA Jr., A.; ZANIN, F. A. A. **Aplicações do laser na odontologia**. São Paulo: Santos, 428p. 2010.

PETERSON, L. J. **Cirurgia oral e maxilofacial contemporânea**. 5. ed. São Paulo: Elsevier, 2009.

PEREIRA, A. P. M.; GONDIM, D. G. A.; GOMES, J.; et al. Remoção de Miniplacas e Parafusos na Região Buco-Maxilo-Facial: Revisão de Literatura. **Revista de Cirurgia e Traumatologia Buco-maxilo-facial**, v. 5, n. 3, p.17-26, 2005.

PONTINEN, P. Low level Laser therapy as a medical treatment modality. **Tampere: Art Urpo Ltda**, 1992.

RESTREPO, L.L.; MARZOLA, C.; CONSOLARO, A.; et al. Avaliação de implantes de osso bovino liofilizado "Osseobond"® e membrana reabsorvível de osso bovino liofilizado. Disponível em: <<http://www.odontologia.com.br/artigos>>. 2001.

ROSS M. H., ROMRELL L. J. Histologia: Texto e Atlas. **São Paulo: Panamericana**, 1993.

SCHRADER, B.; DIPPEL, B. NIR Raman Spectroscopy In Medicine and biology: results and aspects. **Journal of Molecular Structure**, v. 480-481, p. 21-32, 1999.

SHARKE, P. Bone weary. **Mechanical Engineering**. v.123, n.5, p.12, 2001.

SHEEHY, E. C.; BRAILSFORD, S. R.; KIDD, E. A. M.; et al. Comparison between visual examination and a laser fluorescence system for in vivo diagnosis of occlusal caries. **Caries Research**, v.35, P.267, 2001.

SHI, X.-Q.; WELANDER, U.; ANGMAR-MANSSON, B.; et al.: Occlusal Caries Detection with KaVo DIAGNOdent and Radiographic Examination: An in vitro Comparison. **46th ORCA Congress.**, v.50, p. 297-298, 2000.

SHI, X.-Q.; TRANAEUS, S.; ANGMAR-MANSSON, B.; et al. Validation of DIAGNOdent for quantification of smooth-surface caries: an in vitro study. **Acta Odontológica Scandinavica**, v.59, p.74-78, 2001.

SILVA JUNIOR, A. N.; PINHEIRO, A. L. B.; OLIVEIRA, M. G. et al. Computadorized morphometric assessment of the effect of low-level laser therapy on bone repair: An experimental animal study. **Journal of Clinical Laser Medicine & Surgery**, v.20, p.83-88, 2002.

SILVA, J. ; CAUÁS, M. Fratura de mandíbula decorrente de acidente automobilístico - Relato de caso. **Odontologia Clínico-científica**, v.3, p.199-208, 2004.

SILVEIRA JUNIOR, L. **Correlação entre a técnica de Espectroscopia Raman e a Análise Histológica das placas ateromatosas em artérias coronárias humanas.** Tese (Doutorado em Ciências - Área de concentração de Fisiopatologia experimental) Faculdade de Medicina, Universidade de São Paulo – USP, São Paulo.2001.

SILVEIRA JUNIOR, L.; SATHAIAH, S.; ZÂNGARO, R. A.; et al. Near infrared Raman spectroscopy of human coronary arteries: histopathological classification based on Mahalanobis distance. **Journal of Clinical Laser Medicine and Surgery**, v.21, p.203-208, 2003.

SIMONPIETRI-C, J. J., NOVAES, A. B.; BATISTA, E. L.; et al. Guided Tissue Regeneration Associated With Bovine-Derived Anorganic Bone in Mandibular

Class II Furcation Defects. 6-Month Results at Re-Entry. **Journal of Periodontology**, v.71, p. 904-911, 2000.

SOARES, L. E. S., MARTIN, A. A., PINHEIRO, A. L. B. Degree of Conversion of Composite Resin: A Raman Study. **Journal of Clinical Laser Medicine and Surgery**, v.21, p.357-362, 2003.

SOARES, L. E. S.; MARTIN, A. A.; PINHEIRO, A. L. B.; et al. Vicker's hardness and raman spectroscopy evaluation of dental composite cured by an argon laser and a halogen lamp. **Journal of Biomedical Optics**, v.9, p.601 - 608, 2004.

SOARES, L. E. S.; RESENDE, E. B.; BRUGNERA JUNIOR, A.; et al. Combined FT-Raman and SEM Studies of the Effects of Er:YAG Laser Irradiation on Dentin. **Photomedicine and Laser Surgery**. v.25, p.239-244, 2005.

TAGA, E. M.; MULATINHO, J. Biomateriais para uso em Clínica Médico-Odontológica. Disponível em: [HTTP://www.dentoflex.com.br](http://www.dentoflex.com.br). 2007.

TAJALI, S. B.; MACDERMID, J. C.; HOUGHTON, P.; et al. Effects of low power laser irradiation on bone healing in animals: a meta-analysis. **Journal of Orthopaedic Surgery and Research**, v.5, p.1-10, 2010.

THANOON, M. G.; IBRAHIM, S. M. Effect of bone marrow and low power lasers on fracture healing with destruction of periosteum and endosteum in rabbits. **Iraqi Journal of Veterinary Sciences**, v.24, p.5-9, 2010.

TORRES, C.S.; SANTOS, J. N.; MONTEIRO, J. S.; et al. Does the use of Laser photobiomodulation, bone morphogenetic proteins and guided bone regeneration improve the outcome of autologous bone grafts? An in vivo study in a rodent model. **Photomedicine and Laser Surgery**. v.6, p.371-377, 2008.

VASCONCELLOS, R.J.H., OLIVEIRA, D. M.; SANTOS, K. P. C.; et al. Métodos de tratamento das fraturas mandibulares. **Revista de Cirurgia e Traumatologia Buco-Maxilo-facial**, v.1, p.21-27, 2001.

VIEIRA, R. F. F.; CASALLANOVO, F.; MARÍN, N.; et al. Conformational properties of angiotensin II and its active and inactive TOAC-labeled analogs in the presence of micelles. Electron paramagnetic resonance, fluorescence, and circular dichroism studies. **Biopolymers**, v. 92, p.525-537, 2009.

WEBER, J. B. B.; PINHEIRO, A. L. B.; OLIVEIRA, M. G.; et al. Laser therapy improves healing of bone defects submitted to autologous bone graft. **Photomedicine and Laser Surgery**. v. 24, p. 38-44, 2006.

WRAIGHTE, P.J.; SCAMMELL, B.E. Principles of fracture healing. **General Principles of Orthopaedic Surgery**, v.6, p.198-207, 2006.

ZANIN, F. A. A.; BRUGNERA JUNIOR, A.; BASSOUKOU, I. H.; et al. Fotobiologia: detecção da lesão de cárie dental com o uso da fluorescência laser. **Laser Therapy**, v. 1, p.173-181, 2007.



UNIVERSIDADE FEDERAL DA BAHIA
FACULDADE DE ODONTOLOGIA
Comissão de Ética na Experimentação Animal

UFBA - Faculdade de Odontologia - Av. Araújo Pinho, 62 - Canela
CEP: 40.140-110 - Salvador - BA - Tel: (71) 3283-8966
Home-page: www.ufba.br

CERTIFICADO

Certificamos que o Projeto de Pesquisa “**AVALIAÇÃO DA CICATRIZAÇÃO ÓSSEA EM FRATURAS COM OU SEM PERDA DE SUBSTANCIA, PROVOCADAS EM TIBIA DE COELHOS E MANTIDAS COM FIXAÇÃO RIGIDA OU SEMI-RIGIDA TRATADAS COM OU SEM LASERTERAPIA, ENXERTO ÓSSEO CERAMICO BIFASICO- 08/08**” de autoria de **Antonio Luiz B. Pinheiro**, foi analisado pela Comissão de Ética na Experimentação Animal e considerado **APROVADO** em reunião ordinária realizada nesta data.

Salvador, 30 de julho de 2008


Prof. Antonio Luiz B. Pinheiro
Presidente

Prof. Antonio Luiz B. Pinheiro, D.O.
Mat. 1749908
Presidente - CEBA

Livros Grátis

(<http://www.livrosgratis.com.br>)

Milhares de Livros para Download:

[Baixar livros de Administração](#)

[Baixar livros de Agronomia](#)

[Baixar livros de Arquitetura](#)

[Baixar livros de Artes](#)

[Baixar livros de Astronomia](#)

[Baixar livros de Biologia Geral](#)

[Baixar livros de Ciência da Computação](#)

[Baixar livros de Ciência da Informação](#)

[Baixar livros de Ciência Política](#)

[Baixar livros de Ciências da Saúde](#)

[Baixar livros de Comunicação](#)

[Baixar livros do Conselho Nacional de Educação - CNE](#)

[Baixar livros de Defesa civil](#)

[Baixar livros de Direito](#)

[Baixar livros de Direitos humanos](#)

[Baixar livros de Economia](#)

[Baixar livros de Economia Doméstica](#)

[Baixar livros de Educação](#)

[Baixar livros de Educação - Trânsito](#)

[Baixar livros de Educação Física](#)

[Baixar livros de Engenharia Aeroespacial](#)

[Baixar livros de Farmácia](#)

[Baixar livros de Filosofia](#)

[Baixar livros de Física](#)

[Baixar livros de Geociências](#)

[Baixar livros de Geografia](#)

[Baixar livros de História](#)

[Baixar livros de Línguas](#)

[Baixar livros de Literatura](#)
[Baixar livros de Literatura de Cordel](#)
[Baixar livros de Literatura Infantil](#)
[Baixar livros de Matemática](#)
[Baixar livros de Medicina](#)
[Baixar livros de Medicina Veterinária](#)
[Baixar livros de Meio Ambiente](#)
[Baixar livros de Meteorologia](#)
[Baixar Monografias e TCC](#)
[Baixar livros Multidisciplinar](#)
[Baixar livros de Música](#)
[Baixar livros de Psicologia](#)
[Baixar livros de Química](#)
[Baixar livros de Saúde Coletiva](#)
[Baixar livros de Serviço Social](#)
[Baixar livros de Sociologia](#)
[Baixar livros de Teologia](#)
[Baixar livros de Trabalho](#)
[Baixar livros de Turismo](#)