



UNIVERSIDADE FEDERAL DE PERNAMBUCO
CENTRO DE CIÊNCIAS DA SAÚDE
DOUTORADO EM MEDICINA TROPICAL

Silvana Maria de Moraes Cavalcanti

**Avaliação da presença do *Propionibacterium acnes* em pele
lesional e não lesional de pacientes com hipomelanose macular
progressiva por cultura e PCR em tempo real**

Recife, 2009

Livros Grátis

<http://www.livrosgratis.com.br>

Milhares de livros grátis para download.



**UNIVERSIDADE FEDERAL DE PERNAMBUCO
CENTRO DE CIÊNCIAS DA SAÚDE
DOUTORADO EM MEDICINA TROPICAL**

**Avaliação da presença do *Propionibacterium acnes* em pele
lesional e não lesional de pacientes com hipomelanose macular
progressiva por cultura e PCR em tempo real**

Tese apresentada ao Colegiado do Programa de Pós-Graduação do Departamento de Medicina Tropical do Centro de Ciências da Saúde da Universidade Federal de Pernambuco para obtenção do grau de Doutora em Medicina Tropical

Doutoranda:

Silvana Maria de Moraes Cavalcanti

Orientadora:

Prof^a Dr^a Vera Magalhães

Co-orientador:

Prof. Dr. Emmanuel Rodrigues de França

Recife, 2009

Cavalcanti, Silvana Maria de Moraes

Avaliação da presença do *Propionibacterium acnes* em pele lesional e não lesional de pacientes com hipomelanose macular progressiva por cultura e PCR em tempo real / Silvana Maria de Moraes Cavalcanti. – Recife : O Autor, 2009.

103 folhas : il., fig., tab., gráf. e quadros.

Tese (doutorado) – Universidade Federal de Pernambuco. CCS. Medicina Tropical, 2009.

Inclui bibliografia, anexos e apêndices.

1. Hipopigmentação/hipomelanose macular progressiva. 2. *Propionibacterium acnes*. 3. Reação em cadeia da polimerase. 4. Biópsia/bacteriologia. 5. Curva ROC. I. Título.

616.5-003.829
616.55

CDU (2.ed.)
CDD (22.ed.)

UFPE
CCS2009-165



UNIVERSIDADE FEDERAL DE PERNAMBUCO (UFPE)
PRÓ-REITORIA PARA ASSUNTOS DE PESQUISA E PÓS-GRADUAÇÃO (PROPESQ)
CENTRO DE CIÊNCIAS DA SAÚDE (CCS)
PROGRAMA DE PÓS-GRADUAÇÃO EM MEDICINA TROPICAL (PPGMEDTROP)

RELATÓRIO DA BANCA EXAMINADORA DA TESE DA DOUTORANDA

SILVANA MARIA DE MORAIS CAVALCANTI

No dia 13 de novembro de 2009, às 14h00, na Sala Prof. Murillo La Greca – no 3º. and do CCS/UFPE, os Membros Doutores: Prof^ª. Dr^ª. Heloísa Ramos Lacerda de Melo (Presidente da Banca Examinadora – UFPE – Membro Interno), a Prof^ª. Dr^ª. Angela Cristina Rapela Medeiros (UPE – Membro Externo), a Prof^ª. Dr^ª. Maria Cynthia Braga (CPqAM/FIOCRUZ – Membro Externo), a : Prof^ª. Dr^ª. Maria de Fátima de Medeiros Brito (UPE – Membro Externo) e a Prof^ª. Dr^ª. Matilde Campos Carrera (IMIP – Membro Externo), componentes da Banca Examinadora, em sessão pública, arguíram a doutoranda SILVANA MARIA DE MORAIS CAVALCANTI sobre a sua Tese intitulada “Avaliação da presença do *Propionibacterium acnes* em pele lesional e não lesional de pacientes com hipomelanose macular progressiva”, a qual foi orientada pela Prof^ª. Dr^ª. Vera Magalhães da Silveira (UFPE). Ao final da arguição de cada membro da Banca Examinadora e resposta da doutoranda, as seguintes menções foram publicamente fornecidas.

Prof^ª. Dr^ª. Heloísa Ramos Lacerda de Melo

Aprovado

Prof^ª. Dr^ª. Angela Cristina Rapela Medeiros

APROVADO

Prof^ª. Dr^ª. Maria Cynthia Braga

Aprovado

Prof^ª. Dr^ª. Maria de Fátima de Medeiros Brito

APROVADA

Prof^ª. Dr^ª. Matilde Campos Carréra

APROVADA

Prof^ª. Dr^ª. Heloísa Ramos Lacerda de Melo

Prof^ª. Dr^ª. Angela Cristina Rapela Medeiros

Prof^ª. Dr^ª. Maria Cynthia Braga

Prof^ª. Dr^ª. Maria de Fátima de Medeiros Brito

Prof^ª. Dr^ª. Matilde Campos Carréra

***P. acnes* em pele lesional e não lesional de pacientes com
hipomelanose macular progressiva por cultura e PCR em tempo
real**

Doutoranda:

Silvana Maria de Moraes Cavalcanti

Orientadora:

Prof^a. Dr^a. Vera Magalhães

Co-orientador:

Prof. Dr. Emmanuel Rodrigues de França

Data da defesa: 13.11.09

BANCA EXAMINADORA

Prof^a. Dr^a. Heloísa Ramos Lacerda
Universidade Federal de Pernambuco

Prof^a. Dr^a. Ângela Cristina Rapela Medeiros
Universidade de Pernambuco

Prof^a. Dr^a. Maria Cynthia Braga
Centro de Pesquisas Ageu Magalhães

Dr^a. Maria de Fátima de Medeiros Brito
Universidade de Federal de Pernambuco

Prof. Dr. Matilde Carrera
Instituto de Medicina Integrada prof Fernando Figueira

Membros Suplentes

Prof^a. Dr^a. Maria Amélia Viera Maciel
Universidade de Pernambuco

Prof^o. Dr^o Francisco Montenegro
Universidade Pernambuco

Recife, 2009

Aos meus pais, que se empenharam na minha formação, vibraram a cada conquista e serviram de exemplo e estímulo para o meu crescimento profissional e humano.

A Ramiro, pelo apoio e assistência afetiva.

À Amanda e Mariana, pela compreensão nos momentos de ausência.

AGRADECIMENTOS

Aos meus pais, que me ensinaram a superar dificuldades e lutar para alcançar os objetivos almejados, estando sempre presentes, como pais e amigos.

À Dr^a Vera Magalhães, orientadora dessa tese, por acreditar neste trabalho, pela dedicação, confiança e valiosas sugestões, indispensáveis na realização dessa tese.

Ao Dr. Marcelo Magalhães, por sua pronta disponibilidade, que permitiu a realização dos exames de biologia molecular, cultura e provas bioquímicas em seu laboratório, por sua extensa paciência, competência e entusiasmo pela pesquisa e principalmente, pelo seu apoio. Obrigada por toda dedicação e me sinto feliz por ter tido a oportunidade de partilhar do seu saber.

À Dr^a. Ana Kelly Lins Pessoa, pela realização da PCR para *P. acnes* em todas as amostras biológicas dessa tese e que mostrou, com carinho, que a elaboração de uma tese é muito mais que a coleta de dados, é a construção de uma amizade fundamentada no auxílio, minha gratidão.

À Dr^a. Eliane Alencar, pela amizade e avaliação histológica dos fragmentos de biópsia de pele.

À Dr^a. Laura Costa Brandão, pela realização da pesquisa micológica nos pacientes que participaram desta tese.

Ao Dr. Emmanuel Rodrigues de França e a todos os Professores e Preceptores, que compõem a Disciplina de Dermatologia da Universidade de Pernambuco, pelo apoio, compreensão e substituição nos momentos de ausência.

Aos médicos residentes de Dermatologia do Hospital Universitário Oswaldo Cruz da Universidade de Pernambuco: Claudia Elise, Carolina Lins, Daniela Antunes, Juliana Fontan, Ligia Guedes, Rafael Braz e Marina Coutinho,

pelo inestimável auxílio, pela compreensão e pelo apoio durante a realização desta tese.

À Dr^a. Ângela Cristina Rapela Medeiros, pela amizade e ajuda na escolha do tema.

Ao Dr. Josemir Belo dos Santos e a todos os Professores, Preceptores e Médicos Residentes de Dermatologia do Hospital das Clínicas da Universidade Federal de Pernambuco que, com carinho, me receberam nos ambulatórios de Dermatologia daquele hospital.

A todos os colegas dermatologistas, pela demonstração de amizade e companheirismo, ao me encaminharem os pacientes desta pesquisa, possibilitando a concretização da mesma.

Aos colegas de Mestrado e Doutorado, pelos agradáveis momentos de convivência.

Se não houver frutos,
Valeu a beleza das flores.
Se não houver flores,
Valeu a sombra das folhas.
Se não houver folhas,
Valeu a intenção da semente.

Henfil
(1944-1988)

LISTA DE SIGLAS

Ct – *Cycle threshold*

Curva ROC – curva de característica operativa do receptor

DNA – Ácido desoxirribonucléico

GM-CSF – Fator estimulador de colônias de macrófagos e granulócitos

HMP – Hipomelanose macular progressiva

HUOC – Hospital Universitário Oswaldo Cruz

IL – interleucina

PCR – Reação em Cadeia da Polimerase

P. acnes – *Propionibacterium acne*

PE- Pernambuco

TNF – Fator de necrose tumoral

LISTA DE ABREVIATURAS

pg – picograma

fg – fentograma

RESUMO

Introdução: A hipomelanose macular progressiva é uma dermatose caracterizada por máculas hipocrômicas localizadas principalmente em tronco, que tendem a confluir na linha média. Em pacientes melanodérmicos, as lesões contrastam com a pele normal prejudicando a auto-estima dos pacientes. Sua etiologia permanece especulativa, sendo sugerida a participação do *Propionibacterium acnes*, um membro da flora cutânea normal. **Objetivo:** Avaliar a presença do *Propionibacterium acnes* na pele lesional e não lesional de pacientes com hipomelanose macular progressiva, por meio da reação em cadeia da polimerase em tempo real quantitativa e cultura bacteriológica de fragmento de pele e, determinar o ponto de corte para o número de cópias de genoma de *Propionibacterium acnes*, como marcador de sua positividade na pele lesional de pacientes com hipomelanose macular progressiva, utilizando a reação em cadeia da polimerase em tempo real quantitativa e considerando a cultura como padrão-ouro. **Pacientes e Métodos:** Estudo exploratório, observacional com grupo de comparação foi realizado envolvendo 36 pacientes, atendidos nos ambulatórios de dermatologia do Hospital Universitário Oswaldo Cruz, Recife, Pernambuco, Brasil, entre março e maio de 2008. Todos os pacientes foram submetidos a exame sob luz de Wood, pesquisa micológica e biópsias de pele lesional e não lesional do dorso. Os fragmentos de biópsia de pele foram submetidos a exame histopatológico, cultura bacteriológica e reação em cadeia da polimerase em tempo real quantitativa, utilizando oligoiniciadores específicos para a região 16S do RNA ribossomal do *Propionibacterium acnes*. A pele lesional foi comparada a não lesional quanto à positividade da reação em cadeia da polimerase em tempo real quantitativa e da cultura, considerada padrão-ouro. Com o programa Statistical Package for Social Sciences, versão 12.0, procedeu-se à determinação de associação com os testes de Wilcoxon e de McNemar, em nível de significância de 0,05, e do ponto de corte com a curva ROC para valores máximos. **Resultados:** Houve predomínio significativo do *Propionibacterium acnes* na pele lesional, comparada com a pele não lesional ($p < 0,001$), demonstrado por cultura bacteriológica e reação em cadeia da polimerase em tempo real quantitativa. O ponto de corte para o número de cópias de genoma de *Propionibacterium acnes* como marcador de sua positividade na pele lesional de pacientes com hipomelanose macular progressiva igualou-se a 1.333, com sensibilidade de 87,9% e especificidade de 100,0%. **Conclusão:** Apesar do *Propionibacterium acnes* ser um saprófita do folículo pilosebáceo, ele está mais presente em pele lesional dos pacientes com hipomelanose macular progressiva, sugerindo sua participação no desenvolvimento dessa dermatose.

Descritores: Hipopigmentação/hipomelanose macular progressiva. *Propionibacterium acnes*. Reação em cadeia da polimerase. Biópsia/bacteriologia. Curva ROC.

ABSTRACT

Introduction: Progressive macular hypomelanosis is a dermatosis characterized by hypochromic spots located mainly in trunk that tend to converge in medium line. In melanodermic patients, the injuries contrast with normal skin, harming patient self-esteem. Its etiology remains speculative and the participation of *Propionibacterium acnes*, a member of the normal cutaneous flora, has been suggested. **Objective:** To evaluate the presence of *Propionibacterium acnes* in lesional and non-lesional skin of patients with progressive macular hypomelanosis, by quantitative real time polymerase chain reaction and bacteriological analysis of skin fragment, to determine the cut-off point for the number of genome copies of *Propionibacterium acnes*, as an indicator of its positivity in lesional skin of patients with progressive macular hypomelanosis using quantitative real time polymerase chain reaction and considering culture as the gold standard. **Patients and Methods:** An exploratory observative study was carried out, involving 36 patients, who were seen at the dermatology ambulatory of Hospital Universitário Oswaldo Cruz, Recife, Pernambuco, Brazil, from March to May 2008. All patients had been submitted to examination under Wood light, mycological research and lesional and non lesional skin biopsies of back. Skin biopsy fragments had been subjected to histopathologic examination, bacteriological culture and quantitative real time polymerase chain reaction, using specific oligo initiators for 16S ribosomal-RNA region of *Propionibacterium acnes*. Lesional skin was compared to non lesional skin according to positivity of quantitative real time polymerase chain reaction and culture, considered as gold-standard. Using Statistical Package for Social Sciences software, version 12.0, one proceeded to the determination of association by Wilcoxon and McNemar tests, at a significance level of 0.05, and of cut-off point for maximum values with ROC curve. **Results:** There was significant predominance of *Propionibacterium acnes* in lesional skin, compared to non lesional skin ($p < 0.001$), demonstrated for bacteriological culture and quantitative real time polymerase chain reaction. Cut-off point for the number of genome copies of *P. acnes*, as an indicator of its positivity in lesional skin of patients with PMH was equal to 1,333, with a sensitivity of 87.9% and a specificity of 100.0%. **Conclusion:** Despite of *Propionibacterium acnes* being a pilosebaceous follicle saprophyte, it is more present in lesional skin of patients with progressive macular hypomelanosis, which suggests its participation in the development of this diagnosis.

Descriptors: Hypopigmentation/progressive macular hypomelanosis. *Propionibacterium acnes*. Polymerase chain reaction. Biopsy/bacteriology. ROC curve.

LISTA DE TABELAS

ARTIGO 1

Tabela 1 – Características demográficas e clínicas dos 36 pacientes portadores de HMP – Março – Maio 2008.....	52
Tabela 2 – Comparação dos resultados da cultura para detecção de <i>P. acnes</i> em biópsias de pele lesional e não lesional de 35 pacientes com HMP – HUOC – Março – Maio 2008	52
Tabela 3 – Comparação de biópsias de pele lesional e não lesional de 36 pacientes com HMP segundo o número de cópias de genoma de <i>P. acnes</i> determinado por PCR em tempo real quantitativa – HUOC – Março – Maio 2008	53

ARTIGO 2

Tabela 1- Ponto de corte da PCR em tempo real quantitativa, considerando a cultura como padrão ouro na identificação do <i>P. acnes</i> em biópsias de pele lesional de pacientes com HMP – HUOC – Março – Maio 2008	70
Tabela 2 – Resultados da cultura e da PCR em tempo real quantitativa para identificação do <i>P. acnes</i> em biópsias de pele lesional e não lesional de 35 pacientes com HMP, adotando o ponto de corte proposto – HUOC – Março – Maio 2008	70

LISTA DE ILUSTRAÇÕES

MÉTODOS

Quadro 1 – Características dos métodos de PCR convencional e em tempo real	23
Quadro 2 – Classificação da pele de acordo com a cor.....	32
Figura 1 A e B – Múltiplas máculas hipocrômicas coalescentes no tronco de uma pacientes com HMP.....	27

ARTIGO 1

Figura 1 A e B - Múltiplas máculas hipocrômicas coalescentes no tronco de uma pacientes com HMP.....	49
---	----

ARTIGO 2

Figura 1 A e B - Múltiplas máculas hipocrômicas coalescentes no tronco de uma pacientes com HMP.....	66
Gráfico 1 – Curva ROC para o número de cópias de genoma de <i>P. acnes</i> em biópsias de pele lesional determinado por PCR em tempo real em relação a cultura de 35 pacientes com HMP – HUOC – Março – Maio 2008.....	69

SUMÁRIO

1. APRESENTAÇÃO	16
2. REVISÃO DA LITERATURA	18
3. HIPÓTESE	25
4. OBJETIVOS	26
4.1 Geral	26
4.2 Específicos	26
5. MÉTODOS	26
5.1 Desenho do estudo	26
5.2 Operacionalização da pesquisa	27
5.2.1 Sujeitos da pesquisa	28
5.2.2 Critérios para definição diagnóstica	28
5.2.3 Tipo de amostragem e definição do tamanho da amostra	29
5.3 Definição das variáveis e coleta de dados	30
5.3.1 Operacionalização e categorização das variáveis	30
5.3.2 Método de coleta e processamento de dados	32
5.3.3 Qualidade dos instrumentos de medida e padronização de técnicas ..	33
5.4 Considerações éticas	36
5.5 Processamento e análise dos dados	37
6. REFERÊNCIAS	38
7. ARTIGO 1 - Avaliação da presença de <i>Propionibacterium acnes</i> em pele lesional e não lesional de pacientes com hipomelanose macular por cultura e reação em cadeia da polimerase em tempo real...	42

RESUMO	44
ABSTRACT	45
Introdução	46
Pacientes e métodos	48
Resultados	51
Discussão	53
Conclusão	55
Agradecimentos	56
Referências	57
8. ARTIGO 2 - Análise quantitativa da presença de <i>Propionibacterium acnes</i> em pele lesional e não lesional de pacientes com hipomelanose macular progressiva por PCR em tempo real.....	60
RESUMO	62
ABSTRACT	63
Introdução	64
Pacientes e métodos	65
Resultados	69
Discussão	70
Conclusão	73
Agradecimentos	73
Referências	74
9. CONSIDERAÇÕES FINAIS	77
10. APÊNDICES	78
Apêndice A - Termo de consentimento livre e esclarecido	79
Apêndice B - Protocolo de coleta de dados	80

Apêndice C - Tabela do ponto de corte para o número de cópias de genoma de <i>Propionibacterium acnes</i> usando a PCR em tempo real quantitativa e considerando a cultura como padrão ouro	81
Apêndice D - Artigo 3: identificação do <i>Propionibacterium acnes</i> e uso da limeciclina associado com o peróxido de benzoila no tratamento da hipomelanose macular progressiva: um estudo prospectivo	82
11. ANEXOS	99
Anexo A - Aprovação no Comitê de Ética e Pesquisa em Seres Humanos do Complexo Hospitalar Oswaldo Cruz/Procapes	100
Anexo B - Comprovante de envio do Artigo 1 para Revista Archives of Dermatology	101
Anexo C – Comprovante de envio do Artigo 2 para Revista Brazilian Journal of Microbiology	102
Anexo D - Comprovante de envio do Artigo 3 para Revista Anais Brasileiros de Dermatologia	103

1. APRESENTAÇÃO

A hipomelanose macular progressiva (HMP) é uma dermatose comum que acomete adultos jovens, sendo mais frequente no sexo feminino (WESTERHOF *et al.*, 2004). Caracteriza-se por máculas hipocrômicas localizadas, principalmente, em tronco, que tendem a progredir em extensão após meses ou anos e depois, estacionam. Em pacientes melanodérmicos as lesões contrastam com a pele normal, levando a uma insatisfação do ponto de vista estético, prejudicando suas relações sociais (KUMARASINGHE *et al.*, 2006).

Sua etiologia é desconhecida, o que tem motivado pesquisas. Em 2004, Westerhof *et al.*, ao demonstrarem fluorescência avermelhada pela luz de Wood em pele lesional de oito pacientes com HMP, e de *Propionibacterium acnes* (*P. acnes*) em fragmentos de biópsia de pele lesional de sete dos oito pacientes e de nenhum paciente na pele não lesional, admitiram que a bactéria poderia estar relacionada com a etiologia dessa dermatose. O *P. acnes* produz uma porfirina, que promove coloração avermelhada, folicular, quando analisada sob a luz de Wood. Os autores (WESTERHOF *et al.*, 2004) sugeriram que o *P. acnes* produziria um fator que interfere com a melanogênese, levando a máculas hipopigmentadas.

Ademais, em 2006, Relyveld *et al.* realizaram um estudo comparativo em 45 pacientes com HMP utilizando em um lado do tronco, loção com peróxido de benzoíla 5%, à noite e clindamicina 1%, durante o dia, os quais apresentam atividade contra o *P. acnes* e, no outro lado, creme com fluticasona 0,05%, ambos combinados com a irradiação ultravioleta A. Estes autores observaram uma repigmentação significativa ($p < 0,001$) no grupo que utilizou o peróxido de benzoíla com a clindamicina, reforçando a idéia de que o *P. acnes*, têm participação na etiologia dessa dermatose considerada, até então, sem tratamento (ORTONE *et al.*, 2003).

A identificação do *P. acnes* por fluorescência avermelhada à luz de Wood fornece uma avaliação do número de bactérias e reflete a taxa de excreção do sebo (ROSS, 2005). Essa é mais intensa nos adultos jovens, declinando depois dos 50 anos (McGINLEY *et al.*, 1980).

Outra forma de identificação dessa bactéria é a cultura, porém o *P. acnes* é de difícil crescimento em meios usuais para aeróbios e pode necessitar de longo período de incubação (MOHAMMADI *et al.*, 2005; ZELLER *et al.*, 2007). Por se tratar de uma bactéria anaeróbia, o seu isolamento requer métodos apropriados de coleta, transporte e cultivo (BROOK, 2008).

A reação em cadeia da polimerase (PCR), principalmente, a PCR em tempo real quantitativa (MOHAMMADI *et al.*, 2005), tem mostrado aplicabilidade para situações clínicas nas quais o organismo infectante apresenta dificuldade de crescimento em meios de cultura usuais (MOHAMMADI *et al.*, 2005; YANG; ROTHMAN, 2004), revelando-se uma técnica simples, sensível, rápida, eficaz (BANKS *et al.*, 2005) e reprodutível (MACKAY, 2004; NAKAMURA *et al.*, 2003) para identificação do *P. acnes* (BANKS *et al.*, 2005; NAKAMURA *et al.*, 2003).

Na prática médica, o diagnóstico da HMP é clínico, baseado na observação de máculas hipocrômicas localizadas em tronco, sem antecedente de inflamação, infecção ou injúria. O exame histopatológico, embora não seja específico, ajuda no diagnóstico diferencial com outras dermatoses e permite identificar apenas redução da pigmentação com alterações histológicas mínimas (RELYVELD *et al.*, 2007).

Até recentemente, não se dispunha de opção terapêutica efetiva para HMP (DI LERNIA; RICCI, 2005; ORTONE *et al.*, 2003). A partir do trabalho de Relyveld *et al.* (2007), passou-se a incluir drogas com atividade contra o *P. acnes*, observando-se involução das lesões de HMP (ALMEIDA *et al.* 2009; PERMAN *et al.*, 2008). Almeida *et al.*(2009), após tratar onze pacientes com HMP utilizando minociclina 100mg ao dia durante três meses, observaram repigmentação das lesões em todos os pacientes, reforçando o provável papel do *P. acnes* como agente etiológico da dermatose.

Há poucos estudos que abordam a etiologia (BORRELLI, 1987; WESTERHOF *et al.*, 2004) desta dermatose e faltam referências quanto à sensibilidade e especificidade da PCR em tempo real para identificação do *P. acnes* na HMP. Esta tese tem como principais objetivos avaliar a presença de *P. acnes* em pele lesional e não lesional de pacientes com HMP através da cultura e PCR em

tempo real quantitativa e determinar o ponto de corte do número de cópias de genoma dessa bactéria, como marcador de positividade do *P. acnes* na pele lesional de pacientes com HMP.

A presente tese é composta de dois artigos, envolvendo pacientes atendidos nos ambulatórios de Dermatologia do Hospital Universitário Oswaldo Cruz, tendo o primeiro o título “*Avaliação da presença de Propionibacterium acnes em pele lesional e não lesional de pacientes com hipomelanose macular progressiva por cultura e PCR em tempo real*”, e o segundo, “*Avaliação quantitativa do Propionibacterium acnes em pele lesional e não lesional de pacientes com hipomelanose macular progressiva por PCR em tempo real.*”

2. REVISÃO DA LITERATURA

O termo hipomelanose macular progressiva foi descrito, inicialmente, por Guillet *et al.* (1985) para descrever desordem pigmentar em franceses originários do Caribe (GUILLET *et al.*, 1988). Essa alteração pigmentar recebeu várias denominações em diferentes partes do mundo. Na Venezuela, foi denominada “*cutis trunci variata*” (BORRELI, 1987) e, na França, discromia das mulatas e hipomelanose macular confluyente e progressiva das mulheres melanodérmicas (LESUEUR *et al.*, 1994). A terminologia HMP foi reintroduzida por Westerhof *et al.*, em 2004, e vem sendo empregada nos trabalhos mais recentes (ALMEIDA *et al.*, 2009; KUMARASINGHE *et al.*, 2006; RELYVELD *et al.*, 2006).

Embora seja uma dermatose comum (ALMEIDA *et al.*, 2009; DI LERNIA; RICCI, 2005), não há dados sobre a prevalência da HMP no Brasil e no mundo. No entanto, sabe-se que a dermatose é mais frequente no sexo feminino, em adolescentes e adultos jovens (ALMEIDA *et al.*, 2009; KUMARASINGHE *et al.*, 2006).

Caracteriza-se por máculas hipocrômicas, assintomáticas, não descamativas (LESUEUR *et al.*, 1994, PERMAN *et al.*, 2008), numulares, de bordas bem definidas, localizadas em tronco (PERMAN *et al.*, 2008), tendendo a confluir na

linha média (KUMARASINGHE *et al.*, 2006), podendo estender-se para pescoço e parte superior das extremidades. As lesões não são precedidas por fase inflamatória, sendo mais evidentes em pessoas de pele escura (DI LERNIA; RICCI, 2005). Essas características clínicas fazem com que a dermatose se configure em um problema estético importante, prejudicando as relações sociais dos pacientes (ALMEIDA *et al.*, 2009).

Embora Guillet *et al.* (1992) tenham referido regressão espontânea das lesões entre dois a cinco anos, há relato de caso com evolução de 15 anos (ALMEIDA *et al.*, 2009). Em alguns pacientes, é observada repigmentação transitória após exposição ao sol (BORRELI, 1987).

O diagnóstico da HMP é baseado nos aspectos clínicos. As lesões são mais visíveis com lâmpada de Wood, pela presença de fluorescência avermelhada, folicular, na pele lesional (KUMARASINGHE *et al.*, 2006; WESTERHOF *et al.*, 2004). O exame histopatológico é inespecífico, demonstrando apenas redução da melanina na epiderme, sem alterações da derme (WESTERHOF *et al.*, 2004). Diagnóstico diferencial se impõe com pitíriase versicolor, hanseníase indeterminada, micose fungóide hipopigmentar (KUMARASINGHE *et al.*, 2006), pitíriase alba, vitiligo e manchas hipocrômicas residuais (MOLLET *et al.*, 2007).

A microscopia eletrônica permite identificar na pele lesional menor proporção de melanossomos maduros, em fase final do estágio III e em estágio IV, quando comparada à pele normal, sugerindo que a dermatose envolve um defeito funcional da pigmentação ou da distribuição de melanina (KUMARASINGHE *et al.*, 2006).

Os estudos sobre a etiopatogenia da HMP tiveram início com o enunciado da hipótese de se tratar de uma genodermatose, por Borreli (1987), que admitiu não poder prová-la. Guillet *et al.*, em 1992, ao descreverem as características epidemiológicas da doença, discordaram da possibilidade de seu caráter genético, por não terem encontrado qualquer relação familiar entre irmãos e parentes até segunda geração. No entanto, Almeida *et al.* (2009) descreveram a presença de história familiar em 4 (36.4%) dentre 11 pacientes com essa dermatose.

Além do caráter genético, tem-se buscado a identificação de um provável agente etiológico. O *P. acnes* pertence à família *Propionobacteriaceae* humana (LEEMING *et al.*, 1984). É um bacilo Gram positivo, pleomórfico, imóvel, com aparência coriniforme à microscopia (HARADA *et al.*, 2001; PERRY; LAMBERT, 2006), que, ao exame sob a luz de Wood, demonstra uma fluorescência vermelho coral (McGINLEY *et al.*, 1980; ROSS, 2005), folicular, proporcional a sua concentração (ROSS, 2005), devido à produção de porfirinas, especialmente a coproporfirina III (ROSS, 2005; SCHALLER *et al.*, 2005).

Embora não seja estritamente anaeróbio, condições de anaerobiose são requeridas para o seu isolamento primário (LEEMING *et al.*, 1984), podendo necessitar de longo período de incubação para seu crescimento, utilizando-se meios de cultura habituais (MOHAMMADI *et al.*, 2005).

Em 2004, Westerhof *et al.*, em estudo do tipo série de casos, demonstraram *P. acnes* por meio de cultura em anaerobiose em fragmento de biópsia de pele lesional de sete dos oito pacientes estudados, associado à presença de fluorescência avermelhada, folicular, pela luz de Wood, em pele lesional de todos esses pacientes. Como não observaram qualquer desses achados na pele não lesional, os autores sugeriram que essa bactéria poderia ter participação no desenvolvimento da HMP.

A hipótese de que o *P. acnes* poderia estar relacionado com a etiologia da HMP motivou alguns autores (ALMEIDA *et al.*, 2009; PERMAN *et al.*, 2008; RELYVELD *et al.*, 2006) a utilizar medicamentos com atividade sobre essa bactéria, possibilitando perspectivas de tratamento, pois não se dispunha de opção terapêutica para a dermatose até então (ORTONE *et al.*, 2003).

Em estudo comparativo com 45 pacientes com HMP, Relyveld *et al.* (2006) utilizaram, em um lado do tronco, loção com peróxido de benzoíla a 5%, à noite, e clindamicina a 1% durante o dia e, no outro lado, creme com fluticasona 0,05%. Após irradiação da pele com ultravioleta A, os autores observaram uma repigmentação significativa ($p < 0,001$) no lado do dorso em que foi aplicada a combinação de peróxido de benzoíla com clindamicina.

Cavalcanti *et al.*(2009), em estudo observacional, prospectivo realizado no Hospital Universitário Oswaldo Cruz, em Recife, Pernambuco, utilizaram medicamentos com atividade contra o *P. acnes* - limeciclina 300mg ao dia e peróxido de benzoíla a 5% durante 12 semanas. Dos 12 pacientes estudados, 83,3% apresentaram melhora maior ou igual a 90%, por análise das fotografias, de forma independente, por três dermatologistas. Sucesso terapêutico persistente foi observado seis meses após o término do tratamento em um paciente, após nove meses, em quatro e com um ano, em dois pacientes. Um paciente apresentou recidiva de poucas lesões no sétimo mês de tratamento e os demais, apresentaram seguimento inferior a seis meses (dados não publicados).

Repigmentação das lesões de HMP com antimicrobianos também foi observada por Perman *et al.* (2008) após tratamento de uma paciente com doxiciclina durante seis semanas. Posteriormente, Almeida *et al.* (2009) verificaram o mesmo resultado em 11 pacientes, após uso de minociclina 100 mg ao dia durante três meses, fortalecendo o provável papel do *P. acnes* no desenvolvimento dessa dermatose.

O *P.acnes* faz parte da microbiota normal de cavidade oral, intestino grosso, conjuntiva, canal auditivo externo (BROOK; FRAZIER, 1991) e pele, onde predomina nos folículos pilossebáceos (ROSS, 2005). Apesar disso, em presença de fatores predisponentes como cirurgia, trauma ou corpo estranho, pode desencadear infecções (PERRY; LAMBERT, 2006).

Considerado um patógeno oportunista, o *P. acnes* vem sendo associado a várias condições inflamatórias, como acne (SCHALLER *et al.*, 2005), granuloma da cirrose biliar primária (HARADA *et al.*, 2001), sarcoidose (EISHI *et al.*, 2002; ISHIGE *et al.*, 1999), infecções no fluido cérebro-espinhal (BANKS *et al.*, 2005), inflamação prostática (COHEN *et al.*, 2005), endoftalmite (BAGYALAKSHMI *et al.*, 2006; THERESE *et al.*, 1998), infecções de prótese articular (TUNNEY *et al.*, 1999) e bacteremia (LAU *et al.*, 2004).

Na acne, há evidências de que o *P. acnes* participe da etiopatogênese, desencadeando uma resposta imunológica. Ele produz toxinas exocelulares e metabólitos que podem lesar diretamente o tecido do hospedeiro, ativar o sistema

complemento pela via clássica ou pela alternativa e induzir a liberação de citocinas pró-inflamatórias, de interleucinas (IL-1 α , IL-1 β , IL-8), fator de necrose tumoral alfa (TNF- α) e fator estimulador de colônias de macrófagos e granulócitos (GM-CSF) (SCHALLER *et al.*, 2005).

O *P. acnes* pertence à família *Propionibacteriaceae*. Por meio de testes bioquímicos, é possível caracterizar as espécies *P. acnes*, *P. granulosum*, *P. avidum* e *P. propionicum*, membros da mesma família (LEEMING *et al.*, 1984). Todas são aerotolerantes e catalase positivas, exceto o *P. propionicum*. Apenas o *P. acnes* é indol positivo; a positividade do teste de redução do nitrato está presente no *P. propionicum* e no *P. acnes*, enquanto que o *P. avidum* é o único que apresenta positividade ao teste da esculina (KÖNÖNEN; WADE, 2007).

Os testes bioquímicos permitem também diferenciar os subtipos I e II do *P. acnes*, já que o tipo II não é capaz de fermentar sorbitol. Para aprimorar a diferenciação, outros métodos passaram a ser utilizados, como fagotipagem (CUMMINS, 1975; WEBSTER; CUMMINS, 1978), reação de imunofluorescência com anticorpo específico e métodos de biologia molecular (McDOWELL *et al.*, 2005), os quais vêm sendo empregados também para diagnóstico de infecções por *P. acnes*, dentre os quais a PCR convencional e em tempo real.

A PCR em tempo real é um método que permite a detecção específica, sensível e rápida do DNA do *P. acnes* em espécimes clínicas (BANKS *et al.*, 2005; NAKAMURA *et al.*, 2003). Nessa técnica, a amplificação e a detecção do DNA são realizadas simultaneamente em um sistema fechado, dispensando procedimentos adicionais, como a corrida eletroforética dos produtos em gel de agarose e a fotodocumentação. Com a eliminação dessas etapas, os resultados são obtidos mais precocemente do que com a PCR convencional (SÃO PAULO, 2007).

Além disso, a PCR em tempo real apresenta maior sensibilidade na identificação do DNA alvo, uma vez que a detecção da amplificação é feita através da captação de fluorescência. A isso se associa maior especificidade devido à utilização de uma sonda específica para o fragmento alvo da reação (MACKAY,

2004; ROTHMAN; YANG., 2004; SÃO PAULO, 2007) e maior reprodutibilidade, permitindo a quantificação (ROTHMAN; YANG., 2004).

As principais características desses dois métodos são descritas no Quadro 1.

Características	PCR convencional	PCR em tempo real
Equipamentos necessários	Três (termociclador; sistema de eletroforese: cuba+fonte de alimentação; sistema de fotodocumentação)	Um único equipamento (amplificação e detecção simultânea)
Especificidade	Menor especificidade em relação à PCR em tempo real	Maior especificidade em relação ao PCR convencional devido à presença de uma sonda
Sensibilidade ¹	Limite de detecção entre 2 pg a 20 pg/reacção	Limite de detecção em torno de 200 fg/reacção (10 a 100 vezes maior)
Sistema	Não-automatizado	Automatizado
Resultados	Não são expressos em números	Expressos em números
Interpretação dos resultados	Baseado na observação de banda em gel de agarose	Baseado em valores de <i>cycle threshold</i> , determinados por um programa
Quantificação do DNA	Não permite	Permite
Geração de resíduos tóxicos	Sim	Não
Tempo de execução	6 a 8 horas	2 a 3 horas
N. amostras por corrida	Depende da capacidade do termociclador	42 amostras em duplicata + controles

Quadro 1 - Características dos métodos de PCR convencional e em tempo real

FONTE: São Paulo (2007)

Nos últimos anos, a PCR vem sendo considerada método de escolha no diagnóstico e caracterização molecular de diversos agentes bacterianos. Suas principais vantagens em relação à cultura são a redução do tempo de obtenção dos resultados, a detecção do microrganismo sem necessidade de um cultivo prévio e maior sensibilidade e especificidade, representando um método laboratorial rápido e seguro (MACKAY, 2004; SÃO PAULO, 2007), como comprovado por Tunney *et al.*, em 1999, ao avaliarem 120 pacientes com infecção em prótese de quadril, identificaram o *P. acnes* em 62% dos pacientes por meio de cultura e em 72%, pela PCR, amplificando a sequência do gene 16S do RNA ribossomal. Em todos os pacientes que apresentaram cultura positiva, o DNA do *P. acnes* também foi identificado, sugerindo maior sensibilidade da PCR quando comparada com a cultura.

Outro benefício do uso da biologia molecular foi a descrição do subtipo III de *P. acnes*, baseada na análise da sequência do gene *recA*, em 2008, por McDowell *et al.*

3. HIPÓTESE

O *P. acnes* é mais frequente na pele lesional de pacientes com HMP quando comparada com a pele não lesional.

4. OBJETIVOS

4.1 Geral

Avaliar a presença de *P. acnes* em pele lesional e não lesional de pacientes com HMP, utilizando a cultura em anaerobiose e a PCR em tempo real quantitativa.

4.2 Específicos

- a) Comparar a presença de *P. acnes* em pele lesional e não lesional de pacientes com HMP, utilizando a cultura em anaerobiose e a PCR em tempo real quantitativa.
- b) Identificar o ponto de corte para o número de cópias de genoma de *P. acnes*, como marcador de positividade dessa bactéria em pele lesional de pacientes com HMP, utilizando a PCR em tempo real quantitativa, admitindo a cultura em anaerobiose como padrão-ouro.

5. MÉTODOS

5.1 Desenho do estudo

Foi realizado um estudo exploratório, observacional, com comparação laboratorial entre a pele lesional (grupo de estudo) e não lesional (grupo de comparação).

5.2 Operacionalização da pesquisa

5.2.1 Sujeitos da pesquisa

Foram incluídos na pesquisa pacientes com quadro clínico de HMP, atendidos nos ambulatórios de Dermatologia do Hospital Universitário Oswaldo Cruz (HUOC) no período de Março a Maio de 2008.

5.2.1.1 Critério de inclusão

Foi considerado critério de inclusão pacientes de qualquer sexo, com faixa etária maior que 18 anos, atendidos nos ambulatórios de Dermatologia do HUOC, por demanda espontânea ou encaminhados de outros serviços, portando máculas hipocrômicas, assintomáticas, confluentes na linha média, em dorso (figuras 1A e B).

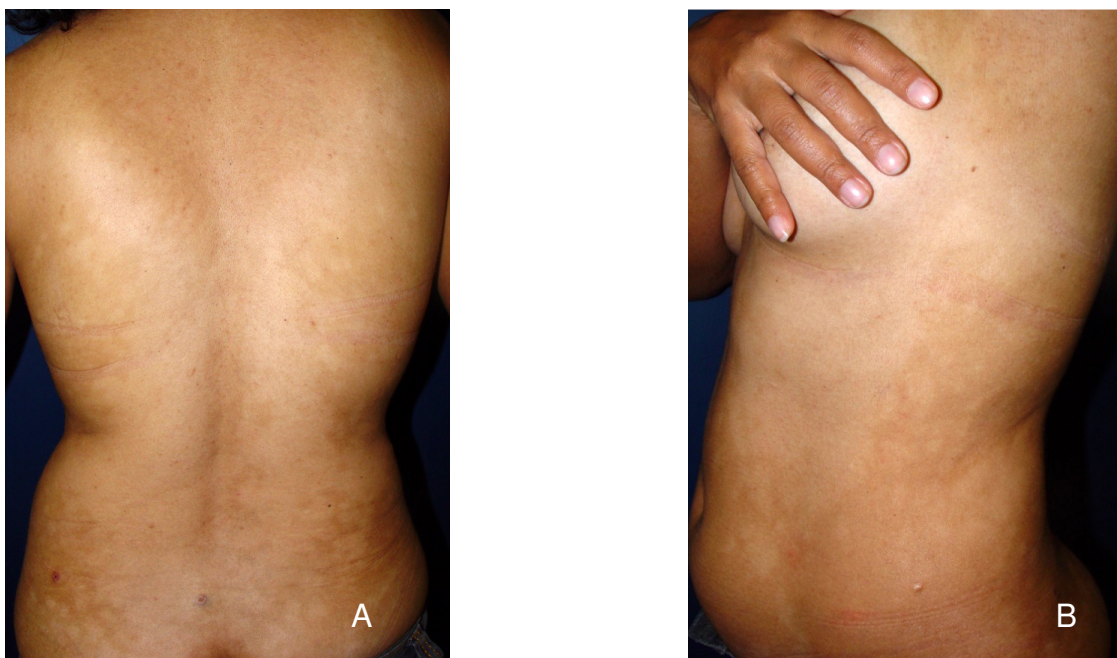


Figura 1 A e B- Múltiplas máculas hipocrômicas coalescentes no tronco de uma paciente com HMP.

5.2.1.2 Critérios de exclusão

Foram excluídos do estudo pacientes com acne em dorso, lactantes e aqueles que apresentaram dermatose nas áreas estudadas ou realizaram qualquer tratamento com atividade para *P. acnes*, nos três meses que antecederam a consulta com o pesquisador.

Para exclusão de outras dermatoses que cursam com manchas hipocrômicas em dorso, utilizaram-se critérios clínicos e laboratoriais. O diagnóstico de pitíriase versicolor foi excluído na ausência do sinal de Zileri, não observação de fluorescência amarelo-ouro ou róseo-dourada, à luz de Wood e na falta da forma parasitária do *Pityrosporum*, na pesquisa micológica. A pitíriase alba foi afastada, na ausência de história de atopia (rinite, asma brônquica) e de manifestações clínicas sugestivas de dermatite atópica (prurido, eritema, pápulas, vésico-pápulas, lesões eritemato-liquenificadas ou exudativas, escoriações e xerose). Na falta de eritema descamativo em áreas ricas em glândulas sebáceas (couro cabeludo, glabella, sobrancelhas, sulcos nasogenianos, orelhas, regiões pré-esternal e interescapular), foi excluído o diagnóstico de dermatite seborréica. A hanseníase forma indeterminada foi desconsiderada quando da ausência de hipoestesia associada a preservação dos pêlos e sudorese nas máculas analisadas. Afastada a possibilidade de manchas hipocrômicas residuais, quando o paciente negava a presença de dermatose, em dorso, antecedendo as máculas hipocrômicas.

5.2.2 Critérios para definição diagnóstica

5.2.2.1 Definição de presença de *P. acnes* (artigo 1)

Considerou-se presença do *P. acnes* quando houve identificação dessa bactéria em cultura por anaerobiose nos fragmentos de pele estudados.

Com relação a PCR em tempo real quantitativa, considerou-se presença para *P. acnes* o encontro de cópias de genoma dessa bactéria nos fragmentos de pele estudados.

5.2.2.2 Definição de positividade de *P. acnes* (artigo 2)

Considerou-se positividade para o *P. acnes* a identificação dessa bactéria através da cultura em anaerobiose ou o encontro de cópias de genoma de *P. acnes* em valores maiores ou iguais que o ponto de corte, usando *primers* específicos para o gene 16S do RNA ribossomal, nos fragmentos de pele estudados, utilizando a PCR em tempo real quantitativa.

O padrão-ouro usado para determinação do ponto de corte para o número de cópias de genoma de *P. acnes*, utilizando a PCR em tempo real quantitativa foi à cultura em anaerobiose, por ser uma técnica amplamente utilizada em diversos estudos (McDOWELL *et al.*, 2005; MOHAMMADI *et al.*, 2005; TUNNEY *et al.*, 1999; WESTERHOF *et al.*, 2004).

5.2.3 Tipo de amostragem e definição do tamanho da amostra

Ao identificar que o tamanho amostral de 36 pacientes já mostrava significância estatística quanto à presença de *P. acnes* em pele lesional de pacientes com HMP, por questões éticas e devido ao emprego de procedimento invasivo para coleta do material biológico destinado aos exames laboratoriais, se optou por encerrar a coleta de dados.

Como não foi possível realizar a cultura de material de biópsia de pele de um paciente, a amostra para determinação do ponto de corte para o número de cópias de genoma de *P. acnes* usando a PCR em tempo real, esteve restrita a 35 pacientes, tamanho que foi aceito porque, estabelecendo um ponto de corte para o

número de cópias de genoma maior ou igual que 1.333 e aceitando um erro de 11%, nesse total de pacientes a sensibilidade foi de 87,9% e a especificidade de 100%.

5.3 Definição das variáveis e coleta de dados

5.3.1 Operacionalização e categorização das variáveis

5.3.1.1 Variáveis de estudo

- a) Cultura em pele lesional e não lesional de pacientes com HMP - foi considerada positiva quando houve crescimento, em anaerobiose, de colônias de cocos Gram positivos identificados como *P. acnes*;
- b) Número de cópias de genoma de *P. acnes* em pele lesional e não lesional de pacientes com HMP, identificados por PCR em tempo real usando *primers* específicos para o gene 16S do RNA ribossomal;
- c) PCR em tempo real quantitativa em pele lesional e não lesional, de pacientes com HMP. Categorizada como positiva, quando da identificação de cópias de genoma de *P.acnes* usando *primers* específicos para o gene 16S do RNA ribossomal, em valores maiores ou iguais que o ponto de corte;

5.3.1.2 Variáveis para caracterização da amostra

- a) Sexo – categorizado como masculino e feminino;
- b) Idade – número de anos completos de vida, referido pelo paciente;
- c) História familiar positiva – definida como a história referida pelo paciente, da existência de qualquer familiar até segundo grau portando a dermatose;

- d) Fototipo – definido como a cor da pele do indivíduo conforme os critérios da classificação de Fitzpatrick; Ortone, em 2003, e classificado como I, II, III, IV, V e VI;
- e) Tempo de evolução da dermatose.

Fototipos*	Cr�terios para classifica�o
I - Branca clara	Queima, nunca bronzeia
II - Branca clara	Queima, bronzeia pouco
III – Branca	Queima moderadamente, bronzeia moderadamente
IV – Morena clara	Bronzeia, nunca queima
V - Morena	Bronzeia, nunca queima
VI - Negra	Bronzeia, nunca queima

Quadro 2 - Classifica o da pele de acordo com a cor

* Segundo a classifica o de Fitzpatrick; Ortone, 2003

5.3.2 M todo de coleta e processamento de dados

5.3.2.1 Coleta dos dados

Pacientes atendidos por demanda espont nea e/ou encaminhados de outros servi os, para os ambulat rios de dermatologia do HUOC, em Recife-PE, ap s obterem o diagn stico cl nico de HMP, foram convidados a participar do projeto, ap s explica o e assinatura de um termo de consentimento (Ap ndice A). Em assinado o termo de consentimento, inicialmente responderam a um question rio (Ap ndice B) e posteriormente foram coletadas amostras biol gicas para estudo histopatol gico, de biologia molecular, micol gico e microbiol gico do caso. Os dados coletados, tanto referentes  s vari veis de car ter amostral, quanto  s laboratoriais, foram arquivados em protocolo espec fico para esta pesquisa (Ap ndice B).

5.3.3 Qualidade dos instrumentos de medida e padronização das técnicas

5.3.3.1 Diagnóstico clínico

No momento do exame clínico foi analisada, sob lâmpada de Wood, em sala escura, a pele lesional e não lesional dos pacientes com hipótese diagnóstica de hipomelanose macular progressiva. O encontro de fluorescência vermelho-coral, folicular, sugeriu a presença do *P. acnes*. Todos os pacientes foram fotografados, examinados pela pesquisadora e por mais dois dermatologistas, devidamente treinados, possibilitando maior certeza no diagnóstico dessa dermatose.

5.3.3.2 Pesquisa micológica

Todo paciente, com hipótese diagnóstica clínica de HMP, foi encaminhado ao laboratório de micologia do HUOC, para realização da pesquisa micológica. O material para pesquisa micológica foi coletado utilizando fita gomada aderida ao local da lesão, a qual, posteriormente, foi montada em lâmina de vidro 26 x 76 mm, com a face adesiva voltada para baixo, adicionada uma gota de azul de metileno, e observada à microscopia óptica, com objetiva de 40x. Identificou-se a *Malassezia furfur*, segundo os critérios adotados por Zaitz *et al.*, em 2004, pelo encontro de esporos arredondados e ovalados, agrupados em cachos acompanhados de pseudo-hifas curtas e longas (aspecto em vida parasitária).

5.3.3.3 Biópsia

As biópsias para o exame histopatológico foram realizadas no setor de Dermatologia do HUOC, utilizando *punch* de 4 mm, precedida por anti-sepsia da área e anestesia local. Removeu-se um fragmento de pele lesional e outro, de pele

não lesional, distando no mínimo 1 cm da pele lesional (à inspeção desarmada e à luz de Wood), do mesmo sítio anatômico, no tronco dos pacientes estudados.

Parte do fragmento de biópsia obtido da pele lesional foi fixado em formol a 10% e encaminhado para o setor de Patologia do HUOC, onde um dermatopatologista procedeu à análise histopatológica, utilizando a coloração de rotina (hematoxilina - eosina) e especial para melanina (Fontana Masson). A outra parte, assim como o fragmento obtido da pele não lesional, foram colocados em tubos Eppendorf de 1,5 mL, contendo 500 µL do meio de transporte caldo tioglicolato sem rezazurina (*Becton Dickinson*[®], MD, USA) e encaminhados sob refrigeração ao laboratório para os estudos microbiológico e molecular. Os profissionais que realizaram esses estudos desconheciam à identificação dos fragmentos de pele (lesional e não lesional).

5.3.3.4 Isolamento e identificação do *P. acnes*

Os fragmentos de pele foram dilacerados com a ajuda de agulhas hipodérmicas descartáveis, de extremidades cortantes, 30 x 8 mm, no próprio tubo contendo o meio de transporte. Os tubos foram agitados em “vortex”, durante 3 a 5 min. Uma porção do homogeneizado foi imediatamente semeado em placas de Petri contendo o meio de isolamento, meio basal de Casman (*Becton Dickinson*[®], MD, USA) enriquecido com 5% de sangue desfibrinado de coelho, e o restante conservado a -72° C para posterior realização da PCR.

As placas semeadas foram incubadas a 35° C, em atmosfera de anaerobiose obtida pelo sistema *GasPak plus*[®] (*Becton Dickinson*[®], MD, USA). Após cinco dias de incubação, as placas foram examinadas e as colônias suspeitas de *P. acnes* foram transplantadas para novas placas contendo o meio de Casman e incubadas por 72 h em atmosfera de anaerobiose. O crescimento bacteriano, assim purificado, foi submetido à coloração pelo método de Gram e aos seguintes testes bioquímicos de identificação: produção de indol, nitratase, catalase e degradação da esculina (MACFADDIN, 2000).

5.3.3.5 Reação em Cadeia da Polimerase em Tempo Real

Extração do DNA

Os macerados dos fragmentos de biópsia foram degelados e o DNA extraído, empregando-se o kit comercial *QIAamp Mini Kit* (Qiagen®; Chattersworth, CA, EUA), protocolo para tecido, obedecendo-se às recomendações do fabricante.

Amplificação do DNA

Realizaram-se as reações de amplificação do material genômico em máquina de PCR em tempo real (*iCycler iQ5, BioRad*®) utilizando o sistema TaqMan® para detecção do produto de amplificação.

Foram utilizados *primers* específicos para detectar e amplificar 131 pares de base do gene 16S do RNA ribossomal do *P. acnes* e uma sonda TaqMan® marcada com fluoróforo. As sequências dos *primers* e sondas TaqMan® foram iguais às desenhadas previamente por Eishi *et al.*, em 2002.

PRIMERS
PA-F: 5'- GCGTGAGTGACGGTAATGGGTA-3'
PA-R: 5'-TTCCGACGCGATCAACCA-3'
SONDAS Taqman®
PA-TAQ: FAM-5'- AGCGTTGTCCGGATTTATTGGGCG 3'-TAMRA

Quadro 3 - Sequências de *primers* e *probes* (*Applied Biosystems*®)

As reações da PCR foram preparadas utilizando o reagente *TaqMan*® *Universal PCR Master Mix* (*Applied Biosystems*®, Foster City, CA), contendo

nucleotídeos, tampão, uracil-N-glycosylase (UNG), AmpliTaq[®], de acordo com instruções do fabricante.

O protocolo de ciclagem foi: um ciclo a 50°C durante 2 min; um ciclo a 95°C durante 10 min; 40 ciclos a 95°C durante 15 seg e a 60°C durante 1 min.

Para garantir a reprodutibilidade, a PCR foi realizada em triplicata com resultados similares e a média de cópias de genomas foi calculada.

Controle positivo

Como controle positivo, usou-se DNA extraído de uma cultura de *P. acnes*, previamente isolada e identificada no laboratório Marcelo Magalhães. A quantidade de DNA usada nos ensaios forneceu um valor de *cycle threshold* (Ct) igual a 27, para um background de $2,5 \times 10^4$ fg, isto é, equivalente a 9.260 genomas bacterianos por reação.

Controle negativo da reação

O controle negativo foi efetuado utilizando-se a água. Afastou-se a presença de eventuais inibidores da DNA polimerase testando-se paralelamente o sucesso da amplificação com o gene humano da β -globina.

5.4 Considerações éticas

O estudo foi analisado e aprovado pelo Comitê de Ética do HUOC sob nº. 147/2007 (Anexo A). Os pacientes foram esclarecidos sobre os objetivos da pesquisa, assim como do seu direito de desistir da participação, sem alteração de seu direito à assistência a saúde. Aqueles que concordaram, assinaram o termo de consentimento livre e esclarecido (Apêndice A), para participarem das investigações.

5.5 Processamento e análise dos dados

Nesse estudo foram analisados 36 pacientes atendidos nos ambulatórios de dermatologia do HUOC da UPE, em Recife-PE, cujos dados foram organizados em planilha com o programa MSOffice Excel[®] versão 2003.

A análise dos dados foi processada com o programa *Statistical Package for the Social Sciences for Windows*[®] - SPSS versão 12.0. Na comparação de características entre os grupos de estudo e de comparação, foi empregado o teste não paramétrico de Wilcoxon para amostra pareada, devido à não normalidade dos dados da PCR, e teste de McNemar, para resultados da cultura de *P. acnes*.

Utilizou-se à curva de característica operativa do receptor (curva ROC) para determinação do ponto de corte para o número de cópias de genoma de *P. acnes* com sensibilidade e especificidade máximas, tomando a cultura como padrão-ouro.

6. REFERÊNCIAS

ALMEIDA, A. R. T.; BEDANI, T. P.; DEBS, E. A. F.; FERREIRA, J. A. D. Estudo piloto para avaliar a eficácia da minociclina no tratamento da hipomelanose macular progressiva (HMP). **Surg Cosm Dermatol**, v.1, n. 1, p. 25–35, 2009.

BAGYALAKSHMI, R.; MADHAVAN, H.N.; THERESE, K.L. Development and application of multiplex polymerase chain reaction for the etiological diagnosis of infectious endophthalmitis. **J Postgrad Med**, v. 52, n. 3, p. 179-182, 2006.

BANKS, J. T.; BHARARA, S.; TUBBS, R. S.; WOLFF, C. L.; *et al.* Polymerase chain reaction for the rapid detection of cerebrospinal fluid shunt or ventriculostomy infections. **Neurosurgery**, v. 57, n. 6, p. 1237-1243, 2005.

BORRELI, D. “Cutis trunci variata”. Nueva genodermatosis. **Med Cut I.L.A.** v.15, p. 317–319, 1987.

BROOK, I. Microbiology and management of joint and bone infections due to anaerobic bacteria. **J Orthop Sci**, v. 133, p. 160–169, 2008.

BROOK, I.; FRAZIER, E.H. Infections caused by *Propionibacterium* species. **Rev Infect Dis**, v. 13, p. 819–822, 1991.

COHEN, R. J.; SHANNON, B. A.; McNEAL, J. E.; SHANNON, T.; GARRETT, K. L. *Propionibacterium acnes* associated with inflammation in radical prostatectomy specimens: a possible link to cancer evolution. **J Urol**, v.173, n. 6, p. 1969–1974, 2005.

CUMMINS, C. S. Identification of *Propionibacterium acnes* and related organisms by precipitin tests with trichloroacetic acid extracts. **J Clin Microbiol**, v. 20, n. 2, p. 104–110, 1975.

DI LERNIA, V.; RICCI, C. Progressive and extensive hypomelanosis and extensive pityriasis alba: same disease, different names? **J Eur Acad Dermatol Venereol**, v. 19, p.370–372, 2005.

EISHI, Y.; SUGA, M.; ISHIGE, I.; KOBAYASHI, D.; *et al.* Quantitative analysis of mycobacterium and propionibacterial DNA in lymph nodes of Japanese and European patients with sarcoidosis. **J Clin Microbiol**, v. 40, n.1, p. 198–204, 2002.

FITZPATRICK, T. B.; ORTONE, J. Normal skin color and general considerations of pigmentary disorders. In: FREEDBERG, I. M.; EISEN, A. Z.; WOLF, K.; AUSTEN, K. F.; GOLDSMITH, L. A.; KATZ, S. I. **Fitzpatrick's Dermatology in General Medicine**. 6^a ed. New York: McGraw-HILL, cap. 88, v.1, p. 820, 2003.

GUILLET, G.; HELENON, R.; GAUTHIER, Y.; SURLEVE-BAZEILLE, J. E.; PLANTIN, P.; SASSOLAS, B. Hypomélanoze maculeuse confluyente et progressive du métis mélanoderme. **Ann Dermatol Venereol**, v.119, n.1, p. 19–24, 1992.

GUILLET, G.; HELENON, R.; GAUTHIER, Y.; SURLEVE-BAZEILLE, J. E.; PLANTIN, P.; SASSOLAS, B. Progressive macular hypomelanosis of the trunk: primary acquired hypopigmentation. **J Cutan Pathol**, v.15, n. 5, p. 286–289, 1988.

HARADA, K.; TSUNEYAMA, K.; SUDO, Y.; MASUDA, S.; *et al.* Molecular identification of bacterial 16S ribosomal RNA gene in liver tissue of primary biliary cirrhosis: is *Propionibacterium acnes* involved in granuloma formation?. **Hepatology**, v. 33, n. 3, p. 530–536, 2001.

ISHIGE, I.; USUI, Y.; TAKEMURA, T.; EISHI, Y. Quantitative PCR of mycobacterial and propionibacterial DNA in lymph nodes patients with sarcoidosis. **Lancet**, v. 354, p. 120–123, 1999.

KÖNÖNEN, E.; WADE, G. W. *Propionibacterium, lactobacillus, actinomyces*, and other non-spore-forming anaerobic Gram-positive rods. In: MURRAY, P. R. **Manual of clinical microbiology**. 9th ed. Washington: Artmed, cap. 56, v. 1, p. 872–881, 2007.

KUMARASINGHE, S. P. W.; TAN, S. H.; THNG, S.; THAMBOO, T. P.; LIANG, S.; LEE, Y. S. Progressive macular hypomelanosis in Singapore: a clinic-pathological study. **Int J Dermatol**, v. 45, p. 737–742, 2006.

LAU, S. K. P.; WOO, P. C. Y.; FUNG, A. M. Y.; *et al.* Anaerobic, non-sporulating, Gram-positive bacilli bacteraemia characterized by 16S Rrna gene sequencing. **J Med Microbiol**, v. 53, n. 12, p. 1247–1253, 2004.

LEEMING, J.P.; HOLLAND, K.T.; CUNLIFFE, W.J. The microbial ecology of pilosebaceous units isolated from human skin. **J Gen Microbiol**, v. 130, n. 4, p. 803–7, 1984.

LESUEUR, A.; GRANEL-GARCIA, V.; HELENON, R.; CALES-QUIST, D. Progressive macular confluent hypomelanosis in mixed ethnic melanodermic subjects: an epidemiologic study of 511 patients. **Ann Dermatol Venereol**. v. 121, p. 880–883, 1994.

MACFADDIN, J. F. **Biochemical tests for identification of medical bacteria**. 3rd ed. Philadelphia: Williams; Wilkins, 2000. 912 p.

MACKAY, I. M.; Real-time PCR in the microbiology laboratory. **Clinical Microbiology Infection**, v. 10, p. 190–212, 2004.

McDOWELL, A.; PERRY, A. L.; LAMBERT, P. A.; PATRICK, S. A new phylogenetic group of *Propionibacterium acnes*. **J Med Microbiol**, v.57, n. 2, p. 218–224, 2008.

McDOWELL, A.; SUSANNA, V.; RAMAGE, G.; *et al.* *Propionibacterium acnes*: types I and II represent phylogenetically distinct groups. **J Clin Microbiol**, v. 43, n. 1, p. 326–334, 2005.

McGINLEY, K. J.; WEBSTER, G. F.; LEYDEN, J. J. Facial follicular porphyrin fluorescence; correlation with age and density of *Propionibacterium acnes*. **Br J Dermatol**, v. 102, n. 4, p. 437, 1980.

MOHAMMADI, T.; PIETERSZ, R. N. I.; SCHLTALBERS, L. A.H.; *et al.* Optimal sampling time after preparation of platelet concentrates for detection of bacterial contamination by quantitative real-time polymerase chain reaction. **J Voux Sanguinis**, v. 89, n. 4, p. 208–214, 2005.

MOLLET, I.; ONGENAE, K.; NAEYAERT, J. M. Origin, clinical presentation, and diagnosis of hypomelanotic skin disorders. **Dermatol Clin**, v. 25, n. 3, p. 363–371, 2007.

NAKAMURA, M.; KAMETANI, I.; HIGAKI, S.; YAMAGISHI, T. Identification of *Propionibacterium acnes* by polymerase chain reaction for amplification of 16S ribosomal RNA and lipase genes. **Anaerobe**, v. 9, n. 1, p. 5–10, 2003.

ORTONE, J. P.; BAHADORAN, P.; FITZPATRICK, T. B.; MOSHER, D.; HORI, Y. Hypomelanosis and hypermelanosis. In: FREEDBERG, I. M.; EISEN, A. Z.; WOLFF, K.; AUSTEN, K. F.; GOLDSMITH, L. A.; KATZ, S. I (ed). Fitzpatrick's dermatology in general medicine, 6th ed. New York: **McGraw-Hill**, (Chap 90) p. 836–881, 2003.

PERMAN, M.; SHETH, P.; LUCKY, A. Progressive macular hypomelanosis in a 16 years old. **Pediatr Dermatol**, v. 25, p. 63-65, 2008.

PERRY, A. L.; LAMBERT, P. A. *Propionibacterium acnes*. **Lett Appl Microbiol**, v.42, n. 3, p. 185–188, 2006.

RELYVELD, G. N.; MENKE, H. E.; WESTERHOF, W. Benzoyl peroxide/clindamycin/UVA is more effective than fluticasone/UVA in progressive macular hypomelanosis: A randomized study. **Am J Clin Dermatol**, v. 55, n. 8, p. 836–843, 2006.

RELYVELD, G. N.; MENKE, H. E.; WESTERHOF, W. Progressive macular hypomelanosis: overview. **Am J Clin Dermatol**, v. 8, n. 1, p. 13–19, 2007.

ROSS, E. V. Optical treatments for acne. **Dermatol Ther**, v.18, n. 3, p. 253–266, 2005.

ROTHMAN, R. E.; YANG, S. PCR-based diagnostics for infectious diseases: uses, limitations, and future applications in acute-care settings. **Lancet**, v.4, n. 6, p. 337–347, 2004.

SÃO PAULO. Coordenadoria de Controle de Doenças (CCD), Secretaria do Estado de São Paulo. Introdução da PCR convencional e em tempo real para o diagnóstico

laboratorial das meningites bacterianas. **Bol Epidemiol Paulista**, v. 4, n. 40, p. 1–29, 2007.

SCHALLER, M.; LOEWENSTEIN, M.; BORELLI, C.; *et al.* Induction of a chemoattractive proinflammatory cytokine response after stimulation of keratinocytes with *Propionibacterium acnes* and coproporphyrin III. **Br J Br J Dermatol**, v. 153, n. 1, p. 66–71, 2005.

THERESE, K. L.; ANAND, A. R.; MADHAVAN, H. N. Polymerase chain reaction in the diagnosis of bacterial endophthalmitis. **Br J Ophthalmol**, v. 82, n. 9, p. 1078–1082, 1998. **Dermatol**, v. 153, n. 1, p. 66–71, 2005.

TUNNEY, M. M.; PATRICK, S.; CURRAN, M. D.; *et al.* Detection of prosthetic hip infection at revision arthroplasty by immunofluorescence microscopy and PCR amplification of bacterial 16S r RNA gene. **Am Soc Microbiol**, v. 37, n. 10, p. 3281–3290, 1999.

WEBSTER, G. F.; CUMMINS, C. S. Use of bacteriophage typing to distinguish *Propionibacterium acnes* types I and II. **J Clin Microbiol**, v. 7, n.1, p. 84–90, 1978.

WESTERHOF, W.; RELYVELD, G.; KINGSWIJK, M. M.; MAN, P. *Propionibacterium acnes* and the pathogenesis of progressive macular hypomelanosis. **Arch Dermatol**, v. 140, n. 2, p. 210–214, 2004.

YANG, S.; ROTHMAN, R. E. PCR-based diagnostics for infectious diseases: uses, limitations, and future applications in acute-care settings. **Lancet**, v.4, n. 6, p. 337–347, 2004.

ZAITZ, C.; RUIZ, L. R. B.; SOUZA, V. M. Infecções causadas por agentes do reino Fungi (micoses). In: ZAITZ, C.; RUIZ, L. R. B.; SOUZA, V. M. **Atlas de Micologia Médica – diagnóstico laboratorial**. 2^a. ed. Rio de Janeiro: Medsi, p. 37–38, 2004.

ZELLER, V.; GHORBANI, A.; STRADY, C.; LEONARD, P.; MAMOUDY, P.; DESPLACES, N. *Propionibacterium acnes*: an agent of prosthetic joint infection and colonization. **J Infec**, v. 55, p. 119–124, 2007.

7. ARTIGO 1 – Avaliação da presença de *Propionibacterium acnes* em pele lesional e não lesional de pacientes com hipomelanose macular progressiva por cultura e reação em cadeia da polimerase em tempo real

Enviado aos Archives of Dermatology

Avaliação da presença do *Propionibacterium acnes* em pele lesional e não lesional de pacientes com hipomelanose macular progressiva por cultura e reação em cadeia da polimerase em tempo real

Investigating the presence of *Propionibacterium acnes* in lesional and non-lesional skin in patients with progressive macular hypomelanosis by culture and real-time PCR

Silvana Maria de Moraes Cavalcanti¹

Emmanuel Rodrigues de França¹

Ana Kelly Lins²

Eliane Ruth Barbosa de Alencar¹

Marcelo Magalhães³

Vera Magalhães⁴

¹ - Departamento de Dermatologia da Universidade de Pernambuco, Recife, Pernambuco, Brasil

² - Laboratório de Biologia Molecular Marcelo Magalhães, Recife, Pernambuco, Brasil

³ - Departamento de Micologia da Universidade Federal de Pernambuco, Recife, Pernambuco, Brasil

⁴ - Departamento de Doenças Infecciosas e parasitárias da Universidade Federal de Pernambuco, Recife, Pernambuco, Brasil

Universidade de Pernambuco – Recife, Pernambuco, Brasil

Endereço para contato.

Dr^a. Silvana Maria de Moraes Cavalcanti

Rua Estrela, 77, apto 401

Parnamirim, Recife, PE

CEP 52060-160

Fone (FAX): 55 (81) 3227-3350 55 (81) 3227-5066

E-mail: silvana_cavalcanti@yahoo.com.br

RESUMO

Introdução: A hipomelanose macular progressiva é uma dermatose de etiologia desconhecida. Admite-se a participação do *Propionibacterium acnes*, um saprófita dos folículos pilossebáceos. **Objetivo:** Avaliar a presença do *Propionibacterium acnes* em pele lesional e não lesional de pacientes com hipomelanose macular progressiva, por meio da reação em cadeia da polimerase em tempo real quantitativa e cultura bacteriológica de fragmento de pele. **Pacientes e Métodos:** Estudo exploratório, observacional, com comparação laboratorial da pele lesional (grupo de estudo) e não lesional (grupo de comparação), em pacientes com hipomelanose macular progressiva, foi realizado envolvendo 36 pacientes, atendidos nos ambulatórios de dermatologia do Hospital Universitário Oswaldo Cruz, Recife, Pernambuco, Brasil, entre março e maio de 2008. Todos os pacientes foram submetidos a exame sob luz de Wood, pesquisa micológica e biópsias de pele lesional e não lesional do dorso. Os fragmentos de pele foram submetidos a exame histopatológico, cultura bacteriológica e reação em cadeia da polimerase em tempo real quantitativa. Com o programa Statistical Package for Social Sciences, versão 12.0, procedeu-se à determinação de relação com os testes de Wilcoxon e de McNemar. **Resultados:** Houve predomínio significativo do *Propionibacterium acnes* na pele lesional, comparada com a pele não lesional ($p < 0,001$), demonstrado por cultura e PCR em tempo real quantitativa. **Conclusão:** Apesar do *Propionibacterium acnes* ser um saprófita, pode-se aventar a hipótese desse microrganismo ter participação no desenvolvimento da hipomelanose macular progressiva.

Descritores: Hipopigmentação / hipomelanose macular progressiva. *Propionibacterium acnes*. Reação em cadeia da polimerase. Biópsia/Bacteriologia.

ABSTRACT

Introduction: Progressive macular hypomelanosis is a dermatosis of unknown etiology. It has been concluded that it involves the presence of *Propionibacterium acnes*, a saprophyte of the pilosebaceous follicles. **Objective:** To evaluate the presence of *Propionibacterium acnes* in lesional and non-lesional skin of patients with progressive macular hypomelanosis, through quantitative real-time polymerase chain reaction and bacterial culture from a skin fragment. **Patients and Methods:** An observational, exploratory study, with laboratory comparison of lesional (study group) and non-lesional skin (comparison group), in patients with progressive macular hypomelanosis, was carried out with 36 patients, attended at dermatology outpatients at the Oswaldo Cruz University Hospital (OCUH), Recife, Pernambuco, Brazil, between March and May 2008. All patients were submitted to a Wood's lamp examination, mycological research and biopsies of lesional and non-lesional skin from the back. Skin fragments were submitted to a histopathology test, bacterial culture and a quantitative real-time polymerase chain reaction test. The program Statistical Package for Social Sciences, version 12.0, was employed for relationship analysis with the Wilcoxon and McNemar tests. **Results:** There was a significant predominance of *Propionibacterium acnes* on lesional skin, in comparison to non-lesional skin ($p < 0,001$), as demonstrated by culture and quantitative real-time PCR. **Conclusion:** Although *Propionibacterium acnes* is a saprophyte, the hypothesis may be raised that this microorganism participates in the development of progressive macular hypomelanosis.

Key-words: Hypopigmentation / progressive macular hypomelanosis. *Propionibacterium acnes*. Polymerase chain reaction. Biopsy/Bacteriology.

Introdução

A hipomelanose macular progressiva (HMP) é uma dermatose que acomete adultos jovens, sendo mais frequente no sexo feminino^{1,2}. Caracteriza-se por máculas hipocrômicas localizadas principalmente em tronco, que tendem a progredir em extensão durante meses ou anos e depois, estacionam. Em pacientes melanodérmicos, as lesões contrastam com a pele normal, levando a uma insatisfação estética com prejuízo nas relações sociais¹.

Atualmente, o diagnóstico da HMP é clínico, baseado na observação de máculas hipocrômicas localizadas em tronco, sem antecedente de inflamação, infecção ou injúria. O exame histopatológico, embora não seja específico, ajuda no diagnóstico diferencial com outras dermatoses, demonstrando apenas redução da pigmentação, com alterações histológicas mínimas quando comparado com a pele normal³.

Sua etiologia é desconhecida, o que tem motivado pesquisas. Em 2004, Westerhof *et al.*², ao demonstrarem presença de fluorescência avermelhada pela luz de Wood em pele lesional de oito pacientes, e de *Propionibacterium acnes* (*P. acnes*) em fragmentos de biópsia de pele lesional de sete dos oito pacientes, admitiram que essa bactéria poderia estar associada à dermatose. O *P. acnes* produz uma porfirina que promove coloração avermelhada, folicular, quando analisada sob a luz de Wood. Os autores² sugeriram que o *P. acnes* produziria um fator que interfere com a melanogênese, levando ao surgimento de máculas hipopigmentadas.

Em um estudo comparativo realizado por Relyveld *et al.* (2006)⁴ em 45 pacientes com HMP, utilizando medicamentos que apresentam atividade contra o *P. acnes*, em um lado do tronco (loção com peróxido de benzoíla a 5%, à noite e clindamicina a 1% durante o dia), e, no outro lado, corticóide tópico (creme com fluticasona 0,05%). Após irradiação com ultravioleta A, observaram uma repigmentação significativa ($p < 0,001$) no lado do dorso em que foi aplicado o peróxido de benzoíla e a clindamicina. Como estes medicamentos apresentam

atividade contra o *P. acnes*, tais resultados fortaleceram a idéia de que existe uma associação entre essa bactéria e a HMP. Essa constatação abriu a possibilidade de perspectivas terapêuticas incluindo o uso de antibioticoterapia, pois a doença era considerada até então sem tratamento ⁵.

A identificação do *P. acnes*, por fluorescência avermelhada à luz de Wood, fornece uma avaliação do número de bactérias e reflete a taxa de excreção de sebo. Essa é mais intensa nos adultos jovens, declinando depois dos 50 anos ⁶.

Outra forma de identificação dessa bactéria é a cultura, porém o *P. acnes* é de difícil crescimento em meios usuais para aeróbios e pode necessitar de longo período de incubação ⁷⁻⁸. Por se tratar de uma bactéria anaeróbica, o seu isolamento requer métodos apropriados de coleta, transporte e cultivo ⁹.

A reação em cadeia da polimerase (PCR), principalmente em tempo real quantitativa ⁷, tem demonstrado aplicabilidade para situações clínicas nas quais o organismo infectante apresenta dificuldade de crescimento em meios de cultura usuais ^{7,10}. Revela-se uma técnica sensível, rápida, eficaz ¹¹⁻¹² e reprodutível ¹³ para identificação do *P. acnes* ¹¹⁻¹².

Oligoiniciadores (*primers*) específicos para amplificar a sequência 16S do RNA ribossomal do *P. acnes* vêm sendo utilizados com bons resultados ^{11,14-15}. No entanto, há poucos estudos publicados tanto no que diz respeito à etiologia, como ao tratamento dessa dermatose e faltam referências quanto à sensibilidade e especificidade da PCR em tempo real para identificação do *P. acnes* na HMP.

O presente trabalho tem como objetivo avaliar a presença de *P. acnes* em pele lesional e não lesional de pacientes com hipomelanose macular progressiva, por meio da reação em cadeia da polimerase em tempo real quantitativa e cultura bacteriológica de fragmento de pele.

Pacientes e métodos

Realizou-se um estudo exploratório, observacional, com grupo de comparação, envolvendo 38 pacientes maiores de 18 anos de idade e diagnóstico de HMP, independente de sexo. Os pacientes foram atendidos nos ambulatórios de dermatologia do Hospital Universitário Oswaldo Cruz, Recife, Pernambuco, por demanda espontânea ou encaminhamento de outros serviços, no período de Março a Maio de 2008.

Foram considerados critérios de exclusão: presença de acne em dorso, lactação, presença de dermatose em tronco ou referência de uso de medicação com atividade para *P. acnes*, nos três meses que antecederam a consulta com a pesquisadora.

Devido à inexistência de dados epidemiológicos relativos à frequência da HMP no Brasil, ao identificar-se que com o tamanho amostral de 36 pacientes já havia significância estatística quanto à presença de *P. acnes* em pele lesional dos pacientes com HMP, por questões éticas e devido ao emprego de procedimento invasivo para coleta do material biológico destinado a exames laboratoriais, optou-se por encerrar a coleta de dados.

A HMP foi caracterizada pela presença de máculas hipocrômicas em dorso, confluentes na linha média (figuras 1A e B), assintomáticas, excluídos os diagnósticos diferenciais de pitíriase versicolor, dermatite atópica, dermatite seborréica, micose fungóide hipopigmentada, vitiligo, manchas hipocrômicas residuais e hanseníase indeterminada.

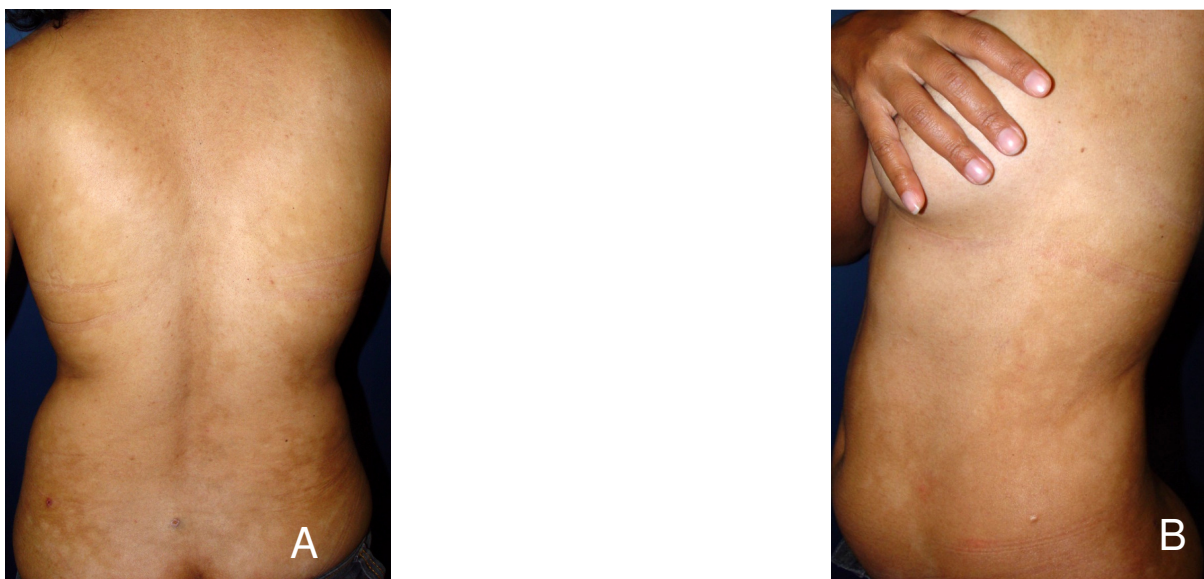

Figura 1A e B - Máculas hipocrômicas no tronco de uma paciente com HMP.

Todos os pacientes foram submetidos a exame dermatológico por três dermatologistas à vista desarmada e sob lâmpada de Wood, em sala escura. O encontro de fluorescência vermelho-coral, folicular, sugeriu a presença do *P. acnes*. Esses pacientes foram submetidos à pesquisa micológica pelo método da fita gomada¹⁶ e, à biópsia de pele de área lesional e não lesional para estudo histopatológico, de biologia molecular e microbiológico.

Removeu-se um fragmento de pele lesional e outro de pele não lesional, distando no mínimo 1 cm da pele lesional, identificada à inspeção desarmada e à luz de Wood, do mesmo sítio anatômico do tronco, utilizando *punch* de 4 mm. Parte do fragmento de biópsia obtido da pele lesional foi fixado em formol a 10% e analisado por um dermatopatologista, com a finalidade de excluir diagnósticos diferenciais da HMP. Utilizou-se coloração de rotina (hematoxilina-eosina) e especial para melanina (Fontana Masson). A outra parte, assim como o fragmento obtido da pele não lesional, foram encaminhados para realização dos estudos microbiológico e molecular. Os profissionais que realizaram esses estudos desconheciam a identificação dos fragmentos de pele.

Foi realizada cultura do homogeneizado dos fragmentos de pele lesional e não lesional, usando o meio basal de Casman (Becton Dickinson[®], MD,

USA) enriquecido com 5% de sangue desfibrinado de coelho, em atmosfera de anaerobiose obtida pelo sistema *GasPak plus* (*Becton Dickinson*[®], MD, USA). As colônias suspeitas de *P. acnes* foram reisoladas e submetidas à coloração pelo método de Gram e aos testes bioquímicos de identificação da espécie bacteriana (produção de indol, nitratase, catalase e degradação da esculina)¹⁷.

O DNA do *P. acnes* foi extraído dos macerados de fragmentos de pele lesional e não lesional, obedecendo as instruções do protocolo para tecidos do kit comercial *QIAamp*[®] *Mini Kit* (Qiagen[®]; Chattersworth, CA, EUA). Realizaram-se as reações de amplificação do material genômico em termociclador *iCycler*[®] *iQ5* (BioRad[®]), utilizando o sistema *TaqMan*[®] (*Applied Biosystems*[®], Foster City, CA) para detecção do produto de amplificação.

Foram utilizados *primers* específicos para detectar e amplificar 131 pares de base do gene 16S do RNA ribossomal do *P. acnes* e uma sonda *TaqMan*[®] marcada com fluoróforo. As sequências dos *primers* foram: PA-F: 5'-GCGTGAGTGACGGTAATGGGTA-3' e PA-R: 5'-TTCCGACGCGATCAACCA-3'. A sonda *TaqMan*[®] foi FAM-5'-AGCGTTGTCCGGATTTATTGGGCG 3'-TAMRA¹⁸.

Na plataforma *iCycler*[®] *iQ5* (BioRad[®]), empregou-se o protocolo de ciclagem: um ciclo a 50°C durante 2 min; um ciclo a 95°C durante 10 min; 40 ciclos a 95°C durante 15 seg e a 60°C durante 1 min.

Para garantir a reprodutibilidade, a PCR foi realizada em triplicata com resultados similares e a média de cópias de genomas foi calculada.

Como controle positivo, usou-se DNA extraído de uma cultura de *P. acnes*, previamente isolada e identificada. A quantidade de DNA usada nos ensaios forneceu um valor $Ct=27$, *background* $2,5 \times 10^4$ fg, isto é, equivalente a 9.260 genomas bacterianos por reação. O controle negativo foi efetuado utilizando-se água. A ação de eventuais inibidores da DNA polimerase foi verificada testando-se paralelamente o sucesso da amplificação com o gene humano da β -globina.

As variáveis estudadas foram número de cópias de genoma de *P. acnes* determinado por PCR em tempo real e os resultados da cultura para

identificação da bactéria em pele lesional (grupo de estudo) e não lesional (grupo de comparação).

Foram consideradas variáveis de caracterização amostral: idade (expressa em anos), sexo, fototipos conforme classificação de Fitzpatrick e Ortone¹⁹ e história familiar até segundo grau de HMP.

Empregaram-se os programas: *Microsoft Office Excel*[®], versão 2003, para o gerenciamento do banco de dados, *Statistical Package for Social Sciences for Windows*[®] (SPSS), versão 12.0, para a execução dos cálculos estatísticos, elaboração e edição de gráficos, e *Microsoft Office Word*[®], versão 2003, para elaboração das tabelas.

Na comparação de características entre os grupos, foram empregados o teste não paramétrico de Wilcoxon para amostra pareada, devido a não normalidade dos dados da PCR, e teste de McNemar, para resultados da cultura de *P. acnes*.

O presente estudo foi analisado e aprovado pela Comissão de Ética do HUOC, sob nº. 147/2007.

Esta pesquisa não envolveu conflito de interesses.

Resultados

Dos 38 pacientes que iniciaram o estudo, dois foram excluídos do trabalho. Em um deles, a biópsia da pele não lesional incluiu parte da pele lesional, o que poderia comprometer os resultados da PCR em tempo real quantitativa. O outro se recusou a ser submetido às biópsias de pele. A amostra ficou composta, então, por 36 pacientes.

Os 36 pacientes caracterizaram-se por idade variando entre 18 e 42 anos (média $27,1 \pm 1$), com predomínio no sexo feminino (27; 75%), maior frequência dos fototipos IV (15; 41,7%) e V (12; 33,3%), ausência de história familiar

HMP (20; 55,6%) (Tabela 1). O tempo de evolução da HMP variou entre um mês e 19 anos.

Tabela 1 - Características demográficas e clínicas dos 36 pacientes portadores de HMP – HUOC – Recife - Março–Maio 2008

Variáveis	n (%)
Sexo	
Feminino	27 (75,0%)
Masculino	9 (25,0%)
Fototipo	
II	2 (5,6%)
III	7 (19,4%)
IV	15 (41,7%)
V	12 (33,3%)
História familiar de HMP*	
Não	20 (55,6%)
Sim	16 (44,4%)

Dentre pacientes analisados, houve predomínio das manchas em região lombar (97,0%), seguida, em frequência, por tórax (91,7%), abdome (91,7%), região sacra (91,7%), pescoço (8,0%), coxas (2,8%), mamas (2,8%) e nádegas (2,8%). No abdome, as manchas predominaram na região epigástrica, em todos os pacientes estudados.

O exame histopatológico das máculas da HMP revelou alterações inespecíficas e sutis, demonstrando pequenos focos de diminuição da melanina basal onde havia melanócitos aparentes, sem alterações da derme ou hipoderme.

Comparando os resultados da cultura de pele lesional e não lesional, observou-se uma associação significativa entre a presença da *P. acnes* na pele lesional e a HMP, conforme apresentado na tabela 2.

Tabela 2 - Comparação dos resultados da cultura para detecção de *P. acnes* em biópsias de pele lesional e não lesional de 35 pacientes com HMP – HUOC – Março–Maio 2008

Biópsia de pele	Cultura*		Total N (%)
	Positiva n (%)	Negativa n (%)	
Lesional	33 (94,3)	2 (5,7)	35 (100,0)
Não lesional	4 (11,4)	31 (88,6)	35 (100,0)

NOTA: Teste de McNemar; $p < 0,001$
Um paciente não realizou a cultura

O número de cópias de genoma de *P. acnes*, detectados por meio da PCR em tempo real quantitativa, foi significativamente maior na pele lesional (Tabela 3).

Tabela 3 - Comparação do número de cópias de genoma de *P. acnes* determinado por PCR em tempo real quantitativa em biópsias de pele lesional e não lesional de 36 pacientes com HMP – HUOC – Março–Maio 2008

Biópsia de pele	Número de cópias de genoma de <i>P. acnes</i>			
	Erro-padrão	Mediana	Mínimo	Máximo
Lesional	1.956,86	7.796,30	158,89	42.222,22
Não lesional	95,73	211,80	22,37	3.011,11

NOTA: Teste de Wilcoxon; $p < 0,001$

Discussão

A observação de uma maior frequência de pacientes com fototipos IV e V provavelmente, reflete as características da cor da pele da Região Nordeste do Brasil e concorda com os resultados de outros estudos que referem um maior número de casos em pessoas com fototipos III, IV e V⁴. Em pacientes com fototipos altos, as manchas hipocrômicas da HMP contrastam com a pele do paciente gerando maior busca por atendimento dermatológico.

O relato de história familiar em menos de 50% dos casos e a variabilidade no tempo de evolução das manchas, pode decorrer do fato da dermatose predominar em tronco, área normalmente protegida pela roupa, posto que a identificação das mesmas em alguns casos dependia da observação de terceiros.

Constatou-se predomínio significativo do *P. acnes* na pele lesional quando comparada com a pele não lesional ($p < 0,001$), demonstrado através da cultura e PCR em tempo real quantitativa, evidenciando-se um acúmulo da bactéria nas lesões da HMP.

O predomínio de *P. acnes* em pele lesional de pacientes com HMP, já tinha sido descrito por Westerhof *et al.*² que demonstraram a presença da bactéria

através da cultura em sete dos oito pacientes com HMP, na pele lesional e, em nenhum paciente, na pele não lesional. Além de identificarmos essa bactéria através da cultura, quantificamos o número de cópias genômicas utilizando-se a PCR em tempo real e analisando-se um maior número de pacientes.

Em virtude do *P. acnes* prevalecer nos folículos pilosebáceos, é possível que se tivéssemos pesquisado este microrganismo em escamas epidérmicas e não em fragmentos de biópsia de pele, não tivéssemos detectado alguns casos positivos²⁰.

Um fato que fortalece o envolvimento da bactéria no desencadeamento da HMP é a repigmentação das lesões após uso de antimicrobianos tópicos⁴ e sistêmicos^{21,22}.

Embora o *P. acnes* seja um saprófita da unidade pilosebácea²³, há evidências de que ele possa desencadear uma resposta imunológica ao produzir toxinas exocelulares e metabólitos que podem lesar diretamente o tecido do hospedeiro, a exemplo do que ocorre na acne²⁴. Além da acne, sua participação é investigada no granuloma em paciente com cirrose biliar primária¹⁵, em infecções do líquido cérebro-espinhal¹², endoftalmites^{25,26}, infecções de prótese articular⁸ e na bacteremia²⁷.

Mesmo que se admita que o simples achado do *P. acnes* não indica que o mesmo esteja associado à HMP, apenas 4 (11,4%) pacientes apresentaram cultura positiva na pele não lesional. Em 33 (94,3%) pacientes, o *P. acnes* estava presente na lesão demonstrando um acúmulo anormal dessa bactéria nas lesões de HMP. Esses resultados são ainda mais significantes quando se considera que as biópsias de pele lesional e não lesional foram coletadas no mesmo sítio anatômico e que os profissionais envolvidos na realização dos exames laboratoriais desconheciam a origem dos fragmentos de biópsia, o que minimizou o viés de informação.

Na realidade, não é tarefa fácil o estabelecimento do papel etiopatogênico de microrganismos saprófitas. O *Staphylococcus aureus*, por exemplo, pode determinar doenças clinicamente manifestas ou colonização²⁸. Nem

sempre é possível a distinção entre o estado de colonização ou infecção por estes microrganismos. Fatores relacionados ao hospedeiro e a bactéria, parecem estar implicados no desencadeamento de infecção ²⁹.

É possível que haja outros fatores envolvidos no desenvolvimento da HMP. O fato de ocorrer mais frequentemente em mulheres jovens, nos faz pensar em um possível envolvimento hormonal nessa dermatose.

As pesquisas têm avançado no sentido de determinar a presença do *P. acnes*, avaliando-se o título sérico de anticorpos anti-*P. acnes* ³⁰, o polimorfismo gênico do *P. acnes*, a sorotipagem por Elisa usando-se anticorpos monoclonais e policlonais ³¹ e estimando a carga bacteriana, do que deriva a importância da PCR em tempo real ³².

Até o momento, não há trabalhos mostrando se cepas de *P. acnes* encontradas na pele lesional de pacientes com HMP diferem genotípica e fenotipicamente daquelas presentes na pele não lesional. São reconhecidos três subtipos de *P. acnes* ³³. É importante que pesquisas sejam realizadas no sentido de determinar se subtipos específicos de *P. acnes* estão envolvidos na HMP. É possível que haja atributos diferentes de virulência entre as diferentes cepas.

Conclusão

Houve um predomínio de *P. acnes* em pele lesional de pacientes com HMP sugerindo a participação dessa bactéria no desenvolvimento da HMP. Os resultados observados com a PCR em tempo real foram semelhantes aos da cultura. Entretanto, a PCR em tempo real além de permitir a quantificação, possibilita a rápida e precisa detecção do DNA bacteriano, tendo grande aplicabilidade em situações que o microrganismo infectante cresce com dificuldade em meios de cultura habituais, como no caso do *P. acnes*.

Agradecimentos

A Dra. Laura Costa Brandão pela realização da pesquisa micológica nos pacientes desta pesquisa

A todos os colegas dermatologistas que contribuíram para realização deste estudo.

Referências

1. Kumarasinghe SPW, Tan SH, Thng S, Thamboo TP, Liang S, Lee YS. Progressive macular hypomelanosis in Singapore: a clinico-pathological study. *Int J Dermatol* 2006;45:737–742.
2. Westerhof W, Relyveld G, Kingswijk MM, Man P. *Propionibacterium acnes* and the pathogenesis of progressive macular hypomelanosis. *Arch Dermatol* 2004;140(2):210–214.
3. Relyveld GN, Menkie HE, Westerhof W. Progressive macular hypomelanosis: overview. *Am J Clin Dermatol* 2007;8(1):13–19.
4. Relyveld GN, Menkie HE, Westerhof W. Benzoyl peroxide/clindamycin/UVA is more effective than fluticasone/UVA in progressive macular hypomelanosis: A randomized study. *Am J Clin Dermatol* 2006;55(8):836–843.
5. Ortone JP, Bahadoran P, Fitzpatrick TB, Mosher D, Hori Y. Hypomelanosis and hypermelanosis. In: FREEDBERG, I. M.; EISEN, A. Z.; WOLFF, K.; AUSTEN, K. F.; GOLDSMITH, L. A.; KATZ, S. I. **Fitzpatrick's dermatology in general medicine**. 6th. ed. New York: McGraw-Hill, Cap. 73, v. 2, p. 622–640, 2008.
6. McGinley KJ, Webster GF, Leyden JJ. Facial follicular porphyrin Fluorescence; correlation with age and density of *Propionibacterium acnes*. *Br J Dermatol* 1980;102(4):437.
7. Mohammadi T, Pietersz RN, Scholtalbers LA, Vandenbroucke-Grauls CM, Savelkoul PH, Reesink HW. Optimal sampling time after preparation of platelet concentrates for detection of bacterial contamination by quantitative real-time polymerase chain reaction. *Vox Sang* 2005;89(4):208–214.
8. Zeller V, Ghorbani A, Strady C, Leonard P, Mamoudy P, Desplaces N. *Propionibacterium acnes*: an agent of prosthetic joint infection and colonization. *J Infec* 2007;55:119–124.
9. Brook I. Microbiology and management of joint and bone infections due to anaerobic bacteria. *J Orthop Sci* 2008;133:160–169.
10. Yang S, Rothman RE. PCR-based diagnostics for infectious diseases: uses, limitations, and future applications in acute-care settings. *Lancet* 2004;4(6):337–347.
11. Nakamura M, Kametani I, Higaki S, Yamagishi T. Identification of *Propionibacterium acnes* by polymerase chain reaction for amplification of 16S ribosomal RNA and lipase genes. *Anaerobe* 2003;9(1):5–10.

12. Banks JT, Bharara S, Tubbs RS, Wolff CL, Gillespie GY, Markert JM, Blount JP. Polymerase chain reaction for the rapid detection of cerebrospinal fluid shunt or ventriculostomy infections. *Neurosurgery* 2005;57(6):1237–1243.
13. Mackay IM. Real-time PCR in the microbiology laboratory. *Clin Microbiol Inf* 2004;10:190–212.
14. Rossi F, Torriani S, Dellaglio F. Genus and specific PCR-based detection of propionibacteria in environmental samples by using primers the genes encoding 16S rRNA. *Appl Environ Microbiol* 1999;65(9):4241–4244.
15. Harada K, Tsuneyama K, Sudo Y, Masuda S, Nakanuma Y. Molecular identification of bacterial 16S ribosomal RNA gene in liver tissue of primary biliary cirrhosis: Is *Propionibacterium acnes* involved in granuloma formation?. *Hepatology* 2001;33(3):530–536.
16. Zaitz C, Ruiz LRB, Souza VM. Infecções causadas por agentes do reino *Fungi* (micoses). In: Zaitz C, Ruiz LRB, Souza VM. Atlas de micologia médica – diagnóstico laboratorial. 2ª. ed. Rio de Janeiro: Medsi 2004:37–38.
17. Macfaddin JF. Biochemical tests for identification of medical bacteria. 3rd ed. Philadelphia: Williams; Wilkins, 2000. 912p.
18. Eishi Y, Suga M, Ishige I, Kobayashi D, Yamada T, Takemura T *et al.* Quantitative analysis of mycobacterium and propionibacterial DNA in lymph nodes of Japanese and European patients with sarcoidosis. *J Clin Microbiol* 2002;40(1):198–204.
19. Fitzpatrick TB; Ortone J. Normal Skin Color and General Considerations of Pigmentary Disorders. In: Freedberg IM, Eisen AZ, Wolf K, Austen KF, Goldsmith LA, Katz SI. Fitzpatrick's Dermatology in General Medicine. 6th ed. McGraw-HILL 2003;1:820.
20. Ross EV. Optical treatments for acne. *Dermatol Ther* 2005;18(3):253–266.
21. A eficácia da minociclina no tratamento da hipomelanose macular progressiva (HMp). *Surg Cosmetic Dermatol* 2009;1(1):25–35.
22. Perman M, Sheth P, Lucky A. Progressive macular hypomelanosis in a 16 years old. *Pediatr Dermatol.* 2008;25:63-5.
23. Cogen AL, Nizet V, Gallo RL. Skin microbiota: a source of disease or defence? *Brit J Dermatol* 2008;158:442–455.
24. Schaller M, Loewenstein M, Borelli C, Jacob K, Vogeser M, Burgdorf WH, Plewig G. Induction of a chemoattractive proinflammatory cytokine response after stimulation of keratinocytes with *Propionibacterium acnes* and coproporphyrin III. *Br J Dermatol* 2005;153(1):66–71.

25. Bagvalakshunt R, Madhavan HN, Threse KL. Development and application of multiplex polymerase chain reaction for the etiological diagnosis of infectious endophthalmitis. *J Postgrad Med* 2006;52(3):179–182.
26. Hollander DA, Dodds EM, Wood IS, Alvarado JA. *Propionibacterium acnes*. Endophthalmitis with bacterial sequestration in a Molteno's implant after cataract extraction. *Am J Ophthalmol* 2004;138(5):878–879.
27. Lau SK, Woo PC, Fung AM, Chan KM, Woo GK, Yuen KY. Anaerobic, non-sporulating, Gram-positive bacilli bacteraemia characterized by 16S RNA gene sequencing. *J Med Microbiol* 2004;53(12):1247–1253.
28. Brooks GF, Butel JS, Butel GS, Morse SA. Os estafilococos. In: *Microbiologia Médica*. 21nd ed. Salvador: Guanabara Koogan, cap. 14, p. 157-162, 2000.
29. Lucet JC, Chevret, S, Zaleski, I. D, Chastang, C, Régnier, B. Prevalence and risk factors for carriage of methicillin-resistant *Staphylococcus aureus* at admission to the intensive care unit. *Arch Intern Med* 2003;163:181-188.
30. Shannon BA, Cohen RJ, Garrett KL. The antibody response to *Propionibacterium acnes* is an independent predictor of serum prostate-specific antigen levels in biopsy-negative men. *Br J Urol* 2007;101:429–435.
31. Furukawa A, Uchida K, Ishige Y, Ishige I, Kobayayshi I, Takemura T *et al*. Characterization of *Propionibacterium acnes* isolates from sarcoid and non-sarcoid tissues with special reference to cell invasiveness, serotype, and trigger factor gene polymorphism. *Microbiol Pathog* 2009;46:80–87.
32. Alexeyev O, Olsson J, Elgh F. Is there evidence for a role of *Propionibacterium acnes* in prostatic disease? *Urology* 2009;73(2):220–224.
33. McDowell A, Perry AL, Lambert PA, Patrick S. A new phylogenetic group of *Propionibacterium acnes*. *J Med Microbiol* 2008; 57: 218-224.

8. ARTIGO 2 – Avaliação quantitativa do *Propionibacterium acnes* em pele lesional e não lesional de pacientes com hipomelanose macular progressiva por reação em cadeia da polimerase em tempo real

Enviado ao Brazilian Journal of Microbiology

Avaliação quantitativa do *Propionibacterium acnes* em pele lesional e não lesional de pacientes com hipomelanose macular progressiva por reação em cadeia da polimerase em tempo real

A quantitative analysis of *Propionibacterium acnes* in lesional and non-lesional skin of patients with progressive macular hypomelanosis by real-time PCR

Silvana Maria de Moraes Cavalcanti¹

Emmanuel Rodrigues de França¹

Marcelo Magalhães²

Ana Kelly Lins³

Laura Costa Brandão⁴

Vera Magalhães⁵

¹ - Departamento de Dermatologia da Universidade de Pernambuco, Recife, Pernambuco, Brasil

² - Departamento Micologia da Universidade Federal de Pernambuco, Recife, Pernambuco, Brasil

³ - Laboratório de Biologia Molecular Marcelo Magalhães, Recife, Pernambuco, Brasil

⁴ - Departamento de Micologia da Universidade de Pernambuco, Recife, Pernambuco, Brasil

⁵ - Departamento de Doenças Infecciosas e Parasitárias da Universidade Federal de Pernambuco, Recife, Pernambuco, Brasil

Universidade de Pernambuco – Recife, Pernambuco, Brasil

Endereço para contato.

Dr^a. Silvana Maria de Moraes Cavalcanti

Rua Estrela, 77, apto 401

Parnamirim, Recife, PE

CEP 52060-160

Fone (FAX): 55 (81) 3227-3350 55 (81) 3227-5066

E-mail: silvana_cavalcanti@yahoo.com.br

RESUMO

Introdução: A etiologia da hipomelanose macular progressiva é desconhecida, sendo sugerida a participação do *Propionibacterium acnes*. A cultura microbiológica é empregada como método de identificação do *Propionibacterium acnes* e novos métodos de identificação estão sendo pesquisados, dentre os quais a reação em cadeia da polimerase em tempo real. **Objetivo:** determinar o ponto de corte para o número de cópias de genoma de *Propionibacterium acnes* na pele lesional de pacientes com hipomelanose macular progressiva como marcador de sua positividade, utilizando-se a reação em cadeia da polimerase em tempo real quantitativa e a cultura em anaerobiose, considerada padrão-ouro. **Pacientes e Métodos:** Um estudo observacional com grupo de comparação, incluiu 35 portadores da dermatose, atendidos no Hospital Universitário Oswaldo Cruz, Pernambuco, Brasil, entre março e maio de 2008. Pele lesional foi comparada a não lesional quanto à positividade da reação em cadeia da polimerase em tempo real e da cultura. Com o programa Statistical Package for Social Sciences, versão 12.0, procedeu-se à determinação de associação com o teste de McNemar, e do ponto de corte com a curva ROC para valores máximos. **Resultados:** O *Propionibacterium acnes* foi mais frequente nas áreas lesionais ($p < 0,025$). O ponto de corte do *Propionibacterium acnes* em pele lesional igualou-se a 1.333 cópias de genoma, com sensibilidade de 87,9% e especificidade de 100,0%. **Conclusão:** Sendo o *Propionibacterium acnes* um saprófita, o conhecimento do ponto de corte pode auxiliar na determinação de sua positividade em pele lesional de pacientes com esta dermatose.

Descritores: Hipopigmentação/hipomelanose macular progressiva.

Propionibacterium acnes. Reação em cadeia da polimerase. Biópsia/bacteriologia. Curva ROC.

ABSTRACT

Introduction: The etiology of progressive macular hypomelanosis is unknown, and it has been suggested that *Propionibacterium acnes* plays a role. Microbiological cultures are employed as a method of identifying *Propionibacterium acnes* and new identification methods have been investigated, amongst them quantitative real-time polymerase chain reaction. **Objective:** To determine the cut-off point for the number of genome copies of *Propionibacterium acnes* on lesional skin of patients with progressive macular hypomelanosis as positive marker employing quantitative real-time polymerase chain reaction and anaerobic culture, considered “gold standard”. **Patients and Methods:** An observational study with a comparison group, included 35 patients with dermatosis, attended at the Oswaldo Cruz University Hospital, Pernambuco, Brazil, between March and May 2008. Lesional skin was compared to non-lesional skin through positive testing with real-time polymerase chain reaction and culture. The program Statistical Package for Social Sciences, version 12.0, was employed for the association analysis with the McNemar test, and the cut-off point with the ROC curve for maximum values. **Results:** *Propionibacterium acnes* was most frequent in lesional areas ($p < 0,025$). The cut-off point of *P. acnes* on lesional skin was 1.333 genome copies, with a sensitivity of 87,9% and specificity of 100,0%. **Conclusion:** Since *Propionibacterium acnes* is a saprophyte, knowing the cut-off point may assist in determining its positivity on lesional skin in patients with this dermatosis.

Key-words: Hypopigmentation/progressive macular hypomelanosis. *Propionibacterium acnes*. Polymerase chain reaction. Biopsy/bacteriology. ROC curve.

Introdução

A hipomelanose macular progressiva (HMP) é uma dermatose que acomete adultos jovens e se caracteriza por máculas hipocrômicas, assintomáticas, numulares, de bordas bem definidas, localizadas principalmente em tronco, abdômen¹ e parte superior das extremidades², tendendo a confluir na linha média³.

É frequentemente confundida com pitíriase versicolor, hanseníase, micose fungóide hipopigmentada³, pitíriase alba, vitiligo e manchas hipocrômicas residuais⁴. O exame histopatológico é inespecífico, demonstrando apenas redução da melanina na epiderme, sem alterações da derme⁵.

Embora sua etiologia seja desconhecida, em 2004, Westerhof *et al.*⁵ observaram fluorescência avermelhada, folicular, pela luz de Wood em pele lesional de oito pacientes analisados e comprovaram a presença do *P. acnes*, após cultivo de pele lesional, em sete dos oito pacientes. Como não verificaram qualquer desses achados em pele não lesional, os autores enunciaram a hipótese que essa bactéria poderia estar associada com o desenvolvimento da HMP.

O *P. acnes* é um bacilo anaeróbio facultativo⁶, Gram positivo, saprófita, pleomórfico, imóvel, com aparência coriniforme à microscopia óptica⁷⁻⁸. Ao exame sob a luz de Wood, apresenta fluorescência avermelhada⁹⁻¹⁰, folicular, proporcional a sua concentração¹⁰, devido à produção de porfirinas, especialmente a coproporfirina III¹⁰⁻¹¹.

Além da HMP, o *P. acnes*, considerado um patógeno oportunista de baixa virulência¹², tem sido admitido como participante no desenvolvimento de várias doenças¹³. Essa bactéria vem sendo investigada na acne¹¹, no granuloma em paciente com cirrose biliar primária⁷, infecções do fluido cérebro-espinhal¹⁴, endoftalmite¹⁵⁻¹⁶, infecções de prótese articular¹⁷ e na bacteremia¹⁸.

A cultura microbiológica é empregada como método de identificação do *P. acnes*. No entanto, pelo fato dessa bactéria crescer com dificuldade usando técnicas usuais para aeróbios e necessitar longo período de incubação⁶, novos

métodos de identificação passaram a ser pesquisados, dentre os quais a reação em cadeia da polimerase (PCR).

A PCR em tempo real apresenta maior sensibilidade na identificação do DNA-alvo, quando comparada com a PCR convencional, uma vez que a detecção da amplificação é feita através da captação de fluorescência. Essa técnica também apresenta maior especificidade devido à utilização de uma sonda específica para o fragmento-alvo na reação¹⁹⁻²¹ e maior reprodutibilidade, permitindo a quantificação do número de cópias de genoma²⁰.

A HMP é uma dermatose inestética, de etiopatogênese mal definida, que causa impacto psicossocial, influenciando negativamente na auto-estima dos pacientes, sobretudo nos casos extensos e em indivíduos de pele escura. Como o *P. acnes* é um saprófita da microbiota cutânea é importante que se utilize métodos que possibilitem a sua quantificação e permita a comparabilidade com a pele não lesional.

Objetivou-se uma análise quantitativa da presença de *P. acnes* em pele lesional e não lesional de pacientes com HMP e determinar o ponto de corte para o número de cópias de genoma de *P. acnes* como marcador de sua positividade em pele lesional, através da PCR em tempo real quantitativa, considerando a cultura como padrão ouro.

Pacientes e métodos

Realizou-se um estudo observacional com grupo de comparação, envolvendo 38 pacientes, maiores de 18 anos de idade e diagnóstico de HMP, independente do sexo, atendidos nos ambulatórios de dermatologia do Hospital Universitário Oswaldo Cruz, Recife, Pernambuco, por demanda espontânea ou encaminhamento por outros serviços, no período de Março a Maio de 2008.

Foram considerados critérios de exclusão: presença de acne em dorso, lactação, presença de dermatose em tronco ou referência de uso de medicação com

atividade para *P. acnes*, nos três meses que antecederam a consulta com a pesquisadora.

Devido à inexistência de dados epidemiológicos relativos à frequência da HMP no Brasil, ao identificar-se ³¹ que o tamanho amostral de 35 pacientes já mostrava evidência laboratorial, por questões éticas e devido ao emprego de procedimento invasivo para coleta do material biológico, optou-se por encerrar a coleta de dados. Este tamanho amostral também foi aceito porque, estabelecendo um ponto de corte para o número de cópias de genomas maior ou igual que 1.333 e aceitando um erro de 11%, nesse total de pacientes a sensibilidade foi de 87,9% e a especificidade de 100%.

A HMP foi caracterizada pela presença de máculas hipocrômicas em dorso, confluentes na linha média (figuras 1A e B), assintomáticas, excluídos os diagnósticos diferenciais de pitíriase versicolor, dermatite atópica, dermatite seborréica, micose fungóide hipopigmentada, vitiligo, manchas hipocrômicas residuais e hanseníase.

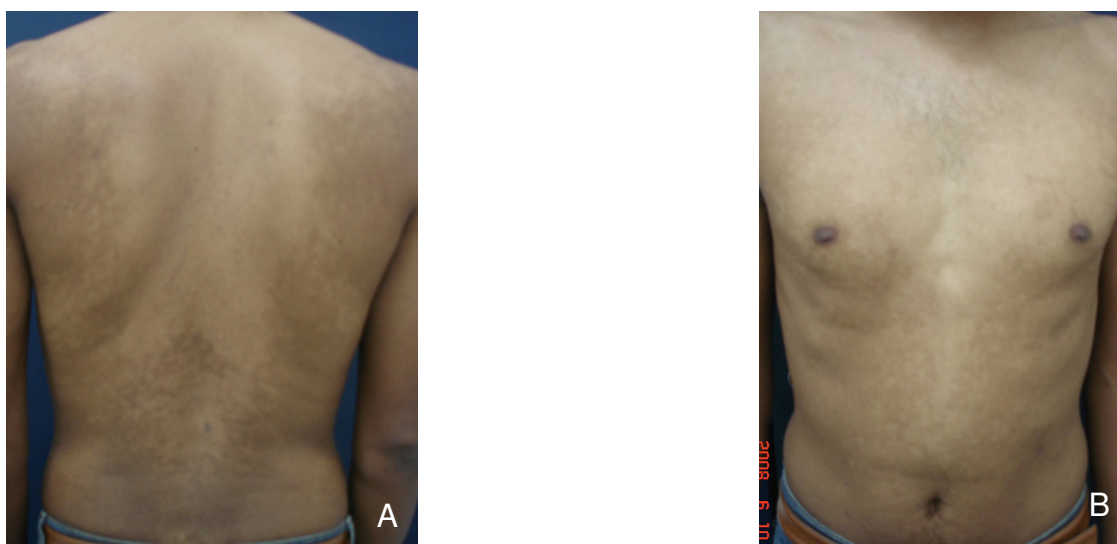


Figura 1 A e B- Múltiplas máculas hipocrômicas coalescentes no tronco de um paciente com HMP

Todos os pacientes foram submetidos a exame dermatológico por três dermatologistas à vista desarmada e sob lâmpada de Wood, em sala escura. O encontro de fluorescência vermelho-coral, folicular, sugeriu a presença do *P. acnes*.

Todos os pacientes com diagnóstico clínico de HMP realizaram pesquisa micológica das áreas lesionais pelo método da fita gomada, para excluir a pitiríase versicolor²³. Os pacientes foram submetidos à biópsia de pele de área lesional e não lesional para estudo histopatológico, de biologia molecular e microbiológico.

Removeu-se um fragmento de pele lesional e outro, de pele não lesional, distando no mínimo 1 cm da pele lesional, identificada à inspeção desarmada e à luz de Wood, do mesmo sítio anatômico do tronco, utilizando *punch* de 4 mm. Em parte do fragmento de biópsia da pele lesional, foi realizado o exame histopatológico com a finalidade de excluir diagnósticos diferenciais da HMP. Utilizou-se coloração de rotina (hematoxilina-eosina) e especial para melanina (Fontana Masson). A outra parte, assim como o fragmento da pele não lesional foram encaminhadas sob refrigeração ao laboratório para os estudos microbiológico e molecular. Os profissionais que realizaram esses estudos desconheciam à identificação dos fragmentos de pele.

Uma porção do homogeneizado dos fragmentos de pele foi semeada no meio basal de Casman (*Becton Dickinson*[®], MD, USA) enriquecido com 5% de sangue desfibrinado de coelho. Colônias supeitas de *P. acnes*, foram reisoladas e submetidos à coloração pelo método de Gram e aos testes bioquímicos de identificação da espécie bacteriana (produção de indol, nitratase, catalase e degradação da esculina)²³. Os resultados da cultura microbiológica foram considerados padrão-ouro para a identificação da bactéria.

O DNA do *P. acnes* foi extraído obedecendo as instruções do protocolo para tecidos do kit comercial *QIAamp*[®] *Mini Kit* (*Qiagen*[®]; *Chattlesworth, CA, EUA*). Realizaram-se as reações de amplificação do material genômico em termociclador *iCycler*[®] *iQ5* (*BioRad*[®]), utilizando o sistema *TaqMan*[®] (*Applied Biosystems*[®] Foster City, CA) para detecção do produto de amplificação.

Foram utilizados *primers* específicos para detectar e amplificar 131 pares de base do gene 16S do RNA ribossomal do *P. acnes* e uma sonda *TaqMan*[®] marcada com fluoróforo. As sequências dos *primers* foram: PA-F: 5'-

GCGTGAGTGACGGTAATGGGTA-3' e PA-R: 5'-TTCCGACGCGATCAACCA-3'. A sonda TaqMan[®] foi FAM-5'-AGCGTTGTCCGGATTTATTGGGCG 3'-TAMRA²⁵.

Empregou-se o protocolo de ciclagem: um ciclo a 50°C durante 2 min; um ciclo a 95°C durante 10 min; 40 ciclos a 95°C durante 15 seg e a 60°C durante 1 min.

Para garantir a reprodutibilidade, a PCR foi realizada em triplicata com resultados similares e a média de cópias de genomas foi calculada.

Como controle positivo, usou-se DNA extraído de uma cultura de *P. acnes*, previamente isolada e identificada. A quantidade de DNA usada nos ensaios forneceu um valor $Ct=27$, *background* $2,5 \times 10^4$ fg, isto é, equivalente a 9.260 genomas bacterianos por reação. O controle negativo foi efetuado utilizando-se água. A ação de eventuais inibidores da DNA polimerase foi verificada testando-se paralelamente o sucesso da amplificação com o gene humano da beta-globina.

As variáveis estudadas foram os resultados da cultura e da PCR em tempo real quantitativa para identificação da bactéria em pele lesional (grupo de estudo) e não lesional (grupo de comparação).

Empregaram-se os programas: *Microsoft Office Excel*, versão 2003, para o gerenciamento do banco de dados, *Statistical Package for Social Science for Windows* (SPSS), versão 12.0, para a execução dos cálculos estatísticos, elaboração e edição de gráficos, e *Microsoft Office Word*, versão 2003, para elaboração das tabelas.

Na avaliação dos resultados da PCR e da cultura, foi empregado o teste de McNemar. Utilizou-se a curva de característica operativa do receptor (Curva ROC) para determinação do ponto de corte do número de genoma de *P. acnes* com sensibilidade e especificidade máximas.

O presente estudo foi analisado e aprovado pela Comissão de Ética do HUOC, sob nº. 147/2007.

Esta pesquisa não envolveu conflito de interesses.

Resultados

Dos 38 pacientes que iniciaram o estudo, três foram excluídos do trabalho. Em um deles, a biópsia da pele não lesional incluiu parte da pele lesional, o que poderia comprometer os resultados da PCR em tempo real quantitativa. O outro se recusou a ser submetido às biópsias de pele e em um terceiro, não foi possível a realização da cultura. A amostra ficou composta, então, por 35 pacientes.

A partir da curva ROC (Gráfico 1), foi possível determinar que o melhor ponto de corte para a PCR em tempo real quantitativa foi 1.333 cópias de genoma de *P. acnes*, correspondendo à sensibilidade de 87,9%, especificidade de 100% e concordância entre esse exame e a cultura foi igual a 88,6% (Tabela 1). A área sob a curva ROC ficou entre 0,5 e 1,0 e foi de 0,939, indicando alta probabilidade de um indivíduo com quadro clínico de HMP e número de cópias de genomas maior ou igual a 1.333 cópias, ter sido classificado corretamente (Gráfico1).

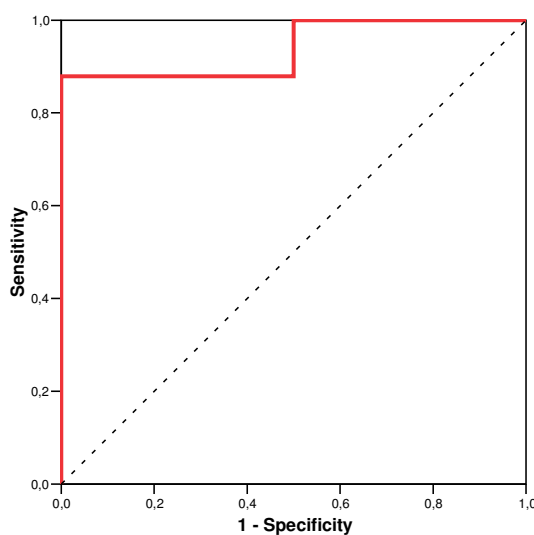


Gráfico 1 – Curva ROC para número de cópias de genomas de *P. acnes* em biópsias de pele lesional determinado por PCR em tempo real em relação à cultura de 35 pacientes com HMP – HUOC – Março–Maio 2008

Tabela 1 – Ponto de corte da PCR em tempo real quantitativa, considerando a cultura como padrão ouro na identificação do *P. acnes* em biópsias de pele lesional de pacientes com HMP – HUOC – Março–Maio 2008

Marcador	Ponto de corte	S	E	VPP	VPN	Acurácia
PCR	≥ 1.333	87,9%	100,0%	100,0%	33,3%	88,6%

NOTA: S: Sensibilidade, E: Especificidade, VPP: Valor preditivo positivo, VPN: Valor preditivo negativo

Identificou-se o *P. acnes* em todas as amostras de pele lesional e não lesional quando a PCR foi analisada de forma qualitativa, isto é, independente do ponto de corte. Adotando-se o ponto de corte proposto, na pele lesional, os dois métodos diagnósticos apresentaram resultados positivos concordantes, com significância estatística ($p=0,025$) (Tabela 2).

Tabela 2 – Resultados da cultura e da PCR em tempo real quantitativa para identificação do *P. acnes* em biópsias de pele lesional e não lesional de 35 pacientes com HMP, adotando o ponto de corte proposto – HUOC – Março–Maio 2008

Pele biopsiada	Cultura	Resultado da PCR adotando o ponto de corte		Valor de p
		Positiva (n;%)	Negativa (n;%)	
Lesional	Positiva	29 (100,0)	4 (66,7)	0,025
	Negativa	-	2 (33,3)	
Não lesional	Positiva	-	4 (12,1)	0,782
	Negativa	2 (100,0)	29 (87,9)	

NOTA: Teste de McNemar

Discussão

Neste estudo, ocorreu um predomínio significativo de *P. acnes* na pele lesional de pacientes com HMP, demonstrada através da cultura e PCR em tempo real quantitativa. Resultados semelhantes foram descritos por Westerhof *et al.*² que demonstraram a presença da bactéria através da cultura em sete dos oito pacientes com HMP, na pele lesional e, em nenhum paciente, na pele não lesional. Como se trata de uma bactéria saprófita da unidade pilossebácea, além de identificarmos

através da cultura, determinamos um ponto de corte para o número de cópias de genomas de *P. acnes* como marcador de sua positividade em pele lesional.

Desconsiderando o ponto de corte, o *P. acnes* foi identificado em todas as amostras de pele por meio da PCR em tempo real, não sendo capaz de diferenciar a pele lesional da não lesional. Entretanto, a cultura mesmo sem quantificar, identificou uma diferença significativa e foi positiva em 33/35 (94,3%) na pele lesional e em apenas 4/35 (11,4%) na pele não lesional.

Quando a PCR foi analisada de forma quantitativa considerando-se o ponto de corte de 1.333 cópias de genoma de *P. acnes*, houve uma concordância significativa com relação aos valores positivos, entre os resultados da PCR e os da cultura. Estes resultados demonstram um acúmulo anormal dessa bactéria nas lesões da HMP e indicam que, como essa bactéria é saprófita, é importante que se utilizem métodos diagnósticos que permitam a comparação com o tecido não lesional. O estabelecimento de um ponto de corte para o número de cópias de genoma de *P. acnes* possibilita uma melhor avaliação de um resultado positivo da PCR em tempo real, na identificação dessa bactéria em pele lesional.

Ainda considerando o ponto de corte, a observação de 4 (11,4%) pacientes com cultura positiva e negatividade da PCR em tempo real, na pele lesional, e outros 4 (11,4%) pacientes, na pele não lesional, pareceu se dever à metodologia adotada. Os *primers* utilizados foram as sequências PA-F: 5'-GCGTGAGTGACGGTAATGGGTA-3' e PA-R: 5'-TTCCGACGCGATCAACCA-3', adotadas à época em que se admitia a existência de duas cepas de *P. acnes* e previamente testadas por outros pesquisadores²⁴. Em 2008, foi descoberto o *P. acnes* tipo III, amplificando o gene *recA*, pelo uso dos *primers* PAR-1 e PAR-2²⁵. É possível que os *primers* utilizados na presente pesquisa não tenham identificado todos os tipos de *P. acnes* e se tivéssemos analisado um número maior de sequências do gene 16S do RNA ribossomal, talvez um maior número de cópias de genoma de *P. acnes* fosse observado nessas amostras.

Por outro lado, o valor preditivo positivo de 100%, indicou maior segurança de que um paciente com máculas hipocrômicas em tronco, sugestivas de

HMP, e valores de PCR ≥ 1.333 cópias de genoma de *P.acnes*, presente de fato positividade para *P.acnes* em pele lesional.

Observou-se que 2 (5,7%) biópsias de pele não lesional, apresentaram cultura negativa e PCR com valores maiores que o ponto de corte, diferindo do esperado. O número de cópias de genoma identificado por PCR independe da viabilidade do microrganismo ²⁶, diferindo da cultura, que requer *P. acnes* viáveis. É provável que o *P. acnes* não estivesse viável naquelas amostras de pele, o que impossibilitou seu crescimento no meio de cultura e conseqüentemente, o surgimento da hipomelanose.

A HMP não promove incapacidade funcional, mas causa grande impacto psicossocial, principalmente, nos casos extensos e em pacientes de pele escura, nos quais ocorre maior destaque das lesões. É importante esclarecer sua etiologia e conseqüentemente, encontrar o melhor tratamento para esta dermatose.

Embora não se possa atribuir, definitivamente, a participação do *P. acnes* na etiologia da HMP, é evidente o acúmulo dessa bactéria na pele lesional de pacientes com HMP. A hipótese de que o *P. acnes* poderia estar relacionado com o desenvolvimento da HMP, motivou alguns autores a utilizarem medicamentos com atividade para esse microrganismo. Repigmentação das lesões foi observada após uso de doxiciclina ¹, peróxido de benzoíla associada a clindamicina tópica ²⁶, minociclina ²⁸ e limeciclina associada ao peróxido de benzoíla, por Cavalcanti et al., em 2009 (dados ainda não publicados).

Não há estudos mostrando se cepas de *P. acnes* encontradas na pele lesional de pacientes com HMP diferem genotipicamente e fenotipicamente daquelas presentes na pele não lesional. É importante que estudos sejam realizados no sentido de determinar se subtipos específicos de *P. acnes* estão envolvidos na HMP.

Conclusão

Os resultados desta pesquisa sugerem que a PCR em tempo real quantitativa é uma técnica rápida, sensível e específica, na detecção do *P. acnes*. Entretanto, mesmo que essa técnica permita estabelecer um ponto de corte para o número de cópias de genoma como marcador de positividade do *P. acnes* em pele lesional de pacientes com HMP, seus resultados positivos independe da viabilidade do microrganismo e pode diferir de acordo com os *primers* utilizados. Acreditamos que a cultura permanece como melhor método para identificação do *P. acnes* em lesões de HMP.

Agradecimentos

A Dra. Eliane Ruth Alencar pela realização dos histopatológicos nos fragmentos de pele dos pacientes desta pesquisa.

A todos os colegas dermatologistas que contribuíram para concretização desta pesquisa.

Referências

1. Perman M, Sheth P, Lucky A. Progressive macular hypomelanosis in a 16 years old. *Pediatr Dermatol*. 2008;25:63-5.
2. Ortone JP, Bahadoran P, Fitzpatrick TB, Mosher D, Hori Y. Hypomelanosis and hypermelanosis. In: Freedberg IM, Eisen AZ, Wolff K, Austen KF, Goldsmith LA, Katz SI (ed). *Fitzpatrick's dermatology in general medicine*, 6th ed. New York: McGraw-Hill 2003;(Chap 90) 836–881.
3. Kumarasinghe SPW, Tan SH, Thng S, Thamboo TP, Liang S, Lee YS. Progressive macular hypomelanosis in Singapore: a clinic-pathological study. *Int J Dermatol* 2006;45:737–742.
4. Mollet I, Ongenaes K, Naeyaert JM. Origin, Clinical Presentation, and Diagnosis of Hypomelanotic Skin Disorders. *Dermatologic clinics* 2007;25(3):363–371.
5. Westerhof W, Relyveld G, Kingswijk MM, Man P. *Propionibacterium acnes* and the pathogenesis of progressive macular hypomelanosis. *Arch Dermatol* 2004;140(2):210–214.
6. Mohammadi T, Pietersz RN, Scholtalbers LA, Vandenbroucke-Grauls CM, Savelkoul PH, Reesink HW. Optimal sampling time after preparation of platelet concentrates for detection of bacterial contamination by quantitative real-time polymerase chain reaction. *Vox Sang* 2005;89(4):208–214.
7. Harada K, Tsuneyama K, Sudo Y, Masuda S, Nakanuma Y. Molecular identification of bacterial 16S ribosomal RNA gene in liver tissue of primary biliary cirrhosis: Is *Propionibacterium acnes* involved in granuloma formation?. *Hepatology* 2001;33(3):530–536.
8. Perry AL, Lambert PA. *Propionibacterium acnes*. *Lett Appl Microbiol*, 2006;42(3):185–188.
9. McGinley KJ, Webster GF, Leyden JJ. Facial follicular porphyrin fluorescence; correlation with age and density of *Propionibacterium acnes*. *Br J Dermatol* 1980;102(4):437.
10. Ross EV. Optical treatments for acne. *Dermatol Ther*, 2005;18(3):253–66.
11. Schaller M, Loewenstein M, Borelli C, Jacob K, Vogeser M, Burgdorf WH, Plewig G. Induction of a chemoattractive proinflammatory cytokine response after stimulation of keratinocytes with *Propionibacterium acnes* and coproporphyrin III. *Br J Dermatol* 2005;153(1):66–71.
12. Cogen AL, Nizet V, Gallo RL. Skin microbiota: a source of disease or defence? *Brit J Dermatol* 2008;158:442–455.

13. Furukawa A, Uchida K, Ishige Y, Ishige I, Kobayashi I, Takemura T *et al.* Characterization of *Propionibacterium acnes* isolates from sarcoid and non-sarcoid tissues with special reference to cell invasiveness, serotype, and trigger factor gene polymorphism. *Microb Pathog* 2009;46:80–87.
14. Banks JT, Bharara S, Tubbs RS, Wolff CL, Gillespie GY, Markert JM, Blount JP. Polymerase chain reaction for the rapid detection of cerebrospinal fluid shunt or ventriculostomy infections. *Neurosurgery* 2005;57(6):1237–1243.
15. Bagvalakshunt R, Madhavan HN, Threse KL. Development and application of multiplex polymerase chain reaction for the etiological diagnosis of infectious endophthalmitis. *J Postgrad Med* 2006;52(3):179–182.
16. Hollander DA, Dodds EM, Wood IS, Alvarado JA. *Propionibacterium acnes*. Endophthalmitis with bacterial sequestration in a Molteno's implant after cataract extraction. *Am J Ophthalmol* 2004;138(5):878–879.
17. Zeller V, Ghorbani A, Strady C, Leonard P, Mamoudy P, Desplaces N. *Propionibacterium acnes*: an agent of prosthetic joint infection and colonization. *J Infec* 2007;55:119–124.
18. Lau SK, Woo PC, Fung AM, Chan KM, Woo GK, Yuen KY Anaerobic, non-sporulating, Gram-positive bacilli bacteraemia characterized by 16S RNA gene sequencing. *J Med Microbiol* 2004;53(12):1247–1253.
19. Mackay IM. Real-time PCR in the microbiology laboratory. *Clin Microbiol Inf* 2004;10:190–212.
20. Rothman RE, Yang S. PCR-based diagnostics for infectious diseases: uses, limitations, and future applications in acute-care settings. *Lancet* 2004;4(6):337–347.
21. São Paulo. Coordenadoria de Controle de Doenças (CCD), Secretaria do Estado de São Paulo. Introdução da PCR convencional e em tempo real para o diagnóstico laboratorial das meningites bacterianas. *Bol Epidemiol Paulista* 2007;4(40):1–29.
22. Zaitz C, Ruiz LRB, Souza VM. Infecções causadas por agentes do reino *Fungi* (micoses). In: Zaitz C, Ruiz LRB, Souza VM. Atlas de micologia médica – diagnóstico laboratorial. 2ª. ed. Rio de Janeiro: Medsi 2004;37–38.
23. Macfaddin JF. Biochemical tests for identification of medical bacteria. 3rd ed. Philadelphia: Williams; Wilkins, 2000. 912p.
24. Eishi Y, Suga M, Ishige I, Kobayashi D, Yamada T, Takemura T *et al.* Quantitative analysis of mycobacterium and propionibacterial DNA in lymph nodes of Japanese and European patients with sarcoidosis. *J Clin Microbiol* 2002;40(1):198–204.

25. McDowell A, Perry AL, Lambert PA, Patrick S. A new phylogenetic group of *Propionibacterium acnes*. *J Med Microbiol* 2008;57:218–224.
26. Alexeyev O, Olsson J, Elgh F. Is there evidence for a role of *Propionibacterium acnes* in prostatic disease? *Urology* 2009;73(2):220–224.
27. Relyveld GN, Menkie HE, Westerhof W. Benzoyl peroxide/clindamycin/UVA is more effective than fluticasone/UVA in progressive macular hypomelanosis: A randomized study. *Am J Clin Dermatol* 2006;55(8):836–843.
28. Almeida ART, Bedani TP, Debs EAF, Ferreira JAD. Estudo piloto para avaliar a eficácia da minociclina no tratamento da hipomelanose macular progressiva (HMP). *Surg Cosmetic Dermatol* 2009;1(1):25–35.

9. CONSIDERAÇÕES FINAIS

O *P. acnes* é um saprófita da unidade pilossebácea e o seu simples achado, em pele lesional, não indica que o mesmo esteja associado à HMP. Entretanto, observou-se predomínio significativo de *P. acnes* na pele lesional de pacientes com HMP quando comparada com a pele não lesional, demonstrada por meio da cultura em anaerobiose e PCR em tempo real quantitativa, indicando um acúmulo anormal dessa bactéria nas lesões de HMP.

A PCR em tempo real quantitativa permitiu a quantificação e à rápida e precisa detecção do DNA bacteriano, demonstrando aplicabilidade para situações em que o microrganismo infectante cresce com dificuldade em meios de cultura habituais, como no caso do *P. acnes*.

Embora a PCR em tempo real quantitativa permita estabelecer um ponto de corte para o número de cópias de genoma como marcador de positividade do *P. acnes* em pele lesional de pacientes com HMP, seus resultados positivos independe da viabilidade do microrganismo e pode diferir de acordo com os *primers* utilizados. Acreditamos que a cultura permanece como melhor método para identificação do *P. acnes* em lesões de HMP.

Não há trabalhos mostrando se cepas de *P. acnes* encontradas na pele lesional de pacientes com HMP diferem genotípica e fenotipicamente daquelas presentes na pele não lesional. É importante que pesquisas sejam realizadas no sentido de determinar se sorotipos específicos de *P. acnes* ou fatores relacionados ao hospedeiro, estão envolvidos no desenvolvimento do HMP.

10. APÊNDICES

Apêndice A – Termo de consentimento livre e esclarecido

Recife, / /

Concordo em participar, como voluntário não remunerado, da pesquisa a ser efetuada no período de fevereiro de 2008 a março de 2009 no Hospital Oswaldo Cruz, que pretende avaliar se existe associação entre a colonização por uma bactéria (*Propionibacterium acnes*) e a Hipomelanose Macular Progressiva, assim como, comparar os resultados obtidos pela luz de Wood (lupa com luz negra) com os da Reação em Cadeia da Polimerase em tempo real, na identificação desta bactéria. Esta avaliação será realizada através do exame com a luz de Wood e da Reação em Cadeia da Polimerase para *Propionibacterium acnes* em fragmento de pele lesional e aparentemente sadia do tronco. Para diagnóstico diferencial com outras dermatoses, serão realizadas pesquisa e cultura micológica das manchas e, exame histopatológico de parte do fragmento da biópsia.

Fui informado de que:

- Os dados pessoais e de identificação do paciente serão conhecidos apenas pela equipe de estudo e guardados em sigilo.
- Os exames realizados não oferecem riscos à saúde e podem ajudar no diagnóstico da Hipomelanose Macular progressiva.
- Que as biópsias para realização da Reação em Cadeia da Polimerase e histopatológico serão feitas com *punch*. Esta técnica de biópsia deixa uma cicatriz, geralmente, discreta, com resultado cosmético superior aos das técnicas usuais e normalmente, não necessita sutura.
- Que a realização das biópsias é necessária para diagnóstico desta dermatose.
- A elucidação do diagnóstico etiológico desta dermatose poderá ajudar no tratamento, pois até o momento, não há um tratamento bem estabelecido na literatura médica.

Assinatura do paciente ou Responsável legal

Testemunha

Testemunha

Autora

Apêndice B – Protocolo de coleta de dados

Ficha nº: _____ Registro nº: _____

Data da consulta: ____/____/____

Local do atendimento: HUOC HC Clínica privada

Nome: _____

Sexo: Feminino Masculino Idade: _____

Fototipos: I II III IV V VI

Endereço: Rua (Av.): _____

Bairro: _____ Cidade: _____ Estado: _____

CEP: _____ Fone: _____

Tempo de evolução das manchas: Meses Anos

Localização das manchas:

Tórax: Face posterior Face anterior Reg. lombar Reg. sacra Abdômen

Local da biópsia:

Tórax: Face posterior Face anterior Região lombar Região sacra

PCR na pele lesional: Positiva Negativa

PCR na pele não lesional: Positiva Negativa

Histopatológico na pele lesional: Compatível Sim Não

Pesquisa micológica nas lesões: Positiva Negativa

Luz de Wood na pele lesional: Positiva Negativa

Luz de Wood na pele não lesional: Positiva Negativa

História familiar: Positiva Negativa

História de tratamento nos últimos três meses: Positiva Negativa

Apêndice C – Tabela do ponto de corte para o número de cópias de genoma de *Propionibacterium acnes* usando a PCR em tempo real quantitativa e considerando a cultura como padrão ouro

positivo se maior que	sensibilidade	1-especificidade	Especificidade	sensi+especificidade
157,89	1,0000000	1,0000000	0,0000000	1,0000000
174,075	1,0000000	0,5000000	0,5000000	1,5000000
302,035	0,9696970	0,5000000	0,5000000	1,4696970
566,665	0,9393939	0,5000000	0,5000000	1,4393939
792,595	0,9090909	0,5000000	0,5000000	1,4090909
1003,705	0,8787879	0,5000000	0,5000000	1,3787879
1333,335	0,8787879	0,0000000	1,0000000	1,8787879
1679,63	0,8484848	0,0000000	1,0000000	1,8484848
1911,11	0,8181818	0,0000000	1,0000000	1,8181818
2203,705	0,7878788	0,0000000	1,0000000	1,7878788
2690,74	0,7575758	0,0000000	1,0000000	1,7575758
3087,035	0,7272727	0,0000000	1,0000000	1,7272727
3337,035	0,6969697	0,0000000	1,0000000	1,6969697
3620,37	0,6666667	0,0000000	1,0000000	1,6666667
3981,485	0,6363636	0,0000000	1,0000000	1,6363636
4518,52	0,6060606	0,0000000	1,0000000	1,6060606
4907,405	0,5757576	0,0000000	1,0000000	1,5757576
6222,22	0,5454545	0,0000000	1,0000000	1,5454545
7796,295	0,5151515	0,0000000	1,0000000	1,5151515
9129,63	0,4848485	0,0000000	1,0000000	1,4848485
10240,74	0,4545455	0,0000000	1,0000000	1,4545455
10666,665	0,4242424	0,0000000	1,0000000	1,4242424
12555,555	0,3939394	0,0000000	1,0000000	1,3939394
14444,445	0,3636364	0,0000000	1,0000000	1,3636364
14796,295	0,3333333	0,0000000	1,0000000	1,3333333
15703,7	0,3030303	0,0000000	1,0000000	1,3030303
17148,145	0,2727273	0,0000000	1,0000000	1,2727273
19592,59	0,2424242	0,0000000	1,0000000	1,2424242
22203,705	0,2121212	0,0000000	1,0000000	1,2121212
22962,965	0,1818182	0,0000000	1,0000000	1,1818182
24055,555	0,1515152	0,0000000	1,0000000	1,1515152
28111,11	0,1212121	0,0000000	1,0000000	1,1212121
31759,26	0,0909091	0,0000000	1,0000000	1,0909091
36944,445	0,0606061	0,0000000	1,0000000	1,0606061
41851,85	0,0303030	0,0000000	1,0000000	1,0303030
42223,22	0,0000000	0,0000000	1,0000000	1,0000000

Apêndice D – Identificação do *Propionibacterium acnes* e uso da limeciclina associada com o peróxido de benzoíla no tratamento da hipomelanose macular progressiva: Um estudo prospectivo

Identification of *Propionibacterium acnes* and the use of lymecycline and benzoyl peroxide on the treatment of progressive macular hypomelanosis: a prospective study

Silvana Maria de Moraes Cavalcanti¹

Marina Coutinho Domingues Querino¹

Emmanuel Rodrigues de França¹

Eliane Alencar¹

Marcelo Magalhães²

Vera Magalhães³

¹- Departamento de Dermatologia da Universidade de Pernambuco, Recife, Brasil.

²- Departamento de Micologia da Universidade Federal de Pernambuco, Recife, Brasil.

³- Departamento de Doenças infecciosas e Parasitárias da Universidade Federal de Pernambuco, Recife, Brasil.

Universidade de Pernambuco – Recife, Pernambuco, Brasil

Endereço para contato.

Dr^a. Silvana Maria de Moraes Cavalcanti

Rua Estrela, 77, apto 401

Parnamirim, Recife, PE

CEP 52060-160

Fone (FAX): 55 (81) 3227-3350 55 (81) 3227-5066

E-mail: silvana_cavalcanti@yahoo.com.br

RESUMO

Introdução: A hipomelanose macular progressiva é uma dermatose de etiopatogenia pouco conhecida caracterizada por máculas hipocrômicas localizadas, principalmente, em tronco. Sugere-se a participação do *Propionibacterium acnes*, baseado na observação dessa bactéria de forma significativa em cultura de fragmentos de pele lesional e na resposta ao tratamento a medicamentos com atividade para essa bactéria. **Objetivo:** Avaliar a presença do *Propionibacterium acnes* em lesões de hipomelanose macular progressiva e a eficácia da limeciclina associada ao peróxido de benzoíla no tratamento dessa dermatose. **Pacientes e Método:** Estudo prospectivo foi realizado envolvendo 13 pacientes atendidos nos ambulatórios de Dermatologia do Hospital Universitário Oswaldo Cruz, no período de março de 2008 a junho de 2009. Todos os pacientes foram submetidos a exame com a luz de Wood e pesquisa micológica. Cinco pacientes realizaram biópsias de pele lesional e não lesional para identificação do *Propionibacterium acnes* e análise histopatológica. **Resultados:** Dos 13 pacientes incluídos, 12 completaram o estudo. Por consenso dos dermatologistas, todos os pacientes apresentaram uma resposta $\geq 80\%$, durante o período de seguimento. Um paciente recidivou 7 meses após término do tratamento. **Conclusão:** A associação da limeciclina com o peróxido de benzoíla 5% mostrou-se eficaz no tratamento da hipomelanose macular progressiva, fortalecendo a hipótese que o *Propionibacterium acnes* participa de sua etiopatogenia.

Descritores: Hipopigmentação / hipomelanose macular progressiva.
Propionibacterium acnes. Limeciclina. Peróxido de benzoíla.

ABSTRACT

Introduction: Progressive macular hypomelanosis is a dermatosis of uncertain etiology characterized by hypocromic spots located mainly in trunk. The participation of *Propionibacterium acnes*, based on observation of this bacteria in culture off affected skin fragments and the good answer after treatment against the bacteria, has been suggested. **Objective:** To evaluate the participation of *P. acnes* in the etiopathogenesis of progressive macular hypomelanosis and the efficacy of the therapy with lymecycline and benzoyl peroxide. **Patients and Methods:** prospective study was carried through involving 13 patients, attempted at dermatology ambulatory of Hospital Universitário Oswaldo Cruz, Recife, Pernambuco, Brazil, from March 2008 to June 2009. All patients had been submitted to examination under Wood light and mycological research. Five patients underwent to lesional and non lesional skin biopsies to *Propionibacterium acnes* identification and histopathologic study. From 13 patients, 12 finished the study. All patients had 80% or more of improvement, which persisted for the follow up. One patient had relapse 7 months after treatment. **Conclusion:** The association of lymecycline with benzoyl peroxide showed efficacy in treating the progressive macular hypomelanosis, supporting the hypothesis that *Propionibacterium acnes* participates on this etiopathogenesis.

Descriptors: Hypopigmentation/progressive macular hypomelanosis.
Propionibacterium acnes.

Introdução

A hipomelanose macular progressiva (HMP), apesar de ser dermatose frequente nos ambulatórios de dermatologia ^{1,2}, tem sua prevalência desconhecida no Brasil e no mundo. No entanto, sabe-se que é mais frequente no sexo feminino, em adolescentes e adultos jovens ^{2,3}.

Caracteriza-se por máculas hipocrômicas, assintomáticas, não descamativas^{4,5}, numulares, de bordas bem definidas, localizadas em tronco⁵, que tendem a confluir na linha média ³, podendo estender-se para pescoço e parte superior das extremidades. As lesões não são precedidas por fase inflamatória, e são mais evidentes em pessoas de pele escura¹. Em alguns pacientes, é observada repigmentação transitória após exposição ao sol ⁶.

Essas características clínicas fazem com que a dermatose se configure em um problema estético importante, prejudicando a auto-estima dos pacientes ².

O diagnóstico da HMP é baseado nos aspectos clínicos e na observação de fluorescência avermelhada folicular sob a lâmpada de Wood ^{3,7}. O exame histopatológico é inespecífico, e demonstra redução da melanina na epiderme, sem alterações da derme ⁷. Diagnóstico diferencial se impõe com pitíriase versicolor, hanseníase indeterminada, micose fungóide hipopigmentar ³, pitíriase alba, vitiligo e manchas hipocrômicas residuais ⁸.

Sua etiologia é desconhecida, o que tem motivado pesquisas. Em 2004, Westerhof *et al.*, em estudo do tipo série de casos, demonstraram *Propionibacterium acnes* (*P. acnes*), por meio de cultura em anaerobiose, em fragmento de biópsia de pele lesional de sete dos oito pacientes estudados, associado à presença de fluorescência avermelhada, folicular, pela lâmpada de Wood, em pele lesional de todos esses pacientes. Como não observaram qualquer desses achados na pele não lesional, os autores sugeriram que essa bactéria poderia ter participação na etiopatogênese da dermatose.

O *P. acnes* pertence à família *Propionobacteriaceae* humana ⁹ e é um bacilo Gram positivo, pleomórfico, imóvel, com aparência coriniforme à microscopia ^{10,11}, que, ao exame sob a lâmpada de Wood, demonstra uma fluorescência vermelho coral ^{12,13}, folicular, proporcional a sua concentração ¹³, devido à produção de coproporfirinas ^{13,14}.

Embora não seja estritamente anaeróbio, condições de anaerobiose são requeridas para o seu isolamento primário ⁹, podendo necessitar de longo período de incubação para seu crescimento, utilizando meios de cultura habituais ¹⁵.

A hipótese de que o *P. acnes* poderia estar relacionado com a etiopatogenia da HMP motivou alguns autores ^{2,5,16} a utilizar medicamentos com atividade sobre essa bactéria, possibilitando perspectivas de tratamento, pois não se dispunha de opção terapêutica para a dermatose até então ¹⁷.

Em 2006, Relyveld *et al.* realizaram um estudo comparativo em 45 pacientes com HMP utilizando, em um lado do tronco, loção com peróxido de benzoíla a 5% e clindamicina a 1% e, no outro lado, creme com fluticasona 0,05%. Após irradiação da pele com luz ultravioleta A, observaram uma repigmentação significativa ($p < 0,001$) no lado do dorso em que foi aplicada a combinação de peróxido de benzoíla com clindamicina, reforçando a idéia de que o *P. acnes* participava da etiopatogênese da HMP.

Já é bem conhecido o uso de derivados da tetraciclina no tratamento da acne, sendo considerados os antibióticos de primeira escolha ¹⁸, principalmente por sua ação contra o *P. acnes*, além de ter potente efeito antiinflamatório, diminuindo a quimiotaxia dos neutrófilos e inibição de citocinas ¹⁹.

Em 2008, Perman *et al.* verificaram repigmentação das lesões de HMP após tratamento com doxiciclina durante seis semanas e, posteriormente, Almeida *et al.* (2009) observaram o mesmo resultado em 11 pacientes com HMP após uso de minociclina 100mg ao dia durante três meses, o que fortalece o provável papel do *P. acnes* no desenvolvimento dessa dermatose.

A limeciclina é uma tetraciclina de segunda geração, possui uma melhor farmacocinética, podendo ser administrada em dose única diária e durante

as refeições, além de possuir menos efeitos colaterais ²⁰. Os antibióticos orais no tratamento do *P. acnes* devem ser utilizados em terapia combinada com o peróxido de benzoíla para diminuir a resistência bacteriana e aumentar a eficácia do tratamento ^{20,21}.

Partindo da hipótese da participação do *P. acnes* na HMP, este trabalho tem como objetivo identificar o *P. acnes* em fragmentos de pele lesional e não lesional de pacientes com HMP, por meio da cultura em anaerobiose, e avaliar a eficácia clínica do uso da limeciclina 300mg ao dia associada ao peróxido de benzoíla 5% no tratamento da HMP, no sentido de encontrar o melhor tratamento para essa dermatose inestética, crônica, que ainda não apresenta etiopatogênese definida.

Pacientes e métodos

Foi realizado um estudo aberto, prospectivo envolvendo 13 pacientes, atendidos nos ambulatórios de Dermatologia do Hospital Universitário Oswaldo Cruz, Recife, Pernambuco, por demanda espontânea ou encaminhamento por outros serviços, no período de Março de 2008 a junho de 2009. Todos maiores de 18 anos de idade e com diagnóstico de HMP, independente do sexo.

A HMP foi caracterizada pela presença de máculas hipocrômicas em dorso, confluentes na linha média, assintomáticas, excluídos os diagnósticos diferenciais com pitíriase versicolor, dermatite atópica, dermatite seborréica, micose fungóide hipopigmentada, vitiligo, manchas hipocrômicas residuais e hanseníase.

Foram considerados critérios de exclusão: presença de acne em dorso, lactação, presença de dermatose em tronco ou referência de uso de medicação com espectro para *P. acne* nos três meses que antecederam a consulta com a pesquisadora.

Os pacientes foram submetidos a exame dermatológico pela pesquisadora e por mais dois dermatologistas, possibilitando maior certeza no

diagnóstico. O exame incluiu observação das áreas do tronco à vista desarmada e sob lâmpada de Wood, em sala escura. O encontro de fluorescência vermelho-coral folicular sugeriu a presença do *P. acnes*.

Todos os pacientes realizaram pesquisa micológica, para diagnóstico diferencial entre HMP e pitiríase versicolor, diagnosticada pela presença da forma parasitária da *Malassezia furfur*. Os pacientes com diagnóstico firmado de HMP por consenso dos três dermatologistas foram fotografados.

Cinco dos 13 pacientes foram submetidos à biópsia de pele lesional e não lesional. Todos os fragmentos de pele foram submetidos a exame microbiológico com a finalidade de pesquisar o *P. acnes*.

O exame histopatológico foi realizado nos fragmentos de pele lesional com o intuito de excluir outras patologias. Utilizou-se coloração de rotina (hematoxilina-eosina) e especial para melanina (Fontana Masson).

Todos os fragmentos de pele biopsiados foram submetidos a cultura em atmosfera de anaerobiose obtida pelo sistema *GasPak plus* (*Becton Dickinson*[®], MD, USA). O crescimento bacteriano foi submetido à coloração pelo método de Gram e aos testes bioquímicos de identificação da espécie bacteriana (produção de indol, nitratase, catalase e degradação da esculina).

Foi realizado tratamento com limeciclina 300mg ao dia associado a uso tópico de peróxido de benzoíla 5% uma vez ao dia, à noite, por 12 semanas. Os pacientes foram orientados a se expor ao sol 3 vezes por semana durante 30 minutos, sendo avaliados clinicamente e por comparação das fotografias, mensalmente durante o tratamento, com um mês e a cada três meses após o término do tratamento.

Foram consideradas variáveis de caracterização amostral: idade (expressa em anos), sexo, cor da pele conforme classificação de Fitzpatrick e Ortone (2003), e história familiar até segundo grau de HMP.

O presente estudo foi analisado e aprovado pela Comissão de Ética do HUOC, sob nº. 147/2007.

Esta pesquisa não envolveu conflito de interesses.

Resultados

Nesta pesquisa foram incluídos 13 pacientes com diagnóstico de HMP. Destes, 12 concluíram o estudo. Um paciente abandonou a pesquisa por mudança de endereço. Os 12 pacientes caracterizaram-se por idade variando entre 18 e 40 anos (média 26,4), com predomínio no sexo feminino (9;75%) e maior frequência do fototipo IV (10; 83,3%). O tempo de evolução da doença variou de 2 a 17 anos e a ocorrência de historia familiar esteve presente em 5 dos 12 pacientes (41,6%).

Houve predomínio das manchas em região lombar e sacra (100.0%), seguida, em frequência, por tórax (83,3%), abdome (83,3), coxas (16,7%), mamas (16,7%) e pescoço (8,3%), No abdome, as manchas predominaram na região epigástrica (Quadro 1).

O exame histopatológico dos pacientes que realizaram biópsia de pele lesional revelou alterações inespecíficas e sutis, demonstrando pequenos focos de diminuição da melanina basal onde havia melanócitos aparentes, sem alterações da derme ou hipoderme. Todos os pacientes biopsiados apresentaram cultura positiva para *P.acnes* na pele lesional e negativa na não lesional.

O exame micológico direto foi negativo e o exame com a lâmpada de Wood demonstrou fluorescência vermelho coral folicular nas áreas afetadas pela HMP, em todos os pacientes estudados.

Após o término do tratamento e durante o seguimento, por avaliação clínica e por análise das fotografias (Figura 1), houve uma melhora $\geq 90\%$ em 10/12 (83,3%) pacientes segundo o consenso dos dermatologistas. Na opinião dos pacientes essa melhora ocorreu em 11/12 (91,6%) pacientes (Quadro 2).

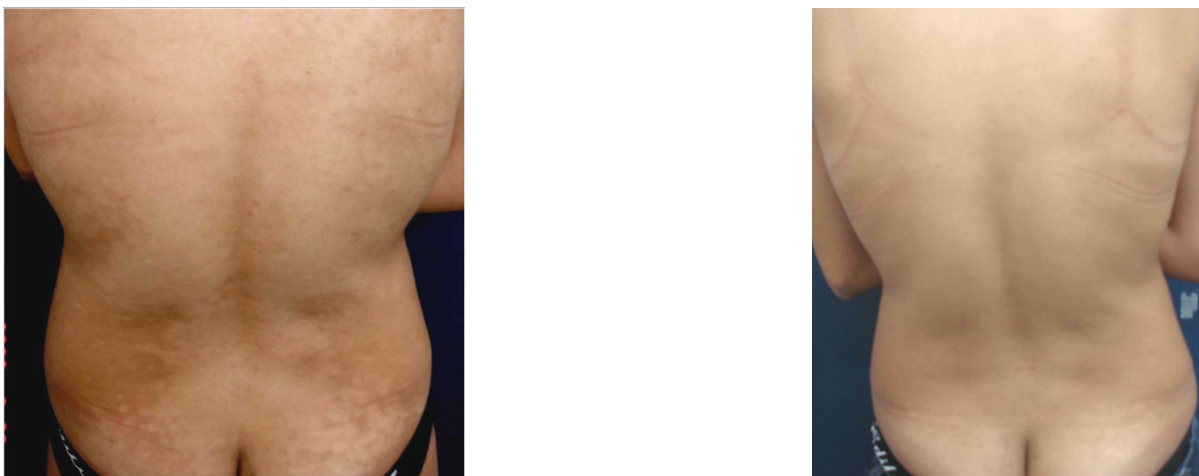


Figura 1A e B: Múltiplas máculas hipocrômicas coalescentes em dorso do paciente antes do tratamento (A); Ausência das máculas 12 semanas após o término do tratamento com a limeciclina associada ao peróxido de benzoíla (B)

O retorno dos pacientes ocorreu mensalmente, durante o período do tratamento, com um mês e a cada três meses após o término do tratamento. Sucesso terapêutico persistente foi observado seis meses após o término do tratamento em um paciente; com nove meses, em quatro; e com um ano em dois pacientes. Um paciente apresentou recidiva de poucas lesões no sétimo mês após o término do tratamento. Os demais pacientes concluíram o tratamento com regressão das lesões e não retornaram para acompanhamento.

Pacientes	Idade (anos)	Sexo	Fototipo	Evolução (anos)	Localização
1	28	F	IV	3	Tórax, dorso, Abdome
2	27	F	IV	3	Tórax, dorso, Abdome, pescoço
3	37	M	V	17	Dorso
4	27	F	IV	5	Tórax, dorso, Abdome
5	40	F	IV	8	Dorso, Abdome
6	22	F	IV	4	Tórax, dorso, abdome
7	18	M	IV	2	Tórax, dorso, abdome
8	20	F	IV	5	Tórax, dorso, abdome, mamas, ombros
9	28	F	IV	10	Tórax, dorso, abdome
10	20	F	IV	4	Tórax, dorso, abdome, coxas
11	22	F	V	6	Tórax, dorso, abdome, mamas
12	30	M	4	6	Tórax, dorso, abdome, coxas

Quadro 1- Características dos 12 pacientes incluídos no estudo – HUOC – Março 2008 – Junho 2009

Resposta ao tratamento	Consenso dos dermatologistas n(%)	Opinião dos pacientes n(%)
< 70%	0 (0.0)	1(8,3)
≥ 70-80%	0 (0.0)	0 (0.0)
≥ 80-90%	2 (16,7)	0 (0.0)
≥ 90%	10 (83,3)	11(91,6)
Total	12 (100)	12 (100)

Quadro 2- Resposta ao tratamento da HMP com a associação de limeciclina e peróxido de benzoíla a 5% por consenso dos dermatologistas e na opinião dos pacientes incluídos no estudo – HUOC – Março 2008 – Junho 2009

Discussão

A observação de uma maior frequência de pacientes do sexo feminino com faixa etária média de 26,4 anos e fototipo IV está de acordo com os resultados observados na literatura ^{2,3}. Uma possível explicação para esse fato é a maior preocupação desse sexo, dessa faixa etária e dos pacientes com fototipos altos para com o caráter inestético da doença, já que as lesões contrastam com a pele normal, gerando maior busca por atendimento dermatológico.

Houve uma grande variabilidade no tempo de evolução da doença, de 2 a 17 anos, contrastando com os resultados observados por Guillet *et al.* (1988), que afirmaram ser a HMP uma dermatose que progride durante 1 ano e depois inicia um processo de regressão que se completa em 2 a 5 anos. Por outro lado, Westerhof *et al.* (2004), observando o seguimento de 200 pacientes durante 10 anos, verificaram que as lesões não regrediam espontaneamente, mas

permaneciam estáveis ou apresentavam uma progressão lenta durante o período de seguimento.

A história familiar da dermatose esteve presente em 41,6% dos pacientes assemelhando-se aos resultados observados por Almeida *et al.* (2009). Como se trata de uma dermatose localizada em tronco, área normalmente protegida pela roupa, é possível que alguns pacientes desconhecessem a presença da dermatose em seus familiares.

Apesar do *P. acnes* ser um microrganismo saprófita da unidade pilossebácea, a cultura para *P. acnes* foi positiva apenas na pele lesional em todos os pacientes biopsiados. Westerhof *et al.* (2004) também pesquisaram o *P. acnes* em fragmentos de biópsias de pele lesional e não lesional em pacientes com HMP, por meio de cultura, e identificaram, na pele lesional, a presença dessa bactéria em sete dos oito pacientes estudados. Em ambos os trabalhos, não foi identificado este microrganismo em pele não lesional, fortalecendo a hipótese de que o *P. acnes* participa no desenvolvimento da HMP.

O exame histopatológico demonstrou diminuição da melanina basal onde havia melanócitos aparentes. Kumarasinghe *et al.* (2006), analisando 8 pacientes com HMP submetidos a biópsias de pele lesional e não lesional, evidenciaram uma proporção de melanócitos similar nesses fragmentos de pele. Ao utilizar a coloração Fontana-Masson identificou-se uma redução da melanina na camada basal em todas as amostras de pele lesional, como observado em nosso estudo.

O exame histopatológico é algumas vezes importante para a exclusão de alguns diagnósticos diferenciais, como a forma hipopigmentada da micose fungóide, vitiligo, alterações pigmentares pós inflamatórias³ e pitiríase Alba⁸. Segundo kumarasinghe *et al.* (2006), a observação da diminuição da melanina e não do número de melanócitos é sugestiva de que ocorra, provavelmente um defeito funcional da pigmentação ou um problema na distribuição da melanina.

Durante muito tempo não havia tratamento efetivo para HMP. Em 1997, Menke *et al.* propuseram o uso de fototerapia com luz ultravioleta associada a

psoraleno, com resultados satisfatórios, porém, logo após a suspensão do tratamento ocorria a recidiva do quadro.

Com os achado de Westerhof *et al.* (2004), sugerindo a participação do *P.acnes* na etiopatogenia da HMP, vem surgindo estudos utilizando antibióticos ativos contra *P. acnes* para o tratamento da HMP. O uso do peróxido de benzoíla 5% à noite e da clindamicina 1% tópica durante o dia, associados com a exposição à radiação ultravioleta A por 20 minutos, três vezes por semana, durante três meses, foi relatado por Relyveld *et al.* (2006) como efetivo no tratamento de 45 pacientes com HMP.

Almeida *et al.* (2009), referiram sucesso terapêutico da HMP com minociclina 100mg ao dia durante três meses. Neste estudo, os pacientes não foram submetidos à exposição ultravioleta, confirmando a resposta ao tratamento usando apenas um derivado da tetraciclina.

As tetraciclina de segunda geração, doxiciclina, minociclina e limeciclina, são mais efetivas, possuem menos efeitos colaterais e melhor comodidade terapêutica do que as tetraciclina de primeira geração ²¹. Foram consideradas pela Academia Americana de Dermatologia (2007) como drogas de primeira escolha para o tratamento da acne e rosácea por reduzir o numero de *P. acnes*, além de possuir efeito antiinflamatório. Nestes casos são utilizadas por períodos de 3 a 6 meses. No entanto, pigmentação de pele e mucosa irreversível e síndrome lúpus símile podem ocorrer com o uso da minociclina^{18,25}, limitando o seu uso.

Não há relatos de tratamento da HMP com a limeciclina na literatura consultada (Lilacs, Scielo, Medline, Biblioteca Cochrane). Dentre os derivados da tetraciclina, a limeciclina é a que apresenta menos efeitos colaterais ²⁶. Sua eficácia no tratamento da acne é comparável as outras tetraciclina ^{27,28}.

Em nosso estudo, nenhum paciente apresentou efeito adverso ao uso da limeciclina ou do peróxido de benzoíla. A excelente resposta ao tratamento que vem se mantendo durante o período de seguimento do estudo, nos mostra uma perspectiva de tratamento para esta dermatose que apesar de ser assintomática,

traz repercussões do ponto de vista psicossocial, influenciando na auto-estima dos pacientes.

A ocorrência de recidiva em um paciente nos leva a supor que apesar do *P. acnes* ser mais frequente na pele lesional de pacientes com HMP, seu exato papel no desencadeamento dessa dermatose não está claro. É provável que fatores relacionados ao paciente ou à bactéria, possam estar implicados com sua recolonização após o tratamento, como ocorre na acne.

Conclusão

A resposta da HMP ao tratamento com limeciclina e peróxido de benzoíla, medicamentos com atividade sobre o *P. acnes*, reforça a participação dessa bactéria na desenvolvimento da dermatose. Entretanto, novos estudos prospectivos com período maior de seguimento devem ser realizados, com a intenção de avaliar a possibilidade de recidivas a longo prazo.

Agradecimentos

À Dra Laura Costa Brandão pela realização da pesquisa micológica nos pacientes que participaram deste estudo.

A todos os colegas dermatologistas que contribuíram para concretização desta pesquisa.

Referências

1. Di Lernia V, Ricci C. Progressive and extensive hypomelanosis and extensive pityriasis alba: same disease, different names? *J Eur Acad Dermatol Venereol* 2005;19(3):370–372.
2. Almeida ART, Bedani TP, Debs EAF, Ferreira JAD. Estudo piloto para avaliar a eficácia da minociclina no tratamento da hipomelanose macular progressiva (HMP). *Surg Cosmetic Dermatol* 2009;1(1):25–35.
3. Kumarasinghe SPW, Tan SH, Thng S, Thamboo TP, Liang S, Lee YS. Progressive macular hypomelanosis in Singapore: a clinico-pathological study. *Int J Dermatol* 2006;45:737–742.
4. Leseuer A, Garcia-Granel V, Helenon R et al. Hypomélanose maculeuse confluyente et progressive du métis mélanoderme: etude epidemiologique sur 511 sujets. *Ann Dermatol Venereol*. 1994;121:880-883.
5. Perman M, Sheth P, Lucky A. Progressive macular hypomelanosis in a 16 years old. *Pediatr Dermatol*. 2008;25:63-5.
6. Borreli D. “Cutis trunci variata”. Nueva genodermatosis. *Med Cut I.L.A.* 1987;15: 317–319,.
7. Westerhof W, Relyveld G, Kingswijk MM, Man P. Propionibacterium acnes and the pathogenesis of progressive macular hypomelanosis. *Arch Dermatol* 2004;140(2):210–214.
8. Mollet I, Ongenae K, Naeyaert JM. Origin, Clinical Presentation, and Diagnosis of Hypomelanotic Skin Disorders. *Dermatologic clinics* 2007; 25(3):363–371.
9. Leeming JP, Holland KT, Cunliffe WJ. The microbial ecology of pilosebaceous units isolated from human skin. *J Gen Microbiol*.1984; 130(4): 803-807.
10. Harada K, Tsuneyama K, Sudo Y, Masuda S, Nakanuma Y. Molecular identification of bacterial 16S ribosomal RNA gene in liver tissue of primary

- biliary cirrhosis: Is *Propionibacterium acnes* involved in granuloma formation?. *Hepatology* 2001;33(3):530–536.
11. Perry AL, Lambert PA. *Propionibacterium acnes*. *Lett Appl Microbiol*, 2006;42(3):185–188.
 12. McGinley KJ, Webster GF, Leyden JJ. Facial follicular porphyrin fluorescence; correlation with age and density of *Propionibacterium acnes*. *Br J Dermatol* 1980;102(4):437.
 13. Ross EV. Optical treatments for acne. *Dermatol Ther*, 2005;18(3):253–266
 14. Schaller M, Loewenstein M, Borelli C, Jacob K, Vogeser M, Burgdorf WH, Plewig G. Induction of a chemoattractive proinflammatory cytokine response after stimulation of keratinocytes with *Propionibacterium acnes* and coproporphyrin III. *Br J Dermatol* 2005;153(1):66–71.
 15. Mohammadi T, Pietersz RN, Scholtalbers LA, Vandenbroucke-Grauls CM, Savelkoul PH, Reesink HW. Optimal sampling time after preparation of platelet concentrates for detection of bacterial contamination by quantitative real-time polymerase chain reaction. *Vox Sang* 2005;89(4):208–214.
 16. Relyveld GN, Menkie HE, Westerhof W. Benzoyl peroxide/clindamycin/UVA is more effective than fluticasone/UVA in progressive macular hypomelanosis: A randomized study. *Am J Clin Dermatol* 2006;55(8):836–843.
 17. Ortone JP, Bahadoran P, Fitzpatrick TB, Mosher D, Hori Y. Hypomelanosis and hypermelanosis. In: Freedberg IM, Eisen AZ, Wolff K, Austen KF, Goldsmith LA, Katz SI (ed). *Fitzpatrick's dermatology in general medicine*, 6th ed. New York: McGraw-Hill 2003;(Chap 90) 836–881.
 18. Ochsendorf F. Systemic antibiotic therapy of acne vulgaris. *J. Dtsch Dermatol. Ges.*4(10, 828-841 (2006).
 19. Sapadin AN, Fleischmajer R. Tetracyclines: nonantibiotic properties and their clinical implications. *J. Am. Acad. Dermatol.* 54(2),258-265 (2006).
 20. Thielitz A, Gollnick H. Overview of new therapeutic developments for acne. *Expert rev dermatol*, 2009Relyveld GN, Menkie HE, Westerhof W.

- Progressive macular hypomelanosis: overview. *Am J Clin Dermatol* 2007;8(1):13–19.
21. Strauss JS, Krowchuk DP, Leyden JJ, Lucky AW, Shalita AR, Siegfried EC *et al.* Guideline of care for acne vulgaris management. *J Am Acad Dermatol*. 2007; 56(4):651-663.
 22. Fitzpatrick TB; Ortone J. Normal Skin Color and General Considerations of Pigmentary Disorders. In: Freedberg IM, Eisen AZ, Wolf K, Austen KF, Goldsmith LA, Katz SI. *Fitzpatrick's Dermatology in General Medicine*. 6th ed. McGraw-HILL 2003;1:820.
 23. Guillet G, Helenon R, Gauthier Y, Surleve-Bazeille J Plantin P, Sassolas B. Progressive macular hypomelanosis of the trunk: primary acquired hypopigmentation. *J Cutan Pathol*. 1988;15 (5): 286–289
 24. Menke He, Ossekoppele R, Dekker SK, et al. Nummulaire en confluierende hypomelanosis van de romp. *Ned Tijdsch Dermatol Venereol*. 1997;7:117-122.
 25. White GM. Standard oral antibiotics for acne. *Adv Dermatol*.1999;14:29-57
 26. Neto PBT, Rocha KBF, Lima BL, Nunes JCS, Silva ACO. Rosácea granulomatosa: relato de caso-enfoque terapéutico. *An Bras Dermatol*. 2006;81.
 27. Schollamer M, Alizerai M. Étude comparative de la Lymécycline, de La minocycline et de La doxycycline dans Le traitement de l'acne vulgaire. *Réal thérapeut Dermatol-Vénérol*. 1994;111:83-92
 28. Gollnick H, Cunliffe W. Management of acne: a report from a Global Alliance to Improve Outcomes in Acne. *J Am Acad Dermatol*. 2003;49:S1-38.

11. ANEXOS

Anexo A – Aprovação do Comitê de Ética Hospital Universitário Oswaldo Cruz



COMITÊ DE ÉTICA EM PESQUISA EM SERES HUMANOS COMPLEXO HOSPITALAR HUOC/PROCAPE

Reunião: 16/06/2009

Protocolo CEP – HUOC/PROCAPE: nº 147/2007


Projeto: Associação entre o P. acnes e a hipomelanose macular confluenta.

Pesquisador Principal: Silvana Maria de Moraes Cavalcanti

Resultado:

- Mudança do título de “Associação entre o P. acnes e a hipomelanose macular confluenta” para “Associação entre o P. acnes e a hipomelanose macular progressiva” – **APROVADA**
- Reação em cadeia da polimerase em tempo real na detecção do P. acnes em pacientes com hipomelanose macular progressiva. – **EXTENSÃO APROVADA**
- Tratamento da hipomelanose macular progressiva com limeciclina e peróxido de benzoíla 5% – **EXTENSÃO APROVADA**
- Tratamento da hipomelanose macular progressiva com clindamicina 1% e peróxido de benzoíla 5% – **EXTENSÃO APROVADA**

Recife, 16 de junho de 2009


Magaly Bushatsky
Vice-coordenadora
CEP-HUOC/PROCAPE

Pavilhão Ovídio Montenegro – 1º andar
Rua Arnóbio Marques, 310 – Santo Amaro – 50100-130 – Recife-PE.
Fone: (81) 3184.1460 – Fone/Fax: (81) 3184.1271 - E-mail: cep_huoc.procape@yahoo.com.br

Anexo B – Comprovante de envio do artigo 1

Archives of Dermatology

Page 1 of 1

JAMA & ARCHIVES

ARCHIVES OF DERMATOLOGY

[MANUSCRIPT HOME](#) | [AUTHOR INSTRUCTIONS](#) | [REVIEWER INSTRUCTIONS](#) | [HELP](#) | [TIPS](#) | [LOGOUT](#)

1 Email sent.

Home Page for Mrs. Silvana Maria de Morais Cavalcanti

Author Tasks

[Author Instructions](#)[Submit Manuscript](#)

→ [Awaiting Author Approval # DER09-1102 - Investigating the presence of Propionibacteri...](#)

General Tasks

[Modify Unavailability Dates](#)

→ [Modify Profile/Password](#)

[KnowledgeBase/Help](#)[Logout](#)[MANUSCRIPT HOME](#) | [AUTHOR INSTRUCTIONS](#) | [REVIEWER INSTRUCTIONS](#) | [HELP](#) | [TIPS](#) | [LOGOUT](#) | [JOURNAL HOME](#)[TERMS OF SERVICE](#) | [PRIVACY POLICY](#)

EJPress Software by eJournalPress

© 2009 American Medical Association. All Rights Reserved.

Anexo C – Comprovante de envio do artigo 2

[BJM] Submission Acknowledgement - Entrada - Yahoo! Mail Página 1 de 2

[Yahoo!](#) | [Meu Yahoo!](#) | [E-mail](#) | [Mais](#) | [Faça do Y! sua página inicial](#) Olá, silvana_cavalcanti Sair | [Novíssimo Mail](#) | [Ajuda](#)





[E-mail](#) | [Contatos](#) | [Agenda](#) | [Bloco de notas](#) [Quais as novidades?](#) | [Opções](#)

[Experimente o novo Yahoo! Mail](#)

[anterior](#) | [próxima](#) | [Voltar para as mensagens](#) [Marcar como não lida](#) | [Imprimir](#)

Pastas	[Adicionar]
Entrada (32)	
Rascunhos (8)	
Enviadas	
Spam (11)	[Esvaziar]
Lixeira	[Esvaziar]
Minhas fotos	
Meus anexos	

[BJM] Submission Acknowledgement Quinta-feira, 8 de Outubro de 2009 22:31
 De: "Adalberto Pessoa Junior" <peessoajr@usp.br>
 Para: "Silvana Maria de Moraes Cavalcanti" <silvana_cavalcanti@yahoo.com.br>

Silvana Maria de Moraes Cavalcanti:

Thank you for submitting the manuscript, "BJM-928 - A quantitative analysis of Propionibacterium acnes in lesional and non-lesional skin of patients" to Brazilian Journal of Microbiology. With the online journal management system that we are using, you will be able to track its progress through the editorial process by logging in to the journal web site:

Manuscript URL:
<http://submission.scielo.br/index.php/bjm/author/submission/20044>
 Username: 19250718

If you have any questions, please contact me. Thank you for considering this journal as a venue for your work.

Adalberto Pessoa Junior
 Brazilian Journal of Microbiology

Brazilian Journal of Microbiology

[anterior](#) | [próxima](#) | [Voltar para as mensagens](#) | | [Cabecinhos completos](#)

Copyright © 1994-2009 Yahoo!. Todos os direitos reservados. Termos do Serviço
 AVISO: Não coletamos informações pessoais neste site.
 Para obter mais informações sobre como usamos suas informações, consulte nossa Política de privacidade

<http://br.mc516.mail.yahoo.com/mc/welcome?.gx=0&tm=1255085494&rand=...> 9/10/2009

Anexo D – Comprovante de envio do artigo 3

Anais Brasileiros de Dermatologia

Av. Rio Branco, 39 17. and.
Rio de Janeiro - RJ - Brasil
CEP 20090-003 Tel./Fax: +55 21
2253-6747

Rio de Janeiro, segunda-feira, 21 de setembro de 2009

Ilmo(a) Sr.(a)
Prof(a), Dr(a) silvana maria de morais cavalcanti

Referente ao código de fluxo: 116
Classificação: Investigação

Informamos que recebemos o manuscrito Identificação do Propionibacterium acnes e uso da limeciclina associada com o peróxido de benzoíla no tratamento da hipomelanose macular progressiva: um estudo prospectivo será enviado para apreciação dos revisores para possível publicação/participação na(o) Anais Brasileiros de Dermatologia. Por favor, para qualquer comunicação futura sobre o referido manuscrito cite o número de referência apresentado acima.

O (s) autor (es) declara(m) que o presente trabalho é original, sendo que o seu conteúdo não foi nem está sendo considerado para publicação em outro periódico, brasileiro ou do Exterior, seja no formato impresso ou eletrônico.

Obrigado por submeter seu trabalho a(o) Anais Brasileiros de Dermatologia.

Atenciosamente,

Dra. Izelda Maria Carvalho Costa
Editora

Dr. Renan Rangel Bonamigo
Editor Associado

Dr. Vitor Manoel Silva dos Reis
Editor Associado

Livros Grátis

(<http://www.livrosgratis.com.br>)

Milhares de Livros para Download:

[Baixar livros de Administração](#)

[Baixar livros de Agronomia](#)

[Baixar livros de Arquitetura](#)

[Baixar livros de Artes](#)

[Baixar livros de Astronomia](#)

[Baixar livros de Biologia Geral](#)

[Baixar livros de Ciência da Computação](#)

[Baixar livros de Ciência da Informação](#)

[Baixar livros de Ciência Política](#)

[Baixar livros de Ciências da Saúde](#)

[Baixar livros de Comunicação](#)

[Baixar livros do Conselho Nacional de Educação - CNE](#)

[Baixar livros de Defesa civil](#)

[Baixar livros de Direito](#)

[Baixar livros de Direitos humanos](#)

[Baixar livros de Economia](#)

[Baixar livros de Economia Doméstica](#)

[Baixar livros de Educação](#)

[Baixar livros de Educação - Trânsito](#)

[Baixar livros de Educação Física](#)

[Baixar livros de Engenharia Aeroespacial](#)

[Baixar livros de Farmácia](#)

[Baixar livros de Filosofia](#)

[Baixar livros de Física](#)

[Baixar livros de Geociências](#)

[Baixar livros de Geografia](#)

[Baixar livros de História](#)

[Baixar livros de Línguas](#)

[Baixar livros de Literatura](#)
[Baixar livros de Literatura de Cordel](#)
[Baixar livros de Literatura Infantil](#)
[Baixar livros de Matemática](#)
[Baixar livros de Medicina](#)
[Baixar livros de Medicina Veterinária](#)
[Baixar livros de Meio Ambiente](#)
[Baixar livros de Meteorologia](#)
[Baixar Monografias e TCC](#)
[Baixar livros Multidisciplinar](#)
[Baixar livros de Música](#)
[Baixar livros de Psicologia](#)
[Baixar livros de Química](#)
[Baixar livros de Saúde Coletiva](#)
[Baixar livros de Serviço Social](#)
[Baixar livros de Sociologia](#)
[Baixar livros de Teologia](#)
[Baixar livros de Trabalho](#)
[Baixar livros de Turismo](#)