

RICARDO CHIORATTO

**EXAME RADIOGRÁFICO TRANSOPERATÓRIO NA CIRURGIA
ORTOPÉDICA DE CÃES E GATOS**

RECIFE - PE

2010

Livros Grátis

<http://www.livrosgratis.com.br>

Milhares de livros grátis para download.

**UNIVERSIDADE FEDERAL RURAL DE PERNAMBUCO
PRÓ-REITORIA DE PESQUISA E PÓS-GRADUAÇÃO
PROGRAMA DE PÓS-GRADUAÇÃO EM CIÊNCIA
VETERINÁRIA**

RICARDO CHIORATTO

**EXAME RADIOGRÁFICO TRANSOPERATÓRIO NA CIRURGIA
ORTOPÉDICA DE CÃES E GATOS**

Tese apresentada ao Programa de Pós-Graduação em Ciência Veterinária da Universidade Federal Rural de Pernambuco, como requisito parcial para obtenção do grau de Doutor em Ciência Veterinária.

Orientador:

Prof. Dr. Eduardo Alberto Tudury

RECIFE - PE

2010

Ofereço este Trabalho:

Aos meus pais Aldo Chioratto e Edna Milani Chioratto, que me legaram a maior herança que poderiam: a cultura. Pelo incondicional apoio nas horas de convivência que lhes foram tolhidas, e por todo o carinho e amor.

Ao grande Amor da minha vida, minha mulher Gerlane Tavares de Souza Chioratto.

Ao meu irmão Aldo Chioratto Junior e meus sobrinhos: André Leocádio de Mello Chioratto, Victor Krügener Chioratto, Yago Krügener Figueiredo e Rafaela Oliveira Souza.

AGRADECIMENTOS

A Deus e a *Eulália Leocádio Chioratto* “*in memoriam*”, por atenderem minhas preces e me acolherem em meus momentos de solidão.

Ao Prof. Dr. Eduardo Alberto Tudury pelos ensinamentos, orientações e amizade, durante a graduação, residência, mestrado e também durante a realização desta tese, muita admiração profissional e também pessoal obrigado pelos conselhos de vida importantíssimos para hoje poder galgar algo a mais em minha vida.

Aos meus Irmãos de coração representados aqui por: Evilda Rodrigues de Lima, a quem serei eternamente grato pelos ensinamentos, amizade e por ter me trazido de São Paulo para estudar em Recife.

As minhas tias Élvia Leocádio Rodrigues e Nailde Leocádio Barbosa por terem me feito sorrir nos momentos difíceis, pela grande amizade e por sempre estarem dispostas a me ajudar nas horas em que precisei.

Ao meu tio e amigo Rubens Barbosa por sempre estar disposto a me ajudar e a oferecer oportunidades para que eu progredisse na vida, e que serve desde outrora até hoje de exemplo profissional e pessoal.

Aos meus amigos Rômulo Menna Barreto Valença e Sandra Regina Fonseca de Araújo Valença, Andréia Santana e Auto Lopes, Durval Baraúna Junior, Ana Catarina Albinati por tudo.

Aos meus irmãos e colegas de trabalho, José Alcides de Arruda, Silvia Regina de Arruda, Clécia Simões Duarte e Rodrigo Paes Barreto Severiano por terem me ajudado a vencer mais uma etapa da minha vida e por sempre confiarem no meu trabalho.

Aos amigos e colegas de trabalho Alexandre Rocha, Cynthia Lagêdo, Davi Wilson, Abdizio Lemos, Jonia Lemos, Nelson Batista, Paulo Braitner, pela amizade e por terem confiado no meu trabalho como cirurgião em suas clínicas e com seus pacientes.

Aos professores, Rosilda Maria Barreto Santos, Fabrício Bezerra de Sá, Maria Cristina O. C. Coelho(em especial), Eneida Willcox Rêgo, Miriam Nogueira Teixeira, Silvana Sueli, Beatriz D`ultra Vaz, Marcos Antônio lemos Oliveira, Roberto Soares de Castro, Paulo Fernandes de Lima, Lúcio Esmeraldo Honório de Melo, Léucio Câmara Alves, Rozélia Bezerra, Frederico Celso Lyra Maia, Lílian Sabrina, Flavia Menezes, Ana Paula Monteiro Tenório, Marcelo de Sá, Marcelo Weinstein Teixeira, Márcia Figueiredo Pereira, Márcia Brayner Paes Barreto, Jacinta Eufrásia Brito Leite, Roseana Tereza Dinis de Moura, Áurea

Wischral, Rinaldo Aparecido Mota, pelos ensinamentos e pela grande amizade que sem dúvida vão durar para sempre.

Aos Médicos Veterinários, Vandilson Rodrigues de Souza, Diana Lúcia Serpa de Souza, Maíra Severo, Ana Carolina, Marcella Figueiredo, Silvana Pontual e Lúcia Virgínia Barbosa pela amizade e confiança.

Aos Residentes Bruno, Michele, Marília Bonelli, Ernani, Marília e Telga pela confiança, convivência, amizade e conselhos durante o doutorado.

Aos Cirurgiões e anestesistas que me ajudaram na tese disponibilizando seus pacientes para que esta pudesse ser confeccionada.

Às funcionárias da cirurgia Ilma da Silva Braga, Josiete Joaquina da Silva e Vera Lúcia de Farias Cavalcante pela amizade, atenção e pelo auxílio nas horas de emergência.

Aos funcionários, Fausto, Tereza, Alba, Flavia, Lana, Acácio, Eugênio, Severino, Adimilton, Leonardo, Adeline, Felipe, Neia, Maria, Batista, Marcos, Sônia, Guiomar e Benedito pela amizade, gestos, compreensão e sorrisos, que sempre estiveram dispostos a ajudar quando solicitados.

Aos meus companheiros mestrados e doutorandos, Sergio Ricardo Araújo de Melo e Silva, Gilson Buonora, Emersom Mendes, Silvia Saldanha, Ricardo Chaves, Marcos Barbosa, Grazielle Aleixo, Aurenice Pontes, Glória Potier, Sildivane Valcacia, Marluce Souza, Jamile Prado Giulliano Anderlini, Giuliana Schirato, Filipe Bezerra, Enilson Barbosa, Debora Rochelly, Aerlem Vieira, Aderaldo Freitas, José Monteiro, Leopoldo Mayer, Whaubtyfran Teixeira, pela grande amizade, lealdade, companheirismo e colaboração na realização deste trabalho.

Aos secretários da pós-graduação Edna Chérias e Tom Menezes pela grande amizade e serviços prestados durante a pós-graduação.

A todos os amigos que fiz durante a graduação mestrado e doutorado e a todos que direta ou indiretamente ajudaram na elaboração deste trabalho.

“O único lugar onde o sucesso vem antes do trabalho é no dicionário”

Albert Einstein.

RESUMO

Título: Exame radiográfico transoperatório na cirurgia ortopédica de cães e gatos.

Autor: Ricardo Chioratto

Orientador: Professor Doutor Eduardo Alberto Tudury

A utilização de imagem radiográfica estática durante o procedimento cirúrgico é um meio de orientação transoperatória que proporciona maior precisão na colocação de implantes ortopédicos, bem como a avaliação do grau de coaptação e estabilização dos fragmentos da fratura, principalmente nas reduções fechadas, onde a visualização direta não é possível. Este trabalho teve como objetivo verificar a utilidade do exame radiográfico transoperatório na cirurgia reparadora de fraturas, previamente diagnosticadas, em cães e gatos. Foram utilizados 100 animais, 81 cães e 19 gatos, com fraturas ósseas, sendo obtido o primeiro exame radiográfico logo após o cirurgião ter reduzido a fratura e posicionado os implantes metálicos. A partir da análise dos exames transoperatórios, se os implantes metálicos e as reduções ósseas estivessem em absoluta exatidão com os princípios da cirurgia ortopédica, o cirurgião concluiria a cirurgia; caso contrário seriam tomadas as providências necessárias para reposicioná-los corretamente, devendo-se assim realizar mais exames radiográficos transoperatórios até a observação do perfeito alinhamento, aposicionamento ou coaptação das fraturas e a apropriada localização dos implantes ortopédicos. Foi verificado que após o primeiro exame radiográfico transoperatório foram necessários ajustes adicionais para reposicionamento dos implantes metálicos e ou estruturas ósseas em 95% dos procedimentos. Pode-se concluir que a utilização desse exame em ortopedia de cães e gatos, independente da espécie é importante, no resultado final das reduções e estabilizações de fraturas, por possibilitar uma maior precisão no posicionamento dos fragmentos ósseos e dos implantes, principalmente nas estabilizações fechadas ou por abordagem minimamente invasiva, com inserção de pinos intramedulares, e nas do tipo oblíqua e cominutiva e nas situadas no úmero, tíbia e calcâneo.

Palavras chave: Trans-cirúrgico, Fraturas, Cirurgia, Ortopedia, Radiografia.

UNIVERSIDADE FEDERAL RURAL DE PERNAMBUCO

PROGRAMA DE PÓS-GRADUAÇÃO EM CIÊNCIA VETERINÁRIA

Tese de Doutorado em Ciência Veterinária

ABSTRACT

Title: Trans-operative radiographic examination in orthopedic surgery of dogs and cats.

Author: Ricardo Chioratto

Odvisor: Doctor Professor Eduardo Alberto Tudury

The use of radiographic visualization of static procedure using, are guiding means to transoperative implantation of orthopedic element, especially where direct visualization is not possible. The aim of this study was verify, the provents of the transoperative radiographic procedure in surgery of bone fractures, of dogs and cats. A total of 100 animals, 81 dogs and 19 cats with bone fractures, were used. The first x-ray was obtained after the surgeon had reduced the fracture and/or positioned the metal implants. From the analysis of this trans-surgical exam and osseous estructures, if the metallic implants and bone reductions were in absolute accuracy with the principles of orthopedic surgery, the surgeon would conclude the surgery, but if these were not in appropriate place, the necessary arrangements had to be made to relocate it in the right place, and thus more transoperative radiographic exams were made up the observation of the perfect alignment, positioning or coaptation of fractures and the correct placement of orthopedic implants .It was found that after the transoperative radiographic examination additional adjustments were necessary for repositioning of metallic implants and/or bone structures in 95% of procedures. In view of the results, we can conclude that the use of transoperative radiographic examination in orthopedic surgery of dogs and cats, regardless of the surgeon, animal species or fractured bone is important on the final result of the reductions and stabilizations of fractures, allowing greater efficiency in the placement of the osseous fragments and surgical implants. More specifically in the closed stabilizations or through minimal invasive approach, with the insertion of intramedullary pins and in the cominutive and obliquous type located in the humerus, tibia and calcaneus.

Key works: Trans-surgical, Fractures, Surgery, Orthopedics, Radiography

UNIVERSIDADE FEDERAL RURAL DE PERNAMBUCO

PROGRAMA DE PÓS-GRADUAÇÃO EM CIÊNCIA VETERINÁRIA

Doctorate Tese Vaterinary Science

SUMÁRIO

Seção	Pág.
DEDICATÓRIA	iii
AGRADECIMENTOS.....	iv
EPÍGRAFE	vi
RESUMO	vii
ABSTRACT	viii
SUMÁRIO	ix
LISTA DE FIGURAS	x
LISTA DE TABELAS E QUADROS	xi
1. INTRODUÇÃO.....	1
2. REVISÃO DE LITERATURA	3
3. MATERIAL E MÉTODOS.....	8
4. RESULTADOS E DISCUSSÃO.....	10
5. CONCLUSÃO.....	23
REFERÊNCIAS	24
APÊNDICE	27

LISTA DE FIGURAS

	Pág.
Figura 1 – Fotografias de seqüência de exames radiográficos transoperatórios, evidenciando em: A) implante no fêmur ainda distante dois centímetros da posição correta; B) extremidade do implante em local correto. -----	17
Figura 2 – Fotografias de seqüência de exames radiográficos transoperatórios, evidenciando em: A) implantes ou fragmentos ósseos ainda distantes da posição correta; B) extremidades ósseas e implantes em local correto. -----	18
Figura 3 – Fotografias de seqüência de exames radiográficos transoperatórios, do animal de número 14, evidenciando: 1) A ponta do implante na articulação do joelho; 2) correção do trajeto de posicionamento do implante; e 3) extremidade do implante em local correto. -----	20

LISTA DE TABELAS E QUADROS

	Pág.
Tabela 1 – Informações quanto ao número de animais, tipo de cirurgia e quantidade de exames radiográficos trans-cirúrgicos realizados para se obter precisão cirúrgica em gatos. -----	10
Tabela 2 – Informações quanto ao número de animais tipo de cirurgia e quantidade de exames radiográficos trans-cirúrgicos realizados para se obter precisão cirúrgica em cães. -----	11
Tabela 3 – Informações sobre os tipos de fraturas e a quantidade de exames radiográficos transoperatórios realizados em cada tipo, para se obter precisão em gatos. -----	12
Tabela 4 – Informações sobre os tipos de fraturas e a quantidade de exames radiográficos transoperatórios realizados em cada tipo, para se obter precisão em cães. -----	12
Tabela 5 – Informações sobre os tipos de fixação óssea e a quantidade de exames radiográficos transoperatórios realizados em cada tipo, para se obter precisão em gatos. -----	13
Tabela 6 – Informações sobre os tipos de fixação óssea e a quantidade de exames radiográficos transoperatórios realizados em cada tipo, para se obter precisão em cães. -----	14
Tabela 7 – Precisão na redução óssea e/ou no posicionamento dos implantes em relação aos exames radiográficos transoperatórios, em cães. -----	19
Tabela 8 – Precisão na redução óssea e/ou no posicionamento dos implantes em relação aos exames radiográficos transoperatórios, em gatos. -----	19
Quadro 1 – Quantidade de cirurgias realizadas, precisão operatória atingida e número de exames radiográficos, em relação ao grau de capacitação dos cirurgiões. -----	22
Quadro 2 – Informações quanto à espécie ao tipo de procedimento cirúrgico e resultados da precisão na redução das lesões e posicionamento de implantes metálicos e quantidade de exames radiográficos trans-cirúrgicos realizados. -----	28

1. INTRODUÇÃO

A ortopedia veterinária e o diagnóstico por imagem, juntos, promovem a associação entre a avaliação e a restauração da anatomia e fisiologia das estruturas ósseas envolvidas junto com o retorno a função das mesmas.

As alterações traumáticas são mais frequentemente representadas pelas fraturas, as quais podem ser definidas como uma solução de continuidade ou quebra de um osso, que também ocorre devido ao enfraquecimento do osso causado por uma doença primária.

Com o advento de novas tecnologias o homem tem conseguido chegar cada vez mais perto da cura e resolução de problemas a tempos impensáveis. Até 1940, quase todas as fraturas eram reduzidas internamente e estabilizadas por meios externos como talas de coaptação e gesso. Vários métodos de fixação interna das fraturas foram introduzidos e desenvolvidos no mesmo período de tempo do estabelecimento das técnicas assépticas na cirurgia veterinária, abordagens abertas aos vários ossos e articulações e redução aberta das fraturas (PIERMATTEI e FLO, 2006).

Existem vários tipos de implantes para a estabilização cirúrgica de fraturas de ossos longos, e a sua seleção não é tão óbvia. Por esta razão, ortopedistas devem consultar estudos comparativos do comportamento biomecânico dos ossos longos intactos e com implantes metálicos (DAMIÁN *et al.* 2003).

A fixação interna de uma fratura objetiva a estabilidade do local da fratura com retorno precoce a função. Existem vários dispositivos já consagrados para a fixação de fraturas; cerclagens, banda de tensão, pinos intramedulares, pinos de Rush, placa óssea e parafusos, transfixação esquelética externa, haste bloqueada e uma possível combinação de um ou mais desses dispositivos (DENNY e BUTTERWORTH, 2006; TUDURY e POTIER, 2009). Um dispositivo de fixação que envolva estabilização externa ou interna deve neutralizar as forças intrínsecas atuantes na fratura em questão, para que sejam evitados movimentos no local da fratura. Um movimento ligeiro e indetectável pode impedir o crescimento dos pequenos brotos capilares através do local fraturado (DEYOUNG e PROBST, 1998).

A utilização de imagem radiográfica estática e a visualização dinâmica do procedimento em tempo real através da fluoroscopia, são meios de orientação trans-cirúrgica

para implantação de elemento ortopédico, principalmente onde a visualização direta não é possível (MARCELLIN-LITTE, 1998). A realização de duas imagens radiográficas perpendiculares entre si, durante o ato cirúrgico permite avaliar a execução do procedimento, proporcionando maior precisão na fixação de implantes ortopédicos metálicos (pinos, placas, parafusos e fios de aço) no foco da fratura (BIERY, 1985), bem como permite avaliar o grau de coaptação e estabilização dos fragmentos fraturados (MILLER, 1998). Esse exame ainda auxilia e minimiza a abordagem cirúrgica, diminuindo a ocorrência de erros, como o desvio de eixo longitudinal ósseo e também em procedimentos empregados para localizar pinos intramedulares de difícil extração cirúrgica (MARCELLIN-LITTE, 1998).

Nas cirurgias ortopédicas devem ser considerados como parte integrante da técnica operatória, exames radiográficos auxiliares, uma vez que a visualização direta não é possível, pois os ossos são estruturas fechadas e compactas, recobertos na maioria das vezes por fascias, músculos e tendões, que impedem sua inspeção interior, precisa e global. Atualmente na área de cirurgia veterinária, investigam-se novos modelos terapêuticos para cicatrização óssea, como é o caso do método biológico onde fixam-se os fragmentos das fraturas sem abordagem cirúrgica a solução de continuidade do osso. Isso implica muitas vezes em imperfeições nas reduções e estabilização das fraturas, tendo como consequência a não união ou união retardada. Com a utilização mais freqüente dos exames radiográficos trans-cirúrgicos, espera-se que esse problema seja minimizado da cirurgia ortopédica (PIERMATEI et al., 2006).

Devido ao número reduzido de trabalhos científicos sobre este assunto, verificou-se também, na revisão de literatura realizada, a escassez de conhecimentos e experiências nessa metodologia de trabalho interdisciplinar (cirurgia e diagnóstico por imagem) frequentemente utilizada nas cirurgias ortopédicas e neurológicas de seres humanos.

O objetivo deste trabalho foi avaliar se a utilização de imagens radiográficas seqüenciadas durante o ato operatório em cirurgias ortopédicas é válida como meio de orientação para redução de fraturas e para a colocação de implantes metálicos em estruturas ósseas lesionadas de cães e gatos.

2. REVISÃO DE LITERATURA

O sistema esquelético compõe-se de elementos fundamentais, os ossos, as cartilagens, os ligamentos e as articulações. Essas estruturas passam a maior parte do tempo sob estresse devido à grande movimentação dos animais. Tal condição, muitas vezes acarreta em lesões que necessitam ser exploradas para que obtenha-se a resolução desejada do quadro (CONSTANTINESCU, 2005). Dentre as alterações que ocorrem com maior frequência, quando o assunto é o sistema ósseo, estão as afecções traumáticas, metabólicas, inflamatórias, anomalias do desenvolvimento e os neoplasmas (KEALY e McALLISTER, 2005).

Fratura é o rompimento completo ou incompleto da continuidade de um osso ou cartilagem. Uma fratura é acompanhada por vários graus de lesão dos tecidos moles circunvizinhos, incluindo-se o aporte sanguíneo, e pelo comprometimento da função do sistema locomotor (PIERMATTEI e FLO, 1999). As fraturas também podem ser definidas como uma solução de continuidade que pode comprometer a córtex óssea e o canal medular, desequilibrando a integridade óssea, e podem ser classificadas em fraturas aberta ou fechada, completa ou incompleta, por avulsão, por impactação e patológicas (LEITE, 2005a). Algumas fraturas em pequenos animais ocorrem com mais frequência do que outras como, por exemplo, as fraturas de rádio e ulna, tíbia e fibula, fêmur, úmero e coxal e são responsáveis por grande parte dos atendimentos na clínica cirúrgica veterinária (DENNY 1990; RUDD e WHITEHAIR 1992; EGGER, 1993; MUIR, 1997; GORSE, 1998).

A incidência de fraturas no fêmur representa de 20 a 25% de todas as fraturas que ocorrem em cães e gatos. Adicionalmente, fraturas de fêmur representam 45% das fraturas que ocorrem em ossos longos e a redução aberta e fixação interna são indicadas em praticamente todas as fraturas femorais (WHITEHAIR e VASSEUR, 1992, LARIN et al., 2001). Não existe método único de tratamento, aplicável a todos os tipos de fraturas. Nenhum implante ou método de fixação de fratura é perfeito, todos eles apresentam vantagens, desvantagens e certos riscos (SCHRADER, 1991). A escolha do método de fixação deve ser feita baseando-se no tipo, localização da fratura, tamanho, temperamento e idade do animal, grau de cooperação do proprietário e fatores econômicos (DEYOUNG e PROBST, 1998). As condições de trabalho e experiência do cirurgião também influenciam na relação.

Nas fraturas a cicatrização óssea e a restauração do tecido em suas propriedades físicas e mecânicas originais é influenciada por uma variedade de fatores locais e sistêmicos. A cicatrização ocorre em três fases distintas à fase inflamatória que ocorre de horas até alguns dias, a fase de reparação que dura de 2 a 12 semanas e a fase de remodelamento ósseo que tem a duração de meses até alguns anos. O período mais crítico para a cicatrização óssea são as duas primeiras semanas onde a inflamação e revascularização ocorrem (REMEDIOS, 1999; KALFAS *et al.* 2001).

A cicatrização é um fenômeno relacionado a vários eventos, ocorrendo de modo dinâmico, complexo e que ao final resulta na restauração da barreira epitelial. O processo de cicatrização envolve mediadores solúveis, células sanguíneas e do parênquima, além da matriz extracelular. Didaticamente, a cicatrização pode ser dividida em três fases distintas: inflamação, proliferação e maturação ou remodelagem, as quais se sobrepõem em tempo e não devem ser vistas como uma série simples de passos sequenciais (SINGER e CLARK, 1999).

Muitos fatores biológicos influenciam a velocidade de cicatrização óssea. Um dos fatores biológicos a considerar é a condição aberta ou fechada da fratura, ou se ocorreu secundária a uma lesão de alto ou baixo impacto. As fraturas ocorridas em região de metáfise ou epífise esponjosa cicatrizam com mais rapidez que as de diáfise, uma vez que o osso esponjoso apresenta uma área de superfície maior para contato entre as extremidades da fratura e, além disso, o osso esponjoso apresenta abundantes osteoblastos e outros fatores biológicos de crescimento celular, que favorecem a cicatrização óssea. Como as fraturas requerem a redução e alinhamento preciso para um resultado ótimo, a manipulação cirúrgica necessária para a redução é equilibrada pelo potencial inerente de cicatrização da região e pode ser influenciado pela magnitude da abordagem realizada e trauma tecidual muscular instituído (FOSSUM, 2001). A consolidação dessas fraturas pode ser problemática e a incidência de complicações é relativamente alta, tendo sido relatada união retardada, não-união, má-união, deformidades de crescimento e rigidez articular, entre outras (LAPPIN *et al.*, 1983; RUDD e WHITEHAIR, 1992).

A aplicação de implantes metálicos ortopédicos sobre o foco da fratura é mais precisa quando realizada com o auxílio de duas imagens radiográficas com incidências distintas no trans-operatório (BIERY, 1985) e permite avaliar a estabilização do foco da fratura (MILLER, 1998). Piermattei e Flo, (1999) afirmaram que para a redução de uma fratura devem-se recolocar os fragmentos fraturados em sua posição anatômica original e evitar o

excesso de manipulação em tecidos moles. Segundo os mesmos autores, o método de fixação por implantes externos deve ser feito com a fratura na posição reduzida, e que a profundidade de inserção de um pino intramedular será mais adequadamente verificada pela preparação de uma radiografia, antes do corte do pino.

Os raios-X podem ser definidos como um feixe de energia que se propaga em linha reta, com movimento ondulante, e que apresenta algumas propriedades peculiares, tais como: capacidade de penetrar objetos; sensibilizar filmes radiográficos e provocar ionização. A capacidade de penetração dos raios-X em determinado objeto está diretamente relacionada a alguns fatores como: o comprimento de onda do raio produzido; a composição (densidade) do objeto que interrompe o trajeto do raio até o filme e a espessura do objeto a ser radiografado. Para que uma radiografia de boa qualidade seja obtida a escolha da quilovoltagem (kV) e da miliamperagem por segundo (mAs) a serem utilizadas são de fundamental importância. Para este fim toma-se como base a seguinte fórmula: $kV = \text{Espessura do objeto} \times 2 + \text{a constante (20)}$. Seleccionadas no aparelho, a kV é responsável pela capacidade de penetração e a mAs determina a quantidade de radiação produzida na ampola, (LEITE, 2005a).

A portaria nº 453, de 01 de junho de 1998 publicada no Diário Oficial da União pelo Ministério da Saúde – Secretaria de Vigilância Sanitária estabelece as diretrizes de proteção radiológica em radiodiagnóstico médico e odontológico, autorizando o uso de aparelho de radiografia intra-oral em consultório ou sala, com dimensões suficientes para permitir à equipe a distância de pelo menos 2 metros do cabeçote e do paciente, não requerendo avental de chumbo. Para aparelhos de até 250kV paredes de concreto com espessura da ordem de 10 centímetros, reduzem o feixe primário em até 1/10, ou seja, paredes normais de tijolo e concreto são suficientes como blindagens (BRASIL, 1998).

O relatório do levantamento radiométrico datado de outubro de 2004, emitido pelo laboratório de proteção Radiológica do Departamento de Energia Nuclear da Universidade Federal de Pernambuco DEN/UFPE, indicou a necessidade de se trabalhar com avental de chumbo, protetor de tireóides, biombo móvel e saída temporária da equipe cirúrgica da sala quando o aparelho for usado na sala de Técnica Cirúrgica Veterinária do DMV/UFRPE com potência de 100kV e 100mA. Já quando for utilizado o aparelho de raios- X odontológico de 70 kV e 13mA bastam, puxar o cabo disparador a uma distância de no mínimo dois metros e utilizar as vestimentas plumbíferas disponíveis.

Radiografias de no mínimo duas incidências com ângulo reto entre si, são essenciais para o diagnóstico preciso e para a seleção dos melhores procedimentos para a redução,

imobilização e também para acompanhamento pós-cirúrgico destas fraturas (PIERMATTEI e FLO, 1999). No entanto também é de suma importância para uma apropriada cicatrização posterior, se valer de exames radiográficos trans-operatórios para se obter precisão cirúrgica na aposição e alinhamentos ósseos na hora de se reduzir as fraturas, e ainda saber exatamente onde ficarão os implantes (pinos, placas, parafusos e fios de aço) para que não haja possibilidade de migração dos mesmos em direção à pele ou estruturas anatômicas indevidas (nervos, órgãos internos, vasos e etc.) e nem tão pouco a perda de mobilidade das articulações, por implantes localizados em cartilagens ou muito próximos a elas (ROEHSIG et al; 2004).

Marcellin e Litte (1998) discutiram que a realização de imagem radiográfica transoperatórias auxilia na tática cirúrgica, diminuindo a ocorrência de erros, como o desvio do eixo longitudinal ósseo e também que elas facilitam a localização de pinos intramedulares de difícil extração, além de orientar o ato operatório para implantação de elemento ortopédico, onde a visualização direta não é possível. Arias et al. (2004) realizaram duas imagens radiográficas com focos e tempos diferentes para observarem a aplicação de prótese coxo-femoral, em um pastor alemão; a primeira com incidência ventro-dorsal, logo após o implante da prótese total da articulação coxo-femoral para observar a posição varus do implante e a outra com incidência médio-lateral pós-cirúrgica para verificação da posição (cranial com inclinação caudal) da ponta do implante.

Roehsig et al. (2004) concluíram que a utilização do exame radiográfico trans-cirúrgico de onze cães, com um aparelho de raios-X odontológico, proporcionou conforto psicológico aos membros da equipe cirúrgica, eficiência nas técnicas e condutas cirúrgicas empregadas, minimizando conseqüências secundárias a falhas na execução das técnicas operatórias. A utilização de imagens para avaliar a estabilização pós redução de lesões pélvicas em seres humanos é feita, por meio de radiografias simples do anel pélvico, nas incidências em ântero-posterior, craniocaudal (inlet view) e caudocranial (outlet view) com inclinação de 60° e 45° da ampola dos raios-X, respectivamente. Em três casos foi realizada tomografia computadorizada como método complementar. Os pacientes foram posicionados em decúbito dorsal em mesa radio transparente, que permitiu a realização das três incidências radiográficas indispensáveis ao procedimento, sendo estas o outlet e inlet do osso coxal, e o perfil do sacro. O intensificador de imagem foi colocado no lado oposto ao da hemipelve lesada. Após redução fechada da lesão, realizou-se a colocação percutânea de apenas um parafuso iliosacral com auxílio desse intensificador (SILVEIRA et al., 2005).

3. MATERIAL E MÉTODOS

Para permitir a avaliação da importância do exame radiográfico trans-operatório no tratamento cirúrgico de fraturas na rotina do Hospital Veterinário do departamento de Medicina Veterinária DMV, no período de 2007 a 2009, foram utilizados 100 procedimentos realizados em cães e gatos adultos, com fraturas nos ossos fêmur, rádio, ulna, tíbia, fíbula, úmero, íleo, calcâneo, acetábulo e metacarpos e com os tipos transversas, oblíquas e cominutivas ver (quadro 4), de raças de pequeno, médio e grande porte e de pesos variando de 2 a 30 kg. Todos cujo diagnóstico tinha sido efetuado pelos exames clínicos e radiográficos prévios. As cirurgias foram efetuadas por professores, pós-graduandos e médicos veterinários desse órgão público e acompanhadas pelo pesquisador doutorando, o qual utilizando um aparelho de raios-X odontológico¹, com potência de 70 kilovolts (kV) e 13 miliamperes (mA) ou um aparelho portátil² de 100 (kV) por 100 (mA) ficou a disposição dos cirurgiões para obtenção das imagens radiográficas trans-operatórias.

As fraturas foram analisadas com exame radiográfico trans-cirúrgico, logo após o cirurgião ter reduzido os fragmentos das mesmas e posicionado os implantes metálicos através de medições auxiliadas pela sua experiência, habilidade, avaliação visual e manual e pelo exame radiográfico pré-cirúrgico.

A partir da avaliação dessas radiografias, se os implantes ortopédicos e as reduções ósseas vistas estivessem em concordância com os princípios da cirurgia ortopédica, o cirurgião concluiria a cirurgia; mas quando estes não estavam em posição apropriada, foram reposicionados no lugar desejado, obtendo-se mais exames radiográficos trans-cirúrgicos até a observação do perfeito alinhamento, aposicionamento/coaptação dos fragmentos ósseos, além da constatação da correta localização nos fragmentos ósseos dos implantes ortopédicos (pinos intramedulares e/ou transfixados, placas, parafusos, cerclagens) conforme assinalados por PIERMATTEI e FLO, (2006) e TUDURY e POTIER, (2009).

Para o procedimento radiológico da região a ser avaliada, o chassi³ foi envolto com um saco esterilizado possível de fechamento na parte superior e situado por baixo ou por trás da área operatória, em contato íntimo com a região a ser avaliada. Após isto, o aparelho de raios-X foi aproximado da mesa cirúrgica e o foco apontado na direção da estrutura em

¹ Aparelho de Raios-X odontológico marca Pro dental - modelo 70/13

² Aparelho de Raios-X marca Ray Tec - modelo RTP 100/100 portátil.

³ Chassi 24X30cm da marca Konex

questão, sendo que à distância do foco-filme utilizada foi de 40 cm para o aparelho odontológico e de 120 cm para o semi-portátil. A técnica radiográfica foi ajustada adequadamente para cada caso, conforme fórmulas $kV = \text{espessura do objeto a ser radiografado} \times 2 + \text{constante (20)}$; sendo o $mAs = kV$ já que se tratava de estruturas ósseas, quando e finalmente o aparelho de raios-X fora disparado. O filme⁴ contido em chassi com ecran⁵, logo em seguida a obtenção da radiografia, foi submetido a processo de revelação manual (LEITE, 2005). Posteriormente à secagem adjacente à sala de cirurgia, a radiografia era interpretada em negatoscópio pela equipe cirúrgica e pesquisador, para serem realizadas as devidas correções trans-operatórias nos animais em que os implantes não estavam corretamente aplicados ou as estruturas ósseas estivessem em disposição anatômica/ortopédica inadequada.

As radiografias foram repetidas quantas vezes se fizeram necessárias para que o resultado satisfatório da atividade intra-operatória fosse alcançado, sendo medido o tempo de espera para que o exame radiográfico ficasse pronto, o que também serviu para análise posterior do tempo total de cirurgia e do acréscimo de tempo a ela agregado.

Os dados foram catalogados em fichas individuais (Apêndice), e logo transportados para o programa Excel do Microsoft Office®, onde foram feitas as análises dos resultados obtidos através da aplicação do método estatístico de Qui-Quadrado (X^2) em tabela 2 x 2 com correção para contingência de Yates, conforme fórmula $X^2_{\text{corrigido}} = (|fo - fe| - 0,5)^2 / fe$, para níveis de significância de 5% e 1%. Observou-se se houve ou não a precisão cirúrgica esperada na redução das lesões e posicionamento dos implantes metálicos para análise estatística comparativa entre os grupos (REIS, 2003), assim como contabilizou-se o número de exames radiográficos que precisaram ser realizados em cada animal para se atingir esse objetivo, sendo que o sim 1 e o não 1 correspondem ao 1º exame radiográfico; o sim 2 e o não 2 ao segundo exame; o sim 3 ao terceiro exame e o sim 4 ao quarto exame radiográfico.

Este trabalho foi submetido e aprovado pela Comissão de Ética do Departamento de Medicina Veterinária da Universidade Federal Rural de Pernambuco sob o número de protocolo 23082.016650/2007.

⁴ Filme para Raios-X Kodak 24X30cm

⁵ Ecran 24X30cm da marca Konex

4. RESULTADOS E DISCUSSÃO

Nas tabelas 1 e 2 logo abaixo e no quadro 2 (apêndice); podem-se observar dados sobre os animais como: quantidade, espécie, osso reparado, e precisão nas reduções e posicionamento de implantes metálicos em relação ao primeiro exame radiográfico trans-cirúrgico e segundo ou mais exames.

Observou-se neste experimento que nas fraturas de úmero, fêmur, rádio e ulna e tibia ocorridas em gatos, houve diferença estatística significativa ($P < 0,01$) entre o tipo de osso envolvido e a quantidade de exames radiográficos realizados para obter a precisão cirúrgica, principalmente no segundo exame entre o osso úmero em relação ao rádio e ulna e ao fêmur. (tabela 1).

Proporcionalmente nos cães, as fraturas de calcâneo só ficaram com precisão nas reduções e alinhamento no terceiro exame radiográfico e as de úmero, em um animal obteve-se essa precisão no segundo exame e três no terceiro exame radiográfico transoperatório. Esses resultados levam a crer que as fraturas de calcâneo e de úmero foram mais difíceis de correção do que as de íleo as quais tiveram conserto em um animal no primeiro exame e em três animais no segundo exame, talvez por essas últimas terem sido reduzidas com maior exposição cirúrgica dos que as de calcâneo e úmero que tiveram técnica cirúrgica minimamente invasiva.

Tabela 1 – Informações quanto ao número de animais, tipo de cirurgia e quantidade de exames radiográficos trans-cirúrgicos realizados para se obter precisão cirúrgica em gatos.

Quantidade de Animais	Procedimento cirúrgico	<u>Quantidade de exames radiográficos e porcentagem equivalente para se obter precisão cirúrgica</u>			
		1º exame	2º exame	3º exame	4º exame
12	Osteossíntese de fêmur	1= 8,33%	7= 58,34%	3= 25,00%	1= 8,33%
3	Osteossíntese de úmero	0	3= 100%	-	-
3	Osteossíntese de rádio e ulna	0	2= 66,67%	1= 33,33%	-
1	Osteossíntese de tibia	0	0	1= 100%	-
Total de Gatos		Total de exames e porcentagem			
19	-	1= 5,26%	12= 63,15%	5= 26,31%	1= 5,26%

Tabela 2 – Informações quanto ao número de animais tipo de cirurgia e quantidade de exames radiográficos trans-cirúrgicos realizados para se obter precisão cirúrgica em cães.

Quantidade de Animais	Procedimento cirúrgico	<u>Quantidade de exames radiográficos e porcentagem equivalente para se obter precisão cirúrgica</u>			
		1º exame	2ºexame	3ºexame	4ºexame
29	Osteossíntese de fêmur	1= 3,44%	21=72,41%	6= 20,68%	1=3,44%
22	Osteossíntese de radio e ulna	0	16=72,73%	4= 18,18%	2= 9,09%
18	Osteossíntese de tibia	1= 5,55%	11=61,11%	5= 27,78%	1= 5,55%
4	Osteossíntese de úmero	0	1= 25,00%	3= 75,00%	-
4	Osteossíntese Íleo	1= 25,00%	3= 75,00%	-	-
2	Osteossíntese Calcâneo	0	0	2=100%	-
1	Osteossíntese acetábulo	0	1= 100%	-	-
1	Osteossíntese de 2º e 3º metacarpos	0	0	1= 100%	-
Total de Cães		Total de exames e porcentagem			
81	-	3= 3,70%	53=65,43%	21=25,93%	4= 4,93%

Na espécie felina foi registrado diferença significativa ($P < 0,01$) entre o tipo de fratura em relação ao número de exames radiográficos utilizados, e também entre as fraturas diafisárias transversas e as diafisárias oblíquas (tabela 3). Neste trabalho não foram atendidos gatos com fraturas cominutivas.

Na espécie canina observou-se diferença significativa ($P < 0,01$) entre o tipo de fratura em relação ao número de exames radiográficos utilizados, apenas no segundo exame radiográfico, sendo que nas fraturas diafisárias transversas se obteve a precisão cirúrgica no segundo exame radiográfico em 36 animais, nas fraturas diafisárias oblíquas, no segundo exame apenas sete animais e nas fraturas cominutivas dois animais. Esses resultados levam a crer que as fraturas transversas são de mais fácil resolução do que as oblíquas e cominutivas concordando com PIERMATTEI e FLO, (2006) e TUDURY e POTIER, (2009) (tabela 4).

Ainda na espécie canina ocorreu em cinco animais fratura por avulsão da crista tibial, dos quais quatro utilizaram apenas dois exames e um animal precisou de três exames; também nas fraturas de íleo três animais precisaram de dois exames e um animal de um exame radiográfico trans-cirúrgico esses resultados nos indicam que com a abertura da fratura da fratura a realização dos raios-X transoperatórios são menos necessários do que quando são reduzidas fechadas corroborando com (MARCELLIN-LITTE, 1998) e (FOSSUM, 2001).

Tabela 3 – Informações sobre os tipos de fraturas e a quantidade de exames radiográficos transoperatórios realizados em cada tipo, para se obter precisão em gatos.

Tipo de fratura*	<u>Quantidade de exames radiográficos</u>			
	1º exame	2º exame	3º exame	4º exame
Diafisária transversa	1	9	2	0
Diafisária oblíqua	0	3	3	1

* Diferença significativa com nível de significância ($P < 0,01$).

Tabela 4 – Informações sobre os tipos de fraturas e a quantidade de exames radiográficos transoperatórios realizados em cada tipo, para se obter precisão em cães.

Tipo de fratura*	<u>Quantidade de exames radiográficos</u>			
	1º exame	2º exame	3º exame	4º exame
Diafisária transversa	2	36	9	2
Diafisária oblíqua	0	7	10	1
Diafisária cominutiva	0	2	2	1

* Diferença significativa com nível de significância ($P < 0,01$).

Nos felinos observou-se diferença significativa entre os tipos de fixação óssea em relação ao número de exames radiográficos utilizados, apenas na realização de fixação com dois pinos intramedulares onde cinco animais obtiveram precisão cirúrgica no segundo exame radiográfico transoperatório em relação a dois no terceiro exame e apenas um no primeiro, para que isso não ocorresse os cirurgiões poderiam como auxílio, ter medido os pinos através do exame radiográfico pré-cirúrgico, antes de colocá-los e ainda ter outro pino do mesmo tamanho que o intramedular para medidas externas assim como citado por (PIERMATTEI e FLO, 1999; SLATTER, 2003) e também nas reduções com transfixação externa onde quatro animais obtiveram precisão cirúrgica no segundo exame radiográfico transoperatório em relação a dois no terceiro exame (tabela 5).

Na espécie canina observou-se diferença significativa entre os tipos de fixação óssea em relação ao número de exames radiográficos utilizados na realização de fixação com dois pinos intramedulares, onde 16 animais obtiveram precisão cirúrgica no segundo exame radiográfico transoperatório em relação a oito no terceiro exame e apenas um no quarto exame. Para que isso não ocorresse os cirurgiões poderiam, ter medido os pinos através do

exame radiográfico pré-cirúrgico, antes de introduzi-los e ainda ter outro pino do mesmo tamanho que o intramedular para medidas externas assim como citado por (PIERMATTEI e FLO, 1999; SLATTER, 2003) e na transfixação externa onde 17 animais obtiveram precisão cirúrgica no segundo exame radiográfico transoperatório e três no terceiro exame e apenas um no primeiro e um no quarto exame e ainda na fixação óssea com placa + parafuso três animais obtiveram precisão cirúrgica no segundo exame radiográfico e um no terceiro exame, ver (tabela 6).

Tabela 5 – Informações sobre os tipos de fixação óssea e a quantidade de exames radiográficos transoperatórios realizados em cada tipo, para se obter precisão em gatos.

Tipo de imobilização*	<u>Quantidade de exames radiográficos</u>			
	1º exame	2º exame	3º exame	4º exame
1 pino intra medular + transfix. interna + PMMA	0	2= 66,67%	1= 33,33%	-
2 pinos intra medulares	1= 11,11%	5= 55,56%	2= 22,22%	1= 11,11%
Transfixação externa	0	4= 66,67%	2= 33,33%	-
1 pino intra medular mais transfixação externa	0	1= 100%	-	-
Total	1= 5,26%	12= 63,16%	5= 26,32%	1= 5,26%

* Diferença significativa com nível de significância ($P < 0,01$).

Tabela 6 – Informações sobre os tipos de fixação óssea e a quantidade de exames radiográficos transoperatórios realizados em cada tipo, para se obter precisão em cães.

Tipo de imobilização*	<u>Quantidade de exames radiográficos</u>			
	1º exame	2º exame	3º exame	4º exame
1 pino intra medular + transfix. interna + PMMA	1= 12,5%	5= 62,5%	2= 25%	-
2 pinos intra medulares	0	16= 64%	8= 32%	1= 4%
Transfixação externa	1= 4,54%	17= 77,28%	3= 13,64%	1= 4,54%
1 pino intra medular + transfixação externa	0	2= 40%	2= 40%	1= 20%
1 pino + cerclagem	0	3= 50%	3= 50%	-
Parafuso + cerclagem	0	3= 75%	1= 25%	-
2 pinos + cerclagem	0	2= 40%	3= 60%	-
Placa + Parafuso	1= 16,67%	4= 66,66%	1= 16,67%	-
Transfixação externa + Placa + cerclagem	0	1= 100%	-	-
Total	3= 3,66%	53= 64,63%	23= 28,05%	3= 3,66%

* Diferença significativa com nível de significância ($P < 0,01$).

Nos casos aqui descritos e sob as condições de trabalho e capacitação existentes nesta instituição observou-se que a radiografia transoperatória proporcionou informações precisas acerca da técnica ortopédica empregada em cada caso, principalmente no que diz respeito à direção de inserção dos implantes, repercussão imediata da introdução do implante na respectiva estrutura, localização de estruturas anatômicas e elementos já implantados, alinhamento e aposição dos fragmentos da fratura, portanto, concordando-se com MARCELLIN e LITTE (1998), quando disseram que a utilização de imagem radiográfica estática é um meio de orientação trans-cirúrgica para implantação de elemento ortopédico, principalmente onde a visualização direta não é possível.

O benefício gerado pelas informações acima citadas durante a cirurgia, concentra-se principalmente na eficiência pós-operatória do procedimento cirúrgico, tendo em vista que ao constatar-se situação trans-operatória incorreta, a correção fora possível imediatamente, ao

passo que utilizando somente avaliação radiográfica pós-operatória, se o cirurgião não tivesse reduzido adequadamente os fragmentos da fratura, seria necessário sujeitar o paciente a outra submissão anestésica e a nova intervenção cirúrgica, o que obrigaria mobilizar e ocupar pela segunda vez o responsável pelo animal, o paciente, a equipe e a sala de cirurgia, com custos redobrados. Vale também ressaltar que em ortopedia, à realização de toda segunda intervenção cirúrgica, para uma mesma afecção, com intuito de corrigir a primeira, é sempre mais laboriosa e com menores índices de sucesso (TAYLOR, et al., 2004).

Também foi possível observar, que algumas fraturas em cães e gatos ocorrem com mais frequência do que outras como, por exemplo, as de fêmur, que tiveram a frequência de 41 fraturas, as de rádio e ulna 25, as de tíbia 19 e as de úmero sete, responsáveis por um total de 91% dos procedimentos cirúrgicos realizados neste experimento ocorrendo em 19 gatos, ou seja, em 100% desses animais e em 72 cães, ou seja, em 89% deles, sendo que o restante dos cães sofreram fraturas em outros ossos, assim como também observaram RUDD e WHITEHAIR (1992); EGGER, (1993); MUIR, (1997); GORSE, (1998); DENNY e BUTTERWORT, (2006).

Nos animais de número quatro (fratura de fêmur com fixação interna por pinos intramedulares), 12 (fratura de tíbia com fixação externa com aparelho tipo IA), 56 (fratura de fêmur com fixação interna por pinos intramedulares) e 100 (fratura da asa do íleo com fixação interna com placa e parafusos) todas no terço médio dos respectivos ossos, a precisão na redução das lesões e posicionamento de implantes metálicos se confirmou com o primeiro exame radiográfico trans-cirúrgico, diferente do que aconteceu em outros 95 animais deste experimento, os quais precisaram de pelo menos mais um exame radiográfico trans-cirúrgico para que obtivessem eficiência da técnica operatória. Já no paciente de número 10, embora o segundo exame radiográfico indicasse a necessidade de mais precisão cirúrgica, o cirurgião optou por deixar o pino onde estava, por ser um felino, animal leve, que não infringiria significativa carga sobre o implante, por que mesmo sem a precisão cirúrgica necessária à correta técnica ortopédica, acreditou-se que ele se recuperaria satisfatoriamente da lesão.

Entre as espécies observou-se que se obteve precisão cirúrgica em 100% dos cães, sendo que somente 3% já estavam corretos no 1º exame transoperatório, já nos gatos 99% obtiveram precisão cirúrgica, sendo que 1% desses já estava correto no 1º exame transoperatório e 1% não obteve precisão cirúrgica por opção do cirurgião.

Estes resultados, reafirmando citações de EVANS, (1993); CONSTANTINESCU (2005) ressaltaram que na cirurgia ortopédica deve ser considerado como parte integrante da técnica, o exame radiográfico transoperatório, uma vez que a visualização direta das estruturas anatômicas e implantes não são possíveis, pois os ossos são estruturas fechadas e compactas, recobertos na maioria das vezes por fascias, músculos e tendões, que impedem sua inspeção interior, precisa e global, além do que, os conhecimentos atuais sugerem realizar procedimentos não invasivos ou pouco invasivos com nenhuma ou mínima abordagem, para favorecer com o mínimo trauma o processo de cicatrização óssea (MARCELLIN-LITTE, 1998) e ainda que o custo do aparelho de raio-X odontológico é muito baixo em relação ao benefício proporcionado por ele.

Gastou-se em média por exame radiográfico, desde o aparelho de raios-X ser acionado até o retorno da radiografia revelada à sala de cirurgia para avaliação dos cirurgiões, aproximadamente cinco minutos, o que pouco influenciou no tempo total das cirurgias realizadas neste experimento, visto que 95% das cirurgias usaram no máximo três radiografias (4% usaram uma radiografia., 65% duas radiografias e 26% três radiografias) o que significa que apenas 26% dos animais tiveram um acréscimo de 15 minutos no procedimento cirúrgico, dependendo grandemente este tempo da qualidade do revelador e do fixador pois quando estes estavam novos a revelação e o retorno a sala de cirurgia com o filme revelado se dava em apenas 3 minutos.

Por outro lado deve-se considerar que com o exame trans-cirúrgico o tempo da cirurgia pode diminuir por mostrar melhor o que está acontecendo durante a cirurgia, além de evitar nova cirurgia corretiva e defeitos posteriores na cicatrização óssea (ex.: não união, união retardada e má união) assim como contaminação e ressecamento dos tecidos.

Em 65 animais do experimento, 53 cães e 12 gatos, para que o cirurgião obtivesse a redução anatômica e ou colocação correta dos implantes foram necessários apenas mais um exame radiográfico transoperatório (fig.1 A e B) e (fig.2 A e B), acrescentando apenas 10 minutos no procedimento cirúrgico total destes animais, porém neste intervalo o cirurgião continuava com a finalização do procedimento cirúrgico, que ora foi à colocação de outros implantes no caso de transfixação externa, ora foi à sutura dos tecidos, o que assinala a viabilidade do uso do exame radiográfico transoperatório em relação ao tempo e ao custo do procedimento, quando comparado à alta frequência da ineficiência em se atingir precisão completa, sem esse complemento diagnóstico.

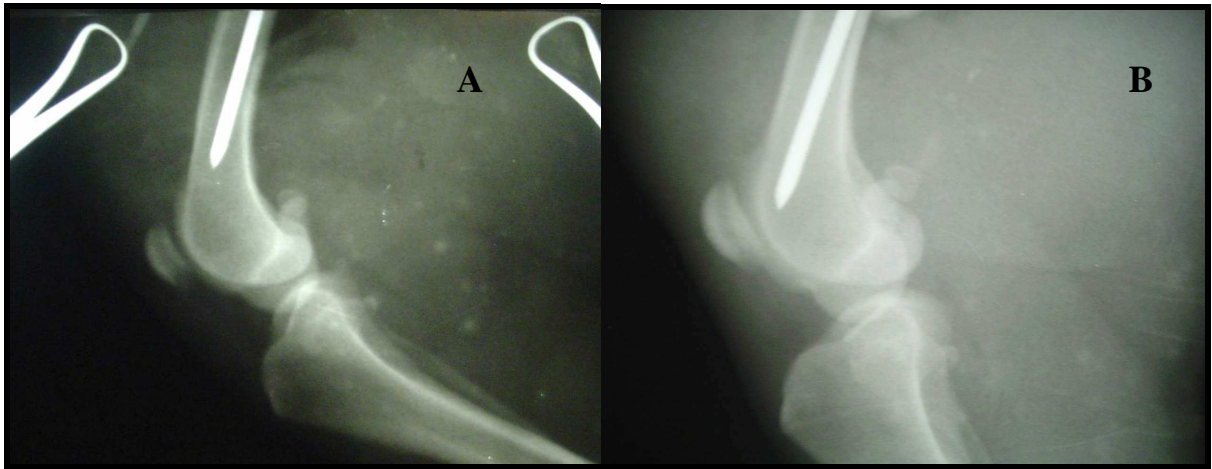


Figura 1 – Fotografias de seqüência de exames radiográficos transoperatórios, evidenciando em: A) implante no fêmur ainda distante dois centímetros da posição correta; B) extremidade do implante em local correto.

Também se pôde observar que o exame radiográfico transoperatório na cirurgia ortopédica de cães e gatos foi mais importante e teve maior proveito por parte dos cirurgiões nas reduções fechadas de fraturas e naquelas com abordagem minimamente invasiva com inserção de pinos intramedulares, pois os ossos são estruturas fechadas e compactas, que impedem sua inspeção interior, precisa e global concordando com (MARCELLIN-LITTE, 1998).

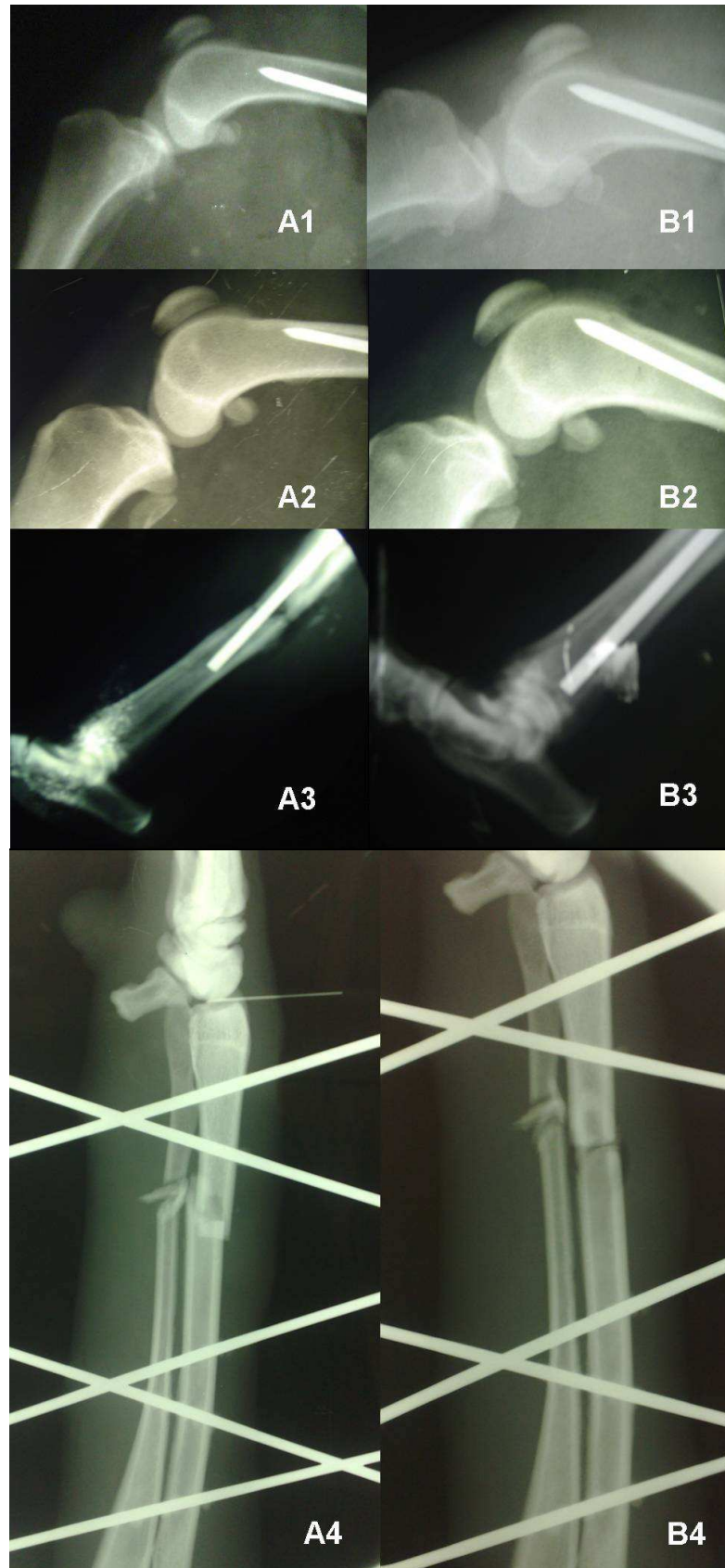


Figura 2 – Fotografias de seqüência de exames radiográficos transoperatórios, evidenciando em: A) implantes ou fragmentos ósseos ainda distantes da posição correta; B) extremidades ósseas e implantes em local correto.

Através da análise estatística, observou-se que os resultados apresentaram diferenças significativas para níveis de significância de 5 e 1% entre o primeiro e demais exames transoperatórios (ver Tabelas 7 e 8), o que permite dizer que essa diferença entre os valores observados e esperados, não foi devida ao acaso, existindo associação significativa ($P < 0,01$) entre os exames radiográficos transoperatórios e a eficiência cirúrgica esperada na redução das estruturas anatômicas e posicionamento dos implantes metálicos.

Tabela 7 – Precisão na redução óssea e/ou no posicionamento dos implantes em relação aos exames radiográficos transoperatórios, em cães.

Precisão na:		Situação	
		No 1º exame radiográfico	No 2º ou mais exames
Redução das fraturas e/ou no posicionamento de implantes metálicos	Sim	3	78*
	Não	78*	0

* Diferença significativa com nível de significância ($P < 0,01$).

Tabela 8 – Precisão na redução óssea e/ou no posicionamento dos implantes em relação aos exames radiográficos transoperatórios, em gatos.

.....Precisão na:		Situação	
		No 1º exame radiográfico	No 2º ou mais exames
Redução das fraturas e/ou no posicionamento de implantes metálicos	Sim	1	18*
	Não	18*	1

* Diferença significativa com nível de significância ($P < 0,01$).

Nas cirurgias em que se empregaram os benefícios da avaliação radiográfica transoperatória, constatou-se que o objetivo pré-cirúrgico almejado foi alcançado, dispensando a necessidade de intervenções posteriores. Adicionalmente, a visualização radiográfica dispensa ou minimiza a necessidade de abordagens cirúrgicas, possibilitando redução e fixação biológica de determinadas fraturas de ossos longos, bem como a colocação correta dos implantes. Segundo PIERMATTEI et. al. (2006) e TUDURY e POTIER (2009), para que ocorra apropriada cicatrização da fratura necessitam-se satisfatórios alinhamentos, aposição e colocação dos implantes. No transoperatório, a realização de exame radiográfico permite avaliar esses três fatores, gerando pontos favoráveis que podem levar ao paciente uma diminuição do tempo de convalescença e precoce retorno à normalidade funcional. Outro

benefício que se obtém é a tranquilidade e a segurança dos membros da equipe cirúrgica mediante o êxito e rapidez no procedimento.

Devido ao arqueamento cranial do fêmur do cão há necessidade de uma radiografia lateral do fêmur antes do encaixe final do implante, para evitar a penetração acidental do pino na articulação do joelho, acidente ou incidente que foi observado nos procedimentos cirúrgicos dos animais de número 13, 14, 28, 46, 50, e 87 no primeiro exame radiográfico transoperatório (fig. 2), nos quais não foi requerido o citado por PIERMATTEI et al. (2006), que recomendam que para se colocar um pino intramedular corretamente no fêmur a porção distal deste osso tem que ser deslocada cranialmente devido ao seu arqueamento, sendo que após o exame radiográfico transoperatório essa conduta foi corrigida e o erro abolido o que também mostra que esse exame tem efeito corretivo, assim como citaram DENNY, (1990) e DEYUONG e PROBST (1998).

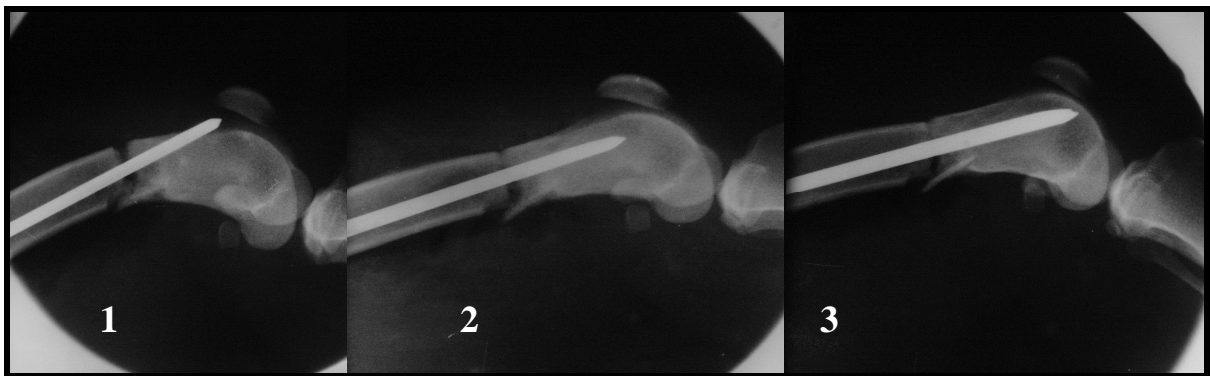


Figura 3 – Fotografias de seqüência de exames radiográficos transoperatórios do animal de número 14, evidenciando: 1) A ponta do implante na articulação do joelho; 2) correção do trajeto de posicionamento do implante; e 3) extremidade do implante em local correto.

A necessidade de realização de duas imagens radiográficas perpendiculares entre si, durante o ato cirúrgico, para avaliação tridimensional do procedimento, proporciona maior precisão na colocação dos implantes ortopédicos metálicos como pinos, placas, parafusos e fios de aço, bem como permite avaliar o grau de coaptação e estabilização dos fragmentos da fratura. No entanto, neste experimento o exame radiográfico transoperatório, dependendo do osso radiografado e do tipo de implante usado, não pôde ser realizado em duas projeções perpendiculares entre si, como no caso das fraturas de úmero e das fixações externas do tipo I A e B. Embora se saiba que as duas projeções são importantes no diagnóstico pré-cirúrgico, em nosso experimento, não foi de suma importância na obtenção do diagnóstico radiográfico transoperatório discordando do recomendado por BIERY, (1985) e MILLER, (1998).

Também no transoperatório, o uso de calha de metal (utilizada para acomodar o paciente) pode atrapalhar no posicionamento do chassi para o exame radiográfico nas duas projeções. Supõe-se que o uso de uma calha de isopropileno ou de espuma poderia talvez resolver este problema. Nos animais maiores, por terem as patas mais compridas, estas ficavam mais afastadas da calha ou mesa cirúrgica, o que facilitava a obtenção do exame.

Comparando-se os exames radiográficos feitos entre cães e gatos deste experimento, verifica-se que havia uma maior quantidade de cães, mais que proporcionalmente as reduções das lesões e posicionamento no segundo ou mais exames radiográficos não são estatisticamente diferentes e se deram em 78 dos 81 cães, o que equivale a $\approx 96\%$ dos cães radiografados, e ocorreram em 18 dos 19 gatos, o que equivale a $\approx 95\%$ dos gatos radiografados.

Em três cães e um gato os cirurgiões obtiveram precisão cirúrgica confirmada no primeiro exame radiográfico trans-cirúrgico e em um gato não se obtiveram precisão cirúrgica necessária à correta técnica ortopédica, apesar de ter a disposição varias radiografias sequenciais, o que pode ser observado nas Tabelas 7 e 8, que resumem os resultados do (quadro 2) dividindo-os por espécie.

Comparando-se os seis cirurgiões que mais fizeram cirurgias, em média quatorze cada, ou seja, 84% do total das intervenções cirúrgicas, não se verificaram diferenças significativas ($P < 0,01$) entre eles, o que induz a pensar que possuíam semelhantes habilidades ou experiência em reduzir as fraturas ou em colocar implantes ou que essa capacidade não é determinante já que em 96% das operações no 1º exame radiográfico transoperatório realizado não se obteve precisão cirúrgica, sendo que nos quatro animais onde esta existiu foram operados por cirurgiões diferentes. Isso nos indica que neste trabalho, as dificuldades de redução e/ou colocação dos implantes não dependeram das espécies e nem das habilidades e capacitações dos cirurgiões. Muito embora se saiba que as habilidades e experiências dos professores são maiores do que as dos alunos e ainda isso pode ter se devido ao fato de que as cirurgias mais difíceis eram encaminhadas para os mais experientes e habilidosos (quadro 1).

Quadro 1 – Quantidade de cirurgias realizadas, precisão operatória atingida e número de exames radiográficos em relação ao grau de capacitação dos cirurgiões.

Cirurgiões e nível de capacitação		PRECISÃO NO 1º EXAME RADIOGRÁFICO	PRECISÃO NO 2º EXAME RADIOGRÁFICO	PRECISÃO NO 3º EXAME RADIOGRÁFICO	PRECISÃO NO 4º EXAME RADIOGRÁFICO
		SIM	SIM	SIM	SIM
1	Professor	1	8	3	1
2	Doutorando	0	12	2	0
3	Méd. Vet.	0	12	2	0
4	Méd. Vet.	0	6	6	1
5	Mestrando	1	9	2	0
6	Mestrando	0	7	5	0
7	Mestrando	0	4	2	0
8	Mestrando	0	0	1	1
9	Mestrando	0	1	0	0
10	Residente	1	2	2	0
11	Residente	1	3	0	2
12	Residente	0	1	1	0
Total		4	65	26	5

5. CONCLUSÃO

Tendo em vista os resultados obtidos, pode-se concluir que a utilização do exame radiográfico transoperatório na cirurgia de fraturas em cães e gatos, é importante e influencia positivamente no resultado final das reduções de fraturas, possibilitando uma maior precisão na colocação dos implantes ortopédicos, havendo a partir deste trabalho comprovação científica para as escassas recomendações empíricas, quanto ao seu uso, encontradas na literatura.

Constatou-se também que em algumas situações o exame radiográfico transoperatório é principalmente necessário para se evitar erros, como no caso dos ossos úmero, tíbia e calcâneo, nas fraturas fechadas e também nas fraturas do tipo oblíquas e cominutivas.

AGRADECIMENTOS

Ao CNPq e CAPES pelo apoio financeiro concedido.

REFERÊNCIAS

BIERY, D.N. Orthopaedic radiography, In: NEWTON, C.D. & NUNAMAKER, D.M., **Textbook of Small Animal Orthopaedics**. Philadelphia: Lippincott, 1985, cap. 7, p. 133-146.

BRASIL. Portaria do Ministério da Saúde - Secretaria de Vigilância Sanitária – nº 453, de 01 de junho de 1998. Aprova as diretrizes de proteção radiológica em radiodiagnóstico médico e odontológico. **Diário Oficial da União**; Poder Executivo, DF, 02 de junho de 1998.

CONSTANTINESCU, G.M. Ossos e Articulações. In: **Anatomia Clínica de Pequenos Animais**. Rio de Janeiro: Guanabara Koogan, 2005. p.295

DAMIÁN, Z. *et al.* Device for biomechanical torsion testes of long bones in na instron test machine. Disponível em : <http://www.cistrun.unam.mx/revista/pdfv3n7/artic5.pdf> Acesso em 08 jan. 2010.

DENNY, H.R.; BUTTERWORTH, S.J. Opções no tratamento das fraturas. In: ____ .**Cirurgia ortopédica em cães e gatos**. São Paulo, Ed. Roca, cap. 12, p.67-102, 4ª edição 2006.

DENNY, H.R. Pectoral limb fractures. In: Whittick, W.G. **Canine Orthopaedics**. Philadelphia: Lea & Febiger, 1990. p.373-383.

DEYUONG, D.J.; PROBST, C.W. Métodos de fixação Interna das Fraturas. In: SLATTER, D. **Manual de Cirurgia de Pequenos Animais**. São Paulo. Ed. Manole, cap. 122, p.1909-1933, 1ª edição, 1998.

EGGER, E.L. Fractures of the radius and ulna. In: SLATTER, D.H. **Textbook of small animal surgery**. 2. ed. Philadelphia: Saunders, 1993. v. 2. p. 1737-1757.

EGGER, E. L. et al., Effects of axial dynamization on boné healing. **Journal of trauma**, v.34, n.2, p.185-192, 1993.

EVANS, H.E. **Miller's Anatomy of the dog**. 3 ed. Philadelphia: Saunders, 1993.

FOSSUM, T.W., **Cirurgia de pequenos animais**. São Paulo: Roca,2001, 1195p.

GORSE, M.J. **Using external skeletal fixation for fractures of the radius and ulna and tibia**, St. Louis: W.B. Saunders, Symposium Veterinary Medicine, 1998 p.463-467.

KALFAS, I. H. Principles of bone healing. **Neurosurgery Focus**. v.10, p. 1-4, abr.2001.

KEALY, J.K.; McALLISTER, H. **Diagnostic radiology and ultrasonography of the dog and cat**. St. Louis: Elsevier, 2005. 4 ed. 512p.

LAPPIN, M.R. et al. Fractures of the radius and ulna in the dog. **J Am Anim Hosp Assoc**, v.19, n.5, p.643-650, 1983.

LARIN, A., EICH, C. S., PARKER, R. B., STUBBS, W. P. Repair of diaphyseal femoral fractures in cats using interlocking intramedullary nails: 12 cases (1996-2000). **Journal of the American Veterinary Medical Association**, v.219, n.8, p.1098-1104, 2001

LEITE, J.E.B.(a) **Radiologia Veterinária Básica**, Recife: Imprensa Universitária da UFRPE, 2005, 150p.

MARCELLIN-LITTE, D.J. Fracturas umerales em los perros. **Waltham Focus**, v. 8, n. 3, p. 2-8, 1998.

MILLER, A. Principles of fracture surgery In: **Manual of Small Animal Fracture Repair and Management**. Cap. 9. p. 91, 1998.

MUIR, P. Distal antebrachial fractures in toybreed dogs. **Compendium on Continuing Education for the Practicing Veterinarian**, Trenton, v.19, n. 2, p. 137-145, 1997.

PIERMATTEI, D. L., FLO, G. L. **Manual de ortopedia e tratamento das fraturas dos pequenos animais**. 3.ed. São Paulo: Manole, 1999. p. 437-479.

PIERMATTEI, D. L.; FLO, G. L.; DeCAMP, C.E. **Small animal Orthopedics and fracture repair** 4^a ed., St. Louis: Saunders, 2006. Cap. 2, p.25-159. Fractures: Classification, Diagnosis and Treatment.

REIS, J.C. **Estatística aplicada à pesquisa em ciência veterinária**. Olinda: Luci Artes Gráficas, 2003. 651p.

REMEDIOS, A. Bone and bone healing. **Vet Clin North Am Small Anim Pract**, v.29, p.1029-1044, 1999.

ROEHSIG, C. ROCHA, L.B. et al. Proventos do exame radiográfico trans-operatório na cirurgia ortopédica. **VI Jornada de ensino, pesquisa e extensão da UFRPE**. Recife Imprensa Universitária. 2004.

RUDD, R.G. WHITEHAIR, J.G. Fractures of the radio and ulna. **Veterinary Clinics of the North America Small Animal Practice**, Philadelphia, v. 22, n.1, p.135-148, 1992.

SCHRADER, S. C. Complications associated with the use of Steinmann intramedullary pins and cerclage wires for fixation of long-bone fractures. **Veterinary Clinical of North American Small Animal Practice**, v.21, n.4, p.687-703, 1991.

SILVEIRA, L.F.; LOSS, J.F.; Método para a correção da distorção de imagens obtidas por videofluoroscopia. **Radiologia Brasileira**, vol.38 n. 6 São Paulo Nov./Dec. 2005.

SINGER, A.J.; CLARK, R.A.F. Mechanism of disease: cutaneous wound healing. **N. Engl. J. Med.**, Boston, v.340, n.10, p.738-746, 1999.

SLATTER, D. **Textbook of Small Animal Surgery**. 3 ed., Philadelphia: Saunders, 2003, Vol.2, 1420.

TAYLOR, R.A.; MILLIS, D.L., et al. **Canine Rehabilitation and Physical Therapy**. St Louis, MO: WB Saunders, 2004, 526p.

TUDURY E.A; POTIER, G.M.A. **Tratado de Técnica Cirúrgica Veterinária**. São Paulo: MedVet, p.377-408. 2009.

WHITEHAIR, J. G., VASSEUR, P. B. Fractures of the femur. **Veterinary Clinics North American Small Animal Practice**, v.22, n.1, p.149-159, 1992.

APÊNDICE


Quadro 2 – Informações quanto à espécie, ao tipo de procedimento cirúrgico, e de fixador, e resultados da precisão na redução das lesões e posicionamento de implantes metálicos e quantidade de exames radiográficos trans-cirúrgicos realizados.

Animais	Espécies	Procedimento cirúrgico	Tipo de fratura	Tipo de fixação	Precisão na redução das lesões e posicionamento de implantes metálicos	
					1º exame	Mais exames/ Quantidade
1	Felina	Osteossíntese de fêmur	DT	1 PIM+TI-PMMA	Não	Sim / 1
2	Felina	Osteossíntese de fêmur	DT	2 PIM	Não	Sim / 1
3	Canina	Osteossíntese de fêmur	DT	2 PIM	Não	Sim / 1
4	Canina	Osteossíntese de fêmur	DT	1 PIM+TI-PMMA	Sim	-
5	Canina	Osteossíntese de rádio e ulna	DT	TE	Não	Sim / 1
6	Canina	Osteossíntese de fêmur	DT	1 PIM+TI-PMMA	Não	Sim / 1
7	Canina	Osteossíntese de fêmur	DT	1 PIM+TI-PMMA	Não	Sim / 1
8	Felina	Osteossíntese de rádio e ulna	DO	TE	Não	Sim / 2
9	Canina	Osteossíntese de tíbia	DT	1PIM+TI-PMMA	Não	Sim / 1
10	Felina	Osteossíntese de úmero	DT	TE	Não	Não / 1
11	Canina	Osteossíntese de fêmur	DT	1 PIM+TI-PMMA	Não	Sim / 1
12	Canina	Osteossíntese de tíbia	DT	TE	Sim	-
13	Canina	Osteossíntese de fêmur	DT	2 PIM	Não	Sim / 2
14	Canina	Osteossíntese de fêmur	DT	2 PIM	Não	Sim / 2
15	Felina	Osteossíntese de tíbia	DO	TE	Não	Sim / 2
16	Canina	Osteossíntese de rádio e ulna	DT	TE	Não	Sim / 1
17	Canina	Osteossíntese de fêmur	DT	2 PIM	Não	Sim / 1
18	Canina	Osteossíntese de tíbia	DO	TE	Não	Sim / 1
19	Felina	Osteossíntese de fêmur	DO	2 PIM	Não	Sim / 1
20	Canina	Osteossíntese de rádio e ulna	DT	TE	Não	Sim / 1
21	Canina	Osteossíntese de fêmur	DT	2 PIM	Não	Sim / 1
22	Canina	Osteossíntese de rádio e ulna	DT	TE	Não	Sim / 1
23	Canina	Osteossíntese de 2º e 3º metacarpo	DT	1 PIM-cada	Não	Sim / 2
24	Canina	Reposição da crista tibial	AV	P+C	Não	Sim / 1
25	Canina	Osteossíntese de fêmur	DT	1 PIM+TI-PMMA	Não	Sim / 1
26	Canina	Osteossíntese de fêmur	DO	2 PIM	Não	Sim / 1
27	Canina	Osteossíntese de fêmur	DT	2 PIM	Não	Sim / 1
28	Felina	Osteossíntese de fêmur	DT	1 PIM+TI-PMMA	Não	Sim / 2
29	Felina	Osteossíntese de úmero	DO	TE	Não	Sim / 1
30	Canina	Osteossíntese de rádio e ulna	DT	TE	Não	Sim / 1
31	Canina	Osteossíntese de rádio e ulna	DT	TE	Não	Sim / 2
32	Canina	Osteossíntese de rádio e ulna	DT	TE	Não	Sim / 1

33	Canina	Osteossíntese de rádio e ulna	DT	TE	Não	Sim / 1
34	Canina	Osteossíntese de fêmur	DT	1 PIM+TE	Não	Sim / 1
35	Canina	Osteossíntese de rádio e ulna	DT	TE	Não	Sim / 1
36	Canina	Pino sacro ilíaco com osteossíntese de íleo	-	PI+PL	Não	Sim / 1
37	Felina	Osteossíntese de úmero	DT	1 PIM+TE	Não	Sim / 1
38	Canina	Osteossíntese de tíbia	DC	TE	Não	Sim / 2
39	Canina	Osteossíntese de tíbia	DO	2 PIM	Não	Sim / 1
40	Canina	Osteossíntese de tíbia	DT	PL	Não	Sim / 1
41	Canina	Osteossíntese de fêmur	DT	1 PIM+TI-PMMA	Não	Sim / 2
42	Canina	Osteossíntese de rádio e ulna	DT	1 PIM-cada	Não	Sim / 2
43	Canina	Osteossíntese de fêmur	DT	2 PIM	Não	Sim / 1
44	Canina	Osteossíntese de úmero	DO	1 PIM+C	Não	Sim / 2
45	Canina	Osteossíntese de tíbia	DO	TE	Não	Sim / 1
46	Felina	Osteossíntese de fêmur	DO	2 PIM	Não	Sim / 3
47	Canina	Osteossíntese de úmero	DO	1 PIM+TI-PMMA	Não	Sim / 2
48	Canina	Osteossíntese de rádio e ulna	DO	TE	Não	Sim / 1
49	Felina	Osteossíntese de fêmur	DT	1 PIM+TI-PMMA	Não	Sim / 1
50	Felina	Osteossíntese de fêmur	DT	2 PIM	Não	Sim / 2
51	Canina	Osteossíntese de fêmur	DC	2 PIM	Não	Sim / 1
52	Canina	Osteossíntese de rádio e ulna	DT	1 PIM+PL	Não	Sim / 1
53	Canina	Osteossíntese de tíbia	DO	1 PIM+TE	Não	Sim / 2
54	Canina	Osteossíntese de fêmur	DO	PIM+C	Não	Sim / 1
55	Felina	Osteossíntese de fêmur	DT	2 PIM	Não	Sim / 1
56	Felino	Osteossíntese de fêmur	DT	2 PIM	Sim	-
57	Canina	Osteossíntese de fêmur	DT	2 PIM+TE	Não	Sim / 1
58	Canina	Osteossíntese de fêmur	DT	2 PIM	Não	Sim / 1
59	Canina	Osteossíntese de tíbia	DO	1 PIM+TE	Não	Sim / 3
60	Canina	Osteossíntese de rádio e ulna	DT	TE	Não	Sim / 3
61	Canina	Fixação sacro ilíaca	-	TE+P+C	Não	Sim / 1
62	Canina	Osteossíntese de Calcâneo	DT	P+C	Não	Sim / 2
63	Felina	Osteossíntese de rádio e ulna	DT	TE	Não	Sim / 1
64	Canina	Transposição de crista tibial	AV	P+C	Não	Sim / 1
65	Felina	Osteossíntese de fêmur	DO	2 PIM	Não	Sim / 1
66	Canina	Osteossíntese de fêmur	DT	2 PIM	Não	Sim / 1
67	Felina	Osteossíntese de rádio e ulna	DT	TE	Não	Sim / 1
68	Canina	Osteossíntese de úmero	DO	2 PIM+C	Não	Sim / 2
69	Canina	Osteossíntese de rádio e ulna	DT	TE	Não	Sim / 1
70	Canina	Osteossíntese de tíbia	DC	TE	Não	Sim / 1
71	Canina	Osteossíntese de fêmur	DC	2 PIM+C	Não	Sim / 2

72	Canina	Osteossíntese de tibia	DO	2 PIM+C	Não	Sim / 2
73	Canina	Osteossíntese de fêmur	DT	2 PIM	Não	Sim / 1
74	Canina	Osteossíntese de rádio e ulna	DT	TE	Não	Sim / 2
75	Canina	Osteossíntese de tibia	DO	1 PIM+TE	Não	Sim / 2
76	Canina	Transposição de crista tibial	AV	P+C	Não	Sim / 1
77	Felina	Osteossíntese de fêmur	DO	2 PIM	Não	Sim / 2
78	Canina	Osteossíntese de rádio e ulna	DT	TE	Não	Sim / 1
79	Canina	Osteossíntese de fêmur	DT	2 PIM	Não	Sim / 1
80	Canina	Osteossíntese de fêmur	DT	2 PIM	Não	Sim / 1
81	Canina	Osteossíntese de fêmur	DO	2 PIM	Não	Sim / 2
82	Canina	Osteossíntese de rádio e ulna	DT	TE	Não	Sim / 1
83	Felino	Osteossíntese de fêmur	DT	2 PIM	Não	Sim / 1
84	Canina	Osteossíntese de úmero	DO	2 PIM	Não	Sim / 1
85	Canina	Osteossíntese de fêmur	DT	2 PIM	Não	Sim / 1
86	Canina	Fixação sacro ilíaca	-	2 PIM+C	Não	Sim / 1
87	Canina	Osteossíntese de fêmur	DC	2 PIM+C	Não	Sim / 3
88	Canina	Osteossíntese de rádio e ulna	DT	TE	Não	Sim / 1
89	Canina	Osteossíntese tibia	DT	PL	Não	Sim / 1
90	Canina	Transposição de crista tibial	AV	P+C	Não	Sim / 2
91	Canina	Transposição de crista tibial	AV	P+C	Não	Sim / 1
92	Canina	Osteossíntese de rádio e ulna	DT	TE	Não	Sim / 1
93	Canina	Osteossíntese de fêmur	DT	2 PIM	Não	Sim / 1
94	Canina	Osteossíntese de rádio e ulna	DO	2 PIM	Não	Sim / 2
95	Canina	Osteossíntese de acetábulo	-	P+C	Não	Sim / 1
96	Canina	Osteossíntese de calcâneo	DT	P+C	Não	Sim / 2
97	Canina	Osteossíntese de fêmur	DO	PL	Não	Sim / 2
98	Canina	Osteossíntese de rádio e ulna	DT	TE	Não	Sim / 1
99	Canina	Osteossíntese de rádio e ulna	DT	2 PIM	Não	Sim / 3
100	Canina	Osteossíntese de asa do íleo	-	PL	Sim	-

DT= Diafisária transversa; DO= Diafisária obliqua; DC= Diafisária cominutiva; TE= Transfixação externa; TI-PMMA= Transfixação interna com polimetilmetacrilato; AV= Avulsão; PIM= Pino intra medular; PL= Placa com parafusos; P= Parafusos; C= Cerclagem.

	UNIVERSIDADE FEDERAL RURAL DE PERNAMBUCO FICHA DE CONTROLE N° _____
---	--

Nome do Animal: _____ Espécie: _____ Ficha n° _____ Data: ___/___/___
 Raça: _____ Sexo: M F Idade: _____ Peso: _____ Kg
 Proprietário: _____
 Tel.: _____ Endereço: _____ Cidade: _____ Bairro: _____
 Cirurgia proposta: _____
 Nome do cirurgião: _____
 Equipe cirúrgica: _____

Tabela 1 – Resultados das avaliações dos exames radiográficos trans-cirúrgicos em cães.

Precisão na:	Situação		Total
	No 1º exame radiográfico	No 2º ou mais exames	
Redução das fraturas e/ou posicionamento de implantes metálicos	Sim		
	Não		

Tabela 1 – Resultados das avaliações dos exames radiográficos trans-cirúrgicos em gatos.

Precisão na:	Situação		Total
	No 1º exame radiográfico	No 2º ou mais exames	
Redução das fraturas e/ou posicionamento de implantes metálicos	Sim		
	Não		

Avaliação do 1º Exame Radiográfico:

Avaliação do 2º Exame Radiográfico ou mais:

Nº de Exames Radiográficos realizados para ter eficácia e precisão: 1 2 3 4 5

Ficha catalográfica

C539e Chioratto, Ricardo
Exame radiográfico trans-operatório / Ricardo Chioratto. –
2010.
xi, 31 f. : il.

Orientador: Eduardo Alberto Tudury.
Tese (Doutorado em Ciência Veterinária) – Universidade
Federal Rural de Pernambuco, Departamento de Medicina
Veterinária, Recife, 2010.
Inclui referências e apêndice.

1. Fraturas 2. Cirurgia veterinária 3. Ortopedia veterinária
4. Radiografia I. Tudury, Eduardo Alberto, orientador II. Título

CDD 636.0897

Livros Grátis

(<http://www.livrosgratis.com.br>)

Milhares de Livros para Download:

[Baixar livros de Administração](#)

[Baixar livros de Agronomia](#)

[Baixar livros de Arquitetura](#)

[Baixar livros de Artes](#)

[Baixar livros de Astronomia](#)

[Baixar livros de Biologia Geral](#)

[Baixar livros de Ciência da Computação](#)

[Baixar livros de Ciência da Informação](#)

[Baixar livros de Ciência Política](#)

[Baixar livros de Ciências da Saúde](#)

[Baixar livros de Comunicação](#)

[Baixar livros do Conselho Nacional de Educação - CNE](#)

[Baixar livros de Defesa civil](#)

[Baixar livros de Direito](#)

[Baixar livros de Direitos humanos](#)

[Baixar livros de Economia](#)

[Baixar livros de Economia Doméstica](#)

[Baixar livros de Educação](#)

[Baixar livros de Educação - Trânsito](#)

[Baixar livros de Educação Física](#)

[Baixar livros de Engenharia Aeroespacial](#)

[Baixar livros de Farmácia](#)

[Baixar livros de Filosofia](#)

[Baixar livros de Física](#)

[Baixar livros de Geociências](#)

[Baixar livros de Geografia](#)

[Baixar livros de História](#)

[Baixar livros de Línguas](#)

[Baixar livros de Literatura](#)
[Baixar livros de Literatura de Cordel](#)
[Baixar livros de Literatura Infantil](#)
[Baixar livros de Matemática](#)
[Baixar livros de Medicina](#)
[Baixar livros de Medicina Veterinária](#)
[Baixar livros de Meio Ambiente](#)
[Baixar livros de Meteorologia](#)
[Baixar Monografias e TCC](#)
[Baixar livros Multidisciplinar](#)
[Baixar livros de Música](#)
[Baixar livros de Psicologia](#)
[Baixar livros de Química](#)
[Baixar livros de Saúde Coletiva](#)
[Baixar livros de Serviço Social](#)
[Baixar livros de Sociologia](#)
[Baixar livros de Teologia](#)
[Baixar livros de Trabalho](#)
[Baixar livros de Turismo](#)