UNIVERSIDADE FEDERAL DE GOIÁS
ESCOLA DE VETERINÁRIA
PROGRAMA DE PÓS-GRADUAÇÃO EM CIÊNCIA ANIMAL

EXPRESSÃO DE MMP-2, MMP-9 E uPAR EM PRÓSTATAS CANINAS NORMAIS E COM LESÕES PROLIFERATIVAS

Mariana Batista Rodrigues Faleiro
Orientadora: Prof.ª Dr.ª Veridiana Maria Brianezi Dignani de Moura

GOIÂNIA
2010

Livros Grátis

http://www.livrosgratis.com.br

Milhares de livros grátis para download.

sistema de bibliotecas ufg

UFG

TERMO DE CIÊNCIA E DE AUTORIZAÇÃO PARA DISPONIBILIZAR AS TESES E DISSERTAÇÕES ELETRÔNICAS (TEDE) NA BIBLIOTECA DIGITAL DA UFG

Na qualidade de titular dos direitos de autor, autorizo a Universidade Federal de Goiás (UFG) a disponibilizar, gratuitamente, por meio da Biblioteca Digital de Teses e Dissertações (BDTD/UFG), sem ressarcimento dos direitos autorais, de acordo com a Lei nº 9610/98, o documento conforme permissões assinaladas abaixo, para fins de leitura, impressão e/ou download, a título de divulgação da produção científica brasileira, a partir desta data.

1. Identificação do material bibliográfico: **[X] Dissertação [ ] Tese**

2. Identificação da Tese ou Dissertação

Autor (a): Mariana Batista Rodrigues Faleiro			
E-mail: marianafavet@hotmail.com			
Seu e-mail pode ser disponibilizado na página? [X]Sim [ ] Não			
Vínculo empregatício do autor: Bolsista			
Agência de fomento: Coordenação de aperfeiçoamento de pessoal de nível superior			
Sigla:CAPES	País: Brasil	UF:GO- Goiânia	CNPJ: 00889834/0001-08
Título: Expressão de MMP-2, MMP-9 e uPAR em próstatas caninas normais e com lesões proliferativas.			
Palavras-chave: Cão, metaloproteinases, gelatinases, sistema ativador de plasminogênio, CD87, TMA, HPB, PIA, PIN, carcinoma prostático.			
Título em outra língua: Expression of MMP-2, MMP-9 and uPAR in normal canine prostates and in those with proliferative disorders			
Palavras-chave em outra língua: Dog, metalloproteinases, gelatinases, plasminogen activator system, CD87, TMA, BPH, PIA, PIN, prostatic carcinoma			
Área de concentração: Patologia, Clínica e Cirurgia Animal			
Data defesa:02/03/2010			
Programa de Pós-Graduação: Em ciência animal			
Orientador (a): Prof.ª Dr.ª Veridiana Maria Brianezi Dignani de Moura			
E-mail: vdmoura@vet.ufg.br			
Co-orientador (a):Prof. Dr. Adilson Donizeti Damasceno			
E-mail:addamasceno@vet.ufg.br			
Co-orientador (a): Prof.ª Dr.ª Aline Carvalho Batista			
E-mail: ali.caba@uol.com.br			

*Necessita do CPF quando não constar no SisPG

3. Informações de acesso ao documento:

Liberação para disponibilização?[i] [X] total [ ] parcial

Havendo concordância com a disponibilização eletrônica, torna-se imprescindível o envio do(s) arquivo(s) em formato digital PDF ou DOC da tese ou dissertação.

O Sistema da Biblioteca Digital de Teses e Dissertações garante aos autores, que os arquivos contendo eletronicamente as teses e ou dissertações, antes de sua disponibilização, receberão procedimentos de segurança, criptografia (para não permitir cópia e extração de conteúdo, permitindo apenas impressão fraca) usando o padrão do Acrobat.

Mariana B Rodrigues Faleiro

_____

Assinatura do (a) autor Data: 22/04/2010

MARIANA BATISTA RODRIGUES FALEIRO

EXPRESSÃO DE MMP-2, MMP-9 E uPAR EM PRÓSTATAS CANINAS NORMAIS E COM LESOES PROLIFERATIVAS

Dissertação apresentada junto ao Programa de Pós-Graduação em Ciência Animal da Escola de Veterinária da Universidade Federal de Goiás para obtenção do título de Mestre em Ciência Animal.

Área de Concentração:
Patologia, Clínica e Cirurgia Animal

Linha de Pesquisa:
Patobiologia animal, experimental e comparada

Orientadora:
Prof.ª Dr.ª Veridiana Maria Brianezi Dignani de Moura–EV/UFG

Comitê de Orientação:
Prof.ª Dr.ª Aline Carvalho Batista (FO / UFG)
Prof. Dr. Adilson Donizeti Damasceno (EV / UFG)

GOIÂNIA
2010

Dados Internacionais de Catalogação na Publicação na (CIP)
GPT/BC/UFG

F187e

Faleiro, Mariana Batista Rodrigues.
Expressão de MMP-2, MMP-9 e uPAR em próstatas caninas normais e com lesões proliferativas [manuscrito] / Mariana Batista Rodrigues Faleiro. - 2010.
xvi, 104 f. : figs., tabs.

Orientadora: Profª. Drª. Veridiana Maria Brianezi Dignani de Moura; Co-orientador: Prof. Dr. Adilson D. Damasceno; Co-orientadora: Prof.ª Dr.ª Aline Carvalho Batista.
Dissertação (Mestrado) – Universidade Federal de Goiás, Escola de Veterinária, 2010.
Bibliografia.
Inclui lista de figuras, abreviaturas, siglas e tabelas.
Apêndices.

1. Cão – Carcinoma prostático 2 . Câncer de próstata - Cães 3. MMP-2 – MMP-9 – Metaloproteinases I. Título.

CDU: 616.65-006.6

MARIANA BATISTA RODRIGUES FALEIRO

Dissertação defendida e aprovada em **02/03/2010**, pela Banca Examinadora constituída pelos professores:

Prof. Dr. Veridiana Maria Brianezi Dignani de Moura
(ORIENTADOR (A))

Profa. Dra. Giovana Wingeter Di Santis – UEL/PR

Prof. Dr. Eugênio Gonçalves de Araújo

Dedico este trabalho:

A vocês que abriram mão de momentos de convívio, que sofreram com a ausência quando o dever do estudo chamava;

A vocês que muitas vezes receberam-me com silenciosa mágoa ou muda revolta quer pela ausência, quer por saudade ou impaciência;

A vocês que agora vêem com alívio este fim de etapa e que, por mais que não queiram demonstrar, estão mais felizes do que eu;

Pois amaram suficientemente para aplaudir, chorar, tolerar e encorajar.

Essa vitória é nossa.

Marido, Pai, Mãe, Irmão...

AGRADECIMENTOS

A Deus, por ser esta força maior que me impulsiona e guia, fazendo chegar até aqui e ainda a seguir em frente por qualquer que seja o caminho.

Ao meu companheiro, minha cara metade, meu ídolo, Neylon Teixeira Faleiro, que vem me acompanhando nos últimos dez anos, sendo fonte inesgotável e incessante de compreensão, amor e carinho. Sempre presente, paciente e disposto a ensinar.

Em especial agradeço a minha mãe, Eunice Batista da Silva Rodrigues, que aos 17 anos saiu do Piauí, lutou e venceu, e no auge de seus quarenta anos, em 1980, mais uma vez acreditou na vida e com muita dificuldade teve a mim e ao meu irmão. E por ser este exemplo de vida e de superação.

Ao meu pai, Rivalino Rodrigues, que por mais que o tempo e a distância insistam em me fazer esquecê-lo, sei que o amor verdadeiro nunca morrerá. E por todo o tempo que ainda viver, perpetuarei sua memória e hei de ser fiel aos seus princípios, pois tudo o que sou é fruto do que me ensinou. Agradeço-te por todo amor e dedicação ao longo dos 20 anos em que passamos juntos.

Ao meu irmão, Bruno Batista Rodrigues, por ser amigo companheiro, meu braço direito, mesmo sendo tão perfeccionista e certinho.

As minhas meninas Teka, Cristal e Kika e o menino Kiko, por serem minha fonte inspiradora e carregadores de energias. Companheiras fiéis e sempre presentes nos bons e maus momentos.

Agradeço a minha orientadora, amiga, mãe verdadeira, Veridiana Maria Brianezi Dignani de Moura, por ter acreditado em mim e ter confiado nas minhas palavras quando disse: “sou um terreno arado e fértil para você plantar o que quiser”. Obrigada por ter semeado grãos de mostarda em terra boa, por ter sido minha mãe, ensinando-me os primeiros passos neste novo universo da docência e ter comungado do mesmo sonho.

À professora Renée Laufer Amorim, por ter sido minha fada madrinha, pois quando tudo parecia escuro, sem luz, eis que surge com sua varinha mágica e faz do sonho realidade.

Às novas amigas, Mariana Marras Vidale e Roberta Pivesso Mazola, por terem aberto as portas de suas casas, assim como de seus corações em Botucatu-SP e terem me recebido tão bem.

Aos professores, funcionários e alunos do Serviço de Patologia Veterinária da Faculdade de Medicina Veterinária e Zootecnia, UNESP, Botucatu, SP, pelo carisma e excelente recepção a mim conferidos.

Às amigas “prostáticas” Marcela Marcondes Pinto Rodrigues, Giuliana Brasil Croce e Denise Caroline Toledo, por idéias, compreensão, blocos e longas conversas.

Ao comitê de orientação, formado pelos professores doutores Adilson Donizeti Damasceno e Aline Carvalho Batista, pela co-orientação e formação do profissional que sou hoje.

Aos professores do Setor de Patologia Animal da EV/UFG, doutores Ana Paula Iglesias Santin, Eugênio Gonçalves de Araújo, Luiz Augusto Batista Brito, Moema Pacheco Chediak Matos e Regiani Nascimento Gagno Pôrto, que quando deveriam ser simplesmente professores foram mestres, quando deveriam ser simplesmente mestres foram amigos e em sua amizade me compreenderam e incentivaram a seguir meu caminho. Meu maior agradecimento e o meu profundo respeito que sempre serão poucos diante do muito que me foi oferecido.

Ao amigo irmão Leonardo dos Reis Corrêa, pelo aprendizado, pelo ensaio.

Às doutorandas Aline Maria Vasconcelos Lima, Júlia de Miranda Moraes e Marina Pacheco Miguel, pela amizade e auxílio durante o curso.

Aos alunos do Setor de Patologia Animal da EV/UFG, especialmente aos meus filhos Danilo Rezende e Silva e Hugo Henrique Ferreira, pela grande colaboração e amizade.

Ao técnico em histologia, Antônio Souza Silva, do Laboratório de Patologia Animal da EV/UFG, pela amizade e auxílio em todo o processo de confecção das lâminas.

À Escola de Veterinária da UFG, que se tornou minha segunda casa nestes últimos anos e me preparou profissionalmente, conferindo-me conhecimentos necessários a tão sonhada pós-graduação.

Ao Programa de Pós-Graduação em Ciência Animal da EV/UFG e ao seu corpo docente, que mais do que ensinar um ofício ensinou-me uma filosofia de vida.

À Coordenação de Aperfeiçoamento de Pessoal de Nível Superior (CAPES), pela bolsa cedida para que eu pudesse me manter sob dedicação exclusiva para o desenvolvimento deste trabalho.

Aos demais professores, funcionários e alunos da EV/UFG.

Meu especial agradecimento àqueles que tornaram tudo isto possível, os animais.

A todos aqueles que em algum momento fizeram parte da minha vida.

MEUS SINCEROS AGRADECIMENTOS.

“Ao que tem, se lhe dará e terá em abundância, mas ao que não tem será tirado até mesmo o que tem” (São Mateus, 13;12)

“Feliz aquele que transfere o que sabe e aprende o que ensina”

Cora Coralina

SUMÁRIO

CAPÍTULO 1 - CONSIDERAÇÕES INICIAIS 1
1.1. Próstata 1
1.2. Alterações prostáticas 3
Hiperplasia prostática benigna (HPB) 5
Atrofia inflamatória proliferativa (PIA) 8
Neoplasia intra-epitelial prostática (PIN) 12
Neoplasias prostáticas 15
1.3. Membrana basal e invasão tumoral 19
1.4. Matrizes de metaloproteinases 22
1.5. Receptor de Ativador de plasminogênio do tipo uroquinase 26
1.6. OBJETIVOS 28
REFERÊNCIAS 28
CAPÍTULO 2 - EXPRESSÃO E CORRELAÇÃO ENTRE MMP-2 E MMP-9 EM PRÓSTATAS CANINAS NORMAIS E COM LESOES PROLIFERATIVAS 49
RESUMO 49
ABSTRACT 50
INTRODUÇÃO 51
MATERIAL E MÉTODOS 53
a) Material e avaliação histomorfológica 53
b) *Tissue Microarray* (TMA) 54
c) Imunoistoquímica 54
d) Análise estatística 56
RESULTADOS 56
DISCUSSÃO 62
CONCLUSÕES 65
REFERÊNCIAS 66
CAPÍTULO 3 – EXPRESSÃO DE uPAR EM PRÓSTATAS CANINAS NORMAIS E COM LESÕES PROLIFERATIVAS 70
RESUMO 70
ABSTRACT 71
INTRODUÇÃO 72
MATERIAL E MÉTODOS 73

a) Material e avaliação histomorfológica 73
b) *Tissue Microarray* (TMA)..... 74
c) Imunoistoquímica 75
d) Análise estatística 76
RESULTADOS..... 76
DISCUSSÃO 80
CONCLUSÕES 83
REFERÊNCIAS..... 83
CAPÍTULO 4 - CONSIDERAÇÕES FINAIS..... 87

LISTA DE FIGURAS

CAPÍTULO 1 - CONSIDERAÇÕES INICIAIS

Figura 1 A) Vista ventrodorsal da cavidade pélvica canina. Observam-se bexiga urinária (1); próstata (2); reto (3) e uretra (4). B) Corte transversal de uma próstata canina. Lobo esquerdo (1), lobo direito (2) e uretra prostática (seta). Fonte: DI SANTIS, 2003 01

Figura 2 Fotomicrografia prostática canina. Histomorfologia normal. Epitélio acinar com células cúbicas a colunares, dispostas em camada única (seta preenchida). Lúmen glandular (estrela), estroma de sustentação fibromuscular (seta vazada) e célula basal (seta fina). Hematoxilina e Eosina, objetiva 40x. (DI SANTIS, 2007) 03

Figura 3 Fotomicrografias prostáticas caninas com HPB. A) Hiperplasia prostática epitelial papilífera. Proliferação epitelial com projeções digitiformes para o interior do lúmen acinar (seta). B) Hiperplasia prostática epitelial cística. Proliferação epitelial com ácinos dilatados e irregulares (seta). HE, objetiva 20x. (RODRIGUES, 2007) 07

Figura 4 Fotomicrografia prostática canina com foco de PIA. Células epiteliais com aumento de volume nuclear e nucleolar (seta vazada) e infiltrado inflamatório mononuclear intersticial periacinar discreto (seta cheia). HE, objetiva 40x. (DI SANTIS, 2007) 11

Figura 5 Fotomicrografia prostática canina com foco de PIA. Células epiteliais com aumento de volume nuclear e nucleolar (seta vazada) e infiltrado inflamatório mononuclear intersticial periacinar moderado (seta cheia). HE, objetiva 40x. (DI SANTIS, 2007) 11

Figura 6 Fotomicrografia prostática canina com foco de PIA. Células epiteliais com aumento de volume nuclear e nucleolar (seta vazada) e infiltrado inflamatório mononuclear intersticial periacinar acentuado (seta cheia). HE, objetiva 40x. (DI SANTIS, 2007) 12

Figura 7 Fotomicrografia prostática canina com foco de PIN. Epitélio acinar estratificado e displásico, com marcada variação do tamanho nuclear, nucléolo evidente e perda de diferenciação citoplasmática (seta cheia). Neovascularização confluindo na região circunvizinha aos ácinos (setas vazadas) HE, objetiva 40x. (DI SANTIS, 2007) 14

Figura 8 Fotomicrografia de carcinoma prostático canino. Áreas de hemorragia entre as células neoplásicas (seta larga) e figura de mitose (seta vazada). Proliferação celular, anisiocitose,

anisiocariose e perda da conformação acinar. HE, objetiva 40x/1.6x (DE MOURA, 2004) 16

CAPÍTULO 2 - EXPRESSÃO E CORRELAÇÃO ENTRE MMP-2 E MMP-9 EM PRÓSTATAS CANINAS NORMAIS E COM LESÕES PROLIFERATIVAS

Figura 1 Fotomicrografias de próstata canina com imunomarcação citoplasmática para MMP-2. A) Carcinoma prostático. Células epiteliais (seta cheia) e estromais (seta vazada) imunomarcadas com escore dois em intensidade de imunomarcação. Células epiteliais (seta cheia) com escore quatro e estromais (seta vazada) com escore três para número de células imonoimunomarcadas. IHQ, objetiva 40x. B) Ausência de imunomarcação para MMP-2 tanto em células epiteliais (seta cheia) quanto estromais (seta vazada) no tecido prostático normal. IHQ, objetiva 40x 57

Figura 2 Fotomicrografias de próstata canina com imunomarcação citoplasmática para MMP-9. A) Carcinoma prostático. Células epiteliais (seta cheia) e estromais (seta vazada) com escore três para intensidade de imunomarcação e escore quatro para número de células imunomarcadas. IHQ, objetiva 40x. B) HPB com imunomarcação positiva para MMP-9. Células epiteliais (seta cheia) e estromais (seta vazada) com escore um para intensidade de imunomarcação e escore dois para o número de células imunomarcadas. IHQ, objetiva 20x 58

CAPÍTULO 3 - EXPRESSÃO DE uPAR EM PRÓSTATAS CANINAS NORMAIS E COM LESÕES PROLIFERATIVAS

Figura 1 Fotomicrografia de carcinoma prostático canino com imunomarcação de membrana e citoplasmática para uPAR. Células epiteliais (seta cheia) com escore três e estromais (seta vazada) com escore dois para intensidade de imunomarcação. Células epiteliais (seta cheia) e estromais (seta vazada) com escore quatro para o número de células imunomarcadas. IHQ, objetiva 20x 77

Figura 2 Fotomicrografia de próstata canina com PIN e imunomarcação de membrana e citoplasmática para uPAR. Células epiteliais (seta cheia) com escore dois e estromais (seta vazada) um para a intensidade de imunomarcação. Células epiteliais (seta cheia) com escore quatro e estromais (seta vazada) dois para o número de células immunoimunomarcadas. IHQ, objetiva 40x 78

LISTA DE TABELAS

CAPÍTULO 2 - EXPRESSÃO E CORRELAÇÃO ENTRE MMP-2 E MMP-9 EM PRÓSTATAS CANINAS NORMAIS E COM LESÕES PROLIFERATIVAS

Tabela 1	Distribuição dos casos de acordo com os escores aplicados às variáveis número de células imunomarcadas e intensidade de imunomarcação dos anticorpos MMP-2 e MMP-9 nas células epiteliais acinares e estromais periacinares em relação ao diagnóstico	59
Tabela 2	Comparação entre os diagnósticos em relação às variáveis número de células imunomarcadas e intensidade de imunomarcação de MMP-2 e MMP-9 nas células epiteliais e estromais	61
Tabela 3	Correlação entre MMP-2 e MMP-9 em próstatas caninas normais, com HPB, PIA, PIN e carcinoma de acordo com o número de células imunomarcadas e a intensidade de imunomarcação em células epiteliais e estromais	62

CAPÍTULO 3 - EXPRESSÃO DE uPAR EM PRÓSTATAS CANINAS NORMAIS E COM LESÕES PROLIFERATIVAS

Tabela 1	Distribuição dos casos de acordo com os escores aplicados às variáveis número de células imunomarcadas e intensidade de imunomarcação do anticorpo uPAR nas células epiteliais acinares e estromais periacinares em relação ao diagnóstico	79
Tabela 2	Comparação entre os diagnósticos em relação às variáveis número de células imunomarcadas e intensidade de imunomarcação de uPAR nas células epiteliais e estromais	80

LISTA DE ABREVIATURAS

CP - carcinoma prostático
DAB - diaminobenzidina
DHT - diidrotestosterona
HGPIN - neoplasia intra-epitelial prostática de alto grau
HPB - hiperplasia prostática benigna
IMEP - intensidade de imunomarcação nas células do epitélio acinar
IMES - intensidade de imunomarcação nas células do estroma periacinar
LCM - *Laser Capture Microdissection*
LGPIN - neoplasia intra-epitelial prostática de baixo grau
MB - membrana basal
MEC - matriz extracelular
MMP - matrizes de metaloproteinases
MMP-2 - matriz de metaloproteinase 2
MMP-9 - matriz de metaloproteinase 9
MT-MMP - metaloproteínas de membrana
NCMEP - número de células imunomarcadas no epitélio acinar
NCMES - número de células imunomarcadas no estroma periacinar
PA - ativador de plasminogênio
PAI - inibidores do ativador do plasminogênio
PC - porção cranial
PCR - *Polymerase Chain Reaction*
PD - porção caudal
PIA - D atrofia inflamatória proliferativa discreta
PIA - M atrofia inflamatória proliferativa moderada
PIA - A atrofia inflamatória proliferativa acentuada
PIA - atrofia inflamatória proliferativa
PIN - neoplasia intra-epitelial prostática
PM - porção média
SPSS - Statistical Package for the Social Science
TIMP - inhibidor de metaloproteinases tecidual
TMA - *Tissue Microarray*
tPA - ativador de plasminogênio tipo tecidual
uPA - ativador de plasminogênio tipo uroquinase
uPAR - receptor de ativador de plasminogênio tipo uroquinase

RESUMO

Nas espécies humana e canina lesões displásicas da próstata, como a neoplasia intra-epitelial prostática (PIN) e a atrofia inflamatória proliferativa (PIA), são estudadas quanto ao potencial de malignidade. As metaloproteinases (MMP) são enzimas proteolíticas envolvidas no processo de invasão tumoral e metástase, causando destruição de barreiras biológicas como a matriz extracelular (MEC) e a membrana basal (MB). O sistema ativador de plasminogênio (PA) compreende proteínas com ação na adesão celular, regulação da migração, cicatrização, angiogênese, inflamação, regulação de fatores de crescimento e invasão tumoral. O receptor de ativador de plasminogênio tipo uroquinase (uPAR) é um dos componentes do PA, com variação de expressão em células neoplásicas e estromais. Este trabalho teve por objetivo verificar a expressão e a correlação entre MMP-2 e MMP-9, assim como a expressão do uPAR no tecido prostático canino normal e com alterações proliferativas, incluindo a hiperplasia prostática benigna (HPB), a PIA, a PIN e o carcinoma, buscando avaliar o papel dessas proteínas no remodelamento da MEC e no processo de invasão tumoral e metástase. Para isso, foi realizada a imunoistoquímica em lâminas de microarranjo tecidual (TMA), com 149 cores selecionadas de 57 próstatas de cães adultos, não castrados, com ou sem histórico de afecções prostáticas. Foram analisados, para cada anticorpo, 298 cores, perfazendo 363 diagnósticos, sendo 36 (9,9%) normais, 49 (13,5%) HPB, 132 (36,3%) PIA, 75 (20,7%) PIN e 71 (19,6%) carcinomas. Foi possível observar diferença de imunomarcação citoplasmática de MMP-2 e MMP-9 em relação ao número de células e intensidade de imunomarcação nas células epiteliais acinares e estromais periacinares em relação aos diagnósticos. A correlação entre os anticorpos MMP-2 e MMP-9 ocorreu em próstatas caninas com PIA quanto ao número de células imunomarcadas no epitélio acinar e no estroma periacinar, bem como quanto à intensidade de imunomarcação nas células estromais periacinares. Quanto ao uPAR, houve diferença na imunomarcação em relação ao diagnóstico, com maior expressão nas displásicas e neoplásicas em relação ás normais e com HPB. O número de células epiteliais imunomarcadas para uPAR variou entre os diagnósticos, exceto entre PIN e carcinoma. Menor intensidade de imunomarcação epitelial foi constatada nas próstatas normais em relação às com PIA, PIN e carcinoma. Entre as normais e com PIA houve diferença no número de células e intensidade de imunomarcação estromal. A intensidade de imunomarcação estromal foi maior nas com PIA. As PIA-M (inflamação moderada) e PIA-A (inflamação acentuada) apresentaram maior intensidade de imunomarcação estromal e células estromais imunomarcadas para uPAR, respectivamente. Concluiu-se que há variação na expressão das gelatinases e do uPAR na próstata canina, de acordo com a lesão, com menor expressão nas normais e com HPB e maior naquelas com PIA, PIN e carcinoma. A correlação entre MMP-2 e MMP-9 em próstatas caninas com PIA indica que a inflamação influencia a atividade dessas enzimas, com aumento simultâneo na expressão de ambas no microambiente inflamatório. Ainda, o aumento na expressão do uPAR nos microambientes inflamatório e neoplásico sugere maior atividade proteolítica na MEC nesses casos.

Palavras-chave: cão, metaloproteinases, gelatinases, sistema ativador de plasminogênio, CD87, TMA, HPB, PIA, PIN, carcinoma prostático.

ABSTRACT

Humans and dogs show dysplastic lesions in the prostate, such as prostatic intraepithelial neoplasms (PIN) and proliferative inflammatory atrophy (PIA), which are studied due to their malignance potential. The matrix metalloproteinases (MMP) are a family of proteolytic enzymes thought to play an important role in tumor invasion and metastasis in face of their ability to degrade the extracellular matrix (ECM) and basement membrane. The plasminogen activator (PA) system has been suggested to play a central role in cell adhesion, migration, wound healing, angiogenesis, inflammation, regulation of growth factors and tumor invasion. The receptor of plasminogen activator type activator (uPAR) is a component of the PA, with a range of expression in tumor cell and stromal cells. So, this study was aimed to evaluated the expression and correlation between MMP-2 (gelatinase A) and MMP-9 (gelatinase B) as well as the expression of uPAR in normal canine prostate tissue and also in tissue with proliferative disorders, including benign prostatic hyperplasia (HPB), PIA, PIN and carcinoma. And therefore establish relation among the role of these enzymes in the remodeling of the extracellular matrix (ECM) and in the process of tumor invasion and metastasis. For this, it was performed immunohistochemical staining in tissue microarray of 149 paraffin-embedded fragments of prostate tissue selected from 57 prostates of non-castrated adult dogs with or without prostatic diseases. A total of 298 cores were analyzed and it was made 363 diagnoses: 36 (9.9%) normal, 49 (13.5%) BPH, 132 (36.3%) PIA, 75 (20.7%) PIN and 71 (19.6%) carcinomas. It was observed differences in cytoplasmatic immunohistochemical staining by MMP-2 and MMP-9 antibodies in relation to the cell number and intensity of labeling of the acinar epithelial and stromal perilobular cells between normal tissue and in those with proliferative disorders. A correlation between MMP-2 and MMP-9 antibodies occurred just in canine prostates with PIA in relation to the number of labeled cells in acinar epithelium and perilobular stroma, as well as, the staining intensity in the perilobular stromal cells. In relation to uPAR, it was observed differences of immunohistochemical staining of uPAR antibodies in canine prostate. Likewise, there was over expression in dysplastic and neoplasic specimens, but not in normal and benign prostate tissue. A number of epithelial cells labeled for uPAR showed variation among the diagnoses, except between PIN and carcinoma. Less intensity of labeling was observed in acinar epithelial cells of normal prostates compared with PIA, PIN and carcinoma. However, in the normal cells and in those with PIA, there was a difference in the number of cells, as well as in the intensity of stromal labeling. The intensity of labeling of stromal perilobular cells was higher in the PIA. PIA-A (accentuated) and PIA-M (moderated) cells showed greater intensity staining stroma and stromal cells labeled for uPAR, respectively. Thus, this study concludes that there was variation in gelatinases and uPAR expression in canine prostate according to the lesion. Also, there was Less labeling in normal and BPH and higher in PIA, PIN and carcinoma prostate tissues. The correlation between MMP-2 and MMP-9 in canine prostates with PIA indicates that the inflammation likely influenced the activity of these enzymes with simultaneous increase in their expression. The uPAR high expression in inflammatory and neoplasic tissues suggests high ECM proteolytic activity in these situations.

Keywords: dog, metalloproteinases, gelatinases, plasminogen activator system, CD87, TMA, BPH, PIA, PIN, prostatic carcinoma.

CAPÍTULO 1 - CONSIDERAÇÕES INICIAIS

1.1. Próstata

A próstata é a única glândula sexual acessória no macho canino (DORFMAN & BARSANTI, 1995). É um órgão músculo-glandular, ovóide e bilobulado, que circunda a uretra proximal (JOHNSTON et al., 2001). No cão, está localizada no espaço retroperitoneal, caudal à bexiga, ventral ao reto e dorsal à sínfise púbica (Figura 1) (DORFMAN & BARSANTI, 1995; KAMOLPATANA et al., 2000). No entanto, a glândula pode variar de posição no abdômen a depender da idade, da distensão da bexiga e de enfermidades envolvendo a glândula (DORFMAN & BARSANTI, 1995; BARSANTI & FINCO, 1997).

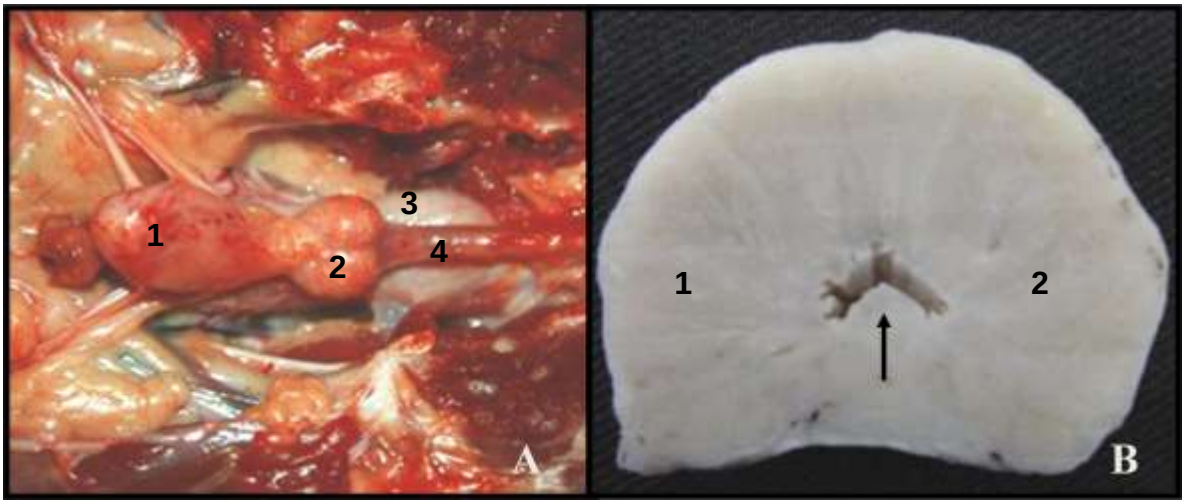

Figura 1 - A) Vista ventrodorsal da cavidade pélvica canina. Observam-se bexiga urinária (1); próstata (2); reto (3) e uretra (4). B) Corte transversal de uma próstata canina. Lobo esquerdo (1), lobo direito (2) e uretra prostática (seta).
Fonte: DI SANTIS, 2003.

Com o avançar da idade, a próstata tende a aumentar gradualmente de volume como resultado da hiperplasia glandular, podendo deslocar-se cranialmente, de forma que a maioria dos machos não castrados com mais de cinco anos de idade apresenta a maior parte do órgão em posição abdominal. A distensão da bexiga pode também deslocar a glândula cranialmente para o interior da cavidade abdominal (DORFMAN & BARSANTI, 1995; BARSANTI & FINCO, 1997). Em contrapartida, por ser uma glândula andrógeno-dependente,

após castração ocorre diminuição do seu volume (BARSANTI & FINCO, 1997; JOHNSTON et al., 2001).

Tem como principal função a produção do líquido prostático, como meio de transporte e suporte para os espermatozóides durante a ejaculação (SWINNEY, 1998; BENOIST et al., 2002). Além disso, auxilia no rápido metabolismo da testosterona em diidrotestosterona (KUMAR E MAJUMDER, 1995).

A próstata canina é dividida em dois lobos por um septo medial de tecido fibroso (JOHNSTON et. al., 2001). Estes se subdividem em vários lóbulos, contendo numerosas glândulas túbulo-alveolares ramificadas (ácinos) com epitélio colunar simples (CARTEE et. al., 1993), que são sustentadas por delicado estroma e se estendem desde sua abertura no ducto uretral até a cápsula prostática, que limita e protege o parênquima glandular (JOHNSTON et. al., 2001).

As células glandulares são cúbicas a colunares e apresentam-se normalmente em dupla camada, epitélio secretor colunar alto e epitélio basal, este último localizado ao longo da membrana basal. O estroma consiste de fibroblastos e células musculares lisas, envoltos em colágeno, com vasos sanguíneos e nervos (Figura 2) (BARSANTI & FINCO, 1997; DORFMAN & BARSANTI, 1995).

A proporção entre estroma e epitélio glandular varia entre as fases da vida. Até a puberdade, o cão apresenta estroma fibromuscular como o maior constituinte do órgão. Inicialmente, as células epiteliais têm citoplasma claro e, com a maturidade sexual, se tornam mais eosinofílicas. O núcleo torna-se basal e as células colunares (COONEY et al, 1992), com predomínio do componente epitelial sobre o estroma (BARSANTI & FINCO, 1997).

No homem adulto, a próstata possui quatro zonas anatômicas e biologicamente distintas, denominadas periférica, central, transicional e periuretral (COTRAN et al., 1999). COONEY et al. (1992) correlacionaram achados ultrassonográficos com a histologia da próstata canina e observaram que os detalhes celulares do epitélio e a morfologia acinar eram uniformes, não havendo, como nos humanos, divisão em zonas anatômicas. Segundo estes autores, histologicamente, a glândula prostática dos cães assemelha-se à porção periférica da próstata humana.

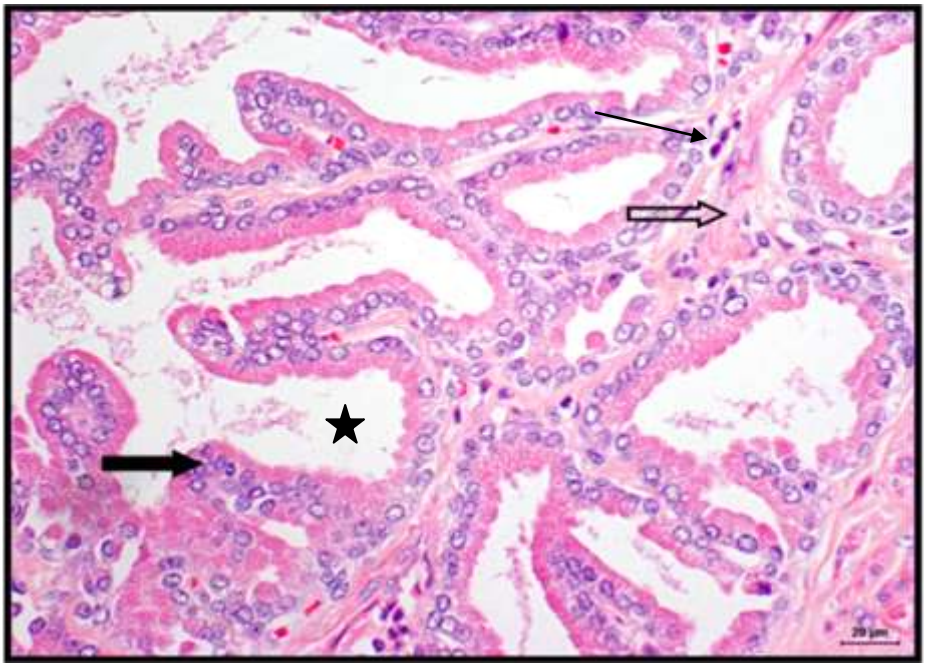

Figura 2 - Fotomicrografia prostática canina. Histomorfologia normal. Epitélio acinar com células cúbicas a colunares, dispostas em camada única (seta preenchida). Lúmen glandular (estrela), estroma de sustentação fibromuscular (seta vazada) e célula basal (seta fina). HE, objetiva 40x. (DI SANTIS, 2007).

Na próstata humana, a camada de células basais é contínua e sua interrupção está envolvida na carcinogênese prostática (HELPAP, 1998). Já em cães adultos, apenas os ductos são revestidos por camada contínua de células basais enquanto nos ácinos esta é descontínua (LEAV et al., 2001).

1.2. Alterações prostáticas

Assim como no homem, as doenças prostáticas representam um problema comum em cães adultos e idosos (KRAWIEC & HEFLIN, 1992; DORFMAN & BARSANTI, 1995). Dentre as enfermidades que acometem a glândula prostática dos cães, destacam-se as hiperplasias, as prostatites, os cistos, as lesões displásicas e as neoplasias (WATERS et al., 1997; LAUFER AMORIM, 2001; DE MOURA, 2004).

Dentre as lesões displásicas da próstata consideradas pré-malignas, destacam-se a neoplasia intra-epitelial prostática (PIN) (BOSTWICK & BRAWER,

1987) e a atrofia inflamatória proliferativa (PIA) (PLATZ & DE MARZO, 2004; FAITH et al., 2005; DE MARZO et al., 2006; TOMAS et al., 2007; RODRIGUES, 2007; DI SANTIS, 2007).

Diversos autores encontraram maior frequência de hiperplasia prostática benigna (HPB) e prostatite em estudos envolvendo a próstata canina (OLIVEIRA et al., 1996; TESKE et al., 2002; OLIVEIRA et al., 2007). Já KRAWIEC & HEFLIN (1992) observaram, em ordem de frequência, prostatite bacteriana, cistos, incluindo os de retenção e aqueles associados à hiperplasia glandular, adenocarcinomas e HPB. No entanto, os autores acreditam que os casos de HPB podem ter sido subestimados, visto que animais que apresentaram aumento de volume prostático sem avaliação histopatológica não foram considerados.

Quanto a predisposição racial às afecções prostáticas, CHEW (1997) reporta que as raças Dobermann e Pastor Alemão são comumente citadas na literatura. KRAWIEC & HEFLIN (1992) encontraram maior acometimento destas raças por alterações prostáticas, entretanto esclarecem que as mesmas estavam em maior número na população estudada. Estes autores destacam também que 44 raças de cães foram identificadas no estudo em questão, e sugerem que o desenvolvimento de tais afecções independe do fator racial.

O diagnóstico das prostatopatias em cães é um constante desafio, uma vez que os sinais clínicos dessas afecções variam quanto ao tipo e gravidade da lesão. Além disso, a similaridade dos sinais nas diferentes enfermidades e a substancial possibilidade de ocorrência concomitante de duas ou mais alterações limitam diagnósticos precisos. Ressalte-se que, à exceção da prostatite aguda, cães com doenças prostáticas podem apresentar-se assintomáticos (BARSANTI & FINCO, 1997; KRAWIEC & HEFLIN, 1992).

Devido às similaridades em relação à ocorrência natural e influência hormonal no desenvolvimento das afecções prostáticas, principalmente da HPB (DI SANTIS, 2003; SHIMOMURA, 2007), da PIN (DE MOURA, 2004; RODRIGUES, 2007; DI SANTIS 2007) e da PIA (RODRIGUES, 2007; DI SANTIS 2007; SHIMOMURA, 2007), o cão tem sido utilizado como modelo experimental para o estudo de algumas dessas prostatopatias na glândula humana (WATERS & BOSTWICK, 1997b; LEAV et al., 2001), contribuindo tanto para o conhecimento

médico quanto médico-veterinário acerca das doenças prostáticas em ambas as espécies.

- **Hiperplasia prostática benigna (HPB)**

A HPB é uma alteração que compreende tanto o aumento no número de células (hiperplasia) quanto com o aumento no tamanho das células (hipertrofia) (SMITH, 2008). É a prostatopatia mais comum no cão, visto que cerca de 100% dos cães não castrados com mais de três anos desenvolvem evidências histológicas de hiperplasia (BARSANTI, 1999, DE MOURA, 2004; SMITH, 2008). Está associada, tanto nesta espécie quanto no homem, ao avançar da idade e a desequilíbrios hormonais envolvendo a testosterona, a diidrotestosterona (DHT) e o estrogênio (LOWSETH et al., 1990, DORFMAN & BARSANTI, 1995; MURAKOSHI et al., 1998; DE MOURA, 2004).

A história natural da HPB no cão e no homem é similar em alguns aspectos. Entretanto, difere em outros, visto que no cão é glandular, o aumento de volume prostático tende a ocorrer externamente envolvendo o órgão difusamente, ou seja, é epitelial e uniforme (WILSON, 1980), e no homem é estromal e nodular. Esta diferença segundo DE MOURA (2004) ocorre devido a maior concentração da enzima conversora de testosterona a DHT (5α redutase) no epitélio do que no estroma prostático em cães e no homem o contrário. Mesmo assim, o cão é a única espécie não humana que desenvolve HPB espontaneamente, o que reforça sua utilização como modelo experimental para esta doença no homem (ISAACS, 1984; BARSANTI & FINCO, 1997; DE MOURA, 2004).

Segundo BARSANTI & FINCO (1997), em cães da raça Beagle, a HPB está presente em 40% dos animais com 2,5 anos de idade, em mais de 80% daqueles com mais de seis anos e em cerca de 95% dos com mais de nove anos. No homem, aproximadamente 20% dos indivíduos com quarenta anos de idade, 70% daqueles com sessenta e 90% dos com setenta anos apresentam HPB (COTRAN et al., 1999).

Em relação aos fatores hormonais envolvidos na patogenia da HPB, sabe-se que a testosterona, produzida nos testículos, é o principal andrógeno circulante no organismo e protagonista na gênese desta alteração do crescimento celular que acomete a próstata de cães e homens. Além disso, dá origem a outros dois hormônios, a DHT e o 17β-estradiol, também arrolados na etiopatogenia da HPB (KLAUSNER et al., 1994; DE MOURA, 2004).

O desequilíbrio dos andrógenos prostáticos altera a interação entre epitélio e estroma, visto que as células epiteliais respondem a estímulos de fatores de crescimento produzidos pelas estromais. Esta alteração pode resultar em descontrole na proliferação, migração e morte celular, tornando-se um dos fatores que contribuem para a HPB (JANULIS & LEE, 1999, DE MOURA, 2004).

Embora a HPB esteja tipicamente associada à proliferação de células epiteliais, pode também ser evidenciada pela diminuição da taxa de morte celular, ou seja, um desequilíbrio entre proliferação e morte celular. Dando suporte a esta hipótese, KLAUSNER et. al. (1994) observaram que a síntese de DNA e a taxa de renovação celular estavam diminuídas em cães com HPB experimental. Segundo ZIADA et al. (1999), esse desequilíbrio pode ser causado por fatores hormonais, de crescimento e oncogenes.

Em relação ao aspecto histológico da HPB canina (Figura 3), dois padrões são identificados, sendo denominada hiperplasia glandular o processo qualificado por aumento simétrico da próstata, onde apenas células secretoras estão proliferando; e de hiperplasia complexa quando caracterizado por aumento assimétrico da glândula, com áreas de hiperplasia glandular intercaladas com focos de atrofia. Os elementos estromais são proeminentes, principalmente em áreas atróficas. Frequentemente observam-se ácinos dilatados, císticos e preenchidos por material eosinofílico. Inflamação crônica e metaplasia escamosa podem estar presentes (JUNIEWICZ et al., 1994; KLAUSNER et al., 1994).

SMITH (2008) afirma que inicialmente ocorre hiperplasia glandular e, posteriormente, as transições em hiperplasia cística, que muitas vezes leva à formação de estruturas císticas no parênquima da próstata, dando-lhe a aparência típica do favo de mel. Já JOHNSTON et al. (2000) definem a HPB em cães como um aumento dos seus componentes glandulares e estromais. O fato é que o envolvimento destes constituintes pode estar relacionado com a idade do

animal, pois em cães jovens, com cerca de 2,5 anos, essa alteração tem maior envolvimento glandular, enquanto que em animais com mais de cinco anos, ainda que não predomine, o envolvimento estromal é marcante, geralmente associado à inflamação crônica (KLAUSNER et al. 1994; BARSANTI, 1999).

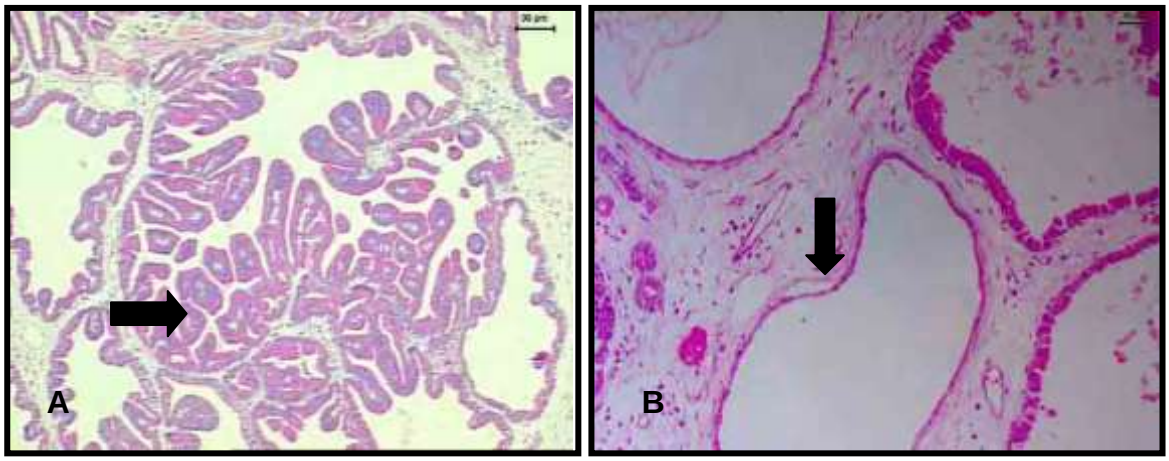

Figura 3 – Fotomicrografias prostáticas caninas com HPB. A) Hiperplasia prostática epitelial papilífera. Proliferação epitelial com projeções digitiformes para o interior do lúmen acinar (seta). B) Hiperplasia prostática epitelial cística. Proliferação epitelial com ácinos dilatados e irregulares (seta). HE, objetiva 20x. (RODRIGUES, 2007).

A variedade de alterações que se manifesta em uma mesma próstata pode contribuir para as divergências na literatura quanto à ocorrência de hiperplasia estromal. Áreas de hiperplasia glandular podem estar associadas a focos de atrofia epitelial, com proliferação de elementos estromais (colágeno e músculo liso), assim como dilatações císticas. Ainda, a inflamação usualmente acompanha o processo, demonstrando que este complexo envolve diversas alterações na arquitetura normal da glândula (OLSON et al., 1987).

O câncer prostático e a HPB apresentam eventos similares em sua patogenia; entretanto é improvável que a HPB seja caracterizada como lesão pré-neoplásica (DE MARZO et al., 1999), embora frequentemente ocorra em concomitância a lesões potencialmente pré-malignas (PIN e PIA) ou a carcinomas em próstatas humanas (SCIARRA et al., 2002; DI SILVERINO et al., 2003).

O tratamento padrão e também mais efetivo para a HPB é a castração, e só deve ser instituído se sinais clínicos estiverem presentes. A involução da glândula começa em poucos dias e pode-se observar 50% de redução em três

semanas. Se a involução esperada não ocorrer deve-se investigar a presença de outras alterações, como neoplasias ou abscessos (KLAUSNER et al., 1994; BARSANTI & FINCO, 1997).

- **Atrofia inflamatória proliferativa (PIA)**

A atrofia da próstata é identificada pela redução no volume glandular e estroma pré-existentes e pode ser dividida em dois padrões, difuso e focal. A atrofia difusa resulta da diminuição de andrógenos circulantes e envolve a próstata como um todo, de maneira relativamente uniforme. Ao contrário, a atrofia focal não está relacionada à diminuição de andrógenos circulantes e ocorre como áreas de epitélio atrófico intercaladas com áreas de epitélio de aspecto normal e são proliferativas, sendo que a ampla maioria está associada à inflamação, de maneira que essas lesões podem se originar em um cenário de estresse oxidativo aumentado, possivelmente derivado das células inflamatórias próximas (DE MARZO et al., 1999; DE MARZO et al., 2006).

A inflamação é sugerida como um fator etiológico capaz de incitar a carcinogênese por causar dano celular e no genoma, promover a substituição celular e criar um microambiente no tecido rico em citocinas e fatores de crescimento que podem elevar a replicação celular, angiogênese e reparo tecidual (PALAPATTU et al., 2004). Portanto, no que refere à carcinogênese, a inflamação pode ser um agente iniciador, via efeitos genotóxicos, ou um agente promotor, via efeitos citotóxicos (PLATZ & DE MARZO, 2004).

O termo atrofia inflamatória proliferativa (PIA) foi proposto para designar focos de epitélio glandular proliferativo com o aspecto morfológico de atrofia focal simples e inflamação concomitante (DE MARZO et al., 1999). Neste contexto, TOMAS et al. (2007) constataram baixa frequência de apoptose e alto índice proliferativo nos focos de PIA, reiterando a característica proliferativa da lesão de aparência atrófica.

RUSKA et al. (1998), FAITH et al. (2005), SUGAR (2006) e TOMAS et al. (2007) questionaram que se as células estão proliferando e não há perda celular por apoptose na PIA, as lesões deveriam crescer em volume. Contudo, os

mesmos sugerem um equilíbrio entre proliferação e perda por mecanismos que não os apoptóticos. Acreditam em injúria celular direta e que as células lesadas caiam no lúmen glandular e sejam eliminadas no ejaculado ou capturadas por macrófagos. Além disso, creem que o epitélio em regeneração suprima a morte celular programada, ao menos temporariamente, para substituir as células perdidas, fato que poderia explicar a expressão aumentada de Bcl-2 nas células secretoras da PIA, resultando em níveis muito baixos de apoptose e embasando o conceito de que a PIA é uma lesão regenerativa. Os fatores de crescimento poderiam estar sendo liberados tanto pelas células epiteliais lesadas quanto pelas células inflamatórias presentes.

Existem vários critérios para que se considere uma lesão pré-maligna, como relação epidemiológica, presença anterior ao câncer, semelhanças morfológicas e proximidade ou equivalência às suas presunções de malignidade (VIS et al., 2001). A PIN é considerada a lesão precursora mais provável do carcinoma prostático invasivo por atender a tais critérios (FOSTER et al., 2000).

Apesar da PIA também ser apresentada como lesão prostática pré-maligna, destaca-se que BILLIS (1998), ANTON et al. (1999) e BILLIS & MAGNA (2003) não encontraram associações entre a atrofia prostática e câncer. Já WANG et al. (2009) encontraram evidência direta, mostrando transições morfológicas entre PIA e PIN, e PIA e carcinoma na próstata humana. Além disso, muitos focos de PIA compartilham alterações fenotípicas, genéticas e moleculares com a PIN e o carcinoma, sendo que estes poderiam ser o principal alvo para a transformação neoplásica (PARSONS et al., 2001; VAN LEENDERS et al., 2003).

PUTZI & DE MARZO (2000) avaliaram a relação entre PIN, PIA e adenocarcinoma prostático em humanos e observaram concomitância entre PIN e PIA, carcinoma e PIA, e carcinoma e PIN, sendo as combinações de topografia variada, observando-se desde lesões adjacentes a distantes. Desta forma, os mesmos acreditam que embora não seja regra, a PIA pode representar um precursor para a PIN e/ou para o carcinoma prostático, embora assumam que a relação topográfica não seja uma prova definitiva desta proposta. Enfatizam ainda que nem todas as lesões de PIN ou pequenas lesões de carcinoma estão associadas à atrofia, assim como nem todas as lesões atróficas são precursoras do PIN ou carcinoma.

Segundo PALAPATTU et al. (2004), a PIA compreende uma resposta das células epiteliais prostáticas normais a um microambiente de estresse e regiões individuais de PIA que são inábeis em debelar o dano oxidativo do genoma podem progredir para PIN ou câncer prostático. Assim, as células epiteliais da PIA são possíveis alvo de transformações neoplásicas, passando ou não por PIN, o que significa dizer que estas dão origem ao carcinoma indireta ou diretamente. Contudo, outros tipos de câncer parecem se desenvolver diretamente a partir da PIN, enquanto outros ainda manifestam-se sem qualquer evidência de lesões precursoras (WANG et al., 2009).

Apesar de bem estabelecida na próstata humana, até o momento, apenas dois trabalhos estudaram a PIA na próstata canina, buscando avaliar seu papel na evolução do câncer prostático nesta espécie (RODRIGUES, 2007; DI SANTIS, 2007), sendo que DI SANTIS (2007) caracterizou morfologicamente e imunofenotipicamente a PIA e a PIN, validando o potencial pré-maligno destas lesões na próstata do cão. Ainda, embora RODRIGUES (2007) não tenha examinado o aspecto proliferativo da PIA, encontrou imunomarcação para COX-2 e TGF-β em quantidade intermediária entre o tecido normal e o carcinoma prostático, concluindo tratar-se de lesão pré-neopásica, já que o aumento na expressão desses reguladores de atividades celulares é comumente observado em processos neoplásicos (WOLFF et al., 1998; GUPTA et al., 2000).

DI SANTIS (2007), com base nos critérios de DE MARZO et al. (1999), propôs a subdivisão da PIA canina de acordo com o grau de inflamação adjacente aos focos atróficos, sendo discreta quando há poucas células inflamatórias e estas são espaçadas em sua maioria (Figura 4); moderada quando há agregados de células inflamatórias sem destruição tecidual ou formação de folículos ou nódulos linfóides (Figura 5) e intensa quando da presença de agregados confluentes de células inflamatórias com destruição tecidual ou formação de folículos ou nódulos linfóides (Figura 6).

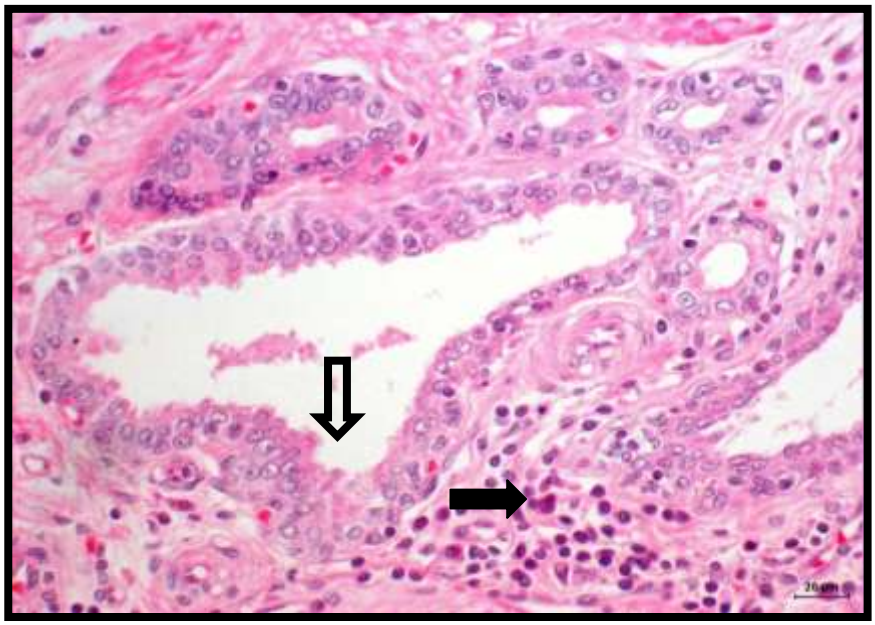

Figura 4 - Fotomicrografia prostática canina com foco de PIA. Células epiteliais com aumento de volume nuclear e nucleolar (seta vazada) e infiltrado inflamatório mononuclear intersticial periacinar discreto (seta cheia). HE, objetiva 40x. (DI SANTIS, 2007).

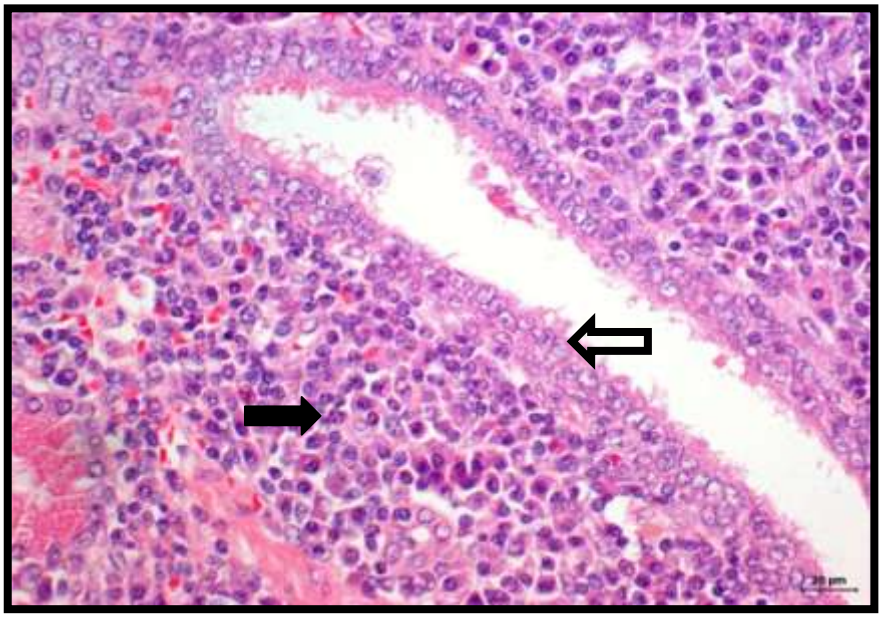

Figura 5 - Fotomicrografia prostática canina com foco de PIA. Células epiteliais com aumento de volume nuclear e nucleolar (seta vazada) e infiltrado inflamatório mononuclear intersticial periacinar moderado (seta cheia). HE, objetiva 40x. (DI SANTIS, 2007).

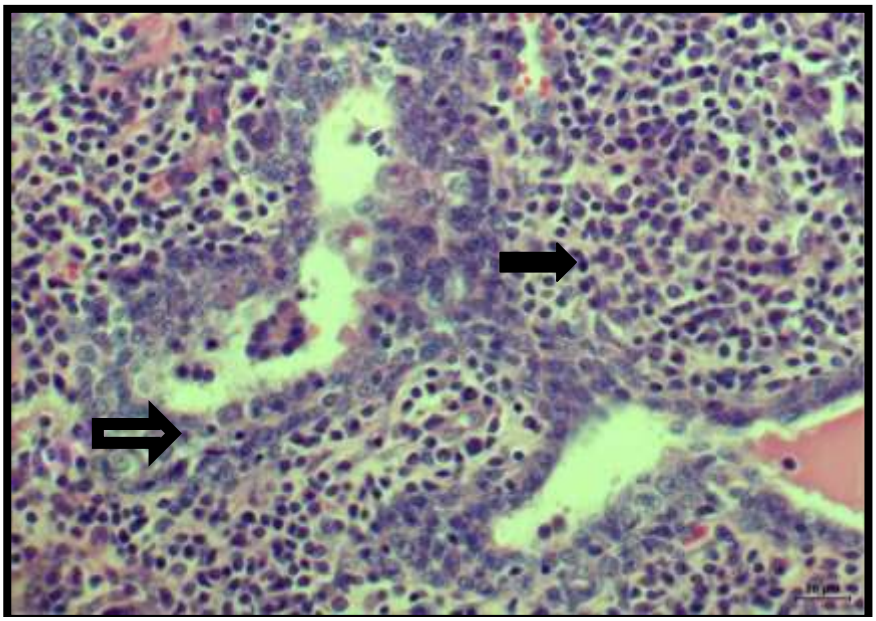

Figura 6 - Fotomicrografia prostática canina com foco de PIA. Células epiteliais com aumento de volume nuclear e nucleolar (seta vazada) e infiltrado inflamatório mononuclear intersticial periacinar acentuado (seta cheia). HE, objetiva 40x. (DI SANTIS, 2007).

- **Neoplasia intra-epitelial prostática (PIN)**

Inicialmente, o termo displasia foi utilizado para designar alterações não usuais no epitélio glandular prostático e diferenciá-las de lesões inquestionavelmente benignas e de proliferações verdadeiramente neoplásicas, e abrangia várias alterações, como as de natureza atrófica, inflamatória e metaplásica, além de hiperplasias atípicas glandulares e intraductais (KASTENDIECK & HELPAP, 1989).

Em 1986, MCNEAL & BOSTWICK propuseram que a displasia intraductal na próstata humana poderia representar uma lesão pré-maligna, constituindo-se no precursor biológico direto do carcinoma prostático. O termo neoplasia intra-epitelial prostática (PIN) foi proposto por BOSTWICK & BRAWER (1987) e endossado consensualmente em 1989 (DRAGO et al., 1989), com o intuito de substituir termos sinônimos como displasia intra-ductal, hiperplasia atípica acinar, hiperplasia com alterações malignas, marcada atipia e displasia ducto-acinar,

unificando a terminologia PIN para designar as alterações displásicas intra-epiteliais da próstata humana (BOSTWICK, 1995).

A PIN é observada em mais de 85% dos casos de câncer prostático e em 43% de forma contígua às lesões prostáticas benignas da próstata humana (MCNEAL & BOSTWICK, 1986; BOSTWICK, 1995), sendo que estudos acerca do comportamento biológico desta lesão comprovaram o aspecto pré-maligno da mesma (BOSTWICK & BRAWER, 1987; FENELEY & BUSCH, 1997; DE MARZO et al., 2003; BOSTWICK & QIAN, 2004; JONIAU et al., 2005).

Os mecanismos de proliferação e diferenciação celular estão alterados na PIN, pois são observadas células basais atípicas, com potencial proliferativo, migrando para o compartimento secretor, enquanto no tecido normal ou hiperplásico a capacidade proliferativa é restrita à camada basal (HELPAP, 1998; DI SANTIS, 2007; RODRIGUES, 2007). Com a indiferenciação celular, tende a ocorrer perda gradativa das células basais, facilitando a extensão da lesão para o estroma e sua transformação em carcinoma invasivo (ALGABA, 1997), com aumento da atividade proliferativa, neovascularização, instabilidade genética e variação na quantidade de DNA (MCNEAL, 1989; BOSTWICK, 1997).

Histologicamente, a PIN consiste de alterações nos ductos ou ácinos, geralmente multifocais. A lesão pode ser de baixo (LGPIN) ou alto grau (HGPIN). Focos de LGPIN caracterizam-se por ductos ou ácinos com epitélio hipercelular, condensado e irregular, com marcada variação do tamanho nuclear. Núcleos alongados, hipercromáticos e pequenos nucléolos podem estar presentes. A HGPIN é semelhante à LGPIN, porém a alta celularidade e a estratificação celular são mais evidentes e a variação do volume nuclear entre as células é menor, pois a maioria possui núcleo aumentado. Nucléolo proeminente e frequentemente múltiplo é uma característica da PIN. Além disso, a membrana basal apresenta-se íntegra e a lesão apresenta crescimento lento (Figura 7) (BOSTWICK, 1995).

O primeiro relato mencionando HGPIN em cães descreve a presença da lesão em 19 (66%) de 29 glândulas com diagnóstico de adenocarcinoma. As características histológicas da PIN na próstata canina são similares àquelas descritas na glândula humana (WATERS et al., 1997).

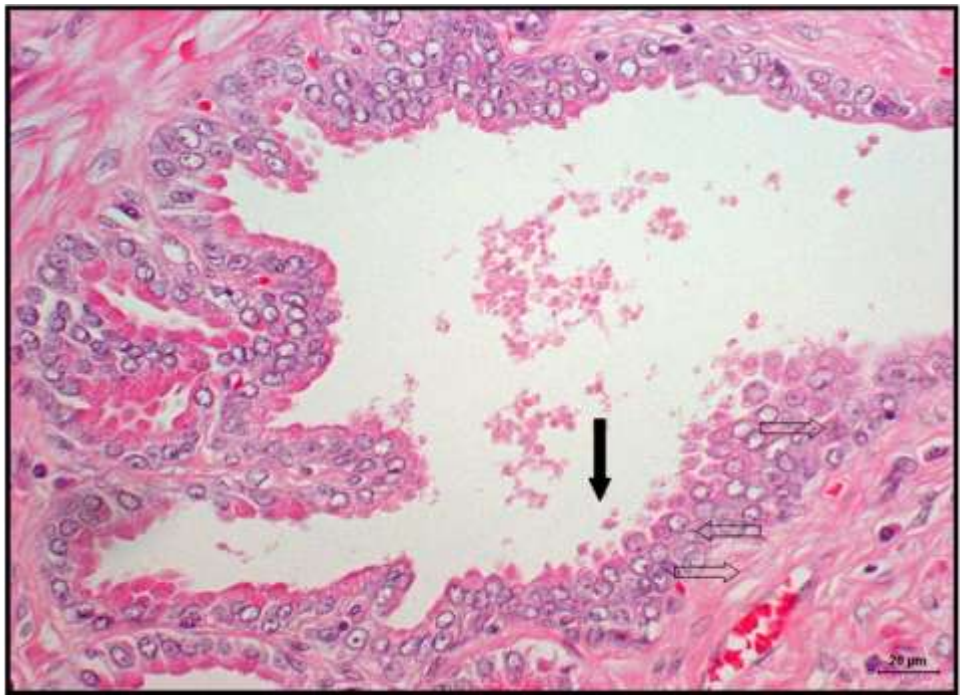

Figura 7 - Fotomicrografia prostática canina com foco de PIN. Epitélio acinar estratificado e displásico, com marcada variação do tamanho nuclear, nucléolo evidente e perda de diferenciação citoplasmática (seta cheia). Neovascularização confluindo na região circunvizinha aos ácinos (setas vazadas) HE, objetiva 40x. (DI SANTIS, 2007).

Assim como WATERS & BOSTWICK (1997a), que observaram incidência de 55% de casos de PIN de alto grau em cães idosos e não castrados, sem apresentarem evidências clínicas de câncer, DI SANTIS (2007) observou apenas 12,5% de casos de PIN canina nas mesmas condições. No entanto, AQUILINA et al. (1998) observaram PIN em 72% dos animais com adenocarcinoma prostático. Os autores consideraram a frequente associação de PIN e adenocarcinoma um forte indicativo de que aquela seja uma lesão pré-maligana. Apesar da incidência da lesão ter sido baixa nos animais sem câncer prostático, os mesmos acreditam que a PIN possa ter sido subestimada pelo fato de se ter avaliado apenas uma amostra do tecido prostático na maioria dos casos. Ainda segundo esses autores, a prevalência da PIN em cães e em humanos é influenciada pela idade e por andrógenos testiculares, constituindo a única espécie não humana em que a PIN se desenvolve espontaneamente.

A PIN nas próstatas canina e humana apresenta-se de forma semelhante no que diz respeito à morfologia, imunofenótipo e associação com o câncer

(WATERS et al., 1997; BOSTWICK et al., 2000). Assim, a próstata canina é apontada como modelo para a determinação dos fatores que regulam a aparente progressão do epitélio benigno para PIN, e deste para o carcinoma invasivo (WATERS & BOSTWICK, 1997a e b).

- **Neoplasias prostáticas**

As neoplasias da próstata canina geralmente são epiteliais malignas e, muitas vezes, apresentam estrutura glandular ou acinar. Portanto, são classificadas como adenocarcinomas. Apesar disso, há relatos de fibrossarcoma, leiomiossarcoma, hemangiossarcoma e linfoma primários da próstata (MCENTEE, 2002; WINTER et al., 2006). Ressalta-se que o adenocarcinoma e o carcinoma indiferenciado compreendem os tipos histológicos mais comuns (BELL et al., 1991; LADDS, 1993; WATERS et al., 1996; CORNELL et al., 2000).

Em contraste ao que ocorre na espécie humana, na qual o carcinoma prostático é a forma mais comum de câncer no homem e a segunda causa de óbito entre esses homens (GARNICK, 1997; COTRAN et. al., 1999; VERHAGEN et. al., 2002), nos cães as neoplasias das glândulas sexuais acessórias são raras e relatadas com maior frequência em animais adultos e idosos (BELL et al., 1991; LEROY & NORTHRUP, 2009). Destaca-se que a lesão é extremamente rara em qualquer outra espécie animal (KARR et al., 1995; DE MARZO et al., 1999; CORNELL et al., 2000; COFFEY, 2001; MACLACHAN & KENNEDY, 2002).

De acordo com OLSON et al. (1987), cães com adenocarcinoma prostático apresentam, em média 9,3 anos, variando de cinco a 13 anos. AQUILINA et al. (1998) estudaram a próstata neoplásica canina e obtiveram a média de nove anos. Já BELL et al. (1991), CORNELL et al. (2000) e TESKE et al. (2002) reportam a média de dez anos, com variações entre seis e 14 anos.

Histologicamente, a maioria dos carcinomas prostáticos humanos e caninos apresenta padrão intra-alveolar e morfologia heterogênea, variando de pequenos focos de células relativamente bem diferenciadas a camadas de células anaplásicas, lembrando carcinoma de células renais claras ou carcinoma de células transicionais (Figura 8) (EPSTEIN & MURPHY, 1997; LEROY &

NORTHRUP, 2009). Em associação aos focos de neoplasias da próstata canina é possível encontrar focos de HBP, dilatação glandular e inflamação supurativa ou linfoplasmocitária significativa (BARSANTI, 1995).

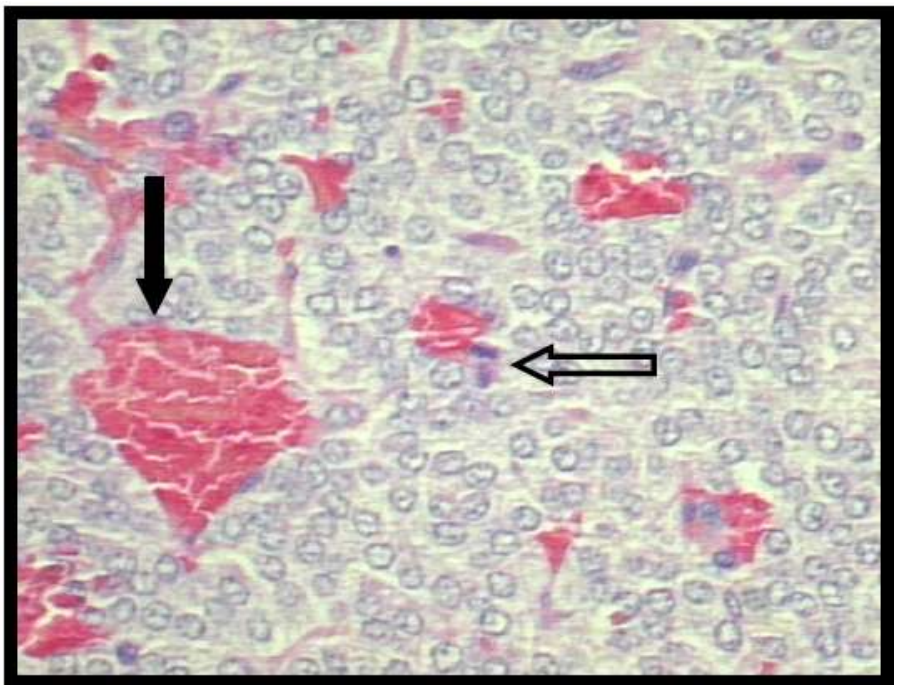

Figura 8 - Fotomicrografia de carcinoma prostático canino. Áreas de hemorragia entre as células neoplásicas (seta larga) e figura de mitose (seta vazada). Proliferação celular, anisiocitose, anisiocariose e perda da conformação acinar. HE, objetiva 40x/1.6x. (DE MOURA, 2004).

Os carcinomas prostáticos na espécie humana são classificados de acordo com o sistema de Gleason, que atribui escores (1-5) aos tumores com base na diferenciação arquitetônica de células em amostras coradas em HE (HUMPHREY, 2004). Os escores de Gleason são atribuídos para dois padrões morfológicos predominantes, que são somados e produzem a nota final (exemplo, Gleason 3+4=7), o que torna o sistema um indicador preciso da progressão e evolução clínica da doença (HUMPHREY, 2004).

Padrões semelhantes à Gleason foram encontrados nas neoplasias da glândula canina (AQUILINA et al., 1998), mas seu significado prognóstico é desconhecido. Portanto, esta classificação não é realizada rotineiramente (MACLACHAN & KENNEDY, 2002).

A avaliação histológica sugere que o processo neoplásico na próstata humana tem início em lesões pré-malignas, como as displasias, em que as células sofrem alterações substanciais, diferindo-se das normais e adquirindo características proliferativas e de dominância sobre as demais ao seu redor (WEINBERG, 1996; O'SHAUGHNESSY et. al., 2002). Portanto, acredita-se que a fase inicial do adenocarcinoma da próstata corresponda à HGPIN (MCNEAL, 1989; BOSTWICK, 1995; DE MARZO et al., 2006; BOSTWICK & QIAN, 2004; JONIAU et al., 2005), que foi encontrada em 82% das próstatas com carcinoma invasivo e em 43% das glândulas de homens acima de 50 anos sem sinais de neoplasia (MCNEAL, 1989). No cão, a ocorrência de PIN de alto grau com carcinoma concomitante é relatada entre 30% e 72% dos casos (AQUILINA et al, 1998; MADEWELL et al., 2004). Em contraste, na ausência de carcinoma a PIN foi encontrada em apenas 3% dos casos por MADEWELL et al. (2004) e não relatada por AQUILINA et al. (1998).

O desenvolvimento do câncer prostático humano está associado a mutações em genes prostáticos susceptíveis, como RNASEL e MSR1, juntamente a defeitos somáticos em genes, como GSTP1, NKX3.1, PTEN, CDKN1B e o gene receptor de andrógeno (DE MARZO et al., 2003). Já em cães, pouco se sabe sobre a patogênese molecular e origem dos carcinomas da próstata (WINKLER et al., 2006). De acordo com LEROY & NORTHRUP (2009), não foram identificadas mutações somáticas predispondo ao risco aumentado para o desenvolvimento do câncer prostático canino. No entanto, WINKLER et al. (2006) afirmam que há anormalidades cromossômicas no carcinoma de próstata canina, como a polissomia do cromossomo 13, hiperdiploidia, fusões centroméricas e marcadores com dois braços. Ainda, MADEWELL et al. (1991) observaram aneuplodia em carcinomas prostáticos caninos. Contudo, GANEM et al. (2007) afirmam que a importância da aneuploidia na gênese do câncer de próstata humano ou canino é incerta, pois não se sabe se esta alteração é causa ou consequência da transformação neoplásica.

Por se tratar de uma doença multifatorial, tanto fatores endógenos quanto exógenos têm sido preditos como predisponentes ao risco de câncer da próstata no homem, incluindo histórico familiar, raça, idade e fatores nutricionais (BOSTWICK et al., 2004; SONN et al., 2005), o que não se pode extrapolar aos

cães, dificultando ainda mais a identificação das alterações genéticas associadas ao processo (LEROY & NORTHRUP, 2009).

Devido à natureza agressiva da neoplasia e da falta de um teste de identificação de cães com câncer prostático em estágio inicial, metástases são observadas em cerca de 80% dos cães e localizadas preferencialmente nos linfonodos pélvicos, ilíacos internos e externos até corpos vertebrais, sistema esquelético e pulmões (KOZLOWSKI, 1999; BARSANTI & FINCO, 1997; CORNELL et al., 2000; TESKE et al., 2002; LEROY & NORTHRUP, 2009).

A etiologia é considerada espontânea, mas não há dúvidas quanto ao envolvimento hormonal (BONKHOFF et al., 1999). JOHNSTON et al. (2000) relataram que a depleção andrógena pós-orquiectomia resulta em involução de lesões proliferativas prostáticas benignas, mas não de carcinomas prostáticos.

BELL et al. (1991) estudaram o comportamento biológico do adenocarcinoma prostático em cães castrados e não castrados. Observaram metástases em 89% dos animais e curiosamente as lesões pulmonares prevaleceram nos cães orquiectomizados. Além disso, o tipo histológico observado com maior frequência foi o adenocarcinoma pouco diferenciado. Neste contexto, sugere-se que o carcinoma prostático possa ser mais agressivo nos caninos castrados, mesmo considerando que cães não castrados são mais susceptíveis a doenças prostáticas (KRAWIEC & HEFLIN, 1992; SORENMO et al., 2003; BRYAN et al., 2007). Para TESKE et al. (2002), a castração não inicia, mas favorece a progressão do processo neoplásico. Já MAHAPOKAI et al. (2000) descrevem que o aumento no número de células basais observado na próstata de animais castrados sugere que os carcinomas prostáticos mais agressivos possam ter origem nessas células, visto que as mesmas são andrógeno-independentes, sobrevivem e proliferam ativamente na ausência de tais hormônios. No que diz respeito aos humanos, GARNICK (1997) cogita a possibilidade da vasectomia aumentar o risco de câncer prostático nesta espécie.

SWINNEY (1998) sugere duas possibilidades etiológicas para a neoplasia prostática em cães orquiectomizados: 1) as células envolvidas no tumor são hormônio independentes e 2) as neoplasias sofrem influências de hormônios extratesticulares, como os produzidos na adrenal.

Segundo PYLKKÄNEN et al. (1996), existem diferenças significativas entre o câncer prostático humano e canino, como a baixa incidência, o longo período de latência e o grau de resposta hormonal, que descartam o cão como modelo prático para a carcinogênese prostática humana. No entanto, de acordo com BOSTWICK et al. (2000), existem semelhanças consideráveis, como o desenvolvimento embrionário, a anatomia macroscópica e a microscópica (LEROY & NORTHRUP, 2009), o desenvolvimento em idade avançada, a concomitância com focos de PIN, a localização anatômica e a propensão para metástases ósseas, que tornam a espécie canina um modelo experimental adequado para o estudo do câncer prostático humano.

1.3. Membrana basal e invasão tumoral

A membrana basal (MB) é extremamente importante no controle das atividades celulares e principalmente na manutenção da fisiologia das células epiteliais (LABAT-ROBERT et al., 1990; FERGUSON et al., 1992; HAYWARD et al., 1997). Na próstata canina, a MB dá suporte a camada de células do epitélio basal que, por sua vez, sustenta o epitélio secretor (DORFMAN & BARSANTI, 1995; BARSANTI & FINCO, 1997), sendo que nos ácinos esta é descontínua (LEAV et al., 2001; Di SANTIS, 2003) e nos ductos contínua (LEAV et al., 2001). Já o estroma prostático é constituído por fibroblastos e células musculares lisas, envolvidos em colágeno, com vasos sanguíneos e nervos (DORFMAN & BARSANTI, 1995; BARSANTI & FINCO, 1997).

Os principais componentes estruturais da MB são colágenos tipos IV e V, laminina, fibronectina e proteoglicanos. A relação entre esses e a presença ou ausência de fibronectina definem o tipo de MB nos diferentes tecidos (LIOTTA et al. 1983; BRAY et al. 2002). Os constituintes básicos da MB foram detectados na próstata humana normal e nos carcinomas com diferentes graus de diferenciação tumoral, à exceção do colágeno do tipo VII, ausente nos ductos neoplásicos (KNOX et al., 1994).

A descontinuidade da MB facilita a progressão da neoplasia prostática (EPSTEIN, 1997; HELPAP, 1998). Além disso, a ruptura desta estrutura e a

proteólise da matriz extracelular (MEC) podem alterar a aderência celular, além de liberar fragmentos bioativos, dentre estes, fatores de crescimento e citocinas (MC CAWLEY & MATRISIAN, 2001; ORTEGA & WERB, 2002; SCHENK & QUARANTA, 2003), facilitando a invasão tumoral. As enzimas de maior interesse na proteólise da MEC, por degradar especificamente a MB, são as gelatinases A (MMP-2) e B (MMP-9) (APARICIO et al. 1999, BÖHLE & KALTHOFF, 1999).

Microfibrilas de colágeno tipo IV e fibras do sistema elástico - fibras elásticas, elaunínicas e oxitalânicas – (CARNEIRO & JUNQUEIRA, 1995) também são encontradas no estroma prostático e apresentam modificações durante a involução prostática. Esses componentes parecem estar envolvidos no controle de alguns aspectos do comportamento celular e desempenham papel estrutural, mantendo a integridade do órgão (CARVALHO et al., 1997b; 1997a). Modificações nas fibras do sistema elástico e nas células musculares também foram descritas na próstata humana em condições normais e patológicas (TOBOGA & VIDAL, 2003; VILAMAIOR et al. 2003). Após a castração, as células musculares e fibras do sistema elástico sofrem alterações fenotípicas, passando do estado contrátil ao de uma célula com capacidade de síntese e secreção de componentes da MEC, auxiliando no remodelamento dos componentes fibrilares do estroma (VILAMAIOR et al. 2000).

Segundo SOLOMON et al. (1991), um neoplasma resulta de uma série progressiva de alterações genéticas que ocorrem em um único clone celular, como resultado de uma série de fatores, como alteração nos oncogenes sob ação de fatores de crescimento e dos genes supressores tumorais. Dessa forma, a célula transformada difere da célula normal principalmente pela notável capacidade de esquivar-se dos mecanismos homeostáticos do organismo, favorecendo uma proliferação descontrolada. No entanto, essa proliferação cessa quando a neoplasia já não consegue mais realizar o metabolismo apenas por difusão. Se continuar crescendo, as células ao centro morrerão por necrose ou apoptose. Acredita-se que microtumores neste estágio possam sobreviver em estado dormente, em que o número de células que proliferam se equivaleria ao das que morrem (FOLKMAN, 1985; GASTL et al.,1997).

Para continuar a se desenvolver, a neoplasia precisa induzir a secreção de fatores pró-angiogênicos, que induzem as células endoteliais dos vasos

sanguíneos adjacentes a degradar sua lâmina basal e migrar em sua direção. Isto faz com que o neoplasma se torne mais invasivo, conferindo-lhe maior potencial metastático (AUSPRUNK & FOLKMAN, 1997).

Do ponto de vista evolutivo, podemos considerar a neoplasia uma forma aberrante de vida, de extraordinária complexidade, que não pode ser explicada unicamente por suas alterações genéticas (CLARK et al., 1995). Dessa maneira, o processo de transformação de uma célula normal em neoplásica maligna passa por uma evolução sequencial, que culmina em invasão tumoral e metástase, e está relacionada a uma série de acontecimentos celulares e moleculares nas células tumorais e adjacentes (BYERS et al., 1994; EFFERT et al., 1995; ECCLES, 1999). Assim, a invasão tumoral consiste de etapas que incluem a interação das células tumorais com a matriz extracelular (MEC), a destruição hidrolítica desta pela liberação de enzimas proteolíticas e a subsequente migração das células tumorais através da área destruída (DEL MAESTRO et al.,1990; AMBIRU et al., 1997).

Dentre as enzimas proteolíticas envolvidas na invasão tumoral estão as matrizes de metaloproteinases (MMP), que contribuem para o crescimento tumoral clivando domínios específicos de fatores de crescimento ancorados na membrana plasmática, liberando peptídeos que são mitogênicos para as células tumorais e endoteliais (ECCLES, 1999) e ativando fatores angiogênicos (DEVITA et al., 2001). Dessa forma, o processo de transformação neoplásica passa por ativação da cascata de transdução de sinais celulares e moleculares. Isso ocorre tanto nas células tumorais quanto nas estromais adjacentes ao tecido lesado (HÄHNEL et al., 1993; APARICIO et al., 1999), o que promove a motilidade e a solubilização de fatores de crescimento ligados à degradação das proteínas da MEC, culminando em invasão tumoral e metástase (EFFERT et al., 1995; ECCLES, 1999; MCCAWLEY & MATRISIAN, 2001).

Proteínas de quatro grandes famílias de proteases representam as enzimas proteolíticas que degradam MEC e são expressas em tumores: metaloproteinases, aspartil-proteases, cisteíno-proteases e serino-protease (LIOTTA et al., 1991; ECCLES, 1999). O enfoque deste estudo se restringirá a análise das metaloproteinases e serino-protease de matriz extracelular por se apresentarem de forma variada e abundante em ambientes tumorais.

1.4. Matrizes de metaloproteinases (MMP)

As MMP constituem um grupo de endopeptidases cálcio-zinco-dependentes, com atividade hidrolítica de amplo espectro para as proteínas e outros componentes extracelulares como colágeno, elastina, laminina, fibronectina e proteoglicanos (HEIKINHEIMO & SALO, 1995; BAGAVANDOSS, 1998; TANNEY et al., 1998; ISHIZUYAOKA et al., 2000; QUARANTA, 2000).

Essas enzimas estão amplamente distribuídas em indivíduos saudáveis, desempenhando papel importante em processos fisiológicos como a cicatrização de feridas (WOLF et al., 1992; WYSOCKI et al., 1993), a reabsorção óssea (MIKUNI & CHENG, 1987), a involução mamária (TALHOUK et al.,1992) e outras funções fisiológicas associadas a gravidez e parto (HUPPERTZ et al., 1998; JEFFREY, 1991) No entanto, o principal interesse nas MMP diz respeito ao seu papel em certos mecanismos patológicos onde a proteólise da MEC é sua característica chave (MURRAY, 2001).

Dentre as enfermidades em que as MMP estão envolvidas destacam-se artrite reumatóide (MIKUNI & CHENG, 1987; HARRIS, 1990), fibrose hepática (AHRENS et al., 1996), enfermidades periodontais (PAGE, 1991), esclerose múltipla (CHANDLER et al., 1997), doenças cardiovasculares (TAMARINA et al., 1997), alterações hematológicas (GUEDEZ et al., 1996) e câncer (ARTHUR, 1994). Nesta última, especialmente a ação dessas enzimas encontra-se no processo de invasão através da membrana basal (MB) e do estroma pelas células tumorais, angiogênese, penetração nos vasos sanguíneos e metástase (WERB et al., 1996; BÖHLE & KALTHOFF, 1999; HIDALGO & ECKHARDT, 2001).

As MMP pertencem a uma família de mais de 23 proteínas (VISSE & NAGASE, 2003; PAGE MCCAW et al., 2007) que são produtos de genes homólogos ou pseudo-homólogos relacionados entre si (WOESSNER, 1991). São classificadas de acordo com critérios estruturais e funcionais em cinco grupos de diferentes especificidades ao substrato (SHINGLETON et al., 1996): colagenases (MMP-1, MMP-8 e MMP-13), gelatinases (MMP-2 e MMP-9), estromalisinas (MMP-3, MMP-10, MMP-11 e MMP-26), matrilisina (MMP-7) e metaloproteínas de membrana (MT-MMP) (MMP-14, MMP-15, MMP-16, MMP-17, MMP-24 e MMP-

25, também conhecidas como MT1-MMP a MT6-MMP, respectivamente.) (HE et al., 1989; PARSONS et al., 1997; CAWSTON, 1998).

Há também algumas MMP que possuem características especiais que impedem sua inserção nos grupos supracitados, como a metaloelastase de macrófago (BELAAOUAJ et al., 1994), a estromalisina-3 (BASSET et al., 1990), a MMP-19 (PENDÁS et al.,1997) e a enamelisina (LIANO et al., 1997).

A atividade catalítica das MMP pode ser regulada de quatro maneiras: na expressão gênica; na compartimentalização (acúmulo enzimático pericelular); pela ativação de pró-enzimas secretadas (Pro-MMP); e ação dos inibidores teciduais de metaloproteinases (TIMP) (VISSE & NAGASE, 2003; PARKS et al., 2004; PAGE MCCAW et al., 2007). Alterações nesses sistemas reguladores tem sido associadas a progressão tumoral (BÖHLE & KALTHOFF, 1999).

As MMP são sintetizadas e secretadas na forma de um precursor latente, este proteoliticamente ativado no espaço extracelular por outras proteases como a plasmina, a triptase e a quinase. Além disso, as MMP podem ser ativadas por processos de auto-ativação ou auto-clivagem, bem como por uma cascata em que uma MMP ativa - MT1-MMP, por exemplo - é capaz de ativar uma MMP latente - MMP-2 (MATRISIAN, 1990; STAMENKOVIK, 2000).

A fisiopatologia dos processos benignos e malignos na qual as MMP e as TIMP estão implicadas envolve alterações na MEC e tem sido alvo de investigação. Contudo, o papel das MMP na fisiopatologia tumoral como determinante do potencial metastático das células neoplásicas tem gerado maior interesse em investigação clínica, já que o processo de invasão tumoral inicia-se a partir da degradação de elementos da MEC e do estroma intersticial, como colágeno, laminina, fibronectina, galactinas e proteoglicanos (LIOTTA et al.,1991).

In vivo, a expressão das MMP ocorre nas células tumorais e nas estromais adjacentes ao tumor invasivo, fornecendo um mecanismo eficiente para a degradação da MEC. Pode ser que ambos os componentes celulares contribuam em pontos diferentes da cascata metastática. Segundo APARICIO et al. (1999), as células tumorais positivas para MMP podem contribuir para o crescimento e invasão do tumor enquanto o elemento estromal colabora no processo de remodelação que ocorre no tecido adjacente ao neoplasma.

Acredita-se que em tumores malignos ocorra superexpressão de MMP e subexpressão de TIMP, o que resulta em aumento da atividade proteolítica (BASSET et al., 1997; JOHNSEN et al., 1998; BÖHLE & KALTHOFF, 1999). Esta superexpressão é mediada por fatores de crescimento e citocinas secretados pelas células neoplásicas, estromais e inflamatórias durante a progressão tumoral (BÖHLE & KALTHOFF, 1999), ampliando a capacidade de invasão da MEC e disseminação da neoplasia (MC CAWLEY & MATRISIAN, 2001).

Um aspecto relevante da dinâmica das MMP na fisiopatogenia tumoral é que sua expressão ocorre tanto nas células neoplásicas quanto nas estromais e endoteliais peritumorais (HÄHNEL et al., 1993). Em consequência disso, e ainda por serem expressas de forma abundante em tumores malignos, independentemente de sua origem celular (HEPPNER et al., 1996; BASSET et al., 1997; JOHNSEN et al., 1998), o emprego dessas enzimas como marcadores tumorais vem sendo amplamente estudado (STAMENKOVIC, 2003).

Correlação significativa entre aumento na expressão de MMP e pior prognóstico, em termos de sobrevida, pôde ser demonstrada em neoplasias na espécie humana, como para estromalisina-3 (MMP-11) em câncer de mama (AHMAD et al., 1998), colón (PORTE, 1995) e próstata (ROUYER et al., 1995); gelatinase B (MMP-9) em neoplasma colorretal (ZENG et al., 2003) e prostático (HAMDY, et al., 1994); gelatinase A (MMP-2) em neoplasma gástrico (ALLGAYER et al., 1998), ovariano (GARZETTI et al., 1995), mamário (TALVENSAARI-MATTILA et al., 1998), vesical (KANAYAMA et al., 1997) e prostático (STEARNS & WANG, 1993); e colagenase-3 (MMP-13) em neoplasma de mama (BACHMEIER et al., 2001).

No câncer de próstata, várias MMP têm sido descritas como coadjuvantes na invasão tumoral e metástase (LIOTTA et al., 1991; POWELL et al., 1993; KNOX et al., 1996; LOKESHWAR, 1999). Entre os diferentes membros das MMP, as isoformas MMP-2 e MMP-9 vêm sendo estudadas contiguamente (GOMEZ et al.,1997; LEEMAN et al., 2002) e aparecem aumentadas em amostras de tecidos de pacientes com câncer prostático, estando correlacionadas a estágios avançados do tumor e a pior prognóstico. Portanto, servindo como bons marcadores de progressão tumoral e de prognóstico (BRATLAND et al., 2003;

JUNG et al., 2003; LIAO et al. 2003 ; TRUDEL et al., 2003; SAUER et al., 2004; MORGIA et al., 2005; SEMAAN et al., 2005, LI et al., 2007).

As proteinases MMP-2 (gelatinase A; 72 kDa) e MMP-9 (gelatinase B; 92 kDa) são conhecidas como promotores de invasão e metástase em uma variedade de tumores, incluindo os cólon (KARAKIULAKIS et al., 1997), mama (BACHMEIER et al., 2001) e cérebro (PAGENSTECHER et al., 2001). A expressão de MMP-2 e MMP-9 em tecidos prostáticos benignos e malignos foi também documentada (VARANI, et al., 2001; WILSON et al., 2002). Os substratos dessas MMP são principalmente colágeno IV, V, elastina, gelatina, fibronectina e laminina (DOCHERTY et al., 1992), sendo que a atividade enzimática preferencialmente ocorre nas células do estroma em torno das células tumorais (BREHMER et al., 2003).

A expressão de gelatinase A (MMP-2) parece ser constitutiva enquanto a gelatinase B (MMP-9, de 92 kDa) é expressa principalmente por células malignas e parece estar relacionada à inflamação, pois é imunomarcada também em neutrófilos, eosinófilos e macrófagos (MASSOVA et al., 1998; NAGAOKA & HIROTA, 2000). A MMP-2 é predominantemente inibida por TIMP-2 (BEE et al., 2000) e TIMP-4 (LIU et al., 1997) e a MMP-9 principalmente por TIMP-1 (SCHAEFER, et al., 1997).

Expressão aumentada de MMP-9 foi verificada em carcinomas de pulmão humano (CHU et al., 1997) e tumores de células gigantes ósseos (FRENCH et al., 1994). Quanto ao carcinoma prostático, BREHMER et al. (2003) acreditam na provável correlação entre MMP e o escore de Gleason, apesar de não terem encontrado resultados significativos, mas justificam o fato pelo pequeno número de amostras avaliado. Afirmam ainda o aumento da expressão de MMP-9 em tumores não palpáveis.

HOEKSTRA et al. (2001) sugeriram o estudo da expressão de MMP nos tecidos como ferramenta para a avaliação do grau tumoral, dada a correlação entre a expressão de MMP no tumor e o estágio do mesmo. Um exemplo é o aumento de MMP-2, 7, 8, 9, 10, 13 e 14 em pacientes com câncer prostático quando comparados aos saudáveis (STEARNS & STEARNS, 1996). Também JUNG et al. (2003) demonstraram elevada expressão de MMP-9 no plasma sanguíneo de ratos com câncer prostático progressivo, sugerindo a avaliação dos

níveis de MMP-9 como ferramenta para monitorar a progressão do carcinoma prostático humano. Ainda, LIAO et al. (2003) e PANG et al. (2004) demonstraram que hormônios andrógenos podem regular a expressão de MMP-2 e MMP-13.

O envolvimento das MMP nos tumores caninos e a relação dessas com o grau tumoral foram demonstrados pela primeira vez por LOUKOPOULOS et al. (2003). No entanto, estudos anteriores já haviam encontrado MMP-2 e MMP-9 em tumores caninos e tecidos normais, sendo detectadas em cães com osteossarcoma (LANA et al., 2000) e mastocitoma cutâneo (LEIBMAN et al., 2000) em níveis mais elevados do que no tecido estromal não afetado. Contudo, não há registros até o momento sobre a participação das MMP nos processos benignos e malignos da próstata canina.

1.5. Receptor de Ativador de plasminogênio do tipo uroquinase

O sistema ativador de plasminogênio (PA) é composto por uma serinoproteinase tipo uroquinase PA (uPA) e seu receptor (uPAR), uma serinoprotease tipo tecido PA (tPA), plasminogênio e seus múltiplos receptores, bem como por três inibidores (inibidores do ativador do plasminogênio - PAI-1, PAI-2 - e protease nexina 1). Essas moléculas são encontradas na maioria dos tecidos e fluidos corporais (WANG, 2001; BOCK & WANG, 2004).

A enzima uPA (54 kDa) é secretada como pró-enzima inativa que, após se ligar ao receptor de alta afinidade, catalisa a clivagem do plasminogênio para formar a plasmina, que pode tanto degradar diretamente a membrana e a MEC quanto ativar outras proteases latentes, promovendo assim a disseminação neoplásica (WANG, 2001; BOCK & WANG, 2004; SEHGAL et al., 2006).

Constituintes do sistema PA, em particular o uPAR, são adequados para análise de rotina, já que apresentam níveis elevados de antígeno não apenas no tecido neoplásico, mas também no soro, tornando-o facilmente acessível para a mensuração (GAO et al., 2001; PLOUG et al., 2002; BOCK & WANG, 2004; SEHGAL et al., 2006).

O sistema PA tem sido aludido por desempenhar papel central na adesão celular, regulação da migração, cicatrização, angiogênese, inflamação e

regulando fatores de crescimento e invasão tumoral (PEI et al., 1999; GAO et al., 2001; PLOUG et al., 2002 ; BOCK & WANG, 2004; SEHGAL et al., 2006), com importante função nos processos de metástase (COHEN et al., 1991; VASSALLI, 1994; DANO et al., 1994; KOBLINSKI et al., 2000).

Há relatos sobre variação da expressão de uPAR nas células tumorais, do estroma ou ambas (BOCK & WANG, 2004; PIIRONEN et al., 2006) e ainda nas células endoteliais vasculares, musculares lisas, neutrófilos e monócitos em diferentes tipos de tumores (HADDOCK et al., 1991; PLESNER et al., 1994). No entanto, as diferentes ações deste sobre cada tecido ou tipo tumoral, se houver, ainda não foram totalmente explicadas (BOCK & WANG, 2004). Segundo BOCK & WANG (2004), a variação de achados é inerente ao grande número de anticorpos e técnicas utilizadas.

O fato de se ter encontrado associação entre uPAR e maior grau histológico e estados avançados no câncer prostático (STEWART et al., 2004) torna qualquer expressão elevada de uPAR no câncer não só uma possível, mas valiosa ferramenta de diagnóstico. Além disso, também desperta a atenção como alvo terapêutico (MAZAR, 2001; BOCK & WANG, 2004; SEHGAL et al., 2006)

A avaliação de uPA e uPAR na próstata é centrada no câncer primário deste órgão em pessoas e em modelos de doenças prostáticas em ratos e camundongos (GILARDONI et al., 2003; PULUKURI et al., 2007). Nos cães, BAILEY et al. (2006) foram os primeiros a relatar a expressão constitutiva destas proteínas na próstata normal, não havendo relatos sobre o comportamento das mesmas no tecido prostático canino alterado.

Quanto à localização e expressão de uPAR há controvérsias (BAILEY et al., 2006; LI & COZZI, 2007; DASS et al., 2008; KUMANO et al., 2009). WILSON et al. (1995) encontraram em ratos variação significativa na expressão de uPAR entre as variáveis idade, região da próstata e castração. GAVRILOV et al. (2001) relatam associação entre uPAR expresso em células de adenocarcinoma de próstata e estroma prostático. Já USHER et al. (2005) sugeriram que, em alguns casos, a expressão de uPAR no tecido tumoral pode ser muito baixa ou negativa.

Diante do apresentado, a PIN e a PIA, tanto no cão como no homem, compreendem lesões proliferativas prostáticas com potencial pré-maligno, o que enfatiza a importância da caracterização morfológica e imunofenotípica dessas

lesões na próstata canina, especialmente da PIA, ainda pouco estudada nesta espécie. Assim, o estudo da expressão de MMP-2 e MMP-9, bem como de uPAR em próstatas caninas com PIN e PIA, pode adicionar dados ao conhecimento dos eventos biológicos que desencadeiam o câncer prostático no cão, servindo ainda como modelo experimental para a verificação desses mesmos eventos na próstata humana, já que, além do homem, o cão representa a única espécie não humana em que o câncer prostático ocorre espontaneamente.

1.6. OBJETIVOS

Este trabalho teve por objetivo verificar a expressão de MMP-2 e MMP-9, bem como a correlação entre as mesmas e ainda, avaliar a expressão de uPAR no tecido prostático canino normal e com alterações proliferativas, incluindo a HPB, a PIN, a PIA e o carcinoma, buscando avaliar o papel dessas enzimas no remodelamento da MEC e no processo de invasão tumoral e metástase.

REFERÊNCIAS

1. AHMAD, A.; HANBY, A.; DUBLIN, E.; POULSOM, R.; SMITH, P.; BARNES, D.; RUBENS, R.; ANGLARD, P.; HART, I. Stromellysin 3: an independent prognostic factor for relapse-free survival in node-positive breast cancer and demonstration of novel breast carcinoma cell expression. **The American journal of pathology,** Bethesda, v. 152, n. 3, p. 721-728, 1998.
2. AHRENS, D.; KOCH, A.E.; POPE, R.M.; STEIN-PICARELLA, M.; NIEDBALA, N.J. Expression of matrix metalloproteinase 9 (96-kd gelatinase B) in human rheumatoid arthritis. **Arthritis and rheumatism,** Hoboken, v. 39, n. 9, p. 1576–1587, 1996.
3. ALGABA, F. Neoplasia intra-epitelial prostática. **Urologia contemporanea***,* Rio De Janeiro, n. 3, p. 174-179, 1997.
4. ALLGAYER, H.; BABIC, R.; BEYER, B.C.M.; GRUTZNER, K.U.; TARABICHI A, SCHILDBERG FW. Prognostic relevance of MMP-2 (72-kD collagenase IV) in gastric cancer. **Oncology,** Tokyo, n. 55, p. 152-160, 1998.
5. AMBIRU, S.; MIYAZAKI, M. ITO, H.; NAKAGAWA, K.; SHIMIZU, H.; NUKUI, Y.; NOZAWA, S.; OKUNO,A.; YOSHITOMI, H.; NAKAJIMA, N. A prospective

study of prognostic value of type IV collagenase activity in colorectal cancer tissue. **Digestive Diseases and Sciences**, New York, v.42, n. 8, p. 1660-1665, 1997.

6. ANTON, R.C.; KATTAN, M.W.; CHAKRABORTY, S.; WHEELER, T.M. Postatrophic hyperplasia of the prostate: Lack of association with prostate cancer. **American Journal of Surgical Pathology,** New York, v. 23, n. 8, p. 932-936, 1999.
7. APARICIO, T.; KERMORGANT, S.; DESSIRIER, V.; LEWIN, M.J.M.; LEHY, T. Matrix metalloproteinase inhibition prevents colon cancer peritoneal carcinomatosis development and prolongs survival in rats. **Carcinogenesis**, Oxford, n. 20, p. 1445-1452, 1999.
8. AQUILINA, J.W.; MCKINNEY, L.; PACELLI, A.; RICHMAN, L.K.; WATERS, D.J.;THOMPSON, I.; BURGHARDT JR.; W.F.; BOSTWICK, D.G. High grade prostatic intraepithelial neoplasia in military working dogs with and without prostate cancer. **The Prostate,** New York, n. 36, p. 189–193, 1998.
9. ARTHUR, M.J. Degradation of matrix proteins in liver fibrosis. **Pathology research and practice**, Stuttgart, n. 190, p. 825–833, 1994.
10. AUSPRUNK, D.H.; FOLKMAN, J. Migration and proliferation of endothelial cells in preformed and newly formed blood vessels during tumor angiogenesis. **Microvascular research**, New York, v. 14, n. 1, p. 53-65, 1997.
11. BACHMEIER, B.E.; NERLICH, A.G.; LICHTINGHAGEN, R.; SOMMERHOFF, C.P. Matrix metalloproteinases (MMPs) in breast cancer cell lines of different tumorigenicity. **Anticancer Research**, Athens, n. 21, p. 3821–3828, 2001.
12. BAGAVANDOSS, P. Differential distribution of gelatinase and tissue inhibitor of metalloproteinase 1 in the rat ovary. **Journal of Endocrinology**, Bristol, v. 158, n. 2, p. 221-228, 1998.
13. BAILEY, T.R.; PAULSEN, D.B.; SEHGAL, I.; HOSGOOD, G. Immunohistochemical staining of urokinase plasminogen activator-like and urokinase plasminogen activator receptor-like proteins in the urinary tract of healthy dogs. **American journal of veterinary research,** Schaumburg, v. 67, n. 9, p. 1628-1634, 2006.
14. BARSANTI, J.A.. Diseases of the prostate gland. In: Osborne, C.A., Finco, D.R. (Eds.), Canine and Feline Nephrology and Urology. Williams and Wilkins, Baltimore, 1995, p. 746–749.
15. BARSANTI, J.A. Prostatic hyperplasia: medical therapy. In: **Proc Am Clin Vet Int Med**, Chicago, n. 17, p. 536-538, 1999.
16. BARSANTI, J.; FINCO, D. R. Moléstias prostáticas. In: ETTINGER, S. J.; FELDMAN, E. C. **Tratado de medicina interna veterinária: moléstias do cão e do gato.** 4. ed. São Paulo: Manole, 1997. Cap. 128, v.2, p.2294-2325.
17. BASSET, P.; BELLOCQ, J.P.; WOLF, C.; STOLL, I.; HUTIN, P.; LIMACHER, J.M.; PODHAJCER, O.L.; CHENARD, M.P.; RIO, M.C.; CHAMBON, P. A

novel metalloproteinase gene specifically expressed in stromal cells of breast carcinomas. **Nature**, London, v. 348, n. 6303, p. 699-704, 1990.

18. BASSET, P.; OKADA, A.; CHENARD, M.P., KANNAN, R.; STOLL, I.; ANGLARD, P.; BELLOCQ, J.P.; RIO, M.C. Matrix metalloproteinases as stromal effectors of human carcinoma progression: therapeutic implications. **Matrix Biology,** Stuttgart, v.15, n.8, p.535-541, 1997.
19. BEE, A.; BARNES, A.; JONES, M.D.; ROBERTSON, D.H.; CLEGG, P.D.; CARTER, S.D. Canine TIMP-2: purification, characterization and molecular detection. **The Veterinary Journal,** London, v. 160, n. 1, p. 126–134, 2000.
20. BELAAOUA, J.A.; SHIPLEY, J.M.; KOBAYASHI, D.K.; ZIMONJIC, D.B.; POPESCU, N.; SILVERMAN, G.A.; SHAPIRO, S.D. Human macrophage metalloelastase: genomic organization, chromosomal location, gene linkage, and tissue-specific expression**. Journal of Biological Chemistry,** Bethesda, v. 270, n. 1, p 14568-14575, 1994.
21. BELL, F.W.; KLAUSNER, J.S. HAYDEN, D.W.; FEENEY, D.A.; JOHNSTON, S.D. Clinical and pathologic features of prostatic adenocarcinoma in sexually intact and castrated dogs: 31 cases (1070-1987). **Journal of American Veterinary Medical Association**, Schaumburg, v.199, n.11, p.1623-1630, 1991.
22. BENOIST S.; PANIS Y.; PANNEGEON V.; SOYER P.; WATRIN T.; BOUDIAF M.; VALLEUR, P. Can failure of percutaneous drainage of postoperative abdominal abscesses be predicted? **The American Journal of Surgery,** New York, v.184, n. 2, p. 148-153, 2002.
23. BILLIS, A. Prostatic atrophy: An autopsy study of a histologic mimic of adenocarcinoma. **Modern Pathology**, Baltimore, v. 11, n. 1 p. 47-54, 1998.
24. BILLIS, A.; MAGNA, L.A. Inflammatory atrophy of the prostate. Prevalence and significance. **Archives of pathology & laboratory medicine**, Chicago, v. 127, n. 7, p. 840-844, 2003.
25. BOCK, C.E.; WANG, Y. Clinical Significance of Urokinase-Type Plasminogen Activator Receptor (uPAR) Expression in Cancer. **Medicinal Research Reviews**, New York, v. 24, n. 1, p. 13-39, 2004.
26. BÖHLE, A.S.; KALTHOFF, H. Molecular mechanisms of tumor metastasis and angiogenesis. **Langenbeck's archives of surgery**, Berlin, v. 384, n. 2, p. 133-140, 1999.
27. BONKHOFF, H.; FIXEMER, T.; HUSICKER, I.; REMBERGER, K. Estrogen receptor expression in prostate cancer and premalignant prostatic lesions. **American Journal of Pathology**, Bethesda, v. 155, n. 2, p. 641-647, 1999.
28. BOSTWICK, D.G. High-grade prostatic intraepithelial neoplasia: the most likely precursor of prostate cancer. **Cancer**, Philadelphia, v.75, n.7, p.1823-1836, 1995.
29. BOSTWICK, D.G. Neoplasms of the prostate. In:Bostwick, D.E.; Eble, J.N. **Urology Surgery Pathology***,* St Louis:Mosby, p. 343-421, 1997.

30. BOSTWICK, D.G., BURKE, H.B., DJAKIEW, D., EULING, S., HO, S.M., LANDOLPH, J., MORRISON, H., SONAWANE, B., SHIFFLETT, T., WATERS, D.J., TIMMS, B. Human prostate cancer risk factors. **Cancer**, New York, v. 101, n. 10, p. 2371–2490, 2004.
31. BOSTWICK, D.G.; BRAWER, M.K. Prostatic intraepithelial neoplasia and early invasion in prostate cancer. **Cancer**, Philadelphia, v.59, n. 1, p.788-794, 1987.
32. BOSTWICK, D.G.; RAMMANI, D.; QIAN, J. Prostatic Intraepithelial neoplasia: animal models 2000. **The Prostate**, New York, v. 43, n. 1, p. 286-294, 2000.
33. BOSTWICK, D.G; QIAN, J. High-grade prostatic intraepithelial neoplasia. **Modern Pathology**, Baltimore, v.17, n.3, p.360-379, 2004.
34. BRATLAND, A.; RAGNHILDSTVEIT, E.; BJORNLAND, K.; ANDERSEN, K.; MAELANDSMO, G.M.; FODSTAD, O.; SAATCIOGLU, F.; REE, A.H. The metalloproteinase inhibitor TIMP-2 is down-regulated by androgens in LNCaP prostate carcinoma cells. **Clinical and Experimental Metastasis**, Dordrecht, v. 20, n. 6, p. 541–547, 2003.
35. BRAY F, SANKILA R, FERLAY J, PARKIN DM. Estimates of cancer incidence and mortality in Europe in 1995. **European journal of câncer**, Oxford, v. 38, n. 1, p. 99-166, 2002.
36. BREHMER, B.; BIESTERFELD, S.; JAKSE, G. Expression of matrix metalloproteinases (MMP-2 and-9) and their inhibitors (TIMP-1 and -2) in prostate cancer tissue. **Prostate câncer and prostate diseases**, London, n. 6 p. 217-222, 2003.
37. BRYAN, J.N.; KEELER, M.R.; HENRY, C.J.; BRYAN, M.E.; HAHN, A.W.; CALDWELL, C.W. A population study of neutering status as a risk factor for canine prostate cancer. **The Prostate**, New York, v. 67, n. 1, p. 1174–1181, 2007.
38. BYERS S, PARK. M.; SOMMERS, C.; SESLAR, S. Breast carcinoma: a collective disorder. **Breast Cancer Res Treat,** The Hague, v.31, n. 2-3, p. 203-215, 1994.
39. CARTEE, R.E.; HUDSON, J.A.; FINN-BODNER, S. Ultra-sonografy. **Veterinary Clinics of North America: Small Animal Practice,** Philadelphia, v.23, n.2, p.345-377, 1993.
40. CARVALHO, H. F.; TABOGA, S. R.; VILAMAIOR, P. S. L. Collagen type VI is a component of the extracellular matrix microfibril network of the prostate stroma. **Tissue & Cell**, Essex, v. 29, n. 2, p. 163-170, 1997a.
41. CARVALHO, H. F.; VILAMAIOR, P. S. L.; TABOGA, S. R. Elastic system of the rat ventral prostate and its modifications following orchiectomy. **The Prostate**, New York, v. 32, n. 1, p.27-34, 1997b.
42. CAWSTON, T. Matrix metalloproteinases and TIMPs: properties and implications for the rheumatic diseases. **Molecular Medicine Today,** Cambridge, v.4, n.3, p.130-137, 1998.

43. CHANDLER, S.; MILLER, K.M.; CLEMENTS, J.M.; LURY, J.; CORKILL, D.; ANTHONY, D.C.C.; ADAMS, S.E.; GEARING, A.J.H. Matrix metalloproteinases, tumor necrosis factor and multiple sclerosis: an overview. **Journal of neuroimmunology,** Amsterdam, v. 72, n. 2, p. 155-161, 1997.
44. CHEW, D.J. An overview of prostatic disease. **Compendium on Continuing Education for the Practicing Veterinarian**, London, v.19, n. 3, p.80-85, 1997.
45. CHU, Y.W.; YANG, P.C.; YANG, S.C.; SHYU, Y.C.; HENDRIX, M.J.C.; WU, R.; WU, C.W. Selection of invasive and metastatic subpopulation from human lung adenocarcinoma cell line. **American journal of respiratory cell and molecular biology**, New York, v. 17, n. 3, p. 353-60, 1997.
46. CLARK, W.H. The nature of cancer: morphogenesis and progressive (self)-disorganization in neoplastic development and progression. **Acta Oncologica** Basingstoke, v. 34, n. 1, p. 3-21, 1995.
47. COFFEY, D.S. Similarities of prostate and breast cancer: evolution, diet, and estrogens. **Urology**, Secaucus, v. 57, n. 4A, p. 31–38, 2001.
48. COHEN, R. L; XI, X. P.; CROWLEY, C.W.; LUCAS, B. K.; LEVINSON, A. D.; SHUMAN, M. A. Effect of urokinase receptor occupancy on plasmin generation an proteolysis of basement membrane by human tumor cells. **Blood**, New York, v. 78, n. 2, p. 479-487, 1991.
49. COONEY J.C.; CARTEE, R.E.; GRAY, B.W.; RUMPH, P.F. Ultrasonography of the canine prostate with histological correlation. **Theriogenology**, Stoneham, v. 38, n. 1, p. 877-895, 1992.
50. CORNELL, K.K.; BOSTWICK, D.G.; COOLEY, D.M.; HALL, G.; HARVEY, H.J.; HENDRICK, M.J.; PAULI, B.U.; RENDER, J.A.; STOICA, G.; SWEET, D.C.; WATERS, D.J. Clinical and pathologic aspects of spontaneous canine prostate carcinoma: a retrospective analysis of 76 cases. **The Prostate**, New York, v. 45, n. 1, p. 173–183, 2000.
51. COTRAN, R.; KUMAR, V.; COLLINS, T. **Robbins Pathologic Basis of Disease** - cap 8. 6ªed. WB Saunders: Philadelphia. 1999, p.1504
52. DANO, K.; BEHRENDT, N.; BRUNNER, N.; ELLIS, V.; PLOUG, M.; PYKE, C. The urokinase receptor. Protein structure and role in plasminogen activation and cancer invasion. **Fibrinolysis,** Bethesda, v.8, n. 1, p.189-203, 1994.
53. DASS,K.; AHMAD, A.; AZMI, A.S.; SARKAR, S.H.; SARKAR, F.H. Evolving role of uPA/uPAR system in human cancers. **Cancer Treatment Reviews**, London, v. 34, n. 2, p. 122-136, 2008.
54. DE MARZO, A. M.; MARCHI, V. L.; EPSTEIN, J. I.; NELSON, W. G. Proliferative inflammatory atrophy of the prostate: Implications for prostatic carcinogenesis. **The American Journal of Pathology**, Bethesda, v.155, n.6, p.1985-1992, 1999.
55. DE MARZO, A. M.; PLATZ, E. A.; EPSTEIN, J. I.; ALI, T.; BILLIS, A.; CHAN, T. Y.; CHENG, L.; DATTA, M.; EGEVAD, L.; ERTOY-BAYDAR, D.; FARRE, X.; FINE, S. W.; ICZKOWSKI, K. A.; ITTMANN, M.; KNUDSEN, B. S.; LODA,

M.; LOPEZ-BELTRAN, A.; MAGI-GALLUZZI, C.; MIKUZ, G.; MONTIRONI, R.; PIKARSKY, E.; PIZOV, G.; RUBIN, M. A.; SAMARATUNGA, H.; SEBO, T.; SESTERHENN, I. A.; SHAH, R. B.; SIGNORETTI, S.; SIMKO, J.; THOMAS, G.; TRONCOSO, P.; TSUZUKI, T. T.; VAN LEENDERS, G. J.; YANG, X. J.; ZHOU, M.; FIGG, W. D.; HOQUE, A.; LUCIA, M. S. A working group classification of focal prostate atrophy lesions. **American Journal of Surgical Pathology,** New York, v.30, n.10, p.1281-1291, 2006.

56. DE MARZO, A.M.; NELSON, W.G.; ISAACS, W.B.; EPSTEIN, J.I. Pathological and molecular aspects of prostate cancer. **The Lancet**, London, v. 361, n. 9361, p. 955-964, 2003.
57. DE MOURA, V.M.B.D. **Estudo laboratorial, anatomopatológico e imunoistoquímico da próstata de cães adultos.** Botucatu, 2004. 144p. Tese (Doutorado) - Faculdade de Medicina Veterinária e Zootecnia, Universidade Estadual Paulista.
58. DEL MAESTRO, R.F.; MEGYESI, J.F.; FERRE, C.L. Mechanisms of tumor-associated edema: a review. **Canadian Journal of Neurological Sciences,** Calgary, v.17, n.2, p.177-183, 1990.
59. DeVITA, V.T.; HELLMAN, S.; ROSENBERG, S.A. In: **Cancer : Principles and practice of oncology**. 5.ed. New York: Lippincott Williams & Wilkins, 2001, cap. 9, p.1926.
60. DI SANTIS, G.W. **Estudo morfológico, morfométrico e imunoistoquímico de próstatas caninas normais e hiperplásicas.** Botucatu, 2003. 128p. Dissertação (Mestrado) – Faculdade de Medicina Veterinária e Zootecnia, Universidade Estadual Paulista.
61. DI SANTIS, G.W.: **Padrão histopatológico, perfil imunoistoquímico e potencial pré-maligno das lesões displásicas da próstata canina**. Botucatu, 2007, 124p. Tese (Doutorado) – Faculdade de Medicina Veterinária e Zootecnia, Campus de Botucatu, Universidade Estadual Paulista.
62. DI SILVERINO, F.; GENTILE, V.; DE MATTEIS, A.; MARIOTTI, G.; GIUSEPPE, V.; LUIGI, P.A.; SCIARRA, A. Distribution of inflammation, pre-malignant lesions, incidental carcinoma in histologically confirmed benign prostatic hyperplasia: a retrospective analysis. **European Urology**, Basel, v.43, n.2, p.164-175, 2003.
63. DOCHERTY, A.J.; O'CONNELL, J.; CRABBE, T.; ANGAL, S.; MURPHY, G. The matrix metalloproteinases and their natural inhibitors: prospects for treating degenerative tissue diseases. **Trends in Cell Biology**, Cambridge, v. 10, n. 1, p. 200-207, 1992.
64. DORFMAN, M.; BARSANTI. J. Diseases of the canine prostatic gland. The **Compendium on Continuing Education for the Practicing Veterinarian.**, *Beltsville*, v. 17, n. 6, p. 791-811, 1995.
65. DRAGO, J.R.; MOSTOFI, F.K.; LEE, F. Introductory remarks and workshop summary. **Urology**, New York, v. 34 (suppl), p. 2-3, 1989.

66. ECCLES, A. S. Heparanase: breaking down barriers in tumors. **Nature Medicine,** New York, v. 5, n. 7, p. 735-736, 1999.
67. EFFERT, P. J.; STROHMEYER, T. G. Theories on the metastatic process and possible therapeutic options. **Urological Research,** Berlin, v.23, n.1, p.11-19, 1995.
68. EPSTEIN, J.I. Non-neoplastic diseases of the prostate. In: BOSTWICK, D.E., EBLE, J.N. **Urologic Surgical Pathology***,* St Louis: Mosby. 1997. p. 307-316.
69. EPSTEIN, J.I.; MURPHY, W.M. Diseases of the prostate gland and seminar vesicles. In: Murphy, W.M. (Ed.), Urological Pathology. W.B. Saunders, Philadelphia, 1997, p. 188–226.
70. FAITH, D.; HAN, S.; LEE, D. K.; FRIEDL, A.; HICKS, J. L.; DE MARZO, A. M.; JARRARD, D. F. p16 is upregulated in proliferative inflammatory atrophy of the prostate. **The Prostate**, New York, v.65, n.1, p.73-82, 2005.
71. FENELEY, M.R.; BUSCH, C. Precursor lesions for prostate cancer. **Journal Of The Royal Society Of Medicine,** London, v. 90, n. 10, p. 533-539, 1997.
72. FERGUSON, J. E.; SCHOR, A. M.; HOWELL, A.; FERGUSON, M. W. J. Changes in the extracellular matrix of the normal human breast during the menstrual cycle. **Cell & Tissue Research**, New York, v. 268, n. 1, p. 167-177, 1992.
73. FOLKMAN J. Tumor angiogenesis. **Advances in cancer research**, New York, n. 43, p. 175-203, 1985.
74. FOSTER, C.S.; BOSTWICK, D.G.; BONKHOFF, H.; DAMBER, J.E.; VAN DER KWAST, T.; MONTIRONI, R.; SAKR, W.A. Cellular and molecular pathology of prostate cancer precursors. **Scandinavian journal of urology and nephrology**, Stockholm, V. 34, Suplemento 205, p. 19-43, 2000.
75. FRENCH DL, RAMOS-DESIMONE N, ROZINSKI K. Matrix metalloproteinase-9 in tumor cell invasion. **Annals of the New York Academy of Sciences**, New York, v. 732, n. 1, p. 324-334, 1994.
76. GANEM, N.J.; STORCHOVA, Z.; PELLMAN, D. Tetraploidy, aneuploidy and cancer. **Current Opinion in Genetics and Development**, London, v. 17, n. 2, p. 157–162, 2007.
77. GAO, W,; WANG, Z.; BAI, X.; XI, X.; RUAN, C. Detection of soluble urokinase receptor by immunoradiometric assay and its application in tumor patients. **Thrombosis research**, Amsterdam, v. 102, n. 1, p. 25–31, 2001.
78. GARNICK, M. B. Prostate cancer. **Scientific American**, New York, n. 10, p. 01-12, 1997.
79. GARZETTI GG, CIAVATTINI A, LUCARINI G, GOTERI G, DE NICTOLIS M, GARBISA S Tissue and serum metalloproteinase (MMP-2) expression un advanced ovarian serous cystoadenocarcinomas: clinical and prognostic implications. **Anticancer Research**, Athens; n. 15, p. 2799-2804, 1995.

80. GASTL, G.; HERMANN, T.; STEURER, M.; ZMIJA, J.; GUNSILIUS, E.; UNGER, C.; KRAFT, A. Angiogenesis as a target for tumor treatment. **Oncology**; Basel, v. 54, n. 3, p. 177-84, 1997.
81. GAVRILOV D, KENZIOR O, EVANS M, CALALUCE R, FOLK WR. Expression of urokinase plasminogen activator and receptor in conjunction with the ets family and AP-1 complex transcription factors in high grade prostate cancers. **European journal of câncer**, Oxford, v. 37, n. 8, p. 1033–1040, 2001.
82. GILARDONI, M.B.; CESCHIN, D.G.; SAHORES, M.M.; OVIEDO, M.; GEHRAU, R.C.; CHIABRANDO, G.A. Decreased expression of the low-density lipoprotein receptor-related protein-1 (LRP-1) in rats with prostate cancer. **Journal of histochemistry and cytochemistry,** Baltimore**,** v. 51, n. 12, p. 1575-1580, 2003.
83. GOMEZ, D. E.; ALONSO, D. F.; YOSHIJI, H.; THORGEIRSSON, U. P. Tissue inhibitor of metalloproteinases: structure, regulation and biological function. **European journal of cell biology**, Jena, v. 74, n.2, p. 111-122, 1997.
84. GUEDEZ, L.; LIM, M.S.; STETLER-STEVENSON, W.G. The role of metalloproteinasses and their inhibitors in hematological disorders. **Critical Review of Oncology**, New York, n. 7, p. 205-225, 1996.
85. GUPTA, S.; SRIVASTAVA, M.; AHMAD, N.; BOSTWICK, D.G.; MUKHTAR, H. Over-expression of cicloxygenase-2 in human prostate adenocarcinoma. **The Prostate**, New York, v.42, n. 1, p.73-78, 2000.
86. HADDOCK, R.C.; SPELL, M.L.; BAKER, C.D.; GRAMMER, J.R.; MICHAEL PARKS, J.; SPEIDEL, M.; BOOYSE, F.M. Urokinase binding and receptor identification in cultured endothelial cells. **The Journal of biological chemistry**, Bethesda, v. 266, n. 32, p. 466-473, 1991.
87. HÄHNEL, E.; HARVEY, J. M.; JOYCE, R.; ROBBINS, P. D.; STERRET, G. F.; HÄHNEL, R. Stromelysin-3 expression in breast cancer biopsies: clinico-pathological correlations**. International Journal of Cancer,** New York, v.55, n.5, p.771-774, 1993.
88. HAMDY, F.C.; FADLON, E.J.; COTTAM, D.; LAWRY, J.; THURRELL, W.; SILCOCHS, P.B. Matrix metalloproteinase 9 expression in primary human prostatic adenocarcinoma and benign prostatic hyperplasia. **British journal of câncer**, Edinburgh, n. 69, p. 177-182, 1994.
89. HARRIS, E.D. Rheumatoid arthritis: pathophysiology and implications for therapy. **New England Journal Of Medicine**, BOSTON, v. 322, n.18 p.1277-1289, 1990.
90. HAYWARD, S.W, ROSEN, M.A., CUNHA, G. R. Stromal-epithelial interactions in the normal and neoplasic prostate. **British journal of urology, Supplement**, Edinburgh, v. 79, n. 2, p. 18-26, 1997.
91. HE, C.S.; WILHELM, S.M.; PENTLAND, A.P.; MARMER, B.L.; GRANT, G.A.; EISEN, A.Z.; GOLDBERG, G.I. Tissue cooperation in a proteolytic cascade activating human interstitial collagenase. **Procedings of the National**

Academy of Sciences of the United States of America, Washington, v.86, n.8, p.2632–6, 1989.

92. HEIKINHEIMO, K.; SALO. T. Expression of basement membrane type IV collagen and type IV collagenases (MMP-2 and MMP-9) in human fetal teeth. **Journal of Dental Research**, Washington, v. 74, n. 5, p. 1226–1234, 1995.
93. HELPAP, B. Differential diagnosis of glandular proliferations in the prostate. A conventional and immunohistochemical approach. **Virchows Arch***,* Berlin, v. 433, p. 397-405, 1998.
94. HEPPNER, K.J.; MATRISIAN, L.M.; JENSEN, R.A.; RODGERS, W.H. Expression of most matrix metalloproteinase family members in breast cancer represents a tumor-induced host response. **American Journal of Pathology,** Bethesda, n. 149, p. 273-282, 1996.
95. HIDALGO, M.; ECKHARDT, S. G. Development of matrix metalloproteinase inhibitors in cancer therapy. **Journal of the National Cancer Institute**, Bethesda, v. 93, n. 3, p. 178-193, 2001.
96. HOEKSTRA, R.; ESKENS, F. A. L. M.; VERWEIJ, J. Matrix metalloproteinase inhibitors: current developments and future perspectives. **The Oncologist**, North Carolina, v. 6, n. 5, p. 415-427, 2001.
97. HUMPHREY, P.A. Gleason grading and prognostic factors in carcinoma of the prostate. **Modern Pathology**, Baltimore, n. 17, p. 292–306, 2004.
98. HUPPERTZ, B.; KERTSCHANSKA, S.; AYSE YASEMIN DEMIR; FRANK, H.G.; KAUFMANN, P. Immunohistochemistry of matrix metalloproteinases (MMP), their substrates, and their inhibitors (TIMP) during trophoblast invasion in the human placenta. **Cell and tissue research**, Berlin, v. 291, p. 133-148, 1998.
99. ISAACS, J.T. Common characteristics of human and canine benign prostatic hyperplasia. **Progress in clinical and biological research**, New York, p. 145-217, 1984.
100. ISHIZUYAOKA, A.; LI, Q.; AMANO, T.; DAMJANOVSKI, S.; UEDA, S.; SHI, Y. B. Requirement for matrix metalloproteinase stromelysin-3 in cell migration and apoptosis during tissue remodeling in *Xenopus laevis*. **The Journal of Cell Biology**, New York, v. 150, n. 5, p. 1177-1188, 2000.
101. JANULIS, L.; LEE, C. Prostate gland. In: KNOBIL, E., NEILL, J.D. **Encyclopedia of reproduction** San Diego: Academic Press, 1999, v. 4, p.77-85.
102. JEFFREY, J.J. Collagen and collagenase: pregnancy and parturition. **Seminars in perinatology**, New York, v. 15, n. 1, p. 118-26, 1991.
103. JOHNSEN, M.; LUND, R.L.; ROMER, J.; ALMHOLT, K.; DANO, K. Cancer invasion and tissue remodeling: common Themes in proteolytic matrix degradation. **Current Opinion in Cell Biology,** London, v.10, p.667-671, 1998.

104. JOHNSTON, S.D.; KAMOLPATANA, K.; ROOT-KUSTRITZ, M.V.; JOHNSTON, G.R. Prostatic disorders in the dog. **Animal Reproduction Science**, Amsterdam, n.60, p. 405-415, 2000.
105. JOHNSTON, S.D.; KUSTRITZ, M.R.; OLSON, P.M.S. Sexual differentiation and normal anatomy the dog. In: Canine and Feline**. Theriogenology.** Philadelphia:WB Saunders, 2001, 592p.
106. JONIAU, S.; GOEMAN, L.; PENNINGS, J.; VAN POPPEL, H. Prostatic intraepithelial neoplasia(PIN): Importance and clinical management. **European Urology**, Basel, v. 48, n. 3, p. 379-385, 2005.
107. JUNG, K.; KRELL, H. W.; ORTEL, B.; HASAN, T.; ROMER, A.; SCHNORR, D.; LOENING, S. A.; LEIN, M. Plasma matrix metalloproteinase 9 as biomarker of prostate cancer progression in Dunning (Copenhagen) rats. **The Prostate**, New York, v. 54, n. 3, p. 206-211, 2003.
108. JUNIEWICZ, P.E.; BERRY, S.J.; COFFEY, D.S.; STRANDBERG, J.D.; EWING, L.L. The requirement of the testis in establishing the sensitivity of the canine prostate to develop benign prostatic hyperplasia, **The Journal of urology**, Hagerstown, v.152, n.3, p.996-1001, 1994.
109. JUNQUEIRA, L. C.; CARNEIRO, J. Tecido conjuntivo. In: JUNQUEIRA, L. C.; CARNEIRO, J. Histologia básica. 8. Ed. Rio de Janeiro: Guanabara Koogan S.A., 1995. Cap. 5, p. 69-93.
110. KAMOLPATANA, K.; JOHNSTON, G. R.; JOHNSTON, S. D. Determination of canine prostatic volume using transabdominal ultrasonography. **Veterinary Radiology and Ultrasound**, Raleigh, v. 41, n. 1, p. 73-77, 2000.
111. KANAYAMA H, YOKOTA K, KUROKAWA Y, MURAKAMI Y, NISHITANI M, KAGAWA S. Prognostic values of matrix metalloproteinase-2 and tissue inhibitor of metalloproteinase-2 expression in bladder cancer. **Cancer**, Philadelphia, v. 82, p. 1359-1366, 1997.
112. KARAKIULAKIS, G.; PAPANIKOLAOU, C.; JANKOVIC, S.M.; ALETRAS, A.; PAPAKONSTANTINOU, E.; VRETOU, E.; MIRTSOU-FIDANI,V. Increased type IV collagen-degrading activity in metastases originating from primary tumors of the human colon. **Invasion and Metastasis**, Suisse, v.17, n. 1, p.158–168,1997.
113. KARR, J.F.; KANTOR, J.A.; HAND, P.H.; EGGENSPERGER, D.L. SCHOLM, J. The presence of prostatic-specific antigen related genes in primates and the expression of recombinant human prostate-specific antigen in a transfected murine cell line. **Cancer Research**, Baltimore**,** n. 55, p. 2455-2462, 1995.
114. KASTENDIECK, H.; HELPAP, B. Prostatic “dysplasia/atypical hyperplasia”. Terminology, histopathology, pathobiology, and significance. **Urology**, Basel, v. 34 (suppl), n. 6, p. 28-42, 1989.
115. KLAUSNER, J.S.; BELL, F.W.; HAYDEN, D.W.; JOHNSTON, S.D.; LUND, E.M. Recent developments in the diagnosis and treatment of BPH and prostatic carcinoma. **Proceedings of the American College of Veterinary Internal Medicine,** Lakewood, p.547-548, 1994.

116. KNOX, J. D.; CRESS, A. E.; CLARK, V.; MANRIQUEZ, L.; AFFINITO, K. S.; DALKIN, B. L.; NAGLE, R. B. Differential expression of extracellular matrix molecules and the alpha 6-integrins in the normal and neoplastic prostate. **American Journal of Pathology**, Bethesda, v. 145, n. 1, p. 167-174, 1994.
117. KNOX, J.D.; WOLF, C.; MCDANIEL, K.; CLARK, V.; LORIOT, M.; BOWDEN, G.T.; NAGLE, R. B. Matrilysin expression in human prostate carcinoma. **Molecular Carcinogenesis**, New York , v. 15, n. 2, p. 57-63, 1996.
118. KOBLINSKI, J. E.; AHRAM, M.; SLOANE, B. F. Unraveling the role of proteases in cancer. **Clinica Chimica Acta**, Amsterdam, v. 291, n. 2, p. 113-135, 2000.
119. KOZLOWSKI, J.M. Prostate Cancer. In: KNOBIL, E., NEILL, J.D. **Encyclopedia of reproduction**. San Diego: Academic Press, 1999. v. 4, p.67-76.
120. KRAWIEC, D. R.; HEFLIN, D. Study of prostatic disease in dogs: 177 cases (1981-1986). **Journal of American Veterinary Medical Association**, Schaumburg, v. 200, n.8, p.1119-1122, 1992.
121. KUMANO, M.; MIYAKE, H.; MURAMAKI, M.; FURUKAWA, J.; TAKENAKA,A.; FUJISAWA, M. Expression Of Urokinase-Type Plasminogen Activator System In Prostate Cancer: Correlation With Clinicopathological Outcomes In Patients Undergoing Radical Prostatectomy . Urologic Oncology: Seminars and Original Investigations v. 27, n. 2, p. 180–186, 2009.
122. KUMAR, V.L., MAJUMDER, P.K. Prostate gland: structure, functions and regulation. **International urology and nephrology**, Budapest, v.27, p.231-43, 1995.
123. LABAT-ROBERT BIHARI-VARGA, M; ROBERT, L. Extacellular matrix **FEBS letters**, Amsterdam v. 268, n. 2 p. 368-393, 1990.
124. LADDS, P.W. The male genital system. In: JUBB, K.V.F.; KENNEDY, P.C.; PALMER, N. (Eds) **Pathology of domestic animals**, 4.ed., San Diego: Academic Press, 1993, v. 3, p. 471-529.
125. LANA, S.E.; OGILVIE, G.K.; HANSEN, R.A. Identification of matrix metalloproteinases in canine neoplastic tissue. **American Journal of Veterinary Research,** Schaumburg, v. 61, n. 2, p**.** 111–114, 2000.
126. LAUFER AMORIM, R. Estudo clínico, laboratorial e anatomopatológico das próstatas de cães adultos. Botucatu, 2001. 116p. Tese (Doutorado) – Faculdade de Medicina Veterinária e Zootecnia, Universidade Estadual Paulista.
127. LEAV, I.; SCHELLING, K.H.; ADAMS, J.Y.; MERK, F.B.; ALROY, J. Role of canine basal cells in prostatic post natal development, induction of hyperplasia, sex hormone stimulated growth; and the ductal origin of carcinoma. **The Prostate,** New York , v. 47, n. 1, p. 149-163, 2001.
128. LEEMAN, M.F.; MCKAY, J.A.; MURRAY, G.I. Matrix metalloproteinase 13 activity is associated with poor prognosis in colorectal cancer. **Journal of clinical pathology**, London, v. 55, n, 10, p. 758-62, 2002.

129. LEIBMAN, N.F.; LANA, S.E.; HANSEN, R.A. Identification of matrix metalloproteinases in canine cutaneous mast cell tumors. **Journal of Clinical Pathology**, London, v. 14, n, 6, p. 583–586, 2000.
130. LEROY, B.E.; NORTHRUP, N. Prostate cancer in dogs: Comparative and clinical aspects **The Veterinary Journal,** London, v. 180, n. 2, p. 149-162, 2009.
131. LI, B.Y.; LIAO, X.B.; FUJITO, A.; THRASHER, J.B.; SHEN, F.Y.; XU, P.Y. Dual androgen-response elements mediate androgen regulation of MMP-2 expression in prostate cancer cells. **Asian Journal of Andrology**, Oxford, v. 9, n. 1, p. 41–50., 2007.
132. LI, Y.; COZZI P.J. Targeting uPA/uPAR in prostate cancer. **Cancer Treatment Reviews**, Amsterdam, v. 33, n. 6, p. 521– 527, 2007.
133. LIANO, E.; PENDAS, A.M.; KNAUPER, V.; SORSA, T.; SALO, T.; SALIDO, E MURPHY, G; SIMMER, J.P.; BARTLETT, J.D.; LOPEZ-OTIN, C. Identification and structural and functional characterization of human enamelysin (MMP-20). **Biochemist,** Washington, v. 36, n. 1, p. 15101-15108, 1997.
134. LIAO, X.; THRASHER, J. B.; PELLING, J.; HOLZBEIERLEIN, J.; SANG, Q. X. A.; LI, B. Androgen Stimulates Matrix Metalloproteinase-2 Expression in Human Prostate Cancer. **Endocrinology**, Baltimore, v. 144, n. 5, p. 1656-1663, 2003.
135. LIOTTA, L.A.; RAO, C.N.; BARSKY, S.H. Tumor invasion and the extracellular matrix. **Laboratory investigation,** Cambridge**,** v. 49, n. 6, p. 636-649, 1983.
136. LIOTTA, L.A.; STEEG, P.S.; STETLER-STEVENSON, W.G. Cancer metastasis and angiogenesis: an inbalance of positive and negative regulation. **Cell**, Cambridge, v. 64, n. 2, p. 327-36, 1991.
137. LIU, Y.E.; WANG, M.; GREENE, J.; SU, J.; ULLRICH, S.; LI, H.; SHENG, S.; ALEXANDER, P.; QINGXIANG AMY SANG; SHI, Y.E. Preparation and characterization of recombinant tissue inhibitor of metalloproteinase 4 (TIMP-4). **The Journal of biological chemistry**, Bethesda; v. 272, n. 33, p. 20479–20483, 1997.
138. LOKESHWAR, B.L. MMP inhibition in prostate cancer. **Annals of the New York Academy of Sciences**, New York, v. 878, n. 1, p. 271-289, 1999.
139. LOUKOPOULOS, P.; MUNGALL, B.A.; STRAW, R.C.; THORNTON, J.R.; ROBINSON, W.F. Matrix Metalloproteinase-2 and -9 Involvement in Canine Tumors. **Veterinary Pathology.** Lawrence**,** v. 40, n. 4, p. 382–394, 2003.
140. LOWSETH, L.A.; GERLACH, R.F.; GILLETT, N.A.; MUGGENBURG, B.A. Age-related in the prostate and testes of the beagle dog. **Veterinary Pathology.** Basel, v.37, n. 5, p.347-53, 1990.
141. MACLACHAN, N.J.; KENNEDY, P.C. Tumors of the genital systems. In: Meuten, D.J. (Ed.), Tumors in Domestic Animals. Iowa State University Press, Ames, IA, 2002, p. 568–570.

142. MADEWELL, B.R.; DEITCH, A.D.; HIGGINS, R.J.; MARKS, S.L.; DEVERE WHITE, R.W. DNA flow cytometric study of the hyperplastic and neoplastic canine prostate. **The Prostate**, New York, v. 18, n. 2, p. 173-179, 1991.
143. MADEWELL, B.R.; GANDOUR-EDWARDS, R.; DEVERE WHITE, R.W. Canine prostatic intraepithelial neoplasia: is the comparative model relevant? **The Prostate**, New York, v. 58, n. 3, p. 314–317, 2004.
144. MAHAPOKAI, W.; XUE, Y.; VAN GARDEREN, E; VAN SLUIJS, F.J.; MOL, J.A.; SCHALKEN, J.A. Cell kinetics and differentiation after hormonal induced prostatic hyperplasia in the dog **The Prostate**, New York, v. 44, n. 1, p. 40-48, 2000.
145. MASSOVA I, KOTRA LP, FRIDMAN R, MOBASHERY S. Matrix metalloproteinases: structures, evolution, and diversification. The FASEB journal, Bethesda, v. 12, n. 12, p. 1075-95, 1998.
146. MATRISIAN, L. M. Metalloproteinases and their inhibitors in matrix remodeling. **Trends in Genetics**, London, v. 6, n, 1, p. 121-125, 1990.
147. MAZAR AP. The urokinase plasminogen activator receptor (uPAR) as a target for the diagnosis and therapy of cancer. **Anticancer Drugs**, Amsterdam, v. 12, n. 5, p. 387–400, 2001.
148. MCCAWLEY, L.J.; MATRISIAN, L.M. Matrix metaloproteinases: They’re not just for matrix anymore! **Current Opinion in Cell Biology,** London, v.13, n.5, p.534-540, 2001.
149. MCENTEE, M. Reproductive oncology. **Clinical Techniques in Small Animal Practice**, Philadelphia, v. 17, n. 3, p. 133-149, 2002.
150. MCNEAL, J.E. Significance of duct-acinar dysplasia in prostatic carcinogenesis. **Urology**, Secaucus, v.34 (suppl), n.6, p.9-15, 1989.
151. MCNEAL, J.E.; BOSTWICK, D.G. Intraductal dysplasia: a premalignant lesion of the prostate. **Human pathology**, New York, v.17, n. 1, p.64-71, 1986.
152. MIKUNI, T.Y.; CHENG, Y.S. Metalloproteinases in endochondral bone formation: appearance of tissue inhibitor-resistant metalloproteinases. **Archives of biochemistry and biophysics**, Boston, v. 259, n. 2, p. 576–588, 1987.
153. MORGIA, G., FALSAPERLA, M., MALAPONTE, G., MADONIA, M., INDELICATO, M., TRAVALI, S. & MAZZARINO, M. C. Matrix metalloproteinases as diagnostic (MMP-13) and prognostic (MMP-2, MMP-9) markers of prostate cancer. **Urological Research**, Berlin, v. 33, n. 1, p. 44–50, 2005.
154. MURAKOSHI, M.; IKEDA, R.; TAGAWA, M.; NAKAYAMA, T.; HONMA, S.; MIEDA, M. Immunolocalization of androgen receptor in canine prostatic hyperplasia - effect of antiandrogen. **Tokai journal of experimental and clinical medicine**, tokyo, v.23, n. 5, p.209-212, 1998.
155. MURRAY, G.I. Matrix metalloproteinases: a multifunctional group of molecules. **Journal of Pathology**, Sussex, v. 195, n. 2, p. 135–137. 2001.

156. NAGAOKA, I.; HIROTA, S. Increased expression of matrix metalloproteinase-9 in neutrophils in glycogen-induced peritoneal inflammation of guinea pigs**. Inflammation research: official journal of the European Histamine Research Society,** Basel, v.49, n.2, p.55–62, 2000.
157. OLIVEIRA, E.G., BANDARRA, E.P., SEQUEIRA, J.L., LAUFER, R., CASTRO, A.P. Afecções da próstata em cães na região de Botucatu, Estado de São Paulo. In: IX *CONGRESSO DE INICIAÇÃO CIENTÍFICA DE UNESP*, 7,1996, Jaboticabal. **Anais**..., 1996, p. 327.
158. OLIVEIRA, K. S.; ARAÚJO, E. G.; SILVA, L. A. F.; MENEZES, L. B. M. Alterações prostáticas de cães adultos necropsiados na escola de veterinária da universidade federal de Goiás de maio a julho de 2004. **Ciência Animal Brasileira,** Goiânia, v. 8, n. 2, p. 267-272, abr./jun. 2007.
159. OLSON, P.N.; WRIGLEY, R.H.; THRALL, M.A.; HUSTED, P.W. Disorders of the canine prostate gland: pathogenesis, diagnosis and medical therapy. **The Compendium on Continuing Education for the Practicing Veterinarian**, Princeton, v.9, n. 6, p.613-623, 1987.
160. ORTEGA, N.; WERB, Z. New functional roles for non-collagenous domains of basement membrane collagens. **Journal of Cell Science,** London, v. 115, n. 22, p.4201-4214, 2002.
161. O'SHAUGHNESSY, J.A.; KELLOFF, G.J.; GORDON, G.B. ; DANNENBERG, A.J.; WAUN KI HONG; FABIAN, C.J.; SIGMAN, C.C.; BERTAGNOLLI, M.M.; STRATTON, S.P.; LAM, S.; NELSON, W.G.; MEYSKENS, F.L.; ALBERTS, D.S.; FOLLEN, M.; RUSTGI, A.K.; PAPADIMITRAKOPOULOU, V.; SCARDINO, P.T.; GAZDAR, A.F.; WATTENBERG, L.W.; SPORN, M.B.; SAKR, W.A.; LIPPMAN, S.M.; VON HOFF, D.D. Treatment and prevention of intraepithelial neoplasia: An important target for accelerated new agent development. **Clinical cancer research**, Philadelphia, v. 8, n. 2, p. 314-46, 2002.
162. PAGE, RC. The role of inflammatory mediators in the pathogenesis of periodontal disease. **Journal of Periodontal Research**, Copenhagen, v. 26, n. 3, p. 230-242, 1991.
163. PAGE-MCCAW, A.; EWALD, A.J.; WERB, Z. Maxtrix metalloproteinases and the regulation of tissue remodelling. **Nature Reviews Molecular cell biology**, London, v. 8, n. 3, p. 221–233, 2007.
164. PAGENSTECHER, A.; WUSSLER, E.M.; OPDENAKKER, G.; VOLK, B.; CAMPBELL, I. L. Distinct expression patterns and levels of enzymatic activity of matrix metalloproteinases and their inhibitors in primary brain tumors. **Journal of Neuropathology and Experimental Neurology**, Pittsburgh, v. 60, n. 6, p. 598-612, 2001.
165. PALAPATTU, G.S.; SUTCLIFFE, S.; BASTIAN, P.J.; PLATZ, E.A.; DE MARZO, A.M.; ISAACS, W.B.; NELSON, W.G. Prostate carcinogenesis and inflammation: emerging insights. **Carcinogenesis**, Oxford, v.26, n.7, p.1170-1181, 2004.

166. PANG, S. T.; FLORES-MORALES, A.; SKOOG, L.; CHUAN, Y. C.; NORDSTEDT, G.; POUSETTE, A. Regulation of matrix metalloproteinase 13 expression by androgen in prostate cancer. **Oncology Reports**, Greece, v. 11, n. 6, p. 1187-1192, 2004.
167. PARKS, W.C.; WILSON, C.L.; LOPEZ-BOADO, Y.S. Matrix metalloproteinases as modulators of inflammation and innate immunity. **Nature. Review. Immunology.,** London**,** v**.**4, n.8, p.617-629, 2004.
168. PARSONS, S.L.; WATSON, S.A.; BROWN, P.D.; COLLINS, H.M.; STEELE, R.J.C. Matrix metalloproteinases [see comments]. **British journal of surgery,** Chichester,;v. 84, n. 2, p. 160–166, 1997.
169. PARSONS, J.K.; GAGE, W.R.; NELSON, W.G.; DE MARZO, A.M. p63 protein expression is rare in prostate adenocarcinoma: implications for cancer diagnosis and carcinogenesis. **Urology**, Secaucus,v. 58, n.4, p. 619-624, 2001.
170. PEI, X. H.; NAKANISHI, Y.; TAKAYAMA, K.; BAI, F.; HARA, N. Granulocyte, Granulocyte-macrophage, and macrophage colony-stimulating factors can stimulate the invasive capacity of human lung cancer cells. **British Journal of Cancer,** Edinburgh, v.79, n.1, p.40–46, 1999.
171. PENDÁS, A.M.; KNAUPER, V.; PUENTE, X.S.; LLANO, E.; MATTEI, M.G.; APTE, S.; MURPHY, G.; LOPEZ-OTIN, C. Identification and characterization of a novel human matrix metalloproteinase with unique structural characteristics chromosomal location, and tissue distribution. **The Journal of biological chemistry**, Bethesda, v. 272, n. 7, p. 4281-86, 1997.
172. PIIRONEN T, HAESE A, HULAND H, STEUBER T, CHRISTENSEN IJ, BRUNNER N, DANO K, HOYER-HANSEN G, LILJA H. Enhanced discrimination of benign from malignant prostatic disease by selective measurements of cleaved forms of urokinase receptor in serum. **Clinical chemistry**, Washington, v. 52, n. 5, p. 838–44, 2006.
173. PLATZ, E. A.; DE MARZO, A. M. Epidemiology of inflammation and prostate cancer. **The Journal of Urology**, Baltimore, v. 171, n. 2, p. S36-S40, 2004.
174. PLESNER, T.; RALFKIAER, E.; WITTRUP, M.; JOHNSEN, H.; PYKE, C.; PEDERSEN, T.L.; HANSEN, N.E.; DANO, K. Expression of the receptor for urokinase-type plasminogen activator in normal and neoplastic blood cells and hematopoietic tissue. **American journal of clinical pathology**, Philadelphia, v. 102, n. 6, p. 835–841, 1994.
175. PLOUG, M.; GARDSVOLL, H.; JORGENSEN, T.J.; LONBORG HANSEN, L.; DANO, K. Structural analysis of the interaction between urokinase-type plasminogen activator and its receptor: A potential target for anti-invasive câncer therapy. **Biochemical Society transactions**, Portland, v. 30, n. 2, p. 177–183, 2002.
176. PORTE, H.; CHASTRE, E.; PREVOT, S.; NORDLINGER, B.; EMPEREUR, S.; BASSET, K.P.; CHAMBON, P.; GESPACH, C. Neoplastic progression of human colorectal cancer is associated with overexpression of the stromelysin-

3 and BM-40/ SPARC genes. **International journal of câncer**, New York, v. 64, n. 1, p. 70-75, 1995.

177. POWELL, W.C.; KNOX, J.D.; NAVRE, M.; GROGAN, T.M.; KITTELSON, J.; NAGLE, R.B.; BOWDEN, G.T. Expression of the metalloproteinase matrilysin in DU-145 cells increases their invasive potential in severe combined immunodeficient mice. **Cancer Research**, Baltimore, v. 53, n. 2, p. 417-422, 1993.
178. PULUKURI, S.M.; ESTES, N.; PATEL, J.; RAO, J.S. Demethylation-linked activation of urokinase plasminogen activator is involved in progression of prostate cancer. **Cancer research**, Philadelphia, v. 67, n. 3, P. 930-939, 2007.
179. PUTZI, M.J.; DE MARZO, A.M. Morphologic transitions between proliferative inflammatory atrophy and high-grade prostatic intraepithelial neoplasia. **Urology**, Secaucus; v. 56, n. 5, p. 828-832, 2000.
180. PYLKKÄNEN, L.; MÄKELÄ, S.; SANTTI, R. Animal models for the preneoplastic lesions of the prostate. **European Urology**, Basel v. 30, n. 2, p. 243-248, 1996.
181. QUARANTA, V. Cell migration through extracellular matrix: membrane-type metalloproteinases make the way. **The Journal of Cell Biology**, New York, v. 149, n. 6, p. 1167-1169, 2000.
182. RODRIGUES, M.M.P. Imunomarcação de **COX-2 e TGF- β nas lesões proliferativas da próstata do cão**. Botucatu, 2007, 52p. Dissertação (Mestrado) – Faculdade de Medicina Veterinária e Zootecnia, Universidade Estadual Paulista.
183. ROUYER, N.; WOLF, C.; CHENARD, M.P.; RÍO, M.C.; CHAMBON, P.; BELLOCQ, J.P.; BASSET, P. Stromelysin-3 gene expression in human cancer: an overview. **Invasion and Metastasis,** New York, v. 14, n. 2, p. 269-275, 1995.
184. RUSKA, K.M.; SAUVAGEOT, J. EPSTEIN, J.I. Histology and cellular kinetics of prostatic atrophy. **American Journal of Pathology**, Bethesda, v. 22, n. 9, p.1073-1077, 1998.
185. SAUER, C.G.; KAPPELER, A.; SPATH, M.; KADEN, J.J.; MICHEL, M.S.; MAYER, D.; BLEYL, U.; GROBHOLZ, R. Expression and activity of matrix metalloproteinases-2 and -9 in serum, core needle biopsies and tissue specimens of prostate cancer patients. **Virchows Archiv**, Berlin, an international journal of pathology v. 444, n. 4, p. 518–526, 2004.
186. SCIARRA, A.; VORIA, G.; MARIOTTI, G.; GENTILE, V.; PASTORE, A.; DI SILVERINO, F. Histopathological aspects associated with the diagnosis of benign prostatic hyperplasia: Clinical implications. **Urologia Internationalis**, Basel, v. 69, n. 4, p. 253-262, 2002.
187. SCHAEFER, L.; HAN, X.; AUGUST, C.; MATZKIES, F.; LORENZ, T.; SCHAEFER, R.M. Differential regulation of glomerular gelatinase B (MMP-9)

and tissue inhibitor of metalloproteinase-1 (TIMP-1) in obese Zucker rats. **Diabetologia**, Berlin, v. 40, n. 9, p. 1035–1043, 1997.

188. SCHENK, S.; QUARANTA, V. Tales from the cryptic sites of the extracellular matrix. **Trends Cell. Biology**., Cambridge, v. 13, n. 7, p. 366-375, 2003.
189. SEHGAL,I.; FOSTER, T.P.; FRANCIS, J. Prostate cancer cells show elevated urokinase receptor in a mouse model of metastasis **Cancer cell international**, England, v.6: 21p. 2006.
190. SEMAAN, M.; JOVENIN, N.; BIREMBAUT, P.; MENARD, J.; STAERMAN, F. Prognostic value of stromal immunolabelling by MMP-2, MT1-MMP and TIMP-2 in clinically localized prostate cancer. **Progrès en urologie: journal de l'Association française d'urologie et de la Société française d'urologie**, França, .v. 15, n. 2, p. 250–254, 2005.
191. SHIMOMURA, J. Z. **Comparação dos Métodos de Palpação Retal, Citologia, Histologia e Imunoistoquímica para o Diagnóstico da Hiperplasia Prostática Benigna no Cão**. 2007. 72 f. Dissertação de Mestrado - Faculdade de Odontologia. Curso de Medicina Veterinária, Universidade Estadual Paulista, Araçatuba, 2007.
192. SHINGLETON, W.D.; HODGES, D.J.; BRICK, P.; CAWSTON, T.E. Collagenase: A key enzyme in collagen turnover. **Biochemistry and Cell Biology,** Ottawa, v.74, n.6, p.759- 775, 1996.
193. SMITH, J. Canine prostatic disease: A review of anatomy, pathology, diagnosis, and treatment. **Theriogenology**, Stoneham, v. 70, n. 3, p. 375–383, 2008.
194. SOLOMON, E.; BORROW, J.; GODDARD, A.D. Chromosome aberrations and cancer. **Science,** Washington, v. 254, n. 5035, p. 1153-1160, 1991.
195. SONN, G.A.; ARONSON, W.; LITWIN, M.S. Impact of diet on prostate cancer: a review. **Prostate Cancer and Prostatic Diseases**, London v. 8, n. 4, p. 304–310, 2005.
196. SORENMO, K.U.; GOLDSCHMIDT, M.; SHOFER, F.; GOLDKAMP, C.; FERRACONE, J. Immunohistochemical characterization of canine prostatic carcinoma and correlation with castration status and castration time. **Veterinary and Comparative Oncology**, v. 1, n. 1, p. 48–56, 2003.
197. STAMENKOVIK, I. Matrix metalloproteinases in tumor invasion and metastasis. **Seminars in cancer biology**, Amsterdam, v. 10, n. 6, p. 415-433, 2000.
198. STAMENKOVIC I. Extracellular matrix remodelling: the role of matrix metalloproteinases [review]. **J. Pathol**, Sussex, v. 200, n.4, p.448-464, 2003.
199. STEARNS ME, WANG M. Type IV collagenase (Mr 72,000) expression in human prostate: benign and malignant tissue. **Cancer Research,** Baltimore; v. 53, n. 4, p. 878-883, 1993.
200. STEARNS, M.; STEARNS, ME. Evidence for increased activated metalloproteinase 2 (MMP-2a) expression associated with human prostate

cancer progression. **Oncology Research**, Elmsford, v. 8, n. 2, p. 69-75, 1996.

201. STEWART, D. A.; COOPER, C. R.; SIKES, R. A. Changes in extra cellulat matrix (ECM) and ECM-associated proteins in the metastatic progression of prostate cancer. **Reproductive Biology Endocrinology**, London, v.2, n. 1, p.2-6, 2004.
202. SUGAR, L.M. Inflammation and prostate cancer. **The Canadian Journal of Urology, (CJU),** St. Laurent, Quebec, v.13, n.1, suplemento 1, p.46-47, 2006.
203. SWINNEY, G.R. Prostatic neoplasia in five dogs. **Australian veterinary journal**, Brunswick, v.76, n.10, p.669-674, 1998.
204. TABOGA, S. R.; VIDAL, B. C. Collagen fibers in human prostatic lesions: histochemistry and anisotropies. **Journal of Submicroscopic Cytology and Pathology**, Bologna, v. 35, n. 1, p. 11-6, 2003.
205. TALHOUK RS, BISSELL MJ, WERB Z. Coordinated expression of extracellular matrix-degrading proteinases and their inhibitors regulates mammary epithelial function during involution. **Journal of Cell Biology**, New York**,** v. 118, n. 5, p. 1272-1282, 1992.
206. TALVENSAARI-MATTILA A, PÄÄKKÖ P, HÖYHTYÄ M, BLANCO-SEQUEIROS G, TURPEENNIEMI-HUJANEN T. Matrix metalloproteinase-2 immunoreactive protein. A marker of aggressiveness in breast carcinoma. **Cancer,** Philadelphia, v. 53, n. 6, p.1153-62. 1998.
207. TAMARINA, N.A.; MCMILLAN, W.D.; SHIVELY, V.P.; PEARCE, W.H. Expression of matrix metalloproteinases and their inhibitors in aneurysms and normal aorta. **Surgery**, New York, v. 122, n. 2, p. 264-272, 1997.
208. TANNEY, D. C.; FENG, L.; POLLOK, A. S.; LOVETT, D. H. Regulated expression of matrix metalloproteinases and TIMP in nephrogenesis. **Developmental Dynamics**, New York, v. 213, n. 1, p. 121-129, 1998.
209. TESKE E.; NAAN, E.C.; VAN DIJK, E.M.; VAN GARDEREN, E.; SCHALKEN, J.A. Canine prostate carcinoma: epidemiological evidence of an increased risk in castrated dogs. **Molecular and Cellular Endocrinology**, Ireland, v. 197,n . 1, p. 251/255, 2002.
210. TOMAS, D.; KRUSLIN, B.; ROGATSCH, H.; SCHAFER, G.; BELICZA, M.; MIKUZ, G. Different types of atrophy in the prostate with and without adenocarcinoma. **European Urology**, Basel, v.51, n.1, p.98-104, 2007.
211. TRUDEL, D., FRADET, Y., MEYER, F., HAREL, F. & TETU, B. Significance of MMP-2 expression in prostate cancer: an immunohistochemical study. **Cancer Research**, Baltimore, v. 63, n. 23, p. 8511–8515, 2003.
212. USHER, P.A.; THOMSEN, O.F.; IVERSEN, P.; JOHNSEN, M.; BRUNNER, N.; HOYER-HANSEN, G.; ANDREASEN, P.; DANO, K.; NIELSEN, B.S. Expression of urokinase plasminogen activator, its receptor and type-1 inhibitor in malignant and benign prostate tissue. **International Journal of Cancer,** New York, v. 113, n. 6, p. 870–880, 2005.

213. VAN LEENDERS, G.J.L.H.; GAGE, W.R.; HICKS, J.L.; VAN BALKEN, B.; AALDERS, T.W.; SCHALKEN, J.A.; DE MARZO, A.M. Intermediate cells in human prostatic epithelium are enriched in proliferative inflammatory atrophy. **American Journal of Pathology**, Bethesda, v.162, n.5, p.1529-1537, 2003.
214. VARANI, J.; HATTORI, Y.; DAME, M.K.; SCHMIDT, T.; MURPHY, H.S.; JOHNSON, K.J.; WOJNO, K.J. Matrix metalloproteinases (MMPs) in fresh human prostate tumour tissue and organ-cultured prostate tissue: levels of collagenolytic and gelatinolytic MMPs are low, variable and different in fresh tissue versus organ-cultured tissue. **British journal of câncer**, Basingstoke, v. 84, n. 8, p. 1076–1083, 2001.
215. VASSALLI J. D. The urokinase receptor. **Fibrinolysis**, Bethesda, v.8,n.1 (supplement) p.172–181,1994.
216. VERHAGEN, P.C.M.S.; TILANUS, M.G.J.; WEGER, R.A.; VAN MOORSELAAR, R.J.A.; VAN DEN TWEEL, J.G.; BOON, T.A. Prognostic factors in localized prostate cancer with emphasis on the application of molecular techniques. **European Urology**, Basel, v. 41, n. 4, p. 363-371, 2002.
217. VILAMAIOR, P. S. L.; FELISBINO, S. L.; TABOGA, S. R.; CARVALHO, H. F. Collagen fiber reorganization in the rat ventral prostate following androgen deprivation: a possible role for smooth muscle cells. **The Prostate**, New York, v. 45, n. 3, p. 253-258, 2000.
218. VILAMAIOR, P. S. L.; SUZIGAN, S.; CARVALHO, H. F.; TABOGA, S. R. Structural characterization and distribution of elastic system fibers in the human prostate and some prostatic lesions. **Brazilian Journal of Morphological Sciences**, São Paulo, v. 20, n. 2, p. 101-107, 2003.
219. VIS AN, VAN DER KWAST TH. Prostatic intraepithelial neoplasia and putative precursor lesions of prostate cancer: A clinical perspective. **BJU** (british journal of urology) **International**, Oxford, v. 88, n. 2, p. 147-157, 2001.
220. VISSE, R. & NAGASE, H. Matrix metalloproteinases and tissue inhibitors of metalloproteinases: structure, function, and biochemistry. **Circulation Research,** Baltimore, v. 92, n. 8, p. 827–829, 2003.
221. WANG Y. The role and regulation of urokinase-type plasminogen activator receptor gene expression in cancer invasion and metastasis. **Medicinal research reviews**, New York, v. 21, n. 2, p. 146–170, 2001.
222. WANG, W.; BERGH, A.; DAMBER, J.E Morphological Transition of Proliferative InflammatoryAtrophy to High-Grade Intraepithelial Neoplasia and Cancer in Human Prostate. **The Prostate**, New York, v. 69, n. 13, p.1378-1386, 2009.
223. WATERS, D.J.; BOSTWICK, D.G. Prostatic intraepithelial neoplasia occurs spontaneously in the canine prostate. **Journal of Urology**, Hagerstown, v. 157, n. 2, p.713-716 1997a.

224. WATERS, D.J., BOSTWICK, D.G. The canine prostate is a spontaneous model of intraepithelial neoplasia and prostate cancer progression. **Anticancer Research**, Athens**,** v.17, n. 3A, p.1467–1470, 1997b.
225. WATERS, D.J.; PATRONEK, G.J.; BOSTWICK, D.G.; GLICKMAN, L.T. Comparing the age at prostate cancer diagnosis in humans and dogs **Cancer Inst**, v. 88, n. 22, p. 1686-1687, 1996.
226. WATERS, D. J.; HAYDEN, D. W.; BELL, F. W.; KLAUSNER, J. S.; QIAN, J.; BOSTWICK, D. G. Prostatic intraepithelial neoplasia in dogs with spontaneous prostate cancer. **The Prostate**, New York, v.30, n.2, p.92-97, 1997.
227. WEINBERG, R. A. Molecular mechanisms of carcinogenesis **Scientific American**, New York, n. 4, p. 01-12, 1996.
228. WERB, Z.; ASHKENAS, J.; MACAULEY, A.; WIESEN, J. F. Extracellular matrix remodeling as a regulator of stromal-epithelial interactions during mammary gland development, involution and carcinogenesis. **Brazilian Journal of Medical and Biological Research**, Ribeirão Preto, v. 29, n. 9, p. 1087-1097, 1996.
229. WILSON, J.D. The pathogenesis of benign prostatic hyperplasia. **American journal of medicine**, New York, v.68, n. 5, p.745-56, 1980.
230. WILSON, M.J.; NORRIS, H.; WOODSON, M.; SINHA, A.A.; ESTENSEN, R.D. Effects of aging and castration on plasminogen activator and metalloprotease activities in the rat prostate complex. **Celular and Molecular Biology Research**, New York, v. 41, n. 6, p. 603-612, 1995.
231. WILSON, M.J.; SELLERS, R.G.; WIEHR, C.; MELAMUD, O.; PEI, D.; PEEHL, D. M. Expression of matrix metalloproteinase-2 and -9 and their inhibitors, tissue inhibitor of metalloproteinase-1 and -2, in primary cultures of human prostatic stromal and epithelial cells. **Journal of Cellular Physiology** Philadelphia, v. 191, n. 5, p. 208–216, 2002.
232. WINKLER, S., REIMANN-BERG, N., MURUA, E.H., LOESCHKE, S., EBERLE, N., HOINGHAUS, R., NOLTE, I., BULLERDIEK, J.,. Polysomy 13 in a canine prostate carcinoma underlining its significance in the development of prostate cancer. **Cancer Genetics and Cytogenetics**, New York, v. 169, n. 2, p. 154–158, 2006.
233. WINTER, M.D.; LOCKE, J.E.; PENNINCK, D.G. Imaging diagnosis– urinary obstruction secondary to prostatic lymphoma in a young dog. **Veterinary Radiology and Ultrasound,** Raleigh, v. 47, n. 6, p. 597–601, 2006.
234. WOESSNER, J. F. Matrix metalloproteinases and their inhibitors in connective tissue remodeling **The FASEB journal**, Bethesda, v. 5, n. 8, p. 2145-2154, 1991.
235. WOLF C, CHENERD MP, DURAND DE GROSSOUVRE P, BELLOCQ JP, CHAMBON P, BASSET P. Breast-cancer-associated stromelysin-3 gene is expressed in basal cell carcinoma and during cutaneous wound healing.

Journal of investigative dermatology, Baltimore**,** v. 99, n. 6, p. 870-872, 1992.

236. WOLFF, J. M.; FANDEL,T.; BORCHERS, H.; BREHMER, B. J.R.; JAKSE, G. Transforming growth factor-β1 serum concentration in patients with prostatic cancer and benign prostatic hyperplasia. **British journal of urology**, Oxford, v.81, n. 3, p. 403-405, 1998.
237. WYSOCKI, A.B.; STAIANO, C.L.; GRINNELL, F. Wound fluid from chronic leg ulcers contains elevated levels of metalloproteinases MMP-2 and MMP-9. **Journal of investigative dermatology,** Baltimore, v. 101, n. 1, p. 64–68, 1993.
238. ZENG, H.; XIAO, Y.; LU, G.; CHEN, Y. Immunohistochemical studies of the expression of matrix metalloproteinase-2 and metalloproteinase-9 in human prostate cancer. **Journal of Huazhong University of Science and Technology Medical Science** , Wuhan, v. 23, n. 4, p. 373-4,379, 2003.
239. ZIADA, A., ROSENBLUM, M., CRAWFORD, E.D. Benign prostatic hyperplasia: an overview. **Urology**, New York , v.53, n. 3A, (SUP-44p) p.1-6, 1999.

CAPÍTULO 2 - EXPRESSÃO E CORRELAÇÃO ENTRE MMP-2 E MMP-9 EM PRÓSTATAS CANINAS NORMAIS E COM LESÕES PROLIFERATIVAS

RESUMO

Nas espécies humana e canina lesões displásicas da próstata, como a neoplasia intra-epitelial prostática (PIN) e a atrofia inflamatória proliferativa (PIA), são estudadas quanto ao potencial de malignidade. As metaloproteinases (MMP) são enzimas proteolíticas envolvidas no processo de invasão tumoral e metástase, causando degradação da matrix extracelular (MEC) e da membrana basal. Este trabalho teve por objetivo verificar a imunomarcação de MMP-2 (gelatinase A) e MMP-9 (gelatinase B), assim como a correlação entre as mesmas no tecido prostático canino normal e com alterações proliferativas, incluindo a hiperplasia prostática benigna (HPB), a PIA, a PIN e o carcinoma, buscando avaliar o papel dessas enzimas no remodelamento da matriz extracelular e no processo de invasão tumoral e metástase. Foram analisadas em um microarranjo de tecido, contendo 149 cores de 57 próstatas de cães adultos, não castrados com ou sem histórico de afecções nesta glândula. Destas, foram avaliados 298 cores dos quais obtiveram-se 363 diagnósticos, sendo 36 (9,9%) normais, 49 (13,5%) HPB, 132 (36,3%) PIA, 75 (20,7%) PIN e 71 (19,6%) carcinomas. Houve diferença no número de células imunomarcadas e na intensidade de imunomarcação dos anticorpos MMP-2 e MMP-9 entre as células epiteliais acinares e estromais periacinares em relação aos diagnósticos. Observou-se correlação entre os anticorpos MMP-2 e MMP-9 apenas em próstatas caninas com PIA quanto ao número de células imunomarcadas no epitélio acinar e no estroma periacinar, bem como quanto à intensidade de imunomarcação nas células estromais periacinares. Concluiu-se que há variação na expressão das gelatinases na próstata canina de acordo com a lesão, com menor expressão nas normais e com HPB e maior naquelas com PIA, PIN e carcinoma. A correlação entre MMP-2 e MMP-9 em próstatas caninas com PIA indica que a inflamação influencia a atividade dessas enzimas, com aumento simultâneo na expressão de ambas no microambiente inflamatório.

Palavras-chave: cão, gelatinases, TMA, HPB, PIA, PIN, carcinoma prostático.

EXPRESSION AND CORRELATION OF MMP-2 AND MMP-9 IN CANINE PROSTATE NORMAL AND WITH PROLIFERATIVE DISORDERS

ABSTRACT

Humans and dogs show dysplastic lesions in the prostate, such as prostatic intraepithelial neoplasms (PIN) and proliferative inflammatory atrophy (PIA), which are studied due to their malignance potential. The matrix metalloproteinases (MMP) are a family of proteolytic enzymes thought to play an important role in tumor invasion and metastasis in face of their ability to degrade the extracellular matrix (ECM) and basement membrane. So, this study aimed to evaluate the expression of MMP-2 (gelatinase A) and MMP-9 (gelatinase B) as well as the correlation of them in normal in normal canine prostate tissue and also in tissue with proliferative disorders, including benign prostatic hyperplasia (HPB), PIA, PIN and carcinoma, and therefore establish relation among the role of these enzymes and the remodeling of the ECM and the tumor invasion and metastasis. For this, it was performed tissue microarray of 149 paraffin-embedded fragments of prostate tissue selected from 57 prostates of non-castrated adult dogs with or without prostatic diseases. A total of 298 cores were analyzed and it was made 363 diagnoses: 36 (9.9%) normal, 49 (13.5%) BPH, 132 (36.3%) PIA, 75 (20.7%) PIN and 71 (19.6%) carcinomas. It was observed differences in cytoplasmatic immunohistochemical staining by MMP-2 and MMP-9 antibodies in relation to the cell number and intensity of labeling of the acinar epithelial and stromal perilobular cells between normal tissue and in those with proliferative disorders. A correlation between MMP-2 and MMP-9 antibodies occurred just in canine prostates with PIA in relation to the number of labeled cells in acinar epithelium and perilobular stroma, as well as, the staining intensity in the perilobular stromal cells. Thus, it can conclude that there was variation in gelatinases expression in canine prostate according to the lesion. Less expression was in normal and BPH and higher in PIA, PIN and carcinoma. Correlation between gelatinases in canine prostates with PIA suggests that the inflammation likely influenced the activity of these enzymes with simultaneous increase in expression of both

Keywords: dog, gelatinases, TMA, BPH, PIA, PIN, prostatic carcinoma.

INTRODUÇÃO

A próstata canina tem sido estudada devido às similaridades com a glândula humana em relação à ocorrência natural e influência hormonal no desenvolvimento de afecções como a hiperplasia prostática benigna (HPB) e o carcinoma prostático (CP) (LEROY & NORTHRUP, 2009).

Algumas lesões displásicas que acometem a próstata do homem são consideradas pré-malignas, como a neoplasia intra-epitelial prostática (PIN), seja por similaridades morfológicas com o câncer ou por envolverem fatores potencialmente carcinogênicos (DE MARZO et al., 2006). Outras, como a atrofia inflamatória proliferativa (PIA), são alvo de contínua investigação, já que há controvérsia acerca do seu potencial pré-maligno (WANG et al., 2009). Nos cães, como nos humanos, a PIN tem sido descrita e caracterizada como uma lesão pré maligna, frequentemente em concomitância com o câncer (WATERS & BOSTWICK, 1997). Já a PIA, uma lesão displásica e inflamatória bem estabelecida na próstata do homem (DE MARZO et al., 2006), é referida em apenas dois estudos sobre a próstata canina (RODRIGUES, 2007; DI SANTIS, 2007), sendo inferido seu potencial pré-maligno (DI SANTIS, 2007).

A invasão tumoral consiste de etapas que incluem a interação das células neoplásicas com a matriz extracelular (MEC), a destruição hidrolítica desta pela liberação de enzimas proteolíticas e a subsequente migração das células tumorais através da área destruída (DEL MAESTRO et al.,1990; AMBIRU et al., 1997).

Dentre as enzimas proteolíticas envolvidas na invasão tumoral estão as matrizes de metaloproteinase (MMP), que constituem um grupo de endopeptidases cálcio-zinco-dependentes, com atividade hidrolítica sobre proteínas extracelulares como colágeno, elastina, laminina, fibronectina e proteoglicanos (ISHIZUYAOKA et al., 2000; QUARANTA, 2000). São classificadas de acordo com critérios estruturais e funcionais em cinco grupos de diferentes especificidades ao substrato (SHINGLETON et al., 1996): colagenases (MMP-1, MMP-8 e MMP-13), gelatinases (MMP-2 e MMP-9), estromalisinas (MMP-3, MMP-10, MMP-11 e MMP-26), matrilisina (MMP-7) e metaloproteínas de membrana (MT-MMP) (MMP-14, MMP-15, MMP-16, MMP-17, MMP-24 e MMP-25, também conhecidas como MT1-MMP a MT6-MMP, respectivamente.) (CAWSTON, 1998).

Nos humanos as proteinases MMP-2 (gelatinase A; 72 kDa) e MMP-9 (gelatinase B; 92 kDa) são conhecidas como promotores de invasão e metástase em uma variedade de tumores, incluindo os de cólon (KARAKIULAKIS et al., 1997), de mama (BACHMEIER et al., 2001) e de cérebro (PAGENSTECHER et al., 2001). A expressão de MMP-2 e MMP-9 em tecidos prostáticos benignos e malignos são também documentadas (VARANI, et al., 2001; WILSON et al., 2002). Essas proteínas clivam o subproduto do colágeno, sendo a MMP-2 capaz de degradar componentes do tecido conjuntivo, enquanto a MMP-9 é predominantemente expressa pelas células do estroma (EGEBLAD & WERB, 2002), incluindo polimorfonucleares e macrófagos (NAGAOKA & HIROTA, 2000).

Quanto ao carcinoma prostático humano, BREHMER et al. (2003) acreditam na provável correlação entre a expressão de MMP e o escore de Gleason. Afirmam ainda o aumento da expressão de MMP-9 em tumores não palpáveis. Também, JUNG et al. (2003) demonstraram elevada expressão de MMP-9 no plasma sanguíneo de ratos com câncer prostático progressivo, sugerindo a avaliação sérica dos níveis de MMP-9 como ferramenta para monitorar a progressão do carcinoma prostático humano.

O envolvimento de MMP-2 e MMP-9 nos tumores caninos e a relação dessas com o grau tumoral foram demonstrados pela primeira vez por LOUKOPOULOS et al. (2003). No entanto, estudos anteriores já haviam demonstrado essas proteínas em tumores caninos e tecidos normais, sendo detectadas em cães com osteossarcoma (LANA et al., 2000) e mastocitoma cutâneo (LEIBMAN et al., 2000) em níveis mais elevados do que no tecido estromal não afetado. Contudo, não há registros até o momento sobre a participação das MMP nos processos benignos e malignos da próstata canina.

Assim, este trabalho teve por objetivo verificar a expressão de MMP-2 e MMP-9, bem como a correlação entre as mesmas no tecido prostático canino normal e com alterações proliferativas, incluindo a HPB, a PIN, PIA e o carcinoma, buscando avaliar o papel dessas enzimas no remodelamento da MEC e no processo de invasão tumoral e metástase.

MATERIAL E MÉTODOS

a) Material e avaliação histomorfológica

Foram utilizadas 57 próstatas de cães acima de quatro anos, não castrados e que apresentassem ou não histórico de afecção prostática, sendo proveniente da rotina necroscópica do Setor de Patologia Animal da Escola de Veterinária da Universidade Federal de Goiás, Goiânia, GO e do Serviço de Patologia Veterinária da Faculdade de Medicina Veterinária e Zootecnia da Universidade Estadual Paulista "Júlio de Mesquita Filho", Botucatu, SP.

Após a colheita, as próstatas eram identificadas e inicialmente seccionadas em um corte transversal medial para melhor penetração do fixador, garantindo adequada fixação do tecido prostático. Quando grandes, as glândulas eram seccionadas em dois cortes transversais, obtendo-se as porções cranial (PC), medial (PM) e caudal (PD). As próstatas foram fixadas em formol tamponado a 10% durante 48 horas e mantidas em álcool 70º até o processamento e inclusão em parafina. Na sequência, foram confeccionados cortes de 3µm, distendidos em lâminas histológicas e corados por hematoxilina e eosina para a avaliação histomorfológica.

A classificação histomorfológica incluiu glândulas normais e com lesões proliferativas, classificadas de acordo com os critérios de DORFMAN & BARSANTI (1995) para HPB; DI SANTIS (2007) para PIA, com subclassificação quanto ao infiltrado inflamatório periacinar, podendo ser discreto, moderado e acentuado; BOSTWICK (1995) para PIN; e SUGAR (2006) para carcinoma. A análise das lâminas foi realizada em microscópio óptico, inicialmente em menor aumento (32x), seguindo-se aos aumentos subsequentes (100x, 250x e 400x).

Como a proposta deste estudo foi a de avaliar o tecido prostático normal e com lesões proliferativas específicas (HPB, PIA, PIN, e carcinoma), enfocando morfologia e imunomarcação citoplasmática de MMP-2 e MMP-9 em ambas as formas ativas e passivas nas mesmas. Vale ressaltar que, uma próstata pôde ser fonte de mais de uma amostra para o estudo, já que lesões prostáticas distintas e concomitantes são comuns, bem como a concomitância de tecido prostático

normal e alterado. Assim, das 57 próstatas analisadas foram obtidas 389 blocos e 493 diagnósticos.

b) *Tissue Microarray* (TMA)

Para a realização da técnica de microarranjo de tecido (TMA) conforme critérios propostos por ANDRADE et al. (2007), foram selecionadas 100 lâminas com os diferentes diagnósticos dentre as 389 avaliadas na classificação histomorfológica. Na sequência, para a confecção do bloco de TMA, foram selecionados 149 cores teciduais dos 100 blocos selecionados.

As 149 amostras foram marcadas nas lâminas de referência e identificadas nos blocos doadores, dos quais foram retirados cilindros de 1mm de diâmetro *(Tissue MicroArray builder* 20010.2, Histopathology Ltd, Hungary), estes transferidos para o bloco receptor (TMA) (KONONEN et al., 1998; BUBENDORF et al., 2001). Neste também foi incluída uma amostra de placenta humana normal para a orientação da leitura e identificação das demais amostras, sendo que esta também serviu como controle positivo dos anticorpos anti-MMP-2 e anti-MMP-9 na técnica de imunoistoquímica.

Para melhor aproveitamento do bloco de TMA e seguindo os propósitos de ANDRADE et al. (2007), foram obtidos 40 cortes seqüenciais de 3µm, numerados e distendidos sobre lâminas silanizadas, Star Frost White (Sakura, ready to use, Germany - Dako 9545-1), que foram banhadas em parafina e estocadas sob congelamento à temperatura de -20°C, para posterior utilização na técnica de imunoistoquímica. Da sequência de cortes, a primeira (1) e a última (40) lâmina foram submetidas a coloração de HE para a confirmação da presença de áreas com as lesões selecionadas nos blocos doadores.

c) Imunoistoquímica

Da sequência de 40 cortes obtidos do bloco de TMA, foram submetidos à reação de imunoistoquímica quatro, sendo as lâminas de número sete e 36 para MMP-2, e seis e 35 para MMP-9, para a repetição das reações em níveis

diferentes e obtenção de amostra representativa das lesões estudadas (ANDRADE et al., 2007).

Seguiram-se as etapas de desparafinização, hidratação e lavagem em água destilada. Para o anticorpo monoclonal anti-MMP-2, clone A-Gel VC2 (DBS - Mob 312) foi empregada a diluição de 1:25 e a recuperação antigênica em banho-maria a 96ºC, por 30 minutos, com tampão citrato 10mM, pH 6,0, pré-aquecido. Para o anticorpo policlonal anti-MMP-9 (Dako A0150) foram utilizadas a diluição de 1:200 e a recuperação antigênica em banho-maria a 96ºC, por 20 minutos, com tampão TRIS-EDTA pH 9,0, pré-aquecido. Os bloqueios da peroxidase endógena foram realizados com H_2O_2 a 8% e posteriormente procedeu-se a incubação em solução de leite em pó a 10% (Molico® - 10g/100 ml H_2O destilada), para bloqueio de fundo. A incubação de ambos os anticorpos se deu em câmara úmida, durante 18 horas, a 4°C. Como anticorpo secundário utilizou-se o sistema de amplificação de sinais Advance HRP (Dako K4068) e, para a visualização da reação, DAB - diaminobenzidina - (Dako K3468-1). Tampão TRIS pH 7,4 e água destilada foram utilizados entre as etapas para a lavagem das lâminas. Os cortes foram submetidos à contracoloração em Hematoxilina de Mayer, lavagem, desidratação, diafanização, montagem com resina sintética e análise em microscópio óptico.

Como controle positivo das reações para os anticorpos MMP-2 e MMP-9 foram utilizadas amostras teciduais de placenta humana. Para controle negativo, amostras de próstata canina foram incubadas com tampão TRIS pH 7,4.

A intensidade de imunomarcação citoplasmática dos anticorpos foi avaliada de forma semi-quantitativa, utilizando-se os escores zero quando negativa e um, dois e três para as marcações discreta, moderada e acentuada, respectivamente. Para a avaliação do número de células imunomarcadas empregou-se os escores zero quando negativo e um, dois, três e quatro quando 1 a 25%, 26 a 50%, 51 a 75% e 76 a 100% das células da lesão avaliada apresentavam-se imunomarcadas, respectivamente. As variáveis número de células imunomarcadas e intensidade de imunomarcação foram avaliadas nas células epiteliais e estromais periacinares.

d) Análise estatística

Foram utilizados dados descritivos e os testes Kruskal-Wallis e Mann Whitney para a comparação das variáveis número de células imunomarcadas e intensidade de imunomarcação dos anticorpos entre os diagnósticos. Ainda, o teste correlação de Spearman foi utilizada para correlacionar a expressão dos anticorpos em próstatas normais e com lesões proliferativas. Os dados foram processados nos programas Excel 2007 e SPSS (Statistical Package for the Social Science), versão 16.0, sendo considerado efeito significativo quando $p<0,05$.

RESULTADOS

No intuito de se obter o maior número de lesões por amostra e, portanto, maior representatividade, foram utilizados diferentes níveis de corte do bloco de TMA. Desta forma, pela análise das lâminas de TMA de número um e quarenta coradas em HE foram obtidos 363 diagnósticos das 298 cores.

Dos 363 diagnósticos, 36 (9,9%) eram glândulas normais, 49 (13,5%) HPB, 132 (36,3%) PIA, 75 (20,7%) PIN e 71 (19,6%) carcinomas. Dentre os focos PIA, 73 (55,3%) eram discretos (PIA-D), 41 (31,1%) moderados (PIA-M) e 18 (13,6%) acentuados (PIA-A).

Quanto à imunoistoquímica, foi obtida imunomarcação citoplasmática tanto para MMP-2 quanto para MMP-9, com a expressão destes variando desde o escore zero ao quatro para o número de células imunomarcadas e de zero a três para a intensidade de imunomarcação a depender do tipo de diagnóstico (Figuras 1 e 2).

Observou-se diferença estatística quando comparadas as variáveis número de células imunomarcadas e intensidade de imunomarcação dos anticorpos MMP-2 e MMP-9 nas células epiteliais acinares e estromais periacinares em relação ao diagnóstico (Kruskal-Wallis, $p<0,05$), sendo apresentados os dados descritivos na tabela 1.

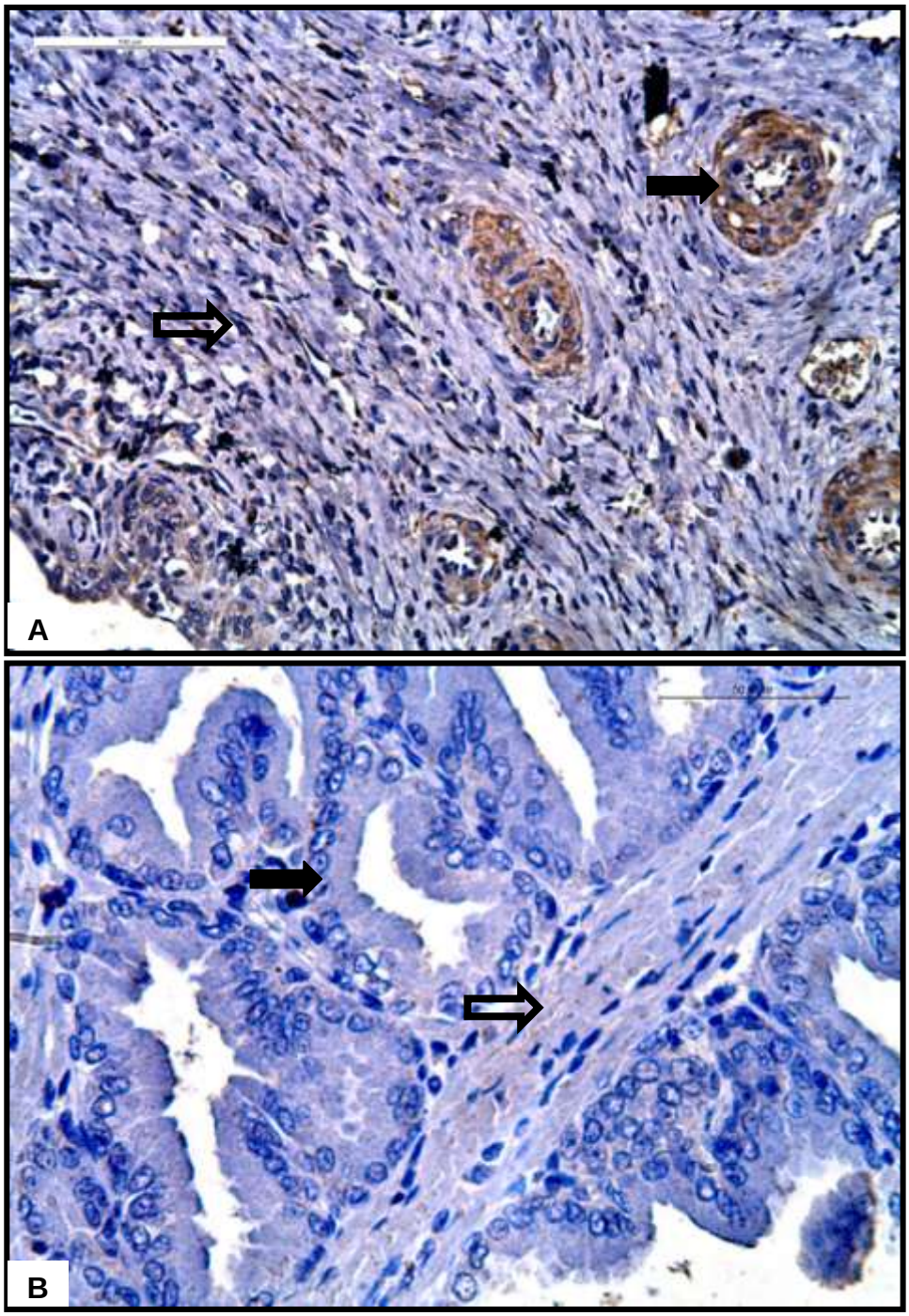

FIGURA 1 - Fotomicrografias de próstata canina com imunomarcação citoplasmática para MMP-2. A) Carcinoma prostático. Células epiteliais (seta cheia) e estromais (seta vazada) imunomarcadas com escore dois em intensidade de imunomarcação. Células epiteliais (seta cheia) com escore quatro e estromais (seta vazada) com escore três para número de células imonoimunomarcadas. IHQ, objetiva 40x. B) Ausência de imunomarcação para MMP-2 tanto em células epiteliais (seta cheia) quanto estromais (seta vazada) no tecido prostático normal. IHQ, objetiva 40x.

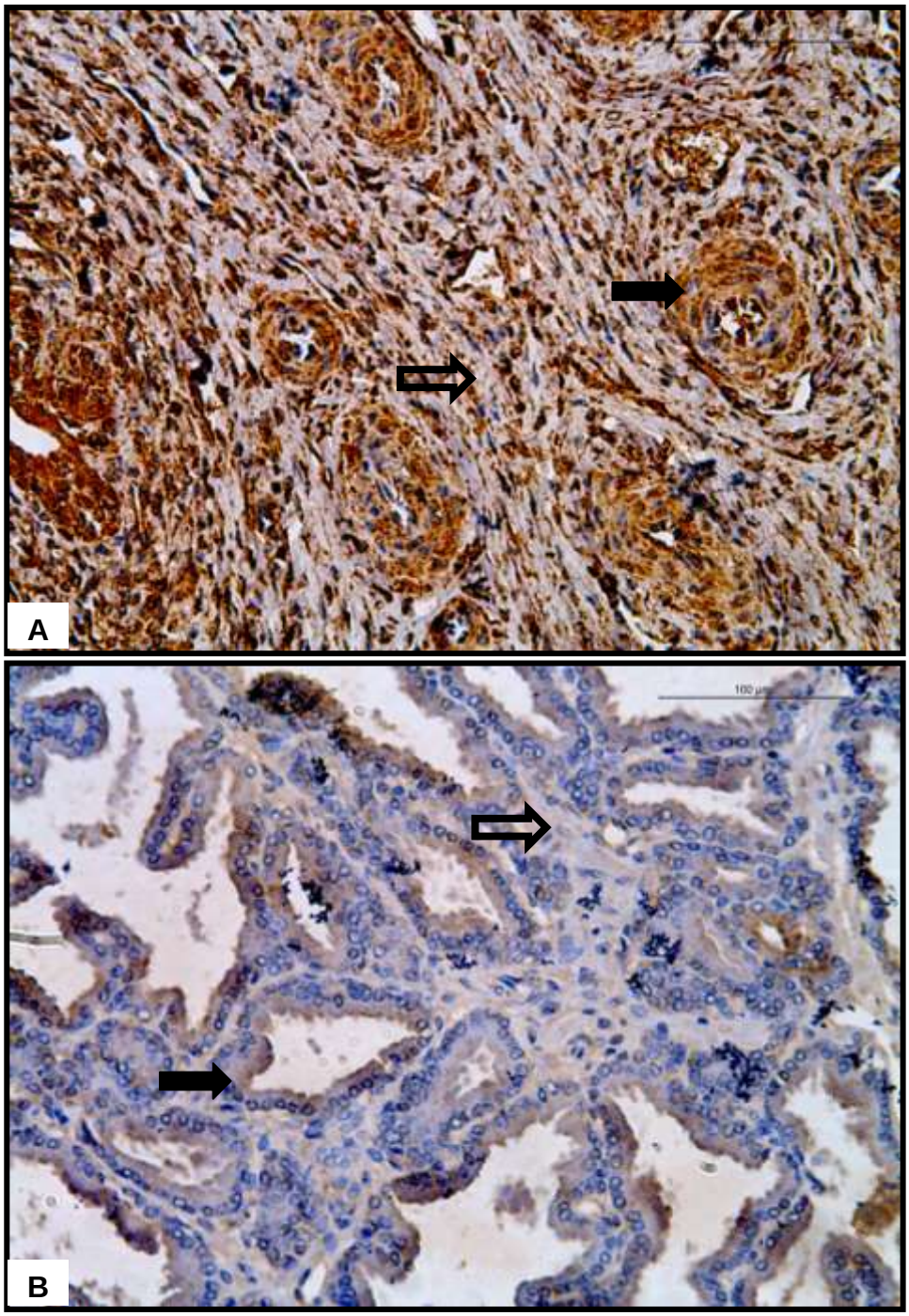

FIGURA 2 - Fotomicrografias de próstata canina com imunomarcação citoplasmática para MMP-9. A) Carcinoma prostático. Células epiteliais (seta cheia) e estromais (seta vazada) com escore três para intensidade de imunomarcação e escore quatro para número de células imunomarcadas. IHQ, objetiva 40x. B) HPB com imunomarcação positiva para MMP-9. Células epiteliais (seta cheia) e estromais (seta vazada) com escore um para intensidade de imunomarcação e escore dois para o número de células imunomarcadas. IHQ, objetiva 20x.

TABELA 1 - Distribuição dos casos de acordo com os escores aplicados às variáveis número de células imunomarcadas e intensidade de imunomarcação dos anticorpos MMP-2 e MMP-9 nas células epiteliais acinares e estromais periacinares em relação ao diagnóstico

Diagnóstico	**Normal**		**HPB**		**PIA**		**PIN**		**Carcinoma**	
Anticorpo	**MMP-2** % (n=36)	**MMP-9** % (n=36)	**MMP-2** % (n=47)	**MMP-9** % (n=46)	**MMP-2** % (n=128)	**MMP-9** % (n=128)	**MMP-2** % (n=75)	**MMP-9** % (n=74)	**MMP-2** % (n=70)	**MMP-9** % (n=71)
Escores	**Número de células imunomarcadas no epitélio acinar**									
0 (0%)	88,9 (32)	5,6 (2)	36,2 (17)	4,3 (2)	1,6 (2)	0,0 (0)	0,0 (0)	0,0 (0)	2,9 (2)	0,0 (0)
1 (1 a 25%)	8,3 (3)	8,3 (3)	23,4 (11)	2,2 (1)	7,0 (9)	1,6 (2)	2,7 (2)	0,0 (0)	2,9 (2)	0,0 (0)
2 (26 a 50%)	0,0 (0)	11,1 (4)	23,4 (11)	10,9 (5)	11,7 (15)	3,9 (5)	12,0 (9)	4,1 (3)	10,0 (7)	4,2 (3)
3 (51 a 75%)	2,8 (1)	27,8 (10)	2,1 (1)	23,9 (11)	17,2 (22)	11,7 (15)	20,0 (15)	14,9 (11)	18,6 (13)	7,0 (5)
4 (76 a 100%)	0,0 (0)	47,2 (17)	14,9 (7)	58,7 (27)	62,5 (80)	82,8 (106)	65,3 (49)	81,1 (60)	65,7 (46)	88,7 (63)
Escores	**Intensidade de imunomarcação nas células epiteliais acinares**									
0 (negativa)	88,9 (32)	5,6 (2)	36,2 (17)	4,3 (2)	1,6 (2)	0,0 (0)	0,0 (0)	0,0 (0)	2,9 (2)	0,0 (0)
1 (discreta)	11,1 (4)	47,2 (17)	53,2 (25)	39,1 (18)	78,1 (100)	28,1 (36)	76,0 (57)	27,0 (20)	70,0 (49)	18,3 (13)
2 (moderada)	0,0 (0)	33,3 (12)	10,6 (5)	28,3 (13)	18,0 (23)	41,4 (53)	22,7 (17)	50,0 (37)	25,7 (18)	43,7 (31)
3 (acentuada)	0,0 (0)	13,9 (5)	0,0 (0)	28,3 (13)	2,3 (3)	30,5 (39)	1,3 (1)	23,0 (17)	1,4 (1)	38,0 (27)
Escores	**Número de células imunomarcadas no estroma periacinar**									
0 (0%)	86,1 (31)	13,9 (5)	39,6 (19)	8,7 (4)	7,0 (9)	3,9 (5)	8,0 (6)	1,4 (1)	7,1 (5)	0,0 (0)
1 (1 a 25%)	2,8 (1)	33,3 (12)	14,6 (7)	23,9 (11)	11,7 (15)	13,3 (17)	10,7 (8)	17,6 (13)	10,0 (7)	12,7 (9)
2 (26 a 50%)	0,0 (0)	27,8 (10)	8,3 (4)	15,2 (7)	21,1 (27)	18,8 (24)	20,0 (15)	21,6 (16)	15,7 (11)	25,4 (18)
3 (51 a 75%)	2,8 (1)	13,9 (5)	14,6 (7)	8,7 (4)	22,7 (29)	13,3 (17)	25,3 (19)	25,7 (19)	25,7 (18)	22,5 (16)
4 (76 a 100%)	8,3 (3)	11,1 (4)	22,9 (11)	43,5 (20)	37,5 (48)	50,8 (65)	36,0 (27)	33,8 (25)	41,4 (29)	39,4 (28)
Escores	**Intensidade de imunomarcação nas células estromais periacinares**									
0 (negativa)	86,1 (31)	13,9 (5)	39,6 (19)	8,7 (4)	7,0 (9)	3,9 (5)	8,0 (6)	1,4 (1)	7,1 (5)	0,0 (0)
1 (discreta)	11,1 (4)	83,3 (30)	43,8 (21)	60,9 (28)	85,2 (109)	59,4 (76)	80,0 (60)	73,0 (54)	78,6 (55)	66,2 (47)
2 (moderada)	2,8 (1)	0,0 (0)	16,7 (8)	26,1 (12)	7,8 (10)	30,5 (39)	12,0 (9)	23,0 (17)	12,9 (9)	25,4 (18)
3 (acentuada)	0,0 (0)	2,8 (1)	0,0 (0)	4,3 (2)	0,0 (0)	6,3 (8)	0,0 (0)	2,7 (2)	1,4 (1)	8,5 (6)

Quando aplicado o teste Mann-Whitney para a comparação entre os diagnósticos em relação às variáveis número de células imunomarcadas e intensidade de imunomarcação da MMP-2 nas células epiteliais e estromais verificou-se diferença entre normais e HPB, PIA, PIN e carcinoma e entre HPB e PIA, PIN e carcinoma, respectivamente. Já na comparação entre a intensidade de infiltrado inflamatório na PIA em relação às variáveis estudadas não foi observada diferença estatística (Tabela 2).

Na comparação entre os diagnósticos em relação às variáveis número de células imunomarcadas e intensidade de imunomarcação da MMP-9 nas células epiteliais e estromais verificou-se diferença entre tecido prostático normal e PIA, PIN e carcinoma. Entre tecido prostático normal e hiperplásico verificou-se diferença em relação ao número de células imunomarcadas e intensidade de imunomarcação das células estromais. Com relação aos diagnósticos HPB e PIA, assim como entre HPB e PIN a diferença estatística foi apenas quanto à variável número de células imunomarcadas no epitélio acinar. Entre HPB e carcinoma foi observada diferença estatística no número de células imunomarcadas e na intensidade de imunomarcação das células epiteliais acinares. Ainda, houve diferença entre PIN e carcinoma quanto à intensidade de imunomarcação das células acinares.

Quanto aos tipos de PIA foi verificada diferença entre PIA-D e PIA-M quanto ao número de células imunomarcadas e intensidade de imunomarcação das células estromais periacinares, bem como entre PIA-D e PIA-A em relação ao número de células estromais imunomarcadas (Tabela 2).

TABELA 2 - Comparação entre os diagnósticos em relação às variáveis número de células imunomarcadas e intensidade de imunomarcação de MMP-2 e MMP-9 nas células epiteliais e estromais

	Diagnóstico	Número de casos	Média de postos NCMEP	Média de postos IMEP	Médias de postos NCMES	Média de postos IMES
MMP-9	Normal	36	122,2[a]	129,7[a]	105,6[a]	121,6[a]
	HPB	46	144,6[a]	159,7[ab]	168,9[b]	173,3[b]
	PIA	128	188,9[b]	184,0[cb]	196,8[b]	190,3[b]
	PIN	74	186,8[b]	176,1[b]	176,2[b]	173,9[b]
	Carcinoma	71	199,2[b]	205,6[c]	188,5[b]	191,7[b]
		Tipos de PIA				
	PIA D	71	63,8[a]	64,7[a]	56,2[a]	59,5[a]
	PIA M	39	65,4[a]	64,6[a]	70,8[b]	73,3[b]
	PIA A	18	65,4[a]	63,4[a]	83,5[b]	65,3[ab]
	Diagnóstico	**Número de casos**	**Média de postos NCMEP**	**Média de postos IMEP**	**Médias de postos NCMES**	**Média de postos IMES**
MMP-2	Normal	36	33,7[a]	43,0[a]	63,6[a]	61,6[a]
	HPB	46	91,9[b]	134,8[b]	136,5[b]	155,7[b]
	PIA	128	208,5[c]	199,8[c]	199,7[c]	195,0[c]
	PIN	74	217,1[c]	207,2[c]	198,5[c]	199,4[c]
	Carcinoma	71	214,9[c]	207,8[c]	208,8[c]	204,3[c]
		Tipos de PIA				
	PIA D	71	62,0[a]	61,6[a]	66,0[a]	65,7[a]
	PIA M	39	65,7[a]	65,4[a]	63,1[a]	64,0[a]
	PIA A	18	73,7[a]	73,7[a]	61,4[a]	60,8[a]

Letras iguais na mesma coluna não diferem entre si pelo teste U-Mann Whitney ($p<0,05$). NCMEP – número de células imunomarcadas no epitélio acinar; IMEP – intensidade de imunomarcação nas células do epitélio acinar; NCMES - número de células imunomarcadas no estroma periacinar; IMES - intensidade de imunomarcação nas células do estroma periacinar.

Observou-se correlação entre os anticorpos MMP-2 e MMP-9 apenas em próstatas caninas com PIA quanto ao número de células imunomarcadas no epitélio acinar, número de células imunomarcadas no estroma periacinar e intensidade de imunomarcação nas células estromais periacinares (Tabela 3).

TABELA 3 – Correlação entre MMP-2 e MMP-9 em próstatas caninas normais, com HPB, PIA, PIN e carcinoma de acordo com o número de células imunomarcadas e a intensidade de imunomarcação em células epiteliais e estromais

		Correlação de Spearman entre MMP-2 e MMP-9			
Diagnósticos		**NCMEP**	**IMEP**	**NCMES**	**IMES**
Normal	r	-0,088	-0,276	-0,258	-0,084
	p	0,609	0,103	0,129	0,628
HPB	r	0,097	0,13	0,106	0,263
	p	0,525	0,393	0,483	0,077
PIA	r	0,316	0,077	0,223	0,183
	p	0,001	0,395	0,013	0,042
PIN	r	0,053	0,076	0,114	0,166
	p	0,652	0,517	0,333	0,158
Carcinoma	r	-0,021	0,145	0,130	0,002
	p	0,864	0,230	0,283	0,985

($p<0,05$). NCMEP – número de células imunomarcadas no epitélio acinar; IMEP – intensidade de imunomarcação nas células do epitélio acinar; NCMES - número de células imunomarcadas no estroma periacinar; IMES - intensidade de imunomarcação nas células do estroma periacinar

DISCUSSÃO

As gelatinases MMP-2 e MMP-9 têm sido estudadas tanto em tecidos normais quanto naqueles com alterações benignas e malignas em diferentes espécies, incluindo a canina (MUNGALL & POLLITT, 1999; LANA et al., 2000; BREHMER et al., 2003; LOUKOPOULOS et al., 2003; DELELLA et al., 2010), já que são enzimas proteolíticas capazes de degradar componentes do tecido conjuntivo, como os da MEC, durante a remodelação tecidual, que ocorre em eventos fisiológicos e patológicos (LOKESHWAR, 1999; EGEBLAD & WERB, 2002; MOOK et al., 2004). Contudo, não há avaliação anterior dessas metaloproteinases na próstata canina normal e com lesões benignas, displásicas

e malignas, como a realizada neste estudo, no qual se constatou a expressão de MMP-2 e MMP-9 desde o tecido prostático normal ao neoplásico.

In vivo, a expressão das MMP ocorre nas células tumorais e nas estromais adjacentes ao tumor invasivo, fornecendo um mecanismo eficiente para a degradação da MEC. Pode ser que ambos os componentes celulares contribuam em pontos diferentes da cascata metastática. Segundo APARICIO et al. (1999), as células tumorais positivas para MMP podem contribuir para o crescimento e invasão do tumor, enquanto o elemento estromal colabora no processo de remodelação que ocorre no tecido adjacente ao tumor.

Neste estudo, a expressão de MMP-2 e MMP-9 foi verificada tanto nas células epiteliais quanto estromais do tecido prostático canino, independente da condição histomorfológica, semelhante ao que ocorre na próstata humana (BREHMER et al., 2003) e de ratos (DELLELA et al., 2010). Ainda, embora tenham avaliado a expressão de MMP-2 e MMP-9 em tecidos neoplásicos caninos de origem não prostática, LANA et al. (2000), LEIBMAN et al. (2000) e LOUKOPOULOS et al. (2003) relatam maior imunomarcação dessas enzimas nas células tumorais que nas estromais perineoplásicas.

A diferença verificada neste estudo quando comparadas as variáveis número de células imunomarcadas e intensidade de imunomarcação de MMP-2 e MMP-9 nas células epiteliais acinares e estromais periacinares em relação ao diagnóstico, indica que essas enzimas apresentam expressão variável no tecido prostático canino em função da classificação histomorfológica. Neste contexto, constatou-se maior expressão epitelial e estromal de MMP-2 nas glândulas com PIA, PIN e carcinoma em relação às normais e com HPB. Da mesma forma, BREHMER et al. (2003) e ZHONG et al. (2008) observaram maior expressão de MMP-2 e MMP-9 em próstatas humanas neoplásicas do que nas normais ou com HPB, respectivamente.

Quanto à comparação de expressão de MMP-2 entre as lesões pré-malignas (PIA e PIN) e o carcinoma, assim como entre os tipos de PIA avaliados neste estudo, constatou-se que não há variação na imunomarcação, sendo esta acentuada em todos. Em humanos, acredita-se que em tecidos malignos ocorra superexpressão de MMP e subexpressão de seus inibidores (TIMP), o que resulta em aumento da atividade proteolítica (BASSET et al., 1997; JOHNSEN et al.,

1998; BÖHLE & KALTHOFF, 1999), ampliando a capacidade de invasão da MEC e disseminação da neoplasia (Mc CAWLEY & MATRISIAN, 2001). Embora a avaliação de expressão das TIMP não tenha sido foco deste estudo, é possível que o mesmo ocorra com as lesões pré-neoplásicas e neoplásicas da próstata canina, já que houve aumento expressivo das MMP.

De acordo com BÖHLE & KALTHOFF (1999), a superexpressão das MMP é mediada por fatores de crescimento e citocinas secretados pelas células neoplásicas, estromais e inflamatórias. Neste contexto, é provável que a expressão aumentada de MMP-2 e MMP-9 na PIA da próstata canina seja, em grande parte, mediada pelas células inflamatórias presentes no estroma periacinar, característica esta que reforça o potencial pré-maligno da lesão citado por DI SANTIS (2007), visto que quanto maior a concentração de MMP maior a atividade de proteólise da MEC. Assim, tanto as células epiteliais displásicas da PIA quanto as inflamatórias presentes no estroma estariam envolvidas nos processos transformação neoplásica e invasão tumoral. Acerca disso, MOOK et al. (2004) também sugerem que o aumento na expressão de MMP-9 em tumores acompanhados de inflamação resulta em proteólise localizada e contribui para a invasão tumoral.

Assim como ocorreu com a MMP-2, o estudo imunoistoquímico da MMP-9 nas próstatas caninas indica que a expressão da gelatinase B é maior em glândulas com lesões pré-malignas e com carcinoma em relação às normais e com HPB. Ainda, a intensidade de imunomarcação da MMP-9 nas células epiteliais dos carcinomas é maior do que nas da PIN, sugerindo maior atividade proteolítica e, portanto, maior potencial de invasão do tecido prostático canino maligno em relação ao pré-maligno não acompanhado de inflamação, sendo esta hipótese fundamentada na descrição de que a gelatinase B é expressa principalmente por células malignas (MASSOVA et al., 1998; NAGAOKA & HIROTA, 2000).

Também, como não houve diferença nas variáveis de expressão da MMP-9 entre a PIA e o carcinoma, conclui-se que estas lesões apresentam o mesmo perfil de expressão para esta enzima, sendo provável que nos carcinomas as células tumorais sejam as principais responsáveis pelo aumento na expressão da MMP-9, como descreve ZHONG et al. (2008), ao passo que na PIA este aumento

parece ter maior relação com as células inflamatórias presentes no estroma. A maior expressão de MMP-9 no estroma dos tipos de PIA moderada e acentuada reforça esta ideia.

Na avaliação da correlação de expressão entre as gelatinases A e B no tecido prostático canino normal e com lesões benignas e malignas, foi verificada correspondência entre essas enzimas apenas em próstatas com PIA, ou seja, em um microambiente inflamatório as metaloproteinases 2 e 9 apresentam aumento de expressão concomitante e equivalente, particularmente nas células estromais, o que inicialmente sugere maior potencial de proteólise da MEC e da membrana basal, facilitando a incursão por células epiteliais glandulares com capacidade invasiva.

Contudo, isso é apenas uma possibilidade, já que não foi avaliada a expressão dos inibidores de metaloproteinases (TIMP), pois de acordo com BREHMER et al. (2003), a atividade equilibrada das MMP e seus inibidores é o principal fator responsável pelo controle de degradação proteolítica da MEC, ao passo que o desequilíbrio na ação dessas enzimas contribui para a progressão tumoral (LICHTINGHAGEN et al., 2002).

Ainda, outras proteínas podem estar envolvidas nessa cascata que resulta em degradação das barreiras biológicas, como é o caso do TGF-β que, segundo WILSON et al. (2002), regula a expressão de MMP-2 e MMP-9 no tecido prostático, o que significa dizer que há aumento dessas enzimas na presença de TGF-β, o que justifica o observado nas próstatas caninas com PIA.

CONCLUSÕES

Concluiu-se que há variação na expressão das gelatinases A e B (MMP-2 e MMP-9) na próstata canina de acordo com a lesão, com menor expressão nas normais e com HPB e maior naquelas com PIA, PIN e carcinoma. Ainda, a correlação entre MMP-2 e MMP-9 em próstatas caninas com PIA indica que a inflamação influencia a atividade dessas enzimas, com aumento simultâneo na expressão de ambas no microambiente inflamatório.

REFERÊNCIAS

1. AMBIRU, S.; MIYAZAKI, M. ITO, H.; NAKAGAWA, K.; SHIMIZU, H.; NUKUI, Y.; NOZAWA, S.; OKUNO,A.; YOSHITOMI, H.; NAKAJIMA, N. A prospective study of prognostic value of type IV collagenase activity in colorectal cancer tissue. **Digestive Diseases and Sciences,** New York, v. 42, n. 8, p 1660 – 1665, 1997.
2. ANDRADE, V. P.; CUNHA, I.W.; SILVA, E.M.S.; AYALA, F.; SATO, Y.; FERREIRA, S.S.; NASCIMENTO, C.F.; SOARES, F.A**.** O arranjo em matriz de amostras teciduais (*tissue microarray*): larga escala e baixo custo ao alcance do patologista **Jornal brasileiro de patologia e medicina laboratorial,** Rio De Janeiro, v. 43, n. 1, p. 55-60, 2007.
3. APARICIO, T.; KERMORGANT, S.; DESSIRIER, V.; LEWIN, M.J.M.; LEHY, T. Matrix metalloproteinase inhibition prevents colon cancer peritoneal carcinomatosis development and prolongs survival in rats. **Carcinogenesis**, Oxford, n. 20, n. 4, p. 1445-1452, 1999.
4. BACHMEIER, B.E.; NERLICH, A.G.; LICHTINGHAGEN, R.; SOMMERHOFF, C.P. Matrix metalloproteinases (MMPs) in breast cancer cell lines of different tumorigenicity. **Anticancer Research**, Athens, n. 21, p. 3821–3828, 2001.
5. BASSET, P.; OKADA, A.; CHENARD, M.P., KANNAN, R.; STOLL, I.; ANGLARD, P.; BELLOCQ, J.P.; RIO, M.C. Matrix metalloproteinases as stromal effectors of human carcinoma progression: therapeutic implications. **Matrix Biology,** Stuttgart, v.15, n.8, p.535-541, 1997.
6. BÖHLE, A.S.; KALTHOFF, H. Molecular mechanisms of tumor metastasis and angiogenesis. **Langenbeck's archives of surgery**, Berlin, v. 384, n. 2, p. 133-140, 1999.
7. BOSTWICK, D.G. High-grade prostatic intraepithelial neoplasia: the most likely precursor of prostate cancer. **Cancer**, Philadelphia, v.75, n.7, p.1823-1836, 1995.
8. BREHMER, B.; BIESTERFELD, S.; JAKSE, G. Expression of matrix metalloproteinases (MMP-2 and-9) and their inhibitors (TIMP-1 and -2) in prostate cancer tissue. **Prostate câncer and prostate diseases**, London, n. 6 p. 217-222, 2003.
9. BUBENDORF, L; NOCITO, A.; MOCH, H.; SAUTER, G. Tissue microarray (TMA) technology: miniaturized pathology archives for high-throughput in situ studies. **Journal of Pathology**, Sussex, v.195, n. 1, p.72–79, 2001.
10. CAWSTON, T. Matrix metalloproteinases and TIMPs: properties and implications for the rheumatic diseases. **Molecular Medicine Today,** Cambridge, v.4, n.3, p.130-137, 1998.
11. DE MARZO, A. M.; PLATZ, E. A.; EPSTEIN, J. I.; ALI, T.; BILLIS, A.; CHAN, T. Y.; CHENG, L.; DATTA, M.; EGEVAD, L.; ERTOY-BAYDAR, D.; FARRE, X.; FINE, S. W.; ICZKOWSKI, K. A.; ITTMANN, M.; KNUDSEN, B. S.; LODA, M.; LOPEZ-BELTRAN, A.; MAGI-GALLUZZI, C.; MIKUZ, G.; MONTIRONI, R.;

PIKARSKY, E.; PIZOV, G.; RUBIN, M. A.; SAMARATUNGA, H.; SEBO, T.; SESTERHENN, I. A.; SHAH, R. B.; SIGNORETTI, S.; SIMKO, J.; THOMAS, G.; TRONCOSO, P.; TSUZUKI, T. T.; VAN LEENDERS, G. J.; YANG, X. J.; ZHOU, M.; FIGG, W. D.; HOQUE, A.; LUCIA, M. S. A working group classification of focal prostate atrophy lesions. **American Journal of Surgical Pathology,** New York, v.30, n.10, p.1281-1291, 2006.

12. DEL MAESTRO, R.F.; MEGYESI, J.F.; FERRE, C.L. Mechanisms of tumor-associated edema: a review. **Canadian Journal of Neurological Sciences,** Calgary, v.17, n.2, p.177-183, 1990.
13. DELELLA, F.K; JUSTULIN JR, L.A.; FELISBINO, S.L. Finasteride treatment alters MMP-2 and -9 gene expression and activity in the rat ventral prostate. **International Journal of Andrology**, Copenhagen, Dinamarca. v.33, n.1, p. 114-122, 2010.
14. DI SANTIS, G.W.: **Padrão histopatológico, perfil imunoistoquímico e potencial pré-maligno das lesões displásicas da próstata canina**. Botucatu, 2007, 124p. Tese (Doutorado) – Faculdade de Medicina Veterinária e Zootecnia, Campus de Botucatu, Universidade Estadual Paulista.
15. DORFMAN, M.; BARSANTI. J. Diseases of the canine prostatic gland. The **Compendium on Continuing Education for the Practicing Veterinarian.**, *Beltsville*, v.17, n.6, p.791-811, 1995.
16. EGEBLAD,M.; WERB, Z. New functions for the matrix metalloproteinases in cancer progression, **Nature Reviews Cancer,** London,v. 2,n. 1, p. 161–174, 2002
17. ISHIZUYAOKA, A.; LI, Q.; AMANO, T.; DAMJANOVSKI, S.; UEDA, S.; SHI, Y. B. Requirement for matrix metalloproteinase stromelysin-3 in cell migration and apoptosis during tissue remodeling in *Xenopus laevis*. **The Journal of Cell Biology**, New York, v. 150, n. 5, p. 1177-1188, 2000.
18. JOHNSEN, M.; LUND, R.L.; ROMER, J.; ALMHOLT, K.; DANO, K. Cancer invasion and tissue remodeling: common Themes in proteolytic matrix degradation. **Current Opinion in Cell Biology,** London, v.10, p.667-671, 1998.
19. JUNG, K.; KRELL, H. W.; ORTEL, B.; HASAN, T.; ROMER, A.; SCHNORR, D.; LOENING, S. A.; LEIN, M. Plasma matrix metalloproteinase 9 as biomarker of prostate cancer progression in Dunning (Copenhagen) rats. **The Prostate**, New York, v. 54, n. 3, p. 206-211, 2003.
20. KARAKIULAKIS, G.; PAPANIKOLAOU, C.; JANKOVIC, S.M.; ALETRAS, A.; PAPAKONSTANTINOU, E.; VRETOU, E.; MIRTSOU-FIDANI,V. Increased type IV collagen-degrading activity in metastases originating from primary tumors of the human colon. **Invasion and Metastasis**, Suisse, v.17, n. 1, p.158–168,1997.
21. KONONEN, J.; BUBENDORF, L.; KALLIONIEMI, A.; BARLUND, M.; SCHRAML, P.; LEIGHTON, S.; TORHORST, J.; MIHATSCH, M. J.; SAUTER, G.; KALLIONIMENI, O.P. Tissue microarrays for high-throughput molecular

profiling tumor of specimens. Nature Medicine, New York, v. 4, n. 7, p. 844-847, 1998.

22. LANA, S.E.; OGILVIE, G.K.; HANSEN, R.A. Identification of matrix metalloproteinases in canine neoplastic tissue **American Journal of Veterinary Research,** Schaumburg, v. 61, n. 2, p**.** 111–114, 2000
23. LEIBMAN, N.F.; LANA, S.E.; HANSEN, R.A. Identification of matrix metalloproteinases in canine cutaneous mast cell tumors. **Journal of Clinical Pathology**, London, v. 14, n, 6, p. 583–586, 2000.
24. LEROY, B.E.; NORTHRUP, N. Prostate cancer in dogs: Comparative and clinical aspects **The Veterinary Journal,** London, v. 180, n. 2, p. 149–162, 2009.
25. LICHTINGHAGEN, R.; MUSHOLT, P.B.; LEIN, M.; RÖMER, A.; RUDOLPH, B.; KRISTIANSEN, G.; HAUPTMANN, S.; SCHNORR, D.; LOENING, S.A.; JUNG, K. Different mRNA and protein expression of matrix metalloproteinases 2 and 9 and tissue inhibitor of metalloproteinases 1 in benign and malignant prostate tissue. **European Urology**, Basel, v. 42, n. 4, p. 398-406, 2002.
26. LOKESHWAR, B.L. MMP inhibition in prostate cancer. **Annals of the New York Academy of Sciences**, New York, v. 878, n. 1, p. 271-289, 1999.
27. LOUKOPOULOS, P.; MUNGALL, B.A.; STRAW, R.C.; THORNTON, J.R.; ROBINSON, W.F. Matrix Metalloproteinase-2 and -9 Involvement in Canine Tumors. **Veterinary Pathology.** Lawrence**,** v. 40, n. 4, p. 382–394, 2003.
28. MASSOVA I, KOTRA LP, FRIDMAN R, MOBASHERY S. Matrix metalloproteinases: structures, evolution, and diversification. The FASEB journal, Bethesda, v. 12, n. 12, p. 1075-95, 1998.
29. MCCAWLEY, L.J.; MATRISIAN, L.M. Matrix metaloproteinases: They’re not just for matrix anymore! **Current Opinion in Cell Biology,** London, v.13, n.5, p.534-540, 2001.
30. MOOK, O. R. F.; FREDERIKS, W. M.; VAN NOORDEN, C. J. F. The role of gelatinases in colorectal cancer progression and metastasis. **Biochimica et Biophysica Acta**, Amsterdam, v. 1705, n. 2, p. 69-89, 2004.
31. MUNGALL, B.A.; POLLITT, C.C. Zymographic analysis of equine laminitis. **Histochemistry and cell biology**, Berlin, v. 112, n. 1, p. 467–472, 1999.
32. NAGAOKA, I.; HIROTA, S. Increased expression of matrix metalloproteinase-9 in neutrophils in glycogen-induced peritoneal inflammation of guinea pigs**. Inflammation research : official journal of the European Histamine Research Society,** Basel, v.49, n.2, p.55–62, 2000.
33. PAGENSTECHER, A.; WUSSLER, E.M.; OPDENAKKER, G.; VOLK, B.; CAMPBELL, I. L. Distinct expression patterns and levels of enzymatic activity of matrix metalloproteinases and their inhibitors in primary brain tumors. **Journal of Neuropathology and Experimental Neurology**, Pittsburgh, v. 60, n. 6, p. 598-612, 2001.

34. QUARANTA, V. Cell migration through extracellular matrix: membrane-type metalloproteinases make the way. **The Journal of Cell Biology**, New York, v. 149, n. 6, p. 1167-1169, 2000.
35. RODRIGUES, M.M.P. Imunomarcação de **COX-2 e TGF- β nas lesões proliferativas da próstata do cão**. Botucatu, 2007, 52p. Dissertação (Mestrado) – Faculdade de Medicina Veterinária e Zootecnia, Universidade Estadual Paulista.
36. SHINGLETON, W.D.; HODGES, D.J.; BRICK, P.; CAWSTON, T.E. Collagenase: A key enzyme in collagen turnover. **Biochemistry and Cell Biology,** Ottawa, v.74, n.6, p.759- 775, 1996
37. SUGAR, L.M. Inflammation and prostate cancer. **The Canadian Journal of Urology, (CJU),** St. Laurent, Quebec, v.13, n.1, suplemento 1, p.46-47, 2006.
38. VARANI, J.; HATTORI, Y.; DAME, M.K.; SCHMIDT, T.; MURPHY, H.S.; JOHNSON, K.J.; WOJNO, K.J. Matrix metalloproteinases (MMPs) in fresh human prostate tumour tissue and organ-cultured prostate tissue: levels of collagenolytic and gelatinolytic MMPs are low, variable and different in fresh tissue versus organ-cultured tissue. **British journal of câncer**, Basingstoke, v. 84, n. 8, p. 1076–1083, 2001.
39. WANG, W.; BERGH, A.; DAMBER, J.E Morphological Transition of Proliferative InflammatoryAtrophy to High-Grade Intraepithelial Neoplasia and Cancer in Human Prostate. **The Prostate**, New York, v. 69, n.13, p.1378-1386, 2009
40. WATERS, D.J., BOSTWICK, D.G. The canine prostate is a spontaneous model of intraepithelial neoplasia and prostate cancer progression. **Anticancer Research**, Athens**,** v.17, n. 3A, p.1467–1470, 1997.
41. WILSON, M.J.; SELLERS, R.G.; WIEHR, C.; MELAMUD, O.; PEI, D.; PEEHL, D. M. Expression of matrix metalloproteinase-2 and -9 and their inhibitors, tissue inhibitor of metalloproteinase-1 and -2, in primary cultures of human prostatic stromal and epithelial cells. **Journal of Cellular Physiology** Philadelphia, v. 191, n. 5, p. 208–216, 2002.
42. ZHONG, W.; HAN, Z.D.; HE, H.C.; BI, X.C.; DAÍ, Q.S.; ZHU, G.; YE, Y.K.; LIANG, Y.X.; QIN, W.J.; ZHANG, Z.; ZENG, G.H.; CHEN, Z.N. CD147, MMP-1, MMP-2 and MMP-9 Protein Expression as Significant Prognostic Factors in Human Prostate Cancer. **Oncology, International Journal of Cancer Research and Treatment**, Basel, n.75, p.230-236, 2008.

CAPÍTULO 3 - EXPRESSÃO DE uPAR EM PRÓSTATAS CANINAS NORMAIS E COM LESÕES PROLIFERATIVAS

RESUMO

Lesões displásicas da próstata, como a neoplasia intra-epitelial prostática (PIN) e a atrofia inflamatória proliferativa (PIA), são estudadas quanto ao potencial pré-maligno em humanos e cães. O sistema ativador de plasminogênio (PA) compreende proteínas com ação na adesão celular, regulação da migração, cicatrização, angiogênese, inflamação, regulação de fatores de crescimento e invasão tumoral. O receptor de ativador de plasminogênio tipo uroquinase (uPAR) é um dos componentes do PA, com variação de expressão em células neoplásicas e estromais. Assim, este estudo teve por objetivo avaliar a expressão do uPAR em próstatas caninas normais e com lesões proliferativas (HPB, PIN, PIA e carcinoma), buscando avaliar o papel dessa proteína no remodelamento da matrix extracelular (MEC) e no processo de invasão tumoral. Foram analisadas em um microarranjo de tecido, contendo 149 cores de 57 próstatas de cães adultos, não castrados com ou sem histórico de afecções nesta glândula. Destas, foram avaliados 298 cores dos quais obtiveram-se 363 diagnósticos, sendo 36 (9,9%) normais, 49 (13,5%) HPB, 132 (36,3%) PIA, 75 (20,7%) PIN e 71 (19,6%) carcinomas. Houve diferença na imunomarcação do uPAR nas próstatas caninas em relação ao diagnóstico, com maior expressão nas displásicas e neoplásicas. O número de células epiteliais imunomarcadas para uPAR variou entre os diagnósticos, exceto entre PIN e carcinoma. Menor intensidade de imunomarcação epitelial foi constatada nas próstatas normais em relação às com PIA, PIN e carcinoma. Entre as normais e com PIA houve diferença no número de células e intensidade de imunomarcação estromal. A intensidade de imunomarcação estromal foi maior nas com PIA. As PIA-M (inflamação moderada) e PIA-A (inflamação acentuada) apresentaram maior intensidade de imunomarcação estromal e células estromais imunomarcadas para uPAR, respectivamente. Concluiu-se que há variação na expressão do uPAR na próstata canina de acordo com a lesão. E ainda, o uPAR apresenta-se superexpresso nos microambientes inflamatório e neoplásico, sugerindo maior atividade proteolítica na MEC nesses casos.

Palavras-chave: cão, CD87, TMA, HPB, PIA, PIN, carcinoma prostático.

uPAR EXPRESSION IN CANINE PROSTATE NORMAL AND WITH PROLIFERATIVE DISORDERS

ABSTRACT

Dysplastic lesions of the prostate, such as intraepithelial neoplasia prostate (PIN) and proliferative inflammatory atrophy (PIA), have been studied due to their malignance potential. The plasminogen activator (PA) system has been suggested to play a central role in cell adhesion, migration, wound healing**,** angiogenesis, inflammation, regulation of growth factors and tumor invasion. The receptor of plasminogen activator type activator (uPAR) is a component of the PA, with a range of expression in tumor cell and stromal cells. So, this study was aimed to evaluate the expression of uPAR in normal canine prostate tissue and also in tissue with proliferative disorders, including benign prostatic hyperplasia (HPB), PIA, PIN and carcinoma. And therefore establish relation among the role of these enzymes in the remodeling of the extracellular matrix (ECM) and in the process of tumor invasion and metastasis. For this, it was performed tissue microarray of 149 paraffin-embedded fragments of prostate tissue selected from 57 prostates of non-castrated adult dogs with or without prostatic diseases. A total of 298 cores were analyzed and it was made 363 diagnoses: 36 (9.9%) normal, 49 (13.5%) BPH, 132 (36.3%) PIA, 75 (20.7%) PIN and 71 (19.6%) carcinomas. It was observed difference of immunohistochemical staining of uPAR antibodies in canine prostate. Overexpression was observed in dysplastic and neoplasic specimens but not in normal and benign prostate tissue. A number of cells labeling for uPAR ranged among the diagnoses, excepted between PIN and carcinoma. Less intensity of labeling was observed in acinar epithelial cells of normal prostates compared with PIA, PIN and carcinoma. However, in the normal cells and in those with PIA, there was a difference in the number of cells, as well as in the intensity of stromal labeling. The intensity of labeling of stromal perilobular cells was higher in the PIA. PIA -M (inflammation moderate) and PIA-A (inflamation accentuaded) showed greater intensity staining stroma and stromal cells labeled for uPAR, respectively. Thus, it can conclude that there was variation in uPAR, expression in canine prostate according to the lesion. Less expression was in normal and BPH and higher in PIA, PIN and carcinoma. Although, overexpressed of uPAR in inflammatory and neoplastic microenvironments, suggests that proteolytic activity was increased in these affections.

Keywords: dog, CD87, TMA, BPH, PIA, PIN, prostatic carcinoma.

INTRODUÇÃO

A próstata canina tem sido estudada devido às similaridades com a glândula humana em relação à ocorrência natural e influência hormonal no desenvolvimento de afecções como a hiperplasia prostática benigna (HPB) e o carcinoma prostático (CP) (LEROY & NORTHRUP, 2009).

Algumas lesões displásicas que acometem a próstata do homem são consideradas pré-malignas, como a neoplasia intra-epitelial prostática (PIN) (DE MARZO et al., 2006). Outras, como a atrofia inflamatória proliferativa (PIA), são alvo de contínua investigação, já que há controvérsia acerca do seu potencial pré-maligno (WANG et al., 2009). Nos cães e nos humanos, a PIN tem sido descrita e caracterizada como lesão pré-maligna, frequentemente em concomitância com o câncer (WATERS & BOSTWICK, 1997). Já a PIA, uma lesão displásica e inflamatória bem estabelecida na próstata do homem (DE MARZO et al., 2006), é referida em apenas dois estudos sobre a próstata canina (RODRIGUES, 2007; DI SANTIS, 2007), sendo inferido seu potencial pré-maligno (DI SANTIS, 2007).

A invasão tumoral consiste de etapas que incluem a interação das células neoplásicas com a matriz extracelular (MEC), a destruição hidrolítica desta pela liberação de enzimas proteolíticas e a subsequente migração das células tumorais através da área destruída (DEL MAESTRO et al.,1990; AMBIRU et al., 1997).

O sistema ativador de plasminogênio (PA) é composto por uma serinoproteinase tipo uroquinase PA (uPA) e seu receptor (uPAR), uma serinoprotease tipo tecido PA (tPA), plasminogênio e seus múltiplos receptores, bem como por três inibidores (inibidores do ativador do plasminogênio - PAI-1, PAI-2 - e protease nexina 1) (WANG, 2001). A ação em cascata deste sistema resulta na degradação da MEC e está envolvida no processo de adesão celular, migração, angiogênese e regulação dos fatores de crescimento tumoral (PEI et al., 1999), desempenhando importante função nos processos de metástase (COHEN et al., 1991; VASSALLI, 1994; DANO et al., 1994; KOBLINSKI et al., 2000)

Constituintes do sistema PA, em particular o uPAR, são adequados para análise de rotina já que apresentam-se em níveis elevados no tecido neoplásico e no soro (GAO et al., 2001; PLOUG et al., 2002; BOCK & WANG, 2004; SEHGAL

et al., 2006). O fato de haver associação entre uPAR e maior grau histológico e estados avançados no câncer prostático (STEWART et al., 2004) torna qualquer expressão elevada de uPAR no câncer não só uma possível, mas valiosa ferramenta de diagnóstico. Além disso, também desperta a atenção como alvo terapêutico (MAZAR, 2001; BOCK & WANG, 2004; SEHGAL,et al., 2006)

A avaliação de uPA e uPAR na próstata é centrada no câncer primário deste órgão em pessoas e em modelos de doenças prostáticas em ratos e camundongos (GILARDONI, et al., 2003; PULUKURI, et al., 2007). Nos cães, BAILEY et al. (2006) foram os primeiros a relatar a expressão constitutiva destas proteínas na próstata normal, não havendo relatos sobre o comportamento das mesmas no tecido prostático canino alterado.

Quanto a localização e expressão de uPAR há controvérsias (BAILEY et al., 2006; LI & COZZI, 2007; DASS et al., 2008; KUMANO et al., 2009). WILSON et al. (1995) encontraram em ratos variação significativa na expressão de uPAR entre as variáveis idade, região da próstata e castração. GAVRILOV et al. (2001) relatam associação entre uPAR expresso em células de adenocarcinoma de próstata e estroma prostático. Já USHER et al. (2005) sugerem que em alguns casos a expressão de uPAR no tecido tumoral pode ser muito baixa ou negativa.

Assim, este estudo teve por objetivo avaliar a expressão de uPAR em próstatas caninas normais e com lesões proliferativas, incluindo a HPB, a PIN, a PIA e o carcinoma, buscando avaliar o papel dessa proteína no remodelamento da MEC e no processo de invasão tumoral e metástase.

MATERIAL E MÉTODOS

a) Material e avaliação histomorfológica

Foram utilizadas 57 próstatas de cães acima de quatro anos, não castrados e que apresentassem ou não histórico de afecção prostática, sendo provenientes da rotina necroscópica do Setor de Patologia Animal da Escola de Veterinária da Universidade Federal de Goiás, Goiânia, GO e do Serviço de

Patologia Veterinária da Faculdade de Medicina Veterinária e Zootecnia da Universidade Estadual Paulista “Júlio de Mesquita Filho”, Botucatu, SP.

Após a colheita, as próstatas eram identificadas e inicialmente seccionadas em um corte transversal medial para melhor penetração do fixador, garantindo adequada fixação do tecido prostático. Quando grandes, as glândulas eram seccionadas em dois cortes transversais, obtendo-se as porções cranial (PC), medial (PM) e caudal (PD). As próstatas foram fixadas em formol tamponado a 10% durante 48 horas e mantidas em álcool 70º até o processamento e inclusão em parafina. Na sequência, foram obtidos cortes de 3µm, estes distendidos em lâminas histológicas e corados por hematoxilina e eosina para a avaliação histomorfológica.

A classificação histomorfológica incluiu glândulas normais e com lesões proliferativas, classificadas de acordo com os critérios de DORFMAN & BARSANTI (1995) para HPB; DI SANTIS (2007) para PIA, com subclassificação quanto ao infiltrado inflamatório periacinar, podendo ser discreto, moderado e acentuado; BOSTWICK (1995) para PIN; e SUGAR (2006) para carcinoma. A análise das lâminas foi realizada em microscópio óptico, inicialmente em menor aumento (32x), seguindo-se aos aumentos subsequentes (100x, 250x e 400x).

Como a proposta deste estudo foi a de avaliar o tecido prostático normal e com lesões proliferativas específicas (HPB, PIA, PIN, e carcinoma), enfocando morfologia e imunomarcação de membrana e em alguns casos citoplasmática também uPAR nas mesmas, uma próstata pôde ser fonte de mais de uma amostra para o estudo, já que lesões prostáticas distintas e concomitantes são comuns, bem como a concomitância de tecido prostático normal e alterado. Assim, das 57 próstatas analisadas foram obtidas 389 blocos e 493 diagnósticos.

b) *Tissue Microarray* (TMA)

Para a realização da técnica de microarranjo de tecido (TMA) conforme critérios propostos por ANDRADE et al. (2007), foram selecionadas 100 lâminas com os diferentes diagnósticos dentre as 389 avaliadas na classificação

histomorfológica. Na sequência, para a confecção do bloco de TMA, foram selecionados 149 cores teciduais dos 100 blocos selecionados.

As 149 amostras foram marcadas nas lâminas de referência e identificadas nos blocos doadores, dos quais foram retirados cilindros de 1mm de diâmetro *(Tissue MicroArray builder* 20010.2, Histopathology Ltd, Hungary), estes transferidos para o bloco receptor (TMA) (KONONEN et al., 1998; BUBENDORF et al., 2001). Neste também foi incluída uma amostra de placenta humana normal para a orientação da leitura e identificação das demais amostras.

Para melhor aproveitamento do bloco de TMA e seguindo os propósitos de ANDRADE et al. (2007), foram obtidos 40 cortes seqüenciais de 3µm, numerados e distendidos sobre lâminas silanizadas, Star Frost White (Sakura, ready to use, Germany - Dako 9545-1), que foram banhadas em parafina e estocadas sob congelamento à temperatura de -20°C, para posterior utilização na técnica de imunoistoquímica. Da sequência de cortes, a primeira (1) e a última (40) lâmina foram submetidas a coloração de HE para a confirmação da presença de áreas com as lesões selecionadas nos blocos doadores.

c) Imunoistoquímica

Da sequência de 40 cortes obtidos do bloco de TMA, foram submetidos à reação de imunoistoquímica dois - lâminas de número oito e 37, para a repetição das reações em níveis diferentes e obtenção de amostra representativa das lesões estudadas (ANDRADE et al., 2007).

Seguiram-se as etapas de desparafinização, hidratação e lavagem em água destilada. Foi utilizado o anticorpo monoclonal anti-uPAR, clone R4 (Dako M7294), na diluição de 1:25 e recuperação antigênica em banho-maria a 96ºC, por 40 minutos, com tampão TRIS-EDTA pH 9,0. Os bloqueios da peroxidase endógena e de fundo foram realizados em H_2O_2 a 8% e em solução de leite em pó a 10% (Molico® - 10g/100 ml H_2O destilada), respectivamente, e a incubação em câmara úmida, durante 18 horas a 4°C. Como anticorpo secundário utilizou-se o sistema de amplificação de sinais Advance HRP (Dako K4068) e, para a visualização da reação, DAB - diaminobenzidina - (Dako K3468-1). Tampão TRIS

pH7,4 e água destilada foram utilizados entre as etapas para a lavagem das lâminas. Os cortes foram submetidos a contracoloração em Hematoxilina de Mayer, lavagem, desidratação, diafanização, montagem com resina sintética e análise em microscópio óptico. Como controle positivo das reações foi utilizado intestino delgado de cão. Amostra de próstata canina foi incubada com tampão TRIS pH7,4 como controle negativo.

A intensidade de imunomarcação dos anticorpos foi avaliada de forma semi-quantitativa, utilizando-se os escores zero quando negativa e um, dois e três para as marcações discreta, moderada e acentuada, respectivamente. Para a avaliação do número de células imunomarcadas empregou-se metodologia semelhante, com os escores zero quando negativo e um, dois, três e quatro quando 1 a 25%, 26 a 50%, 51 a 75% e 76 a 100% das células apresentavam-se imunomarcadas, respectivamente. As variáveis número de células imunomarcadas e intensidade de imunomarcação foram avaliadas nas células epiteliais e estromais periacinares.

d) Análise estatística

Foram utilizados dados descritivos e os testes Kruskal-Wallis e Mann Whitney para a comparação das variáveis número de células imunomarcadas e intensidade de imunomarcação dos anticorpos entre os diagnósticos. Os dados foram processados nos programas Excel 2007 e SPSS (Statistical Package for the Social Science), versão 16.0, sendo considerado efeito significativo quando $p<0,05$.

RESULTADOS

No intuito de se obter o maior número de lesões por amostra e, portanto, maior representatividade, foram utilizados diferentes níveis de corte do bloco de TMA. Desta forma, foram obtidos 363 diagnósticos das 298 amostras das duas lâminas de TMA coradas em HE.

Dos 363 diagnósticos, 36 (9,9%) foram normais, 49 (13,5%) HPB, 132 (36,3%) PIA, 75 (20,7%) PIN e 71 (19,6%) carcinomas. Dentre os focos PIA, 73 (55,3%) eram discretos (PIA-D), 41 (31,1%) moderados (PIA-M) e 18 (13,6%) acentuados (PIA-A).

Quanto à imunoistoquímica foi obtida imunomarcação para uPAR, com a expressão variando desde o escore zero ao quatro para o número de células imunomarcadas e de zero a três para a intensidade de imunomarcação a depender do tipo de diagnóstico (Figuras 1 e 2).

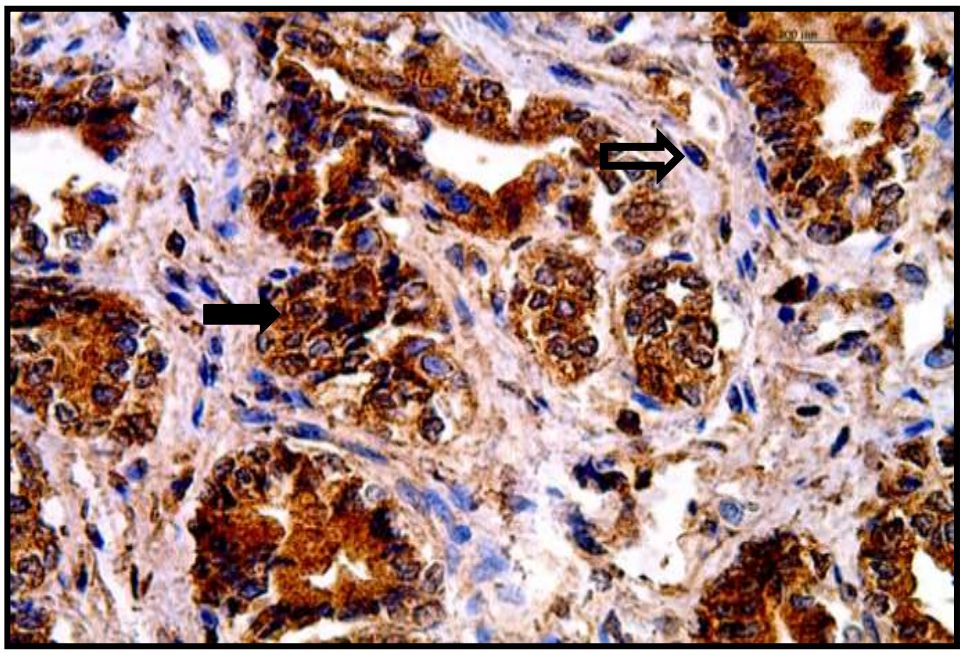

FIGURA 1 - Fotomicrografia de carcinoma prostático canino com imunomarcação de membrana e citoplasmática para uPAR. Células epiteliais (seta cheia) com escore três e estromais (seta vazada) com escore dois para intensidade de imunomarcação. Células epiteliais (seta cheia) e estromais (seta vazada) com escore quatro para o número de células imunomarcadas. IHQ, objetiva 20x.

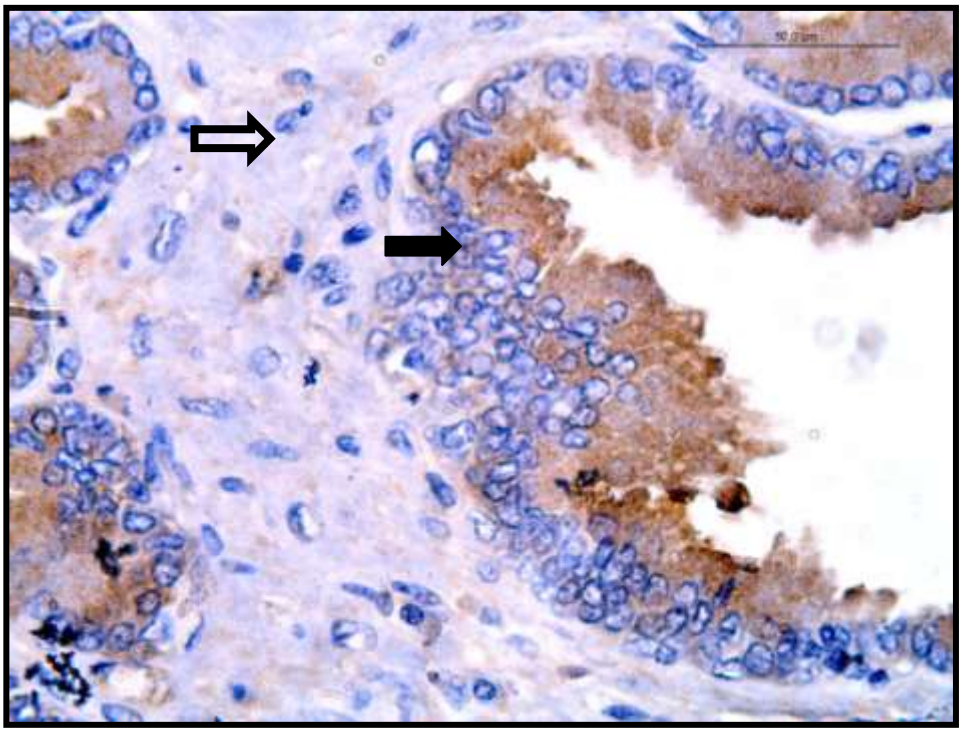

FIGURA 2 - Fotomicrografia de próstata canina com PIN e imunomarcação de membrana e citoplasmática para uPAR. Células epiteliais (seta cheia) com escore dois e estromais (seta vazada) um para a intensidade de imunomarcação. Células epiteliais (seta cheia) com escore quatro e estromais (seta vazada) dois para o número de células immunoimunomarcadas. IHQ, objetiva 40x.

Observou-se diferença estatística quando comparadas as variáveis número de células imunomarcadas e intensidade de imunomarcação do anticorpo uPAR nas células epiteliais acinares e estromais periacinares em relação ao diagnóstico (Kruskal-Wallis, $p<0,05$), sendo apresentado os dados descritivos na tabela 1.

TABELA 1 - Distribuição dos casos de acordo com os escores aplicados às variáveis número de células imunomarcadas e intensidade de imunomarcação do anticorpo uPAR nas células epiteliais acinares e estromais periacinares em relação ao diagnóstico

uPAR	Normal	HPB	PIA	PIN	Carcinoma
	% (n=33)	% (n=47)	% (n=130)	% (n=75)	% (n=71)
Escores	**Número de células imunomarcadas no epitélio acinar**				
0 (0%)	3,0 (1)	2,1 (1)	0,0 (0)	1,3 (1)	0,0 (0)
1 (1 a 25%)	3,0 (1)	8,5 (4)	2,3 (3)	0,0 (0)	0,0 (0)
2 (26 a 50%)	30,3 (10)	4,3 (2)	2,3 (3)	0,0 (0)	0,0 (0)
3 (51 a 75%)	39,4 (13)	29,8 (14)	12,3 (16)	5,3 (4)	4,2 (3)
4 (76 a 100%)	24,2 (8)	55,3 (26)	83,1 (108)	93,3 (70)	95,8 (68)
Escores	**Intensidade de imunomarcação nas células epiteliais acinares**				
0 (negativa)	3,0 (1)	2,1 (1)	0,0 (0)	1,3 (1)	0,0 (0)
1 (discreta)	54,5 (18)	40,4 (19)	40,0 (52)	34,7 (26)	29,6 (21)
2 (moderada)	42,4 (14)	40,4 (19)	40,8 (53)	50,7 (38)	52,1 (37)
3 (acentuada)	0,0 (0)	17,0 (8)	19,2 (25)	13,3 (10)	18,3 (13)
Escores	**Número de células imunomarcadas no estroma periacinar**				
0 (0%)	21,2 (7)	12,5 (6)	8,5 (11)	12,0 (9)	15,5 (11)
1 (1 a 25%)	42,4 (14)	25,0 (12)	30,8 (40)	37,3 (28)	31,0 (22)
2 (26 a 50%)	6,1 (2)	33,3 (15)	16,2 (21)	21,3 (16)	12,7 (9)
3 (51 a 75%)	6,1 (2)	10,4 (5)	16,9 (22)	8,0 (6)	14,1 (10)
4 (76 a 100%)	24,2 (8)	18,8 (9)	27,7 (36)	21,3 (16)	26,8 (19)
Escores	**Intensidade de imunomarcação nas células estromais periacinares**				
0 (negativa)	21,2 (7)	12,5 (6)	8,5 (11)	12,0 (9)	15,5 (11)
1 (discreta)	72,7 (24)	77,1 (36)	77,7 (101)	77,3 (58)	77,5 (55)
2 (moderada)	6,1 (2)	10,4 (5)	13,1 (17)	10,7 (8)	7,0 (5)
3 (acentuada)	0,0 (0)	0,0 (0)	0,8 (1)	0,0 (0)	0,0 (0)

Quando aplicado o teste Mann-Whitney para a comparação entre os diagnósticos em relação à variável número de células imunomarcadas para uPAR nas células epiteliais, acinares verificou-se diferença entre todos os diagnósticos, exceto entre PIN e carcinoma. Quanto à intensidade de imunomarcação nas células epiteliais foi constatada diferença entre próstatas normais e com PIA, PIN e carcinoma. No que concerne ao número de células imunomarcadas no estroma periacinar observou-se diferença entre glândulas normais e com PIA. Ainda, quanto a variável intensidade de imunomarcação de uPAR nas células estromais

periacinares houve diferença entre próstatas normais e com PIA, bem como entre as com PIA e carcinoma.

Quanto aos tipos de PIA foi verificada diferença entre PIA-D e PIA-M quanto a intensidade de imunomarcação das células estromais periacinares, assim como entre PIA-D e PIA-A em relação ao número de células estromais imunomarcadas para uPAR (Tabela 2).

TABELA 2 - Comparação entre os diagnósticos em relação às variáveis número de células imunomarcadas e intensidade de imunomarcação de uPAR nas células epiteliais e estromais

	Diagnóstico	Número de casos	Média de postos NCMEP	Média de postos IMEP	Médias de postos NCMES	Média de postos IMES
uPAR	Normal	36	78,8[a]	132,4[a]	150,9[a]	157,6[a]
	HPB	46	136,6[b]	173,8[ab]	177,1[ab]	178,3[ab]
	PIA	128	186,8[c]	181,5[b]	193,2[b]	190,3[b]
	PIN	74	204,8[d]	180,1[b]	168,7[ab]	179,5[ab]
	Carcinoma	71	209,5[d]	195,9[b]	178,3[ab]	168,3[a]
		Tipos de PIA				
	PIA D	71	64,7[a]	62,3[a]	57,9[a]	59,1[a]
	PIA M	41	68,4[a]	68,0[a]	70,2[ab]	69,3[b]
	PIA A	18	62,0[a]	72,3[a]	84,7[b]	82,3[ab]

Letras iguais na mesma coluna não diferem entre si pelo teste U-Mann Whitney ($p<0,05$). NCMEP – número de células imunomarcadas no epitélio acinar; IMEP – intensidade de imunomarcação nas células do epitélio acinar; NCMES - número de células imunomarcadas no estroma periacinar; IMES - intensidade de imunomarcação nas células do estroma periacinar

DISCUSSÃO

Em diferentes tecidos da espécie humana, o sistema PA tem sido aludido por desempenhar papel central na adesão celular, regulação da migração, cicatrização, angiogênese, inflamação e regulando fatores de crescimento e invasão tumoral (GAO et al., 2001; PLOUG et al., 2002; BOCK & WANG, 2004), com importante função nos processos de invasão e metástase (VASSALLI, 1994; DANO et al., 1994; KOBLINSKI et al., 2000). O uPAR, um dos constituintes desse sistema, uPA regula a disseminação neoplásica de várias formas e o uPAR é considerado adequado para a análise de rotina por apresentar-se em níveis

elevados no tecido neoplásico e no soro (BOCK & WANG, 2004; SEHGAL et al., 2006). Em cães há poucas informações acerca da atividade desta glicoproteína de membrana nos diferentes tecidos. Apenas BAILEY et al. (2006) relatam a expressão de uPA e uPAR nos tecidos do trato urinário de cães sadios, incluindo a próstata. Já neste estudo, além das normais, também foi constatada a expressão de uPAR em próstatas com lesões benignas, displásicas e malignas, tanto nas células epiteliais quanto estromais.

A diferença verificada neste estudo quando comparadas as variáveis número de células imunomarcadas e intensidade de imunomarcação de uPAR nas células epiteliais acinares e estromais periacinares em relação ao diagnóstico, indica que essas enzimas apresentam expressão variável no tecido prostático canino em função do processo patológico. Neste contexto, em relação à variável número de células epiteliais acinares imunomarcadas para uPAR, verificou-se diferença entre todos os diagnósticos, exceto entre PIN e carcinoma, com menor expressão nas normais e maior nas com PIN e carcinoma, semelhante ao descrito por GAVRILOV et al. (2001), RIDDICK et al. (2005), SEHGAL et al. (2006) e LI & COZZI (2007) na próstata neoplásica humana e de camundongos. Embora esses autores não tenham estudado glândulas com PIN, a expressão aumentada de uPAR nas próstatas caninas com essa lesão sugere a ideia do seu potencial de invasão.

Quanto à intensidade de imunomarcação nas células epiteliais foi constatada diferença entre próstatas normais e com PIA, PIN e carcinoma, com maior intensidade nas próstatas com lesões displásicas e neoplásicas. Neste sentido, LI & COZZI (2007) acreditam que a maior expressão dessa glicoproteína de membrana nos carcinomas pode estar relacionada ao grau de diferenciação celular. Assim, quanto mais indiferenciadas as células maior a expressão de uPAR, sugerindo maior potencial invasivo do tumor. Já USHER et al. (2005) sugerem que em alguns casos a expressão de uPAR no tecido tumoral pode ser muito baixa ou negativa, o que difere deste estudo, visto que todos os focos de carcinoma canino avaliados nas amostras de TMA apresentaram imunomarcação em alguma intensidade.

No que diz respeito à PIN, COZZI et al. (2006) relataram a expressão em oito de quinze próstatas humanas com esta lesão, mas destacam que não houve

superexpressão como nas amostras de carcinoma de alto grau, ao contrário do observado neste estudo em que a PIN e o carcinoma apresentaram expressão aumentada de uPAR. Essa diferença pode ser justificada por divergências na metodologia de ambos os estudos. No primeiro, os tumores foram classificados de acordo com o grau de diferenciação celular (escore de Gleason), havendo superexpressão nos indiferenciados e expressão intermediária nos diferenciados, semelhante ao que ocorreu nas PIN. Já neste estudo os tumores não foram graduados e apresentaram expressão aumentada, mas nem sempre, assim como as PIN, o que pode refletir um padrão menos agressivo para os tumores caninos avaliados.

Maior número de células imunomarcadas e maior intensidade de imunomarcação para uPAR nas células estromais foram constatados na PIA em relação às normais. Neste sentido, USHER et al. (2005) relataram a expressão de uPAR em leucócitos intersticiais na próstata humana neoplásica e BAILEY et al. (2006) observaram acentuada imunomarcação de uPAR nas células inflamatórias intersticiais da próstata canina. Assim, é provável que a inflamação que acompanha a lesão epitelial displásica na PIA seja a responsável por essa diferença, já que as células inflamatórias intersticiais apresentavam-se ampla e intensamente imunomarcadas. A diferença na intensidade de imunomarcação de uPAR nas células estromais periacinares entre glândulas com PIA e carcinoma reforça esta hipótese, já que os tumores apresentaram menor intensidade de imunomarcação em relação às PIA e não eram acompanhados por inflamação perineoplásica.

A comparação entre os tipos de PIA reitera o descrito, já que as células inflamatórias da PIA-M (moderada) apresentaram maior intensidade de imunomarcação em relação às PIA-D (discreta), bem como às PIA-A (acentuada) apresentaram maior número de células estromais imunomarcadas para uPAR em relação às PIA-D, sugerindo o papel da inflamação no remodelamento da MEC próxima às lesões displásicas da próstata canina e, possivelmente, contribuindo na invasão desta matriz por células epiteliais transformadas. Neste contexto, ANDREASEN, et al. (1997) descrevem que o sistema PA é importante no processo de remodelamento tecidual devido a habilidade do complexo uPA-uPAR em degradar a membrana basal em processos inflamatórios e neoplásicos.

CONCLUSÕES

Concluiu-se que há variação na expressão do uPAR na próstata canina de acordo com a lesão, sugerindo sua participação no remodelamento da MEC do tecido prostático normal e benigno, bem como do displásico e maligno. Ainda, o uPAR apresenta-se superexpresso nos microambientes inflamatório e neoplásico, sugerindo maior atividade proteolítica da MEC nesses casos.

REFERÊNCIAS

1. AMBIRU, S.; MIYAZAKI, M. ITO, H.; NAKAGAWA, K.; SHIMIZU, H.; NUKUI, Y.; NOZAWA, S.; OKUNO,A.; YOSHITOMI, H.; NAKAJIMA, N. A prospective study of prognostic value of type IV collagenase activity in colorectal cancer tissue.**Digestive Diseases and Sciences**, New York, v. 42, n. 8, p. 1660-1665, 1997.
2. ANDRADE, V. P.; CUNHA, I.W.; SILVA, E.M.S.; AYALA, F.; SATO, Y.; FERREIRA, S.S.; NASCIMENTO, C.F.; SOARES, F.A**.** O arranjo em matriz de amostras teciduais (*tissue microarray*): larga escala e baixo custo ao alcance do patologista **Jornal brasileiro de patologia e medicina laboratorial,** Rio De Janeiro, v. 43, n. 1, p. 55-60, 2007
3. ANDREASEN, P.A.; KJOLLER, L.; CHRISTENSEN, L.; DUFFY, M.J. The urokinase-type plasminogen activator system in cancer metastasis; a review. **International journal of câncer**, New York, v. 72, n. 1, p.1-22, 1997.
4. BAILEY, T.R.; PAULSEN, D.B.; SEHGAL, I.; HOSGOOD, G. Immunohistochemical staining of urokinase plasminogen activator-like and urokinase plasminogen activator receptor-like proteins in the urinary tract of healthy dogs. **American journal of veterinary research,** Schaumburg, v. 67, n. 9, p. 1628-1634, 2006.
5. BOCK, C.E.; WANG, Y. Clinical Significance of Urokinase-Type Plasminogen Activator Receptor (uPAR) Expression in Cancer. **Medicinal Research Reviews**, New York, v. 24, n. 1, p. 13-39, 2004.
6. BOSTWICK, D.G. High-grade prostatic intraepithelial neoplasia: the most likely precursor of prostate cancer. **Cancer**, Philadelphia, v.75, n.7, p.1823-1836, 1995.
7. BUBENDORF, L; NOCITO, A.; MOCH, H.; SAUTER, G. Tissue microarray (TMA) technology: miniaturized pathology archives for high-throughput in situ studies. **Journal of Pathology**, Sussex, v.195, n. 1, p.72–79, 2001.
8. COHEN, R. L; XI, X. P.; CROWLEY, C.W.; LUCAS, B. K.; LEVINSON, A. D.; SHUMAN, M. A. Effect of urokinase receptor occupancy on plasmin generation

an proteolysis of basement membrane by human tumor cells. **Blood**, New York, v.78, n.2, p.479-487, 1991.

9. COZZI, P.J.; WANG, J.; DELPRADO, W.; MADIGAN, M.C.; FAIRY, S.; RUSSELL, P.J.; YONG, L. Evaluation of urokinase plasminogen activator and its receptor in different grades of human prostate cancer. **Human pathology**, New York, v. 37, n. 11, 442–451, 2006.
10. DANO, K.; BEHRENDT, N.; BRUNNER, N.; ELLIS, V.; PLOUG, M.; PYKE, C. The urokinase receptor. Protein structure and role in plasminogen activation and cancer invasion. **Fibrinolysis,** Bethesda, v.8, n. 1, p.189-203, 1994.
11. DASS, K.; AHMAD, A.; AZMI, A.S.; SARKAR, S.H.; SARKAR, F.H. Evolving role of uPA/uPAR system in human cancers. **Cancer Treatment Reviews**, London, v. 34, n. 2, p. 122–136, 2008.
12. DE MARZO, A. M.; PLATZ, E. A.; EPSTEIN, J. I.; ALI, T.; BILLIS, A.; CHAN, T. Y.; CHENG, L.; DATTA, M.; EGEVAD, L.; ERTOY-BAYDAR, D.; FARRE, X.; FINE, S. W.; ICZKOWSKI, K. A.; ITTMANN, M.; KNUDSEN, B. S.; LODA, M.; LOPEZ-BELTRAN, A.; MAGI-GALLUZZI, C.; MIKUZ, G.; MONTIRONI, R.; PIKARSKY, E.; PIZOV, G.; RUBIN, M. A.; SAMARATUNGA, H.; SEBO, T.; SESTERHENN, I. A.; SHAH, R. B.; SIGNORETTI, S.; SIMKO, J.; THOMAS, G.; TRONCOSO, P.; TSUZUKI, T. T.; VAN LEENDERS, G. J.; YANG, X. J.; ZHOU, M.; FIGG, W. D.; HOQUE, A.; LUCIA, M. S. A working group classification of focal prostate atrophy lesions. **American Journal of Surgical Pathology,** New York, v.30, n.10, p.1281-1291, 2006.
13. DEL MAESTRO, R.F.; MEGYESI, J.F.; FERRE, C.L. Mechanisms of tumor-associated edema: a review. **Canadian Journal of Neurological Sciences,** Calgary, v.17, n.2, p.177-183, 1990.
14. DI SANTIS, G.W.: **Padrão histopatológico, perfil imunoistoquímico e potencial pré-maligno das lesões displásicas da próstata canina**. Botucatu, 2007, 124p. Tese (Doutorado) – Faculdade de Medicina Veterinária e Zootecnia, Campus de Botucatu, Universidade Estadual Paulista.
15. DORFMAN, M.; BARSANTI. J. Diseases of the canine prostatic gland. The **Compendium on Continuing Education for the Practicing Veterinarian.**, *Beltsville*, v.17, n.6, p.791-811, 1995.
16. GAO, W,; WANG, Z.; BAI, X.; XI, X.; RUAN, C. Detection of soluble urokinase receptor by immunoradiometric assay and its application in tumor patients. **Thrombosis research**, Amsterdam, v. 102, n. 1, p. 25–31, 2001.
17. GAVRILOV D, KENZIOR O, EVANS M, CALALUCE R, FOLK WR. Expression of urokinase plasminogen activator and receptor in conjunction with the ets family and AP-1 complex transcription factors in high grade prostate cancers. **European journal of câncer**, Oxford, v. 37, n. 8, p. 1033–1040, 2001.
18. GILARDONI, M.B.; CESCHIN, D.G.; SAHORES, M.M.; OVIEDO, M.; GEHRAU, R.C.; CHIABRANDO, G.A. Decreased expression of the low-density lipoprotein receptor-related protein-1 (LRP-1) in rats with prostate cancer.

Journal of histochemistry and cytichemistry, Baltimore**,** v. 51, n. 12, p. 1575-1580, 2003.

19. KOBLINSKI, J. E.; AHRAM, M.; SLOANE, B. F. Unraveling the role of proteases in cancer. **Clinica Chimica Acta**, Amsterdam, v. 291, n.2, p.113-135, 2000
20. KONONEN, J.; BUBENDORF, L.; KALLIONIEMI, A.; BARLUND, M.; SCHRAML, P.; LEIGHTON, S.; TORHORST, J.; MIHATSCH, M. J.; SAUTER, G.; KALLIONIMENI, O.P. Tissue microarrays for high-throughput molecular profiling tumor of specimens. Nature Medicine, New York, v. 4, n. 7, p. 844-847, 1998.
21. KUMANO, M.; MIYAKE, H.; MURAMAKI, M.; FURUKAWA, J.; TAKENAKA,A.; FUJISAWA, M. Expression Of Urokinase-Type Plasminogen Activator System In Prostate Cancer: Correlation With Clinicopathological Outcomes In Patients Undergoing Radical Prostatectomy . Urologic Oncology: Seminars and Original Investigations v. 27, n. 2, p. 180–186, 2009.
22. LEROY, B.E.; NORTHRUP, N. Prostate cancer in dogs: Comparative and clinical aspects **The Veterinary Journal,** London, v. 180, n. 2, p. 149–162, 2009.
23. LI, Y.; COZZI P.J. Targeting uPA/uPAR in prostate cancer. **Cancer Treatment Reviews**, Amsterdam, v. 33, n. 6, p. 521– 527, 2007.
24. MAZAR AP. The urokinase plasminogen activator receptor (uPAR) as a target for the diagnosis and therapy of cancer. **Anticancer Drugs**, Amsterdam, v. 12, n. 5, p. 387–400, 2001.
25. PEI, X. H.; NAKANISHI, Y.; TAKAYAMA, K.; BAI, F.; HARA, N. Granulocyte, Granulocyte-macrophage, and macrophage colony-stimulating factors can stimulate the invasive capacity of human lung cancer cells. **British Journal of Cancer,** Edinburgh, v.79, n.1, p.40–46, 1999.
26. PLOUG, M.; GARDSVOLL, H.; JORGENSEN, T.J.; LONBORG HANSEN, L.; DANO, K. Structural analysis of the interaction between urokinase-type plasminogen activator and its receptor: A potential target for anti-invasive câncer therapy. **Biochemical Society transactions**, Portland, v. 30, n. 2, p. 177–183, 2002.
27. PULUKURI, S.M.; ESTES, N.; PATEL, J.; RAO, J.S. Demethylation-linked activation of urokinase plasminogen activator is involved in progression of prostate cancer. **Cancer research**, Philadelphia, v. 67, n. 3, P. 930-939, 2007.
28. RIDDICK, A.C.; SHUKLA, C.J.; PENNINGTON, C.J.; BASS, R.; NUTTALL, R.K.; HOGAN, A.; SETHIA, K.K.; ELLIS, V.; COLLINS, A.T.; MAITLAND, N.J.; BALL, R.Y.; EDWARDS, D.R. Identification of degradome components associated with prostate cancer progression by expression analysis of human prostatic tissues. **British journal of câncer**, Basingstoke, v. 92, n. 12, p. 2171–2180, 2005.
29. RODRIGUES, M.M.P. Imunomarcação de **COX-2 e TGF- β nas lesões proliferativas da próstata do cão**. Botucatu, 2007, 52p. Dissertação

(Mestrado) – Faculdade de Medicina Veterinária e Zootecnia, Universidade Estadual Paulista.

30. SEHGAL,I.; FOSTER, T.P.; FRANCIS, J. Prostate cancer cells show elevated urokinase receptor in a mouse model of metastasis **Cancer cell international**, England; v.6: 21p. 2006.
31. STEWART, D. A.; COOPER, C. R.; SIKES, R. A. Changes in extra cellulat matrix (ECM) and ECM-associated proteins in the metastatic progression of prostate cancer. **Reproductive Biology Endocrinology**, London, v.2, n. 1, p.2-6, 2004.
32. SUGAR, L.M. Inflammation and prostate cancer. **The Canadian Journal of Urology, (CJU),** St. Laurent, Quebec, v.13, n.1, suplemento 1, p.46-47, 2006.
33. USHER, P.A.; THOMSEN, O.F.; IVERSEN, P.; JOHNSEN, M.; BRUNNER, N.; HOYER-HANSEN, G.; ANDREASEN, P.; DANO, K.; NIELSEN, B.S. Expression of urokinase plasminogen activator, its receptor and type-1 inhibitor in malignant and benign prostate tissue. **International Journal of Cancer,** New York, v. 113, n. 6, p. 870–880, 2005.
34. VASSALLI J. D. The urokinase receptor. **Fibrinolysis**, Bethesda, v.8, n.1 (supplement) p.172–181,1994.
35. WANG Y. The role and regulation of urokinase-type plasminogen activator receptor gene expression in cancer invasion and metastasis. **Medicinal research reviews**, New York, v. 21, n. 2, p. 146–170, 2001
36. WANG, W.; BERGH, A.; DAMBER, J.E Morphological Transition of Proliferative InflammatoryAtrophy to High-Grade Intraepithelial Neoplasia and Cancer in Human Prostate. **The Prostate**, New York, v. 69, n.13, p.1378-1386, 2009
37. WATERS, D.J., BOSTWICK, D.G. The canine prostate is a spontaneous model of intraepithelial neoplasia and prostate cancer progression. **Anticancer Research**, Athens**,** v.17, n. 3A, p.1467–1470, 1997
38. WILSON, M.J.; NORRIS, H.; WOODSON, M.; SINHA, A.A.; ESTENSEN, R.D. Effects of aging and castration on plasminogen activator and metalloprotease activities in the rat prostate complex. **Celular and Molecular Biology Research**, New York, v. 41, n. 6, p. 603-612, 1995.

CAPÍTULO 4 - CONSIDERAÇÕES FINAIS

Na realização desta dissertação foi possível observar, durante a revisão bibliográfica, que há controvérsia acerca do potencial de malignidade da PIA na próstata humana e não há trabalhos em periódicos que a descrevam no cão, muito menos sua relação com os tecidos adjacentes e a concomitância com outras lesões proliferativas como a HPB, a PIN e o carcinoma, no intuído de verificar o potencial pré-maligno da PIA e melhor compreender os mecanismos moleculares envolvidos na evolução do câncer prostático nesta espécie.

Ainda, observou-se a expressão das MMP, assim como do sistema PA em especial MMP 2, MMP 9 e uPAR, nestas lesões prostáticas, sendo possível confirmar a participação dessas proteínas no remodelamento da MEC do tecido prostático normal e benigno, bem como do displásico e maligno. E também a participação das células epiteliais, das estromais adjacentes bem como das células inflamatórias nos processos de degradação e remodelamento da MEC. Confirmando desta forma, o que já foi observado no homem e reiterando o conceito de que a inflamação é um fator etiológico capaz de incitar a carcinogênese, por promover a substituição celular e criar um microambiente no tecido rico em citocinas e fatores de crescimento que podem elevar a replicação celular, angiogênese e reparo tecidual.

No homem, o emprego dessas enzimas como marcadores tumorais vem sendo amplamente estudado. No cão não é possível fazer esta correlação apenas diante deste estudo. Mas com a advento de novas técnicas de alta tecnologia, como as de microarranjos (TMA - *Tissue MicroArray* - e LCM - *Laser Capture Microdissection*) e PCR - *Polymerase Chain Reaction*, poderemos em um futuro próximo identificar melhores marcadores, com maior confiabilidade para marcadores de diagnóstico e tratamento, uma vez que a identificação de marcadores de malignidade é a chave para terapias precoces e efetivas para o câncer prostático.

Outro fato importante e interessante que chamou muito atenção no decorrer do experimento foi o elevado número de casos de carcinoma prostático e PIN encontrados, contradizendo a literatura. Isto faz com que questionemos o fator raridade exposto na literatura consultada. O que é raro? O aparecimento ou

o diagnóstico destas lesões na próstata canina? Ainda surge outra pergunta, porque aqui em Goiás tem tantos casos? Qual o fator predisponente presente nesta região do país que possibilitou esta constatação tão expressiva de carcinoma. Um dos maiores problemas encontrados no decorrer deste experimento foi a obtenção de próstatas normais.

Diante do elevado número de amostras obtidas foi possível otimizar nosso estudo com o uso do bloco de TMA. O que conferiu grande economia de reagentes e tempo proporcionando a uniformização na realização das reações. Facilitando na interpretação comparativa dos casos com possibilidade de repetição das reações em múltiplos níveis do bloco. Fornecendo melhor representação do tumor do que um único corte original, simplificando o trabalho das linhas de pesquisa pela utilização do bloco em mais de um projeto.

Portanto, este estudo da expressão de MMP-2 e MMP-9, assim como de uPAR em próstatas caninas com PIN e PIA permitiu- nos adicionar novos dados ao conhecimento destes eventos biológicos que desencadeiam o câncer prostático no cão e reforçou ainda mais o conceito de que o cão é o melhor modelo experimental para a verificação desses eventos na próstata humana.

Livros Grátis

(http://www.livrosgratis.com.br)

Milhares de Livros para Download:

Baixar livros de Administração
Baixar livros de Agronomia
Baixar livros de Arquitetura
Baixar livros de Artes
Baixar livros de Astronomia
Baixar livros de Biologia Geral
Baixar livros de Ciência da Computação
Baixar livros de Ciência da Informação
Baixar livros de Ciência Política
Baixar livros de Ciências da Saúde
Baixar livros de Comunicação
Baixar livros do Conselho Nacional de Educação - CNE
Baixar livros de Defesa civil
Baixar livros de Direito
Baixar livros de Direitos humanos
Baixar livros de Economia
Baixar livros de Economia Doméstica
Baixar livros de Educação
Baixar livros de Educação - Trânsito
Baixar livros de Educação Física
Baixar livros de Engenharia Aeroespacial
Baixar livros de Farmácia
Baixar livros de Filosofia
Baixar livros de Física
Baixar livros de Geociências
Baixar livros de Geografia
Baixar livros de História
Baixar livros de Línguas

Baixar livros de Literatura
Baixar livros de Literatura de Cordel
Baixar livros de Literatura Infantil
Baixar livros de Matemática
Baixar livros de Medicina
Baixar livros de Medicina Veterinária
Baixar livros de Meio Ambiente
Baixar livros de Meteorologia
Baixar Monografias e TCC
Baixar livros Multidisciplinar
Baixar livros de Música
Baixar livros de Psicologia
Baixar livros de Química
Baixar livros de Saúde Coletiva
Baixar livros de Serviço Social
Baixar livros de Sociologia
Baixar livros de Teologia
Baixar livros de Trabalho
Baixar livros de Turismo