ALESSANDRA RODRIGUES DE CAMARGO

Líquen Plano Oral associado a Hepatite C

São Paulo

2010

Livros Grátis

http://www.livrosgratis.com.br

Milhares de livros grátis para download.

ALESSANDRA RODRIGUES DE CAMARGO

Líquen Plano Oral associado a Hepatite C

Dissertação apresentada à Faculdade de Odontologia da Universidade de São Paulo para obtenção do título de Mestre pelo Programa de Pós-Graduação em Odontologia

Área de Concentração: Diagnóstico Bucal

Orientador: Prof. Dr. Celso Augusto Lemos Júnior

São Paulo

2010

Autorizo a reprodução e divulgação total ou parcial deste trabalho, por qualquer meio convencional ou eletrônico, para fins de estudo e pesquisa, desde que citada a fonte.

Catalogação-na-Publicação
Serviço de Documentação Odontológica
Faculdade de Odontologia da Universidade de São Paulo

Camargo, Alessandra Rodrigues
Líquen plano oral associado a Hepatite C / Alessandra Rodrigues Camargo; orientador Celso Augusto Lemos Júnior. -- São Paulo, 2010.
85p. : fig., tab.; 30 cm.

Dissertação (Mestrado) -- Programa de Pós-Graduação em Odontologia. Área de Concentração: Diagnóstico Bucal. -- Faculdade de Odontologia da Universidade de São Paulo.

1. Hepatite C. 2. Líquen plano bucal. 3. Epidemiologia. I. Lemos Júnior, Celso Augusto. II. Título.

FOLHA DE APROVAÇÃO

Camargo AR.Líquen Plano Oral associado a Hepatite C. Dissertação apresentada à Faculdade de Odontologia da Universidade de São Paulo para obtençãodo título de Mestre em Odontologia.

Aprovado em: ____/____/2010

Banca Examinadora

Prof(a). Dr(a)._____Instituição: _____
Julgamento: _____Assinatura: _____

Prof(a). Dr(a)._____Instituição: _____
Julgamento: _____Assinatura: _____

Prof(a). Dr(a)._____Instituição: _____
Julgamento: _____Assinatura: _____

DEDICATÓRIA

Aos meus pais, João e Fátima, estrelas maiores da minha vida. Tenham certeza que seu amor incondicional sempre me impulsiona adiante. Amo muito vocês!Obrigada por tudo...

Ao meu irmão JP. Mesmo longe a sua presença é sempre constante!

A toda minha família, avós (mesmo ausentes), tios, tias, primos e primas que mesmo longe sempre torcem e vibrammuito por mim!

Amo Muito vocês!!!

Aos amigos mais que queridos Gá, Ciro, Aninha, Roberta, Rafaela, Marli, Daniel, Pati, Adriane, Karine, Regiane,Edmara, Erika e Sica. Companheiros de muita risada e muitos choros. Obrigada por todos os anos de amizade sincera, pelo incentivo constante e por entender as ausências frequentes!

As amigas Ana Cláudia e KK que tive a felicidade de conhecer durante a pós-graduação. Mais do que colegas de trabalho vocês se tornaram minha família de coração. Adoro muito vocês!

As amigas Maria Luiza e Janaína pela amizade e parceria de trabalho. Que nosso empenho seja sempre recompensado com muito sucesso!!

À Prof. Dra. Karem López Ortega que de tutora passou com grande honra a amiga. ADORO você!

Ao Felipe, por me apoiar sempre ao longo da pós graduação e vibrar muito por cada nova conquista. Você é muito especial!

A minha querida secretária, companheira diária e amiga Andréia que me ajuda e MUITO a organizar meus dias. Obrigada!

Ao colega de trabalho Alexandre por toda ajuda e parceria “no cuidado”de nossos pacientes.

Atodos os colegas de pós graduação em especial aos amigos Anna Torrezani, Ana Paula Candido, Camila Gallo, Vivian Pellegrini, Fábio Braga, Gabriela Ártico, André Caroli Rocha, Gustavo Rabelo, Luana Eschholz Bomfin, Sílvio Hirota e Carla Dinelli Dias(“com seu recém chegado Leonardo”), por toda amizade e companheirismo de trabalho nas nossas manhãs de clínica, pela troca de experiências, pela parceria em trabalhos científicos, e acima de tudo pelos momentos de stress,chorose desabafos tão comuns em nosso dia-a-dia!

As alunas de graduação Ingrid e Érica por toda ajuda em nossa clínica. Que o entusiasmo e alegria que vocês demonstram sempre prevaleça em suas carreiras.

Aos queridos Robson, Du e Ju pelos anos de apoio, amizade e torcida. Adoro vocês!!

A Deus por se mostrar presente em cada momento da minha vida!

AGRADECIMENTOS

Ao meu orientador **Celso Augusto Lemos Júnior** pela paciência, orientação, troca de experiências e amizade constituídas ao longo do tempo. Obrigada por tudo!

Aos **professores da Disciplina de Estomatologia Clínica** por toda ajuda e pelo aprendizado ao longo destes anos.

A **Iracema Mascarenhas (Nina) e Aparecida Andrade (Cida),** pela ajuda constante e pelo grande carinho. O trabalho que vocês desempenham é muito importante para o Departamento. Obrigada por tudo!

Ao **Prof. Dr. Roberto Focaccia** que com grande carinho me recebeu em seu ambulatório. Muito obrigada por toda orientação, ajuda e acima de tudo por todas as oportunidades oferecidas.

À **equipe médica do Ambulatório de Hepatites Virais do Instituto de Infectologia Emílio Ribas**em especial ao Dr. Edgard de Bortholi Santos, Dr. Décio Diament, Dr. Kleber Dias do Prado, Dra. Sônia Maria Monegatti Mattei e Dra. Eloiza Quintela que me receberam de braços abertos. Suas aulas para os internos jamais serão esquecidas.

À **equipe de Odontologia do Instituto de Infectologia Emílio Ribas**em especial à cirurgiã-dentista Dra. Marina Monteiro de Paiva, enfermeiras Kerly Patrícia da SilvaeTânia Regina dos Santosque contribuíramde forma significativa para realização deste estudo.

A todos os **pacientes** que com boa vontade tornaram possível a realização deste estudo.

Ao **CAPES** pelo apoio financeiro.

"Learn from yesterday, live for today, hope for tomorrow.
The important thing is not to stop questioning".

Albert Einstein

RESUMO

Camargo AR. Líquen Plano Oral associado a Hepatite C[Dissertação]. São Paulo: Universidade de São Paulo, Faculdade de Odontologia; 2010.

O presente estudo teve como objetivo verificar a associação entre o líquen plano oral (LPO) e a infecção de hepatite C (HCV) crônica em duas populações distintas do município de São Paulo. Foram avaliados um total de 308 pacientes distribuídos em dois grupos de estudo: grupo HCV composto por 275 pacientes (132 homens e 143 mulheres; idade média = 49,8 anos) com infecção de HCV crônica; e o grupo LPO composto por 33 pacientes (10 homens e 23 mulheres; idade média = 52,9 anos) com LPO. No grupo HCV o diagnóstico da infecção crônica foi estabelecido através de sorologia para anti-HCV (MEIA, *kit* AxSYM® HCV version 3.0, Abbott Laboratories, North Chicago, Illinois) confirmado pela pesquisa de RNA-HCV através do teste PCR qualitativo (Cobas Amplicor HCV Monitor™ test, version 2.0, Roche Diagnostic Systems, NJ, USA). No grupo LPO o diagnóstico para lesões oraisseguiu critérios estabelecidos pela World Health Organization (WHO) em 1978 eposteriormente modificados por van der Meij e van der Waal em 2003. Como critérios de exclusão para o grupo HCVpacientes que fizeram uso de interferon e/ou ribavirina por um período menor que 6 meses foram excluídos do estudo, assim como pacientes que encontravam-se em terapia antiviral para HCV.Neste grupo a presença de co-infecções - HIV, HBV, HTLV -também foi desconsiderada. No grupo LPO pacientes com diagnóstico clínico sugestivo dereação liquenóide por uso a drogas (RLD) e reação liquenóide por contato (RLC) foram excluídos da amostra, assim como pacientes tratados local ou sistemicamente para LPO por um período menor que 6 meses.Casos com achados histopatológicos de displasia liquenóide também foram desconsiderados.Para análise dos resultados duas comparações foram efetuadas: (1) no grupo HCVa prevalência de LPO foi determinada e comparada com a prevalência de LPO em nossa instituição (grupo controle); (2) no grupo LPO a prevalência da infecção de HCV foi determinada e comparada com a prevalência da infecção de HCV na população de São Paulo. A prevalência de LPO em pacientes com HCV crônica (grupo HCV) foi de 2,18% e de 1,54% no grupo

controle (*P* = 0,39). A prevalência de HCV crônica em pacientes com diagnóstico de LPO (grupo LPO) foi de 3,03% e de 1,42% na população em geral (*P* = 0,39). Nenhuma diferença estatisticamente significante foi verificada quando os grupos foram comparados.Em nossa análise não foi verificada associação entre o LPO e a infecção de HCV crônica, nas duas populações avaliadas no município de São Paulo.

Palavras-chave: Hepatite C. Líquen Plano Oral. Epidemiologia

ABSTRACT

Camargo AR. Oral Lichen Planus and Hepatitis C virus infection [Dissertation]. São Paulo: Universidade de São Paulo, Faculdade de Odontologia; 2010.

The objective of the present study was to verify the association between oral lichen planus (OLP) and chronic hepatitis C virus infection (HCV) in two distinct populations in the municipality of São Paulo. A total of 308 patients were evaluated distributed in two study groups: group HCV, comprising 275 patients (132 men and 143 women; average age = 49.8 years old) with chronic HCV infection; and group OLP, comprising 33 patients (10 men and 23 women; average age = 52.9 years old) with OLP. In group HCV,the diagnosis of chronic infection was established through serology for anti-HCV (MEIA, *kit* AxSYM®HCV version 3.0, Abbott Laboratories, North Chicago, Illinois) confirmed by RNA-HCV research through qualitative PCR testing (Cobas Amplicor HCV Monitor™ test, version 2.0, Roche Diagnostic Systems, NJ, USA). In group OLP, thediagnosis of oral lesions followed the criteria established by the World Health Organization (WHO) in 1978and later modified by van der Meij and van der Waal in 2003. As exclusion criteria for group HCV,patients that made use of interferon and/or ribavirin for a period below 6 months were excluded from the study, as well patients that were under antiviral treatment for HCV. In this group the presence of co-infections – HIV, HBV, HTLV –was also discarded. In group OLP, patients with clinical diagnosis suggestive of drug-induced lichenoid reactions(DLR) and oral lichenoid lesions related to dental materials(LLDM)were excluded from the sample, as well as patients treated locally or systemically for OLP for a period below 6 months.Cases with histopathological findings of lichenoid dysplasia were also discarded. For result analysis, two comparisons were conducted: (1) in group HCV, OLP prevalence was determined and compared to OLP prevalence in our institution (control group); (2) in groupOLP, the prevalence of HCV infection was determined and compared to the prevalence of HCV infection in the São Paulo population. OLP prevalence in patients with Chronic HCV (group HCV) was 2.18% and 1.54% in the control group (P = 0.39). Chronic HCV prevalence in patients with a diagnosis of OLP

(group OLP) was 3.03% and 1.42% in the general population (*P* = 0.39). No statistically significant difference was verified when groups were compared. Our study did not verify an association between OLP and chronic HCV infection in the two populations assessed in the municipality of São Paulo.

Keywords: Hepatitis C. Oral Lichen Planus.Epidemiology.

LISTA DE ABREVIATURA E SIGLAS

APc	células apresentadoras de antígenos
CD	células dendríticas
CH	cirrose hepática
CHC	carcinoma hepato celular
CM	crioglobulinemia mista
CVE-SP	Centro de Vigilância Sanitária Epidemiológica de São Paulo
DM	*diabetes mellitus*
FH	fibrose hepática
HAS	hipertensão arterial sistêmica
HAV	hepatite A
HBV	hepatite B
HCV	hepatite C
HEV	hepatite E
IFN	interferon
IFNs	interferons
IFNs tipo I	interferons tipo I
IFN-γ	interferon gama
IGEs	interferon genes estimulados
IL-2	interleucina 2
LP	líquen plano
LPC	líquen plano cutâneo
LPO	líquen plano oral
MEHs	manifestações extra-hepáticas da hepatite C
OMS	Organização Mundial de Saúde
RLC	reação liquenóide por contato
RLD	reação liquenóide por uso de drogas
RNAi	RNA intermediário
RNAm	RNA mensageiro
RLBD	receptores lipoproteicos de baixa densidade
TNF-α	fator de necrose tumoral alfa

WHO	World Health Organization
UDI	Usuários de drogas injetáveis

SUMÁRIO

1 INTRODUÇÃO 16
2 REVISÃO DA LITERATURA 18
2.1 A Hepatite C 18
2.1.1 Aspectos epidemiológicos 18
2.1.2 O vírus C 19
2.1.3 Modelo de desenvolvimento: Ciclo do vírus C na célula infectada..... 20
2.1.4 Resposta imune inata ao vírus C 21
2.1.5 Resposta imune adaptativa do hospedeiro 22
2.1.6 Curso natural da infecção de Hepatite C..... 23
2.1.7 Sítios extra-hepáticos e manifestações extra-hepáticas da Hepatite C... 24
2.2 O Líquen Plano 27
2.2.1 Etiopatogenia 27
2.2.2 Características clínicas do Líquen Plano Oral..... 29
2.2.3Características histopatológicas..... 30
2.2.4Diagnóstico final do Líquen Plano Oral 30
2.2.5 Associação entre o Líquen Plano Oral e a infecção de Hepatite C:
estudos epidemiológicos 31
3 PROPOSIÇÃO 33
4 CASUÍSTICA E MÉTODOS 34
4.1 Ética..... 34
4.2 Casuística 34
4.3Métodos..... 36
4.3.1 Avaliação laboratorial 36
4.3.2 Critérios diagnósticos para o Líquen Plano Oral 36
4.3.3Critérios de exclusão..... 37
4.3.4 Citologia esfoliativa 37
4.3.5Diagnóstico histopatológico..... 37
4.3.6Tratamento do Líquen Plano Oral 38
4.3.7Critérios de avaliação terapêutica 38
4.3.8Controle clínico..... 38

5 RESULTADOS..... 39
5.1 Grupo HCV estudo: Características gerais..... 39
5.2 Grupo HCV estudo: Diagnóstico do Líquen Plano Oral..... 43
5.3Grupo LPO estudo: Características gerais 46
5.4Grupo LPO estudo:Características clínicas..... 49
5.5Grupo LPO estudo: Pesquisa da infecção de Hepatite C crônica 50
5.6Grupo LPO estudo: Características clínicas do LPO associado a HCV crônica..... 51
5.7Grupo LPO estudo: Investigação de *Candida* spp 52
5.8Caracterização histopatológica das lesões orais..... **52**
5.9LPO idiopático *versus* LPO associado a infecção de HCV crônica..... 52
5.10Análise estatística dos resultados..... 55
6 DISCUSSÃO 57
7 CONCLUSÕES 62
REFERÊNCIAS..... 63
ANEXOS 71
APÊNDICES 73

1 INTRODUÇÃO

A infecção de HCV representa uma das maiores causas de doença hepática crônica no mundo. Considerado hepatotrópico, o vírus C também demonstra linfotropismo; desta forma, toda a morbidade associada a infecção crônica não pode ser correlacionada apenas a sequela da doença hepática, mas também a grande variedade de manifestações extra – hepáticas (MEHs) vinculadas a infecção, das quais se destacam a crioglobulinemia mista(CM), linfoma não-Hodgkin, *diabetes mellitus*(DM),porfiria cutânea tardia e o líquen plano (LP).[1-3]

A patogênese das sequelas relacionadas a HCV crônica, sejam estas hepáticas ou extra-hepáticas, não está completamente elucidada e representa um desafio, tendo em vista a melhora na qualidade de vida destes pacientes.[1]

Neste contexto, a possível associação entre a infecção de HCV crônica e LPO tem sido frequentemente avaliada nos últimos anos.[4,5]

O LP é uma doença mucocutânea crônica de natureza inflamatória que acomete pele e mucosas, juntas ou separadamente. Apesar de possuir natureza idiopática, a sua patogenia apresenta caráter imunomediado. A doença afeta, em média,1,9% da população e tem predileção pelo sexo feminino com manifestação entre a 5ª e a 6ª décadas de vida.[6-9]

Estudos epidemiológicos correlacionando ambas as doenças foram realizados em diversos países e apresentam resultados conflitantes, alguns favoráveis outros desfavoráveis, em relação a possível associação HCV/LP.[4,5,10]

Desta forma o presente estudo teve como objetivo verificar a possível associação do LPO em pacientes com HCV crônica em duas populações distintas.

A pesquisa foi realizada por um período de 17 meses e incluiu um total de 308 pacientes, divididos em dois grupos: (1) Pacientes com HCV crônica investigados quanto a presença de LPO; (2) Pacientes com diagnóstico de LPO que foram investigados quanto a presença da infecção de HCV crônica.

O diagnóstico da infecção crônica foi efetuado através da pesquisa de anticorpos (anti-HCV, ELISA) e confirmada pela pesquisa de antígenos no soro (PCR-qualitativo). O diagnóstico de LPO seguiu padrão ouro estabelecido pela WHO em 1978, posteriormente modificados por van der Meij e van der Waal em 2003, que engloba critérios clínicos e comprovação histopatológica da condição.[11,12]

Muito se discute se o LPO podeser realmente considerado uma MEH da HCV, e além disso, ser utilizado como marcador indireto da infecção de HCV crônica. Talvez o LPO não seja mais prevalente em pacientes infectados. Deve-se considerar a possibilidade do envolvimento do sistema imune, assim como a presença da partícula viral, na patogênese de tais lesões. O assunto é controverso e tal discussão não deve ser baseada apenas em dados epidemiológicos. Neste sentido há que se complementar a análise populacional com trabalhos que elucidam a patogenia que conecta ambas as doenças.

2 REVISÃO DA LITERATURA

2.1 A Hepatite C

2.1.1 Aspectos epidemiológicos

Identificada em 1989,[13]a HCV é um grave problema de saúde pública na atualidade. A doença apresenta prevalência mundial em torno de 3%, com 170 milhões de pessoas infectadas no mundo.[1,14]

Até o momento não existe vacinação eficaz contra a doença, e apesar dos avanços efetuados na terapia antiviral, as drogas utilizadas ainda estão vinculadas à alta toxicidade, sendo eficazes em metade dos doentes tratados.[15-17]

Vinte por centodos pacientes contaminados pode desenvolver complicações referentes a infecção, sendo estas a cirrose hepática (CH) e o carcinoma hepatocelular (CHC).[18,19]

Apesar da HCV ser considerada uma infecção endêmica, o panorama mundial da infecção demonstra uma grande variabilidade em sua distribuição geográfica.[20]Altas taxas de prevalência são encontradas no Egito (15-20%), em alguns países da África (5,13%), mediterrâneo oriental (4,6%), sudeste asiático (2,15%) e ocidente do Pacífico (3,9%); quando comparados à países da América (1,7%) e Europa (1,03%). A China que representa um quinto da população mundial, apresenta soroprevalência de 3,2% para a HCV, enquanto no Reino Unido (0,01%) e na Escandinávia (0,1%) as taxas de prevalência são extremamente baixas.[19,20]

A verdadeira dimensão da situação epidemiológica da HCV crônica no Brasil ainda é desconhecida. Neste interím, estima - se que 3 milhões de indivíduos estejam contaminados.[21]

Segundo à Organização Mundial de Saúde (OMS), o Brasil é classificado como um país de endemicidade intermediária para à infecção.[22]Dados do Ministério da Saúde apontam apenas 93.238 casos confirmados de HCV no Brasil, no período de 1996 à 2006, sendo que o maior número de casos diagnosticados está na região

Sudeste (10.038 – 10,76%), seguida pelas regiões sul (4.677 – 5,02%), nordeste (1.191 – 1,28%), centro - oeste (729 – 0,78%) e norte (404 – 0,43%).[23]

Neste contexto, um importante estudo populacional de amostragem casualizada por sorteio aleatório foi realizado no município de São Paulo. O estudo avaliou a prevalência de hepatites virais A (HAV), B (HBV) C (HCV) e E (HEV), além de averiguar o grau de conhecimento da população com relação as vias de transmissão e proteção. Um mil e cinquenta e nove indivíduos (1.059) foram avaliados nesta amostragem, sendo de 1,42% a prevalência estimada para a infecção de HCV (intervalo de confiança entre 0,70 – 2,12%). Com relação ao questionário aplicado; 75,12% dos sujeitos de pesquisa avaliados desconhece quais são as vias de transmissão para as hepatites virais e 76,70% não sabe como preveni – las.[24]

Outros dados interessantes notificados ao Centro de Vigilância Sanitária Epidemiológica de São Paulo (CVE-SP) no período de 2002 a 2009[a], apontam um total de 50.532 casos confirmados de hepatites virais (vírus B, vírus C, vírus B + C e vírus B + D) no Estado de São Paulo; sendo de 33.124 (65,55%) o número de casos confirmados para HCV. Também foram notificados um total de 4.560 casos (41,93%) com cicatriz sorológica[b] para o vírus C durante o mesmo intervalo de tempo.[25]

2.1.2 O vírus C

A HCV é causada por um RNA vírus de polaridade positiva, envelopado, que apresenta formato esférico com aproximadamente 50nm de diâmetro, membro da família *Flaviviridae* do gênero *Hepacivirus.*[26-28]A esta família pertencem outros importantes patógenos para espécie humana, tais como os vírus da dengue e febre amarela.[26]

Classificado em 6 genótipos diferentes de acordo com a similaridade da sequencia de nucleotídeos, o vírus C ainda apresenta 52 subtipos, e uma população viral diversificada dentro de cada indivíduo infectado denominada *quasispecies.*[26,29]

---

[a] Fonte: SINANW/SINANEET – Dados provisórios até 30/11/2009 sujeitos a correção
[b] Cicatriz Sorológica Vírus C = presença de anti – HCV e RNA do HCV não detectado

A tipificação do genótipo viral e seu impacto sobre a patogênese da doença hepática continua sendo tema de grande controvérsia na atualidade. Em média, 60% da população mundial está infectada pelos subtipos 1a e 1b; em contrapartida, este genótipo está vinculado a uma resposta dificultada à terapia antiviral.[30]Diferentemente, outros genótipos demonstram uma resposta mais favorável à terapia.[19]

2.1.3 Modelo de desenvolvimento: Ciclo do vírus C na célula infectada

Embora muitos passos permaneçam enigmáticos, avanços significativos para compreensão das principais etapas do ciclo de vida do vírus C têm sido feitos nos últimos anos.

Da mesma forma que ocorre em todos os RNA vírus de polaridade positiva, na replicação do vírus C, o genoma viral serve como substrato para tradução, replicação e empacotamento de novos vírions. Vírus da HCV presentes no meio extra – celular interagem com receptores de membrana presentes na superfície de células do hospedeiro, especialmente CD81 e receptores lipoproteicos de baixa densidade (RLBD), sofrendo um processo de endocitose. Uma vez no meio intra – celular, o RNA viral é liberado para o citoplasma e passa a funcionar como um RNA mensageiro (RNAm). Desta forma, inicia –se o processo de translação (leitura da fita de RNAm pelo ribossomo) gerando uma poliproteína em fita simples de polaridade negativa denominada RNA intermediário (RNAi).[14,30]Neste momento, o RNAi é processado por enzimas do hospedeiro e do próprio vírus para a produção de múltiplos RNA progênies. Uma parte desse RNA recém sintetizado é empacotado em núcleocapsídeos e associado a glicoproteínas do vírus C formam novos vírions. Dirigidos ao complexo de Golgi, estas partículas seguem o caminho intra – celular excretor, e durante este trânsito, sofrem maturação. Vírions maduros sofrem exocitose completando seu ciclo de vida.[30,31]

A taxa de replicação viral atinge média de 10^{12} partículas/dia. Esta alta taxa de renovação somada aos erros envolvidos no mecanismo de replicação inerentes a qualquer RNA-vírus, são fatores contribuintes tanto com o desenvolvimento de *quasispecies*, quanto com o a cronificação da doença.[26,28]

2.1.4 Resposta imune inata ao vírus C

Após o contágio, o vírus C penetra na corrente sanguínea e segue em direção ao fígado, órgão pelo qual apresenta tropismo. Apesar desta afinidade ser clara, os fatores envolvidos nesta relação permanecem desconhecidos.[28,31]

A resposta imune inata é representada pela indução de um estado antiviral celular, mediada pela produção de interferons tipo I (IFNs tipo I), frente a viroses de todos os tipos.[26,32]

Todas as células nucleadas do organismo de mamíferos são capazes de sintetizar e secretar IFNs tipo I em resposta à infecções virais.[32]

Durante a infecção de HCV uma grande mudança na expressão genética é desencadeada por uma forte resposta IFN tipo I em linhagens celulares hepáticas de indivíduos infectados.[26]Pesquisadores estimam que durante o pico de viremia, não mais que 10% dos hepatócitos tornam - se infectados.[33]Ou seja, IFNs tipo I secretados por células contaminadas induzem um estado antiviral que se estende à células vizinhas não infectadas.[26,28]

O reconhecimento da partícula viral leva a expressão de uma série de genes denominados interferon – genes – estimulados (IGEs), que inibem a replicação do vírus C dentro de hepatócitos, assim como promovem a resposta imune adaptativa do organismo, além de controlar a proliferação celular na tentativa de debelar a infecção.[26,28]

Uma questão importante que se coloca neste instante, é a forma pela qual o vírus dribla o sistema imune e persiste no tecido hepático, apesar da forte resposta IFN tipo I induzida.[26,28]

Sabe – se que o vírus C possui estratégias de evasão para a resposta imune inata do hospedeiro. O polimorfismo viral, representado pela presença de *quasispecies*, contribui com esta evasão e persistência da infecção.[26,28,34]Estudos *in vitro* demostram que o complexo de replicação viral parece ser constituído por uma membrana altamente resistente a proteases e nucleases, que protegem o RNA viral da detecção do sistema imune. Da mesma forma, proteínas do core viral (proteases) bloqueiam a ação antiviral do interferon (IFN) contribuindo para a cronificação da doença.[32]

Todas essas informações sugerem que a presença do vírus induza à alterações sistêmicas que resultam em uma resposta imune atenuada do organismo. Mesmo assim, diversos mecanismos virais envolvidos nesta subversão permanecem obscuros.[30]

Desta forma, a primeira linha de defesa do organismo é composta por hepatócitos infectados, que secretam interferons (IFNs), e regulam o processo de replicação viral prévio à contaminação de células do sistema imune inato.A partir deste momento, populações celulares representadas por macrófagos, células *natural killer*, células *natural killer T*, células de kupffere células dendríticas (CD) são ativadas e amplificam a secreção de IFNs tipo I, assim como a expressão de IGEs, desencadeando assim, a resposta adaptativa do sistema imune.[32,34,35]

2.1.5 Resposta imune adaptativa do hospedeiro

Apesar da resposta inata ser observada logo após o período de contaminação pelo vírus C, a resolução da infecção está atrelada ao sucesso da resposta imune adaptativa do hospedeiro.[28]

No fígado inflamado, CDs são ativadas por antígenos virais, e migram via espaço de Disse (espaço entre os capilares sinusóides e os hepatócitos) e espaço porta para linfonodos de drenagem, ativando a imunidade adaptativa do organismo.[34]

A sinalização deste grupo celular pioneiro induz à expressão de citocinas inflamatórias, que desencadeiam o recrutamento e migração de novas CDs para o fígado inflamado. No tecido hepático CDs recrutadas secretam, entre outras citocinas pró - inflamatórias, IFNs tipo I e fator de necrose tumoral alfa (TNF-α), amplificando o recrutamento celular.[34]

Ocorre neste momento a predominância de uma resposta inflamatória Th1 no tecido hepático. Esta cascata de eventos permite o recrutamento de células T citotóxicas HCV-específicas, representadas por linfócitos T CD4+, que reconhecem a ligação antígeno/CDs e sustentam um processo cíclico, no qual, a expressão de citocinas pró-inflamatórias envolvidas no recrutamento celular é mantida. A

constante expressão desta complexa rede de citocinas, induz a ativação de linfócitos T citotóxicos CD8+ específicos, responsáveis pela apoptose de células infectadas.[34]

Embora os hepatócitos sejam alvo primário para infecção, o vírus C também apresenta afinidade por outros grupos celulares, sendo esses monócitos e linfócitos.[36]Na infecção crônica, a contaminação destes grupos altera o perfil de citocinas inflamatórias envolvidas na resposta Th1. Desta forma, além de interferir na capacidade migratória celular, este mecanismo de manipulação viral dificulta uma resposta imune efetiva e corrobora com a persistência da infecção.[37,38]Neste contexto, as conseqüências da contaminação do vírus C em células T podem ser imprevisíveis.

Em suma, a cascata de eventos para a produção de citocinas inflamatórias contribui com a sinalização e o recrutamento celular da resposta imune antiviral. Entretanto, na infecção crônica, esta constante sinalização e recrutamento celular perpetuam a injúria tecidual hepática sem clarificação viral efetiva.[34]

2.1.6 Curso natural da infecção de Hepatite C

A infecção de HCV crônica geralmente permanece silenciosa por décadas. A exposição ao agente viral pode ocorrer em diversas situações ao longo da vida cotidiana de indivíduos contaminados e estabelecer o momento exato para o início desta infecção pode ser uma tarefa difícil.[39]

Após o período de incubação, média de 150 dias, 15-25% dos indivíduos que desenvolvem HCV aguda pós-transfusional apresentam resolução virológica espontânea da infecção; porém os restantes 75-85%, desenvolvem infecção persistente, com RNA-HCV detectáveis no soro por mais que 6 meses.[1,40-42]Em média, 30% dos pacientes cronicamente infectados apresentam níveis normais de aminotransferases (AST/ALT).[1]Por outro lado, pelo menos 20% dos indivíduos cronicamente infectados desenvolvem CH, primeiro compensada depois descompensada, e finalmente CHC.[1,40,41]

A morbidade associada a infecção resulta principalmente do desenvolvimento de fibrose hepática (FH), estadiada em 5 estágios (F0, F1, F2, F3, F4), segundo a classificação METAVIR.[43,44]Neste sentido, a progressão da HCV crônica pode ser

quantificada pela taxa de progressão da FH; desta forma, a expectativa para progressão rápida é menor que 20 anos, para progressão intermediária 30 anos e para progressão lenta é de pelo menos 50 anos. Fatores como consumo de álcool, tempo estimado de infecção, idade de contágio e gênero masculino, influenciam diretamente a progressão da FH e suas implicações clínicas.[44]

2.1.7 Sítios extra-hepáticos e manifestações extra-hepáticas da Hepatite C

A possibilidade do vírus C também estar presente em sítios extra-hepáticos é bastante discutida. A presença da partícula viral, assim como sua replicação, foram detectadas em células biliares, glândulas salivares, epitélio, pâncreas, tireóide, medula óssea, glândula adrenal, baço, linfonodos e cérebro.[3,44,45]

Estudos *in vivo* demonstram a presença de sequências de RNA-HCV em células mononucleares periféricas de pacientes com HCV crônica, sendo esta afinidade verificada especialmente em linhagens celulares de linfócitos tipo B e T.[3,36,46] Na história natural da infecção, uma implicação importante deste linfotropismo estaria associada aos mecanismos de persistência do vírus C no organismo hospedeiro, favorecendo a cronicidade da doença.[3,37,38]

Outra possível implicação concerne ao desenvolvimento de desordens extra-hepáticas de natureza linfoproliferativas e/ou auto-imunes. Neste contexto, a contaminação pelo vírus C em células hematopoiéticas pode representar um caso de patogenia a distância, desencadeando diferentes manifestações clínicas, denominadas MEHs da HCV.[2,39,47]

A ampla variedade destas manifestações citadas em literatura sugere que a HCV deva ser abordada como uma doença sistêmica crônica.[48]Desta forma, toda a morbidade associada à infecção crônica não pode ser medida apenas pelo dano hepático, mas também pelas complicações sistêmicas vinculadas ao desenvolvimento de MEHs.[41,48]

Quatro categorias podem ser identificadas para agrupar as diferentes MEHs vinculadas a HCV crônica, e apesar da patogênese para tais associações não estar completamente elucidada na maioria dos casos, algumas delas, tais como a CM,

são consideradas protótipo de desordens linfoproliferativas associadas a infecção (Tabela 2.1).[41,48,49]

Em média, um terço dos pacientes diagnosticados com infecção crônica desenvolve algum tipo de MEH em estágios avançados da doença.[5,47]

O reconhecimento do tipo e magnitude de MEHs vinculadas a infecção de HCV crônica são importantes por diversos motivos: (1) pode contribuir no diagnóstico precoce e tratamento da infecção de HCV crônica; e (2) o início da terapia antiviral pode ser instituído após o diagnóstico de MEHs vinculadas a infecção.[5]

De maneira singular, de todas as MEHs já citadas na literatura, apenas duas apresentam comprometimento oral, sendo estas a síndrome Sicca (SS) e o LP.[41,48]

Tabela 2.1 – Classificação de MEHS associadas a HCV*

Associações definidas com base em prevalência e patogênese	**Associações definidas em alta prevalência**	**Associações a serem confirmadas**	**Associações observacionais**
Crioglobulinemia Mista	Linfoma células B	Tireoidite autoimune	Psoríase
	Gamopatia Monoclonal	Câncer de tireóide	Neuropatia periférica/central
	Porfiria cutânea tardia	Síndrome Sicca	Artrite reumatóide
	Líquen plano	Fibrose pulmonar	Poliarterite nodosa
		Diabetes mellitus	Síndrome de Bechet's
		Glomerulopatia associada ao HCV	Dermatomiosite
		Aterosclerose aórtica	Fibromialgia
			Urticária crônica
			Prurido crônico
			Pseudo sarcoma de Kaposi
			Vitiligo
			Cardiomiopatia
			Úlcera de Mooren
			Disfunção erétil
			Eritema necrolítico acral

* Critérios de classificação segundo Zignego et al. 2007b

2.2 O Líquen Plano Oral

2.2.1 Etiopatogenia

O LP é uma doença mucocutânea inflamatória crônica com manifestação em mucosas e pele. No LPO, esta resposta inflamatória causa danos às células do epitélio escamoso estratificado, desencadeando lesões de variadas apresentações clínicas. A doença afeta aproximadamente 1,9% da população geral, porém esta taxa pode variar de 0,1% a 4%;é duas vezes mais comum em mulheres do que em homens e normalmente acomete indivíduos entre a 5a. e 6a. décadas de vida.[6-9]

A etiologia do LPO é desconhecida, embora diversos estudos demonstrem o envolvimento do sistema imunológico mediado por células T na patogênese das lesões.[7,50]Muitos aspectos referentes a este mecanismo permanecem obscuros, provavelmente fatores exógenos (agentes infecciosos, medicamentos, trauma, alérgenos de contato e alimentos) ou endógenos (distúrbios emocionais, endócrinos, doenças auto-imunes e fatores hormonais) atuem como gatilho precipitando uma resposta imune celular em indivíduos com predisposição genética para desenvolver a doença.[8,51]

Neste contexto o evento precoce para a formação da lesão de LPO talvez seja a expressão de um estímulo antigênico em queratinócitos, demarcando assim, a futura localização da lesão. A expressão do antígeno para LPO provavelmente seja precipitada por fatores desencadeadores, porém não se descarta a possibilidade deste antígeno ser um auto-peptídeo tornando o LPO uma doença auto-imune verdadeira.[6,8,52]

O papel da autoimunidade na patogênese do LPO é suportado por inúmeras características inerentes a doença tais como a sua cronicidade, o seu início em idade avançada, a sua predileção pelo sexo feminino, a associação com outras doenças auto-imunes, e pela presença de células auto-citotóxicas em sítios lesionais.[52,53]

De qualquer forma, a presença do estímulo antigênico inicial desencadeia uma resposta imune celular mediada por células apresentadoras de antígenos(APc),

somada a um infiltrado inflamatório composto predominantemente por linfócitos T.[50,51]

Após o evento antigênico inicial, possivelmente células T CD8+ sejam atraídas ao sítio lesional em desenvolvimento pela expressão do antígeno para LPO associado a moléculas MHC I presentes na superfície de queratinócitos. A partir deste momento, a expressão e o reconhecimento deste antígeno desencadeia a ação citotóxica de linfócitos T CD8+ específicos, ocasionando a apoptose de queratinócitos.[6,52]

Talvez estes linfócitos T pioneiros sejam atraídos ao epitélio oral pela sinalização de citocinas derivadas de queratinócitos ativados. Este fato justificaria a distribuição clínica das lesões, bem como a sua nítida demarcação entre o epitélio oral lesional e não lesional.[51]

Embora exista uma predominância de linfócitos T citotóxicos CD8+ intra-epiteliais no LPO, a maioria dos linfócitos T presentes na lâmina própria representam clones não-citotóxicos T CD4+.[52]

Sendo assim, da mesma forma que ocorre em queratinócitos, APc - representadas por células de Langerhans - presentes no epitélio são ativadas por um estímulo antigênico inicial via molécula MHC II. Esta ativação dá início a uma cascata de eventos na qual a produção de citocinas inflamatórias, especialmente interleucina – 2 (IL-2) e interferon-gama (IFN-γ), promovem uma resposta imunológica tipoTh1. Provavelmente esta sequencia de acontecimentos seja responsável pela sinalização/ativação de células T CD4+ com subseqüente expansão clonal, desencadeando a ação citotóxica de linfócitos T CD8+ em queratinócitos da camada basal.[6,51,52]

Além das células de Langerhans, a expressão de moléculas MHC II também pode ser verificada na superfície de queratinócitos presentes na lesão de LPO em desenvolvimento, resultando na amplificação da resposta Th1 inflamatória.[51]

Juntos, estes dados sugerem que células T CD8+ têm sua ação citotóxica ativada por duas vias: (1) antígeno/ molécula MHC I/ queratinócitos e (2) resposta Th1: células T CD4+/ IL-2/ IFN-γ. Neste contexto, a cronicidade do processo provavelmente é sustentada pela constante expressão e produção de citocinas inflamatórias, especialmente IFN-γ, produzidas via resposta Th1 no LPO.[51,53]

2.2.2 Características clínicas do Líquen Plano Oral

Em média, 15% dos pacientes que desenvolvem LPO apresentam envolvimento cutâneo em algum momento da evolução da doença afetando cabelos, pele e unhas.[53,54]

O envolvimento genital está presente em aproximadamente 25% das mulheres com diagnóstico de LPO.[53,54]

O LPO pode acometer a cavidade bucal com um amplo espectro de variações clínicas classificadas em 6 tipos: (a) reticular, (b) papular, (c) placa, (d) erosiva, (e) atrófica e (f) bolhosa; sendo que as lesões afetam predominantemente a mucosa jugal, língua e gengivas, nesta ordem de preferência.[6,11]

Aproximadamente 2/3 dos pacientes que apresentam lesões de LPO referem desconforto, normalmente associado à presença de lesões atróficas e/ou erosivas. Os sintomas relatados podem variar desde uma leve sensibilidade em mucosa até dor intensa e contínua.[6,54]

Na maioria dos casos as lesões de LPO são crônicas e raramente apresentam remissão espontânea.[11] A evolução da doença frequentemente é marcada por períodos de exacerbação e remissão, acompanhados de alteração no aspecto clínico das lesões. Sendo assim, manifestações orais intensas normalmente são observadas em pacientes mais idosos.[6,54]Períodos de exacerbação com alteração do aspecto clínico lesional também são correlacionados ao stress e ansiedade de pacientes.[6]

De forma geral, lesões orais são tipicamente bilaterias e sua manifestação frequentemente envolve uma miscelânea de subtipos clínicos. Neste sentido, a caracterização de lesões heterogêneas é determinada pela forma clínica mais grave e predominante no sítio lesional.[11,55]

O diagnóstico diferencial para o LPO inclui além do carcinoma de células escamosas, lesões de candidose crônica, penfigóide benigno de membranas mucosas, pênfigo vulgar, RLD, RLC, leucoplasia, lúpus eritematoso, doença do enxerto-versus-hospedeiro e eritema multiforme.[11]

O tratamento da condição está indicado para casos sintomáticos normalmente associados a presença de lesões erosivas e/ou atróficas. O objetivo do

tratamento consiste basicamente no controle dos sintomas, eliminação de ulcerações/erosões e consequente melhora na qualidade de vida do paciente.[6,8]

2.2.3 Características histopatológicas

O quadro histológico do LPO é caracterizado por um denso infiltrado inflamatório linfo-histiocitário sub-epitelial, com número aumentado de linfócitos intra-epiteliais e degeneração da camada basal de células. A apoptose de queratinócitos é evidenciada pela marcação de glóbulos eosinofílicos homogêneos denominados corpos de Civatte (corpos colóides, hialinos ou citóides) na região intra-epitelial. Paraqueratose, acantose e projeções epiteliais em “dentes em serra” também podem ser visualizadas.[6,50,52]

Testes de imunofluorescência direta não constituem um diagnóstico definitivo para a condição, porém podem ser utilizados como marcadores adicionais ao diagnóstico histopatológico do LPO. Os testes apresentam marcação positiva para o fibrinogênio na zona da membrana basal, uma proteína normalmente ausente nesta região do epitélio oral sadio. Marcações positivas também podem ser evidenciadas para corpos colóides, IgM, C3, C4 e queratina.[6,50,52]

2.2.4 Diagnóstico final do Líquen Plano Oral

A caracterização clínica e histopatológica para o LPO foi inicialmente estabelecida pela WHO em 1978. Desde então, a aplicação de tais critérios tem sido utilizada como “padrão ouro” para análise e diagnóstico desta condição.[12]

Recentemente, os critérios envolvidos neste diagnóstico foram revisados e modificados,permitindo-nos chegar à um consenso sobre esta avaliação. Segundo os critérios modificados da WHO, o diagnóstico para o LPO deve incluir: (1) A presença de lesões bilaterias sugestivas de LPO nas formas reticular e/ou papular, bem como sua associação a formas atróficas e/ou erosivas; e (2) a confirmação do

diagnóstico clínico deve ser complementada pela biópsia incisional e comprovação histopatológica.[11,12]

Levando-se em consideração as características histopatológicas, a presença de um infiltrado inflamatório predominantemente linfocitário na região justa-epitelial, assim como a presença de sinais de liquefação da camada basal, somados a ausência de displasia são fundamentais para o diagnóstico do LPO.[11,12]

Neste contexto, a seleção adequada da área lesional para realização da biópsia contribui de forma significativa com a análise histopatológica e diagnóstico final da condição.

2.2.5 Associação entre o Líquen Plano Oral e a infecção de Hepatite C: estudos epidemiológicos

A infecção de HCV só passou a ser correlacionada ao LP quando as sorologias de triagem tornaram-se disponíveis. Desde o primeiro relato em 1991 até fevereiro de 2010, mais de 80 estudos sobre a associação do LPO e a infecção de HCV foram realizados no mundo.[51] Apesar desta associação estar bem estabelecida em populações do Mediterrâneo, Ásia, e Estados Unidos, resultados discrepantes foram encontrados na França, em países do Reino Unido e em países com alta endemicidade para a HCV tais como o Egito e a Nigéria.[51,53]

Estudos epidemiológicos sobre a correlação podem ser analisados de acordo com sua metodologia e agrupados da seguinte forma: (1) estudos epidemiológicos que analisam a prevalência de HCV crônica em pacientes com LP; e (2) estudos epidemiológicos que analisam a freqüência de LP em pacientes com HCV crônica.

Uma recente revisão sistemática avaliou 63 trabalhos sobre a correlação HCV/LPverificando uma proporção cinco vezes maior de soropositividade para infecção em pacientes com LPO. Esta associação parece ser forte em estudos realizados no Mediterrâneo e se torna insignificante em países do Norte da Europa.[5]

Resultados similares foram verificados em uma revisão recém publicada por um grupo de pesquisadores italianos, confirmando a associação entre a infecção de HCV e LP. A análise dos dados sustenta a controvérsia epidemiológica e demonstra

uma alta significância da associação principalmente em países do Mediterrâneo em detrimento a baixa significância verificada em países da África.[4]

Trabalhos que investigam a freqüência de LP em pacientes com HCV crônica demonstram prevalências geralmente mais altas do que esperadasindependente da origem geográfica do estudo, confirmando a associação entre as duas doenças. Contudo, estes dados devem ser analisados com cautela, pois a heterogeneidade geográfica da infecção de HCV parece influenciar a análise estatística destes resultados.[4,5,56]

Estudos brasileiros realizados nas cidades de São Paulo e Rio de Janeiro, refletem a mesma discrepância verificada no panorama mundial da associação entre a infecção de HCV crônica e o LP.[57-60]

A divergência demonstrada por todos estes dados sugere que a associação HCV/LP não deva ser justificada apenas por dados epidemiológicos, e sim complementada por estudos que analisem a patogenia que conecta ambas as doenças.

3 PROPOSIÇÃO

Verificar a associação entre o LPO e a infecção de HCV em duas populações distintas, analisando a prevalência do LPO em pacientes com HCV crônica e de HCV crônica em pacientes com LPO.

4 CASUÍSTICA E MÉTODOS

4.1 Ética

Os pacientes envolvidos neste estudo que apresentaram lesões sugestivas de LPO receberam informações referentes ao diagnóstico, a natureza da doença, aos procedimentos que seriam realizados e a existência do protocolo de pesquisa. Aos pacientes que aceitaram participar do estudo foi solicitada autorização por escrito no Termo de Consentimento elaborado pela pesquisadora (Apêndices A e B). O Comitê de Ética em Pesquisa da Faculdade de Odontologia da Universidade de São Paulo (FOUSP) aprovou a realização deste estudo em 19/05/2010 através do protocolo de número 28/10 (Anexo A), assim como o Comitê de Ética em Pesquisa do Instituto de Infectologia do Hospital Emílio Ribas (IIER) aprovou a realização deste estudo em 17/09/2008 através do protocolo de número 40/08 e parecer número 310/2008 (Anexo B).

4.2 Casuística

Os pacientes envolvidos no estudo foram divididos em dois grupos principais:

Grupo HCV (estudo): No período de outubro de 2008 a março de 2010 (17 meses) foram avaliados275 pacientes com diagnóstico de HCV crônica no Ambulatório de Hepatites Virais do Instituto de Infectologia Emílio Ribas. Estes pacientes foram investigados quanto a presença de lesões bucais sugestivas de LPO.

Durante a consulta médica de rotina com a equipe de infectologia, os pacientes receberam avaliação odontológica específica por um único examinador deitados na maca, com auxílio de espátula de madeira e lanterna de mão. Após a avaliação oral inicial, os pacientes responderam questionário simples (Apêndice C) que incluiu avaliação de dados como idade, sexo, etnia, presença de co-infecções,

presença de MEHs, uso de medicamentos e realização de tratamento anti-viral para a infecção de HCV.

Os pacientes que apresentaram lesões orais sugestivas de LPO foram encaminhados ao Setor de Odontologia do Instituto de Infectologia do Hospital Emílio Ribas, sendo realizada nova avaliação oral pelo mesmo examinador em cadeira odontológica, com luz artificial e material clínico odontológico, seguido da realização de biópsias incisionais.

Grupo LPO (estudo): Durante o mesmo intervalo de tempo, foram avaliados 33pacientes com LPO, diagnosticados na Clínica de Estomatologia Clínica do Departamento de Estomatologia da FOUSP. Estes pacientes foram investigados quanto a presença da infecção de HCV.

Após avaliação clínica de rotina os pacientes receberam avaliação específica por meio de protocolo clínico de LPO da Disciplina de Estomatologia Clínica – FOUSP (Apêndice D) que incluiu avaliação de dados como idade, sexo, etnia, sintomas orais, tempo de duração da doença, características das lesões orais, presença de lesões cutâneas ou em outras mucosas, história médica, uso de medicamentos, hábitos e vícios e fluxo salivar. Biópsias incisionais foram realizadas seguindo protocolo de pesquisa da Clínica de Estomatologia Clínica da FOUSP para confirmação do diagnóstico de LPO. Para casos confirmados de LPO foram solicitados exames laboratoriais para avaliação da condição sistêmica e pesquisa da infecção de HCV crônica.

Grupo 3 (controle): Constituído por 2133indivíduos que procuraram a Faculdade de Odontologia da Universidade de São Paulo (FOUSP) para tratamento odontológico no período de outubro de 2008 a março de 2010 (17 meses). Os dados referentes a este grupo foram obtidos após consulta ao Sistema Informatizado ROMEO da Faculdade de Odontologia da Universidade de São Paulo - http://clinicas.fo.usp.br/sistema.php.A análise dos dados foi utilizada para determinar a prevalência de LPO na população que procurou tratamento odontológico na Faculdade de Odontologia da Universidade de São Paulo – FOUSP.

4.3 Métodos

4.3.1Avaliação laboratorial

No grupo HCV o diagnóstico da infecção de HCV foi efetuado pela sorologia de anti-HCV (MEIA, *kit* AxSYM® HCV version 3.0, Abbott Laboratories, North Chicago, Illinois) confirmado pela pesquisa de RNA-HCV através do testede PCR qualitativo (Cobas Amplicor HCV Monitor™ test, version 2.0, Roche Diagnostic Systems, NJ, USA). O diagnóstico de HVC crônica foi estabelecido por viremia persistente no soro por mais que seis meses.

Nogrupo LPO para avaliação da condição sistêmica e pesquisa da infecção de HCV crônica foram solicitados testes laboratoriais anti – HCV (ELISA), AST, ALT, TP, TTPa, hemograma completo, contagem de plaquetas, uréia, creatinina, glicemia em jejum. No caso de sorologia positiva para o anti – HCV, pesquisa para o RNA – HCV foi efetuada sendo solicitado teste de PCR qualitativo, para confirmação diagnóstica da infecção.

4.3.2Critérios diagnósticos para o Líquen Plano Oral

O diagnóstico para lesões sugestivas de LPO foi fundamentado em bases clínicas e histopatológicas, segundo critérios definidos pela WHO (1978) e posteriormente modificados por van der Meij e van der Waal (2003). O critério clínico-diagnóstico requer a presença de estrias e/ou pápulas esbranquiçadas bilaterias, isoladas (homogêneas) ou em associação a formas clínicas atróficas e erosivas (heterogêneas). O critério histopatológico considerado foi baseado na presença de um infiltrado inflamatório predominantemente linfocitário na região justa-epitelial, somados a presença de sinais de liquefação da camada basal e a ausência de displasia. Lesões com aspectos clínicos e histopatológicos típicos ou compatíveis de LPOforam incluídos no estudo.

4.3.3 Critérios de exclusão

No grupo HCVpacientes que fizeram uso de interferon e/ou ribavirina por um período menor que 6 mesesforam excluídos do estudo assim como pacientes queencontravam-se em terapia antiviral para HCV, descartando-se como diagnóstico diferencial para lesões orais as RLD.A presença de co-infecções (HIV, HBV, HTLV) também foi desconsiderada para casos com suspeita clínica de LPO.

No grupo LPO pacientes com diagnóstico clínico sugestivo de RLD e RLC para lesões orais foram excluídos da amostra, assim como pacientes tratados local ou sistemicamente para LPO por um período menor que 6 meses.

Casos com achados histopatológicos de displasia liquenóide também foram desconsiderados.

4.3.4 Citologia esfoliativa

Este exame tinha por objetivo investigar a presença de infecção por *Candida* spp superposta a lesão oral prévio a realização de biópsia incisional. Para os casos em que foi comprovada a infecção, os pacientes receberam tratamento com antifúngicos por um período de 15 dias antes da realização da biópsia. O material foi obtido através de raspado da lesão, dispensado em lâmina de vidro e fixado em álcool absoluto. O processamento e análise das lâminas foram realizados no Laboratório de Anátomo-Patologia da Disciplina de Patologia Bucal da FOUSP.

4.3.5 Diagnóstico histopatológico

Este exame foi realizado para confirmação do diagnóstico clínico de lesões sugestivas de LPO. O material foi obtido por meio de biópsia incisional realizada com uso de bisturi sob anestesia local, fixado em formol 10% e enviado ao Laboratório de Anátomo-Patologia da Disciplina de Patologia Bucal da FOUSP.

4.3.6 Tratamento do Líquen Plano Oral

Os pacientes que apresentaram lesões sintomáticas de LPO foram tratados com uso de medicação tópica, tais como corticóides tópicos (propionato de clobetasol 0,05%) ou imunossupressores tópicos (tacrolimus 0,1%). No caso de pacientes com lesões assintomáticas foram dadas orientações gerais sobre a doença e efetuado controle clínico periódico seguindo o Protocolo de LPO da Disciplina de Estomatologia Clínica da FOUSP.

4.3.7 Critérios de avaliação terapêutica

Os critérios para avaliação da terapêutica medicamentosa foram baseados na resolução ou melhora do aspecto clínico inicial das lesões, associados a melhora e/ou remissão dos sintomas, sendo consideradas: (1) melhora total - remissão completa de lesões e sintomas; (2) melhora parcial - melhora e/ou alteração de forma clínica e melhora de sintomas; (3) inalterado - ausência de melhora clínica e/ou sintomas.

4.3.8 Controle clínico

Para os pacientes que realizaram tratamento tópico de LPO foi efetuado controle clínico inicial mensal para a doença (período de 3 meses), seguido de controle clínico trimestral (período de 6 meses) e semestral (período subseqüente). Todos os pacientes participantes da pesquisa foram acompanhados durante todo o período do estudo e continuam recebendo informações, controle e tratamento para o LPO quando necessários.

5 RESULTADOS

5.1 Grupo HCV estudo: Características gerais

Conforme análise geral dos275 pacientes com infecção de HCV crônica examinados, 143 (52%) eram do sexo feminino e 132 (48%) do sexo masculino; 208 (75,6%)pacientes eram leucodermas, 67 (24,4%) melanodermas; média de idade 49,8 anos, variação 19-79 anos. Com relação a via de contaminação 164 (59,6%) pacientes não sabem como contraíram a infecção; 83 (30,2%) relataram contaminação pós-transfusional, 17 (6,2%) relataram ser ex- usuários de drogas injetáveis (ex-UDI), 7 (2,5%) usuários de drogas injetáveis e 4 (1,5%) pacientes referiram acidente percutâneo. Dados do questionário aplicado (Apêndice C) mostraram que 233 (84,7%) pacientes eram monoinfectados pela HCV, 31 (11,3%) eram co-infectados HCV-HIV, 3 (1,1%) co-infectados HCV-HBV, 5 (1,8%) co-infectados HCV-HTLV, 2 (0,7%) co-infectados HCV-HIV-HTLV e 1 (0,4%) co-infectado por HCV-HIV-sífilis; 207 (75,3%) pacientes não realizavam tratamento antiviral para HCV no momento da avaliação oral, enquanto 68 (24,7%) pacientes encontravam-se em terapia antiviral para a infecção (Tabela 5.1).

Tabela 5.1 – Características gerais de pacientes HCV positivos

Característica	Mulheres (n = 143)	Homens (n = 132)	TOTAL (n=275)
Idade			
Média	51,6	47,7	49,8
Variação	19-76	25-79	19-79
Etnia			
Leucoderma	108	100	208
Melanoderma	35	32	67
Via de contaminação			
Desconhecida	82	82	164
Pós-transfusional	53	30	83
Ex-UDI	2	15	17
UDI	2	5	7
Acidente percutâneo	4	0	4
Co-infecção			
Mono-infectados	128	105	233
Co-infectados HCV-HIV	11	20	31
Co-infectados HCV-HBV	0	3	3
Co-infectados HCV-HIV-HTLV	1	1	2
Co-infectados HCV-HTLV	3	2	5
Co-infectado por HCV-HIV-sífilis	0	1	1
Tratamento antiviral			
Presente	40	28	68
Ausente	103	104	207

Os dados analisados (Tabela 5.2) mostraram que 64 pacientes (23,3%) desenvolveram algum tipo de MEHs vinculada a HCV, sendo estas a CM (1), o LP (8), tireoidite (16), câncer de tireóide (1), síndrome Sicca (1) e *diabetes mellitus* (35). A presença de psoríase (1), artrite reumatóide (3), sarcoma de Kaposi (1), vitiligo (2), cardimiopatia (1), nefropatia (1) e poliarterite nodosa (1) também foram verificadas.

Tabela 5.2 - MEHs verificadas nos 275 pacientes com HCV crônica*

A: Associação definida com base em alta prevalência e patogênese	**Total (n = 275)**
Crioglobulinemia mista	1
B: Associação definida com base em alta prevalência	
LPO	7
LPC	1
C: Associações a serem confirmadas	
Tireoidite	16
CA de tireóide	1
Síndrome sicca	1
Diabetes mellitus	35
D: Associações observacionais	
Psoríase	1
Artrite reumatóide	3
Sarcoma de Kaposi	1
Vitiligo	2
Cardiomiopatia	1
Nefropatia	1
Poliarterite nodosa	1
Total de pacientes	64

* Critérios de classificação segundo Zignego et al. (2007b)

Com relação ao exame físico intra-oral 107 pacientes (38,9%) não apresentaram alterações clínicas bucais evidentes, em contrapartida 168 pacientes (61,1%) apresentaram alguma patologia oral e/ou algum tipo de alteração da normalidade; doença periodontal foi a patologia mais verificada entre os pacientes avaliados (54); seguida pela candidose (32) e gengivite (17); também foram observadas a presença de fibroma (6), hemangioma labial (1), hiperplasia fibrosa inflamatória (6), hiperqueratose (5), lesões atróficas (2), LPO (7), mucocele (1), papiloma (1), papilomatose gengival palatina (1), placa branca em lábio inferior (2), queilite actínica (10), tatuagem por amálgama (2) e úlcera traumática (6); as alterações de normalidade mais observadas foram língua geográfica (11), língua sulcada/fissurada (14), pigmentação melânica racial (19), tórus mandibular (4), tórus maxilar (1), tórus palatino (4) e varicosidades linguais (5). (Tabela 5.3)

Tabela 5.3 – Alterações bucais verificadas nos 275 pacientes com HCV crônica

Patologias orais e alterações de normalidade	**Mulheres (n = 143)**	**Homens (n = 132)**	**Total (n = 275)**
Doença periodontal	24	30	54
Candidose	19	13	32
Pigmentação melânica racial	8	11	19
Gengivite	9	8	17
Língua sulcada/ fissurada	6	8	14
Língua geográfica	5	6	11
Queilite actínica	5	5	10
LPO	3	4	7
Fibroma	5	1	6
Hiperplasia fibrosa inflamatória	3	3	6
Úlcera traumática	4	2	6
Hiperqueratose	3	2	5
Varicosidades linguais	1	4	5
Tórus mandibular	2	2	4
Tórus palatino	2	2	4
Lesões atróficas	1	1	2

Tabela 5.3 – Alterações bucais verificadas nos 275 pacientes com HCV crônica (conclusão)

Placa branca em lábio inferior	0	2	2
Tatuagem por amálmaga	2	0	2
Hemangioma labial	1	0	1
Mucocele	0	1	1
Papiloma	1	0	1
Papilomatose gengival palatina	0	1	1
Tórus maxilar	1	0	1

5.2Grupo HCV estudo: Diagnóstico de Líquen Plano Oral

Dos 275 pacientes examinados, 6 (2,18%) apresentaram diagnóstico clínico/histopatológico de LPO, 1 (0,36%) apresentou diagnóstico clínico sugestivo de LPO sem confirmação histopatológica e 1 (0,36%) paciente apresentou diagnóstico clínico/histopatológico de líquen plano cutâneo (LPC).

A análise de dados dos 6 pacientes com LPO diagnosticados a partir da infecção de HCV crônica apresentou igual distribuição por sexo (3:3); 5 pacientes eram leucodermas enquanto 1 paciente era melanoderma; média de idade 56,83 anos, variação 46-75 anos.

Dados da anamnese referentes a infecção de HCV crônica, assim como a caracterização clínica das lesões de LPO estão expostos na Tabela 5.4 e na Tabela 5.5. As formas clínicas reticular e atrófica foram observadas com maior frequência em pacientes HCV+/LPO (5:4). O sítio mais envolvido foi a mucosa jugal (5 casos), seguido na mesma proporção por língua (1 caso), gengiva (1 caso) e lábio (1 caso). Nenhum dos 6 pacientes avaliados apresentou lesões cutâneas concomitantes. Também não foi observada a presença de outras lesões orais. Dois pacientes (33,3%) apresentaram sintomatologia referente as lesões, enquanto quatro pacientes (66,7%) desenvolveram quadro assintomático. Metade dos pacientes apresentavam estágio avançado de doença hepática (50%) enquanto a outra metade encontrava-se em estágios iniciais de fibrose (50%). Três pacientes apresentaram genótipo 1A, 2 pacientes genótipo 1B e apenas um paciente não teve genotipagem definida. Com relação a viremia, 5 pacientes apresentaram carga viral

detectável (PCR qualitativo), enquanto1 paciente apresentou carga viral indetectável (resposta virológica sustentada de tratamento prévio realizado em 2007). No momento da coleta os 6 pacientes avaliados não realizavam tratamento antiviral para a infecção de HCV. A presença de ascite (1), colesterol alto (1), doença de chagas (1), hipertensão arterial sistêmica- HAS(1), hipotireoidismo (1),poliarterite nodosa (1) e labirintite (1) foram relatadas; um paciente utilizava medicação de uso contínuo no momento da biópsia sendo esta o cloridrato de alodipino (tratamento para HAS), porém a possibilidade de estarmos frente a um quadro de RLD foi descartada devido ao tempo de uso da medicação, bem como as características clínicas das lesões orais. Também foi verificada a ausência de co-infecções. Nenhum paciente avaliado foi excluído da amostra.

Quanto ao paciente que apresentou diagnóstico clínico sugestivo de LPO, o mesmo se recusou a realizar biópsia incisional para diagnóstico final da condição, sendo orientado quanto presença, controle e tratamento para as lesões sugestivas de LPO. O paciente que apresentou diagnóstico de LPC não desenvolveu lesões orais durante todo o período em que foi realizada a pesquisa e encontra-se em acompanhamento odontológico até o momento.

Tabela 5.4 –Características clínicas do LPO associado a HCV

Característica	Mulheres (n = 3)	Homens (n = 3)	TOTAL (n = 6)
Idade			
Média	61 anos	52,7 anos	56,8anos
Variação	50-75 anos	46-64 anos	46-75 anos
Forma clínica			
Reticular	3	2	5
Atrófico	2	2	4
Placa	0	1	1
Sintomatologia			
Presente	1	1	2
Ausente	2	2	4
Localização das lesões			
Mucosa jugal	3	2	5
Gengiva	0	1	1
Lábio	0	1	1
Língua	0	1	1

Tabela 5.5 –Características gerais do LPO associado a HCV crônica

Características	Mulheres (n = 3)	Homens (n = 3)	Total (n = 6)
Co-infecções			
Presentes	0	0	0
Ausentes	3	3	6
Genótipos			
1	3	2	5
METAVIR			
Abaixo de F2	1	2	3
Acima de F3	2	1	3
Carga viral			
Detectada	3	2	5
Indetectada	0	1	1
Tratamento Antiviral			
Presente	0	0	0
Ausente	3	3	6
Comorbidades			
Ascite	1	0	1
Colesterol alto	1	0	1
Doença de chagas	0	1	1
HAS	1	0	1
Labirintite	0	1	1
MEHs concomitantes			
Hipotireoidismo	1	0	1
Poliarterite nodosa	1	0	1
Medicações de uso contínuo			
Presente	1	0	1
Ausente	2	3	5

5.3 Grupo LPO estudo: Características gerais

Foram avaliados na Faculdade de Odontologia da Universidade de São Paulo 2133 pacientes, dos quais 33 (1,54%) apresentaram diagnóstico clínico/histopatológico de LPO e participaram do estudo realizado; destes23 (69,7%) eram do sexo feminino e 10(30,3%) do sexo masculino; 27 (81,8%) pacientes eram

leucodermas, 5 (15,2%) melanodermas e 1 (3%) xantoderma; idade média de 52,6 anos, variação de 29-82 anos.

Dados da anamnese clínica mostraram que 17 casos apresentavam algum tipo comorbidade associada; HAS foi a alteração mais verificada (5 casos); também foram relatados arritmia cardíaca (1), artrite (1), artrose (1), câncer de tireóide (1), cardiopatia (1), colesterol alto (2), depressão (1), DM (2), esteatose hepática (1), gastrite (2), hipotireoidismo (2), osteopenia (1), osteoporose (1), reumatismo (1), trombose (1), valores alterados de glicemia (3) e varizes esofágicas (1); 16 pacientes não referiram alterações sistêmicas concomitantes.

Quinze pacientes faziam uso de medicações sistêmicas, dentre as quais destacamos antihipertensivos (7 casos), anticoagulantes (3 casos), hipoglicemiantes orais (3 casos), inibidores da hidroximetilglutaril-co-enzima A (HMG-CoA) redutase (5 casos), hormonais (3 casos), anticoncepcional (1 caso), carbonato de cálcio (1 caso), cálcio (1 caso) e antidepressivos (2 casos); 16 pacientes não efetuavam uso de nenhuma medicação. Vinte e oito pacientes não apresentaram alterações sorológicas nos exames laboratoriais solicitados; quanto aos demais pacientes 2 casos apresentaram hiperglicemia, 2 hiperlipidemia, 1 caso anemia e plaquetopenia, e 1 paciente abandou o tratamento (Tabela 5.6).

Tabela 5.6 – Características gerais dos pacientes com LPO

Características gerais	**Mulheres (N = 23)**	**Homens (N = 10)**	**TOTAL (n = 33)**
LPO			
Ausente	--	--	2100
Presente	23	10	33
Idade			
Média	52,3	52,9	52,6
Variação	29-82	36-65	29-82
Etnia			
Leucoderma	20	7	27
Melanoderma	2	3	5
Xantoderma	1	0	1

Tabela 5.6 – Características gerais dos pacientes com LPO (continuação)

História Médica			
Nenhuma doença	12	4	16
HAS	4	1	5
Artrite	1	0	1
Artrose	1	0	1
CA de tireóide	1	0	1
Cardiopatia	1	0	1
Arritmia cardíaca	1	0	1
Colesterol alto	2	0	2
Depressão	1	0	1
Diabetes	2	0	2
glicemia alterada	2	1	3
Esteatose hepática	1	0	1
Hipotireoidismo	1	1	2
Osteopenia	1	0	1
Osteoporose	1	0	1
Reumatismo	1	0	1
Trombose	1	0	1
Varizes esofágicas	0	1	1
Gastrite	1	1	2
Medicações em uso			
Antihipertensivos	4	3	7
Anticoagulantes	0	3	3
Hipoglicemiantes orais	3	0	3
Inibidores da hidroximetilglutaril-co-enzima A (HMG-CoA) redutase	4	1	5
Hormonais	2	1	3
Anticoncepcional	1	0	1
Carbonato de cálcio	1	0	1
Cálcio	1	0	1
Antidepressivos	2	0	2
Nenhuma medicação	11	5	16

Tabela 5.3 – Características gerais dos pacientes com LPO (conclusão)

Exames laboratoriais			
Sem alterações	20	8	28
Hiperglicemia	2	0	2
Hiperlipidemia	2	0	2
Anemia	0	1	1
Plaquetopenia	0	1	1
Abandono de tratamento	0	1	1

5.4 Grupo LPO estudo: Características clínicas

A caracterização clínica das lesões de LPO estão expostas na Tabela 5.7. Dados referentes a avaliação clínica mostraram que nos 33 pacientes com diagnóstico de LPO as formas clínicas reticular (28) e atrófica (20) foram mais frequentes, seguidas pelas formas erosiva (7), papular (2) e placa (4); apresentação clínica heterogênea marcada pela presença de diversos subtipos clínicos foi mais evidenciada (21 casos). Mucosa jugal bilateral (22), gengiva (14), língua (12), palato (4) e lábios (3) respectivamente, foram os sítios orais mais acometidos. Treze (39,4%) pacientes não relataram sintomatologia referente as lesões, em contrapartida 20 (60,6%) pacientes referiram sintomatologia; os sintomas mais relatados foram dor (11), ardência (9), desconforto (7), dificuldade de higiene (6) e dificuldade de alimentação (6), sendo que a maioria dos pacientes apresentava mais que um sintoma associado.

Tabela 5.7 – Características clínicas dos pacientes LPO

Característica	Mulheres (n = 23)	Homens (n= 10)	TOTAL (n = 33)
Forma clínica			
Reticular	20	8	28
Atrófica	16	4	20
Erosiva	3	4	7
Placa	2	2	4
Papular	0	2	2
Sítios envolvidos			
Mucosa jugal bilateral	15	7	22
Gengiva	12	2	14
Língua	6	6	12
Palato	2	2	4
Mucosa jugal unilateral	4	0	4
Lábio	1	2	3
Assoalho bucal	1	1	2
Sintomatologia			
Presente	16	4	20
Ausente	7	6	13

5.5 Grupo LPO estudo: Pesquisa da infecção de HCV crônica

Todos os pacientes com diagnóstico de LPO (33 casos) foram pesquisados quanto a presença da infecção de HCV crônica. Um (3,03%) paciente apresentou cicatriz sorológica para a infecção (Anti-HCV positivo, PCR-qualitativo não detectado); e apenas 1 (3,03%) paciente apresentou diagnóstico de HCV crônica (Anti-HCV positivo, PCR-qualitativo detectado) a partir das lesões orais. Demais pacientes não apresentaram alterações sorológicas (31 casos – 93,94%). Resultados dos testes laboratoriais estão expostos na Tabela 5.8.

Tabela 5.8 – Pesquisa sorológica de HCV crônica

Avaliação Laboratorial	Mulheres (n = 23)	Homens (n = 10)	TOTAL (n = 33)
Enzimas hepáticas			
Normal	23	9	32
Alterado	0	1	1
Coagulograma			
Normal	23	9	32
Alterado	0	1	1
Anti HCV			
Normal	22	9	31
Alterado	1	1	2
PCR qualitativo*			
Não-detectado	23	9	32
Detectado	0	1	1

*Sorologia solicitada em casos de resultado positivo para anti-HCV. Exame utilizado para confirmação diagnóstica da infecção de HCV

5.6 Grupo LPO estudo: Características clínicas do LPO associado a HCV crônica

Paciente do sexo masculino, leucoderma, 51 anos de idade, relatava dificuldade de higiene e alimentação, além de sintomatologia dolorosa associada a presença das lesões orais. Formas clínicas erosivas e atróficas eram predominantes, apesar do padrão reticular mesmo pouco evidenciado estar presente. Mucosa jugal bilateral, dorso e ventre de língua, gengiva inserida superior e inferior, palato duro e lábio inferior foram os sítios acometidos. O paciente apresentava lesões de LPC concomitantes as lesões orais. Após o diagnóstico da infecção foisolicitada genotipagem viral (genótipo 1A); quadro de cirrose hepática também foi diagnosticado por endoscopia alta. Valores aumentados de enzimas hepáticas (AST/ALT), plaquetopenia e anemia foram verificadas na avaliação laboratorial. O tratamento antiviral foi instituído após o diagnóstico da infecção,

associado ao tratamento com corticóide sistêmico e tópico para o LPO. O paciente foi acompanhado durante todo o período de realização do estudo e atualmente está em controle. No momento o quadro clínico é caracterizado pela remissão total de sintomas com remissão parcial de lesões orais. O aspecto clínico oral atual é predominantemente reticular sendo a língua o sítio mais acometido.

5.7 Grupo 2 estudo: Investigação de *Candida* spp

Exame de citologia esfoliativa corada por Periodic Acid Schiff (PAS) para investigação por *Candida* spp superposta as lesões de LPO foi realizada em 27(81,8%) pacientes, dos quais 25 foram negativos (92,6%).

5.8 Caracterização histopatológica das lesões orais

Biópsia incisional foi realizada em 39 pacientes com diagnóstico clínico sugestivo de LPO em pacientes HCV positivos e HCV negativos. A avaliação histopatológica mostrou 21 casos com características conclusivas de LPO, 5 casos com características compatíveis de LPO, 5 casos com mucosite de interface sugestivo de LPO, 3 casos com mucosite liquenóide de interface, 1 caso com mucosite de interface compatível com LPO e 4 casos com diagnóstico histopatológico de processo inflamatório crônico inespecífico.

5.9LPO idiopático *versus* LPO associado a infecção de HCV crônica

Dos 39 pacientes com diagnóstico de LPO, sete estavam associados a infecção de HCV crônica. De forma geral, lesões de LPO associadas a HCV apresentaram predominância atrófica (5 casos) quando comparadas a lesões de LPO idiopático com predominância reticular (28 casos); mucosas jugais bilaterias

foram os sítios mais acometidos pelos dois grupos de lesões. Quatro pacientes com LPO/HCV positivos não relataram sintomatologia associada a presença de lesões orais e desconheciam a sua existência; da mesma forma 13 dos 32 pacientes com LPO idiopático não apresentaram sintomatologia referente as lesões (Tabela 5.9).Os dados relatados evidenciam o quadro clínico oral no momento da biópsia.

Quatro dos sete pacientes com LPO/HCV positivos apresentaram estágio avançado da doença hepática crônica com escala METAVIR igual ou acima de F3. A maioria destes pacientes foi infectada pelo genótipo tipo 1 (6 casos). Viremia persistente no soro por mais que seis meses, confirmou o diagnóstico de HCV crônica em pacientes LPO/HCV positivos. Nenhum destes pacientes realizava tratamento antiviral para HCV no momento da coleta, ou realizou tal tratamento em um período de 6 meses prévio a realização de biópsias incisionais. A presença concomitante de LPC foi diagnosticado em apenas um paciente.

Tabela 5.9 – LPO idiopático versus LPO associado a HCV: Características clínicas

Características	**LPO idiopático (n = 32)**		**LPO/HCV positivo (n = 7)**	
	Homens (n = 9)	**Mulheres (n = 23)**	**Homens (n = 4)**	**Mulheres (n = 3)**
Idade Média	52,9 anos	52,3 anos	52,3 anos	61 anos
Variação	36-65 anos	29-82 anos	46-64 anos	50-75 anos
Forma clínica				
Reticular	8	20	2	3
Atrófica	3	16	3	2
Erosiva	3	3	1	0
Placa	2	2	1	0
Papular	2	0	0	0
Localização				
Mucosa jugal bilateral	6	15	4	2
Mucosa jugal unilateral	0	4	0	1
Língua	5	6	2	0
Gengiva	1	12	2	0
Palato	1	2	1	0
Assoalho bucal	0	1	1	0
Sintomatologia				
Presente	3	16	2	1
Ausente	6	7	2	2

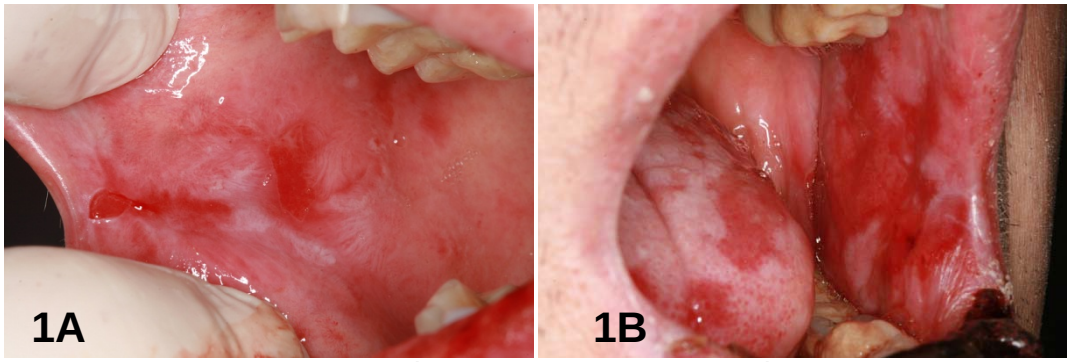

Figuras 5.1A e 1 5.1B – Aspecto clínico intra-oral de lesões de Líquen Plano Oral em paciente com infecção de hepatite C crônica.

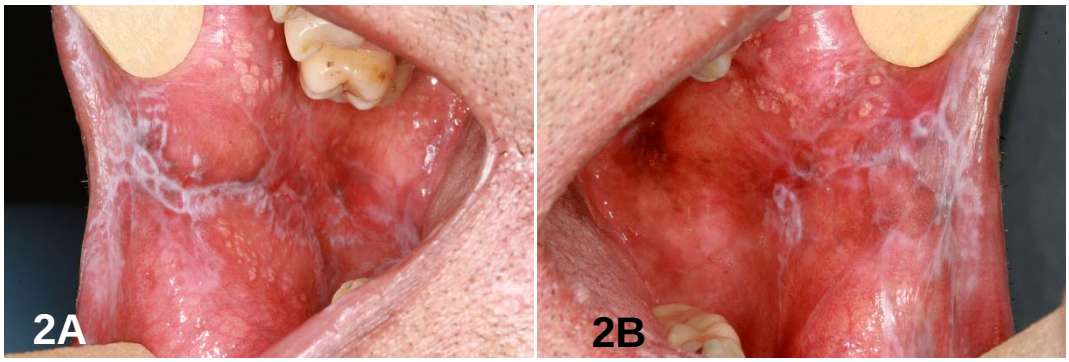

Figuras 5.2 A e 5.2 B – Aspecto clínico intra-oral de lesões de Líquen Plano Oral idiopático.

5.10 Análise estatística dos resultados

No grupo HCVsete pacientes apresentaram diagnóstico clínico sugestivo de LPO; destes seis pacientes apresentaram confirmação histopatológica da condição. A freqüência de LPO neste grupo foi de 2,18%. No grupo LPOum paciente apresentou diagnóstico de HCV crônica. A freqüência da infecção de HCV crônica neste grupo foi de 3,03%.

Para determinar a significância destes resultados, duas comparações foram efetuadas:

(a) A freqüência de LPO em pacientes com HCV crônica foi comparada com a freqüência de LPO determinada em nosso estudo pelos 2133 pacientes do grupo controle **(Grupo 3)**. Destes 33 pacientes apresentaram diagnóstico clínico/histopatológico confirmado de LPO. A prevalência de LPO nesta população foi de 1,54%.

(b) A freqüência da infecção de HCV crônica em pacientes com LPO foi comparada com a freqüência de HCV na população do município de São Paulo estabelecida em estudo preliminar (Focaccia *et al*.Brazilian J Infec Dis.1998;2(6):296-284). A prevalência da infecção nesta população foi de 1,42%.

A análise estatística dos resultados foi efetuada através de teste Qui – quadrado com correção de Mantel – Haenszel. O valor de *P* resultante no teste indica que não houve diferença estatisticamente significante na prevalência de LPO e HCV nos grupos estudados em relação aos grupos controle (Significância $P \leqq 0,05$). Também foram calculados a razão de prevalência (1,01) e o intervalo de confiança da amostra (95%).

6 DISCUSSÃO

Embora demonstre resultados conflitantes, na atualidade, a correlação entre o LP e a infecção de HCV apresenta fundamentação apenas com base epidemiológica.[4,5,10,56] Mesmo assim, a doença é considerada entre outras alterações, uma das manifestações extra-hepáticas sistematicamente correlacionada a infecção crônica.[2,3,41,47-49]

Dadas as diferenças geográficas nos diversos estudos que avaliam a possível associação entre LP e HCV, três questões podem ser levantadas: (1) A HCV é realmente mais frequente em pacientes com LP?; (2) O LP é mais prevalente em pacientes com HCV crônica e pode ser utilizado como um marcador da infecção?; e (3) Existe alguma evidência de que vírus C possa desempenhar algum papel causal na patogênese do LP?[53]

Desde que a sorologia para a infecção de HCV tornou-se disponível, uma série de estudos sobre a associação HCV/LP foi realizada na tentativa de se elucidar questões como essas. Com relação ao delineamento de tais trabalhos, poucos estudos populacionaisque investigam a prevalência de LPO em pacientes com infecção de HCV comparados com aqueles que avaliam a prevalência da infecção de HCV em pacientes com LPO foram realizados.[4,5,51,56]

Baseados em dados epidemiológicos, a chance de um paciente com diagnóstico de LP ser portador da infecção de HCV é consideravelmente alta em áreas do Mediterrâneo e extremamente baixa em regiões do norte da Europa. Por exemplo, estudos epidemiológicos realizados no Japão e na Itália encontraram altas taxas de prevalência para a associação com valores de 38,9% e 24% respectivamente; em contrapartida, em regiões do norte da Europa foram verificadas taxas de apenas 6,4% para a correlação HCV/LP.[4,5,51,56]

Interessantemente, esta heterogeneidade epidemiológica também pode ser verificada em estudos de mesma origem geográfica.Talvez a metodologia utilizada nestes trabalhos influencie diretamente seus resultados, mesmo assim a controvérsia epidemiológica sobre a possível associação HCV/LP permanece.[10,61-63]

O I Consenso da Sociedade Brasileira de Infectologia para o Manuseio e Terapia da Hepatite C (2008) aborda o assunto e cita o LP como uma das MEHs vinculadas a HCV.[64]

Instigados por todos estes dados, houve neste estudo a proposta de se realizar uma nova avaliação epidemiológica, através do viés, da prevalência de LPO em pacientes com HCV crônica eda prevalência da infecção de HCV crônica em pacientes com LPO.

A análise dos dados do presente estudo não demonstrou correlação estatisticamente significante entre ambas as doenças nas populações avaliadas.

Somente 4 trabalhos envolvendo a avaliação de pacientes brasileiros foram realizados até o momento. Destes, dois estudos não observaram relação entre o LPO e a infecção de HCV crônica,[58,60] enquanto os outros dois demonstraram uma correlação positiva entre as duas doenças.[57,59]Além desta discrepância, verificamos também uma diferença no delineamento destes estudos. Dois deles apresentaram metodologia similar ao nosso trabalho, estabelecendo o mesmo viés de análise, porém os resultados apresentados também foram discrepantes.[59,60]

Todas estas diferenças epidemiológicas dificultam nossa compreensão sobre a associação HCV/LP. Talvez fatores como a variabilidade da prevalência da infecção de HCV no mundo, os critérios envolvidos no diagnóstico de LPO e o tipo de metodologia empregada nos diversos estudos clínicosinfluenciem a análise destes resultados.[4,5,51,56]

Para evitar tendenciosidades no estudo caso-controle realizado, optamos emdeterminar como critérios de inclusão para o LPO casos com diagnóstico clínico/histopatológicocomprovados (padrão ouro); além de soropositividade para HCV crônica confirmada pela pesquisa sorológica de anti-HCV (ELISA), complementada por pesquisa de RNA-HCV no soro (PCR-qualitativo). Decidimos também excluir da amostra casos suspeitos de RLD e RLC, assim como a presença de indivíduos que apresentavam co-infecções associadas a HCV.

A análise dos nossos dados somada a revisão de literatura preliminar sugere que a associação HCV/LP não deve ser sustentada apenas em bases epidemiológicas. De fato, a peculiar discrepância dos estudos populacionais deve ter sua base fundamentada em avaliação imunogenética.

Aparentemente não existem diferenças marcantes nas características histopatológicas, ou mesmo no infiltrado inflamatório do LP, independente da ausência ou presença da infecção de HCV.[5,65,66] Mesmo assim sugere-se que as duas doenças atuem como potenciais agravantes, uma em relação a outra, corroborando com um prognóstico piorado para as duas condições.[56]

No presente estudo, o critério adotado para o diagnóstico das lesões de LPO foi baseado no exame clínico e histopatológico. A adoção de tais critérios parece ser um consenso entre a maioria dos autores.[6,8,11,12,50,52]Na análise de nossa amostra nenhuma relação entre as características histopatológicas, sejam elas conclusivas, compatíveis ou sugestivas de LPO e a evolução clínica de lesões em pacientes HCV positivos e pacientes HCV negativos foi verificada.

Fatores virais, como genótipo e carga viral, parecem não exercer influência sobre o desenvolvimento de LP em pacientes com HCV crônica, apesar do genótipo tipo 1 ser comumente correlacionado à MEH.[67,68]

Os dados da amostra do presente estudo evidenciaram quatro pacientes LPO/HCV positivoscom genótipo tipo 1a e dois pacientes com genotipagem 1b; apenas um paciente de nossa amostra não teve genotipagem determinada.Se considerarmos que, em média, 60% da população mundial está contaminada pelo genótipo 1,[30] podemos supor que exista uma probabilidade maior deste tipo viral estar vinculado ao LPO em pacientes com HCV crônica. Contudo este dado deve ser analisado com cautela, pois demonstra apenas caráter especulatório.

Nenhuma correlação entre carga viral e a presença de LPO pode ser estabelecida em nossa amostra.Dentre os sete pacientes com diagnóstico de LPO/HCV, apenas um apresentou carga viral indetectável referente a terapia antiviral prévia (paciente com resposta virológica sustentada desde 2007); enquanto os outros seis pacientes apresentaram níveis de viremia detectáveis no soro. Neste sentido, estabelecer o momento exato para o desenvolvimento de lesões orais e correlacioná-lo não só a presença da carga viral (PCR-qualitativo), mas também a quantificação da mesma (PCR-quantitativo), pode se tornar uma tarefa exaustiva.

De acordo com nossa amostragem, um paciente teve o diagnóstico de HCV crônica efetuado a partir de lesões orais de LP. Por outro lado, seis pacientes apresentaram o diagnóstico de LPO a partir da infecção de HCV. Nestes casos, é impossível estabelecer se a exposição ao agente viral ocorreu antes ou depois do desenvolvimento das lesões orais.

A detecção de cadeias de RNA viral em amostras de tecido lesional de LPO foram verificadas através de técnicas de PCR (Polymerase chain reaction) e hibridização *in situ* em pacientes com HCV.[69-71]

Teoricamente a presença deste agente poderia funcionar como um antígeno para o LPO, sensibilizando queratinócitos, e assim desencadear a resposta imunológica necessária para a formação de lesões orais.[6,8,50-52]

Do ponto de vista científico, esta seria uma teoria simplista porém a falha de alguns trabalhos ao tentar demonstrar a presença da partícula viral em células de tecido lesional desabonam esta hipótese.[72,73]

Neste contexto é improvável afirmar que o vírus C seja o único responsável pelo desenvolvimento de LPO, visto que sua presença também foi detectada em células de mucosa oral normal de pacientes infectados.[69,70]

Corroborando com esta hipótese, a presença de linfócitos T HCV-específicosCD4+/CD8+ foi verificada no infiltrado inflamatório do LPO de pacientes com HCV crônica. Desta forma, além do vírus C a presença deste grupo celular específico talvez influencie o desenvolvimento do LPO, porém os mecanismos envolvidos nesta patogênese ainda permanecem desconhecidos.[74]

Mais do que os fatores virais, estudos que avaliam a suscetibilidade imunogenética de indivíduos com HCV sugerem que a presença do fenótipo HLA-DR6 (human leucocyte antigen class II DR alleles) possa estar associado ao desenvolvimento de LPO em pacientes contaminados.[75,76]

A existência de uma população geneticamente suscetível poderia justificar a peculiar heterogeneidade geográfica epidemiológica verificada na associação LPO/HCV.

Embora nossa casuística seja pequena, observamos que as lesões de LPO associadas a HCV parecem apresentar características clínicas atípicas. Revisando a literatura, verificamos que o LPO é uma lesão duas vezes mais comum em mulheres do que em homens;[6-8] porém em nossa amostra, verificamos uma presença maior de lesões em homens do que em mulheres (4:3).

Outro fator interessante observado em nosso trabalho diz respeito ao aspecto clínico das lesões orais de LP associadas a HCV crônica. O subtipo clínico atrófico, associado a forma reticular, apresentou predominância na maioria dos casos de nossa amostra. Quando comparamos estes dados as características clínicas do LPO idiopático, verificamos uma predominância da forma reticular (apresentações homogêneas e heterogêneas) na maioria dos indivíduos avaliados.

Segundo a literatura, aproximadamente 2/3 dos pacientes com diagnóstico de LPO referem desconforto relacionado a presença de lesões.[6,54] Em nossa casuística,

4 dos 7 pacientes LPO/HCV positivos não referiram sintomatologia em relação as lesões orais, assim como desconheciam sua existência; apesar do subtipo clínico atrófico ser mais evidente nestes pacientes. Com relação a pacientes com LPO idiopático, os dados verificados em nosso estudo são compatíveis a literatura.

Diversos autores já demonstraram que na associação do LPO à infecção de HCV crônica o subtipo erosivo foi a forma clínica mais frequente.[77-79]

Possivelmente a presença da infecção de HCV concomitante a lesões de LPO, altere e/ou module o perfil de citocinas inflamatórias envolvidas na patogênese das lesões orais de LP, contribuindo com o desenvolvimento de lesões com predominância erosiva.[73]

Neste sentido, novos trabalhos que avaliem criteriosamente estas características são necessários.

Com relação a faixa etária apresentada pelos pacientes LPO/HCV, nenhuma diferença significativa em relação a pacientes com LPO idiopático foi observada no presente estudo (56 – 52,6 anos).

Surpreendentemente nenhum trabalho que correlacione a patogênese do LPO ao grau de FH e a presença de uma população de linfócitos T HCV-específicos no fígado, foi realizado até o momento. Sabe-se até agora que 1/3 dos pacientes com HCV crônica desenvolve algum tipo de manifestação extra-hepática em estágios avançados da doença.[5,47] Em nossa amostragem quatro pacientes LPO/HCV positivos apresentaram estágio avançado de doença hepática crônica (classificação de FH segundo escala METAVIR igual ou acima de F3).[43,44]Porém, se estes dados podem vir a ser correlacionados de alguma forma com a patogenia do LPO ainda não se sabe.

O objetivo maior deste estudo foi avaliar a associação entre o LPO e a infecção de HCV em duas populações distintas. A amostra apresentada neste trabalho é limitada, porémos dados obtidos não indicam associação entre as duas doenças. Estudos preliminares realizados por autores brasileiros apresentam resultados conflitantes, todavia o motivo pelo qual os estudos se contradizem permanece questão a ser elucidada.

Apesar da correlação entre o LPO e a infecção de HCV ser extremamente controversa nos diversos estudos publicados até o momento, a associação entre as duas doenças deve ser considerada. Neste contexto, novos estudos que melhor compreendam esta relação são necessários.

7 CONCLUSÕES

A análise dos dados não demonstrou associação estatisticamente significante entre o LPO e a infecção de HCV crônica em ambas as populações avaliadas. Na metodologia utilizadao LPO não demonstrou ser mais prevalente em pacientes com HCV crônica, e a infecção de HCV crônica não demonstrou ser mais prevalente em pacientes com LPO.

REFERÊNCIAS[1]

1.Craxì A, Laffi G, Zignego AL. Hepatitis C virus (HCV) infection: A sistemic disease. Mol Aspects Med. 2008;29(1-2):85-95.

2. Zignego AL, Bréchot C. Extrahepatic manifestations of HCV infection: facts and controversies. J Hepatol. 1999;31(2):369-76.

3. Zignego AL, Giannini C, Monti M, Gragnani L. Hepatitis C virus lymphotropism: lessons from a decade of studies. Dig Liver Dis. 2007a;39Suppl1:S38-45.

4. Lodi G, Pellicano R, Carrozzo M. Hepatitis C virus infection and lichen planus: a systematic review with meta-analysis. Oral Dis. 2010;19:1-13.

5. Carrozo M. Oral diseases associated with hepatitis C virus infection. Part 2: lichen planus and other diseases. Oral Dis. 2008;14(3):217-28.

6. Sugerman PB, Savage NW. Oral lichen planus: Causes, diagnosis and management. Aust Dent J. 2002a;47(4):290-7.

7. Scully C, Carrozo M. Oral mucosal disease: Lichen planus. Br J Oral Maxillofac Surg. 2008;46(1):15-21.

8. Scully C, Beyli M, Ferreiro MC, Ficarra G, Gill Y, Griffiths M, et al. Update on oral lichen planus: Etiopathogenesis and management. Crit Rev Oral Biol Med. 1998;9(1):86-122.

9. Carrozo M, Gandolfo S. The manegement of oral lichen planus. Oral Dis. 1999;5(3):196-205.

10. Lodi G, Giuliani M, Majorana A, Sardella A, Bez C, Demarosi F, et al. Lichen planus and hepatitis C virus: a multicentre study of patients with oral lesions and a systematic review. Br J Dermatol. 2004;151(6):1172-81.

[1] De acordo com Estilo Vancouver. Abreviatura de periódicos segundo base de dados MEDLINE.

11. Rad M, Hashemipoor M, Mojtahedi A, Zarei MR, Chamani G, Kakoei S, et al. Correlation between clinical and histopathologic diagnoses of oral lichen planus based on modified WHO diagnostic criteria. Oral Surg Oral Med Oral Pathol Oral Radiol Endod. 2009;107(6):796-800.

12. van der Meij EH, van der Waal. Lack of clinicopathologic correlation in the diagnosis of oral lichen planus based on the presently available diagnostic criteria and suggestions for modifications. J Oral Pathol Med. 2003;32(9):507-12.

13. Choo QL, Kuo G, Weiner AJ, Overby LR, Bradley DW, Houghton M. Isolation of a cDNA clone derived from a blood-borne non-A, non-B viral hepatitis genome. Science. 1989;244(4902):359-62.

14. Leão JC, Teo CG, Porter SR. HCV infection: aspects of epidemiology and transmission relevant to oral health care workers. Int J Maxillofac Surg. 2006;35(4):295-300.

15. Heathcote J, Main J. Treatment of hepatitis C. J Viral Hepatot. 2005;12(3):223-35.

16. Leroux-Roels G. Development of prophylactic and therapeutic vaccines against hepatitis C virus. Expert Rev Vaccines. 2005;4(3):351-71.

17. Dienstag JL, MacHutchison J. American Gastroenterological Association technical review on the management of hepatitis C. Gastroenterology. 2006;130(1):214-7.

18. Afdhal NH. The natural History of hepatitis C. Semin Liver Dis. 2004;24:3-8.

19. Te HS, Jensen DM. Epidemiology of Hepatitis B and C Viruses: A Global Overview. Clin Liver Dis. 2010;14(1):1-21.

20. Shepard CW, Finelli L, Alter MJ. Global epidemiology of hepatitis C virus infection. Lancet Infect Dis. 2005;5(9):558-67.

21. Brasil. Ministério da Saúde [citado 20 março 2010]. Disponível em: *http://portal.saude.gov.br/portal/saude/visualizar_texto.cfm?idtxt=21920*.

22. Brasil. Ministério da Saúde [citado 20 março 2010]. Disponível em: *http://portal.saude.gov.br/portal/saude/Gestor/visualizar_texto.cfm?idtxt=27218*.

23. Brasil. Ministério da Saúde [citado 20 março 2010]. Disponível em: *http://portal.saude.gov.br/portal/arquivos/pdf/casos_hepatite_c.pdf*.

24. Focaccia R, da Conceição OJ, Sette H Jr, Sabino E, Bassit L, Nitrini DR, et al. Estimated Prevalence of Viral Hepatitis in the General Population of the Municipality of São Paulo, Measured by a Serologic Survey of a Stratified, Randomized and Residence-Based Population. Braz J Infect Dis. 1998;2(6):269-284.

25. Brasil. Centro de vigilância sanitaria epidemiológica de São Paulo [citado 20 março 2010]. Disponível em: *http://www.cve.saude.sp.gov.br/htm/hepatite/hepa_drs_clasetiol.htm*.

26. Joyce MA, Tyrrel DL. The cell biology of hepatitis C virus. Microbes Infect. 2010;12(4):263-71.

27. Major ME, Feinstone SM. The Molecular virology of hepatitis C. Hepatology. 1997;25(6):1527-38.

28. Dustin LB, Rice CM. Flying under the radar: the immunobiology of hepatitis C. Annu Rev Immunol. 2007;25:71-99.

29. Simmonds P, Bukh J, Combet C, Deléage G, Enomoto N, Feinstone S, et al. Consensus proposals for a unified system of nomenclature of hepatitis C virus genotypes. Hepatology. 2005;42(4):962-73.

30. Sklan EH, Charuworn P, Pang PS, Glenn JS. Mechanisms of HCV survival in the host. Nat Rev Gastroenterol Hepatol. 2009;6(4):217-27.

31. Tellinghuisen TL, Evans MJ, von Hahn T, You S, Rice CM. Studying hepatitis C virus: making the best of a bad virus. J Virol. 2007;81(17):8853-67.

32. Thimme R, Lohmann V, Weber F. A target on the move: innate and adaptive immune escape strategies of hepatitis C virus. Antiviral Res. 2006;69(3):129-41.

33. Bigger CB, Brasky KM, Lanford RE. DNA microarray analysis of chipanzee liver during acute resolving hepatitis C virus infection. J Virol. 2001;75(15):7059-66.

34. Heydtmann M, Adams DH. Chemokines in the immunopathogenesis of hepatitis C infection. Hepatology. 2009;49(2):676-88.

35. Rehermann B. Hepatitis C virus versus innate and adaptive immune responses: a tale of coevolution and coexistence. J Clin Invest. 2009;119(7):1745-54.

36. PhamTN, King D, Macparland SA, McGrath JS, Reddy SB, Bursey FR, et al. Hepatitis C virus replicates in the same immune cell subsets in chronic hepatitis C and occult infection. Gastroenterology. 2008;134(3):812-822.

37. Nattermann J, Sherzada R, Iwan A, Bogen D, Niederle IM, Schulte D, et al.Hepatitis C virus-induced secretion of inflammatory chemokines pref- erentially recruits NKG2A+ CD8+ T cells. J Infect Dis. 2008;198:213-7.

38. Nattermann J, Nischalke H, Feldmann G, Ahlenstiel G, Sauerbruch T, Spengler U. Binding of HCV E2 to CD81 induces RANTES secretion and internalization of CC chemokine receptor 5. J Viral Hepatot. 2004;11:519-26.

39. Conca P, Tarantino G. Hepatitis C virus lymphotropism and peculiar immunological phenotype: Effects on natural history and antiviral therapy. World J Gastroenterol. 2009;15(19):2305-8.

40. Seeff, L. The history of the ‘‘natural history’’of hepatitis C (1968-2009). Liver Int. 2009;29supl1:89-99.

41. Carrozo M, Gandolfo S. Oral diseases possibly associated with hepatitis C virus. Crit Rev Oral Biol Med. 2003;14:115-27.

42. Focaccia R, editor. Tratado de Hepatites Virais. 2a. edSão Paulo: Atheneu; 2007.

43. Bedossa P, Poynard T. An algorithm for the grading of activity in chronic hepatitis C. The METAVIR Cooperative Study Group. Hepatology. 1996;24(2):289-93.

44. Poynard T, Bedossa P, Opolon P. Natural history of liver fibrosis progression in

patients with chronic hepatitis C. The OBSVIRC, METAVIR, CLINIVIR, and DOSVIRC groups. Lancet. 1997;349(9055):825-32.

45. Laskus T, Radkowski M, Wang LF, Vargas H, Rakela J. Search for hepatitis C virus extrahepatic replication sites in patients with acquired immunodeficiency syndrome: specific detection of negative-strand viral RNA in various tissues. Hepatology. 1998;28(5):1398-401.

46. Martín J, Navas S, Quiroga JA, Colucci G, Pardo M, Carreño V. Quantitation of hepatitis C virus in liver and peripheral blood mononuclear cells from patients with chronic hepatitis C virus infection. J Med Virol. 1998;54(4):265-70.

47. García-Carrasco M, Escárcega R. Extrahepatic autoimmune manifestations of chronic hepatitis C virus infection. Annals Hepatology. 2006;5(3):161-3.

48. Zignego AL, Ferri C, Pileri SA, Caini P, Bianchi FB. Extrahepatic manifestations of Hepatitis C Virus infection: a general overview and guidelines for a clinical approach. Dig Liver Dis. 2007b;39(1):2-17.

49. Zignego AL, Piluso A, Giannini C. HBV and HCV chronic infection: autoimmune manifestations and lymphoproliferation. Autoimmun Rev. 2008;8(2):107-11.

50. Eversole L. Immunopathogenesis of oral lichen planus and recurrent aphthous stomatitis. Semin Cutan Med Surg. 1997;16(4):284-94.

51. Lodi G, Scully C, Carrozo M, Griffiths M, Sugerman PB, Thongsprasom K. Current controversies in oral lichen planus: Report of an international consensus meeting. Part 1. Viral infections and etiopathogenesis. Oral Surg Oral Med Oral Pathol Oral Radiol Endod. 2005;100(1):40-51.

52. Sugerman PB, Savage NW, Walsh LJ, Zhao ZZ, Zhou XJ, Khan A, et al. The Pathogenesis of oral lichen planus. Crit Rev Oral Biol Med. 2002b;13(4):350-65.

53. Farhi D, Dupin N. Pathophysiology, etiologic factors, and clinical management of oral lichen planus, part I: facts and controversies. Clin Dermatol. 2010;28(1):100-8.

54. Escudier M, Ahmed N, Shirlaw P, Setterfield J, Tappuni A, Black MM, et al. A

scoring system for mucosal disease severity with special reference to oral lichen planus. Br J Dermatol. 2007;157(4):765-70.

55. Carbone M, Arduino PG, Carrozzo M, Gandolfo S, Argiolas MR, Bertolusso G, et al. Course of oral lichen planus: a retrospective study of 808 northern Italian patients. Oral Dis. 2009;15(3):235-43.

56. Shengyuan L, Songpo Y, Wen W, Wenjing T, Haitao Z, Binyou W. Hepatitis C virus and lichen planus: a reciprocal association determined by a meta-analysis. Arch Dermatol. 2009;145(9):1040-7.

57. Guerreiro TD, MAchado MM, Freitas THP. *Association between lichen planus and hepatitis C virus infection: a prospective study with 66 patients of the dermatology department of the hospital Santa Casa de Misericórdia de São Paulo.* An Bras Dermatol. 2005;80(5):475-80.

58. Cunha KS, Manso AC, Cardoso AS, Paixão JB, Coelho HS, Torres SR. Prevalence of oral lichen planus in Brazilian patients with HCV infection. Oral Surg Oral Med Oral Pathol Oral Radiol Endod. 2005;100(3):330-3.

59. Figueiredo LC, Carrilho FJ, de Andrage HF, Migliari DA. Oral lichen planus and hepatitis C virus infection. Oral Dis. 2002;8(1):42-6.

60. Issa MCA, Gaspar AP, Kalil-Gaspar N. Líquen plano e hepatite C. An Bras Dermatol. 1999;74:459-63.

61. Mignogna MD, Lo Muzio L, Favia G, Mignogna RE, Carbone R, Bucci E. Oral lichen planus and HCV infection: a clinical evaluation of 263 cases. Int J Dermatol. 1998;37(8):575-8.

62. Campisi G, Fedele S, Lo Russo L, Di Fede O, Arico P, Craxi A, et al. HCV infection and oral lichen planus: a weak association when HCV is endemic. J Viral Hepatot. 2004a;11(5):465-70.

63. Campisi G, Di Fede O, Craxi A, Di Stefano R, Margiotta V. Oral lichen planus, hepatitis C virus and HIV: no association in a cohort study from an area of high hepatitis C virus endemicity. J Am Acad Dermatol. 2004b;51(3):364-70.

64. Sociedade brasileira de infectologia [homepage on the internet]. Disponível em:

http://www.infectologia.org.br/default.asp. Apresenta reprodução virtual do I Consenso da Sociedade Brasileira de Infectologia para Manuseio e Terapia da Hepatite C de 2008 [citado 20 março 2010]. Disponível em: http://www.infectologia.org.br/anexos/I%20Consenso%20para%20hepatite%20C_em%20português.pdf

65. Romero MA, Seoane J, Varela-Centelles V, Diz-Dios P, Otero XL. Clinical and pathological characteristic of oral lichen planus in hepatitis C-positive and negative patients. Clin Otolaryngol. 2002;27(1):22-6.

66. Nagao Y, Sata M, Kage M, Kameyama T, Ueno T. Histopathological and immunohistochemical study of oral lichen planus-associated HCV infection. Eur J Intern Med. 2000a;11:277-82.

67. Lodi G, Carrozo M, Hallett R, D'Amico E, Piattelli A, Teo CG, et al. HCV genotypes in Italian patients with HCV-related oral lichen planus. J Oral Pathol Med. 1997;26(8):381-4.

68. Harris KA, Gilham C, Mortimer PP, Teo CG. The most prevalent hepatitis C virus genotypes in England and Wales are 3a and 1a. J Med Virol. 1999;58(2):127-31.

69. Arrieta JJ, Rodriguez-Inigo E, Casqueiro M, Bartolomé J, Manzarbeitia F, Herrero M, et al. Detection of hepatitis C virus replication by in situ hybridization in epithelial cells of anti-hepatitis C virus- positive patients with and without oral lichen planus. Hepatology. 2000;32:97-103.

70. Nagao Y, Sata M, Noguchi S, Kinoshita M, Kameyama T, Ueno T. *Detection of hepatitis C virus RNA in oral lichen planus and oral cancer tissues.* J Oral Pathol Med. 2000b;29(6):259-66.

71. Carrozzo M, Quadri R, Latorre P, Pentenero M, Paganin S, Bertolusso G, et al. Molecular evidence that the hepatitis C virus replicates in the oral mucosa. J Hepatol. 2002;37(3):364-9.

72. Harden D, Skelton H, Smith KJ. Lichen planus associated with hepatitis C virus: no viral transcripts are found in the lichen planus, and effective therapy for hepatitis C virus does not clear lichen planus. J Am Acad Dermatol. 2003;49(5):847-52.

73. Femiano F, Scully C. Functions of the cytokines in relation oral lichen planus-

hepatitis C. Med Oral Patol Oral Cir Bucal. 2005;10Suppl 1:E40-E44.

74. Pilli M, Penna A, Zerbini A, Vescovi P, Manfredi M, Negro F, et al. Oral lichen planus pathogenesis: A role for the HCV-specific cellular immune response. Hepatology. 2002;36(6):1446-52.

75. Carrozzo M, Francia Di Celle P, Gandolfo S, Carbone M, Conrotto D, Fasano ME, et al. Increased frequency of HLA-DR6 allele in Italian patients with hepatitis C virus-associated oral lichen planus. Br J Dermatol. 2001;144(4):803-8.

76. Carrozo M, Brancatello F, Dametto E, Arduino P, Pentenero M, Rendine S, et al. Hepatitis C virus-associated oral lichen planus: is the geographical heterogeneity related to HLA-DR6? J Oral Pathol Med. 2005;34(4):204-8.

77. Carozzo M, Gandolfo S, Carbone M, Colombatto P, Broccoletti R, Garzino-Demo P, et al. Hepatitis C virus infection in Italian patients with oral lichen planus: a prospective case-control study. J Oral Pathol Med. 1996;25(10):527-33.

78. Ingafou M, Porter SR, Scully C, Teo CG. No evidence of HCV infection or liver disease in British patients with oral lichen planus. Int J Oral Maxillofac. 1998;27(1):65-6.

79. Sanchez-Perez J, De Castro M, Buezo GF, Fernandez-Herrera J, Borque MJ, Garcia-Diez A. Lichen planus and hepatitis C virus: prevalence and clinical presentation of patients with lichen planus and hepatitis C virus infection. Br J Dermatol. 1996;134(4):715-9.

ANEXO A – Parecer do Comitê de Ética em Pesquisa - FOUSP

UNIVERSIDADE DE SÃO PAULO
FACULDADE DE ODONTOLOGIA

Comitê de Ética em Pesquisa

PARECER DE APROVAÇÃO
FR 333684
Protocolo 28/10

Com base em parecer de relator, o Comitê de Ética em Pesquisa **APROVOU** o Projeto de pesquisa **"Levantamento epidemiológico e análise do perfil imunoistoquímico do líquen plano oral associado à hepatite C"**, de responsabilidade da Pesquisadora Alessandra Rodrigues de Camargo, sob orientação do Prof. Dr. Celso Augusto Lemos Júnior.

Tendo em vista a legislação vigente, devem ser encaminhados a este Comitê relatórios anuais referentes ao andamento da pesquisa e ao término cópia do trabalho em "cd". Qualquer emenda do projeto original deve ser apresentada a este CEP para apreciação, de forma clara e sucinta, identificando a parte do a ser modificada e suas justificativas.

São Paulo, 19 de maio de 2010.

Profa. Dra. Marcia Turolla Wanderley
Coordenadora do CEP-FOUSP

Av. Prof.Lineu Prestes, 2227 – Cidade Universitaria "Armando de Salles Oliveira" CEP 05508-000
São Paulo – SP - Diretoria Telefax: (011)3091-0062/3091-[illegible] 3091-7860 - Compras (011) 3091-7825

ANEXO B – Parecer do Comitê de Ética em Pesquisa -IIER

SECRETARIA DE ESTADO DA SAÚDE

COORDENADORIA DOS SERVIÇOS DE SAÚDE

INSTITUTO DE INFECTOLOGIA "EMILIO RIBAS"

COMITÊ DE ÉTICA EM PESQUISA

Av. Dr. Arnaldo, 165 - Cerqueira César - São Paulo - SP

CEP: 01246-900 – TEL: 3896-1406

E-mail: comitedeetica-iier@ig.com.br

PARECER

PROTOCOLO DE PESQUISA N.º 40/08	*Data da entrada:*
PARECER N.o ***310/2008***	*Data:* **17/9/2008**

Título da Pesquisa: *"Levantamento epidemiológico e análise do perfil imunohistoquimico do Líquen Oral associado à Hepatite C"*

Investigador Principal: *Marina de Fátima Rossi Monteiro de Paiva*
Autor Principal: *Alessandra Rodrigues de Camargo*

CONSIDERAÇÕES: O Comitê de Ética em Pesquisa considera respondida a pendência do parecer anterior e Aprova o estudo e seu TCLE.

(X) APROVADO
( ) APROVADO COM RECOMENDAÇÕES
( ) REPROVADO
( ) COM PENDÊNCIAS- OBS.: a ausência de resposta em 60 dias, acarretará em arquivamento do processo por falta de interesse do pesquisador.

TEMÁTICA ESPECIAL ☐ SIM ☐ NÃO
CONEP ☐ SIM ☐ NÃO
SVS (SECRETARIA DE VIGILÂNCIA SANITÁRIA) ☐ SIM ☐ NÃO

Dra. Anna Christina Nunes D'Ambrosio
Comitê de Ética em Pesquisas - I.I.E.R

APÊNDICE A – Termo de consentimento livre e esclarecido (Grupo HCV)

SECRETARIA DE ESTADO DA SAÚDE
COORDENADORIA DE SERVIÇOS DE SAÚDE
INSTITUTO DE INFECTOLOGIA EMÍLIO RIBAS

TERMO DE CONSENTIMENTO LIVRE E ESCLARECIDO

Sou dentista, e estou convidando você a participar de uma pesquisa sobre uma doença chamada Líquen Plano. O Líquen Plano é uma inflamação relativamente comum. Estudos como este tentam entender melhor se esta doença tem relação com o vírus da hepatite C, para que assim possamos, num futuro, ajudar ainda mais as pessoas que possuam a mesma doença que você.

O título da minha pesquisa é **"LEVANTAMENTO EPIDEMIOLÓGICO E ANÁLISE DO PERFIL IMUNOHISTOQUÍMICO DO LÍQUEN PLANO ORAL ASSOCIADO À HEPATITE C"** e tem por objetivo estudar se a doença que você tem na sua boca (o Líquen Plano Oral), pode estar ou não relacionada com a infecção pelo vírus da hepatite C.

Para que este estudo possa ser realizado, precisarei examinar sua boca e retirar um pequeno pedaço (biópsia) do Líquen Plano para fazer estudo em laboratório. Vale esclarecer que a retirada desse pequeno pedaço é um procedimento rápido e indolor, já que será feito utilizando-se anestesia local.O exame de biópsia que será realizado na sua boca é um exame simples que é normalmente utilizado em pacientes que apresentam problemas em boca, portanto não é um exame novo que está sendo testado.Os riscos na realização da biópsia são sangramentos, hematomas (manchas arroxeadas), infecção, e dor após o término da anestesia. A possibilidade desses riscos ocorrerem é baixa e todos os cuidados necessários serão tomados para que eles não ocorram. Após o procedimento, é garantida a você assistência integral, a qual inclui todas as instruções necessárias sobre os cuidados após a biópsia.Não haverá nenhum custo com os exames que serão realizados na sua boca, como também não haverá pagamento pela sua participação.

Independente de você decidir participar ou não desta pesquisa, você receberá toda orientação, esclarecimento e tratamento do Líquen Plano que tem na sua boca.

Você não terá nenhum benefício direto ao participar desta pesquisa, porém ajudará a entender melhor esta doença.Caso você participe, terá acesso a todos os resultados do exame realizado, além de ter liberdade de deixar de participar da pesquisa e retirar o seu consentimentoa qualquer momento, sem que isto lhe traga prejuízo no seu tratamento. Todos os seus dados pessoais (nome, endereço, telefone) não serão divulgados, assim comprometo-me a manter o sigilo da pesquisa. Afirmo que todos os resultados da pesquisa serão mostrados no meio científico.

Estarei sempre à disposição para lhe tirar dúvidas ou prestar maiores esclarecimentos através dos telefones (11) 2910-7148 e(11) 9687-6885. Caso você tenha dúvidas quanto às questões éticas da pesquisa entre em contato no Comitê de Ética em Pesquisa do Instituto de Infectologia “Emilio Ribas” na AV. Dr. Arnaldo 165,Cerqueira César ,São Paulo. Telefone - (11) 3896-1406.

AUTORIZAÇÃO

Eu_____

declaro que, tendo lido esse termo de consentimento livre e esclarecido, e tendo minhas dúvidas esclarecidas concordo em participar voluntariamente deste estudo e autorizo a utilização dos dados obtidos pelos pesquisadores para a publicação em revistas científicas e apresentações em Congressos. Declaro ainda ter recebido uma cópia desse termo para participar dessa pesquisa e estar ciente que a minha participação pode ser interrompida a qualquer momento sem que isso acarrete nenhuma penalidade.

_____

Assinatura do Paciente

_____

Nome e Assinatura do Pesquisador

São Paulo, de de 20

APÊNDICE B - Termo de consentimento livre e esclarecido (Grupo LPO)

TERMO DE CONSENTIMENTO LIVRE E ESCLARECIDO

Sou dentista, e estou convidando você a participar de uma pesquisa sobre uma doença chamada Líquen Plano. O Líquen Plano é uma inflamação relativamente comum na boca. Estudos como este tentam entender melhor se esta doença tem relação com o vírus da hepatite C, para que assim possamos, num futuro, ajudar ainda mais as pessoas que possuam a mesma doença que você.

O título da minha pesquisa é **"LEVANTAMENTO EPIDEMIOLÓGICO E ANÁLISE DO PERFIL IMUNOISTOQUÍMICO DO LÍQUEN PLANO ORAL ASSOCIADO À HEPATITE C"** e tem por objetivo estudar se a doença que você tem na sua boca (o Líquen Plano Oral), pode estar ou não relacionada com a infecção pelo vírus da hepatite C.

Para que este estudo possa ser realizado, precisarei examinar sua boca e retirar um pequeno pedaço (biópsia) do Líquen Plano para fazer estudo em laboratório. Vale esclarecer que a retirada desse pequeno pedaço é um procedimento rápido e indolor, já que será feito utilizando-se anestesia local.O exame de biópsia que será realizado na sua boca é um exame simples que é normalmente utilizado em pacientes que apresentam problemas em boca, portanto não é um exame novo que está sendo testado.Os riscos na realização da biópsia são sangramentos, hematomas (manchas arroxeadas), infecção, e dor após o término da anestesia. A possibilidade de esses riscos ocorrerem é baixa e todos os cuidados necessários serão tomados para que eles não ocorram. Após o procedimento, é garantida a você assistência integral, a qual inclui todas as instruções necessárias sobre os cuidados após a biópsia.Não haverá nenhum custo com os exames que serão realizados na sua boca, como também não haverá pagamento pela sua participação.

Independente de você decidir participar ou não desta pesquisa, você receberá toda orientação, esclarecimento e tratamento do Líquen Plano que tem na sua boca. Você não terá nenhum benefício direto ao participar desta pesquisa, porém ajudará a entender melhor esta doença.Caso você participe, terá acesso a todos os

resultados do exame realizado, além de ter liberdade de deixar de participar da pesquisa e retirar o seu consentimentoa qualquer momento, sem que isto lhe traga prejuízo no seu tratamento. Todos os seus dados pessoais (nome, endereço, telefone) não serão divulgados, assim comprometo-me a manter o sigilo da pesquisa. Afirmo que todos os resultados da pesquisa serão mostrados no meio científico.

Estarei sempre à disposição para lhe tirar dúvidas ou prestar maiores esclarecimentos através dos telefones (11) 2910-7148 e(11) 9687-6885. Caso você tenha dúvidas quanto às questões éticas da pesquisa entre em contato no Comitê de Ética em Pesquisa da FOUSP (11) 3091-7960, Av. Professor Lineu Prestes 2227, Cidade Universitária, São Paulo, Capital.

AUTORIZAÇÃO

Eu_____

declaro que, tendo lido esse termo de consentimento livre e esclarecido, e tendo minhas dúvidas esclarecidas concordo em participar voluntariamente deste estudo e autorizo a utilização dos dados obtidos pelos pesquisadores para a publicação em revistas científicas e apresentações em Congressos. Declaro ainda ter recebido uma cópia desse termo para participar dessa pesquisa e estar ciente que a minha participação pode ser interrompida a qualquer momento sem que isso acarrete nenhuma penalidade.

_____

Assinatura do Paciente

_____

Nome e Assinatura do Pesquisador

São Paulo, de de 20

APÊNDICE C – Questionário simples (Grupo HCV)

Questionário

Nome:_____

No. Prontuário:_____

Idade:_____

Raça:_____

Data do diagnóstico:_____

Via de contaminação:_____

Tratamento antiviral:_____

Co – infecções:_____

Comorbidades:_____

Medicações em uso:_____

Hábitos e vícios:_____

Alterações bucais:_____

APÊNDICE D – Protocolo clínico de Líquen Plano Oral (LPO)

ANEXO IV
Grupo de Estudos da Disciplina de Semiologia – FOUSP
Protocolo Clínico de Líquen Plano Oral

Protocolo N°..... Data de entrada ___/____/____
Registro.....Semio.....
Nome.....Idade.....
Sexo.....Cor.....
Data de nascimento: ___/___/___ Profissão.....
Telefones.....

Anamnese

Sintomatologia Oral: Não□ Dor□ Ardência□ Desconforto□
Dific Aliment□ Outros□_____
Duração: ____ dias _____ meses _____ anos Indeterminada□
Exame de rotina□

Características Clínicas

1.Lesões em mucosa oral: □Sim □Não

(1) Reticular (2) Erosivo (3) Atrófico (4) Placa (5) Outros_____

a) □**M. jugal** □Unilateral □D___ □E___ □Bilateral □D___ □E___

b)□**Língua**□Borda □D___ □E___ e) □**Lábio** □Mucosa □Ventre □D___ □E___ □Semimucosa
□Dorso___

c) □**Assoalho** □D___□E____f)□**Gengiva**(dentes)
_____

d)□Palato □**Mole**□**D**___ □**E**___ **g**) □M.Alveola_____
□Duro □D___□E___ i)□**Outras** _____

Sintomatologia Oral
Sintoma associado diretamente à lesão: Sim□Não□
Em caso negativo indicar o local do sintoma_____
Causas: alimentos□ emocional□ indeterminada□ outros□_____

2. Lesões de LP, atuais ou pregressas, em outras superfícies:
Não□ Sim □ Duração _____

a) Mucosa genital: Não□ Sim□: Localização _____ tipo/cor _____
b) Unhas: Não□ Sim□: Localização _____tipo/cor _____
c) Pele: Não□ Sim□: Localização _____
tipo/cor _____
d) Couro cabeludo: Não□ Sim□
Localização _____ tipo/cor _____
Sintomas: Pruriginosa□ Ardência□ Outros □ _____

História Médica/ Data do Diagnóstico

□ diabetes mellitus Tipo I □ Tipo II □ _____
□ outras endocrinopatias _____
□ hipertensão arterial _____
□ hepatopatia viral **A** □**B** □**C** □ Outro tipo □ _____
□ doença hematológica _____
□ doença auto-imune _____
□ transfusão _____
□ cirurgia _____
□ história de alergia _____
□ outras _____
□**ndn**

Estado psicológico / emocional

* Ansiedade:
Tem atualmente ? □ sim□ não □ não sabe
Já teve ? □ sim□ não □ não sabe Sintomas cessaram há _____
Fatores desencadeantes: _____
Tempo: _____ / Freqüência: _____ / início:__/__/__ / término: __/__/__ /

* Depressão?
Tem atualmente ? □ sim□ não □ não sabe
Já teve ? □ sim□ não □ não sabe Sintomas cessaram há _____
Fatores desencadeantes: _____
Tempo: _____ / Freqüência: _____ / início:__/__/__ / término: __/__/__ /

* Faz □ ou fez □ psicoterapia? Tempo: _____/ início:__/__/__ / término: __/__/__ /
Freqüência: _____ Sentiu melhora? □ sim□ não

* Faz □ ou fez □ algum tratamento alternativo? Quais? _____
Tempo: _____/ início:__/__/__ / término: __/__/__ Freqüência: _____
Sentiu melhora? □ sim□ não

***** Faz □ ou fez uso □ de remédios para dormir _____

Medicações Sistêmicas/ Início e Tempo de Uso

Medicação O	**Nomes dos medicamentos / Posologia**	**Início**	**Tempo de uso**	**LPO surgiu antes (A) ou depois (D) do uso do medicamento?**
□ antidiabéticos				
□ ansiolíticos				
□ antidepressivos				
□ anti-hipertensivos				
□ antiinflamatórios não-esteroidais				
□ antibióticos				
□ diuréticos				
□ reposição hormonal				
□ outros				
□medicação tópica				
□**Nenhuma** O				

BS: _____

História Familiar

□Doenças hereditárias _____
□Doenças crônicas (diabetes, hipertensão, artrite, dermatológicas,neoplasias)
_____

Hábitos nocivos

1) Tabagismo: Fuma atualmente? Não□ Sim□ Já fumou? Não□ Sim□
Quando parou? _____ Tipo: _____

quantidade/dia:_____ tempo de uso: _____

2) Etilista: Bebe atualmente? Não□ Sim□ Já bebeu? Não□ Sim□
Quando parou? _____ Tipo: _____
quantidade/dia:_____ tempo de uso: _____

Hábitos alimentares

Alimentação: Dieta balanceada□ Evita certos alimentos□Intolerância□
_____

* Ingere: Arroz□ Feijão□ Verduras□ Legumes□ Frutas□ carne vermelha□ carne branca□ peixe□ massas □doces□ conservas e enlatados□
* Alimentos mais consumidos: _____
* Reações alérgicas a alimentos ? □ sim □ não Qual(is)?_____
Tipo de reação: _____

Exames Citológico e Histopatológico

1. Citologia Esfoliativa Data ___/___/___

Local: a) □**M. jugal** □Unilateral □D___ □E___ □Bilateral □D___ □E___

□Dorso___ □Superior___
b)□**Língua**□Borda □D___ □E___ e) □**Lábio** □Mucosa□Semimucosa
□Ventre □D___ □E___ □Inferior___
c) □**Assoalho** □D___□E____f)□**Gengiva**(dentes) _____

Classe: _____

d)□Palato □**Mole**□**D**___ □**E**___ **g**) □M.Alveolar_____

□Duro □D___□E___ i)□**Outras** _____

Classe _____

Micológico direto: _____

Cultura:

_____

---

2. Azul de Toluidina:

Não-corada□ Corada: Fraca□Moderada□Intensa□Data ___/___/___

3. Biópsia

Local: _____ Data ___/___/___ AP: _____

Diagnóstico clínico_____

1)Diagnóstico-**AP**:_____

2)Hiperqueratose: Não□ Sim□ Orto□ Para□

3)Atrofia: Não□ Sim□

4)Acantose: Não□ Sim□

5)Espongiose: Não□ Sim□

6)Exocitose: Não□ Sim□

7)Corpos de Civatte: Não□ Sim□

8)Degeneração Hidrópica : Não□ Sim□ Toda Extensão□ Parcial/Focal□ (áreas)_____

9)Infiltrado Inflamatório Linfocitário□ Mononuclear□ Discreto□ Moderado□ Intenso□ crônico□

10)Em Banda Justa-epitelial: Não□ Sim□

11)Infiltrado Plasmocitário/Eosinofílico/Neutrofílico _____

12)Imunofluorescência Direta: Não□ Sim□_____

Exames Complementares

Funções Hepáticas

Data	AST	ALT	CGT	BD	BT	FA
Valores Referência						

Avaliaçãohepática: _____

Outros

Data	Hemograma Completo	Glicemia	Colesterol	TSH
Valores Referência				

1) Diagnóstico:_____

Fatores Locais

1) Higiene Bucal: Boa□Regular□ Ruim□
2) Desdentado: arcada superior: Total□ Parcial□
arcada inferior: Total□ Parcial□
3) Restaurações metálicas (dentes)_____
4) Lesão em contato com Amálgama: Não□Sim□ _____
5) Lesão sugestiva de reação liquenóide de contato: Não□ Sim□_____
6) Teste de sensibilidade cutânea ao amálgama: Não□ Sim□:
Positivo□ Negativo□
7) Substituição de próteses/restaurações _____

Xerostomia e Xeroftalmia

Intra-oral:
1.Sente sede com freqüência? Não□Sim□ Sempre□ Às vezes□
Períodos: Manhã□ Tarde□ Noite□
2.Acorda à noite para beber água? Não□ Sim□
3.Necessidade de manter a boca úmida? Não□Sim□
4.Sensação de boca seca? Não□Sim□
5.Dificuldade de mastigação? Não□Sim□
6.Dificuldade em ingerir alimentos secos? Não□Sim□
Extra-oral:
1.Redução secreção lacrimal? Não□Sim□
2.Sensação de aspereza nos olhos? Não□Sim□
Avaliação sintomas:_____

Fluxo Salivar

Saliva total não-estimulada: _____ ml/minData ___/___/___
Diagnóstico: Xerostômico□ Sugestivo de xerostomia□
Não-xerostômico□

Tratamento Inicial ____/____/____ Fotos ***Sim □ Não □***

.
Conduta
Controle Clínico□ Medicação Tópica□ Medicação Sistêmica□Substituição de Restaurações□Outra□ _____
Medicação Sistêmica: Corticóide□Colchicina□ Outro□ _____
Medicação Tópica: 1. Corticóides - Pomada□ Elixir□ Spray□
2. Ácido retinóico□
3. Tetraciclina □
4. Substituto salivar□
5.Outro□ _____
Medicação Intralesional: Corticóide□Outro□_____

2.Nome/Esquema terapêutico_____

3.Antifúngico: ***Sim□ Não□***_____

4.Avaliação do Paciente

a) Saúde geral: _____

b) Qualidade de vida:1. hábitos alimentares, 2. sociais, 3. emocionais (relação à lesão oral), 4. afetivos_____

5.Avaliação geral:_____

VAS

0 _____ 10

Seguimento Clínico (____/____/____) Início do tratamento: ____/____/____

1. Avaliação do tratamento:

a) Sintomas (Utilizar VAS): Melhora Total□ Parcial□ Inalterado□

Sem sintomas desde início□

b) Resolução das Lesões: Completa□ Parcial□(25%□ 50%□ 75%□)

Inalterada□Piorada□

c) Aspecto presente: 1.Reticular□ 2.Erosivo□ 3.Atrófico□ 4.Placa□

5.Outros□ _____

c.1) □ M. jugal □Unilateral □D___ □E___ □Bilateral □D___ □E___

□Dorso___ □Superior___

c.2)□ Língua□Borda □D___ □E__ e) □ **Lábio** □Mucosa □Semimucosa

□Ventre □D___ □E___ □Inferior___

c.3)□ Assoalho □D___□E____f)□**Gengiva** (dentes) _____

c.4)□Palato □**Mole**□**D**___ □**E**___ **g**) □M. Alveolar _____

□Duro □D___□E___ i)□**Outras** _____

2. Esquema Terapêutico LPO em Uso: _____

3. Conduta:

Controle Clínico□ Medicação Tópica□ Medicação Sistêmica□Substituição de Restaurações□Outra□ _____

Medicação Sistêmica: Corticóide□Colchicina□ Outro□ _____

Medicação Tópica: 1. Corticóides - Pomada□ Elixir□ Spray□

2. Ácido retinóico□

3. Tetraciclina □

4. Substituto salivar□

5.Outro□ _____

Medicação Intralesional: Corticóide□Outro□ _____

4. Prescrição: _____

5. Antifúngico: Sim□ Não□_____

6. Intercorrências durante o tratamento: Não□ Doença□Cirurgia□
Outros□ _____

7. Avaliação do paciente:
a) Saúde geral: _____
b) Medicação **não-LPO** (somente se diferente da inicial). Especificar início/dosagem/ tempo de uso / doença _____Sem medicação para outras finalidades□
c) Exames complementares (nova solicitação) _____
d) Qualidade de vida:1. hábitos alimentares, 2. sociais, 3. emocionais (relação à lesão oral), 4. Afetivos_____

8. Avaliação geral:_____

VAS

0 _____ 10

Livros Grátis

(http://www.livrosgratis.com.br)

Milhares de Livros para Download:

Baixar livros de Administração
Baixar livros de Agronomia
Baixar livros de Arquitetura
Baixar livros de Artes
Baixar livros de Astronomia
Baixar livros de Biologia Geral
Baixar livros de Ciência da Computação
Baixar livros de Ciência da Informação
Baixar livros de Ciência Política
Baixar livros de Ciências da Saúde
Baixar livros de Comunicação
Baixar livros do Conselho Nacional de Educação - CNE
Baixar livros de Defesa civil
Baixar livros de Direito
Baixar livros de Direitos humanos
Baixar livros de Economia
Baixar livros de Economia Doméstica
Baixar livros de Educação
Baixar livros de Educação - Trânsito
Baixar livros de Educação Física
Baixar livros de Engenharia Aeroespacial
Baixar livros de Farmácia
Baixar livros de Filosofia
Baixar livros de Física
Baixar livros de Geociências
Baixar livros de Geografia
Baixar livros de História
Baixar livros de Línguas

Baixar livros de Literatura
Baixar livros de Literatura de Cordel
Baixar livros de Literatura Infantil
Baixar livros de Matemática
Baixar livros de Medicina
Baixar livros de Medicina Veterinária
Baixar livros de Meio Ambiente
Baixar livros de Meteorologia
Baixar Monografias e TCC
Baixar livros Multidisciplinar
Baixar livros de Música
Baixar livros de Psicologia
Baixar livros de Química
Baixar livros de Saúde Coletiva
Baixar livros de Serviço Social
Baixar livros de Sociologia
Baixar livros de Teologia
Baixar livros de Trabalho
Baixar livros de Turismo