

Universidade Federal do Rio Grande do Sul
Faculdade de Medicina
Programa de Pós-Graduação em Ciências Pneumológicas

Cecília Bittencourt Severo

Criptococose em pacientes submetidos a transplante de órgãos sólidos

Porto Alegre, 2010.

Livros Grátis

<http://www.livrosgratis.com.br>

Milhares de livros grátis para download.

Cecília Bittencourt Severo

Criptocose em pacientes submetidos a transplante de órgãos sólidos

Tese apresentada ao Programa de Pós-Graduação em Ciências Pneumológicas da Universidade Federal do Rio Grande do Sul, como requisito parcial à obtenção do título de Doutor em Ciências (área do conhecimento: Ciências Pneumológicas).

Orientador: Prof^o. Dr. Luiz Carlos Severo

Porto Alegre, 2010.

FICHA CATALOGRÁFICA

Severo, Cecília Bittencourt

Criptococose em pacientes submetidos a transplante de órgãos sólidos / Cecília Bittencourt Severo. -- Porto Alegre, 2010.

Número de pág. 136

Tese de doutorado -- apresentada ao Programa de Pós-graduação em Ciências Pneumológicas, Universidade Federal do Rio Grande do Sul/UFRGS.

Orientador: Luiz Carlos Severo

Descritores: 1. Micose. 2. Criptococose. 3. Transplante de órgãos sólidos. 4. *Cryptococcus*. 5. *Cryptococcus neoformans*. 6. *Cryptococcus gattii*.

Cecília Bittencourt Severo

Criptococose em pacientes submetidos a transplante de órgãos sólidos

Tese apresentada ao Programa de Pós-Graduação em Ciências Pneumológicas da Universidade Federal do Rio Grande do Sul, como requisito parcial à obtenção do título de Doutor em Ciências (área do conhecimento: Ciências Pneumológicas).

Porto Alegre, 17 de junho de 2010.

A Comissão Examinadora, abaixo assinada, aprova a Tese “**Criptococose em pacientes submetidos a transplante de órgãos sólidos**”, elaborada por Cecília Bittencourt Severo, como requisito parcial para a obtenção do grau de Doutor em Ciências Pneumológicas.

Comissão Examinadora:

Prof^o. Dr. José da Silva Moreira – UFRGS

Prof^o. Dr. Luciano Zubaran Goldani - UFRGS

Prof^o. Dr. Sydney Hartz Alves - UFSM

Prof^o. Dr. Luiz Carlos Severo - UFRGS – Orientador

AGRADECIMENTOS

Agradeço ao meu pai, Luiz Carlos Severo, que me iniciou e me conduziu na Micologia, do qual herdei, genéticamente ou não, a paixão pelos fungos e pela ciência;

À minha mãe, Maria Isabel, por ser minha ouvinte, a minha força, companheira, meu porto seguro;

Ao meu noivo, Jonathan, pela paciência, carinho e compreensão, nessa longa jornada, e acima de tudo por ser meu equilíbrio;

Ao meu segundo pai, Lenine, que por tantos anos carinhosamente me acompanhou nas minhas conquistas, sempre com um conselho sábio;

Aos meus irmãos, Lucas, Leonardo e Vitória, que acreditaram em mim e no meu potencial, muitas vezes mais do que eu mesma;

À minha segunda mãe, Alice, pela dedicação, cuidado, e principalmente pelo amor incondicional;

Ao Geison e Joanine, pelo apoio frente a “pilhas de prontuários”; e ao Marcelo por ser meu “guru” estatístico;

À minha amiga e colega, Luciana, que comigo lutou, estudou, sorriu, chorou, caminhando junto a mim nesta conquista;

Aos meus amigos e colegas do laboratório, Jaqueline, Inajara, Ilva, Flávio, Melissa, Enfermeira Candida e Antonela, que de uma maneira ou de outra tiveram uma participação fundamental na trilha percorrida;

À professora Marilene, por ter me permitido usufruir de seu laboratório, dando uma oportunidade única de crescimento; à Vanessa pela incansável ajuda; à Lívia, Lusia e Charley por compartilharem comigo seus conhecimentos.

Ao Dr. Sadi Schio, por sua pronta disponibilidade e interesse em revisar o trabalho, e por suas sugestões.

A todos,

MUITO OBRIGADA!

"Precisão

O que me tranquiliza
é que tudo o que existe,
existe com uma precisão absoluta.
O que for do tamanho de uma cabeça de alfinete
não transborda nem uma fração de milímetro
além do tamanho de uma cabeça de alfinete.
Tudo o que existe é de uma grande exatidão.
Pena é que a maior parte do que existe
com essa exatidão
nos é tecnicamente invisível.
O bom é que a verdade chega a nós
como um sentido secreto das coisas.
Nós terminamos adivinhando, confusos,
a perfeição."

Clarice Lispector

LISTA DE ABREVIATURAS E SIGLAS

ABTO - Associação Brasileira de Transplante de Órgãos

AIDS – Síndrome da Imunodeficiência Adquirida

CGB – Canavanina-glicina-azul de bromotimol

CMV – Citomegalovírus

CRAG - Antígeno criptocócico

DMSO - Dimetilsulfóxido de sódio

DNA - Ácido desoxiribonucleico

FDA – *Food and Drug Administration*

GMS - *Gomori Methenamine Silver*

HAART – Terapia anti-retroviral de alta potência

HCV – Vírus da Hepatite C

HIV – Vírus da Imunodeficiência Humana

IFI – Infecções fúngicas invasivas

KOH – Hidróxido de potássio

LBA – Lavado broncoalveolar

LCR - Líquido cefalorraquiano; liquor

NIAID - *National Institute of Allergy and Infectious Diseases*

PCR - Reação em cadeia da polimerase

RFLP - *Restriction fragment length polymorphism*

SD - Desvio padrão

SNC – Sistema nervoso central

SPSS - *Statistical Package for the Social Science*

TOS – Transplante de órgão sólido

TRANSNET - *Transplant-Associated Infection Surveillance Network*

LISTA DE FIGURAS

FIGURA 1. Incidência anual de criptococose por 1.000 TOS, Santa Casa Complexo Hospitalar, 1999-2009.....	24
FIGURA 2. Efeito da terapia antifúngica sobre a titulação do antígeno criptocócico no liquor em 9 pacientes com criptococose, submetidos a transplante de órgãos sólidos.....	30
FIGURA 3. Efeito da terapia anti-fúngica sobre a titulação do antígeno criptocócico no sangue em 10 pacientes com criptococose, submetidos a transplante de órgãos sólidos.....	31
FIGURA 4. Eletroforese em gel de agarose 3% mostrando genotipagem molecular das cepas de <i>C. neoformans</i> e <i>C. gattii</i> resultantes de PCR-RFLP.....	32
FIGURA 5. Curva de sobrevivência de Kaplan-Meier dos 54 pacientes com criptococose submetidos a transplante de órgãos sólidos (Doença tardia e precoce), na Santa Casa Complexo Hospitalar.....	37

LISTA DE TABELAS

TABELA 1.	Características gerais dos 54 pacientes com criptococose submetidos a transplante de órgãos sólidos, da Santa Casa Complexo Hospitalar.....	25
TABELA 2.	Regime de imunossupressão utilizado nos pacientes com criptococose submetidos a TOS, relacionado ao órgão acometido.....	27
TABELA 3.	Tempo para o diagnóstico da criptococose após o transplante nos 54 pacientes submetidos a transplante de órgãos sólidos, na Santa Casa Complexo Hospitalar.....	28
TABELA 4.	Exames micológicos nos 54 pacientes com criptococose submetidos a transplante de órgãos sólidos, na Santa Casa Complexo Hospitalar.....	29
TABELA 5.	Variáveis associadas à apresentação precoce (menos de 1 ano) ou tardia (mais de 1 ano) da criptococose nos 54 pacientes submetidos a transplante de órgãos sólidos.....	34
TABELA 6.	Achados clínicos e radiológicos da criptococose nos pacientes com criptococose submetidos a transplante de órgãos sólidos.....	36
TABELA 7.	Revisão da literatura brasileira dos casos de criptococose em transplantados de órgãos sólidos.....	85

RESUMO

SEVERO, Cecília Bittencourt. **Criptococose em pacientes submetidos a transplante de órgãos sólidos.** 2010. Tese (Doutorado) – Programa de Pós-Graduação em Ciências Pneumológicas. Universidade Federal do Rio Grande do Sul, Porto Alegre, RS, Brasil.

No período de 1981-2010, foram estudados, retrospectivamente, 54 casos de criptococose em pacientes com transplante de órgão sólido, identificados no Laboratório de Micologia da Santa Casa Complexo Hospitalar, Porto Alegre, RS. A criptococose ocorreu em 31 transplantados de rim, 13 de fígado, 7 de pulmão, 2 de pâncreas e rim, e 1 de coração. A idade média foi de $47,91 \pm 13,98$ (12-76 anos). Um total de 38 pacientes do sexo masculino (70,4%). As manifestações clínicas mais frequentes (54 pacientes) foram febre, cefaléia, vômito, tosse e estado mental alterado. Os achados radiográficos mais comuns no tórax, em 27 pacientes, foram nódulo, consolidação, cavitação e derrame pleural, sendo 10 com comprometimento pulmonar comprovado. Trinta e quatro apresentavam acometimento do sistema nervoso central, 7 tinham envolvimento cutâneo, e 4 em outros locais. O liquor, sangue e urina, respectivamente, contribuíram para o diagnóstico microbiológico com maior frequência. A maioria das infecções, nesta série de pacientes com criptococose, foi causada por *Cryptococcus neoformans* (92,7%). Pela primeira vez na literatura, documentamos *C. gattii* em pacientes com transplante de pulmão. Finalmente, quanto ao regime imunossupressor primário utilizado, houve maior mortalidade entre os pacientes que usaram o regime terapêutico baseado em ciclosporina e menor naqueles que usaram tacrolimus.

Palavras-chave: criptococose; transplante de órgão sólido; *Cryptococcus gattii*; *Cryptococcus neoformans*; ciclosporina; tacrolimus.

ABSTRACT

SEVERO, Cecília Bittencourt. **Cryptococcosis in solid organ transplant recipients**. 2010. Tese (Doutorado) – Programa de Pós-Graduação em Ciências Pneumológicas. Universidade Federal do Rio Grande do Sul, Porto Alegre, RS, Brasil.

In the period of 1981 to 2010, 54 cases of cryptococcosis in patients with solid organ transplantation identified at Mycology Laboratory in Santa Casa Hospital Complex, Porto Alegre, RS, were retrospectively studied. Cryptococcosis occurred in 31 kidney, 13 liver, 7 lung, 2 kidney-pancreas, and 1 heart transplant. The mean age was 47.3 years old (range, 12-76; SD 13.98). A total of 38 patients were male (70.4%). The most frequent clinical manifestation (54 patients) was fever, headache, vomiting, cough and altered mental status. The most common chest radiographic findings, in 27 patients, were nodules, masses, consolidation, cavitation, and pleural effusion, 10 with proved pulmonary involvement. Thirty four patients had central nervous system involvement, 7 with cutaneous involvement, and 4 at other sites. The cerebrospinal fluid, blood, and urine had the highest yield for the microbiologic diagnosis, respectively. Nearly all infections in this series of patients with cryptococcosis involved *Cryptococcus neoformans* (92.7%). By the first time in the literature, we documented *C. gattii* in lung transplant patients. Finally, considering the type of primary immunosuppressive agent used, there was a higher mortality rate on patients with cyclosporine based therapy, and lowest in those with tacrolimus.

Keywords: Cryptococcosis; solid organ transplant; *Cryptococcus gattii*; *Cryptococcus neoformans*; cyclosporine; tacrolimus.

SUMÁRIO

AGRADECIMENTOS	IV
LISTA DE ABREVIATURAS	VII
LISTA DE FIGURAS	VIII
LISTA DE TABELAS	IX
RESUMO	X
ABSTRACT	XI
.	
1 INTRODUÇÃO	
1.1 Criptococose.....	1
1.1.1 Agentes etiológicos.....	2
1.1.2 Epidemiologia e patogenia.....	4
1.1.3 Manifestações clínicas.....	6
1.1.4 Diagnóstico laboratorial.....	10
1.1.5 Tratamento.....	11
1.2 Criptococose em transplantados de órgãos sólidos.....	12
2 OBJETIVOS	
2.1 Objetivo geral.....	15
2.2 Objetivos específicos.....	15
3 PACIENTES E MÉTODOS	
3.1 Delineamento e período do estudo.....	16
3.2 Local do estudo.....	16
3.3 Seleção da casuística.....	17
3.4 Definições.....	17

3.5 Aspectos éticos.....	19
3.6 Diagnóstico laboratorial da criptococose.....	19
3.6.1 Exame direto.....	19
3.6.2 Técnicas histopatológicas.....	19
3.6.3 Cultivo.....	20
3.6.4 Identificação.....	20
3.6.5 Detecção do antígeno criptocócico.....	21
3.6.6 Genotipagem molecular.....	21
3.7 Revisão da literatura brasileira da criptococo em TOS.....	22
3.8 Análise estatística.....	22
4 RESULTADOS	
4.1 Caracterização geral dos pacientes transplantados.....	23
4.2 Caracterização do diagnóstico da criptococose.....	26
4.2.1 Características gerais.....	26
4.2.2 Critérios diagnósticos.....	26
4.2.3 Isolamento do <i>Cryptococcus</i> spp. em cultivo.....	28
4.2.4 Antígeno criptocócico específico.....	28
4.2.5 Genotipagem molecular.....	32
4.3 Comparação entre doença precoce e tardia.....	33
4.4 Manifestações e comprometimento clínico da criptococose.....	33
4.5 Co-infecções.....	35
4.6 Tratamento.....	35
4.7 Mortalidade.....	36

5 ARTIGOS COMPLETOS

5.1 Publicados

Children cryptococcosis (Paediat Resp Rev. 2009;10:166-171).....	38
Criptococose pulmonar (J Bras Pneumol. 2009;35: 1136-1144).....	45
5.2 Sumetido	
Cryptococcuria as manifestation of disseminated cryptococcosis (Mycoses).....	55
6 DISCUSSÃO	76
7 CONCLUSÕES	87
8 PERSPECTIVAS	88
9 REFERÊNCIAS	89
10 APÊNDICES	
10.1 Apêndice A - Ficha de colheita de dados dos pacientes com TOS e criptococose incluídos no estudo.....	105
10.3 Apêndice B – Publicações não relacionados com o tema da tese.....	109

1 INTRODUÇÃO

1.1 CRIPTOCOCOSE

A criptococose é uma micose sistêmica causada pelo fungo basidiomiceto do gênero *Cryptococcus*. Busse, patologista, em 1884 e Buschke, cirurgião, em 1885 relataram separadamente o primeiro caso de criptococose em lesão óssea da tíbia em mulher de 31 anos. Inicialmente os agentes da criptococose foram caracterizados em duas variedades fúngicas: *C. neoformans* (Sanfelice) Vuillemin var. *neoformans*, 1901 e *C. neoformans* (Sanfelice) Vuillemin var. *gattii* Vanbreuseghem et Takashio in DeVroey et Gatti, 1989 (KWON-CHUNG & BENNETT, 1992).

Apesar da ampla distribuição do *Cryptococcus* no ambiente em que vivemos, a criptococose é doença de ocorrência esporádica, demonstrando grande desproporção entre o número de pessoas expostas e as que adoecem. (CASADEVALL & PERFECT, 1998). Evidências moleculares correlacionam os isolados ambientais e os clínicos (DELGADO et al., 2005; SORELL et al., 1996), indicando a fonte de infecção ambiental (CHAYAKULKEEREE & PERFECT, 2006).

Antes da pandemia do vírus da imunodeficiência humana (HIV), a criptococose era micose oportunística incomum, que ocorria em pacientes com outras causas de imunodepressão, geralmente associada a diabetes melito, doença de Hodgkin, lúpus eritematoso sistêmico, uso de corticóides ou outro tratamento imunossupressivo (KWON-CHUNG et al., 1992; MITCHEL & PERFECT, 1995). Entretanto, durante as últimas duas décadas da pandemia pelo HIV, a incidência da criptococose aumentou drasticamente. A

síndrome da imunodeficiência adquirida (Aids) esteve associada com mais de 80% de casos de criptococose em todo o mundo (HAJJED et al., 1999).

Na era pré-terapia antiretroviral de alta potência (HAART), a criptococose tornou-se a maior infecção oportunística e a maior causa de morte em pacientes infectados pelo HIV com linfócitos T CD4 < 100 cells/ μ l. Após o início da HAART, a criptococose diminuiu significativamente, mas a incidência da doença em pacientes não infectados pelo HIV não mudou durante esse período (DROMER et al., 2004; MIRZA et al., 2003). Embora o aumento do uso da HAART esteja associado à diminuição da incidência de casos de criptococose em países desenvolvidos (FRIEDMAN et al., 2005), a incidência e a mortalidade da doença ainda é extremamente alta em países com epidemia de HIV incontrolada e acesso limitado aos medicamentos e aos cuidados de saúde (CHAYAKULKEEREE & PERFECT, 2006). No Brasil, a criptococose continua a ser uma doença fatal relacionada a Aids (SOARES et al., 2005). Em países desenvolvidos, o número de pacientes com criptococose não diminuiu, porque os grupos de risco continuam aumentando, em parte devido ao desenvolvimento na medicina de transplantes e à criação de novas terapias imunossupressoras (HAGE et al., 2003).

1.1.1 Agentes etiológicos

Embora mais de 30 espécies estejam incluídas no gênero *Cryptococcus*, as leveduras patogênicas, os agentes de criptococose, basicamente consistem em apenas duas espécies: *C. neoformans* e *C. gattii*, como proposto por Kwon-chung et al. (2002). Anteriormente a classificação do agente etiológico compreendia três variedades do *C. neoformans*: var. *neoformans*, var. *grubii* e var. *gattii* (FRANZOT, SALKIN & CASADEVALL, 1999).

Recentemente, *C. gattii* emergiu como espécie (KWON-CHUNG et al., 2002). O *Cryptococcus* é classificado em 5 sorotipos capsulares e 8 genótipos moleculares. As reações de aglutinação dos antígenos dos polissacarídeos capsulares separam os sorotipos de A a D. As cepas com sorotipos A e D e o híbrido AD pertencem ao *C. neoformans*, enquanto as cepas com sorotipos B e C têm sido classificadas como *C. gattii*. Cepas do sorotipo A foram nomeadas *C. neoformans* var. *grubii* e cepas do sorotipo D caracterizam o *C. neoformans* var. *neoformans* (FRANZOT et al., 1999). Essa classificação baseou-se nas diferenças das estruturas capsulares, de DNA fingerprinting, e na comparação completa do sequenciamento genômico entre esses 2 sorotipos (variedades) (FRANZOT et al., 1999). Além disso, através de novas informações moleculares e estudos evolucionários, cada uma das duas espécies compreendem ainda quatro tipos moleculares: *C. neoformans* (VNI a VNIV) e *C. gattii* (VGI a VGIV) (MEYER et al., 2003).

O ciclo de vida do *Cryptococcus* é composto por estágio sexual e assexual. *Cryptococcus neoformans* (variedade *grubii* e *neoformans*) e *Cryptococcus gattii* são as variedades anamórficas (assexuadas), e correspondem às duas variedades teleomórficas (sexuadas): *Filobasidiella neoformans* e *F. bacillispora*, respectivamente (KWON-CHUNG, BENNETT, RHODES, 1982).

Todas as espécies do gênero *Cryptococcus* são não-fermentadoras de açúcares, produzem urease e assimilam o inositol. Juntamente com essas características bioquímicas, o *Cryptococcus* apresenta-se nos tecidos do hospedeiro, usualmente, como levedura encapsulada (forma assexual), fato que o torna único entre os fungos patogênicos. É observado com ou sem brotamento, mas pode ser visto multibrotante, pobremente encapsulado, sem cápsula ou como pseudo-hifa (SEVERO et al., 1981; CAPONE et al., 1986;

SEVERO, 1993; WILLIAMSON et al., 1995). A diferenciação das espécies do *Cryptococcus* com outras leveduras é determinada basicamente pelo crescimento a 37°C, produção de colônia marron no Ágar niger e a presença de cápsula (CASADEVALL & PERFECT, 1998), enquanto que o meio canavanina-glicina-azul de bromotimol (CGB) diferencia as duas espécies *C. neoformans* e *C. gattii* com uma acurácia de 100% em 5 dias (KWON-CHUNG et al., 1982). A maioria das cepas desse microrganismo cresce bem após 48 a 72 horas entre 30°C a 37°C, sendo a colônia de coloração branca a creme, de aspecto liso ou mucoide (KWON-CHUNG et al., 1982; CASADEVALL & PERFECT, 1998).

1.1.2 Epidemiologia e patogenia

No ambiente, *C. neoformans* é cosmopolita, encontrado associado a excretas de pombos e em ocos de árvores. Inicialmente, *C. gattii* foi encontrado em regiões tropicais e subtropicais, associado primariamente com eucaliptos, que foram considerados seu nicho ambiental. Entretanto, a emergência sem precedentes de muitos isolados de *C. gattii* na ilha de Vancouver mostra que a distribuição e ecologia do *C. gattii* está mudando com a sua habilidade de associar-se com uma ampla variedade de árvores, como abetos e carvalhos, incluindo zona de clima temperado (CHAYAKULKEEREE & PERFECT, 2006; GALANIS et al., 2009).

A porta de entrada é pulmonar, muito provavelmente por inalação de basidiósporos (propágulos sexuais). Uma vez que estes têm as dimensões necessárias para a deposição alveolar pulmonar (COHEN, PERFECT, DURACK, 1982), são patogênicos (ZIMMER, HEMPEL, GOODMAN, 1984), e, na temperatura de 37°C, transformam-se em leveduras

capsuladas. O hospedeiro desenvolve um complexo linfonodal pulmonar primário. Na maioria dos casos, a inalação do *Cryptococcus* produz uma infecção pulmonar assintomática autolimitada. As leveduras permanecem dormentes dentro deste complexo, morrem, ou são reativadas e causam uma infecção secundária, com um posterior evento imunossupressivo. Esta infecção primária pode também desenvolver no hospedeiro sintomas pulmonares, se ele estiver imunossuprimido ou receber um grande inóculo da levedura. A disseminação a outros órgãos pode potencialmente ocorrer como resultado de uma infecção primária ou secundária (CASADEVALL & PERFECT, 1998).

No estágio de disseminação da localização pulmonar, o cérebro torna-se o órgão com maior propensão a ser o sítio alvo da doença clínica. Por isso, a maioria dos dados é de manifestações da doença no pulmão ou no sistema nervoso central (SNC) (COHEN, 1982). Esse tropismo pelo SNC é atribuído à concentração ótima de nutrientes existentes no liquor e assimiláveis pelo fungo (tiamina, ácido glutâmico, glutamina, dopamina, carboidratos, minerais), bem como à falta de atividade do complemento no liquor e à fraca ou ausente atividade de resposta inflamatória do tecido cerebral (LITTMAN & SCHNEIRERSON, 1959).

Entre os casos de criptococose humana, *C. neoformans* var. *grubii* (sorotipo A) é o isolado mais comum em espécimes clínicos por todo o mundo (BENNETT, KWON-CHUNG, HOWARD, 1977). Esse sorotipo totaliza mais de 95% dos casos de criptococose, e tal predomínio provavelmente está relacionado ao nicho ecológico urbano do *C. neoformans* (fezes de pombos), coincidindo com a população HIV positiva, também predominantemente urbana. *Cryptococcus neoformans* var. *neoformans* (sorotipo D) comumente causa doença em alguns países europeus e nos Estados Unidos. Essa variedade do fungo é menos prevalente e

está relacionada a zonas frias. Até recentemente, *C. gattii* (sorotipo B e C) era encontrado causando criptococose em áreas tropicais e subtropicais, como Austrália, sudoeste da Ásia, África Central e as áreas tropicais e subtropicais das Américas (JENNEY et al., 2004). No Brasil, estudos revelam que o sorotipo A é o mais prevalente, seguido dos sorotipos B, D e AD (NISHIKAWA et al., 2003).

Atualmente, como o desenvolvimento da medicina do transplante e a proliferação de medicações imunossupressoras, o indivíduo não infectado por HIV está se tornando um grupo em evidência no estudo da criptococose, correspondendo entre 25 a 65% dos casos dessa doença (ROZEMBAUM & CONÇALVES, 1994; PAPPAS et al., 2001; FRIEDMAN et al., 2005; LUI et al., 2006).

A criptococose ocorre principalmente em homens adultos entre a terceira e a sexta década de vida, sendo raro em crianças (DROMER et al., 1996; HAJJEH et al., 1999; CHEN et al., 2000; SEVERO et al., 2009). Entretanto, estudos nacionais descrevem uma alta frequência dessa infecção em crianças do norte e nordeste brasileiro (CORREA et al., 1999; DARZE et al., 2000; SEVERO et al., 2009).

1.1.3 Manifestações clínicas

O SNC e o trato respiratório são os órgãos que mais comumente apresentam manifestações clínicas na criptococose. Outros órgãos acometidos incluem pele, próstata, olhos, ossos, trato urinário e sangue (SEVERO, OLIVEIRA, LONDERO, 1999; PASQUALOTTO et al., 2004). Na realidade, essa levedura pode causar doença em qualquer órgão do corpo humano, e a disseminação pode ocorrer para múltiplos órgãos de pacientes

que estão gravemente imunossuprimidos (GARAU & DEL PALACIO, 2002; PERFECT & CASADEVALL, 2002).

Anteriormente, considerava-se que infecções por *C. neoformans* e *C. gattii* causavam manifestações clínicas similares. Entretanto, vêm aumentando evidências que confirmam que diferentes manifestações clínicas podem ocorrer nessas duas espécies fúngicas (CHEN et al., 2000; SPEED & DUNT, 1995). Na maioria das vezes o *C. neoformans* está associado a pacientes imunocomprometidos, enquanto *C. gattii* está associado a indivíduos imunocompetentes que têm massas inflamatórias significativas e comumente produzem seqüela neurológica que requer cirurgia e terapia antifúngica prolongada (SPEED & DUNT, 1995). Entretanto, criptococose por *C. gattii* ocorre ocasionalmente em pacientes imunodeprimidos, incluindo Aids, como micose oportunística (SEVERO et al., 1999; SORREL, 2001).

A apresentação da criptococose tem algumas diferenças entre pacientes infectados com HIV e os não infectados (PERFECT & CASADEVALL, 2002). Na Aids, a criptococose produz mais envolvimento do SNC e extrapulmonar, alta taxa de positividade nos exames microscópicos com tinta da china, hemocultura positiva, e poucas células inflamatórias no liquor. Esses resultados clínicos sugerem que pacientes infectados com HIV apresentam alta taxa de organismos e pouca reação inflamatória no sítio da infecção (CHAYAKULKEEREE & PERFECT, 2006).

Em relação ao acometimento pulmonar, nos pacientes imunocompetentes, em 1/3 dos casos a doença é assintomática (NADROUS et al., 2003), sendo descoberta a micose como achado radiológico de rotina. As manifestações clínicas são variadas e diversas, pacientes

com criptococose pulmonar aguda podem manifestar sintomas como febre, tosse produtiva, dor torácica e perda de peso (NADROUS et al., 2003). Nos pacientes com Aids, o comprometimento pulmonar parece menos frequente (HAJJEH et al., 1999).

As manifestações radiológicas são inespecíficas e variadas. Nódulos solitários bem definidos ou múltiplos nódulos pulmonares são os achados mais frequentes, seguido por infiltrados pulmonares. Além disso, cavidades ou nódulos e consolidações parenquimatosas são mais comuns em pacientes imunocomprometidos (PERFECT & CASADEVALL, 2002; CHANG et al., 2006). Outros achados menos frequentes incluem derrame pleural, linfadenopatia hilar e opacidade reticulonodular difusa, lesões endobrônquicas resultando em obstrução das vias aéreas com atelectasia pulmonar (CHAYAKULKEEREE & PERFECT, 2006), e achados que mimetizam metástases pulmonares (SU et al., 2004). Pacientes imunocomprometidos com criptococose apresentam mais frequentemente manifestações do SNC do que pulmonares. Mais de 90% dos pacientes que tinham Aids com criptococose pulmonar já apresentavam diagnóstico de criptococose no SNC (CHAYAKULKEEREE & PERFECT, 2006). Em contraste, envolvimento do SNC em pacientes soronegativos para HIV com criptococose pulmonar é menos frequente (CHAYAKULKEEREE & PERFECT, 2006).

Cryptococcus neoformans e *C. gattii* têm marcado neurotropismo e podem causar meningite aguda, subaguda ou crônica, ou meningoencefalite grave. Os sinais e sintomas estão geralmente presentes por diversas semanas, e incluem: cefaléia, febre, neuropatia craniana, alteração da consciência, letargia, perda de memória, sinais de irritação meníngea e coma (PERFECT & CASADEVALL, 2002). Alterações nos exames de imagem do SNC podem ocorrer em até 50% dos casos, e são basicamente hidrocefalia, realce meníngeo ou nódulo único ou múltiplos (ZIMMER et al., 1984). Em imunocompetentes, onde a ocorrência

de *C. gattii* é mais frequente, o comprometimento do SNC pode se apresentar como uma meningite mais prolongada e com resposta inflamatória mais intensa, com criptococomas e hidrocefalia no exame de imagem, quando comparado à infecção pelo *C. neoformans* (SPEED & DUNT, 1995; SU et al., 2004).

O comprometimento cutâneo ocorre em 5 a 10% dos casos, podendo ser manifestado por lesões acneiformes, herpetiformes, púrpuras, pápulas umbilicadas, granulomas, fístulas, nódulos, lesões tumorais e celulites; muitas vezes as lesões podem mimetizar molusco contagioso (MURAKAWA, KERSCHMAN, BERGER, 1996; PERFECT & CASADEVALL, 2002). Esse acometimento ocorre por disseminação hematogênica, tendo sido descritos poucos casos em que foi atribuído inoculação direta (NG, PATH, LOO, 1993; SINGH et al., 1994; GUPTA et al., 2004). Para alguns autores, o acometimento cutâneo é sinal de mau prognóstico (GLOSTER, SWERLICK, SOLOMON, 1994).

O envolvimento da próstata sugere que esta possa atuar como um reservatório de *Cryptococcus* após a disseminação, em futuras recorrências da doença. A infecção geralmente não causa sintomas de prostatite, mas leveduras podem ocasionalmente ser isoladas do tecido prostático e até mesmo do hemocultivo após cirurgia urológica. A infecção pode persistir, mesmo após o uso efetivo de fluconazol. Finalmente, também podem ser acometidos na criptococose as adrenais, os olhos, fígado, sistema fagocítico-mononuclear, trato digestivo, músculo, coração, tireóide, testículos e mama (PERFECT & CASADEVALL, 2002).

1.1.4. Diagnóstico laboratorial

O exame microscópico direto para pesquisa de leveduras encapsuladas usando a tinta da china no líquido cefalorraquidiano (LCR) é um teste comumente usado, rápido, barato e com baixa tecnologia. Essa técnica pode ser realizada imediatamente após a punção lombar, visualizando as leveduras encapsuladas com diâmetro médio de 5 a 20µm. A microscopia apresenta 30 a 50% de sensibilidade em casos de meningite criptocócica em pacientes sem Aids, e até 80% de sensibilidade em pacientes com meningite criptocócica relacionada a Aids (CHAYAKULKEEREE & PERFECT, 2006). Colorações histológicas de tecidos pulmonares, pele, medula óssea, cérebro e outros órgãos podem ser usadas para identificar *Cryptococcus* com sua cápsula (DAVIES, 1988). Em amostras de outros fluidos corpóreos e aspirados obtidos de diversos sítios, como linfonodos, adrenal ou humor vítreo, também podem ser usados estudos citológicos. A detecção do antígeno do polissacarídeo capsular do *Cryptococcus* no soro e no liquor tem sido bastante utilizada, e é um dos principais testes sorológicos na micologia. A técnica usa partículas de látex revestidas com anticorpos policlonais para a cápsula criptocócica (CRAG). A sensibilidade e especificidade destes testes de aglutinação para antígeno criptocócico encontram-se entre 93 a 100% e 93 a 98%, respectivamente (KAUFFMAN et al., 1981). *Cryptococcus neoformans* e *C. gattii* crescem facilmente em amostras biológicas semeadas em meios de cultivo de rotina, e as colônias podem ser observadas após 48 a 72 horas de incubação a 30-35°C em condições aeróbicas.

1.1.5 Tratamento

O tratamento da criptococose foi padronizado pelo NIAID (National Institute of Allergy and Infectious Diseases, Mycoses Study Groups, Infections Diseases Society of America) (PERFECT et al., 2010), utilizando-se anfotericina B, 5-fluorocitosina (atualmente não disponível no Brasil) e fluconazol, de forma isolada ou em associação; e no Brasil, recentemente foi feito um consenso sobre a criptococose, que abrange os regimes terapêuticos em diferentes situações (MORETTI et al., 2008). Como perspectiva de tratamento já existe pequenas séries de caso como o uso de voriconazol, com resposta moderada (PERFECT et al., 2003). Para o tratamento de pacientes transplantados em uso de drogas imunossupressoras, as interações medicamentosas e os efeitos colaterais devem ser especialmente considerados, principalmente o aumento do nível sérico do tacrolimus em associação com o fluconazol, e a nefrotoxicidade intrínseca da anfotericina B. Alguns autores recomendam, sempre que possível, tentar reduzir as doses dos imunossupressores e manter fluconazol por tempo prolongado, em média 6-12 meses após a redução dos sintomas.

Para o planejamento terapêutico é importante saber a extensão da doença, especialmente a presença ou não do acometimento do SNC. Quanto ao diagnóstico de criptococose pulmonar, é fundamental garantir que a doença não é disseminada, devido a necessidade de um tratamento mais efetivo para a neurocriptococose. A escolha do antifúngico depende do sítio de infecção e imunidade do paciente. São medicamentos de escolha a anfotericina B (0,5-1,0 mg/kg/dia) e seus derivados lipídicos, o fluconazol (400 mg/dia) e a 5-fluocitosina (100 mg/kg/dia) em combinação com anfotericina B, devido ao frequente surgimento de resistência em monoterapia (SUBRAMANIAN & MATHAI, 2005; PERFECT et al., 2010).

Em casos de criptococose pulmonar isolada, de gravidade leve a moderada, o tratamento pode ser realizado com fluconazol ou itraconazol (200-400mg/dia), por 6 a 12 meses. Se houver disseminação ao SNC, o itraconazol não deve ser utilizado, por não apresentar boa penetração no liquor (SUBRAMANIAN & MATHAI, 2005; MORETTI et al., 2008).

Anfotericina B deoxicolato tem sido administrada, com sucesso terapêutico, em casos de meningite criptocócica, por apresentar rápida eliminação do *Cryptococcus*, entretanto essa droga pode ocasionar nefrotoxicidade importante. O uso de anfotericina B lipossomal tem a vantagem de reduzir essa toxicidade (SUBRAMANIAN & MATHAI, 2005).

O tratamento difere segundo a espécie de *Cryptococcus*. *C. gattii* requer maior dose de anfotericina B e tratamento mais prolongado, frequentemente necessitando cirurgia. Da mesma forma, as sequelas são mais frequentes e a mortalidade é maior (MORETTI et al., 2008).

O uso apropriado dos agentes antifúngicos diminui a mortalidade significativamente, mas requer terapia continuada e prolongada para prevenir recidivas (PERFECT et al., 2010).

1.2 CRIPTOCOCOSE EM TRANSPLANTADOS DE ÓRGÃOS SÓLIDOS

O transplante de órgãos sólidos (TOS) representa hoje a melhor terapia substitutiva para pacientes com doença crônica terminal. Apesar de o rim ser o órgão mais transplantado no país, seguido dos enxertos de córnea, os transplantes de outros órgãos sólidos (pâncreas,

fígado, coração e pulmão) têm crescido gradativamente nos últimos anos, como uma opção terapêutica em muitas doenças humanas (PATEL & PAYA, 1997).

A última década foi marcada por um avanço significativo no resultado dos transplantes, com um aumento substancial na sobrevida do enxerto e do paciente a curto e longo prazo. Uma série de fatores contribuiu para esse resultado: aprimoramento na técnica cirúrgica, progresso nas técnicas de exames imunológicos para seleção do doador, conhecimento mais profundo do mecanismo de rejeição, descoberta de potentes agentes antimicrobianos utilizados no tratamento das infecções, e aparecimento de novas e poderosas drogas imunossupressoras. O advento de uma profilaxia antibacteriana e antiviral efetiva e estratégias terapêuticas levaram a emergência das micoses oportunistas como principal causa de infecção relacionada à mortalidade em pacientes com TOS (PAYA, 1993; PATEL & PAYA, 1997).

Infecção fúngica invasiva foi relatada em 5% a 59% dos pacientes transplantados (HUSAIN, WAGENER, SINGH, 2001). O progresso na prática de transplantes, e o amplo emprego de profilaxia antifúngica levaram a um declínio na incidência global das mais comuns infecções fúngicas invasivas, em especial devido à *Candida* e *Aspergillus* (SINGH et al., 2008b). Entretanto, a criptococose permanece em grande evidência nesses pacientes. Os fatores de risco e a patogenicidade da infecção por *Cryptococcus* em TOS ainda estão pouco estudados. A infecção criptocócica nesses pacientes ocorre predominantemente no período tardio pós-transplante (mais de 6 meses) e a profilaxia com fluconazol geralmente não é utilizada por período tão longo, de modo a ser efetiva quando a infecção criptocócica usualmente ocorre. Estudos mais recentes sugerem que o grupo de TOS é responsável por 18

a 65% da criptococose em pacientes HIV negativos (PAPPAS et al., 2001; DROMER et al., 2007).

A criptococose representa 8% das infecções fúngicas invasivas em receptores de TOS no *Transplant-Associated Infection Surveillance Network* (TRANSNET) (PAPPAS et al., 2010). No Brasil, segundo a Associação Brasileira de Transplante de Órgãos (ABTO, 2009), existe uma larga experiência em TOS. Somente no período de janeiro a dezembro de 2009, foram realizados 4.259 transplantes renais, 1.322 hepáticos, 200 cardíacos, 158 pancreáticos e 59 pulmonares (ABTO, 2009). Esses são os maiores resultados já obtidos no país e os dados permitem antever que nos próximos anos alcançaremos números ainda maiores, devido a uma grande demanda acumulada de pacientes que necessitam transplante, credenciamento de novos centros habilitados para realização de TOS, aprimoramento de técnicas cirúrgicas, aperfeiçoamento de técnicas imunológicas e maior seletividade na escolha do doador. Por outro lado, as complicações infecciosas, especialmente micológicas, não tem recebido a devida atenção; pouco são os trabalhos que abordam essa complicação no transplante, praticamente resumido a relatos de casos ou série de casos. Na criptococose, encontramos somente uma dezena de publicações abordando o tema, o que justifica o presente trabalho, especialmente por ser o primeiro a separar a micose em seus dois agentes etiológicos.

2 OBJETIVOS

2.1 Objetivo geral

Estudar os casos com criptococose em pacientes submetidos a TOS na Santa Casa Complexo Hospitalar de Porto Alegre, relacionando as características clínicas, epidemiológicas e diagnósticas da micose com os diferentes tipos de transplantes realizados.

2.2 Objetivos específicos

2.2.1 Avaliar alterações quanto a manifestações clínicas e/ou taxas de mortalidade da criptococose, relacionadas ao uso de tacrolimus ou ciclosporina;

2.2.2 Comparar a incidência da criptococose causada por *C. neoformans* e *C. gattii*, entre pacientes transplantados de órgãos sólidos (TOS);

2.2.3 Genotipar os cultivos de *Cryptococcus* isolados de pacientes submetidos a TOS catalogados e mantidos na micoteca do laboratório de Micologia da Santa Casa Complexo Hospitalar;

2.2.4 Revisar a literatura brasileira relacionada a criptococose entre transplantados de órgãos sólidos.

3 PACIENTES E MÉTODOS

3.1 Delineamento e período do estudo

Estudo observacional, retrospectivo, para a caracterização da criptococose em pacientes submetidos a transplante de órgão sólido. A população do estudo compreende todos os casos de pacientes transplantados com criptococose diagnosticados no Laboratório de Micologia da Santa Casa Complexo Hospitalar, no período de 1981 a março de 2010. A casuística foi constituída por 54 casos de criptococose, extraídos de uma população de 950 casos de criptococose, de dezembro de 1981 a março de 2010.

3.2 Local do estudo

A Santa Casa de Porto Alegre é um complexo hospitalar de atendimento terciário composto por sete hospitais, que ao todo somam mais de 1.100 leitos, 133 dos quais são de terapia intensiva. Ocorrem na Instituição 52.000 internações e 708.000 consultas ambulatoriais por ano. É uma Instituição com mais de 200 anos de existência, servindo como hospital-escola à Universidade Federal de Ciências da Saúde de Porto Alegre. Cerca de 60% dos leitos do hospital são destinados a pacientes do Sistema Único de Saúde, e 40% a pacientes particulares ou conveniados. Nesse complexo hospitalar são realizados cerca de 420 transplantes por ano.

3.3 Seleção da casuística

Definiu-se como caso incidente, todos os indivíduos transplantados de órgãos sólidos que apresentaram pelo menos um dos seguintes critérios diagnósticos de criptococose durante qualquer período pós-transplante (ASCIUGLU et al., 2002):

- cultivo positivo do fungo em qualquer fluido ou tecido humano;
- amostra de LCR ou soro com presença de antígeno criptocócico com titulação superior a 1:8, associado a sinais ou sintomas compatíveis;
- amostra de tecido apresentando elementos fúngicos compatíveis com *Cryptococcus* após coloração específica.

Os casos de criptococose foram selecionados a partir da avaliação da seguinte fonte: levantamento do banco de dados contendo a casuística de criptococose diagnosticados no Laboratório de Micologia da Santa Casa Complexo Hospitalar.

3.4. Definições

Cryptococcus foi definido pelo critério proposto pelo *European Organization for Research and Treatment in Cancer and the Mycosis Study Group*: cultivos positivos para *Cryptococcus* em espécime clínico, incluindo hemocultivos; exame histopatológico ou citopatológico dos espécimes mostrando levedura capsulada; ou antígeno criptocócico no soro ou liquor em paciente com apresentação clínica compatível (ASCIUGLU et al., 2002). Variáveis avaliadas incluíram regime de imunossupressão no momento do diagnóstico, episódio de rejeição, co-infecção, sítios de infecção, terapia antifúngica utilizada, evolução.

O comprometimento do SNC por *C. neoformans* ou *C. gattii* foi definido pela presença de exame direto, cultivo positivo e ou CRAG \geq 1:8 no LCR. O comprometimento pulmonar foi dividido em comprovado e provável. O comprometimento comprovado foi definido pela presença de critério micológico e clínico. O critério micológico corresponde a exame direto, histopatologia ou cultivo positivo compatível com *C. neoformans* ou *C.gattii*. O critério clínico corresponde a sinais, sintomas ou alterações de exame laboratorial ou radiológico, não explicados por outra etiologia. O comprometimento provável foi definido pela presença do critério clínico desse órgão associado a um critério comprovado de outro órgão. A fungemia foi definida quando isolado *Cryptococcus* em pelo menos uma hemocultura, independente do método utilizado.

A doença foi classificada em pulmonar, quando se obteve exclusivamente o comprometimento comprovado do pulmão. A doença disseminada foi definida por lesão cutânea, fungemia, isolamento na urina, envolvimento de dois ou mais órgãos não contíguos e/ou antígeno criptocócico com título acima de 1:128 no soro juntamente com urina positiva (SINGH et al., 2008a).

Como em estudos prévios de micoses oportunistas, incluindo criptococose, a taxa de mortalidade foi avaliada como precoce quando ocorrida em menos de 90 dias após o diagnóstico de criptococose (SINGH et al. 2007).

3.5. Aspectos Éticos

O presente estudo foi submetido e aprovado pelo Comitê de Ética em Pesquisa da Santa Casa Complexo Hospitalar de Porto Alegre, projeto nº. 1460/06, e foi dispensada a assinatura dos pacientes no termo de consentimento, com o compromisso de manutenção do anonimato dos sujeitos da pesquisa.

3.6 Diagnóstico laboratorial da criptococose

3.6.1 Exame direto

Realizado mediante a visualização do *Cryptococcus* em preparado a fresco a partir de uma variedade de espécimes, incluindo o escarro, biópsia, crostas, lavado brônquico ou broncoalveolar e drenagem de fístulas e linfonodos. No caso de amostra de liquor, utilizou-se a nigrosina, que permite visualizar a presença da cápsula (KWON-CHUNG & BENNET, 1992; CASADEVALL & PERFECT, 1998).

3.6.2 Técnicas histopatológicas

As técnicas não específicas incluem Papanicolau, Hematoxilina-Eosina e Giemsa. Em alguns casos, foram utilizadas colorações específicas para diagnóstico do *Cryptococcus*, como a coloração pela prata, na qual os fungos coram-se intensamente pela solução de prata-metanamina, assumindo a tonalidade acastanhada e contrastando com as demais estruturas celulares (que adquirem a coloração verde). Como um componente único no *Cryptococcus*, o material do polissacarídeo capsular pode ser corado e visualizado usando a técnica de

mucicarmin de Mayer. Em raros casos, a criptococose pode ser causada por *Cryptococcus* pobremente encapsulado ou sem cápsula; a levedura é, então, identificada pela técnica de Fontana-Masson, ou até mesmo pela prata, técnicas que identificam a melanina da parede celular da levedura (KWON-CHUNG & BENNET, 1992; CASADEVALL & PERFECT, 1998).

3.6.3 Cultivo

O isolamento fúngico no material clínico foi feito por semeadura em meios de cultivos usados rotineiramente em micologia, em temperatura adequada. A colônia isolada foi analisada em sua micromorfologia, caracterizando o gênero *Cryptococcus*. Além disso, utilizou-se o Ágar niger, que auxilia na diferenciação do fungo com outras leveduras (KWON-CHUNG & BENNET, 1992; CASADEVALL & PERFECT, 1998).

3.6.4 Identificação

Obtendo-se o isolamento do *Cryptococcus*, confirmou-se o gênero através do Ágar uréia (prova bioquímica que diferencia *Cryptococcus* de outras leveduras de morfologia semelhante). E, posteriormente, passou-se para a fase da identificação das espécies, realizada através de outra prova bioquímica capaz de diferenciar *C. neoformans* de *C. gattii*, denominada Canavanina-glicina-azul de bromotimol (CGB) (KWON-CHUNG & BENNET, 1992).

3.6.5 Detecção do antígeno criptocócico

O teste comercial quantitativo para a detecção do CRAG foi o *Cryptococcus látex Agglutination Systems® – Immuno-Mycologics, Inc.* empregado nas amostras de soro, liquor e urina. Os testes foram realizados de acordo com a orientação do fabricante, incluindo o prévio tratamento enzimático com pronase. Para a obtenção dos resultados quantitativos, foram realizadas diluições sequenciais das amostras.

3.6.6 Genotipagem molecular

As cepas viáveis armazenadas na micoteca do Laboratório de Micologia, correspondendo aos casos incluídos no estudo, foram identificadas em nível de genótipo molecular, no Centro de Biotecnologia da UFRGS (CBIOT), através da técnica de reação em cadeia da polimerase associada à restrição do fragmento do Gene URA5 (PCR-RFLP). Primeiramente, foi feita a extração do ácido desoxirribonucleico (DNA) dos isolados de *Cryptococcus* (técnica utilizando Fenol-clorofórmio e esferas de vidro). Posteriormente, o DNA extraído foi submetido à técnica de PCR, para amplificação do gene URA5, utilizando par de primers específicos para tal (URA5 - 5'ATGTCCTCCCAAGCCCTCGACTCCG 3' e SJ01 - 5'TTAAGACCTCTGAACACCGTACTC 3'). Finalmente, o fragmento de DNA amplificado foi digerido com as enzimas de restrição *Sau96I* e *HhaI* e o resultado foi observado em gel de agarose 3% em eletroforese. De acordo com o perfil de bandas (número de pares de bases) formado, é traçado o tipo molecular da espécie isolada (VNI-VNIV e VGI-VGIV) (MEYER et al., 2003).

3.7 Revisão da literatura brasileira da criptococose no TOS

A revisão de literatura foi baseada em artigos científicos selecionados por meio das bases médicas MEDLINE e da Biblioteca Virtual em Saúde - Bireme (base de dados: Lilacs, SciELO, COCHRANE) cruzando as palavras: *Cryptococcosis*, *Cryptococcus gattii*, *Cryptococcus neoformans*, *transplant*, *transplantation*, criptococose, transplante.

3.8 Análise estatística

A análise dos dados e os cálculos estatísticos dos 54 pacientes foram realizados através do software *Statistical Package for the Social Science* – SPSS versão 17 para Windows (SPSS Corp., Chicago, IL). Para as variáveis quantitativas foi utilizada frequência relativa e medidas de posição e dispersão. A análise inferencial das variáveis qualitativas baseou-se na determinação de associação utilizando o teste qui-quadrado de Pearson (χ^2), com um valor de $p < 0,05$ para definir significância.

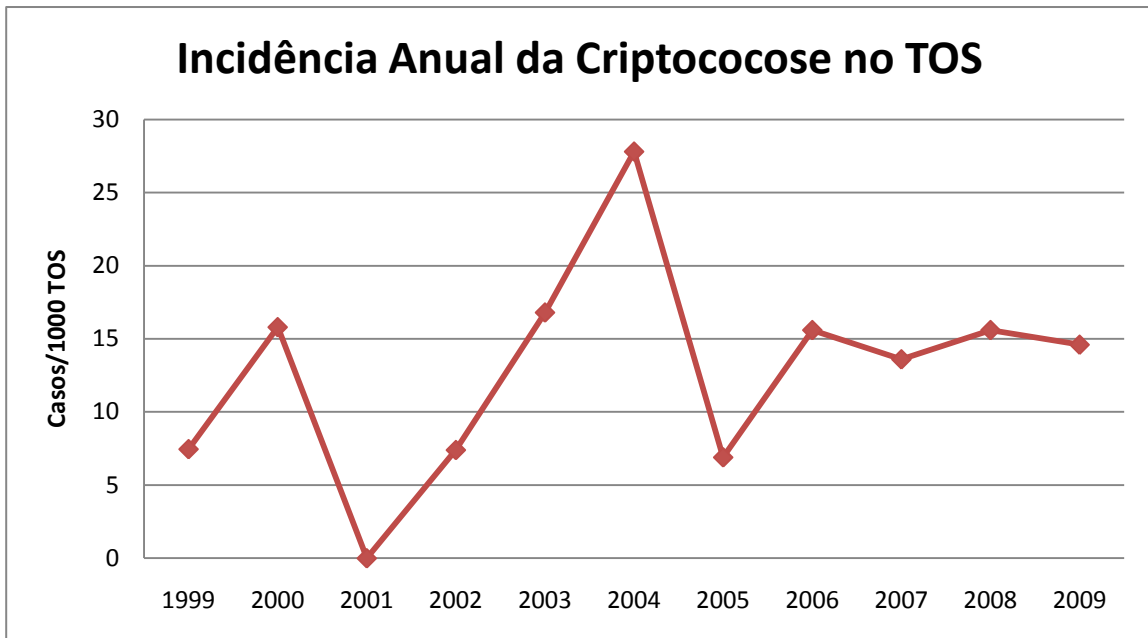
4 RESULTADOS

4.1 Caracterização geral dos pacientes transplantados

Na Santa Casa Complexo Hospitalar de Porto Alegre, de janeiro 1981 a março de 2010 ocorreram 3.849 TOS, sendo, 2.521 transplantes renais, 829 hepáticos, 350 pulmonares e 94 renais e pancreáticos, 49 cardíacos e 6 pancreático. Um total de 54 casos de criptococose em pacientes submetidos a TOS foi identificado na Santa Casa Complexo Hospitalar ao longo de 28 anos. Considerando-se como denominador 3.849 TOS nos últimos 28 anos, a taxa de incidência da criptococose foi de 14 casos/1.000 TOS. A **FIGURA 1**, ilustra as taxas de incidência anual da criptococose por 1.000 TOS na Santa Casa Complexo Hospitalar, nos últimos 10 anos, visto que nos arquivos do hospital apenas nesse período (1999-2009) havia sido discriminado individualmente o número de TOS por ano. A incidência média da criptococose (por 1000 pacientes) nesse período, para cada órgão individualmente, incluindo 36 TOS, foi de 12 (20/1607) no transplante renal, 12 (9/745) hepático, 18 (5/271) pulmonar, 23 (2/85) renal e pancreático; neste período não houve nenhum caso de criptococose em transplantado de coração.

A maioria dos casos ocorreu em pacientes do gênero masculino (70,4%), a idade média foi de $47,91 \pm 13,98$ (12-76 anos). A criptococose ocorreu em 31 transplantados de rim, 13 de fígado, 7 de pulmão, 2 de pâncreas e rim, e 1 de coração (**TABELA 1**).

FIGURA 1 - Incidência anual da criptococose por 1.000 TOS, Santa Casa Complexo Hospitalar, 1999-2009.



Quanto a outras condições associadas, 27,8% (15/54) dos pacientes apresentaram Diabetes melito; 13% (7/54) dos pacientes tiveram neoplasia, compreendendo Sarcoma de Kaposi com envolvimento visceral e câncer basocelular na orelha esquerda, linfoma, adenoma de supra-renal, neoplasia benigna do cólon direito, câncer de estômago, carcinoma epidermoide em membro inferior esquerdo e adenocarcinoma bem diferenciado de pulmão (tumor sólido); 37% (20/54) dos pacientes apresentaram hipertensão arterial sistêmica; 5,5% (3/54) infarto agudo do miocárdio; 1,9% (1/54) hidrocefalia.

TABELA 1 – Características gerais dos 54 pacientes com criptococose submetidos a transplante de órgãos sólidos, da Santa Casa Complexo Hospitalar.

Características (nº. pacientes avaliados)	Valores, % (n encontrado / n avaliado)
Média da idade, \pm SD, (variação anos) (54)	47,32 \pm 13,98 (12-76)
Gênero masculino (54)	70,4 (38/54)
Tipo de transplante	
Renal	57,4 (31/54)
Hepático	24,1 (13/54)
Renal e pancreático	3,7 (2/54)
Pulmonar unilateral	11,1 (6/54)
Pulmonar bi-lateral	1,9 (1/54)
Cardíaco	1,9 (1/54)
Órgão acometido	
Sistema nervoso central	63 (34/54)
Pulmonar	18,5 (10/54)
Pele	13 (7/54)
Outros ^a	7,4 (4/54)
Evolução	
Alta	59,3 (32/54)
Óbito	40,7 (22/54)

Legenda: SD, desvio padrão

^a1, Rim; 3, líquido peritoneal

Todos os pacientes estudados haviam sido submetidos a transplante pela primeira vez. Avaliou-se o regime basal de imunossupressão, que se manteve estável antes da infecção. Do total de 54 casos, 87% dos pacientes fizeram uso de um inibidor de calcineurina, sendo tacrolimus em 25 (46,3%) pacientes, ciclosporina A em 23 (42,6%) e sirolimus em 3 (5,6%). Prednisona foi utilizada em 36 pacientes (66,7%). O uso do regime baseado em azatioprina foi detectado em 14 (25,9%) pacientes, enquanto que o imunossupressor baseado em ácido micofenólico, compreendendo o micofenolatosódico e micofenolato mofetil, foi detectado em 13 (24,1%) indivíduos. As associações entre os imunossupressores e o órgão acometido podem ser visualizadas na **TABELA 2**. No regime baseado em tacrolimus, 48% (12/25) dos pacientes apresentaram acometimento do SNC, 24% envolvimento cutâneo (6/25), 20%

fungemia (5/25) e 16% (4/25) comprometimento pulmonar. Já no regime baseado na ciclosporina A, 65,2% (15/23) apresentaram acometimento do SNC, 21,7% (5/23) acometimento pulmonar e 13% (3/23) cutâneo ou fungemia.

4.2 Caracterização do diagnóstico da criptococose

4.2.1 Características gerais

A criptococose ocorreu com maior frequência após um ano do transplante. Dentre os 54 indivíduos, somente dois eram ambulatoriais e não necessitaram de internação, sendo a mediana de duração da internação dos 52 pacientes de 36 dias, variando de 3 a 352 dias. O tempo decorrido do transplante ao diagnóstico da criptococose está descrito na **TABELA 3**.

4.2.2 Critérios diagnósticos

Considerando os critérios laboratoriais para o diagnóstico da criptococose, direto e/ou cultivo, o exame do LCR detectou a infecção em 26 casos (48%); seguido pelo hemocultivo em 12 casos (22,2%); lavado brônquico em 7 (13%); biópsia pulmonar em 6 casos (11%); urina em 6 (11%); biópsia de pele em 7 (13%); líquido de ascite em três (5,5%); secreção de lesão cutânea em dois (3,7%) e escarro em dois casos (3,7%).

Tabela 2 - Regime de imunossupressão utilizado nos pacientes com criptococose submetidos a TOS, relacionado ao órgão acometido.

Regime de imunossupressão	Pulmão	SNC	Pele	Sangue	Outros*	Óbitos Total	Óbito<90d
Baseado em Tacrolimus (n=25)	4	12	6	5	6	9	5
Tacrolimus + prednisona	1	2	-	1	1	2	2
Tacrolimus + prednisona + ácido Micofenólico	1	3	1	2	1		
Tacrolimus + ácido micofenólico	-	2	-	-	-	2	1
Tacrolimus + sirolimus	-	2	-	-	1	2	
Tacrolimus + prednisona+ ácido micofenólico + daclizumab	-	1	-	-	1	1	1
Somente Tacrolimus	2	2	1	1	3	2	1
Baseado em Ciclosporina A (n=23)	5	15	3	3	5	11	7
Ciclosporina A + prednisona + azatioprina + ácido micofenólico	-	1			1		
Ciclosporina A + prednisona + ácido micofenólico	-	1	1	1	1	1	1
Ciclosporina A + prednisona	4	7	-	2	2	4	3
Ciclosporina A + prednisona+ azatioprina	1	3	1	-	-	2	
Ciclosporina A + azatioprina	-	1	1	-	1	2	2
Ciclosporina A + ácido micofenólico	-	1	-	1	-	1	1
Somente Ciclosporina A	-	1	-	-	1	1	
Outros							
Azatioprina + prednisona	4	4	1	-	2	2	2
Somente Prednisona	-	-	-	-	1		
Tacrolimus + Ciclosporina A	-	1	1	-	1		

* Urina positiva (exame direto e cultivo), Biópsia renal positiva (exame direto e cultivo) e Látex na urina e soro positivos

TABELA 3 – Tempo para o diagnóstico da criptococose após o transplante nos 54 pacientes submetidos a transplante de órgãos sólidos, na Santa Casa Complexo Hospitalar.

Período após o transplante	Valores, % (n)
Precoce	
0-30 dias	5,5 (3)
31-90 dias	9,2 (5)
91-180 dias	16,6 (9)
181 dias – 1 ano	14,8 (8)
Tardia	
> 1 ano	53,7 (29)

4.2.3 Isolamento do *Cryptococcus* spp. em cultivo

O isolamento do *Cryptococcus* foi observado em 64 amostras clínicas, correspondendo a 41 pacientes. A origem das amostras positivas pode ser observada na **TABELA 4**. Em 38 pacientes foi isolado *C. neoformans* (92,7%, 38/41) e nos três restantes *C. gattii*, este último responsável pela doença em dois pacientes transplantados pulmonares e um renal.

4.2.4 Antígeno criptocócico específico

O antígeno específico criptocócico no LCR apresentou uma positividade de 100% quando comparada com a positividade de exame direto e/ou cultivo. Além disso, em 36 casos em que foi realizado o teste do CRAG, seis apresentaram apenas o antígeno como detecção da infecção no SNC, visto que a microscopia e/ou o cultivo foram negativos. Nos 9 indivíduos que apresentaram dosagens sequenciais, observou-se uma diminuição, após o início do tratamento, na titulação do antígeno liquórico (**FIGURA 2**).

TABELA 4 – Exames micológicos nos 54 pacientes com criptococose submetidos a transplante de órgãos sólidos, na Santa Casa Complexo Hospitalar.

Procedimento diagnóstico	No. Pacientes	Diagnóstico	
		Positivo	Negativo
Liquor	38	26	12
Direto	38	13	25
Cultivo	38	24	16
Sangue	26	12	14
Cultivo	26	12	14
Urina	24	6	18
Direto	24	4	20
Cultivo	24	6	18
Lavado brônquico	13	7	5
Direto	13	3	9
Cultivo	13	7	6
Biópsia de pele	9	7	2
Direto	8	6	2
Cultivo	8	6	2
Histopatologia	5	5	0
Escarro	7	2	5
Direto	7	2	5
Cultivo	7	2	5
Biópsia Pulmonar	5	4	1
Direto	4	1	3
Cultivo	3	2	1
Histopatologia	1	1	0
Punção pulmonar	3	3	0
Direto	3	2	1
Cultivo	3	1	2
Pus em lesão cutânea	3	3	0
Direto	3	2	1
Cultivo	3	3	0
Biópsia renal	1	1	0
Direto	1	1	0
Cultivo	1	1	0
Histopatologia	0	0	0

O antígeno criptocócico no sangue apresentou uma positividade de 100% nos casos de fungemia (12/12). Dos 21 casos de neurocriptococose que apresentavam antígeno criptocócico no soro, o exame foi positivo em 90% (19/21). Dos casos de criptococose pulmonar que apresentavam antígeno sérico, todos foram positivos (4/4); o mesmo ocorreu nos casos de criptococose cutânea (7/7). Assim como a titulação no antígeno liquórico, a titulação sérica apresentou uma diminuição após o início do tratamento (**FIGURA 3**).

FIGURA 2 – Efeito da terapia antifúngica sobre a titulação do antígeno criptocócico no liquor em 9 pacientes com criptococose, submetidos a transplante de órgãos sólidos.

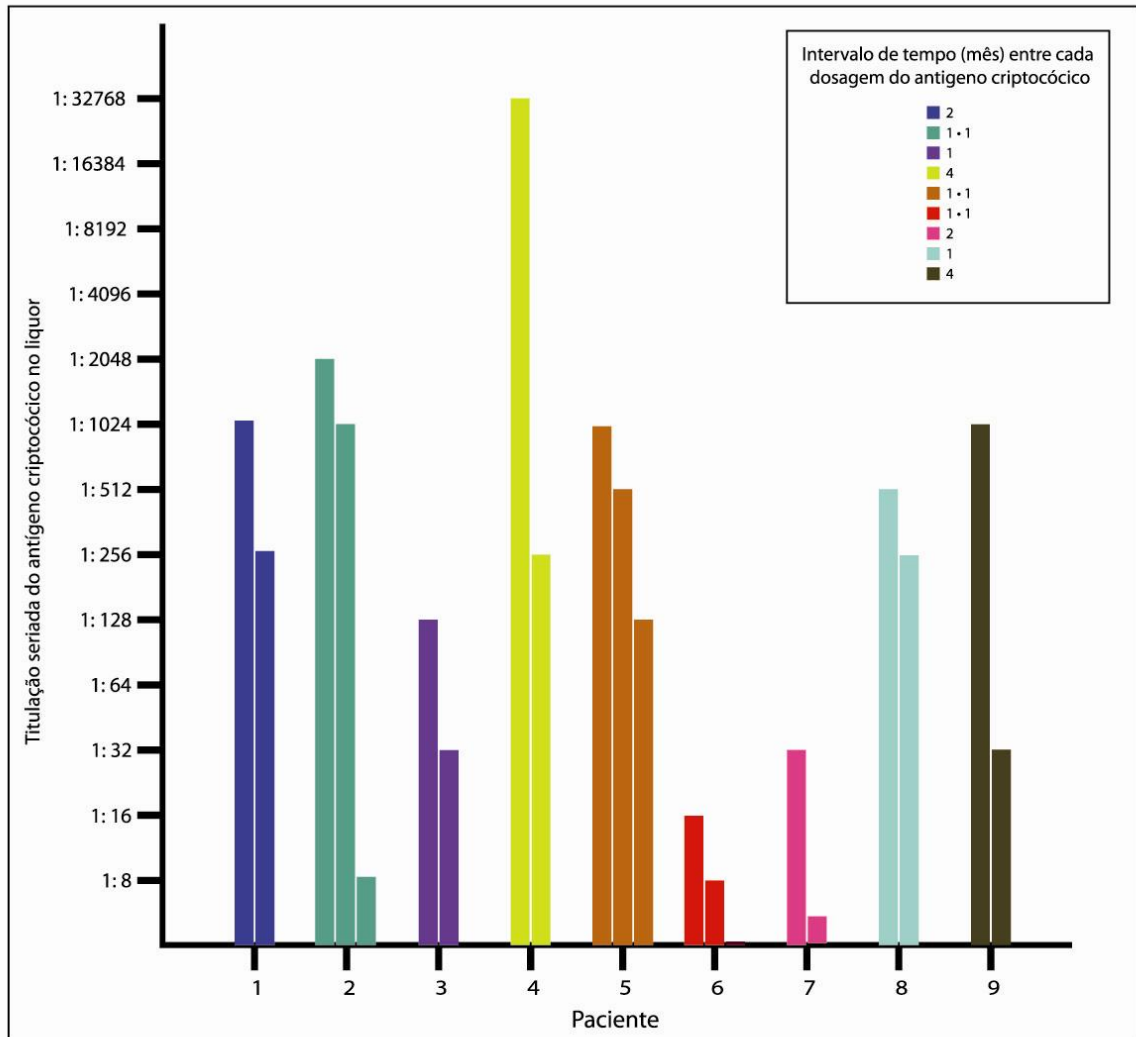
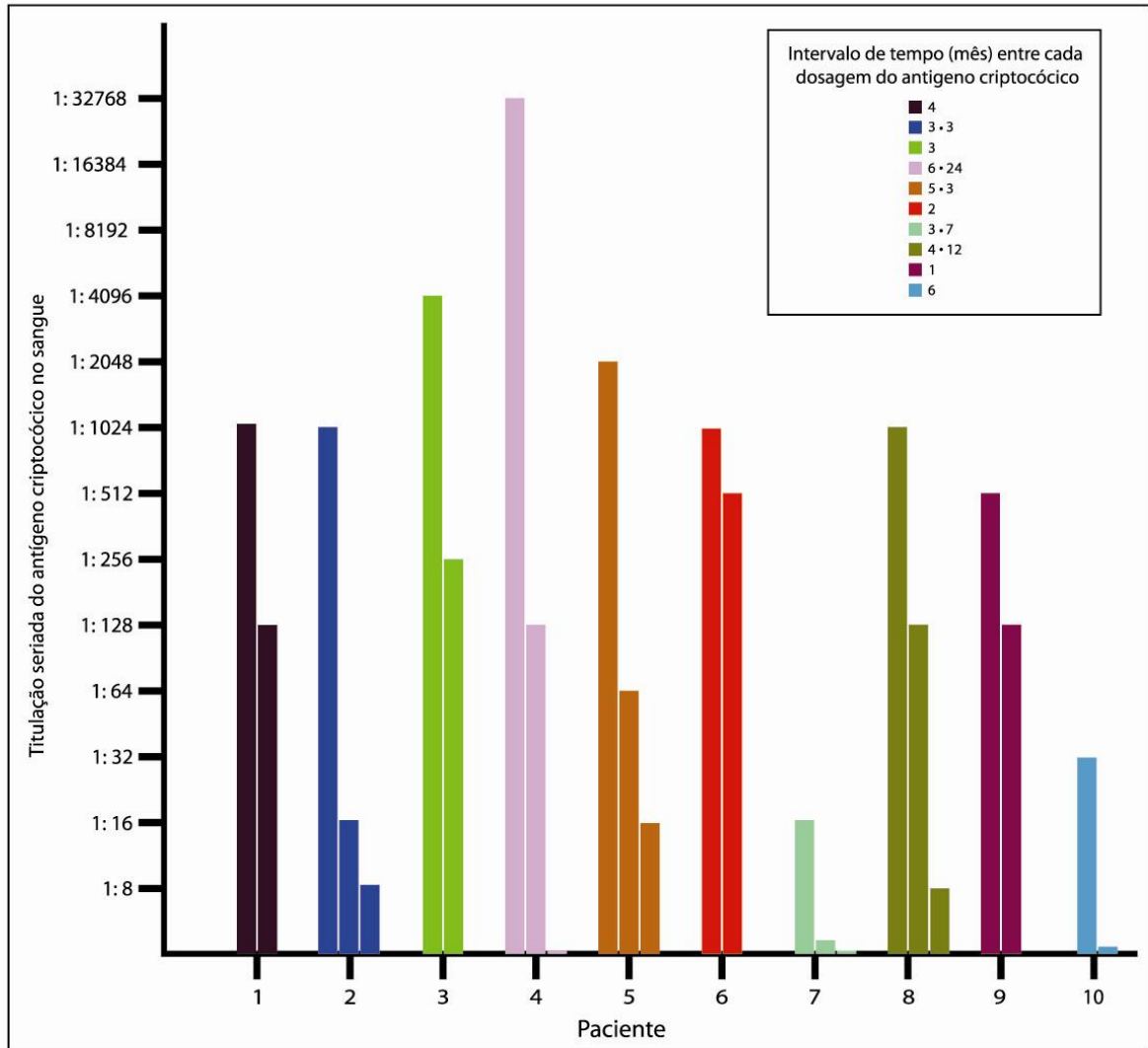


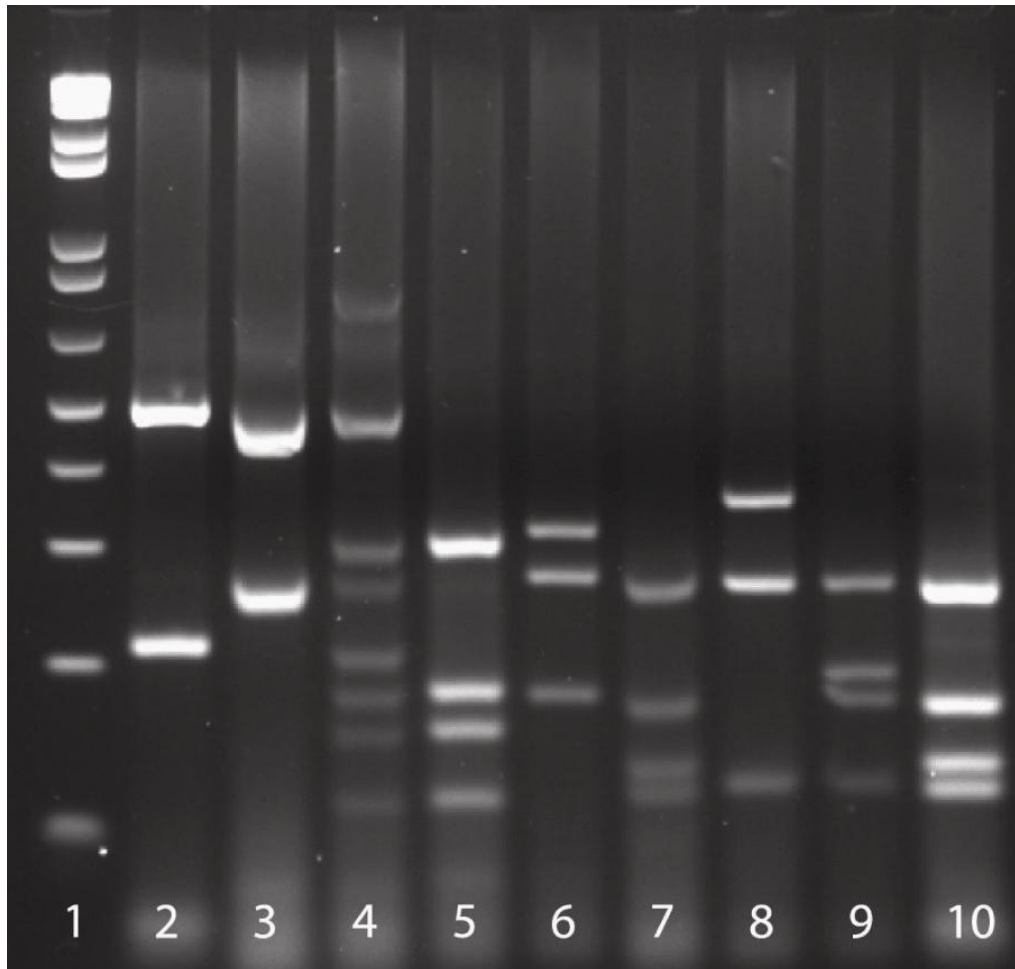
FIGURA 3 – Efeito da terapia anti-fúngica sobre a titulação do antígeno criptocócico no sangue em 10 pacientes com criptococose, submetidos a transplante de órgãos sólidos.



4.2.5 Genotipagem molecular

Dos 41 casos em que foi isolado o *Cryptococcus*, 10 apresentavam a cepa disponível na micoteca, as quais foram genotipadas. Dos 9 *C.neoformans*, todos eram genótipos VNI e o único *C. gattii* disponível foi genotipado como VGII (**FIGURA 4**).

FIGURA 4 - Eletroforese em gel de agarose 3%, mostrando genotipagem molecular das cepas de *C.neoformans* e *C.gattii* resultante de PCR-RFLP.



Legenda: 1, marcador de 100pb; 2, VNI; 3, VNII; 4, VNIII; 5, VNIV, 6, VGI; 7, VGII; 8, VGIII; 9, VGIV; 10, Paciente VGII.

4.3 Comparação entre doença precoce e tardia

A **TABELA 5** compara diferentes variáveis quanto à instalação da doença precoce (que ocorreu nos primeiros 12 meses pós-transplante) e tardia (acima de um ano).

4.4. Manifestação e comprometimento clínico da criptococose

Na presente casuística, os sinais e sintomas na admissão foram diversos, sendo que o mais frequente foi febre, em 29 casos (50,8%). A **TABELA 6** apresenta a frequência dos sinais e sintomas e exames de imagem.

O comprometimento do SNC foi o mais frequente, em 63% (34/54) dos pacientes, seguido pelo acometimento pulmonar comprovado em 18,5% (10/54), e comprometimento cutâneo em 13% (7/54).

A infecção foi caracterizada como disseminada em 88,8% (48/54) dos pacientes, sendo 8 casos exclusivamente de neurocriptococose, 4 casos de associação entre neurocriptococose e criptococose pulmonar, e 4 associações de neurocriptococose e comprometimento cutâneo. Fungemia ocorreu em 12 pacientes (22,2%), sendo que 8 casos apresentavam também comprometimento do SNC, e um associado à lesão cutânea. Os outros dois casos de lesão cutânea estavam associados a látex positivo no soro e na urina. A doença exclusivamente pulmonar foi observada em seis pacientes (11%).

TABELA 5 – Variáveis associadas à apresentação precoce (menos de um ano) ou tardia (mais de um ano) da criptococose nos 54 pacientes submetidos a transplante de órgãos sólidos

Variáveis (no. pacientes avaliados)	Doença precoce <i>n</i> =26	Doença tardia, <i>n</i> =28	Valor de <i>p</i>
Média da idade, ±SD, anos	50,12±16,25	46,03±11,65	
Gênero masculino	65,4%	75,0 %	0,439
Co-infecção	53,8%	42,9 %	0,419
Infecção por citomegalovírus	7,7%	14,3%	0,441
Regime imunossupressor			
Ciclosporina A	50,0%	35,7%	0,289
Tacrolimus	38,5%	53,6%	0,266
Azatioprina	26,9%	25,0%	0,872
Ácido micofenólico	23,1%	25,0 %	0,869
Sirolimus	3,8%	7,1%	0,597
Órgão acometido			
Pulmão	7,7%	28,6%	0,048
Sistema nervoso central	69,2%	57,1%	0,297
Pele	11,5%	14,3%	0,764
Outros ^a	11,5%	0	0,064
Manifestação			
Pulmonar	0	21,4%	0,012
Disseminada	100%	78,5%	
Mediana de duração de internação (variação)	39 (9-251) ^b	32 (3-352) ^b	
Mortalidade em 90 dias	26,9%	14,3%	0,249

^a Rim+ líquido peritoneal, 1 caso; líquido peritoneal, 2 casos; ^b Dias

4.5 Co-infecções

As co-infecções (48,1%) foram: citomegalovírus em 11,1% (6/54); *Candida sp.* em 13% (7/54) – sendo oral (5/7), abdominal (1/7) e urinária (1/7); HCV em 7,4% (4/54); *Pseudomonas aeruginosa* 7,4% (4/54) – sendo sangue (2/4) e pulmão (2/4); *Staphylococcus sp.* 7,4% (4/54); *Klebsiella pneumoniae* 3,7% (2/54); HBV 1,9% (1/54); varicela zoster 1,9% (1/54); *Histoplasma capsulatum* (medula óssea) 1,9% (1/54); feo-hifomicose 1,9% (1/54); *Mycobacterium sp.* (ferida operatória) 1,9% (1/54).

4.6 Tratamento

Nos 54 pacientes, com relação à terapia inicial, 36 (66,7%) receberam anfotericina B, sendo combinada com fluconazol em 28 pacientes, e em 9 foi ainda associada a 5-flucitosina. Treze (24,7%) pacientes fizeram uso exclusivo de somente fluconazol. A mediana de duração da terapia com anfotericina foi de 10 dias (variação de 1- 68 dias).

O tratamento de consolidação, feito com fluconazol, que seguiu o tratamento inicial, foi prescrito para 41 pacientes (79%). Dos 13 pacientes que não receberam terapia de consolidação, 8 (61,5%) foram a óbito, sendo 3 com evolução precoce (mortalidade em 90 dias); um destes havia recebido como terapia inicial apenas fluconazol.

O itraconazol foi utilizado em 5 (9,3%) pacientes, em dois como terapia única, casos de doença exclusivamente pulmonar, e em três como terapia de consolidação, portadores de doença disseminada.

TABELA 6 – Achados clínicos e radiológicos da criptococose nos pacientes com criptococose submetidos a transplante de órgãos sólidos.

Características (nº. pacientes avaliados)	%
Sinais e sintomas (n=54)	
Febre	50,8
Cefaléia	31,5
Vômito	18,5
Tosse	13
Status mental alterado ^a	11
Diarréia	9,2
Assintomático	3,7
Achados radiológicos de tórax (n=27)	
Normal	11
Nódulos	29,6
Infiltrado pulmonar	22,2
Consolidação	22,2
Cavitação	11
Derrame pleural	11

^aConvulsões em 4, confusão mental em 2.

4.7 Mortalidade

A mortalidade global observada foi de 40,7% (22/54). A mortalidade em 90 dias foi de 25,9% (14/54). Dos indivíduos que evoluíram a óbito, 91% (20/22) tinha doença disseminada e apenas 9% (2/22) doença exclusivamente pulmonar.

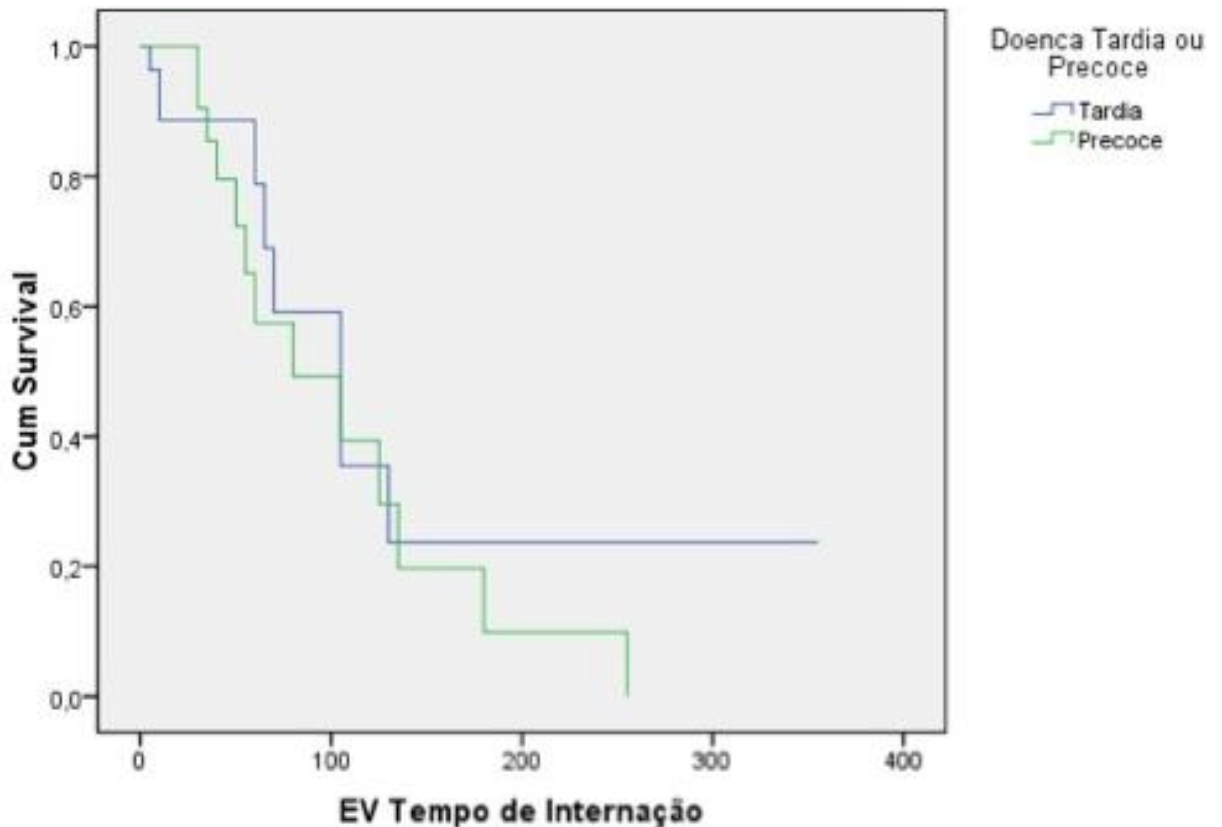
Quanto o regime de imunossupressão utilizado, dos pacientes que foram a óbito (22) 40,9% (9/22) usavam esquema baseado em tacrolimus, 50 % (11/22) baseado em ciclosporina A e 9,1% (2/22) usavam apenas prednisona associada a azatioprina (**TABELA 2**). Dos pacientes que foram a óbito com uso de tacrolimus 55,5% (5/9) evoluíram precocemente (< 90 dias), e 63,6% (7/11) com uso de ciclosporina.

Quanto ao órgão transplantado, dos pacientes com transplante renal 38,7% (12/31) foram a óbito, sendo 81,8% (9/11) mortalidade precoce; dos transplantados de fígado 38,5%

foram a óbito (5/13), sendo 40% (2/5) precocemente; dos transplantados de pulmão 57,1% (4/7) evoluíram a óbito, 75% (3/4) precocemente; dos dois casos de transplantados de rim e pâncreas um foi a óbito (>90 dias); e o transplantado de coração teve alta melhorado.

As curvas de sobrevida, para doença tardia e precoce estão representadas na **FIGURA 5**. Observa-se que os pacientes com doença precoce foram a óbito em um menor tempo (mediana de tempo de sobrevida 79,53), quando comparado aos pacientes com criptococose no período tardio (mediana de tempo de sobrevida de 101,53).

FIGURA 5 – Curva de sobrevida de Kaplan-Meier dos 54 pacientes com criptococose submetidos a transplante de órgãos sólidos (Doença tardia e precoce), na Santa Casa Complexo Hospitalar.




5 ARTIGOS COMPLETOS

5.1 Publicados

“Cryptococcosis in children”

Artigo publicado revista *Paediatric Respiratory Reviews* em dezembro 2009.

(Severo CB, Xavier MO, Gazzoni AF, Severo LC. *Paediatr Respir Rev.* 2009 Dec;10(4):166-71. Epub 2009 Jul 25).



Mini-Symposium: Fungi and The Paediatric Lung

Cryptococcosis in children

Cecília Bittencourt Severo^{1,2,*}, Melissa Orzechowski Xavier², Alexandra Flávia Gazzoni², Luiz Carlos Severo³

¹ Laboratório de Micologia da Santa Casa Complexo Hospitalar de Porto Alegre, Brazil

² Programa de Pós-Graduação em Ciências Pneumológicas, UFRGS, Brazil

³ Departamento de Medicina Interna, Universidade Federal do Rio Grande do Sul, Porto Alegre, RS, Brasil; pesquisador TB do CNPq, Brazil

ARTICLE INFO

Keywords:

Cryptococcus neoformans
Cryptococcus gattii
Children
Meningitis
Immunocompromised host
HIV
Mortality

SUMMARY

Cryptococcosis is a systemic–opportunistic mycosis caused by two species of the encapsulated yeast-like organism, *Cryptococcus neoformans* and *C. gattii*, which cause infection in immunocompromised individuals and in immunologically normal hosts, respectively. Most susceptible to infection are patients with T-cell deficiencies. The spectrum of disease ranges from asymptomatic pulmonary lesions to disseminated infection with meningoencephalitis. After the emergence of AIDS, cryptococcal infections have become much more common. The mycosis occurs less frequently in children than in adults. The purpose of this article is to discuss the aetiology, clinical presentation, predisposing conditions and outcomes in cases of cryptococcosis in children. Emphasis is placed upon paediatric cases occurring in Brazil and in particular to highlight the difference between cases diagnosed in Porto Alegre (South - subtropical climate) and in Belem (North - equatorial climate).

© 2009 Elsevier Ltd. All rights reserved.

Pulmonary cryptococcosis is caused by *Cryptococcus* and is an uncommonly recognised and often fatal disease in children.^{1,2} The respiratory tract is the usual portal of entry of the organism, by inhalation from an environmental source. Following invasion of the lungs, the organism may become localised in non-immunocompromised hosts until an immune defect appears. The infection can then disseminate haematogenously to any part of the body, most notably the central nervous system (CNS).^{3,4} Occasional sites of infection also include skin, bone, liver, spleen, adrenals, prostate, kidney, lymph nodes and elsewhere, especially in patients with profound cellular immune deficiency,^{1,5,6} although an osteomyelitis case caused by *C. neoformans* had already been described in an immunocompetent child without another site of infection.⁷

Cryptococcosis usually occurs in individuals with human immunodeficiency virus (HIV) infection, followed by glucocorticosteroid therapy and solid organ transplantation.³ When it is observed during childhood, the differential diagnosis includes pulmonary metastatic chest disease on chest radiographs.^{8,9}

EPIDEMIOLOGY

Cryptococcosis has been considered a sporadic infection and varies widely with geographic location according to the aetiological

agent. The disease is endemic in Australia, Papua New Guinea, parts of Africa, the Mediterranean region, India, Southeast Asia, Mexico, Paraguay, southern California and northeastern and northern Brazilian regions.^{10–13} *Cryptococcus neoformans* (serotypes A, D and AD based on capsular polysaccharide antigens) has a worldwide distribution and is associated with accumulations of avian guano, especially dried pigeon dung.¹¹ This species is predominantly opportunistic, involving immunosuppressed hosts.¹⁴ In contrast, *C. gattii* (serotypes B and C), mainly distributed in trees of tropical and subtropical regions, emerged in 1999 in a distinct ecologic environment on Vancouver Island, Canada. It is usually pathogenic, causing respiratory and disseminated infections, predominantly in immunocompetent individuals.^{11,14,15} Both species are aetiological agents of cryptococcosis in children in Brazil.^{10,13,16}

CLINICAL FINDINGS

Human cryptococcosis can show a variety of clinical presentations, mainly related to the integrity of the immune system of the host. Due to the unspecificity of signs and symptoms, clinical diagnosis without laboratory tests is difficult. For instance, cryptococcosis ranges from the asymptomatic nodule in the lung to a widely disseminated disease.^{3,17}

Cryptococcus is an important fungal pathogen that is recognised for its ability to cause subacute CNS disease.¹⁸ However, infection is acquired as a result of inhalation of infectious particles from the environment. Lungs are the second most commonly involved site

* Corresponding author. Rua Prof. Annes Dias, 285. Laboratório de Micologia – Hospital Santa Rita – Santa Casa Complexo Hospitalar. CEP 90020-090, Porto Alegre – RS - Brazil. Tel.: +55 51 32148410; fax: +55 51 99351974.
E-mail address: cicasevero@hotmail.com (C.B. Severo).

of disease, after the CNS. *Cryptococcus neoformans* is the commonest cause of fungal meningitis.¹⁶ In contrast, in cryptococcosis due to *C. gattii*, large mass lesions in lung and/or brain (cryptococcomas) are characteristic and morbidity from this neurological disease is high.¹⁶

The most common symptoms seen in meningeal infection are headache, fever, nausea, vomiting, dizziness, irritability and somnolence.¹⁹ However, meningitis may be virtually asymptomatic apart from a mild headache.¹⁸ Disseminated cryptococcosis is a rare and often fatal disease in children.¹ The majority of cases usually occur in individuals with defective cell-mediated immunity, most commonly due to HIV infection.²⁰ In the lung, involvement of cryptococcosis may present as pneumonia, pulmonary nodules and masses or miliary lesions. The respiratory imaging abnormalities can be from asymptomatic individuals or those with chronic symptomatology.²¹

DIAGNOSTIC METHODS

The radiographic features of cryptococcosis are related to the underlying immune status of the patient. Isolated pulmonary or CNS nodules are often found in immunocompetent individuals and are easily mistaken for neoplasia. Thus, the differential diagnosis of these diseases must be considered in all cases.^{8,9}

In order to confirm the diagnosis of cryptococcosis, microscopic observation, culture using a selective isolation medium and the detection of the capsular antigen are tests usually undertaken. In clinical specimens, yeast cells of *Cryptococcus* are mostly globose in shape surrounded by a polysaccharide capsule. *Cryptococcus* grows well on the majority of mycological media at 25 °C and 37 °C, presenting as white, shiny, moist and often mucoid colonies. Microscopically, the colonies are composed of spherical to oval, encapsulated yeast cells, budding by a narrow base and range from 2 to 20 µm in diameter but usually measure 4–10 µm in diameter. Cycloheximide should not be used because it inhibits the growth of the fungus. Its identification includes the production of a brown colony on niger seed (an aqueous extract of *Guizotia abyssinica* seeds that contains diphenolic compounds) agar. This pigment is a melanin-like compound produced by the fungus with phenoloxidase activity. For serologic diagnosis, latex agglutination for cryptococcal polysaccharide antigens in body fluids has been a specific and sensitive alternative and offers a significant improvement for rapid diagnosis. Lysis centrifugation (Isolator®) is the best technique for culture with highest sensitivity and shortest incubation period. An agar medium containing canavanine-glycine-bromthymol blue is a simple and efficient test for differentiating *C. neoformans* from *C. gattii*.²²

On histopathologic analysis, it is evident that the host reaction to *Cryptococcus* is variable and this relates to the immunological status of the patient. Early lesions are characterised by their gelatinous texture, but older lesions become granulomatous. In cryptococcal granulomatous pneumonia, the yeast cells may be difficult to see with haematoxylin and eosin (Fig. 1). The more effective stain is the Gomori methenamine silver stain (commonly used in the histological study of mycotic diseases) (Fig. 2). However, the best and most specific stains are Mayer's mucicarmine (a distinctive diagnostic marker that stains the capsular material rose red) (Fig. 3) and Fontana-Masson (stains melanin in the cell wall) staining techniques (Fig. 4).²³

MANAGEMENT

Treatment recommendations for cryptococcosis in children are based on the extrapolation of experience in adults, given the fact that paediatric cases are rare. Although spontaneous resolution of pulmonary cryptococcal infection is the usual course in immuno-

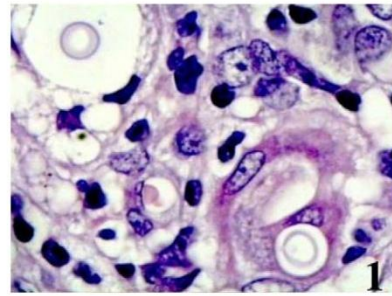


Figure 1. Pulmonary cryptococcosis. Structures are surrounded by optically clear spherical zones in the pulmonary interstitium, associated with minimal inflammation (Hematoxylin-Eosin, ×100).

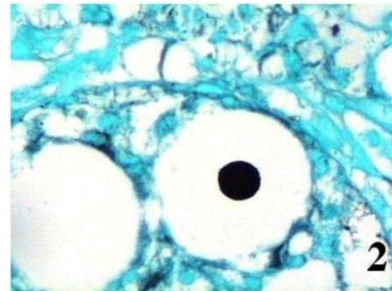


Figure 2. Cryptococci with clear zone around fungal cell represent the wide, unstained capsules (Gomori's methenamine silver, ×100).

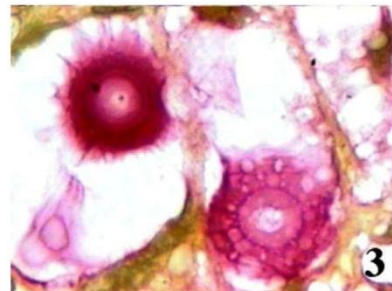


Figure 3. Single cryptococci distend the interstitium and are surrounded by brilliant, intensely carminophilic capsules that have a spinous or crenated appearance caused by uneven shrinkage during tissue processing (Mayer's mucicarmine, ×100).

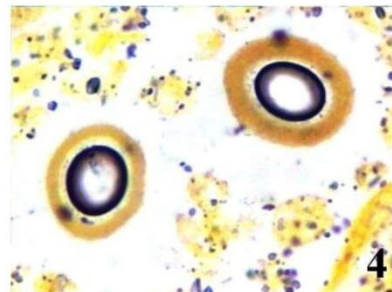


Figure 4. Cryptococcal cell wall contain silver-reducing substances, they react positively with a Fontana-Masson for melanin (×100).

Table 1
Brazilian children cryptococcosis cases reviewed from the literature

No.	Ref.	State	Sex/Age [years]	Clinical features	Underlying illness	Treatment	Outcome
1	10	PA	M/1	Fever, cough, jaundice, irritability, blurred vision	Pneumonia	AmB	Cured
2	13	PA	F/8	Fever, headache, neck pain, vomit, cough, weight loss, hydrocephalus, irritability /2 months	CRF, sepsis, pneumonia, arthralgia	AmB	Death
3	13	PA	M/12	Fever, headache, neck pain, vomit, blurred vision /21 days	Hypokatemia, anemia	AmB + 5Fc	Improved, 4 months
4	13	PA	F/6	Fever, headache, neck pain, vomit, hydrocephalus, confusion /2 months	Rheumatic fever	AmB + 5Fc	Improved, 2 months
5	13	PA	F/11	Fever, headache, neck pain, vomit, nausea, hydrocephalus, blurred vision/1 month	Arthralgia	Anfo B + 5Fc	Improved, 5 months
6	13	PA	M/8	Fever, headache, neck pain, vomit, malnutrition/5 months	Intestinal parasitosis, blindness	AmB + 5Fc + Flu	Improved, 5 months
7	13	PA	M/8	Fever, headache, neck pain, vomit/7 days	Ptíriasis versicolor	AmB + 5Fc	Improved, 6 months
8	13	PA	F/13	Fever, headache, neck pain, vomit, caquexia, weight loss, coma/1 months	Hydrocephalus, blindness, hypokatemia	AmB + Flu	Improved, 5 months
9	13	PA	M/12	Fever, headache, chest pain /1 month	Intestinal parasitosis, deafness, blindness, pneumonia	AmB + 5Fc + Flu	Improved, 4 months
10	13	PA	M/10	Fever, headache, neck pain, eye pain /20 days	Thyroid enlargement, hepatomegaly	AmB + 5Fc	Improved, 6 months
11	13	PA	M/11	Fever, headache, neck pain, vomit, nausea /20 days	Intestinal parasitosis, scabies	Anfo B + Flu	Improved, 6 months
12	13	PA	M/12	Fever, headache, vomit, hydrocephalus, nasal bleeding/20 days	Scabies, hypokatemia	AmB + 5Fc + Flu	Improved, 7 months
13	13	PA	F/8	Fever, headache, convulsions /2 months	Pneumonia, blindness, ventriculo peritoneal derivation	AmB + Flu	Improved, 7 months
14	13	PA	F/6	Fever, headache, vomit, convulsions/45 days	Pneumonia, malaria, malnutrition	AmB + Flu	Death, 2 months
15	13	PA	F/3	Fever, headache, vomit/1 month	Pneumonia, CRF, blindness	AmB + Flu	Death, 3 months
16	13	PA	M/5	Fever, headache, neck pain/3 days	Pneumonia, sepsis	AmB + Flu	Death, 1 month
17	13	PA	M/11	Fever, headache, neck pain, vomit/14 days	Pulmonar mass, encephalitis, sepsis, hypokatemia	AmB + 5Fc + Flu	Improved, 7 months
18	13	PA	M/11	Fever, headache, neck pain, vomit, lethargy, coma/4 days	Respiratory failure, sepsis	AmB	Death, 8 days
19	13	PA	F/8	Fever, headache, neck pain, vomit, sleepiness, lethargy, confusion, petechiae/21 days	Pneumonia	AmB + 5Fc	Death, 30 days
20	13	PA	F/12	Fever, headache, neck pain, sleepiness/12 days	None	AmB + 5Fc	Improved, 3 months
21	17	RS	M/2	NA	None	AmB + 5Fc	Cured
22	27	RS	F/2	Fever, vomit, nuchal rigidity	Meningoencephalitis tubercular e bronchopneumonia	AmB	Cured
23	27	RS	F/3	Fever, productive cough, anorexia, sleepiness, seizures, coma	Malnutrition, bronchopneumonia bacterial, stomatitis	AmB	Death, 5 days
24	27	RS	M/9	Headache, neck pain, fever, vomit/5 days	None	AmB + 5Fc	Death, 3 months
25	28	RJ	M/8	Headache, vomit, weight loss, fever	AIDS	AmB	Death, 1 month
26	28	RJ	F/5	Fever, headache, vomit/7 days	AIDS, sickle cell anemia	AmB	Death, 3 days
27	28	RJ	M/7	Generalized micropoliadenomegaly and hepatomegaly, weight loss, headaches, vomit	AIDS	AmB	Death, 3 months
28	28	RJ	F/7	Diarrea, weight loss, headache, vomit	AIDS	AmB	Cured
29	28	RJ	F/5	Fever, headache	AIDS	AmB + Flu	Cured
30	29	RJ	M/3	Fever, headache, vomit, inapetence, apathy, sleepiness, hydrocephalus	None	None	Death, 12 days
31	29	RJ	M/10	lesions in face and thorax, cough, diarrea, fever, headache, nausea, photophobia, hydrocephalus	AIDS, hemophilia	AmB + 5Fc	Death, 5 months
32	30	RS	F/7	NA	AIDS	NA	NA

PA: Pará; RS: Rio Grande do Sul; RJ: Rio de Janeiro; F: female; M: male; NA: data not available; CRF: chronic renal failure; AIDS: acquired immunodeficiency syndrome; AmB: amphotericin B; Flu: fluconazole; 5-Fc: 5-Fluorocytosine.

competent individuals, subsequent dissemination can occur. Amphotericin B and fluconazole are the most common antifungal agents used in the treatment of cryptococcosis. In light of the potential risk of amphotericin B toxicity, therapy with fluconazole in immunocompetent children is recommended.^{24–26} For all immunocompromised patients, a work-up for extrapulmonary disease is indicated, including a lumbar puncture to exclude CNS infection. In these cases, the type and duration of therapy should be guided by the immune status of the host and the extent of disease.²⁶

BRAZILIAN EXPERIENCE WITH PAEDIATRIC CASES OF CRYPTOCOCCOSIS

This experience is based upon an analysis of 32 cryptococcosis cases reported in children (Table 1) supplemented by 21 new cases from southern Brazil (Porto Alegre ($n = 10$)) and northern Brazil (Pará ($n = 11$)) that were diagnosed by the Mycology Laboratory of Santa Casa Complexo Hospitalar – Porto Alegre, RS, Brazil (Table 2).

In the literature ($n = 32$), 17 patients were boys and 15 were girls aged 1–13 years (average 7.6 years).^{10,13,17,27–30} In the new cases ($n = 21$) 11 patients were boys and 10 were girls aged 0–16 years (average 7.8 years). Only 3% of the cases in the reported literature and 9.5% of the new patients were younger than 2 years, which is consistent with the report of Goldman et al (2001)³¹ that showed serologic evidence of disease acquisition occurring after the second year of life. In another international study, the cryptococcosis infection also occurred more frequently in middle childhood (6–12 years), rarely appearing during the first 2 years.³² This could be explained by the increase of the mobility and independence of children resulting in increased environmental exposure.³¹

The most common presenting symptoms and signs from the Brazilian cases (Table 1) were headache, fever, vomiting, neck pain

and stiffness (93.7% – 30/32 cases), similar to those described in literature.^{3,18,19} Hydrocephalus was observed in one child from Pará, and in six cases from the literature.^{13,29} In fact, CNS is the most commonly involved site in cryptococcosis infection due to the tissue tropism of the agent, which can find an ideal habitat that provides for its nutritional requirements from the cerebrospinal fluid (CSF) and tissue of the basal ganglia.^{18,33} Thus, meningitis is the predominant clinical presentation with fever, vomiting and headache as the most common symptoms.^{18,33} Pulmonary cryptococcosis without dissemination is an unusual presentation of cryptococcal infection in immunosuppressed children.^{34,35} Herein, none of the patients suffered from the respiratory disease without involvement of other systems; all of the cases had CNS involvement.

In relation to the aetiological agent and diagnostic method used, in 2002, Correa et al.¹³ reported nine cases diagnosed in cerebrospinal fluid (CSF) as *C. gattii*; in those, eight were also diagnosed with positive antigen. In 1987, Fontana et al.²⁷ isolated *C. neoformans* in the CSF in all patients ($n = 3$) as well as in a tracheal aspirate in one case. In 1997, Py et al.²⁸ reported that from all five cases, none was diagnosed by culture, three only by direct examination of the CSF, only one by antigen detection and one by both tests. In 1994, Rozembaum et al.²⁹ isolated *C. neoformans* in the two cases reported: one in the CSF and the other in blood as well. In 2004, Pasqualotto et al.³⁰ reported one case in a child, diagnosed as *C. neoformans* (Table 3).

In contrast, in the new cases studied, 90.5% were positive on direct examination of the CSF, *C. neoformans* was identified in 47.6% of the children and *C. gattii* in 33.3%. Interestingly, from the 11 cases from northern Brazil, 10 were due to *C. gattii* in contrast to cases in the south, where nine of the 10 cases were attributed to *C. neoformans* (Table 4). In most countries where cryptococcosis due to *C. gattii* is endemic, the disease rarely occurs in children.

Table 2

Brazilian children cryptococcosis cases diagnosed in Mycology Laboratory of Santa Casa Hospital, Porto Alegre, RS, Brazil

No.	State	Sex/Age [years]	Clinical features	Underlying Illness	Treatment	Outcome
1	RS	M/12	Headache, vomit, neck pain, ataxia/3 months	None	AmB + 5Fc	Death, 1 month
2	RS	M/9	Headache, vomit, neck pain, weight loss/3 months	AIDS, hemophilia A, chickenpox	AmB + 5Fc	Death, 7 month
3	RS	F/1	Fever, sleepiness, irritability, vomit, nuchal rigidity	None	NA	NA
4	RS	F/3m	sudden fontanelle distortion and suture diastasis	Congenital cardiopathy, prematurity, pulmonary dysplasia	AmB	Death, 1 month
5	RS	F/7	Cough, convulsions, blindness, nuchal rigidity	AIDS, broncopneumonia	AmB + 5Fc	Death, 1 month
6	RS	F/12	Headache, vomit, weight loss	AIDS	AmB	Death
7	RS	F/2	Fever, headache, dizziness, right face paresia, cervical lymphadenomegaly	Cerebral tumor (anaplastic ependymoma)	Flu	Death, 4 months
8	RS	M/10	Headache, vomit, convulsions/1 month	AIDS	AmB	Death
9	RS	F/7	Headache, vomit	Rhabdomyosarcoma embryonal (botryoid)	AmB	NA
10	RS	M/7	Fever, headaches, vomit, nuchal rigidity, weight loss, intracranial hypertension/1 month	AIDS	AmB + Flu	NA
11	RS	M/13	Fever, headache, vomit, chest pain	Lung transplantation	NA	NA
12	PA	M/16	Fever, convulsion, headache, nuchal rigidity, diploidy, confusion	None	AmB + Flu	NA
13	PA	F/6	Fever, headache, vomit, weight loss, nuchal rigidity, convulsion/40 days	None	AmB	Death
14	PA	M/7	Fever, weight loss, anorexia, vomit, nuchal rigidity, ataxia	AIDS	AmB	NA
15	PA	F/5	Headache, convulsion, nuchal rigidity, vomit/1 month	None	AmB	Death
16	PA	F/6	Fever, headache, irritability/2 years	Typhoid fever	AmB	Improved
17	PA	F/10	Fever, headache, vomit	None	AmB + Flu	Improved
18	PA	M/8	Fever, headache, vomit, hydrocephalus	Pulmonary tuberculosis	AmB	Improved
19	PA	M/12	Fever, headache, vomit	None	Anfo B	Improved
20	PA	M/8	Fever, headache, vomit, photophobia, convulsions, dry cough/3 months	None	AmB + Flu	Improved
21	PA	M/8	Fever, headache, abdominal pain, vomit, nuchal rigidity	None	AmB + Flu	Improved
22	PA	M/12	Fever, headache, vomit, chest pain	None	AmB + Flu	Improved

PA: Pará; RS: Rio Grande do Sul; F: female; M: male; NA: data not available; AIDS: acquired immunodeficiency syndrome; AmB: amphotericin B; Flu: fluconazole; 5-Fc: 5-Fluorocytosine.

Table 3
Etiology and diagnostic methods of Brazilian children cryptococcosis cases reviewed from the literature

No.	Ref.	State	Sex/Age [years]	Diagnostic tests		
				CSF -D	Culture	CSF Ag detection
1	10	PA	M/1	C sp.	CSF - <i>Cryptococcus sp.</i>	None
2	13	PA	F/8	C sp.	CSF- <i>Cryptococcus sp.</i>	None
3	13	PA	M/12	C sp.	CSF- <i>Cryptococcus sp.</i>	None
4	13	PA	F/6	C sp.	CSF- <i>Cryptococcus sp.</i>	None
5	13	PA	F/11	C sp.	CSF- <i>Cryptococcus sp.</i>	None
6	13	PA	M/8	C sp.	CSF- <i>Cryptococcus sp.</i>	None
7	13	PA	M/8	C sp.	CSF- <i>Cryptococcus sp.</i>	+
8	13	PA	F/13	C sp.	CSF- <i>Cryptococcus sp.</i>	+
9	13	PA	M/12	C sp.	CSF- <i>Cryptococcus sp.</i>	None
10	13	PA	M/10	C sp.	CSF- <i>Cryptococcus sp.</i>	None
11	13	PA	M/11	C sp.	CSF- <i>Cryptococcus sp.</i>	+
12	13	PA	M/12	C sp.	CSF - <i>C. gattii</i>	+
13	13	PA	F/8	C sp.	CSF - <i>C. gattii</i>	+
14	13	PA	F/6	C sp.	CSF - <i>C. gattii</i>	+
15	13	PA	F/3	C sp.	CSF - <i>C. gattii</i>	+
16	13	PA	M/5	C sp.	CSF - <i>C. gattii</i>	None
17	13	PA	M/11	C sp.	CSF - <i>C. gattii</i>	+
18	13	PA	M/11	C sp.	CSF - <i>C. gattii</i>	+
19	13	PA	F/8	C sp.	CSF - <i>C. gattii</i>	+
20	13	PA	F/12	C sp.	CSF - <i>C. gattii</i>	+
21	17	RS	M/2	C sp.	CSF - <i>C. neoformans</i>	None
22	27	RS	F/2	C sp.	CSF - <i>C. neoformans</i>	None
23	27	RS	F/3	C sp.	CSF, tracheal fluid - <i>C. neoformans</i>	None
24	27	RS	M/9	C sp.	CSF - <i>C. neoformans</i>	None
25	28	RJ	M/8	C sp.	None	None
26	28	RJ	F/5	C sp.	None	None
27	28	RJ	M/7	Negative	None	+
28	28	RJ	F/7	C sp.	None	None
29	28	RJ	F/5	C sp.	None	+
30	29	RJ	M/3	C sp.	CSF and blood - <i>C. neoformans</i>	None
31	29	RJ	M/10	C sp.	CSF - <i>C. neoformans</i>	None
32	30	RS	F/7	C sp.	CSF - <i>C. neoformans</i> var. <i>grubii</i>	None

PA: Pará; RS: Rio Grande do Sul; RJ: Rio de Janeiro; F: female; M: male; CSF: cerebrospinal fluid; D: Direct examination; C: *Cryptococcus*; Ag: antigen.

Nevertheless, in the northeastern and northern Brazilian regions, especially in the State of Pará, where cryptococcosis by *C. gattii* is also endemic, the disease in children is relatively frequent as described here.¹³

AIDS was reported in seven cases (22%) in the literature.^{28–30} Only four patients did not have an underlying condition,^{13,17,27,29}

of these were three who were infected by *C. gattii*^{13,17,27} and one by *C. neoformans*.²⁹ In the present cases, AIDS was diagnosed in six children (28%), while 10 (48%) did not have any underlying associated condition (eight from Pará and mostly in children who were infected by *C. gattii*). The association of cryptococcosis and AIDS in Brazil was relatively low in comparison with the

Table 4
Etiology and diagnostic methods of Brazilian children cryptococcosis cases diagnosed in Mycology Laboratory of Santa Casa Hospital, Porto Alegre, RS, Brazil

No.	State	Sex/Age [years]	Diagnostic tests		
			Direct examination	Culture	Ag detection
1	RS	M/12	CSF- <i>C. sp.</i>	CSF - <i>C. neoformans</i> (A)	None
2	RS	M/9	CSF- <i>C. sp.</i>	CSF - <i>C. neoformans</i> (A)	None
3	RS	F/1	CSF- <i>C. sp.</i>	CSF - <i>C. neoformans</i> (A)	None
4	RS	F/3m	CSF- <i>C. sp.</i>	CSF - <i>C. neoformans</i>	CSF and blood +
5	RS	F/7	None	ISO - urine - <i>C. neoformans</i>	Blood and CSF +
6	RS	F/12	CSF and urine - <i>C. sp.</i>	CSF and urine - <i>C. neoformans</i>	Blood and CSF +
7	RS	F/2	None	CSF - <i>C. neoformans</i>	CSF +
8	RS	M/10	CSF- <i>C. sp.</i>	CSF and Blood - <i>C. neoformans</i>	CSF +
9	RS	F/7	Lung biopsy- <i>C. sp.</i>	None	Blood +
10	RS	M/7	CSF- <i>C. sp.</i>	CSF - <i>C. neoformans</i>	Blood, CSF and urine +
11	RS	M/13	Lung biopsy- <i>C. sp.</i>	Lung biopsy - <i>C. neoformans</i>	None
12	PA	M/16	CSF- <i>C. sp.</i>	CSF - <i>C. gattii</i>	CSF +
13	PA	F/6	CSF- <i>C. sp.</i>	CSF - <i>Cryptococcus sp.</i>	CSF +
14	PA	M/7	CSF- <i>C. sp.</i>	CSF - <i>C. gattii</i>	None
15	PA	F/5	CSF- <i>C. sp.</i>	CSF - <i>C. gattii</i>	CSF +
16	PA	F/6	CSF- <i>C. sp.</i>	CSF - <i>C. gattii</i>	None
17	PA	F/10	CSF- <i>C. sp.</i>	CSF - <i>Cryptococcus sp.</i>	CSF +
18	PA	M/8	CSF- <i>C. sp.</i>	CSF - <i>C. gattii</i>	CSF +
19	PA	M/12	CSF- <i>C. sp.</i>	CSF - <i>C. gattii</i>	CSF +
20	PA	M/8	CSF- <i>C. sp.</i>	CSF - <i>C. gattii</i>	CSF +
21	PA	M/8	CSF- <i>C. sp.</i>	CSF - <i>C. neoformans</i>	CSF +
22	PA	M/12	CSF- <i>C. sp.</i>	CSF - <i>Cryptococcus sp.</i>	CSF +

RS: Rio Grande do Sul; PA: Pará; F: female; M: male; CSF: cerebrospinal fluid; C: *Cryptococcus*; Ag: antigen.

worldwide literature, which shows that 7–10% of patients with AIDS are affected by cryptococcosis, and AIDS-associated cryptococcosis accounts for 50% of all cryptococcal infections reported.³² This limited co-infection of AIDS and cryptococcosis in the present series can be explained by the fact that *C. gattii*, which was frequently isolated from healthy children without underlying disease from Pará (an endemic area), is a common agent that infects immunocompetent hosts.²²

Although the treatment used was amphotericin B as monotherapy medication (10/21–present cases, 9/32 – literature) or associated with fluconazole and/or 5-flucytosine (9/21 – present cases, 21/32 – literature), the case fatality rate (12/32 (37.5%) – literature vs. 9/21 (42.8%) present series) was high. The poor prognosis is attributed to the severity of the infection with the involvement of the CNS, resulting in therapeutic failure. This conclusion is supported by Abadi et al.³² which showed a higher mortality rate in children who had evidence of disseminated cryptococcosis. In fact, the success of treatment with amphotericin B and flucytosine was described in AIDS children with an early diagnosis and therapy of cryptococcal meningitis.^{6,25,33–36}

REFERENCES

- Smith JH, Nichols MM, Goldman AS, Schmalstieg FC, Goldblum RM. Disseminated cryptococcosis in an infant with severe combined immunodeficiency. *Hum Pathol* 1982; **13**: 500–503.
- Speed B, Kaldor J. Rarity of cryptococcal infection in children. *Pediatr Infect Dis J* 1997; **16**: 536–537.
- Mitchell TG, Perfect JR. Cryptococcosis in the Era of AIDS – 100 Years after the discovery of *Cryptococcus neoformans*. *Clin Microbiol Rev* 1995; **8**: 515–548.
- Wajid CM, Kabir S, Praveen K, Vivek D, Anan VK. Disseminated infection with *Cryptococcus neoformans* var *neoformans* in an 8 years immunocompetent girl. *Ind J Pediatr* 2005; **72**: 85.
- Tabone MD, Leverger G, Landman J, Aznar C, Boccon-Gibod L, Lasfargues G. Disseminated limphonodular cryptococcosis in a child with x-linked hyper-IgM immunodeficiency. *Pediatr Infect Dis J* 1994; **13**: 77–79.
- Leggiadro RJ, Barrett FF, Hughes WT. Extrapulmonary cryptococcosis in immunocompromised infants and children. *Pediatr Infect Dis J* 1992; **11**: 43–47.
- Baldwin S, Stagno S, Odrezin GT, Kelly DR, Whitley RJ. Isolated *Cryptococcus neoformans* osteomyelitis in an immunocompetent child. *Pediatr Infect Dis J* 1988; **7**: 289–292.
- Oliveira FM, Severo CB, Guazzelli LS, Severo LC. *Cryptococcus gattii* fungemia: report of a case with lung and brain lesions mimicking radiological features of malignancy. *Rev Inst Med Trop S Paulo* 2007; **49**: 263–265.
- Allende M, Pizzo PA, Horowitz M, Pass HI, Walsh TJ. Pulmonary cryptococcosis presenting as metastases in children with sarcomas. *Ped Infect Dis J* 1993; **12**: 240–243.
- Santos A, Oliveira MYS, Moura EFA, Ohana B. Criptococose. Apresentação de um caso clínico em criança de baixa idade. *J Pediatr* 1982; **53**: 183–186.
- Sorrel TC, Ellis DH. Ecology of *Cryptococcus neoformans*. *Rev Iberoam Micol* 1997; **14**: 42–43.
- Chen S, Sorrel T, Nimmo G et al. Epidemiology and host- and variety-dependent characteristics of infection due to *Cryptococcus neoformans* in Australia and New Zealand. *Clin Infect Dis* 2000; **31**: 499–508.
- Corrêa MPSC, Severo LC, Oliveira FM, Irion K, Londero AT. The spectrum of computerized tomography (CT) findings in central nervous system (CNS) infection due to *Cryptococcus neoformans* var. *gattii* in immunocompetent children. *Rev Inst Med Trop S Paulo* 2002; **44**: 283–287.
- Speed B, Dunt D. Clinical and host differences between infections with the two varieties of *Cryptococcus neoformans*. *Clin Infect Dis* 1995; **21**: 28–34.
- Kidd SE, Hagen F, Tschirke L et al. A rare genotype of *Cryptococcus gattii* caused the cryptococcosis outbreak on Vancouver Island (British Columbia Canada). *Proc Natl Acad Sci* 2004; **101**: 17258–17263.
- Pappalardo M, Melhem MSC. Cryptococcosis: a review of the Brazilian experience for the disease. *Rev Inst Med Trop São Paulo* 2003; **45**: 299–305.
- Lopes JO, Costa JM, Streher LA et al. Criptococose não associada à Aids no Rio Grande do Sul: relato de oito casos e revisão da literatura sul-riograndense. *Rev Soc Bras Med Trop* 1997; **30**: 369–372.
- Bicanic T, Harrison TS. Cryptococcal meningitis. *Brit Med Bull* 2004; **72**: 99–118.
- Gonçalves AJR, Rozembaum R, Cunha RQ et al. A criptococose no Estado do Rio de Janeiro. Apresentação de 10 casos e revisão da literatura fluminense. *Arq Bras Med* 1988; **62**: 395–398.
- Ting SF, Glader BE, Prober CG. Cryptococcus infection in a nine-year-old child with hemophilia and the acquired immunodeficiency syndrome. *Pediatr Infect Dis J* 1991; **10**: 76–77.
- Feldman C. Cryptococcal Pneumonia. *Clin Pulm Med* 2003; **10**: 67–71.
- Casadevall A, Perfect JR. *Cryptococcus neoformans*. Washington: American Society for Microbiology, 1998.
- Gazzoni AF, Pegas KL, Severo LC. Técnicas histopatológicas no diagnóstico de criptococose por *Cryptococcus deficiente de cápsula*: relato de caso. *Rev Soc Bras Med Trop* 2008; **41**: 76–78.
- Moncino MD, Gutman LT. Severe systemic cryptococcal disease in a child: review of prognostic indicators predicting treatment failure and an approach to maintenance therapy with oral fluconazole. *Pediatr Infect Dis J* 1990; **9**: 363–368.
- Gavai M, Gaur S, Frenkel LD. Successful treatment of cryptococcosis in a premature neonate. *Pediatr Infect Dis J* 1995; **14**: 1009–1010.
- Blyth CC, Palasanthiran P, O'Brian TA. Antifungal therapy in children with invasive fungal infections: A systematic review. *Pediatrics* 2007; **119**: 772–784.
- Fontana MH, Coutinho MF, Camargo ES et al. Neurocriptococose na infância. Relato de três casos na primeira década de vida. *Arq Neuro-psiquiatria* 1987; **45**: 403–411.
- Py EA, Alôe M, Burlamaqui L, Guasti S, Monerat PJ. Relato de cinco casos de meningite criptocócica em crianças com a síndrome da imunodeficiência adquirida (AIDS). *Arq Bras Pediatr* 1997; **4**: 15–20.
- Rozembaum R, Gonçalves AJR. Clinical epidemiological study of 171 cases of Cryptococcosis. *Clin Infect Dis* 1994; **18**: 369–380.
- Pasqualotto AC, Severo CB, Oliveira FM, Severo LC. Cryptococemia. An analysis of 28 cases with emphasis on the clinical outcome and its etiologic agent. *Rev Iberoam Micol* 2004; **21**: 143–146.
- Goldman DL, Khine H, Abadi J, Lindenberg DJ, Pirofski L, Niang R, Casadevall A. Serologic Evidence for *Cryptococcus neoformans* Infection in Early Childhood. *Pediatrics* 2001; **107**: 66-DOI: 10.1542/peds.107.5.e66.
- Abadi J, Nachman S, Kressel AB, Pirofski L. Cryptococcosis in Children with AIDS. *Clin Infect Dis* 1999; **28**: 309–313.
- Kaur R, Rawat D, Kakkar M, Monga R, Sharma VK. Cryptococcal meningitis in pediatric AIDS. *J Trop Pediatr* 2003; **49**: 124–125.
- Gonzalez CE, Shetty B, Lewis LL et al. Cryptococcosis in human immunodeficiency virus-infected children. *Pediatr Infect Dis J* 1996; **15**: 796–800.
- Sweeney DA, Caserta MT, Korones DN, Casadevall A, Goldman DL. A ten-year-old boy with a pulmonary nodule secondary to *Cryptococcus neoformans*: case report and review of the literature. *Pediatr Infect Dis J* 2003; **22**: 1089–1093.
- Leggiadro RJ, Kline MW, Hughes WT. Extrapulmonary cryptococcosis in children with acquired immunodeficiency syndrome. *Pediatr Infect Dis J* 1991; **10**: 658–662.

5.1 Publicados

“Chapter 3: pulmonary cryptococcosis”

Artigo publicado na revista Jornal Brasileiro de Pneumologia.

(Severo CB, Gazzoni AF, Severo LC. J Bras Pneumol. 2009 Nov;35(11):1136-44.)

Continuing Education Course – Mycoses

Chapter 3 – Pulmonary cryptococcosis*

Capítulo 3 – Criptococose pulmonar

Cecília Bittencourt Severo, Alexandra Flávia Gazzoni, Luiz Carlos Severo

Abstract

Cryptococcosis is a systemic mycosis caused by two species of the encapsulated basidiomycetes, *Cryptococcus neoformans* and *C. gattii*, which, respectively, cause infection in immunocompromised individuals and in immunologically normal hosts. Patients with T-cell deficiencies are more susceptible to this infection. The spectrum of the disease ranges from asymptomatic pulmonary lesions to disseminated infection with meningoencephalitis. The medical relevance of cryptococcosis increased dramatically as a consequence of the AIDS epidemic and organ transplants.

Keywords: *Cryptococcus neoformans*; Pneumonia; Acquired immunodeficiency syndrome; Amphotericin B; Fluconazole.

Resumo

Criptococose é uma micose sistêmica causada por duas espécies do basidiomiceto encapsulado, *Cryptococcus neoformans* e *C. gattii*, que, respectivamente, causam infecção em indivíduos imunocomprometidos e em hospedeiros imunocompetentes, respectivamente. Pacientes com deficiência em células T são mais suscetíveis. A infecção se inicia por lesões pulmonares assintomáticas e a doença disseminada frequentemente cursa com meningoencefalite. A importância médica da criptococose aumentou significativamente em consequência da epidemia da AIDS e dos transplantes de órgãos.

Descritores: *Cryptococcus neoformans*; Pneumonia; Síndrome da imunodeficiência adquirida; Anfotericina B; Fluconazol.

Introduction

Cryptococcosis is an infection caused by the naturally encapsulated basidiomycete of the genus *Cryptococcus*, which has recently become the most relevant opportunistic fungal pathogen.⁽¹⁾ The infection caused by the species *C. neoformans* has become the most critically relevant opportunistic infection as a consequence of the AIDS epidemic. In addition, *C. gattii* recently caused an isolated cryptococcosis outbreak among apparently immunocompetent humans and animals on Vancouver Island, Canada.⁽²⁾

Cryptococcus spp. are currently divided into five capsular serotypes and eight molecular genotypes. The serotype classification is based

on the agglutination reactions of capsular polysaccharide antigens. Serotype A and serotype D strains, as well as the AD hybrid, are classified as *C. neoformans*, whereas serotype B and serotype C strains have been classified as *C. gattii*. Serotype A strains have been designated *C. neoformans* var. *grubii*, whereas serotype D strains have been designated *C. neoformans* var. *neoformans*.⁽³⁾ This classification was based on the differences in capsular structure and DNA between the strains, as well as on a complete comparison of the genomic sequencing of these two serotypes (strains).⁽³⁾ In addition, based on new molecular data and on evolutionary studies,

* Study carried out at the Mycology Laboratory of the Santa Rita Hospital, Santa Casa Hospital Complex, Porto Alegre, Brazil, and in the Department of Internal Medicine of the *Universidade Federal do Rio Grande do Sul* – UFRGS, Federal University of Rio Grande do Sul – School of Medicine, Porto Alegre, Brazil.

Correspondence to: L. C. Severo. Laboratório de Micologia, Hospital Santa Rita, Santa Casa – Complexo Hospitalar, Rua Professor Annes Dias, 285, CEP 90020-090, Porto Alegre, RS, Brasil.

Tel 55 51 3214-8409. Fax 55 51 3214-8435. E-mail: severo@santacasa.tche.br or severo@pesquisador.cnpq.br

Financial support: None.

Submitted: 3 August 2009. Accepted, after review: 5 August 2009.

each one of the two species comprises four molecular types: VNI to VNIV (*C. neoformans*); and VGI to VGIV (*C. gattii*).⁽¹⁾

The life cycle of *Cryptococcus* spp. comprises two stages, i.e., sexual and asexual. *Cryptococcus neoformans* (variants *grubii* and *neoformans*) and *Cryptococcus gattii* are considered to be anamorphic (asexual) strains. The corresponding teleomorphic (sexual) strains are *Filobasidiella neoformans* and *F. bacillispora*, respectively.⁽⁴⁾

The virulence of the genus *Cryptococcus* is associated with the production of oxidases and proteases, as well as with the antiphagocytic properties of the capsular polysaccharide. Atypical (non-capsulated) forms present lower pathogenicity. An environment in which there are high concentrations of carbon dioxide favors the bioformation of the capsule.⁽⁵⁾

Cryptococcus spp. present in host tissue as encapsulated yeast (asexual form), which makes them unique among pathogenic fungi. *Cryptococcus* spp. are observed with or without budding; they are also observed as multi-budding, poorly-encapsulated or capsule-deficient fungal elements or as pseudohyphae.⁽⁶⁻⁹⁾

In the environment, *C. neoformans* is found in association with pigeon excreta and in tree hollows worldwide. For years, *C. gattii* was found only in tropical and subtropical regions. *C. gattii* was primarily associated with eucalypti, which were considered to be its environmental niche. However, the unprecedented emergence of many *C. gattii* isolates on Vancouver Island shows that the distribution and ecology of *C. gattii* is changing with its ability to associate itself with a wide variety of trees, such as firs and oaks.^(1,10)

The most theoretically plausible explanation for the infection is the diameter (1.2-1.8 μm) of the fungal propagules (basidiospores), which can accumulate in the alveoli and, at a temperature of 37°C, change into capsulated yeasts.^(11,12) The host develops a primary pulmonary lymph node complex. In most cases, the inhalation of *Cryptococcus* spp. causes a self-limiting, asymptomatic pulmonary infection, and the yeasts might remain latent within this complex, die or, in the event of subsequent immunosuppression, be reactivated and cause disease. This primary infection can also cause pulmonary symptoms in the host in cases of immunosuppression or of massive inoculation of the yeast. The dissemi-

nation from the lungs to other organs can potentially occur as a result of a primary or secondary infection.

In the stage of dissemination from the lungs, the brain is the organ most likely to be the target of that dissemination and to present clinically relevant disease. Therefore, most data refer to manifestations of the disease in the lungs or in the central nervous system (CNS).⁽¹³⁾ This tropism for the CNS is attributed to the optimal cerebrospinal fluid (CSF) concentration of nutrients (thiamine, glutamic acid, glutamine, dopamine, carbohydrates and minerals) that can be assimilated by the fungus, to the inactivity of the complement system in the CSF and to the weakness or absence of inflammatory activity in brain tissue.⁽¹⁴⁾

Before the HIV epidemic, cryptococcosis was an uncommon systemic infection that affected patients with immunosuppression generally associated with the following: use of corticosteroids; diabetes mellitus; Hodgkin's disease; systemic lupus erythematosus; or other types of immunosuppressive therapy.^(15,16) However, the incidence of cryptococcosis has increased dramatically in the last two decades. More than 80% of the cases of cryptococcosis worldwide have been associated with HIV infection.⁽¹⁷⁾

In the pre-combined antiretroviral (cARV) therapy era, cryptococcosis became the major opportunistic infection and the major cause of death among HIV-infected patients with CD4 < 100 cells/ μl . After the potent cARV therapy became available, the incidence of cryptococcosis decreased significantly; however, the incidence of cryptococcosis in patients who are not infected by HIV has not changed during this period.^(18,19) Although the increase in cARV therapy use is associated with the decrease in the incidence of cryptococcosis in developed countries, the incidence of and mortality from cryptococcosis remain extremely high in countries in which the HIV epidemic is uncontrolled and in which access to drugs and health care is limited.^(1,20) In developed countries, cryptococcosis has not disappeared because the high-risk groups continue to increase, which is due to the advances in transplantation medicine and to the creation of new immunosuppressive therapies.⁽²¹⁾ In Brazil, cryptococcosis is a public health issue in patients with AIDS.^(22,23)

each one of the two species comprises four molecular types: VNI to VNIV (*C. neoformans*); and VGI to VGIV (*C. gattii*).⁽¹⁾

The life cycle of *Cryptococcus* spp. comprises two stages, i.e., sexual and asexual. *Cryptococcus neoformans* (variants *grubii* and *neoformans*) and *Cryptococcus gattii* are considered to be anamorphic (asexual) strains. The corresponding teleomorphic (sexual) strains are *Filobasidiella neoformans* and *F. bacillispora*, respectively.⁽⁴⁾

The virulence of the genus *Cryptococcus* is associated with the production of oxidases and proteases, as well as with the antiphagocytic properties of the capsular polysaccharide. Atypical (non-capsulated) forms present lower pathogenicity. An environment in which there are high concentrations of carbon dioxide favors the bioformation of the capsule.⁽⁵⁾

Cryptococcus spp. present in host tissue as encapsulated yeast (asexual form), which makes them unique among pathogenic fungi. *Cryptococcus* spp. are observed with or without budding; they are also observed as multi-budding, poorly-encapsulated or capsule-deficient fungal elements or as pseudohyphae.⁽⁶⁻⁹⁾

In the environment, *C. neoformans* is found in association with pigeon excreta and in tree hollows worldwide. For years, *C. gattii* was found only in tropical and subtropical regions. *C. gattii* was primarily associated with eucalypti, which were considered to be its environmental niche. However, the unprecedented emergence of many *C. gattii* isolates on Vancouver Island shows that the distribution and ecology of *C. gattii* is changing with its ability to associate itself with a wide variety of trees, such as firs and oaks.^(1,10)

The most theoretically plausible explanation for the infection is the diameter (1.2-1.8 μm) of the fungal propagules (basidiospores), which can accumulate in the alveoli and, at a temperature of 37°C, change into capsulated yeasts.^(11,12) The host develops a primary pulmonary lymph node complex. In most cases, the inhalation of *Cryptococcus* spp. causes a self-limiting, asymptomatic pulmonary infection, and the yeasts might remain latent within this complex, die or, in the event of subsequent immunosuppression, be reactivated and cause disease. This primary infection can also cause pulmonary symptoms in the host in cases of immunosuppression or of massive inoculation of the yeast. The dissemi-

nation from the lungs to other organs can potentially occur as a result of a primary or secondary infection.

In the stage of dissemination from the lungs, the brain is the organ most likely to be the target of that dissemination and to present clinically relevant disease. Therefore, most data refer to manifestations of the disease in the lungs or in the central nervous system (CNS).⁽¹³⁾ This tropism for the CNS is attributed to the optimal cerebrospinal fluid (CSF) concentration of nutrients (thiamine, glutamic acid, glutamine, dopamine, carbohydrates and minerals) that can be assimilated by the fungus, to the inactivity of the complement system in the CSF and to the weakness or absence of inflammatory activity in brain tissue.⁽¹⁴⁾

Before the HIV epidemic, cryptococcosis was an uncommon systemic infection that affected patients with immunosuppression generally associated with the following: use of corticosteroids; diabetes mellitus; Hodgkin's disease; systemic lupus erythematosus; or other types of immunosuppressive therapy.^(15,16) However, the incidence of cryptococcosis has increased dramatically in the last two decades. More than 80% of the cases of cryptococcosis worldwide have been associated with HIV infection.⁽¹⁷⁾

In the pre-combined antiretroviral (cARV) therapy era, cryptococcosis became the major opportunistic infection and the major cause of death among HIV-infected patients with CD4 < 100 cells/ μl . After the potent cARV therapy became available, the incidence of cryptococcosis decreased significantly; however, the incidence of cryptococcosis in patients who are not infected by HIV has not changed during this period.^(18,19) Although the increase in cARV therapy use is associated with the decrease in the incidence of cryptococcosis in developed countries, the incidence of and mortality from cryptococcosis remain extremely high in countries in which the HIV epidemic is uncontrolled and in which access to drugs and health care is limited.^(1,20) In developed countries, cryptococcosis has not disappeared because the high-risk groups continue to increase, which is due to the advances in transplantation medicine and to the creation of new immunosuppressive therapies.⁽²¹⁾ In Brazil, cryptococcosis is a public health issue in patients with AIDS.^(22,23)

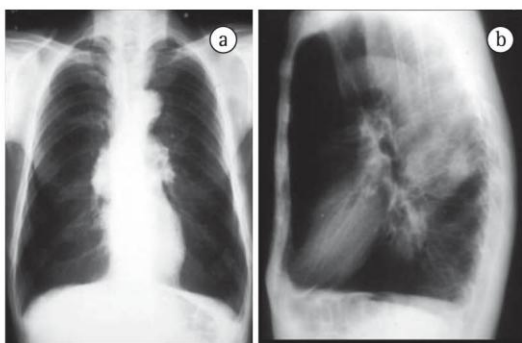


Figure 2 - Anterior (a) and lateral (b) chest X-rays showing a spherical mass of 5 cm in diameter. Reproduced with permission.⁽³⁷⁾

Isolated pulmonary cryptococcosis (without brain metastasis) or pulmonary cryptococcosis accompanied by brain mass (with brain metastasis) caused by *C. gattii* can mimic lung cancer clinically and radiologically (Figures 2 and 3).⁽³⁷⁾ Cases of upper lobe consolidation with atypical presentation of Pancoast syndrome have been described.⁽³⁸⁾

Pulmonary manifestations are more common than CNS manifestations in immunocompromised patients with cryptococcosis.⁽³⁹⁾ In fact, the authors of one study found that more than 90% of HIV/AIDS patients with pulmonary cryptococcosis have previously been diagnosed with CNS cryptococcosis.⁽¹⁾ In contrast, CNS involvement in HIV-negative patients with pulmonary cryptococcosis is less common.⁽¹⁾

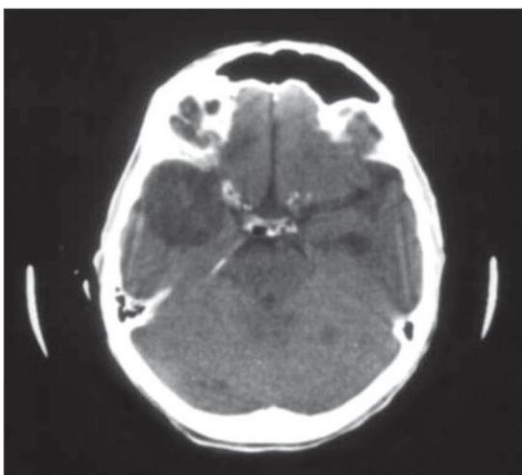


Figure 3 - Axial CT scan of the brain showing cryptococcoma in the right temporal lobe and multiple nodules throughout the brain parenchyma. Reproduced with permission.⁽³⁷⁾

Laboratory diagnosis

Direct examination

Direct microscopic examination of the CSF using India ink staining to screen for encapsulated yeasts is a low-cost, widely used test that does not require advanced technology. This technique can be employed immediately after a lumbar puncture to visualize encapsulated yeasts of 5-20 μm in diameter on average. Microscopy has a sensitivity of 30-50% in cases of cryptococcal meningitis in patients without AIDS and a sensitivity of up to 80% in patients with AIDS-related cryptococcal meningitis.⁽¹⁾

Histopathological examination

The histopathological identification of cryptococcosis is achieved through basic histochemical techniques, namely H&E staining and the Grocott-Gomori methenamine-silver stain (GMS) technique, as well as through special histochemical techniques, namely Mayer's mucicarmine (MM) staining and the Fontana-Masson (FM) staining (Table 1).^(40,41)

According to the classification proposed by Schwartz, cryptococcosis is divided into two histological categories, i.e., reactive and minimally reactive, based on the tissue reactions of the host and revealed by H&E staining.⁽⁴²⁾ The reactive pattern is characterized by a granulomatous inflammatory response composed of histiocytes, multinucleated giant cells and lymphocytic infiltration.⁽⁴¹⁻⁴⁶⁾ The yeasts are primarily intracellular (phagocytosis).^(41,46) Regions of necrosis are occasionally associated with neutrophilic infiltrates.^(42,43,46) Fibrotic nodules—cryptococcomas, considered to be a variant of the reactive pattern—are also found. Fibrotic nodules are formed by surrounding fibrotic tissue and present central areas of necrosis that contain yeasts and a variable number of inflammatory cells (Figure 4).^(42,47) According to data from the literature, the variant form is related to infection caused by *C. gattii*.⁽⁴⁸⁾

The minimally reactive pattern is characterized by minimal or no inflammatory response.^(42,43) Numerous spherical microorganisms or oval microorganisms (or a combination of the two) of 2-20 μm in diameter, surrounded by a light halo and arranged extracellularly, are

Table 1 - Purposes and limitations of the histopathological techniques in the diagnosis of cryptococcosis caused by capsule-deficient *Cryptococcus* spp.

Technique	Purpose	Limitation(s)
H&E	Tissue reaction	Does not show fungal structures
GMS	Staining fungal cell walls	Is a complex procedure Is expensive
MM	Staining capsular envelope	Is unable to diagnose capsule-deficient <i>Cryptococcus</i> spp.
FM	Staining the melanin in fungal cell walls	Is a complex procedure Is expensive

GMS: Grocott-Gomori methenamine-silver stain; MM: Mayer's mucicarmine staining; and FM: the Fontana-Masson staining. ^aReproduced with permission.⁽⁴¹⁾

seen.^(40,42,43) In some cases, complete destruction of tissue architecture is observed (Figure 5).⁽⁴⁰⁾ According to some authors, the minimally reactive inflammatory pattern can be suggestive of poor prognosis.^(42,43)

The GMS technique is widely used to screen for fungal elements in tissue sections and in smears.⁽⁴¹⁾ The GMS technique reveals morphological characteristics, such as cell wall and budding, and light perinuclear halos surrounding the microorganisms. Active lesions contain numerous budding fungal structures. Single or multiple buds with narrow bases are common (Figure 5).⁽⁴⁰⁾ Uncommon forms, which include pseudohyphae, germ tube-like structures and chains of budding yeasts, are easily identified by the GMS technique.^(9,40,49)

According to various studies, MM staining (Figure 5) is a specific method for visualizing the mucopolysaccharide capsules of *Cryptococcus* spp.^(8,30,40,42) Through the magenta staining of the capsule, it is possible to distinguish between yeast and other fungi, similar in size and shape.^(41,50)

The FM staining (Figure 5) reveals the melanin present on the fungal cell wall.^(30,41) The use of the FM staining is limited to cases in which MM staining results do not suffice to confirm the presence of *Cryptococcus* spp. Therefore, the FM staining is an alternative for diagnosing cases of infections caused by capsule-deficient organisms morphologically suggestive of *Cryptococcus* spp.⁽⁴¹⁾

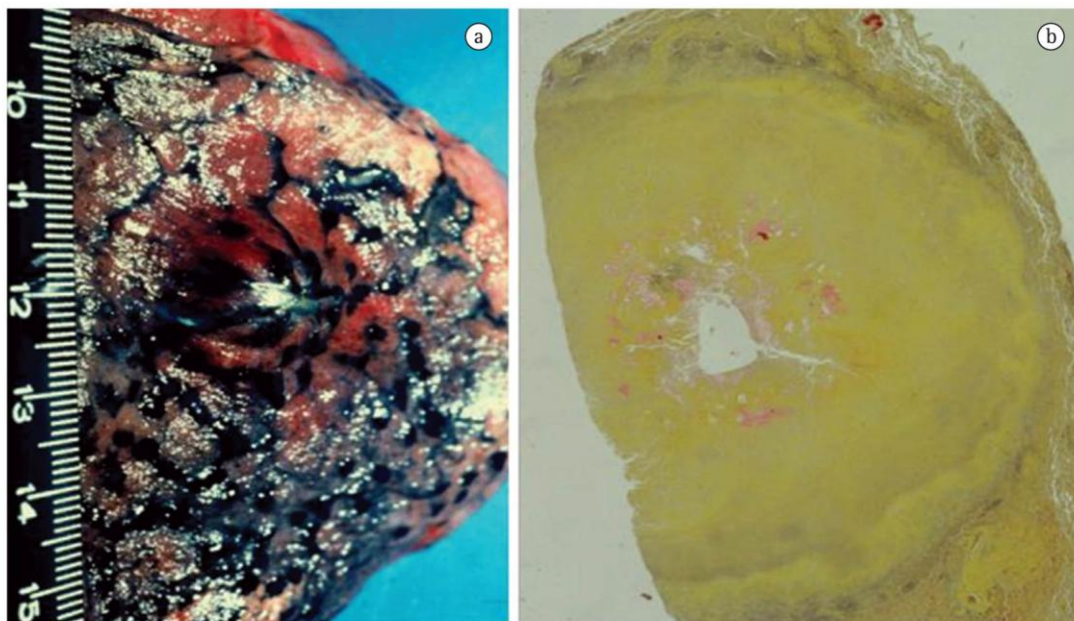


Figure 4 - Cryptococcoma. Nodule in the pulmonary cortex causing pleural bulging (a). Histological section presenting yeasts with carminophilic capsule inside the cryptococcoma (b). (technique: Mayer's mucicarmine staining; magnification, $\times 10$).

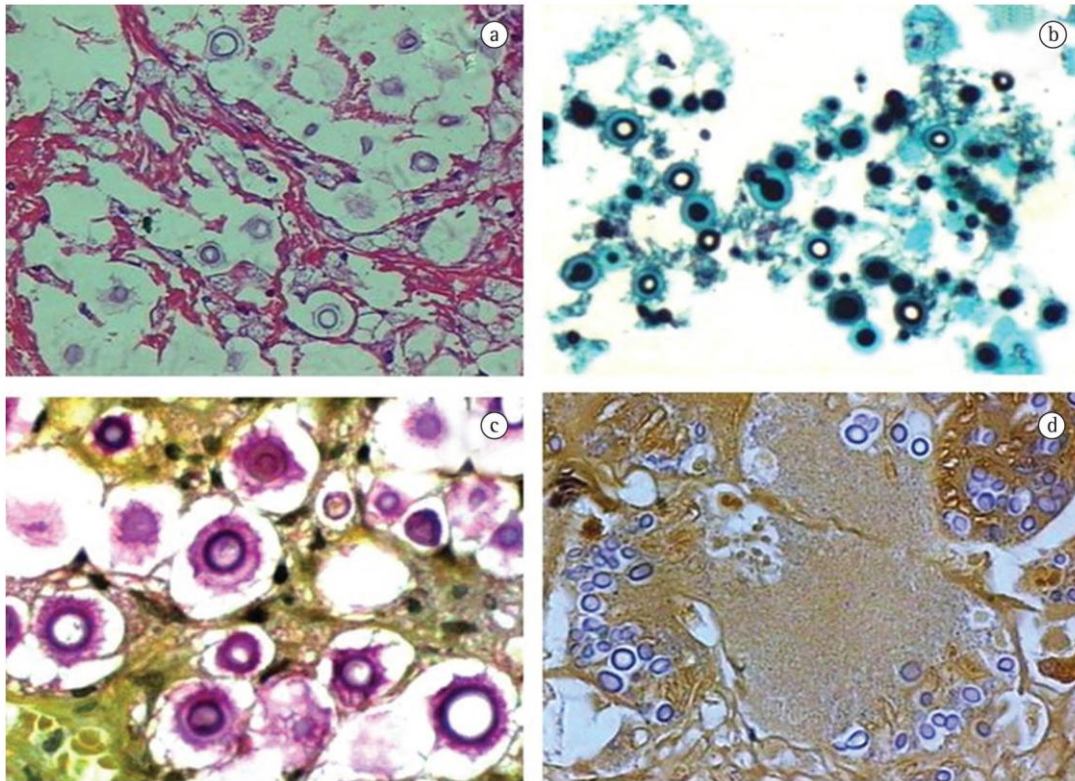


Figure 5 – Structures arranged extracellularly. Absence of inflammatory response. Note complete destruction of tissue architecture—minimally reactive histological pattern. (a) Round or ovoid fungal elements presenting budding on narrow base. H&E; magnification, $\times 40$. (b) Microorganisms exhibiting evident mucicarmophilic capsular structure stained magenta. Grocott-Gomori; magnification, $\times 40$. (c) Capsule-deficient *Cryptococcus* spp. Reactivity of the cryptococcal cell wall containing pigments of melanin. Mayer's mucicarmine; magnification, $\times 40$. (d). Fontana-Masson; magnification, $\times 40$.

The budding index and carminophilic index

The biological activity of *Cryptococcus* spp. is characterized through a reliable scale developed to determine the budding index (BI) and the carminophilic index (CI) of the yeast.^(42,43) The BI is calculated through the percentage of microorganisms that exhibit one or more buds, and it is indicative of *in vivo* replication.⁽⁴²⁾ The CI is calculated by determining the percentage of microorganisms with capsule (stained by the histochemical technique of MM staining) and is indicative of capsular synthesis.⁽⁴³⁾ According to one group of authors, the BI and CI are both higher in the minimally reactive histological pattern than in the reactive pattern.⁽⁴²⁾ Therefore, there is an inverse correlation between high capsular production and a less intense inflammatory response. According to Schwartz, the scale is potentially useful for interpreting the

inflammatory response of the host, for prognosis and for biological activity, demonstrating that the granulomatous response is associated with the control of infection.

Differential diagnosis

The histopathological identification of fungal agents is an excellent diagnostic method because the structures are easily detected through histochemical techniques.⁽¹⁴⁾

The micromorphological characteristics of *Cryptococcus* spp. with intact capsule are distinct, and the diagnosis is unique, since the microorganisms are usually associated with a minimal inflammatory response.^(14,40) In capsule-deficient fungi, the histological characteristics are rather unspecific, being also found in other pathologies of infectious origin.⁽⁴¹⁾

The use of special staining techniques is justified by the fact that *Cryptococcus* spp., due

to their variable micromorphology, mimic other yeast-like fungi.⁽⁵¹⁾ The identification of the capsule through MM staining is the first step to distinguish the yeast from other fungi of similar size and shape.^(40,41,51) The greatest difficulty lies in identifying capsule-deficient microorganisms because, due to their smaller size, they are mistaken for the following: *Histoplasma capsulatum*; immature spherules of *Coccidioides immitis*; small forms of *Blastomyces dermatitidis* and *Paracoccidioides brasiliensis*; *Candida glabrata*; and *Sporothrix schenckii*.^(7,51-54) In these cases, the special histochemical staining of FM is used, allowing the differential diagnosis between unusual micromorphological forms of *Cryptococcus* spp. and the fungal structures that mimic this type of yeast.^(41,51)

Culture

C. neoformans and *C. gattii* grow easily from biological samples smeared onto standard culture media such as Sabouraud dextrose agar, and colonies can be observed after 48-72 h of incubation at 30-35°C under aerobic conditions.

The *Cryptococcus* spp. isolates can be distinguished from *Candida* spp. through a medium enriched with seeds of *Guizotia abyssinica* (Niger seed agar), which contains phenolic substrates and detects the phenoloxidase activity in *Cryptococcus* spp. by forming melanin, therefore staining the colonies brown.

The species can be determined based on the characteristics of the colors on the L-canavanine-glycine-bromothymol blue medium.⁽⁵⁵⁾

Serology

Tests to detect the capsular polysaccharide antigen of *Cryptococcus* spp. in the serum and CSF have been widely used and are some of the principal serological tests performed in mycology. The tests use latex particles covered with polyclonal antibodies to the cryptococcal capsule. The sensitivity and specificity of latex agglutination tests for cryptococcal antigen range from 93 to 100% and from 93 to 98%, respectively.⁽⁵⁶⁾

Treatment

Regarding the diagnosis of pulmonary cryptococcosis, it is essential to guarantee that the disease has not disseminated, especially to the

CNS, due to the need for a more aggressive treatment strategy if neurocryptococcosis has developed. The choice of antifungal agent depends on the site of infection and on the immunity of the patient. The principal antifungal agents are amphotericin B (0.5-1.0 mg•kg⁻¹•day⁻¹) and its lipid derivatives, i.e., fluconazole (400 mg/day) and 5-flucytosine (100 mg•kg⁻¹•day⁻¹ in combination with amphotericin B because resistance to monotherapy is common).⁽⁵⁾ Unfortunately, 5-flucytosine is not available in Brazil.

In cases of mild or moderate isolated pulmonary cryptococcosis, treatment with fluconazole or itraconazole (200-400 mg/day) can be administered for 6-12 months. In case of dissemination to the CNS, itraconazole should not be used because it does not penetrate the CSF efficiently.⁽⁵⁾

Amphotericin B deoxycholate has been successfully used to treat patients with cryptococcal meningitis because it promotes rapid *Cryptococcus* spp. clearance. However, this drug can cause severe nephrotoxicity. The use of liposomal amphotericin B has the advantage of reducing this toxicity.⁽⁵⁾

Treatment varies according to the species of *Cryptococcus*. *C. gattii* requires a higher dose of amphotericin B, longer treatment duration and, more often than not, surgery. Likewise, sequelae are more common, and mortality is higher.

The correct use of antifungal agents significantly decreases mortality; however, long-term continuous therapy is required in order to prevent recurrence.⁽⁵⁷⁾

Prevention

Prevention of infection

There is no evidence that exposure to pigeon feces is associated with an increased risk of developing cryptococcosis. However, it is advisable to avoid sites contaminated with bird feces.

Prevention of disease

The latex test for the presence of cryptococcal antigen in the serum of asymptomatic individuals should not be routinely performed, due to a low probability of diagnosis.⁽⁵⁷⁾

Prospective clinical studies have shown that the use of fluconazole and itraconazole can reduce the frequency of the disease among

patients with AIDS. However, antifungal prophylaxis should not be routinely performed for the following reasons: the mycosis is uncommon; antifungal prophylaxis has little impact on survival; drug interactions can occur; antifungal resistance can develop; and treatment costs are high. However, prophylaxis should be considered for patients with CD4+ T lymphocyte < 50 cells/ μ l. In these cases, fluconazole (100–200 mg/day) is the drug of choice.⁽⁵⁷⁾

The use of secondary prophylaxis in previously treated, cured patients prevents the recurrence of the infection.⁽⁴³⁾ Secondary prophylaxis should be maintained until CD4+ T lymphocyte levels remain higher than 200 cells/ μ l for more than 6 months.⁽⁵⁷⁾

References

- Chayakulkeeree M, Perfect JR. Cryptococcosis. *Infect Dis Clin North Am.* 2006;20(3):507–44, v–vi.
- Kidd SE, Hagen F, Tschärke RL, Huynh M, Bartlett KH, Fyfe M, et al. A rare genotype of *Cryptococcus gattii* caused the cryptococcosis outbreak on Vancouver Island (British Columbia, Canada). *Proc Natl Acad Sci USA.* 2004;101(49):17258–63.
- Franzot SP, Salkin IF, Casadevall A. *Cryptococcus neoformans* var. *grubii*: separate varietal status for *Cryptococcus neoformans* serotype A isolates. *J Clin Microbiol.* 1999;37(3):838–40.
- Kwon-Chung KJ, Bennett JE, Rhodes JC. Taxonomic studies on *Filobasidiella* species and their anamorphs. *Antonie Van Leeuwenhoek.* 1982;48(1):25–38.
- Subramanian S, Mathai D. Clinical manifestations and management of cryptococcal infection. *J Postgrad Med.* 2005;51 Suppl 1:S21–6.
- Capone D, Gonçalves AJ, Andrade EM, Peyneau A, Wanke B, Montessi J, et al. *Criptococose pulmonar por Cryptococcus neoformans não capsulado.* *J Bras Med.* 1986;50(5):67, 69–70.
- Severo LC. *Criptococose: duas doenças?* [thesis]. Porto Alegre: Fundação Faculdade Federal de Ciências Médicas de Porto Alegre; 1993.
- Severo LC, Londero AT, Martins SC, Reolon M, Geyer RG. *Provável criptococose pulmonar causada por Cryptococcus neoformans não-capsulado.* *Rev Inst Med Trop Sao Paulo.* 1981;23(6):283–6.
- Williamson JD, Silverman JF, Mallak CT, Christie JD. Atypical cytomorphologic appearance of *Cryptococcus neoformans*: a report of five cases. *Acta Cytol.* 1996;40(2):363–70.
- Kwon-Chung KJ, Bennett JE. Epidemiologic differences between the two varieties of *Cryptococcus neoformans*. *Am J Epidemiol.* 1984;120(1):123–30.
- Cohen J, Perfect JR, Durack DT. Cryptococcosis and the basidiospore. *Lancet.* 1982;1(8284):1301.
- Zimmer BL, Hempel HO, Goodman NL. Pathogenicity of the basidiospores of *Filobasidiella neoformans*. *Mycopathologia.* 1984;85(3):149–53.
- Cohen J. The pathogenesis of cryptococcosis. *J Infect.* 1982;5(2):109–16.
- Littman ML, Schneierson SS. *Cryptococcus neoformans* in pigeon excreta in New York City. *Am J Hyg.* 1959;69(1):49–59.
- Kwon-Chung KJ, Kozel TR, Edman JC, Polachek I, Ellis D, Shinoda T, et al. Recent advances in biology and immunology of *Cryptococcus neoformans*. *J Med Vet Mycol.* 1992;30 Suppl 1:133–42.
- Mitchell TG, Perfect JR. Cryptococcosis in the era of AIDS--100 years after the discovery of *Cryptococcus neoformans*. *Clin Microbiol Rev.* 1995;8(4):515–48.
- Hajjeh RA, Conn LA, Stephens DS, Baughman W, Hamill R, Graviss E, et al. Cryptococcosis: population-based multistate active surveillance and risk factors in human immunodeficiency virus-infected persons. *Cryptococcal Active Surveillance Group. J Infect Dis.* 1999;179(2):449–54.
- Mirza SA, Phelan M, Rimland D, Graviss E, Hamill R, Brandt ME, et al. The changing epidemiology of cryptococcosis: an update from population-based active surveillance in 2 large metropolitan areas, 1992–2000. *Clin Infect Dis.* 2003;36(6):789–94.
- Dromer F, Mathoulin-Pélissier S, Fontanet A, Ronin O, Dupont B, Lortholary O, et al. Epidemiology of HIV-associated cryptococcosis in France (1985–2001): comparison of the pre- and post-HAART eras. *AIDS.* 2004;18(3):555–62.
- Friedman GD, Jeffrey Fessel W, Udaltsova NV, Hurley LB. Cryptococcosis: the 1981–2000 epidemics. *Mycoses.* 2005;48(2):122–5.
- Hage CA, Wood KL, Winer-Muram HT, Wilson SJ, Sarosi G, Knox KS. Pulmonary cryptococcosis after initiation of anti-tumor necrosis factor- α therapy. *Chest.* 2003;124(6):2395–7.
- Soares MC, Paula CR, Dias AL, Caseiro MM, Costa SO. Environmental strains of *Cryptococcus neoformans* variety *grubii* in the city of Santos, SP, Brazil. *Rev Inst Med Trop Sao Paulo.* 2005;47(1):31–6.
- Pappalardo MC, Melhem MS. Cryptococcosis: a review of the Brazilian experience for the disease. *Rev Inst Med Trop Sao Paulo.* 2003;45(6):299–305.
- Bennett JE, Kwon-Chung KJ, Howard DH. Epidemiologic differences among serotypes of *Cryptococcus neoformans*. *Am J Epidemiol.* 1977;105(6):582–6.
- Jenney A, Pandithage K, Fisher DA, Currie BJ. *Cryptococcus* infection in tropical Australia. *J Clin Microbiol.* 2004;42(8):3865–8.
- Nishikawa MM, Lazera MS, Barbosa GG, Trilles L, Balassiano BR, Macedo RC, et al. Serotyping of 467 *Cryptococcus neoformans* isolates from clinical and environmental sources in Brazil: analysis of host and regional patterns. *J Clin Microbiol.* 2003;41(1):73–7.
- Pasqualotto AC, Bittencourt Severo C, de Mattos Oliveira F, Severo LC. Cryptococemia. An analysis of 28 cases with emphasis on the clinical outcome and its etiologic agent. *Rev Iberoam Micol.* 2004;21(3):143–6.
- Severo LC, de Mattos Oliveira F, Londero AT. Cryptococcosis due to *Cryptococcus neoformans* var. *gattii* in Brazilian patients with AIDS. Report of three cases. *Rev Iberoam Micol.* 1999;16(3):152–4.
- Garau M, del Palacio A. *Cryptococcus neoformans* arthritis in a renal transplant recipient [Article in Spanish]. *Rev Iberoam Micol.* 2002;19(3):186–9.
- Perfect JR, Casadevall A. Cryptococcosis. *Infect Dis Clin North Am.* 2002;16(4):837–74, v–vi.

31. Severo LC, Berta-E-Zardo I, Londero AT. Cutaneous cryptococcosis due to *Cryptococcus neoformans* var. *gattii*. *Rev Iberoam Micol.* 2001;18(4):200-1.
32. Chen S, Sorrell T, Nimmo G, Speed B, Currie B, Ellis D, et al. Epidemiology and host- and variety-dependent characteristics of infection due to *Cryptococcus neoformans* in Australia and New Zealand. Australasian Cryptococcal Study Group. *Clin Infect Dis.* 2000;31(2):499-508.
33. Speed B, Dunt D. Clinical and host differences between infections with the two varieties of *Cryptococcus neoformans*. *Clin Infect Dis.* 1995;21(1):28-34; discussion 35-6.
34. Nadrous HF, Antonios VS, Terrell CL, Ryu JH. Pulmonary cryptococcosis in nonimmunocompromised patients. *Chest.* 2003;124(6):2143-7.
35. Lortholary O, Nunez H, Brauner MW, Dromer F. Pulmonary cryptococcosis. *Semin Respir Crit Care Med.* 2004;25(2):145-57.
36. Su CT, Chen LK, Tsai YF, Kuo CJ, Lu CL, Chen HY. Disseminated cryptococcosis with pulmonary and marrow involvement mimicking radiological features of malignancy. *J Chin Med Assoc.* 2004;67(2):89-92.
37. Oliveira Fde M, Severo CB, Guazzelli LS, Severo LC. Cryptococcus *gattii* fungemia: report of a case with lung and brain lesions mimicking radiological features of malignancy. *Rev Inst Med Trop Sao Paulo.* 2007;49(4):263-5.
38. Mitchell DH, Sorrell TC. Pancoast's syndrome due to pulmonary infection with *Cryptococcus neoformans* variety *gattii*. *Clin Infect Dis.* 1992;14(5):1142-4.
39. Chang WC, Tzao C, Hsu HH, Lee SC, Huang KL, Tung HJ, et al. Pulmonary cryptococcosis: comparison of clinical and radiographic characteristics in immunocompetent and immunocompromised patients. *Chest.* 2006;129(2):333-40.
40. Chandler FW, Watts JC. Cryptococcosis. In: Connor DH, Chandler FW, Schwartz DA, Manz HJ, Lack EE, editors. *Pathology of infectious diseases*, Stamford: Appleton & Lange, 1997. p. 989-97.
41. Gazzoni AF, Pegas KL, Severo LC. Histopathological techniques for diagnosing cryptococcosis due to capsule-deficient *Cryptococcus*: case report [Article in Portuguese]. *Rev Soc Bras Med Trop.* 2008;41(1):76-8.
42. Schwartz DA. Characterization of the biological activity of *Cryptococcus* infections in surgical pathology. The Budding Index and Carminophilic Index. *Ann Clin Lab Sci.* 1988;18(5):388-97.
43. Casadevall A, Perfect JR. *Cryptococcus neoformans*. Washington: ASM Press; 1998.
44. Lee SC, Dickson DW, Casadevall A. Pathology of cryptococcal meningoencephalitis: analysis of 27 patients with pathogenetic implications. *Hum Pathol.* 1996;27(8):839-47.
45. McDonnell JM, Hutchins GM. Pulmonary cryptococcosis. *Hum Pathol.* 1985;16(2):121-8.
46. Shibuya K, Hirata A, Omuta J, Sugamata M, Katori S, Saito N, et al. Granuloma and cryptococcosis. *J Infect Chemother.* 2005;11(3):115-22.
47. Chong PY, Panabokke RG, Chew KH. Omental cryptococcoma. An unusual presentation of cryptococcosis. *Arch Pathol Lab Med.* 1986;110(3):239-41.
48. Lehmann PF, Morgan RJ, Freimer EH. Infection with *Cryptococcus neoformans* var. *gattii* leading to a pulmonary cryptococcoma and meningitis. *J Infect.* 1984;9(3):301-6.
49. Alfonso F, Gallo L, Winkler B, Suhrland MJ. Fine needle aspiration cytology of peripheral lymph node cryptococcosis. A report of three cases. *Acta Cytol.* 1994;38(3):459-62.
50. Gal AA, Koss MN, Hawkins J, Evans S, Einstein H. The pathology of pulmonary cryptococcal infections in the acquired immunodeficiency syndrome. *Arch Pathol Lab Med.* 1986;110(6):502-7.
51. Travis WD, Colby TV, Koss MN, Rosado-de-Christenson ML, Muller NL, King TE. Lung Infections. In: Travis WD, Colby TV, Koss MN, Rosado-de-Christenson ML, Muller NL, King TE, editors. *Non-Neoplastic disorders of the lower respiratory tract*. Washington: American Registry of Pathology; 2002. p. 600-5.
52. Gutierrez F, Fu YS, Lurie H. Cryptococcosis histologically resembling histoplasmosis. A light and electron microscopical study. *Arch Pathol.* 1975;99(7):347-52.
53. Harding SA, Scheld WM, Feldman PS, Sande MA. Pulmonary infection with capsule-deficient *Cryptococcus neoformans*. *Virchows Arch A Pathol Anat Histol.* 1979;382(1):113-8.
54. Farmer SG, Komorowski RA. Histologic response to capsule-deficient *Cryptococcus neoformans*. *Arch Pathol.* 1973;96(6):383-7.
55. Kwon-Chung KJ, Polacheck I, Bennett JE. Improved diagnostic medium for separation of *Cryptococcus neoformans* var. *neoformans* (serotypes A and D) and *Cryptococcus neoformans* var. *gattii* (serotypes B and C). *J Clin Microbiol.* 1982;15(3):535-7.
56. Kauffman CA, Bergman AG, Severance PJ, McClatchey KD. Detection of cryptococcal antigen. Comparison of two latex agglutination tests. *Am J Clin Pathol.* 1981;75(1):106-9.
57. 1999 USPHS/IDSA guidelines for the prevention of opportunistic infections in persons infected with human immunodeficiency virus. *Clin Infect Dis.* 2000;30 Suppl 1:S29-65.

About the authors

Cecília Bittencourt Severo

Doctoral Student in Pulmonology. Postgraduate Program in Pulmonology, *Universidade Federal do Rio Grande do Sul* – UFRGS, Federal University of Rio Grande do Sul – Porto Alegre, Brazil.

Alexandra Flávia Gazzoni

Postdoctoral Student. *Universitat Rovira, Virgili*, Spain.

Luiz Carlos Severo

Associate Professor. Department of Internal Medicine of the *Universidade Federal do Rio Grande do Sul* – UFRGS, Federal University of Rio Grande do Sul – School of Medicine, Porto Alegre, Brazil.

5.2 Submetido

“Cryptococcuria as manifestation of disseminated cryptococcosis”

Artigo submetido para publicação na *Mycoses* em 5 de maio de 2010.

Cryptococcuria as manifestation of disseminated cryptococcosis: Staib agar as a selective identification medium

C. B. Severo¹, G. L. F. Pinto^{2,3}, J. Sotilli², M. R. Garcia², A. F. Gazzoni⁵, F. M. Oliveira^{1,4} and L. C. Severo⁶

Keywords. AIDS, Cryptococcosis, Staib agar, urine.

Schlüsselwörter. AIDS, *Kryptokokkose*, Staib Agar, Urin.

¹ Post Graduation Program in Pneumology Sciences - Universidade Federal do Rio Grande do Sul (UFRGS), Porto Alegre (POA), Rio Grande do Sul (RS), Brazil, ² Medical school – Universidade Federal do Rio Grande do Sul (UFRGS), Porto Alegre, RS, Brazil, ³Fundação de Amparo à Pesquisa do Estado do Rio Grande do Sul –FAPERGS, ⁴Laboratory of Mycology, Hospital Santa Rita, Santa Casa-Complexo Hospitalar, Porto Alegre, RS, Brazil, ⁵Universitat Rovira i Virgili, Reus, Spain, ⁶CNPq Researcher level 1B; Associate Professor, Department of Internal Medicine, UFRGS, Porto Alegre, RS, Brazil.

Summary. We conducted a retrospective study of 58 cases of cryptococcosis (1986-2008) with urine test positive for *Cryptococcus sp.*, in Mycology Laboratory, Santa Casa-Hospital Complex, Porto Alegre, RS. The diagnosis of cryptococcuria was based on microscopic examination and culture of urinary sediment. *Cryptococcus* was isolated from other clinical specimens such as blood, cerebrospinal fluid, ascitic and pleural fluids, respiratory secretions, biopsies of skin, nasal and bone marrow. *C. neoformans* was present in 55 cases and *C. gattii* in 3 cases. Males predominated (79.3%); age ranged from 12 to 86 years. AIDS were presented in 60.3%, 31.1% did not have AIDS, and 5.2% were apparently immunocompetent patients. The most frequent signs and symptoms were headache (53.4%) and fever (51.7%). The most widely used medication was the amphotericin B (43 patients). The mortality rate was 45%. We conclude that the mycological examination of the urine can be an alternative simple, non-invasive and useful in diagnosis of disseminated cryptococcosis, especially when used techniques for demonstration of the capsule (nigrosine) and/or production of melanin in special culture media (Staib agar).

Zusammenfassung. Wir haben 58 Patienten mit cryptococcosis, diagnostiziert zwischen den Jahren 1986 und 2006, retrospektiv untersucht. Alle Diagnosen waren bei Urinuntersuchungen gesichert, wobei *Cryptococcus* sowohl im Sediment wie bei Kultur zu finden waren. Weiterhin waren *Cryptococcus* in Haut und Knochenmark biopsien wie auch Secreten vom Atmentrakt, Aszytes und Pleura und Spinal effusionen in diesen Patienten zu finden. In 55 Fällen kamen *C. neoformans* vor und in den drei anderen handelte es sich um *C. Gattii*. Das Alter der Patienten schwankte zwischen 12 und 86 Jahre und 79,3% Patienten waren Männer. 60,3 % dieser Patienten waren von AIDS betroffen, 31,1% hatten anderen Ursachen für Immunschwachen und 5,2% hatten keine Immunveränderungen. Die häufigsten Symptome waren Kopfschmerzen (54,4%) und Fieber (51,7%). Die meisten Patienten (43/58) wurden mit Amphotericin B behandelt. Die Mortalitätsrate war 45%. Unsere Ergebnisse zeigen dass eine sorgfältige Urinuntersuchung, ergänzt mit Kultur, eine einfache und nicht invasive diagnostische Methode bei Patienten mit disseminierter **Kryptokokkose** sein kann, insbesondere durch die Darstellung der Kapsel (Nigrosine) sowie Produktion von Melanin in Kulturmedien (Staib Agar).

Introduction

The cryptococcosis is a ubiquitous opportunistic mycosis, which rarely cause widespread infection in healthy subjects. The vast majority of patients with cryptococcosis are immunocompromised, especially by acquired immunodeficiency virus (AIDS), prolonged treatment with corticosteroids and transplant [1]. The disease is caused by two species of *Cryptococcus*, *C. neoformans* and *C. gattii*. The first has worldwide distribution and is related to pigeons droppings, being more frequent in patients with AIDS; in contrast *C. gattii* mainly distributed in trees as *Eucalyptus camaldulensi* [1,2] of tropical and subtropical regions. In the past decade, the *C. gattii* has evolved and adapted to the temperate climate of North America [3]. It is usually pathogenic, causing respiratory and disseminated infections, predominantly in immunocompetent individuals [4]. The *Cryptococcus* produces sub acute or chronic infection, primarily involve lungs, disseminating to other organs of the body; fungal infection of the genitourinary system is a relatively uncommon presentation [5]. It is the third leading cause of opportunistic diseases in the central nervous system (CNS) [5,6]. Usually, cryptococcosis diagnosis is done by mycological examination of cerebrospinal fluid (CSF), tissue biopsy, sputum, or other body fluids. Urine is not part of routine diagnostic in search of *Cryptococcus*.

The aim of this study is described the clinical characteristics of patients with positive urine culture for *Cryptococcus* or cryptococcuria.

Patients and methods

The 58 cases with cryptococcuria were retrospectively reviewed to clinical history, whose medical records dated from February 1986 to December 2008, in Mycology Laboratory of Santa Casa Hospital Complex, Porto Alegre, Brazil. The details of patients (age, gender, underlying conditions, clinical features, radiological findings, relevant laboratory findings, treatment and outcome) were noted from hospital records. Chi-square test was used as a statistic alternative to correlate those findings.

The direct mycological examination was conducted in urinary sediment, as well as in CSF, with the addition of a drop of nigrosine dye, highlighting the capsule that surrounds the **Cryptococcus** cells.

For the culture was used Sabouraud dextrose agar with chloramphenicol and Staib agar. Urine samples were transferred to a Staib media plate, and incubated at 25°C for up to 10 days. *Cryptococcus* colonies will appear dark brown, round and smooth on this media, showing the presence of melanin in *Cryptococcus*, due to the action of a phenol-oxidase on the phenolic groups present in niger seed (*Guizotia abyssinica*) [7]. Staib agar was supplemented with antibiotics for urine because of bacterial contamination [7].

Cryptococcus was speciated on *canavanine*-glycine-bromothymol blue agar (CGB), growth of *C. gattii* on CGB agar produces a blue color indicating the assimilation of glycine while *C. neoformans* fails to cause a color change.

The histopathologic study of *Cryptococcus* was done using special histochemical techniques: fungal cell wall stained in block by Gomori methenamine silver (GMS); yeasts showing carminophilic capsule by Mayer's mucicarmine (MM); and silver – reducing substances in the fungal cell wall by Fontana Masson (FM) [2].

The capsular antigen of *C. neoformans* was detected by latex agglutination technique (CRAG) with pronase pre-treatment (IMMY, Crypto-Latex Antigen Detection System, Immunomycologics Inc., OK, US). CRAG was performed in urine, blood and CSF [8].

Results

The diagnosis of cryptococcuria was based on a positive culture of urine in 41 cases and by both, microscopic examination and culture, in 16 cases (Fig. 1a,b). In addition, one case with advanced HIV/AIDS infection, toxoplasmosis, cryptosporidiosis, cisticercosis and cryptococosis of the CNS presented microscopic examination of the urinary sediment with encapsulated budding yeast forms consistent with *Cryptococcus* (Fig. 2); culture was not done. *Cryptococcus* was isolated from other clinical specimens such as blood (12/58), CSF (41/58), ascitis (2/58) and pleural fluids (1/58), respiratory secretions (9/58), biopsies of skin (2/58), nasal (1/58) and bone marrow (1/58). *C. neoformans* was present in 55 cases and *C. gattii* in 3 cases. There were co-infections in 11 cases with tuberculosis; 5, citomegalovirus infection; 5 herpes simplex; 4 toxoplasmosis; 4, candidiasis; 3, histoplasmosis; 2, pneumocystosis; 1, cryptosporidiosis; 1, cisticercosis; 1, phaeophycomycosis and, 1 staphylococcal infection.

The majority of cases were male (79,3%), age ranged from 12 to 86 years (average 42.3 years). AIDS were diagnosed in thirty-five (60.3%), eighteen (31.1%) were non-HIV-infected patients, and five patients (8.6%) were apparently immunocompetent. Six patients were transplanted: 4, lung; 1, kidney; and 1, liver (Table 1). The most frequent signs and symptoms were headache (53.4%) and fever (51.7%).

Regarding the development of the clinical picture of all patients we observe that 26 (45%) patients died, 15 (25.8%) progressed to cure, 4 (6.9%) showed clinical improvement, and in 4 (6.9%) there was worsening of symptoms. Induction therapy was achieved with amphotericin B in 13 patients (22.4%), combined with 5-fluorocytosine in 10 cases (17.2%) and with fluconazole in 24 cases (41.4%). Maintenance therapy was done with fluconazole 200 mg/d (Table 1).

Illustrative cases

Clinically, the cases were classified into two groups: Group I, patients with AIDS; Group II, HIV-negative patients. A summarized clinical history of two patients of Group II will be presented: A – cryptococcosis in an immunocompetent patient; B - cryptococcosis in organ transplant recipient.

Group II. A. Immunocompetent case

A 82-year-old man with no history of immunosuppression was admitted to the hospital with a 7-day history of dyspnea, productive cough with grayish sputum and auscultation showed crackles in the lower third of the right lung. Chest X-ray showed opacity in the posterior basal lower lobe of right lung, with partially defined, with homolateral pleural effusion. The diagnostic investigation was followed with a chest computerized tomography (CT) revealed chronic abscess. The 4th day of hospitalization, began clindamycin 600mg IV 8 / 8 hours, no improvement of symptoms. Sputum examination smear stained by Gram and Ziehl-Neelsen; and bacterial cultures were all negative. In the 8th day of hospitalization was held bronchoscopy with transbronchial biopsy and alveolar lavage that leads to a diagnostic of pulmonary cryptococcosis. The day after the procedure showed an increase in sputum and episodes of hemoptysis. In the 11th day of hospitalization a CT scan of upper abdomen and pelvis was performed, which showed a tumescent excavated lesion and a small pleural effusion on the lower lobe of right lung. The mycological evaluation of urine showed microscopic examination of urinary sediment negative and positive culture for *Cryptococcus*; CGB revealed *Cryptococcus neoformans*-species complex. CRAG in blood and urine were positive, titer 1:1024 and 1:512, respectively. Thus, began fluconazole 200mg/d. CSF examination was normal, no organisms were visible on microscopy, the CRAG assay and bacterial/fungal cultures were negative. He was discharged in good clinical condition on the

16th day of hospitalization, with guidance to follow treatment with fluconazole for 6 months, after that there was no evidence of active infection and urine culture and CRAG in urine and blood were negative.

Histopathological features –Transbronchial biopsy: Circumscribed granulomas were seen in patients without any history of immunologic dysfunction. The lesions were recognized as a compactly aggregate of macrophages with epithelioid features and multinucleated giant cells, including both Langhans and foreign body type, with numerous intracytoplasmic organisms (Fig. 3a). These were seen as black organisms on a light green background by GMS staining – the fungal cell not showed surrounding zones. The MM staining for capsular polysaccharide material was weakly reactive. When stained by FM staining, these organisms contained melanin pigment in fungal cell wall (Fig. 3b), confirmed the capsule-deficient *Cryptococcus* infection.

Comments: Immunocompetents patients with cryptococcosis more commonly presents with meningitis and tend toward lower rates of fungemia [9]. This case was used as illustrative to show that cryptococcuria and cryptococemia can occur in immunocompetents patients, and also emphasize the importance of urine culture in this diagnosis.

Group II. B: Immunossupressed case - Transplant recipient

Our patient, a 58-year-old man, underwent left single-lung transplantation and presented mental confusion 6 months later. He was admitted with hyaline sputum and dyspnea, edema of legs and cellulite in the posterior region of the right thigh, phlebitis in the right upper limb, conjunctival edema, fissures and fractures of L1 and L2 in T2, using vest for stabilization. Samples were collected from blood, urine, bronchial lavage, and CSF. CRAG in serum, CSF, and urine were positive, titter 1:2048, 1:1024, 1:256, respectively. Direct examination and culture confirmed the diagnosis of cryptococcosis by *Cryptococcus gattii*, which affected CNS, kidneys, lungs, skin, and blood. Histopathologic diagnosis was

confirmed by transbronchial biopsy of the left lower lobe, which revealed pulmonary cryptococcosis and skin biopsy from the right thigh, showed cryptococcosis in dermo-hypodermic junction.

The patient received treatment with amphotericin B and 5-fluorocytosine for 25 days, and was subsequently changed to fluconazole 200mg/d. CRAG remained positive with increasing titers during the next months, and died one year after cryptococcosis diagnostic. An autopsy was not performed.

Histopathological features –Transbronchial biopsy: Immunosuppressed patient was examined for comparison. Lesions of intra-alveolar fungal proliferations with a minor histiocytic response were widely distributed in lungs, but the architectures were unaltered. Cryptococci were seen as extracellular yeasts. There was proliferation in the capillary-interstitium. Foci of cryptococcal infection were seen as circumscribed nodules, consisting of proliferating cryptococci and reacting histiocytes. The *Cryptococcus* typically appeared as rounded refractile bodies with a surrounding halo. (Fig. 4a). When stained by GMS staining highlighted the yeast-like form of the fungi, while MM staining allowed the observation of a thick mucous capsule around the fungi (Fig. 4b). The magenta capsule was stained and the color confirmed the *Cryptococcus* infection.

Comments: Skin lesions, cryptococemia and cryptococcuria by *C. gattii* is highly unusual [4, 10-12]. On the other hand, infections due to *C. neoformans* can be isolated from blood up to 63% of patients [4]. This rarity occurring in infections by *C. gattii* can be explained by a deficiency in proteinase production, in comparison with *C. neoformans*, that may limit the ability of *C. gattii* to disseminate locally and into circulation, usually producing circumscribed lesions (cryptococcomas) more commonly than *C. neoformans* [13].

Discussion

Cryptococcosis is of great clinical importance in immunocompromised patients, especially with AIDS and transplant. The mycosis is systemic and has marked tropism for CNS, with CSF the primary material for etiological clinical diagnosis. However, the urine has been a very useful diagnostic, especially if processed with nigrosine dye for microscopy of urinary sediment (demonstration of the capsule) and grown in medium with niger seed (Staib agar - preview of melanin) [7]. Thus, we suggest the routine examination of urinary sediment for immunosuppressed patients with fever, especially transplant and with AIDS [6, 14, 15].

Our study showed that cryptococcuria could occur not only in HIV-infected patients but also in patients with other immunocompromised conditions, such as transplant, and even in immunocompetent patients, as already reported in literature [5]. *Cryptococcus* identified in urine is suggested as a potential early indicator of disseminated disease [5, 16]. Cryptococcuria in our patients presented as part of disseminated cryptococcosis in a high percentage (86.2% had positive culture in other site and 79.3% had CRAG positive in CSF and/or 67.2% in blood). Cryptococcuria in 8 patients occurred as an early event and led to the diagnosis of disseminated cryptococcosis. Based on the high proportion of disseminated infection observed in the present study, we suggest that patients who present cryptococcuria should be evaluated for systemic infection. Lumbar puncture should be performed. Blood culture and serum CRAG test may be helpful [5, 17, 18]. Besides, proteinuria and presence of budding yeast on urinary analysis may be clues that cryptococcuria is present, and further investigation can lead to early diagnosis and treatment [5].

The immunocompetent case here illustrated was caused by a capsule-deficient *Cryptococcus* infection, using MM and FM techniques. This fungi characteristic could difficult the diagnosis, leading to a mistake in diagnosis, confounding *Cryptococcus* with

another non-encapsulated yeast. In this situation, urine culture could be an excellent choice to eliminate this type of error.

The most widely used medication was amphotericin B (43 patients). The use of amphotericin B associated with fluconazole was significantly ($p=0.002$) higher in patients with AIDS; this fact agrees with guidelines for the treatment of cryptococcosis in patients with AIDS [19].

The mortality rate was 45%, similar survival rates were seen at others centers [5]. Because the mortality rate is high, early detection and treatment are crucial to improve outcome.

This study, conducting a routine mycology exam of urine has proved very useful for the diagnosis of cryptococcosis and differential diagnosis, especially because it is easily, accessible and has less biological risk when compared with blood and CSF. It is recommended to collect urine for patients with fever diagnosed with AIDS and transplant patients. Because it is simple, mycological examination of the urine, should also be used on an outpatient basis, even in immunocompetent patients with suspected cryptococcosis [5, 14, 15].

References

1. Casadevall, A. & Perfect, J.R. (1998) *Cryptococcus neoformans*. Washington. American Society of Microbiology Press.
2. Gazzoni, A. F., Pegas, K. L. & Severo, L. C. (2008) Histopathological techniques for diagnosing cryptococcosis due to capsule-deficient *Cryptococcus*: case report. *Rev Soc Bras Med Trop.* **41**, 76-78.
3. Galanis, E. & MacDougall, L. (2010) Epidemiology of *Cryptococcus gattii*, British Columbia, Canada 1997-2007. *Emerg Infect Dis.* **16**, 251-257.
4. Speed, B. C. & Dunt, D. (1995) Clinical and host differences between infections with the two varieties of *Cryptococcus neoformans*. *Clin Infect Dis.* **21**, 28-34.
5. Kiertiburanakul, S., Sungkanuparph, S., Buabut, B. & Prachartam, R. (2004) Cryptococcuria as a manifestation of disseminated cryptococcosis and isolated urinary tract infection. *Jpn J Infect Dis.* **57**, 203-205.
6. Pinto Junior, V. L., Galhardo, M. C., Lazéra, M., Wanke, B., Reis, R.S. & Perez, M. (2006) Criptococose associada à AIDS. A importância do cultivo da urina no seu diagnóstico. *Rev Soc Bras Med Trop.* **39**, 230-232.
7. Denning, D. W., Stevens, D. A. & Hamilton, J.R. (1990) Comparison of *Guizotia abyssinica* seed extract (birdseed) agar with conventional media for selective identification of *Cryptococcus neoformans* in patients with acquired immunodeficiency syndrome. *J Clin Microbiol.* **28**, 2565-2567.
8. Robertson, K. C., Bechtel, C., Waycott, S., Kontnick, C. & Edberg, S. C. (1993) Cryptococcal antigen detection from the urine of AIDS patients. *Diagn Microbiol Infect Dis.* **12**, 197-201.
9. Lui, G., Lee, N., Ip, M., Choi, K. W., TSO, Y. K., Lam, E. *et al.* (2006) Cryptococcosis in apparently immunocompetent patients. *Q J Med.* **27**, 2-9.

10. Dora, J. M., Kelbert, S., Deutschendorf, C., Cunha, V. S., Aquino, V. R., Santos, R. P. *et al.* (2006) Cutaneous cryptococcosis due to *Cryptococcus gattii* in immunocompetent hosts: Case report and review. *Mycopathol.* **162**, 235-238.
11. Oliveira, F. M., Severo, C. B., Guazzelli, L. S. & Severo, L. C. (2007) *Cryptococcus gattii* fungemia: report of a case with lung and brain lesions mimicking radiological features of malignancy. *Rev Inst Med trop S Paulo.* **49**, 263-265.
12. Severo, L. C., Zardo, I. B. & Londero, A.T. (2001) Cutaneous cryptococcosis due to *Cryptococcus neoformans* var. *gattii*. *Rev Iberoam Micol.* **18**, 200-201.
13. Ruma-Haynes, P., Brownlee, A. G. & Sorrel, T. C. (2000) A rapid method for detecting extracellular proteinase activity in *Cryptococcus neoformans* and a survey of 63 isolates. *J Med Microbiol.* **49**, 733-737.
14. Severo, L. C. (1986) A urina reflete a infecção sistêmica. *Rev AMRIGS.* **30**, 125.
15. Severo, L. C., Petrillo, V.F., Geyer, G. R., Oliveira, M. E. M. & Rocha, V. M. (1986) Criptococúria: relato de caso. *Rev AMRIGS.* **30**, 137-139.
16. Pasqualotto, A. C., Severo, C. B., Oliveira, F. M. & Severo, L. C. (2004) Cryptococemia. An analysis of 28 cases with emphasis on the clinical outcome and its etiologic agent. *Rev Iberoam Micol.* **21**, 143-146.
17. Byrne, R., Hamill, R. J. & Rodriguez-Barradas, M. C. (1997) Cryptococcuria: Case reports and literature review. *Infect Dis Clin Pract.* **6**, 513-518.
18. Singh, N., Alexander, B. D., Lortholary, O., Dromer, F., Gupta, K.L., John, G.T. *et al.* (2008) Pulmonary cryptococcosis in Solid Organ Transplant recipients: clinical relevance of serum cryptococcal antigen. *Clin Infect Dis.* **46**, 12-8.
19. Perfect, J. R., Dismukes, W. E., Dromer, F., Goldman D. L., Graybill, J. R., Hamill, R. J. *et al.* (2010) Clinical practice guidelines for the management of

Cryptococcal disease: 2010 update by the infectious diseases society of America.

Clin Infect Dis. **50**, 291-322.

Table 1. Epidemiological and clinical characteristics of 58 cases with cryptococcuria

Characteristics	AIDS (35)	Non-AIDS (23)	p-value
Median age, years (range)	32 (12-52)	52 (37-86)	< 0.001
No. male/no. Female	28/7	18/5	
Underlying conditions			
Diabetes mellitus	0 (0)	6 (26)	0.006
Malignancies ^a	3 (8)	2 (9)	0.644
Corticosteroid therapy	0 (0)	2 (9)	0.076
Transplantation	0 (0)	5 (22)	0.016
Chronic renal failure	3 (8)	3 (13)	0.887
COPD	1 (3)	3 (13)	0.318
Liver cirrhosis	1 (3)	3 (13)	0.318
Chest x-rays			
Normal	8 (23)	8 (35)	0.290
Pulmonary infiltrates	11 (31)	6 (26)	0.712
Consolidations	6 (17)	5 (22)	0.885
Nodules	4 (11)	4 (17)	0.765
Brain computed tomography			
Normal	7 (20)	1 (4)	0.207
Cerebral edema	4 (11)	0 (0)	0.136
Hydrocephalus	4 (11)	1 (4)	0.136
Etiological agent			
<i>Cryptococcus neoformans</i>	34 (98)	20 (87)	0.134
<i>C. gattii</i>	0 (0)	3 (13)	0.028
Concomitant infections ^b	17 (48)	5 (22)	0.039
Other site of positive culture			
Cerebrospinal fluid	26 (74)	15 (65)	0.418
Blood	10 (28)	2 (9)	0.149
Respiratory sample ^c	4 (11)	5 (22)	0.461
Prostate biopsy	1 (3)	0 (0)	0.014
Pleural fluid	1 (3)	0 (0)	0.414
Skin biopsy	1(3)	1 (4)	0.761
Ascitic fluid	0 (0)	2 (8)	0.885
Treatment ^d			
AmB	8 (23)	5 (22)	0.965
AmB + 5-Flucytosine	1 (3)	4 (17)	0.137
Fluconazole	2 (6)	4 (17)	0.305
AmB B + fluconazole	20 (57)	4 (17)	0.002
Not available	4 (11)	6 (26)	0.254
Outcome			
Cure	9 (26)	6 (26)	0.949
Clinical improvement	3 (8)	1 (4)	0.950
Clinical worsening	2 (6)	2 (9)	0.949
Death	16 (46)	10 (43)	0.778
Not available	5 (14)	4 (17)	0.995

Data are on (%) of patients with characteristic

^a *diffuse lymphocytic lymphoma* (1), *lymphadenopathy angiomieloblastic* (1), *Kaposi's sarcoma* (3); ^b Tuberculosis (11), cytomegalovirus infection (5), herpes simplex virus (5), toxoplasmosis (4), candidiasis (4), histoplasmosis (3), pneumocystosis (2), cryptosporidiosis (1), cysticercosis (1), phaeohyphomycosis (1), staphylococcal infection (1); ^c Sputum, bronchoalveolar lavage, lung aspiration; ^d Ten patients did not receive therapy (AIDS-4, Non-AIDS-6)

Abbreviation: AIDS: acquired immunodeficiency syndrome, AmB: amphotericin B, COPD: Chronic obstructive pulmonary disease

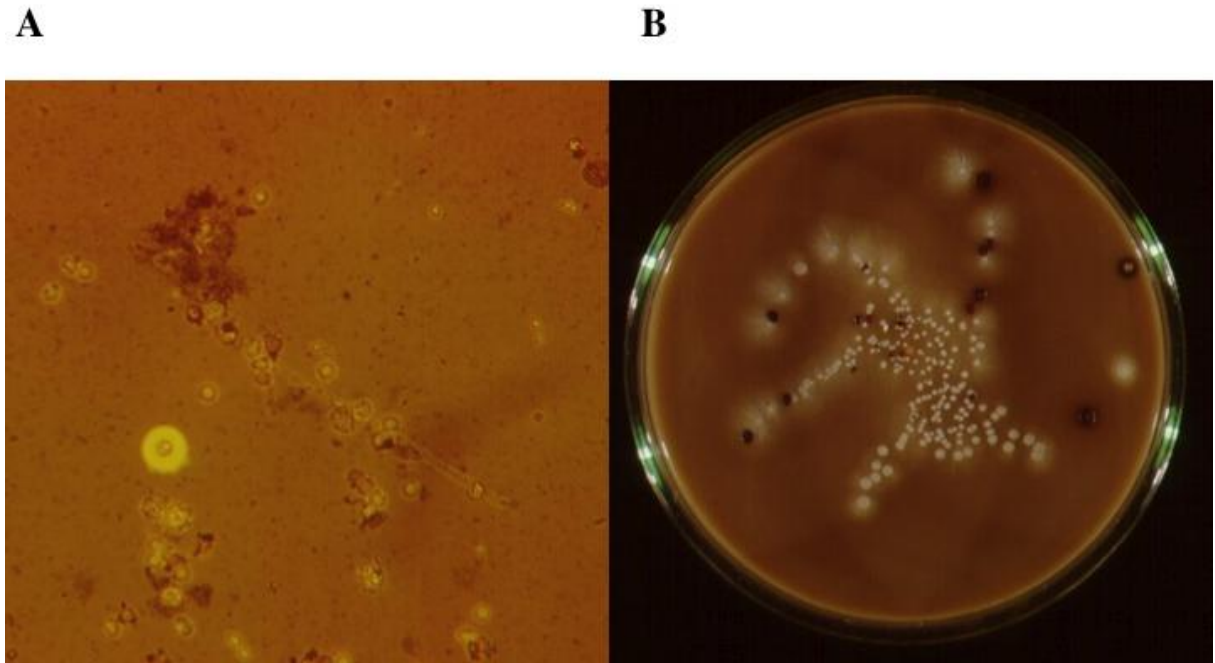


Fig. 1 - Microscopic examination of urine, with nigrosine dye, highlighting the capsule that surrounds the cryptococci cells, associated with blastoconidios of *Candida* (20x) (A). Staib agar demonstrating dark brown cryptococcal colonies contrasting with white colonies of *Candida*. (B).

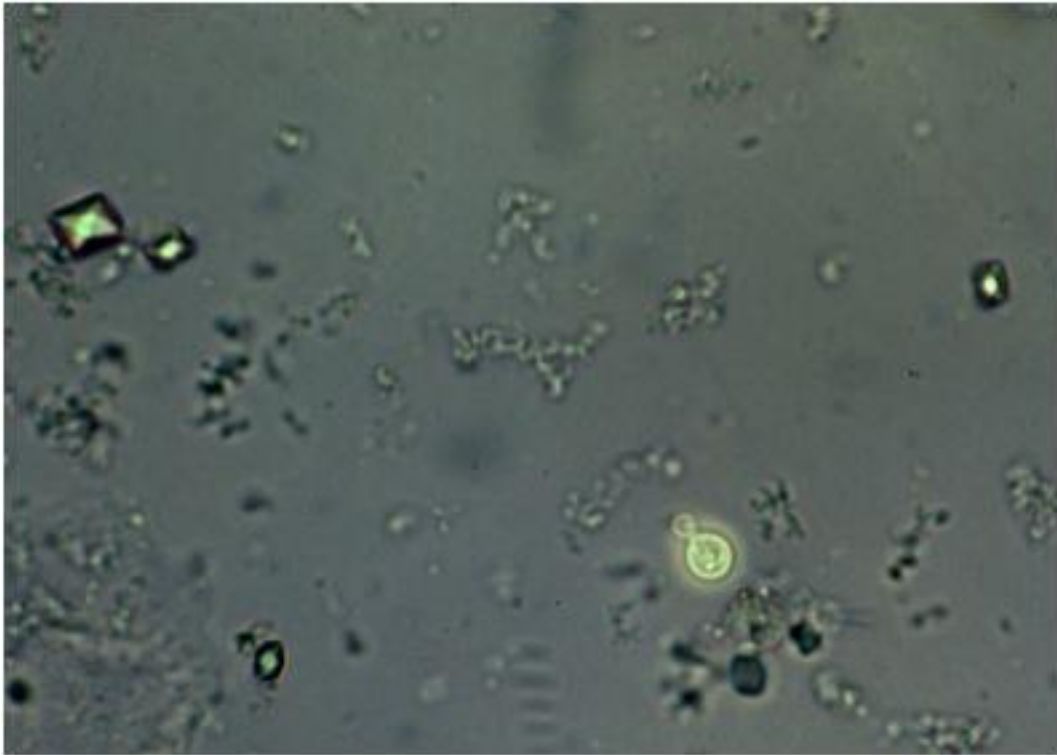


Fig. 2 - Direct examination of urine with nigrosine revealing cryptococci and urine crystals (40x).

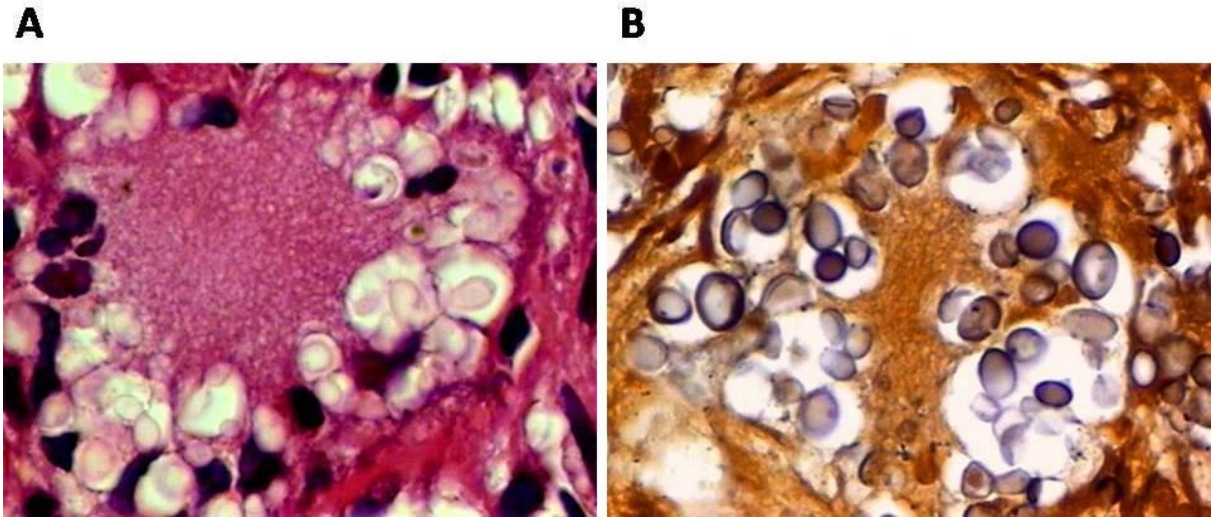


Fig. 3 - Multinucleated giant cell with intracytoplasmic yeasts (HE, 10x) (A). *Cryptococcus* reacts positively with a Fontana-Masson stain for melanin (FM, 10x) (B).

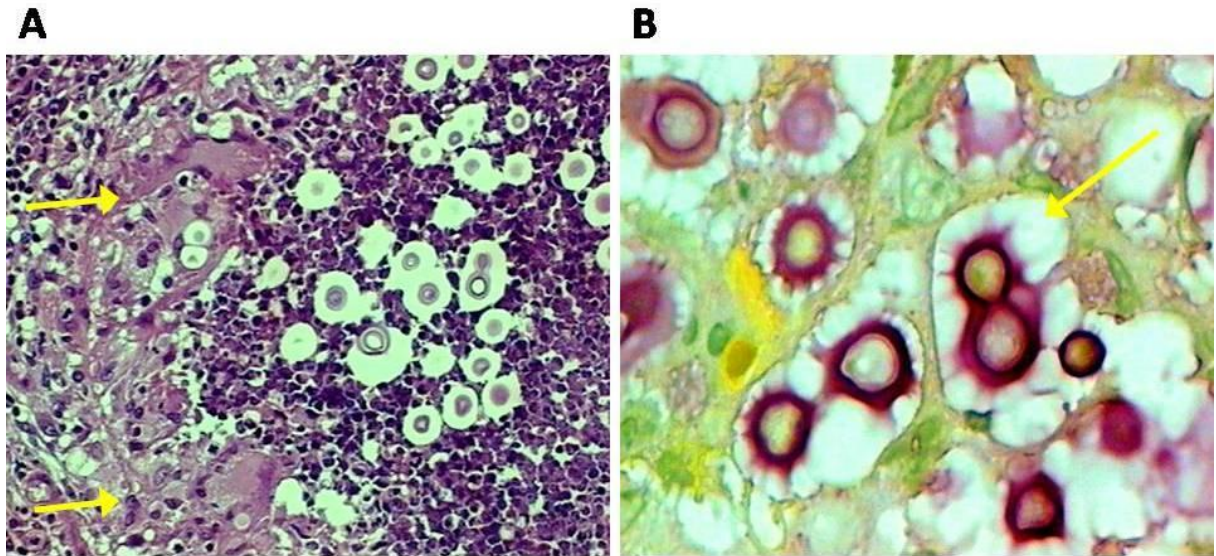


Fig. 4 - Granulomatous inflammation, marginal macrophages and central necrosis with single and budding cryptococci surrounded by optically clear spherical zones (halos) (HE, 10x) (A). Single and budding cryptococci are surrounded by brilliant carminophilic capsule. The capsules are distinctive diagnostic markers and readily detected with mucin stains (MM, 10x) (B).

6 DISCUSSÃO

Os fungos causam infecções sistêmicas, frequentemente fatais nos hospedeiros imunocomprometidos. Receptores de transplante de órgãos sólidos e de medula óssea estão predispostos à infecção fúngica invasiva especialmente por *Candida*, *Aspergillus* e *Cryptococcus* (PATEL & PAYA, 1997).

A incidência global da criptococose em receptores de TOS é aproximadamente 2,8% (0,3-5%) (HUSAIN et al., 2001). Quanto ao órgão transplantado, a incidência média é de 2,4% no transplante hepático, 2% no pulmonar, 3% no cardíaco, e 2,8% no renal (SINGH et al., 2003). A presente casuística mostrou uma incidência de criptococose de 14 casos/1.000 TOS (1,4%) na população de TOS da Santa Casa Complexo Hospitalar no período pós-transplante, proporção semelhante a alguns estudos já publicados (THARAYIL et al., 2003; VILCHEZ et al., 2003), e menor que a incidência relatada por Husain et al. (2001) de 2,8%. Para análise da incidência média da criptococose para cada órgão individualmente, foi utilizado o período de 1999-2009, correspondente aos dados discriminados disponíveis, de 36 casos de criptococose em 2.708 pacientes com TOS. A incidência da criptococose (por 1000 pacientes) foi de 23 (2/85) no transplantado renal e pancreático, 18 (5/271) no pulmonar, 12 (9/745) no hepático e 12 (20/1607) no renal. Diferentemente de Vilchez et al. (2002), que encontrou uma incidência significativamente maior da criptococose no transplantado de coração, houve apenas um caso de criptococose em transplante desse órgão, no período anterior a 1999. A maior incidência foi encontrada nos pacientes com transplante renal e pancreático, seguida dos com transplante pulmonar. Poucos estudos avaliaram a criptococose em pacientes transplantados de pulmão (OOI et al., 1971; KANJ et al., 1996). Concordando com o estudo de Vilchez et al. (2002) e Singh (2003), o transplantado renal obteve a menor

incidência de criptococose, porém entre as séries de transplantados com criptococose, os transplantados de rim são relativamente comuns (VILCHEZ et al., 2002).

Os casos de criptococose no TOS ocorrem principalmente em adultos do gênero masculino (HUSAIN et al., 2001). No atual estudo, 70,4% dos casos ocorreram em pacientes do gênero masculino e a idade média foi de 47,9. Vários estudos relataram a maior prevalência de criptococose em homens, entretanto não existe explicação biológica para tal observação (CASADEVALL et al., 1998).

Os principais sintomas associados ao comprometimento do SNC nos pacientes submetidos a TOS foram febre, cefaléia e status mental alterado (convulsão e confusão mental), conforme já citado (HUSAIN et al., 2001). Portanto, a presença desses sintomas em pacientes com TOS deve levantar suspeita de neurocriptococose, sendo essencial a punção lombar para diagnóstico precoce da micose.

O *Cryptococcus* pode causar doença subaguda ou crônica, comumente com manifestação pulmonar e/ou do SNC, lesões cutâneas ou doença disseminada. Na presente série, o envolvimento mais comum foi do SNC, e a doença disseminada, incluindo casos de neurocriptococose isolada, foi evidenciado na maioria dos pacientes (88,8%), conforme também relatado por Singh et al. (2007).

A pele é sítio comumente envolvido na criptococose e invariavelmente representa doença disseminada. As lesões mimetizam outros problemas dermatológicos, tais como infecções virais, bacterianas ou neoplasia, especialmente no paciente imunodeprimido. Nos pacientes com TOS este acometimento é mais frequente do que nos pacientes

imunocompetentes, entretanto, diferentemente da criptococose pulmonar e no SNC, a criptococose cutânea tem sido relatada apenas em estudo de caso ou série de casos, comprometendo um pequeno número de pacientes (SUN et al., 2010). Os relatos da pele como porta de entrada são raros e controversos, devendo obedecer a critérios mínimos: história de inoculação traumática com subsequente desenvolvimento de lesão cutânea; evidência de que a ferida foi contaminada com o fungo; desenvolvimento de linfangite e linfonodopatia regional; lesões solitárias ou confinadas a uma área localizada; ausência de história ou evidência clínica de micose pulmonar ou sistêmica prévia (O'DORISIO, JASPER, SULLIVAN, 1975; GUPTA et al., 2004). Esses critérios não foram preenchidos pelos nossos casos, que foram classificados como foco de disseminação hematogênica, sinal secundário ou sentinela de doença disseminada (BAUMGARTEN & VALENTINE, 2004). Em decorrência, a pele torna-se um dos principais sítios diagnósticos e de fácil abordagem, como verificamos (SUN et al., 2010). Todos os pacientes submetidos a TOS que apresentam criptococose cutânea e/ou pulmonar devem ser avaliados para envolvimento no SNC (CASADEVALL & PERFECT, 1998).

A criptococose no paciente submetido a TOS geralmente ocorre no período tardio pós-transplante (média de 1,6 anos); entretanto, casos foram relatados desde os primeiros dois dias até 12 anos após o transplante (VILCHEZ et al., 2002; SINGH et al., 2003; SINGH & FORREST, 2009). Na presente casuística, a doença precoce ocorreu em 26 (48,1%) pacientes, sendo que 100% destes pacientes apresentavam doença disseminada. A infecção precoce nos pacientes com TOS sugere exposição intensa ao *Cryptococcus*. Entretanto, doadores de órgãos também são potenciais fontes de patógenos pós-transplantes (KANJ et al., 1996). Vilchez et al. (2002) salienta que como a maioria das doenças por *Cryptococcus* ocorrem no período tardio, seria mais provável que esses casos fossem causados por infecção primária do

que por reativação. Contudo, no presente estudo dois casos ocorreram no imediato período pós-transplante, com diagnóstico da criptococose no segundo e quinto dia após o transplante, respectivamente, indicando que a infecção pode ocorrer como resultado da reativação do fungo após início da terapia imunossupressora ou através do órgão transplantado. Esse dado corrobora os relatos de Ooi et al. (1971) que descreveu um paciente que, após receber o rim de um doador não diagnosticado com criptococose, excretou *Cryptococcus* na urina; e Kanj et al. (1996) que relatou um caso de uma paciente que adquiriu criptococose através do pulmão transplantado. No estudo feito por Saha et al. (2007), 52% dos pacientes adultos transplantados com criptococose haviam tido maior exposição a infecção criptocócica, contribuindo com a hipótese de que a reativação de uma infecção latente pode contribuir significativamente para o desenvolvimento da criptococose em pacientes transplantados.

No atual estudo, mais da metade dos pacientes transplantados de pulmão tiveram apresentação precoce da criptococose (57,2%), concordando com estudo de Husain et al. (2001). Por outro lado, 58,1% dos pacientes transplantados de rim tiveram apresentação tardia da criptococose, conforme relatados por Singh et al. (2003).

Independentemente do momento da infecção, a predileção do *Cryptococcus* pelo SNC torna mandatória uma análise do LCR sempre que num paciente imunodeprimido for identificado *Cryptococcus* fora do SNC, mesmo naqueles pacientes assintomáticos (PERFECT & CASADEVALL, 2002).

O *C. neoformans* é o principal agente etiológico da criptococose no TOS (ALEXANDER, 2005; CHAYAKULKEEREE & PERFECT, 2006; SINGH & FORREST, 2009). Corroborando este achado, nos 54 pacientes estudados, isolamos *C. neoformans* em 38

e *C.gattii* em 3. Autores sugerem que essa última espécie é pouco frequente nos pacientes imunossuprimidos, devido a estar presente predominantemente em regiões tropicais, à exposição ambiental limitada ou, ainda, por uma habilidade reduzida do próprio patógeno de reativar nesse hospedeiro ou de permanecer latente (SORREL, 2001; ALEXANDRE, 2005; CHAYAKULKEEREE et al., 2006).

A tinta da china costuma ser positiva em 50-80% dos pacientes transplantados de órgãos e a pesquisa de antígeno criptocócico no LCR em 100% dos casos de meningite (HUSAIN et al., 2001; WU et al., 2002). Encontramos uma baixa positividade da tinta da china (68,4%), sendo ainda, um exame dependente da experiência do microbiologista. Quanto à prova soromicológica do látex (CRAG), observamos que o CRAG no LCR mostrou-se altamente sensível, detectando 100% dos casos com acometimento do SNC e ainda, detectou mais 6 casos em que o cultivo e/ou direto estavam negativos; nos casos comprovados de fungemia e lesão cutânea, o CRAG no soro teve 100% de positividade e 90% nos casos de meningite. Da mesma forma, Vichez et al. (2002) encontrou alta correlação do CRAG no soro, nos casos com meningite e doença disseminada em TOS. Quanto ao uso do CRAG como uma ferramenta para o acompanhamento e decisão terapêutica, com exceção de um paciente, com doença disseminada, que permaneceu com títulos altíssimos, encontramos uma diminuição na titulação após início da terapia antifúngica, tanto no LCR como no soro, semelhantemente a estudo prévio em pacientes com meningite HIV negativos (LU et al., 2005). É importante ressaltar que existem controvérsias nesse aspecto; estudos com indivíduos HIV positivos não encontraram relação entre a titulação sérica e o início da terapia antifúngica, principalmente quando relacionado com o antígeno sérico (POWDERLY et al., 1994; BROWER et al., 2005).

A sorotipagem foi amplamente utilizada para estudos epidemiológicos de *C.gattii* e *C.neoformans*, mas a falta de kits de sorotipagem comerciais disponíveis e a procura por uma técnica mais fidedigna levou ao aumento no uso de ferramentas moleculares, que conduzirá a novas informações frente a relação parasita-hospedeiro. Identificamos 9 cepas de *C. neoformans* com o genótipo VNI, o mais encontrado no RS (TRILLES et al., 2008), adicionalmente documentamos, pela primeira vez no nosso meio (RS), o VGII, o mesmo genótipo responsável pelo surto de *C. gattii* na ilha de Vancouver, Canadá (GALANIS et al., 2009). No Brasil, o genótipo molecular VGII apresenta 16 vezes maior chance de ocorrer no norte do país (área endêmica), e 10 vezes maior chance de acometer pacientes imunocompetentes (TRILLES et al., 2008; SANTOS et al., 2008); fato que torna único o achado deste genótipo, na presente série, causando criptococose tardia em paciente transplantado de pulmão que nunca saiu da região de Porto Alegre. Dessa forma, sugere-se que o tipo VGII está se espalhando para além da região norte, adaptando-se a novas áreas e causando doença na região sul (TRILLES et al., 2008). Situação semelhante ocorreu no surto na Ilha de Vancouver, em que foi encontrado tal genótipo em zonas temperadas (FYFE et al., 2008; GALANIS et al., 2009).

É importante ter presente a possibilidade de transmissão zoonótica de *C. neoformans*, já documentada por Nosanchuck et al. (2000), em que uma cacatua (Cockatoo) de estimação transmitiu criptococose à sua dona, transplantada renal. Os isolados fúngicos do paciente e da ave tinham perfis bioquímicos idênticos e demonstraram os mesmos padrões de restrição, DNA fingerprint e cariótipo. Além desse estudo comprovado, existem relatos de infecções por exposição ambiental em pacientes submetidos a TOS, como o descrito por Kapoor et al. (1999), que relata meningite criptocócica em três pacientes expostos a excretas de pombos e galinhas. No Brasil, foi comprovada a contaminação de excretas de aves de cativeiro por

elevadas concentrações de *C.neoformans* var. *neoformans* sorotipo A (FILIÚ et al., 2002), sugerindo uma possível transmissão zoonótica.

Inibidores da calcineurina (tacrolimus, ciclosporina e sirolimus) é a terapia suporte para a imunossupressão dos receptores de TOS na nova era. Alguns estudos mostram influências significativas desses imunossupressores sobre diferentes aspectos da criptococose, indicando que tais drogas possam modular a apresentação clínica da criptococose nesse grupo de pacientes. No estudo de Husain et al. (2001) observou-se uma maior prevalência de criptococose nos pacientes submetidos a TOS em uso de tacrolimus (4,5%), em relação à azatioprina (3,4%) ou ciclosporina (2,4%). Além disso, o grupo que utilizou tacrolimus apresentou uma menor prevalência do comprometimento cerebral e maior da pele e osteoarticular. Essa diferença pode estar relacionada ao fato do tacrolimus inibir o crescimento do *Cryptococcus* à temperatura de 37°C (temperatura do SNC) e não a 24°C (temperatura compatível com a da pele e osteoarticular) (ODOM et al., 1997). Adicionalmente, estudos mostraram que os inibidores da calcineurina apresentam potente ação antifúngica *in vitro* contra o *Cryptococcus* (BLANKENSHIP et al., 2005), e efeito sinérgico junto aos antifúngicos (KONTOYIANNIS et al., 2008). Portanto, o fato dos pacientes com uso de tacrolimus apresentarem menor incidência de lesão cerebral, no estudo de HUSAIN et al. (2001), poderia ser explicado pelo tacrolimus penetrar mais efetivamente no SNC, quando comparado com a ciclosporina, possivelmente agindo com potencial ação antifúngica naquele sítio (SINGH et al., 2007). No presente estudo, não foi observada associação significativa entre o uso de tacrolimus e/ou ciclosporina e a manifestação da criptococose.

A mortalidade na criptococose é dependente do grau de comprometimento. No presente estudo, observou-se mortalidade global de 40,7%, dado semelhante a estudos similares (HUSAIN et al., 2001, SINGH et al., 2007), sendo maior na doença disseminada. Entretanto, a mortalidade precoce (<90 dias) de 25,9%, foi superior à encontrada na literatura (SINGH et al., 2007). Quanto às taxas de mortalidade para os pacientes submetidos a TOS, de acordo com o órgão transplantado, foi de 38,7% para transplante renal e 38,5% para transplantados de fígado, dados que concordam com o estudo de Husain et al. (2001). Entretanto, a mortalidade em transplantados de pulmão (57,1%), no presente estudo, foi superior ao estudo de Husain et al. (2001).

Em estudos prévios, foi observado que o uso de inibidores da calcineurina, especialmente com tacrolimus, também está associado ao baixo risco de mortalidade (< 90 dias) na população de pacientes transplantados de órgãos sólidos (SINGH et al., 2007; KONTOYIANNIS et al., 2008). Quando analisamos a mortalidade precoce (< 90 dias), houve uma queda de 25,9% (mortalidade <90 dias nos 54 pacientes) para 20% nos pacientes em uso de tacrolimus, como relatado por Singh et al. (2007), e um aumento para 30,4% nos pacientes em uso de ciclosporina.

O tratamento da infecção invasiva em pacientes submetidos a TOS continua sendo um grande desafio, principalmente devido às reações adversas advindas da interação medicamentosa, e à nefrotoxicidade da anfotericina B. Devido à alta mortalidade dessa infecção nos pacientes submetidos à TOS, a terapêutica com antifúngicos sistêmicos deve ser precocemente iniciada (MORETTI et al., 2008).

No Brasil (**TABELA 7**), dentre as 13 publicações (12 artigos e uma dissertação de mestrado), que reúnem um total de 1896 transplantados, foram encontrados 162 casos de criptococose (8,5%). Com exceção de um caso - referente a um transplante de pulmão - todos eram de pacientes submetidos a transplante renal. A taxa de mortalidade encontrada variou de 41% a 62,5%. As terapias imunossupressoras utilizadas no período pós-transplante incluíam a azatioprina, ciclosporina, tacrolimus e a prednisona, sendo a prednisona a mais administrada nos pacientes. Para o tratamento da criptococose, a anfotericina B, associada ou não a 5-fluorocitosina, foi o antifúngico mais utilizado. Já no tratamento de manutenção ou profilático da infecção, a droga usada foi o fluconazol. A criptococose em TOS no Brasil se restringiu a relatos e pequenas séries de casos, sendo que em apenas três casos foi identificada a espécie, dois na presente série. Como demonstraram Pappalardo & Melhem (2003), em revisão recente da criptococose no Brasil, em que não houve referência da micose no transplantado, fica claro o descuido sobre o tema em nosso meio.

Para concluir, os dados desse estudo mostram que a criptococose se mantém como uma complicação crucial nos pacientes submetidos a TOS. Esses dados consolidam algumas características importantes da criptococose nesse grupo específicos de pacientes: a apresentação tardia da doença no período pós-transplante; predomínio de *C. neoformans*; relevância do método sorológico como teste de vigilância para a triagem precoce dos casos; apresentação frequente de formas disseminadas; influência dos inibidores de calcineurina na evolução dos pacientes e alta taxa de mortalidade. Adicionalmente, a separação das espécies no TOS, torna-se essencial, uma vez que a criptococose por *C. gattii* e *C. neoformans* são doenças diferentes. Conforme relatado, ainda serão necessários outros estudos para finalmente definir a real diferença entre tacrolimus e ciclosporina, e suas atividades *in vivo*, frente a criptococose.

Tabela 7– Revisão da literatura brasileira dos casos de criptococose em transplantados de órgãos sólidos

Referência: autor, ano	Casos ^b	Tx	Localização (n)	Etiologia			CRAG	Observação
				C.	C. n	C. g		
FERRAZ, 1976	1	R	Disseminada	1	-	-	-	Relato de caso, achado de autópsia
NOBREGA, 1979	7	R	SNC	17	-	-	-	Avaliação terapêutica de 18 casos de criptococose
NOBREGA, 1988	17	R	SNC	18	-	-	-	Anfotericina B em 35 pacientes com neurocriptococose
FIORILLO, 1990	8	R	SNC	8	-	-	-	Meningite por <i>Cryptococcus</i> em 17 casos
CANO, 1990	24	R	SNC	24	-	-	LCR +	Detecção de antígeno em 160 amostras de liquor
LIVRAMENTO, 1992	22	R	SNC	22	-	-	LCR +	Análise do LCR de 135 pacientes com criptococose
SAMPAIO, 1992	20	R	ND	20	-	-	-	Estudo do efeito protetor da ciclosporina em 1168 transplantados renais
OLIVEIRA NETO, 1993	3	R	SNC	3	-	-	LCR+	Revisão da literatura brasileira (1941-1992) totalizando 308 casos de criptococose
DELFINO, 1994	10	R	Disseminada e SNC	10	-	-	-	Avaliar casos de micose profunda em 502 transplantados renais
REIS, 1995	8	R	ND	8	-	-	-	Estudo de 102 autópsias de transplantados renais
PASQUALOTTO, 2004 ^a	1	P	Disseminada	1	0	1	LCR +	Avaliar 28 casos de criptococemia
PASQUALOTTO, 2005 ^a	1	R	Disseminada	1	0	1	Soro +	Relato de caso de celulite por <i>Cryptococcus neoformans</i>
SILVA, 2007	40	R	Disseminada e SNC	22	22	1		Avaliar criptococose em transplantados renais

Legenda: Tx, transplante; R, renal; P, pulmonar; ND, não disponível; C., *Cryptococcus*; C.n, *C. neoformans*; C.g, *C. gattii*.

^a Presente série ; ^b Casos de criptococose no TOS

Medidas Preventivas

A alta mortalidade associada à criptococose nos pacientes com TOS deve encorajar o desenvolvimento de uma regra clínica preditora, ajudando a identificar pacientes de alto risco e a guiar preventiva e efetivamente o monitoramento desses (AKAMATSU et al., 2005):

- Recomenda-se a pacientes transplantados de órgãos evitarem contato com pássaros de estimação ou exercer precauções específicas ao manipulá-los;
- Sugere-se que o CRAG deva ser usado como rotina em pacientes pré-transplante, procurando possível infecção quiescente, bem como no doador.

7 CONCLUSÕES

- Nos últimos 28 anos foram diagnosticados 54 casos de criptococose em pacientes com TOS. A micose predominou em homens adultos transplantados renais, ressaltando as manifestações neurológicas no período tardio pós-transplante (mais de 12 meses);
- O uso de inibidores da calcineurina (tacrolimus e/ou ciclosporina), como regime de imunossupressão, não influenciou na manifestação clínica da micose. Entretanto, pacientes com uso de tacrolimus tiveram uma menor taxa de mortalidade (< 90 dias), enquanto os que usaram ciclosporina tiveram uma aumento nessa taxa;
- A criptococose no TOS é predominantemente causada por *C. neoformans*; *C. gattii* foi excepcionalmente o agente etiológico, tendo sido encontrado pela primeira vez em transplantados pulmonares;
- O perfil molecular das cepas disponíveis nos pacientes com TOS foram *C. neoformans* VNI, e *C. gattii* VGII, sendo o último, achado inédito em nosso meio;
- No Brasil, o relato da criptococose no TOS ficou limitada ao transplante renal, praticamente sem caracterização etiológica quanto à espécie fúngica; as publicações ficaram restritas a relatos de casos e raríssimas série de casos.

8 PERSPECTIVAS

Estão em andamento em nossa linha de pesquisa sobre criptococose: estudos da casuística acumulada (950 casos), diferenciando *C. neoformans* de *C. gattii*; publicação da maior série de criptococose por *C. gattii* do Brasil, dando ênfase para os casos inéditos na literatura em transplantados pulmonares; publicação de uma série de casos de criptococose pleural, compreendendo uma revisão comparativa com derrame pleural por outras etiologias fúngicas; continuação da análise genotípica molecular dos agentes da criptococose diagnosticados na Santa Casa e teste de virulência para os *C. gattii* VGII. Começaremos por publicar a essência dos resultados obtidos nessa tese de doutorado.

9 REFERÊNCIAS

ABTO - Associação Brasileira de Transplante de Órgãos. Registro Brasileiro de transplantes. Ano XV, N° 4. 2009.

Ascioglu S, Rex JH, Bennet JE, Billie J, Crokesert F, Denning DW et al. Defining opportunistic invasive fungal infections in immunocompromised patients with cancer and hematopoietic stem cell transplants: an international consensus. Clin Infect Dis. 2002;34:7-14.

Akamatsu N, Sugawara Y, Nakajima J, Kishi Y, Kanero J, Makuuchi M. Cryptococcosis after living donor liver transplantation: report of three cases. Transpl Infect Dis. 2005;7:26-9.

Alexander BD. Editorial. Cryptococcosis after solid organ transplantation. Transpl Infect Dis. 2005;7:1-3.

Baumgarten KL, Valentine VG. Primary cutaneous cryptococcosis in a lung transplant recipient. South Med J. 2004;97:692-5.

Bennett JE, Kwon-Chung KJ, Howard DH. Epidemiologic differences among serotypes of *Cryptococcus neoformans*. Am J Epidemiol. 1977;105:502-506.

Blankenship JR, Singh N, Alexander BD, Heitman J. *Cryptococcus neoformans* isolates from transplant recipients are not selected for resistance to calcineurin inhibitors by current immunosuppressive regimens. *J Clin Microbiol.* 2005;43:464-7.

Brouwer AE, Teparrukkul P, Pinrapharon S, Larsen RA, Chierakul, Peacock S, Day N, white NJ, Harrison TS. Baseline correlation and comparative kinetics of cerebrospinal fluid colony forming unit counts and antigen titers in cryptococcal meningitis. *J Infect Dis.* 2005;192:681-4.

Cano MI, Livramento JA. Coagglutination test (COA) for *Cryptococcus neoformans* circulating antigen detection in cerebral spinal fluid (CSF). *Rev Inst Med Trop S Paulo.* 1990;32:456-60.

Casadevall A, Perfect JR. *Cryptococcus neoformans*, 1st ed. Washington, DC:American society for Microbiology Press, 1998.

Capone D, Gonçalves AJR, Andrade EM, Peyneau A, Wanke B, Montessi J, et al. Criptococose pulmonar por *Cryptococcus neoformans* não capsulado. *JBM.* 1986;50:67-70.

Chang WC, Tzao C, Hsu HH, Lee SC, Huang KL, Tung HJ, Chen CY. Pulmonary cryptococcosis: comparison of clinical and radiographic characteristics in immunocompetent and immunocompromised patients. *Chest.* 2006;129:333-40.

Chayakulkeeree M, Perfect JR. Cryptococcosis. *Infect Dis Clin North Am.* 2006;20:507-44.

Chen S, Sorrell T, Nimmo G, Speed B, Currie B, Ellis D, et al. Epidemiology and host- and variety-dependent characteristics of infection due to *Cryptococcus neoformans* in Australia and New Zealand. Australasian Cryptococcal Study Group. *Clin Infect Dis.* 2000;31:499-508.

Cohen J. The pathogenesis of cryptococcosis. *J Infect.* 1982;5:109-16.

Cohen J, Perfect JR, Durack DT. Cryptococcosis and the basidiospore. *Lancet.* 1982;1:1301.

Correa MP, Oliveira EC, Duarte RR, Pardal PP, Oliveira FM, Severo LC. Cryptococcosis in children in the State of Pará, Brazil. *Rev Soc Bras Med Trop.* 1999;32:505-8.

Davies SF. Diagnosis of pulmonary fungal infections. *Semin Respir Infect.* 1988;3:162-71.

Darze C, Lucena R, Gomes I, Melo A. The Clinical laboratory characteristics of 104 cases of cryptococcal meningoencephalitis. *Rev Soc Bras Med Trop.* 2000;33:21-6.

Delfino VDA, Matni AM, Gordan PA, Mocelin AJ. Micoses profundas em transplantados renais: indicação de alerta clínico / Deep mycosis in kidney transplantation: indication of alert clinic. *J Bras Nefrol.* 1994;16:143-8.

Delgado AC, Taguchi H, Mikami Y, Myiaj M, Vilares MC, Moretti ML. Human cryptococcosis: relationship of environmental and clinical strains of *Cryptococcus neoformans* var. *neoformans* from urban and rural areas. *Mycopathologia.* 2005;159:7-11.

Dromer F, Mathoulin S, Dupont B, Laporte A. Epidemiology of cryptococcosis in France: a 9-year survey (1985-1993). French Cryptococcosis Study Group. *Clin Infect Dis.* 1996;23:82-90.

Dromer F, Mathoulin-Pelissier S, Fontanet A, Ronin O, Dupont B, Lortholary O, french cryptococcosis study group. Epidemiology of HIV-associated cryptococcosis in France (1985-2001): comparison of the pre- and post-HAART eras. *AIDS.* 2004;18:555-62.

Dromer F, Mathoulin-Pelissier, Launay O, Lortholary O. Determinants of disease presentation and outcome during cryptococcosis: The Crypto A/D Study. *PLoS Med.* 2007;4:1-12.

Filiú WF, Wanke B, Agüenta SM, Vilela VO, Macedo RC, Lazéra M. Cativeiro de aves como fonte de *Cryptococcus neoformans* na cidade de Campo Grande, Mato Grosso do Sul, Brasil. *Rev Soc Bras Med Trop.* 2002;35:591-5.

Franzot SP, Salkin IF, Casadevall A. *Cryptococcus neoformans* var. *grubii*: separate varietal status for *Cryptococcus neoformans* serotype A isolates. J Clin Microbiol. 1999;37: 838-40.

Ferraz AS, Martins ACP, Becker PFL, Marques MMA, Suaid HJ, Ciconelli AJ. Disseminated cryptococcosis (torulosis) following renal transplantation. Rev Inst Med Trop S Paulo. 1976;18:120-7.

Fiorillo AM, Lima RHP, Martines R, Levy CE, Takayanagui OM, Neto JB. *Cryptococcus* meningitis: clinical course, development and histopathologic aspects depending on the predisposing factors. Rev Soc Bras Med Trop. 1990;23:19-25.

Friedman GD, Jeffrey FW, Udaltsova NV, Hurley LB. Cryptococcosis: the 1981-2000 epidemic. Mycoses. 2005;48:122-5.

Fyfe M, MacDougall L, Rommey M, Starr M, Pearce M, Mak S et al. *Cryptococcus gattii* infections on Vancouver Island, British Columbia, Canada: emergence of a tropical fungus in a temperate environment. Can Commun Dis Rep. 2008;34:1-12.

Galanis E, Hoang L, Kibsey P, Morshed M, Philips P. Clinical presentation, diagnosis and management of *Cryptococcus gattii* cases: lessons learned from British Columbia. Can J Infect Dis Med Microbiol. 2009;20:23-8.

Garau M, Del Palacio A. *Cryptococcus neoformans* arthritis in a renal transplant recipient. Rev Iberoam Micol. 2002;19:186-9.

Gloster HM, Swerlick RA, Solomon AR. Cryptococcal cellulitis in a diabetic, kidney transplant patient. J Am Acad Dermatol. 1994;30:1025-6.

Gupta RK, Khan ZU, Nampoory MR, Mikhail MM, Johny KV. Cutaneous cryptococcosis in a diabetic renal transplant recipient. J Med Microbiol. 2004;5:445-9.

Hage CA, Wood KL, Winer-Muram HT, Wilson SJ, Sarosi G, Knox KS. Pulmonary cryptococcosis after initiation of anti-tumor necrosis factor-alpha therapy. Chest. 2003;124: 2395-7.

Hajjeh RA, Conn LA, Stephens DS, Baughman W, Hamil R, Graviss E, et al. Cryptococcosis: population-based multistate active surveillance and risk factors in human immunodeficiency virus-infected persons. Cryptococcal Active Surveillance Group. J Infect Dis. 1999;179:449-554.

Husain S, Wagener MM, Singh N. *Cryptococcus neoformans* infection in organ transplant recipients: variables influencing clinical characteristics and outcome. Emerg Infect Dis. 2001;7:375-81.

Jenney A, Pandithage K, Fisher DA, Currie BJ. *Cryptococcus* infection in tropical Australia. J Clin Microbiol. 2004;42:3865-8.

Kanji SS, Welty-Wolf K, Madden J, Tapson V, Baz MA, Davis RD, Perfect JR. Fungal infections in lung and heart-lung transplant recipients. Report of 9 cases and review of the literature. *Medicine*. 1996;75:142-56.

Kapoor A, Flechner SM, O'Malley K, Paolone D, File TM, Cutrona AF. Cryptococcal meningitis in renal transplant patients associated with environmental exposure. *Transpl Infect Dis*. 1999;7:213-7.

Kauffman CA, Bergman AG, Severance PJ, McClatchey KD. Detection of cryptococcal antigen. Comparison of two latex agglutination tests. *Am J Clin Pathol*. 1981;75:106-109.

Kontoyiannis DP, Lewis RE, Alexander BD, Lortholary O, Dromer F, Gupta KL et al. Calcineurin inhibitor agents interact synergistically with antifungal agents in vitro against *Cryptococcus neoformans* isolates: correlation with outcome in solid organ transplant recipients with cryptococcosis. *Antimicrob agents chemother*. 2008;52:735-8.

Kwon-Chung KJ, Bennet JE. Cryptococcosis. In: *Medical Mycology*. Philadelphia: Lea & Febiger; 1992. Chap.16, p. 397-446.

Kwon-chung KJ, Bennett JE, Rhodes JC. Taxonomic studies on *Filobasidiella* species and their anamorphs. *Antonie Van Leeuwenhoek*. 1982;48:25-38.

Kwon-chung KJ, Boekhout T, Fell JW, Diaz M. (1557) Proposal to conserve the name *Cryptococcus gattii* against *C. hondurianus* and *C. bacillisporus* (Basidiomycota, Hymenomycetes, Tremellomyceidae). TAXON. 2002;51:804-6.

Kwon-Chung KJ, Kozel TR, Edman JC, Polacheck I, Ellis D, Shinoda T, Dromer F. Recent advances in biology and immunology of *Cryptococcus neoformans*. J Med Vet Mycol. 1992.1:133-42.

Littman ML, Schneierson SS. *Cryptococcus neoformans* in pigeon excreta in New York City. Am J Hyg. 1959;69:49-59.

Livramento JA, Machado LR, Nobrega JPS, Gomes HR, Vianna LS, Spina-França A. CSF in 85 patients with AIDS and CNS cryptococcosis. Arq Neuro-psiquiat (S Paulo). 1992;50:491-6.

Lu H, Zhou Y, Yin Y, Pan X, Weng X. Cryptococcal antigen test revisited: significance for cryptococcal meningitis therapy monitoring in a tertiary chinese hospital. J Clin Microbiol. 2005;43:2989-90.

Lui G, Lee N, Ip M, Choi KW, Tso YK, Lam E et al. Cryptococcosis in apparently immunocompetent patients. QJM. 2006;99:143-51.

Meyer W, Castañeda A, Jackson S, Huynh M, Castañeda E. Molecular typing of IberoAmerican *Cryptococcus neoformans* isolates. IberoAmerica cryptococcus Study group. Emerg Infect Dis. 2003;9:189-95.

Mirza SA, Phelan M, Rimland D, Graviss E, Hamill R, Brandt ME, et al. The changing epidemiology of cryptococcosis: an update from population-based active surveillance in 2 large metropolitan areas, 1992-2000. *Clin Infect Dis*. 2003;36:789-94.

Mitchell TG, Perfect JR. Cryptococcosis in the era of AIDS - 100 years after the discovery of *Cryptococcus neoformans*. *Clin Microbiol Rev*. 1995;8:515-548.

Moretti ML, Resende MR, Lazéra MS, Colombo AL, Shikanay-Yasuda MA, et al. Consenso em criptococose. *Rev Soc Bras Med Trop*. 2008;41:524-44.

Murakawa GJ, Kerschman R, Berger T. cutaneous *Cryptococcus* infection and AIDS. Report of 12 cases and review of the literature. *Arch Dermatol*. 1996;132:545-8.

Nadrous HF, Antonios VS, Terrell CL, Ryu JH. Pulmonary cryptococcosis in nonimmunocompromised patients. *Chest*. 2003;124:2049-51.

Ng WF, Path MRC, Loo KT. Cutaneous Cryptococcosis-primary versus secondary disease. *Am J Dermatopathol*. 1993;15:372-7.

Nishikawa MM, Lazera MS, Barbosa GG, Trilles L, Balassiano BR, Macedo RC, et al. Serotyping of 467 *Cryptococcus neoformans* isolates from clinical and

environmental sources in Brazil: analysis of host and regional patterns. *J Clin Microbiol.* 2003;41:73-77.

Nobrega JPS. Amphotericin B in the treatment of neurocryptococcosis in patients subjected to renal transplantation. *Arq Neuro-psiquiat (S Paulo).* 1988;46:117-126.

Nobrega JPS, Livramento JA, Machado LR, Spina-França A. Cryptococcosis of the central nervous system: evaluation of amphotericin-B, 5-fluorocytosine and miconazole therapy in 18 cases. *Arq Neuro-psiquiat (S. Paulo).* 1979;37:28-33.

Nosanshuck JD, Shoham S, Fries BC, Shapiro DS, Levitz SM, Casadevall A. Evidence of zoonotic transmission of *Cryptococcus neoformans* from a pet cockatoo to an immunocompromised patient. *Ann Intern Med.* 2000;132:205-8.

Odom A, Muir S, Lim E, Toffaletti DL, Perfect J, Heitman J. Calcineurin is required for virulence of *Cryptococcus neoformans*. *Embo J.* 1997;16:2576-89.

O'Dorisio T, Jasper DA, Sullivan J. A cutaneous manifestation of untreated disseminated histoplasmosis. *Chest.* 1975;67:616-8.

Oliveira Netto IC, Machado CC, Wagner MB, Severo LC. Meio século de Criptococose no Brasil: revisão de 308 casos (1941-1992). *Âmbito Hospitalar.* 1993.

Ooi B, Chen TM, Lim CH, Khoo OT, Chan KT. Survival of a patient transplanted with a kidney infected with *Cryptococcus neoformans*. *Transplantation*. 1971;11:428-9.

Pappas PG, Alexander BD, Andes DR, Hadley S, Kauffman CA, Freifeld A et al. Invasive fungal infections among organ transplant recipients: results of the Transplant-associated infection surveillance network (TRANSNET). *Clin Infect Dis*. 2010;50:1101-11.

Pappas PG, Perfect JR, Cloud GA, Larsen RA, Pankey GA, Lancaster DJ, et al. Cryptococcosis in human immunodeficiency virus-negative patients in the era of effective azole therapy. *Clin Infect Dis*. 2001;33:690-9.

Pappalardo MCSM, Melhem MSC. Cryptococcosis: a review of the Brazilian experience for the disease. *Rev Inst Med Trop Sao Paulo*. 2003;45: 299-305.

Pasqualotto AC, Bittar AEN, Quadros M, Severo LC. Cryptococcal cellulitis in a renal transplant patient. *Nephrol Dial Transplant*. 2005;20:2007-8.

Pasqualotto AC, Severo CB, Oliveira FM, Severo LC. Cryptococemia. An analysis of 28 cases with emphasis on the clinical outcome and its etiologic agent. *Rev Iberoam Micol*. 2004;21:143-6.

Patel R, Paya CV. Infections in solid-organ transplant recipients. *Clin Microbiol Rev*. 1997;86-124.

Paya CV. Fungal infections in solid-organ transplantation. *Clin Infect Dis.* 1993;16:677-88.

Perfect JR, Casadevall A. Cryptococcosis. *Infect Dis Clin North Am.* 2002;16:837-74.

Perfect JR, Marr KA, Walsh TJ, Greenberg RN, DuPont B, de la Torre-Cisneros J et al. Voriconazole treatment for less common, emerging or refractory fungal infections. *Clin Infect dis.* 2003;36:1122-31.

Perfect JR, Willian ED, Dromer F, Goldman DL, Graybill JR, Hamill RJ, et al. Clinical practice guidelines for the management of cryptococcal disease: 2010 update by the infectious diseases society of America. *Clin Infect Dis.* 2010;50:291-322.

Powderly WG, Cloud GA, Dismukes WE, Saag MS. Measurement of Cryptococcal antigen in serum and cerebrospinal fluid: value in the management of AIDS-associated cryptococcal meningitis. *Clin Infect Dis.* 1994;18:369-80.

Reis MA, Costa RS, Ferraz AS. Causes of death in renal transplant recipients: a study of 102 autopsies from 1968 to 1991. *J Royal Soc Med.* 1995;88:24-7.

Rozembaum R, Gonçalves AJ. Clinical epidemiological study of 171 cases of cryptococcosis. *Clin Infect Dis.* 1994;18:369-80.

Saha DC, Goldaman DL, Shao X, Casadevall A, Husain S, Limaye AP, et al. Serologic evidence for reactivation of Cryptococcosis in Solid-organ transplant recipients. *Clin Vac Immunol*. 2007;14:1550-4.

Sampaio M, Lanhez LE, Sabbaga E. Protective effect of cyclosporine in human renal posttransplant cryptococcosis. *Transplant Proc*. 1992;24:3091.

Santos WRA, Meyer W, Wanke B, Costa SPSE, Triles L, Nascimento JLM et al. Primary endemic Cryptococcosis gattii by molecular type VGII in the state of Pará, Brazil. *Mem Inst Oswaldo Cruz*. 2008;103:813-8.

Severo CB, Xavier MO, Gazzoni AF, Severo LC. Cryptococcosis in children. *Paediat Resp Rev*. 2009;10:1666-71.

Severo, LC. Criptococose: duas doenças? [Tese de Livre –Docência]. Porto Alegre: FFMPA; 1993.

Severo LC, Londero AT, Martins SC, Reolon M, Geyer RG. Provável criptococose pulmonar causada por *Cryptococcus neoformans* não-capsulado. *Rev Inst Med Trop Sao Paulo*. 1981;32:283-6.

Severo LC, Oliveira FM, Londero AT. Cryptococcosis due to *Cryptococcus neoformans* var. *gattii* in Brazilian patients with AIDS. Report of three cases. *Rev Iberoam Micol*. 1999;16:152-154.

Silva VP. Criptococose em pacientes submetidos a transplante renal. [Dissertação]. São Paulo: Universidade Federal de São Paulo, Escola Paulista de Medicina; 2007.

Singh N. Fungal infections in the recipients of solid organ transplantation. *Infect Dis Clin N Am*. 2003;17:113-34.

Singh N, Alexander BD, Lortholary O, Dromer F, Gupta KL, John GT, et al. *Cryptococcus neoformans* in organ transplant recipients: impact of calcineurin-inhibitor agents on mortality. *J Infect Dis*. 2007;195:756-64.

Singh N, Alexander BD, Lortholary O, Dromer F, Gupta KL, John GT, et al. Pulmonary cryptococcosis in solid organ transplant recipients: clinical relevance of serum cryptococcal antigen. *Clin Infect Dis*. 2008a;46:e12-8.

Singh N, Dromer F, Perfect JR, Lortholary O. Cryptococcosis in solid organ transplant recipients: current State-of-the-science. *Clin Infect Dis*. 2008b;47:1321-7.

Singh N, Forrest G. Cryptococcosis in solid organ transplant recipients. *Am J Transplant*. 2009;9:S192-8.

Singh N, Rihs JD, Gayowski T, Yu VL. Cutaneous cryptococcosis mimicking bacterial cellulitis in a liver transplant recipient: case report and review in solid organ transplant recipients. *Clin Transplant*. 1994;8:365-8.

Soares MC, Paula CR, Dias AL, Caseiro MM, Costa SO. Environmental strains of *Cryptococcus neoformans* variety *grubii* in the city of Santos, SP, Brazil. *Rev Inst Med Trop Sao Paulo*. 2005;47:31-36.

Sorrel TC. *Cryptococcus neoformans* variety *gattii*. *Medical Mycology*. 2001;39:155-68.

Sorrel TC, Chen SC, Ruma P, Meyer W, Pfeiffer TJ, Ellis DH, et al. Concordance of clinical and environmental isolates of *Cryptococcus neoformans* var. *gattii* by random amplification of polymorphic DNA analysis and PCR fingerprinting. *J Clin Microbiol*. 1996;34:1253-60.

Speed B, Dunt D. Clinical and host differences between infections with the two varieties of *Cryptococcus neoformans*. *Clin Infect Dis*. 1995;21:28-34.

Subramanian S, Mathai D. Clinical manifestation and management of cryptococcal infection. *JPGM*. 2005;51:21-26.

Su CT, Chen LK, Tsai YF, Kuo CJ, Lu CL, Chen HY. Disseminated cryptococcosis with pulmonary and marrow involvement mimicking radiological features of malignancy. *J Chin Med Assoc*. 2004;67:89-92.

Sun HY, Alexander BD, Lortholary O, Dromer F, Forrest GN, Lyon GM et al. Cutaneous cryptococcosis in solid organ transplant recipients. *Medical Mycology*. 2010;1:1-7.

Tharayil JG, Shankar V, Talaulikar G, Mathews MS, Abraham AM, Punnakuzhathil TP et al. Epidemiology of systemic mycoses among renal-transplant recipients in India. *Transplantation*. 2003;75:1544-51.

Trilles L, Lazéra MS, Wanke B, Oliveira RV, Barbosa GG, Nishikawa MM et al. Regional pattern of the molecular types of *Cryptococcus neoformans* and *Cryptococcus gattii* in Brazil. *Mem Inst Oswaldo Cruz*. 2008;103:455-62.

Vilchez RA, Fung J, Kusne S. Cryptococcosis in organ transplant recipients: an overview. *Am J Transpl*. 2002;2:575-80.

Vilchez RA, Sapiro R, Mccurry K, Kormos R, Abu-Elmagd K, Fung J et al. Longitudinal study of cryptococcosis in adult solid-organ transplant recipients. *Transpl Int*. 2003;16:336-40.

Williamson JD, Silverman JF, Mallak CT, Chistie JD. Atypical cytomorphologic appearance of *Cryptococcus neoformans*. A report of five cases. *Acta Cytologica*. 1995;40:363-70.

Wu G, Vilchez RA, Eidelman B, Fung J, Kormos R, Kusne S. Cryptococcal meningitis: an analysis among 5,521 consecutive organ transplant recipients. *Transpl Infect Dis*. 2002;4:183-8.

Zimmer BL, Hempel HO, Goodman NL. Pathogenicity of basidiospores of *Filobasidiella neoformans*. *Mycopathologia*. 1984;85:149-53.

10 APÊNDICES

Apêndice A - Ficha para colheita de dados dos pacientes transplantados de órgão sólidos incluídos no estudo

Dados de identificação

Nome: Registro.....
Data internação:..... Idade:..... Sexo: () M () F
Hospital..... Nº caso:.....

Condições predisponentes

HIV () Sim () Não () Não informado
Diabete melito () Sim () Não () Não informado
Drogas imunossupressoras () Sim () Não () Não informado
Neutropênico () Sim () Não () Não informado
Neoplasia () Sim () Não Qual:.....
Transplante () Sim () Não Qual:..... Tempo:.....
Nenhuma: () Sim () Não
Outros: Qual:.....

Manifestações clínicas

Motivo internação:.....

Neurológicas () Sim () Não () Não informado Quais:.....
Pulmonares () Sim () Não () Não informado
Sistêmicas () Sim () Não () Não informado

Cutâneas Sim Não Não informado Local:.....

Ósseas Sim Não Não informado

Assintomático Sim Não Não informado

Localização das lesões

SNC Sim Não Não informado

Rim Sim Não Não informado

Pulmão Sim Não Não informado

Pele Sim Não Não informado

Fígado Sim Não Não informado

Outros Sim Não Não informado

Avaliação dos casos de criptococose:

Espécime clínico:

Escarro: Sim Não

Exame direto: Positivo Negativo

Cultivo: Positivo Negativo

Urina: Sim Não

Exame direto: Positivo Negativo

Cultivo: Positivo Negativo

Lavado brônquico: Sim Não

Exame direto: Positivo Negativo

Cultivo: Positivo Negativo

Sangue: Sim Não

Cultivo: Positivo Negativo

Liquor : Sim Não

Exame direto: Positivo Negativo

Cultivo: Positivo Negativo

Biópsia: Sim Não Qual.....

Exame direto: Positivo Negativo

Cultivo: Positivo Negativo

Outro: : Sim Não Qual.....

Exame direto: Positivo Negativo

Cultivo: Positivo Negativo

Diagnóstico sorológico: Soro Sim Não Título:.....

Liquor Sim Não Título:.....

Urina Sim Não Título:.....

Diagnóstico histopatológico: Sim Não Qual (is):.....

Achados radiológicos: Sim Não

Características:.....

.....

Co-infecção: Sim Não Agente (s):.....

Terapia antifúngica:

Fluconazol Sim Não Não informado Há quanto tempo:.....

Anfotericina B Sim Não Não informado Há quanto tempo:.....

Itraconazol Sim Não Não informado Há quanto tempo:.....

Cirurgia Sim Não Não informado

Outros

Evolução

Alta hospitalar Data:..... Duração internação:.....

Óbito Data:.....

Complicações

Qual(is):.....

Apêndice B – Publicações não relacionados com o tema da tese

Severo CB, Guazzelli LS, Severo LC. Zigomicose. J Bras Pneumol. 2010;36:134-41.

Severo CB, Guazzelli LS, Severo LC. Diagnóstico de zigomicose. Pão como meio de cultivo. Âmbito Hospitalar. 2009;194:44-8.

Severo CB, Severo LC, Fischer GB. Editorial. Paediat Resp Rev. 2009;10:159-60.

Fischer GB; Mocelin H, Severo CB, Oliveira FM, Xavier MO , Severo LC. Histoplasmosis in children. Paediat Resp Rev. 2009;10:172-7.

Guazzelli LS, Unis G, Xavier MO, Severo CB, Picon PD, Severo LC. Fungus ball in HIV – infected patients. Rev Inst Med Trop S Paulo. 2009;51:345-8.

Gazzoni AF, Severo CB, Salles EF, Severo LC. Histopathology, serology and cultures in the diagnosis of criptococcosis. Rev Inst Med Trop S Paulo. 2009;51:255-9.

Gazzoni AF, Severo CB, Barra MB, Pasqualotto AC , Severo LC. Atypical morphology and uncommon location of cryptococcosis: a histopathologic study using special histochemical techniques. Mycopathologia. 2009;167:197-202.

Xavier MO, Pasqualotto AC, Sales MPU, Severo CB, Camargo JJ, Severo LC. Invasive pulmonary aspergillosis due to a mixed *Aspergillus flavus* and *Aspergillus fumigatus*. Rev Iberoam Micol. 2008;25:176-8.

Severo CB, Severo LC. *Pneumocystis jirovecii*. IN De CARLI, G (Ed). Parasitologia clínica. Seleção e uso de métodos e técnicas de laboratório para o diagnóstico. São Paulo, Atheneu, 2007, cap. 39, p. 701-708.

Chedid MBF, Chedid MF, Porto NS, Severo CB, Severo LC. Nocardial infections: report 22. Rev Inst Med Trop S Paulo. 2007;49:239-46.

Oliveira FM, Fernandes SS, Guazzelli LS, Severo CB, Severo LC. *Histoplasma capsulatum* fungemia in patients with acquired immunodeficiency syndrome: detection by lysis-centrifugation blood-culturing technique. Rev Inst Med Trop S Paulo. 2007;49:135-8.

Severo CB, Guazzelli LS, Severo LC. Infecções fúngicas em pacientes com Aids. Infecto Atual. 2006; 39:3844.

Severo CB, Oliveira FM, Cunha L, Cantarelli VV, Severo LC. Disseminated nocardiosis due to *Nocardia farcinica*: diagnosis by thyroid abscess culture. Rev Inst Trop S Paulo. 2005; 47:355-8.

Pasqualotto AC, Severo CB, Oliveira FM, Severo LC. Cryptocococemia. Analysis of 28 cases, with emphasizing the clinical outcome and its etiologic agent. Rev Iberoam Micol. 2004;21:143-6.

Livros Grátis

(<http://www.livrosgratis.com.br>)

Milhares de Livros para Download:

[Baixar livros de Administração](#)

[Baixar livros de Agronomia](#)

[Baixar livros de Arquitetura](#)

[Baixar livros de Artes](#)

[Baixar livros de Astronomia](#)

[Baixar livros de Biologia Geral](#)

[Baixar livros de Ciência da Computação](#)

[Baixar livros de Ciência da Informação](#)

[Baixar livros de Ciência Política](#)

[Baixar livros de Ciências da Saúde](#)

[Baixar livros de Comunicação](#)

[Baixar livros do Conselho Nacional de Educação - CNE](#)

[Baixar livros de Defesa civil](#)

[Baixar livros de Direito](#)

[Baixar livros de Direitos humanos](#)

[Baixar livros de Economia](#)

[Baixar livros de Economia Doméstica](#)

[Baixar livros de Educação](#)

[Baixar livros de Educação - Trânsito](#)

[Baixar livros de Educação Física](#)

[Baixar livros de Engenharia Aeroespacial](#)

[Baixar livros de Farmácia](#)

[Baixar livros de Filosofia](#)

[Baixar livros de Física](#)

[Baixar livros de Geociências](#)

[Baixar livros de Geografia](#)

[Baixar livros de História](#)

[Baixar livros de Línguas](#)

[Baixar livros de Literatura](#)
[Baixar livros de Literatura de Cordel](#)
[Baixar livros de Literatura Infantil](#)
[Baixar livros de Matemática](#)
[Baixar livros de Medicina](#)
[Baixar livros de Medicina Veterinária](#)
[Baixar livros de Meio Ambiente](#)
[Baixar livros de Meteorologia](#)
[Baixar Monografias e TCC](#)
[Baixar livros Multidisciplinar](#)
[Baixar livros de Música](#)
[Baixar livros de Psicologia](#)
[Baixar livros de Química](#)
[Baixar livros de Saúde Coletiva](#)
[Baixar livros de Serviço Social](#)
[Baixar livros de Sociologia](#)
[Baixar livros de Teologia](#)
[Baixar livros de Trabalho](#)
[Baixar livros de Turismo](#)