

**UNIVERSIDADE DE UBERABA
PROPEPE – PRO-REITORIA DE PESQUISA, PÓS-GRADUAÇÃO E EXTENSÃO
MESTRADO EM ODONTOLOGIA**

EMERSON LEMOS FERREIRA

**ADMINISTRAÇÃO LOCAL DO FATOR DE
CRESCIMENTO ENDOTELIAL VASCULAR, CARREADO POR LIPOSSOMAS,
DURANTE REPARO ÓSSEO ALVEOLAR EM RATOS: AVALIAÇÃO
HISTOLÓGICA E IMUNOHISTOQUÍMICA**

**UBERABA (MG)
2010**

Livros Grátis

<http://www.livrosgratis.com.br>

Milhares de livros grátis para download.

EMERSON LEMOS FERREIRA

**ADMINISTRAÇÃO LOCAL DO FATOR DE
CRESCIMENTO ENDOTELIAL VASCULAR, CARREADO POR LIPOSSOMAS,
DURANTE REPARO ÓSSEO ALVEOLAR EM RATOS: AVALIAÇÃO
HISTOLÓGICA E IMUNOHISTOQUÍMICA**

Dissertação apresentada ao Programa de Mestrado em Odontologia da Universidade de Uberaba - UNIUBE, como requisito parcial para a obtenção do título de Mestre em Odontologia, área de concentração biopatologia.

Orientador: Prof. Dr. José Bento Alves
Co-orientadora: Profa. Dra. Elisângela
Ribeiro da Silva

**UBERABA (MG)
2010**

EMERSON LEMOS FERREIRA

**ADMINISTRAÇÃO LOCAL DO FATOR DE
CRESCIMENTO ENDOTELIAL VASCULAR, CARREADO POR LIPOSSOMAS,
DURANTE REPARO ÓSSEO ALVEOLAR EM RATOS: AVALIAÇÃO
HISTOLÓGICA E IMUNOHISTOQUÍMICA**

Dissertação apresentada ao Programa de Mestrado em Odontologia da Universidade de Uberaba - UNIUBE, como requisito parcial para a obtenção do título de Mestre em Odontologia, área de concentração biopatologia.

Orientador: Prof. Dr. José Bento Alves
Co-orientadora: Profa. Dra. Elisângela Ribeiro da Silva

Uberaba (MG), _____, de _____ de _____.

BANCA EXAMINADORA

Prof. Dr.

Prof. Dr.

Prof. Dr.

Dados Internacionais de Catalogação na Publicação – CIP (Brasil)
Catalogação na Fonte

Ferreira, Emerson Lemos
F413a Administração local do fator de crescimento endotelial vascular,
carreado por lipossomas, durante reparo ósseo alveolar em ratos:
avaliação histológica e imunohistoquímica / Emerson Lemos Ferreira –
2010
64 f.: il.

Orientador: Prof. Dr. José Bento Alves
Co-Orientadora: Profa. Dra. Elisângela Ribeiro da Silva
Dissertação (mestrado em Odontologia) – Universidade de Uberaba;
Uberaba (MG), 2009

1. Odontologia. 2. Lipossomas. 3. Reparo ósseo. I. Título.

CDD: 617.6

AGRADECIMENTOS

A Deus pela vida, saúde, paz, sorte, proteção, segurança, harmonia, castidade, amor, humildade, filantropia, altruísmo, prosperidade, diligência e temperança.

A Universidade de Uberaba, na pessoa do Reitor Professor Marcelo Palmério por me acolher desde a graduação, passando pelas atualizações até este mestrado e também pelo meu sonho de ser professor.

Ao Professor Dr. José Bento Alves por esta formação, orientada com amor, valores e conhecimentos eternos.

À Professora Dra Elisângela Ribeiro da Silva pela cooperação, conhecimento, atenção e dedicação inigualável.

A minha esposa Daniela Silva por amar demais, pelo companheirismo, compreensão e apoio incondicional.

A minha mãe Isaura Lemos Ferreira pelas orações e amor único.

Ao meu pai José Olavo Ferreira (*in memoriam*) pelo exemplo de trabalho e força de vontade.

Aos meus irmãos e em especial ao meu filho Victor Henrique pelo sacrifício, ajuda, amor e alegria constante.

A técnica do laboratório Christiane Ruffato Carminati pela ajuda e enriquecimento intelectual.

Ao funcionário do biotério Luiz Fernando Vaz de Oliveira pela amizade e colaboração de sempre.

Aos professores do mestrado pelo conhecimento abundante.

Aos colegas de mestrado, pela energia positiva e auxílio diário.

Aos companheiros de laboratório pelas dicas valiosas.

Aos funcionários, colegas de trabalho e clientes da Odontologia Avançada de Uberaba, pela compreensão e colaboração.

A todos que direta ou indiretamente contribuíram para este trabalho.

RESUMO

FERREIRA, Emerson Lemos. **Administração local do fator de crescimento endotelial vascular, carreado por lipossomas, durante reparo ósseo alveolar em ratos:** avaliação histológica e imunohistoquímica. 2010. 64 f. Dissertação (Mestrado em Odontologia) – Universidade de Uberaba, Uberaba (MG), 2010.

O processo de reparo ósseo dos maxilares é mediado por uma cascata de eventos moleculares, na qual participam fatores de crescimento e seus receptores. O conhecimento das moléculas sinalizadoras durante a dinâmica da cicatrização alveolar e remodelação dos tecidos periodontais, pode tornar o tratamento mais rápido e permitir, por meio da modulação biológica, o alcance dos objetivos clínicos, estéticos e funcionais, com maior qualidade e menor comprometimento dos tecidos envolvidos. Este trabalho propôs-se a avaliar o efeito da administração local de VEGF (Fator de Crescimento Endotelial Vascular), veiculado por vesículas de lipossomas, no processo cicatricial em alvéolos dentários de ratos, após exodontia de segundos molares superiores. Foram utilizados 48 ratos machos *Wistar* com peso corporal médio de 280g. Após exodontia, os animais foram distribuídos em quatro grupos, os quais receberam as seguintes micro injeções: 1-VEGF em lipossomas (20ng/μl); 2-lipossomas vazios; 3- PBS e 4- VEGF em PBS. Os animais foram sacrificados após 03, 07, 14 e 21 dias. Fragmentos de maxilas foram fixados em FNT 10% por 48 horas, desmineralizados em EDTA 10% e incluídos em parafina. Os fragmentos foram processados para análise histológica (coloração de hematoxilina-eosina-HE) e para análise imunohistoquímica utilizando anticorpo anti-FGF₂. A administração de VEGF em lipossoma proporcionou um aumento no reparo ósseo, aumentando o número de vasos sanguíneos, osteoclastos e de osso neoformado para o experimental, quando comparado ao lado controle. Isso foi acompanhado pela intensa expressão de FGF₂, especialmente aos 14 dias. Portanto, a liberação local de VEGF estimula o reparo ósseo e a expressão de FGF₂.

Palavras chaves: Fatores de crescimento. FGF₂. Lipossoma. Reparo ósseo. VEGF.

ABSTRACT

FERREIRA, Emerson Lemos. **Local administration of factor vascular endothelial growth factor, carried by liposomes during alveolar bone repair in rats: histological and immunohistochemical.** 2010. 64 f. Dissertation (Master Dentistry) - University of Uberaba, Uberaba (MG), 2010.

The repair of alveolar bone is mediated by a cascade of molecular events, involving growth factors and their receptors. The knowledge of the molecular mechanisms that regulate the dynamics of healing and alveolar remodeling of periodontal tissues may possibility newer therapies to reduce of healing time and stimulate the complete bone repair. The aim of this study was to determine the effects of VEGF-liposome solution in socket of rats after extraction of second molars. Forty-eight male Wistar rats weighing approximately 280g were used. After second maxillary molars extraction the animals were divided into 4 groups, which received microinjections of: 1-20ng/ μ l VEGF-liposomes solution; 2-empty liposomes, 3-PBS (phosphate buffer saline) solution or 4- VEGF solution. At days 3, 7, 14 and 21 after tooth extraction, 3 animals of each group were sacrificed. Maxillary fragments were removed and demineralized in ethylene-diamine-tetra-acetic acid, and paraffin embedded for obtaining histological cuts of 5 μ m of thickness, stained with Hemtoxylin and Eosin. Laminae were processed for histological and immunohistochemical technique using specific antibodies anti-FGF₂. The VEGF-liposome administration showed an increased repair bone, increased vessels, osteoclasts e new bone, compared to controls. This was correlated with intense FGF₂ expression, especially at 14 days. Local delivery of VEGF-liposome stimulates bone repair and FGF₂ expression.

Key words: Growth factor. Liposomes. FGF₂. Bone Repair. VEGF.

LISTA DE FIGURAS

Figura 1	Complexo Ligante-receptor para fatores de crescimento e fatores de transcrição.....	21
Figura 2	Estrutura unilamelar do lipossoma.....	25
Figura 3	A e B, mesa cirúrgica e acesso ao campo operatório.....	29
Figura 4	Distribuição dos grupos experimentais.....	29
Figura 5	Seringa Hamilton Company.....	30
Figura 6	Lâmina histológica mostrando a colocação de retículo milimetrado utilizado para contagem de vasos, osteoclastos e osso neoformado.....	33
Figura 7 A	(Controle) – Lâmina histológica do grupo I para o período de três dias, mostrando corte longitudinal do alvéolo direito. Coloração HE	36
Figura 7B	(Experimental) – Fotografia de lâmina histológica do grupo I para o período de três dias, mostrando corte longitudinal do alvéolo esquerdo. Coloração HE.....	36
Figura 8A	(Controle) – Lâmina histológica do grupo I para o período de sete dias, mostrando corte longitudinal do alvéolo direito. Coloração HE.....	37
Figura 8B	(Experimental) – Lâmina histológica do grupo I para o período de sete dias, mostrando corte longitudinal do alvéolo esquerdo. Coloração HE.....	37
Figura 9A	(Controle) – Lâmina histológica do grupo I para o período de quatorze dias, mostrando corte longitudinal do alvéolo direito. Coloração HE.....	38
Figura 9B	(Experimental) – Lâmina histológica do grupo I para o período de quatorze dias, mostrando corte longitudinal do alvéolo esquerdo Coloração HE.....	38
Figura 10A	(Controle) Lâmina histológica do grupo I para o período de vinte e um dias, mostrando corte longitudinal do alvéolo direito. Coloração HE.....	39
Figura 10B	(Experimental) Lâmina histológica do grupo I para o período de vinte e um dias, mostrando corte longitudinal do osso alveolar do lado esquerdo. Coloração HE.....	39
Figura 11A	(Controle) – Lâmina imunohistoquímica do grupo I para o período de quatorze dias.....	39
Figura 11B	(Experimental) – Lâmina imunohistoquímica do grupo I para o período de quatorze dias.....	39

Figura 12A	Mostra o número de vasos sanguíneos para o grupo I aos três dias, onde foi observada diferença estatística maior ($P < 0.05$).....	41
Figura 12B	Mostra o número de vasos sanguíneos para o grupo I aos sete dias, onde foi observada diferença estatística maior ($P < 0.05$). Para os demais períodos não foram observadas diferenças significativas.....	41
Figura 13	Mostra o número de osteoclastos para o grupo I aos três dias, onde foi observada diferença estatística maior ($P < 0.05$). Para os demais períodos não foram observadas diferenças significativas.....	41
Figura 14	Mostra o número de trabéculas ósseas neoformadas para o grupo I aos quatorze dias, onde foi observada diferença estatística maior ($P < 0.05$). Para os outros períodos considerados não foi evidenciada diferenças significativas em relação ao número de trabéculas ósseas.....	42

LISTA DE ABREVIATURAS

aFGF	-	Fator de Crescimento Fibroblástico ácido
bFGF	-	Fator de Crescimento Fibroblástico básico
BIO OSS	-	Osso desproteinizado liofilizado bovino
BMP	-	Bone morphogenetic proteins
CDPM	-	Proteínas morfogenéticas derivadas de cartilagem 1
FGF	-	Fator de crescimento do fibroblasto
GDF	-	Fator de crescimento e diferenciação
HE	-	Hematoxilina e eosina
HNa	-	Hialuronato de sódio
IGF- I	-	Fator de crescimento insulínico I
IGF-II	-	Fator de crescimento insulínico II
kDA	-	Kilo daltons
KDR	-	Kinase domain region
MDDA	-	Matriz dentinária desmineralizada autógena
MDHD	-	Matriz dentinária humana desmineralizada
MEC	-	Matriz extracelular
PTFE	-	Politetrafluoretileno
PDG-F	-	Fator de crescimento derivado de plaqueta
PRP	-	Plasma rico em plaquetas
ROG	-	Reparo ósseo guiado
RTK	-	Receptor tirosina quinases
TGF- β -I	-	Fator transformador beta I
TGF- β -II	-	Fator transformador beta II
VEGF	-	Fator de crescimento vascular endotelial
Vgr	-	Gene do grupo transformador de fator de crescimento
VPF	-	Fator de permeabilidade vascular

SUMÁRIO

1	INTRODUÇÃO.....	12
2	REVISÃO DA LITERATURA	16
2.1	TECIDO ÓSSEO.....	16
2.2	REPARO ÓSSEO.....	17
2.2.1	Moléculas envolvidas no reparo ósseo.....	19
2.2.2	Fatores de crescimento (GF).....	20
3	SISTEMAS DE CARREADORES DE MOLÉCULAS BIOLOGICAMENTE ATIVAS – LIPOSSOMAS.....	24
4	OBJETIVOS.....	27
4.1	OBJETIVO GERAL.....	27
4.2	OBJETIVOS ESPECÍFICOS.....	27
5	MATERIAIS E MÉTODOS.....	28
5.1	ANIMAIS	28
5.2	PROCEDIMENTO CIRÚRGICO.....	28
5.3	DISTRIBUIÇÃO DAS AMOSTRAS.....	29
5.4	PREPARAÇÃO DOS LIPOSSOMAS E CITOCINAS- LIPOSSOMAS.....	30
5.5	VIAS DE ADMINISTRAÇÃO.....	30
5.6	EUTANÁSIA DOS ANIMAIS.....	31
5.7	PROCESSAMENTO HISTOLÓGICO DOS ESPÉCIMES PARA ANÁLISE QUANTITATIVA.....	31
5.8	ANÁLISE HISTOLÓGICA.....	32
5.9	ANÁLISE HISTOMORFOMÉTRICA.....	32
5.10	ANÁLISE IMUNOHISTOQUÍMICA.....	33
6	RESULTADOS.....	35
6.1	ANÁLISE HISTOMORFOMÉTRICA.....	35
6.1.1	Período de 3 dias.....	35
6.1.2	Período de 7 dias.....	36
6.1.3	Período de 14 dias.....	37
6.1.4	Período de 21 dias.....	38
6.2	ANÁLISE IMUNOHISTOQUÍMICA.....	39
6.3	ANÁLISE HISTOMORFOMÉTRICA.....	40
6.3.1	Vasos sanguíneos.....	41
6.3.2	Osteoclastos.....	41

6.3.3	Osso neoformado.....	42
7	DISCUSSÃO.....	43
8	CONCLUSÃO.....	51
	REFERÊNCIAS.....	52

1 INTRODUÇÃO

Um dos tecidos que mais surpreende pelas suas características e pelo seu poder de reparo é o tecido ósseo. Entretanto, em algumas ocasiões especiais esse tecido não consegue se regenerar adequadamente. Várias propostas têm surgido ao longo da história da humanidade para contornar esse obstáculo, no entanto nenhuma parece plenamente satisfatória para todos os casos, mas sim específica para poucos, ou seja, com indicações restritas. Talvez o maior incentivo e motivação para se continuar pesquisando e acreditando em tratamentos mais confiáveis e previsíveis seja a evolução dos métodos de estudo e pesquisa, que trazem a tona detalhes nunca antes conhecidos. O grande salto da ciência e suas ferramentas de estudo, no último século, trouxeram esperança e ânimo para todos que almejam elevar a qualidade de vida do ser humano e proporcionar alternativas mais promissoras àqueles que necessitam.

Nas últimas décadas, diversos estudos têm buscado compreender melhor, os fenômenos moleculares e celulares envolvidos em diversos processos fisiológicos e patológicos. Particularmente com relação ao estudo do reparo ósseo tem se buscado entender a regulação da aposição e reabsorção óssea via identificação de proteínas sinalizadoras responsáveis por estes processos (TEITELBAUM, 2000; ALVES et al., 2009). O avanço nesta área poderá contribuir para o desenvolvimento ou melhoria do tratamento de perdas ósseas, minimizando o tempo de reparo. Diversas áreas da saúde almejam por esse avanço como: odontologia, medicina, medicina veterinária, fisioterapia entre outras.

O desenvolvimento e reparo do tecido ósseo são extremamente dependentes da remodelação da matriz extracelular (MEC), bem como da angiogênese local. A aposição e reabsorção óssea são eventos dinâmicos dependentes da ação de fatores de crescimento como o VEGF e as Proteínas Morfogenéticas Ósseas (BMPs), metaloproteinases de matriz (MMPs), fosfatase alcalina, fosfatase ácida resistente ao tartarato (TRAP) e óxido nítrico (NO) (STREET et al., 2002).

A reconstrução de defeitos ósseos amplos representa um desafio para os cirurgiões, demandando investigações continuadas na natureza da osteogênese e em métodos de controlá-la. A compreensão dos eventos básicos do processo de

reparo ósseo constitui a base para o desenvolvimento de novas técnicas para estimulá-lo (AROSARENA; COLLINS, 2005). Terapias para reconstrução óssea são pré-requisitos essenciais para a reabilitação do sistema estomatognático, especialmente na correção de perdas traumáticas ou mudanças atróficas do processo alveolar da maxila ou mandíbula (WILTFANG et al., 2004).

Muitas estratégias têm sido desenvolvidas para acelerar reparo ósseo em ferimentos, incluindo fatores de crescimento exógenos, enxertos ósseos, além da evolução e desenvolvimento de novas vias de administração de agentes indutores e drogas osteogênicas (BAGI et al., 1994; LINKHART et al., 1996). Um dos objetivos das terapias teciduais esqueléticas é acelerar o processo de cicatrização, diminuindo o período de maturação óssea, focalizando uma ou mais fases do processo de reparo: inflamação, revascularização, osteoindução, osteocondução e remodelação (COLNOT et al., 2005; GIAVARESI et al., 2005). Terapias gênicas podem favorecer formação óssea por alterar a expressão de fatores de crescimento desejados e moléculas da matriz extracelular (STEINBRECH et al., 2000).

Fatores de crescimento podem ativar ou regular uma grande variedade de funções celulares, estimulando a diferenciação, proliferação, migração, adesão celular e expressão de genes (LUGINBUEHL et al., 2004; KRISHNAN, 2006). Possuem efeitos sobre as células da mesma classe (fatores autócrinos) ou sobre as células de outra classe dentro do tecido (fatores parácrinos), e estão presentes na circulação, podendo agir localmente ou como reguladores sistêmicos do metabolismo esquelético. Possui ação direta e importante tanto no crescimento celular, como na aposição e reabsorção óssea e, possivelmente na patofisiologia das disfunções ósseas (HILL, 1998).

O termo Fator de Crescimento (GF) refere-se a uma classe de proteínas sinalizadoras que possui ação direta e importante tanto no crescimento como na diferenciação para determinadas linhagens celulares. Uma indução celular efetiva depende de vários parâmetros, os quais incluem a concentração dos GFs no meio extracelular, o tempo e duração da exposição, o tipo de célula alvo e seu estado de diferenciação, a expressão de receptores específicos e a presença de outros GFs, os quais podem promover efeitos sinérgicos ou antagonistas (GIANNOBILE, WHITSON, LYNCH, 1997; HUANG et al., 2005).

Devido ao conhecimento do efeito individual dos GFs nas atividades de diferentes tipos celulares, cada proteína/peptídeo tem sido utilizada pelos

pesquisadores, numa série de estratégias para promover a cicatrização tecidual, normalmente em conjunto com sistemas de entrega, ou seja, veículos para disponibilização de drogas para controlar a velocidade, tempo e quantidade de liberação (LIEBERMAN et al., 2002; LUGINBUEHL et al., 2004; ROSE et al., 2004; ANITUA et al., 2007; LEE; SHIN, 2007).

No tecido ósseo, as terapias com os GFs têm sido aplicadas na promoção e, em alguns casos, na indução da formação de novo osso em defeitos ósseos, nos sítios de reparo de fraturas e, também, em áreas adjacentes de implantes metálicos. (BESSHO et al., 1999; RAMOSHEBI et al., 2002; KLOEN et al., 2003).

Durante o processo de reparo ósseo a angiogênese tem um papel importante para a formação de novos vasos sanguíneos, a partir de capilares pré-existentes (CHAIN; JONES; TARNAWSKI, 2004). O fator de crescimento vascular endotelial (VEGF) é o fator mais importante da neovascularização, tanto fisiológica quanto patológica. O VEGF estimula as células endoteliais na degradação da MEC, migração e formação de túbulos in vitro. In vivo, funciona como regulador da permeabilidade vascular, que é considerada importante para o início da angiogênese. A sobrevivência de células endoteliais em vasos recém formados é VEGF-dependente. Coerente com seu papel na sobrevivência celular, o VEGF induz a expressão de proteínas antiapoptóticas nas células endoteliais (FOLKMAN; SHING, 1992).

A disponibilização local de fatores de crescimento no alvéolo do dente extraído pode favorecer os procedimentos clínicos no reparo ósseo. Para tanto, seria necessário um sistema capaz de liberar o composto terapêutico de forma gradual e constante durante o processo de cicatrização alveolar. Os lipossomas têm sido os carreadores de escolha como veículo de distribuição para compostos biologicamente ativos. São partículas esféricas microscópicas, cujas membranas, desenvolvidas com uma ou mais bicamadas lipídicas, encapsulam uma fração de solvente que ficam suspensos em seu interior. Em comparação com outros carreadores, os lipossomas têm algumas vantagens, como degradabilidade biológica e relativa segurança toxicológica e imunológica (LASIC, 1993).

A busca por um material ideal para enxertia óssea permanece como um grande desafio (WONG; RABIE, 2005). Refinamentos nas técnicas de engenharia tecidual ao longo da década passada possibilitaram a regeneração óssea in vivo em muitos modelos animais e a transmissão destas técnicas para aplicações

ortopédicas. Enquanto esses avanços são promissores para uma eventual regeneração óssea guiada nos maxilares, muito ainda precisa ser aprendido sobre a interação de biomoléculas envolvidas na cicatrização óssea e sobre o melhor método de administração destes fatores (AROSARENA; COLLINS, 2005).

Considerando o potencial do uso dos Fatores de Crescimento (GFs) carregados por lipossomas na correção de defeitos ósseos, este estudo tem como objetivo a avaliação histológica e imunohistoquímica, imunomarcação para fator de crescimento de fibroblasto 2 (FGF₂), durante o processo de reparo de feridas alveolares de ratos preenchidas ou não com VEGF carregado por lipossomas.

2 REVISÃO DA LITERATURA

2.1 TECIDO ÓSSEO

O tecido ósseo é um tecido conjuntivo cuja matriz extracelular é mineralizada, conferindo a ele propriedades ideais para a realização das funções de suporte e proteção do organismo vertebrado, devido à sua grande rigidez e resistência à pressão (JUNQUEIRA; CARNEIRO, 2004).

O componente celular do tecido ósseo é constituído pelos osteoblastos, osteócitos, osteoclastos e células osteoprogenitoras. Os osteoblastos são responsáveis pela síntese dos constituintes orgânicos da matriz óssea e também concentram fosfato e cálcio, participando da mineralização da matriz. Os osteócitos são osteoblastos que ficaram aprisionados em lacunas na matriz óssea, durante a sua formação. Os osteócitos têm papel fundamental na manutenção e integridade da matriz óssea comunicando-se com os osteoblastos e entre si, através de prolongamentos citoplasmáticos, tornando possível a difusão de nutrientes. Os osteoclastos são células multinucleadas, derivadas de monócitos do sangue, as quais participam dos processos de reabsorção e remodelação do tecido ósseo. As células osteoprogenitoras, ou células de revestimento ósseo, são células que permanecem em repouso nas superfícies internas até sofrer estimulação, diferenciando-se em osteoblasto.

O componente orgânico da matriz, produzido pelos osteoblastos, é predominantemente constituído por colágeno tipo I (85%), com pequenas quantidades de colágeno tipo III e V (5%). As proteínas não colagênicas da matriz, juntas perfazem os 10% restantes. Além da porção orgânica, a matriz óssea é composta por uma porção inorgânica cuja composição é basicamente íons fosfato e cálcio na forma de cristais de hidroxiapatita, $\text{Ca}_{10}(\text{PO}_4)_6(\text{OH})_2$, principal componente mineral do osso. Esses cristais conferem também ao tecido ósseo a participação secundária no processo de homeostasia do nível de cálcio no sangue (JUNQUEIRA; CARNEIRO, 2004).

A formação óssea pode ocorrer através de dois processos: ossificação intramembranosa e ossificação endocondral. No primeiro o tecido ósseo é formado por osteoblastos advindos de células mesenquimais de uma membrana conjuntiva. Já a ossificação endocondral parte de um modelo cartilaginoso, que é substituído por tecido ósseo. A superfície externa dos ossos é revestida pelo perióstio, formado por tecido conjuntivo denso não-modelado, rico em células osteoblásticas na sua porção interna. A superfície interna do osso é revestida pelo endóstio, constituído de células osteoprogenitoras e osteoblastos. Perióstio e endóstio participam na nutrição, formação e reparo do tecido ósseo (RENGACHARY, 2002; STREET et al., 2002; KANYAMA et al., 2003).

2.2 REPARO ÓSSEO

A cicatrização normal do osso, após injúrias, é caracterizada por ações integradas de diferentes células e pode ser dividida em fases seqüenciais de inflamação, migração, diferenciação e proliferação de células osteogênicas (SASAKI; WATANABE, 1995; SIQUEIRA JUNIOR; DANTAS, 2000), síntese de matriz extracelular (MEC), mineralização do osteóide, maturação e remodelação óssea (LALANI et al., 2005).

No alvéolo dentário, cavidade óssea deixada após exodontias, observa-se apenas ossificação intramembranosa (KANYAMA et al., 2003), sem formação de cartilagem ou presença de condrócitos (SHYNG et al., 1999). O reparo tecidual inicia-se com a hemostasia, responsável por bloquear a perda de sangue através de vasos rompidos (SIQUEIRA JUNIOR; DANTAS, 2000). Após a extração de um dente, a formação de um coágulo sanguíneo no alvéolo dentário é um passo fundamental para as fases subseqüentes do reparo (YUGOSHI et al., 2002).

Inicialmente, o coágulo preenche o alvéolo e passa por processo de maturação sendo aos poucos substituído por tecido de granulação (GUGLIELMOTTI; CABRINI, 1985). O ligamento periodontal residual é evidente até o segundo dia pós-extração e os fibroblastos provenientes deste, multiplicam-se e apresentam pronunciada atividade de síntese de fibras colágenas do tipo I e III (DEVLIN; SLOAN, 2002). A formação de fibronectina auxilia na formação de uma

matriz provisória, que tem a função de orientar a migração de células envolvidas na resposta inflamatória, auxilia inicialmente o influxo de neutrófilos, macrófagos e linfócitos, característicos da resposta inflamatória aguda (SIQUEIRA JUNIOR; DANTAS, 2000), bem como possibilita a invasão de fibroblastos e células endoteliais, presentes no LP remanescente (YUGOSHI et al., 2002).

O Ligamento Periodontal (LP) contém uma mistura de populações celulares incluindo progenitores para osteoblastos (DEVLIN; SLOAN, 2002), cementoblastos e fibroblastos, essenciais para remodelação e formação óssea inicial em processos de cicatrização alveolar (LEKIC et al., 1997). Células osteoprogenitoras podem ser derivadas também da medula óssea (SHYNG et al., 1999; DEVLIN; SLOAN, 2002) e periósteo (RASUBALA et al., 2004).

Macrófagos e fibroblastos imaturos parecem ser atraídos para áreas com baixa concentração de oxigênio e altos níveis de lactato, presentes na ferida alveolar em consequência do metabolismo das células inflamatórias. Células endoteliais secretam VEGF, que apresenta importantes funções na angiogênese e vasculogênese (LALANI et al., 2005), essenciais nos processos de cicatrização de feridas (SAVANI et al., 2001). Novos fibroblastos, produzidos por diferenciação de células mesenquimais e mitoses de fibroblastos pré-existentes, sintetizam uma delicada matriz de colágeno tipo III que, junto com os capilares neoformados, caracterizam o tecido de granulação (YUGOSHI et al., 2002).

O coágulo é progressivamente reabsorvido quando é invadido por fibroblastos derivados do LP, que proliferam ativamente e migram em direção a ele, formando um tecido conjuntivo imaturo. Posteriormente, diferenciam-se em osteoblastos responsáveis por produzir novo tecido ósseo durante a cicatrização alveolar (TEÓFILO et al., 2001). Fibras de colágeno do tipo I e III estão distribuídas pelo alvéolo, de maneira similar às trabéculas ósseas neoformadas, ou seja, das paredes alveolares para o centro (DEVLIN; SLOAN, 2002).

As fibras colágenas agora depositadas formam uma trama preliminar na qual ocorre a deposição de osso neoformado (SHYNG et al., 1999). Osteoclastos atuam na remodelação óssea das margens do alvéolo e dos septos interradiculares remanescentes, presentes após a extração de dentes multiradiculares. Por fim, os eventos de cicatrização alveolar culminam no preenchimento do alvéolo com tecido ósseo trabecular (DEVLIN; SLOAN, 2002).

2.2.1 Moléculas envolvidas no reparo ósseo

O osso é o único, entre todos os tecidos de vertebrados, que tem a habilidade de se regenerar com formação de novo osso (tecido semelhante ao original). Outros tecidos, como os do coração, músculos esqueléticos e encéfalo se reparam com tecido conjuntivo diferente do tecido original. Sabe-se que essa reparação óssea segue caminhos ou etapas muito semelhantes à formação embriogênica dos ossos, sugerindo que mecanismos moleculares e celulares sejam semelhantes nesses processos (ALVES et al., 2009)

O tecido ósseo quando lesado por trauma ou por procedimentos cirúrgicos passa pelas fases inflamatória inicial, seguida de reparo e, por fim, remodelação. A duração de cada fase depende do tipo de osso envolvido, da idade do indivíduo, do estado de saúde geral e nutricional, da intensidade do trauma, irrigação local, presença ou não de forças mecânicas, imobilização e ausência de infecção para que o tecido ósseo possa constituir osso com capacidade de receber carga funcional. Essa habilidade do osso de se regenerar com sucesso depende de vários fatores. Um importante elemento para o processo de reparo é um adequado suprimento sanguíneo através do crescimento de vasos. A vasodilatação de vasos preexistentes e a formação de novos vasos (angiogênese) permitem um aporte sanguíneo suficiente para a demanda nutricional do processo de regeneração (HING, 2004).

Em relação ao reparo ósseo aliado a enxerto, segundo Misch (2002), os vasos sanguíneos do osso receptor são de suma importância para a previsibilidade do volume ósseo final, pois os vasos sanguíneos provenientes do osso que penetram no tecido inflamatório da loja cirúrgica fornecem células perivasculares pluripotentes (também chamadas de pericitos), que são capazes de se diferenciar em osteoblastos. Os fatores de crescimento, bem como a expressão de algumas macromoléculas da MEC como colágeno, fibronectina, osteopontina (OPN), dentre outras, têm sido referenciadas como moléculas indicativas do processo de reparo ósseo (SIQUEIRA JUNIOR; DANTAS, 2000).

2.2.2 Fatores de crescimento (GF)

Muitos eventos biológicos são rigorosamente regulados por interações celulares mediadas por citocinas. Citocinas são pequenas proteínas solúveis, produzidas por células, que altera o comportamento ou propriedades de outra célula localmente ou sistemicamente. Incluídas no grupo de moléculas citocinas estão as interleucinas, interferons, fatores de crescimento (GF), fatores citotóxicos, fatores ativadores ou inibidores e fatores estimuladores de colônia. Citocinas tem um papel importante em numerosas atividades biológicas, incluindo proliferação, desenvolvimento, diferenciação, homeostase, regeneração, reparo, e inflamação (OKADA; MURAKAMI, 1998).

Recentemente, com o advento de proteínas recombinantes, tem sido considerado interessante o uso de fatores de crescimento como agentes terapêuticos no tratamento de injúrias esqueléticas (LIEBERMAN et al., 2002). Qualquer tentativa terapêutica para promover regeneração e reparo pela aplicação de fatores de crescimento necessita avaliação de seus efeitos nos processos celulares sob várias condições fisiológicas e patológicas (GRAVES; COCHRAN, 1994).

Fatores de Crescimento constituem um grupo de polipeptídios de aproximadamente 45 kDa, os quais estão envolvidos na proliferação celular, diferenciação e morfogênese de tecidos e órgãos durante embriogênese, crescimento pós-natal e na vida adulta. Podem agir como mitogênicos que aumentam a proliferação de certos tipos celulares. O efeito dos fatores de crescimento é mediado por receptores de superfície das células alvo pela ativação intracelular de enzimas fosforiladas, as quais induzem uma via de sinalização intracelular pela agregação de co-fatores e outras proteínas, os quais migram para o núcleo (figura 1). Juntos com outros fatores de transcrição eles ativam um sítio de genes, os quais então exercem trocas específicas na atividade celular ou fenótipo (SCHLIEPHAKE, 2002).

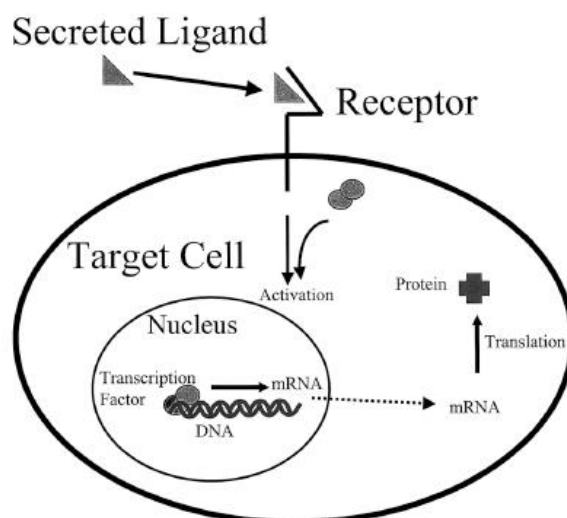


Figura 1 – Complexo Ligante-receptor para fatores de crescimento e fatores de transcrição.
Fonte: Adaptado de Lieberman *et al.* (2002).

Fatores de crescimento podem desempenhar importante papel na formação do osso e de cartilagem, cicatrização de fraturas e reparo de tecidos músculo-esqueléticos (LIEBERMAN *et al.*, 2002). Os fatores de crescimento que são conhecidos por afetar células osteogênicas e ter potencial terapêutico na regeneração óssea incluem Fator de Crescimento Derivado de Plaquetas (PDGF), Fator de Crescimento Semelhante Insulina, Fator de Crescimento de Fibroblastos (FGF) e Fator de Crescimento Transformador- β (TGF- β). Estes têm sido sugeridos como agentes apropriados pela sua capacidade de regular proliferação celular em tecidos diferenciados (GRAVES; COCHRAN, 1994).

Alguns fatores de crescimento, tais como o TGF- β , FGF, PDGF e fator de crescimento endotelial vascular (VEGF) são expressos de modo temporal nos processos de cicatrização tecidual e, provavelmente, devem estar envolvidos na sinalização, controle e indução durante o processo de reparo ósseo (STREET *et al.*, 2002). O PDGF pode estimular a proliferação de fibroblastos periodontais e sua migração em direção ao coágulo em estágios iniciais da cicatrização alveolar (TEÓFILO *et al.*, 2001), enquanto TGF- β parece ter um papel importante na diferenciação dos fibroblastos em osteoblastos (SASAKI; WATANABE, 1995).

De fato um dos modelos já testados, aplicados na terapia de GFs em defeitos ósseos, foi a utilização de um concentrado de plaquetas do plasma conhecido como Plasma Rico em Plaquetas (PRP) (MARX *et al.*, 1998; DUGRILLON

et al., 2002; ANITUA et al., 2007). Essas plaquetas liberam PDGF e TGF- β (GRUBER et al., 2003; LUCARELLI et al., 2003; GRAZIANI, 2006; VAN DEN DOLDER et al., 2006). Contudo, resultados de estudos clínicos mostraram que o PRP não promove nova formação óssea (FERREIRA; ALVES; SILVA, 2008; HOKUGO et al., 2005; GERARD, 2006; MOOREN, 2007; RANLY, 2007; ROUSSY; DUSHIESNE; GAGNON, 2007). Essa divergência tem sido atribuída às variações intra e inter espécimes na relativa proporção dos componentes do PRP (LACOSTE; MARTINEAU; GAGNON, 2003; VAN DEN DOLDER et al., 2006).

Os recentes avanços no conhecimento científico sobre os mecanismos celulares envolvidos na angiogênese, passo importante no reparo ósseo, elucidaram fatores pró e anti angiogênicos, lançando perspectivas para um maior número de opções de tratamento de algumas doenças e para a descoberta de tratamentos cirúrgicos mais adequados. A presença simultânea de sinais ou mediadores químicos, pró e anti angiogênicos no sistema vascular, revelam um equilíbrio dinâmico que visa a manutenção do sistema biológico. Esse equilíbrio baseia-se em um estrito controle das concentrações dos sinais angiogênicos e angiostáticos e na sua interação com receptores da membrana e intracelulares. Até há pouco tempo o VEGF era considerado o único sinal específico para a formação de vasos sanguíneos. Descobertas recentes, porém, vêm revelando novos fatores de crescimento com ação relevante sobre a organização e o funcionamento do endotélio vascular (ANITUA et al., 2007).

Apesar de não ser o único, o VEGF é um dos mais importantes fatores angiogênicos, sendo um agente indutor da diferenciação endotelial, neoplásicas ou não. Apesar de elucidados um grande número de fatores pró e antiangiogênicos, vale ressaltar que o processo completo da formação de novos vasos é apenas parcialmente conhecido. O protótipo da família de fatores estimuladores do crescimento do endotélio (vascular endothelial growth factor-VEGF), o VEGF-A, aqui referido como VEGF, tem importante papel durante as etapas de formação de novos vasos (BYRNE; BOUCHIER-HAYES; HARMEY, 2005).

VEGF é uma proteína homodimérica de 34 - 42 kDa, reguladora fundamental e potente da formação fisiológica e patológica de vasos (SENGER et al., 1983). Foi identificado pela primeira vez por Ferrara e Henzel (1989) como um fator de crescimento endotelial específico das células da hipófise de bovinos, porém, é produzido por muitos tipos de células, incluindo fibroblastos, células musculares

lisas, osteoblastos e células endoteliais (GERBER et al., 1999; FERRARA; GERBER; LECOATER, 2003).

O VEGF é um fator de crescimento fundamental no desenvolvimento dos ossos (GERBER et al., 1999; RABIE; HÄGG, 2002; RABIE; SHUM; CHAYANUPATKUL, 2002; LEUNG et al., 2004). Estudos recentes mostraram que o VEGF pode atuar como um mediador essencial no reparo ósseo, onde tem múltiplas funções, não apenas a formação de vasos, mas também no desenvolvimento do osso, incluindo a diferenciação de condrócitos, osteoblastos e recrutamento de osteoclastos (ZELZER; OLSEN, 2005).

VEGF está relacionado aos estímulos para o crescimento de vasos linfáticos e sanguíneos em condições normais e patológicas e também interfere com a permeabilidade vascular, permitindo o escape de fatores de crescimento, proteínas e outras macromoléculas do plasma, participando da estruturação do estroma (DVORAK et al., 1995).

Vários fatores ambientais exercem influência estimulando a expressão do gene VEGF, como a hiperglicemia, a hipoxia, PDGF, a angiotensina e o estresse oxidativo (SCHOCH; FISCHER; MARTI, 2002), porém pouco se sabe a respeito das moléculas que tem sua expressão aumentada por VEGF no reparo ósseo.

O FGF₂, também conhecido como FGFβ, é um poderoso estimulador da angiogênese in vivo e regulador da proliferação, migração, diferenciação, e sobrevivência de muitos tipos de células in vitro, incluindo endoteliais, musculares lisas e pericitos. (D'AMORE; SMITH, 1993, SILVA; ALVES, 2008). É um fator com ação pro-angiogênica, com papel nas etapas iniciais da angiogênese, e capaz de estimular a proliferação de células com fenótipo osteoblástico, promovendo a formação óssea em estudos em animais ou in vitro (MORONI et al., 2005).

3 SISTEMAS CARREADORES DE MOLÉCULAS BIOLÓGICAMENTE ATIVAS – LIPOSSOMAS

A utilização de alguns compostos terapêuticos tem sido limitada por vários fatores, tais como: impossibilidade do aumento da sua dosagem, retenção, degradação, baixa solubilidade e/ou efeitos colaterais perniciosos. Tais dificuldades têm conduzido os pesquisadores ao estudo de novos sistemas capazes de transportar um composto terapêutico até um alvo específico, aumentando seu potencial terapêutico, impedindo que este se perca durante o trajeto (SANTOS; CASTANHO, 2002).

A descoberta dos lipossomas (do grego lipos = gordura + soma = corpo) deu-se em 1963, com Alec Bangham, que demonstrou a formação de vesículas fechadas, obtidas pela agitação vigorosa de fosfolipídios na presença de água (SHARATA; KATZ, 1996; PRISTA; MORGADO, 1996). Essas vesículas têm conformação e tamanhos variados, com diâmetro variando de alguns nanômetros a poucos micrômetros (sempre maior que 25 nm), capazes de levar medicamentos para o interior das células, podendo diminuir seus efeitos tóxicos e aumentar sua estabilidade (PRISTA; MORGADO, 1996).

Lipossomas têm sido usados desde então, no estudo físico-químico e biológico da membrana celular. Já a partir da década de 70, começou-se também a observar que lipossomas poderiam ser usados como carreadores de drogas e outros agentes ativos (BARENHOLZ et al., 2003; ROSE et al., 2004).

Os lipossomas consistem em uma ou mais bicamadas lipídicas dispostas em lamelas concêntricas que envolvem compartimentos aquosos, em que as caudas hidrofóbicas dos lipídios estão voltadas para o interior da bicamada e as cabeças polares voltadas para o exterior. São classificados como unilamelares ou multilamelares, de acordo com o número de bicamadas lipídicas concêntricas que contêm (RANADE, 1989; TORCHILIN, 2005) (Figura 2).

Uma das principais vantagens da utilização dos lipossomas como transportadores é a facilidade de incorporação de fármacos, independente de sua carga ou massa molecular. Além disso, soma-se outras vantagens, como sua biodegradabilidade, baixa toxicidade, possibilidade de dissolver substâncias

lipofílicas (nas bicamadas lipídicas) ou hidrofílicas (na fase aquosa de seu interior) e a possibilidade de direcionar o local ou de controlar a velocidade de liberação de uma determinada droga (PRISTA; MORGADO, 1996).

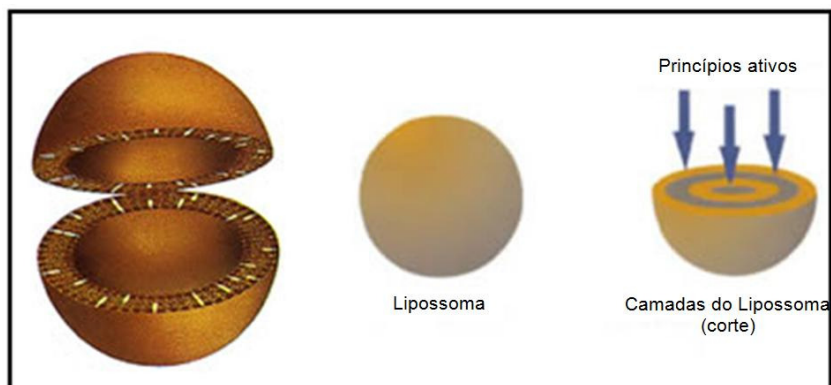


Figura 2 – Estrutura unilamelar do lipossoma.
Fonte: Adaptado de Oliveira, Scarpa e Leite(1997).

As moléculas de fármacos podem ser encapsuladas no espaço aquoso interno do lipossoma ou intercalarem-se entre os lipídios da bicamada, a depender das características físico-químicas da droga ou da composição dos lipídios que constituem o lipossoma. A composição dos lipídios e o método de preparo do lipossoma determinam sua morfologia e tamanho, que por sua vez afetam diretamente sua absorção, distribuição e eliminação (KIRBY; GREGORIADIS, 1984; SHARATA; KATZ, 1996; ARAÚJO, 2003).

Lipossomas podem ser formados a partir de fosfolipídios puros, como a fosfatidilcolina, ou a partir de misturas de fosfolipídios com outros componentes dessas de membranas, como o colesterol e os esfingolipídios. Possuindo estrutura semelhante com as membranas biológicas elimina o risco de reações antigênicas e de lesões histológicas associadas ao uso de lipossomas (MALINOVSKY et al., 1997).

Os componentes básicos dos lipossomas são fosfolipídios, naturais ou sintéticos, um esterol e, eventualmente um produto iônico que permite a obtenção de vesículas carregadas, positiva ou negativamente. Esta ligação é feita por esterificação. A molécula fosfolipídica apresenta um pólo negativo e um pólo positivo, sendo chamada anfiprótica, e que coexiste com uma porção hidrófila e uma porção lipófila (PRISTA; MORGADO, 1996).

O mecanismo de formação das vesículas liposômicas baseia-se na dispersão dos fosfolípides de membrana. Quando se dispersam fosfolipídios em um

meio aquoso, formam-se espontaneamente vesículas, na maioria das vezes ovaladas, constituídas por estruturas tubulares. Os fosfolípidios orientam seus grupos polares para o meio aquoso, originando compartimentos isolados entre si, e também do meio aquoso externo, ou seja, as cadeias carbonadas hidrófobas que associam entre si, criando um ambiente lipófilo interno, enquanto que os grupos polares se orientam para o exterior aquoso (PRISTA; MORGADO, 1996).

Durante o processo de formação das vesículas lipossomas podem surgir estruturas mono ou poli-compartimentais. Neste último caso, as camadas duplas são concêntricas e se alternam com compartimentos aquosos, podendo, portanto, carrear fármacos hidrossolúveis ou lipossolúveis. Podem classificar-se de acordo com a sua dimensão, em vesículas uni-compartimentais pequenas (SUV – Small Unilamellar Vesicles), vesículas uni-compartimentais grandes (LUV - Large Unilamellar Vesicles), vesículas pluri-compartimentais (MLV - Multilamellar Vesicles) (PRISTA; MORGADO, 1996).

A aplicação de lipossomas para a disponibilização de drogas baseia-se nas características físico-químicas e coloidais destas vesículas, tais como composição, tamanho, carga eficiente e estabilidade, além de suas interações biológicas com as células (LASIC, 1993).

Várias vias de administração de lipossomas têm sido experimentadas, como: intravenosa, intramuscular, subcutânea, dérmica, ocular, pulmonar, nasal ou oral (SANTOS; CASTANHO, 2002). Aplicações clínicas dos lipossomas são bem conhecidas, sendo que várias drogas já foram testadas clinicamente com sucesso, como é o caso do agente anticâncer doxorubicina, encapsulado em lipossomas associados ao polietilenoglicol (ROSE et al., 2004). Outro exemplo é o lutotecan lipossomal, que se mostrou efetivo para pacientes com câncer de ovário (SEIDEN et al., 2004). O tratamento da leishmaniose visceral também apresentou avanços com o antifúngico Anfotericina B, em formulação lipossomal (MEYERHOFF, 1999; SUNDAR et al., 2003; KSHIRSAGAR et al., 2005). Outras aplicações dos lipossomas que tem mostrado resultados promissores são a encapsulação de anestésicos locais e de fatores de crescimento em terapias ósseas (ALVES et al., 2009).

4 OBJETIVOS

4.1 OBJETIVO GERAL

Avaliar o processo de reparo ósseo em alvéolos dentais de ratos após administração de VEGF carregado por lipossoma.

4.2 OBJETIVOS ESPECÍFICOS

- Avaliar a utilização de lipossoma como carreador de proteínas no reparo ósseo guiado.
- Avaliar uso da VEGF carregado por lipossoma na neoformação óssea. Caracterizar as alterações histológicas durante o processo de reparo ósseo em alvéolos dentais de ratos com 03, 07, 14 e 21 dias após a exodontia e tratamentos com VEGF carregado por lipossomas.
- Determinar com técnicas histoquantitativas a densidade volumétrica de vasos sanguíneos, osteoclastos e osso neoformado, durante o processo de reparo de alvéolos dentais de ratos 03, 07, 14 e 21 dias após a exodontia e tratamentos com VEGF carregado por lipossomas.
- Avaliar imunohistoquimicamente a expressão de FGF₂ durante o processo de reparo ósseo mediado por VEGF exógena carregado por lipossomas.

5 MATERIAIS E MÉTODOS

5.1 ANIMAIS

Foram utilizados 48 *Rattus norvegicus*, linhagem *Wistar* adultos machos, com peso médio entre 250 e 300 gramas e idade média de 03 meses, provenientes do Biotério da Universidade de Uberaba (UNIUBE), campus aeroporto.

Durante o período experimental, os animais foram mantidos em biotério apropriado, acondicionados em gaiolas plásticas contendo um número máximo de 04 animais, sob temperatura ambiente e controle de luz automática (07h-19h). Os animais foram alimentados com ração comercial granulada para roedores (Labina, Purina) e água ad libitum. O manuseio dos animais seguiu as normas propostas pelo Colégio Brasileiro de Experimentação Animal, sendo o projeto de pesquisa avaliado e aprovado pela Comissão de Ética em Experimentação Animal (CEEA) da Universidade de Uberaba (UNIUBE), com protocolo número 083/09.

5.2 PROCEDIMENTO CIRÚRGICO

Para a realização das cirurgias, os animais foram anestesiados através de injeção intramuscular de uma combinação de cloridrato de xilazina 2% (Rompun®, Bayer) (0,1ml/100g), utilizado como sedativo e relaxante muscular, e cloridrato de Ketamina 10% (Ketalar®, Parke-Davis) (0,1ml/100g), como anestésico geral. Utilizando-se um instrumento de Hollembach para sindesmotomia e uma pinça dente de rato para luxação, foram extraídos os dentes segundos molares superiores direitos e esquerdos (figura 3 A e B). No lado direito das arcadas os alvéolos foram utilizados como controle do processo de reparo ósseo, tendo sido um grupo naturalmente preenchido com coágulo. No lado esquerdo, experimental, foram administrados, VEGF em lipossomas, lipossomas vazios, PBS (Tampão fosfato em solução salina) e VEGF em PBS.

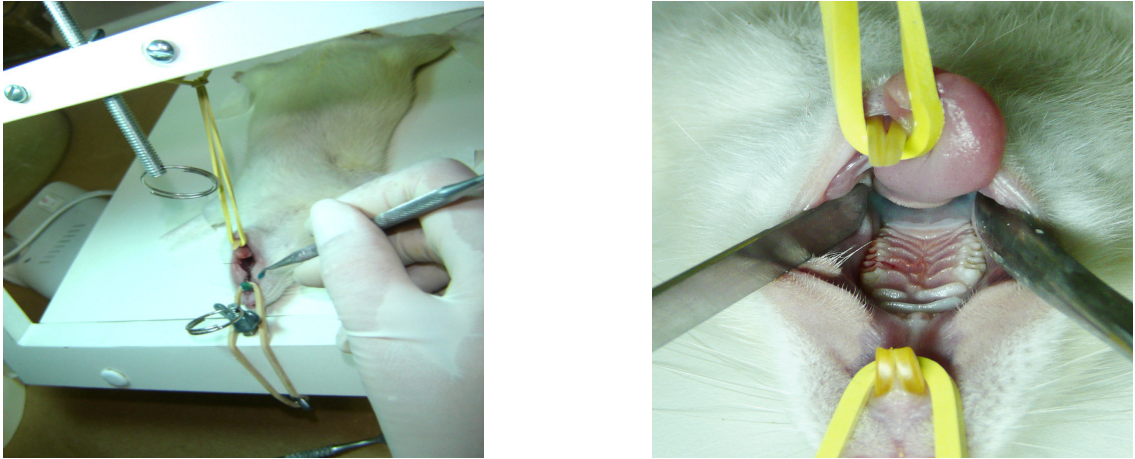


Figura 3 - A e B, mesa cirúrgica e acesso ao campo operatório

5.3 DISTRIBUIÇÃO DAS AMOSTRAS

Todos os animais foram submetidos a exodontia dos segundos molares superiores direito e esquerdo. O lado direito constitui o lado controle, preenchido com o coágulo. No lado esquerdo, experimental, foram administrados: GRUPO I: 20ng/uL de VEGF em lipossomas; GRUPO II: 20ng/uL de lipossomas vazios; GRUPO III: 1uL de PBS; e GRUPO IV: 20 ng/uL de VEGF em PBS. Os animais foram sacrificados aos 03, 07, 14 e 21 dias após os procedimentos cirúrgicos. Três animais por período, para cada grupo, foram utilizados totalizando 48 animais (Figura 4).

GRUPOS	TRATAMENTO		PERÍODOS			
	DIREITO	ESQUERDO	3 DIAS	7 DIAS	14 DIAS	21 DIAS
I	Coágulo	VEGF 20ng/μL- Lipossoma	3 animais	3 animais	3 animais	3 animais
II	Coágulo	Lipossoma vazio	3 animais	3 animais	3 animais	3 animais
III	Coágulo	PBS	3 animais	3 animais	3 animais	3 animais
IV	Coágulo	VEGF 20ng/μL PBS	3 animais	3 animais	3 animais	3 animais

Figura 4 - Distribuição dos grupos experimentais.

5.4 PREPARAÇÃO DOS LIPOSSOMAS E CITOCINAS – LIPOSSOMAS

As soluções foram preparadas no Laboratório de Físico-Química do Departamento de Química da FFCLRP-USP, sob a orientação do professor Dr. Pietro Ciancaglini.

Os lipossomas foram preparados por sonicação, empregando-se 12,0 mg de dipalmitoil fostatidil colina (DPPC) e 1,2 mg de lisofosfatidil colina (LPC), os quais foram dissolvidos conjuntamente em 4 ml de clorofórmio (em um tubo de ensaio 120 X 12 mm). Em seguida, esta solução foi seca sob uma atmosfera de nitrogênio. Após secagem, 4 mL de tampão fosfato salino (PBS, pH 7,4) foram adicionados ao filme obtido e, em seguida, incubados a 60°C durante 1 hora, com intervalos de uma vigorosa agitação a cada 10 minutos. Após este período de incubação, a mistura foi sonicada por 4 minutos com um sonicador de ponta (VibraCell, modelo VC 600). O preparo dos fatores de crescimento / lipossoma, ocorreu da mesma maneira, sendo que a proteína (10 μ L da solução estoque) foi adicionada à fase aquosa (990 μ L) antes da incubação.

Ambas as misturas (lipossomas e fatores de crescimento-lipossomas) foram centrifugadas a 100.000xg durante 20 minutos (Ultracentrífuga Hitachi Himac 70 MX). O sobrenadante corresponde às vesículas unilamelares relativamente homogêneas, as quais foram avaliadas através de medidas de espalhamento de luz.

5.5 VIAS DE ADMINISTRAÇÃO

A administração foi realizada dentro dos alvéolos logo após a extração dos segundos molares superiores, utilizando para este procedimento, uma seringa de precisão, graduada em microlitros da marca HAMILTON COMPANY[□] (Figura 5). As microinjeções foram aplicadas dentro do coágulo, com volume de 1 μ L, com seringa posicionada verticalmente, paralela ao primeiro e terceiros molares.



Figura 5 – Seringa HAMILTON COMPANY[□]

5.6 EUTANÁSIA DOS ANIMAIS

Ao término do período experimental, os animais sofreram eutanásia por superdosagem de anestésico e posterior deslocamento cervical, conforme protocolo padrão do comitê de ética. Em seguida, foram decapitados; as maxilas dissecadas, e as amostras foram fixadas por 48 horas à temperatura ambiente em solução de formalina neutra tamponada a 10%. Após fixação, as maxilas foram rapidamente lavadas em água corrente e transferidas para solução desmineralizadora.

5.7 PROCESSAMENTO HISTOLÓGICO DOS ESPÉCIMES PARA ANÁLISE QUANTITATIVA

Após a fixação, as maxilas foram desmineralizadas em solução tamponada de EDTA (Ácido diaminotetracético) a 10%, (ph entre 7,2 e 7,4) à temperatura ambiente, com trocas a cada 2 dias, durante um período de 40 dias. Após a desmineralização, as maxilas foram lavadas em H₂O corrente por uma noite e separadas em metades direita e esquerda. Os fragmentos foram então, processados para análise histológica, histomorfométrica e imunohistoquímica, conforme protocolo a seguir:

- Desidratação: os tecidos foram mergulhados em uma série crescente de álcool (70%, 80%, 90%, absoluto I, absoluto II, absoluto III), com um tempo de 30 minutos em cada banho;
- Diafanização: os tecidos foram mergulhados em três banhos de xilol, durante 30 minutos em cada banho;
- Infiltração: foram realizados três banhos em parafina a 58°C, durante 90 minutos em cada. Após o último banho, as peças foram incluídas em blocos de parafina.

Os blocos de parafina de todos os animais foram cortados no sentido longitudinal ântero-posterior, em um micrótomo, obtendo-se cortes seriados de seis micrometros de espessura. Os cortes foram coletados em lâminas de vidro e

deixados secar durante um dia. Em seguida, foram realizados os procedimentos de coloração de hematoxilina-eosina (HE) para análises histológicas.

5.8 ANÁLISE HISTOLÓGICA

Os cortes foram feitos com 5µm de espessura e as lâminas foram preparadas pelas técnicas histológicas rotineiras para coloração com hematoxilina-eosina (HE). Em seguida, as lâminas foram analisadas pela microscopia de luz convencional para estudo histológico. Os cortes foram analisados procedendo-se à leitura em varredura longitudinal, através de microscopia de luz, utilizando-se um microscópio (Carl Zeiss ICS KF2). Os critérios para análise histológica foram: 1- característica do tecido conjuntivo que preenche o alvéolo, sua organização e maturação; 2- presença de células ósseas (osteoclastos, osteoblastos), bem como a presença de tecido ósseo neoformado, vasos sanguíneos e; 3- presença de reação inflamatória nas áreas experimental e controle.

5.9 ANÁLISE HISTOMORFOMÉTRICA

Para análise semiquantitativa dos parâmetros avaliados, foi utilizado um retículo milimetrado (MANDARIM-DE-LACERDA,1995), construído no programa Power Point □ 2002 (Figura 6). Este retículo foi elaborado a partir de um sistema de linhas, dividindo a imagem em quadrados espaçados por um intervalo de 1 cm, que foi superposto as fotomicrografias utilizando-se o programa Confocal Assistance© evitando assim, distorção durante superposição de imagens. Foram avaliadas número de osteoclastos, trabéculas (osso neoformado) e vasos sangüíneos, contados sempre que localizados na interseção das linhas do retículo. Para as contagens foi utilizado o software UTHSCSA Image Tool© 2.03. Após as contagens, os dados foram avaliados estatisticamente, utilizando-se o mesmo software. Esta técnica foi aplicada em todos os grupos de estudo, com o propósito de obter dados para a análise estatística durante os períodos considerados.

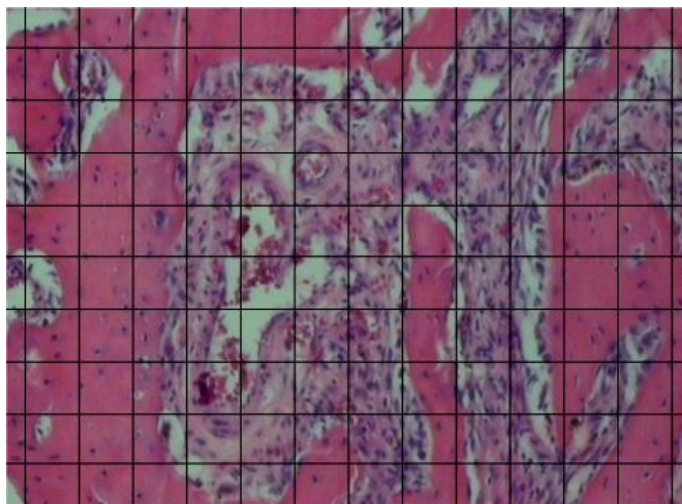


Figura 6 – Lâmina histológica mostrando a colocação de retículo milimetrado utilizado para contagem de vasos, osteoclastos e osso neoformado.
Fonte: Mandarin-de-Lacerda (1995).

5.10 ANÁLISE IMUNOHISTOQUÍMICA

Foram utilizados cortes com 5 μm de espessura para os procedimentos de imunohistoquímica. Os procedimentos de imunohistoquímica foram realizados no Laboratório de Biopatologia e Biologia Molecular da Universidade de Uberaba - UNIUBE. A padronização da técnica foi obtida após otimização da concentração e recuperação antigênica. Foi utilizado o anticorpo anti-FGF₂ (Santa Cruz Biotechnology Inc., Califórnia, EUA).

Os cortes foram montados em lâminas de vidro, previamente limpas e desengorduradas, preparadas com adesivo à base de 3-aminopropyltriethoxy-silano (Sigma Chemical, Co., St.Louis, MO, EUA). Inicialmente, os cortes histológicos foram desparafinados em dois banhos de xilol, sendo o primeiro a 57^o C, durante 30 minutos, seguido de outro, em temperatura ambiente, por 20 minutos. A seguir, os cortes foram reidratados em série decrescente de etanol a partir de três passagens em etanol absoluto, seguidas por etanol 95%, 85%, 80%, por 5 minutos cada, e imersos por 10 minutos em solução de hidróxido de amônia a 10% para remoção de pigmento formólico. Então, os preparados foram lavados em água corrente por 10 minutos e em duas passagens de água destilada.

Em seguida foi feito o bloqueio da peroxidase endógena tecidual através de duas passagens de cinco minutos cada em solução de H_2O_2 (20 volumes) em metanol (1:1, v/v). Lavagem em água corrente por cinco minutos e duas passagens em água destilada. Todos os procedimentos a partir desse ponto foram seguidos por lavagens em tampão Tris-HCl (Tris-hidroxi-metil-aminometano, Sigma), pH 7,4. Nesse ponto, as secções histológicas foram submetidas à incubação dos anticorpos primários, diluídos na concentração de 1:100, em solução tampão Tris-HCl, pH 7,4, contendo 1% de albumina sérica bovina e azida sódica a 0,1% (BSA- Biotest S/A, São Paulo, Brasil), à temperatura ambiente. Foram realizadas duas lavagens em Tris-HCl por 5 minutos cada, e a incubação com o anticorpo secundário biotinizado (Dakopatts, Dinamarca), desenvolvido contra camundongo, por 30 minutos, à temperatura ambiente na diluição de 1:100.

Posteriormente a lavagem, foi incubado o complexo streptoavidina-biotina (LSAB, Dakopatts, Dinamarca), na diluição de 1:100, por 20 minutos, à temperatura ambiente. Tanto o anticorpo secundário quanto o LSAB foram diluídos em tampão Tris-HCl, pH 7,4. A revelação da reação foi desenvolvida a partir da imersão dos cortes histológicos em solução cromógena de diaminobenzidina (DAB) (3,3'-diaminobenzidina, Sigma) a 0,03%, adicionada a 0,6 ml de H_2O_2 (20 volumes), durante 3 minutos, seguida de uma passagem por solução de sulfato de cobre a 0,5%, para intensificar a marcação.

Os cortes foram então lavados brevemente com Tris, em água corrente por 10 minutos, e em duas breves passagens em água destilada, para serem contracolorados com solução de hematoxilina de Mayer por 10 minutos. Finalmente, foi realizada a desidratação das secções histológicas, sendo recobertas com lamínula de vidro utilizando o meio de montagem Permount (Fischer Scientific, Fair Lawn, NJ, USA).

O controle negativo foi realizado pela omissão do anticorpo primário.

6 RESULTADOS

A técnica cirúrgica utilizada para a exodontia foi de fácil realização e a recuperação pós-operatória dos ratos aconteceu sem intercorrências, com boa cicatrização.

As variáveis estudadas pela análise histomorfométrica foram os números de osteoclastos, de trabéculas ósseas e de vasos sanguíneos. Os valores foram expressos em média mais desvio padrão e avaliados estatisticamente.

Tanto o lado direito (controle) do grupo I, quanto os outros grupos estudados, lado experimental e controle, em todos os períodos, apresentaram aspecto histológico semelhante quando comparados. Para cada período foram observados os eventos clássicos da reparação óssea: inflamação, formação do tecido de granulação, formação de tecido ósseo primário e substituição deste por osso lamelar. Esses achados direcionaram as análises histomorfométricas ao grupo I, especificamente.

6.1 ANÁLISE HISTOMORFOMÉTRICA

6.1.1 Período de 3 dias

Aos três dias a área do defeito ósseo cirúrgico considerada controle (lado direito), grupo I, apresentou-se preenchida por tecido conjuntivo vascularizado e intenso processo inflamatório (Figura 7A). Observou-se também a presença de restos do septo interradicular em processo de reabsorção, circundados por osteoclastos em sua superfície. Foi evidente a presença de vasos sanguíneos nesse período.

No lado experimental, grupo I, o alvéolo apresentou-se preenchido com tecido conjuntivo mais vascularizado que o lado controle ($p < 0.05$) e com características de vasodilatação. O septo interradicular presente no interior do alvéolo encontrava-se em processo de reabsorção mais avançado quando comparado ao lado controle, e o número de osteoclastos foi significativamente maior ($p < 0.05$) (Figura 7B). Nesse período do reparo ósseo ainda não foi observado neoformação óssea.

A avaliação histomorfométrica mostrou também aumento estatisticamente diferente ($p < 0,05$) no número de vasos sanguíneos (Figura 7B).

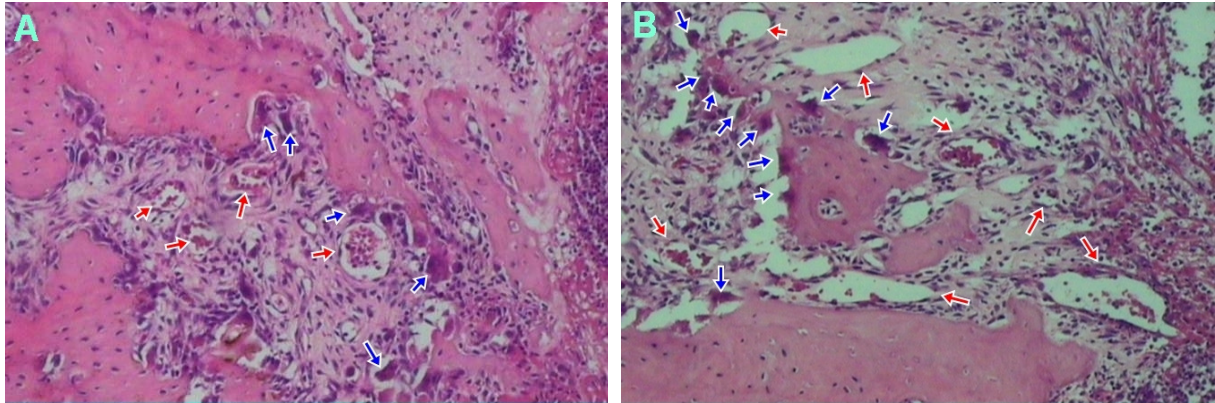


Figura 7 – A - Lado controle e B - Lado experimental para o grupo I (VEGF em lipossoma): Três dias após o experimento observamos a presença de septo interradicular em processo de reabsorção em ambos os lados. No lado experimental observa-se que o processo de reabsorção está mais avançado, o que pode ser evidenciado também pelo maior número de osteoclastos em volta do fragmento (seta azul), e o número de vasos é comparativamente mais abundante (seta vermelha) (HE 10X).

6.1.2 Período de 7 dias

Aos sete dias, a área do defeito ósseo cirúrgico considerada controle (direito), grupo I, apresentou-se preenchida por um tecido conjuntivo vascularizado, bem mais organizado em relação ao período anterior. Na porção superior do alvéolo existe tecido conjuntivo menos organizado associado a infiltrado inflamatório (Figura 8A). Nota-se a não existência do epitélio revestindo o alvéolo. Osteoclastos estão presentes nessa fase e tecido ósseo neoformado ainda não pode ser evidenciado.

Para o lado experimental (esquerdo) foi evidenciado a presença de epitélio de revestimento proliferando sobre o tecido de granulação. Ainda nesse grupo, o alvéolo apresentou-se preenchido por tecido conjuntivo organizado, significativamente mais vascularizado ($p < 0,05$) e com vasos apresentando características de vasodilatação, quando comparado ao lado controle (Figura 8B). Não existiu diferença estatisticamente significativa no número dos osteoclastos presentes no lado experimental, quando comparado ao lado controle.

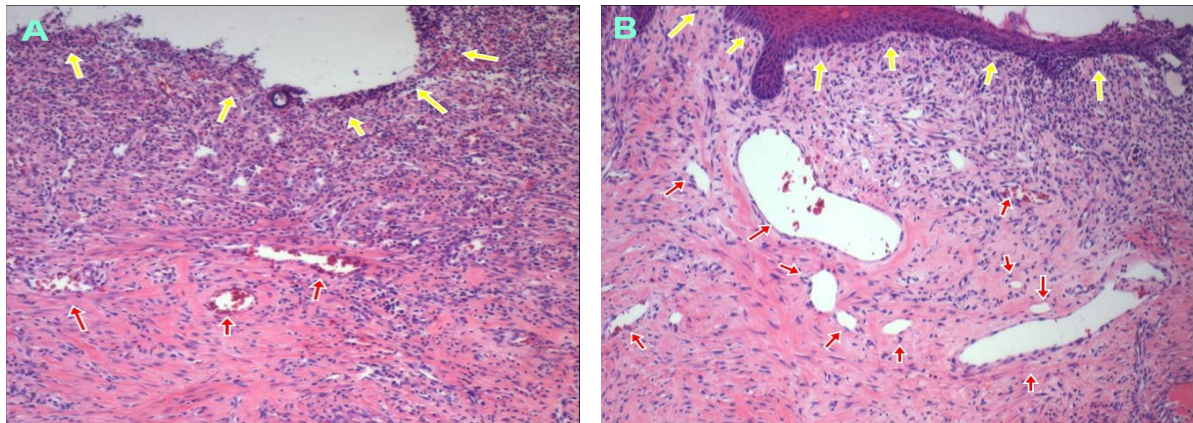


Figura 8 - A - Lado controle e B experimental para o grupo I (VEGF em lipossoma): Sete dias após o experimento observamos a presença de tecido epitelial de revestimento proliferando sobre o tecido de granulação no lado experimental (seta amarela) e vasos sanguíneos mais calibrosos (seta vermelha). A ausência de tecido epitelial no lado controle sugere uma maior intensidade inflamatória (Seta amarela) (HE 10X).

6.1.3 Período de 14 dias

Aos quatorze dias a área do defeito ósseo cirúrgico considerada controle (lado direito), grupo I, apresentou-se preenchida por um tecido ósseo em formação, partindo do fundo do alvéolo. Na porção superior do alvéolo existe tecido conjuntivo organizado e rico em vasos sanguíneos (Figura 9A). Não foram observadas quantidades importantes de osteoclastos nesse período do reparo ósseo.

Para o lado experimental foi evidenciada a presença de quantidade significativamente maior ($p < 0.05$) de osso neoformado quando comparado ao lado controle (Figura 9B). O tecido conjuntivo existente na porção superior do alvéolo não apresentou quantidade significativamente maior de vasos sanguíneos quando comparado ao lado controle, apresentando esses vasos características de vasodilatação (Figura 9A). Não foram observadas quantidades importantes de osteoclastos nesse período do reparo ósseo.

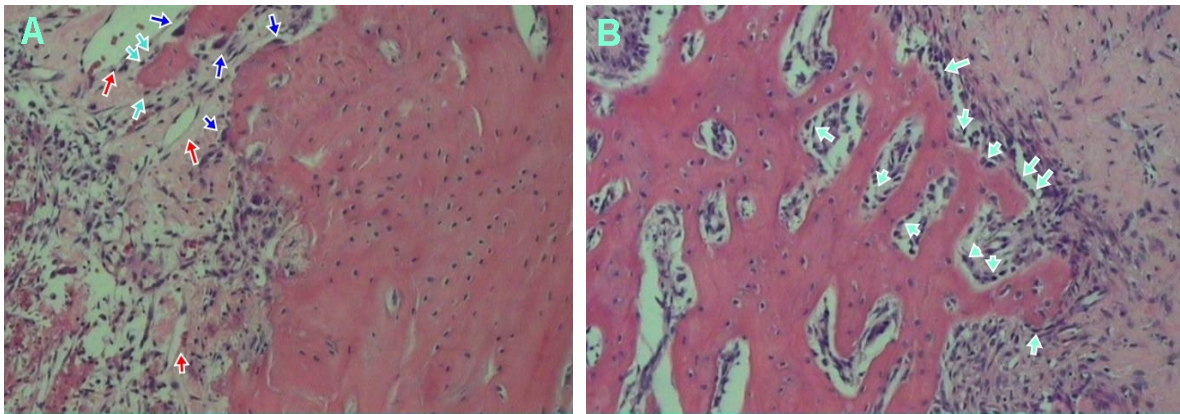


Figura 9 - A - Lado controle e B - Lado experimental, para o grupo I (VEGF em lipossoma): Quatorze dias após o experimento observamos a presença de tecido ósseo neoformado partindo do fundo do alvéolo de ambos os lados. Para o lado experimental a quantidade de tecido ósseo foi estatisticamente maior que para o lado controle. Isso pode ser elucidado também pela maior quantidade de células semelhantes a osteoblastos na superfície do osso no lado experimental (seta verde). Vasos sanguíneos (seta vermelha) e osteoclastos (setas azuis) (HE 10X).

6.1.4 Período de 21 dias

Aos vinte e um dias, a área do defeito ósseo cirúrgico considerada controle (lado direito), grupo I, apresentou-se também preenchida por um tecido ósseo em formação, partindo do osso basal no fundo do alvéolo, porém, em quantidade significativamente maior que o grupo de 14 dias. Na porção superior do alvéolo existe tecido conjuntivo organizado, presença de vasos sanguíneos e epitélio recobrendo todo o alvéolo (Figura 10A).

Para o lado experimental, grupo I, foi evidenciado a presença de osso neoformado também partindo do fundo do alvéolo, sendo a quantidade de tecido ósseo do lado experimental significativamente maior quando comparada ao lado controle (Figuras 10A e 10B). Observa-se que no lado experimental o tecido ósseo possui características de tecido maduro, sendo menos secularizado e mais lamelar que o tecido ósseo do lado controle. Osteoclastos são pouco evidentes nesse período do reparo ósseo, tanto para o lado controle quanto para o lado experimental. Na porção superior do alvéolo existe também tecido conjuntivo organizado, presença de vasos sanguíneos e epitélio recobrendo todo o alvéolo.

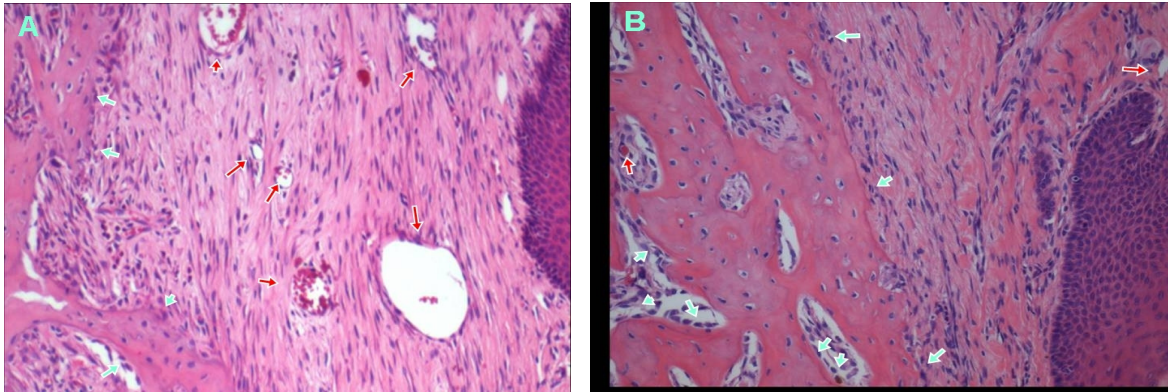


Figura 10 - A- Lado controle e B- Lado experimental para o grupo I (VEGF em lipossoma): Vinte e um dias após o experimento, observamos a presença de tecido ósseo neoformado em grande parte do alvéolo, de ambos os lados. Para o lado experimental a quantidade de tecido ósseo foi comparativamente maior do que para o lado controle. Isso pode ser elucidado também pela maior número de células semelhantes a osteoblastos (seta verde). Para o lado controle, embora haja um boa vascularização (seta vermelha), o reparo ósseo encontra-se menos adiantado que no lado experimental. Vasos sanguíneos (seta vermelha) (HE 10X)

6.2 ANÁLISE IMUNOHISTOQUÍMICA

Na figura 11 está representada a marcação para FGF₂, grupo I, lado experimental e controle (A e B), para o período de quatorze dias. A imunomarcação apresentou distribuição de FGF₂ por toda região da ferida, com intensidade de marcação maior, melhor evidenciada no lado experimental para animais de 14 dias. Para os demais períodos não foi verificada diferença na imunomarcação (Figura 11A e 11B).

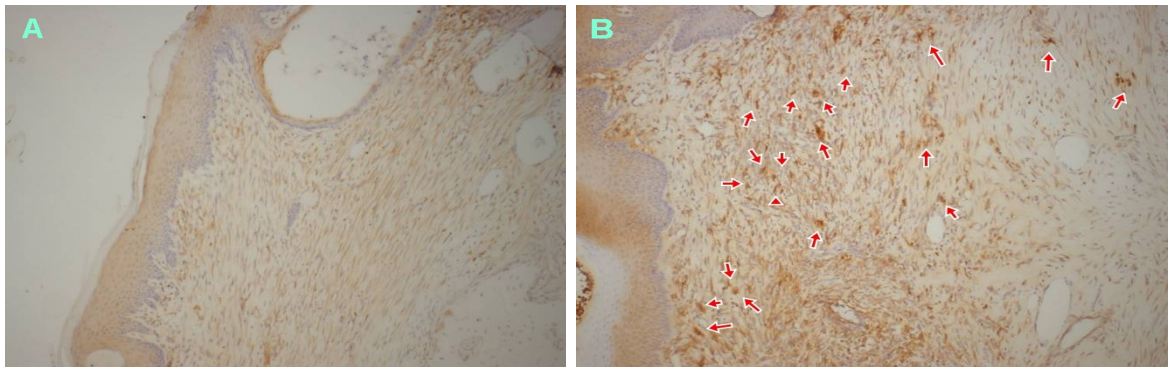


Figura 11 - A- Lado controle e B - Lado experimental para o grupo I (VEGF em lipossoma): Os espécimes de quatorze dias apresentaram marcação intensa para FGF₂, principalmente para o lado experimental (setas vermelhas), o que sugere que o VEGF interfere na expressão de FGF₂. Para os outros grupos não foram observadas diferenças na imunomarcação. (10X)

6.3 ANÁLISE HISTOMORFOMÉTRICA

A análise histomorfométrica teve como finalidade determinar o número de osteoclastos, tecido ósseo neoformado e vasos sanguíneos nos defeitos ósseos dos grupos I, II, III e IV, bem como fornecer os dados necessários à análise estatística. Os valores foram expressos em média e desvio padrão.

A presença de VEGF exógena carregada por lipossomas afetou significativamente o número de vasos sanguíneos, osteoclastos e tecido ósseo neoformado na ferida.

De acordo com os dados, referentes à análise de variância (ANOVA), apresentados nas figuras 12 A e 12 B, houve diferença estatisticamente significativa no número de vasos sanguíneos e osteoclastos para o grupo I aos 3 dias, e diferença significativa também no número de vasos sanguíneos para o período de 7 dias, determinada pelas probabilidades (p) encontradas para cada período, abaixo de 5% de referência de significância.

Também de acordo com os dados, referentes à análise de variância (ANOVA), apresentados na figura 14, houve diferença estatisticamente significativa entre a densidade de ossos neoformados para o grupo I aos 14 dias, determinada pelas probabilidades (p) encontradas para cada período, abaixo de 5% de referência de significância.

Após a realização da análise de variância (ANOVA), aplicou-se o Teste de Tukey, com o objetivo de calcular a diferença mínima significativa entre duas médias ao nível de 5%. Baseado nos valores encontrados evidenciou-se a existência de diferença estatisticamente significativa entre lado experimental e controle para o grupo I, para todas as características analisadas.

6.3.1 Vasos sanguíneos

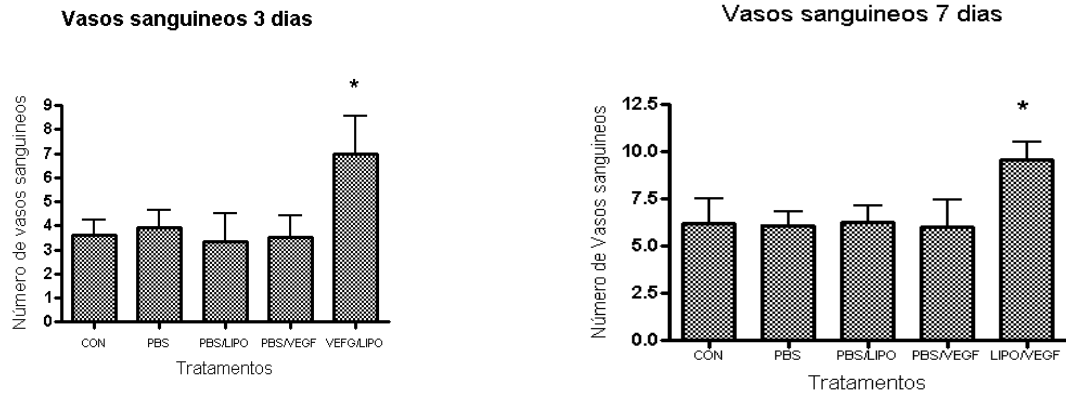


Figura 12 - A - Mostra o número de vasos sanguíneos para o grupo I aos três dias, onde foi observada diferença estatística maior ($P < 0.05$). B- Mostra o número de vasos sanguíneos para o grupo I aos sete dias, onde foi observada também diferença estatística maior ($P < 0.05$). Para os demais períodos não foram observadas diferenças significativas.

6.3.2 Osteoclastos

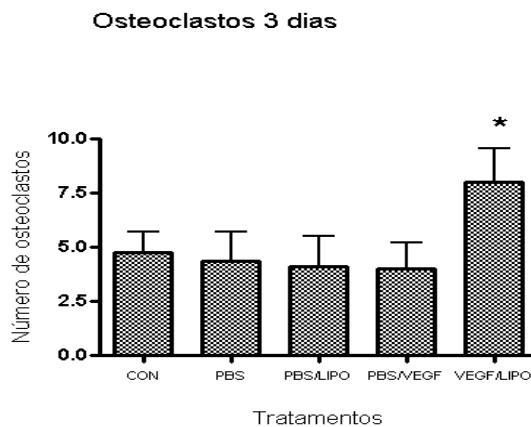


Figura 13 - Mostra o número de osteoclastos para o grupo I aos três dias, onde foi observada diferença estatística maior ($P < 0.05$). Para os demais períodos não foram observadas diferenças significativas.

6.3.3 Osso neoformado

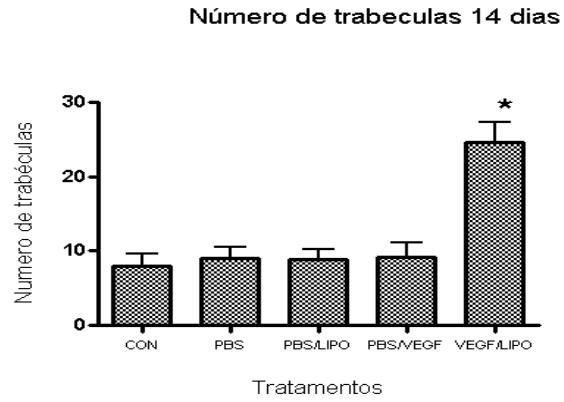


Figura 14 - Mostra o número de trabéculas ósseas neoformadas para o grupo I aos quatorze dias, onde foi observada diferença estatística maior ($P < 0.05$). Para os outros períodos considerados não foi evidenciada diferenças significativas em relação ao número de trabéculas ósseas.

7 DISCUSSÃO

Diversos biomateriais são constantemente estudados para substituir o tecido ósseo, a fim de fornecer uma alternativa viável para o enxerto autógeno que, apesar de ser o melhor e mais bem aceito substituto ósseo, possui desvantagens, principalmente quanto à morbidade e à quantidade de enxerto disponível. Estes substitutos ósseos devem apresentar propriedades de biocompatibilidade, atoxicidade, resistência ou não à reabsorção, conforme a aplicação desejada e, caso sejam reabsorvíveis, devem ser metabolizados pelo organismo ou excretados através de uma via normal fisiológica (VALÉRIO et al., 2004; KNABE et al., 2005).

Pouco se sabe sobre o papel de Fatores de crescimentos exógenos no processo de reparo ósseo. Compreendemos que o entendimento da atuação de moléculas como o VEGF no processo de reparo ósseo, poderá proporcionar diretrizes mais seguras no desenvolvimento de biomateriais para enxertos ósseos, bem como contribuir para a elucidação da cascata molecular que rege esse reparo.

Assim o objetivo geral deste trabalho foi compreender alguns dos fenômenos biológicos que acontecem no reparo ósseo normal (identificação e quantificação de angiogênese, número de células clásticas, expressão de FGF₂ e neoformação óssea) e correlacioná-los com o reparo ósseo e com envolvimento de biomateriais, especificamente VEGF carregado por lipossomas.

Em geral o melhor modelo é aquele capaz de mimetizar a situação clínica para o qual a técnica cirúrgica ou o material de enxerto ósseo foi desenvolvido. Para tanto, vários sistemas testes tem sido utilizados, entre eles, o reparo de fraturas, a perda segmental em osso longo, o defeito de tamanho crítico em crânio, defeitos pós-exodontia e várias outras formas de não união. O modelo experimental utilizado nesse trabalho foi selecionado por oferecer condições adequadas para estudos de reparação óssea e por se prestar, desta forma, como ferramenta útil para o entendimento dos processos moleculares que regulam a reparação.

A utilização de modelos animais para embasamento científico deve ser etapa fundamental no processo de pesquisa. Dentre os diversos modelos animais utilizados, como gatos (LI; REINISCH; VAN DE MERVE, 1992), coelhos (STEIN et al., 1990) e ratos, estes são os mais utilizados (AOKI *et al.*, 1996). Concordamos

com Karaharju-Suvanto (1994) que os ratos são animais de baixo custo, fácil manutenção e enquadram-se nos conceitos de bioética.

A escolha dos períodos experimentais de 03, 07, 14 e 21 dias se mostrou adequada, uma vez que o processo de reparo em feridas de extração dental em ratos dura aproximadamente 21 dias, período no qual o alvéolo é preenchido totalmente por trabeculado ósseo neoformado (CARVALHO et al., 1983)

A utilização de animais de pequeno porte (ratos) como proposto por Waldo e Rothblatt (1954) para pesquisas em laboratório, também se mostrou adequada, uma vez que elimina problemas tais como o controle genético e outras variáveis. Além disso, permite que o experimento seja realizado com um número maior de animais num intervalo de tempo menor entre o experimento e a análise dos resultados tendo em vista seu metabolismo mais acelerado em relação a outros animais de grande porte (cães, coelhos, macacos).

Segundo Chesmel et al. (1998), o potencial osteoindutor varia em relação à posição ocupada pelo hospedeiro na escala filogenética, sendo que os seres vivos mais inferiores (p. ex. roedores) possuem uma maior capacidade tanto de induzir quanto de responder a um estímulo osteoindutor, o que torna o implante de VEGF carregado por lipossomas em ratos um modelo experimental para estudos do processo de reparo ósseo.

A análise do peso dos animais encontra justificativa pelo fato de que o osso, sendo um tecido metabolicamente dinâmico é influenciado pelo fator nutricional e deficiências protéico-nutricionais (JUNQUEIRA; CARNEIRO, 2004).

O metabolismo acelerado dos animais utilizados nesse experimento parece ser responsável pela pronta recuperação dos mesmos após serem submetidos ao procedimento de exodontia dos segundos molares superiores.

Apesar de nenhum procedimento de anti-sepsia intrabucal ter sido realizado como procedimento pré-operatório não foi observado qualquer sinal de infecção nos dias seguintes a inserção do material. Desta maneira, parece que a eliminação de tal procedimento não comprometeu o processo de reparo. Tal afirmativa encontra subsídios no estudo realizado por Magro-Filho et al. (1996) os quais concluíram que o uso prévio de clorexidina (0,2%) para a exodontia do incisivo superior direito em 45 ratos de raça Wistar não interferiu na cronologia da reparação das feridas de extração dental.

Não foi utilizada sutura após a exodontia, o que não comprometeu a formação do coágulo e o reparo ósseo. Provavelmente o prolongamento da anestesia e relaxamento muscular no pós-operatório foi suficiente para a organização do coágulo.

A reconstrução óssea ideal depende, principalmente, da atividade da população de células osteoprogenitoras (OREFFO; TRIFFIT, 1999). Entretanto, seu número é limitado e sua ação é dependente de estímulos, como os promovidos por fatores de crescimento. Assim, é necessário encontrar técnicas e materiais que estimulem a proliferação e diferenciação do tecido ósseo, para auxiliar no reparo de grandes defeitos ósseos.

A angiogênese é um processo fundamental, altamente regulado, para a formação de novos vasos sanguíneos a partir de capilares preexistentes, e a regeneração tecidual somente ocorre com a formação adequada desses vasos (CHAIN; JONES; TARNAWISK, 2004). No local do reparo ósseo, osteoblastos e células osteoprogenitoras estão localizadas adjacentes as células endoteliais nos vasos sanguíneos, sugerindo que a angiogênese e a osteogênese são mutuamente dependentes (DECKER; BARTELS; DECKER, 1995).

Os fatores pro-angiogênese são, na maioria, proteínas e muitas delas são fatores de crescimento (POLVERINI, 1995; CARMELIET; JAIN, 2000; TOMANEK et al., 2002). Os fatores angiogênicos são classificados como diretos e indiretos. Os fatores angiogênicos diretos, como o VEGF e o FGF₂, têm a função de estimular a proliferação das células endoteliais e ou migração das mesmas, porém o FGF₂ também atua sobre outras células alvo além das endoteliais. Quando o fator angiogênico não estimula as células *in vitro* ele é chamado fator angiogênico indireto, porque é assumido que a proliferação endotelial e migração, observada *in vivo*, devem ter sido induzidas por algum outro fator ou célula (FOLKMAN; SHING, 1992).

Estudos realizados utilizando o FGF₂ demonstraram que esta proteína apresenta uma grande capacidade de estimular o processo de angiogênese, estimulando a proliferação de células não endoteliais como as células musculares lisas e fibroblastos. Para a angiogênese a proliferação de células musculares lisas e sua disponibilização para incorporação na parede de vasos em formação é de grande importância (SEZER et al., 2001; AKBULUT et al., 2002). A relação entre VEGF e FGF₂ vem sendo elucidada na última década. Nossos resultados sugerem

um aumento da expressão de FGF₂ regulado pela disponibilização de VEGF exógena carregada por lipossomas, principalmente aos quatorze dias do reparo ósseo. Nossos achados sugerem, portanto, a regulação direta de FGF₂ pelo VEGF e parecem estar de acordo com Claffey et al. (2001), que relacionaram a inibição de VEGF à inibição da angiogênese induzida por FGF₂ (CLAFFEY et al., 2001).

Outros trabalhos demonstraram o crítico papel do VEGF na angiogênese, utilizando a supressão dos alelos para essa proteína, resultaram em morte embrionária devido a defeitos no desenvolvimento cardiovascular (FERRARA; DAVIS-SMYTH, 1997; NEUFELD et al., 1999). Porém VEGF aparentemente não é o único estimulador de angiogênese. A utilização de antagonistas do VEGF inibiu a neovascularização "in vivo" em apenas "50% (AIELLO et al., 1995). Foi demonstrado também que FGF₂ é necessário para a regulação do VEGF (FLAMME; RISAU, 1992).

Estimuladores potentes da angiogênese, FGF₂ e VEGF parecem estimular a angiogênese através de distintas vias de sinalização, mediadas por receptores transmembrana, integrina e tirosino-quinase específicos para cada regulador (FRIEDLANDER et al., 1996; MANDRIOTA; PEPPER, 1997). Comparando nossos resultados com os resultados de Flamme e Risau (1992), nossos achados sugerem que VEGF e FGF₂ estão inter-relacionados na cascata molecular responsável pela neovascularização durante o processo de reparo ósseo, sendo a presença de um responsável pela alteração na expressão do outro e vice-versa.

Diversos experimentos com VEGF têm demonstrado que este fator de crescimento pró-angiogênese parece ser seguro em terapias ósseas, com resultados bastante promissores (STREET et al., 2002; KASTRUP, 2003; GALEANO et al., 2003). Os recentes avanços tecnológicos na biologia celular e molecular têm trazido esperança no que diz respeito ao completo conhecimento da cascata molecular envolvida no reparo ósseo, o que promete possibilidades para desenvolvimento de novas abordagens como terapias com fatores de crescimento e soluções de problemas clínicos hoje insolúveis.

Os fatores de crescimento são expressos nos tecidos em dosagens tempo-dependente e a utilização dessas proteínas para a estimulação da osteogênese, em última instância, superam as limitações atualmente encontradas no que diz respeito ao reparo ósseo, como por exemplo, a necessidade de sítio doador e a imunogenicidade dos materiais (CHEN et al., 2002). Porém, como qualquer

tratamento com fatores de crescimento, o tempo, a dose e o contexto celular podem afetar a atividade da proteína (ECKARDT et al., 2003; PENG et al., 2002).

A administração de moléculas estimuladoras do reparo ósseo tem por objetivo tornar possível a ação a que ela se destina. No entanto, muitas vezes uma grande fração do medicamento é eliminada sem exercer nenhuma atividade. Assim, atualmente, há o desenvolvimento de várias alternativas para tornar o medicamento mais disponível para determinados alvos e com taxas de liberação mais adequadas a fim de produzir o efeito pretendido. Tais alternativas visam aumentar a eficácia, diminuir os efeitos colaterais, direcionar os fármacos a locais específicos do organismo, reduzir sua toxicidade, liberar o fármaco de maneira controlada, melhorar sua biodisponibilidade, alterar sua farmacocinética e aumentar a solubilidade do fármaco em sistemas aquosos (HARPER; JULIANO, 1981; RANSON et al., 1996; SILER-MARINKOVIC et al., 1997).

Dentre as novas alternativas terapêuticas propostas nas últimas décadas, o estudo com lipossomas encontra-se em destaque. Estudos pré-clínicos e clínicos demonstraram que a encapsulação de fármacos por lipossomas fornecem todas as vantagens mencionadas, atuando, então como um sistema de liberação controlada (RANSON et al., 1996; SILER-MARINKOVIC et al., 1997).

Nesse contexto os lipossomas como carreadores de fatores de crescimento no reparo ósseo têm a intenção de modificar a cinética de liberação da citocina, propiciando uma liberação lenta e gradual no sítio cirúrgico, assemelhando assim a liberação dos fatores de crescimento endógenos.

Não só a liberação prolongada do fator de crescimento quando encapsulado é importante, mas também a proteção da proteína de possíveis degradações no tecido. Assim, sua eliminação pode ser retardada, permanecendo em níveis pequenos durante um período mais prolongado no tecido (FRÉZARD; MELO, 1997).

Geiger et al. (2005) utilizando VEGF demonstraram um aumento significativo da vascularização e regeneração óssea, em defeitos ósseos de coelhos, o que condiz com nossos achados nesse trabalho. Portanto, VEGF tem possíveis aplicações clínicas para a realização do aumento da angiogênese e formação óssea, podendo então ser utilizado no reparo ósseo guiado.

O VEGF é conhecido por aumentar a permeabilidade vascular e estar envolvido na ocorrência e progressão do processo inflamatório (DVORAK et al., 1995). Essa proteína é 50.000 vezes mais potente do que a histamina na habilidade

de aumentar a permeabilidade vascular (DVORAK, 2002; HICKLIN; ELLIS, 2005). Nossos resultados concordam com esses achados, estando os vasos presentes no lado experimental do grupo I, para todos os períodos, apresentando características de vasodilatação.

A invasão de vasos sanguíneos tem um papel decisivo no reparo tecidual e sugere-se que a produção de VEGF seja o principal mecanismo pelo qual a angiogênese e osteogênese estão interligados ou dependentes durante o reparo ósseo (CARANO; FILVAROFF, 2003).

Assim, o tratamento dos alvéolos com VEGF em lipossomas, poderia acelerar o reparo e a osteointegração, trazendo enormes benefícios à reabilitação protética, facilitando a colocação de implantes e próteses dentárias, devolvendo a função mastigatória aos pacientes, restabelecendo as áreas edêntulas.

A análise histomorfométrica utilizada permitiu detectar aumento no número de osteoclastos, de vasos sanguíneos e de trabéculas ósseas (tecido ósseo neoformado).

A importância da análise histomorfométrica é confirmada nos estudos de Marzouk et al. (2007) e Eski et al. (2007), que relatam ser a análise quantitativa essencial para estudos que objetivam avaliar a efetividade de novas modalidades terapêuticas na neoformação óssea.

Os resultados obtidos neste estudo revelaram, ao final do experimento, aumento de osso neoformado no lado experimental do grupo I, apresentando relevância estatística para esses dados. Nossos resultados revelaram também, aumento de osteoclastos e de vasos sanguíneos para o lado experimental do grupo I, apresentando também, relevância estatística para esses dados.

Aumentos estatisticamente significantes dos vasos sanguíneos foram observados nos períodos de 3 e 7 dias, grupo I, lado experimental.

Nossos resultados sugerem que VEGF exógeno carregado por lipossomas tem papel no aumento da neovascularização durante o reparo ósseo. Esses resultados estão de acordo com achados anteriores relativos ao VEGF, que evidenciam a ação dessa proteína na angiogênese e permeabilidade capilar (BATES; LODWICK; WILLIAMS, 1999; FURUMATSU et al., 2003). Para os períodos de 14 e 21 dias, de acordo com estudos anteriores, não se evidencia diferença estatística para vasos sanguíneos, pois quase a totalidade do alvéolo se encontrar preenchida com tecido

ósseo neoformado e os vasos deste tecido estão incorporados a um sistemas de irrigação (DEVLIN, 2000).

A quantidade de tecido ósseo neoformado também foi alterada e apresentou valores estatisticamente significantes no período de 14 dias, grupo I, lado experimental. Esse aumento da neoformação óssea para esse período esta provavelmente relacionada ao poder de osteoindução do fator de crescimento aplicado (SAMMARTINO et al., 2005). Foi possível observar também uma maior quantidade de osteoblastos em torno do tecido ósseo em formação, sugerindo potencial regulatório do VEGF sobre essas células. Nossos resultados estão de acordo com outros resultados da literatura para o potencial osteoindutor dos fatores de crescimento. A não detecção de diferenças estatísticas para os períodos de 3 e 7 dias ocorreu, provavelmente, por se tratar esse período das etapas iniciais do reparo ósseo. O reparo ósseo é um processo de múltiplos estágios envolvendo migração, proliferação, diferenciação e ativação de inúmeros tipos celulares (MANDRACCHIA; NELSON; BRAP, 2001; GITTENS; ULUDAG, 2001).

Nossos resultados vieram confirmar recentes achados a respeito da inter-relação osteoblasto e VEGF. Parece existir uma íntima ligação entre os vasos sanguíneos e os osteoblastos na formação óssea. Nessa inter-relação entre células endoteliais e osteoblasto, o VEGF tem um importante papel e o bloqueio de sua ação endógena inibe a formação e a reabsorção óssea (KERAMARIS et al., 2008). VEGF afeta a quimiotaxia, proliferação, sobrevivência e a atividade de inúmeros tipos celulares, incluindo osteoblasto (STREET et al., 2000; 2001; 2002; ZELZER et al., 2002; CLAFFEY et al., 2001; DECKERS et al., 2000; 2002; FERRARA; GERGER; LECOUTER, 2003). Em consonância com o fato do VEGF endógeno ser muito importante para o reparo do osso normal, o VEGF exógeno pode promover a angiogênese e a formação óssea (STREET et al., 2002).

A quantidade de osteoclastos foi alterada e apresentou valores estatisticamente significantes no período de 3 dias, grupo I, lado experimental. Na ultima década tem-se demonstrado que o VEGF é necessário para a reabsorção osteoclástica normal durante o desenvolvimento da ossificação (GERBER et al., 1999; ENGSIG et al., 2000). Outra evidência quanto a participação do VEGF na osteoclastogênese é a presença de receptores para VEGF nos osteoclastos (ALDRIDGE et al., 2005). O VEGF parece atuar no recrutamento, sobrevivência, atividade e diferenciação dos osteoclastos (KOHNO et al., 2003). Nossos resultados

estão, portanto, de acordo com resultados da literatura, que associam o VEGF a função osteoclastogênica.

As evidências experimentais deste trabalho sugerem que a utilização de VEGF exógena carregado por lipossoma parece causar alterações nas características morfológicas e velocidade do reparo alveolar pós-exodontia, porém, estudos complementares se fazem necessários, devido à complexidade dos efeitos dos fatores de crescimento sobre a dinâmica do tecido ósseo.

Considerando as características acima mencionadas, verificamos propriedades relevantes do emprego de VEGF carregado por lipossomas neste estudo, uma vez que se evidenciou significativo potencial osteoindutor desse material. Essas características favoráveis contribuem para a indicação de VEGF carregado por lipossoma como material de enxerto em feridas ósseas, com resultados extremamente positivos e grandes perspectivas de sucesso em sua aplicação nas mais variadas áreas das ciências biomédicas e, sobretudo na Odontologia. Futuras pesquisas, com metodologia específica para a identificação das outras substâncias ativadas pelo processo de osteoindução de VEGF, poderão complementar os resultados obtidos neste experimento, elucidando melhor a cascata molecular do reparo ósseo.

8 CONCLUSÃO

Em conformidade com os objetivos propostos, os resultados obtidos dentro das condições experimentais desta pesquisa demonstraram que:

- A utilização de lipossoma como carreador de proteínas no reparo ósseo guiado se mostrou bastante adequada, favorecendo o reparo ósseo,
- O uso da VEGF carreado por lipossoma promoveu a neoformação óssea de maneira mais rápida e em maior volume (lado experimental).
- O aumento de vasos sanguíneos, osteoclastos e tecido ósseo neoformado foi estatisticamente significativo no lado tratado por VEGF carreado por lipossomas, em períodos específicos para cada parâmetro avaliado. O tecido ósseo neoformado no lado experimental apresentou, além da superioridade quantitativa, notória superioridade qualitativa quando comparado ao grupo controle.
- VEGF carreado por lipossomas promoveu aumento na expressão de FGF2, principalmente no período de 14 dias para o grupo I, sugerindo a regulação da expressão desta proteína pelo fator de crescimento vascular endotelial.

REFERÊNCIAS

AIELLO, L. P. et al. Hypoxic regulation of vascular endothelial growth factor in retinal cells. **Arch Ophthalmol**, v. 113, n. 12, p. 1538-1544, dec. 1995.

AKBULUT, H. et al. Prognostic role of serum vascular endothelial growth factor, basic fibroblast growth factor and nitric oxide in patients with colorectal carcinoma. **Cytokine**, v. 20, n. 4, p. 184-190, nov. 2002.

ALDRIDGE, S. E. et al. Vascular endothelial growth factor receptors in osteoclast differentiation and function. **Biochem Biophys Res Commun**, v. 335, n. 3, p. 793-798, sep. 2005.

ALVES, J. B. et al. Local delivery of EGF-liposome mediated bone modeling in orthodontic tooth movement by increasing RANKL expression. **Life Sci**, v. 85, n. 19-20, p. 693-699, nov. 2009.

ANITUA, E. et al. The potencial impact of the preparation rich in growth factors (PRGF) in different medical fields. **Biomaterials**, v. 28, p. 4551-4560, 2007.

AOKI, A. et al. The effects of mis-radiation of the Er: YAG laser on soft and bone tissue. In: **CONGRESS OF THE INTERNATIONAL SOCIETY FOR LASERS IN DENTISTRY**, 5., 1996, Jerusalem. Proceedings...Jerusalem: [s.n.], 1996. p. 27-32.

ARAÚJO, M. Effect of enamel matrix proteins (Emdogain') on healing after re-implantation of "periodontally compromised" roots. An experimental study in the dog. **J Clin Periodontol**, v. 30, n. 10, p. 855-861, oct. 2003.

AROSARENA, O. A.; COLLINS, W. L. Bone regeneration in the rat mandible with bone morphogenetic protein-2: a comparison of two carriers. **Otolaryngol Head Neck Surg**, v. 132, n. 4, p. 592-597, apr. 2005.

BAGI, C. M et al. Benefit of systemically administered rhIGF-I and rhIGF-I/IG-FBP-3 on cancellous bone in ovariectomized rats. **J Bone Miner Res**, v. 9, p. 1301, 1994.

BARENHOLZ, A. et al. Liposomes enhance bioremediation of oil-contaminated soil. **J Liposome Res**, v. 13, n. 2, p. 173-186, may. 2003.

BATES, D. O.; LODWICK, D.; WILLIAMS, B. Vascular endothelial growth factor and microvascular permeability. **Microcirculation**, v. 6, n. 2, p. 83-96, jun. 1999.

BESSHO, K. et al. BMP stimulation of bone response adjacent to titanium implants in vivo. **Clin Oral Implants Res**, v. 10, n. 3, p. 212-218, jun. 1999.

BYRNE, A. M.; BOUCHIER-HAYES, D. J.; HARMEY, J. H. Angiogenic and cell survival functions of vascular endothelial growth factor (VEGF). **J Cell Mol Med**, v. 9, n. 4, p. 777-794, oct./dez. 2005.

CARANO, R. A.; FILVAROFF, E. H. Angiogenesis and bone repair. **Drug Discov Today**, v. 1, n. 8, p. 980-989, nov. 2003.

CARMELIET, P.; JAIN, R. K. Angiogenesis in cancer and other diseases. **Nature**, v. 407, n. 6801, p. 249-257, sep. 2000.

CARVALHO, A. A. et al. Healing of tooth extraction wounds in rats with renal hypertension: a histological study. **J Nihon Univ Sch Dent**, v. 25, n. 3, p. 214-220, sep. 1983.

CHAIN, J.; JONES; M. K.; TARNAWSKI, A. S. Serum response factor is a critical requirement for VEGF signaling in endothelial cells and VEGF-induced angiogenesis. **FASEB J**, v. 18, n. 11, p. 1264-1266, aug. 2004.

CHEN, D. Differential roles for bone morphogenetic protein (BMP) receptor type IB e IA in differentiation and specification of mesenchymal precursor cells to osteoblast and adipocyte lineages. **J Cell Biol**, v. 142, n. 1, p. 295-305, jul. 2002.

CHESMEL, K. D. et al. Healing response to various forms of human demineralized bone matrix in athymic rat cranial defects. **J Oral Maxillofac Surg**, v. 56, n. 7, p. 857, 863, jul. 1998.

CLAFFEY, K. P. et al. Fibroblast growth factor 2 activation of stromal cell vascular endothelial growth factor expression and angiogenesis. **Lab Invest**, v. 81, n. 1, p. 61-75, jan. 2001.

COLNOT, C. et al. Mechanisms of action of demineralized bone matrix in the repair of cortical bone defects. **Clin Orthop Relat Res**, v. 435, p. 69-78, jun. 2005.

D'AMORE, P. A.; SMITH, S. R. Growth factor effects on cells of the vascular wall: a survey. **Growth Factors**, v. 8, n. 1, p. 61-75, 1993.

DECKER, B.; BARTELS, H.; DECKER, S. Relationships between endothelial cells, pericytes, and osteoblasts during bone formation in the sheep femur following implantation of tricalciumphosphate-ceramic. **Anat Rec**, v. 242, n. 3, p. 310-320, jul. 1995.

DECKERS, M. M. et al. Bone morphogenetic proteins stimulate angiogenesis through osteoblast-derived vascular endothelial growth factor A. **Endocrinology**, v. 143, n. 4, p. 1545-1553, apr. 2002.

DECKERS, M. M. et al. Expression of vascular endothelial growth factors and their receptors during osteoblast differentiation. **Endocrinology**, v. 141, n. 5, p. 1667-1674, may. 2000.

DEVLIN, H. Early bone healing events following rat molar tooth extraction. **Cells Tissues Organs**, v. 167, n. 1, p. 33-37, 2000.

DEVLIN, H.; SLOAN, P. Early bone healing events in the human extraction socket. **Int J Oral Maxillofac Surg**, v. 31, n. 6, p. 641-645, dec. 2002.

DUGRILLON, A. et al. Autologous concentrated platelet-rich plasma (cPRP) for local application in bone regeneration. **Int J Oral Maxillofac Surg**, v. 31, n. 6, p. 615-619, dec. 2002.

DVORAK, H. F. Vascular permeability factor/vascular endothelial growth factor: a critical cytokine in tumor angiogenesis and a potential target for diagnosis and therapy. **J Clin Oncol**, v. 20, n. 21, p. 4368-4380, nov. 2002.

DVORAK, H. F. et al. Vascular permeability factor/vascular endothelial growth factor: an important mediator of angiogenesis in malignancy and inflammation. **Int Arch Allergy Immunol**, v. 107, n. 1-3, p. 233-235, may./jun. 1995.

ECKARDT, H. et al. Effects of locally applied vascular endothelial growth factor (VEGF) and VEGF-inhibitor to the rabbit tibia during distraction osteogenesis. **J Orthop Res**, v. 21, n. 2, p. 335-340, 2003.

ENGSIG, M. T. et al. Matrix metalloproteinase 9 and vascular endothelial growth factor are essential for osteoclast recruitment into developing long bones. **J Cell Biol**, v. 151, n. 4, p. 879-889, 2000.

ESKI, M. et al. Assessment of distraction regenerate using quantitative bone scintigraphy. **Ann Plast Surg**, v. 58, n. 3, p. 328-334, mar. 2007.

FERRARA, N.; DAVIS-SMYTH, T. The biology of vascular endothelial growth factor. **Endocr Rev**, v. 18, n.1, p. 4-25, feb. 1997.

FERRARA, N.; GERBER, H. P.; LECOUTER, J. The biology of VEGF and its receptors. **Nat Med**, v. 9, n. 6, p. 669-676, 2003.

FERRARA, N.; HENZEL, W. J. Pituitary follicular cells secrete a novel heparin-binding growth factor specific for vascular endothelial cells. **Biochem Biophys Res Commun**, v. 161, n. 2, p. 851-858, jun. 1989.

FERREIRA, C. L.; ALVES, J. B.; SILVA, G. A B. Efeito da administração local do fator de crescimento epidermal (EGF) durante a movimentação ortodôntica em ratos. **Braz Oral Res**, v. 22, p. 173-173, 2008.

FLAMME, I.; RISAU, W. Induction of vasculogenesis and hematopoiesis in vitro. **Development**, v. 116, n. 2, p. 435-439, oct. 1992.

FOLKMAN, J.; SHING, Y. Angiogenesis. **J Biol Chem**, v. 267, n. 16, p. 10931-10934, 1992.

FRÉZARD, F.; MELO, A. L. Evaluation of the schistosomicidal efficacy of liposome: entrapped oxamniquine. **Rev Inst Med Trop**, v. 39, n. 2, p. 97-100, mar./abr. 1997.

FRIEDLANDER, M. et al. Involvement of integrins alpha v beta 3 and alpha v beta 5 in ocular neovascular diseases. **Proc Natl Acad Sci**, v. 93, n. 18, p. 9764-9769, sep. 1996.

FURUMATSU, T. et al. Vascular endothelial growth factor principally acts as the main angiogênico factor in the early stage of human osteoblastogenesis. **J Biochem**, v. 133, n. 55, p. 633-639, 2003.

GALEANO, M. et al. Effect of recombinant adeno-associated virus vector-mediated vascular endothelial growth factor gene transfer on wound healing after burn injury. **Crit Care Med**, v. 31, n. 4, p. 1017-1025, apr. 2003.

GEIGER, F. et al. Vascular endothelial growth factor gene-activated matrix (VEGF165-GAM) enhances osteogenesis and angiogenesis in large segmental bone defects. **J Bone Miner Res**, v. 20, n. 11, p. 2028-2035, nov. 2005.

GERARD, D. Effects of platelet-rich plasma on the healing of autologous bone grafted mandibular defects in dogs. **J Oral Maxillofac Surg**, v. 64, N. 3, p. 443-451, mar. 2006.

GERBER, H. P. et al. VEGF couples hypertrophic cartilage remodeling, ossification and angiogenesis during endochondral bone formation. **Nat Med**, v. 5, n. 6, p. 623-628, jun. 1999.

GIANNOBILE, W. V. et al. Recombinant human osteogenic protein-1 (OP-1) stimulates periodontal wound healing in class III furcation defects. **J Periodontol**, v. 69, n. 2, p. 129-137, feb. 1998.

GIANNOBILE, W. V.; WHITSON, S.W.; LYNCH, S. E. Non-coordinate control of bone formation displayed by growth factor combinations with IGF-I. **J Dent Res**, v. 76, n. 9, p. 1569-1578, 1997.

GIAVARESI, G. Blood vessel formation after soft-tissue implantation of hyaluronan-based hydrogel supplemented with copper ions. **Biomaterials**, v. 26, n.16, p. 3001-3008, jun. 2005.

GITTENS, S. A.; ULUDAG, H. Growth factor delivery for bone tissue engineering. **J Drug target**, v. 9, n. 6, p. 407-429, 2001.

GRAVES, D.T.; COCHRAN, D. L. Periodontal regeneration with polypeptide growth factors. **Curr Opin Periodontol**, v. 2, p. 178-186, 1994.

GRAZIANI, F. The in vitro effect of different PRP concentrations on osteoblasts and fibroblasts. **Clin Oral Implants Res**, v. 17, p. 212-219, 2006.

GRUBER, R. et al. Platelets are mitogenic for periosteum-derived cells. **J Orthop Res**, v. 21, n. 5, p. 941-948, sep. 2003.

GUGLIELMOTTI, M. B.; CABRINI, R. L. Alveolar wound healing and ridge remodeling after tooth extraction in the rat: a histologic, radiographic, and histometric study. **J Oral Maxillofac Surg**, v. 43, n. 5, p. 359-364, may. 1985.

HARPER, P. A.; JULIANO, R. L. Two distinct mechanisms of fibroblast adhesion. **Nature**, v. 12, n. 290, p. 136-138, mar. 1981.

HICKLIN, D. J.; ELLIS, L. M. Role of the vascular endothelial growth factor pathway in tumor growth and angiogenesis. **J Clin Oncol**, v. 23, n. 5, p. 10-11, feb. 2005.

HILL, P. A. Bone remodelling. **BJO**, v. 25, n. 2, p. 101-107, may. 1998.

HING, K. A. Mediation of bone ingrowth in porous hydroxyapatite bone graft substitutes. **J Biomed Mater Res A**, v. 68, n. 1, p. 187-200, 2004.

HOKUGO, A. Augment bone regeneration activity of platelet-rich plasma by biodegradable gelatin hydrogel. **Tissue Eng**, v. 11, n. 7-8, p. 1224-1233, jul./aug. 2005.

HUANG, Y. C. et al. Combined angiogenic and osteogenic factor delivery enhances bone marrow stromal cell-driven bone regeneration. **J Bone Miner Res**, v. 20, n.5, p. 848-857, may. 2005.

HUANG, Y. H. Bone morphogenetic proteins and osseointegration: current knowledge – future possibilities. **Periodontol 2000**, v. 47, p. 206-223, 2008.

JUNQUEIRA, L. C.; CARNEIRO, J. **Histologia Básica**. 10. ed. Rio de Janeiro: Guanabara Koogan, 2004.

KANYAMA, M. et al. Connective tissue growth factor expressed in rat alveolar bone regeneration sites after tooth extraction. **Arch Oral Biol**, v. 48, n. 10, p. 723-730, oct. 2003.

KARAHARJU-SUVANTO, T. Cephalometric changes after gradual lengthening of the mandible: an experimental study in sheep. **Dent Maxillofac Radiol**, v. 23, p.159-162, 1994.

KASTRUP, J. Therapeutic angiogenesis in ischemic heart disease: gene or recombinant vascular growth factor protein therapy? **Curr Gene Ther**, v. 3, n. 3, p. 197-206, jun. 2003.

KERAMARIS, N. C. et al. Fracture vascularity and bone healing: a systematic review of the role of VEGF. **Injury**, v. 39 (Supl. 2), p. 45-57, sep. 2008.

KIRBY, C.; GREGORIADIS, G. Dehydration-rehydration vesicles: a simple method for high yield drug entrapment in liposomes. **Bio/Technology**, v. 2, p. 979-984, 1984.

KLOEN, P. BMP signaling components are expressed in human fracture callus. **Bone**, v. 33, n. 3, p. 362-371, sep. 2003.

KNABE, C. et al. The effect of bioactive glass ceramics on the expression of bonerelated genes and proteins in vitro. **Clinical Oral Implants Research**, Copenhagen, v.16, n. 1, p.119-127, feb. 2005.

KOHNO, S. et al. Expression of vascular endothelial growth factor and the effects on bone remodeling during experimental tooth movement. **J Dent Res**, v. 82, n. 3, p. 177-182, 2003.

KRISHNAN, V. D. Z. Cellular, molecular and tissue-level reactions to orthodontic force. **Am J Orthod Dentofacial Orthop**, v. 129, n. 4, p. 1-32, 469, apr. 2006.

KSHIRSAGAR, N. A. et al. Liposomal drug delivery system from laboratory to clinic. **J Postgrad Med**, v. 51, (Supl 1), p. 5-15, 2005.

LACOSTE, E.; MARTINEAU, I.; GAGNON, G. Platelet concentrates: effects of calcium and thrombin on endothelial cell proliferation and growth factor release. **J Periodontol**, v. 74, n. 10, p. 1498-1507, oct. 2003.

LALANI, Z. et al. Spatial and temporal localization of FGF-2 and VEGF in healing tooth extraction sockets in a rabbit model. **J Oral Maxillofac Surg**, v. 63, n. 10, p. 1500-1508, oct. 2005.

LASIC, D. **Liposomes**: from physics to applications. Rio de Janeiro: Elsevier, 1993.

LEE, S. H.; SHIN, H. Matrices and scaffolds for delivery of bioactive molecules in bone and cartilage tissue engineering. **Adv Drug Deliv Rev**, v. 59, n.4-5, p. 339-359, may. 2007.

LEKIC, P. Bisphosphonate modulates proliferation and differentiation of rat periodontal ligament cells during wound healing. **Anat Rec**, v. 247, n. 3, p. 329-340, mar. 1997.

LEUNG, J. W. et al. Endothelial cell-specific over-expression of endothelin-1 leads to more severe cerebral damage following transient middle cerebral artery occlusion. **J Cardiovasc Pharmacol**, v. 44, (Supl. 1), p. 293-300, nov. 2004.

LI, Z. Z.; REINISCH, L.; VAN DE MERWE, W. P. Bone ablation with Er: YAG and CO₂ laser: study of thermal and acoustic effects. **Lasers Surg Med**, v. 12, n. 1, p. 79-85, 1992.

LIEBERMAN, J. R. et al. The role of growth factors in the repair of bone. Biology and clinical applications. **J Bone Joint Surg Am**, v. 84A, n. 6, p. 1032-1044, jun. 2002.

LINKHART, T. A. et al. Growth factors for bone growth and repair: IGF, TGF beta e BMP. **Bone**, v. 19, (Supl. 1), p. 1-12, 1996.

LUCARELLI, E. et al. Platelet-derived growth factors enhance proliferation of human stromal stem cells. **Biomaterials**, v. 24, n. 18, p. 3095-3100, aug. 2003.

LUGINBUEHL, V. et al. Localized delivery of growth factors for bone repair. **Eur J Pharm Biopharm**, v. 58, n. 2, p. 197-208, sep. 2004.

MAGRO-FILHO, O. et al. Influência da anti-sepsia intra-bucal com clorexidina 0,2% na reparação do alvéolo dental. **Rev Assoc Paul Cir Dent**, v. 50, p. 243-246, 1996.

MALINOVSKY, L. et al. Vascular anastomoses among abdominal organs in laboratory animals. **G Chir**, v. 18, n. 10, p. 602-604, oct. 1997.

MANDARIM-DE-LACERDA, C. A. **Métodos quantitativos em morfologia**. Rio de Janeiro: EdUERJ, 1995.

MANDRACCHIA, V. J.; NELSON, S. C.; BARP, E. A. Current concepts of bone healing. **Clin Pediatr Med Surg**, v. 18, n. 1, p. 55-77, jan. 2001.

MANDRIOTA, S. J.; PEPPER, M. S. Vascular endothelial growth factor-induced in vitro angiogenesis and plasminogen activator expression are dependent on endogenous basic fibroblast growth factor. **J Cell Sci**, v. 110, n. 18, p. 2293-2302, sep. 1997.

MARX, R. E. et al. Platelet-rich plasma: growth factor enhancement for bone grafts. **Oral Surg Oral Med Oral Pathol Oral Radiol Endod**, v. 85, n. 6, p. 638-646, jun. 1998.

MARZOUK K. M. et al. Osteoconductive effects of vinyl styrene microbeads in rat calvarial defects. **J Oral Maxillofac Surg**, v. 65, n. 8, p. 1508-1516, aug. 2007.

MEYERHOFF, A. U.S. Food and Drug Administration approval of AmBisome (liposomal amphotericin B) for treatment of visceral leishmaniasis. **Clin Infect Dis**, v. 28, n. 1, p. 49-51, jan. 1999.

MISCH, C.E. **Implantes Dentários Contemporâneos**. 2. ed. São Paulo: Santos, 2002.

MOOREN, R. E. The effect of platelet-rich plasma on early and late bone healing: an experimental study in goats. **Int J Oral Maxillofac Surg**, v. 36, n. 7, p. 626-631, jul. 2007.

MORONI, A. et al. Osteoporotic pertrochanteric fractures can be successfully treated with external fixation. **J Bone Joint Surg Am**, v. 87,(Supl 2), p. 42-51, 2005.

NEUFELD, G. et al. Vascular endothelial growth factor (VEGF) and its receptors. **FASEB J**, v. 13, n. 1, p. 9-22, 1999.

OKADA, H.; MARAKAMI, S. Cytokine Expression in periodontal health and disease. **Crit Rev Oral Biol Med**, n. 9, n.3, p. 248-266, 1998.

OLIVEIRA, A. G.; SCARPA, M. V.; LEITE, C. Q. Lipossomas: estratégia biotecnológica para liberação controlada de fármacos com efeito antimicobacteriano. **Rev Ciênc Farm**, v.18, n.1, p.109-121, 1997

OREFFO, R. O.; TRIFFITT, J. T. In vitro and in vivo methods to determine the interactions of osteogenic cells with biomaterials. **J Mater Sci Mater Med**, v. 10, n. 10-11, p. 607-611, oct./nov. 1999.

PENG, H. et al. Synergistic enhancement of bone formation and healing by stem cell-expressed VEGF and bone morphogenetic protein-4. **J Clin Invest**, v.110, n. 6, p. 751-759, sep. 2002.

POLVERINI, P. J. The pathophysiology of angiogenesis. **Crit Rev Oral Biol Med**, Boca Raton, v. 6, n. 3, p. 230-247, 1995.

PRISTA, L. N. A. A.C.; MORGADO, R. M. R. **Técnica farmacêutica e farmácia galênica**. 5. ed. Lisboa: FCG, 1996.

RABIE, A. B.; HÄGG, U. Factors regulating mandibular condylar growth. **Am J Orthod Dentofacial Orthop.**, v. 122, n. 4, p. 401-409, oct. 2002.

RABIE, A. B.; SHUM, L.; CHAYANUPATKUL, A. Collagen type II and bone formation in the glenoid fossa during forward mandibular positioning. **Am J Orthod Dentofacial Orthop**, v. 122, p. 202-209, 2002.

RAMOSHEBI, L. N. et al. Tissue engineering: TGF- β superfamily members and delivery systems in bone regeneration. **Expert Rev Mol Med**, v. 4, p. 1-11, 2002.

RANADE, V. V. Drug delivery systems--2. Site-specific drug delivery utilizing monoclonal antibodies. **J Clin Pharmacol**, v. 29, n. 10, p. 873-884, 1989.

RANLY, D. M. Platelet-rich plasma inhibits demineralized bone matrix-induced bone formation in nude mice. **J Bone Joint Surg Am**, v. 89, p. 139-147, 2007.

RANSON, M. et al. Liposomal drug delivery. **Cancer Treat Rev.**, v. 22, n. 5, p. 365-379, 1996.

RASUBALA, L. Comparison of the healing process in plated and non-plated fractures of the mandible in rats. **Br J Oral Maxillofac Surg**, v. 42, n. 4, p. 315-322, aug. 2004.

RENGACHARY, S. S. Bone morphogenetic proteins: basic concepts. **Neurosurg Focus**, v. 13, n. 6, p.1-6, dec. 2002.

ROSE, F. R. et al. Delivery systems for bone growth factors: the new players in skeletal regeneration. **J Pharm Pharmacol**, v. 56, v. 4, p. 415-427, apr. 2004.

ROUSSY, Y.; BERTRAND DUCHESNE, M. P.; GAGNON, G. Activation of human platelet-rich plasmas: effect on growth factors release, cell division and in vivo bone formation. **Clin Oral Implants Res**, v. 18, n. 5, p. 639-648, oct. 2007.

SAMMARTINO, G. et al. Use of autologous platelet-rich plasma (PRP) in periodontal defect treatment after extraction of impacted mandibular third molars. **J Oral Maxillofac Surg**, v. 63, n. 6, p. 766-770, jun. 2005.

SANTOS, N. C.; CASTANHO, M. A. R. B. Liposomes: has the magic bullet hit the target? **Quim Nova**, v. 25, n. 6, p. 1181-1185, nov./ dec. 2002.

SASAKI, T.; WATANABE, C. Stimulation of osteoinduction in bone wound healing by high-molecular hyaluronic acid. **Bone**, v. 16, n.1, p. 9-15, jan. 1995.

SAVANI, R. C. et al. Differential involvement of the hyaluronan (HA) receptors CD44 and receptor for HA-mediated motility in endothelial cell function and angiogenesis. **J Biol Chem**, v. 276, n. 39, p. 36770-36778, sep. 2001.

SCHLIEPHAKE, H. Bone growth factors in maxillofacial skeletal reconstruction. **Int J Oral Maxillofac Surg**, v. 31, n. 5, p. 469-484, oct. 2002.

SCHOCH, H. J.; FISCHER, S.; MARTI, H. H. Hypoxia-induced vascular endothelial growth factor expression causes vascular leakage in the brain. **Brain**, v. 125, n. 11, p. 2549-2557, nov. 2002.

SEIDEN M.V., MUGGIA F., ASTROW A., MATULONIS U., CAMPOS S., ROCHE M., SIVRET J., RUSK J., BARRETT E. A phase II study of liposomal lurtotecan (OSI-211) in patients with topotecan resistant ovarian cancer. **Gynecol Oncol**. 2004 Apr;93(1):229-32.

SENGER, D. R. et al. Tumor cells secrete a vascular permeability factor that promotes accumulation of ascites fluid. **Science**, v. 219, n. 4587, p. 983-985, feb. 1983.

SEZER, O. et al. Relationship between bone marrow angiogenesis and plasma cell infiltration and serum beta2-microglobulin levels in patients with multiple myeloma. **Ann Hematol**, v. 80, n. 10, p. 598-601, 2001.

SHARATA, H. H.; KATZ, K. H. Liposomes. **Int J Dermatol**, v. 35, n. 11, p. 761-769, 1996.

SHYNG, Y. C. et al. Expression of cartilage-derived retinoic acid-sensitive protein during healing of the rat tooth-extraction socket. **Arch Oral Biol**, v. 44, n. 9, p. 751-757, sep.1999.

SILER-MARINKOVIC, S. et al. Liposomes as carriers of antimicrobial drugs. **Drug Dev Ind Pharm**, v. 23, n. 5, p. 483-488, 1997.

SILVA, E. R.; ALVES, J. B. A genética da odontogênese: genetic model of the tooth development. **Biosci j**, v. 24, n. 2, p. 113-124, apr./jun. 2008.

SIQUEIRA JUNIOR; J. F.; DANTAS, C. J. S. **Mecanismos celulares e moleculares da inflamação**. Rio de Janeiro: Medsi, 2000.

STEIN, E. et al. Acute and chronic effects of bone ablation with a pulsed holmium laser. **Lasers Surg Med**, v. 10, n. 4, p. 384-388, 1990.

STEINBRECH, S. et al. Gene expression of TGF- β , TGF- β receptor, and extracellular matrix proteins during membranous bone healing in rats. **Plastic Reconstr Surg**, v. 10, n. 5, p. 2028-2038, 2000.

STREET, J. et al. Multiple angiogenic cytokines protect against osteoblast apoptosis. **Surg Forum L1**, p. 465-467, 2000.

STREET, J. et al. The angiogenic response to skeletal injury is preserved in the elderly. **J Orthop Res**, v. 19, n. 6, p. 1057-1066, 2001

STREET, J. et al. Vascular endothelial growth factor stimulates bone repair by promoting angiogenesis and bone turnover. **Proc Natl Acad Sci**, v. 99, n. 15, p. 9656-9661, 2002.

SUNDAR, S. et al. Single-dose liposomal amphotericin B in the treatment of visceral leishmaniasis in India: a multicenter study. **Clin Infect Dis**, v. 37, n. 6, p. 800-804, set. 2003.

TEITELBAUM, S.L. Bone Resorption by Osteoclasts. **Science**, v. 289, p. 1504-1508, 2000.

TEÓFILO, J. M. et al. A histometric study in rats of the effect of the calcium antagonist amlodipine on bone healing after tooth extraction. **Arch Oral Biol**, v. 46, n. 4, p. 375-379, apr. 2001.

TOMANEK, R. J. et al. Role of VEGF family members and receptors in coronary vessel formation. **Dev Dyn**, v. 225, n. 3, p. 233-240, nov. 2002.

TORCHILIN, V. P. Lipid-core micelles for targeted drug delivery. **Curr Drug Deliv**, v. 2, n. 4, p. 319-327, oct. 2005.

VALÉRIO, P. et al. The effect of ionic products from bioactive glass dissolution on osteoblast proliferation and collagen production. **Biomaterials**, v. 25, n. 15, p. 2941-2948, jul. 2004.

VAN DEN DOLDER, J. et al. Platelet-rich plasma : quantification of growth factor levels and the effect on growth and differentiation of rat bone marrow cells. **Tissue Eng**, v. 12, n. 11, p. 3067-3073, nov. 2006.

WALDO, C. M.; ROTHBLATT, J. M. Histologic response to tooth movement in the laboratory rat; procedure and preliminary observations. **J Dent Res**, v. 33, n. 4, p. 481-486, aug. 1954.

WILTFANG, J. et al. Effects of platelet-rich plasma on bone healing in combination with autogenous bone and bone substitutes in critical-size defects – an animal experiment. **Clin Oral Implants Res**, v. 15, n. 2, p. 187-193, apr. 2004.

WONG, R. W. K.; RABIE, A. B. M. Early healing pattern of statin-induced osteogenesis. **Br J Oral Maxillofac Surg**, v. 43, n. 1, p. 46-50, feb. 2005.

YUGOSHI, L. I. et al. Histometric study of socket healing after tooth extraction in rats treated with diclofenac. **Braz Dent J**, v. 13, n. 2, p. 92-96, 2002.

ZELZER, E.; OLSEN, B. R. Multiple roles of vascular endothelial growth factor (VEGF) in skeletal development, growth, and repair. **Curr Top Dev Biol**, v. 65, p. 169-187, 2005.

Livros Grátis

(<http://www.livrosgratis.com.br>)

Milhares de Livros para Download:

[Baixar livros de Administração](#)

[Baixar livros de Agronomia](#)

[Baixar livros de Arquitetura](#)

[Baixar livros de Artes](#)

[Baixar livros de Astronomia](#)

[Baixar livros de Biologia Geral](#)

[Baixar livros de Ciência da Computação](#)

[Baixar livros de Ciência da Informação](#)

[Baixar livros de Ciência Política](#)

[Baixar livros de Ciências da Saúde](#)

[Baixar livros de Comunicação](#)

[Baixar livros do Conselho Nacional de Educação - CNE](#)

[Baixar livros de Defesa civil](#)

[Baixar livros de Direito](#)

[Baixar livros de Direitos humanos](#)

[Baixar livros de Economia](#)

[Baixar livros de Economia Doméstica](#)

[Baixar livros de Educação](#)

[Baixar livros de Educação - Trânsito](#)

[Baixar livros de Educação Física](#)

[Baixar livros de Engenharia Aeroespacial](#)

[Baixar livros de Farmácia](#)

[Baixar livros de Filosofia](#)

[Baixar livros de Física](#)

[Baixar livros de Geociências](#)

[Baixar livros de Geografia](#)

[Baixar livros de História](#)

[Baixar livros de Línguas](#)

[Baixar livros de Literatura](#)
[Baixar livros de Literatura de Cordel](#)
[Baixar livros de Literatura Infantil](#)
[Baixar livros de Matemática](#)
[Baixar livros de Medicina](#)
[Baixar livros de Medicina Veterinária](#)
[Baixar livros de Meio Ambiente](#)
[Baixar livros de Meteorologia](#)
[Baixar Monografias e TCC](#)
[Baixar livros Multidisciplinar](#)
[Baixar livros de Música](#)
[Baixar livros de Psicologia](#)
[Baixar livros de Química](#)
[Baixar livros de Saúde Coletiva](#)
[Baixar livros de Serviço Social](#)
[Baixar livros de Sociologia](#)
[Baixar livros de Teologia](#)
[Baixar livros de Trabalho](#)
[Baixar livros de Turismo](#)