

**UNIVERSIDADE ESTADUAL PAULISTA “JÚLIO DE MESQUITA FILHO”  
FACULDADE DE CIÊNCIAS AGRÁRIAS E VETERINÁRIAS  
CAMPUS DE JABOTICABAL**

**ANÁLISE BIOMECÂNICA DO MOVIMENTO  
MASTIGATÓRIO ANTES E APÓS O AJUSTE DA  
OCLUSÃO DENTÁRIA EM EQUINO**

**Álvaro de Oliveira Paiva Neto**  
Médico Veterinário

JABOTICABAL - SÃO PAULO – BRASIL

2010

# **Livros Grátis**

<http://www.livrosgratis.com.br>

Milhares de livros grátis para download.

**UNIVERSIDADE ESTADUAL PAULISTA “JÚLIO DE MESQUITA FILHO”  
FACULDADE DE CIÊNCIAS AGRÁRIAS E VETERINÁRIAS  
CAMPUS DE JABOTICABAL**

**ANÁLISE BIOMECÂNICA DO MOVIMENTO  
MASTIGATÓRIO ANTES E APÓS O AJUSTE DA  
OCLUSÃO DENTÁRIA EM EQUINO**

**Álvaro de Oliveira Paiva Neto**

**Orientador: Prof. Dr. José Corrêa de Lacerda Neto**

Dissertação apresentada à Faculdade de Ciências Agrárias e Veterinárias-Unesp, Campus de Jaboticabal, como parte das exigências para obtenção do título de Mestre em Cirurgia Veterinária

**JABOTICABAL - SÃO PAULO – BRASIL**

**Julho de 2010**

## **DADOS CURRICULARES DO AUTOR**

**ÁLVARO DE OLIVEIRA PAIVA NETO** – nascido em Ribeirão Preto, no dia 19 de julho de 1982, filho de Francisco Álvaro Fortes Paiva e Heloisa Helena Negrão Paiva, portador do RG- 27230497-9. Médico Veterinário formado pelo Centro Universitário Barão de Mauá em dezembro de 2005, CRMV-SP 19777. Em janeiro de 2006 ingressou no programa de aprimoramento em Medicina Veterinária no campus de Medicina Veterinária do Centro Universitário Barão de Mauá, este sendo concluído em dezembro de 2007. Em março de 2008 iniciou o curso de mestrado no Programa de Pós-Graduação, em Cirurgia Veterinária, pela Faculdade de Ciências Agrárias e Veterinárias, Unesp, câmpus de Jaboticabal, sob orientação do Prof. Dr. José Corrêa de Lacerda Neto, sendo este finalizado em agosto de 2010.

**“Grandes realizações são possíveis quando se dá importância aos pequenos começos”**

*Lao-Tsé*

Aos meus pais Francisco e Heloisa que foram e são os meus maiores incentivadores,

DEDICO

## **AGRADECIMENTOS**

Agradeço...

A Deus por me proporcionar mais uma conquista, me mantendo saudável, inteligente e capaz.

Aos meus pais Francisco e Heloisa, por serem pessoas muito especiais, pessoas que durante toda a vida preconizaram a minha formação moral e intelectual.

Ao meu orientador Prof. Dr. José Corrêa de Lacerda Neto pela valiosa orientação e pela confiança em mim depositada que motivaram meu desenvolvimento profissional.

Aos membros da banca Prof. Dr. José Wanderley Cattelan, Profa. Dra. Fabiana Garcia Christovão e Prof. Dr. Mário Roberto Hatayde pelas sugestões apresentadas para tornar esse trabalho o melhor possível.

As amigas Raquel, Deborah e Roberta pela colaboração durante a realização do experimento fazendo com que esse torna-se possível. A ajuda diária, as dicas e o trabalho de vocês foram essenciais para a conquista deste título.

Aos estagiários e amigos Felipe e Kadu pelo companheirismo, solidariedade e muita cooperação prestada.

Ao Deco pela amizade e colaboração prestada. Sua dedicação e percepção com os cavalos foi muito importante para que essa dissertação fosse realizada.

Aos meus inúmeros amigos que sempre estiveram ao meu lado, durante todas as etapas da minha vida. A amizade de vocês é uma das maiores riqueza que possuo.

Ao meu amigo irmão Marcello Pardi de Castro pelas inúmeras conversas e por ser um dos incentivadores deste mestrado.

A toda minha família por estar sempre presente durante toda minha vida acreditando no meu potencial.



## SUMÁRIO

	Página
I.INTRODUÇÃO.....	1
II.REVISÃO DE LITERATURA.....	3
II.1. Características da dentição dos eqüinos.....	3
II.2. Biomecânica Mastigatória.....	5
II.3. Alterações da superfície oclusal.....	6
II.3.1 Alterações da superfície oclusal dos incisivos.....	6
II.3.2. Alterações da superfície oclusal dos Pré-molares e Molares.....	8
II.3.3. Sinais clínicos.....	12
II.4. Exame da cavidade oral e diagnóstico.....	13
II.5. Tratamento.....	15
II.6. Análise Cinemática.....	17
III. OBJETIVOS.....	19
IV. MATERIAL E MÉTODOS.....	20
IV.1. Animais.....	20
IV.2. Adaptação ao ambiente de filmagem.....	21
IV.3. Mastigação no ambiente de filmagem.....	21
IV.4. Marcadores.....	22
IV.5. Procedimento de filmagem.....	24
IV.6. Sistema de calibração.....	24
IV.7. Ajustamento oclusal.....	26
IV.8. Corte, sincronização e rastreamento das imagens.....	27
IV.9. Aferição do sistema de calibração.....	27
IV.10. Análises estatísticas.....	28
V. RESULTADOS.....	29
VI.DISSCUSSÃO.....	35
VII.CONCLUSÃO.....	39
REFERÊNCIAS.....	40

## LISTA DE FIGURAS

	Página
Figura 1. Ilustração das alterações oclusais dos incisivos: 1-curvatura ventral, 2-curvatura dorsal, 3-irregular ou em escada 4-diagonal (DIGITAL EQUUS, 2003).....	8
Figura 2. Ilustração das irregularidades da superfície oclusal dos pré-molares e molares: 1-ganchos, 2-rampa, 3-onda, 4-cristas transversais excessivas, 5-degraus (DIGITAL EQUUS, 2003).....	11
Figura 3. Ilustração do ambiente de filmagem com as paredes revestidas por um pano de cor preta e as luzes apagadas. Destaque para o equino com marcadores faciais posicionado entre as barras de contenção no momento da mastigação de feno. Observa-se ainda as três câmeras (C) e três iluminadores ( I ) dispostos em ângulo de 45° de forma a registrar simultaneamente o movimento dos marcadores.....	22
Figura 4. Ilustração do posicionamento dos marcadores esféricos reflexivos posicionados na face lateral esquerda. Destaque para as por linhas imaginárias (em vermelho) utilizadas como referencia.....	23
Figura 5. Médias ± EPM das amplitudes dos deslocamentos mandibulares observado antes (Controle) e após (Tratado) o ajustamento oclusal. *Difere do grupo controle ( $p \leq 0,05$ ).....	32
Figura 6. Medianas dos deslocamentos da mandíbula (mm) antes (Controle) e após (Tratado) o ajustamento oclusal. * Difere do grupo controle ( $p \leq 0,05$ ).....	33

## LISTA DE TABELAS

	Página
Tabela 1. Valores expressos em milímetros, referentes às coordenadas tridimensionais de cada marcador presente nos calibradores...	25
Tabela 2. Irregularidades das superfícies oclusais encontradas durante o exame odontológico dos animais examinados no ensaio. Curvatura ventral (CV), curvatura dorsal (CD), Irregular ou em escada (IE), oclusão em diagonal (OD), ganchos (G), rampas (R), pontas excessivas de esmalte dentário (PEED), ondas (O), cristas transversais excessivas (CTE) e degraus (DE). Os animais utilizados neste trabalho estão demarcados em cinza.....	30
Tabela 3. Médias $\pm$ EPM das amplitudes dos deslocamentos mandibulares registrados em eqüinos mediante pela análise cinemática, antes (Controle) e após (Tratado) o ajustamento oclusal.....	31
Tabela 4. Quartis (25%, Mediana e 75%) dos deslocamentos mandibulares registrado pela análise cinemática em eqüinos antes (controle) e após (tratado) ao ajustamento oclusal.....	33

## LISTA DE APÊNDICES

	Página
Apêndice 1. Modelo de ficha odontográfica utilizada durante o exame clínico dos animais selecionados para o trabalho (Desenvolvido para este ensaio, imagens de Allen, 2003).....	48

## ANÁLISE BIOMECÂNICA DO MOVIMENTO MASTIGATÓRIO ANTES E APÓS O AJUSTE DA OCLUSÃO DENTÁRIA EM EQUINO

**RESUMO** – As irregularidades da superfície de oclusão dentária causam restrições dos movimentos mandibulares em equinos durante a mastigação, além de contribuir para a queda do desempenho durante o exercício, devido a dor oral. O objetivo deste trabalho foi quantificar, mediante análise cinemática tridimensional, a amplitude dos movimentos caudo-rostrais, latero-laterais e dorso-ventrais da mandíbula de equinos durante a mastigação de feno antes e após o ajustamento oclusal por desgaste dentário. Para tal, foram utilizados sete equinos da raça Puro Sangue Árabes. Os animais foram filmados mastigando feno por duas vezes consecutivas antes da realização do ajustamento oclusal. Neste procedimento utilizou-se três câmeras de vídeo digitais e sete marcadores esféricos reflexivos posicionados na face. Após as primeiras filmagens os cavalos passaram por ajustamento oclusal mediante desgaste dentário e foram novamente submetidos a duas filmagens em dias consecutivos. As imagens obtidas foram utilizadas para análise cinemática do movimento. Utilizando o programa Dvideow, as imagens foram sincronizadas, segmentadas, procedendo-se à reconstrução tridimensional. Em ambiente Matlab, aplicaram-se funções matemáticas para a obtenção dos valores das amplitudes dos movimentos. Os resultados da análise biomecânica da mastigação permitem-nos afirmar que o ajustamento oclusal aumenta a amplitude dos movimentos mandibulares em equinos.

**Palavras-chave:** cinemática, dente, mastigação, oclusão, odontologia

## **BIOMECHANIC ANALYSIS OF THE CHEWING MOVEMENT AFTER AND BEFORE EQUINE DENTAL OCLUSAL ADJUSTMENT**

**SUMMARY:** The alterations of the dental occlusion surface in equines originate restrictions of the jaw's movement during chewing, besides being a cause of pain during exercise. The endpoint of this article was to quantify, using tridimensional kinematic analysis, the amplitude of caudo-rostral, lateral-lateral and dorso-ventral movements during hay chewing before and after occlusion adjustment by dental floating. Seven Arabian horses were analyzed. These animals were filmed chewing hay for two consecutive times before dental occlusion adjustment. For this procedure was used three digital video cameras and seven reflexive spherical markers that were placed at these horses faces. After the first shootings, the animals were submitted to dental occlusion adjustment by dental floating and, then, they were once more submitted to two consecutive shootings to the tridimensional kinematic analysis of the movement. Using the Dvideo program, the images were synchronized, divided into segments and tridimensional reconstructed. In Matlab environment, mathematical functions were applied to get the movements amplitude. The final result of this trial was: significant increase of the amplitude of caudo-rostral, lateral-lateral and dorso-ventral movements after dental occlusion adjustment by dental floating during hay chewing.

**KEY-WORDS:** chewing, dentistry, equine, kinematic, tooth

## I. INTRODUÇÃO

Na primeira metade do século XX, de 1900 até a segunda guerra mundial, os veterinários de equinos realizavam procedimentos odontológicos rotineiramente. A partir de então, houve diminuição importante na utilização dos cavalos e conseqüente decréscimo no desenvolvimento da medicina e cirurgia equina, causando a estagnação da odontologia desta espécie. Nos anos setenta e oitenta, os procedimentos dentários eram realizadas por proprietários e treinadores de forma grosseira, porém, os resultados eram tão satisfatórios que estes verificavam a melhoria no desempenho e na eficiência alimentar dos animais após tais práticas. Houve então a retomada do interesse pelos veterinários por este tema, permitindo o desenvolvimento de instrumentais especiais para a espécie equina, como motores elétricos rotativos e pneumáticos, assim como, foram desenvolvidos protocolos de sedação e analgesia que proporcionaram a melhor aplicação destas novas técnicas utilização (SCOGGINS, 2004).

Em 1996 a odontologia equina ganhou espaço importante nas pesquisas e no interesse dos veterinários de equinos quando o Dr. Clyde Johnson, então presidente da *American Association of Equine Practitioners*, organizou o primeiro comitê para discussão do tema (SCOGGINS, 2004).

Após tal acontecimento importante, pode-se constatar o crescente aumento do número de pesquisas e de profissionais especializados e interessados no desenvolvimento desta área.

Atualmente os esportes equestres estão extremamente competitivos, tendo suas premiações decididas com diferenças mínimas de tempo. Para que isto seja efetivo, estes animais necessitam manter ou melhorar a condição corpórea para atingir o máximo de sua performance. A nutrição, o manejo e a sanidade são elementos que interferem na obtenção do máximo desempenho destes atletas.

Um dos pilares da qualidade e integridade física dos equinos é a nutrição, para a qual a adequada mastigação é fundamental. Dentro deste contexto, as afecções dentárias são de grande importância na clínica de equinos, sendo responsáveis por 10% dos atendimentos clínico cirúrgico dos cavalos (DIXON, 1999). Dentre as afecções dentárias dos equídeos encontram-se as irregularidades da superfície oclusal, que dificultam a mastigação e contribuem para a diminuição da digestibilidade (PAGLIOSA, 2006), além de constituírem fator causador de dor oral que se exacerba durante o exercício pelo uso de embocaduras, colaborando com a diminuição do desempenho (SCOGGINS, 2001).

Para que as irregularidades da superfície oclusal não sejam fator desencadeante de lesões orais mais sérias e problemas na equitação, é imprescindível que sejam corrigidas em procedimentos odontológicos de rotina.

A análise cinemática da movimentação da articulação temporomandibular constitui um método de acurácia e precisão suficiente para a análise biomecânica do movimento mastigatório (BONIN et al., 2006) que é composto por três fases: abertura, fechamento e potência (DIXON, 2002).

No interesse de colaborar com estudos neste campo, o presente trabalho visou avaliar, por meio de análise cinemática, o efeito do ajustamento oclusal por desgaste dentário sobre os movimentos mastigatórios em equinos.



## II. REVISÃO DE LITERATURA

### II.1. Características da dentição dos equinos

O precursor do cavalo moderno (*Equus caballus*) era um animal pequeno conhecido como *Hyracotherium* ou *Eohippus* que viveu na América a setenta milhões de anos atrás. A alimentação destes animais era composta basicamente de folhas tenras e suculentas que proporcionavam mínimo desgaste nos dentes. Nestes indivíduos a estrutura dos dentes era formada por uma coroa curta (braquiodonte) similar a dentição humana e canina. Ao longo de alguns milhões de anos, mudanças geológicas ocorridas na terra tornaram o clima mais quente e, conseqüentemente, promoveram o desaparecimento das florestas. A vegetação disponível para os equídeos passou então a ser composta por gramíneas e pequenos arbustos. As gramíneas são, em geral, estruturalmente mais abrasivas devido a maior quantidade de sílica em sua composição, o que promove maior desgaste dentário. Para que os descendentes do *Hyracotherium* pudessem sobreviver alimentando-se de uma dieta rica em celulose, foram necessárias adaptações em seu sistema digestório, incluindo mudanças importantes na dentição. A estrutura dentária passou a ser constituída de dentes providos de coroa longa (hipsodonte), composta por uma coroa de reserva com a finalidade de repor o desgaste promovido pela sílica presente no alimento (MACFADDEN, 2008).

A utilização de dietas a base de gramíneas faz com que os dentes tenham desgaste de dois a três milímetros ao ano, o que equivale à sua reposição. A reposição é descrita como *elodontia* (TOIT, 2006).

Estruturalmente os dentes do cavalo moderno são compostos por três tipos de tecidos que se diferenciam pela densidade e dureza :

- Esmalte: componente mais denso e duro do corpo. Tal característica é atribuída ao elevado conteúdo mineral (96-98% de cristais de

hidroxiapatita e 2% queratina) que proporciona aspecto quase incolor ao tecido (DIXON, 2002).

- Dentina: o maior volume do dente é composto por esse tecido de cor creme, que apresenta cerca de 70% de conteúdo mineral (cristais de hidroxiapatita) e 30% de componentes orgânicos (fibras de colágenas e mucopolissacarídeos) e água (DIXON, 2002).
- Cimento: é um tecido dental calcificado de cor creme ou branco com características mecânicas e aspecto histológico similar ao osso. Contém 65% de componentes inorgânicos (cristais de hidroxiapatita impuros) e 35% de compostos orgânicos (fibras de colágeno dispersas) o que lhe confere maciez (DIXON, 2002).

Os equinos possuem quatro hemiarcadas, sendo duas maxilares e duas mandibulares. Cada hemiarcada possui três incisivos, um canino, quatro pré-molares e três molares. O primeiro pré-molar é conhecido como “dente de lobo”, apresenta característica vestigial, podendo ou não estar presente. Os incisivos se encontram na porção rostral e tem, como principal função, a apreensão e o corte das gramíneas e leguminosas. Os caninos, localizados no espaço interdental, entre os incisivos e pré-molares, não possuem oclusão, sendo utilizados como arma de defesa ou luta, especialmente entre garanhões. Nos machos os caninos são bem desenvolvidos, enquanto estão ausentes na grande maioria das fêmeas. Os pré-molares e molares estão localizados na porção caudal da cavidade oral e têm o papel de triturar a comida facilitando a digestão (DIXON, 2002).

Os pré-molares e molares dos cavalos estão justapostos, formando uma fileira dentária em cada hemiarcada, que atua como uma única unidade funcional. A superfície de oclusão destes dentes forma angulação de dez a quinze graus em relação ao plano horizontal. Esta característica é resultante da diferença existente na largura da maxila em relação a mandíbula (anisognatia), proporcionando assimetria na justaposição entre os dentes antagonistas (GIECHE, 2007).

## II.2. Biomecânica mastigatória

Diferentemente dos carnívoros, que possuem a mordida com maior intensidade durante o movimento vertical, a apreensão do equino possui a maior força na mordida se dá no sentido transversal, levando ao desenvolvimento mais acentuado dos músculos mastigatórios masseter e pterigóideo medial e menor desenvolvimento dos músculos temporais. Durante a mastigação os equinos também apresentam movimentação caudorrostral o que auxilia no movimento laterolateral de trituração do alimento (DIXON, 2002).

O ciclo mastigatório dos eqüinos é composto de três etapas ou fases: abertura, fechamento e potência. Na fase de potência, no qual se despende maior força durante a mastigação, a superfície de oclusão dos dentes da mandíbula desliza ao longo da superfície oclusal dos dentes da maxila. Nesta etapa o alimento é fragmentado e triturado graças ao atrito promovido entre os dentes (CLAYTON et al., 2007).

À medida que o alimento é triturado pelos dentes, a atividade lingual tem a responsabilidade de o impulsiona-lo em na direção da orofaringe em movimentos espirais. Esta função é auxiliada pelas cristas transversais, presentes na superfície de oclusão dos pré-molares e molares, assim como pelas elevações da crista palatina, também dispostas em direção orofaringe (DIXON, 2002).

O tipo de alimentação exerce papel importante no ciclo mastigatório. As forragens necessitam de maior trituração, estimulando deste modo a maior amplitude do movimentos latero-laterais, caudorrostral e dorsoventral enquanto as rações concentradas diminuem a amplitude destes movimentos. A duração do ciclo durante a mastigação de forragens é significativamente mais longa e, conseqüentemente, a frequência é menor (CLAYTON et al., 2007).

### **II.3. Alterações da superfície oclusal**

As alterações oclusais se desenvolvem como resultado de anormalidades no desgaste (BAKER, 2002), devido a alterações no padrão mastigatório. Os animais com acesso limitado a forragem de fibra longa terão desgaste anormal dos dentes (EASLEY, 2005). Consequentemente, os incisivos não terão o desgaste suficiente, tornando-se mais longos e alterando a eficiência mastigatória. Este aspecto contribui para o formato irregular das arcadas molares (ALLEN, 2003). PIMENTEL (2006) ressalta que os distúrbios oclusais de pré-molares e molares proporcionam alterações no desgaste dos incisivos. A domesticação associada ao fornecimento cada vez maior de rações concentradas é fator relevante no desenvolvimento das alterações da superfície oclusal, uma vez que reduz o tempo de mastigação dos alimentos. Este tipo de manejo modifica o hábito alimentar dos equinos, diferenciando os animais estabulados daqueles de vida livre, cujo período de alimentação pode chegar a dezoito horas de pastejo por dia (DIXON, 2005).

#### **II.3.1. Alterações da superfície oclusal dos incisivos**

As anomalias de incisivos podem causar dificuldades mastigatórias e de apreensão e, conseqüentemente, diminuição no desempenho em muitos cavalos (SCRUTCHFIELD, 2002) uma vez que durante a excursão lateral da mandíbula os incisivos mantêm contato entre suas superfícies oclusais até que haja o primeiro toque dos molares (RUCKER, 1996).

As irregularidades oclusais incisivas são divididas em quatro classes principais: curvatura ventral, curvatura dorsal, irregular ou em escada e inclinada ou diagonal (Figura. 1) (RUCKER, 1996; SCRUTCHFIELD, 2002).

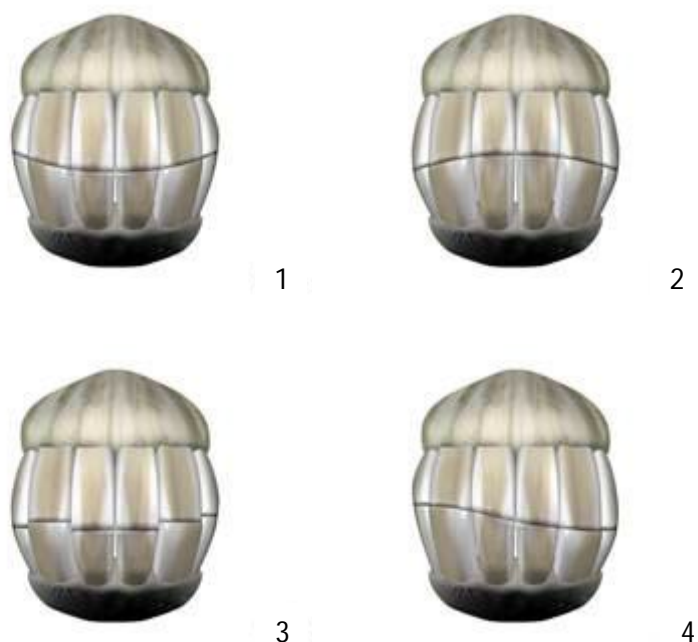
A curvatura ventral se desenvolve quando os incisivos centrais superiores irrompem antes dos incisivos centrais inferiores. Neste caso, durante os movimentos

laterais da mandíbula o desgaste ocorre de forma desequilibrada formando a curvatura característica (SCRUTCHFIELD,2002).

A curvatura dorsal se dá de maneira similar, embora seja de ocorrência mais rara. Sua formação se inicia quando há irrompimento dos incisivos centrais inferiores ocorre antes dos centrais superiores. Neste caso, o desgaste obtido pela excursão lateral da mandíbula forma a curvatura dorsal na linha de oclusão dos incisivos (SCRUTCHFIELD, 2002). Da mesma maneira que as anteriores, esta alteração também restringe o movimento da mandíbula na fase de abertura (ALLEN, 2003).

A alteração na superfície oclusal do tipo irregular ou em escada é, em geral, consequência de dentes mal irrompidos, extraídos, perdidos ou deformados por traumatismos (RUCKER, 1996; SCRUTCHFIELD, 2002; RUCKER, 2004;). RUCKER (1996) relata que as oclusões em escada são responsáveis pelo travamento da mandíbula, diminuindo a amplitude da excursão lateral.

Incisivos com irregularidades do tipo diagonal promovem maior oclusão de um lado que do outro. A oclusão inclinada pode sugerir e ser resultado de más oclusões nos dentes pré-molares e molares, o que impede a simetria da excursão lateral da mandíbula. Essa anomalia é bastante frequente nos incisivos dos equinos (RUCKER,1996).



**Figura 1.** Ilustração das alterações oclusais dos incisivos: 1-curvatura ventral, 2-curvatura dorsal, 3-irregular ou em escada 4-diagonal (DIGITAL EQUUS, 2003).

### **II.3.2. Alterações da superfície oclusal dos pré-molares e molares**

As alterações da superfície oclusal dos pré-molares e molares mais comumente encontradas são: ganchos rostrais e caudais, rampas, pontas excessivas de esmalte, ondas, cristas transversais excessivas e degraus (Figura. 2).

Os dentes ou parte deles que não estiverem em contato com o dente oposto, continuarão irrompendo formando alterações na oclusão (SCRUTCHFIELD et al.,1996).

Geralmente, quando a oclusão dos segundo pré-molares maxilares e dos terceiros molares mandibulares é incompleta, formam-se ganchos (SCRUTCHFIELD, 2002). Para avaliar a presença de ganchos caudais mandibulares de terceiros molares é imprescindível a inspeção cuidadosa, pois podem ser facilmente confundidos com a

curvatura normal da arcada. É importante que a distância entre a superfície oclusal e a gengiva seja avaliada e comparada entre os dentes rostrais e o terceiro molar. Se as distâncias forem as mesmas não se observa a formação de gancho (SCRUTCHFIELD, 2002). Segundo ALLEN (2003), em casos severos os ganchos em segundos pré-molares maxilares podem alcançar a mandíbula, impedindo o movimento caudorrostral fisiológico, o que leva ao aparecimento de lesões graves nos tecidos moles e no osso da mandíbula.

A formação das rampas se dá de forma semelhante aos ganchos, mas na posição contrária. É caracterizada pelo aumento do bordo rostral dos segundos pré-molares mandibulares devido a falha de oclusão dos dentes opostos ou de parte deles. Nos casos graves também pode atingir os tecidos moles da maxila, como o palato, e até mesmo o osso maxilar (ALLEN, 2003).

A ponta excessiva de esmalte é uma anomalia muito frequente na cavidade oral de equinos (ALLEN, 2003). Origina-se pelo pregueamento do órgão de esmalte dos dentes maxilares nas bordas bucais, como também nos dentes mandibulares nas bordas linguais. Aumentam quando o contato oclusal é incompleto (BAKER, 2002).

O atrito provocado pelas alterações da superfície oclusal, em contato com a mucosa provoca a formação de úlceras e ou calos, tornando essas áreas sensíveis à apalpação durante o exame da bochecha. Podem com o passar do tempo, originar outras alterações da superfície oclusal, devido às modificações que promovem no padrão mastigatório (BAKER, 2002).

A onda é uma enfermidade corriqueira encontrada em cavalos velhos, frequentemente observada em equinos de vinte anos ou mais (SCRUTCHFIELD et al., 1996; SCRUTCHFIELD, 2002). A lesão é referente a uma curvatura dorsoventral anormal da superfície oclusal dos pré-molares e molares (ALLEN, 2003). Geralmente os dentes envolvidos são os quartos pré-molares e primeiros molares mandibulares que aparecem com suas coroas clínicas alongadas e os quartos pré-molares e primeiros molares maxilares encurtados (SCRUTCHFIELD et al., 1996).

Não se sabe ao certo a origem da formação de ondas, mas existe a teoria do efeito “argamassa e pilão”, que consiste na dominância de alguns dentes sobre outros durante a mastigação, embora seja questionada pelo fato da maioria das ondas terem a dominância dos dentes mandibulares (ALLEN, 2003).

A afecção com o tempo limita o movimento caudorrostral da mandíbula e sua excursão lateral, interferindo na mastigação e na equitação além de agravar-se proporcionando a formação de doenças periodontais com retenção de alimento (ALLEN,2003).

Cristas transversais são estruturas naturalmente encontradas na superfície oclusal dos dentes pré-molares e molares de equinos, uma vez que participam da trituração da fibra alimentar durante a mastigação (SCRUTCHFIELD et al.,2006). São formadas por camadas de esmalte enroladas e dobradas, localizadas na substância do dente que não se desgastam como a dentina durante o ciclo mastigatório (ALLEN, 2003).

Quando excessivas, as cristas transversais resultam em alteração no alinhamento da mandíbula, onde as regiões dos dentes com maior porcentagem de esmalte atritam em porções com menos esmalte dos dentes opostos (SCRUTCHFIELD et al., 2006).

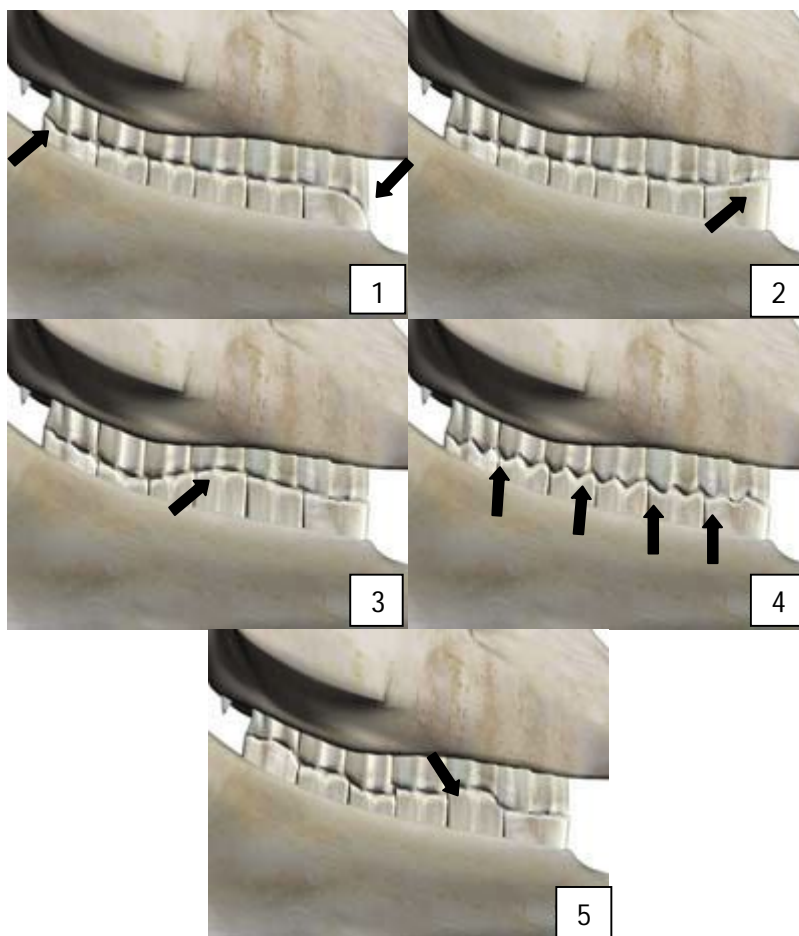
Como em outras alterações da superfície oclusal, as cristas transversais excessivas bloqueiam o movimento caudorrostral da mandíbula, contribuindo para o desgaste anormal da arcada. Isto pode ser fator predisponente para o desenvolvimento de ondas em cavalos jovens (ALLEN, 2003).

Esta afecção também afeta o comportamento do animal e interfere na qualidade da equitação durante as flexões e extensões devido a limitação promovida sobre os movimentos da mandíbula (ALLEN, 2003).

Os degraus são caracterizados por mudanças abruptas no nível das superfícies oclusais. Constituem-se a partir do crescimento exacerbado de um dente devido a falta



de contato com o dente oposto, resultante da perda parcial ou total. Em animais jovens as cristas transversais excessivas provocam o travamento da mandíbula, enquanto, em equinos velhos, promovem a formação de degraus. Em casos mais agressivos desta enfermidade, o crescimento exagerado do dente pode causar injurias graves no osso mandibular e nos tecidos moles correspondentes (ALLEN, 2003).



**Figura 2.** Ilustração das irregularidades da superfície oclusal dos pré-molares e molares: 1-ganchos, 2-rampa, 3-onda, 4-cristas transversais excessivas, 5-degraus (DIGITAL EQUUS, 2003).

### II.3.3 Sinais clínicos

As alterações da superfície oclusal permitem que os dentes entrem em contato com mucosas da cavidade oral, promovendo em algumas circunstâncias, ulcerações na bochecha, lábios e língua. As lesões observadas são decorrentes do atrito direto das extremidades dentárias com as estruturas citadas durante a mastigação. As alterações oclusais produzem como consequência do distúrbio causado, dor ou desconforto durante a mastigação, que pode levar a queda de alimento da boca durante a ingestão. Este processo é descrito como disfagia oral (DIXON, 2005).

A eficiência digestiva depende em grande parte da mastigação adequada, o que demonstra que os transtornos dentários podem levar ao emagrecimento e, conseqüente, perda de peso. A incapacidade de triturar o alimento fibroso piora a digestão simples de nutrientes solúveis e dificulta a eficiência dos processos fermentativos no cólon maior e ceco (PAGLIOSA et al., 2006). Segundo KNOTTENBELT (2002) a consistência constitui um meio de demonstração desse evento, na qual a presença de fibras longas e grãos inteiros é um forte indicativo de má digestão.

COHEN (2003) descreve as afecções dentárias como fator de grande relevância no desenvolvimento de alterações causadoras de síndrome cólica. Dentre estas, pode-se ressaltar as obstruções esofágicas e a compactação do cólon maior. COHEN (2003) ressalta ainda que o exame odontológico periódico é fundamental na prevenção de síndrome cólica.

As lacerações na língua, bochechas e lábios são comumente encontradas em cavalos que apresentam alterações da superfície oclusal. Estas ulcerações são, em geral, ocasionadas pela pressão exercida pelas embocaduras sobre os tecidos moles da cavidade oral em contato com os dentes acometidos por lesões dentárias. Nestes casos, as feridas provocam dor e relutância durante o exercício. O desconforto causado faz com que haja inquietação do animal, que balança a cabeça, abre e fecha a boca, a fim de buscar uma zona de conforto para apoiar a embocadura. Por este motivo, os

cavalos de esporte acometidos apresentam diminuição do desempenho. (BENNET, 2006; CARMALT, 2007; COOK, 1999; TELL et al., 2008)

RUCKER (2003) faz a ressalva que os animais apresentando claudicações de causa desconhecida ou leve, podem ter as alterações dentárias como origem do processo. Devido a essa hipótese, o exame da cavidade oral também se torna importante durante a avaliação de animais com claudicação.

## **II.5 Exame da cavidade oral e diagnóstico**

O exame odontológico se inicia com anamnese detalhada e exame físico geral. Durante este exame é importante observar o status corporal, frequência cardíaca, frequência respiratória, temperatura retal, motilidade intestinal, tempo de preenchimento capilar, coloração de mucosas e turgor cutâneo. A determinação destas variáveis clínicas é relevante uma vez que podem existir outras afecções envolvidas ou que seja necessária a sedação do animal para o exame da cavidade oral (ALLEN, 2003).

Após a realização da anamnese e do exame físico geral, inicia-se a avaliação odontológica específica. O primeiro procedimento a ser realizado é a apalpação do crânio, para verificar a possível existência de assimetria facial, que pode ser indicativo de lesões odontológicas mais sérias. Dentre estas afecções se incluem as fraturas dentárias ou do crânio, infecções apicais e doenças relacionadas ao trato respiratório superior. Nestes casos é indicada a utilização de radiografias ou sinuscopia como método auxiliar de diagnóstico (GIECHE, 2007).

No exame da cavidade oral é importante a utilização de alguns equipamentos específicos como: espéculo oral, fonte de luz apropriada para a observação da porção caudal da boca e espelho odontológico para eqüinos. Atualmente, estes equipamentos são produzidos para utilização em equinos (EASLEY, 2008).

O exame da cavidade oral inicia-se separando os lábios para inspeção dos incisivos e determinação da idade do animal. Em seguida, as mucosas orais, o espaço interdental e a língua são avaliados. A mandíbula é excursionada para a avaliação da amplitude de sua movimentação, assim como para a presença de ruídos e vibrações (EASLEY, 2002).

O passo seguinte é a colocação do espéculo oral e enxágue da boca para o exame da cavidade oral. Durante este exame são inspecionados todos os tecidos moles da boca (palato, língua e mucosa oral). Paralelamente é avaliada a conformação, a posição e o número de dentes, além da identificação das alterações da superfície oclusal, pela avaliação do alinhamento e angulação (entre dez e quinze graus). Também podem ser diagnosticadas outras lesões inerentes aos dentes como: fraturas, dentes extranumerários, acúmulo de alimento e cáries (EASLEY, 2002).

A endoscopia oral tem sido ferramenta frequentemente utilizada como método auxiliar no diagnóstico de lesões dentárias dos equinos. A utilização desta técnica é indicada devido à dificuldade na visualização da região caudal da boca e conseqüente detecção de pequenas alterações presentes nos dentes (SIMHOFER, 2008).

As endoscopias dentais podem ser realizadas com vídeo-endoscópio de fibra óptica flexível ou equipamento de vídeo utilizado em laparoscopias humanas. Os equipamentos devem ser recobertos com tubos de cloreto de polivinila (PVC) ou aço inoxidável com a finalidade de proteger o aparelho do contato com os dentes, evitando danos aos instrumentos (TREMAINE, 2005).

Na maioria das vezes, as alterações da superfície oclusal são detectadas visualmente e durante a apalpação no exame oral convencional. A presença de pequenas irregularidades, principalmente as localizadas no fundo da boca, tem sido nitidamente identificada com o uso da endoscopia oral (TREMAINE, 2005).

## II.6.Tratamento

O propósito do ajustamento da superfície oclusal é manter o perfeito equilíbrio da cavidade oral do cavalo, colaborando para que este possa atingir o máximo de seu potencial. O procedimento confere conforto no uso de embocaduras e proporciona melhor aproveitamento da comida, melhorando a digestão e, conseqüentemente, melhorando o estado físico e nutricional (LINKOUS, 2005).

As técnicas odontológicas usuais em equinos requerem, em geral, uma sedação adequada. Antes da realização da tranquilização é importante que a condição corpórea do animal seja averiguada por meio de exame físico detalhado, evitando-se, desta forma, riscos desnecessário (MONTEIRO, 2006).

Para a sedação, durante procedimentos odontológicos, tem-se utilizado os sedativos  $\alpha$ -2 agonistas, preferencialmente o cloridrato de xilazina e o cloridrato de detomidina ou a associação dos dois fármacos (LINKOUS, 2005). A dose recomendada para esses medicamentos varia entre 0,5 e 1,1 mg/kg e 10 a 20  $\mu$ g/kg, respectivamente. A via de administração de ambos os fármacos é a endovenosa (MONTEIRO, 2006).

Na continuidade do tratamento é importante que seja feita a mensuração do ângulo da superfície de oclusão tanto de pré-molares como de molares. Esta aferição é realizada promovendo a excursão da mandíbula para ambos os lados até que haja o primeiro contato entre os molares. A partir do primeiro contato molar o movimento deve continuar por mais dez milímetros. Ao término desta etapa os incisivos se separam, uma vez que a angulação dos pré-molares o faça. Com o auxílio de um paquímetro mecânico o espaço existente entre os incisivos superiores e inferiores é mensurado. Utilizando-se regras de trigonometria para o triângulo retângulo, a angulação da superfície de oclusão dos pré-molares e molares é estimada. Esta técnica possibilita a correção da angulação da superfície de oclusão (RUCKER, 2002).

A identificação das alterações da superfície oclusal é efetuada mediante colocação de espéculo oral. Algumas das irregularidades poderão ocasionar dor a remoção, o que demonstra a necessidade de maior analgesia da região. Os bloqueios anestésicos se tornam ferramentas importantes no tratamento já que oferecem conforto e tranquilidade ao animal. O anestésico mais utilizado nessa técnica é a lidocaína a 2% que pode ser infiltrada nos forames mandibular, maxilar, infra-orbitário ou mentoniano. A escolha do forame a ser utilizado depende do dente que se pretende anestésiar (FLETCHER, 2004; VIEGAS, 2006; STASZYK et al., 2008).

Para ajustamento da superfície de oclusão é indispensável a utilização de instrumentação específica para desgastar e alinhar a superfície oclusal. Dentre estes equipamentos se encontram as grosas manuais, instrumentos de desgaste rotativo (motores elétricos de suspensão ou pneumáticos) e grosas elétricas (SCRUTCHFIELD, 2006).

O ajustamento da superfície oclusal se inicia com a retirada das pontas excessivas de esmalte presentes na face bucal dos pré-molares e molares maxilares e na face lingual dos pré-molares e molares mandibulares (SCRUTCHFIELD, 2002). A remoção das alterações continua por meio do desgaste das porções dos dentes com crescimento irregular. É imprescindível neste momento manter o alinhamento da superfície oclusal observando a uniformidade na altura da coroa clínica. O desgaste promovido dependerá da profundidade que se encontra a polpa dentária e o encaixe entre o dente envolvido e o seu oposto. Durante o procedimento deve-se retirar o espéculo oral e testar o toque entre os dentes, este ato poderá ser realizado várias vezes até que todos os dentes se toquem de maneira uniforme e simultaneamente (ALLEN, 2003; LINKOUS, 2005; SCRUTCHFIELD, 2002; SCRUTCHFIELD, 2006).

Para o ajustamento da superfície de oclusão dos incisivos utiliza-se o espéculo oral para incisivos (cano de borracha densa posicionado no espaço interdental e fixado a nuca do animal por meio de uma cinta). A técnica consiste em manter o alinhamento da superfície oclusal destes dentes, desgastando as porções que apresentem

crescimento irregular. No decorrer deste trabalho é realizada a movimentação da mandíbula para ambos os lados no intuito de promover o contato entre os molares e concomitante separação dos incisivos, sendo que estes devem apresentar contato total com a mandíbula em repouso. Na impossibilidade do toque entre todos os dentes incisivos, é importante que ao fechar a boca, os incisivos centrais estejam em contato com os dentes opostos (RUCKER, 1996; SCRUTCHFIELD, 2002).

## **II.7. Análise cinemática**

A análise cinemática tem sido um método amplamente empregado nos estudos de biomecânica em equinos (BONIN et al., 2006).

CHRISTOVÃO et al. (2006) concluíram que a análise cinemática, utilizando câmeras de vídeo, marcadores esféricos reflexivos e métodos computacionais propiciou a aquisição de medidas precisas, garantindo análise descritiva da locomoção de equinos em esteira rolante.

CLAYTON et al. (2000) utilizaram a cinematografia como método de análise dos movimentos da quartela dos membros torácicos de equinos durante as fases do trote.

Em humanos, a análise cinemática foi utilizada para mensurar os ângulos de abertura e fechamento, desvios laterais e mediais da mandíbula (MIRANDA et al., 2008)

Várias técnicas foram utilizadas para estudar os movimentos mastigatórios do cavalo. Uma das técnicas empregadas foi a utilização de uma caneta para traçar manualmente a movimentação da mandíbula, a partir de um vídeo obtido por filmadora mecânica. A análise cinemática bi-dimensional foi realizada buscando obter as movimentações da mandíbula, mas não foi um método preciso. As excursões da mandíbula foram averiguadas a partir dos lábios os quais não acompanhavam a mandíbula durante a excursão (BONIN et al., 2007).

BONIN et al. (2006) mensuraram a movimentação da mandíbula de cavalos, utilizando método tridimensional por captura de imagens durante a mastigação. Os mesmos autores mensuraram em 2007 as movimentações da mandíbula durante a mastigação de feno e ração; a metodologia mostrou-se de grande precisão durante o ensaio.

Portanto a análise cinemática tridimensional pode ser um método de grande valia na avaliação dos movimentos mandibulares antes e após o ajustamento oclusal em equinos.



### III. OBJETIVOS

O presente trabalho visou analisar biomecanicamente o movimento mastigatório de equinos antes e após o ajuste da oclusão dentária.

## IV. MATERIAL E MÉTODOS

O trabalho foi realizado na Faculdade de Ciências Agrárias e Veterinárias UNESP, Campus de Jaboticabal, SP, no período de julho a dezembro de 2009. O ajustamento oclusal e confinamento dos animais foi realizado no Setor de Equinocultura. As filmagens, seguidas do processamento as imagens para obtenção dos dados, foram conduzidas no Laboratório de Fisiologia do Exercício Equino, do Departamento de Morfologia e Fisiologia Animal da FCAV/UNESP, Campus de Jaboticabal.

### IV.1. Animais

Foram examinados inicialmente 20 equinos, dos quais oito apresentaram alterações na superfície oclusal de incisivos e pré-molares e molares, tais como: curvatura ventral oclusão em diagonal, ganchos, rampas, pontas excessivas de esmalte, onda e degraus. Durante a realização do procedimento odontológico um dos oito animais com lesões dentárias significativas previamente selecionado foi excluído devido à ocorrência de trauma lingual. Foram utilizados sete equinos da raça Puro Sangue Árabe clinicamente saudáveis, sendo seis machos castrados e uma fêmea, com idade entre sete e dezenove anos, pertencentes ao rebanho experimental do Departamento de Clínica e Cirurgia Veterinária. O período de experimental teve a duração de dois meses dos quais os animais foram mantidos em baias individuais e alimentados com feno de *coast-cross ad libitum* e suplementados com ração comercial fornecida na quantidade de 1% do peso vivo.

Antes das primeiras filmagens os cavalos foram conduzidos ao Laboratório de Fisiologia do Exercício Equino para adaptação ao ambiente de filmagem. Os exames clínico geral (TAYLOR & HILLYER, 1970) e odontológico, foram realizados segundo EASLEY (2002). Somente os animais saudáveis, mas com alterações dentárias

oclusais acentuadas, foram utilizados no trabalho. Durante este procedimento foi utilizado odontograma equino para as anotações das lesões presentes (Apêndice 1.)


#### **IV.2. Adaptação ao ambiente de filmagem**

Para fins de adaptação, antes do início do trabalho, todos os animais foram conduzidos por duas vezes a sala de filmagem. Cada um dos animais permaneceu por meia hora dentro do ambiente de filmagem com as câmeras e os refletores ligados e as luzes da sala apagadas. O fornecimento de feno foi feito neste mesmo ambiente para que os animais se adaptassem a mastigar posicionados para a filmagem e obtenção do filme contendo o ato mastigatório de cada animal do experimento.

#### **IV.3. Mastigação no ambiente de filmagem**

Durante as filmagens os cavalos foram posicionados entre as câmeras e os refletores em uma sala completamente escura e contidos entre barras horizontais, dispostas na altura da espádua. O fornecimento de feno foi realizado sobre uma prancha de madeira posicionada a um metro e trinta centímetros de altura, o que permitiu aos animais livre acesso a alimentação. Foram conduzidos com cabresto adaptado para evitar interferências nas movimentações da mandíbula (Figura. 3).

As câmeras eram ligadas simultaneamente e em seguida o feno era disponibilizado sobre a prancha. A captação das imagens foi considerada suficiente no momento em que os animais apresentassem dez ciclos mastigatórios consecutivos e completos.



**Figura 3.** Ilustração do ambiente de filmagem com as paredes revestidas por um pano de cor preta e as luzes apagadas. Destaque para o equino com marcadores faciais posicionado entre as barras de contenção no momento da mastigação de feno. Observa-se ainda as três câmeras (C) e três iluminadores ( I ) dispostos em ângulo de 45° de forma a registrar simultaneamente o movimento dos marcadores.

#### IV.4. Marcadores

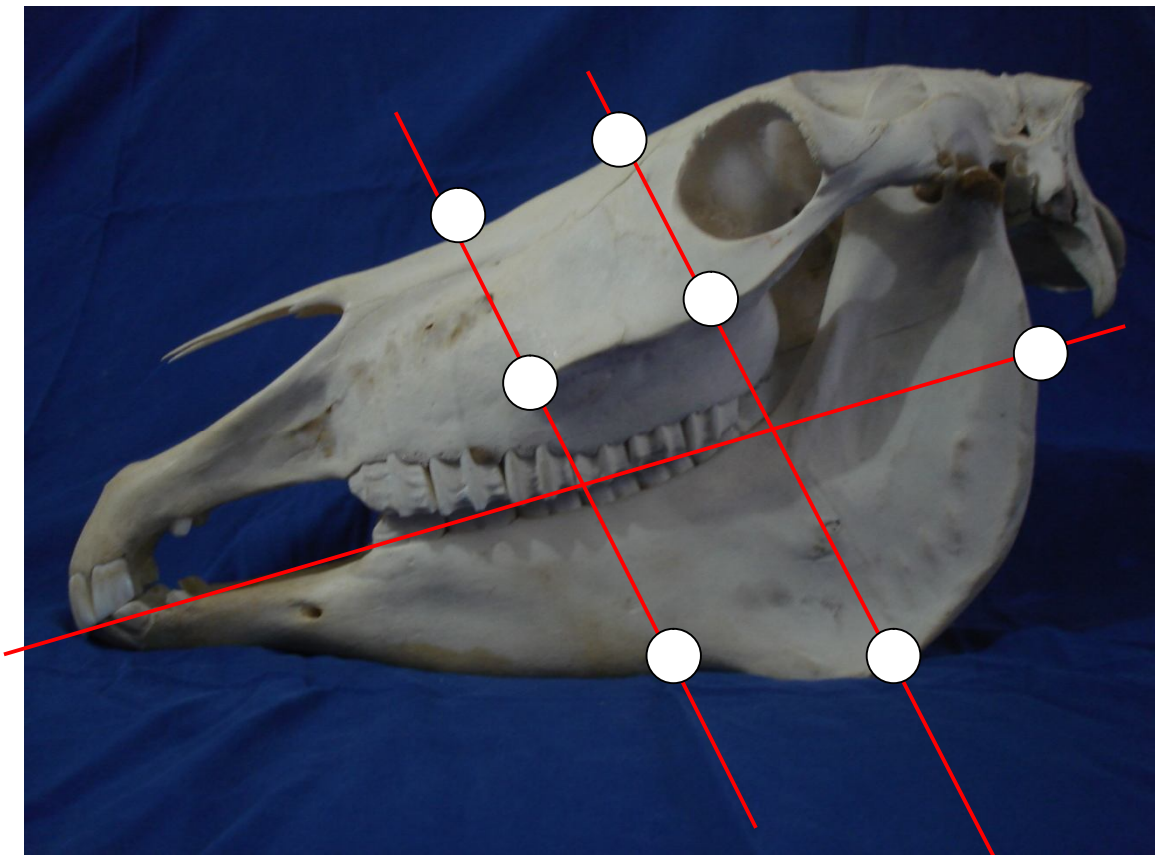
Para a determinação dos movimentos mastigatórios foram utilizados sete marcadores esféricos reflexivos de 20 mm de diâmetro, fixados sobre uma base de velcro e aderidos a pele da face dos animais com o auxílio de cola de secagem rápida para garantir a permanência na região anatômica durante a mastigação.

Os marcadores foram fixados nas seguintes regiões anatômicas:

- Dois marcadores foram fixados na linha média da face; um situado no cruzamento entre esta linha e uma linha imaginária que une as duas fossas lacrimais externas o outro situado na intersecção entre a linha média da face e uma linha imaginária que liga as duas extremidades rostrais da crista facial.
- Dois marcadores foram fixados sobre a crista facial; um na extremidade rostral da crista facial esquerda e outro situado sobre a intersecção da crista facial com uma linha imaginária que une as duas fossas lacrimais externas e se estende até a crista facial esquerda.

- Três marcadores foram fixados na face esquerda da mandíbula; um situado sobre a incisura para vasos faciais, o segundo situado na intersecção entre a borda ventral da mandíbula com uma linha imaginária que une as duas fossas lacrimais externas e se estende até a mandíbula e o terceiro marcador foi posicionado dorsalmente e caudalmente ao ramo da mandíbula, na altura da linha da superfície de oclusão dos pré-molares e molares.

Os marcadores foram aderidos à pele após tricotomia das regiões acima descritas. Foi realizada a pintura da face dos animais com tinta de tecido atóxica preta, visando aumentar o contraste entre os marcadores e a pele (Figura. 4).



**Figura 4.** Ilustração do posicionamento dos marcadores esféricos reflexivos posicionados na face lateral esquerda. Destaque para as linhas imaginárias (em vermelho) utilizadas como referencia.

#### IV.5. Procedimento de filmagem

Para este ensaio, as paredes do laboratório de Fisiologia do Exercício foram revestidas com tecido preto fosco para acentuar o contraste entre os marcadores e o ambiente. O trabalho foi desenvolvido com o auxílio de três câmeras de vídeo<sup>1</sup> acopladas a tripés e iluminadores com lâmpadas brancas<sup>2</sup> de 300W, dispostos acima da objetiva de filmagem.

As câmeras foram distribuídas na sala formando ângulos de 45° entre si a partir do objetivo de filmagem. Uma foi posicionada frontalmente ao cavalo e as outras duas dirigidas para a face lateral esquerda. As câmeras permaneceram distantes, do solo a aproximadamente 1,60 m durante toda a experimentação.

Para a gravação, utilizou-se fitas de vídeo digitais<sup>3</sup>. Os filmes obtidos foram transferidos para o computador por meio de um programa de captura de imagens AMCap<sup>4</sup> (capture application sample) e convertidos em arquivos no formato .avi.

#### IV.6. Sistema de calibração

Para a determinação da área de filmagem foram utilizados fios de prumo (calibradores) fixados no teto da sala, que delimitavam a área de movimentação da cabeça dos animais. Ao longo de cada fio de prumo distribuiu-se seis marcadores reflexivos com espaço de 10 cm entre si. Na extremidade distal de cada calibrador foi colocado um prumo de chumbo cônico pesando 450g.

Os calibradores foram numerados assim como os marcadores dispostos em cada calibrador. Para a calibração do espaço de filmagem foi necessária a determinação das coordenadas de cada marcador, utilizando-se o sistema de mangueira e régua de nível, fundamentado no princípio dos vasos comunicantes.

---

<sup>1</sup> Câmera filmadora Panasonic AG- DVC20 MiniDV

<sup>2</sup> Lâmpada branca 127V 300W OSRAN

<sup>3</sup> Fita MiniDV Panasonic 70,4m 60min LinearPlus

<sup>4</sup> AMCap Microsoft Corporation

A determinação das coordenadas dos marcadores foi baseada a partir de um ponto zero, previamente determinado. Cada marcador foi localizado por três valores: X, Y e Z, equivalentes ao comprimento, largura e altura, respectivamente (Tabela. 1).

**Tabela 1.** Valores expressos em milímetros, referentes às coordenadas tridimensionais de cada marcador presente nos calibradores.

FIO	MARCADOR	X	Y	Z
1	1	425	1000	1335
	2	425	1000	1435
	3	425	1000	1535
	4	425	1000	1637
	5	425	1000	1735
	6	425	1000	1836
2	7	-425	1000	1337
	8	-425	1000	1435
	9	-425	1000	1536
	10	-425	1000	1635
	11	-425	1000	1734
	12	-425	1000	1833
3	13	-392	1910	1340
	14	-392	1910	1441
	15	-392	1910	1540
	16	-392	1910	1640
	17	-392	1910	1742
	18	-392	1910	1836
4	19	394	1921	1335
	20	394	1921	1436
	21	394	1921	1529
	22	394	1921	1629
	23	394	1921	1728
	24	394	1921	1829

A gravação dos calibradores foi realizada para compor a etapa de calibração das câmeras, baseada no método DLT (Direct Linear Transformation) elaborado por ABDEL-AZIZ & KARARA (1971), dando origem ao arquivo .cal.

#### **IV.7. Ajustamento oclusal**

Os cavalos selecionados participaram do procedimento de filmagem. As filmagens foram realizadas em dois dias consecutivos a intervalos de vinte e quatro horas, obtendo-se desta forma imagens de vídeo que permitiram mensurar as amplitudes dos movimentos mastigatórios antes (basal) e após o tratamento.

Após o procedimento inicial de filmagem, os equinos passaram pelo ajustamento oclusal por desgaste dentário. Para tal, os animais permaneceram em jejum alimentar por doze horas e foram, em seguida, submetidos à sedação com cloridrato de xilazina a 10% na dose de 1,0 mg/kg por via intravenosa.

Durante o procedimento os animais ficaram sedados em posição quadrupedal mantidos em tronco de contenção para equinos. Em nenhum caso houve necessidade da realização de bloqueio regional. O tratamento consistiu em ajustamento da oclusão por desgaste seletivo dos dentes que apresentavam alterações da superfície oclusal.

Para a realização do ajustamento oclusal, utilizou-se espéculo oral para favorecer o acesso à cavidade oral, assim como empregou-se grosas com lâminas de metal duro e motor de suspensão com cabo flexível equipado de canetas odontológicas.

Concluído o tratamento odontológico, os animais, foram estabulados durante 15 dias recebendo dieta de manutenção. Posteriormente, os cavalos em estudo foram filmados novamente por dois dias consecutivos em intervalos de vinte e quatro horas para cada animal. Por meio da análise dos vídeos, foi possível mensurar a amplitude dos movimentos mastigatórios após o ajuste da oclusão.



#### **IV.8. Corte, sincronização e rastreamento das imagens**

Para a realização do corte, sincronização e rastreamento das imagens, empregou-se o programa Dvideow<sup>5</sup>. A partir dos arquivos de extensão .avi criados anteriormente, os vídeos foram segmentados nos momentos de interesse utilizando-se frequência de 60 quadros por segundo. A análise foi realizada em trechos com dez ciclos mastigatórios sequenciais e a sincronização entre as três câmeras foi obtida com o auxílio de claquete.

Como cada quadro das imagens feito pela câmera é composto de dois campos entrelaçados, foi realizado o desentrelaçamento dos quadros durante a segmentação dos vídeos com o objetivo de obter-se melhor definição dos marcadores durante o rastreamento.

O rastreamento das imagens foi realizado com frequência de 30 quadros por segundo e salvo em arquivo no formato .dat. Utilizando-se novamente o Dvideow, foi possível fazer a reconstrução tridimensional das imagens a partir dos arquivos .avi, .dat e .cal. Após a reconstrução tridimensional, o programa oferece um arquivo de dados contendo as coordenadas x, y e z dos marcadores em cada quadro do vídeo.

Para a obtenção dos dados das amplitudes dos movimentos mandibulares fez-se uso de funções matemáticas no programa Matlab (Matrix Laboratory) considerando-se os valores das coordenadas adquiridas após a reconstrução tridimensional.

#### **IV.9. Aferição do sistema de calibração**

Para ser avaliada a precisão dos arquivos de referência foi realizado o “Teste do Bastão”, ou teste de medidas conhecidas. O teste consiste na utilização de um bastão com um marcador em cada ponta, sendo que a distância entre eles é conhecida.

---

<sup>5</sup> Digital video for Windows, version 5.0

Após o posicionamento das câmeras foi filmado por dez segundos os calibradores com seus respectivos marcadores. Terminado este processo os calibradores foram retirados e as câmeras ligadas novamente com o auxílio de controle remoto para garantir que as câmeras permanecessem no mesmo posicionamento. Neste momento, um integrante da equipe percorreu toda a extensão do ambiente de filmagem portando um bastão medindo 439 mm entre os marcadores. Posteriormente as imagens obtidas foram transferidas para o computador, sincronizadas, cortadas e rastreadas.

A distância entre os marcadores, calculada em movimento, por meio da videogrametria, foi de 438,7 mm. Comparada com o tamanho real do bastão, 439 mm, obteve-se o desvio padrão de 4 mm e o coeficiente de variação de 0,92%.

#### **IV.10. Análises estatísticas**

O delineamento experimental utilizado foi o inteiramente casualizado, com dois tratamentos e sete repetições onde foram analisadas três variáveis (movimento caudorrostral, laterolateral e dorsoventral). Os parâmetros estudados foram analisados por meio do teste de comparação das médias (Teste t - pareado), com nível de significância de  $P \leq 0,05$  (SAMPAIO, 1998). Os mesmos dados passaram por análise qualitativa do tratamento. Para esta análise utilizou-se o teste não paramétrico de Wilcoxon, com nível de significância de  $P \leq 0,05$  (SAMPAIO, 1998).

## V. RESULTADOS

A tabela 2 oferece os resultados obtidos após o exame odontológico dos animais. Foi observado nos dentes incisivos de sete animais a presença de curvatura ventral (CV) enquanto, apenas um apresentou oclusão em diagonal (OD). Relativamente as irregularidades da superfície oclusal dos pré-molares e molares, registrou-se que dentre os equinos examinados quatro apresentaram ganchos, dois tinham rampas, todos os 20 eram portadores de pontas excessivas de esmalte dentário, três apresentavam onda e apenas um observou-se a presença de degrau.

**Tabela 2.** Irregularidades das superfícies oclusais encontradas durante o exame odontológico dos animais examinados no ensaio. Curvatura ventral (CV), curvatura dorsal (CD), Irregular ou em escada (IE), oclusão em diagonal (OD), ganchos (G), rampas (R), pontas excessivas de esmalte dentário (PEED), ondas (O), cristas transversais excessivas (CTE) e degraus (DE). Os animais utilizados neste trabalho estão demarcados em cinza.

Animal	Irregularidades da superfície oclusal dos incisivos				Irregularidades da superfície oclusal dos pré-molares e molares					
	CV	CD	IE	OD	G	R	PEED	O	CTE	DE
1	x					x	x			
2	x				x		x			
3	x				x		x			
4				x		x	x			
5	x				x		x	x		
6	x				x		x	x		
7	x						x	x		x
8	x						x			
9							x			
10							x			
11							x			
12							x			
13							x			
14							x			
15							x			
16							x			
17							x			
18							x			
19							x			
20							x			

Os resultados a seguir referem-se às médias das amplitudes dos movimentos mandibulares, durante a mastigação de feno, antes e após o ajustamento oclusal. Os movimentos avaliados durante este ensaio foram: o dorsoventral, o caudorrostral e o laterolateral. Para cada uma das excursões mandibulares (dorsoventral, caudorrostral e laterolateral) os valores obtidos correspondem à média de vinte ciclos mastigatórios antes do ajustamento oclusal e vinte ciclos após o mesmo, analisados em sete animais.

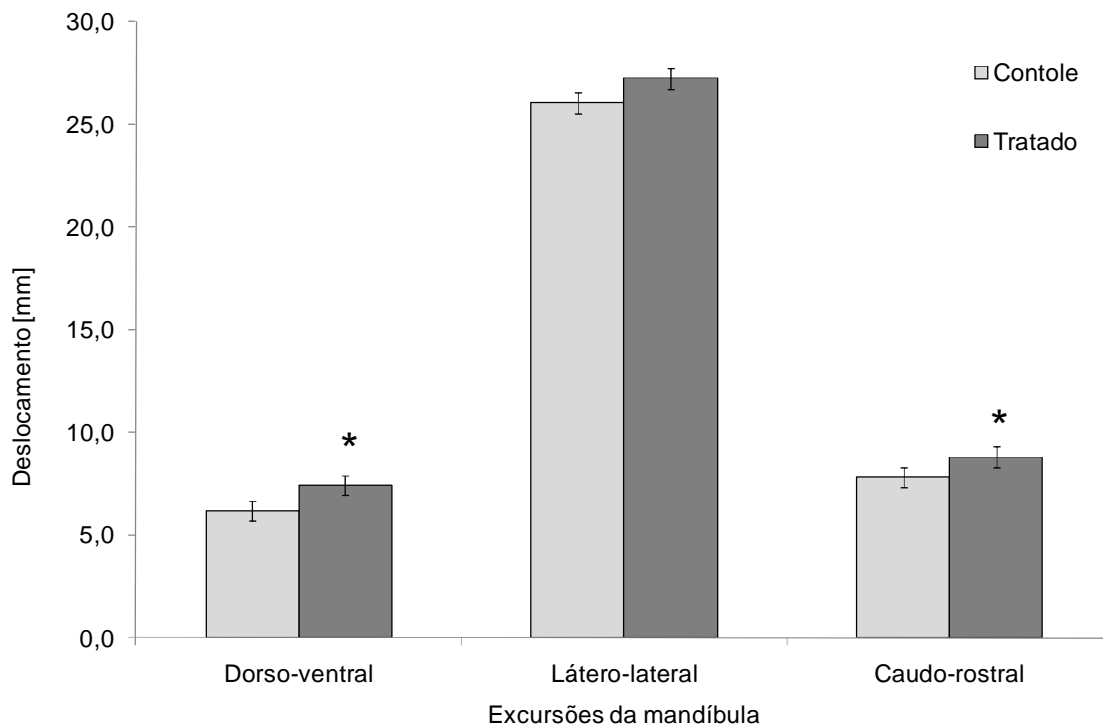
Relativamente ao deslocamento dorsoventral da mandíbula durante a mastigação, antes do tratamento, o valor médio encontrado foi de 6,184 mm com erro padrão da média (EPM) de 0,228. Após o tratamento oclusal a amplitude de mastigatória aumentou chegando a 7,430 mm  $\pm$  0,374. Quanto ao movimento laterolateral não se observou diferença entre os movimentos, embora tenha se observado tendência para o incremento. Os valores médios e o EPM obtidos antes e após o tratamento oclusal foram de 26,048  $\pm$  0,49 e 27,24  $\pm$  0,45, respectivamente. Para o deslocamento caudorrostral o tratamento oclusal aumentou a amplitude mastigatória, observando-se antes e após valores médios  $\pm$  EPM de 7,782  $\pm$  0,299 e 8,802  $\pm$  0,251 respectivamente ( Tabela 3 e Figura 5).

**Tabela 3.** Médias  $\pm$  EPM das amplitudes dos deslocamentos mandibulares registrados em equinos mediante pela análise cinemática, antes (Controle) e após (Tratado) o ajustamento oclusal.

<b>Deslocamentos Mandibulares (mm)</b>	<b>Periodo</b>	
	<b>Controle</b>	<b>Tratado</b>
Dorsoventral	6,184 <sup>a</sup> $\pm$ 0,228	7,430 <sup>b</sup> $\pm$ 0,374
Laterolateral	26,048 <sup>a</sup> $\pm$ 0,490	27,240 <sup>a</sup> $\pm$ 0,450
Caudorrostral	7,782 <sup>a</sup> $\pm$ 0,299	8,802 <sup>b</sup> $\pm$ 0,251

Médias na mesma linha seguidas pelas mesmas letras não diferem estatisticamente pelo teste t pareado ( $p \leq 0,05$ ).





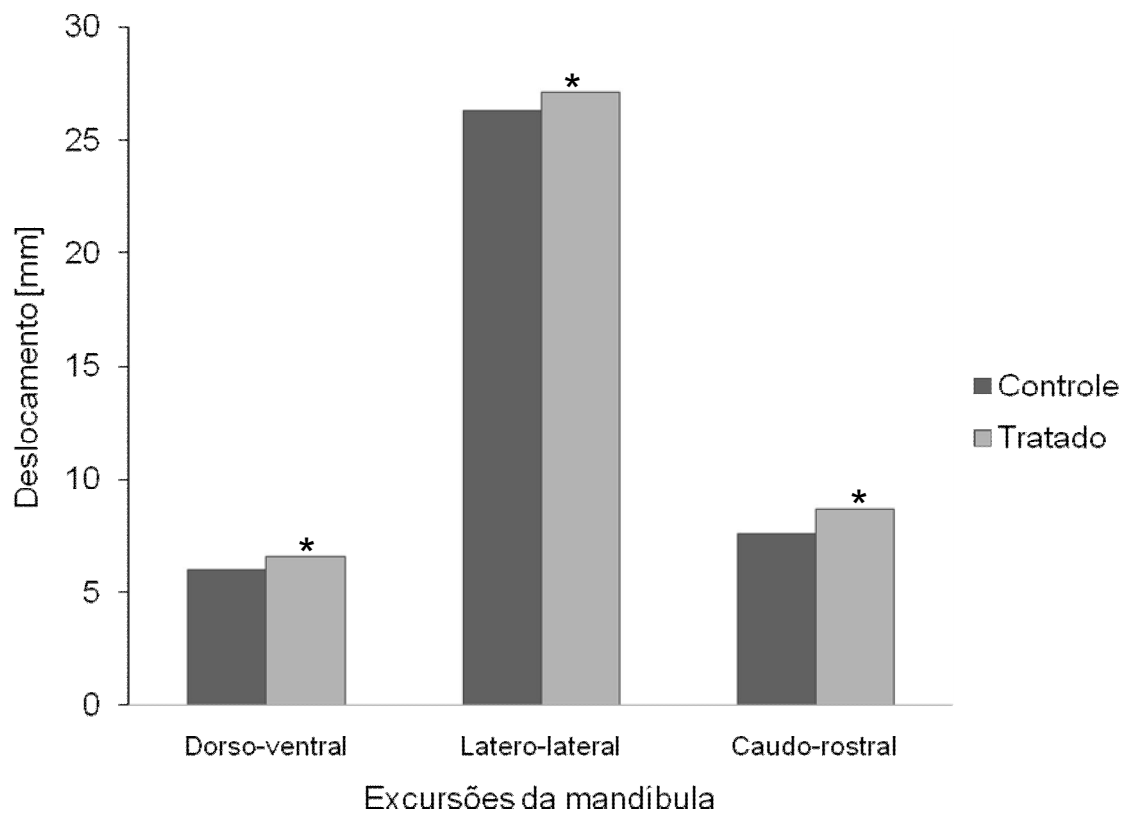
**Figura 5.** Médias  $\pm$  EPM das amplitudes dos deslocamentos mandibulares observado antes (Controle) e após (Tratado) o ajustamento oclusal. \* Difere do grupo controle ( $p \leq 0,05$ ).

Para os movimentos dorsoventral e caudorrostral, os resultados indicaram que os animais tiveram aumento significativo após o ajustamento oclusal. O movimento laterolateral apesar de não ter tido relevância estatística apresentou incremento (Grupo controle: 26,048 mm, Grupo tratado: 27,240mm). No intuito de enriquecer os resultados também foi feita a análise qualitativa dos movimentos mandibulares mastigatórios. O valores foram obtidos por meio das médias das amplitudes dos movimentos. Todas as excursões do teste anterior foram avaliadas qualitativamente e representadas na Tabela 4 e Figura 6.

**Tabela 4.** Quartis (25%, Mediana e 75%) dos deslocamentos mandibulares registrado pela análise cinemática em eqüinos antes (controle) e após (tratado) ao ajustamento oclusal.

Deslocamentos Mandibulares (mm)	Grupos					
	Controle			Tratado		
	25%	Mediana	75%	25%	Mediana	75%
Dorsoventral	5,08	6,06 <sup>a</sup>	7,55	6,10	6,58 <sup>b</sup>	9,88
Laterolateral	23,02	26,32 <sup>a</sup>	28,31	25,36	27,16 <sup>b</sup>	28,37
Caudorrostral	6,60	7,61 <sup>a</sup>	9,12	7,75	8,71 <sup>b</sup>	9,94

\*Medianas com letras diferentes nas mesmas linhas diferem pelo teste Wilcoxon ( $p \leq 0,05$ ).



**Figura 6.** Medianas dos deslocamentos da mandíbula (mm) antes (Controle) e após (Tratado) o ajustamento oclusal. \* Difere do grupo controle ( $p \leq 0,05$ ).

Os deslocamentos mandibulares: dorsoventral, laterolateral e caudorrostral apresentaram diferença estatística qualitativa entre as medianas, após o ajustamento oclusal. Estes resultados demonstraram que, com o ajustamento oclusal, houve incremento no deslocamento dos movimentos mastigatórios durante o fornecimento de feno.



## VI. DISCUSSÃO

Neste ensaio foram examinados 20 animais da raça Puro Sangue Árabe sadios ao exame clínico e sem histórico de má mastigação, que apresentavam em sua totalidade, alterações da superfície de oclusão. As pontas excessivas de esmalte estavam presentes em 100% dos cavalos examinados, porém foram selecionados para o tratamento somente os animais que possuíam mais de uma alteração oclusiva. Cada animal selecionado apresentou distúrbios que restringiam o movimento caudorrostral da mandíbula e distúrbios que proporcionavam restrição laterolateral e, conseqüentemente, dorsoventral.

É importante ressaltar que a incidência de distúrbios de oclusão é alta nos equinos. Vale destacar novamente o trabalho de DIXON (1999), que apresenta o índice de 10% de distúrbios odontológicos nos atendimentos clínico cirúrgicos dos cavalos. A alta incidência de distúrbios odontológicos também foi constatada em 80% dos 500 crânios de abatedouros examinados (KIRKLAND et al.,1994). Em estudos *post mortem* foram registrados altos índices de lesões dentárias não diagnosticadas as quais são responsáveis pelo desenvolvimento de alterações sistêmicas causadoras de morte destes animais (ARDILA & MONTOYA, 2009). Os distúrbios de oclusão em dentes incisivos são muito frequentes levando-se em consideração um estudo que demonstrou que 54,8% de 607 animais examinados apresentaram irregularidades oclusais incisivas (PIMENTEL, 2006).

Dentre os animais examinados apenas oito apresentaram alterações oclusais de incisivos. Acredita-se que a baixa incidência de alterações incisivas em comparação com a encontrada no trabalho realizado por PIMENTEL (2006) tenha sido decorrente do manejo semi-intensivo em que os animais eram submetidos antes do trabalho. O manejo semi-intensivo proporciona aos cavalos o acesso a forragem de fibra longa que colabora para o desgaste regular dos dentes incisivos (EASLEY, 2005).

As alterações oclusivas encontradas nos pré-molares e molares dos animais examinados neste ensaio podem ser atribuídas em sua maioria ao fato do manejo empregado incluir a complementação da alimentação com ração. Considera-se que a mastigação de alimento concentrado causa alteração no padrão mastigatório, proporcionando o desenvolvimento de alterações na superfície de oclusão (CLAYTON et al., 2006). Outros distúrbios de oclusão, diagnosticados como ganchos e rampas, podem ser consequência do contato incompleto entre os dentes, inerente a conformação física dos animais (SCRUTCHFIELD, 2002).

No presente trabalho, a análise cinemática tridimensional permitiu a mensuração das amplitudes dos movimentos mandibulares durante a mastigação de forma precisa, o que corrobora com a afirmação de BONIN et al. (2006) em seu trabalho sobre a análise cinemática do movimento da articulação temporomandibular, assim como o ensaio de CLAYTON et al. (2007) onde foram observadas mudanças nos movimentos mandibulares durante a mastigação de feno, em comparação com a mastigação de ração.

A precisão do presente trabalho foi aferida e confirmada com a utilização do “teste de medidas conhecidas”, o qual apresentou desvio padrão de 4mm com coeficiente de variação de 0,92%. Em estudo anterior, sobre a análise cinemática tridimensional de equinos em esteira rolante, CHRISTOVÃO (2006) obteve desvio padrão de 3,5 mm com coeficiente de variação de 0,8%, mostrando que nossos resultados apresentam alta confiabilidade.

Este ensaio demonstrou que após o ajustamento oclusal houve aumento significativo no movimento caudorrostral da mandíbula durante a mastigação. A importância do aumento da amplitude do movimento caudorrostral também foi observada após o ajustamento (CARMALT, 2003). Porém os valores foram obtidos com os animais sedados, a partir da medição da distância entre a porção rostral dos incisivos maxilares e mandibulares. A diferença das medidas com o pescoço flexionado e estendido corresponde a amplitude da excursão caudorrostral da mandíbula, portanto

não foi mensurado o movimento durante a mastigação. Em um estudo semelhante ao presente trabalho também foi constatado acréscimo expressivo na amplitude da excursão caudorrostral da mandíbula após o ajustamento oclusal, tendo como método de análise a cinemática tridimensional (NIEDERL et al., 2008).

O aumento na amplitude do movimento caudorrostral da mandíbula após o ajustamento oclusal detectado no presente trabalho, pode estar associado ao fato dos animais experimentados apresentarem com grade freqüência alterações oclusais como: ganchos, rampas, ondas e degraus antes do tratamento. Tais distúrbios causam restrição do movimento caudorrostral da mandíbula (ALLEN, 2003). Ao passarem pelo ajustamento oclusal essas foram corrigidas, justificando o acréscimo na amplitude desse movimento.

A amplitude do movimento dorsoventral da mandíbula, que caracteriza a fase de abertura da boca, quando analisada após o ajustamento oclusal, teve seus valores aumentados neste experimento. NIEDERL et al. (2008), em seu estudo semelhante a este, utilizando análise cinemática dos movimentos mandibulares em equinos antes e após o tratamento dentário, não teve aumento significativo deste movimento, porém o autor observou que em alguns animais houve acréscimo no movimento dorsoventral, este resultado pode estar relacionado com a escolha dos animais para a experimentação, podendo não ter sido utilizado animais com lesões que causam restrição deste movimento, já que o autor não menciona as alterações encontradas nos animais.

No presente trabalho, as alterações em curvatura ventral tiveram ocorrência elevada. Levando em consideração a afirmação de ALLEN (2003) que esta irregularidade causa dificuldade na abertura da mandíbula, se explica o significativo aumento na amplitude deste movimento após o ajustamento oclusal.

Neste experimento foi notado aumento qualitativo na amplitude do movimento laterolaterall da mandíbula. NIEDERL et al. (2008) também observou aumento significativo na amplitude do movimento laterolaterall em alguns animais de ensaio. Os

resultados tanto do presente trabalho quanto do ensaio de NIEDERL et al. (2008) corroboram as descrições de JOHNSON (2006) e de SCRUTCHFIELD (2006) que mencionam que as pontas excessivas de esmalte causam restrição no movimento laterolateral da mandíbula devido a dor decorrentes das ulcerações provocadas na mucosa oral além da restrição mecânica provocada, este fato pode estar relacionado com o resultado obtido neste trabalho devido a alta incidência de pontas excessivas de esmalte presentes nos animais experimentados.

## VII. CONCLUSÃO

Os resultados da análise biomecânica da mastigação permitem-nos afirmar que o ajustamento oclusal aumenta a amplitude dos movimentos mandibulares em equinos.

## REFERÊNCIAS

ABDEL-AZIZ, Y. I.; KARARA, H. M. Direct linear transformation from comparator coordinates into object-space coordinates in close-range photogrammetry. In:\_\_\_**CLOSE-RANGE PHOTOGAMMETRY**. Falls Church: VA, 1971,cap.4, p.1-18.

ALLEN, T. **Manual of equine dentistry**. St. Louis: Mosby, 2003. cap.5, p.71-107.

ARDILA, C. M. ; MONTOYA, I. Desórdenes bucales equinos. **Revista Salud Animal**. Bogotá, v.31, n.3, p.143-151, 2009.

BACKER, G.J. Anomalias del desgaste y enfermedad periodontal In:\_\_\_**Odontologia equina**. Buenos Aires: Intermédica, 2002. cap. 6, p.79-98.

BENNET, D. G. An overview of bits and biting. In: **FOCUS MEETING: EQUINE DENTISTRY-AMERICAN ASSOCIATION OF EQUINE PRACTITIONERS**,2006, Indianápolis. International Veterinary Information Service. Disponível em: <<http://www.ivis.org/proceedings/aaepfocus/2006/bennett1.pdf>> Acesso em: 5 fev. 2010.

BONIN, S. J.; CLAYTON H. M.; J. L. LANOVAZ; T. JOHNSTON. Motion of the temporomandibular joint in horses chewing hay and pellets. In: **ANNUAL CONVENTION OF THE AMERICAN ASSOCIATION OF EQUINE PRACTITIONERS**, 53, Orlando, 2007, International Veterinary Information Service. Disponível em: <<http://www.ivis.org/docarchive/P8189.1207.pdf>> Acesso em: 5 fev. 2010.

BONIN, S. J.; CLAYTON, H. M.; J. L. LANOVAZ; T. JOHNSTON. Kinematics of equine temporomandibular joint. **American Journal of Veterinary Research**. v.67, n.3, p-423-428. 2006.

CARMALT, J. L.; HUGH, G.; TOWNSEND, G.; ALLEN, A. L. Effect of dental floating on the rostrocaudal mobility of the mandible of horses. **Journal of the American Veterinary Medical Association**, v.223, n.5, p.666-669, 2003.

CARMALT, J. L. Evidence-based equine dentistry: preventive medicine. **Veterinary Clinics Equine Practice**. v.23 , n.5, p.519–524, 2007.

CLAYTON H. M.; BONIN S. J. Motion of the temporomandibular joint in horses chewing hay and pellets. In: **ANNUAL CONVENTION OF THE AMERICAN ASSOCIATION OF EQUINE PRACTITIONERS**,53, Orlando, 2007. International Veterinary Information Service. Disponível em: < <http://www.ivis.org/proceedings/aaep/2007/clayton/chapter.asp>> Acesso em: 5 fev. 2010.

CLAYTON, H. M.; SINGLETON, W. Pastern joint motion in trotting horses. In: AMERICAN ASSOCIATION OF EQUINE PRACTITIONERS, **Proceedings...**, 46, San Antonio, 2000, International Veterinary Information Service. Disponível em: < <http://www.ivis.org/proceedings/AAEP/2000/217.pdf>> Acesso em: 5 fev. 2010.

COHEN, N. D. Etiología, factores de riesgo y fisiopatología del cólico. In: MAIR T.; DIVERS T. **Gastroenterología Equina**. Buenos Aires, 2003. cap. 8, p.119-125.

COOK, W. R. Pathophysiology of bit control in the horse. **Journal of Equine Veterinary Science**. v.19, n.3, p.196-204, 1999.

CRISTOVÃO, F. G. **Análise cinemática tridimensional do movimento de eqüinos em esteira rolante**. 2006. 108f. Tese (Doutorado em Medicina Veterinária). Faculdade de Ciências Agrárias e Veterinárias, Universidade Estadual Paulista, Jaboticabal, 2006.

NIEDERL, M.; ANEN, C.; H. SIMHOFER, H.; PEHAM, C. Kinematic analysis of the chewing cycle of horses before and after Dental treatment. In: INTERNATIONAL CONGRESS OF WORLD EQUINE VETERINARY ASSOCIATION, 10, 2008, Moscow. **Proceedings...** Moscow. 2008. p. 592-593.

DIXON, P.M. Anatomia Dental. In: BACKER, G.J.; EASLEY, K. J. **Odontologia Equina**. Buenos Aires: Intermédica, 2002. cap. 1, p. 3-31.

DIXON, P.M.; DACRE I. A review of equine dental disorders. **The Veterinary Journal**, n.196, p.165–187, 2005

DIXON, P.M.; TREMAINE, W.H. PICKLES, K.; KUHNS, L.; HAWE, C.; McCANN, J. Equine Dental Disease Part 1: A long-term study of 400 cases: disorders of incisor, canine first premolar teeth. **Equine Veterinary Journal**. v.31, n.5, p.369-377, 1999.



EASLEY, J. A review of equine dentistry: the first year of life. In: EQUINE DENTISTRY-AMERICAN ASSOCIATION OF EQUINE PRACTITIONERS, 2008, Austin, **Focus meeting...**, Austin, International Veterinary Information Service. Disponível em: <<http://www.ivis.org/proceedings/aaepfocus/2008/Easley.pdf>> Acesso em: 5 fev. 2010.

EASLEY, J. Exame dental y oral. In:\_\_\_\_\_ **Odontologia equina**. Buenos Aires: Intermédica, 2002, cap. 9, p. 121-142.

EASLEY, K. J. Dental and Oral Examination. In:\_\_\_\_\_ **Equine dentistry**. 2ed. London: Saunders, 2005, cap.3, p.151-169.

FLETCHER, B. W. How to perform effective equine nerve blocks. In: ANNUAL CONVENTION OF AMERICAN ASSOCIATION OF EQUINE PRACTITIONERS, 50, 2004, Lexington, Disponível em: International Veterinary Information Service.< <http://www.ivis.org/docarchive/P1433.1204.pdf>> Acesso em: 5 fev. 2010

PAGLIOSA, G. M.; ALVES, G. E.; FALEIROS, R.R.; SALIBA1 E.O.S.; SAMPAIO, I.B.M. Influência das pontas excessivas de esmalte dentário na digestibilidade e nutrientes de dietas de eqüinos. **Arquivo Brasileiro de Medicina Veterinária e Zootecnia**, v.58, n.1, 2006.

GIECHE, J. M. How to Assess Equine Oral Health. In: **American Association of Equine Practitioners**, Orlando, v.53, p.498-503, 2007.

KIRKLAND, K. D.; MARETTA, S. M.; INOUE, O. J.; BAKER, G.J. Survey of equine dental disease and associated oral pathology. In: AMERICAN ASSOCIATION OF EQUINE PRACTITIONERS, 40., 1994, Orlando. **Proceedings...**Orlando, 1994, p. 119-120.

KNOTTENBELT, D. C. Efectos sistemicos de La enfermedad dental. In: BAKER G. J. & EASLEY, J. **Odontologia equina** . Buenos Aires, 2002. cap.10, p.143-155.

LINKOUS, M. B. Performance dentistry and equilibration. **Clinical techniques in equine practice**. v.4, p-124-134, 2005.

MACFADDEN, B. J. Geographic variation in diets of ancient populations of 5-million-year-old (early Pliocene) horses from southern North America. **Palaeogeography, Palaeoclimatology, Palaeoecology**, v. 266, p.83-94, 2008.

MIRANDA, J. S.; MARQUES, J. S.; MERCADANTE, L. A. Método para descrição da movimentação da mandíbula por videogrametria. In: **Congresso Brasileiro de Engenharia Biomédica**, 21, Salvador,2008, Disponível em: Sociedade Brasileira de engenharia biomédica.  
<[http://www.sbeb.org.br/cbeb2008/Biomec%E2nca,%20Biomateriais%20e%20Orgaos%20Artificiais/o\\_0618.pdf](http://www.sbeb.org.br/cbeb2008/Biomec%E2nca,%20Biomateriais%20e%20Orgaos%20Artificiais/o_0618.pdf)> Acesso em: 5 fev. 2010.

MONTEIRO, E. R. Protocolos de sedação a campo no atendimento odontológico.In: CONGRESSO BRASILEIRO DE CIRURGIA E ANESTESIOLOGIA VETERINÁRIA, 7., 2006, Santos. **Mini-Curso de Odontologia Equina**, Santos, 2006, p.7-16.

PAGLIOSA, G. M. A Importância da Odontologia na Gastroenterologia. In: CONGRESSO BRASILEIRO DE CIRURGIA E ANESTESIOLOGIA VETERINÁRIA, 7., 2006, Santos. **Mini-Curso de Odontologia Equina**, Santos, 2006, p.24-28.

PIMENTEL, L. F. R. O. Determinação da oclusão funcional ideal. In: CONGRESSO BRASILEIRO DE CIRURGIA E ANESTESIOLOGIA VETERINÁRIA, 7., 2006, Santos. **Mini-Curso de Odontologia Equina**, Santos, 2006, p.29-36.

RUCKER, B. A. Enfermedades de la cavidad oral y el paladar blando. In: MAIR T.; DIVERS, T. **Gastroenterologia Equina**. Buenos Aires: Intermédica, 2003. cap. 6, p.81-104.

RUCKER, B. A. Incisor and Molar Occlusion: Normal Ranges and Indications for Incisor Redution. In: ANNUAL CONVENTION OF AMERICAN ASSOCIATION OF EQUINE PRACTITIONERS, 50, 2004, Denver, **Proceedings...** Denver,2004. p.1402. 1204.

RUCKER, B. A. Incisor Procedures for Field Use. In: ANNUAL CONVENTION OF AMERICAN ASSOCIATION OF EQUINE PRACTITIONERS, 42., 1996,Denver, **Proceedings...**Denver, 1996. p.22-25.

RUCKER, B. A. Utilizing cheek teeth angle of occlusion to determine length of incisor shortening. In: PROCEEDINGS-AMERICAN ASSOCIATION OF EQUINE PRACTITIONERS, 48, 2002, Orlando. **Proceedings...** Orlando,2002. Disponível em: International Veterinary Information Service.<  
<http://www.ivis.org/proceedings/AAEP/2002/910102000448.pdf>> Acesso em: 5 fev. 2010.

SCOGGINS R.D. Evolution of equine dentistry. **Journal of Equine Veterinary Science**,v.3, p.260,2004

SCOGGINS, R. D. Bits, biting and dentistry. In: ANNUAL CONVENTION OF AMERICAN ASSOCIATION OF EQUINE PRACTITIONERS,47., 2001, San Diego **Proceedings...** San Diego, 2001, p. 138-141.

SCRUTCHFIELD, W. L. & JOHNSON, T. J. Corrective procedures for cheek Teeth. In: THE NORTH AMERICAN VETERINARY CONFERENCE, 20, 2006, Orlando, **Proceedings...** Orlando, 2006, p-222-225.

SCRUTCHFIELD, W. L. Prophylaxis dental. In: BACKER, G.J.; EASLEY, K. J. **Odontologia Equina**. Buenos Aires: Intermédica, 2002, cap.13, p.205-228.

SCRUTCHFIELD, W. L.; SCHUMACHER, J. Corretion of abnormalities of cheek teeth. In: ANNUAL CONVENTION OF AMERICAN ASSOCIATION OF EQUINE PRACTITIONERS, 42., 1996,Denver, **Proceedings...**Denver, 1996. p.11-21.

SIMHOFER, H.; GRISS, R. ZETNER, K. The use of oral endoscopy for detection of cheek teeth abnormalities in 300 horses. **The Veterinary Journal**, v.178, n.3, p.396–404, 2008.

STASZYK, C.; BIENERT, A. Simulation of local anaesthetic nerve block of the infraorbital nerve within the pterygopalatine fossa: Anatomical landmarks defined by computed tomography. **Research in Veterinary Science**. v.85, n.2, p.399–406, 2008

TELL, A.; EGENVALL, A. et al. The prevalence of oral ulceration in Swedish horses when ridden with bit and bridle and when unriden. **The Veterinary Journal** .v.178, n.5 p.405–410, 2008.

TOIT, N. D. Gross equine dentition and their supporting structures In: FOCUS MEETING: EQUINE DENTISTRY-AMERICAN ASSOCIATION OF EQUINE PRACTITIONERS, 2006, Indianápolis, International Veterinary Information Service Indianápolis, 2006. Disponível em:<<http://www.ivis.org/proceedings/aaepfocus/2006/dutoit2.pdf>>. Acesso em: 5 fev. 2010.

TREMAINE, W. H. Dental endoscopy in the horse. **Clinical techniques in equine practice**. v.4, p.181-187, 2005.

VIEGAS, C. R. Bloqueios anestésicos perineurais utilizados em odontologia equina.In: CONGRESSO BRASILEIRO DE CIRURGIA E ANESTESIOLOGIA VETERINÁRIA, 7., 2006, Santos. Mini-Curso de Odontologia Equina,**Anais...** Santos,2006, p.39-49.

**Apêndice 1.** Modelo de ficha odontográfica utilizada durante o exame clínico dos animais selecionados para o trabalho (Desenvolvido para este ensaio, imagens de Allen, 2003)

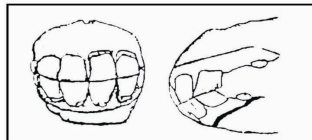
## FICHA ODONTOGRÁFICA EQUINA

Nome:	Raça:	Pelagem:	Idade:	Sexo:
Data:	Local:			
Proprietário:		Endereço:		Tel:

### EXAME FÍSICO E ORAL

Peso:	Kg	Mucosa:	TPC:	FC:	bpm	FR:	mpm
Motilidade:			Temperatura: °C				
Fibras nas Fezes: ( ) finas ( ) médias ( ) longas ( ) com grãos							
Secreção nasal: ( ) ausente ( ) unilateral ( ) D ( ) E ( ) bilateral							
Odor: ( ) ausente ( ) presente			Ulcerações: ( ) ausente ( ) bochechas ( ) língua ( ) lábios				

#### INCISIVOS

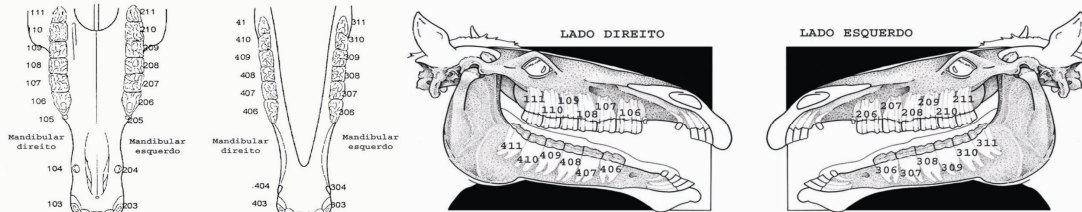


- |  |                                      |
|--|--------------------------------------|
| <input type="checkbox"/> Alinhamento Normal  | <input type="checkbox"/> Braquignata |
| <input type="checkbox"/> Curvatura Ventral   | <input type="checkbox"/> Prognata    |
| <input type="checkbox"/> Curvatura Dorsal    | <input type="checkbox"/> Fratura     |
| <input type="checkbox"/> Diagonal            | <input type="checkbox"/> Extração    |
| <input type="checkbox"/> Escada ou Irregular |                                      |

#### CANINOS

- |                                   |
|-----------------------------------|
| <input type="checkbox"/> Tártaro  |
| <input type="checkbox"/> Longos   |
| <input type="checkbox"/> Cortar   |
| <input type="checkbox"/> Extração |

#### PRÉ-MOLARES E MOLARES



LADO DIREITO	LADO ESQUERDO
Angulação:	Angulação:
Ausência:	Ausência:
Cristas Transversais Excessivas:	Cristas Transversais Excessivas:
Decíduos Retidos:	Decíduos Retidos:
Degrau:	Degrau:
Extração:	Extração:
Fratura:	Fratura:
Gancho Caudal:	Gancho Caudal:
Gancho Rostral:	Gancho Rostral:
Necrose de Infundíbulo:	Necrose de Infundíbulo:
Onda:	Onda:
Pontas de esmalte:	Pontas de esmalte:
Rampas:	Rampas:
Sedação:	Próximo Exame:
Recomendações:	Local:
	Data:

# Livros Grátis

( <http://www.livrosgratis.com.br> )

Milhares de Livros para Download:

[Baixar livros de Administração](#)

[Baixar livros de Agronomia](#)

[Baixar livros de Arquitetura](#)

[Baixar livros de Artes](#)

[Baixar livros de Astronomia](#)

[Baixar livros de Biologia Geral](#)

[Baixar livros de Ciência da Computação](#)

[Baixar livros de Ciência da Informação](#)

[Baixar livros de Ciência Política](#)

[Baixar livros de Ciências da Saúde](#)

[Baixar livros de Comunicação](#)

[Baixar livros do Conselho Nacional de Educação - CNE](#)

[Baixar livros de Defesa civil](#)

[Baixar livros de Direito](#)

[Baixar livros de Direitos humanos](#)

[Baixar livros de Economia](#)

[Baixar livros de Economia Doméstica](#)

[Baixar livros de Educação](#)

[Baixar livros de Educação - Trânsito](#)

[Baixar livros de Educação Física](#)

[Baixar livros de Engenharia Aeroespacial](#)

[Baixar livros de Farmácia](#)

[Baixar livros de Filosofia](#)

[Baixar livros de Física](#)

[Baixar livros de Geociências](#)

[Baixar livros de Geografia](#)

[Baixar livros de História](#)

[Baixar livros de Línguas](#)

[Baixar livros de Literatura](#)  
[Baixar livros de Literatura de Cordel](#)  
[Baixar livros de Literatura Infantil](#)  
[Baixar livros de Matemática](#)  
[Baixar livros de Medicina](#)  
[Baixar livros de Medicina Veterinária](#)  
[Baixar livros de Meio Ambiente](#)  
[Baixar livros de Meteorologia](#)  
[Baixar Monografias e TCC](#)  
[Baixar livros Multidisciplinar](#)  
[Baixar livros de Música](#)  
[Baixar livros de Psicologia](#)  
[Baixar livros de Química](#)  
[Baixar livros de Saúde Coletiva](#)  
[Baixar livros de Serviço Social](#)  
[Baixar livros de Sociologia](#)  
[Baixar livros de Teologia](#)  
[Baixar livros de Trabalho](#)  
[Baixar livros de Turismo](#)