Maria Cecília de Aguiar Remígio

Avaliação histológica e histomorfométrica da retina de camundongos infectados pelo *Schistosoma mansoni* na forma hepatoesplênica

Recife - PE
2009

Livros Grátis

http://www.livrosgratis.com.br

Milhares de livros grátis para download.

Maria Cecília de Aguiar Remígio

UFPE

Pós-Graduação em Cirurgia

Avaliação histológica e histomorfométrica da retina de camundongos infectados pelo *Schistosoma mansoni* na forma hepatoesplênica

Dissertação apresentada ao Colegiado do Programa de Pós-Graduação em Cirurgia do Centro de Ciências da Saúde da Universidade Federal de Pernambuco, como parte dos requisitos para obtenção do título de Mestre em Cirurgia.

Orientador-Interno
Dr. Carlos Teixeira Brandt
Prof. Titular do Departamento de Cirurgia
do Centro de Ciências da Saúde da UFPE

Orientador-Externo
Dr. Nicodemos T. de Pontes Filho
Prof. Titular do Departamento de Patologia
do Centro de Ciências da Saúde da UFPE

Linha de Pesquisa
Esquistossomose Mansônica Clínica e Experimental

Recife - PE
2009

Remígio, Maria Cecília de Aguiar
Avaliação histológica e histomorfométrica da retina de camundogos infectados pelo *Schistosoma mansoni* na forma hepatoesplênica / Maria Cecília de Aguiar Remígio. – Recife : O Autor, 2009.
xi, 65 folhas: il., fig., tab., gráf.

Dissertação (mestrado) – Universidade Federal de Pernambuco. CCS. Cirurgia, 2009.

Inclui bibliografia e anexos.

1. Esquistossomose manônica hepatoesplênica na retina. I. Título.

616.995.122 CDU (2.ed.) UFPE
616.9 CDD (22.ed.) CCS2009-088

UNIVERSIDADE FEDERAL DE PERNAMBUCO
CENTRO DE CIÊNCIAS DA SAÚDE
DEPARTAMENTO DE CIRURGIA
PROGRAMA DE PÓS-GRADUAÇÃO EM CIRURGIA

Relatório da Defesa de Dissertação do Dr.ª Maria Cecília de Aguiar Remígio Aluna de Mestrado do Programa de Pós-graduação em Cirurgia, Área de Concentração: Cirurgia: Clínica e Experimental.

Às oito horas do dia vinte e oito de maio de dois mil e nove no Auditório Murilo La Greca do Centro de Ciências da Saúde da Universidade Federal de Pernambuco, tiveram início os trabalhos de defesa de tese da Drª. Maria Cecília de Aguiar Remígio, para obtenção do grau de Mestre em Cirurgia. A comissão Julgadora – eleita pelo Colegiado do Programa e homologada pela Câmara de Pesquisa e Pós-graduação – foi integrada pelos professores: Dr. José Lamartine de Andrade Aguiar, Doutor do Departamento de Cirurgia do CCS/UFPE (Presidente da Banca Examinadora); Dr. Sílvio da Silva Caldas Neto , Doutor do Departamento de Cirurgia do CCS/UFPE; Dr. Roberto José Vieira de Mello, Doutor do Departamento de Patologia do CCS/UFPE; e, para suplentes: interno: Salvador Vilar Correia Lima, Doutor do Departamento de Cirurgia do CCS/UFPE; e, finalmente, externo, Drª. Liana Maria Vieira de Oliveira Ventura, Doutora da FAV; tendo, como orientador interno, o Dr. Carlos Teixeira Brandt, Doutor do Departamento de Cirurgia do CCS/UFPE. A tese apresentada pela Mestranda Maria Cecília de Aguiar Remígio versou sobre: **"ESQUISTOSSOMOSE MANSÔNICA HEPATOESPLÊNICA EM CAMUNDONGOS: ESTUDO HISTOPATOLÓGICO DAS ALTERAÇÕES OCULARES".** Após, a explanação de 30(Trinta) minutos, Pela candidata, justificando a escolha, o objetivo da pesquisa, a metodologia empregada e os resultados obtidos, baseados na análise estatística, ilustrados com datashow, foram realizadas as argüições na seguinte ordem: Prof. Dr. José Lamartine de Andrade Aguiar (Presidente da Banca Examinadora), Prof. Dr. Sílvio da Silva Caldas Neto, Prof. Dr Roberto José Vieira de Mello; todas as argüições foram feitas no tempo regulamentar, e respondidas pelo candidato. Ao término das mesmas, a Comissão Julgadora proferiu o seguinte resultado: Prof. Dr. José Lamartine de Andrade Aguiar (Presidente da Banca Examinadora), menção "Aprovada", Prof. Dr. Sílvio da Silva Caldas Neto., menção "APROVADA", Prof. Dr. Roberto José Vieira de Mello, menção "Aprovada". Nada mais havendo a registrar foram encerrados os trabalhos e, para constar, elaborei o presente relatório que vai por mim, Isabela Nogueira Pimentel, Técnica em Assuntos Educacionais, assinados depois do Senhor Presidente, e demais integrantes da Comissão Examinadora. Recife, 28 de maio de 2009.

Prof. Sílvio da Silva Caldas Neto
Prof. José Lamartine de Andrade Aguiar
Prof. Roberto José Vieira de Mello
Sra. Isabela Nogueira Pimentel (Técnica em Assuntos Educacionais)

Universidade Federal de Pernambuco

REITOR

Prof. Amaro Henrique Pessoa Lins

VICE-REITOR

Prof. Gilson Edmar Gonçalves e Silva

PRÓ-REITOR PARA ASSUNTOS DE PESQUISA E PÓS-GRADUAÇÃO

Prof. Anísio Brasileiro de Freitas Dourado

CENTRO DE CIÊNCIAS DA SAÚDE

DIRETOR

Prof. José Thadeu Pinheiro

HOSPITAL DAS CLÍNICAS

DIRETOR SUPERINTENDENTE

Prof. George da Silva Telles

DEPARTAMENTO DE CIRURGIA

CHEFE

Prof. Salvador Vilar Correia Lima

PROGRAMA DE PÓS-GRADUAÇÃO EM CIRURGIA

NÍVEL MESTRADO E DOUTORADO

COORDENADOR

Prof. Carlos Teixeira Brandt

VICE-COORDENADOR

Prof. Álvaro Antônio Bandeira Ferraz

CORPO DOCENTE

Prof. Álvaro Antônio Bandeira Ferraz

Prof. Carlos Teixeira Brandt

Prof. Cláudio Moura Lacerda de Melo

Prof. Edmundo Machado Ferraz

Prof. Fernando Ribeiro de Moraes Neto

Prof. Frederico Teixeira Brandt

Prof. José Lamartine de Andrade Aguiar

Prof. Salvador Vilar Correia Lima

Prof. Sílvio Caldas Neto

DEDICATÓRIA

Ao meu pai: **José Remígio Neto**,

pela dedicação a medicina.

A minha mãe: **Brena Lúcia de Aguiar Remígio,**

por tudo que sou.

Ao meu esposo: **Frederick**,

pelo amor e carinho.

Aos meus irmãos: **Maria Inês** e **José,**

meu elo familiar.

AGRADECIMENTOS

Ao **prof. Carlos Teixeira Brandt**, pela dedicação ao curso de pós-graduação, apoio e orientação deste trabalho.

Ao **prof. Nicodemos Teles e prof.ª Mônica Camelo Pessoa,** pela presença e incentivo no transcorrer do estudo.

A **prof.ª Belmira Andrade**, pela ajuda e sugestões na confecção da tese.

A **Carmelita Bezerra**, que teve toda a paciência e cuidado no preparo histológico das minhas lâminas.

A **Maria Helena Ribeiro e Felipe Viegas,** pelo carinho dedicado aos animais.

Ao **LIKA**, importante centro de ciências, que permitiu a realização do trabalho.

A **Drª Liana Ventura**, exemplo de dedicação a pesquisa científica.

A **Fundação Altino Ventura**, minha escola de oftalmologia.

A **Márcia** e **Mércia Araújo**, pela valiosa ajuda na diagramação desta tese.

Aos **amigos do mestrado**, Carol Celino, José Ricardo Diniz e Débora Bunzen pela enriquecedora convivência, trabalho em conjunto e sugestões.

A **todos**, que de alguma forma, colaboraram com a realização deste trabalho.

SUMÁRIO

LISTA DE ABREVIATURAS E SIGLAS ..... **VII**
LISTA DE TABELAS E GRÁFICOS ..... **VIII**
LISTA DE FIGURAS ..... **IX**
RESUMO ..... **X**
ABSTRACT ..... **XI**

1. INTRODUÇÃO **01**
1.1 Apresentação do problema **01**
1.2 Objetivos **03**
1.2.1 Geral **03**
1.2.2 Específicos .....

2. LITERATURA **04**
2.1.1 Epidemiologia **04**
2.1.2 Ciclo evolutivo e patogênese **05**
2.1.3 Apresentação clínica **07**
2.1.4 Hipertensão porta e hemodinâmica **08**
2.1.5 Diagnóstico **11**
2.1.6 Tratamento **12**
2.2 Esquistossomose ectópica **14**
2.3 Esquistossomose ocular **15**
2.3.1 Histórico **15**
2.3.2 Estudos experimentais **16**
2.3.3 Alterações retinianas em pacientes esquistossomóticos **17**
2.4 Considerações gerais sobre a retina **19**
2.5 Regulação do fluxo sangíneo da retina **23**

3. MÉTODOS **26**
3.1 Local e tipo de estudo **26**
3.2 Procedimentos técnicos **26**
3.2.1 Obtenção das formas evolutivas do parasito, miracídios e infecção dos moluscos do gênero *Biomphalaria* **27**

3.2.2 Obtenção de cercárias e infecção dos camundongos..... 28
3.2.3 Determinação da infecção – perfusão do sistema porta para contagem de vermes adultos e parasitológicos de fezes..... 29
3.2.4 Técnica da retirada do fígado, baço e da enucleação..... 30
3.2.5 Histologia..... 31
3.2.6 Histomorfometria da retina..... 32
3.3 Procedimentos analíticos..... 33
3.4 Procedimentos éticos..... 34

4. RESULTADOS..... 35
4.1 Histopatologia do fígado e baço..... 35
4.1.1 Fígado..... 35
4.1.2 Baço..... 35
4.2 Histopatologia da Retina..... 36
4.3 Estudo histomorfométrico da retina..... 37

5. DISCUSSÃO..... 40
5.1 Escolha do tema..... 40
5.2 Desenho do estudo..... 41
5.3 Tamanho da amostra..... 42
5.4 Característica da amostra..... 42
5.5 Técnica da infecção dos camundongos..... 43
5.6 Área de estudo na retina..... 44
5.7 Verificação do quadro sistêmico da doença..... 45
5.8 Histopatologia da retina..... 46
5.8.1 Uso da hematoxilina-eosina..... 46
5.9 Análise histomorfométrica da retina..... 47
5.10 Considerações finais sobre os resultados 49

6. CONCLUSÕES..... 52

7. REFERÊNCIAS..... 53

8. ANEXO..... 64

LISTA DE ABREVIATURAS E SIGLAS

EHE	Esquistossomose hepatoesplênica
CCS	Centro de Ciências da Saúde
LIKA	Laboratório de Imunologia Keizo Asami
OMS	Organização Mundial da Saúde
UFPE	Universidade Federal de Pernambuco
CEEA	Comissão de Ética em Experimentação Animal
HE	Hematoxilina-eosina
µM	Micrômetro
N	Tamanho da amostra
P	Probabilidade de erro
DP	Desvio padrão
CV	Coeficiente de variância

LISTA DE TABELAS E GRÁFICOS

Tabela 1. Valores estatísticos da espessura do segmento retiniano por grupo..... **38**

Tabela 2 Valores estatísticos do número de células na camada ganglionar por grupo..... **39**

Gráfico 1 Média e desvio padrão da espessura do segmento retiniano por grupo..... **38**

Gráfico 2 Média e desvio padrão do número de células na camada ganglionar por grupo..... **39**

LISTA DE FIGURAS

Figura 1. Distribuição global da esquistossomose (principais espécies)..... **04**

Figura 2. Sistema venoso porta(figura adaptada)..... **09**

Figura 3. Ovo *S. mansoni* com típica espícula lateral..... **11**

Figura 4. Típico granuloma circundando um ovo de *S. mansoni* (HE 400X)..... **14**

Figura 5. Desenho esquemático do olho- composição histológica da retina..... **19**

Figura 6. Corte histológico da retina (HE 400X)..... **20**

Figura 7. Moluscos do gênero *Biomphalaria.*..... **28**

Figura 8. Infecção caudal dos camundongos..... **29**

Figura 9. Retirada cirúrgica de baço e fígado..... **30**

Figura 10. Corte transversal do olho humano (HE 40X)..... **31**

Figura 11. Medidas da espessura de segmento retiniano (HE 400X)..... **33**

Figura 12. Medida do número de células na camada ganglionar (HE 400X)..... **33**

Figura 13. Granuloma periovular na retina (HE 400X)..... **35**

Figura 14. Corte histológico da retina – camundongo infectado (HE 400X)..... **37**

RESUMO

Objetivo: Avaliar as repercussões da esquistossomose mansônica na forma hepatoesplênica na retina de camundongos. **Métodos:** Foi realizado estudo prospectivo, de intervenção, com dois grupos de camundongos, sendo um controle e um infectado com 40 cercárias da cepa Belo Horizonte do *Schistosoma mansoni*. Decorridos 120 dias da infecção, os olhos foram submetidos à análise microscópica com descrição dos achados histológicos, avaliados com corante de hematoxilina-eosina. Foi também realizada análise histomorfométrica com mensuração da espessura de segmento retiniano e do número de células da camada ganglionar. **Resultados:** Em um caso foi encontrado um granuloma retiniano. Já a análise dos demais cortes histológicos demonstrou uma arquitetura normal da retina. A média da espessura dos segmentos retinianos entre os grupos de camundongos, controle e infectado, foi similar (41,81±6,09μm *versus* 38,48±8,58μm - p=0,279) assim como a média do número de células da camada ganglionar (20,93±4,88 *versus* 20,64±4,10 - p=0,864). **Conclusão:** A estrutura da retina encontrava-se íntegra e a análise histomorfométrica não revelava diferença significante entre os dois grupos. A ausência de alterações, neste estudo, não afasta a possibilidade de que desequilíbrios hemodinâmicos e no mecanismo de autoregulação, em portadores da forma hepatoesplênica da esquistossomose, possam acarretar dano retiniano. Demanda, entretanto, que outros métodos com indução da infecção com uma maior carga parasitária sejam realizados. Recomenda-se a elaboração de futuros estudos que proporcionem novos conhecimentos sobre a morbidade da doença.

Descritores: Esquistossomose mansônica; Olho; Camundongo; Histologia.

ABSTRACT

Purpose: To evaluate retinal manifestations of schistosomiasis mansoni in its hepatosplenic form in mice. **Methods:** It was performed a prospective interventional study with two groups of mice; one of them was infected with 40 cercariae of the Belo Horizonte strain of *Schistosoma mansoni*. After 120 days of the infection, the eyes underwent a microscopy study reporting the histology findings, stained with hematoxylin-eosin. It was also performed histomorphometric analysis: thickness measurement of the retinal layer and the number of the ganglion layer cells. **Results:** In one case a retinal granuloma was found. The analysis of the other histological sections demonstrated normal architecture of the retina. The mean thickness of the retinal layer between the two groups were similar (41.81±6.09μm *versus* 38.48±8.58μm - p=0.279); as well as the mean number of the ganglion layer cells (20.93±4.88 *versus* 20.64±4.10 - p=0.864). **Conclusion**: It was not identified disorganization of the retinal layers and the histomorphometric analysis revealed no significant difference between the two groups. The absence of findings in this study does not exclude that hemodynamic and autoregulation changes associated with hepatosplenic schistosomiasis could be correlated to retinal manifestations. It is necessary that other methods with a high parasite infection should be performed. Therefore, it is recommended to perform further studies leading to the knowledge of the disease morbidity.

Keywords: Schistosomiasis mansoni; Eye; Mouse; Histology.

INTRODUÇÃO

1.1 **Apresentação do problema**

A esquistossomose, uma das mais comuns doenças parasitárias do homem, infecta cerca de 200 milhões de pessoas no mundo[1-3]. No Brasil, a região Nordeste é a que apresenta maior prevalência de indivíduos portadores da infecção por *Schistosoma mansoni,* sendo que mais de 90% dos infectados apresentam a forma leve e moderada e cerca de 4% a 10% a forma grave, hepatoesplênica. Pernambuco é um dos estados com maior número de pacientes, tendo municípios com freqüências variando de 10% a 50% de seus habitantes[4,5].

A gravidade da doença e suas formas clínicas estão relacionadas com o grau, a duração da infecção esquistossomótica e com o estado imunológico e nutricional do hospedeiro. As características raciais ou genéticas, as infecções associadas, a cepa parasitária e a instituição do tratamento específico influenciam na evolução da doença[6-11].

A patogenia relaciona-se principalmente com os ovos do parasito que detêm um forte poder antigênico determinando a formação de granulomas e também pela existência de imunocomplexos, resultando em reação inflamatória e fibrose periportal, com posterior diminuição do calibre de vasos intra-hepáticos e aumento da pressão porta[12-17].

Ovos, larvas ou depósitos de imunocomplexos antígeno-anticorpo do *S. mansoni* vêm sendo encontrados em praticamente qualquer órgão ou tecido do

organismo. As reações locais específicas aos vermes ou aos ovos que ocorrem fora de suas localizações habituais foram definidas como lesões ectópicas da doença[18-33].

Há descrições da associação do estágio avançado da doença, forma hepatoesplênica, com lesões oculares. Estas ocorreriam por formação de granulomas, depósitos de imunocomplexos com acometimento direto do verme ou ovo, podendo ser danosas, dependendo do local acometido[20,25-28].

Na retina, já foram relatadas a presença de hemorragias superficiais e pré-hialóideas, exsudatos duros, manchas algodonosas, ingurgitamento e tortuosidade venosa[20,22,26]. Observaram-se também alterações hemodinâmicas oculares assim como perda difusa da camada de fibras nervosas da retina porém sem comprovação histológica. Estes achados, apesar de inespecíficos, sugerem perda do equilíbrio microcirculatório na retina[23,25,28].

Estudos experimentais têm sido realizados para avaliar os achados oculares após a infecção pelo *S. mansoni.* Na maioria dos trabalhos, cercárias ou ovos eram inoculados na pálpebra, conjuntiva, ou dentro do globo ocular dos animais. As alterações resultaram em reações inflamatórias e também na formação de granulomas, semelhante ao observado no fígado de hospedeiros infectados[18,19,21,24,30-32]. Nos poucos relatos de inoculação peritoneal ou subcutânea, para o desenvolvimento sistêmico da doença, investigava-se o acometimento difuso ocular, não sendo objeto de estudo a avaliação de um segmento específico do olho[21,30].

As alterações nos vasos endoteliais da retina seja por imunocomplexos ou reação granulomatosa, assim como desequilíbrios hemodinâmicos poderiam, portanto, causar dano a suas camadas celulares. Sabe-se que existe estreita

relação entre atividade neural e níveis de perfusão capilar, havendo perda de células ganglionares e adelgaçamento da camada de fibras nervosas[23,25,28,34].

Justifica-se, então, avaliar a associação de achados oculares, em especial dano as camadas das células retinianas, com a forma hepatoesplênica da doença utilizando modelo experimental, camundongos infectados com *S. mansoni*.

1.2 **Objetivos**

1.2.1 Geral

- Avaliar as repercussões da esquistossomose mansônica na retina dos globos oculares de camundongos na forma hepatoesplênica da doença.

1.2.2 Específicos

- Avaliar a presença de achados histopatológicos nas camadas celulares retinianas;
- Realizar a análise histomorfométrica da retina, avaliando os seguintes parâmetros: espessura de segmento retiniano e o número de células da camada ganglionar por campo histológico.

LITERATURA

2.1 **Infecção esquistossomótica**

2.1.1 Epidemiologia

A esquistossomose é uma importante doença parasitária, presente em 74 países ao redor do mundo, causando aproximadamente 250.000 mortes por ano. Continua altamente prevalente, representando um desafio para as políticas de saúde de países afetados como os da África, Oriente Médio, Ásia, Estados do Caribe e América do Sul (figura 1). A infecção tem baixa mortalidade, porém elevada morbidade, causando doença debilitante em grande número de pacientes[1,2].

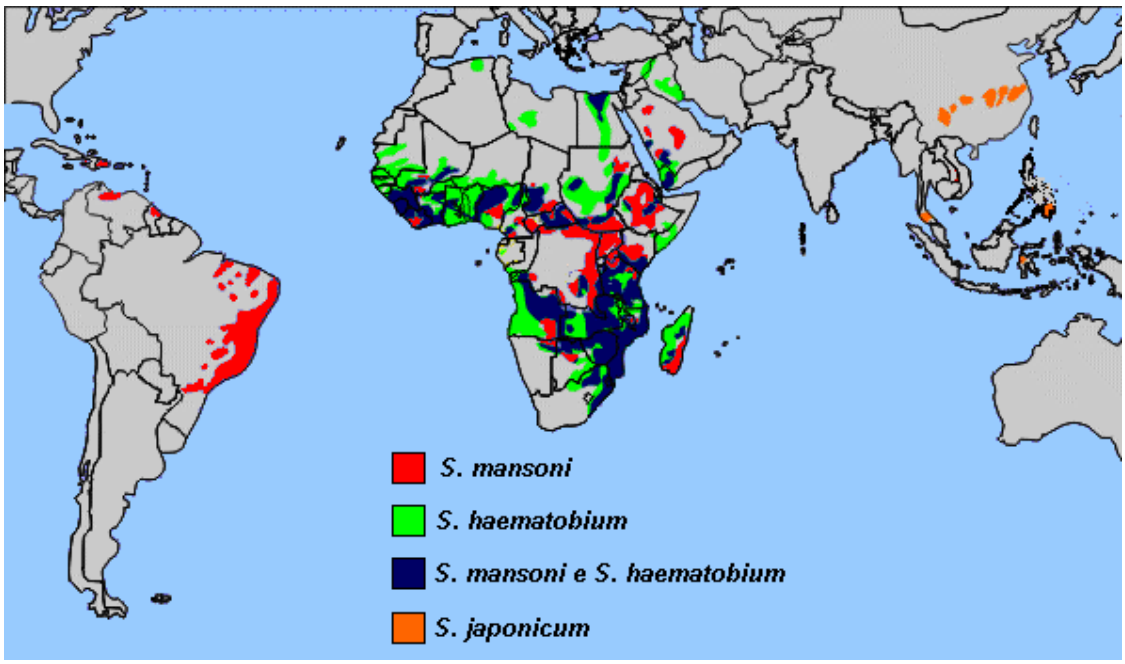

Figura 1. Distribuição global da esquistossomose (principais espécies) [2]

A doença é endêmica em vários estados do Brasil, particularmente em Alagoas, Sergipe, Pernambuco, Bahia e Minas Gerais. Sua ocorrência está relacionada a precárias condições sócio-econômicas e ambientais e as maiores prevalências encontram-se no Nordeste. As áreas litorâneas e da zona da mata reúnem condições ecológicas e de escassez de serviços de saneamento que propiciam a transmissão, como a existência do *Biomphalaria glabrata*, considerado o mais eficiente hospedeiro intermediário[35,36].

Em Pernambuco, a doença é endêmica em 92 dos 185 municípios e as localidades de maior ocorrência são os municípios das bacias do Capibaribe, Una, Serinhaém, Ipojuca, Jaboatão e Goiana. A prevalência média do estado em 2003 foi 8,5%, correspondendo a uma das principais causas de mortalidade por doença transmissível no estado[37].

Esquistossomose é uma infecção parasitária crônica de uma ou mais das cinco espécies de *Schistosoma* adaptadas aos humanos, *S. mansoni, S. japonicum, S. haematobium, S. mekongi* e *S. intercalatum*, ou por espécies adaptados para outros mamíferos que ocasionalmente podem infectar humanos como *S. bovis* e *S. magrobowei*[1]. Das espécies de *Schistosoma* patógenas ao homem a única endêmica no Brasil é *Schistosoma mansoni*, devido à presença do planorbideo do gênero *Biomphalaria*[4,5,8,13].

2.1.2 Ciclo evolutivo e patogênese

A infecção necessita de um desenvolvimento alternado entre um hospedeiro intermediário, caramujo, e um hospedeiro final, mamífero, ambos indispensáveis à manutenção do parasito[1,3,38].

Os ovos do *S. mansoni* eliminados com as fezes, quando em contato com a água, liberam os miracídios, embriões ciliados, que vão ao encontro dos caramujos onde se multiplicam e desenvolvem os esporocistos. Em torno de 30 dias, há eliminação das cercárias, larvas com caudas bifurcadas, responsáveis pelo contágio através da penetração na pele e mucosa[1,38].

No homem, estas larvas se transformam em esquistossômulos e por via sangüínea ou linfática atingem o coração e os pulmões, para finalmente se alojarem no sistema porta. Atingida a maturação dos vermes nos ramos intra-hepáticos da veia porta, dar-se-á a migração para o território da veia mesentérica inferior onde haverá a oviposição. Os primeiros ovos são vistos nas fezes cerca de 45 dias após a infecção do hospedeiro[1,38,39].

A fisiopatologia da doença é predominantemente imunológica sendo as lesões patológicas oriundas das reações inflamatórias de um grande número de ovos de parasitos que são retidos nos tecidos do paciente infectado. A extensa migração para os finos ramos portais periféricos, nas infecções maciças, leva à dilatação a montante dos vasos mais proximais havendo a abertura de colaterais[1,38,39].

As principais lesões na infecção crônica estabelecida não se devem aos vermes adultos e sim aos ovos que ficam presos nos tecidos durante a migração perivesical ou intestinal ou após embolização no fígado, baço, pulmões e sistema cerebroespinhal. Os ovos secretam enzimas proteolíticas que causam típica inflamação eosinofílica e reação granulomatosa que progressivamente são substituídas por depósitos fibróticos. Em alguns pacientes, formam-se complexos antígeno-anticorpo que são responsáveis por

algumas alterações patológicas, como as manifestações da forma aguda, a glomerulopatia e artropatia [38,40-43].

No fígado, há formação de uma reação inflamatória extensa, com posterior produção de colágeno, constituindo, de acordo com o número de ovos e o grau da resposta de cada hospedeiro, a fibrose periportal, característica da doença. A doença, portanto, decorrente da infecção é o desfecho final de vários fatores: idade, estado nutricional, imunidade do hospedeiro, e principalmente, da carga parasitária, ou seja, da quantidade de parasitos que infectam o indivíduo[40-43].

2.1.3 Apresentação clínica

A apresentação clínica da esquistossomose é bastante variável e está na dependência de uma série de fatores, como carga parasitária, número de re-infecções e atuação dos mecanismos de defesa imunológicos do paciente. O quadro caracteriza-se por uma fase aguda, normalmente de curta duração e assintomática, e uma fase crônica, com diferentes apresentações e graus de morbi-mortalidade[1,7,9,10].

A forma aguda, febre de Katayama, corresponde a uma reação de hipersensibilidade sistêmica ocorrendo semanas ou meses após a infecção primária. Podem ocorrer sinais clínicos de intensidade variável, sendo os mais comuns: febre, calafrios, fraqueza, perda de peso, cefaléia, náuseas, vômitos, diarréia, hepatomegalia e esplenomegalia. O diagnóstico da forma aguda é feito pelo quadro clínico associado à presença de ovos nas fezes e à leucocitose com intensa eosinofilia[1,38,39].

Após a regressão das manifestações da fase aguda, a infecção progride para a fase crônica. Este é o estágio usualmente observado em áreas endêmicas, sendo a maioria dos indivíduos assintomáticos. Diarréia intermitente é o principal sintoma em pacientes com a forma intestinal e hepatointestinal da doença. Podem ainda ser encontradas queixas de constipação intestinal e presença de sangue nas fezes. O abdômen pode ser doloroso à palpação e o fígado aumentado e duro porém com função hepática normal[1,39].

A esquistossomose hepatoesplênica (EHE) é considerada a principal complicação da infecção crônica pelo *S. mansoni*, havendo bloqueio do fluxo portal intra-hepático com fibrose em torno dos ramos portais (fibrose de Symmers). Ocorre hipertensão porta, esplenomegalia, circulação venosa colateral e varizes gastrointestinais. Caracteriza-se, clinicamente, pela presença de hepatoesplenomegalia. O fígado cresce à custa principalmente do lobo esquerdo e com o evoluir do quadro ocorre diminuição difusa do volume. A esplenomegalia tem natureza congestiva resultado da hipertensão porta e da hiperplasia reticuloendotelial[11,38].

2.1.4 Hipertensão porta e hemodinâmica

Secundário ao aumento da resistência do leito vascular porta-hepático pela obstrução ao fluxo sanguíneo ocorre hipertensão porta (figura 2). Em decorrência há desvio de aporte sangüíneo nas vias anastomóticas naturais, em direção à circulação sistêmica. Ocorre reversão do fluxo hepatopetal para hepatofugal, e, através da veia gástrica esquerda, influir na pressão do sistema ázigo-jugular e potencialmente dificultar a drenagem de estruturas crânio-

faciais[11,16]. Este obstáculo ao fluxo sanguíneo, também poderia explicar a presença das alterações vasculares na retina[22,23,26].

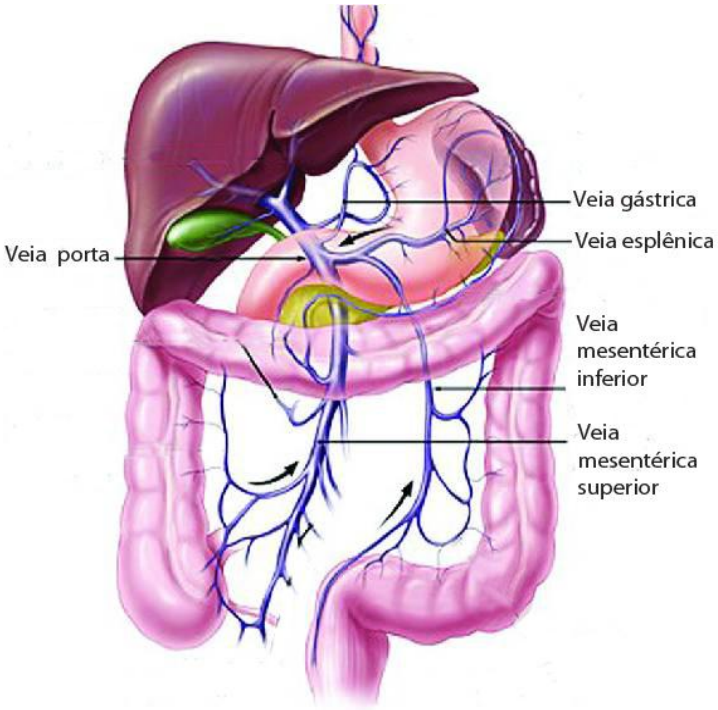

Figura 2. Sistema venoso porta (figura adaptada)[44]

Os ramos venosos intra-hepáticos da veia porta tornam-se obstruídos e ocorre proliferação angiomatóide perivenosa e inflamação crônica dos espaços portais. Há o desenvolvimento de circulação colateral entre o sistema porta e a circulação sistêmica. Inúmeras veias tornam-se dilatadas, incluindo as do plexo hemorroidário, da parede abdominal e a da junção esôfagogástrica. A esquistossomose, portanto, é responsável por lesões que vão repercutir na hemodinâmica do sistema venoso porta e, possivelmente, de outros sistemas sanguíneos[9-11,44].

Outro fator decisivo na pressão porta é o aumento do fluxo sanguíneo nesta região, correspondendo a uma circulação hipercinética. Esta é manifestada pelo aumento do débito cardíaco e vasodilatação generalizada,

incluindo visceral, sendo expressa pelo aumento do aporte circulatório sistêmico[44]. Alterações na vasoreatividade e no remodelamento vascular são respostas adaptativas da parede dos vasos que decorrem de mudanças crônicas. Têm um papel importante na fisiopatologia da hipertensão porta ao contribuir para um aumento na resistência intra-hepática, circulação hipercinética e expansão da circulação colateral[45,46].

O aumento do gradiente porto-hepático leva o endotélio a produzir óxido nítrico, considerado o mais importante vasodilatador, capaz de promover tanto a morte como a sobrevivência da célula dependendo do tipo celular e das condições experimentais. Determina remodelamento do leito vascular, recanalizando ramos embrionários e criando novas comunicações com a circulação esplâncnica e a parede abdominal[47-50].

Foi demonstrado que a produção do óxido nítrico aumenta após depósito de ovos do parasito no fígado após infecção pelo *S. mansoni* em camundongos e mantém-se elevada até a morte dos animais. Neste grupo esta elevação na produção esteve relacionada com a gravidade da doença[48].

Também foi observado que a ausência deste mediador na fase aguda da esquistossomose ocasionava um aumento no dano hepático caracterizado por apoptose do hepatócito. Este achado sugeriu um papel protetor proposto para esta substância ao prevenir dano ao hepatócito induzido pelo fator de necrose tumoral e radicais de oxigênio[49].

Têm-se dado ênfase ao papel da endotelina, importante substância vasoconstrictora, na esquistossomose. Observações demonstram a sua participação na patogenia da hipertensão pulmonar, pela hipertrofia patológica da camada média das arteríolas, assim como sua atuação na regulação da

microcirculação hepática[51,52]. O desbalanço entre um aumento de resposta e produção de vasoconstrictores e a diminuição dos vasodilatadores é o mecanismo responsável pelo aumento da resistência na área sinusoidal hepática[44-47].

2.1.5 Diagnóstico

O diagnóstico da infecção pelo *S. mansoni* com a demonstração direta do parasito continua como o método mais utilizado, devido ao baixo custo e por poder ser aplicado em locais com estrutura laboratorial precária. Os ovos são fáceis de identificar pela microscopia devido ao seu tamanho e forma, sua típica espícula lateral ou terminal e o miracídio com cílios móveis (figura 3)[38,39].

Figura 3. Ovo *S. mansoni* com típica espícula lateral
(banco de dados da pesquisa)

A determinação da média e a distribuição do número de ovos por grama de fezes refletem a intensidade da infecção na população e torna possível a avaliação para indicadores úteis no planejamento do controle da doença[38-9].

Por outro lado, os métodos indiretos ou imunológicos são baseados na pesquisa de anticorpos circulantes indicando infecção atual e ou passada e geralmente não medem o grau de infecção; podem também causar reação

cruzada com outros helmintos e não são facilmente aplicáveis em situações de campo. A maior parte detecta IgG, IgM ou IgE contra antígenos solúveis de vermes ou antígenos de ovos, hemaglutinação indireta, ou imunofluorescência. O mais realizado é o método imunoenzimático (ELISA), com antígenos específicos ou purificados ou ovulares que dão maior sensibilidade e especificidade ao exame[38-40].

O ultrassom é atualmente o mais importante método de imagem na avaliação da doença hepática esquistossomótica, identificando fibrose periportal e parênquima hepático preservado, características da doença de Symmers. Corresponde a uma técnica econômica e não invasiva, altamente utilizada, permitindo a avaliação da extensão, evolução e possível regressão da doença após seu tratamento[38,42].

O diagnóstico de esquistossomose não exclui a concomitância de outras hepatopatias, como a cirrose alcoólica ou as hepatites virais. Na esquistossomose hepática, ocorre fibrose do fígado e, na forma hepatoesplênica, fibrose periportal e aumento do baço, sem que esse quadro evolua para cirrose. Portanto, ao se verificar a presença de cirrose, deve-se buscar a sua causa em outra etiologia, não esquistossomótica[39,40].

2.1.6 Tratamento

O tratamento clínico é a principal medida utilizada para o controle da esquistossomose em países endêmicos. As drogas usadas, oxamniquine e praziquantel, apresentam poucos efeitos colaterais e uma alta atividade antiparasitária. Praziquantel é a droga de escolha para o tratamento pela Organização Mundial de Saúde (OMS), tem baixa toxicidade e poucos efeitos

colaterais; oxamniquine é tão efetiva quanto o praziquantel, porém tem um custo mais alto e pode provocar mais efeitos colaterais[53].

Devido à possibilidade de ocorrer um aumento na resistência ao tratamento, ao nível de tolerância do verme a droga e as falhas terapêuticas, novas formas de tratamento estão sendo pesquisadas. Nos últimos anos, a associação de diferentes drogas, assim como o uso de substâncias como artemisin, o clorsulan e os trioxolanes têm sido testados, contudo, ou estão em fase experimental ou não apresentam melhores respostas do que as drogas tradicionais já estabelecidas. Muitos estudos também têm ocorrido como esforço para o desenvolvimento de vacinas; antígenos são avaliados como potenciais candidatos e têm sido testados em animais com resultado variáveis[40,43,53,54].

A cirurgia pode ser necessária em situações especiais que não regrediram com o tratamento clínico, como na forma hepatoesplênica avançada. Existem várias opções de técnicas que tem como finalidade à diminuição da pressão no sistema porta. Deve-se lembrar que o objetivo do tratamento é hemodinâmico e não curativo e quando associado a tratamento clínico e cuidados gerais, poderá proporcionar aos pacientes melhora na morbi-mortalidade[11,16,55].

2.2 **Esquistossomose ectópica**

Ovos, larvas ou depósitos de imunocomplexos antígeno-anticorpo do *S. mansoni* vêm sendo encontrados em praticamente qualquer órgão ou tecido do organismo, resultando em uma variedade de achados fora do sistema gastrointestinal. As reações locais específicas aos vermes ou aos ovos, desviados do sistema porta pelo fluxo hepatofugal e carregados pela circulação sistêmica, que ocorrem fora de suas localizações habituais, foram definidas como lesões ectópicas da doença. Os granulomas que correspondem à lesão patogênica e representam resposta imunológica a produtos antigênicos já foram encontrados em diversos órgãos (figura 4)[1,7-9,18-33].

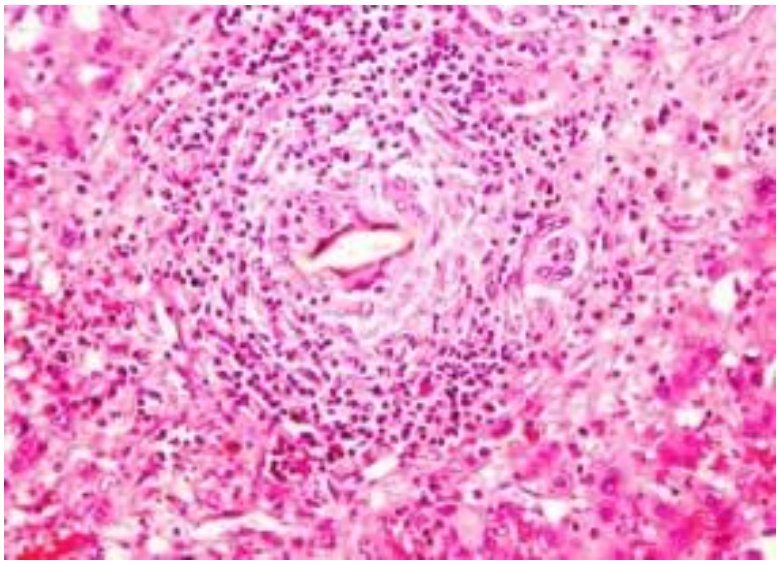

Figura 4. Típico granuloma circundando um ovo de *S. mansoni* (HE 400X)[14]

O local confirmado e presuntivo mais freqüente de lesões ectópicas é a medula e, na maioria dos casos, causadas pelo *S. japonicum*. Na neuroesquistossomose ocorre uma inflamação ao redor dos ovos e vermes no

plexo venoso cerebral ou espinhal, que pode evoluir para cicatrizes fibróticas irreversíveis se não tratadas. A mielorradiculopatia esquistossomótica é a forma ectópica mais grave e incapacitante da infecção pelo *S. mansoni*[15].

Dano ocular também tem sido descrito com o *S. mansoni.* É provável que estas lesões não sejam raras, principalmente quando considerada a elevada incidência da esquistossomose, e o acometimento ocular pode ser mais freqüente do que se tem relatado[20,22-28].

2.3 **Esquistossomose ocular**

2.3.1 Histórico

O primeiro caso de esquistossomose ocular com comprovação histopatológica parece ter sido descrito em 1928, na Península Arábica. Relatou-se lesão conjuntival em criança de oito anos com grande número de ovos de *S. haematobium* ao exame histopatológico. A quantidade de ovos e a extensão da lesão sugeriam a presença de vermes próximos à lesão, ou seja, instalados dentro das veias orbitárias ou subconjuntivais[18].

Só mais tarde, em 1968, começam as publicações dos acometimentos oculares causadas pelo *S. mansoni* comprovados histopatologicamente. Foi o caso de um porto-riquenho residente em Nova Iorque, de dezenove anos, que, após um trauma, apresentou um hifema denso na câmara anterior e uma larva de *S. mansoni*. Após avaliação clínica foi detectada a presença de ovos do parasito no exame parasitológico de fezes[24].

Ressalta-se que no Brasil, a primeira publicação de caso com comprovação histopatológica só ocorreu em 1985. A paciente adolescente,

originária de área endêmica, apresentava a forma cardiopulmonar e hepatoesplênica além de esquistossomose cerebral. *Post-mortem*, o exame histopatológico do olho permitiu a verificação de três granulomas esquistossomóticos na coróide com ovos de *S. mansoni*[26]. Anos mais tarde, o segundo caso confirmado de coroidite esquistossomótica foi relatado no Brasil. A paciente apresentava a forma hepatoesplênica, com hipertensão portal e circulação colateral[27].

2.3.2 Estudos experimentais

Em 1958, estudou-se o desenvolvimento e reprodução de vermes maduros e imaturos de *Schistosomatium douthitti*, parasito normal de pequenos roedores, implantados na câmara anterior de olhos de 48 ratos Wistar[19].

No Brasil, em 1961, encontrou-se lesão inespecífica no olho, desencadeada pelo *S. mansoni*, que consistiu de alteração no cristalino e persistência de tecido vásculo-conjuntival e glial. Quando da instilação de suspensão de cercárias de *S. mansoni* nos olhos dos camundongos observou-se retardo para ultrapassar a membrana basal do epitélio da córnea, não conseguindo prosseguir pelas suas lamelas assim como na esclera[21].

No Egito estudaram-se 20 hamsters e 28 cobaias da Índia através de injeção de suspensão de cercárias de *S. mansoni*. Foi observado que nenhum dos casos produziu lesão ocular, exceto os animais que receberam injeção de cercárias na câmara anterior, os quais evoluíram com precipitados ceráticos e hipópio. Além disto, os autores demonstraram que as cercárias facilmente penetraram na pele das pálpebras e na conjuntiva, mas não na esclera[30].

Em 1975, no Canadá, estudou-se a capacidade de penetração das cercárias de *S. mansoni* na córnea de ratos, hamsters e coelhos e concluiu-se que em nenhum dos casos foram observados parasitos em mais da metade da espessura corneana. Estes resultados sugeriram que as cercárias não penetram diretamente no olho humano e, em casos de infecção ocular, a via vascular seria a mais provável[31].

Foi desenvolvido um estudo de modelo experimental de uveítes em coelhos através da injeção intraocular de ovos de *S. mansoni*. A resposta inflamatória foi caracterizada por infiltrado eosinofílico no vítreo e coróide e após 30 dias houve resposta granulomatosa semelhante à observada nas infecções sistêmicas com *S. mansoni*[32].

2.3.3 Alterações retinianas em pacientes esquistossomóticos

Vários achados vêm sendo, durante anos, sistematicamente relacionados com a esquistossomose mansônica, principalmente na forma hepatoesplênica. Reações inflamatórias oculares, comprometimento da conjuntiva, retina e coróide são relatados. Em especial atenção aos achados na retina, são descritas hemorragias pré-hialóideas e superficiais, exsudatos duros, manchas algodonosas, ingurgitamento e tortuosidade venosa[20,22,23,25-28].

Como o exame oftalmológico, incluindo fundo de olho, não é realizado de rotina em pacientes esquistossomóticos, e como granulomas são normalmente pequenos e difíceis de observar, muitas vezes a infeção ectópica intraocular passa despercebida, podendo ser mais comum do que aparenta[7,10].

Em 2002, foi realizado um estudo para identificar alterações oftalmológicas em um grupo de 25 pacientes, com idade média de 52 anos, com esquistossomose hepatoesplênica, submetidos a tratamento clínico e cirúrgico. Foi observada a presença de imagens sugestivas na retina de nódulos hiperfluorescentes em três pacientes além do retardo do tempo de chegada do contraste fluoresceínico na retina(fase venosa precoce do exame angiofluoresceinográfico). Foi sugerido que estes achados poderiam estar associados às repercussões hemodinâmicas e/ou imunológicas da esquistossomose na forma hepatoesplênica avançada[28].

Em um trabalho realizado em 2003 foi observado uma diminuição homogênea na camada de fibras nervosas da retina em um grupo de pacientes com esquistossomose na forma hepatoesplênica quando submetidos a um exame da retina com laser confocal polarizado. Foi sugerido a possibilidade que mudanças hemodinâmicas causadas pela hipertensão porta sejam responsáveis pela perda difusa da camada de fibras nervosas da retina[23].

Foi demonstrado também, em um grupo de pacientes com esquistossomose na forma avançada, um aumento da velocidade de fluxo sanguíneo na artéria e na veia central da retina podendo estar relacionado à presença de tortuosidade vascular e aumento de calibre dos vasos encontrados nos exames fundoscópicos dos olhos. Este aumento poderia estar relacionado a processo inflamatório de natureza imune[25].

2.4 **Considerações gerais sobre a retina**

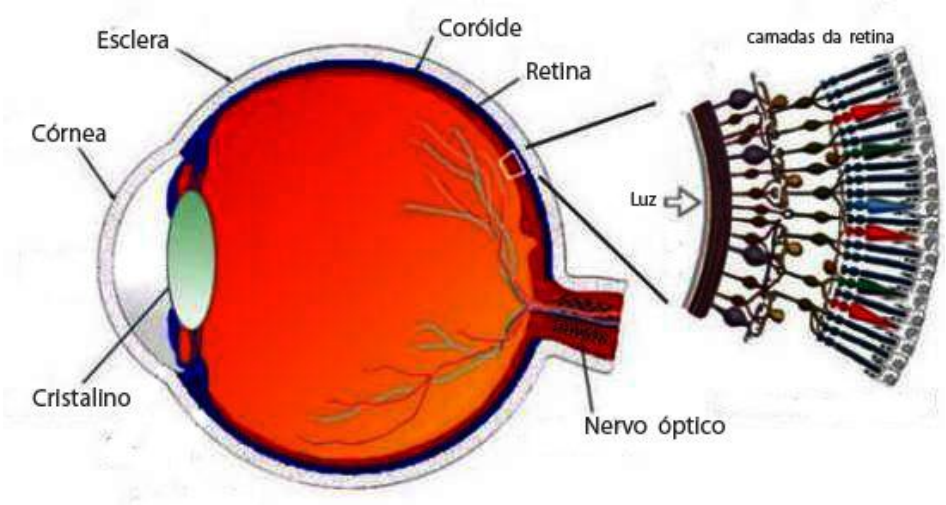

Figura 5. Desenho esquemático do olho - composição histológica da retina

A retina é a camada mais interna do globo ocular, correspondendo do ponto de vista de desenvolvimento como funcionalmente uma parte do sistema nervoso central (figura 5). Desenvolve-se como uma evaginação do proencéfalo e à medida que evolui forma o cálice óptico. Corresponde a uma estrutura do tecido nervoso delicado e fina cuja superfície interna está em contato com o corpo vítreo, pela membrana limitante interna. É constituída por uma camada sensorial e uma epitelial pigmentar fortemente aderida à coróide, estrutura intermediária entre a retina e a esclera, rica em vasos sanguíneos[56-57].

Em secção transversa, da parte externa à interna, as camadas da retina são: epitélio pigmentar, camada de cones e bastonetes (fotorreceptores), membrana limitante externa, camada nuclear externa (corpos celulares dos fotorreceptores), camada plexiforme externa (local de sinapse dos prolongamentos de fotorreceptores, células bipolares e horizontais), camada

nuclear interna (corpos das células horizontais, bipolares, amácrinas e Müller), camada plexiforme interna (local de sinapse dos prolongamentos das demais células neuronais), camada ganglionar (células ganglionares e amácrinas deslocadas), camada de fibras nervosas, membrana limitante interna (figura 6)[57,58].

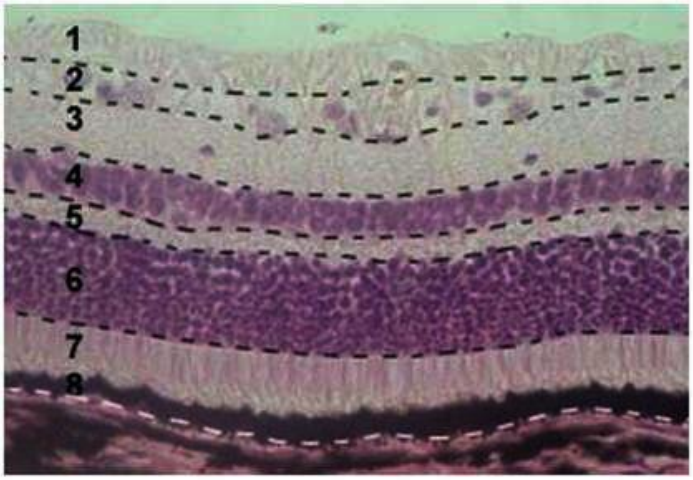

1 - fibras nervosas
2 - ganglionar
3 - plexiforme interna
4 - nuclear interna
5 - plexiforme externa
6 - nuclear externa
7 - fotorreceptores
8 - epitélio pigmentar

Figura 6. Corte histológico da retina (HE 400X)

As camadas neurais retinianas possuem alta complexidade, e contêm, além dos fotorreceptores, outros tipos de neurônios: bipolares, horizontais, amácrinas, ganglionares, interplexiformes e ainda células gliais (células de Müller)[57,58].

O sistema vascular é composto de canais arteriais e venosos, arteríolas, capilares e vênulas. A artéria oftálmica, ramo da artéria carótida interna, é responsável pela irrigação sanguínea ocular; emite ramos que são responsáveis pelo suprimento das camadas internas da retina através da artéria central da retina, assim como também se ramifica em artérias ciliares posteriores que irrigam a coróide, corpo ciliar, íris e camadas externas da retina[57].

Os vasos apresentam parede pouco permeável e altamente seletiva, existindo duas barreiras hemato-retinianas, a interna e a externa, constituída pelo endotélio e epitélio pigmentar respectivamente. O diâmetro dos capilares é de aproximadamente cinco a seis micrômetros, e os pericitos, células presentes na parede vascular, são importantes na manutenção da arquitetura capilar e parecem estar envolvidos nos mecanismos de autoregulação[57].

O processamento da informação luminosa no sistema nervoso central se inicia quando a luz atravessa toda a retina e estimula o segmento externo dos fotorreceptores. Nessa região ocorre então a transdução do sinal luminoso em sinal elétrico. Ao final, há ativação das células ganglionares cujos axônios formam o nervo óptico, sendo responsáveis pela chegada da informação visual a outras partes do sistema nervoso central[59].

A camada ganglionar contém os corpos das células ganglionares e ainda os corpos das células amácrinas. As células têm o mesmo aspecto ultraestrutural do sistema nervoso central, com núcleo grande e claro e citoplasma rico em substância basófila. Seus inúmeros dendritos surgem da camada plexiforme interna e seus longos axônios se estendem ao longo da camada de fibras nervosas, eventualmente constituindo o nervo óptico[56,60].

A camada de fibras nervosas é composta de axônios das células ganglionares que após formarem o nervo óptico continuam seu trajeto central e direcionam-se para o córtex occipital. Tem um sistema vascular exuberante e apresenta-se mais espessa na cabeça do nervo óptico devido ao acúmulo de fibras retinianas quando há convergência para o disco[57,60]. O diâmetro de uma fibra nervosa corresponde à cerca de 1µm e estima-se a presença 1,5 milhões

de células ganglionares na retina humana de um adulto, similar ao número de axônios em cada nervo óptico[57].

Em trabalhos experimentais, quanto ao número de células ganglionares, já foram observadas 1,8 milhões em macacos, 380.000 em coelhos, e aproximadamente 60.000 células em camundongos. Neste último grupo foi realizado um estudo com objetivo de avaliar as populações celulares na retina com predominância de bastonetes e a observação que na camada ganglionar mais da metade das células eram amácrinas[61-63].

A retina é, portanto, um tecido extremamente organizado, cuja localização permite sua fácil obtenção, sem o risco de trazer tecido conjuntivo adjacente ou outras populações neuronais. Esta característica e sua organização em camadas sinápticas e nucleares, muito semelhante ao observado em outras estruturas do sistema nervoso, facilita o seu estudo *in vitro* o que a torna um excelente modelo experimental[64] .

Alguns estudos, com uso de técnicas histológicas, histoquímicas e imunohistoquímicas, já foram realizados com o intuito de estudar alterações nas camadas da retina quanto a danos provocados por uma série de causas como descolamento de retina, glaucoma, degeneração macular, doenças inflamatórias e neurodegenerativas[56,65,66].

Em 2003, foi realizada análise histopatológica dos tecidos uveal e retiniano em modelo animal, camundongo infectado com malária, correlacionando as alterações oculares com achados em órgãos-alvos como o cérebro. Foram encontradas alterações endoteliais de vasos retinianos, adesão de monócitos na parede vascular e congestão do lúmen por hemácias parasitadas em tecido uveal na fase tardia da infecção[67].

2.5 **Regulação do fluxo sanguíneo da retina**

A função neuronal retiniana, para a manutenção de sua estrutura e função, necessita de barreiras celulares e vasculares que separam os compartimentos funcionais, mantém sua homeostase e controla o transporte de substratos metabólicos[68].

O fluxo sanguíneo na retina, assim como em qualquer tecido, é determinado pela pressão de perfusão e pela resistência ao fluxo através da rede vascular, ao longo do trajeto entre artérias e veias. A elevação da pressão venosa, nos pontos de saída do sangue venoso do olho, contrapõe-se ao fluxo sanguíneo ocular, diminuindo a pressão de perfusão dos tecidos. Essa resistência pode ser alterada por hormônios, por influências autonômicas nos vasos e por necessidades metabólicas locais[34,50].

A autoregulação do fluxo sanguíneo é um processo fisiológico que ocorre por influência de condições sistêmicas para garantir a manutenção de uma pressão de perfusão adequada. Mudanças no tônus das paredes vasculares são realizadas com o intuito de produzir alterações da resistência ao fluxo[50].

A interação de mecanismos miogênicos e metabólicos através da liberação de substâncias vasoativas pelo endotélio vascular e tecido retiniano ao redor da parede arteriolar regula o fluxo sanguíneo. Neste contexto estão envolvidos diversos fatores com ação de relaxamento (óxido nítrico, prostaciclina, fator hiperpolarizante) e contração (endotelina, tromboxano, prostaglandina). Hormônios, neurotransmissores e pressão de dióxido de carbônio (CO_2) também participam destas ações. Além de atuarem na

modulação local do fluxo sanguíneo, o óxido nítrico e a endotelina estão também envolvidos na regulação da pressão ocular[50,68-72].

O óxido nítrico é um importante mediador dos processos homeostáticos no olho, tais quais: regulação da dinâmica do humor aquoso, neurotransmissão retiniana e fototransdução. Mudanças na sua produção ou nas suas ações podem contribuir para o desenvolvimento de estados patológicos como doenças inflamatórias ou degenerativas[69]. Já a endotelina, em várias doenças, como a esclerose múltipla, encontra-se elevada ocasionando diminuição do fluxo sanguíneo ocular[70].

Os padrões de suprimento arterial e de drenagem venosa entre as regiões peripapilar e a cabeça do nervo óptico parecem ter implicações no dano as células da retina. Há evidências que a neuropatia óptica glaucomatosa, caracterizada pela perda das células ganglionares e seus axônios, esteja relacionada com alteração na homeostase do fluxo sanguíneo ocular[69]. A retina, portanto, pode sofrer isquemia quando a capacidade de autoregulação vascular for ultrapassada ou deficiente[25].

Sabe-se que a camada de fibras nervosas da retina é particularmente suceptível a isquemia[34,50,56]. Esta induz a ativação de canais de cálcio voltagem dependente e os receptores de glutamato, resultando em um aumento nos níveis intracelulares de cálcio e a subsequente formação de óxido nítrico. Estes eventos correspondem a causa da morte celular[70].

Na esquistossomose, alterações nos vasos da retina, seja por imunocomplexos ou reação granulomatosa, assim como desequilíbrios hemodinâmicos e na autoregulação poderiam causar dano nas suas camadas celulares. Sabe-se que existe estreita relação entre atividade neural e níveis de

perfusão capilar, havendo perda de células ganglionares e adelgaçamento da camada de fibras nervosas[34].

MÉTODOS

3.1 **Local e tipo de estudo**

Tratou-se de estudo de intervenção, prospectivo e analítico utilizando modelo experimental, desenvolvido no biotério e no Laboratório de Imunologia e de Patologia Keizo Asami (LIKA) da Universidade Federal de Pernambuco (UFPE).

Os procedimentos descritos para o manejo e o cuidado dos animais em experimentação encontraram-se de acordo com as normas sugeridas pelo Colégio Brasileiro para Experimentação Animal e com as normas internacionais.

3.2 **Procedimentos técnicos**

A amostra foi constituída por 35 camundongos Swiss (*Mus musculus*), fêmeas, com 45 dias de idade, obtidas no biotério do Centro de Pesquisa Aggeu Magalhães, UFPE.

Foram divididos aleatoriamente em dois grupos (sendo um grupo controle e um grupo infectado com cercárias do *S. mansoni*), mantidos nas mesmas condições de alimentação e temperatura.

Grupo I - controle

- 10 camundongos
- Sadios, não infectados pelo *S. mansoni*

Grupo II – Infectado

- 25 camundongos
- Infectados pelo *S. mansoni*

Ambos os grupos foram sacrificados após 120 dias, tendo em vista o desenvolvimento da forma crônica da doença, com deslocamento cervical, de acordo com as normas internacionais de bioética. Foi realizado exame histopatológico do fígado, baço e globos oculares.

3.2.1 Obtenção das formas evolutivas do parasito, miracídios e infecção dos moluscos do gênero *Biomphalaria*

As fezes de camundongos após 50 dias de infecção foram coletadas e analisadas segundo o método de Hoffman, Pons e Janer ou método de Lutz (sedimentação espontânea). As fezes foram homogeneizadas em água destilada, filtradas em dupla camada de gaze e recolhidas em um cálice de sedimentação. Após lavagem do sedimento, o mesmo foi colocado em uma placa de Petri e exposto a luz por 50 minutos a 28ºC. Decorrido esse período, o sedimento foi analisado à lupa para verificar a presença e contagem de miracídios.

Figura 7. Moluscos do gênero *Biomphalaria*

Moluscos do gênero *Biomphalaria*, procedentes do moluscário da disciplina de Parasitologia do Departamento de Medicina Tropical, UFPE, medindo em torno de 10 milímetros de diâmetro foram expostos individualmente a grupos de cinco a dez miracídios durante duas horas (figura 7). Posteriormente, os moluscos foram colocados em aquários com água desclorada e na ausência de luz, recebendo alface *in natura*.

Foi utilizada a cepa BH (Belo Horizonte), mantida no setor de Esquistossomose Experimental do Laboratório de Imunologia do LIKA, UFPE.

3.2.2 Obtenção de cercárias e infecção dos camundongos

Após 30 dias, os moluscos foram expostos à fonte luminosa artificial durante duas horas, necessária para ocorrer eliminação das cercárias. Decorrido esse período, os moluscos foram devolvidos aos respectivos aquários. O número total de cercárias eliminadas foi estimado com base numa alíquota da suspensão cercariana.

Vinte e cinco camundongos Swiss, pesando entre 20 e 25 gramas, foram expostos à suspensão cercariana, aproximadamente 40 cercárias por animal, por via caudal (figura 8). O procedimento ocorreu em um período de 2 horas a 28º C, sob luminosidade intensa, de forma a favorecer a penetração das cercárias.



Figura 8. Infecção caudal dos camundongos

3.2.3 Determinação da infecção - perfusão do sistema porta para contagem de vermes adultos e parasitológico de fezes

Os animais foram sacrificados com 120 dias de infecção com deslocamento cervical. Foi realizado o procedimento de abertura da cavidade abdominal através da linha alba. Os camundongos infectados foram submetidos à perfusão do sistema porta hepático para retirada dos vermes, os quais foram separados em placas de Petri contendo solução salina e em seguida contados. Em cinco camundongos, foram obtidos, pelo menos, três casais de vermes por animal.

Foi realizado também o parasitológico de fezes ao longo do estudo assim como no dia do sacrifício dos animais com o intuito de avaliar a carga

parasitária do hospedeiro pelo método de Kato-Katz. Em dezessete animais havia a presença de até 100 ovos por grama de fezes e em cinco animais a presença entre 101 e 400 ovos por grama de fezes.

Durante o decorrer desse período houve a morte de três camundongos infectados.

3.2.4.Técnica da retirada do fígado, baço e da enucleação

Após a realização da perfusão do sistema porta, o animal em decúbito dorsal, era submetido a procedimento para a retirada do fígado e baço (figura 9). Em seguida, já em decúbito ventral, era realizada a retirada dos globos oculares através de visualização direta. Os órgãos foram então armazenados em solução de formalina a 10% e submetidos à rotina histológica.

Figura 9. Retirada cirúrgica de baço e fígado

Com o objetivo de comprovar o desenvolvimento da doença EHE nos animais infectados optou-se por, aleatoriamente, pesar o fígado e o baço de alguns animais (quadro 1).

Quadro 1. Peso de fígado e baço de animais escolhidos aleatoriamente. *gramas

Grupo controle	Peso do fígado (g)*	Peso do baço (g)*
C1	2,1	0,4
C3	2,0	0,3
C5	2,3	0,5
Grupo infectado	Peso do fígado (g)*	Peso do baço (g)*
I 7	5,2	2,0
I 10	3,9	0,9
I 11	4,1	1,1

3.2.5 Histologia

Após fixação, o material foi submetido a processamento histológico com inclusão em parafina. Os cortes para as lâminas do fígado e do baço foram feitos em secções transversais de 4µm e submetidos à coloração com hematoxilina-eosina com o objetivo de documentar o desenvolvimento da forma crônica da doença.

O corte do globo ocular foi feito no plano horizontal (córnea, cristalino e nervo óptico), após desgaste do bloco por microtomia, em secções transversais de diâmetro uniforme de 4µm de espessura (figura 10). As lâminas foram então coradas pela hematoxilina-eosina para análise sob microscopia óptica em aumentos 40,100, 400 e 1000 x.

Figura 10. Corte transversal de olho humano (HE 40X)

3.2.6 Histomorfometria da retina

Foram analisadas imagens digitalizadas, com magnificação de 400X, obtidas em microscópio Opton binocular, com objetiva de 40X e ocular de 10X, acoplada a câmara digital Motic® ligada a um computador por meio de placa de captura.

Para cada olho foram selecionadas cinco lâminas, alternadas em 10 µm, cuja altura dos cortes histológicos foi em um plano apresentando o nervo óptico. Foram obtidas quatro imagens da região peripapilar, de cada lâmina, equidistantes, campos de histologia de 640x512 pixels. Foram realizadas quatro medidas para cada imagem e calculadas suas médias para posterior análise estatística. Para cada animal foi efetuado um valor médio dessas medidas.

As medidas histomorfométricas foram executadas empregando-se um software com o programa de análise digital de imagens Image J 9.1®. Assim, em cada campo digitalizado foram mensurados: espessura de um segmento retiniano (composto por membrana limitante interna, camadas de fibras nervosas, camada ganglionar e camada plexiforme interna) por ter limites mais bem definidos à microscopia ótica; número de células da camada ganglionar (contadas em campo histológico de 640x512 pixels), excluindo-se as células endoteliais, identificadas por forma alongada e associadas aos vasos sanguíneos, e os astrócitos, com corpos celulares pequenos e núcleo denso, deslocados em direção a camada de fibras nervosas (figura 11 e 12).

Ao final, utilizando-se uma lâmina micrométrica, também digitalizada, construiu-se um fator de correção das médias chegando-se a um valor médio das medidas por animal em micrômetros.

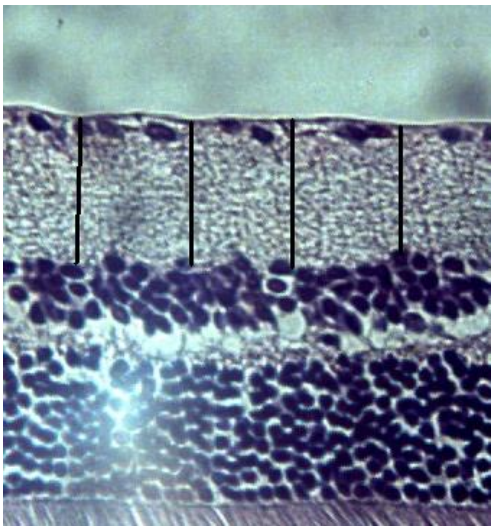

Figura 11. Medidas da espessura de segmento retiniano (HE 400X)

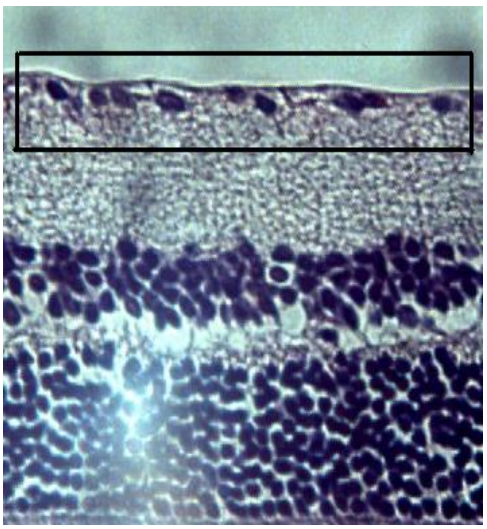

Figura 12. Medida do número de células na camada ganglionar (HE 400X)

3.3 **Procedimentos analíticos**

Para análise dos dados foram obtidas as medidas estatísticas: média, mediana, desvio padrão, coeficiente de variação, valor mínimo e valor máximo (técnicas de estatística descritiva). Foi utilizado o teste t-Student com variâncias (técnica de estatística inferencial) para verificação de diferença das médias dentro dos grupos para amostras não pareadas. Ressalta-se que a verificação da hipótese de igualdade de variâncias foi realizada através do teste F de Levene.

A significância estatística foi considerada, admitindo-se um nível crítico de 5%, em todos os casos ($p > 0,05$). Os dados foram digitados na planilha Excel e o programa utilizado para a obtenção dos cálculos estatísticos foi o SPSS (Statistical Package for the Social Sciences) na versão 13.

3.4 **Procedimentos éticos**

Essa pesquisa se propôs a seguir os princípios que regem o código de ética experimental e as leis de proteção aos animais, de acordo com as normas vigentes no Brasil especialmente a lei 9.605 – art.32 e o decreto 3179 – art. 17, de 21 de setembro de 1999, que trata da questão do uso de animais para prática científica. O projeto foi aprovado pela Comissão de Ética em Experimentação Animal (CEEA) da UFPE (anexo).

RESULTADOS

4.1 **Histopatologia do fígado e baço**

4.1.1 Fígado

A análise histopatológica revelou hiperemia e ectasia dos ramos portais, veias centro lobulares e dos capilares sinusoidais e áreas de necrose, em graus variáveis. Os hepatócitos apresentavam picnose e vacuolização citoplasmática característicos de lesão celular irreversível. Visualizaram-se infiltrados inflamatórios multifocais, com freqüência e composição celular variáveis predominando o tipo linfohistioeosinofílico. Em alguns segmentos foram observados granulomas periovulares com padrões linfohistioeosinofílico, linfohistioplasmocitário ou apenas linfohistiocitário, representando os estágios evolutivos da resposta imune aos diferentes antígenos parasitários.

4.1.2 Baço

As principais alterações histológicas observadas nos diferentes segmentos esplênicos estudados caracterizavam-se pela presença de hiperplasia da polpa branca de intensidade variável, típicos da reatividade linfocitária aos antígenos parasitários, assim como casos esporádicos de congestão leve a moderada da polpa vermelha. Evidenciou-se também a presença de raros granulomas em diferentes fases evolutivas, áreas de

necrose coagulativa e fibrose periférica. As reações granulomatosas eram predominantemente eosinofílicas, enquanto que em outras áreas visualizaram-se as de padrão linfohistioplasmocitário.

4.2 **Histopatologia da retina**

Em apenas uma das secções histológicas do globo ocular, de um único animal do grupo infectado, observou-se na retina a presença de uma reação inflamatória granulomatosa de padrão linfohistioplasmocitário determinante de alteração da morfologia das camadas retinianas (figura 13).

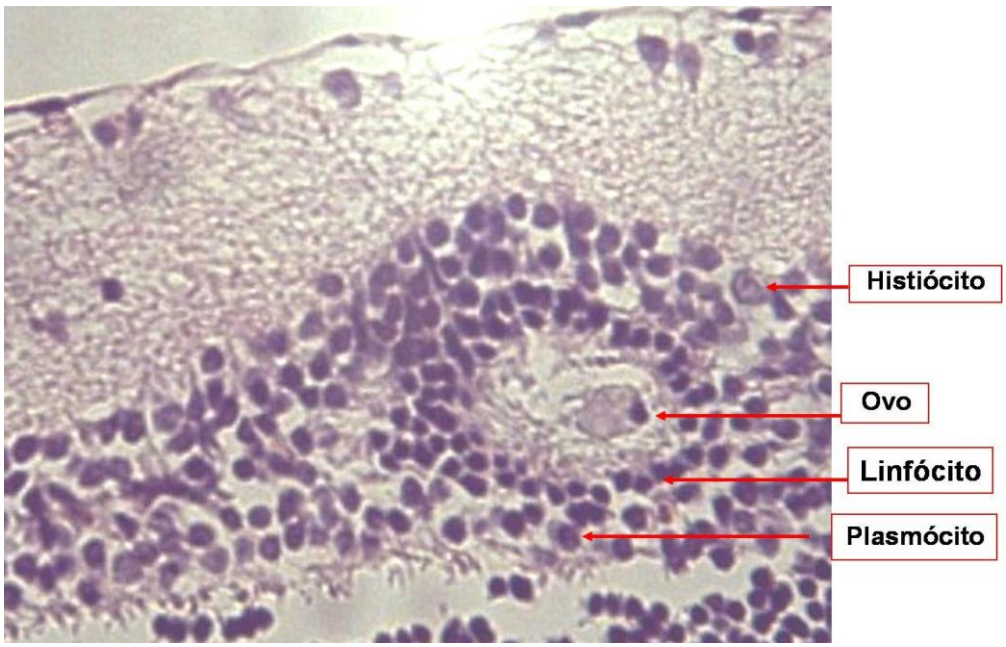

Figura 13. Granuloma periovular na retina (HE 400X)

As demais séries de secções dos globos oculares, coradas pela hematoxilina-eosina, de ambos os grupos de camundongos demonstrou uma arquitetura retiniana dentro dos padrões de normalidade nas lâminas (figura 14). Camadas de cones e bastonetes, nuclear externa, plexiforme externa, nuclear interna, plexiforme interna, ganglionar e camada de fibras nervosas

estavam intactas. Não foram observadas reações inflamatórias com ou sem granulomas ou mesmo ovos de *S. mansoni*. Não foram visualizadas alterações no vítreo ou células na região da interface vítreo-retiniana.

A análise dos cortes histológicos corados pelo picrocirius red de ambos os grupos de camundongos também não evidenciou alterações morfológicas.

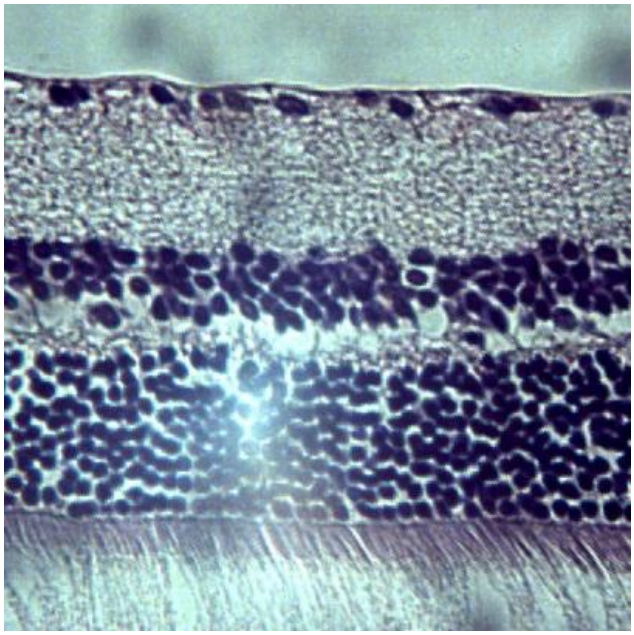

Figura 14. Corte histológico da retina - camundongo infectado (HE 400X)

4.3 **Estudo histomorfométrico da retina**

A **tabela 1** apresenta os valores estatísticos da espessura do segmento retiniano conforme os grupos estudados. Destaca-se que embora a média da espessura tenha sido maior no grupo controle quando comparado ao infectado, não houve diferença estatisticamente significante ($p>0,05$). A variabilidade expressa através do coeficiente de variação (CV) se mostra reduzida desde que a referida medida foi no máximo igual a 22,31% (quadro 1).

Tabela 1. Valores estatísticos da espessura do segmento retiniano por grupo

Estatísticas	Grupo Controle (n = 10)	Infectado (n = 22)	Valor de p
Média (2)	41,81	38,48	p(1) = 0,279
Mediana (2)	41,82	37,84	
DP (2)	6,09	8,58	
CV (%)	14,57	22,31	
Mínimo (2)	30,01	20,48	
Máximo (2)	52,23	64,47	

(1): Através do teste t-Student com variâncias iguais.

(2): Medidas em micrômetros.

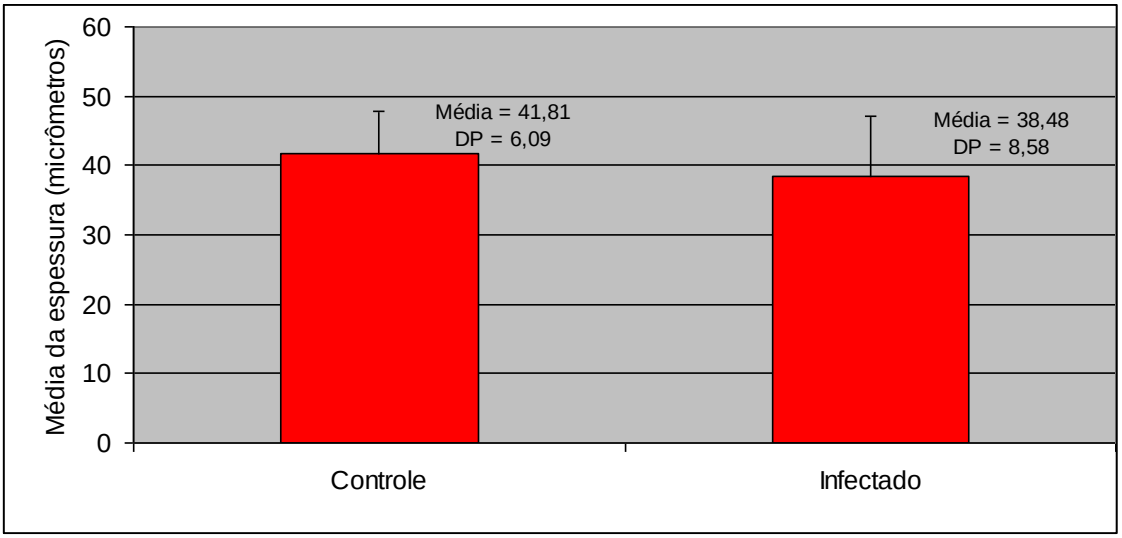

Gráfico 1. Média e desvio padrão da espessura do segmento retiniano por grupo

A **tabela 2** apresenta os valores estatísticos das leituras do número de células na camada ganglionar segundo o grupo. A média do número de células foi bastante aproximada, não havendo diferença significante entre os mesmos (p>0,05). A variabilidade se mostra reduzida desde que o coeficiente de medida foi no máximo igual a 23,31% (quadro 2).

Tabela 2 . Valores estatísticos do número de células na camada ganglionar por grupo

Estatísticas	Grupo Controle (n = 10)	Infectado (n = 22)	Valor de p
Média [2]	20,93	20,64	p[1] = 0,864
Mediana [2]	20,63	19,68	
DP [2]	4,88	4,10	
CV (%)	23,31	19,86	
Mínimo [2]	13,75	14,00	
Máximo [2]	29,75	32,00	

(1): Através do teste t-Student com variâncias iguais.
(2): Medidas em micrômetros.

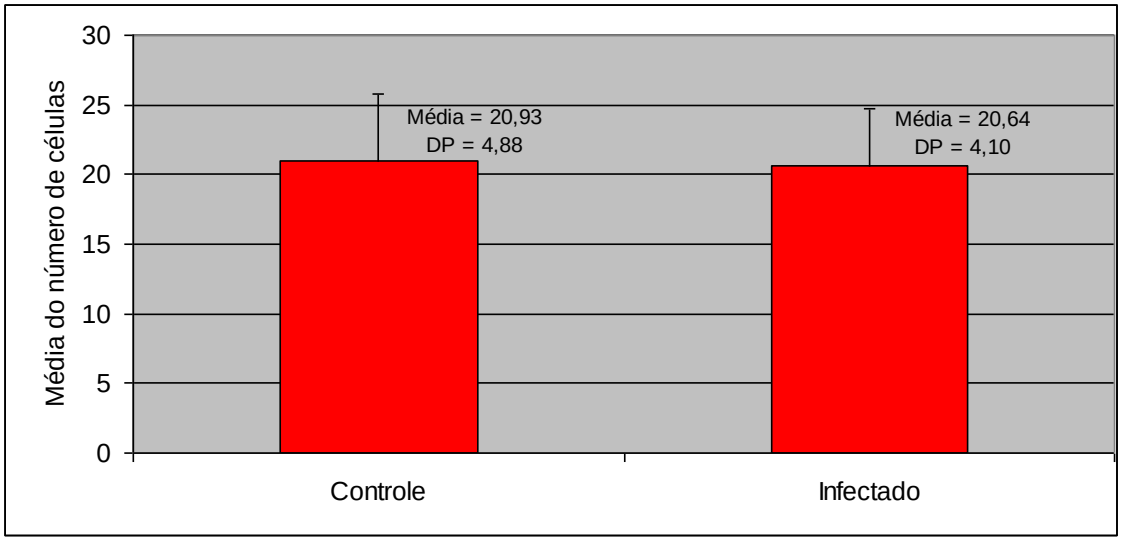

Gráfico 2. Média e desvio padrão do número de células na camada ganglionar por grupo

DISCUSSÃO

5.1 **Escolha do tema**

A esquistossomose persiste como uma das doenças mais prevalentes em todo o mundo apesar de mais de um século de medidas de controle e introdução de terapias efetivas[1]. Corresponde a uma infecção cuja morbidade pode causar impacto no estado nutricional, no crescimento e desenvolvimento da população infectada, apresentando também relevância econômica, expressa pelo impacto na atividade produtiva. A ocorrência de manifestações clínicas graves em indivíduos infectados pelo *S. mansoni* representa um dos aspectos mais importantes desta parasitose, tornando-a objeto de atuação por parte de programas de saúde em países endêmicos[2,3,73].

O controle da esquistossomose demanda a necessidade de definição de estratégias integradas em razão da ampla difusão dos hospedeiros intermediários, das dinâmicas próprias de cada microfoco de transmissão, das limitações do tratamento individual e em massa e da carência de abordagem preventiva associada à curativa[9,10].

Mesmo com diagnóstico e tratamento simples, a esquistossomose continua sendo um problema de saúde pública. Além do desenvolvimento de estratégias a fim de impedir o aparecimento das formas hepatoesplênicas, é de suma importância uma constante vigilância epidemiológica para controle adequado da transmissão

visando interromper o ciclo evolutivo do parasito e, conseqüentemente, o surgimento de novos casos[1,3].

Reformas na organização dos serviços de saúde com modificações nas políticas de planejamento e de metodologia para o controle da doença devem ser adotadas. A integração dos órgãos governamentais de âmbito central e regional faz-se necessária para a elaboração e a execução das seguintes ações: saneamento básico, instalação de água e esgoto nas casas, educação sanitária, combate aos caramujos, além do diagnóstico e tratamento precoces[1-4].

5.2 **Desenho do estudo**

Foi realizado estudo de intervenção prospectivo, visto que foi introduzido elemento crucial para a transformação do estado de saúde de um dos grupos participantes, visando a testar uma hipótese de causalidade. Neste caso, a indução de processo infeccioso da esquistossomose em um grupo de camundongos.

Foi utilizado modelo animal para o desenvolvimento do trabalho, possibilitando a ocorrência de uma situação controlada laboratorialmente com a presença de grupos homogêneos para o estudo.

Sabe-se que a experimentação animal nas pesquisas científicas tem contribuído para o desenvolvimento da ciência e tecnologia, promovendo ao longo dos anos a descoberta de medidas profiláticas e tratamentos das enfermidades que acometem os seres humanos. Dentre as várias espécies, os camundongos representam as mais utilizadas e conhecidas cientificamente[74,75].

5.3 **Tamanho da amostra**

Não se dispõe de muitos estudos sobre a prevalência das lesões ectópicas oculares na esquistossomose. Ainda mais escassos são os trabalhos experimentais ou mesmo clínicos envolvendo achados oftalmológicos, na infecção com *S. mansoni,* com o intuito de relacioná-la com alterações retinianas, especificamente de suas camadas celulares, supostamente secundários a distúrbios hemodinâmicos e inflamatórios[22,23,25,28].

Desta forma, a carência de estudos anteriores de acompanhamento ocular da esquistossomose mansônica constituiu limitação para o cálculo do tamanho amostral justificando a escolha de uma amostra de conveniência.

5.4 **Característica da amostra**

A pesquisa envolveu uma amostra de 35 camundongos fêmeas, menos hostis entre si, da mesma linhagem, formada imediatamente após o desmame com o intuito de serem mantidas em grupos sem problemas, e para que não houvesse diferenças genéticas capazes de influenciar na susceptibilidade à infecção.

Muitos animais são considerados reservatórios naturais da esquistossomose e animais de pequeno porte, como os roedores, são amplamente utilizados em estudos experimentais. Foi selecionado o camundongo por ser uma espécie cosmopolita adaptada a grande variedade de condições ambientais, com tamanho relativamente pequeno, fácil de manusear e baixo custo de manutenção. O tempo de vida relativamente curto, quando comparado com outros animais faz dele um modelo útil para estudos relacionados com idade ou toxicologia crônica[74].

Além disso, em camundongos o ciclo da esquistossomose mansônica, incluindo a evolução da doença e suas repercussões sistêmicas, foi motivo de outros trabalhos documentados[74-81].

5.5 **Técnica da infecção dos camundongos**

A infecção foi realizada com 40 cercárias por animal e após um total de 120 dias ocorreu o sacrifício dos mesmos.

Em vários outros trabalhos o procedimento da produção da doença era realizado com maior número de cercárias, em torno de 100 por animal. Entretanto o término das observações dava-se em um intervalo de tempo inferior[19,21,30-32]. Uma quantidade de cercárias superior associada a maior intervalo de exposição à doença poderia prejudicar o tamanho da amostra, havendo morte dos animais, semelhante a outros estudos já desenvolvidos, inclusive na UFPE[81-84].

A opção pela inoculação com 40 cercárias por animal, resultando no desenvolvimento da doença, foi demonstrada em outros estudos[82,85,86] assim como foram também evidenciados que os aspectos congestivos da hipertensão porta só se tornavam presentes em períodos mais tardios da infecção[76-78]. Portanto, o objetivo foi o estabelecimento da fase crônica da infecção com número inferior de cercárias, a fim de haver menor perda de animais em um tempo de acompanhamento prolongado.

Em relação ao método da exposição, foi utilizada a via caudal como modo de infecção dos animais a fim de que os mesmos desenvolvessem a forma sistêmica da doença. Na maioria dos trabalhos experimentais envolvendo esquistossomose e manifestações oculares ocorria à inoculação direta das cercárias e ou ovos,

principalmente, no segmento anterior do globo ocular. Não havendo, portanto, a determinação assim como a evolução para a parasitemia[18,19,21,31,32].

O desenvolvimento da infecção parasitária está na dependência de aspectos próprios do hospedeiro, representados em parte pela resistência natural. Predisposição genética e raça parecem ter uma importância determinante no grau de morbidade em vista de estudos que os correlacionam com a imunidade humana e patogenia[3].

Como parâmetro individual, a intensidade da infecção parece ser a variável mais importante associada ao desenvolvimento de fibrose de Symmers e a intensidade das manifestações clínicas. As alterações fisiológicas são variadas em tipo e intensidade, estando associadas à migração e aos estágios evolutivos do parasito[1,3,12].

5.6 **Área de estudo na retina**

O estudo foi realizado em um segmento específico do olho para permitir uma maior uniformidade quando da análise dentre os diversos animais. Sabe-se que há variações na disposição e espessura das camadas retinianas, dependendo do local estudado. A camada de fibras nervosas, por exemplo, encontra-se mais espessa na região próxima ao nervo óptico enquanto na periferia funde-se com a camada ganglionar. Esse padrão morfológico tem influência na adequada análise dos estratos celulares, com limites precisos, quando do uso da histomorfometria.

5.7 Verificação do quadro sistêmico da doença

A realização do parasitológico de fezes, tanto ao longo do desenvolvimento do trabalho, como no dia do sacrifício dos animais, associado à perfusão do sistema porta para obtenção dos vermes, foi com o intuito de verificar o desenvolvimento da doença.

A observação dos ovos nas fezes continua sendo o exame mais utilizado para o diagnóstico da esquistossomose mansônica. Em áreas com taxas de transmissão de moderada a alta, a OMS recomenda o diagnóstico da comunidade com uso da técnica do Kato-Katz por oferecer as melhores condições de eficiência associadas a baixo custo e operacionalidade[39].

A esquistossomose hepatoesplênica é a principal complicação da infecção crônica pelo *S. mansoni* em virtude dos transtornos hemodinâmicos que provoca. A sua base anatômica é a fibrose periportal (Symmers) conseqüente a extensa reação granulomatosa ocasionada pelo bloqueio do fluxo intra-hepático, principalmente por ovos e granulomas[10,11]. No baço há o desenvolvimento da esplenomegalia congestiva com dilatação dos seios venosos e hiperplasia retículo-endotelial com espessamento difuso dos cordões esplênicos[10,11].

A obtenção e o estudo do fígado e do baço foram feitos com objetivo de documentar o desenvolvimento da doença. Modificações nos ramos portais, granulomas periovulares assim como infiltrados inflamatórios com áreas de fibrose foram observados. Portanto, histopatologicamente, ambos os órgãos apresentaram alterações que estiveram associadas com a infecção pelo *S. mansoni.*

5.8 **Histopatologia da retina**

5.8.1 Uso da hematoxilina- eosina

A coloração dupla pela hematoxilina-eosina é a mais utilizada na rotina em histologia, visando contrastar as estruturas teciduais. Permite boa visualização dos vários componentes dos tecidos, mas não fornece dados sobre sua natureza química. São corantes adequados para evidenciar características estruturais, mas não são capazes de revelar todos os constituintes celulares[87].

No presente estudo só foi observado a presença de um granuloma de retina em um dos animais do grupo infectado. Entretanto nos demais cortes não foram encontradas alterações estruturais das camadas retinianas nas regiões estudadas com respeito à orientação das mesmas. Assim como também não foram observados desarranjo estrutural e presença de células inflamatórias quando observados ao microscópio de luz.

O fato do objeto de estudo ter sido a região peripapilar, em um plano de corte delimitado, pode ter influenciado na carência de achados oculares, como os já descritos em outros trabalhos[18-33]. Não foi pesquisada toda a extensão do globo ocular visto que a intenção era avaliar um segmento específico do olho.

Por ventura, com utilização de outro método histológico, como processamento histoquímico ou imunohistoquímico, pudessem ser identificadas alterações retinianas uma vez que estes permitem uma observação mais detalhada.

A histoquímica, por exemplo, é uma técnica histológica que tem por objetivo demonstrar a natureza química de constituintes celulares. Contrasta com a coloração histológica comum, acima referida, que se baseia na absorção, pelas

estruturas, de substâncias coradas, enquanto que na histoquímica, as cores são propriedade de produtos que se formam *in situ*[87,88].

A imuno-histoquímica é um método de análise molecular dos tecidos cujo mecanismo baseia-se no reconhecimento do antígeno a ser pesquisado por intermédio de um anticorpo específico, associado a diversos tipos de processos de visualização. Tem diversas aplicações, como o diagnóstico de doenças inflamatórias, infecciosas e neoplasias; também é muito importante para determinação de fatores preditivos e prognósticos no câncer[87,88].

5.9 **Análise histomorfométrica da retina**

A histomorfometria corresponde a um método de análise quantitativa de dados em bases morfológicas. Após a obtenção dos mesmos, permite reunir informações valiosas para estudos direcionados nos vários campos da ciência. Programas de processamento digital apresentam inúmeras vantagens com melhor qualidade e velocidade, proporcionando assim incrementos na reprodutibilidade e durabilidade dos trabalhos que envolvem manipulação das imagens.

O uso desta metodologia tem permitido avaliação mais objetiva e precisa das alterações histopatológicas, cada vez mais exigida para publicações em revistas especializadas. Na oftalmologia, é utilizada para avaliar os mais diversos parâmetros como infiltrados inflamatórios, espessura epitelial, diâmetro e número dos vasos sanguíneos da conjuntiva; quantificação de neovasos e espessura de cápsula em implante orbitário; medidas da coróide e retina[89-92].

Supõe-se que, na esquistossomose, as alterações hemodinâmicas da hipertensão porta possam estar relacionadas com disfunção na microvasculatura local retiniana, grande responsável pela integridade das células ganglionares.

Alterações na autoregulação, e a presença de mediadores químicos, como o óxido nítrico, também poderiam estar relacionados com toxicidade celular.

No presente estudo, a tentativa de associar os parâmetros histopatológicos da retina, através da histomorfometria, resultou em dados não significantes quando comparados os grupos.

Este resultado talvez seja explicado pelo reduzido número de cercárias quando da infecção com o objetivo de evitar uma maior perda de animais da amostra. Isto pode ter acarretado, ao final, no não desenvolvimento de quadro sistêmico mais grave. Trabalhos pioneiros já chamaram a atenção para a relação entre a intensidade da infecção e a forma grave da doença, demonstrando a importância da carga parasitária na determinação da forma hepatoesplênica da esquistossomose[39, 82-84,93-95].

No que se refere à carga infectante e o tempo de incubação no estabelecimento de um modelo experimental de esquistossomose hepatoesplênica, Warren e Grove fizeram injeções subcutâneas de 160, 80, 40 e 20 cercárias em hamsters e observaram que após 10 semanas da infecção, todos os animais inoculados com 160 cercárias e metade dos infectados com 80, tinham morrido[82]. De modo semelhante, foi constatado mortalidade de 50%, após 12 semanas da infecção, com uso de 140 cercárias por animal[83].

Foi observado que a hipertensão porta desenvolvia-se em camundongos entre cinco e sete semanas após a inoculação[93]. Em outro estudo, com hamsters infectados com 50 cercárias, houve progressivo aumento da pressão porta com níveis particularmente elevados na oitava semana[94]. Foi também sugerido que 100 cercárias de *S. mansoni* representaria adequada carga parasitária e um período de

oito semanas de incubação seria satisfatório para o desenvolvimento da doença; porém, ao final do estudo, observou-se alta mortalidade dos animais[95].

A ausência destes achados pode ser resultado do modelo proposto que se baseou primeiramente no desenvolvimento sistêmico da doença, e consequentemente, na expectativa de evolução para as formas oculares. O objetivo era simular a forma usual do adoecimento na esquistossomose ao contrário de outros trabalhos, com uso de animal de experimentação, em que ocorria a inoculação direta do parasito e ou ovos[18,19,21,30-32].

È relevante considerar que os dados foram obtidos a partir de um estudo de intervenção em camundongos. Apesar de já terem seu papel definido como importante modelo animal no desenvolvimento da esquistossomose, há fatores intrínsecos próprios de cada hospedeiro que o diferencia quanto à resposta dada ao mecanismo de infecção, com alterações fisiológicas de tipo e intensidade variadas. A possibilidade de generalização dos resultados obtidos deve ser analisada com bastante cautela. Nem todos os conhecimentos gerados em modelos animais são plenamente transponíveis ao ser humano, existem idiossincrasias que devem ser continuamente relembradas[74,75].

5.10 **Considerações finais sobre os resultados**

Infecções sistêmicas comumente podem causar doença em órgãos distantes por uma variedade de mecanismos e meios, representando um desafio diagnóstico e terapêutico. Bactérias, fungos, vírus e parasitos podem provocar manifestações e danos diretos oculares. Alternativamente, os organismos também poderiam ocasionar efeitos secundários dando origem a uma série de complicações[98].

A retina, sendo uma estrutura vascularizada, é susceptível a sofrer alterações decorrentes da presença de microorganismos durante o curso de doenças infecciosas por via hematogênica. A resposta imune provocada pode danificá-la em adição a lesão direta causada pelo patógeno[67].

A inflamação pode envolver resposta vascular similar à observada em outros tecidos, ocasionando nível variável de degeneração, a depender da intensidade da resposta. Processos inflamatórios graves usualmente acarretam algum grau de oclusão dos vasos afetados, podendo haver necrose dos axônios da camada de fibras nervosas[34,49,50,].

Os neurônios podem sofrer degeneração dos axônios e dendritos, edema dos corpos celulares, seguidos pela desintegração do citoplasma e núcleo. Ao redor das áreas afetadas, em situações extremas, pode ocorrer proliferação rápida e precoce dos astrócitos, produzindo a condição conhecida como gliose retiniana[50,55].

Supõe-se que a esquistossomose, na forma hepatoesplênica, além de provocar alterações no sistema porta, poderia repercutir também no fluxo sanguíneo de outros órgãos, como os globos oculares. É possível que a produção excessiva de fatores inflamatórios e mediadores químicos atinjam níveis lesivos e também estejam implicados no dano celular. Baseado nos fenômenos hemodinâmicos secundários que ocorrem na hipertensão porta e nos mecanismo de autoregulação, sugere-se também a ocorrência de alterações nas camadas celulares retinianas pelo comprometimento da microvasculatura local[44-49].

Neste estudo, entretanto, com exceção da presença de um único granuloma retiniano, não foram evidenciadas mudanças estruturais, da espessura e da celularidade na retina dos camundongos infectados pelo *S. mansoni*. Cabe ressaltar

que se tratou de um estudo com modelo experimental, não sendo possível generalizar os resultados.

A ausência de dados significantes, neste estudo, não afasta a possibilidade de que distúrbios hemodinâmicos e na autoregulação, em portadores da forma hepatoesplênica da esquistossomose, possam acarretar dano retiniano. Demanda que outras metodologias assim como a indução da infecção com uma maior carga parasitária sejam realizadas, permitindo, portanto, novas perspectivas para futuras investigações.

CONCLUSÕES

A análise dos resultados da investigação da associação de achados na retina com a forma hepatoesplênica da doença utilizando modelo experimental, camundongos infectados com *S. mansoni,* permite concluir:

- Com exceção da presença de um único granuloma retiniano, não foi observada alteração estrutural das camadas retinianas nas regiões estudadas, havendo o respeito à orientação das mesmas.
- A análise histomorfométrica de segmento retiniano e das células da camada ganglionar da retina não demonstrou diferenças significantes entre ambos os grupos do estudo.

REFERÊNCIAS

1. OMS-Organización Mundial de la Salud. Prevención y controle de la esquistosomiasis y las geohelmintiasis: Informe de un comité de expertos de la OMS. 2005; Serie de informes técnicos, 912, Ginebra, Suiza.
2. Van Der Werf MJ, Vlas SJ, Brooker S, Looman CWN, Nagelkerke NJD, Habbema JDF, *et al*. Quantification of clinical morbidity associated with schistosome infection in sub-saharian Africa. Acta Tropica. 2003;86:125-139.
3. Vernervald BJ, Dunne DW. Morbidity in schistosomiasis: an update. Curr Opin Infect Dis. 2004;17:439-447.
4. Coutinho AD, Silva M, Gonçalves JF. Estudo epidemiológico da esquistossomose mansônica em áreas de irrigação do nordeste Brasileiro. Cad Saúde Publ. 1992;8(3):302-310.
5. Favre TC, Ximenes RAA, Galvão AF, Pereira APB, Wanderlei TN, Barbosa CS, *et al*. Reliability of current estimates of schistosomiasis prevalence in the rainforest zone of the state of Pernambuco, northeastern Brazil. Mem Inst Oswaldo Cruz. 2006;101(Suppl I):73-78.
6. McManus DP, Loukas A. Current status of vaccines for schistosomiasis. Clin Microbiol Rev. 2008;21(1):225-42.
7. Bergquist R. A century of schistosomiasis research. Acta Trop. 2008;108(2-3):65-8.

8. Amaral RS, Tauil PL, Lima D, Engels D. An analysis of the impact of the schistosomiasis control programme in Brazil. Mem Inst Oswaldo Cruz. 2006;101(Suppl I):79-85.
9. King CH. Toward the elimination of schistosomiasis. N Engl J Med. 2009;360(2):106-9.
10. Ross AGP, Bartley PB, Sleigh AC, Olds GR, Li Y, Williams GM, *et al*. Schistosomiasis. N Engl J Med. 2002;346(16):1212-20.
11. Kibiki GS, Drenth JP, Nagengast FM. Hepatosplenic schistosomiasis: a review. East Afr Med J. 2004;81(9):480-5.
12. Geiger SM. Immuno-epidemiology of *Schistosoma mansoni* infections in endemic populations co-infected with soil-transmitted helminths: Present knowledge, challenges, and the need for further studies. Acta Tropica. 2008;108:118-123.
13. Conceição MJ, Borges-Pereira J, Coura JR. A thirty years follow-up study on Schistosomiasis mansoni in a community of Minas Gerais, Brazil. Mem Inst Oswaldo Cruz. 2007;102(8):1007-9.
14. Lambertucci JR, Richard-Lima M, Serufo JC. Abscesso piogênico do fígado e esquistossomose mansoni. Revista da Sociedade Brasileira de Medicina Tropical. 2001;34(6): 601-602.
15. Liu H, Lim CC, Feng X, Yao Z, Chen Y, Sun H, *et al*. MRI in cerebral schistosomiasis: characteristic nodular enhancement in 33 patients. AJR. 2008:191(2):582-8.
16. Melo-Junior MR, Figueiredo JL, Araújo Filho, JLS, Brandt CT, Pontes-filho NT. Hipertensão porta na esquistossomose mansônica: repercussões do tratamento cirúrgico no perfil histomorfométrico da mucosa gástrica. Revista da Sociedade Brasileira de Medicina Tropical. 2007:40:71-75.

17. Araújo KCGM, Resendes APC, Souza-Santos R, Silveira Júnior JC, Barbosa CS. Análise espacial dos focos de *Biomphalaria glabrata* e de casos humanos de esquistossomose mansônica em Porto de Galinhas, Pernambuco, Brasil, no ano 2000. Cad Saúde Pública. 2007;23(2):409-417.
18. Bey MS. La bilharziose palpebro-conjuntivale. Ann Ocul. 1928;165:675-84.
19. Goodchild CG. Implantation of *Schistosoma douthitti* into the eyes of rats. Exp Parasitol. 1958;7:152-64.
20. Oréfice F, Simal CJR, Pittella JEH. Schistosomotic Choroiditis I: fundoscopic changes and differential diagnosis. Br J Ophthalmol. 1985;69:294-9.
21. Queiroz JM. Aspectos experimentais e clínicos das manifestações oculares da esquistossomose mansoni. Oftal Ibero Am. 1961;22(4):115-78.
22. Lemos E. Alterações retinianas na esquistossomose hepatoesplênica. Rev Bras Oftalmol. 1980;24:123-8.
23. Matos MAG, Brandt CT, Dantas H, Carmo CM. Camada de fibras nervosas da retina em portadores de esquistossomose hepatoesplênica: Análise com laser confocal polarizado. Anais da Faculdade de Medicina da Universidade Federal de Pernambuco. 2003;48(2):117-23.
24. Newton JC, Kanchanaranya C, Previte Jr. Intraocular *Schistosoma mansoni*. Am J Ophthalmol. 1968;65(5):774-8.
25. Souza ACD, Brandt CT, Ventura C. Hemodinâmica ocular em portadores da forma hepatoesplênica da esquistossomose mansônica: Avaliação dopplerfluxométrica. Anais da Faculdade de Medicina do Centro de Ciências da Saúde da UFPE. 2005;50(1):45-50.
26. Pittella JEH, Oréfice F. Schistosomotic Choroiditis II: report of first case. Br J Ophthalmol. 1985;69:300-2.

27. Oréfice F, Pittella JEH, Simal CJR, Coscarelli G. Uveíte esquistossomótica: alterações fundoscópicas, achados histológicos do ovo do *S. mansoni*, abordagem da etiologia e tratamento. Arq Bras Oftalmol. 1988;51(3):123-34.

28. Souza ACD, Brandt CT, Ventura L, Oréfice F. Retinal fluorescein contrast arrival time of young patients with the hepatosplenic form of the Schistosomiasis mansoni. Mem Inst Oswaldo Cruz. 2002;97(Suppl 1):161-4.

29. Poderoso WL, Santana WB, Costa EF, Cipolotti R, Fakhouri R. Ectopic schistosomiasis: description of five cases involving skin, one ovarian case and one adrenal case. Rev Soc Bras Med Trop. 2008;41(6):668-71.

30. Abboud IA, Hanna LS, Ragab AA. Experimental ocular schistosomiasis. Br J Ophthalmol. 1971;55:106-15.

31. Lester RJG, Freeman RS. Eye penetration by cercariae of *Schistosoma mansoni*. J Parasitol. 1975;61(5):970-2.

32. Stein PC, Char DH. Intraocular granuloma: a *Schistosoma mansoni* model of ocular inflammation. Invest Ophthalmol Vis Sci. 1982;23:478-88.

33. Randriamora JT, Rabarijaona HZ, Rabearivony N, Bernardin P, Rasoavelonoro VA. Bulbar subconjunctival tumor secondary to periocular schistosome granuloma. J Fr Ophtalmol. 2004;27(9 Pt 1):1043-5.

34. Anderson DR. Glaucoma capillaries and pericytes: blood flow regulation. Ophthalmologica. 1996;210:257-62.

35. Barbosa CS, Montenegro SML, Abath FG, Domingues ALC. Eventos epidemiológicos relacionados à transmissão da esquistossomose em áreas rurais e urbanas de Pernambuco. Mem Inst Oswaldo Cruz. 2002; 96:169-72.

36. Farias LMM, Resendes APC. Análise preliminar do sistema de informação do programa de controle da esquistossomose no período de 1999 a 2003. Cad Saúde Pública. 2007;23(1):235-239.

37. Sistema nacional de vigilância em saúde: relatório de situação: Pernambuco/ Ministério da Saúde, Secretaria de Vigilância em Saúde. 2ºed.Brasília: Ministério da Saúde, 2006.

38. Gryseels B, Polman K. Human schistosomiasis. Lancet. 2006;368:1106-18.

39. Rabello A. Diagnosing schistosomiasis. Mem Inst Oswaldo Cruz. 1997;92(5): 669-76.

40. Beck L, Van-Lüme DS, Souza JR, Domingues AL, Favre T, Abath FG, *et al.* Discriminating acute from chronic human schistosomiasis mansoni. Acta Trop. 2008;108(2-3):229-33.

41. Andrade ZA. Regressão da fibrose hepática. Rev Soc Bras Med Trop. 2005;38(6):514-520.

42. Santos GT, Sales DM, Leão ARS, Santos JEM, Aguiar LAK, Brandt PE, *et al.* Reprodutibilidade da classificação ultra-sonográfica de Niamey na avaliação da fibrose periportal na esquistossomose mansônica. Radiol Bras. 2007;40(6):377-81.

43. Oliveira SC, Fonseca CT, Cardoso FC, Farias LP, Leite LC. Recent advances in vaccine against schistosomiasis in Brasil. Acta Tropica. 2008;108:256-62.

44. Cichoz-lach H, Celinski K, Slomka M, Kasztelan-szczerbinska B. Pathophysiology of portal hypertension. J Physiol Pharmacol. 2008;59(Suppl 2):231-8.

45. Tsai MH. Splanchnic and systemic vasodilatation: the patient. J Clin Gastroenterol. 2007:41(Suppl 3):S266-271.

46. Shah V. Molecular mechanisms of increased intrahepatic resistance in portal hypertension. J Clin Gastroenterol. 2007; 41(Suppl 3):S259-261.

47. Brandt CT, Leite CR, Manhaes-de-Castro FM, Macedo EM, Silva RP, Castro CM. Níveis de óxido nítrico produzidos por monócitos em portadores de esquistossomose hepatoesplênica que se submeteram a esplenectomia, ligadura da veia gástrica esquerda e auto-implante de tecido esplênico no omento maior. Acta Cir Bras. 2006;21(5):285-90.

48. Oliveira DM, Silva-Teixeira DN, Carmo AS, Góes AM. Role of nitric oxide on human schistosomiasis mansoni: upregulation of in vitro granuloma formation by N – nitro-L-arginine methyl ester. Nitric Oxide Biol Chem. 1998;2(1):57-65.

49. Brunet LR. Nitric oxide in parasitic infection. Int Immunopharmacol. 2001;1:1457-67.

50. Flammer J, Mozaffarich M. Autoregulation, a balancing act between supply and demand. Can J Ophthalmol. 2008; 43(3):317-321.

51. Lapa MS, Ferreira EVM, Jardim C, Martins BCS, Arakaki JSO, Souza R. Características clínicas dos pacientes com hipertensão pulmonar em 2 centros de referência em São Paulo. Rev Assos Med Bras. 2006;54(3):139-43.

52. Watanabe N, Takashimizu S, Nishizaki Y, Kojima S, Kagawa T, Matsuzaki S. An endothelin. A receptor antagonist induces dilatation of sinusoidal endothelial fenestrae: implications for endothelin-1 in hepatic microcirculation. J Gastroenterol. 2007;42(9):775-82.

53. Araújo N, Mattos ACA, Sarvel AK, Coelho PMZ, Katz N. Oxamniquine, praziquantel and lovastatin association in the experimental Schistosomiasis mansoni. Mem Inst Oswaldo Cruz. 2008;103(5):450-4.

54. Caffrey CR. Chemotherapy of schistosomiasis: present and future. Curr Opin Chem Biol. 2007;11:433-9.

55. Petroianu A. Tratamento cirúrgico da hipertensão porta na esquistossomose mansoni. Rev Soc Bras Med Trop. 2003;36(2):253-65.

56. Dowling JE. Retinal cells and information processing. In: Dowling JE, editor. The retina: an approachable part of the brain. London: The Belknap Press of Harvard University Press;1987.p.13-38.

57. Jonas JB, Dichtl A. Evaluation of the retinal nerve fiber layer. Surv Ophthalmol. 1996;40(5):369-78.

58. Masland RH. The functional architecture of the retina. Sci Am. 1986;255(6):102-11.

59. Sparrow JR, Boulton M. RPE lipofuscin and its role in retinal pathobiology. Exp Eye Res. 2005;80(5):595-606.

60. Dichtl A, Jonas JB, Naumann GOH. Retinal nerve fiber layer thickness in human eyes. Graefe's Arch Clin Esxp Ophthalmol. 1999;237:474-479.

61. Jeon CJ, Strettoi E, Masland RH. The major cell populations of the mouse retina. J Neurosci. 1998;18(21):8936-46.

62. Sterling P. How retinal ciruits optimize the transfer of visual information. In: Chalupa LMWJ, ed. The visual neurosciences. Mit press. 2004;234-259.

63. Vaney DI. A quantitative comparison between the ganglion cell populations and axonal outflows oth the visual streak and periphery of the rabbit retina. J Comp Neurol. 1980;189(2):215-33.

64. Shahidi M, Wang Z, Zelkha R. Quantitative thickness measurement of retinal layers imaged by optical coherence tomography. Am J Ophthalmol. 2005;139(6):1056-61.

65. Lamba DA, Gust J, Reh TA. Transplantation of human embryonic stem cell-derived photoreceptors restores some visual function in Crx-deficient mice.Cell Stem Cell. 2009;4(1):73-9.

66. Miyaki K, Matsubara A, Nishiwaki A, Tomida K, Morita H, Yoshida M, *et al*. Pitavastatin attenuates leukocyte-endothelial interactions induced by ischemia-reperfusion injury in the rat retina. Curr Eye Res. 2009;34(1):10-7.

67. Silva PRM, Silva KLT, Gonçalves Filho P, Barandas JF, Pereira GC. Malária ocular: estudo histopatológico experimental das alterações coriorretinianas. Arq Bras Oftalmol. 2003;66:305-9.

68. Becquet F, Courtois Y, Goureau O. Nitric oxide in the eye: multifaceted roles and diverse outcomes. Surv Ophthalmol. 1997;42(1):71-82.

69. Stefan C, Dumitrica DM, Ardeleanu C. The future starte: nitric oxide in glaucoma. Oftalmologia. 2007;51(4):89-94.

70. Mastrodimou N, Kiagiadaki F, Thermos K. The role of nitric oxide and cGMP in somatostatin's protection against retinal ischemia. Invest Ophthalmol Vis Sci. 2008;49(1):342-9.

71. Flammer J, Pache M, Resink T. Vasospasm, its role in the pathogenesis of diseases with particular reference to the eye. Prog Retin Eye Res. 2001;20:319-349.

72. Resch H, Karl K, Weigert G, Wolzt M, Hommer A, Schmetterer L, *et al.* Effect of dual endothelin receptor blockade on ocular blood flow in patients with glaucoma and healthy subjects. Invest Ophthalmol Vis Sci. 2009;50(1):358-63.

73. Leshem E, Maor Y, Meltzer E, Assous M, Schwartz E. Acute schistosomiasis outbreak: clinical features and economic impact. Clin Infect Dis. 2008; 47(12):1499-1506.

74. Farah IO, Kariuki TM, King CL, Hau J. An overview of animal models in experimental schistosomiasis and refinements in the use of non-human primates. Lab Anim. 2001;35:205-12.

75. Chorilli M, Michelin DC, Salgado HRN. Animais de laboratório: o camundongo. Rev Ciênc Farm Básica Apl.2007;27(1):11-23.

76. Moore DV, Yolles TK, Meleney HE. A comparison of common laboratory animals as experimental hosts for *Schistosoma mansoni.* J Parasit. 1949;35(2):156-70.

77. Stirewalt MA, Kuntz RE, Evans AS. The relative susceptibilities of the commonly used laboratory mammal to infection by *Schistosoma mansoni.* Am J Trop Med Hyg. 1951;31:57-82.

78. DeWitt WB, Warren KS. Hepatosplenic schistosomiasis in mice. Am J Trop Med Hyg. 1959;8:440-6.

79. Lopes IC, Santos VR, Souza VL, Rodrigues IR. Histopathological study of *Schistosoma mansoni* infection in the murine model using the PC (Pará) and LILA (Maranhão) strains. Mem Inst Oswaldo Cruz. 2006;101(Suppl 1):273-7.

80. Rocha MOC, Coelho PMZ, Rocha RL. O camundongo (Mus musculus) como modelo experimental na esquistossomose mansoni. Rev Med Minas Gerais. 1994;3:20-2.

81.Mesquita GV, Brandt CT. Repercussões histológicas da esquistossomose mansônica em fêmur de camundongos. Anais da Faculdade de Medicina da Universidade Federal de Pernambuco. 2006(51):131-138.

82.Grove DI, Warren KS. Relation of intensity of infection to disease in hamsters with acute schistosomiasis mansoni. Am J Trop Med Hyg. 1976;25:608-12.

83.Cheever AW. A comparative study of *Schistosoma mansoni* infections in mice, gerbils, multimammate rats and hamsters. The relation of portal hypertension to size of hepatic granulomas. Am J Trop Med Hyg. 1965; 14:211-26.

84. Conceição MJ, Lenzi HL, Coura JR. Human study and experimental behavior of *Schistosoma mansoni* isolates from patients with different clinical forms of schistosomiasis. Acta Trop. 2008;108(2-3):98-103.

85. Couto JL, Vieira RC, Barbosa JM, Machado SS, Ferreira S. Alterações da função hepática de camundongos desnutridos e infectados pelo *Schistosoma mansoni.* Rev Soc Bras Med Trop. 2008;1(4):390-3.

86.Couto JÇA, Vieira RCS, Barbosa JM, Rocha DB, Ferreira HS. Esquistossomose murina associada à desnutrição: alterações histopatológicas no fígado, baço e jejuno. Rev Patol Trop. 2007;36(1):54-66.

87. Timm LL. Técnicas rotineiras de preparação e análise de lâminas histológicas. Caderno La Salle. 2005;2(1): 231-239.

88.Werner B, Campos AC, Nadji M, Torres FB. Uso prático da imuno-histoquímica em patologia cirúrgica. J Bras Patol Med Lab. 2005;41(5):353-64.

89. Shimazawa M, Tomita G, Taniguchi T, Sasaoka M, Hara H, Kitazawa Y, *et al*. Morphometric evaluation of changes with time in optic disc structure and

thickness of retinal nerve fibre layer in chronic ocular hypertensive monkeys. Exp Eye Res. 2006;82(3):427-40.

90. França VP, Figueiredo ARP, Vasconcelos AC, Oréfice RL. Estudo comparativo experimental de compósito bioativo de matriz polimérica para aplicação em cirurgia plástica ocular na substituição tecidual. Arq Bras Oftalmol. 2005;68(4):425-31.

91. Torres AJA, Maia M, Noronha L, Farah ME, Luchini A, Brik D, *et al*. Avaliação das alterações precoces na coróide e esclera ocorridas em coelhos hipercolesterolêmicos. Estudo histológico e histomorfométrico. Arq Bras Oftalmol. 2009;72(1):68-74.

92. Russ HHA, Costa VP, Ferreira FM, Valgas SR, Neto MAC, Strobel AL, *et al*. Conjunctival changes induced by prostaglandin analogues and timolol maleate:a histomorphometric study. Arq Bras Oftalmol. 2007;70(6):910-6.

93. Pons HA, Morgan JS, Hutchinson ML. Resistance to reinfection in experimental murine schistosomiasis: role of porto- hepatic hemodynamics. Am J Trop Med Hyg. 1989;41(2):189-97.

94. Morgan JS, Groszmann RJ, Rojikind M. Hemodynamic mechanisms of emerging portal hypertension caused by schistosomiasis in the hamsters. Hepatology. 1990;11(1):98-104.

95. Assef JC, Vieira ACPO, Saito HCGS, Lancellote CLP, Szutan LA, De Cápua A. Modelo experimental de formação de varizes esofágicas por hipertensão portal esquistossomótica em hamsters. Rev Col Bras Cir. 2005;32(4):209-213.

96. Lynn WA, Lightman S. The eye in systemic infection. Lancet. 2004;364:1439-1450.

ANEXO

Universidade Federal de Pernambuco
Centro de Ciências Biológicas
Av. Prof. Nelson Chaves, s/n
50670-420 / Recife - PE - Brasil
fones: (55 81) 2126 8840 | 2126 8351
fax: (55 81) 2126 8350
www.ccb.ufpe.br

Recife, 13 de maio de 2008

Ofício nº 29/08

Da Comissão de Ética em Experimentação Animal (CEEA) da UFPE
Para: **Profº. Dr. Carlos Teixeira Brandt**
Departamento de Cirurgia - CCS
Universidade Federal de Pernambuco
Processo nº 23076.005800 / 2008-02

Os membros da Comissão de Ética em Experimentação Animal do Centro de Ciências Biológicas da Universidade Federal de Pernambuco (CEEA-UFPE) avaliaram seu projeto de pesquisa intitulado ***"ESQUISTOSSOMOSE MANSÔNICA HEPATOESPLÊNICA EM CAMUNDONGOS: ESTUDO HISTOPATOLÓGICO DAS ALTERAÇÕES OCULARES".***

Concluímos que os procedimentos descritos para a utilização experimental dos animais encontram-se de acordo com as normas sugeridas pelo Colégio Brasileiro para Experimentação Animal e com as normas internacionais estabelecidas pelo National Institute of Health Guide for Care and Use of Laboratory Animals as quais são adotadas como critérios de avaliação e julgamento pela CEEA-UFPE.

Encontra-se de acordo com as normas vigentes no Brasil, especialmente a Lei 9.605 – art. 32 e Decreto 3.179-art 17, de 21/09/1999, que trata da questão do uso de animais para fins científicos.

Diante do exposto, emitimos **parecer favorável** aos protocolos experimentais realizados.

Atenciosamente,

Profa. Maria Teresa Jansem
Presidente do CEEA
UFPE

Normatização da Dissertação

Esta tese está de acordo com:

International Committee of Medical Journals Editors (Vancouver)

Abreviaturas dos títulos dos periódicos de acordo com *List of Journals Indexed in Index Medicus*.

International Committee of Medical Journal Editors Uniform Requirements for Manuscripts Submitted to Biomedical Journals: Sample References Updated February 2006

Last reviewed: 22 May 2007
Last updated: 25 April 2007
First published: 09 July 2003
Metadata| **Permanence level:** Permanent: Dynamic Content

Copyright, Privacy, Accessibility
U.S. National Library of Medicine, 8600 Rockville Pike, Bethesda, MD 20894
National Institutes of Health, Health & Human Services

www.icmje.org/

www.nlm.nih.gov/bsd/uniform_requirements.html

Livros Grátis

(http://www.livrosgratis.com.br)

Milhares de Livros para Download:

Baixar livros de Administração
Baixar livros de Agronomia
Baixar livros de Arquitetura
Baixar livros de Artes
Baixar livros de Astronomia
Baixar livros de Biologia Geral
Baixar livros de Ciência da Computação
Baixar livros de Ciência da Informação
Baixar livros de Ciência Política
Baixar livros de Ciências da Saúde
Baixar livros de Comunicação
Baixar livros do Conselho Nacional de Educação - CNE
Baixar livros de Defesa civil
Baixar livros de Direito
Baixar livros de Direitos humanos
Baixar livros de Economia
Baixar livros de Economia Doméstica
Baixar livros de Educação
Baixar livros de Educação - Trânsito
Baixar livros de Educação Física
Baixar livros de Engenharia Aeroespacial
Baixar livros de Farmácia
Baixar livros de Filosofia
Baixar livros de Física
Baixar livros de Geociências
Baixar livros de Geografia
Baixar livros de História
Baixar livros de Línguas

Baixar livros de Literatura
Baixar livros de Literatura de Cordel
Baixar livros de Literatura Infantil
Baixar livros de Matemática
Baixar livros de Medicina
Baixar livros de Medicina Veterinária
Baixar livros de Meio Ambiente
Baixar livros de Meteorologia
Baixar Monografias e TCC
Baixar livros Multidisciplinar
Baixar livros de Música
Baixar livros de Psicologia
Baixar livros de Química
Baixar livros de Saúde Coletiva
Baixar livros de Serviço Social
Baixar livros de Sociologia
Baixar livros de Teologia
Baixar livros de Trabalho
Baixar livros de Turismo