

Universidade Federal do Rio Grande do Sul

Faculdade de Medicina

Programa de Pós-Graduação: Ciências em Gastroenterologia

Hospital de Clínicas de Porto Alegre

Centro de Pesquisas

Unidade de Experimentação Animal

Laboratório Experimental de Motilidade Digestiva

Serviço de Gastroenterologia

Serviço de Engenharia Biomédica

Tese de Doutorado

**IMPLANTE DO POLÍMERO POLIMETILMETACRILATO NA
JUNÇÃO ESOFAGOGÁSTRICA**

**Técnica endoscópica, localização do implante, reação histológica e impacto na
barreira anti-refluxo após seis meses em modelo suíno para refluxo gastroesofágico**

Doutorando: FERNANDO FORNARI

Orientador: Prof. Dr. SÉRGIO GABRIEL SILVA DE BARROS

Co-Orientadora: Prof. Dra. CARMEN PÉREZ DE FREITAS FREITAG

PORTO ALEGRE, JUNHO DE 2006

Livros Grátis

<http://www.livrosgratis.com.br>

Milhares de livros grátis para download.

*“Nunca é tarde para inventar o novo;
Já não foi cedo para aprender o velho; Jamais será
finito para conhecer o todo.”*

Fernando Fornari

Aos meus orientadores, Sérgio e Carmen: vocês me mostraram a direção do caminho. Estou feliz.

*À minha esposa, Adriana e aos meus filhos,
Laura e Eduardo: inúmeras vezes abri mão do nosso
convívio, do papel de marido e de pai. Mas tenham a
certeza de que todos os dias, mesmo a milhares de
quilômetros, vocês são a minha luz e inspiração. Espero
logo retornar ao nosso paraíso: Amor, Laurinha e Dudu.*

*De coração, agradeço aos meus pais, Mário e
Cecília Fornari, a quem devo minha
existência, educação e caráter.*

AGRADECIMENTOS

O primeiro é para o Dr. Sérgio Gabriel Silva de Barros. Meu professor desde a Residência em Gastroenterologia há exatamente dez anos. Exemplo de serenidade, bom senso e sabedoria. Hoje, além de Orientador, é meu Amigo e Conselheiro.

O segundo e não menos importante é o agradecimento à Dra. Carmen Pérez de Freitas Freitag, a quem admiro pela inteligência e determinação.

Agradeço aos tantos braços direitos da pesquisa: Marcos Eugênio Soares Duarte (Médico Veterinário e Mestrando do Programa de Pós-Graduação: Ciências em Gastroenterologia), Paulo Roberto Stefani Sanches e Paulo Ricardo Oppermann Thomé (Serviço de Engenharia Biomédica/HCPA), Cleber Rosito Pinto Kruel (Mestre em Cirurgia/UFRGS), Dra. Roseli de Oliveira Möllerke (Doutora e Professora em Medicina Veterinária) e Mauro Bronzatto (Acadêmico de Medicina Veterinária/UFRGS).

A Moema Vianna Goulart, Jamile da Silva Ladeira e Miriam Tatiane de Souza, secretárias do Programa de Pós-Graduação: Ciências em Gastroenterologia, pela competência, simpatia, e auxílio a mim dedicado.

À Dra. Sidia Maria Callegari-Jacques, pela exímia contribuição em Bioestatística e pela pessoa admirável que é.

Aos patologistas Luíse Meurer e Carlos Thadeu Schmidt Cerski, pelo primoroso trabalho no preparo das peças e na análise histológica.

À secretária Fabiana Silva da Silva e a Sra. Rosane Paixão Schlatter, pelas suas importantes tarefas prestadas ao Centro de Pesquisas do HCPA.

Ao Dr. Almir Moojen Nácul, pelo gentil fornecimento do material de implante.

Ao Dr. Plácido José Scussel, pelo valoroso empréstimo do fibro-sigmoidoscópio.

Ao Hospital de Clínicas de Porto Alegre e seu exemplar Centro de Pesquisas, pela estrutura proporcionada para o nosso estudo.

Ao Programa de Pós-Graduação: Ciências em Gastroenterologia, Faculdade de Medicina e Universidade Federal do Rio Grande do Sul, pela confiança em mim depositado como candidato a Doutor.

À Coordenação de Aperfeiçoamento de Pessoal de Nível Superior (CAPES), pela bolsa de doutorado oferecida entre 2004 e 2006.

Ao Fundo de Incentivo à Pesquisa e Eventos (FIPE), pelos imprescindíveis recursos financeiros investidos no presente estudo.

Agradeço, em especial, ao Dr. Daniel Sifrim, da Katholieke Universiteit Leuven, Bélgica. Dele recebo a oportunidade de aprimorar meus conhecimentos em pesquisa e de conhecer o velho mundo.

Aos colegas Ricard Farre Marti e Kathleen Blondeau, pelo apoio na reta final da tese.

SUMÁRIO

| | |
|--|----|
| RESUMO..... | 15 |
| ABSTRACT..... | 19 |
| 1. INTRODUÇÃO..... | 23 |
| 1.1 DOENÇA DO REFLUXO GASTROESOFÁGICO (DRGE)..... | 24 |
| 1.1.1 Conceito e impacto..... | 24 |
| 1.1.2 Epidemiologia..... | 24 |
| 1.1.3 Fisiopatologia..... | 25 |
| 1.1.4 Influência na qualidade de vida relacionada à saúde..... | 27 |
| 1.1.5 Tratamento..... | 28 |
| 1.2 ENDOTERAPIA NA DRGE..... | 30 |
| 1.2.1 Introdução..... | 30 |
| 1.2.2 Estudos em animais..... | 31 |
| 1.2.3 Estudos em humanos..... | 35 |
| 1.3 UTILIZAÇÃO DE IMPLANTES..... | 39 |
| 1.3.1 Introdução..... | 39 |
| 1.3.2 Materiais para preenchimento tecidual..... | 40 |
| 1.3.3 Materiais utilizados para implante no esôfago..... | 42 |
| 1.3.4 Materiais à base de polimetilmetacrilato..... | 43 |
| 1.4 O SUÍNO COMO ANIMAL DE EXPERIMENTAÇÃO..... | 45 |
| 1.4.1 O uso do suíno em estudos experimentais..... | 45 |
| 1.4.2 Avaliação do refluxo gastroesofágico em suínos..... | 48 |
| 1.4.3 Aferição da pressão e do volume de vazão gástrica em suínos..... | 49 |
| 2. JUSTIFICATIVA..... | 51 |

| | |
|--|----|
| 3. HIPÓTESES..... | 52 |
| 4. OBJETIVOS..... | 53 |
| 5. MATERIAIS E MÉTODOS..... | 54 |
| 5.1 DELINEAMENTO..... | 54 |
| 5.2 LOCAL DO EXPERIMENTO..... | 54 |
| 5.3 MATERIAIS..... | 54 |
| 5.3.1 Caracterização do animal..... | 54 |
| 5.3.2 Desenvolvimento do catéter para implante do PMMA..... | 54 |
| 5.3.2.1 Materiais..... | 54 |
| 5.3.2.2 Teste dos catéteres..... | 54 |
| 5.3.3 Anestesia, compostos químicos e cirurgia..... | 55 |
| 5.3.4 Manometria esofágica..... | 56 |
| 5.3.4.1 Catéter para manometria Dynamed®..... | 56 |
| 5.3.4.2 Equipamento para manometria..... | 56 |
| 5.3.4.3 Fisiógrafo Dynamed®..... | 57 |
| 5.3.5 pHmetria esofágica..... | 57 |
| 5.3.6 Aferição da pressão e do volume de vazão gástrica..... | 57 |
| 5.3.6.1 Monitor de pressão intragástrica..... | 57 |
| 5.3.6.2 Monitor digital e software V1.27..... | 58 |
| 5.3.6.3 Sonda para gastrostomia e equipamento para infusão ácida.... | 58 |
| 5.3.7 Equipamento de vídeo-endoscopia..... | 58 |
| 5.3.7.1 Fibro-sigmoidoscópio..... | 59 |
| 5.3.7.2 Microcâmera..... | 59 |
| 5.3.7.3 Sistema de vídeo..... | 59 |
| 5.3.8 Dispositivos utilizados no implante do PMMA..... | 59 |

| | |
|--|----|
| | 10 |
| 5.3.9 Polimetilmetacrilato 30%..... | 60 |
| 5.3.10 Sacrifício..... | 60 |
| 5.4 MÉTODOS..... | 60 |
| 5.4.1 Desenvolvimento do catéter para implante do PMMA..... | 60 |
| 5.4.2 Estudo piloto..... | 61 |
| 5.4.3 Experimento..... | 61 |
| 5.4.4 Procedimentos do experimento..... | 62 |
| 5.4.4.1 Preparo do animal e anestesia..... | 62 |
| 5.4.4.2 Manometria do EEI..... | 62 |
| 5.4.4.3 Gastrostomia..... | 63 |
| 5.4.4.4 pHmetria esofágica..... | 64 |
| 5.4.4.5 Aferição da pressão e do volume de vazão gástrica..... | 65 |
| 5.4.4.6 Endoscopia com implante de PMMA..... | 67 |
| 5.4.5 Alojamento..... | 68 |
| 5.4.6 Sacrifício..... | 69 |
| 5.4.7 Estudo macroscópico..... | 69 |
| 5.4.8 Estudo microscópico..... | 69 |
| 5.4.8.1 Preparo e estudo das lâminas..... | 69 |
| 5.4.8.2 Localização do implante na parede esofágica..... | 70 |
| 5.4.8.3 Reação tecidual ao PMMA..... | 70 |
| 5.5 FLUXOGRAMA..... | 71 |
| 5.5.1 Fluxograma do estudo piloto..... | 71 |
| 5.5.2 Fluxograma do experimento..... | 72 |
| 5.6 ANÁLISE ESTATÍSTICA..... | 72 |
| 6. CONSIDERAÇÕES ÉTICAS..... | 74 |

| | |
|--|-----|
| 7.RESULTADOS..... | 75 |
| 7.1 DESENVOLVIMENTO DO CATÉTER PARA IMPLANTE DO PMMA.... | 75 |
| 7.1.1 Primeiro catéter..... | 75 |
| 7.1.2 Segundo catéter..... | 75 |
| 7.1.3 Terceiro catéter..... | 75 |
| 7.2 ESTUDO PILOTO..... | 76 |
| 7.2.1 Grupo controle histológico..... | 76 |
| 7.2.1.1 Estudo macroscópico..... | 76 |
| 7.2.1.2 Estudo microscópico..... | 77 |
| 7.2.2 Experimentos do estudo piloto..... | 78 |
| 7.2.2.1 Primeiro animal..... | 78 |
| 7.2.2.2 Segundo animal..... | 79 |
| 7.2.2.3 Avaliação do estudo piloto..... | 80 |
| 7.3 EXPERIMENTO..... | 80 |
| 7.3.1 Primeira etapa (pré-implante)..... | 80 |
| 7.3.2 Alojamento..... | 81 |
| 7.3.3 Segunda etapa (pós-implante)..... | 82 |
| 7.3.4 Características do esfíncter esofágico inferior..... | 82 |
| 7.3.5 Pressão e volume de vazão gástrica pré e pós-implante..... | 84 |
| 7.3.6 Estudo macroscópico..... | 89 |
| 7.3.7 Estudo microscópico..... | 90 |
| 7.3.7.1 Localização do implante..... | 90 |
| 7.3.7.2 Reação tecidual ao PMMA..... | 91 |
| 8. DISCUSSÃO..... | 95 |
| 9.CONCLUSÕES..... | 110 |

| | |
|--|-----|
| 10. ANEXOS..... | 111 |
| 10.1 MICROSCOPIA ELETRÔNICA DO PMMA..... | 111 |
| 10.2 ANÁLISE GRANULOMÉTRICA DO PMMA..... | 112 |
| 10.3 EXEMPLO DE PLANILHA DE DADOS (ANIMAL N° 5)..... | 113 |
| 10.4 ARTIGOS EM SUBMISSÃO NESSE ASSUNTO..... | 115 |
| 10.5 PERSPECTIVAS ACADÊMICAS DO AUTOR..... | 116 |
| 11. REFERÊNCIAS BIBLIOGRÁFICAS..... | 117 |

LISTA DE FIGURAS

| | |
|--|----|
| Figura 1. Mini-porcos da raça Macau-Piau aos 9 meses de idade..... | 56 |
| Figura 2. Equipamentos de manometria e pHmetria do esôfago..... | 57 |
| Figura 3. Equipamento para mensuração dos parâmetros de vazão gástrica..... | 58 |
| Figura 4. Equipamentos para implante do polimetilmetacrilato..... | 59 |
| Figura 5. Procedimentos do experimento..... | 64 |
| Figura 6. Esquema para aferição da PVG e do VVG..... | 66 |
| Figura 7. Implante endoscópico do polimetilmetacrilato..... | 68 |
| Figura 8. Modelo para os cortes histológicos realizados na junção esofagogástrica..... | 70 |
| Figura 9. Localização intramural do implante de PMMA na junção esofagogástrica..... | 71 |
| Figura 10. Esquema do catéter desenvolvido para o implante do PMMA..... | 76 |
| Figura 11. Estudo anatômico do esôfago e do estômago de suínos Macau-Piau..... | 77 |
| Figura 12. Estudo microscópico da junção esofagogástrica de suínos Macau-Piau..... | 78 |

| | |
|--|-----|
| Figura 13. Complicações durante o estudo piloto..... | 80 |
| Figura 14. PVG pré e pós-implante de PMMA..... | 86 |
| Figura 15. VVG pré e pós-implante de PMMA..... | 86 |
| Figura 16. PVG pré e pós-implante de PMMA (sem o animal n° 5)..... | 87 |
| Figura 17. VVG pré e pós-implante de PMMA (sem o animal n° 5)..... | 87 |
| Figura 18. Exemplos de curvas de VVG e PVG (animal n° 8)..... | 88 |
| Figura 19. Macroscopia esofagogástrica de suínos seis meses após o experimento..... | 89 |
| Figura 20. Estudo microscópico da junção esofagogástrica de suínos contendo depósitos de PMMA..... | 92 |
| Figura 21. Local do implante de PMMA na parede da JEG do animal n° 1..... | 92 |
| Figura 22. Local do implante de PMMA na parede da JEG do animal n° 2..... | 93 |
| Figura 23. Local do implante de PMMA na parede da JEG do animal n° 3..... | 93 |
| Figura 24. Local do implante de PMMA na parede da JEG do animal n° 4..... | 93 |
| Figura 25. Local do implante de PMMA na parede da JEG do animal n° 5..... | 93 |
| Figura 26. Local do implante de PMMA na parede da JEG do animal n° 6..... | 94 |
| Figura 27. Local do implante de PMMA na parede da JEG do animal n° 7..... | 94 |
| Figura 28. Local do implante de PMMA na parede da JEG do animal n° 8..... | 94 |
| Figura 29. Local do implante de PMMA na parede da JEG do animal n° 9..... | 94 |
| Figura 30. Análise morfológica do PMMA (microscopia eletrônica)..... | 111 |
| Figura 31. Análise granulométrica do PMMA..... | 112 |

LISTA DE TABELAS

| | |
|---|----|
| Tabela 1. Fármacos e compostos químicos utilizados no estudo..... | 55 |
| Tabela 2. Resultados na etapa pré-implante do experimento..... | 83 |
| Tabela 3. Resultados na etapa pós-implante..... | 84 |
| Tabela 4. Pressão basal e comprimento do EEI pré e pós-implante..... | 84 |
| Tabela 5. Valores de PVG e VVG nos períodos pré e pós-implante..... | 85 |
| Tabela 6. Localização das microesferas na parede esofágica (cortes histológicos)..... | 91 |

LISTA DE ABREVIATURAS

| | |
|-------|--|
| BH2 | Bloqueadores dos receptores histamínicos tipo 2 |
| DRGE | Doença do refluxo gastroesofágico |
| EEI | Esfíncter esofágico inferior |
| HCPA | Hospital de Clínicas de Porto Alegre |
| IBPs | Inibidores da bomba de prótons |
| JEG | Junção esofagogástrica |
| LABEx | Laboratório Experimental de Motilidade Digestiva |
| PMMA | Polimetilmetacrilato |
| PVG | Pressão de vazão gástrica |
| UEA | Unidade de Experimentação Animal |
| VVG | Volume de vazão gástrica |

RESUMO

Introdução: O tratamento da doença do refluxo gastroesofágico por diferentes modalidades de endoterapia é promissor, mas resultados clínicos a longo prazo são inexistentes. Recentemente, a segurança de um dos métodos difundidos (injeção profunda de Enteryx®, no esfíncter esofágico inferior), previamente aprovado para uso clínico a nível internacional, foi associada a complicações fatais como abscesso esofágico e fistula aorto-esofágica, atribuídas à má técnica endoscópica. Moratória temporária foi proposta, suspendendo o seu uso clínico na doença do refluxo gastroesofágico fora de protocolos aprovados. Estudo preliminar em seres humanos, publicado previamente à liberação do implante de polímero no esôfago, já descrevia depósitos subserosos e/ou perfurações esofágicas em 12% das tentativas. Nosso laboratório desenvolveu modelo experimental suíno e obteve sucesso no reforço da barreira anti-refluxo, 28 dias após implante do polímero polimetilmetacrilato (PMMA), na parede da junção esofagogástrica. Entretanto, importante processo inflamatório crônico e reação do tipo corpo estranho sugeriu não-compatibilidade do material implantado. Adicionalmente, perfuração esofágica seguida por morte foi observada.

Objetivos: Em modelo experimental suíno: 1. Desenvolver técnica de implante “superficial” (mucosa e/ou submucosa) de polimetilmetacrilato na parede da junção esofagogástrica evitando o depósito subseroso e/ou perfuração esofágica; 2. Identificar e determinar a localização das microesferas do PMMA nas diferentes camadas da parede da junção esofagogástrica; 3. Identificar achados histológicos indicativos de não-compatibilidade (granuloma do tipo corpo estranho) ao implante após seis meses; 4. Aferir o impacto na barreira anti-refluxo através do aumento da pressão de vazão gástrica (PVG) e do volume de vazão gástrica (VVG) seis meses após o implante endoscópico de PMMA.

Métodos: Para o desenvolvimento da técnica de implante “superficial”, preliminarmente, testaram-se no laboratório, diferentes catéteres de *Teflon*® com vários diâmetros, conectados a agulhas 16 ou 18-*gauge* para a injeção “superficial” de PMMA em peças anatômicas de esôfago de suínos, utilizando-se vídeo-gastrosκόpio (canal de instrumentação de 2,8mm de diâmetro) ou fibro-sigmoidoscópio (canal de instrumentação de 3,2mm de diâmetro). Foram avaliados a ocorrência de perfuração esofágica e o desempenho do sistema injetor ao implante do polímero com alta viscosidade. A seguir, um estudo piloto foi realizado em dois suínos para padronização da técnica de implante “superficial” *in vivo* e otimização dos demais procedimentos programados para o experimento. Após essas fases, iniciou-se o experimento, sendo os animais anestesiados e submetidos seqüencialmente à manometria do esfíncter esofágico inferior (EEI), medindo-se pressão e comprimento, laparotomia com gastrostomia e clampeamento duodenal, aferição da PVG e do VVG e implante endoscópico de PMMA em quatro quadrantes ao nível do EEI. Definiu-se implante “superficial” quando, imediatamente após e durante a injeção do polímero observou-se abaulamento da mucosa esofágica e “profundo” na ausência do mesmo, por dois observadores. Após acompanhamento por seis meses, repetiu-se a manometria do EEI e a aferição da PVG e do VVG. À necropsia, avaliou-se a presença de implante extramural do PMMA ou aderências ao nível da junção esofagogástrica (JEG). À análise microscópica, em múltiplos cortes longitudinais da JEG, descreveu-se a reação histológica ao implante. Após a identificação do polímero, a localização em cada corte foi classificada em “maior” contendo o maior volume de PMMA ou “menor” nas seguintes camadas: mucosa, submucosa, muscular própria e subserosa. Os dados de PVG e VVG, transformados em logaritmo natural e ajustados para a pressão do EEI e

para o peso do animal, foram comparados pré e pós-implante entre amostras emparelhadas.

Resultados: A melhor combinação para implante do polímero e a escolhida pela equipe consistiu de um catéter medindo 95 cm de comprimento e composto por tubo de *Teflon*® (2.8 mm de diâmetro externo) com agulha 18-gauge (5 mm de extensão), facilmente introduzido pelo canal de instrumentação com 3,2 mm de diâmetro do fibroscópio (Olympus OSF), permitindo a injeção intramural do PMMA altamente viscoso, sem perfuração esofágica em peças de esôfago e no estudo piloto. No experimento com nove animais, durante 36 implantes endoscópicos (um implante por quadrante para cada animal), a técnica foi considerada “superficial” em 33 (91,67%) e “profunda” em três (8,33%). À necropsia, não se observou nem aderências nem implante extramural de polímero. Entre 186 cortes histológicos obtidos da junção esofagogástrica, 105 (12 por animal, variando de 9 a 16) continham depósito “maior” de PMMA assim distribuído: “mucosa” em 10 (9,53%), “submucosa” em 60 (57,13%), “muscular própria” em 25 (23,81%) e subserosa em 10 (9,53%). O implante de PMMA, quando “maior”, foi encontrado na subserosa, em pelo menos um corte histológico, em 4 animais (44,44%) sendo 1 após implante “profundo” e em 3, após implante “superficial”. Adicionalmente, PMMA foi observado no interior de um linfonodo visualizado em dois cortes histológicos de um mesmo animal e em vaso linfático intramural em outro suíno. Inflamação crônica inata e depósito fibroso foram uniformemente observados em todos os cortes, envolvendo as microesferas. Granuloma do tipo corpo estranho não foi encontrado. Verificou-se aumento significativo no VVG, de 1053 ± 664 ml para 1407 ± 475 ml ($P=0,04$). A PVG apresentou aumento após o implante, de $7,81 \pm 5,06$ mmHg para $8,21 \pm 2,24$ mmHg, sem atingir significância estatística ($P=0,27$). O comprimento e a pressão basal do EEI mantiveram-se

inalterados. Houve incremento no peso dos animais, de $37,55 \pm 6,72$ kg para $42,88 \pm 4,37$ kg ($P=0,01$). Nenhuma complicação clínica ocorreu durante os seis meses de monitoramento.

Conclusões: 1. A técnica de implante “superficial” na parede da junção esofagogástrica foi atingida na maioria das tentativas, não se observando perfuração esofágica. Entretanto, depósito significativo na subserosa foi encontrado frequentemente; 2. O PMMA foi identificado em todos os animais sugerindo durabilidade do implante. Entretanto, a sua localização na parede da junção esofagogástrica foi errática, sendo encontrado distribuído, na maioria das vezes, na mucosa, submucosa e muscular própria. Implante “maior” de PMMA na subserosa foi observado, em pelo menos um corte histológico, em quatro animais; 3. A reação histológica sugere compatibilidade do PMMA ao nível da junção esofagogástrica nesse modelo experimental; 4. Houve aumento significativo na barreira anti-refluxo quando aferida pelo volume de vazão gástrica, mas não pela pressão de vazão gástrica após seis meses.

ABSTRACT

Introduction: Endotherapy with different modalities for the treatment of gastroesophageal reflux disease are promising, however long term clinical results are unknown. Recently, the safety of a widespread method (Enteryx®, a biocompatible polymer deeply injected in the lower esophageal sphincter) previously approved for clinical use at international level has been associated to fatal complications as esophageal abscess and aorto-esophageal fistula, attributed to faulty endoscopic technique. A temporary moratorium, suspending clinical use of all endotherapy methods for GERD outside approved protocols has been proposed. Polymer endoscopic implants in human esophagus, as endotherapy for GERD already described subserosal polymer deposits and/or esophageal perforations in 12% of attempts. Our laboratory developed an experimental swine model and was successful in increasing the anti-reflux barrier 28 days after esophagogastric junction implant of polymethylpolyacrylate (PMMA), a biocompatible polymer. However, important local chronic inflammation and foreign body reaction suggested non-compatibility of the implanted material. Additionally, esophageal perforation and death were seen.

Objectives: In an experimental swine model: 1. Develop a technique for “superficial” (mucosa and/or submucosa) PMMA implants in the esophagogastric junction, avoiding subserosal deposits and/or esophageal perforation. 2. Identify and determine the localization of PMMA microspheres at the layers of the esophagogastric junction wall; 3. Identify histological findings suggestive of non-compatibility (foreign body granuloma) to the implant after 6 months; 4. Measure the effect on the anti-reflux barrier through the gastric yield pressure (GYP) and yield volume (GYV) six months after PMMA endoscopic implant.

Methods: For the development of a “superficial” implant technique, *Teflon*® catheters with different diameters and needles 16 or 18-gauge were tested for the PMMA injection in anatomical samples of swine esophagus, with video-gastroscope (instrumentation channel 2.8mm in diameter) or fiber-sigmoidoscope (instrumentation channel 3.2mm in diameter). Esophageal perforation and performance of the injection system were evaluated with this high viscosity polymer implant. Then, a pilot study was obtained in two animals to acquire skills and to standardize procedures with the “superficial” implant in the esophagogastric junction. After that, the experiment was started. Animals were anesthetized and underwent sequentially lower esophageal sphincter (LES) manometry with pressure and length evaluation, laparotomy with gastrostomy and duodenal clamping with measurement of GYP and GYV and PMMA was endoscopically implanted in four quadrants at the LES level. “Superficial” implant was defined when two observers agreed that a mucosal protrusion was seen immediately after and during polymer injection. Otherwise the implant was considered “deep”. After 6 months the animals were studied again and LES pressure and length, GYP and GYV were evaluated. At necropsy PMMA identification and adherences between the esophagus wall and surrounding tissues was searched at and near the esophagogastric junction. Histological analysis after several longitudinal slices of the esophagogastric junction was obtained. Histological findings were identified and localization of PMMA microspheres were classified in “major” or “minor” in each slice as follow: “mucosa”, “submucosa”, “muscularis propria” and “subserosa”. GYP and GYV values, log-transformed and adjusted by body weight and LES pressure, were compared using Student’s paired t test pre and post-implant.

Results: The best combination and the one chosen was a 95 cm long *Teflon*® catheter with external diameter of 2,8mm, connected to an 18-gauge 5mm long needle, which

easily entered the sigmoidoscope instrumentation channel with 3.2mm in diameter (Olympus OSF) that allowed PMMA intramural injection, with no perforation both in anatomical samples of the esophagus and at the pilot study. At the experiment nine animals received 36 endoscopic implants (one implant per quadrant for each animal) and 33 (91.6%) were considered “superficial” and 3 (8.4%) “deep”. At necropsy neither adherence between the distal esophagus serosa and surrounding tissues nor PMMA deposits were identified. Among 186 histological slices obtained, 105 (12 per animal, range 9 – 16) contained “major” deposits of PMMA in the following layers: “mucosa” in 10 (9.53%), “submucosa” in 60 (57.13%), “muscularis propria” in 25 (23.81%) and “subserosa” in 10 (9.53%). PMMA classified as “major” deposit in the subserosa was found at least in one histological slice in four animals (44.44%), being one after a “deep” implant and in three after “superficial” implant. Additionally, PMMA was found inside a lymph node visualized in two slices of one single animal and in one intramural lymphatic vessel of another animal. Innate chronic inflammation and fiber deposits were uniformly identified in all fields surrounding microspheres in a capsule fashion presentation. No foreign-body granuloma was seen. There was significant increase in GYV from 1053 ± 664 ml to 1407 ± 475 ml ($P=0.04$). GYP raised after implant from 7.81 ± 5.06 mm Hg to 8.21 ± 2.24 mm Hg, ($P=0.27$). LES length and basal pressure did not change. Body weight raised from 37.55 ± 6.72 kg to 42.88 ± 4.37 kg ($P=0.01$). Neither immediate nor late complications were observed.

Conclusions: 1. PMMA was implanted in a superficial way in most attempts and no esophageal perforation was seen. Nonetheless, significant subserosal deposits were identified frequently; 2. Localization of the implanted PMMA in the esophageal wall was identified in all animals suggesting implant durability. However, its localization in the esophagogastric junction was erratic and distributed in the mucosa, submucosa and

muscularis propria. “Major” implants in the subserosa were observed at least in one slice in four animals; 3. Histological reaction suggests PMMA biocompatibility at the esophagogastric junction level in this experimental model; 4. There was a significant increase in the anti-reflux barrier evaluated by gastric yield volume while gastric yield pressure did not change 6 months after PMMA.

1. INTRODUÇÃO

A doença do refluxo gastroesofágico é prevalente, o seu impacto na qualidade de vida é definitivamente negativo e os custos com esta enfermidade são elevados. Apesar do extraordinário investimento da comunidade científica nos estudos sobre a doença, ainda não há exata definição quanto à sua etiopatogenia.

Acredita-se que resultados melhores virão quando houver entendimento da disfunção do sistema nervoso entérico situado no eixo esôfago-estômago, bem como na sua interação com estruturas anatômicas adjacentes, com o sistema nervoso central e, quiçá, com o sistema imunológico.

Os tratamentos disponíveis para essa enfermidade buscam proporcionar o controle dos sintomas, a cicatrização da esofagite e a prevenção de complicações. Apesar da vasta experiência com os tratamentos clínicos e cirúrgicos, sabe-se que ambos estão associados a custos significativos e morbimortalidade, respectivamente, além do não desprezível insucesso terapêutico.

Os tratamentos endoscópicos e a inibição farmacológica do relaxamento transitório do esfíncter esofágico inferior podem ser importantes alternativas e estão em estudo. Uma quantia significativa de pacientes já foi submetida a diversas modalidades técnicas de tratamento endoscópico na prática clínica após liberação por agências governamentais em vários países. O entusiasmo inicial tem sido questionado por diversas complicações clínicas inesperadas, inclusive com relato de mortes causadas diretamente pela terapia. Evidências mais sólidas de segurança e eficácia a longo prazo, incluindo-se estudos comparativos aos tratamentos clínico-farmacológico e cirúrgico vigentes são necessários.

O presente trabalho faz parte das linhas de pesquisa “Motilidade Digestiva” e “Doença do Refluxo Gastroesofágico” e visa estudar em modelo experimental desenvolvido no nosso laboratório a localização intramural, a reação tecidual e o efeito fisiológico na barreira anti-refluxo seis meses após implante endoscópico de polimetilmetacrilato na junção esfagogástrica.

1.1 DOENÇA DO REFLUXO GASTROESOFÁGICO (DRGE)

1.1.1 Conceito e impacto: Segundo o “Consenso Brasileiro” conceitua-se a doença do refluxo gastroesofágico como afecção crônica decorrente do fluxo retrógrado de parte do conteúdo gastroduodenal para o esôfago e/ou órgãos adjacentes a ele, acarretando um espectro variável de sintomas e/ou sinais esofágicos e/ou extra-esofágicos, associados ou não a lesões teciduais (65). Os sintomas tendem à cronicidade e provocam um impacto negativo na qualidade de vida dos pacientes, mesmo na ausência de erosões esofágicas, podendo ser necessário tratamento continuado (1). Estimativa de gastos com 17 doenças do tubo digestório realizada nos Estados Unidos da América em 1998 indicou que os custos diretos anuais associados à DRGE, incluindo serviços médicos, diagnóstico, hospitalização e tratamento farmacológico foi de \$9,3 bilhões, sendo a primeira em gastos naquele país no referido ano (83).

1.1.2 Epidemiologia: No Brasil, levantamento realizado na população urbana de 22 cidades indicou que o sintoma “pirose”, pelo menos uma vez por semana, ocorria em 11,9 % entre 13.959 entrevistados (66). Estudos também foram realizados na cidade de Pelotas/RS. Entre 1.263 cidadãos, 18,2% referiram sentir pirose semanal (68) e em outros 3.934 entrevistados, pirose e/ou amargor na boca ocorreram

semanalmente durante o último ano em 31,3% (12). Em recente revisão sistemática selecionou-se 13 estudos de prevalência realizados em diversos países ocidentais e orientais, considerando-se o relato de pirose e/ou regurgitação semanais. A prevalência da DRGE, segundo esses sintomas, variou entre 15 e 20% nos Estados Unidos da América, 5 a 15% na Europa e menor que 5% na Ásia. Em dois estudos de incidência verificou-se que a DRGE acomete 5/1000 indivíduos/ano (13).

1.1.3 Fisiopatologia: O refluxo do conteúdo gástrico para o esôfago é devido a uma falha na barreira situada na junção esofagogástrica (JEG). Um estudo clássico mostrou que, em pacientes com esofagite erosiva, três foram os mecanismos pelos quais o refluxo gastroesofágico ocorreu: a) relaxamento transitório do esfíncter esofágico inferior (EEI); b) refluxo durante aumento transitório da pressão intra-abdominal e c) refluxo espontâneo associado à baixa pressão do EEI (17). Sólidas evidências indicam que a principal condição para o refluxo é o relaxamento transitório do EEI concomitante à inibição da atividade do diafragma crural. Em indivíduos normais este mecanismo corresponde entre 70 a 100% dos episódios e em portadores de DRGE, entre 63 e 74% dos episódios de refluxo (64). O refluxo excessivo em pacientes com hérnia hiatal comparado com pacientes sem hérnia é devido à disfunção da barreira anti-refluxo que ocorre durante baixa pressão do EEI, relaxamento do EEI induzido pela deglutição e refluxo durante inspiração profunda ou manobra de Valsava (96). Adicionalmente, os pacientes com DRGE frequentemente apresentam falha na função de depuração esofágica de ácido, especialmente pelo comprometimento da peristalse primária e redução no disparo do reflexo responsável pela peristalse secundária, ao nível do corpo esofágico (75). A disfunção do estômago proximal também parece estar envolvida na

fisiopatologia da DRGE. Evidências indicam que o relaxamento pós-prandial receptivo do fundo gástrico é mais prolongado em pacientes com a enfermidade e está associado a lento esvaziamento deste segmento gástrico (76). Complementarmente, um estudo evidenciou que a exposição esofágica ao ácido em portadores de DRGE está linearmente relacionada ao tempo de esvaziamento do estômago proximal (87). No entanto, em estudo utilizando cintilografia gástrica e pHmetria esofágica em pacientes com doença do refluxo e dispepsia observou-se retenção gástrica proximal reduzida de dieta líquida associada a aumento de episódios de refluxo ácido nesses pacientes, comparado a um grupo de indivíduos hígidos (33). Estudos em humanos mostraram que a exposição da mucosa esofágica ao ácido conjuntamente com bile aumenta proporcionalmente a severidade da doença, especialmente nos pacientes portadores do esôfago de Barrett (95). Outros fatores como a hipersensibilidade do esôfago, a resistência da mucosa e o potencial lesivo do material refluído influenciam a fisiopatologia da DRGE (75). Recente entusiasmo tem ocorrido pela observação, em estudos fisiológicos envolvendo humanos ou coelhos, do aumento da permeabilidade mucosa traduzida pelo alargamento dos espaços intercelulares do epitélio esofágico, podendo este achado estar relacionado ao desencadeamento dos sintomas, especialmente em pacientes com DRGE não erosiva ou esôfago “hiperálgico” (42). O fluxo através da junção gastresofágica é fortemente relacionado à dimensão da abertura desta junção. Estudo sobre a área de secção transversa da JEG indica que a deterioração anatômica desta região acontece nos pacientes portadores de DRGE, ao contrário dos indivíduos normais. A maior abertura da JEG pode influenciar no mecanismo do refluxo e sua constituição durante o relaxamento transitório do EEI, sugerindo que a terapia dirigida à

redução da área de secção transversa do esfíncter pode beneficiar pacientes com DRGE (74). E, finalizando, o complexo mecanismo anti-refluxo pode ser avaliado aferindo-se a pressão de vazão gástrica. Estudo em seres humanos comparou as pressões de vazão gástrica entre pacientes com esofagite de refluxo, acalásia ou controles, aferidas durante procedimento endoscópico no qual insuflou-se o estômago monitorando-se a pressão intragástrica até o instante em que se visualizou abertura da cárdia, indicando vazão gástrica. O teste apresentou reprodutibilidade satisfatória e não foi influenciado pelas variáveis idade, sexo, peso ou sedação. A pressão de vazão foi significativamente menor nos pacientes com esofagite e maior naqueles com acalasia, comparados ao grupo controle (62).

1.1.4 Influência na qualidade de vida relacionada à saúde: Os pacientes com DRGE sentem que seu bem estar é prejudicado pela enfermidade quando comparados a pessoas saudáveis (5;31), sendo afetados quanto à falta de vitalidade, sentimento de inferioridade em relação à saúde, dor, tensão emocional e capacidade para realização de atividades física e social (31;80). Mesmo em pacientes com pirose de fraca intensidade seu bem estar é reduzido em relação à população normal (16;31) e a pacientes com hipertensão arterial sistêmica (11). O comprometimento da qualidade de vida na DRGE é considerado semelhante ao da insuficiência cardíaca congestiva (29). Adicionalmente, comparando-se com hipertensão arterial sistêmica, infarto do miocárdio e artrite, o comprometimento observado nos pacientes com DRGE é maior nos quesitos dor, fadiga e disfunção física e emocional (98). O efetivo controle dos sintomas na DRGE é associado com a melhora no bem-estar do paciente (31). Considerando-se o tratamento farmacológico, o uso de inibidores da bomba protônica (IBPs) foi superior aos demais fármacos na melhora da qualidade de vida (98). O efeito da funduplicatura

cirúrgica foi similar ao dos IBPs (29). Em relação à terapêutica endoscópica na DRGE, estudos recentes têm avaliado o efeito de diversas modalidades na qualidade de vida relacionada à saúde, utilizando para sua avaliação instrumentos específicos para a DRGE e também questionários genéricos. Os resultados são similares entre as diversas técnicas testadas, observando-se uma sistemática melhora na qualidade de vida, em seguimentos de seis meses após o tratamento (9;14;18).

1.1.5 Tratamento: Os objetivos são o alívio dos sintomas, a cicatrização da esofagite e a prevenção de complicações. Estes podem ser atingidos através da redução do número de episódios de refluxo e/ou a modificação de suas características (1). O espectro dos sintomas varia desde indivíduos com leve pirose ocasional até aqueles com sintomas acentuados que ocorrem várias vezes ao dia e associados a significativo impacto negativo na sua qualidade de vida relacionada à saúde e na produtividade. Para os indivíduos com sintomas leves e infrequentes, mudanças no estilo de vida adicionadas ao uso sob demanda de antiácidos, alginatos ou bloqueadores dos receptores histamínicos tipo 2 (BH2) em baixa dose podem funcionar. Entretanto, pacientes com sintomas freqüentes requerem terapia mais efetiva (2). As modalidades terapêuticas clínica e cirúrgica estão consagradas pela vasta experiência e pelos inúmeros estudos realizados (85). Em relação ao tratamento farmacológico, os BH2 e os IBPs são efetivos pela redução da produção gástrica de ácido. Evidências indicam superioridade dos IBPs no controle dos sintomas e na cicatrização da esofagite (6). Porém, em pacientes com doença mais acentuada, a maior supressão ácida com IBPs mais potentes ou doses maiores pode ser necessário (22). Estudos comprovam a segurança e a eficácia do uso de IBPs por períodos superiores há 11 anos (44). Apesar dos IBPs serem

bastante seguros e eficazes, uma parcela dos pacientes não atinge controle satisfatório dos sintomas com doses consideradas padrão, ou mesmo em doses elevadas, sendo considerados refratários ao tratamento. Na prática clínica o uso desses fármacos não tem demonstrado toxicidade significativa ou interação importante com outros medicamentos (2). No entanto, os IBPs não restauram a barreira anti-refluxo e, mesmo quando efetivos, seu uso continuado resulta em custo significativo e dificuldade de aderência (1). A cirurgia anti-refluxo representa uma valiosa alternativa ao tratamento clínico e, além de objetivar o controle dos sintomas e a prevenção de complicações, oferece a possibilidade de “cura” da doença. Em estudo clássico comparando tratamento clínico com cirúrgico em pacientes com doença do refluxo complicada, a cirurgia foi significativamente mais efetiva na melhora dos sintomas e da esofagite de refluxo durante dois anos de tratamento (86). Nos últimos 10 anos, com o advento da funduplicatura laparoscópica, observou-se um incremento no número de pacientes operados. Os fatores que influenciaram este fenômeno são: 1. A modalidade laparoscópica mostrou-se tão efetiva e segura quanto o procedimento aberto, após o período de aprendizagem do cirurgião (54); 2. Freqüente necessidade de tratamento de manutenção em função da cronicidade da doença; 3. Relativa ineficácia da terapia anti-secretora no controle de outros componentes agressivos do refluxo, como a bile e o suco pancreático (81); e 4. A similaridade entre o tratamento cirúrgico e clínico em médio prazo no controle dos sintomas e na prevenção de complicações. No entanto, esta opção terapêutica é negativamente influenciada pela sua morbidade pós-operatória, como disfagia, diarreia, náusea e síndrome do gás retido e também pelo índice de mortalidade que pode chegar até 0,5% em centros de excelência (37). Além disso, o índice de insatisfação após

cinco a oito anos da cirurgia laparoscópica não é desprezível (3). Interessante estimativa do índice de complicações pós-operatórias e da continuidade do uso de medicamentos em pacientes submetidos à funduplicatura em hospitais comunitários de uma região dos Estados Unidos da América indicou que o sintoma disfagia ocorreu em 19,4%, que a necessidade de outra funduplicatura foi de 2,3% e a mortalidade cirúrgica, 0,8%. Num seguimento médio de cinco anos, 49,8% dos pacientes necessitaram a reintrodução de medicamentos, seja IBPs, BH2 ou pró-cinéticos (19).

1.2 ENDOTERAPIA NA DRGE

1.2.1 Introdução: Em função das limitações dos tratamentos clínico e cirúrgico, uma variedade de técnicas endoscópicas foi desenvolvida nos últimos 20 anos para tratar a doença do refluxo gastroesofágico em nível ambulatorial (18;26). Atualmente existem três modalidades de terapêutica endoscópica, consideradas minimamente invasivas: 1. Liberção de energia por radiofreqüência ao nível da cárdia (Stretta®, Curon Medical, Sunnyvale, CA); 2. Gastroplicatura na junção esofagogástrica (EndoCinch®, Bard Endoscopic Technologies, Billerica, MA; NDO Plicator®, NDO Surgical, Mansfield, MA; ESD suturing device, Wilson-Cook Medical, Winston-Salem, NC); e 3. Implante de substâncias bioinertes na parede esofágica (Enteryx®, Boston Scientific, Natick, MA; Gatekeeper® prosthesis, Medtronic, Minneapolis, MN; Polimetilmetacrilato (Plexiglas®), Degussa AG, Kirschenallee, Germany) (15). Stretta®, EndoCinch®, Enteryx®, NDO Plicator® e Gatekeeper® foram aprovados para uso nos Estados Unidos da América e na União Européia (43). No entanto, relatos de complicações graves e/ou ausência de eficácia, recentemente culminaram na retirada do mercado dos

dispositivos representados pelo Enteryx®, Gatekeeper® e ESD® (34). Hipóteses para justificar o efeito dessas modalidades no fortalecimento da barreira anti-refluxo incluem a diminuição no relaxamento transitório do EEI, a redução no diâmetro do EEI e na complacência da JEG durante episódios de refluxo (1).

1.2.2 Estudos em animais: Os estudos sobre a terapêutica endoscópica na DRGE iniciaram-se em cães. No primeiro deles, tentou-se o reforço da cárdia através de implante submucoso de colágeno bovino ou Teflon®, observando-se reversão da esofagite de refluxo induzida, previamente, pela cardiomiectomia cirúrgica (73). Posteriormente, também em modelo canino, injetou-se morruato de sódio na submucosa da cárdia. Antes e após a injeção dessa substância esclerosante, avaliou-se a exposição ácida esofágica através de pHmetria de 4 horas, durante a qual induziu-se hipotonia do EEI com a injeção endovenosa de atropina, concomitante a infusão intragástrica de ácido clorídrico. Comparando-se ao exame pré-esclerose, observou-se significativa redução da exposição ácida esofágica. O comprimento e a pressão do EEI não foram alterados com esse procedimento endoscópico (20). No estudo seguinte, esclerose da cárdia induzida pela aplicação endoscópica de laser Nd:YAG em modelo canino resultou em aumento significativo da pressão de vazão gástrica em 5 entre 7 animais. No entanto, um óbito foi provocado por perfuração gástrica relacionada ao procedimento. Esse foi o primeiro estudo experimental a utilizar a aferição da pressão de vazão gástrica como parâmetro para avaliar o efeito da endoterapia na barreira anti-refluxo (61). A sutura endoscópica surgiu em meados da década de noventa através de estudo realizado também em cães utilizando-se gastroplastia, funduplicatura ou gastropexia anterior. A avaliação manométrica do EEI e a verificação da pressão de vazão da cárdia no grupo de animais submetidos à gastroplastia, antes e depois

do procedimento, evidenciou significativo aumento da pressão esfínteriana e da pressão de vazão (40). A seguir, realizou-se valvuloplastia endoscópica em babuínos, determinando-se a competência da cárdia através da pressão e do volume necessários para equalizar as pressões gástrica e esofágica à infusão de água no estômago (*common cavity*). Observou-se melhora da competência valvular e o procedimento foi considerado simples e seguro (58). O primeiro estudo sobre terapêutica endoscópica em suínos foi realizado recentemente com o objetivo de estabelecer um modelo animal para a avaliação do refluxo gastroesofágico, permitindo testar a eficácia da gastroplastia endoscópica. A pHmetria prolongada foi realizada através do implante de cápsula na parede do esôfago distal, capaz de enviar dados de pH por telemetria. Os resultados preliminares da pHmetria, na qual a média de $\text{pH} < 4,0$ foi de 9,3%, sugeriram que o suíno poderia ser um modelo animal interessante pela ocorrência espontânea de refluxo gastroesofágico. Os suínos foram então submetidos à gastroplastia endoscópica consistindo em sutura da cárdia. Repetiu-se a manometria e a pHmetria após uma semana do procedimento. Comparando-se com a avaliação pré-gastroplastia, a pressão basal do EEI passou de 3 para 6mmHg ($P < 0,05$) e o tempo de exposição ácida esofágica de 9,3 para 0,2% ($P < 0,05$). Os autores concluíram que pelo fato do suíno apresentar refluxo espontâneo, poderia ser utilizado como modelo para testar diferentes terapêuticas (41). A energia por radiofrequência aplicada na altura da cárdia foi inicialmente testada em suínos, monitorando-se o efeito na pressão do EEI, na pressão de vazão gástrica e as alterações histológicas. Vinte animais foram anestesiados e submetidos à manometria e esofagoscopia com injeção de toxina botulínica ao nível do EEI. A seguir, foram randomizados para receberem energia por radiofrequência ou

nenhum procedimento. Após nove semanas repetiu-se a manometria e a verificação da pressão de vazão gástrica. Observou-se reversão da hipotonia do EEI induzida pela toxina botulínica e aumento significativo da pressão de vazão gástrica comparando-se o grupo “radiofrequência” com o grupo controle. Histologicamente descreveu-se fibrose focal na muscular própria (94). Estudo em babuínos utilizou duas técnicas de sutura endoscópica ao nível do EEI e acompanhou a evolução dos animais por seis meses, comparando-os a um grupo controle. Realizou-se manometria do EEI e verificação da pressão de vazão gástrica e do volume de vazão ao término desse período. Os resultados foram inconsistentes, com melhora de alguns parâmetros manométricos referentes ao EEI, mas sem aumento significativo da barreira anti-refluxo verificado pela pressão e volume de vazão (57). O reforço da cárdia com a injeção de polímero (Enteryx®) foi testado em suínos. Quatro grupos de três animais foram submetidos ao implante e sacrificados após 2, 6, 12 e 24 semanas. Determinou-se a competência da junção esofagogástrica aferindo-se a pressão e o volume de vazão gástrica uma única vez, comparando-se com grupo controle. Todos os animais apresentaram um padrão alimentar normal após o implante. A média do volume injetado foi 4ml e o polímero visualizado em 83% dos animais à necrópsia. As características manométricas do EEI permaneceram inalteradas após o procedimento. A média da pressão de vazão gástrica dos animais que sobreviveram mais de seis semanas foi significativamente superior comparando-se ao controle e aos que sobreviveram menos de seis semanas. Análise histológica da parede esofágica demonstrou reação inflamatória aguda com infiltrado neutrofilico e necrose celular nas amostras dos animais sacrificados em duas semanas, ao passo que após seis semanas, verificou-se reação inflamatória crônica

granulomatosa com formação de cápsula entre o implante e o tecido adjacente, permanecendo assim nos demais grupos. Concluiu-se que o procedimento foi fácil e o implante seguro e durável. O processo de cicatrização estaria associado a menor distensibilidade da cárdia, reforçando assim a barreira anti-refluxo (59). Recente estudo experimental realizado no LABEx (UEA-HCPA) produziu valiosa contribuição nas linhas de pesquisa “Motilidade Digestiva” e “Doença do Refluxo Gastroesofágico” (25). Inicialmente, adaptou-se o modelo experimental publicado, em suínos *Large White*, para o estudo do refluxo gastroesofágico (41). A seguir, estudo piloto no nosso laboratório procurou confirmar o expressivo refluxo ácido espontâneo observado anteriormente em suínos por aqueles autores, através de pHmetria prolongada convencional em cinco animais. A reprodução daqueles resultados não foi possível, decidindo-se, então, desenvolver um modelo experimental para induzir refluxo gastroesofágico através de gastrostomia com infusão de volume intragástrico e aferindo-se a pressão de vazão gástrica (PVG) e o volume de vazão gástrica (VVG) para observar o efeito de intervenções como implante de polímero ao nível da junção esofagogástrica. Em conjunto com o Serviço de Engenharia Biomédica do HCPA, desenvolveu-se equipamento capaz de monitorar continuamente, em tempo real, a pressão intragástrica e o volume de solução ácida durante o preenchimento da luz do estômago. Durante aquele experimento, implante endoscópico do polímero polimetilmetacrilato (PMMA) na parede da junção esofagogástrica foi realizado em 18 animais. Após 28 dias do implante constatou-se reforço na barreira anti-refluxo pelo significativo aumento da pressão e do volume de vazão gástrica. Porém, estudos anatômico e histológico das peças compostas pela junção esofagogástrica descreveram: 1. perfuração da parede esofágica, a qual foi seguida por óbito; 2. discreto depósito de tecido

fibroso associado a processo inflamatório crônico e reação do tipo corpo estranho, 28 dias após o implante. O processo inflamatório caracterizou-se pelo freqüente infiltrado linfoplasmocitário e de células gigantes, além de eventual presença de neutrófilos e eosinófilos, sugerindo não-biocompatibilidade do polímero implantado (PMMA) (25).

1.2.3 Estudos em humanos: Especialistas no assunto consideram que o tratamento endoscópico, para ser utilizado na prática clínica, deveria preencher os seguintes requisitos: 1. segurança; 2. eficácia; 3 custo acessível; 4. durabilidade; e 5. reversibilidade (43). Diversos estudos foram publicados sobre a terapêutica endoscópica. Inicialmente, concentraram-se em descrições técnicas resultantes da evolução tecnológica na área. Esses estudos utilizaram séries de pacientes sem randomização, comparação e cegamento. Nos Estados Unidos, após vários relatos de mortes associadas à endoterapia para a DRGE, observa-se uma forte tendência a uma moratória restringindo-a aos protocolos bem controlados que permitam diminuir risco de complicações sérias e melhorar eficácia a longo prazo (34;85). A primeira tentativa de tratamento endoscópico em humanos foi publicada em 1988 quando se implantou em média 85 ml de colágeno bovino na submucosa ao nível do EEI em dez pacientes com DRGE refratária ao tratamento clínico, necessitando para isso de 3 a 10 sessões endoscópicas. Observou-se melhora significativa nos escores de sintomas, teste de refluxo ácido e pressão do EEI. Porém, após 12 meses, os efeitos do implante desapareceram completamente. O procedimento foi considerado tecnicamente fácil e bem tolerado pelos pacientes (72). Estudo com metodologia apurada foi publicado em 2003 por Corley e Colaboradores, analisando o efeito da liberação de energia por radiofrequência na cárdia (Stretta®) em portadores de DRGE dependentes do uso de IBPs. Sessenta e quatro

pacientes foram randomizados para o procedimento Stretta® (n=35) ou para o grupo controle (somente endoscopia digestiva alta, n=29). Monitorou-se por seis meses a evolução dos sintomas e da qualidade de vida relacionada à saúde. Secundariamente, se observou o efeito no uso de medicamentos ácido supressores e o tempo de exposição ácida esofágica. Aos seis meses, o grupo tratado apresentou significativa melhora sintomática e dos escores de qualidade de vida. Porém, a necessidade de uso de medicamentos para a DRGE e o tempo de exposição ácida esofágica permaneceram inalterados (9). A seguir, publicou-se estudo sobre a plicatura endoscópica trans-esofágica (EndoCinch®) em 22 pacientes com DRGE dependente do uso de IBPs, sem grupo controle e seguimento de 12 meses. Verificou-se melhora significativa nos escores dos sintomas pirose e regurgitação, bem como redução de 64% no uso de IBPs. No entanto, aos três meses, o percentual de tempo com pH<4,0 passou de 11,11 para 9,34 (P>0,05) e os parâmetros do EEI, como comprimento e pressão, permaneceram inalterados. Concluíram os autores que EndoCinch é efetivo e seguro como procedimento ambulatorial para tratamento de pacientes com DRGE (56). Recente publicação comparou a plicatura endoscópica (EndoCinch) com a fundoplicatura laparoscópica a Nissen no tratamento da DRGE não complicada. Após um seguimento médio de 12 meses, ambos proporcionaram significativa melhora no controle dos sintomas, na qualidade de vida e na necessidade do uso de IBPs. Porém, quando comparados, o procedimento cirúrgico foi superior no controle dos sintomas, no incremento da pressão do EEI e na redução da exposição ácida esofágica. Por outro lado, disfagia pós-procedimento foi mais comum nos pacientes operados (55). Considerando-se a modalidade endoscópica que utiliza implante de material inerte na parede esofágica, existem três

substâncias em avaliação: composto biocompatível constituído por co-polímero de álcool etileno-vinil dissolvido em sulfóxido de dimetil, acrescido de Tantalum (Enteryx®), próteses de hidrogel a base de poliacril-nitrila (Gatekeeper®) e microesferas de polimetilmetacrilato (Plexiglas®) (15). Estudos sobre o reforço da barreira anti-refluxo com o implante de Enteryx® são recentes. A partir de trabalho experimental em suínos, publicado em 2002 (59), quatro estudos em humanos merecem destaque: 1. implante de Enteryx® no EEI em nove pacientes portadores de câncer esofágico em pré-operatório de esofagectomia. A acurácia do implante foi analisada com a retirada do esôfago. Entre 34 implantes, 30 (88%) foram bem sucedidos e 4 (12%) localizados na subserosa ou aderidos à parte externa da JEG. Os autores concluíram que a acurácia do implante foi de alto nível (77); 2. Estudo multicêntrico com seguimento de 24 meses após o implante de Enteryx® em 144 pacientes com DRGE dependentes do uso de IBPs, sem grupo controle. Redução $\geq 50\%$ do uso de medicamento foi atingida por 72% dos enfermos aos 24 meses e significativa melhora dos escores de qualidade de vida específicos para DRGE observada em 78% dos pacientes aos 12 meses, permanecendo estável até o fim do seguimento. A exposição ácida esofágica foi reduzida em 31% aos 12 meses. Concluíram os autores que há evidências indicando efetividade sustentada e segurança com o implante de Enteryx® (8;38); 3. No terceiro estudo metodologicamente mais rigoroso sobre terapêutica endoscópica, sessenta e quatro pacientes com DRGE IBPs dependentes foram randomizados para o implante de Enteryx® (n=32) ou para o grupo controle (somente endoscopia digestiva alta, n=32). Monitorou-se por seis meses a necessidade do uso de IBPs. Secundariamente, se observou a melhora $\geq 50\%$ nos escores de qualidade de vida DRGE específicos e a necessidade de retratamento.

Referente ao parâmetro principal, 81% dos enfermos do grupo tratado apresentou redução maior que 50% no uso de IBPs ao passo que no grupo controle a cifra foi de 53% (RR 1,52, IC 1,06-2,28). Os parâmetros secundários também apresentaram melhora significativa no grupo tratado. A pHmetria prolongada foi repetida em 39 pacientes e não evidenciou redução significativa na exposição ácida esofágica. Os autores concluíram que o implante de Enteryx foi mais efetivo na redução da dependência do uso de IBP e no alívio dos sintomas comparado ao grupo controle (14); 4. Estudo comparativo entre os tratamentos com Enteryx® e Gastroplastia endoluminal (EndoCinch®), randomizado, indicou que ambos são semelhantes no tratamento da DRGE, diminuindo significativamente o uso de IBPs e atenuando os sintomas da enfermidade. Novamente, o impacto na redução da exposição ácida esofágica foi não significativo (18). Entretanto, relatos de casos, recentemente publicados, descreveram sérias complicações associadas ao implante de Enteryx®, como abscesso esofágico (91) e fistula aorto-esofágica (88) seguidos por mortes e, também, pneumomediastino (70). Considerando-se o implante de próteses de hidrogel (Gatekeeper®) na submucosa do esôfago para o reforço da barreira anti-refluxo, dois trabalhos foram publicados. O primeiro, não controlado, observou substancial redução nos sintomas, inclusive regurgitação, e atenuação da exposição ácida esofágica após seis meses de seguimento em 49 pacientes com DRGE (24). O segundo, em apenas nove pacientes, indicou que o implante submucoso reduziu a extensão proximal do refluxo ácido, sem efeito sobre essa variável quando mensurada no esôfago distal (7), sugerindo que o procedimento poderia resultar em redução do volume de refluxo gastroesofágico. A hipótese para tal reforço fundamenta-se no conceito de que o fluxo através de um tubo depende da sua área de secção transversa e da viscosidade do fluido. Com

o implante de volume no espaço submucoso, ocorreria redução do diâmetro da JEG, favorecendo o escape de gás presente no estômago durante o relaxamento esfínteriano, sabido ser 55 vezes menos viscoso que o líquido (43). O implante endoscópico de Plexiglas® (PMMA) na submucosa da junção esofagogastrica foi realizado em dez pacientes com DRGE considerados refratários ao tratamento clínico ou dependentes do uso de IBP. Seu efeito foi monitorado comparando-se o escore de severidade de sintomas, a pHmetria prolongada e a ecoendoscopia do segmento inferior do esôfago, antes do procedimento e após um seguimento médio de 7,2 meses. O volume médio injetado na submucosa foi de 31,8ml (24 a 39 ml). Ocorreu redução do escore de sintomas em nove de dez pacientes, passando de 12,2 antes do implante para 6,2 ao término do seguimento ($P=0,005$). O tempo de exposição ácida esofágica diminuiu significativamente, passando de 24,5% para 7,2% ($P=0,007$), mas não atingindo valores normais. A ecografia endoscópica evidenciou permanência do implante ao término do seguimento em todos os pacientes. A interrupção do uso continuado de IBPs foi possível em sete de dez pacientes. Entre cinco pacientes que tinham esofagite erosiva, três evoluíram com cicatrização total das lesões. Dor torácica, disfagia e síndrome do gás retido ocorreram transitoriamente em quatro pacientes, sem relato de complicações graves. Os autores concluíram que o implante de PMMA poderia ser promissor no tratamento da DRGE, necessitando de estudos a longo prazo (23).

1.3 UTILIZAÇÃO DE IMPLANTES

1.3.1 Introdução: Os materiais para implante em seres vivos são classificados em naturais e sintéticos. Os implantes naturais são subdivididos em autólogos quando provém do próprio paciente, alo-implantes quando derivam de outros indivíduos

da mesma espécie e xeno-implantes, provenientes de espécies diferentes (36). Para a correção de defeitos cutâneos e uso em esfíncteres é proposto que o implante ideal deveria preencher os seguintes critérios: 1. ser biocompatível e seguro; 2. apresentar estabilidade no local de implante; 3. manter seu volume e capacidade de moldagem; 4. não causar protrusão da pele ou mucosa; 5. provocar mínima reação do tipo corpo estranho; 6. não ser removido por fagocitose; 7. não migrar para tecidos distantes; e 8. não induzir a formação de granuloma do tipo corpo estranho (50).

1.3.2 Materiais para preenchimento tecidual: Durante as últimas décadas várias substâncias passaram a ser utilizadas para preenchimento da derme, na tentativa de correção de rugas e cicatrizes pelos cirurgiões plásticos. Adicionalmente, esses materiais são úteis para aplicação em defeitos ósseos e em outros tecidos moles, e também apresentam utilidade como formadores de volume em pacientes com DRGE, patologias urinárias e incontinência fecal (51). Estudos em animais e em seres humanos têm evidenciado aceitável biocompatibilidade e eficácia a médio e longo prazo (46). Materiais reabsorvíveis, como colágeno, ácido hialurônico, polimetilacrilato, dextran, ácido polilático e alginatos são removidos por fagocitose num período de três a nove meses. Substâncias consideradas permanentes, como parafina, silicone e teflon, podem ser parcialmente fagocitadas e ocasionalmente formar granulomas do tipo corpo estranho. Materiais a base de polímeros não absorvíveis, compostos por microesferas de até 15 μm de diâmetro são geralmente fagocitados e eventualmente transportados para linfonodos locais. Microesferas maiores, apresentando superfície lisa, são rapidamente encapsuladas por tecido fibroso e conseguem resistir ao processo de fagocitose (51). Em estudos clínicos, todas as substâncias injetadas têm induzido reação do tipo corpo

estranho, sendo considerada normal. Em casos selecionados (0,01 a 0,1%), essa reação pode evoluir para granuloma do tipo corpo estranho, de causa desconhecida (50;79). As complicações associadas ao uso de substâncias para preenchimento tecidual, descritas em estudos sobre o implante na derme humana, incluem processos alérgicos, deslocamento do material, formação de granuloma do tipo corpo estranho e atrofia localizada do tecido adiposo subcutâneo (50). Para minimizar o risco de reações de hipersensibilidade ao material escolhido, teste com injeção intradérmica pode ser realizado previamente ao implante terapêutico (53). Segundo Lemperle e col., de acordo com a reação histológica e o tempo de permanência, pode-se classificar as substâncias de preenchimento em cinco categorias: 1. gordura autóloga, cujo tempo de permanência é variável e a interação gordura/sítio do transplante é pouco compreendida; 2. produtos naturais, como o colágeno e o ácido hialurônico, os quais são lentamente fagocitados com mínima reação inflamatória; 3. substâncias líquidas, representadas pelo silicone, associadas a discreta fibrose e longa durabilidade, sendo nomeados “implantes mortos”. No entanto, podem ser deslocados pelo movimento muscular ou pela gravidade; 4. materiais particulados, como o polimetilacrilato, causando pequeno depósito de fibrose, sendo lentamente reabsorvidos; e 5. microesferas, compostas por material não absorvível, como o PMMA, sendo encapsulado pelo depósito de tecido fibroso. Atuam como estimulantes permanentes da formação de colágeno, depositado entre as microesferas, justificando o fato de serem considerados “implantes vivos” (50). Na área da cirurgia plástica tem sido recomendado que o material a ser utilizado deve ser selecionado de acordo com as necessidades de cada paciente e da experiência da equipe que realiza o tratamento. O paciente deve

ser informado sobre vantagens e desvantagens e auxiliar na decisão entre o uso de substâncias absorvíveis ou não absorvíveis (53).

1.3.3 Materiais utilizados para implante no esôfago: Após a primeira experiência publicada em 1988 utilizando o colágeno como implante endoscópico em dez pacientes com DRGE (72), três procedimentos com materiais distintos, já citados, têm sido utilizados: Enteryx®, Gatekeeper® e Plexiglas®. O Enteryx® é um copolímero líquido constituído por álcool etileno-vinil, sulfóxido de dimetil e Tantalum. Este último componente é radiopaco e permite que o material, uma vez aplicado no tecido, seja visível à fluoroscopia. A forma líquida do Enteryx® permite sua injeção por catéter semelhante ao utilizado nas escleroterapias endoscópicas, contendo agulha de calibre 23-gauge. Em contato com o local do implante, ocorre rápida precipitação do polímero formando uma espécie de esponja (14;39;59). A biocompatibilidade e a segurança do implante de Enteryx® têm sido comprovados em seres humanos na área neurológica para terapia de lesões vasculares cerebrais (60). Entretanto, para tratamento da DRGE um único estudo experimental em suínos com seguimento máximo de 24 semanas foi relatado (59). O Gatekeeper® utiliza próteses de hidrogel constituídas de poliácridonitrila. Após seu implante submucoso, passa por um processo de hidratação com incremento do seu volume até um ponto de estabilidade. Necessita de um dispositivo introdutor especial para a sua aplicação no tecido esofágico (24). O Plexiglas®, utilizado uma única vez em pacientes com DRGE (23), é um composto de microesferas de PMMA dispersas em solução de gelatina bovina na proporção de 1:3. Após três meses do implante na derme, ocorre fagocitose do veículo e depósito de colágeno entre as microesferas, caracterizando o “implante

vivo” (50). No entanto, a localização intramural e a reação histológica induzida pelo PMMA na parede da junção esofagogástrica são pouco estudados.

1.3.4 Materiais a base de polimetilmetacrilato: A Tese escrita por Otto Rohm em 1901 e intitulada “Os produtos da polimerização do ácido acrílico” serviu como fundamento para o posterior desenvolvimento de plásticos à base de polímeros. Em 1928 o metilmetacrilato foi sintetizado em laboratório e em 1933, após a evolução para polimetilmetacrilato, patenteado com o nome de Plexiglas® (78). Atualmente este produto é utilizado em inúmeros setores como o de transportes, construção civil, utensílios domésticos, produtos para escritórios, produtos médicos, eletrônicos, comunicação e indústria do entretenimento (78). O uso do PMMA como substância para preenchimento de tecidos moles ganhou destaque no princípio da década de 90 quando Lemperle e col. publicaram estudo realizado em ratos avaliando diversas substâncias, entre elas o PMMA, dispersas em Tween 80 ou gelatina e injetadas na derme dos animais. Observou-se, após sete meses, que o PMMA provocou a menor reação tecidual entre os materiais analisados, caracterizada pela formação de uma delicada cápsula fibrosa ao redor de cada esfera e raras células gigantes do tipo corpo estranho, sem sinais de quebra ou de fagocitose das microesferas. Os autores argumentaram que o uso do PMMA há mais de 50 anos, sem causar degradação ou câncer, poderia sustentar sua indicação como material de preenchimento para aplicação segura na pele humana (52). A resistência das microesferas de PMMA à quebra enzimática é justificada pela presença de um grupo metil na posição alfa, capaz de promover a estabilidade desse polímero (51). Para injeção na derme humana desenvolveu-se, primeiramente, o Arteplast® (Rofil Medical International, Breda, Holland), composto de microesferas de PMMA medindo entre 30 e 42 μm de diâmetro,

grande suficientes para escapar da fagocitose e passível de serem introduzidas com a utilização de agulha 26-gauge. As microesferas foram dispersas em gelatina bovina a 3,5% (50). No primeiro estudo em humanos, 187 voluntários receberam o Arteplast® intra-dérmico (48). A estes, somaram-se mais 400 pacientes tratados com o produto, observando-se formação de granuloma em 15 casos (2,5%), entre 6 e 18 meses do implante (53). Após processo adicional de purificação das microesferas de PMMA com o objetivo de eliminar as impurezas e reduzir o estímulo a macrófagos, lançou-se no mercado o Artecoll® (Rofil Medical International, Breda, Holland). Este produto foi utilizado em aproximadamente 200.000 pacientes europeus e o relato de formação de granuloma foi de 15 casos, perfazendo um índice menor que 0,01%, melhorando significativamente sua biocompatibilidade (53). O produto, renomeado Artefill® (Artes Medical Inc., San Diego, CA), aguarda liberação do “Food and Drug Administration” para uso nos Estados Unidos da América. Tanto Artecoll® quanto Artefill® apresentam 20% do seu volume constituído pelas microesferas de PMMA (aproximadamente 6milhões/ml) e 80% pelo colágeno bovino, além de lidocaína 0,3% (53). Em estudo prospectivo envolvendo 118 pacientes com aproximadamente 200 locais de aplicação, observou-se bons resultados mesmo após cinco anos do implante (48). Outro produto à base de PMMA é o Meta$\langle\rangle$Crill® (Nutricel®, RJ, Brasil), composto por microesferas de PMMA (aproximadamente 40 μm de diâmetro) suspensas em meio colóide de carboxi-metilcelulose, apresentando estabilidade completa em meio ambiente, não necessitando de resfriamento para sua manutenção. Tal produto pode ser vantajoso comparando-se ao Artcoll® por não apresentar reação de corpo estranho, uma vez que o veículo é totalmente mineral, sem qualquer componente protéico em sua composição (63). Um composto à base

de microesferas de PMMA dispersas em hidrogel biocompatível e anestésico local é disponível em nosso meio e tem sido utilizado para bioplastia. Segundo o fabricante, as microesferas de PMMA são produzidas de acordo com a técnica de suspensão-polimerização e apresentam diâmetros entre 34,16 e 103,35 μm , (média de 59,93 μm). A proporção entre microesferas em relação ao gel veicular é de 30%. O veículo do PMMA é absorvido e eliminado por excreção renal. Ao mesmo tempo ocorre o depósito de colágeno entre as microesferas, fixando-as e evitando sua migração. A estimulação tissular pelo polímero induz a processo inflamatório discreto envolvendo monócitos, histiócitos e fibroblastos, segundo o fabricante (BioMedical Ind. Com. Produtos Biomédicos Ltda – Porto Alegre) (93).

1.4 O SUÍNO COMO ANIMAL DE EXPERIMENTAÇÃO

1.4.1 O uso do suíno em estudos experimentais: Suínos têm sido bastante utilizados em pesquisa biomédica, tanto como animal de grande porte para estudos em geral, quanto como modelo para avaliação de doenças específicas (89). Pertecendo à ordem Artiodactila, os Suiformes, incluindo porco e hipopótamo, formam uma subordem dos animais com estômago único. Duas famílias são conhecidas, aquela encontrada nas Américas Central e do Sul (Tayassuidae) e o porco verdadeiro (Suidae). A espécie *Sus scrofa*, que corresponde aos suínos domésticos, completa suas características taxonômicas. Suínos são mamíferos omnívoros marcados pelo comportamento ávido e pela alta fecundidade. Sendo animais domésticos de considerável importância econômica, suas características anatômicas e fisiológicas são amplamente conhecidas e publicadas em livros texto. Muito das informações sobre suínos são aplicáveis ao mini-porco. Considerando como representante o mini-porco Gottingen, seu peso evolui de 26 kg com 12 meses de vida para 35 a

40 kg quando adulto, aos dois anos. Outras raças de suínos em miniatura podem ter maior peso corporal quando adultos (35). De acordo com o tipo da pesquisa deve-se considerar o fator crescimento. Muitos suínos utilizados em experimentos pesam entre 15 e 30 kg, com 8 a 12 semanas de vida. Ao nascimento, pesam geralmente três kg e, na adolescência, apresentam um crescimento exponencial, aumentando entre 2 a 5 kg por semana. Portanto, na seleção do animal, a idade e o fator crescimento devem ser considerados. Conseqüentemente, suínos domésticos são raramente usados em projetos a longo prazo. Quando o estudo é previsto para durar mais de três semanas, prefere-se a escolha do suíno em miniatura (45).

Quanto ao seu uso como animal de laboratório, suínos e mini-porcos são reconhecidos como valiosos modelos devido a uma série de características: 1. tamanho corporal conveniente para a maioria dos estudos clínicos e cirúrgicos; 2. similaridade com os humanos em muitos aspectos, particularmente pele, sistema ósteo-articular, dentes, trato gastrointestinal incluindo pâncreas e fígado, rins, sistema cardiovascular, pulmão, sistema imunológico e suas características fisiológicas quando recém-nascido; 3. facilidade quanto ao tratamento diário em condições de confinamento; 4. custo relativamente acessível para aquisição e manutenção; e 5. como não são considerados animais de estimação, enfrenta-se menor barreira emocional para uso em pesquisa. De acordo com a fonte de suprimento dos animais, existem colônias que permitem a mistura de raças, como os conhecidos suínos de granjas. Esse tipo de suíno pode ser inadequado para certos experimentos, quando a uniformidade genética for importante. Existem criadores que mantêm grupos de animais com genótipo e fenótipo semelhantes e estáveis e esses são considerados preferenciais para o uso em laboratório (35).

Portanto, quando se planeja uma pesquisa utilizando suínos, é importante adquirir

animais de criadores capacitados e com cuidados específicos em Medicina Veterinária. Quanto ao manejo no alojamento, é indicado administrar vermífugos via oral a cada 4 a 6 semanas e tratamento preventivo para ectoparasitoses. Os novos animais recebidos no criadouro devem ser monitorados por 72 horas para se ajustarem ao novo ambiente, enquanto se executam o exame clínico e a análise de parasitoses. A adaptação dietética deve ser gradual durante vários dias e o teor de fibras aumentado caso ocorra diarreia induzida por estresse. Idealmente, os animais devem ser adquiridos de um mesmo fornecedor qualificado para minimizar problemas infecciosos. O tipo de alojamento deve ser apropriado, adequadamente higienizado e desprovido de materiais que o animal possa engolir, especialmente nos períodos em jejum. Os suínos preferem manter contato com outros membros de sua espécie. Eles podem ser mantidos em grupos, sabendo-se que brigas por liderança ocorrem. Este instinto social pode também ser suprido colocando-se os animais individualmente em pocilgas as quais permitam o contato visual e olfativo. O transporte preferencial até o centro de experimentação é individual, especialmente quando os animais provêm de criadores distintos. As injeções intramusculares podem ser aplicadas no pescoço ou na coxa e os acessos venosos incluem: auricular, cefálica, jugular interna e externa, pré-cava, safena lateral, abdominal cranial e femoral. A maioria deles é invisível, exceto a veia auricular, necessitando bom conhecimento anatômico, podendo ser puncionada com agulhas usuais, não necessitando calibre maior do que 20-gauge. Os suínos apresentam algumas características anatômicas singulares do intestino proximal. O estômago apresenta um espessamento muscular, ou tórus, próximo ao piloro e os ductos biliar e pancreático desembocam no duodeno proximal em pontos distintos.

A divisão anatômica entre duodeno, jejuno e íleo é imprecisa e o mesentério é fino e friável (45).

1.4.2 Avaliação do refluxo gastroesofágico em suínos: O primeiro estudo em animais para indução do refluxo gastroesofágico foi realizado em suínos. O refluxo foi observado após realização de gastrostomia, acreditando-se que o mesmo ocorreria pela alteração do ângulo de His. O controle do refluxo foi conseguido após gastropexia cirúrgica (32). A análise anatômica da junção esofagogastrica em suínos revelou uma disposição das fibras oblíquas similar a dos humanos. Após a miotomia cirúrgica desta camada muscular em nove animais observou-se atenuação da pressão do EEI, refluxo gastroesofágico registrado pela pHmetria prolongada e a evolução para esofagite de refluxo, disponibilizando um modelo animal para o estudo do refluxo gastroesofágico (84). Adicionalmente, recente Tese de Doutorado identificou diferenças neuro-funcionais entre os dois componentes musculares da parte intrínseca do esfíncter esofágico inferior, denominados “clasp” e “sling” bandas (21). Em estudo já citado, observou-se a presença de refluxo gastroesofágico ácido espontâneo em suínos *Large White*, utilizando-se pHmetria prolongada com sistema de telemetria, comparando-se os índices de exposição ácida esofágica antes e após procedimento endoscópico para reforço da barreira anti-refluxo (41). No entanto, em experimento realizado na UEA-HCPA com pHmetria prolongada convencional não foi possível reproduzir o refluxo ácido espontâneo nos níveis indicados por Kadiramanathan, em suínos *Large-White* (25). Estudo de pHmetria convencional prolongada, precedido pela avaliação manométrica do EEI, foi realizado em 33 suínos, utilizando-se catéter de pHmetria contendo dois sensores, o proximal situado aos três cm acima do EEI e o distal na luz gástrica. O percentual médio do tempo com $\text{pH} < 4,0$ foi de 3,5%. Os

animais foram, então, submetidos à cardiomiectomia cirúrgica, repetindo-se a pHmetria no pós-operatório. Observou-se significativo acréscimo na exposição ácida esofágica, passando para 14,5% do tempo com $\text{pH} < 4,0$ ($P < 0,001$). Concluiu-se que o método é fácil, seguro e que os dados de pHmetria, observados, poderiam ser utilizados como referência para posteriores estudos em suínos (28).

1.4.3 Aferição da pressão e do volume de vazão gástrica em suínos: Estudo em peças anatômicas desses animais, compostas pelo esôfago e estômago, utilizou a aferição da pressão de vazão gástrica como parâmetro para monitorar o efeito de diversas técnicas de funduplicatura cirúrgica realizadas *ex vivo*. Um catéter de manometria foi posicionado na luz do estômago para monitorar a pressão intragástrica durante o preenchimento do órgão com água tingida. No momento em que se observou equalização das pressões gástrica e esofágica, simultaneamente ao refluxo do líquido tingido para o esôfago, visualizado à endoscopia, ou quando a pressão gástrica atingiu um valor considerado máximo, determinou-se a pressão de vazão gástrica. Esse procedimento foi realizado em 30 peças antes e após as funduplicaturas (97). No estudo experimental realizado para avaliar o efeito da liberação de energia por radiofrequência na cárdia, a pressão de vazão gástrica foi aferida por um catéter de manometria posicionado na luz gástrica através de uma gastrostomia cirúrgica. Com o duodeno clampeado e a luz esofágica monitorizada endoscopicamente, infundiu-se, no estômago, solução fisiológica pelo canal central do catéter de manometria (100ml/min) e determinou-se a pressão de vazão gástrica no momento em que refluxo dessa solução para o esôfago foi identificado à esofagoscopia (94). Posteriormente, em estudo já citado, avaliou-se a pressão e o volume de vazão gástrica após implante endoscópico de Enteryx® para reforço da berreira anti-refluxo, utilizando-se duas técnicas. Na primeira realizou-se

insuflação gástrica de ar ambiente em incrementos de 1 mmHg pelo canal de infusão do catéter de manometria, controlando-se a vazão pilórica pelo aspecto da curva de pressão. No momento em que se observou *common cavity* entre o estômago e o esôfago, determinou-se imediatamente o volume e a pressão de vazão gástrica. Na segunda técnica utilizou-se a infusão gradual de água para a luz gástrica através de uma sonda de Foley introduzida cirurgicamente no antro, com o piloro previamente ocluído. As pressões intragástrica, do EEI e intraesofágica foram monitoradas através de um catéter de manometria posicionado nesses segmentos e a infusão de água realizada gradualmente, pelo canal central de catéter de manometria, em incrementos de 100ml. No momento em que ocorreu abertura do EEI acompanhada por refluxo gastroesofágico, observou-se equalização das pressões intragástrica e intraesofágica e *common cavity*, determinando-se a pressão e o volume de vazão gástrica (59). Em recente estudo experimental realizado em nosso laboratório, monitorou-se continuamente, em tempo real, a pressão intragástrica e o volume de solução ácida durante o preenchimento da luz do estômago. Para viabilizar a mensuração dos parâmetros de vazão gástrica, realizou-se laparotomia com oclusão transitória do duodeno e confecção de gastrostomia utilizando-se sonda Foley. Durante restabelecimento da pressão intra-abdominal pela aproximação dos bordos da ferida operatória, simultaneamente ao monitoramento contínuo do pH esofágico, realizou-se infusão gravitacional de ácido clorídrico para a luz gástrica, visualizando-se as curvas de pressão e volume. A PVG e o VVG foram determinados no momento em que se observou queda rápida e significativa do pH esofágico, indicando abertura do EEI acompanhada de refluxo gastroesofágico (25).

2. JUSTIFICATIVA

Considerando-se que a doença do refluxo gastroesofágico apresenta:

1. Alta prevalência com impacto negativo na qualidade de vida relacionada à saúde;
2. Necessidade de tratamento clínico-farmacológico prolongado com dificuldade de aderência e custos consideráveis;
3. Tratamento cirúrgico com significativa morbimortalidade, além de recidiva e custos relevantes;
4. Terapêutica endoscópica controversa pela ocorrência de complicações graves associadas ao implante “profundo” na parede da junção esofagogástrica;

Justifica-se a pesquisa em modelo animal para aprimorar a técnica endoscópica, descrever os achados histológicos e aferir o efeito na barreira anti-refluxo de implante de polímero na parede da junção esofagogástrica, a longo prazo.

O polimetilmetacrilato parece ser material adequado para implante endoscópico.

3. HIPÓTESES

O implante endoscópico de PMMA em plano superficial na junção esofagogástrica:

1. É tecnicamente viável, restringindo o implante à mucosa e/ou à submucosa (“superficial”), diminuindo o risco de perfurações do esôfago;
2. É inerte e duradouro;
3. Reforça a barreira anti-refluxo, elevando significativamente a pressão e o volume de vazão gástrica após seis meses.

4. OBJETIVOS

- 1 Desenvolver técnica de implante “superficial” (mucosa e/ou submucosa) de polimetilmetacrilato na parede da junção esofagogástrica evitando o depósito subseroso e/ou perfuração esofágica;
- 2 Identificar e determinar a localização das microesferas do PMMA nas diferentes camadas da parede da junção esofagogástrica;
- 3 Identificar achados histológicos indicativos de não-compatibilidade (granuloma do tipo corpo estranho) ao implante após seis meses;
- 4 Aferir o impacto na barreira anti-refluxo através do aumento da pressão de vazão gástrica (PVG) e do volume de vazão gástrica (VVG) seis meses após o implante endoscópico de PMMA.

5. MATERIAIS E MÉTODOS

5.1 DELINEAMENTO

Estudo experimental em suínos com acompanhamento de seis meses

5.2 LOCAL DO EXPERIMENTO

Laboratório Experimental de Motilidade Digestiva na Unidade de Experimentação Animal no Centro de Pesquisas do Hospital de Clínicas de Porto Alegre.

5.3 MATERIAIS

5.3.1 Caracterização do animal: mini-porcos da raça Macau – Piau (Figura 1) foram adquiridos e mantidos em criatório especializado (Refúgio Animal Ltda, Belém Novo, Porto Alegre). Treze animais foram utilizados sendo quatro no estudo piloto e nove no experimento. Os animais tinham as seguintes características: 1. sexo: feminino; 2. idade: entre 8 e 10 meses; 3. peso: 30 a 52 kg.

5.3.2 Desenvolvimento do catéter para implante do PMMA:

5.3.2.1 Materiais: Tubos de *Teflon*®, capas plásticas e agulhas de punção venosa com calibre 16 ou 18 (BD Insyte®, Juiz de Fora, Brasil);

5.3.2.2 Teste dos catéteres: pistola dosadora e seringas com 03 ml de PMMA 30% (BioMedical, Porto Alegre, RS), peças de esôfago e estômago de suínos Large White (Frigorífico Frigorizzi, Mato Castelhanos, Brasil), Vídeo-gastrosκόpio (Endoview® EGV, Recife, Brasil) e Fibro-sigmoidoscópio (Olympus OSF, NY, USA).

5.3.3 Anestesia, compostos químicos e cirurgia: utilizou-se equipamento de anestesia e instrumental cirúrgico convencional disponíveis na UEA-HCPA. Os fármacos e compostos químicos estão listados na Tabela 1.

Tabela 1. Fármacos e compostos químicos utilizados no estudo

| Nome comercial | Composição | Concentração | Apresen- tação | Fabricante | Distribuidor |
|----------------|--------------------------------|--------------|-------------------|--|---------------------------------|
| Zoletil 50 | Tiletamina | 125 mg/ml | 5ml | Virbac, São Paulo, SP | Basso Pancote, |
| | Zolazepan | 125 mg/ml | | | Nova Alvorada |
| Virbaxil | Cloridrato de Xilazina | 20 mg/ml | 10ml | Virbac, São Paulo, SP | Basso Pancote, Nova Alvorada |
| Bupivacaína | Cloridrato de Bupivacaína | 7,5 mg/ml | 10ml | AstraZeneca, Cotia, SP | AstraZeneca, Cotia |
| Uni hioscim | Butilbrometo de Hioscina | 20 mg/ml | 1ml | União Química, Embu Guaçu, SP | UEA-HCPA* |
| Hynalgin | Dipirona | 500 mg/ml | 2ml | Hipofarma, Ribeirão das Neves, MG | UEA-HCPA* |
| Lidol | Lidocaína | 200 mg/ml | Gel 30 g | Hipolabor, Sabará, MG | UEA-HCPA* |
| Tramal | Cloridrato de Tramadol | 50 mg/ml | 2ml | Grunenthal, Stoberg, Alemanha | UEA-HCPA* |
| Agropen | Penicilina | 200000UI/ml | 20ml | Virbac, São Paulo, SP | Basso Pancote, |
| | Estreptomicina | 200 mg/ml | | | Nova Alvorada |
| Riodeine | Solução PVPI | 1g PVPI/ml | 1 litro | Rioquímica, Rio Preto, MG | UEA-HCPA* |
| | Solução pH 1,0 ou pH 7,0 | | 200 ml | Synetics Medical, Stockholm, Suécia | UEA-HCPA* |
| Medtronic | Ácido Clorídrico | 0,1N | 1 litro | Labsynth, Diadema, SP | Basso Pancote, Nova Alvorada |

* Fármacos e compostos químicos disponíveis na UEA-HCPA



Figura 1. **Mini-porcos da raça Macau–Piau aos 9 meses de idade**

5.3.4 Manometria esofágica: utilizou-se equipamento com perfusão de água Dynamed modelo Dynapack MPX 816 (São Paulo, Brasil) acoplado a microcomputador (Pentium III) contendo Software Dynasoft V Millenium, disponível no LABEx:

5.3.4.1 Catéter para manometria Dynamed®: com 150cm de comprimento e 4,5mm de diâmetro externo, contendo oito canais, sendo quatro dispostos radialmente a 5cm da extremidade distal (para estudo do EEI) e quatro proximais, distantes 5cm entre si (para avaliação do corpo esofágico);

5.3.4.2 Equipamento para manometria: bomba de perfusão de água com baixa complacência, pressurizado por nitrogênio comprimido em cilindro, contendo oito micro-transdutores de pressão externos (Figura 2A);

5.3.4.3 Fisiógrafo Dynamed®: para digitalização dos sinais das ondas pressóricas provenientes dos micro-transdutores e envio ao microcomputador.

5.3.5 pHmetria esofágica: foi realizada com equipamento composto de gravador Digitrapper MKIII (Synetics Medical, Stockholm, Suécia) e sonda para pHmetria Synetics (Figura 2B) com um sensor de antimônio na extremidade (eletrodo de referência externo), disponíveis no LABEx.

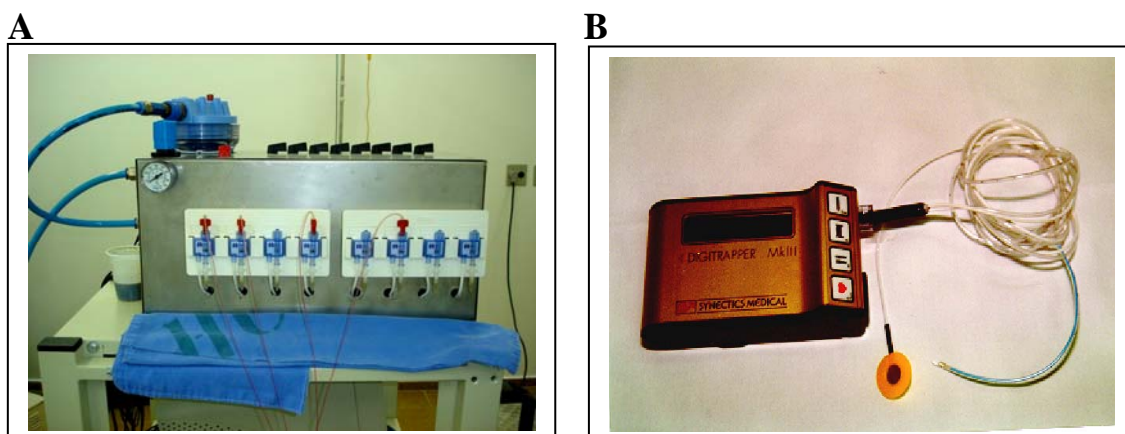


Figura 2. Equipamentos de manometria e pHmetria do esôfago

A, Bomba de perfusão de água e micro-transdutores da manometria. B, Gravador e sonda para pHmetria

5.3.6 Aferição da pressão e do volume de vazão gástrica: Equipamento (Figura 3) desenvolvido pelo Serviço de Engenharia Biomédica do HCPA composto por monitor de pressão intragástrica e de volume infundido, com software para visualização em tempo real e armazenamento das curvas de pressão e volume (Figura 3B e 3D). Para aquisição e transmissão dos dados, utiliza um microcontrolador RISC (82).

5.3.6.1 Monitor de pressão intragástrica (Figura 3B): capaz de monitorar continua e simultaneamente a pressão intragástrica (-10 a 30 mmHg, resolução de 0,1 mmHg) e a infusão de volume (em mililitros);

5.3.6.2 Monitor digital e software V1.27: para visualização gráfica das curvas de PVG e VVG em tempo real e banco de dados (Figura 3D);

5.3.6.3 Sonda para gastrostomia e equipamento para infusão ácida: sonda Foley n° 20 para a gastrostomia (Figura 3C) e frasco (2 l) com equipo adaptado para a infusão ácida (Figura 3A).




Figura 3. **Equipamento para mensuração dos parâmetros de vazão gástrica**
A, Recipiente com ácido clorídrico. B, Monitor de PVG e VVG. C, Sonda Foley. D, Monitor digital com Software em tempo real

5.3.7 Equipamento de vídeo-endoscopia

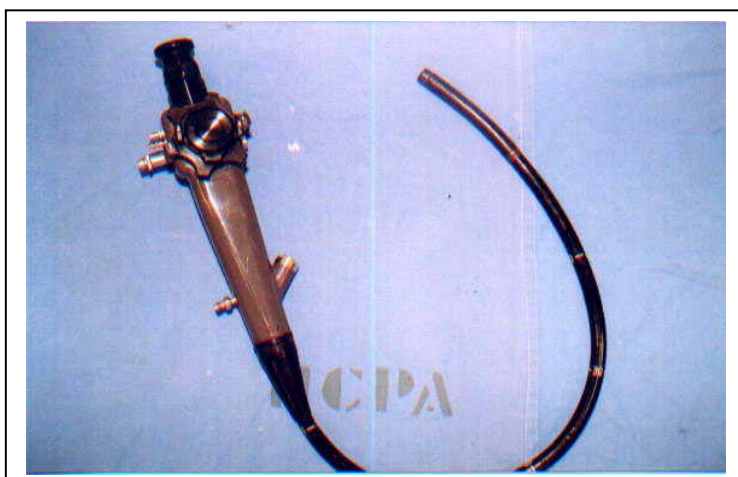5.3.7.1 Fibro-sigmoidoscópio (Olympus OSF, Olympus América): com diâmetro externo de 12,9mm, diâmetro do canal de instrumentação de 3,2mm; e tubo de inserção com 60cm de extensão (Figura 4A);

5.3.7.2 Microcâmera: marca Endoview® (Recife, Brasil);

5.3.7.3 Sistema de vídeo: Monitor Sony® colorido/20 polegadas (Manaus, Brasil) e Videocassete Panasonic® NV HD635 (Manaus, Brasil).

5.3.8 Dispositivos utilizados no implante do PMMA: utilizou-se pistola dosadora (BioMedical, Porto Alegre, RS), calibrada para injetar 0,1463 ml/gatilho (Figura 4B) e o catéter agulhado desenvolvido para o experimento.

A



B



Figura 4. Equipamentos para implante do polimetilmetacrilato

A, Fibro-sigmoidoscópio. B, Pistola injetora

5.3.9 Polimetilmetacrilato 30%: fornecido em seringas plásticas de 3 ml, adaptáveis à pistola dosadora. O polímero apresenta tonalidade esbranquiçada e alta viscosidade. Composto de microesferas de PMMA medindo, segundo o fornecedor (BioMedical Ind. Com. de Produtos Biomédicos Ltda, Porto Alegre, RS), entre 34,16 e 103,35 μm de diâmetro (média de 59,93 μm), dispersas em hidrogel na proporção de 30/70, respectivamente.

5.3.10 Sacrifício: utilizou-se T61® (frasco com 40ml), composto de Embutramida (narcótico), Iodeto de Mebezônio (curarizante) e Cloridrato de Tetracaína (anestésico local), fabricado pelo Intervet (São Paulo, SP) e distribuído pela Basso Pancote (Nova Alvorada, RS).

5.4 MÉTODOS

5.4.1 Desenvolvimento do catéter para implante do PMMA: Em parceria com o Serviço de Engenharia Biomédica do HCPA, partiu-se da experiência adquirida no estudo de Freitag e Colaboradores. Essa pesquisadora realizou o implante do PMMA na parede esofágica ao nível da junção esofagogástrica de modelo suíno utilizando um catéter de nylon com 3,18mm de diâmetro externo, comprimento de 70cm e uma “calibrosa” agulha calibre 14. Para o presente estudo, adaptou-se um catéter de *Teflon*® e agulha BD Insyte® com diâmetros menores, de configuração menos “invasiva” e com praticidade superior (passagem pelo canal de instrumentação do endoscópio), mas ainda capaz de injetar o produto altamente viscoso. Dois equipamentos de endoscopia foram utilizados para o seu desenvolvimento: 1. Vídeo-gastrosκόpio com canal de instrumentação de 2,8mm de diâmetro e tubo de inserção de 100cm de comprimento com 9,8 mm de diâmetro; e 2. Fibro-sigmoidoscópio com canal de instrumentação de 3,2 mm de

diâmetro e tubo de inserção de 60cm de comprimento com 12,9 mm de diâmetro. Os catéteres de *Teflon*®, protegidos por capa plástica retrátil e contendo agulha calibre 16 ou 18, foram adaptados considerando-se a extensão dos canais de instrumentação dos aparelhos de endoscopia. Testaram-se os modelos nos endoscópios referidos, injetando-se PMMA em peças de esôfago retiradas de suínos Large White. Foram avaliados o ângulo de inserção da agulha na parede esofágica necessários para causar abaulamento ou protrusão da mucosa no local do implante, a ocorrência de perfuração esofágica e o desempenho do conjunto pistola-catéter à injeção do polímero com alta viscosidade.

5.4.2 Estudo piloto: primeiramente, dois animais foram sacrificados para estudo e documentação anatômica e histológica da junção esofagogástrica (grupo controle para o estudo histológico), sem qualquer intervenção. Outros dois animais foram submetidos a todas as etapas do experimento, ou seja, anestesia, manometria do EEI, gastrostomia cirúrgica, verificação da PVG e do VVG concomitante à pHmetria esofágica e implante endoscópico “superficial” do PMMA na junção esofagogástrica. Planejou-se monitoramento de apenas 28 dias no alojamento e, ao fim desse período, houve a repetição das etapas do experimento, com exceção do implante, e, logo após, o sacrifício dos animais para estudos macroscópico e histológico da junção esofagogástrica.

5.4.3 Experimento: nove suínos foram submetidos, seqüencialmente, aos procedimentos listados a seguir: anestesia, manometria do EEI, gastrostomia cirúrgica, verificação da PVG e do VVG concomitante à pHmetria esofágica e implante endoscópico do PMMA. Após recuperação anestésica, no dia posterior ao procedimento, efetuou-se o transporte do animal da UEA-HCPA para alojamento apropriado. Após seis meses de monitoramento, foram trazidos à

UEA-HCPA e submetidos à segunda etapa do experimento, incluindo: anestesia, manometria do EEI, gastrostomia cirúrgica, verificação da PVG e do VVG concomitante à pHmetria e, a seguir, eutanásia. Por último, realizou-se a necropsia com inspeção cuidadosa da JEG, fixação das peças para posterior estudo histológico da junção esofagogástrica.

5.4.4 Procedimentos do experimento

5.4.4.1 Preparo do animal e anestesia: no dia do experimento, o animal foi pesado no alojamento e transportado para o LABEx, chegando cedo pela manhã. Programaram-se os procedimentos para a tarde, disponibilizando tempo para redução do estresse do animal associado ao transporte. A indução anestésica foi realizada com a combinação de Zoletil® 50 (analgésico) 4mg/kg e Virbaxil® 2% (sedativo e relaxante muscular) 0,5mg/kg, intramuscular. A seguir, procedeu-se ao banho com água morna e posicionamento do animal em decúbito dorsal sobre calha apropriada na mesa cirúrgica. Realizou-se a tricotomia abdominal e puncionou-se a veia auricular com abbocath 20-gauge, iniciando-se a infusão de solução fisiológica 0,9% a 15 gotas/min. A suplementação anestésica foi realizada com Zoletil® 50 2mg/Kg e Virbaxil® 2% 0,25mg/kg endovenosos a cada 30 minutos ou em intervalos menores caso o animal apresentasse agitação motora ou sinais de superficialização anestésica.

5.4.4.2 Manometria do EEI: após a calibração do equipamento, introduziu-se o catéter até o estômago, por via oral, distante 75 cm do bucal endoscópico posicionado entre as arcadas dentárias (Figura 5A). Registrou-se a pressão intra-gástrica basal e tracionou-se o catéter de meio em meio cm, com intervalos médios correspondentes a pelo menos cinco movimentos respiratórios. Registrou-se o traçado característico do esfíncter esofágico inferior. A análise da pressão basal

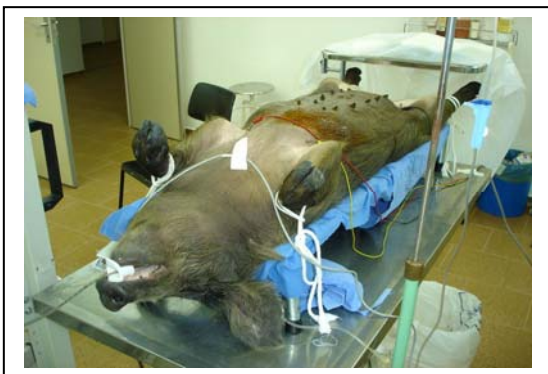e da localização do esfíncter foi realizada por dois autores. Considerou-se como pressão basal a média dos quatro traçados no segmento imediatamente inferior ao ponto de inversão pressórico, em nível médio-expiratório. Após o término da manometria, introduziu-se sonda do tipo nasogástrica pela cavidade oral para esvaziamento do conteúdo líquido do estômago. A mesma foi retirada a seguir, durante a realização da gastrostomia.

5.4.4.3 Gastrostomia: realizada pelo cirurgião da equipe (CRK) para viabilizar a mensuração da PVG e do VVG (Figura 5B). Procedeu-se à antissepsia da parede abdominal com solução iodada, colocação do campo cirúrgico e anestesia da pele e subcutâneo com cloridrato de bupivacaína 0,75% (50mg/animal). A seguir, realizou-se a laparotomia na linha média abdominal entre a cicatriz umbilical e o apêndice xifóide (extensão média de 10 cm), identificando-se o estômago e estruturas adjacentes. O duodeno proximal foi amarrado utilizando-se gaze úmida com o intuito de ocluir sua luz. Uma gastrostomia do tipo Stamm foi confeccionada na parede anterior da transição entre o antro e o corpo gástricos, realizando-se duas suturas para fixação da sonda Foley com a sua extremidade distal na luz gástrica. O balonete da sonda foi insuflado com 15 ml de solução fisiológica e tracionado contra a parede abdominal para aumentar a vedação da gastrostomia. Posteriormente, obliterou-se a ferida operatória da parede abdominal com pinças Backhaus durante as medidas de PVG e VVG, reestabelecendo-se a oclusão abdominal, temporariamente. Após a obtenção da PVG e do VVG, retirou-se a sonda Foley e o clampeamento duodenal, suturando-se a ferida operatória da laparotomia. O animal recebeu penicilina benzatina 30.000 UI/kg juntamente com dipirona 0,1 mg/Kg, via intramuscular, no pós-operatório imediato. A mesma dose de penicilina foi repetida após três

dias. Caso o animal apresentasse sinais sugestivos de dor nas primeiras 24 horas, aplicar-se-ia cloridrato de tramadol 1 mg/kg via intramuscular a cada 12 horas.

5.4.4.4 pHmetria esofágica: procedeu-se à calibração do catéter de pHmetria em soluções padrão pH=1,0 e pH=7,0. Introduziu-se o catéter por via oral (transbocal), posicionando-se o sensor 5 cm acima da borda proximal do esfíncter esofágico inferior, manometricamente determinado. Para facilitar a passagem do catéter de pHmetria pela orofaringe, utilizou-se um segmento de sonda nasogástrica calibre 12 com 15 cm de comprimento que funcionou como um “overtube”. A seguir, conectou-se o catéter ao gravador para registro do valor de pH. Caso o pH observado antes do início das aferições da PVG e do VVG fosse menor que 4,0, procedia-se à irrigação com água destilada na metade distal do esôfago através de sonda nasogástrica introduzida pela cavidade oral, até que o pH estabilizasse acima de 4.0 por pelo menos 3 minutos, anotando-se o volume de água infundido no esôfago.

A



B

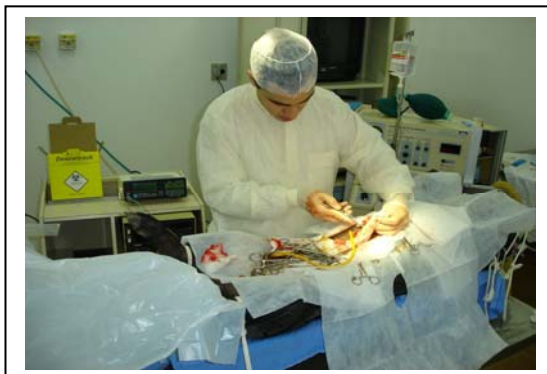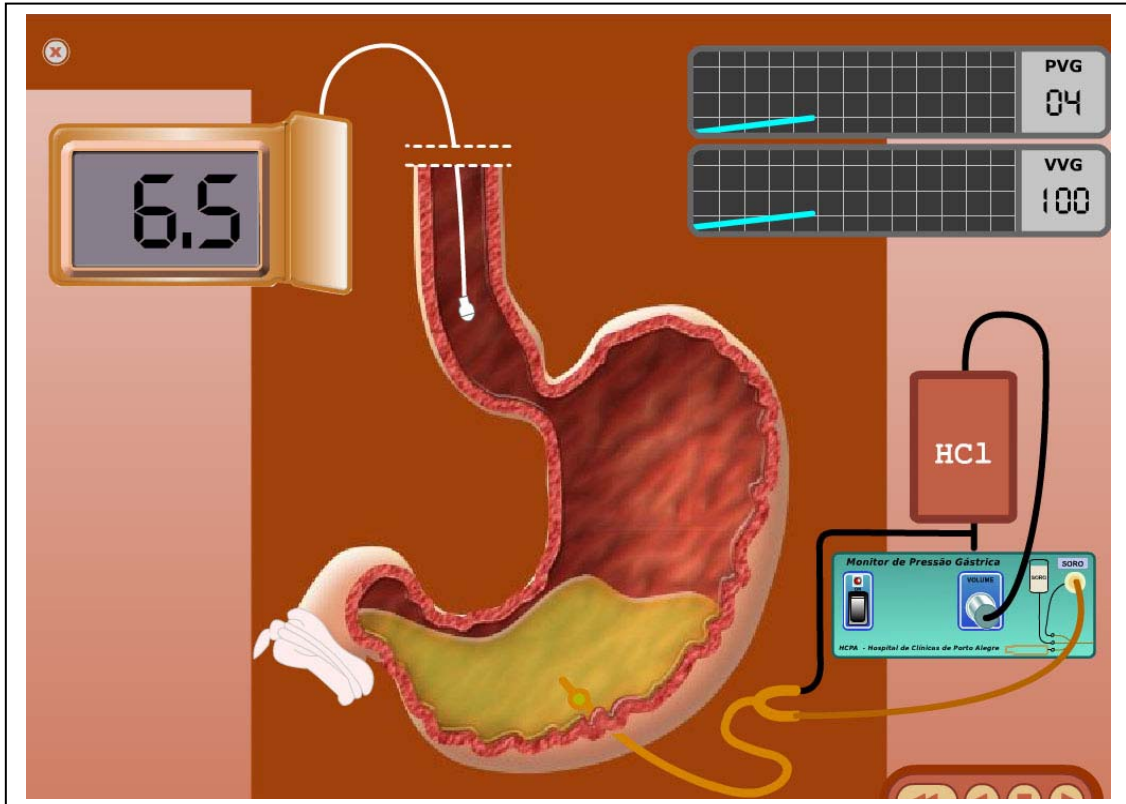


Figura 5. **Procedimentos do experimento**

A, Manometria do EEI; *B*, Gastrostomia cirúrgica

5.4.4.5 Aferição da pressão e do volume de vazão gástrica: Após o registro da identificação do animal no computador acoplado, certificou-se de que o animal encontrava-se em decúbito horizontal e em plano anestésico adequado. O catéter de mensuração da pressão foi conectado na via de menor calibre da sonda de Foley deixando-se fluir a solução de ácido clorídrico até o preenchimento do canal de medição de pressão. Após constatação do adequado funcionamento da monitorização da pressão pela observação da oscilação respiratória na pressão intra-gástrica e calibração do equipamento, iniciou-se a infusão contínua de ácido clorídrico 0,02N (prévia aferição da diluição demonstrou a solução com $\text{pH} = 1,0$) através da via de maior calibre, abrindo-se completamente o equipo para infusão gravitacional. Mensurou-se, continuamente e simultaneamente, em tempo real, a pressão intragástrica e o volume de ácido clorídrico infundido, através do software de visualização. O pH esofágico basal (acima de 4 em cada experimento) foi monitorado durante o preenchimento do estômago pela solução ácida. No momento de rápida queda do pH esofágico, atingindo valor inferior a 3,0 (nível arbitrariamente estabelecido como correspondente ao início da vazão gástrica para o esôfago), registrou-se a PVG e o VVG. Imediatamente após o término da aferição, elevou-se a cabeceira da mesa cirúrgica e abriu-se a sonda de Foley para drenagem por gravidade da solução ácida do estômago. A Figura 6 ilustra esquematicamente o sistema de aferição da PVG e do VVG.

A



B

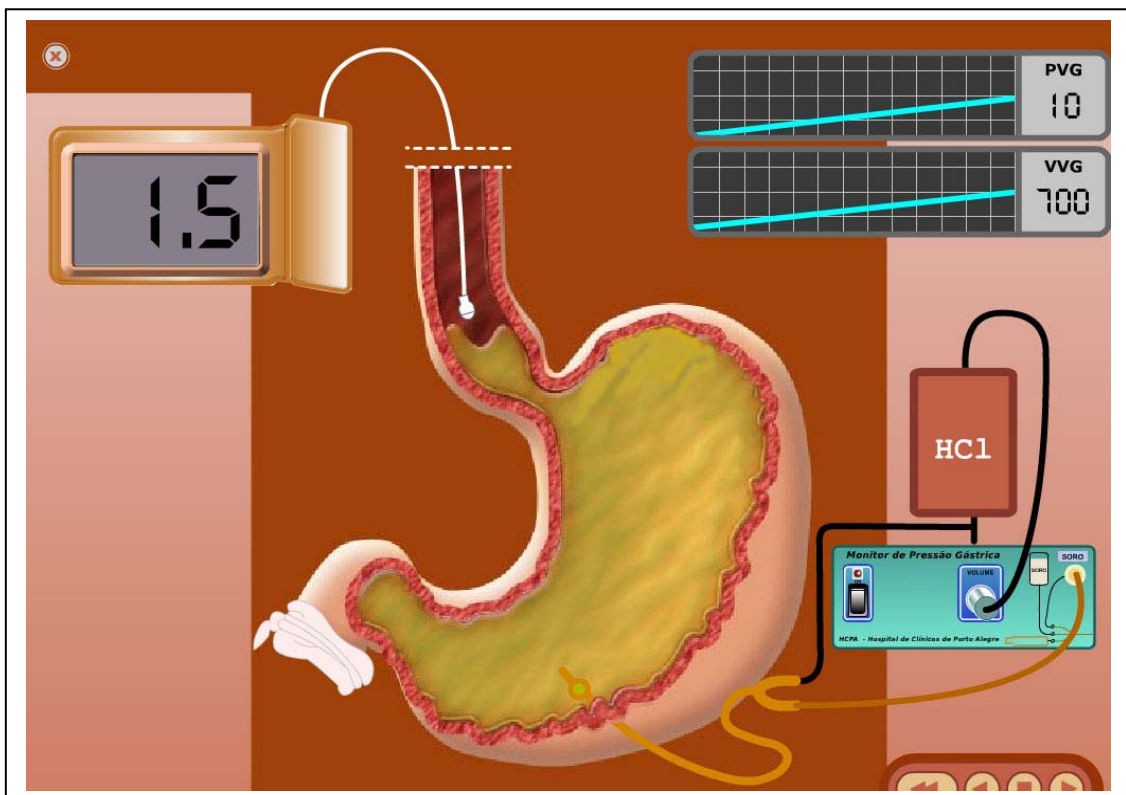


Figura 6. Esquema para aferição da PVG e do VVG

A, Infusão ácida pré-vazão. B, Momento da vazão gástrica para o esôfago

5.4.4.6 Endoscopia com implante de PMMA: após a retirada da sonda de Foley e o fechamento da ferida operatória, procedeu-se à endoscopia com implante de PMMA na parede da junção esofagogastrica (Figura 7C). O animal foi posicionado em decúbito lateral esquerdo. Administrou-se butilbrometo de hioscina (0,4mg/kg) endovenosa para diminuir o peristaltismo esofágico. A endoscopia foi realizada avaliando-se inicialmente a mucosa esofágica. Após análise da junção esofagogastrica e definição do segmento correspondente ao esfíncter esofágico inferior, introduziu-se pelo canal de instrumentação do endoscópio o catéter injetor, previamente preenchido pelo PMMA, acoplado à pistola dosadora. Uma vez escolhido o local da injeção num dos quadrantes, a agulha foi exposta fora da sua bainha e transfixou-se a mucosa, superficialmente, numa angulação entre 20 e 30 graus (Figura 7A). A seguir, injetou-se o polímero (média 0,7ml/quadrante) em um total de quatro quadrantes/animal após manobra de rotação de 30 a 45 graus do sistema, entre os diferentes locais de injeção (Figura 7B). Determinou-se que o implante foi “superficial” quando, durante os primeiros dois gatilhos da injeção, observou-se inequívoco abaulamento da mucosa esofágica junto ao ponto de punção. Do contrário, considerou-se o implante como “profundo” e a injeção foi interrompida após dois gatilhos. Documentou-se os procedimentos em fita de videocassete. Concluído-se o implante, introduziu-se o endoscópio até o estômago, desinsuflando-o e, durante o retorno para o esôfago, observando-se os locais de implante. Ao término da endoscopia cessou-se a administração de anestésicos. O suíno permaneceu em ambiente com controle térmico para recuperar-se do procedimento, na UEA-HCPA.

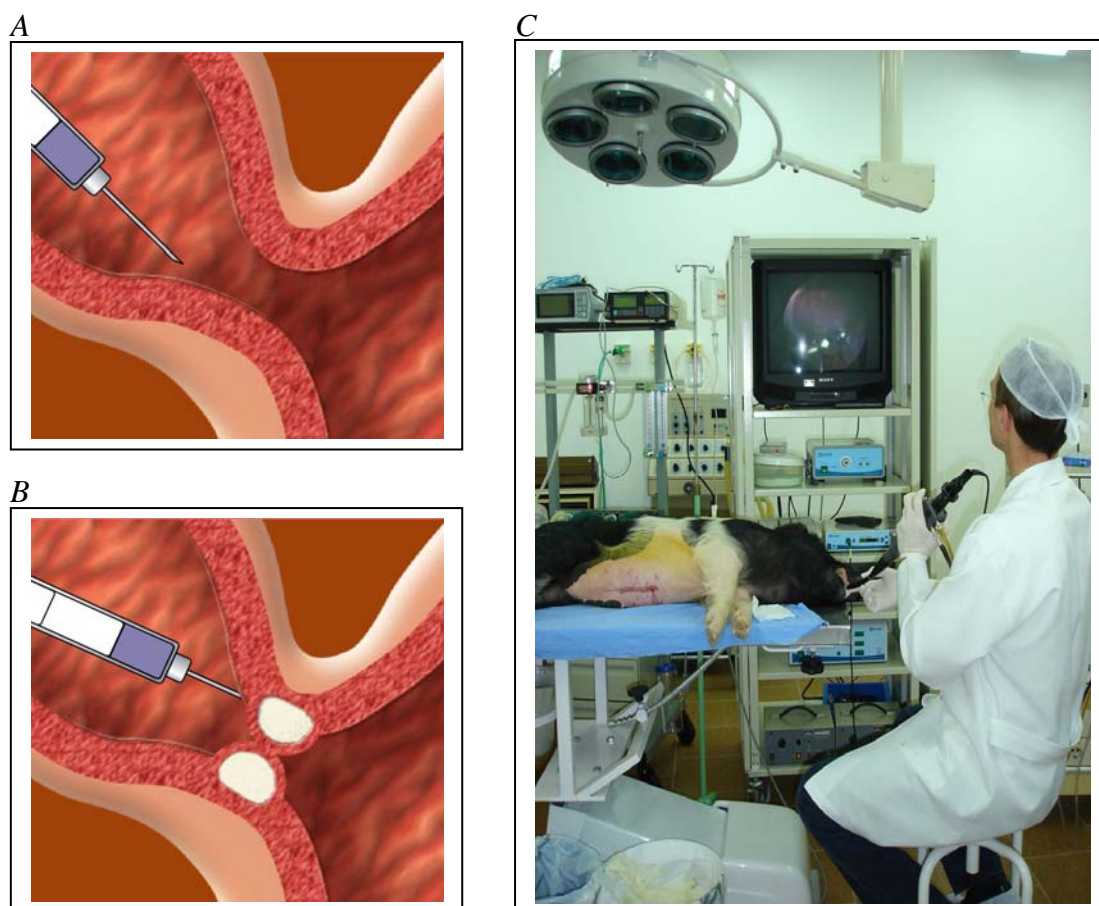


Figura 7. **Implante endoscópico do polimetilmetacrilato**

A, Posicionamento do catéter no esôfago distal (ao nível do EEI); B, Implante “superficial” do polímero; C, Implante sob visão endoscópica

5.4.5 Alojamento: No dia posterior ao implante os suínos foram transportados por serviço especializado até o alojamento, que foi adaptado para receber animais de experimentação. Neste alojamento os suínos foram tratados e monitorados periodicamente quanto a intercorrências, bem como o controle da ração, do peso e da antibioticoterapia. Um acadêmico da Medicina Veterinária, bolsista, foi encarregado de realizar duas visitas semanais para o controle dessas variáveis (Anexo).

5.4.6 Sacrifício: Ao término da segunda etapa do experimento, os animais foram sacrificados utilizando-se o medicamento T61®. A dose para eutanásia foi equivalente a 0,3 ml/Kg, endovenoso.

5.4.7 Estudo macroscópico: após a eutanásia, examinou-se, *in loco*, a parte inferior do mediastino posterior e o espaço subdiafragmático nas proximidades do hiato esofágico, à procura de sinais de implante extra-mural do PMMA, formação de aderências ou abscessos. Logo após, retirou-se em bloco o esôfago e o estômago. Observou-se, novamente, o aspecto externo da junção esofagogástrica procurando-se identificar sinais de implante subseroso, palpando-se, cuidadosamente, os terços distal do esôfago e proximal do estômago para identificar-se nódulos compatíveis com o implante. Procedeu-se à documentação fotográfica e à fixação de todas as peças em formalina 4%, transportando-as até o Serviço de Patologia do HCPA. As peças, devidamente identificadas, permaneceram em formalina pelo menos 14 dias.

5.4.8 Estudo microscópico

5.4.8.1 Preparo e estudo das lâminas: Após a fixação, isolou-se a junção esofagogástrica composta pelos 2 cm distais do esôfago (segmento “abdominal” do esôfago) e a cárdia. Esta peça foi seccionada transversalmente ao nível externo correspondente à junção esofagogástrica e cada uma das duas peças restantes submetida ao sistema de cortes escalonados, no eixo longitudinal, cada corte medindo de 2 a 3 milímetros de espessura, com inclusão total dos espécimes (Figura 8). Os cortes foram processados de acordo com a rotina do Serviço de Patologia-HCPA, com banhos de álcool e xilol, com posterior inclusão em parafina. Pelo menos 4 cortes com 4 micra de espessura foram obtidos de cada espécime, e corados com hematoxilina-eosina de modo

convencional. A análise da reação tecidual ao PMMA foi realizada por dois médicos patologistas independentes. O detalhamento do local do implante foi descrito por um dos patologistas, e pelo autor da tese.

5.4.8.2 Localização do implante na parede esofágica: Contou-se o número de lâminas de cada animal e separou-se aquelas que continham microesferas de PMMA à inspeção com microscópio (Olympus - aumento ótico de 50 a 400 vezes). Utilizou-se análise descritiva, registrando-se o local do implante de PMMA numa das quatro camadas da parede esofágica (mucosa, submucosa, muscular própria e serosa), além da eventual presença de microesferas em linfonodos e vasos (Figura 9). A localização do polímero em cada corte foi classificada pelo sítio contendo o maior volume de PMMA (ou quando restrito a somente uma camada).

5.4.8.3 Reação tecidual ao PMMA: descreveu-se o aspecto da reação inflamatória e as características do depósito de tecido fibroso. A não-compatibilidade ao implante foi considerada na presença de granuloma do tipo corpo estranho.

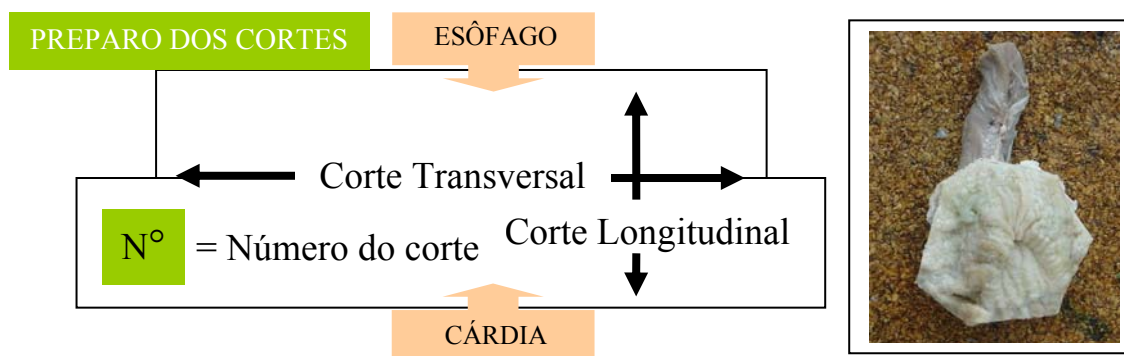


Figura 8. Modelo para os cortes histológicos realizados na junção esofagogástrica

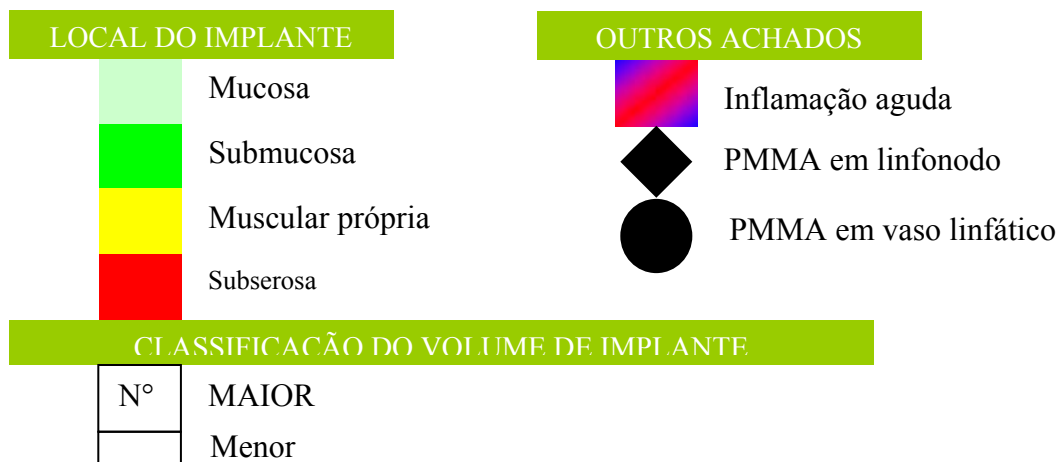
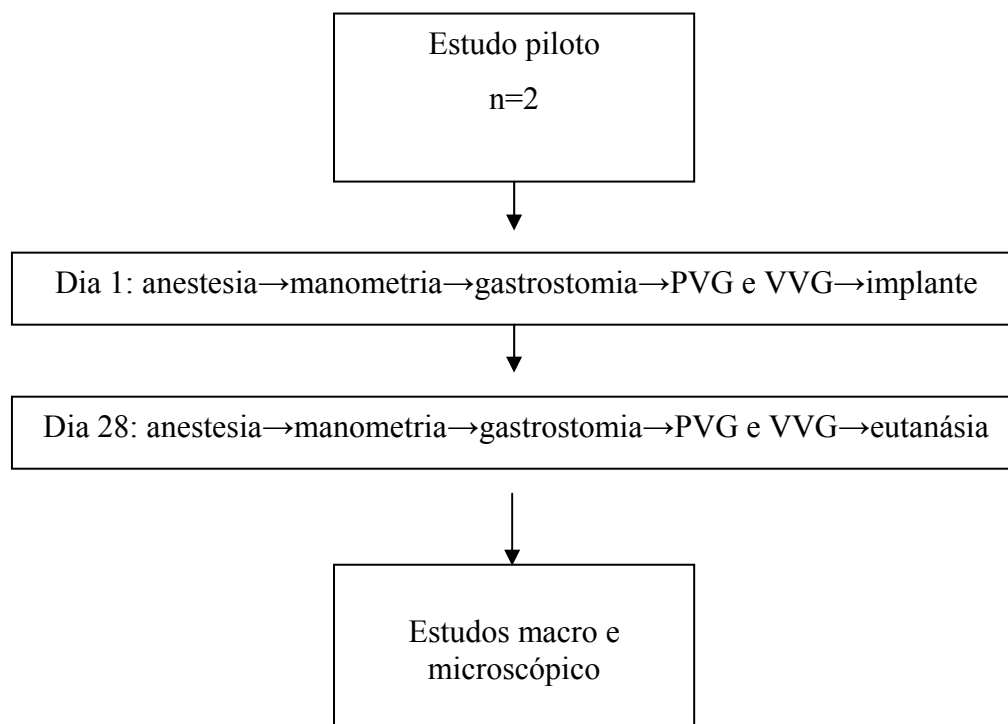


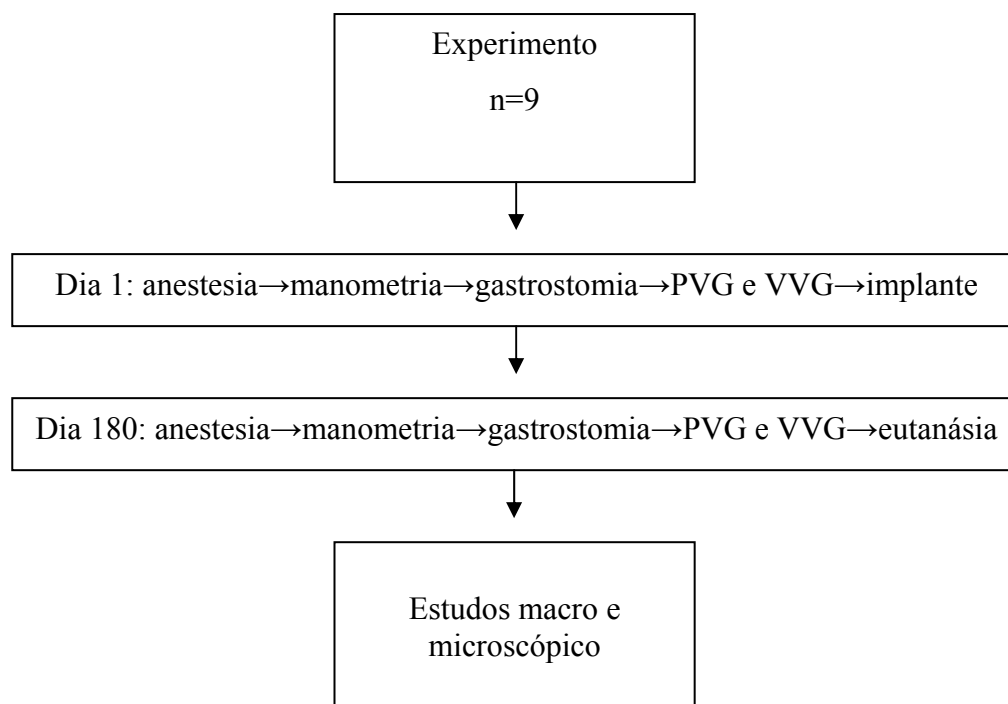
Figura 9. Localização intramural do implante de PMMA na junção esofagogástrica

5.5 FLUXOGRAMA

5.5.1 Fluxograma do estudo piloto



5.5.2 Fluxograma do Experimento



5.6 ANÁLISE ESTATÍSTICA

O tamanho amostral do experimento foi estipulado segundo pesquisa anterior realizada em suínos com a injeção endoscópica de PMMA (25). Em 14 animais estudados na pesquisa anterior, as médias de PVG nos períodos pré e pós-implante (intervalo de 28 dias), ajustados pela variação do peso dos animais, foram $8,08 \pm 2,23$ mmHg e $10,69 \pm 4,0$ mmHg, respectivamente, observando-se diferença estatisticamente significativa ($P=0,01$). As médias de VVG, nas mesmas circunstâncias, também foram significativamente diferentes ($P<0,001$), apresentando os valores $392,86 \pm 150,41$ ml e $996,71 \pm 360,32$ ml. Com base nesses resultados, calculou-se, para o presente trabalho, um tamanho amostral mínimo de oito suínos para detectar, com nível de significância

de 0,05 e poder de 80%, um incremento mínimo de 2,5 mmHg (DP estimado: 2) na PVG e de 500 ml (DP estimado: 274) no VVG pós-implante de PMMA. Optou-se pela inclusão de nove animais visando eventual perda.

A reprodutibilidade da verificação da pressão de vazão gástrica foi determinada em estudo piloto (25), comparando-se a PVG no “dia 1” e no “dia 7” através do Teste de Wilcoxon ($P=0,25$), em quatro suínos. Os dados de VVG, PVG e pressão do EEI do presente estudo foram transformados em logaritmo natural ($\text{base}=2,718281$) porque apresentavam assimetria à direita e valores de desvio padrão proporcionalmente muito elevados. Cada valor de VVG e PVG, já em logaritmo, foi ajustado em função da variação do peso do animal e da pressão do EEI, no respectivo momento. Não foi feito o ajuste pelo volume de polímero implantado. Os dados ajustados foram, então, submetidos a um teste t para amostras emparelhadas.

A correlação entre o volume de polímero e a diferença entre os valores (log-transformados e ajustados para peso e pressão do EEI) de PVG e VVG nos dois momentos foi medida pelo coeficiente de correlação de Pearson. Para a comparação entre as demais variáveis quantitativas (comprimento do esfíncter esofágico inferior e o peso dos animais), pré e pós-implante, utilizou-se teste t para amostras emparelhadas.

A combinação entre implante submucoso “maior” e subseroso “menor” foi comparada com a combinação entre implante na muscular própria “maior” e subseroso “menor” utilizando-se o teste exato de Fisher. Os demais dados histológicos foram descritivos.

6. CONSIDERAÇÕES ÉTICAS

Obteve-se aprovação da Comissão de Pesquisa e Ética em Saúde / Grupo de Pesquisa e Pós-Graduação / HCPA observando-se as recomendações nos cuidados com animais para experimentação (30;69). As linhas gerais para a utilização de animais em pesquisas científicas (71) são: o estudo deve ser realizado se houver relevância para o avanço do conhecimento científico, considerando-se a impossibilidade de utilização de métodos alternativos; o cálculo do tamanho da amostra e a espécie animal devem ser adequados para a obtenção de resultados válidos; deve ser oferecido alojamento, transporte, alimentação e cuidados adequados à espécie através de assistência qualificada; os procedimentos que possam causar dor ou angústia devem ser desenvolvidos com sedação, analgesia ou anestesia, observando-se também medidas para anti-sepsia e prevenção de infecções, assim como cuidados para minimizar o desconforto e o estresse dos animais em estudo; necessitando de imobilização física e/ou de privação alimentar ou hídrica, os pesquisadores devem procurar manter estas condições pelo menor período de tempo possível; quando necessário o sacrifício, deve ser realizado de forma rápida, indolor e irreversível, observando-se as técnicas aceitas (hipóxia por barbitúricos, anestésicos inalatórios, dióxido de carbono e monóxido de carbono).

7. RESULTADOS

7.1 DESENVOLVIMENTO DO CATÉTER PARA IMPLANTE DO PMMA

7.1.1 Primeiro catéter: utilizou-se tubo de *Teflon*® e capa plástica retrátil, cujo diâmetro externo do conjunto foi de 2,8 mm com extensão de 95 cm, adaptado à agulha calibre 16 (5mm de comprimento), projetado para ser utilizado com o fibro-sigmoidoscópio. Quando utilizado para injeção de PMMA em peça anatômica, a resistência contra o disparo da pistola injetora foi considerada baixa, sem a ocorrência de extravasamento de PMMA pelo equipamento de injeção. Porém, após teste com implante *ex vivo* de PMMA na parede esofágica, o índice de perfuração em seis tentativas foi de 33%.

7.1.2 Segundo catéter: semelhante ao anterior com exceção de maior comprimento (140 cm), não passou pelo canal de instrumentação do vídeo-gastrososcópio (2,8mm de diâmetro). Retirando-se a capa plástica protetora, foi possível introduzi-lo pelo endoscópio. Percebeu-se importante aumento da pressão necessária (resistência) à injeção no momento do preenchimento da luz do catéter com o polímero, antes de penetrar a agulha calibre 16 no tecido. Durante o implante intramural, ocorreu ruptura junto à conexão do catéter com a pistola injetora.

7.1.3 Terceiro catéter: semelhante ao primeiro com exceção da substituição da agulha por uma de calibre 18 (5mm de comprimento) foi testado em conjunto com o fibro-sigmoidoscópio, sendo possível injetar PMMA em quatro pontos na parede esofágica de peça anatômica, sem perfuração. No entanto, em 12 disparos observou-se extravasamento retrógrado do polímero no entorno do êmbolo da seringa em 1, necessitando-se a troca da seringa com PMMA. Decidiu-se utilizar esse modelo para o estudo piloto (Figura 10).

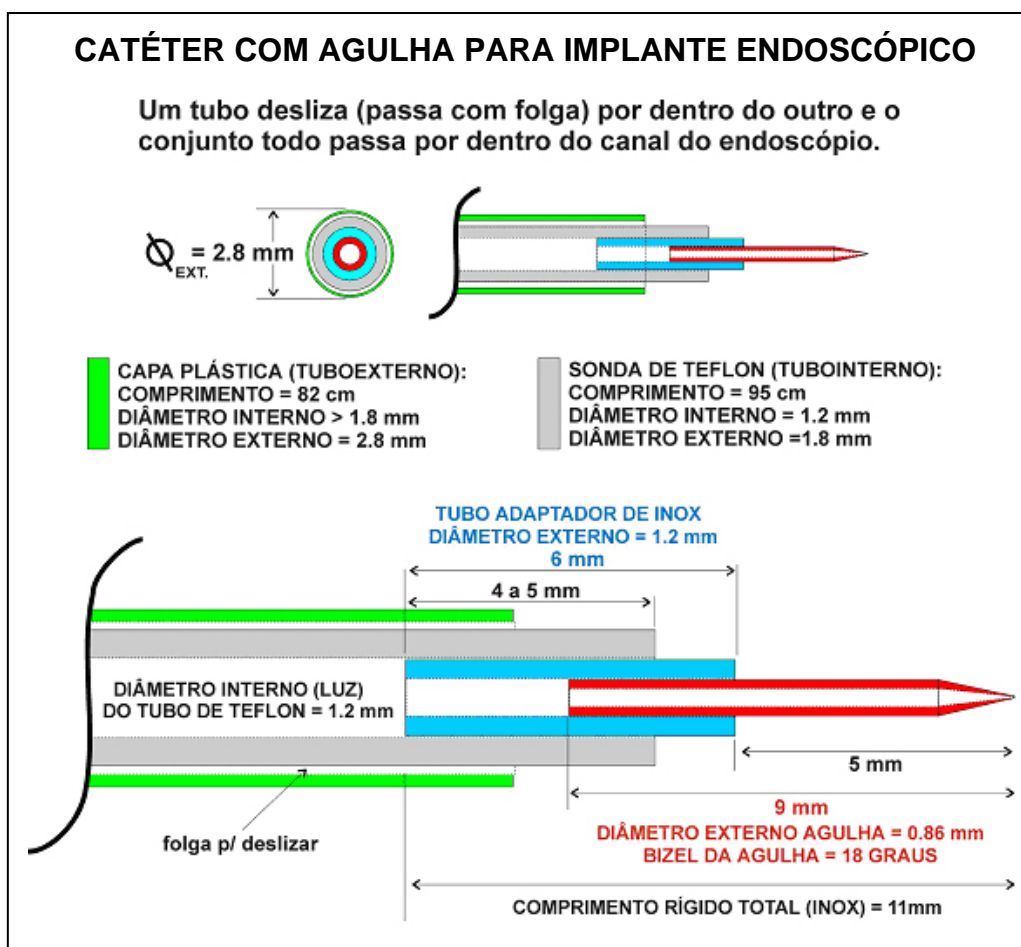


Figura 10. Esquema do catéter desenvolvido para o implante do PMMA

7.2 ESTUDO PILOTO

7.2.1 Grupo controle histológico: análise macroscópica das peças e estudo microscópico dos cortes realizados na junção esofagogástrica de dois suínos da raça Macau-Piau não manipulados descreveu as seguintes características:

7.2.1.1 Estudo macroscópico: esôfago medindo aproximadamente 35 cm de extensão (Figura 11A), apresentando parede com espessura média de 4 a 5 mm ao nível do terço distal do corpo esofágico. A junção escamo-colunar é visualizada na parte proximal do estômago, entre 2 e 3 cm abaixo da implantação do esôfago na cárdia (Figura 11B). O fundo gástrico apresenta pequeno recesso diverticuliforme e o piloro, espessamento conhecido como tórus (Figura 11A).

7.2.1.2 Estudo microscópico: do lúmen à superfície externa, descreveu-se:

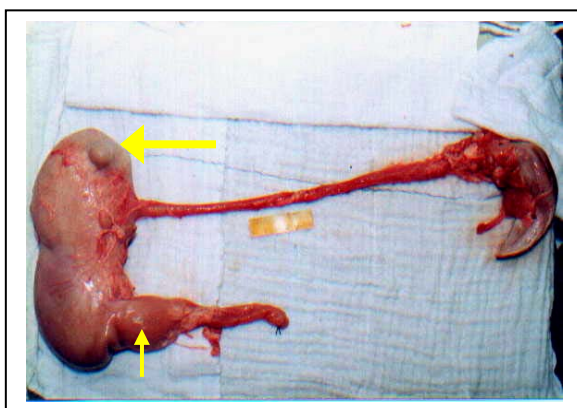
7.2.1.2.1 Mucosa: constituída pelo epitélio estratificado contendo inúmeros planos celulares e papilas evidentes em sua base (Figura 12A). A lâmina própria é preenchida por tecido conjuntivo envolvendo estruturas vasculares. A muscular da mucosa aparenta espessamento, ocupando aproximadamente a metade profunda da camada mucosa (Figura 12B).

7.2.1.2.2 Submucosa: aparentemente delgada constituída predominantemente de tecido conjuntivo envolvendo estruturas vasculares (Figura 12C).

7.2.1.2.3 Muscular própria (Figuras 12C e D): composta por uma camada muscular interna (musculatura lisa com feixes dispostos circularmente) e uma camada externa (musculatura lisa com feixes dispostos longitudinalmente), separadas por delgada camada de tecido conjuntivo contendo estruturas do plexo nervoso mio-entérico.

7.2.1.2.4 Serosa: caracterizada por delgada lâmina de tecido conjuntivo contendo estruturas vasculares (Figura 12D).

A



B

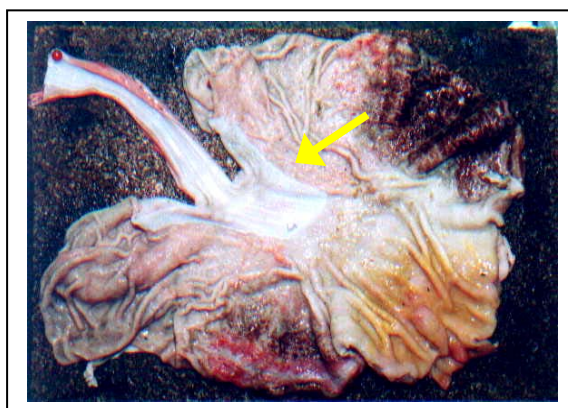


Figura 11. **Estudo anatômico do esôfago e do estômago em suínos Macau-Piau**

A, peça em bloco (régua com 10 cm). Indicado recesso diverticuliforme (seta maior) e tórus (seta menor). B, estômago aberto pela grande curvatura. Visualiza-se junção escamo-colunar no interior do estômago (seta)

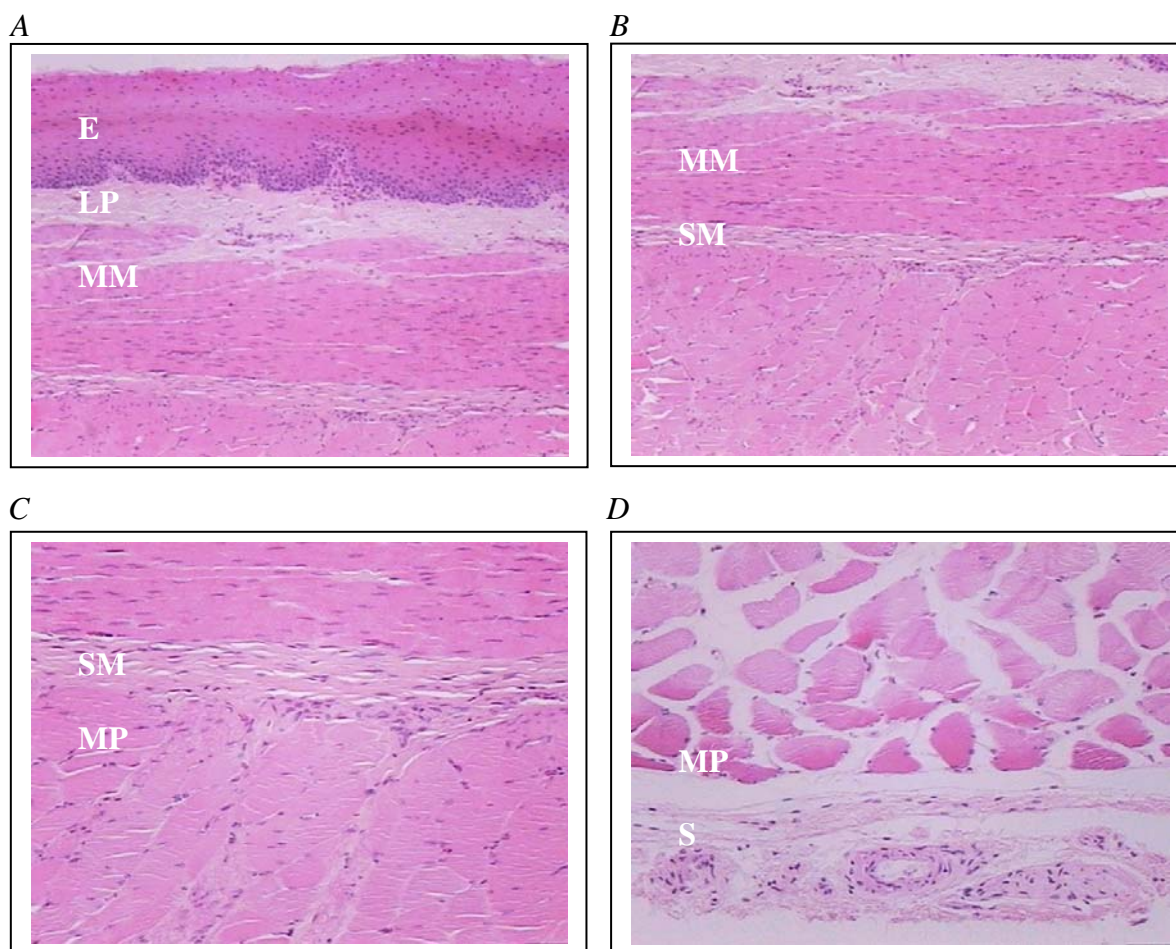


Figura 12. **Estudo microscópico da junção esofagástrica de suínos Macau-Piau**

A, Mucosa esofágica (E=epitélio, LP=lâmina própria, MM=muscular da mucosa). B, Relação entre muscular da mucosa (MM) e submucosa (SM). C, Submucosa (SM) e camada circular da muscular própria (MP). D, Camada longitudinal da muscular própria (MP) e serosa (S).

7.2.2 Experimentos do estudo piloto: Dois animais foram anestesiados e submetidos aos procedimentos programados:

7.2.2.1 Primeiro animal: os procedimentos do “dia zero” duraram quatro horas. Com o animal anestesiado (39kg de peso), realizou-se estudo manométrico do EEI, com dificuldade para localizá-lo (44,5 – 47,5 cm do bocal) devido à reduzida pressão esfíncteriana (5mmHg). A seguir, realizou-se laparotomia com cerclagem duodenal e gastrostomia, fixando-se a face anterior do estômago na superfície peritoneal da parede abdominal. Aferiu-se a PVG (3,4mmHg) e o

VVG (445 ml) constatando-se adequado funcionamento do sistema de medição. Por último, realizou-se implante endoscópico nos quatro quadrantes. No dia seguinte, o animal foi transportado para o alojamento, onde foi monitorado por 28 dias. A partir do 14º dia de acompanhamento, apresentou anorexia, episódios de vômitos e emagrecimento de 25% do peso inicial. No “dia 28” foi trazido a UEA-HCPA e reexaminado. Não foi possível definir com clareza os dados manométricos do EEI. Durante a laparotomia, identificou-se volvo gástrico do segmento proximal à fixação do antro na parede abdominal, com acentuada dilatação do estômago (Figura 13A), inviabilizando a mensuração da PVG e do VVG. Após o sacrifício, palpou-se facilmente na junção esofagogástrica três nodulações intramurais compatíveis com o implante.

7.2.2.2 Segundo animal: os procedimentos do “dia zero” duraram 6 horas. Pesando 37 kg, o animal foi anestesiado e submetido à manometria do EEI (pressão basal de 6,6 mmHg e localização entre 57,5 e 60,5cm do bocal). Suspeitou-se da presença de resíduos no estômago pela dificuldade de aspiração gástrica observada após a passagem da sonda orogástrica. Realizou-se a gastrostomia sem intercorrências. Porém, ao término da aferição da PVG (9,7 mmHg) e do VVG (1600ml), o suíno apresentou regurgitação volumosa e provável aspiração pulmonar, evoluindo com hipotensão arterial, midríase parálitica bilateral, e óbito. A análise macroscópica da traquéia evidenciou intensa hiperemia mucosa e à inspeção da cavidade abdominal, estômago dilatado contendo moderada quantidade de resíduos sólidos e parte do intestino delgado com sinais inequívocos de isquemia (Figura 13B).

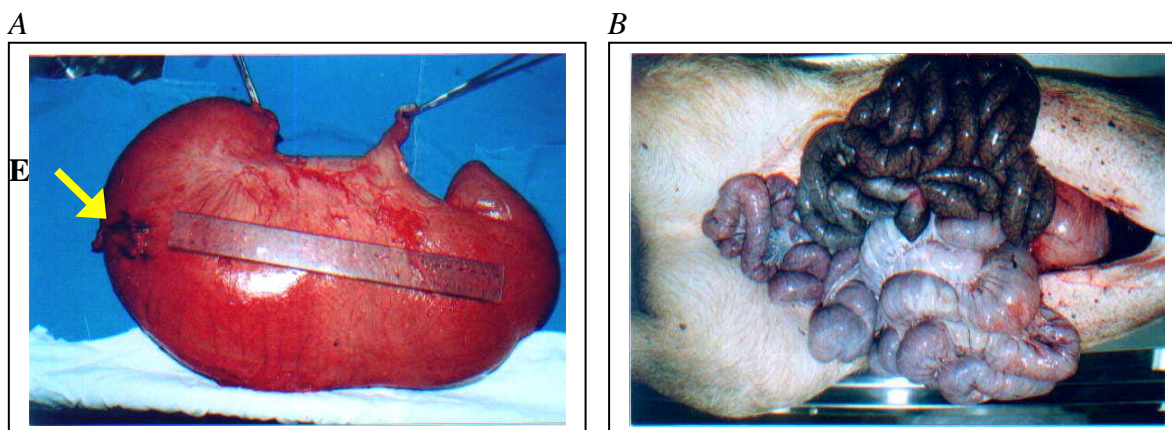


Figura 13. **Complicações durante o estudo piloto**

A, Estômago dilatado após redução do volvo gástrico (seta indicando o ponto de fixação da gastrostomia). B, Intestino delgado com aspecto isquêmico.

7.2.2.3 Avaliação do estudo piloto: Diante dos acontecimentos ocorridos no estudo piloto, decidiu-se por: 1. Concentrar o exame na avaliação da pressão basal do EEI (após registro da pressão gástrica) e sua localização (na pesquisa anterior procurou-se documentar também o estudo do corpo esofágico – Freitag 2003); 2. Evitar a fixação da face anterior do estômago com a parede abdominal na confecção da gastrostomia, considerando-se que esse tenha sido o motivo do volvo gástrico; 3. Otimizar o jejum do animal para evitar a presença de resíduos na luz gástrica (arroz e água nas penúltimas 12 horas e jejum completo nas últimas 12 horas), aguardando em ambiente livre de materiais que pudesse engolir; e 4. Revisar o equipamento de vídeo-endoscopia procurando melhorar as condições técnicas para o implante endoscópico.

7.3 EXPERIMENTO

7.3.1 Primeira etapa (pré-implante): dez animais foram transportados ao LABEx no Centro de Pesquisas/HCPA para a primeira etapa do experimento. Um deles foi

excluído durante a laparotomia por apresentar útero gravídico. Curiosamente, a manometria do EEI neste suíno revelou uma pressão esfínteriana basal nitidamente reduzida comparando-se à média observada nos demais animais. Esse suíno foi cuidadosamente recuperado e evoluiu satisfatoriamente até o êxito gestacional no criatório. Nos demais nove animais foi possível a execução de todos os procedimentos programados. No entanto, após a abertura da cavidade peritoneal e durante a manipulação das vísceras abdominais, quatro suínos apresentaram hipoventilação necessitando de reposição de oxigênio com máscara e ventilação assistida e interrupção do procedimento cirúrgico até a recuperação dos movimentos ventilatórios e da normalização da saturação de oxigênio à oximetria (5 minutos em média). Durante a endoscopia, foi possível realizar o implante no segmento planejado em todos os animais, com adequado funcionamento do sistema injetor. Realizou-se a injeção do polímero em 36 pontos, considerando-se os nove animais. Em 33 desses pontos (91,66%) observou-se imediato abaulamento da mucosa após o início da injeção e foram considerados como implantes superficiais. Nos demais três pontos (8,34%), em três diferentes animais (suínos nº 1, 4 e 5), não se visualizou abaulamento, indicando implante profundo. Estas três injeções sem abaulamento ocorreram entre os cinco primeiros suínos submetidos ao implante. O tempo aproximado para a execução dos procedimentos variou entre duas e três horas. A recuperação anestésica ocorreu sem intercorrências e o transporte para o alojamento foi efetuado no dia posterior ao experimento. Na Tabela 2 é possível verificar os dados absolutos coletados durante essa etapa do experimento.

7.3.2 Alojamento: os suínos foram observados por um período de seis meses e sobreviveram em boas condições gerais, mantendo seu hábito alimentar usual.

Não apresentaram sinais indiretos de disfagia ou sinais de complicações infecciosas. No entanto, houve um inesperado acréscimo na média de peso durante esse intervalo, passando de $37,55 \pm 6,72$ kg para $42,88 \pm 4,37$ kg ($P=0,01$).

7.3.3 Segunda etapa (pós-implante): nove animais foram trazidos para o Centro de Pesquisas/HCPA, como programado, após seis meses em observação. O tempo aproximado para a execução dos procedimentos variou entre 1,5 e 2 horas. Em cinco animais se observou hipoventilação durante a laparotomia, exigindo suplementação de oxigênio e interrupção momentânea do procedimento cirúrgico. Três destes cinco apresentaram a mesma intercorrência durante a primeira etapa. Deu-se continuidade aos procedimentos somente após absoluta normalização dos parâmetros ventilatórios, ocorrendo em até 5 minutos. À revisão da cavidade abdominal não se detectou formação de aderências nas proximidades da gastrostomia. A sonda Foley foi introduzida na luz gástrica pelo mesmo local correspondente à gastrostomia anterior, facilmente identificada pela palpação de tênue nodulação cicatricial na parede anterior do estômago. Tanto na primeira quanto na segunda etapa ocorreu adequado funcionamento da gastrostomia durante a infusão de ácido clorídrico, sem extravasamento para a cavidade peritoneal, como aconteceu no estudo piloto. Finalizando essa etapa, realizou-se o sacrifício do animal. Procedeu-se à inspeção *in loco* do mediastino e da junção esofagogástrica seguido da retirada e fixação das peças compostas pelo esôfago e estômago. Na Tabela 3 é possível verificar os dados absolutos coletados durante esta etapa do experimento.

7.3.4 Características do esfíncter esofágico inferior: no estudo manométrico pré-implante de PMMA, a média da pressão basal do EEI foi $7,16 \pm 3,49$ mmHg acima da pressão gástrica de referência. Após seis meses do implante, a média da

pressão foi $8,23 \pm 4,45$ mmHg. Embora tenha havido um aumento numérico na média da pressão, a diferença nesses valores após transformação logarítmica não foi significativa ($P=0,54$). A média do comprimento esfíncteriano antes do implante foi de $4,06 \pm 1,13$ cm e após seis meses do implante, $4,66 \pm 1,41$ cm ($P=0,27$). Os dados estão agrupados na Tabela 4.

Tabela 2. Resultados na etapa pré-implante do experimento

| Suíno | 1 | 2 | 3 | 4 | 5 | 6 | 7 | 8 | 9 | Média \pm DP |
|--------------------|-------|-------|-------|-------|-------|-------|-------|-------|-------|------------------|
| Data (2004) | 30/06 | 28/07 | 04/08 | 11/08 | 18/08 | 25/08 | 01/09 | 29/09 | 03/11 | - |
| Peso (kg) | 41 | 41 | 36 | 37 | 37 | 34 | 30 | 52 | 30 | $37,55 \pm 6,72$ |
| Idade (meses) | 8 | 9 | 9 | 9 | 9 | 9 | 10 | 9 | 9 | $9 \pm 0,5$ |
| BD EEI (cm) | 66,5 | 65 | 62 | 66,5 | 58,5 | 59,5 | 55 | 64 | 56 | $61,44 \pm 4,39$ |
| PIP (cm) | 64 | 63 | 59,5 | 63 | 57,5 | 56,5 | 52,5 | 61,5 | 54,5 | $59,11 \pm 4,09$ |
| BP EEI (cm) | 62,5 | 62 | 57 | 60,5 | 56 | 55,5 | 51 | 59 | 53 | $57,39 \pm 3,95$ |
| P EEI(mmHg) | 2,9 | 10,5 | 8,1 | 12,4 | 7,7 | 6,8 | 9,8 | 2,8 | 3,6 | $7,16 \pm 3,49$ |
| pH inicial | 7,8 | 7,4 | 6,6 | 5,8 | 5,3 | 5,0 | 4,8 | 6,1 | 4,2 | $5,88 \pm 1,20$ |
| pH final | 1,5 | 0,9 | 1,1 | 1,5 | 1,7 | 1,0 | 1,8 | 0,9 | 1,4 | $1,31 \pm 0,34$ |
| PVG (mmHg) | 2,2 | 3,6 | 7,7 | 12,5 | 18 | 10 | 7,6 | 3,3 | 5,3 | $7,81 \pm 5,06$ |
| VVG (ml) | 292 | 500 | 1232 | 1830 | 2235 | 1250 | 1100 | 540 | 502 | 1053 ± 663 |
| Implante S | 3 | 4 | 4 | 3 | 3 | 4 | 4 | 4 | 4 | $3,66 \pm 0,5$ |
| Implante P | 1 | | | 1 | 1 | | | | | $0,33 \pm 0,5$ |
| Volume (ml) | 1,9 | 2,6 | 2,6 | 2,3 | 2,9 | 2,9 | 2,8 | 3,4 | 3,2 | $2,73 \pm 0,45$ |

BD: borda distal do EEI; PIP: ponto de inversão pressórico; BP: borda proximal do EEI; P EEI: pressão basal do EEI; Implante S: implante superficial; Implante P: implante profundo; Volume (ml): volume do implante

Tabela 3. Resultados na etapa pós-implante

| Suíno | 1 | 2 | 3 | 4 | 5 | 6 | 7 | 8 | 9 | Média ±DP |
|---------------|-------|-------|-------|-------|-------|-------|-------|-------|-------|--------------|
| Data (2005) | 19/01 | 16/02 | 23/02 | 02/03 | 09/03 | 16/03 | 23/03 | 20/04 | 25/05 | - |
| Peso (kg) | 46 | 47 | 42 | 40 | 37 | 38 | 41 | 50 | 45 | 42,88 ± 4,37 |
| Idade (meses) | 14 | 15 | 15 | 15 | 15 | 15 | 16 | 15 | 15 | 15 ± |
| BD EEI (cm) | 77,5 | 70,5 | 67,5 | 66,5 | 63 | 63,5 | 67 | 68,5 | 72 | 68,44 ± 4,46 |
| PIP (cm) | 73,5 | 68 | 65,5 | 64 | 62 | 61,5 | 63 | 66,5 | 69 | 65,89 ± 3,85 |
| BP EEI (cm) | 71 | 67 | 61,5 | 62 | 60,5 | 58,5 | 61 | 65,5 | 67 | 63,78 ± 4,04 |
| P EEI(mmHg) | 18,2 | 6,0 | 8,8 | 5,9 | 12,0 | 5,5 | 8,2 | 3,5 | 5,8 | 8,23 ± 4,45 |
| pH inicial | 4,6 | 4,3 | 4,1 | 5,0 | 6,9 | 5,6 | 5,5 | 8,2 | 6,1 | 5,60 ± 1,32 |
| pH final | 1,7 | 1,2 | 1,7 | 1,1 | 1,1 | 2,5 | 0,9 | 0,8 | 1,5 | 1,38 ± 0,52 |
| PVG | 7,4 | 5,4 | 8,2 | 8,0 | 8,6 | 11,8 | 11,2 | 7,5 | 5,0 | 8,21 ± 2,24 |
| VVG | 825 | 1175 | 1190 | 1050 | 1440 | 1975 | 2215 | 1768 | 1035 | 1407 ± 475 |

BD: borda distal do EEI; PIP: ponto de inversão pressórico; BP: borda proximal do EEI; P EEI: pressão basal do EEI

Tabela 4. Pressão basal e comprimento do EEI pré e pós-implante

| Variável | Pré-implante | | Pós-implante | | P |
|-----------------------------|--------------|-----------|--------------|-----------|-------|
| | média± DP | amplitude | média± DP | amplitude | |
| Pressão basal do EEI (mmHg) | 7,16 ± 3,45 | 2,8-12,4 | 8,23 ± 4,45 | 3,5-18,2 | 0,54* |
| Comprimento do EEI (cm) | 4,06 ± 1,13 | 2,5 - 6 | 4,66 ± 1,41 | 2,5-6,5 | 0,27 |

EEI, esfíncter esofágico inferior

*: Teste t para amostras emparelhadas (dados da pressão basal do EEI log-transformados)

7.3.5 Pressão e volume de vazão gástrica pré e pós-implante: os dados absolutos de cada animal encontram-se nas tabelas 2 (pré-implante) e 3 (pós-implante), e podem ser visualizados conjuntamente (pré e pós-implante) nas figuras 14 e 15. Deve ser ressaltado que, devido à assimetria dos dados, os valores de PVG e VVG

foram transformados em escala logarítmica. Adicionalmente, foram ajustados de acordo com as variáveis peso, que apresentou significativo aumento de valor médio (5,33 kg; $P=0,01$) e a pressão basal do EEI. Portanto, os testes estatísticos foram realizados em valores logarítmicos de PVG e VVG. A média (\pm DP) dos valores absolutos da PVG foi 7,81 (\pm 5,06) mmHg pré-implante e 8,21 (\pm 2,24) pós-implante, mas a diferença não foi estatisticamente significativa ($P=0,27$). Por outro lado, observou-se um aumento estatisticamente significativo do VVG após seis meses do implante, passando de 1053,44 (\pm 663,85) ml para 1407,22 (\pm 475,21) ml ($P=0,04$). Esses dados estão agrupados na tabela 5. A correlação entre o volume de PMMA implantado e a diferença (em valores log-transformados e ajustados) da PVG nos dois momentos foi $r=-0,39$ ($P=0,30$) e para o VVG, $r=-0,18$ ($P=0,64$). Portanto, o volume de implante não influenciou o comportamento dos valores de PVG e VVG. A Figura 18 ilustra exemplo das curvas de PVG e VVG pré e pós-implante de PMMA.

Tabela 5. Valores de PVG e VVG nos períodos pré e pós-implante

| Variável | Pré-implante | | Pós-implante | | P* |
|------------|----------------------|-----------|----------------------|-----------|------|
| | Média \pm DP | Amplitude | Média \pm DP | amplitude | |
| PVG (mmHg) | 7,81 \pm 5,07 | 2,2-18 | 8,21 \pm 2,25 | 5,0-11,8 | 0,27 |
| VVG (ml) | 1053,44 \pm 663,85 | 292-2235 | 1407,22 \pm 475,21 | 825-2215 | 0,04 |

PVG, pressão de vazão gástrica; VVG, volume de vazão gástrica

P*: Teste t para amostras emparelhadas, realizado nos dados log-transformados e ajustados

Considerando-se a discrepância observada nos valores de PVG e VVG do animal nº 5, decidiu-se refazer a análise estatística (em dados log-transformados e ajustados para peso e pressão do EEI) retirando-se os dados desse animal. A média

dos valores absolutos de PVG foi de 6,53 ($\pm 3,56$) mmHg pré-implante e 8,16 ($\pm 2,39$) mmHg pós-implante ($P=0,05$), enquanto que o VVG foi de 905 (± 528) ml pré-implante e 1403 (± 507) ml pós-implante ($P=0,02$). Nas figuras 16 e 17 visualiza-se mediana, valores interquartil (25-75%) e variabilidade dos dados resultantes dessa análise estatística.

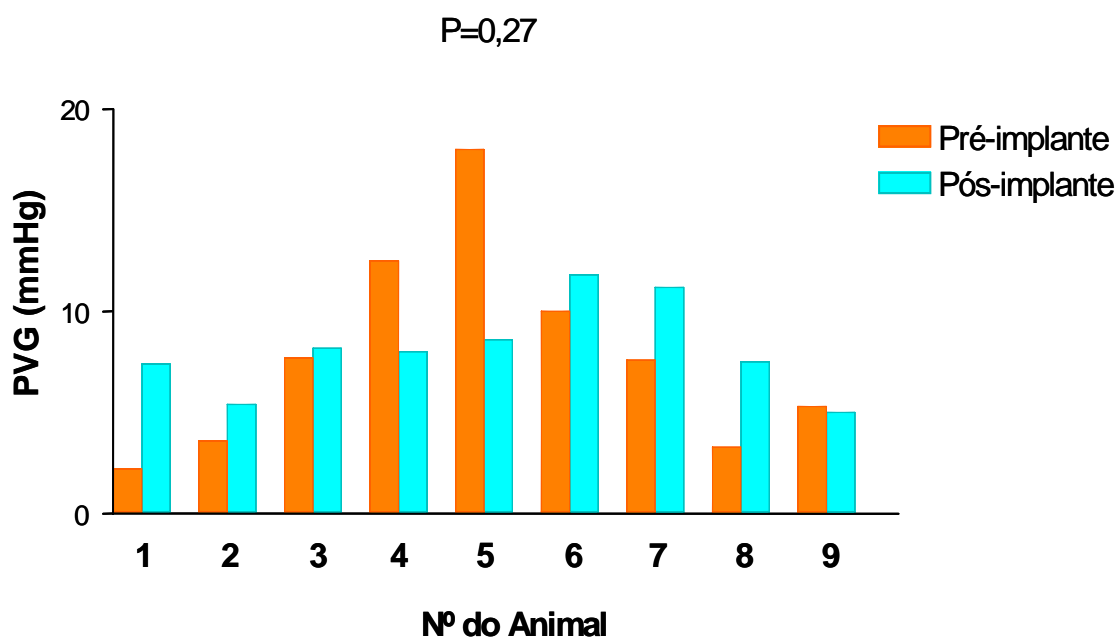


Figura 14. PVG pré e pós-implante de PMMA

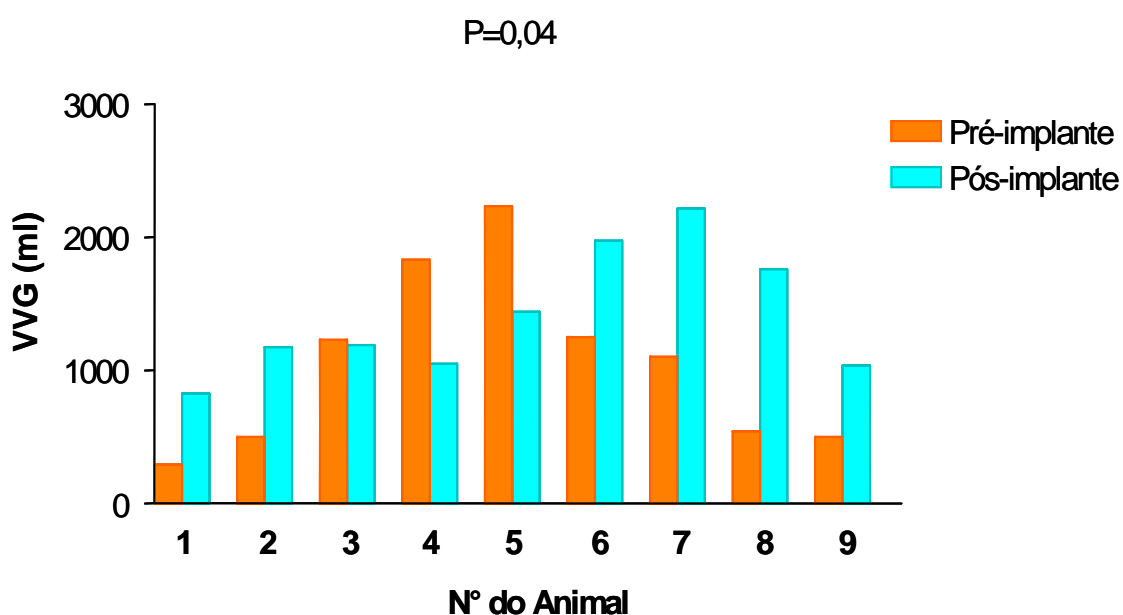


Figura 15. VVG pré e pós-implante de PMMA

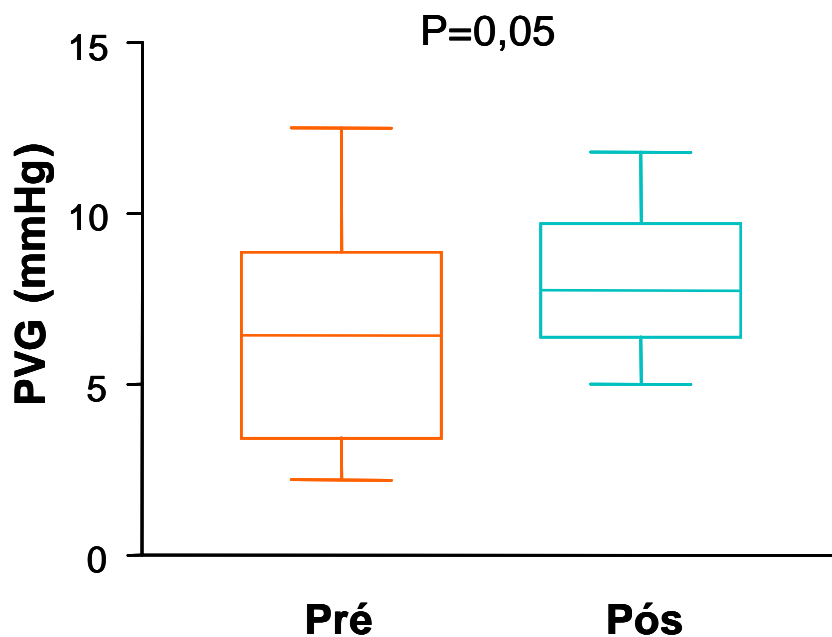


Figura 16. PVG pré e pós-implante de PMMA (sem o animal n° 5)
O traço central representa a mediana, as caixas a distância interquartílica (25-75%) e os traços externos, a variação dos valores.

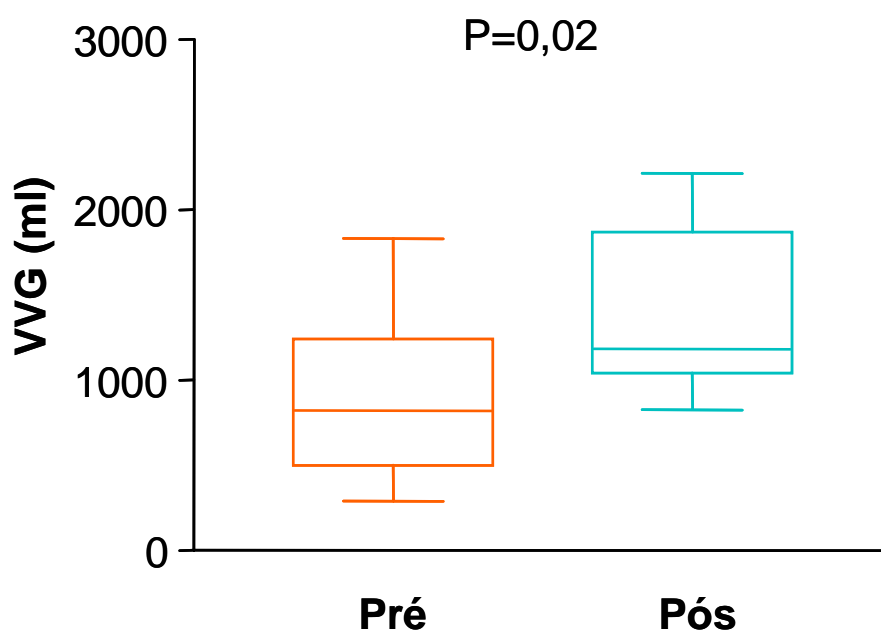
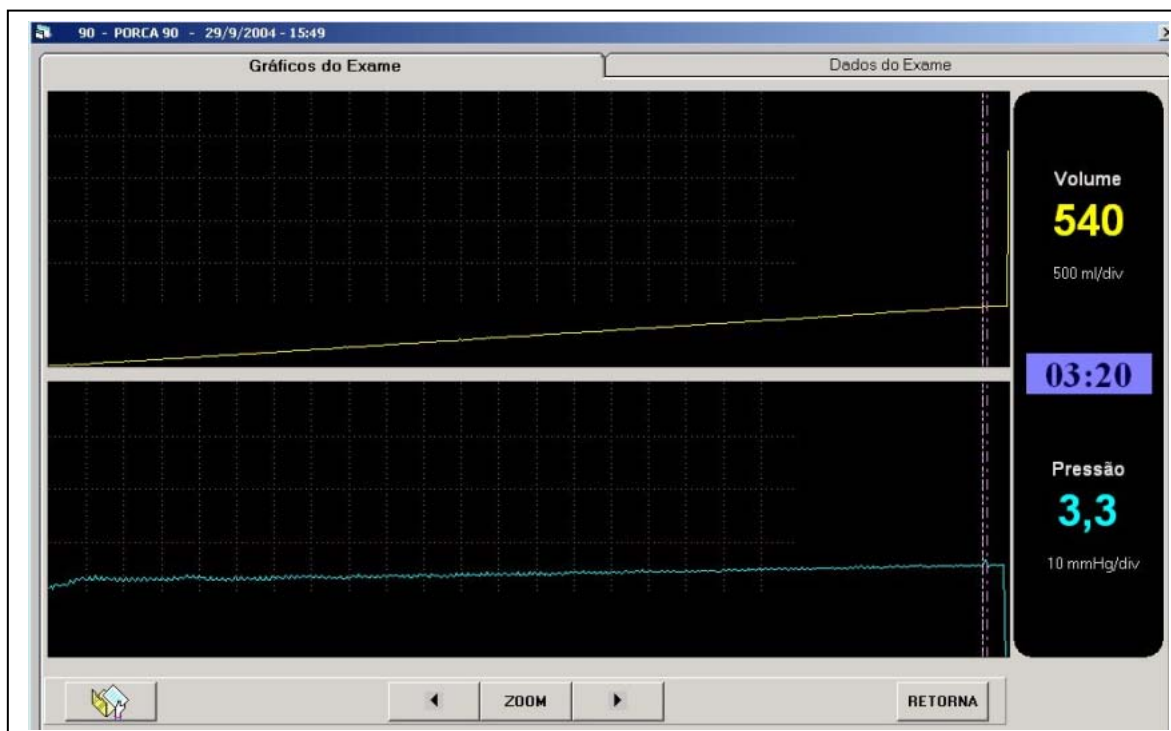


Figura 17. VVG pré e pós-implante de PMMA (sem o animal n° 5)
O traço central representa a mediana, as caixas a distância interquartílica (25-75%) e os traços externos, a variação dos valores.

A



B

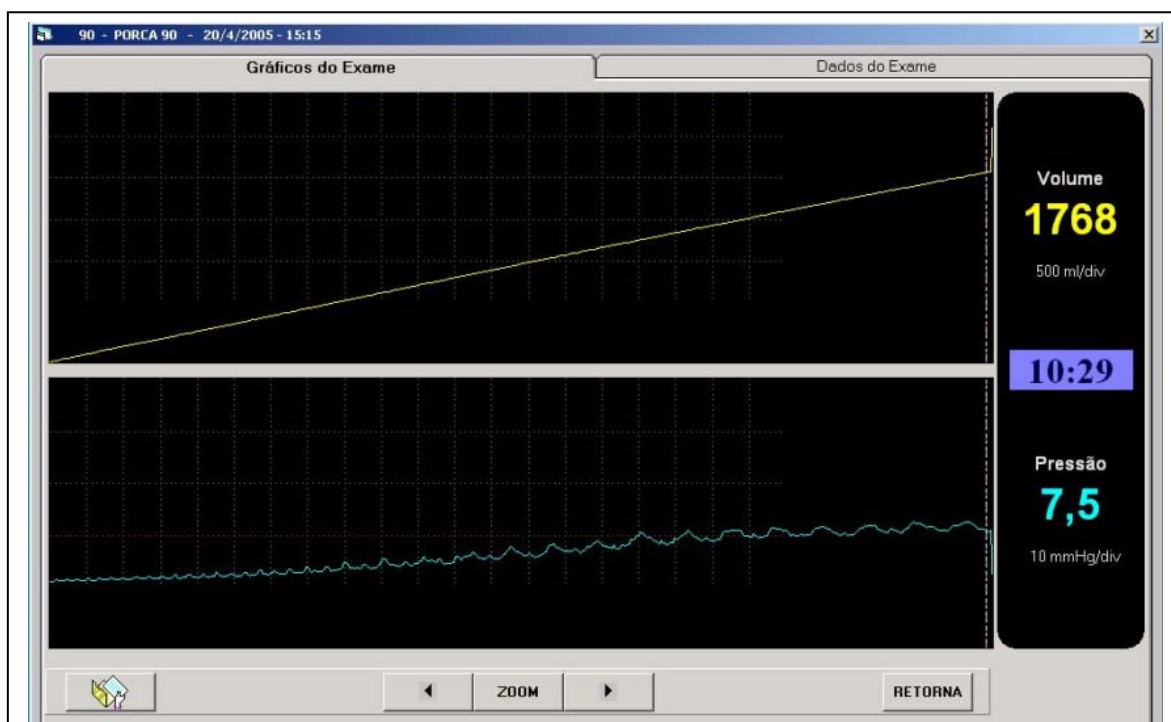


Figura 18. Exemplos de curvas de VVG e PVG (animal n° 8)

A, Pré-implante. B, Pós-implante de PMMA.

7.3.6 Estudo macroscópico: durante a dissecação do esôfago *in vivo* não se observou a presença de polímero no mediastino e adjacências da junção esofagogástrica, sinais de abscessos ou aderências cicatriciais. No entanto, após a retirada das peças, a inspeção da superfície externa da junção esofagogástrica identificou em três animais (suínos de nº 3, 5 e 6) sinais de implante na serosa (Figura 19A), ao nível do esôfago abdominal, confirmado posteriormente em análise microscópica. À palpação e inspeção da cárdia em todos os nove animais, pela luz gástrica, foi possível identificar três a quatro pequenas nodulações compatíveis com o implante superficial (Figura 19B). Observou-se uma úlcera gástrica medindo um (01) cm em diâmetro, situada na grande curvatura do corpo médio e distante dos locais de implante, em um animal. No segmento intra-gástrico revestido de mucosa estratificada não se identificaram alterações macroscópicas.

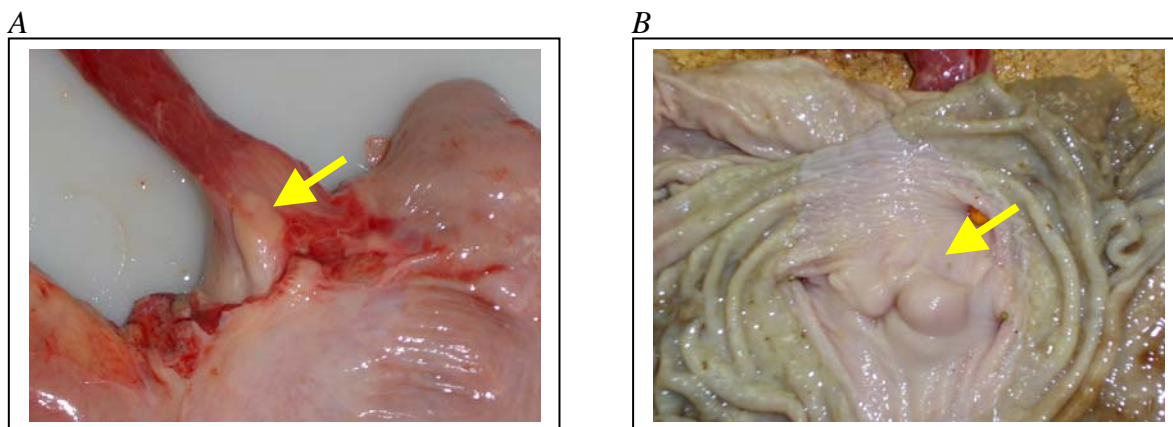


Figura 19. **Macroscopia esofagogástrica de suínos seis meses após o experimento**

A, implante situado na subserosa visto pelo aspecto externo (seta). B, nodulações compatíveis com o implante de PMMA visíveis ao nível da cárdia vistos pela luz gástrica (seta).

7.3.7 Estudo Microscópico:

7.3.7.1 Localização do implante (vide esquema na figura 21): Um total de 186 cortes histológicos da junção esofagogástrica dos nove suínos foram examinados. A mediana de cortes por animal foi de 20, variando entre 18 e 25. Considerando-se as quatro camadas da parede esofágica, conglomerados de microesferas de PMMA foram visualizados em 105 cortes histológicos, correspondendo a 56,45% do total de cortes, com uma mediana de 12 cortes por animal contendo PMMA, variando entre 9 e 16. A localização do polímero, considerando-se implante “maior” ou único em cada corte histológico, foi a seguinte: na mucosa em 10 (9,53%), submucosa em 60 (57,13%), muscular própria em 25 (23,81%) e na subserosa em 10 (9,53%) (Figura 20A e B). Em dois cortes histológicos de um mesmo animal (suíno nº 1) observou-se conglomerados de microesferas no interior de um linfonodo periesofágico (cortes nº 12 e 25) (Figura 20C). Também no animal nº 1 processo inflamatório agudo, na ausência de microesferas de PMMA, foi localizado na muscular própria (cortes nº 13 e 25). No animal nº 5, em um corte histológico (corte nº 12), identificou-se microesferas de PMMA em formato de êmbolo no interior de vaso linfático intramural (Figura 20D), próximo a depósito subseroso. O implante submucoso “maior” foi acompanhado por depósito subseroso “menor” em 5 de 60 cortes (8,33%), enquanto o implante na muscular própria “maior” foi acompanhado por depósito subseroso “menor” em 4 de 25 (16%) ($P=0,45$; Tabela 6). No animal nº 4 implantes subserosos “menores” foram considerados apenas como extensão dos implantes “maiores” localizados na camada submucosa. A subserosa foi o local predominante de implante (“maior” ou único), em pelo menos um corte histológico, em 4 (44,44%) entre

9 animais, sendo 1 após implante considerado “profundo” à endoscopia e em 3, após implante “superficial”.

Tabela 6. **Localização das microesferas na parede esofágica (cortes histológicos)**

| Camada | Implante maior n (%) | Implante menor n (%) | Implante subseroso* n (%) |
|------------------|-------------------------|-------------------------|------------------------------|
| Mucosa | 10 (9,53) | 10 (23,25) | - |
| Submucosa | 60 (57,13)** | 11 (25,58) | 5 (8,33)** |
| Muscular própria | 25 (23,81)** | 13 (30,23) | 4 (16)** |
| Subserosa | 10 (9,53) | 9 (20,93) | - |
| Total | 105 (100) | 43 (100) | - |

*Em volume menor, combinado com depósito submucoso ou na muscular própria.

** P=0,45 (Teste exato de Fisher)

7.3.7.2 Reação tecidual ao PMMA: após seis meses, se caracterizou por reação inflamatória crônica inata envolvendo as microesferas, representada por macrófagos e células gigantes. Ocasionalmente, linfócitos, plasmócitos e eosinófilos foram visualizados. Houve evidente depósito de tecido fibroso entre as microesferas e nas adjacências do implante, como uma cápsula de espessura variada. Granuloma do tipo corpo estranho não foi encontrado.

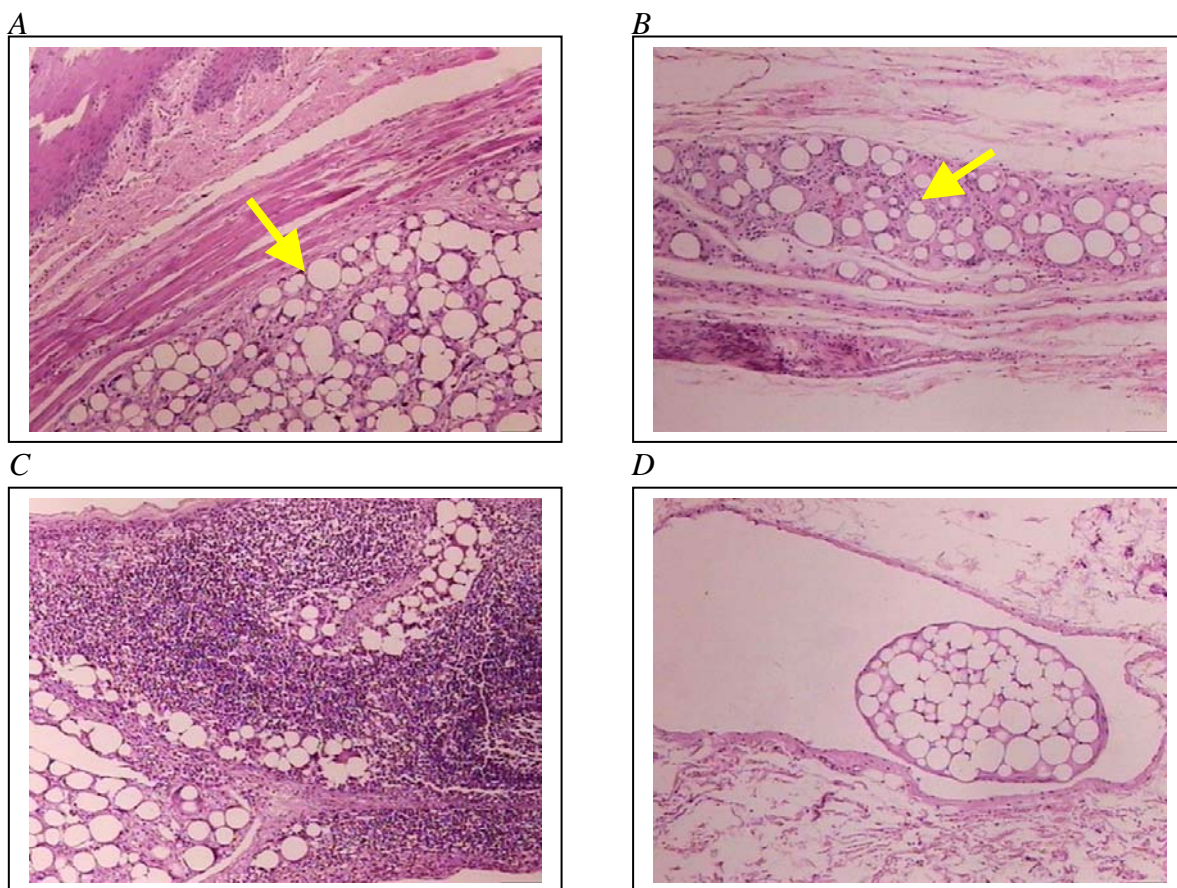


Figura 20. Estudo microscópico da junção esofagogastrica de suínos contendo depósitos de PMMA

A, Implante submucoso (seta). B, Implante subseroso (seta). C, Microesferas em linfonodo. D, Êmbolo de microesferas de PMMA no interior de vaso linfático.

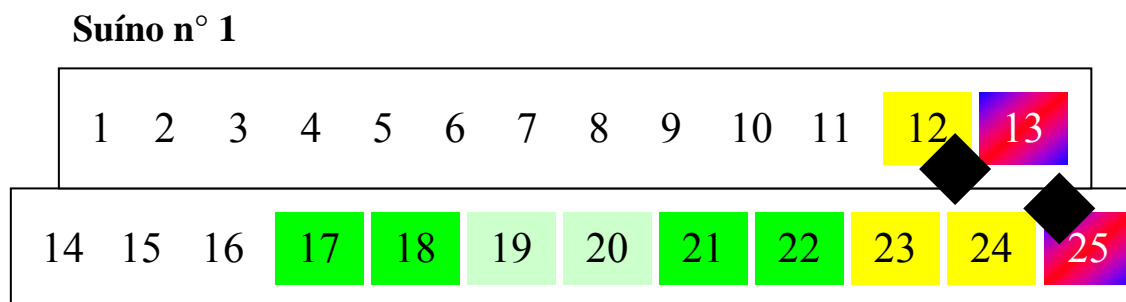


Figura 21. Local do implante de PMMA na parede da JEG do animal n° 1

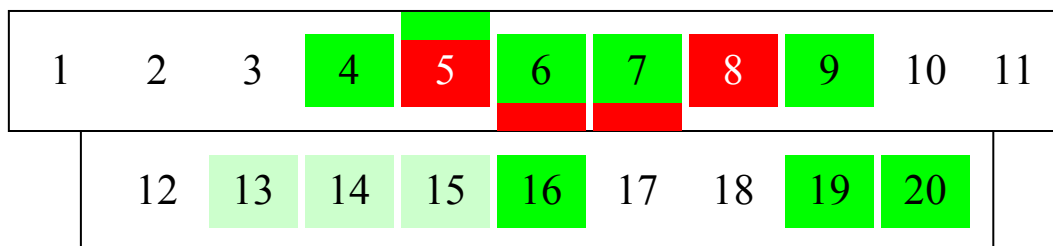
Suíno n° 2

Figura 22. Local do implante de PMMA na parede da JEG do animal n° 2

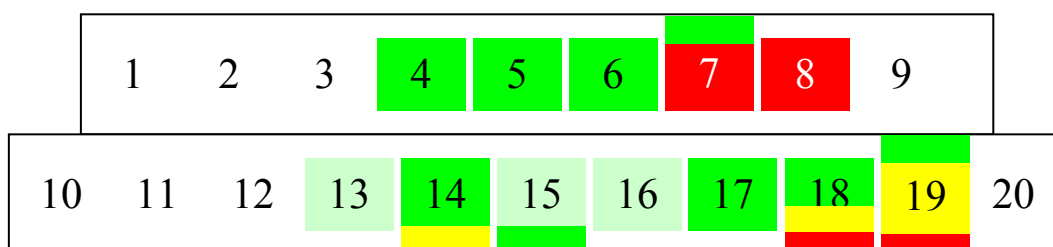
Suíno n° 3

Figura 23. Local do implante de PMMA na parede da JEG do animal n° 3

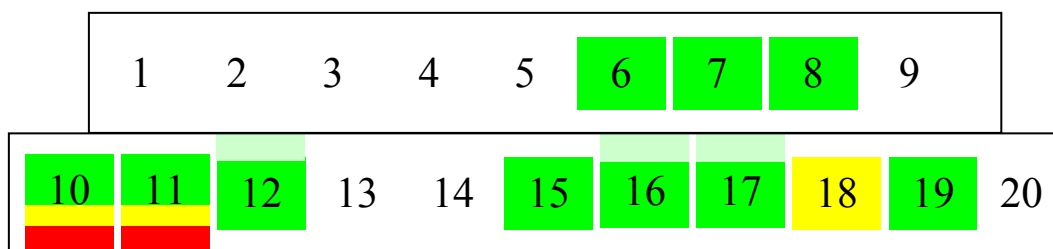
Suíno n° 4

Figura 24. Local do implante de PMMA na parede da JEG do animal n° 4

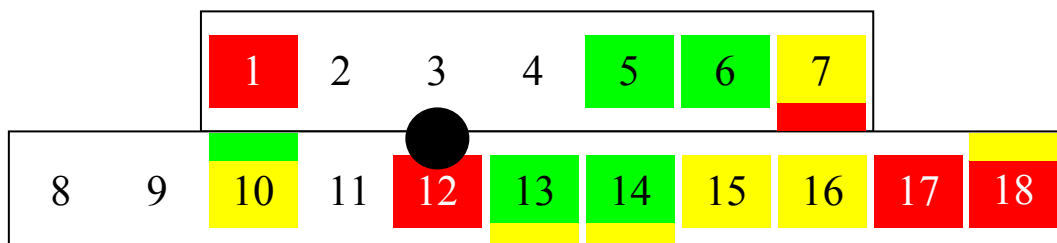
Suíno n° 5

Figura 25. Local do implante de PMMA na parede da JEG do animal n° 5

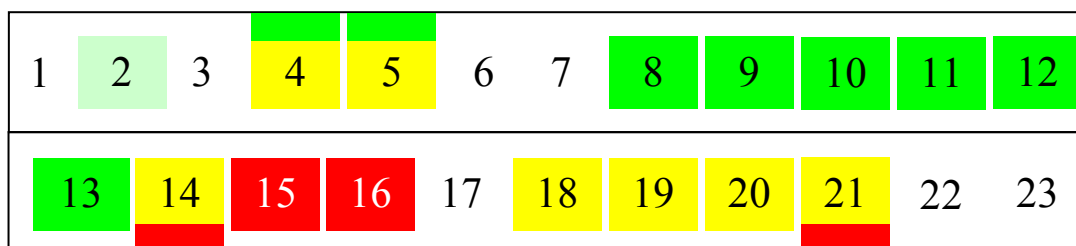
Suíno n° 6

Figura 26. Local do implante de PMMA na parede da JEG do animal n° 6

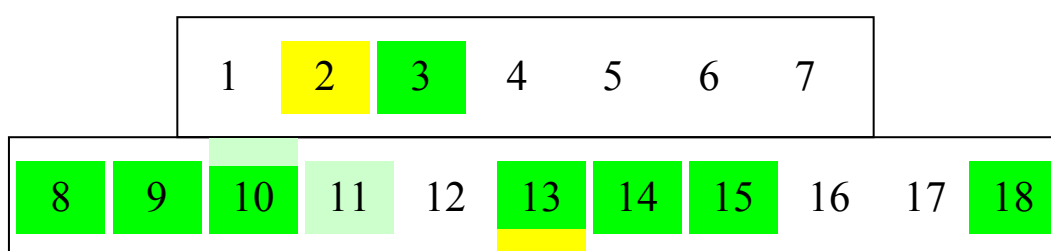
Suíno n° 7

Figura 27. Local do implante de PMMA na parede da JEG do animal n° 7

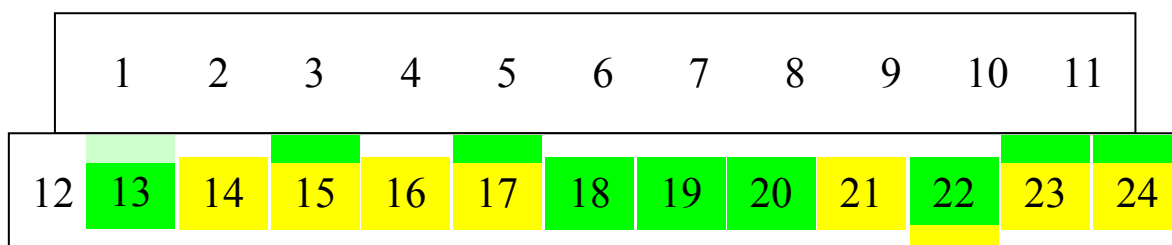
Suíno n° 8

Figura 28. Local do implante de PMMA na parede da JEG do animal n° 8

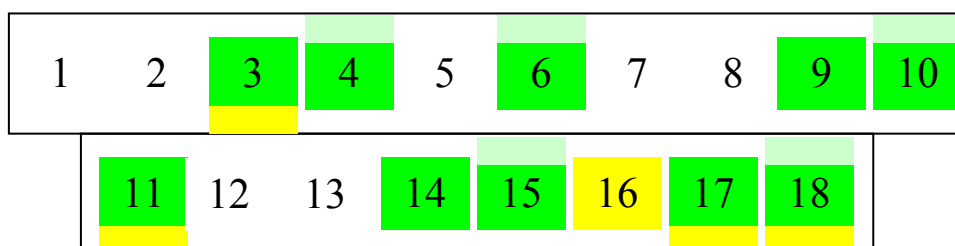
Suíno n° 9

Figura 29. Local do implante de PMMA na parede da JEG do animal n° 9

8. DISCUSSÃO

A terapêutica da doença do refluxo gastroesofágico apresenta-se como um desafio, pois tanto o tratamento clínico quanto o cirúrgico são eficientes, mas o primeiro tem alto custo e o segundo, considerável morbimortalidade. Como citado na justificativa do estudo, buscamos maior conhecimento sobre a terapêutica endoscópica como alternativa para o tratamento dessa doença. Há seis anos, foi iniciada uma linha de pesquisa no nosso laboratório, que tem produzido conhecimento na área e a primeira tese de doutorado em 2003 (25).

Naquela tese, após a superação de diversas dificuldades técnicas e o desenvolvimento do modelo experimental para refluxo gastroesofágico em suínos, evidenciou-se que o implante endoscópico intramural de PMMA com agulha calibrosa propiciava um significativo aumento na barreira anti-refluxo. No entanto, importante processo inflamatório crônico com reação tecidual do tipo corpo estranho, sugerindo não-biocompatibilidade do polímero e, também, graves complicações, tais como perfuração esofágica, diretamente relacionadas ao implante, foram observadas. Outros autores relataram, concomitantemente, que implantes do polímero Enteryx® na parede esofágica eram acompanhados por perfurações e/ou depósitos de material na subserosa em expressiva frequência (12% dos implantes) (77).

Naquele momento, optou-se por aprofundar a experiência já obtida no nosso laboratório, ainda em modelo animal, para torná-lo mais seguro e comprovar a sua durabilidade, biocompatibilidade e eficácia após observação prolongada. Para isso, buscou-se desenvolver um novo sistema injetor endoscópico para implante menos “profundo” no esôfago, estudando-se a localização intramural das microesferas do PMMA, a reação histológica e o reforço na barreira anti-refluxo após seis meses.

No estudo de Freitag e col. (25) o sistema injetor utilizado para o implante de PMMA consistia em um tubo metálico posicionado, na luz esofágica, paralelamente ao gastroscópio, permitindo a passagem de um catéter calibroso com agulha calibre 14 para o implante. Procurou-se, no presente estudo, desenvolver catéter e agulha menos calibrosos, permitindo sua introdução pelo canal de instrumentação de um endoscópio. Porém, quando esse novo sistema foi testado em peças anatômicas de suínos *ex vivo*, à injeção do PMMA através de um longo e delgado catéter (140 cm x 2,8mm de diâmetro), adequado para um canal de instrumentação de um gastroscópio convencional, a elevada viscosidade do polímero levava à ruptura do próprio catéter ou da seringa acoplada à pistola injetora. Obteve-se sucesso, então, com um novo catéter medindo 95 cm em extensão e com diâmetro externo de 2,8mm, acoplado à agulha calibre 18, facilmente introduzível em um fibro-sigmoidoscópio (Olympus OSF) com 80 cm de comprimento e canal de instrumentação com 3,2mm de diâmetro. A maior segurança e a facilidade de uso desse novo sistema injetor foram corroboradas no estudo piloto e no próprio experimento, realizados sem ruptura do catéter ou perfuração esofágica. Porém, ainda, observamos eventual escape retrógrado do polímero no entorno do êmbolo da seringa plástica, adaptada à pistola injetora, no momento do implante esofágico, sugerindo que o sistema injetor tenha trabalhado no seu limite pressórico, considerando-se a elevada viscosidade do PMMA utilizado. Feretis e col. utilizaram outra apresentação de PMMA, provavelmente menos viscosa (Plexiglas®), implantando-a na parede esofágica em 10 humanos através de um catéter com comprimento de 90cm e agulha calibre 21, utilizando-se um fibro-sigmoidoscópio (Olympus CF-140) (23). No relato desse grupo europeu, nenhuma complicação associada à perfuração esofágica foi descrita.

Em experimentos com observação prolongada, o uso de suínos domésticos, como o da linhagem *Large White* ou *German Landrace*, é desaconselhável pelo seu rápido crescimento corporal e expressivo ganho de peso, alcançando até 250 Kg de peso corporal, na vida adulta (45), fato esse que dificultou muito o manuseio animal no estudo de Freitag e col. (25). Importante contribuição foi a descoberta pela veterinária do Centro de Pesquisas do suíno da raça Macau-Piau, ainda criado na região sul do Brasil, desde a sua introdução no país pelos açorianos no século XVIII, trazidos da então província portuguesa em Macau (China). Selecionou-se treze animais adultos provenientes de apenas duas matrizes, com pelo menos oito meses de vida, compondo uma amostra de boa qualidade e adequada homogeneidade da raça. Esses animais têm pequeno porte e sua curva de crescimento é semelhante ao do mini-porco *Yucatan* e *Göttingen* descritos por outros pesquisadores. Entretanto a nossa seleção dos animais quanto à idade (acima de 8 meses) para o experimento ignorou um fato contido na literatura referente ao mini-porco da raça *Göttingen*, isto é, que o crescimento pode se efetuar até os 2 anos de vida quando, então, são considerados na fase adulta (35). No presente estudo, com a raça Macau-Piau, observamos aumento das dimensões corporais e do peso e também, aumento no comprimento esofágico (6,39cm, P=0,001) entre o início e o término do experimento, medido entre a borda proximal do EEI e a arcada dentária. Portanto, os animais estudados não estavam ainda plenamente na sua fase adulta. O incremento na extensão esofágica observada provavelmente foi acompanhado também por um aumento, concomitante, no diâmetro da junção esofagogástrica, o que poderá ter interferido na aferição da PVG e do VVG.

Após o desenvolvimento do sistema injetor, realizou-se breve estudo piloto, obtendo-se, inicialmente, resultados desanimadores. O primeiro animal estudado apresentou vômitos e emagrecimento importante e, à segunda laparotomia após 28 dias,

observou-se volvo gástrico, supostamente associado à fixação da gastrostomia à parede abdominal. No estudo anterior em nosso laboratório (25), a fixação da gastrostomia foi usada rotineiramente, visando evitar o extravasamento de ácido para a cavidade peritoneal durante a sua infusão no estômago para a medida dos parâmetros de vazão gástrica. No entanto, naquele estudo, entre 18 animais não se identificou qualquer caso de volvo gástrico. O segundo animal no projeto piloto evoluiu para o óbito ao término da aferição da PVG e do VVG, provocado por aspiração maciça de ácido para a via respiratória. Posterior análise do estômago desse animal revelou moderada quantidade de resíduos alimentares, pastosos, em sua luz, indicando período inadequado de jejum pré-experimento. Decidiu-se então, modificar a técnica cirúrgica (evitando-se a fixação da gastrostomia) e otimizar o jejum dos animais reduzindo a presença de resíduos no estômago.

Com esses ajustes, obteve-se sucesso com tranqüila evolução clínica dos animais. A excelente recuperação pós-operatória e a favorável evolução dos animais no alojamento durante seis meses, especialmente quanto à manutenção do hábito alimentar usual, ganho de peso corporal e curva térmica indicaram um bom controle das fases do experimento. A única intercorrência no período trans-operatório foi hipoventilação transitória durante a gastrostomia. Essa observação ocorreu tanto nas etapas pré quanto pós-implante, em cinco animais. Essa disfunção respiratória foi, facilmente, revertida com reposição de oxigênio e ventilação assistida. Comparativamente, o implante endoscópico de Enteryx® em modelo suíno também foi considerado clinicamente seguro durante 24 semanas de acompanhamento (59).

Analisando-se a localização dos depósitos de polímero na parede da junção esofagogástrica, os resultados demonstraram distribuição errática apesar dos cuidados com a técnica endoscópica para manter o implante “superficial”. A técnica endoscópica

desenvolvida no presente estudo buscava implantar o PMMA nas camadas mais superficiais do esôfago, ou seja, na muscular da mucosa e/ou na submucosa, através da observação de um imediato e progressivo abaulamento da mucosa durante o implante com sistema injetor na parede esofágica. Esse pronto abaulamento durante a injeção do polímero foi observado na grande maioria (91,66%) dos implantes no presente estudo, entretanto, a exclusiva localização intramural superficial não foi atingida. Nos seis animais em que o implante endoscópico foi considerado, definitivamente, “superficial”, depósitos de PMMA foram encontrados na subserosa em três suínos (50%) e na muscular própria em cinco suínos (83%). Nos três animais em que houve, inadvertidamente, um implante “profundo”, detectou-se um depósito na subserosa em um animal (33%) e depósitos na muscular própria em outros dois animais (66%). Portanto, a técnica endoscópica com “abaulamento da mucosa” não prediz a localização do implante na submucosa ou na mucosa esofágica. Mas ainda, essa técnica foi acompanhada de freqüentes implantes na camada mais profunda da parede esofágica, ou seja, na subserosa, sendo possível especular-se que riscos para perfuração existem também com essa abordagem.

Ao exame macroscópico, durante as necropsias realizadas após seis meses do implante, o PMMA foi facilmente identificado na parede da junção esofagogástrica em todos os animais, sendo confirmado aos estudos histológicos. A análise macroscópica das peças anatômicas antes da sua fixação em formalina sugeriu a presença de implante subseroso em três animais (n° 3, 5 e 6), corroborado posteriormente pelo estudo microscópico. No entanto, não se detectou sinais sugestivos de perfuração esofágica como extravasamento do PMMA para os espaços supra ou infra-diafragmáticos, nem tampouco aderências ou coleções nesses locais.

Ao corte das peças após fixação em formalina, pelo menos três nodulações em cada peça eram compatíveis com o implante de PMMA e apresentavam-se com tonalidade amarelada, bordos definidos e formato arredondado ou ovalado, com diâmetro entre 05 e 10 mm cada uma, em média. A permanência prolongada do implante de PMMA aqui descrita não foi encontrada no único estudo a longo prazo, comparável, com Enteryx® (59). Nesse último estudo os autores descreveram que durante o implante endoscópico nos animais, expressivo vazamento do material para a luz esofágica ocorria quando injetado na submucosa e após 24 semanas do volumoso implante (média de 4ml por animal) observaram que menos de 50% deles foram identificados ao estudo histológico e total “ausência” do material implantado em 2 (17%) dos 12 suínos (59).

O presente estudo sugere que PMMA apresenta estabilidade prolongada no tecido esofágico, superior ao observado em modelo experimental com Enteryx®. É possível que a elevada viscosidade do material contendo PMMA justifique sua capacidade de retenção no sítio de implante durante e logo após sua injeção, fato este observado pelo mínimo escape ou expulsão de PMMA para a luz esofágica através do pertuito de punção na superfície epitelial.

Nos estudos experimentais envolvendo o implante de Enteryx®, a orientação exclusivamente transversal para a realização dos cortes histológicos foi descrita (27;59). No presente estudo optou-se pela realização de um corte transversal separando-se o esôfago abdominal da cárdia e, em cada um desses, cortes longitudinais seqüenciais. Assim, foi possível descrever, em cada corte histológico, a localização exata das microesferas de PMMA bem como a reação tecidual a elas associada. Entretanto, uma técnica que possibilite a mensuração do volume do implante entre as diferentes camadas do esôfago é desejável. Quando o implante foi encontrado ocupando mais de uma

camada no mesmo corte histológico, decidiu-se classificar o local com “maior” volume de microesferas como o sítio “principal” do implante. Portanto, em exatamente 2/3 dos cortes histológicos contendo microesferas de PMMA (66,66%), implante “maior” ou “único” nas camadas superficiais (submucosa e mucosa) foram encontrados. Quando o implante foi visualizado na mucosa, o achado mais freqüente foi a localização surpreendente de microesferas no interior da muscular da mucosa. *“Morfologia i morfometria de l'esòfag. Estudi comparatiu”* é uma interessante tese de doutorado realizada na Catalunya (Espanha) sobre morfologia e morfometria do esôfago comparando diferentes espécies (gatos, galinhas, ratos, cordeiros e seres humanos) e que permite compreender essa deposição exuberante de PMMA ao nível da suposta delgada muscular da mucosa. Em cordeiros e humanos, em idade adulta, a muscular da mucosa e a submucosa, no esôfago abdominal, foram descritas como mais espessas quando comparado a dos segmentos torácico e cervical do órgão (4). No presente estudo, a comparação dessas camadas superficiais entre os diferentes segmentos anatômicos do esôfago não foi realizada, mas a observação histológica empírica da junção esofagogástrica de dois suínos na fase inicial (estudo piloto) indicou um importante espessamento da muscular da mucosa quando comparada às demais camadas nesse segmento, semelhante ao relatado no estudo Catalão descrito acima. Esses achados anatômicos provavelmente explicam a inesperada, mas freqüente localização de depósitos de PMMA não só na submucosa, mas também na muscular da mucosa.

No presente estudo, apesar da intenção em se evitar implante “profundo” (principalmente depósito de PMMA na subserosa), ele foi identificado em até 1/3 dos cortes histológicos. A incapacidade dos sistemas que visam o implante de polímeros no tratamento da doença do refluxo gastroesofágico em evitar a camada subserosa e a

temida perfuração esofágica tem sido recentemente demonstrada em estudos experimentais e também em estudos com seres humanos (27;77).

Considerando-se que o implante subseroso corresponde a “beira do precipício”, parece inaceitável a utilização, em seres humanos, de técnicas endoscópicas com altos índices de depósito subseroso. No presente estudo, até mesmo quando o implante “maior” estava localizado na submucosa, depósito residual de microesferas na subserosa ocorreu em 8,33% dos cortes e quando o implante “maior” foi encontrado na muscular própria, extensão para a subserosa foi observada em 16% dos cortes histológicos. Isso sugere que quanto mais profundamente se implantar o PMMA maior o risco de atingir-se a “beira do precipício”. Existem duas possíveis explicações para o achado desses implantes subserosos: 1. parte do polímero, uma vez implantado na submucosa ou na muscular própria, se introduziria até a subserosa devido à elevada pressão intramural, no momento do implante. Esta hipótese é reforçada pelo achado simultâneo de microesferas depositadas desde a submucosa até a subserosa no mesmo corte histológico; 2. implante direto, inadvertido, através da penetração do bisel da agulha até a subserosa.

Apesar da utilização de agulha menos calibrosa (calibre 18), comparando-se ao estudo de Freitag e col. (25), adicional aprimoramento dessa técnica de implante de PMMA, como o uso de agulha calibre 21, já descrito em estudo envolvendo seres humanos (23), é desejável. Considerando-se que, para o implante de Enteryx®, agulhas calibre 23 ou 25 foram utilizadas, e, ainda assim, relatos de perfuração esofágica foram descritos (27;77), a técnica de implante superficial de PMMA, realizada no presente estudo, na ausência de tal complicação, sugere superioridade no quesito segurança.

A presença de microesferas no interior de um linfonodo, encontrada em um animal, e na luz de um vaso linfático, em outro animal, foram considerados achados

alarmantes. Estudo sobre o mecanismo de transporte de microesferas de PMMA para estruturas adjacentes ou distantes, após seu implante no tecido subcutâneo em ratos, descreveu que microesferas medindo entre 4 e 8 μm de diâmetro foram fagocitadas localmente e visualizadas em linfonodos regionais ou em pulmões. Microesferas medindo entre 20 e 100 μm foram encapsuladas por tecido conjuntivo, macrófagos e células gigantes (51). Estudos adicionais também descreveram migração de microesferas de PMMA, relatando que aquelas com menos de 15 μm em tamanho foram usualmente fagocitadas e, eventualmente, transportadas para linfonodos (67;92). Os mecanismos aceitos para o transporte de microesferas são: 1. hematogênico, através de injeção venosa inadvertida com migração do material, usualmente, para os pulmões; 2. linfático, provocado por lesão inadvertida da rede linfática, resultando em transporte para linfonodos ou pulmões; 3. fagocitose de microesferas por macrófagos e posterior migração para linfonodos locais (51).

O polímero utilizado no presente experimento foi descrito como contendo microesferas com diâmetro superior a 35 μm . No entanto, o surpreendente encontro de microesferas no tecido linfático levou à análise do PMMA, não planejada inicialmente, através da microscopia eletrônica e estudo granulométrico do polímero. As imagens à microscopia eletrônica sugeriram, claramente, microesferas com menor tamanho que o informado preliminarmente. A análise granulométrica confirmou essa observação, indicando que 10% das microesferas tinham volume menor que 1,87 μm . A utilização de polímero contendo microesferas de reduzido tamanho (<15 μm) sugere que fagocitose com posterior migração de macrófagos contendo PMMA explicaria o achado de polímero no tecido linfático.

Processo inflamatório crônico e reação tecidual do tipo corpo estranho foram descritos anteriormente pelo nosso grupo de pesquisa após um curto período do

implante (28 dias) (25). Entretanto, o presente estudo é o primeiro que descreve a reação tecidual tardia ao implante de PMMA no esôfago, sugerindo biocompatibilidade. O expressivo número de evidências indicando que produtos à base de PMMA apresentam biocompatibilidade quando implantados em seres humanos e em ratos (49), é aqui corroborado pela observação de apenas processo inflamatório crônico inato permeando as microesferas de PMMA após seis meses do seu implante na parede da junção esofagogastrica, além da ausência de granuloma do tipo corpo estranho. Esse padrão histológico contrapõe-se, favoravelmente, ao descrito com o implante de Enteryx®, no qual se observou reação inflamatória aguda após 2 ou 4 semanas do implante em mini-porco *Yucatan* e cães *Mongrel*, e mesmo reação granulomatosa após 24 semanas do implante em mini-porcos *Yucatan* (59).

Processo inflamatório agudo, restrito a muscular própria, foi identificado em dois cortes histológicos, próximos entre si, em um mesmo animal. No entanto, microesferas de PMMA não foram encontradas nesse sítio inflamatório, mas sim no interior de um linfonodo peri-esofágico, visualizadas em dois cortes histológicos. Segundo a literatura, a presença de impurezas na superfície das microesferas de PMMA é considerada o principal estímulo para reação imunológica contra esse polímero, manifestada histologicamente pela formação de “granuloma do tipo corpo estranho” (49). Portanto, é incerto se o processo inflamatório agudo é relacionado ao implante de PMMA nesse local.

O modelo experimental, adaptado de outros estudos e, adicionalmente, desenvolvido no nosso laboratório, foi preliminarmente testado e considerado adequado quanto a sua reprodutibilidade na aferição da PVG (25). Porém, esse teste não foi realizado para avaliar o parâmetro VVG. No presente estudo, um efeito prolongado do implante de PMMA na barreira anti-refluxo, obtido após seis meses do procedimento,

foi controverso. O parâmetro VVG apresentou significativo aumento seis meses após o implante do PMMA ($P=0,04$), indicando reforço na barreira anti-refluxo. Por outro lado, a PVG não apresentou aumento esperado após seis meses do implante. Teve-se o cuidado de analisar os dados de vazão gástrica ajustando-os para o significativo aumento de peso observado nos animais, reduzindo a possibilidade de que o crescimento corporal e proporcionalmente, o aumento das dimensões do estômago, pudessem justificar a diferença significativa observada no VVG pré e pós-implante.

As possíveis justificativas para esse resultado “negativo”, referente a PVG, seriam: 1. O volume de PMMA (2,7ml/ animal) utilizado foi inferior ao volume de Enteryx (4ml/animal) e muito aquém dos 31,8 ml implantados na parede do esôfago em seres humanos (23). Como o implante superficial de materiais formadores de volume (PMMA, Gatekeeper®), usualmente, é acompanhado por abaulamento da mucosa, seu efeito mecânico na redução da área de secção transversa da junção esofagogástrica (74) possivelmente seja dose-dependente. No entanto, a correlação entre o volume de implante e o efeito nos parâmetros de vazão gástrica não foi significativo no presente estudo; 2. O reduzido tamanho da amostra, de 9 animais, calculado de acordo com os dados descritos em estudo preliminar (25), possibilitaria chance de erro tipo II; 3. A utilização de animais adultos do sexo feminino, considerando-se a presença de ciclo ovulatório e a conseqüente influência hormonal na motilidade gástrica e do EEI, poderia justificar a inesperada variabilidade observada nos valores de PVG e VVG. Como se explica, no mesmo animal (número 5), PVG inicial de 18 mmHg e, após o implante, de 8,6 mmHg? De fato, retirando-se da análise estatística esse animal (maior variabilidade entre o grupo), o aumento da PVG passaria a ser significativo ($P=0,05$); 4. A reprodutibilidade do método de aferição da PVG, apesar de obtida em estudo anterior, poderia ser inadequada; e 5. A peristalse esofágica, primária ou secundária, associada ao

relaxamento do EEI, poderia “abreviar” a vazão gástrica caso ocorresse, espontaneamente, durante a distensão do estômago pela solução ácida. Esse potencial viés poderia ser controlado com o uso de um marcador de deglutição.

Estudo com implante de Enteryx® também obteve resultados discordantes no reforço da barreira anti-refluxo em suínos, detectando-se aumento significativo na PVG, porém sem alteração no VVG (59). Também em suínos, reforço na barreira anti-refluxo foi observado após liberação de energia por radiofrequência ao nível da cárdia, aferida apenas pela PVG (94). Estudo em babuínos avaliou o efeito da valvuloplastia endoscópica ao nível da cárdia após 6 meses, descrevendo reforço significativo na barreira anti-refluxo comparando os valores de PVG e de VVG entre os animais tratados e um grupo controle (58). No entanto, também em babuínos, relato sobre o efeito da gastroplastia endoscópica no reforço da barreira anti-refluxo não observou aumento significativo na PVG e no VVG dos animais tratados, comparados a um grupo controle (57). Estudo em cães descreveu sucesso no reforço da barreira anti-refluxo após diversas técnicas de valvuloplastia endoscópica, aferida apenas pela PVG (40). Teste de reprodutibilidade das diferentes técnicas de aferição de PVG e VVG, descritas na literatura, não foi encontrado. Permanece a necessidade de aprimorar-se a precisão desse método de aferição da PVG e do VVG e o conhecimento sobre os fatores envolvidos no mecanismo de vazão gástrica para o esôfago.

Não se observou, no presente estudo, aumento significativo na pressão basal e no comprimento do EEI seis meses após o implante. As terapêuticas endoscópicas, sejam por implante de polímeros ou por radiofrequência, não parecem aumentar a pressão ou alterar o comprimento do EEI, como também encontrado no presente estudo (20;59;94). No entanto, após gastroplastia endoscópica, realizada pelo mesmo autor em

modelos canino e suíno, foi observado aumento da pressão e do comprimento do EEI (40;41).

Historicamente, afirmava-se que o componente principal no controle do refluxo gastroesofágico seria a pressão basal do EEI e que sua hipotonia seria o principal mecanismo para justificar o refluxo gastroesofágico em níveis patológicos. Posteriormente observou-se que a maioria dos pacientes apresentava pressão esfínteriana dentro da normalidade, comparáveis a dos indivíduos normais, e que o mecanismo mais comumente associado ao refluxo gastroesofágico foi o relaxamento transitório do EEI (64). Em estudos experimentais, utilizando-se cães e ferrets, acordados, esse reflexo neural envolvendo o EEI, os nervos vago e o tronco encefálico, foi exaustivamente estudado e testado com diversos agonistas e antagonistas de receptores endógenos, tanto nas vias aferente, central e eferente do circuito neuromotor (47). Há evidências indicando que a lesão na cárdia provocada pelo uso da energia por radiofrequência inibe a ocorrência do relaxamento transitório do EEI (90). No entanto, inexistem estudos que tenham avaliado o efeito da injeção de polímero em tal reflexo neural. No modelo suíno utilizado no presente estudo, provavelmente o relaxamento transitório do EEI não influenciou as medidas de vazão gástrica porque é bem sabido que anestesia profunda, testada em cães, inibe o reflexo neural que comanda o relaxamento transitório do esfíncter esofágico inferior (10) e que no decúbito horizontal esse reflexo também é abolido (64).

O provável mecanismo para o reforço da barreira anti-refluxo após implante de polímeros, tipo PMMA ou Enteryx®, é semelhante ao descrito com o Gatekeeper®, os quais uma vez implantados em nível “superficial” são acompanhados por abaulamento da mucosa, com redução na área de secção transversa da junção esofagogástrica. A conseqüente redução da abertura esfínteriana por esse mecanismo de contenção,

durante o relaxamento transitório do EEI ou durante um rápido aumento na pressão intra-gástrica, reduziria o volume do refluxado e, até mesmo, sua composição (43). Portanto, considerando-se a complexidade do mecanismo fisiopatológico envolvido no refluxo gastroesofágico, acredita-se que o resultado discordante do presente estudo (PVG e VVG pré e pós-implante) não enfraquece as evidências já existentes de que o implante de polímero (PMMA) na junção esofagogástrica reforça a barreira anti-refluxo (23;25).

Estudos clínicos relatam que as modalidades de endoterapia para a DRGE (radiofrequência, implante de polímero e gastroplastia), têm falhado no controle da exposição ácida esofágica aferida pela pHmetria prolongada (8;9;56). Em estudos experimentais, a avaliação da exposição ácida esofágica foi descrita, porém com metodologia e resultados heterogêneos (41;84). Em recente publicação, valores normais referentes à exposição ácida esofágica, avaliada aos 3 cm acima do EEI, foram obtidos em 33 suínos *German Landrace* (28). Porém, a necessidade de cardiomiectomia cirúrgica para indução de refluxo gastroesofágico em níveis patológicos dificulta o uso desse método. Estudos adicionais são necessários para estabelecer o uso da exposição ácida esofágica como parâmetro para monitorar as intervenções terapêuticas ao nível da junção esofagogástrica.

Nosso trabalho, naturalmente, apresentou limitações: 1. O estudo da pressão basal do EEI poderia ter sido mais “fisiológico” caso fosse possível reduzir o uso de anestésicos; 2. A qualidade da imagem do conjunto microcâmera-endoscópio, possivelmente inferior a de um vídeo-endoscópio; e 3. A heterogeneidade nas dimensões das microesferas do PMMA implantado, sendo a provável justificativa para o encontro de polímero em tecido linfático.

Finalizando, corrobora-se, nesse estudo, algumas evidências que suportam o período de moratória, recentemente sugerido, a favor da interrupção do uso do procedimento de endoterapia para a doença do refluxo gastroesofágico, em seres humanos, a nível mundial (34). É consenso no nosso grupo de pesquisa que a futura retomada da endoterapia com uso de polímeros, deva ser monitorizada simultaneamente ao implante, de forma a reduzir o risco das graves complicações descritas.

9. CONCLUSÕES

De acordo com os objetivos do estudo, conclui-se que:

1. A técnica de implante “superficial” na parede da junção esofagogástrica foi atingida na maioria das tentativas, não se observando perfuração esofágica. Entretanto, depósito significativo na subserosa foi encontrado freqüentemente;
2. O PMMA foi identificado em todos os animais sugerindo durabilidade do implante. Entretanto, a sua localização na parede da junção esofagogástrica foi errática, sendo encontrado distribuído, na maioria das vezes, na mucosa, submucosa e muscular própria. Implante “maior” de PMMA na subserosa foi observado, em pelo menos um corte histológico, em quatro animais;
3. A reação histológica sugere compatibilidade do PMMA ao nível da junção esofagogástrica nesse modelo experimental;
4. Houve aumento significativo na barreira anti-refluxo quando aferida pelo volume de vazão gástrica, mas não pela pressão de vazão gástrica após seis meses.

10. ANEXOS

10.1 MICROSCOPIA ELETRÔNICA DO PMMA


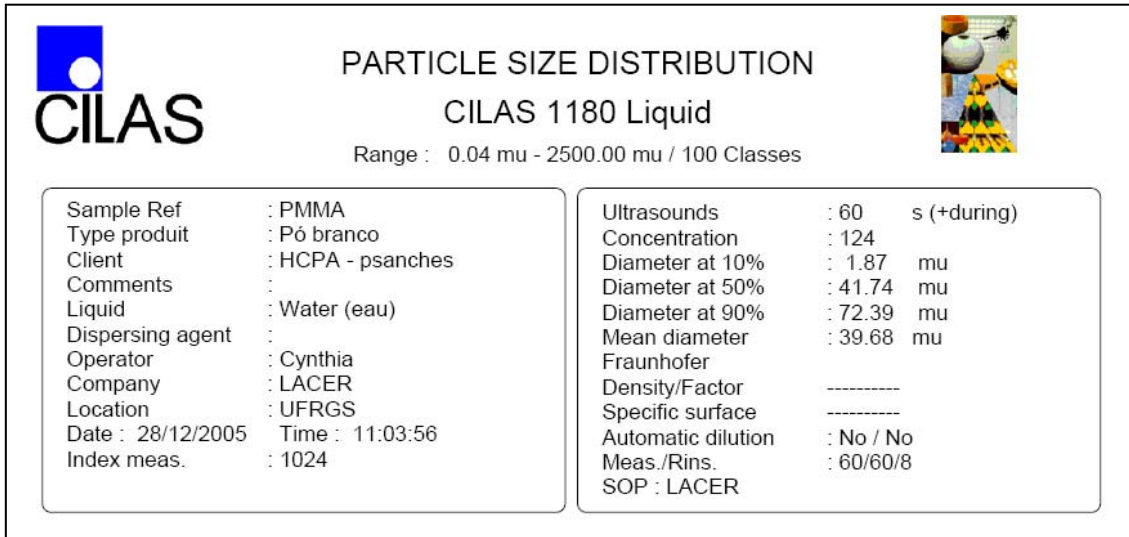


Figura 30. Análise morfológica do PMMA (microscopia eletrônica)

10.2 ANÁLISE GRANULOMÉTRICA DO PMMA

A



B

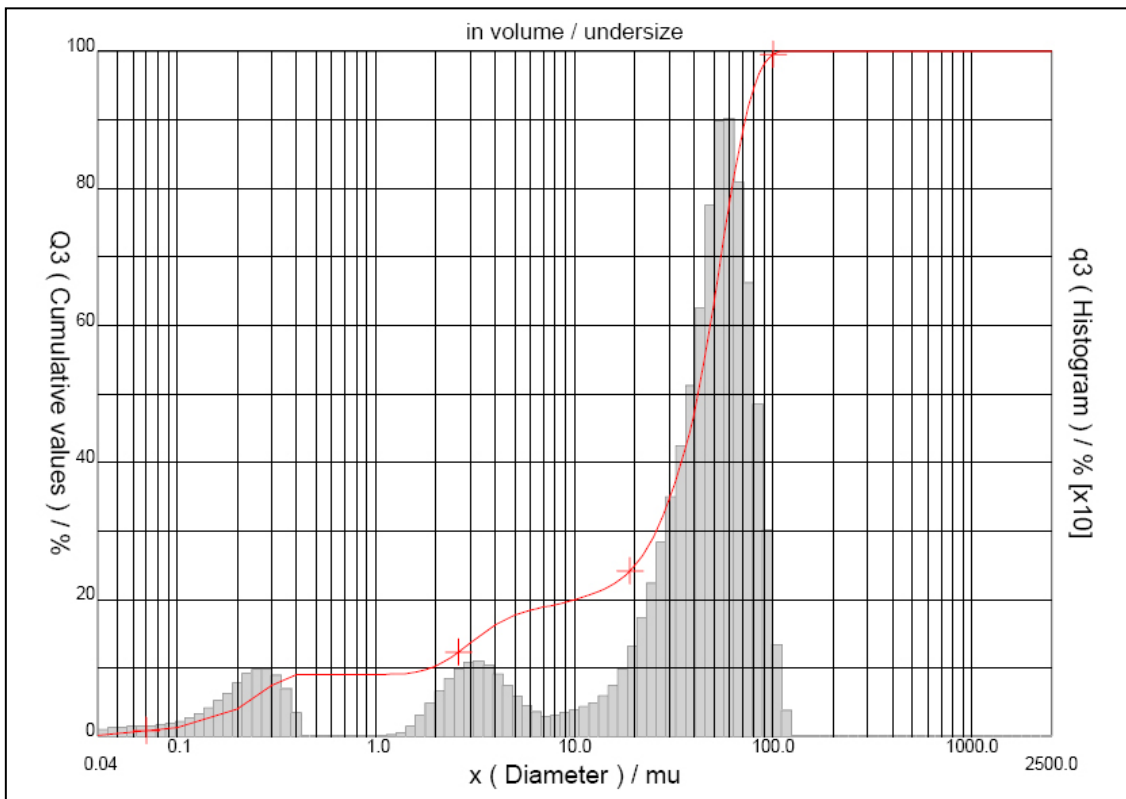


Figura 31. Análise granulométrica do PMMA

A, Tabela de dados. B, Histograma

10.4 ARTIGOS EM SUBMISSÃO NESSE ASSUNTO

- 10.4.1** Fornari F, Freitag CPF, Duarte MES, Mollerke RO, Sanches PRS, Thomé PRO, Krueel CR, Jacques-Callegari SM, Barros SGS. “**Long term endoscopic implant of polymethylmethacrylate in the esophagus increases the anti-reflux barrier but has erratic intramural localization in a pig model**”: submetido ao periódico *Gastrointestinal Endoscopy*;
- 10.4.2** Barros SGS, Freitag CPF, Fornari F, Mollerke RO, Duarte MES, Sanches PRS, Thomé PRO, Krueel CR, Jacques-Callegari SM,. “**Esophageal pHmetry and gastric yield pressure/volume in a pig model for gastroesophageal reflux**”: em fase de conclusão para submissão ao periódico *Gut*;
- 10.4.3** Freitag CPF, Fornari F, Duarte MES, Mollerke RO, Sanches PRS, Thomé PRO, Krueel CR, Jacques-Callegari SM, Barros SGS. “**Endoscopic implant of polymethylmethacrylate in the distal esophagus augment the anti-reflux barrier**”: em fase de conclusão para submissão ao periódico *Gastrointestinal Endoscopy*.

10.5 PERSPECTIVAS ACADÊMICAS DO AUTOR

Aceito para o pós-doutorado por dois anos (2006-2007) sob a orientação do Professor Daniel Sifrim no “Center for Gastroenterological Research”, na Katholieke Universiteit Leuven, Bélgica. Projetos a executar naquele laboratório:

1. Desenvolvimento de modelo animal (gato) para estudo do relaxamento transitório do EEI, com testes farmacológicos;
2. Avaliação do refluxo gastroesofágico noturno em pacientes com DRGE, através de pHmetria-impedanciometria prolongados.

Retorna em 2008 ao Programa de Pós-Graduação: Ciências em Gastroenterologia (UFRGS) como Professor Colaborador e Orientador e como Pesquisador no Laboratório de Motilidade Experimental do Centro de Pesquisas do Hospital de Clínicas de Porto Alegre.

11. REFERÈNCIAS BIBLIOGRÁFICAS

- (1) Annese V, Caletti G, Cipolletta L, Costamagna G, D'Onofrio V, Leandro G, Koch M, Pace F, Penagini R, Repici A, Ricci E, Vigneri S, Zaninotto G. Endoscopic treatment of gastroesophageal reflux disease. *Endoscopy* 2005 May;37(5):470-8.
- (2) Armstrong D. Gastroesophageal reflux disease. *Curr Opin Pharmacol* 2005 December;5(6):589-95.
- (3) Bammer T, Hinder RA, Klaus A, Klingler PJ. Five- to eight-year outcome of the first laparoscopic Nissen funduplications. *J Gastrointest Surg* 2001 January;5(1):42-8.
- (4) Carballal MCM. Morfologia i morfometria de l'esofag. Estudi comparatiu Universitat de Lleida; 1994.
- (5) Carlsson R, Dent J, Watts R, Riley S, Sheikh R, Hatlebakk J, Haug K, de GG, van OA, Dalvag A, Junghard O, Wiklund I. Gastro-oesophageal reflux disease in primary care: an international study of different treatment strategies with omeprazole. International GORD Study Group. *Eur J Gastroenterol Hepatol* 1998 February;10(2):119-24.
- (6) Chiba N, De Gara CJ, Wilkinson JM, Hunt RH. Speed of healing and symptom relief in grade II to IV gastroesophageal reflux disease: a meta-analysis. *Gastroenterology* 1997 June;112(6):1798-810.
- (7) Cicala M, Gabbrielli A, Emerenziani S, Guarino MP, Ribolsi M, Caviglia R, Costamagna G. Effect of endoscopic augmentation of the lower oesophageal sphincter (Gatekeeper reflux repair system) on intraoesophageal dynamic characteristics of acid reflux. *Gut* 2005 February;54(2):183-6.
- (8) Cohen LB, Johnson DA, Ganz RA, Aisenberg J, Deviere J, Foley TR, Haber GB, Peters JH, Lehman GA. Enteryx implantation for GERD: expanded multicenter trial results and interim postapproval follow-up to 24 months. *Gastrointest Endosc* 2005 May;61(6):650-8.
- (9) Corley DA, Katz P, Wo JM, Stefan A, Patti M, Rothstein R, Edmundowicz S, Kline M, Mason R, Wolfe MM. Improvement of gastroesophageal reflux symptoms after radiofrequency energy: a randomized, sham-controlled trial. *Gastroenterology* 2003 September;125(3):668-76.
- (10) Cox MR, Martin CJ, Dent J, Westmore M. Effect of general anaesthesia on transient lower oesophageal sphincter relaxations in the dog. *Aust N Z J Surg* 1988 October;58(10):825-30.

- (11) Croog SH, Levine S, Testa MA, Brown B, Bulpitt CJ, Jenkins CD, Klerman GL, Williams GH. The effects of antihypertensive therapy on the quality of life. *N Engl J Med* 1986 June 26;314(26):1657-64.
- (12) de Oliveira SS, dos S, I, da Silva JF, Machado EC. [Gastroesophageal reflux disease: prevalence and associated factors]. *Arq Gastroenterol* 2005 April;42(2):116-21.
- (13) Dent J, El-Serag HB, Wallander MA, Johansson S. Epidemiology of gastro-oesophageal reflux disease: a systematic review. *Gut* 2005 May;54(5):710-7.
- (14) Deviere J, Costamagna G, Neuhaus H, Voderholzer W, Louis H, Tringali A, Marchese M, Fiedler T, rb-Esfahani P, Schumacher B. Nonresorbable copolymer implantation for gastroesophageal reflux disease: a randomized sham-controlled multicenter trial. *Gastroenterology* 2005 March;128(3):532-40.
- (15) Dibaise JK. And then there were three--endotherapy for gastroesophageal reflux disease. *Am J Gastroenterol* 2003 September;98(9):1909-12.
- (16) Dimenas E, Carlsson G, Glise H, Israelsson B, Wiklund I. Relevance of norm values as part of the documentation of quality of life instruments for use in upper gastrointestinal disease. *Scand J Gastroenterol Suppl* 1996;221:8-13.
- (17) Dodds WJ, Dent J, Hogan WJ, Helm JF, Hauser R, Patel GK, Egide MS. Mechanisms of gastroesophageal reflux in patients with reflux esophagitis. *N Engl J Med* 1982 December 16;307(25):1547-52.
- (18) Domagk D, Menzel J, Seidel M, Ullerich H, Pohle T, Heinecke A, Domschke W, Kucharzik T. Endoluminal gastroplasty (EndoCinch) versus endoscopic polymer implantation (Enteryx) for treatment of gastroesophageal reflux disease: 6-month results of a prospective, randomized trial. *Am J Gastroenterol* 2006 March;101(3):422-30.
- (19) Dominitz JA, Dire CA, Billingsley KG, Todd-Stenberg JA. Complications and antireflux medication use after antireflux surgery. *Clin Gastroenterol Hepatol* 2006 March;4(3):299-305.
- (20) Donahue PE, Carvalho P, Yoshida J, Miidla I, Shen YJ, Bombeck CT, Nyhus LM. Endoscopic sclerosis of the cardia affects gastroesophageal reflux. *Surg Endosc* 1989;3(1):11-2.
- (21) Farre R. Estudi de la neurotransmissio a l'esfinter esofagic inferior. Universitat Autònoma de Barcelona; 2005.
- (22) Fennerty MB, Johanson JF, Hwang C, Sostek M. Efficacy of esomeprazole 40 mg vs. lansoprazole 30 mg for healing moderate to severe erosive oesophagitis. *Aliment Pharmacol Ther* 2005 February 15;21(4):455-63.
- (23) Feretis C, Benakis P, Dimopoulos C, Dailianas A, Filalithis P, Stamou KM, Manouras A, Apostolidis N. Endoscopic implantation of Plexiglas (PMMA)

- microspheres for the treatment of GERD. *Gastrointest Endosc* 2001 April;53(4):423-6.
- (24) Fockens P. Gatekeeper Reflux Repair System: technique, pre-clinical, and clinical experience. *Gastrointest Endosc Clin N Am* 2003 January;13(1):179-89.
- (25) Freitag CPF. Implante endoscópico no esôfago distal de polimetilmetacrilato para controle do refluxo gastroesofágico. Estudo experimental em modelo animal. Tese de Doutorado. Universidade Federal do Rio Grande do Sul; 2003.
- (26) Galmiche JP, Bruley d, V. Endoluminal therapies for gastro-oesophageal reflux disease. *Lancet* 2003 March 29;361(9363):1119-21.
- (27) Ganz RA, Rydell M, Termin P. Accurate localization of tissue layers in the esophagus by using a double-lumen injection catheter: implications for the Enteryx procedure. *Gastrointest Endosc* 2006 March;63(3):468-72.
- (28) Gawad KA, Wachowiak R, Rempf C, Tiefenbacher WJ, Strate T, Achilles EG, Blochle C, Izbicki JR. Ambulatory long-term pH monitoring in pigs. *Surg Endosc* 2003 October;17(10):1556-60.
- (29) Glise H, Hallerback B, Wiklund I. Quality of life: a reflection of symptoms and concerns. *Scand J Gastroenterol Suppl* 1996;221:14-7.
- (30) Hampson J. Animal Experimentation: Practical Dilemmas and Solutions. In: Palmer M, editor. *The Status of Animals*. Oxon (UK):CAB; 89 A.D. p. 101.
- (31) Havelund T, Lind T, Wiklund I, Glise H, Hernqvist H, Lauritsen K, Lundell L, Pedersen SA, Carlsson R, Junghard O, Stubberod A, nker-Hansen O. Quality of life in patients with heartburn but without esophagitis: effects of treatment with omeprazole. *Am J Gastroenterol* 1999 July;94(7):1782-9.
- (32) Heij HA, Seldenrijk CA, Vos A. Anterior gastropexy prevents gastrostomy-induced gastroesophageal reflux: an experimental study in piglets. *J Pediatr Surg* 1991 May;26(5):557-9.
- (33) Herculano JR, Jr., Troncon LE, Aprile LR, Moraes ER, Secaf M, Onofre PH, Dantas RO, Oliveira RB. Diminished retention of food in the proximal stomach correlates with increased acidic reflux in patients with gastroesophageal reflux disease and dyspeptic symptoms. *Dig Dis Sci* 2004 May;49(5):750-6.
- (34) Hogan WJ. Clinical trials evaluating endoscopic GERD treatments: is it time for a moratorium on the clinical use of these procedures? *Am J Gastroenterol* 2006 March;101(3):437-9.
- (35) Holtz W, Bollen P. Pigs and Minipigs. In: Poole T, editor. *The Care and Management of Laboratory Animals*. 7th ed. Oxford: Blackwell Science Ltd; 99 A.D. p. 464-88.

- (36) Homicz MR, Watson D. Review of injectable materials for soft tissue augmentation. *Facial Plast Surg* 2004 February;20(1):21-9.
- (37) Huttl TP, Hohle M, Wichmann MW, Jauch KW, Meyer G. Techniques and results of laparoscopic antireflux surgery in Germany. *Surg Endosc* 2005 December;19(12):1579-87.
- (38) Johnson DA, Ganz R, Aisenberg J, Cohen LB, Deviere J, Foley TR, Haber GB, Peters JH, Lehman GA. Endoscopic implantation of enteryx for treatment of GERD: 12-month results of a prospective, multicenter trial. *Am J Gastroenterol* 2003 September;98(9):1921-30.
- (39) Johnson DA, Ganz R, Aisenberg J, Cohen LB, Deviere J, Foley TR, Haber GB, Peters JH, Lehman GA. Endoscopic, deep mural implantation of Enteryx for the treatment of GERD: 6-month follow-up of a multicenter trial. *Am J Gastroenterol* 2003 February;98(2):250-8.
- (40) Kadiramanathan SS, Evans DF, Gong F, Yazaki E, Scott M, Swain CP. Antireflux operations at flexible endoscopy using endoluminal stitching techniques: an experimental study. *Gastrointest Endosc* 1996 August;44(2):133-43.
- (41) Kadiramanathan SS, Yazaki E, Evans DF, Hepworth CC, Gong F, Swain CP. An ambulant porcine model of acid reflux used to evaluate endoscopic gastroplasty. *Gut* 1999 June;44(6):782-8.
- (42) Kahrilas PJ. Dilated intercellular spaces: extending the reach of the endoscope. *Am J Gastroenterol* 2005 March;100(3):549-50.
- (43) Kahrilas PJ, Lee TJ. Gatekeeper reflux repair system; a mechanistic hypothesis. *Gut* 2005 February;54(2):179-80.
- (44) Klinkenberg-Knol EC, Nelis F, Dent J, Snel P, Mitchell B, Prichard P, Lloyd D, Havu N, Frame MH, Roman J, Walan A. Long-term omeprazole treatment in resistant gastroesophageal reflux disease: efficacy, safety, and influence on gastric mucosa. *Gastroenterology* 2000 April;118(4):661-9.
- (45) Laber KE. Biology and Diseases of Swine. In: Fox JG, Anderson LC, Loew FM, Quimby FW, editors. *Laboratory Animal Medicine*. 2nd ed. Elsevier Science, USA; 2 A.D.
- (46) Laeschke K. Biocompatibility of microparticles into soft tissue fillers. *Semin Cutan Med Surg* 2004 December;23(4):214-7.
- (47) Lehmann A, Blackshaw LA, Branden L, Carlsson A, Jensen J, Nygren E, Smid SD. Cannabinoid receptor agonism inhibits transient lower esophageal sphincter relaxations and reflux in dogs. *Gastroenterology* 2002 October;123(4):1129-34.
- (48) Lemperle G, Hazan-Gauthier N, Lemperle M. PMMA microspheres (Artecoll) for skin and soft-tissue augmentation. Part II: Clinical investigations. *Plast Reconstr Surg* 1995 September;96(3):627-34.

- (49) Lemperle G, Kind P. Biocompatibility of Artecoll. *Plast Reconstr Surg* 1999 January;103(1):338-40.
- (50) Lemperle G, Morhenn V, Charrier U. Human histology and persistence of various injectable filler substances for soft tissue augmentation. *Aesthetic Plast Surg* 2003 September;27(5):354-66.
- (51) Lemperle G, Morhenn VB, Pestonjamas V, Gallo RL. Migration studies and histology of injectable microspheres of different sizes in mice. *Plast Reconstr Surg* 2004 April 15;113(5):1380-90.
- (52) Lemperle G, Ott H, Charrier U, Hecker J, Lemperle M. PMMA microspheres for intradermal implantation: Part I. Animal research. *Ann Plast Surg* 1991 January;26(1):57-63.
- (53) Lemperle G, Romano JJ, Busso M. Soft tissue augmentation with artecoll: 10-year history, indications, techniques, and complications. *Dermatol Surg* 2003 June;29(6):573-87.
- (54) Low DE. Surgery for hiatal hernia and GERD. Time for reappraisal and a balanced approach ? *Surg Endosc* 2001 September;15(9):913-7.
- (55) Mahmood Z, Byrne PJ, McMahon BP, Murphy EM, Arfin Q, Ravi N, Weir DG, Reynolds JV. Comparison of transesophageal endoscopic plication (TEP) with laparoscopic Nissen fundoplication (LNF) in the treatment of uncomplicated reflux disease. *Am J Gastroenterol* 2006 March;101(3):431-6.
- (56) Mahmood Z, McMahon BP, Arfin Q, Byrne PJ, Reynolds JV, Murphy EM, Weir DG. Endocinch therapy for gastro-oesophageal reflux disease: a one year prospective follow up. *Gut* 2003 January;52(1):34-9.
- (57) Martinez-Serna T, Davis RE, Mason R, Perdakis G, Filipi CJ, Lehman G, Nigro J, Watson P. Endoscopic valvuloplasty for GERD. *Gastrointest Endosc* 2000 November;52(5):663-70.
- (58) Mason RJ, Filipi CJ, Demeester TR, Peters JH, Lund RJ, Flake AW, Hinder RA, Smyrk TC, Bremner CG, Thompson S. A new intraluminal antigastroesophageal reflux procedure in baboons. *Gastrointest Endosc* 1997 March;45(3):283-90.
- (59) Mason RJ, Hughes M, Lehman GA, Chiao G, Deviere J, Silverman DE, Demeester TR, Peters JH. Endoscopic augmentation of the cardia with a biocompatible injectable polymer (Enteryx) in a porcine model. *Surg Endosc* 2002 March;16(3):386-91.
- (60) Mawad ME, Cekirge S, Ciceri E, Saatci I. Endovascular treatment of giant and large intracranial aneurysms by using a combination of stent placement and liquid polymer injection. *J Neurosurg* 2002 March;96(3):474-82.
- (61) McGouran RC, Galloway JM. A laser-induced scar at the cardia increases the yield pressure of the lower esophageal sphincter. *Gastrointest Endosc* 1990 September;36(5):439-43.

- (62) McGouran RC, Galloway JM, Spence DS, Morton CP, Marchant D. Does measurement of yield pressure at the cardia during endoscopy provide information on the function of the lower oesophageal sphincter mechanism? *Gut* 1988 March;29(3):275-8.
- (63) Meta<>Crill®. www.metacril.net . 2005.
Ref Type: Internet Communication
- (64) Mittal RK, Holloway RH, Penagini R, Blackshaw LA, Dent J. Transient lower esophageal sphincter relaxation. *Gastroenterology* 1995 August;109(2):601-10.
- (65) Moraes-Filho J, Cecconello I, Gama-Rodrigues J, Castro L, Henry MA, Meneghelli UG, Quigley E. Brazilian consensus on gastroesophageal reflux disease: proposals for assessment, classification, and management. *Am J Gastroenterol* 2002 February;97(2):241-8.
- (66) Moraes-Filho JP, Chinzon D, Eisig JN, Hashimoto CL, Zaterka S. Prevalence of heartburn and gastroesophageal reflux disease in the urban Brazilian population. *Arq Gastroenterol* 2005 April;42(2):122-7.
- (67) Morhenn VB, Lemperle G, Gallo RL. Phagocytosis of different particulate dermal filler substances by human macrophages and skin cells. *Dermatol Surg* 2002 June;28(6):484-90.
- (68) Nader F, da Costa JS, Nader GA, Motta GL. [Prevalence of heartburn in Pelotas, RS, Brasil: population-based study]. *Arq Gastroenterol* 2003 January;40(1):31-4.
- (69) NATIONAL RESEARCH COUNCIL. Guide for the Care and Use of Laboratory Animals. 96. National Academy Press.
Ref Type: Statute
- (70) Noh KW, Loeb DS, Stockland A, Achem SR. Pneumomediastinum following Enteryx injection for the treatment of gastroesophageal reflux disease. *Am J Gastroenterol* 2005 March;100(3):723-6.
- (71) Normas Diretrizes e Leis em Pesquisa em Animais. www.bioetica.ufrgs.br . 19-6-2005.
Ref Type: Internet Communication
- (72) O'Connor KW, Lehman GA. Endoscopic placement of collagen at the lower esophageal sphincter to inhibit gastroesophageal reflux: a pilot study of 10 medically intractable patients. *Gastrointest Endosc* 1988 March;34(2):106-12.
- (73) O'Connor KW, Madison SA, Smith DJ, Ransburg RC, Lehman GA. An experimental endoscopic technique for reversing gastroesophageal reflux in dogs by injecting inert material in the distal esophagus. *Gastrointest Endosc* 1984 October;30(5):275-80.

- (74) Pandolfino JE, Shi G, Trueworthy B, Kahrilas PJ. Esophagogastric junction opening during relaxation distinguishes nonhernia reflux patients, hernia patients, and normal subjects. *Gastroenterology* 2003 October;125(4):1018-24.
- (75) Penagini R, Carmagnola S, Cantu P. Review article: gastro-oesophageal reflux disease--pathophysiological issues of clinical relevance. *Aliment Pharmacol Ther* 2002 July;16 Suppl 4:65-71.
- (76) Penagini R, Hebbard G, Horowitz M, Dent J, Bermingham H, Jones K, Holloway RH. Motor function of the proximal stomach and visceral perception in gastro-oesophageal reflux disease. *Gut* 1998 February;42(2):251-7.
- (77) Peters JH, Silverman DE, Stein A. Lower esophageal sphincter injection of a biocompatible polymer: accuracy of implantation assessed by esophagectomy. *Surg Endosc* 2003 April;17(4):547-50.
- (78) Plexiglas® - The Pioneer in Methacrylate Chemistry. www.plexiglas.de . 2001.
Ref Type: Internet Communication
- (79) Requena C, Izquierdo MJ, Navarro M, Martinez A, Vilata JJ, Botella R, Amorrortu J, Sabater V, Aliaga A, Requena L. Adverse reactions to injectable aesthetic microimplants. *Am J Dermatopathol* 2001 June;23(3):197-202.
- (80) Revicki DA, Wood M, Maton PN, Sorensen S. The impact of gastroesophageal reflux disease on health-related quality of life. *Am J Med* 1998 March;104(3):252-8.
- (81) Richter JE. Importance of bile reflux in Barrett's esophagus. *Dig Dis* 2000;18(4):208-16.
- (82) Sanches PRS, Thomé PRO, Silva Jr DP, Müller AF, Barros S, Freitag C, Krueel C, Duarte M. Monitor de pressão e volume gástricos: estudo experimental em suínos. *IFMBE Proc* 2004 October;5:825-8.
- (83) Sandler RS, Everhart JE, Donowitz M, Adams E, Cronin K, Goodman C, Gemmen E, Shah S, Avdic A, Rubin R. The burden of selected digestive diseases in the United States. *Gastroenterology* 2002 May;122(5):1500-11.
- (84) Schopf BW, Blair G, Dong S, Troger K. A porcine model of gastroesophageal reflux. *J Invest Surg* 1997 May;10(3):105-14.
- (85) Shaheen NJ. Raising the bar in studies of endoscopic anti-reflux procedures. *Gastroenterology* 2005 March;128(3):779-82.
- (86) Spechler SJ. Comparison of medical and surgical therapy for complicated gastroesophageal reflux disease in veterans. The Department of Veterans Affairs Gastroesophageal Reflux Disease Study Group. *N Engl J Med* 1992 March 19;326(12):786-92.

- (87) Stacher G, Lenglinger J, Bergmann H, Schneider C, Hoffmann M, Wolf G, Stacher-Janotta G. Gastric emptying: a contributory factor in gastro-oesophageal reflux activity? *Gut* 2000 November;47(5):661-6.
- (88) Summary of safety and effectiveness data: Enteryx™ procedure kit. www.fda.gov. 12-4-2004.
Ref Type: Internet Communication
- (89) Swindle MM, Smith AC, Hepburn BJ. Swine as models in experimental surgery. *J Invest Surg* 1988;1(1):65-79.
- (90) Tam WC, Schoeman MN, Zhang Q, Dent J, Rigda R, Utley D, Holloway RH. Delivery of radiofrequency energy to the lower oesophageal sphincter and gastric cardia inhibits transient lower oesophageal sphincter relaxations and gastro-oesophageal reflux in patients with reflux disease. *Gut* 2003 April;52(4):479-85.
- (91) Tintillier M, Chaput A, Kirch L, Martinet JP, Pochet JM, Cuvelier C. Esophageal abscess complicating endoscopic treatment of refractory gastroesophageal reflux disease by Enteryx injection: a first case report. *Am J Gastroenterol* 2004 September;99(9):1856-8.
- (92) Tomazic-Jezic VJ, Merritt K, Umbreit TH. Significance of the type and the size of biomaterial particles on phagocytosis and tissue distribution. *J Biomed Mater Res* 2001 June 15;55(4):523-9.
- (93) Uroplastic. 2003. BioMedical Ltd, Porto Alegre, Brazil.
Ref Type: Catalog
- (94) Utley DS, Kim M, Vierra MA, Triadafilopoulos G. Augmentation of lower esophageal sphincter pressure and gastric yield pressure after radiofrequency energy delivery to the gastroesophageal junction: a porcine model. *Gastrointest Endosc* 2000 July;52(1):81-6.
- (95) Vaezi MF, Richter JE. Role of acid and duodenogastroesophageal reflux in gastroesophageal reflux disease. *Gastroenterology* 1996 November;111(5):1192-9.
- (96) van Herwaarden MA, Samsom M, Smout AJ. Excess gastroesophageal reflux in patients with hiatus hernia is caused by mechanisms other than transient LES relaxations. *Gastroenterology* 2000 December;119(6):1439-46.
- (97) Watson DI, Mathew G, Pike GK, Jamieson GG. Comparison of anterior, posterior and total fundoplication using a viscera model. *Dis Esophagus* 1997 April;10(2):110-4.
- (98) Wiklund I. Quality of life in patients with gastroesophageal reflux disease. *Am J Gastroenterol* 2001 August;96(8 Suppl):S46-S53.

Livros Grátis

(<http://www.livrosgratis.com.br>)

Milhares de Livros para Download:

[Baixar livros de Administração](#)

[Baixar livros de Agronomia](#)

[Baixar livros de Arquitetura](#)

[Baixar livros de Artes](#)

[Baixar livros de Astronomia](#)

[Baixar livros de Biologia Geral](#)

[Baixar livros de Ciência da Computação](#)

[Baixar livros de Ciência da Informação](#)

[Baixar livros de Ciência Política](#)

[Baixar livros de Ciências da Saúde](#)

[Baixar livros de Comunicação](#)

[Baixar livros do Conselho Nacional de Educação - CNE](#)

[Baixar livros de Defesa civil](#)

[Baixar livros de Direito](#)

[Baixar livros de Direitos humanos](#)

[Baixar livros de Economia](#)

[Baixar livros de Economia Doméstica](#)

[Baixar livros de Educação](#)

[Baixar livros de Educação - Trânsito](#)

[Baixar livros de Educação Física](#)

[Baixar livros de Engenharia Aeroespacial](#)

[Baixar livros de Farmácia](#)

[Baixar livros de Filosofia](#)

[Baixar livros de Física](#)

[Baixar livros de Geociências](#)

[Baixar livros de Geografia](#)

[Baixar livros de História](#)

[Baixar livros de Línguas](#)

[Baixar livros de Literatura](#)
[Baixar livros de Literatura de Cordel](#)
[Baixar livros de Literatura Infantil](#)
[Baixar livros de Matemática](#)
[Baixar livros de Medicina](#)
[Baixar livros de Medicina Veterinária](#)
[Baixar livros de Meio Ambiente](#)
[Baixar livros de Meteorologia](#)
[Baixar Monografias e TCC](#)
[Baixar livros Multidisciplinar](#)
[Baixar livros de Música](#)
[Baixar livros de Psicologia](#)
[Baixar livros de Química](#)
[Baixar livros de Saúde Coletiva](#)
[Baixar livros de Serviço Social](#)
[Baixar livros de Sociologia](#)
[Baixar livros de Teologia](#)
[Baixar livros de Trabalho](#)
[Baixar livros de Turismo](#)