

UNIVERSIDADE FEDERAL DO PARANÁ

PALLOMA ROSE

**GLAUCOMA: ALTERAÇÕES CONJUNTIVAS INDUZIDAS POR  
DROGAS EMPREGADAS NO SEU TRATAMENTO**

CURITIBA

2010

# **Livros Grátis**

<http://www.livrosgratis.com.br>

Milhares de livros grátis para download.

PALLOMA ROSE

**GLAUCOMA: ALTERAÇÕES CONJUNTIVAIS INDUZIDAS POR  
DROGAS EMPREGADAS NO SEU TRATAMENTO**

Dissertação apresentada ao Curso de Pós-Graduação em Ciências Veterinárias, Setor de Ciências Agrárias, Universidade Federal do Paraná, como requisito para a obtenção do título de Mestre em Ciências Veterinárias.

Orientador: Prof. Dr. Fabiano Montiani-Ferreira.

CURITIBA

2010


PROGRAMA DE PÓS-GRADUAÇÃO EM CIÊNCIAS VETERINÁRIAS



PARECER

A Comissão Examinadora da Defesa da Dissertação intitulada "**GLAUCOMA: ALTERAÇÕES CONJUNTIVAS INDUZIDAS POR DROGAS EMPREGADAS NO SEU TRATAMENTO**" apresentada pela Mestranda **Palloma Rose**, declara ante os méritos demonstrados pela Candidata, e de acordo com o Art. 79 da Resolução nº 65/09-CEPE /UFPR, que considerou a candidata APTA para receber o Título de Mestre em Ciências Veterinárias, na Área de Concentração em Ciências Veterinárias.

Curitiba, 25 de fevereiro de 2010

  
Professor Dr. Fabiano Montiani Ferreira  
Presidente/Orientador

  
Drª Heloisa Helena Abil Russ Giacometti  
Membro

  
Professora Drª Tilda Rodrigues Froes  
Membro

## AGRADECIMENTOS

Ao meu pai, Carlos, pelo amor incondicional, pelo suporte e por me mostrar continuamente a importância da educação e de se perseguir sonhos.

À minha mãe, Leda, pela eterna dedicação, pelo apoio em todas as decisões e por me ensinar valores que estarão sempre comigo.

Aos meus irmãos, Dantton e Micaella, pelo companheirismo e por tornarem a vida mais alegre desde que chegaram.

Ao professor Fabiano Montiani-Ferreira, por me apresentar o desafiante universo da Oftalmologia Veterinária e me tornar parte dele. Obrigada por ter me ajudado em mais esta conquista profissional.

Aos professores Rosângela Locatelli Dittrich e Ivan Roque de Barros Filho, por terem feito parte do meu Comitê de Orientação.

À Universidade Federal do Paraná, instituição que me possibilitou ser Médica Veterinária e me acolheu durante a graduação, residência e mestrado, permitindo meu crescimento nos últimos dez anos.

À Dra. Heloísa Russ e à equipe do IPEM do Hospital Evangélico de Curitiba, por fazer este projeto acontecer.

Ao Laboratório de Patologia Experimental da PUC-PR, em especial à Dra. Lúcia Noronha, e as técnicas Marina e Ana Paula, pelo bom humor e pela paciência nas intermináveis dúvidas.

À Dra. Núbia Vanessa, pela ajuda e parceria nas várias horas passadas em frente a um microscópio.

Às amigas Nicolle Plugge, Solange Marconcin, Janaína D'Oro, Sávila Paiva, Larissa Condas, Emanuelle Sabino e Monica Alfaro, que presentes ou distantes sempre estiveram comigo.

Aos amigos Leandro Lima e Mariana Tramontin, pela imensa ajuda no projeto.

E aos animais, sempre presentes em minha vida, que foram o motivo da minha escolha profissional e me permitiram completar mais esta etapa na minha formação.

“A chave de todas as ciências é  
inegavelmente o ponto de interrogação”.

Honoré de Balzac

## RESUMO

O glaucoma é uma doença oftálmica que tem como principal fator de risco o aumento da pressão intraocular, que leva à perda progressiva e morte das células ganglionares da retina, o que acarreta redução progressiva do campo visual e, finalmente, perda da visão. A terapia do glaucoma baseia-se na tentativa de redução da pressão intraocular, por meio de medicamentos ou de procedimentos cirúrgicos. O timolol é uma droga já consagrada para este fim, que atua reduzindo a formação do humor aquoso. Na década de 90 surgiram os análogos de prostaglandinas (PG) (latanoprost, travoprost e bimatoprost), hipotensores que aumentam o fluxo de drenagem do humor aquoso pela via uveoscleral. Mais recentemente, foram lançadas as combinações comerciais dos análogos de PG com o maleato de timolol, aliando o efeito da redução na produção do humor aquoso com o aumento da sua drenagem. O efeito destas drogas só é possível porque a conjuntiva atua como uma membrana semipermeável, permitindo absorção dos medicamentos e ação dos mesmos no meio intraocular. No entanto, a instilação crônica destes colírios pode incitar alterações patológicas na conjuntiva, o que pode causar problemas de cunho estético, como congestão e irritação conjuntival. Além disso, pode contribuir para o insucesso de intervenções cirúrgicas no glaucoma, como a trabeculectomia. A terapia tópica crônica também pode ocasionar a redução no número de células calciformes, responsáveis pela produção da porção mucosa do filme lacrimal, o que reduz a quantidade e qualidade da lágrima e contribui para o desconforto ocular. Esta pesquisa testou três combinações de análogos de PG e timolol (Ganfort® - bimatoprost+timolol, Duo-Travatan® - travoprost+timolol e Xalacom® - latanoprost+timolol) por meio de avaliação histomorfométrica e imunistoquímica. Todas as drogas testadas induziram algum grau de resposta inflamatória conjuntival. A intensidade da alteração de cada parâmetro avaliado (infiltrado inflamatório, vascularização, grau de fibrose, espessura epitelial e número de células calciformes) variou de acordo com a droga utilizada. A combinação menos deletéria parece ser a bimatoprost+timolol, que causou infiltrado inflamatório intermediário quando comparada às outras drogas, e ainda provocou aumento no número de células calciformes. Outra parte da pesquisa foi voltada para a investigação do uso de ciclosporina e prednisolona no pós-operatório da trabeculectomia, mostrando que associação destas drogas traz um efeito sinérgico na inibição da fibrose e da reação inflamatória pós-cirúrgica, havendo possibilidade da sua utilização para reduzir a aderência do *flap* cirúrgico, mantendo assim a diminuição da PIO por maior período.

**Palavras-chave:** glaucoma, timolol, análogos de prostaglandinas, conjuntiva, histomorfometria, imunistoquímica, trabeculectomia, ciclosporina, prednisolona

## ABSTRACT

Glaucoma is a disease in which the major risk factor is the increase of intraocular pressure, that leads to a progressive loss of retinal ganglion cells, causing a progressive reduction in the visual field and, finally, blindness. Glaucoma's therapy is focused on reducing the PIO, using drugs or surgical techniques. Timolol is a drug well-established for this purpose, reducing aqueous humor production. In the 90's, the prostaglandin (PG) analogues appeared (latanoprost, travoprost and bimatoprost), which are hypotensive drugs that increase aqueous humor outflow through uveoscleral way. More recently commercial combination of PG analogues and timolol were released, adding reduction of aqueous humor production with increase in its outflow. The effects of this class of drug are only possible because the conjunctiva acts like a semipermeable membrane, permitting absorption and intraocular action. However, chronic instillation of eye drops incites inflammatory reaction in the conjunctiva, which can contribute to surgery failure, such as trabeculectomy. Chronic topic therapy can also induce a reduction in the number of goblet cells, responsible for producing the mucous part of lachrymal film, what reduces quantity and quality of tears and contribute to ocular discomfort. This research tested three PG analogues and timolol combinations (Ganfort® - bimatoprost+timolol, Duo-Travatan® - travoprost+timolol and Xalacom® - latanoprost+timol), by histomorphometric and immunohistochemical evaluations. All tested drugs caused some degree of conjunctival inflammatory response. Alteration intensity of each one of the evaluated parameters (inflammatory infiltrate, vascularization, degree of fibrosis, epithelial thickness and number of goblet cells) varies with drug. Less deleterious combination seems to be bimatoprost+timolol, that caused an intermediary inflammatory infiltrate when compared to other drugs, and also provoked a increase in number of goblet cells. Another part of this investigation turned to investigation of cyclosporine and prednisolone use in post-operative of trabeculectomy, showing that the association of these drugs has a synergic effect inhibiting post-surgical fibrosis and inflammatory reaction. Therefore, the combined use of cyclosporine and prednisolone can possibly reduce surgical flap adherence, keeping this way the increase of PIO for longer time.

**Key-words:** glaucoma, timolol, prostaglandin analogues, conjunctiva, histomorphometry, immunohistochemical, trabeculectomy, cyclosporine, prednisolone



## LISTA DE FIGURAS

- FIGURA 1 - ESQUEMA MOSTRANDO A EVOLUÇÃO DO DESENVOLVIMENTO DE DROGAS PARA O TRATAMENTO CLÍNICO DO GLAUCOMA. A SÍNTESE DESTAS DROGAS TEVE INÍCIO NA DÉCADA DE 50 DO SÉCULO XX, E SE INTENSIFICOU A PARTIR DA DÉCADA DE 80..... 59
- FIGURA 2 - FOTOGRAFIA DE LÂMINA HISTOLÓGICA CORADA COM HE, EVIDENCIANDO AS DUAS ÁREAS DE CONJUNTIVA BULBAR PRÓXIMAS AO LIMBO VENTRAL E DORSAL (CÍRCULOS), QUE FORAM AVALIADAS MICROSCOPICAMENTE..... 72
- FIGURA 3 - INTERFACE DO PROGRAMA IMAGE PRO-PLUS 4.5, MOSTRANDO UMA AVALIAÇÃO DE LÂMINA POR GRADEAMENTO (PARA MENSURAÇÃO DOS PARÂMETROS FORAM SELECIONADOS OS TRÊS QUADRANTES MAIS PRÓXIMOS AO EPITÉLIO CONJUNTIVAL, INDICADOS PELA ELIPSE)..... 72
- FIGURA 4 - COMPARAÇÃO DA ESPESSURA EPITELIAL ( $\mu\text{m}$ ) E DO DIÂMETRO DOS VASOS SANGUÍNEOS ( $\mu\text{m}$ ) DA CONJUNTIVA DE COELHOS, ENTRE OS TRÊS GRUPOS DE TRATAMENTO: PREDNISOLONA 0,01% (G1), CICLOSPORINA 0,05% (G2) E PREDNISOLONA 0,01% COM CICLOSPORINA 0,05% (G3). NOTE QUE TANTO A ESPESSURA EPITELIAL QUANTO O DIÂMETRO DOS VASOS SANGUÍNEOS FORAM MENORES NO GRUPO TRATADO COM A ASSOCIAÇÃO DAS DROGAS. AVALIAÇÃO HISTOLÓGICA REALIZADA COM HE..... 73
- FIGURA 5 - FOTOMICROGRAFIAS DE CONJUNTIVAS (MAGNIFICAÇÃO DE 400X), EVIDENCIANDO A ESPESSURA EPITELIAL NOS SEGUINTE GRUPOS: A) CONTROLE; B) PREDNISOLONA; C) CICLOSPORINA E D) CICLOSPORINA+PREDNISOLONA. NOTE A MAIOR ESPESSURA NO OLHO TRATADO APENAS COM PREDNISOLONA (B), QUANDO COMPARADO AO OLHO TRATADO COM PREDNISOLONA+CICLOSPORINA (D). AVALIAÇÃO HISTOLÓGICA REALIZADA COM HE..... 74
- FIGURA 6 - FOTOMICROGRAFIAS DE CONJUNTIVAS (MAGNIFICAÇÃO DE 400X), EVIDENCIANDO OS VASOS SANGUÍNEOS NOS SEGUINTE GRUPOS: A)

CONTROLE; B) PREDNISOLONA; C) CICLOSPORINA E D) CICLOSPORINA+PREDNISOLONA. NOTE O MAIOR NÚMERO DE VASOS NO OLHO TRATADO APENAS COM PREDNISOLONA (B), QUANDO COMPARADO AO OLHO TRATADO COM PREDNISOLONA+CICLOSPORINA (D). AVALIAÇÃO HISTOLÓGICA REALIZADA COM HE..... 74

FIGURA 7 - COMPARAÇÃO DO GRAU DE FIBROSE CONJUNTIVAL ENTRE OS TRÊS GRUPOS DE TRATAMENTO: PREDNISOLONA 0,01% (G1), CICLOSPORINA 0,05% (G2) E PREDNISOLONA 0,01% COM CICLOSPORINA 0,05% (G3). NOTE O MENOR GRAU DE FIBROSE OBSERVADO NO GRUPO TRATADO COM A ASSOCIAÇÃO DE DROGAS. AVALIAÇÃO IMUNOISTOQUÍMICA REALIZADA COM ANTI-ACTINA, POR MEIO DE VARIÁVEIS NUMÉRICAS DISCRETAS (1: MÍNIMO; 2: LEVE; 3: MODERADO E 4: FORTE)..... 75

FIGURA 8 - FOTOMICROGRAFIAS DE CONJUNTIVA (MAGNIFICAÇÃO DE 400X) DA AVALIAÇÃO IMUNOISTOQUÍMICA REALIZADA COM ANTI-ACTINA, EVIDENCIANDO OS FIBROBLASTOS DO SUBEPITÉLIO DOS SEGUINTE GRUPOS: A) CONTROLE; B) PREDNISOLONA; C) CICLOSPORINA; D) CICLOSPORINA+PREDNISOLONA. NOTE O MENOR NÚMERO DE FIBROBLASTOS NO OLHO TRATADO COM CICLOSPORINA+PREDNISOLONA (D), QUANDO COMPARADO AO OLHO TRATADO APENAS COM PREDNISOLONA (B)..... 76

FIGURA 9 - COMPARAÇÃO DO NÚMERO DE VASOS REATIVOS DA CONJUNTIVA ENTRE OS TRÊS GRUPOS DE TRATAMENTO: PREDNISOLONA 0,01% (G1), CICLOSPORINA 0,05% (G2) E PREDNISOLONA 0,01% COM CICLOSPORINA 0,05% (G3). NOTE O MENOR NÚMERO DE VASOS REATIVOS NO GRUPO TRATADO COM A ASSOCIAÇÃO DE DROGAS. AVALIAÇÃO IMUNOISTOQUÍMICA REALIZADA COM ANTI-FATOR VIII..... 77

FIGURA 10 - FOTOMICROGRAFIAS DE CONJUNTIVA (MAGNIFICAÇÃO DE 400X) DA AVALIAÇÃO IMUNOISTOQUÍMICA REALIZADA COM ANTI-FATOR VIII, EVIDENCIANDO AS CÉLULAS ENDOTELIAIS DOS VASOS SANGÜÍNEOS REATIVOS NO PROCESSO INFLAMATÓRIO NOS SEGUINTE GRUPOS: A) CONTROLE; B) PREDNISOLONA; C) CICLOSPORINA; D) CICLOSPORINA+PREDNISOLONA. NOTE O MAIOR

	NÚMERO DE VASOS MARCADOS NO OLHO TRATADO APENAS COM PREDNISOLONA (B), QUANDO COMPARADO AO OLHO TRATADO COM PREDNISOLONA+CICLOSPORINA (D).....	77
FIGURA 11 -	COMPARAÇÃO DAS ÁREAS DE INFILTRADO INFLAMATÓRIO DA CONJUNTIVA ENTRE OS TRÊS GRUPOS DE TRATAMENTO: PREDNISOLONA 0,01% (G1), CICLOSPORINA 0,05% (G2) E PREDNISOLONA 0,01% COM CICLOSPORINA 0,05% (G3). NOTE O MENOR NÚMERO DE CÉLULAS INFLAMATÓRIAS NO GRUPO TRATADO COM A ASSOCIAÇÃO DE DROGAS. AVALIAÇÃO IMUNOISTOQUÍMICA REALIZADA COM ANTI-INTERLEUCINA 6.....	78
FIGURA 12 -	FOTOMICROGRAFIAS DE CONJUNTIVAS (MAGNIFICAÇÃO DE 400X) DA AVALIAÇÃO IMUNOISTOQUÍMICA REALIZADA COM ANTI-INTERLEUCINA-6, EVIDENCIANDO AS CÉLULAS INFLAMATÓRIAS DO SUBEPITÉLIO NOS SEGUINTE GRUPOS: A) CONTROLE; B) PREDNISOLONA; C) CICLOSPORINA; D) CICLOSPORINA+PREDNISOLONA. NOTE O MENOR NÚMERO DE CÉLULAS INFLAMATÓRIAS NO OLHO TRATADO COM PREDNISOLONA+CICLOSPORINA (D), QUANDO COMPARADO AO TRATADO APENAS COM PREDNISOLONA (B).....	79
FIGURA 13 -	FOTOGRAFIA DE LÂMINA HISTOLÓGICA CORADA COM HE, EVIDENCIANDO AS DUAS ÁREAS DE CONJUNTIVA BULBAR PRÓXIMAS AO LIMBO VENTRAL E DORSAL (CÍRCULOS), QUE FORAM AVALIADAS MICROSCOPICAMENTE.....	94
FIGURA 14 -	INTERFACE DO PROGRAMA IMAGE PRO-PLUS 4.5, MOSTRANDO UMA AVALIAÇÃO DE LÂMINA POR GRADEAMENTO (PARA MENSURAÇÃO DOS PARÂMETROS FORAM SELECIONADOS OS TRÊS QUADRANTES MAIS PRÓXIMOS AO EPITÉLIO CONJUNTIVAL, INDICADOS PELA ELIPSE).....	94
FIGURA 15 -	NÚMERO DE CÉLULAS INFLAMATÓRIAS DA CONJUNTIVA DE COELHOS, COMPARANDO OS OLHOS CONTROLE AOS TRATADOS, ENTRE OS TRÊS GRUPOS DE TRATAMENTO: BIMATOPROSTA+TIMOLOL (G1), TRAVOPROSTA+TIMOLOL (G2) E LATANOPROSTA+TIMOLOL (G3). NOTE O AUMENTO NO NÚMERO DE CÉLULAS INFLAMATÓRIAS EM TODOS OS GRUPOS TRATADOS, EM RELAÇÃO AOS	

	SEUS RESPECTIVOS CONTROLES. AVALIAÇÃO HISTOLÓGICA REALIZADA COM HE.....	95
FIGURA 16 -	FOTOMICROGRAFIAS DE CONJUNTIVAS (MAGNIFICAÇÃO DE 400X) CORADAS COM HE, EVIDENCIANDO O AUMENTO DO NÚMERO DE CÉLULAS INFLAMATÓRIAS NOS OLHOS TRATADOS COM BIMATOPROSTA+TIMOLOL (B), TRAVOPROSTA+TIMOLOL (C) E LATANOPROSTA+TIMOLOL (D), EM RELAÇÃO AO OLHO CONTROLE (A).....	95
FIGURA 17 -	ESPESSURA EPITELIAL DA CONJUNTIVA DE COELHOS, COMPARANDO OS OLHOS CONTROLE AOS TRATADOS, ENTRE OS TRÊS GRUPOS DE TRATAMENTO: BIMATOPROSTA+TIMOLOL (G1), TRAVOPROSTA+TIMOLOL (G2) E LATANOPROSTA+TIMOLOL (G3). NOTE O AUMENTO NA ESPESSURA EPITELIAL EM TODOS OS GRUPOS TRATADOS EM RELAÇÃO AOS SEUS RESPECTIVOS CONTROLES, PRINCIPALMENTE NO GRUPO LATANOPROSTA+TIMOLOL. AVALIAÇÃO HISTOLÓGICA REALIZADA COM HE.....	96
FIGURA 18 -	FOTOMICROGRAFIAS DE CONJUNTIVAS (MAGNIFICAÇÃO DE 400X) CORADAS COM HE, EVIDENCIANDO O AUMENTO DA ESPESSURA EPITELIAL NOS OLHOS TRATADOS COM BIMATOPROSTA+TIMOLOL (B), LATANOPROSTA+TIMOLOL (C) E TRAVOPROSTA+TIMOLOL (D), EM RELAÇÃO AO OLHO CONTROLE (A). A MAIOR ESPESSURA É OBSERVADA NO GRUPO TRATADO COM LATANOPROSTA+TIMOLOL.....	96
FIGURA 19 -	NÚMERO DE VASOS DA CONJUNTIVA DE COELHOS, COMPARANDO OS OLHOS CONTROLE AOS TRATADOS, ENTRE OS TRÊS GRUPOS DE TRATAMENTO: BIMATOPROSTA+TIMOLOL (G1), TRAVOPROSTA+TIMOLOL (G2) E LATANOPROSTA+TIMOLOL (G3). NOTE O AUMENTO SIGNIFICATIVO NO NÚMERO DE VASOS DOS GRUPOS TRATADOS COM TRAVOPROSTA+TIMOLOL E LATANOPROSTA+TIMOLOL, EM RELAÇÃO AOS SEUS RESPECTIVOS CONTROLES. AVALIAÇÃO HISTOLÓGICA REALIZADA COM HE.....	97
FIGURA 20 -	FOTOMICROGRAFIAS DE CONJUNTIVAS (MAGNIFICAÇÃO DE 400X) CORADAS COM HE, EVIDENCIANDO O AUMENTO DO NÚMERO DE	

	VASOS NOS OLHOS TRATADOS COM BIMATOPROSTA+TIMOLOL (B), LATANOPROSTA+TIMOLOL (C) E TRAVOPROSTA+TIMOLOL (D), EM RELAÇÃO AO OLHO CONTROLE (A).....	98
FIGURA 21 -	NÚMERO DE CÉLULAS CALICIFORMES DA CONJUNTIVA DE COELHOS, COMPARANDO OS OLHOS CONTROLE AOS TRATADOS, ENTRE OS TRÊS GRUPOS DE TRATAMENTO: BIMATOPROSTA+TIMOLOL (G1), TRAVOPROSTA+TIMOLOL (G2) E LATANOPROSTA+TIMOLOL (G3). NOTE O AUMENTO NO NÚMERO DE CÉLULAS CALICIFORMES NOS GRUPOS TRATADOS, EM RELAÇÃO AOS RESPECTIVOS CONTROLES. AVALIAÇÃO HISTOLÓGICA REALIZADA COM PAS.....	98
FIGURA 22 -	FOTOMICROGRAFIAS DE CONJUNTIVAS (MAGNIFICAÇÃO DE 400X) CORADAS COM PAS, EVIDENCIANDO O AUMENTO MAIS INTENSO DO NÚMERO DE CÉLULAS CALICIFORMES NOS OLHOS TRATADOS COM BIMATOPROSTA+TIMOLOL (B) E TRAVOPROSTA+TIMOLOL (D), E MENOR NOS OLHOS TRATADOS COM LATANOPROSTA+TIMOLOL (C), EM RELAÇÃO AO OLHO CONTROLE (A).....	99
FIGURA 23 -	NÚMERO DE VASOS REATIVOS NO PROCESSO INFLAMATÓRIO DA CONJUNTIVA DE COELHOS, COMPARANDO OS OLHOS CONTROLE AOS TRATADOS, ENTRE OS TRÊS GRUPOS DE TRATAMENTO: BIMATOPROSTA+TIMOLOL (G1), TRAVOPROSTA+TIMOLOL (G2) E LATANOPROSTA+TIMOLOL (G3). NOTE O MAIOR NÚMERO DE VASOS REATIVOS NO GRUPO TRATADO COM LATANOPROSTA+TIMOLOL EM RELAÇÃO AO GRUPO CONTROLE E AOS GRUPOS TRATADOS COM OUTRAS COMBINAÇÕES. AVALIAÇÃO IMUNOISTOQUÍMICA REALIZADA COM ANTI-FATORVIII.....	100
FIGURA 24 -	- FOTOMICROGRAFIAS DE CONJUNTIVAS (400X) MARCADAS COM ANTI-FATOR VIII, EVIDENCIANDO O AUMENTO NO NÚMERO DE VASOS SANGÜÍNEOS REATIVOS NO PROCESSO INFLAMATÓRIO NOS OLHOS TRATADOS COM TRAVOPROSTA+TIMOLOL (B), BIMATOPROSTA+TIMOLOL (C) E LATANOPROSTA+TIMOLOL (D), EM RELAÇÃO AO OLHO CONTROLE (A).....	100

- FIGURA 25 - GRAU DE FIBROSE DA CONJUNTIVA DE COELHOS, COMPARANDO OS OLHOS CONTROLE AOS TRATADOS, ENTRE OS TRÊS GRUPOS DE TRATAMENTO: BIMATOPROSTA+TIMOLOL (G1), TRAVOPROSTA+TIMOLOL (G2) E LATANOPROSTA+TIMOLOL (G3). NOTE O MAIOR GRAU DE FIBROSE NO GRUPO TRATADO COM TRAVOPROSTA+TIMOLOL. AVALIAÇÃO IMUNOISTOQUÍMICA REALIZADA COM ANTI-ACTINA.. 101
- FIGURA 26 - FOTOMICROGRAFIAS DE CONJUNTIVAS (MAGNIFICAÇÃO DE 400X) MARCADAS COM ANTI-ACTINA, EVIDENCIANDO O AUMENTO NO NÚMERO DE FIBROBLASTOS NOS OLHOS TRATADOS COM TRAVOPROSTA+TIMOLOL (B), LATANOPROSTA+TIMOLOL (C) E BIMATOPROSTA+TIMOLOL (D), EM RELAÇÃO AO OLHO CONTROLE (A)..... 102
- FIGURA 27 - NÚMERO DE HISTIÓCITOS DA CONJUNTIVA DE COELHOS, COMPARANDO OS OLHOS CONTROLE AOS TRATADOS, ENTRE OS TRÊS GRUPOS DE TRATAMENTO: BIMATOPROSTA+TIMOLOL (G1), TRAVOPROSTA+TIMOLOL (G2) E LATANOPROSTA+TIMOLOL (G3). NOTE QUE O NÚMERO DE HISTIÓCITOS NOS OLHOS TRATADOS FOI SEMELHANTE NOS TRÊS GRUPOS. AVALIAÇÃO IMUNOISTOQUÍMICA REALIZADA COM ANTI-RAM11... 103
- FIGURA 28 - FOTOMICROGRAFIA DE CONJUNTIVA (400X) MARCADA COM ANTI-RAM11, EVIDENCIANDO A PRESENÇA DE HISTIÓCITOS EM OLHO TRATADO COM TRAVOPROSTA+TIMOLOL (B), A EXEMPLO DA REAÇÃO TAMBÉM ENCONTRADA NOS DEMAIS GRUPOS. AO LADO (A) CONTROLE POSITIVO: REAÇÃO ÓTIMA EM ARTÉRIA LESIONADA DE COELHO..... 103
- FIGURA 29 - TÉCNICA DE PROCESSAMENTO DO TISSUE MICROARRAY (DISPONÍVEL EM [WWW.MICROARRAYSTATION.COM/TISSUE-MICROARRAY](http://WWW.MICROARRAYSTATION.COM/TISSUE-MICROARRAY))..... 121
- FIGURA 30 - LÂMINAS DE TMA. NOTE QUE QUANTO MENOR O DIÂMETRO DO PUNCH UTILIZADO PARA COLETAR O TECIDO NO BLOCO DOADOR, MAIOR O NÚMERO DE AMOSTRAS EM CADA LÂMINA DO TMA (DISPONÍVEL EM [WWW.TISSUE-ARRAY.COM](http://WWW.TISSUE-ARRAY.COM))..... 121

## LISTA DE TABELAS

TABELA 1 -	RESULTADOS DOS TRÊS GRUPOS DE ANÁLOGOS DE PG+TIMOLOL, COMPARANDO OLHOS CONTROLE E OLHOS TRATADOS, APÓS 30 DIAS DE TRATAMENTO. TODOS OS VALORES ESTÃO APRESENTADOS COMO NÚMERO MÉDIO POR CAMPO DE MAGNIFICAÇÃO DE 400X, EXCETO A AVALIAÇÃO DE FIBROSE (ANTI-ACTINA), QUE É REFERIDA PELA MEDIANA.....	104
TABELA 2 -	COMPARAÇÃO DA PRODUÇÃO LACRIMAL (mm/min) COM TESTE DE SCHIRMER E DA PIO AFERIDA COM TONÔMETRO DE APLANAÇÃO TONO-PEN (TONO-PENXL®, MEDTRONIC OPHTHALMICS, JACKSONVILLE, FL), NOS DIAS 1 E 30 DO EXPERIMENTO.....	104
TABELA 3 -	RESUMO DAS ALTERAÇÕES ENCONTRADAS NOS PARÂMETROS PESQUISADOS NESTE EXPERIMENTO. A INDICAÇÃO AUMENTO/SEM DIFERENÇA REFERE-SE À COMPARAÇÃO DOS OLHOS TRATADOS EM RELAÇÃO AOS CONTROLES, DENTRO DO MESMO GRUPO. OS PARÂMETROS EM NEGRITO INDICAM A ALTERAÇÃO MAIS INTENSA, COMPARANDO-SE OS GRUPOS ENTRE SI.....	108
TABELA 4 -	FORMULAÇÕES COMERCIAIS DAS ASSOCIAÇÕES DE ANÁLOGOS DE PG E MALEATO DE TIMOLOL ESTUDAS NO EXPERIMENTO, DESTACANDO A CONCENTRAÇÃO DE CLORETO DE BENZALCÔNIO/ml DA SOLUÇÃO.....	109

## LISTA DE SIGLAS

PIO	–	Pressão intraocular
FeLV	–	Vírus da Leucemia Felina
FIV	–	Vírus da Imunodeficiência Felina
PIF	–	Peritonite Infecciosa Felina
mmHg	–	Milímetros de mercúrio
ECC	–	Espessura Corneana Central
D	–	Dioptria
UBM	–	Biomicroscopia Ultra-Sônica
OCT	–	Tomografia de Coerência Óptica
HRT	–	Tomografia com <i>Laser</i> de Varredura
GDx®	–	Polarimetria com <i>Laser</i> de Varredura
CO <sub>2</sub>	–	Dióxido de carbono
H <sub>2</sub> O	–	Água
HCO <sub>3</sub> <sup>-</sup>	–	Íon bicarbonato
H <sup>+</sup>	–	Íon hidrogênio
PG	–	Prostaglandina
TREC	–	Trabeculectomia
Nd: YAG	–	Neodímio:ítrio alumínio granada
ECP	–	Ciclofotocoagulação por Endoscopia
ml	–	Mililitro
PGF <sub>2α</sub>	–	Prostaglandina-F <sub>2α</sub>
EUA	–	Estados Unidos da América
DNA	–	Ácido Desoxirribonucléico
HE	–	Hematoxilina-Eosina
μm	–	Micrômetro
IHQ	–	Imunoistoquímica
BAC	–	Cloreto de Benzalcônio (do inglês, <i>Benzalkonium Chloride</i> )
MMC	–	Mitomicina C
5-FU	–	5-Fluoracil
IL	–	Interleucina
PAS	–	Ácido Periódico de Schiff



## SUMÁRIO

<b>CAPÍTULO 1 - COMPARAÇÃO DO GLAUCOMA EM PEQUENOS ANIMAIS E EM SERES HUMANOS (REVISÃO)</b> .....	17
1.1 INTRODUÇÃO .....	17
1.2 CLASSIFICAÇÃO DO GLAUCOMA .....	20
1.3 SINAIS CLÍNICOS .....	22
1.3.1 Córnea e Conjuntiva .....	24
1.3.2 Úvea .....	24
1.3.3 Lente .....	25
1.3.4 Corpo Vítreo .....	25
1.3.5 Retina e Nervo Óptico .....	25
1.4 DIAGNÓSTICO .....	26
1.5 TRATAMENTO .....	30
1.5.1 TERAPIA MEDICAMENTOSA .....	31
1.5.1.1 AGENTES OSMÓTICOS .....	31
1.5.1.2 AGENTES ADRENÉRGICOS .....	32
1.5.1.3 AGENTES COLINÉRGICOS .....	33
1.5.1.4 INIBIDORES DA ANIDRASE CARBÔNICA .....	33
1.5.1.5 AGENTES ANTIADRENÉRGICOS .....	34
1.5.1.6 ANÁLOGOS DE PROSTAGLANDINAS .....	35
1.5.1.7 ASSOCIAÇÕES .....	36
1.5.2 TERAPIA CIRÚRGICA .....	36
<b>REFERÊNCIAS</b> .....	40
<b>CAPÍTULO 2 - HISTÓRICO DO GLAUCOMA E DA DESCOBERTA E EVOLUÇÃO DAS DROGAS ANTIGLAUCOMATOSAS</b> .....	48
<b>RESUMO</b> .....	48
<b>ABSTRACT</b> .....	48
2.1 INTRODUÇÃO .....	49
2.2 O GLAUCOMA NA MEDICINA VETERINÁRIA .....	51
2.3 O GLAUCOMA NA HISTÓRIA .....	51
2.4 EVOLUÇÃO NA TERAPIA ANTIGLAUCOMATOSA .....	54
2.4.1 OS COLÍRIOS NA HISTÓRIA .....	54
2.4.2 EVOLUÇÃO DA TERAPÊUTICA DO GLAUCOMA .....	55
2.5 PERSPECTIVAS FUTURAS .....	60
<b>REFERÊNCIAS</b> .....	61

<b>CAPÍTULO 3 - COMPARAÇÃO DA REAÇÃO INFLAMATÓRIA CAUSADA POR CICLOSPORINA, PREDNISOLONA E ASSOCIAÇÃO DE CICLOSPORINA E PREDNISOLONA NO PÓS-OPERATÓRIO DE TRABECULECTOMIA (TREC) EM COELHOS</b> .....	66
<b>RESUMO</b> .....	66
<b>ABSTRACT</b> .....	66
3.1 INTRODUÇÃO .....	68
3.2 MATERIAL E MÉTODOS .....	70
3.3 RESULTADOS .....	73
3.4 DISCUSSÃO E CONCLUSÃO .....	79
<b>REFERÊNCIAS</b> .....	84
<b>CAPÍTULO 4 - ALTERAÇÕES CONJUNTIVAS INDUZIDAS POR COMBINAÇÕES FIXAS DE ANÁLOGOS DE PROSTAGLANDINAS E MALEATO DE TIMOLOL: ESTUDO HISTOMORFOMÉTRICO E IMUNOISTOQUÍMICO</b> .....	88
<b>RESUMO</b> .....	88
<b>ABSTRACT</b> .....	88
4.1 INTRODUÇÃO .....	90
4.2 MATERIAL E MÉTODOS .....	92
4.3 RESULTADOS .....	94
4.4 DISCUSSÃO E CONCLUSÃO .....	104
<b>REFERÊNCIAS</b> .....	111
<b>CONSIDERAÇÕES FINAIS</b> .....	114
<b>ANEXOS E APÊNDICES</b> .....	117

## CAPÍTULO 1

### COMPARAÇÃO DO GLAUCOMA EM PEQUENOS ANIMAIS E EM SERES HUMANOS (REVISÃO)

#### 1.1 INTRODUÇÃO

O glaucoma é uma neuropatia óptica crônica progressiva, geralmente associada ao aumento da pressão intraocular, que afeta a retina e o disco óptico, causando morte das células ganglionares da retina e de seus axônios, o que leva a repercussões no campo visual. O estágio final desta progressão eventualmente é a cegueira irreversível (Sociedade Brasileira de Glaucoma, 2005; Ofri e Narsfröm, 2007).

Tradicionalmente, o glaucoma tem sido definido apenas como o aumento da pressão intra-ocular (PIO), mas hoje se sabe que hipertensão é apenas um fator de risco primário na patogênese da doença (Ofri e Narsfröm, 2007). A pressão intraocular é regulada por um mecanismo balanceado de produção e filtração do humor aquoso no segmento anterior do olho. Este fluido é secretado no corpo ciliar, localizado posteriormente à íris, na câmara posterior, e passa para a câmara anterior através da pupila, sendo drenado pela malha trabecular (no ângulo iridotrabeculocorneano) e pela via não convencional (ou uveoscleral). Se esta equação de produção/drenagem não está em equilíbrio, desenvolve-se a hipertensão ocular, um dos fatores de risco para a instalação do glaucoma (Weinreb e Khaw, 2004; Yu et al., 2009).

No entanto, a identificação de seres humanos com sinais clínicos de glaucoma, porém com PIO normal, afastou a teoria clássica que culpa apenas a hipertensão por todos os danos ao nervo óptico, e sugeriu que estas lesões envolvessem eventos neurotóxicos e vasculares (Abrams, 2001). Alguns destes mecanismos, identificados por pesquisas mais recentes, incluem defeitos na microcirculação do nervo óptico, redução do fluxo axoplásmico do nervo óptico, liberação de glutamato pelos axônios lesionados e influência de outras moléculas neuroexcitatórias (Flammer et. al., 2002; Dietrich, 2005; Werne et. al., 2008; Caprioli e Coleman, 2010). As conseqüências desta

cascata de eventos sobre os tecidos oculares são semelhantes, independentemente da etiologia do glaucoma (Slatter, 2005).

O glutamato, um neurotransmissor excitatório que participa dos processos visuais, tem sido apontado como um dos principais responsáveis pela perda neuronal no glaucoma. A superestimulação dos receptores de glutamato nas células ganglionares da retina resulta na ativação da enzima óxido nítrico sintase neural, gerando óxido nítrico, peroxinitrito e radicais hidroxila, o que induz a degeneração oxidativa da retina (Weinreb e Khaw, 2004; Luthra et al., 2005).

Na patogênese de lesões neurológicas ocorre um processo chamado degeneração secundária, em que a lesão inicial do axônio causa a liberação de substâncias que tornam o meio hostil às células adjacentes. Estas células, em meio a um alto grau de toxicidade, também acabam sendo lesionadas. Este é um processo que ocorre em várias alterações neurológicas, desencadeando um efeito dominó de lesão. No caso do glaucoma, esse processo explica a degeneração progressiva do nervo óptico, mesmo quando a PIO é regularizada (Yücel et al., 2003; Ofri e Narfström, 2007).

O glaucoma normotensivo é uma entidade já conhecida em seres humanos e primatas não humanos e sua ocorrência em cães também tem sido proposta (Ofri, 2002; Slatter, 2005). Esta é uma suposição válida, que deve ser investigada na medida em que a oftalmologia veterinária cresce como especialidade dentro da profissão. No entanto, a maioria dos casos de glaucoma em animais está sim relacionada ao aumento da pressão intraocular (Ofri, 2002).

O conjunto de alterações encontradas no glaucoma em seres humanos pode ou não envolver aumento da PIO, mas necessariamente inclui lesão das células ganglionares da retina e do nervo óptico e perda do campo visual. Seres humanos apenas com PIO elevada, sem os outros sinais característicos são propensos a desenvolver a doença, porém não são classificados como glaucomatosos, mas como hipertensos oculares (Flammer et. al., 2002; Gordon et al., 2007). A prevalência da doença é de 2% na população geral, 3% em pessoas acima de 50 anos, 5,7% entre 73 e 74 anos, e sobe para 23,2% nos indivíduos acima de 75 anos, o que coloca esta condição como segunda causa de cegueira irreversível no mundo (Lan, et al., 2007; Honrubia et al., 2009).

Este aumento na incidência com a idade se deve a alterações morfológicas na malha trabecular e no corpo ciliar (como acúmulo de matriz extracelular) que diminuem a capacidade de filtração do ângulo iridotrabeculocorneano (Gabelt e Kaufman, 2005).

Além da idade, existem outros fatores predisponentes à doença, entre os quais estão a herança familiar, a etnia (pessoas negras são mais afetadas), o sexo (mulheres são mais afetadas), o tabagismo e a ingestão de álcool. Existe correlação também com outras condições, como enxaquecas, diabetes, hipertensão, doença de Raynaud, miopia e, principalmente, alta hipermetropia (Lerner, 1999; Carrillo e Leblanc, 2005). Outro fator que recentemente especulou-se poder estar relacionado ao glaucoma é a apnéia do sono que, por envolver episódios repetidos de interrupção do fluxo de ar, poderia causar isquemia do nervo óptico (Gokhale, 2005).

O glaucoma é a principal causa de cegueira entre negros, e a segunda causa de cegueira irreversível no mundo, após a DMRI (Degeneração Macular Relacionada à Idade). Um dos principais motivos para isso é o fato de que a maioria dos indivíduos não percebe a perda de campo visual, até que ocorra dano significativo ao nervo óptico. Mesmo em países industrializados, metade dos pacientes com glaucoma não sabe que tem a doença e chegam cegos de um olho (Quigley, 1998<sup>1</sup>). Essa taxa aumenta em países em desenvolvimento, chegando entre 90 a 100% (Ambati et al., 2003; Carrillo e Leblanc, 2005). No Brasil, sabe-se que existem cerca de 900.000 portadores da doença e, provavelmente, 600.000 deles sejam assintomáticos. Considerando dados da literatura de que em cinco anos 30 a 40% dos glaucomatosos não tratados apresentam cegueira em pelo menos um olho, aproximadamente 200.000 brasileiros já estão cegos de pelo menos um olho por causa do glaucoma e nem se quer sabem que são glaucomatosos (Sociedade Brasileira de Glaucoma, 2005; Sociedade Brasileira de Glaucoma, 2010).

Até o final da primeira década do século XXI estima-se que 60 milhões de pessoas no mundo sejam afetadas pelo glaucoma, e que 8,4 milhões ficarão bilateralmente cegas (Quigley, 2006).

O glaucoma também é uma causa dolorosa e comum de cegueira em animais (Slatter, 2005). É mais prevalente em cães, acometendo cerca de 0,5% da população canina (Martins, 2009). A incidência em gatos é um pouco

menor. Também afeta cavalos, bois e outras espécies, incluindo animais selvagens, já havendo relatos em macacos *Rhesus*, lhamas, camelos, dromedários, lêmures, leões e aves de rapina (Ofri, 2002).

Em cães e gatos, normalmente ocorre como consequência de outro processo intra-ocular, sendo a uveíte, as neoplasias intraoculares, o hifema e a luxação de lente as alterações oculares primárias mais comumente relacionadas ao glaucoma secundário (Blocker e van der Woerd, 2001; Gellat, 2003).

A patogênese da doença nestes casos envolve a obstrução do ângulo iridotrabeculocorneano por células íntegras, restos celulares e mediadores inflamatórios. Na inflamação crônica há formação de sinéquia anterior (aderência da íris à lente) e formação de uma membrana fibrovascular pré-iridiana em direção ao ângulo, o que impede a passagem do humor aquoso (Dietrich, 2005). O glaucoma relacionado à uveíte é menos freqüente em seres humanos, mas também pode ocorrer (Moorthy et al., 1997).

A maioria dos casos de glaucoma em felinos está relacionada a processos de uveíte. Esses pacientes devem ser avaliados sorologicamente para FeLV (Vírus da Leucemia Felina, FIV (Vírus da Imunodeficiência Felina), PIF (Peritonite Infecciosa Felina) e toxoplasmose (Abrams, 2001).

## **1.2 CLASSIFICAÇÃO DO GLAUCOMA**

O glaucoma em animais é classificado com base na sua possível causa, na aparência do ângulo de filtração e na duração ou estágio da doença. Como nenhum parâmetro isolado define a doença de forma satisfatória, normalmente são utilizadas combinações das três classificações (Gelatt, 1999).

Com relação à etiologia, o glaucoma pode ser primário (hereditário), quando não está associado a outra causa, ou secundário, quando outro processo desencadeia alterações na drenagem do humor aquoso (Abrams, 2001; Ofri, 2002). Alguns autores tratam o glaucoma congênito como uma terceira classificação e outros o incluem dentro dos glaucomas primários (Brooks, 2008). Slatter (2005) ainda propõe a definição de glaucoma absoluto, que seria crônico avançado, não responsivo ao tratamento, em um olho afetado por seqüelas graves e com perda da acuidade visual.

O glaucoma primário nos cães é uma enfermidade de predisposição racial. Entre as raças propensas estão o Cocker Spaniel Americano, o Beagle, o Basset Hound, o Samoyeda, o Husky Siberiano, o Shar Pei e o Elkhound Norueguês (Brooks, 2008). Nas raças puras a incidência do glaucoma pode chegar a 0,9% (Ofri e Narfström, 2007). A hereditariedade foi estabelecida em apenas algumas raças, que incluem o Beagle (traço autossômico recessivo), o Welsh Springer Spaniel e o Dogue Alemão (ambos autossômicos dominantes com expressividade variável) (Gelatt, 2005).

Nos gatos o glaucoma primário é ainda mais raro que em cães. Existe predisposição racial relatada no Siamês, no Persa, no European Shorthair e no Burmês (Dietrich, 2005).

O glaucoma congênito é extremamente raro nos animais e está associado a anormalidades de desenvolvimento das vias de drenagem do humor aquoso. Quanto mais grave o defeito, mais cedo ocorrerá o aumento da PIO. Em muitos casos está associado à goniodisgenesia (ou displasia do ligamento pectinado), uma condição caracterizada pela persistência de tecido mesodérmico da base da íris ao limbo, o que impede a passagem do humor aquoso pela malha trabecular (Gelatt, 1999; Martins, 2009).

Com relação ao ângulo de drenagem, avaliado pela gonioscopia, podem ser classificados como de ângulo aberto, estreito ou fechado (Abrams, 2001).

No glaucoma primário de ângulo aberto não há oclusão visível, mas ocorre acúmulo de glicosaminoglicanos na malha trabecular, o que dificulta a drenagem do humor aquoso. Este tipo de glaucoma acomete principalmente cães da raça Beagle e Poodle (Martins, 2009).

Já no glaucoma primário de ângulo estreito ou fechado, o tipo mais comum de glaucoma primário em cães, ocorre colapso da fenda esclerociliar associado ao estreitamento (ou fechamento em casos mais severos) do ângulo iridotrabeculocorneano. Pode estar associado à câmara anterior mais rasa que o normal ou íris em platô (que ocasionam bloqueio pupilar) ou a alterações congênitas (como a goniodisgenesia) (Slatter, 2005). Nos gatos, na maioria das vezes o glaucoma congênito apresenta-se com o ângulo aberto (Dietrich, 2005).

Os glaucomas secundários também podem apresentar ângulo aberto, estreito ou fechado, dependendo da causa de base. O ângulo aberto ocorre em

casos de uveíte, hifema, deposição de pigmentos e lipídeos na câmara anterior ou quando há pressão venosa episcleral elevada. O ângulo fechado acontece quando há um colapso da arquitetura normal ou recobrimento da região pela membrana fibrovascular pré-iridiana, sendo o que ocorre, por exemplo, em casos de luxação ou intumescência da lente, sinéquia posterior (*iris bombé*), neoplasia intraocular, uveíte crônica e tumefação ou herniação do corpo vítreo (Ofri, 2002; Slatter, 2005).

Finalmente, com relação à duração, os glaucomas são classificados como agudos ou crônicos. Essa diferenciação ocorre pelos sinais clínicos e não pelo tempo de instalação da doença. Nos animais, diferente dos seres humanos, o glaucoma crônico apresenta sinais muito mais severos que o glaucoma agudo (Brooks, 2008).

A classificação em seres humanos também segue o mesmo princípio, mas como a maioria dos casos de glaucoma no homem é primário, a definição com relação ao ângulo acaba sendo mais importante para direcionar o tratamento. O glaucoma primário de ângulo aberto é uma doença crônica e progressiva, que requer monitoramento constante ao longo da vida do paciente (Weinreb e Khaw, 2004; Brusini e Johnson, 2007). Já o glaucoma primário de ângulo fechado tem uma evolução mais aguda, com rápida elevação da PIO (Quigley, 1998<sup>2</sup>; Tello, 2005).

### **1.3 SINAIS CLÍNICOS**

Os sinais clínicos do glaucoma dependem da causa e do estágio em que a doença se encontra. No caso de glaucomas secundários, além de se observar os sinais típicos do glaucoma, a causa do aumento da PIO também é evidente como, por exemplo, uma massa neoplásica intraocular (Gelatt, 2005).

As principais manifestações oculares encontradas em animais glaucomatosos são dor, prurido ocular, lacrimejamento, congestão vascular episcleral e conjuntival, midríase, edema de córnea, catarata e cegueira. Também ocorrem sinais sistêmicos como depressão e anorexia (Dietrich, 2005; Brooks, 2008). Em casos de glaucoma crônico, os sinais são mais dramáticos, ocorrendo buftalmia (distensão do bulbo ocular), lagoftalmia (inabilidade de fechar completamente a fissura palpebral), ceratite grave por exposição



corneana, luxação de lente e estrias de Haab (fraturas da membrana de Descemet) (Abrams, 2001; Brooks, 2009; Sapienza, 2008).

Nos seres humanos os sinais clínicos estão relacionados ao tipo de glaucoma. Nos casos agudos (glaucoma primário de ângulo estreito/fechado) o olho apresenta-se com intensa hiperemia, em midríase média e com redução da acuidade visual. Frequentemente ocorre náusea, vômito e o relato de visão de halos coloridos. O quadro clínico do glaucoma agudo é bastante exuberante, com manifestação de dor ocular muito intensa, sendo considerado uma emergência oftalmológica que deve ser tratada rapidamente, com o risco de perda de visão em poucas horas (Prata Jr. e Reys, 2003; Quigley, 2009; Tarongoy et al., 2009). Já o glaucoma primário de ângulo aberto tem um curso crônico, podendo não haver percepção da perda dos campos visuais até que o paciente se encontre em estágios bem avançados da doença (Paranhos Jr., 2003; Weinreb e Khan, 2004).

Em filhotes com glaucoma congênito, de 3 a 6 meses de idade, diferentemente do que ocorre em animais adultos, a buftalmia e a lagofthalmia são os primeiros sinais clínicos a aparecer (Gellat, 2005).

A buftalmia é um sinal extremamente comum em animais. Em seres humanos, no entanto, ela não ocorre nos pacientes adultos, apenas em crianças com glaucoma congênito. Nesses casos, além do eventual aumento do volume ocular, ocorre também lacrimejamento, fotofobia, opacidade corneana e estrias de Haab. Normalmente o glaucoma congênito se manifesta antes do primeiro ano de vida e em 80% dos casos é bilateral. Essa é a manifestação do glaucoma em seres humanos de pior prognóstico e a causa mais comum de cegueira na infância (corresponde a 3 a 18% dos casos de cegueira irreversível em crianças no mundo). Sua incidência é de 1:15.000 (Mello, 2003; Girgis e Frantz, 2007; Lopes et al., 2007).

O glaucoma traz conseqüências para todos os tecidos oculares. No entanto, os efeitos mais devastadores da doença se manifestam na retina e no disco óptico (Ofri, 2002). Nos seres humanos, como já foi discutido, os sinais clínicos mais evidentes ocorrem em casos de glaucoma congênito ou agudo de ângulo fechado. Abaixo são listados os efeitos do glaucoma sobre cada estrutura ocular.

### 1.3.1 Córnea e Conjuntiva

A rápida elevação da PIO altera o funcionamento do endotélio corneano, podendo causar edema de córnea tanto em casos de glaucoma agudo quanto crônico. Se essa elevação for prolongada pode haver danos irreparáveis ao endotélio e às bombas de  $\text{Na}^+\text{K}^+$  responsáveis pela deturgescência corneana, o que leva ao edema permanente (Gelatt, 1999; Ofri, 2002). Com a distensão ocular ocorre também estiramento da córnea (megalocórnea), levando a rupturas na membrana de Descemet, que aparecem como faixas esbranquiçadas (estrias de Haab). Devido à lagofalmia, ocorre também excesso de exposição e ressecamento corneano, que sujeitam a córnea a ceratites crônicas graves (Gelatt, 1999). Ocorre também congestão dos vasos episclerais, pelo aumento da pressão intraocular reduzir o fluxo do humor aquoso através do corpo ciliar, e hiperemia dos vasos conjuntivais, normalmente relacionada à uveíte (Slatter, 2005).

Os sinais clássicos de glaucoma no cão, como a conjuntivite e congestão episcleral, são raros no gato (Dietrich, 2050). Blocker e van der Woerd (2001), em um estudo retrospectivo com 93 olhos glaucomatosos em gatos, encontraram hiperemia conjuntival em apenas 13 deles. O edema corneano também não é encontrado com frequência, provavelmente devido a um mecanismo de bomba do endotélio mais eficiente.

### 1.3.2 Úvea

Nos cães e nos gatos, o olho glaucomatoso pode apresentar os reflexos pupilares normais ou levemente reduzidos em casos de glaucoma agudo (Ofri, 2002). No entanto, na maioria dos casos (agudos e crônicos) ocorre midríase não responsiva ao estímulo luminoso, causada pela lesão nervosa em áreas centrais da íris, o que leva à paralisia dos músculos esfíncter e dilatador da íris (Abrams, 2001; Brooks, 2008). Este pode ser o único sinal de glaucoma agudo em gatos. Em casos crônicos, como nessa espécie o glaucoma normalmente é secundário e associado à uveíte, os sinais clínicos de inflamação da úvea são invariavelmente observados e incluem *rubeosis iridis*, precipitados ceráticos e hiperpigmentação da íris (Dietrich, 2005). Com o tempo, a íris sofre atrofia,

adquirindo um aspecto rendado e assume aparência escura ou manchada, (devido à deposição de grânulos de pigmentos oriundos da degeneração de melanócitos) e irregular (corectopia) (Gelatt, 1999; Martins, 2009).

### 1.3.3 Lente

O glaucoma pode induzir a formação da catarata, provavelmente por alterações na composição do humor aquoso. Pode haver também luxação da lente devido às próprias alterações da catarata e ao aumento da tensão sobre os ligamentos zonulares. Este deslocamento da lente pode ocasionar bloqueio pupilar e causar ou intensificar um processo de uveíte (Brooks, 2008; Martins, 2009). Quando a luxação é anterior, o contato da lente com o endotélio pode causar edema (Dietrich, 2005).

Assim como o glaucoma pode provocar um quadro de catarata e luxação de lente, o contrário também ocorre. Um olho glaucomatoso com uma lente luxada e com catarata pode ter atingido esse estágio de três formas: 1) catarata intumescente que causou bloqueio pupilar, levando ao glaucoma, buftalmia e posterior ruptura dos ligamentos zonulares e luxação da lente; 2) luxação da lente que ocluiu o ângulo de drenagem, causando glaucoma com alterações de constituição do humor aquoso que levaram à catarata; ou 3) glaucoma inicial que causou buftalmia e ruptura dos ligamentos zonulares com luxação da lente e desenvolvimento de catarata (Slatter, 2005).

### 1.3.4 Corpo Vítreo

Devido ao influxo de células inflamatórias, o corpo vítreo sofre degeneração e liquefação (sinerese). Se associada à sinerese houver luxação do lente, o corpo vítreo pode adentrar a câmara anterior e colaborar para a redução na drenagem do humor aquoso (Gelatt, 1999).

### 1.3.5 Retina e Nervo Óptico

Na fundoscopia encontra-se atenuação dos vasos da retina, hiper-reflexividade tapetal (nas espécies que possuem *tapetum*), hemorragias

retinianas, aumento da escavação e atrofia do disco óptico e atrofia do epitélio pigmentar da área não tapetal (Ofri, 2002; Sapienza, 2008). Em gatos, como o disco óptico é menor e mais escuro que o de cães, estes achados oftalmoscópicos são menos proeminentes e a atrofia e o aumento da escavação podem ser mais difíceis de observar (Dietrich, 2005).

Nos seres humanos, para avaliar a alteração morfológica do disco óptico relacionada ao glaucoma utilizam-se variáveis descritivas, qualitativas e quantitativas. Entre os fatores avaliados estão: tamanho e forma do disco óptico; tamanho, forma e palidez da rima retiniana; tamanho da escavação em relação à área do disco óptico; posição do tronco vascular retiniano central na superfície da lâmina cribosa; presença e localização de hemorragias retinianas; avaliação das arteríolas retinianas e visibilidade das fibras nervosas. Cada um destes parâmetros varia entre os indivíduos e também de acordo com o tipo de glaucoma (Jonas, 2005; Sociedade Brasileira de Glaucoma, 2005; Hoffmann et al., 2007).

#### **1.4 DIAGNÓSTICO**

Associados aos sinais clínicos, os três pilares do diagnóstico do glaucoma em seres humanos e animais são a tonometria, a gonioscopia e fundoscopia para avaliação do disco óptico e retina (Abrams, 2001; Sociedade Brasileira de Glaucoma, 2005).

A tonometria é a técnica de avaliação para determinação da PIO, usada para o diagnóstico e para a monitoração da doença sendo o parâmetro quantitativo mais usado para o acompanhamento dos seres humanos glaucomatosos (Dietrich, 2005; Sociedade Brasileira de Glaucoma, 2005).

A PIO sofre variação ao longo do dia, sendo maior pela manhã e menor no início da noite, mas sua média se mantém entre 15 e 25 mmHg em cães, entre 15 e 30 mmHg em gatos, e entre 10 e 21 mmHg (média de 16 mmHg) em seres humanos (Gelatt, 2003; Kniestedt et al., 2008).

A tonometria pode ser digital ou instrumentalizada, que é classificada em tonometria de indentação e de aplanção (Abrams, 2001; Kniestedt et al., 2008). O tonômetro de indentação (Schiotz) estima a pressão avaliando o quanto a córnea recua sob a ação de pesos. Para isso, o paciente deve estar com a

cabeça retrofletida (ou deitado, no caso de seres humanos), para a córnea ficar paralela ao solo. Além do glaucoma, no homem outros fatores podem alterar a rigidez corneana, como hipermetropia alta, miopia extrema e terapia vasoconstritora prolongada (Fuentelsaz e Argandoña, 1999; Kniestedt et al., 2008; Martins, 2009).

Pelo fato deste ser um instrumento de difícil manuseio e ter necessidade de calibração constante e uso de tabelas de conversão, o tonômetro de Schiotz está em desuso na medicina, sendo preconizado sempre o uso de um tonômetro de aplanção. No entanto, na prática veterinária continua sendo utilizado por ser um instrumento de baixo custo (Fuentelsaz e Argandoña, 1999; Abrams, 2001).

Os tonômetros de aplanção aferem a PIO tocando a córnea e promovendo seu aplanamento. Na medicina veterinária o Tono-pen (Tono-penXL®, Medtronic Ophthalmics, Jacksonville, FL) é o mais utilizado. Podem ocorrer medidas falsamente aumentadas se o animal é excessivamente contido ou se é aplicada pressão na pálpebra (Abrams, 2001; Dietrich, 2005).

Em seres humanos são utilizados vários tonômetros de aplanção: de Perkins, de Goldmann, de Draeger, de Maklakoff, de Posner, de Barraquer, de MacKay-Marg, além do próprio Tono-pen. Existem ainda tonômetros de sopro, menos confiáveis, que deformam a córnea com ar (Fuentelsaz e Argandoña, 1999; Kniestedt et al., 2008).

A tonometria de aplanção com o tonômetro de Goldmann tem sido considerada por quase meio século como o exame padrão ouro para medir a PIO em seres humanos. A construção do tonômetro, no entanto foi baseada em uma espessura corneana central (ECC) perto de 500 $\mu$ m. Hoje se sabe que a espessura corneana varia muito na população, um dado que não era conhecido na época, o que leva a diferenças também na aferição da PIO (olhos com córneas mais espessas apresentam maior PIO) (Congdon et. al., 2006). Apesar de não haver um algoritmo para corrigir essa variação, a mensuração da ECC de cada paciente permite que o oftalmologista trabalhe com essas diferenças e maneje melhor o tratamento do paciente (Brandt, 2005). No glaucoma congênito em seres humanos, a buftalmia causa uma redução na espessura corneana por estiramento da córnea. A menor ECC está relacionada

a medidas de PIO mais baixas, o que pode dificultar o monitoramento da doença (Henriques et al., 2004).

A tonometria digital, técnica na qual o avaliador pressiona os olhos do paciente com as pontas dos dedos sobre as pálpebras, ainda é um método utilizado na medicina veterinária, devido ao alto custo dos aparelhos para aferição quantitativa. Entretanto, é um método impreciso para detectar alterações sutis, além de ser ineficaz para a monitoração da terapia (Kniestedt et al., 2008; Martins, 2009).

A tonografia é um registro de tonometria prolongada, que permite identificar a facilidade de drenagem do humor aquoso e controlar seu tratamento. Este já foi um teste padrão para acompanhar o tratamento de seres humanos com glaucoma e testar a eficácia de drogas na redução da PIO, mas caiu em desuso (Fuentelsaz e Argandoña, 1999; Brubaker, 2003).

A oftalmoscopia permite uma avaliação visual da retina e do disco óptico, o que possibilita observar, entre outros parâmetros, o tamanho do disco, a proporção de escavação e sua simetria. As mudanças no aspecto do disco óptico são um importante sinal para o diagnóstico de glaucoma, e a progressão da escavação do disco óptico, nos seres humanos, freqüentemente precede a perda do campo visual em um a seis anos (Sociedade Brasileira de Glaucoma, 2005; Hoffmann et al., 2007). Podem ser utilizados oftalmoscópios diretos e indiretos. Na medicina veterinária, como muitas vezes o animal não é atendido diretamente por um especialista, o uso do oftalmoscópio Pan-Optic® (Welch Allyn, Skaneateles Falls, NY) é altamente recomendado, principalmente para o clínico geral, pois permite uma fácil avaliação do fundo de olho (Sapienza, 2008).

A gonioscopia é o procedimento utilizado para avaliar o ângulo de drenagem da câmara anterior e permite diferenciar malformações congênitas de obstruções secundárias (Dietrich, 2005; Hamard, 2007). Para sua realização podem ser utilizadas lentes próprias para gonioscopia ou lentes de +20D ou +30D (Martins, 2009). Em gatos, que possuem uma grande curvatura corneana, o ângulo pode ser visualizado com iluminação focal direta (Brooks, 2008). Este exame também é realizado em seres humanos, porém com lentes específicas, como as lentes de Goldmann de 1 e de 3 espelhos (que necessitam de substância viscoelástica para visualização do ângulo) e a lente

de Posner ou Zeiss, com 4 espelhos (que podem ser utilizadas apenas com instilação de colírio anestésico) (Casiraghi e Madoz, 1999, Sociedade Brasileira de Glaucoma, 2006).

Outros exames disponíveis para o diagnóstico do glaucoma para na medicina veterinária são a ultra-sonografia ocular, a eletrorretinografia e a angiografia fluoresceínica. A ultra-sonografia com *Doppler* permite avaliar a vascularização do olho e da órbita, além de possibilitar a visualização de neoplasias intraoculares, escavação do disco óptico e descolamento de retina quando o animal também apresenta catarata, sendo impossível a realização de fundoscopia. A angiografia fluoresceínica permite a avaliação da rede vascular e se destina à observação de alterações circulatórias na coróide e na retina (Brooks, 2008). O uso da eletrorretinografia no glaucoma é interessante nos casos agudos, pois possibilita a percepção de danos precoces às células ganglionares da retina, antes destes serem visíveis na oftalmoscopia, uma vez que o exame mostra alterações funcionais das células da retina, e não morfológicas (Lai et al., 2007; Brooks, 2008).

Nos seres humanos também são utilizados exames de imagem para o diagnóstico e acompanhamento do glaucoma. A biomicroscopia ultra-sônica (UBM, Paradigm Medical Industries®, Inc., Salt Lake City, Utah), por exemplo, permite a avaliação da câmara anterior e do ângulo de drenagem. Este é um exame útil para avaliar casos de insucesso de trabeculectomia, pois permite localizar o bloqueio do fluxo do aquoso e direcionar a reintervenção cirúrgica (Blumen-Ohana et al., 2004; Tello, 2005).

Mais recentemente, outros exames foram desenvolvidos para a avaliação nas alterações neurológicas do glaucoma, enfocando mais especificamente o fundo de olho e o disco óptico. Entre eles podem ser citados a tomografia de coerência óptica (OCT 2000®, Humphrey-Zeiss Instruments, San Leandro, CA/OCT), a tomografia com *laser* de varredura (HRT®, Heidelberg Engineering, Heidelberg, Germany) e a polarimetria com *laser* de varredura (NFA/ GDx®, Laser Diagnostic Technology, San Diego, CA), que avaliam quantitativamente o diâmetro e tamanho do disco óptico, além de mensurar a camada de células nervosas da retina, possibilitando um diagnóstico precoce das alterações no campo visual (Blumenthal e Weinreb,

2001; Chauhan, 2005; Schuman, 2005; Zangwill, 2005). Atualmente também é possível a avaliação do ângulo e da câmara anterior com o uso do OCT-3D (Fourier-domain OCT, Frequency-domain OCT ou Spectral OCT) de forma não-invasiva, como uma alternativa à UBM (Sharma et al., 2008; Wylegala et al.; 2009).

A campimetria computadorizada, que permite a avaliação do campo visual, é outro exame fundamental no diagnóstico do glaucoma em seres humanos. Entre as vantagens deste exame estão a confiabilidade e a redução na subjetividade do avaliador, por se tratar de um procedimento automatizado. Porém, quando este exame detecta alterações, já houve 30 a 50% de perda das células ganglionares da retina (Quigley et al., 1982; Leonardi Filho et al., 2004; Magacho et al., 2007).

Outros tipos de perimetria como o FDT (Perimetria de Frequência Dupla), Perimetria Azul-Amarelo e *Flicker*, avaliam células neurais diferentes das ganglionares (chamadas magnocelulares e parvocelulares), sendo capazes de detecções mais precoces que a campimetria convencional (Bengtsson e Heijl, 2006; Sharma et al., 2008; Sun et al., 2008; Cymbor et al., 2009). A lesão destas células nos pacientes com glaucoma não ocorre somente na retina, sendo prolongada pelo nervo óptico até o núcleo geniculado lateral, responsável pela neurotransmissão até o córtex visual (Yücel et al., 2003).

## 1.5 TRATAMENTO

O aumento da PIO é um importante fator de risco tanto para a instalação quanto para a progressão do glaucoma, portanto, o manejo da doença visa uma redução dessa pressão, por meio da diminuição na produção do humor aquoso e/ou intensificação da sua drenagem (que pode acontecer pela malha trabecular ou pela via uveoscleral) (Eisenberg et al., 2002; Brubaker, 2003). O tratamento pode ser medicamentoso ou cirúrgico, sendo que o seu direcionamento depende do estágio e da causa do glaucoma (Slatter, 2005; Sapienza, 2008).

Em 2002, foram publicados os resultados de um extenso estudo clínico realizado em seres humanos glaucomatosos, o EMGT (Early Manifest Glaucoma Trial), que acompanhou 255 pacientes ao longo de uma média de 6



anos. Este foi o primeiro estudo adequado que avaliou os efeitos da redução da PIO na progressão da doença, comparando pacientes em tratamento iniciado imediatamente após o diagnóstico *versus* pacientes em tratamento tardio ou sem tratamento. Os resultados da pesquisa mostraram que o controle da pressão retarda significativamente a evolução das lesões no disco óptico e a redução do campo visual (Heijl et al., 2002; Leske et al., 2007).

Entre os animais, o glaucoma é uma doença de difícil manejo e parece ser ainda mais complicada de ser controlada em gatos do que em cães, tanto com terapia medicamentosa quanto cirúrgica (Abrams; 2001).

Apesar do grande foco da terapia do glaucoma ser a redução da PIO, as pesquisas realizadas atualmente buscam outras formas de tratamento que apresentem também ação vascular e neuroprotetora (Soltau e Zimmerman, 2002). Com relação à ação neuroprotetora, existem duas linhas de pesquisa sendo desenvolvidas atualmente: uma delas enfoca a terapia molecular para aumentar a resistência neuronal ao estímulo agressor (neuroproteção, propriamente dita) e a outra busca a possibilidade de obter-se a reparação neuronal de forma controlada (neuro-regeneração) (Marigo et al., 2001).

### 1.5.1 TERAPIA MEDICAMENTOSA

Muitas das drogas tópicas utilizadas para a redução da PIO em humanos são também utilizadas para pequenos animais. As características anatômicas e fisiológicas, como a área conjuntival e corneal, a intensidade do piscar e a produção lacrimal variam entre as espécies, o que pode afetar a absorção e resposta da droga (Willis, 2004).

#### 1.5.1.1 AGENTES OSMÓTICOS

O manitol intravenoso e o glicerol oral podem ser usados em casos de glaucoma agudo, para reduzir a PIO rapidamente. Em casos de glaucoma crônico, no entanto, não há indicação para sua utilização. Seu mecanismo de ação promove uma redução da taxa de ultrafiltração plasmática no corpo ciliar, causando uma diminuição da produção do humor aquoso. Ocorre também uma desidratação do corpo vítreo, o que amplia o ângulo de drenagem e facilita a

filtração do aquoso (Abrams, 2001; Willis, 2004). Sua atuação se baseia na produção de diferença de gradiente de concentração entre o sangue e o meio intraocular. Como esta ação depende de uma barreira hematoaquosa íntegra, a presença de uveíte diminui sua eficácia (Martins, 2009).

A acetazolamida, um inibidor sistêmico da anidrase carbônica, também apresenta efeito diurético (por inibição da enzima no epitélio tubular renal) e conseqüentemente promove a desidratação do corpo vítreo (Andrade, 2008)

#### 1.5.1.2 AGENTES ADRENÉRGICOS

##### Simpatomiméticos

Os efeitos dos simpatomiméticos (adrenalina e dipivefrina) na PIO provavelmente ocorram pelo efeito de vasoconstrição no corpo ciliar, o que reduz a formação do humor aquoso. Ocorre também uma ação de aumento na sua drenagem, relacionado ao aumento da adenosina monofosfato cíclica. Podem ocorrer efeitos colaterais como taquicardia, conjuntivite e lacrimejamento (Willis, 2004; Andrade 2008). Estes efeitos são um pouco menos intensos com o uso de dipivefrina (Kanski, 1999). Estas drogas atualmente são pouco utilizadas no tratamento do glaucoma, devido aos seus efeitos colaterais e ao fato que já existem drogas mais eficazes disponíveis.

##### Agonistas $\alpha$ -adrenérgicos

A apraclonidina atua inibindo a função de uma enzima necessária para a produção do humor aquoso, a adenilato ciclase, por meio da estimulação de receptores  $\alpha$  no corpo ciliar. Nos seres humanos causa redução da PIO sem alterações no diâmetro pupilar. Em cães, no entanto, causa midríase e redução variável na frequência cardíaca. Seus efeitos colaterais mais marcantes acontecem em gatos, podendo provocar miose, vômito e diminuição da frequência cardíaca, o que contra-indica a droga nessa espécie. As formulações comerciais tópicas de apraclonidina não estão mais disponíveis no Brasil (Andrade, 2008).

A brimonidina também atua estimulando os receptores  $\alpha_2$ , mas é 28 vezes mais seletiva que a apraclonidina. Atua reduzindo a taxa de produção de humor aquoso e também facilitando sua drenagem. Apesar de ser mais seletiva, também apresenta efeitos colaterais em cães, causando miose e redução da frequência cardíaca. A redução da PIO causada por esta droga equivale a do timolol e é maior que a do betaxolol. Em seres humanos a sonolência há registros de fadiga, cefaléia e boca seca, além de sonolência, devido à ação central da droga (Hoyng e Kitazawa, 2001; Soltau e Zimmerman, 2002; Willis, 2004).

#### 1.5.1.3 AGENTES COLINÉRGICOS

A pilocarpina, que começou a ser usada no tratamento do glaucoma em seres humanos há mais de 100 anos, atua realizando a contração da musculatura ciliar, o que abre a malha trabecular e facilita a drenagem do humor aquoso. Esta droga pode causar constrição pupilar excessiva, que leva à cegueira noturna e visão borrada, miopização, cefaléia e possível descolamento de retina em seres humanos (Gil et al., 2001). Devido à grande possibilidade de efeitos colaterais é raramente utilizada em seres humanos. Outros agentes colinérgicos, como o ecotiofato e o brometo de demecário também não estão mais disponíveis comercialmente (Soltau e Zimmerman, 2002).

O carbachol é menos efetivo no controle da PIO que a pilocarpina, sendo utilizado normalmente como miótico em cirurgias intraoculares (Andrade, 2008).

#### 1.5.1.4 INIBIDORES DA ANIDRASE CARBÔNICA

A anidrase carbônica é uma enzima essencial para a produção do humor aquoso. Encontrada no epitélio do corpo ciliar, ela atua convertendo  $\text{CO}_2$  e  $\text{H}_2\text{O}$  em bicarbonato ( $\text{HCO}_3^-$ ) e  $\text{H}^+$ , de forma reversível. A formação do bicarbonato promove o transporte de sódio e, conseqüentemente, de água para dentro do bulbo ocular, produzindo o humor aquoso. A inibição da enzima leva a uma redução da PIO. Como esta enzima também é encontrada em outros locais,

como eritrócitos e células renais, a administração de inibidores (acetazolamida) pode causar alguns efeitos indesejáveis, como diurese e depleção de potássio, podendo levar a acidose metabólica e formação de cálculos vesicais. Esta é uma droga raramente usada nos dias atuais, justamente pela quantidade de efeitos colaterais sistêmicos que seu uso acarreta (Soltau e Zimmerman, 2002; Willis, 2004).

As drogas inibidoras da anidrase carbônica tópicas (dorzolamida e brinzolamida) atuam reduzindo a formação de humor aquoso, com mínimos efeitos colaterais. Em seres humanos alguns destes efeitos são boca seca, gosto metálico e borramento momentâneo da visão (Willis, 2004; Slatter, 2005; Andrade, 2008).

#### 1.5.1.5 AGENTES ANTIADRENÉRGICOS

São também denominados antagonistas  $\beta$ -adrenérgicos ou  $\beta$ -bloqueadores. Estas drogas atuam reduzindo a formação de humor aquoso por bloquearem receptores  $\beta$  presentes no corpo ciliar. Seu mecanismo de ação exato, no entanto, não é bem estabelecido, podendo envolver diminuição da secreção, da ultrafiltração, ou de ambas (Willis, 2004; Martins, 2009).

O betaxolol é um agonista seletivo pra receptores  $\beta$ -1, que atua nos processos ciliares, reduzindo a produção de humor aquoso. Esta droga também possui um efeito bloqueador dos canais de cálcio, que foi estudado recentemente como possível neuroprotetor das células ganglionares da retina (Drance, 1999; Cheon et al., 2006). Existem muitos trabalhos evidenciando seus efeitos cardiovasculares, porém não foram realizadas muitas pesquisas para avaliar sua eficácia na redução da PIO em animais (Willis, 2004).

O maleato de timolol, assim como outros beta-bloqueadores (metipranolol, levobunolol e carteolol), não é seletivo e atua inibindo receptores  $\beta$  e ativando receptores  $\alpha$  do músculo esfíncter da íris. Apesar destas drogas, em especial o timolol, serem usadas há muitos anos no tratamento do glaucoma, seu mecanismo de ação ainda não foi completamente esclarecido. Seu uso não é indicado em pacientes com comprometimento cardíaco ou respiratório, pois alguns efeitos colaterais já relatados pelo bloqueio de

receptores sistêmicos incluem arritmia, bloqueio cardíaco, bradicardia, broncoespasmo, confusão mental e síndrome do olho seco (Soltau e Zimmernan, 2002; Kiland et al., 2004; Willis, 2004).

#### 1.5.1.6 ANÁLOGOS DE PROSTAGLANDINAS

O mecanismo de ação dos análogos de prostaglandina (PG) ainda não foi completamente desvendado, mas aparentemente essas drogas atuam aumentando a drenagem de humor aquoso pela via uveoscleral por três possíveis mecanismos: 1) relaxamento da musculatura ciliar, 2) remodelamento da matriz extracelular, 3) vasodilatação, causando expansão tecidual (Bito, 1997; Cracknell e Grierson; 2009). O efeito de vasodilatação está relacionado à liberação de óxido nítrico pela droga. O mecanismo dessa liberação, no entanto, não é bem estabelecido (Stewart et al., 2003).

A latanoprost, primeiro análogo sintetizado, está no mercado há alguns anos, sendo uma das drogas mais utilizadas no controle do glaucoma em humanos. A bimatoprost e a travoprost são moléculas mais recentes, com estrutura química similar à da latanoprost (Stewart et al., 2003). Estudos realizados na última década mostraram que os últimos análogos produzidos (bimatoprost e travoprost) seriam mais eficientes para na redução da PIO, quando comparados à latanoprost e ao timolol (Eisenberg et al., 2002; Noecker et al., 2003, Stewart et al., 2003).

Outro análogo de prostaglandina, a unoprostona, está disponível comercialmente nos EUA desde 2000, mas parece ser menos efetivo na redução da PIO que a latanoprost e não mais efetivo, inclusive, que o timolol (Parrish et al. 2003, Cracknell e Grierson, 2009). Existe, porém, um importante efeito vasorrelaxante desta droga que tem sido estudado em seres humanos para promover um maior fluxo sanguíneo dos vasos da retina, o que poderia resultar em uma atividade neuroprotetora com redução da degeneração retiniana (Ofri e Narfström, 2007). Ainda não há estudos *in vitro* que comprovem esta ação. Um protocolo de associação da unoprostona à latanoprost foi sugerido por Stewart et al. (2001), que referiram uma maior ação diurna desta droga na redução da PIO.

Entre os efeitos colaterais relatados pelo uso dos análogos de PG o mais evidente é a hiperemia conjuntival, que parece ser menos grave em pacientes tratados com latanoprostá do que naqueles tratados com bimatoprostá ou travoprostá (Parrish et al., 2003; Stewart et al., 2003; Honrubia et al., 2009). Outros efeitos relacionados ao uso destas drogas incluem hiperpigmentação da íris, hiperpigmentação periocular e crescimento excessivo dos cílios (Alm et al., 2008). A hiperpigmentação da íris parece ser resultado do aumento do tamanho nos grânulos de melanina dos melanócitos é, apesar de ser puramente cosmética, é uma alteração irreversível (Cracknell e Grierson, 2009).

As grandes vantagens dos análogos de prostaglandinas em relação à outras drogas antiglaucomatosas são a manutenção da redução da PIO, a utilização apenas uma vez ao dia e a ausência de efeitos colaterais sistêmicos (Stjernschantz, 2004; Bean e Camras, 2008).

#### 1.5.1.7 ASSOCIAÇÕES

Há algum tempo a dorzolamida (inibidor da anidrase carbônica) está disponível em uma associação comercial com o timolol (beta-bloqueador). Nos estudos mostraram que a redução da PIO induzida pela instilação da combinação das drogas, duas vezes ao dia, se compara à administração da dorzolamida três vezes ao dia com a instilação do timolol duas vezes ao dia, realizados separadamente. Em seres humanos, há referência de irritação ocular, provavelmente causada pela dorzolamida (Willis, 2004).

As últimas drogas lançadas no mercado para o tratamento do glaucoma são as formulações comerciais dos análogos de prostaglandinas associados ao maleato de timolol, combinando a ação beta-bloqueadora da redução na produção do humor aquoso com o aumento da sua drenagem (Bean e Camras, 2008).

#### 1.5.2 TERAPIA CIRÚRGICA

Assim como o manejo medicamentoso do glaucoma, os procedimentos cirúrgicos visam reduzir a PIO por meio da diminuição da produção do humor

aquoso (lesionando o corpo ciliar) ou pelo aumento da sua drenagem (construindo vias alternativas de saída) (Régnier et al., 2004). As cirurgias para redução da produção do humor aquoso incluem a ciclotocoagulação a laser, a ciclotocoagulação endoscópica a laser e a ciclocrioterapia. Na classe de procedimentos para facilitar a drenagem estão a iridectomia, a trabeculotomia, a trabeculectomia, e a esclerotomia, além da colocação de *shunts* de drenagem (Abrams, 2001; Susanna Jr e Medeiros, 2002; Martins, 2009). Nos animais, normalmente os procedimentos filtrantes são realizados em pacientes com glaucoma primário, quando há malformação no ângulo iridotrabeculocorneano, enquanto que os procedimentos ciclodestrutivos podem ser realizados tanto em casos de glaucoma primário como secundário, à exceção daqueles causados por neoplasias intraoculares (Régnier et al., 2004).

Os procedimentos filtrantes antiglaucomatosos apresentam algumas particularidades que os diferem de outras intervenções cirúrgicas. O sucesso da cirurgia filtrante depende da inibição da resposta inflamatória e cicatricial fisiológicas na episclera, cápsula de Tenon, íris e limbo corneano. Ao mesmo tempo, deve haver cicatrização adequada da conjuntiva, para não ocorrer vazamento do humor aquoso, hipotonia e endoftalmite (Borges e Giampani Jr., 2002).

Em seres humanos, a trabeculectomia (TREC) é o procedimento de drenagem mais comumente realizado. A técnica da TREC consiste na retirada de uma fração da malha trabecular e recobrimento com a esclera e conjuntiva, o que permite a drenagem do humor aquoso para uma bolha localizada junto ao limbo (Mietz et al., 2002; Susanna Jr e Medeiros, 2002).

Outras técnicas cirúrgicas realizadas no homem incluem a iridectomia, a esclerotomia e, mais recentemente, a viscocanalostomia e a esclerectomia profunda não penetrante (Susanna Jr e Medeiros, 2002; Paletta Guedes e Paletta Guedes, 2005). Existem também outros procedimentos menos invasivos para facilitar a drenagem do humor aquoso, que são realizados com laser, como a iridotomia, a iridoplastia, a trabeculoplastia e a goniofotocoagulação (Susanna Jr, 1999).

Nos animais, as cirurgias filtrantes, como a TREC, tem baixa taxa de sucesso, devido a fibrose excessiva que ocorre no pós-operatório, mesmo com

a utilização de antimetabólitos. Os procedimentos cirúrgicos para o controle do glaucoma mais realizados em cães e gatos são os *shunts* e os procedimentos ciclodestrutivos (ciclocrioterapia e ciclofotocoagulação a laser) (Régnier et al., 2004).

A ciclocrioterapia consiste na aplicação de frio intenso com óxido nitroso à esclera que recobre o corpo ciliar, causando necrose da área e redução na produção do humor aquoso (Slatter, 2005; Brooks, 2008). A ciclofotocoagulação a laser se baseia no mesmo princípio da ciclocrioterapia, mas como a destruição do corpo ciliar é realizada com um *laser* de diodo ou Nd: YAG o controle deste processo é mais minucioso, ocorrendo mínima reação inflamatória e redução da PIO por mais tempo, porém com menor risco de hipotonia (Abrams, 2001; Slatter, 2005; Brooks, 2008).

Os *shunts* de câmara anterior ou gonioimplantes são fixados na região subconjuntival da esclera (suturados no quadrante dorsolateral ou dorsomedial do bulbo ocular) e um microtubo é inserido na câmara anterior ou posterior (*pars plana*) para permitir a drenagem do humor aquoso. Os dispositivos podem ou não ser valvulados, sendo que os valvulados funcionam de acordo com a PIO. O modelo valvulado mais utilizado em animais (Ahmed Glaucoma Valve®, New World Medical, Inc., Rancho Cucamonga, CA) se abre quando a PIO chega a 12 mmHg e de fecha quando ela atinge 8 mmHg (Abrams, 2001; Régnier, 2004; Ishida et. al., 2006).

Um procedimento relativamente novo na medicina veterinária, utilizado em pacientes humanos desde 1992, é a ciclofotocoagulação por endoscopia (ECP), no qual a destruição do corpo ciliar pelo *laser* é guiada visualmente por um vídeo endoscópio (Carter et al., 2007; Sapienza, 2008; Lima et al., 2009).

Nos casos de olhos cegos e apresentando dor ocular podem ser realizadas a enucleação (retirada do globo ocular) ou a evisceração com implante de prótese intraescleral (técnica na qual todo o conteúdo do bulbo ocular é retirado e substituído por uma esfera de silicone). A colocação de prótese tem indicação apenas quando se descarta neoplasia intraocular ou um processo de uveíte crônica como causa do glaucoma e, mesmo assim, quando os proprietários do animal fazem questão do procedimento por motivos estéticos. A prótese requer acompanhamento porque podem ocorrer



complicações, entre as quais estão principalmente as úlceras corneanas (Abrams, 2001; Martins, 2009).

Apesar das muitas drogas e intervenções disponíveis para a medicina veterinária, na maioria das vezes o animal é referido ao profissional quando já está cego. Mesmo nos casos em que ainda resta alguma acuidade visual, o prognóstico em longo prazo é ruim (Ofri, 2002). Além disso, os métodos de tratamento cirúrgico citados são infelizmente pouco empregados na medicina veterinária brasileira. Isso ocorre principalmente por serem formas de tratamento onerosas, e porque em muitos casos o animal é atendido quando o glaucoma já é crônico e sem possibilidade de tratamento, com alterações irreversíveis da visão e da estrutura ocular. Nesses pacientes, o procedimento cirúrgico recomendado é a enucleação.

## REFERÊNCIAS

ABRAMS, K. L. Medical and surgical management of the glaucoma patient. **Clinical Techniques in Small Animal Practice**. v.16, n.1, p.71-76, 2001.

ALM, A.; GRIERSON, I.; SHIELDS, M. B. Side effects associated with prostaglandin analog therapy. **Survey of Ophthalmology**. v.53, n.1, p.93-105, 2008.

AMBATI, J.; AMBATI, B. K.; YOO, S. H.; IANCHULEV, S.; ADAMIS, A. P. Age Related Macular Degeneration: Etiology, pathogenesis, and therapeutic strategies. **Survey of Ophthalmology**. v.48, n.3, p.257-293, 2003.

ANDRADE, S. F. Terapêuticas tópica e sistêmica: Pele, ouvido e olho. In.: ANDRADE, S. F. **Manual de Terapêutica Veterinária**. 3ª ed, São Paulo: Rocca, 2008, p.179-199.

BEAN, G. W.; CAMRAS, C. B. Commercially available prostaglandin analogs for the reduction of intraocular pressure: similarities and differences. **Survey of Ophthalmology**. v.53, n.1, p.69-84, 2008.

BENGTSSON, B.; HEIJL, A. Diagnostic sensitivity of fast blue–yellow and standard automated perimetry in early glaucoma: A comparison between different test programs. **Ophthalmology**. v.113, n.7, p.1092–1097, 2006.

BITO, L. Z. Prostaglandin analogues: a new approach to glaucoma management with a new, intriguing side effects. **Survey of Ophthalmology**. v.41, n.2, p.1-14, 1997.

BLOCKER, T.; VAN DER WOERDT, A. The feline glaucomas: 82 cases (1995-1999). **Veterinary Ophthalmology**. v.4, n.2, p.81-85, 2001.

BLUMEN-OHANA, E.; HAMELIN, N.; NORDMANN, J. P. Glaucomes et biomicroscopie ultrasonore. **Journal Français D'Ophthalmologie**. v.27, n.5, p.469-476, 2004.

BLUMENTHAL Z.; WEINREB, R. N. Assessment of the retinal nerve fiber layer in clinical trials of glaucoma neuroprotection. **Survey of Ophthalmology**. v.45, n.3, p.305-312, 2001.

BORGES, A. S.; GIAMPANI JR, J. Cicatrização e modulação da ferida cirúrgica. In: SUSANNA JUNIOR, R. **Cirurgia do Glaucoma**. 2ª ed. São Paulo: Rocca, 2002, p.27-64.

BRANDT, J. D. Qual a importância prática da paquimetria na avaliação clínica do glaucoma? In.: **Glaucoma: Perguntas e Respostas**. SUSANNA JR, R.; WEINREB, R. N. 1ª ed. Rio de Janeiro: Cultura Médica, 2005, p.57-60.

BROOKS, D. E. Glaucoma. In.: HERRERA, D. **Oftalmologia Clínica em Animais de Companhia**. 1ª ed, São Paulo: MedVet, 2008, p.195-203.

BRUBAKER, R. F. Targeting outflow facility in glaucoma management. **Survey of Ophthalmology**. v.48, n.1, p.17-20, 2003.

BRUSINI, P.; JOHNSON, C. A. Staging functional damages in glaucoma: Review of different classification methods. **Survey of Ophthalmology**. v.52, n.2, p.156-179, 2007.

CAPRIOLI, J.; COLEMAN, A. L. Blood pressure, perfusion pressure, and glaucoma. **American Journal of Ophthalmology**, v.149, n.5, p.704-712, 2010.

CARRILLO, M. M.; LEBLANC, R. P. Por que as pessoas ficam cegas por glaucoma? In.: **Glaucoma: Perguntas e Respostas**. SUSANNA JR, R.; WEINREB, R. N. 1ª ed. Rio de Janeiro: Cultura Médica, 2005, p.9-12.

CARTER, B. C.; PLAGER, D. A.; NEELY, D. E.; SPRUNGER, D. T; SONDH, N.; ROBERTS, G. J. Endoscopic diode laser cyclophotocoagulation in the management of aphakic and pseudophakic glaucoma in children. **Journal of AAPOS**. v.11, n.1, p.34-40, 2007.

CASIRAGHI, J.; MADOZ, C. Anatomía del ángulo: Gonioscopía. In.: **Glaucoma**. 1a. ed, Quito: Nocion, 1999, p.25-30.

CHAUHAN, B. C. A tomografia com *laser* de varredura (HRT) é útil na avaliação do glaucoma? In.: **Glaucoma: Perguntas e Respostas**. SUSANNA JR, R.; WEINREB, R. N. 1ª ed. Rio de Janeiro: Cultura Médica, 2005, p.117-120.

CHEON, E. W.; PARK, C. H.; KIM, Y. S.; CHO, C. H.; CHUNG, Y. C.; KWON, J. G.; YOO, J. M.; CHOI, W. S.; CHO, G. J. Protective effects of betaxolol whit kainic acid-induced neuronal death. **Brain Research**. v.1069, n.1, p.75-85, 2006.

CONGDON, N. G.; BROMAN, A. T.; BANDEEN-ROCHE, K.; GROVER, D.; QUIGLEY, H. Central corneal thickness and corneal hysteresis associated with glaucoma damage. **American Journal of Ophthalmology**. v.141, n.5, p.868-875, 2006

CRACKNELL, K. P. B.; GRIERSON, I. Prostaglandin analogues in the anterior eye: their pressure lowering action and side effects. **Experimental Eye Research**. v.88, n.4, p.786-791, 2009.

CYMBOR, M.; LEAR, L.; MASTRINE, M. Concordance of Flicker comparison versus side-by-side comparison in glaucoma. **Optometry**. v.80, n.8, p.437-441, 2009.

DIETRICH, U. Feline glaucomas. **Clinical Techniques in Small Animal Practice**. v.20, n.2, p.108-116, 2005.

DRANCE, S. M. Introductory comments on potential differences between  $\beta$ -blockers in the treatment of open-angle glaucoma. **Survey of Ophthalmology**. v.43, n.1, p.173-175, 1999.

EISENBERG, D. L.; TORIS, C. B.; CAMRAS, C. B. Bimatoprost and travoprost: a review of recent studies of two new glaucoma drugs. **Survey of Ophthalmology**. v.47, n.1, p.105-115, 2002.

FLAMMER, J.; ORGUL, S.; COSTA, V. P.; ORZALESI, N.; KRIEGLSTEIN, G. K.; SERRA, L. M.; RENARD, J. P. STÉFANSSON, E. The impact of ocular blood flow in glaucoma. **Progress in Retinal and Eye Research**. v.21, n.4, p.359-393, 2002.

FUENTEELSAZ, W. A.; ARGANDOÑA, C. W. A. Tonometría y tonografía. In.: **Glaucoma**. 1a. ed, Quito: Nocion, 1999, p.8-15.

GABELT, B. T.; KAUFMAN, P. L. Changes in aqueous humor dynamics with age and glaucoma. **Progress in Retinal and Eye Research** v.24, n.5, p.612-637, 2005.

GELATT, K. N. Glaucoma no cão. In: **Manual de Oftalmologia Veterinária**. 1ª ed. São Paulo: Manole, 2003, p.165-96.

GELATT, K. N. The Canine Glaucomas. In: **Veterinary Ophthalmology**. 3ª ed. Baltimore: Lippincot Williams & Wilkins, 1999, p.701-754.

GIL, D.; SPALDING, T.; KHARLAMB, A.; SKJAERBAEK, N.; UL DAM, A.; TROTTER, C.; LI, D.; WOLDEMUSSE, E.; WHEELER, L.; BRANN, M. Exploring the potential for subtype-selective muscarinic agonists in glaucoma. **Life Sciences**. v.68, n.22, p.2601-2604, 2001.

GIRGIS, N. M.; FRANTZ, K. A. A case of primary congenital glaucoma: A diagnostic dilemma. **Optometry**. v.78., n.4, p.167-175, 2007.

GOKHALE, P. A. A apnéia do sono é um fator de risco para o glaucoma? In.: **Glaucoma: Perguntas e Respostas**. SUSANNA JR, R.; WEINREB, R. N. 1ª ed. Rio de Janeiro: Cultura Médica, 2005, p.125-127.

GORDON, M. O.; TORRI, V.; MIGLIOR, S.; BEISER, J. A.; MILLER, P.; GAO, F.; ADAMSON, I.; POLI, D.; D'AGOSTINO, R. B.; KASS, M. A. (Hypertension Treatment Study Group, European Glaucoma Prevention Study Group). Validated prediction model for the development of primary open-angle glaucoma in individuals with ocular hypertension. **Ophthalmology**. v.114, n.1, p.10-19, 2007.

HEIJL, A.; LESKE, M. C.; BENGTSSON, B.; HYMAN, L.; BENGTSSON, B.; HUSSEIN, M. Early Manifest Glaucoma Trial Group Reduction of intraocular pressure and glaucoma progression: results from the Early Manifest Glaucoma Trial. **Archives of Ophthalmology**. v.120, n.10, p.1268-1279, 2002.

HAMARD, P. Clinical key points: Gonioscopy. **Journal Français D'Ophthalmologie**. v.30, n.5, p.43-46, 2007.

HENRIQUES, M. J.; VESSANI, R. M.; REIS, F. A. C.; ALMEIDA, G. V.; BETINJANE, A. J.; SUSANNA JR, R. Corneal thickness in congenital glaucoma. **Journal of Glaucoma**. v.13, n.3, p.185-188, 2004.

HOFFMANN, E. M.; ZANGWILL, L. M.; CROWSTON, J. G.; WEINREB, R. N. Optic disc size and glaucoma. **Survey of Ophthalmology**. v.52, n.1, p.32-49, 2007.

HOYNG, P. F. J.; KITAZAWA, Y. Medical treatment of normal tension glaucoma. **Survey of Ophthalmology**. v.47, n.1, p.116-124, 2002.

HONRUBIA, F.; GARCIA-SÁNCHEZ, J.; MARTINEZ DE LA CASA, J. M.; SOTO, J. Conjunctival hyperemia with the use of latanoprost versus other prostaglandin analogues in patients with ocular hypertension or glaucoma: a meta-analysis of randomized clinical trials. **British Journal of Ophthalmology**. v.93, n.3, p.313-321, 2009.

ISHIDA, K.; NETLAND, P. A.; COSTA, V. P.; SHIROMA, L.; KHAN, B.; AHMED, I. I. K. Comparison of Polypropylene and Silicone Ahmed Glaucoma Valves. **Ophthalmology**. v.113, n.8, p.1320-1326, 2006.

JONAS, J. B.. Quais os sinais oftalmoscópicos da neuropatia óptica glaucomatosa? In.: **Glaucoma: Perguntas e Respostas**. SUSANNA JR, R.; WEINREB, R. N. 1ª ed. Rio de Janeiro: Cultura Médica, 2005, p.39-50.

KANSKI, J. J. The Glaucomas. In: **Clinical Ophthalmology: A Systematic Approach**. 3ª ed. Oxford: Butterworth-Heinemann Internacional, 1999, p.233-284.

KILAND, J. A.; GABELT, B. T.; KAUFMAN, P. L. Studies on the mechanism of action of timolol and on the effects of suppression and redirection of aqueous flow on outflow facility. **Experimental Eye Research**. v.78, n.3, p.639-651, 2004.

KNIESTEDT, C., PUNJABI, O., LIN, S. Tonometry through ages. **Survey of Ophthalmology**. v.53, n.5, p.569-591, 2008.

LAI, T. Y. Y.; CHAN, W.; LAI, Y. K.; NGAI, J. W. S.; LI, H.; LAM, D. S. C. The clinical applications of multifocal electroretinography: A systematic review. **Survey of Ophthalmology**. v.52, n.1, p.61-96, 2007.

LAN, Y.; HSIEH, J.; HUNG, P. Ocular biometry in primary angle closure-glaucoma. **Journal Medical of Ultrassound**. v.15, n.4, p.243-250, 2007.

LEONARDI FILHO, P.; CAIXETA-UMBERLINO, C.; CYPEL GOMES, M. C.; ELIEZER, R. N.; PINHEIRO, R. K.; KASAHARA, N.; PAOLERA, M. D. Comparação entre a correção cilíndrica total e o equivalente esférico na

realização da perimetria computadorizada. **Arquivos Brasileiros de Oftalmologia**. v.67, n.4, p.581-583, 2004.

LERNER, S. F. Glaucoma: Historia clínica, anamnesis y biomicroscopía. In.: MELLO, P.A. A. **Glaucoma**. 1a. ed, Quito: Nocion, 1999, p.20-30.

LESKE, M. C.; HEIJL, A.; HYMAN, L.; BENGTSSON, B.; DONG, L.; YANG, Z. Predictors of long-term progression in the Early Manifest Glaucoma Trial. **Ophthalmology**. v. 114, n.11, p.1965-1972, 2007.

LIMA, F. E.; NETO, J. B.; TOSCANO, D.; CARVALHO, D. M.; ÁVILA, M. P. Endoscopic cyclophotocoagulation in refractory glaucomas: A long term study. **Revista Brasileira de Oftalmologia**. v.68, n.3, p.146-151, 2009.

LOPES FILHO, J. G. G; BETINJANE, A. J.; CARVALHO, C. A. Perimetria automatizada em pacientes com glaucoma congênito primário. **Arquivos Brasileiros de Oftalmologia**. v.70, n.1, p.37-40, 2007.

LUTHRA, A.; GUPTA, N.; KAUFMAN, P. L.; WEINREB, R. N.; YÜCEL, Y. H. Oxidative injury by peroxynitrite in neural and vascular tissue of the lateral geniculate nucleus in experimental glaucoma. **Experimental Eye Research**. v.80, n.1, p.43-49, 2005.

MAGACHO, L.; REIS, R.; MAGACHO, B.; ÁVILA, M. P. Concordância e correlação entre a perimetria de frequência dupla e a perimetria azul-amarelo no glaucoma: Sem suporte para seletividade. **Arquivos Brasileiros de Oftalmologia**. v.70, n.3, p. 509-512, 2007.

MARIGO, F. A.; CRONEMBERGER, S.; CALIXTO, N. Neuroproteção: situação atual no glaucoma. **Arquivos Brasileiros de Oftalmologia**. v.64, n.2, 167-171, 2001.

MARTINS, B. C.; RIBEIRO, A. P.; LAUS, J. L.; ORTIZ, J. P. D. Glaucoma. In: **Oftalmologia Clínica e Cirúrgica em Cães e Gatos**. LAUS, J. L.1ª ed. São Paulo: Rocca, 2009.

MELLO, P. A. A. Glaucoma congênito. In.: VALLE, J. R.; RAMOS, J.; PRADO, F. C. **Atualização Terapêutica**. 21ª ed. São Paulo: Artes Médicas, 2003, p.1160-1161.

MIETZ, H.; JACOBI, P.C.; WELSANDT, G.; KRIEGLSTEIN, G. K. Trabeculectomies in fellow eyes have an increase risk of Tenon's capsule cysts. **Ophthalmology**. v.109, n.5, p.992-997, 2002.

MOORTHY, R. S.; MERMOUD, A., BAERVELDT, G., MINCKLER, D. S., LEE, P. P., RAO, N. A. Glaucoma associated with uveitis. **Survey of Ophthalmology**. v.41, n.5, p.361-394, 1997.

NOECKER, R.S.; DIRKS, M.S.; CHOPLIN, N.T.; et al. A six-month randomized clinical trial comparing the intraocular pressure-lowering efficacy of bimatoprost

and latanoprost in patients with ocular hypertension or glaucoma. **American Journal of Ophthalmology**. v.135, n.1, p.55-63, 2003.

OFRI, R. Intraocular pressure and glaucoma. **Veterinary Clinics Exotic Animal Practice**. v.5, n.2, p.391-406, 2002.

OFRI, R.; NARFSTRÖM, K. Light at the end of the tunnel? Advances in the understanding and treatment of glaucoma and inherited retinal degeneration. **The Veterinary Journal**. v.174, n.1, p.10-22, 2007.

PALETTA GUEDES, R. A.; PALETTA GUEDES, V. M. Sclérectomie profonde non perforante au Brésil: Étude rétrospective sur trois ans. **Journal Français d'Ophthalmologie**. v.28, n.2, p.191-196, 2005.

PARANHOS JR. A. Glaucoma crônico e hipertensão ocular. In.: VALLE, J. R.; RAMOS, J.; PRADO, F. C. **Atualização Terapêutica**. 21<sup>a</sup> ed. São Paulo: Artes Médicas, 2003, p.1157-1159.

PARRISH, R.K.; PALMBERG, P.; SHEU, W.P. A comparison of latanoprost, bimatoprost, and travoprost in patients with elevated intraocular pressure: a 12-week, randomized, masked-evaluator multicenter study. **American Journal of Ophthalmology**. v.135, n.5, p.688-703, 2003.

PRATA JR, J. A.; REYS, J. C. Glaucoma agudo. In.: VALLE, J. R.; RAMOS, J.; PRADO, F. C. **Atualização Terapêutica**. 21<sup>a</sup> ed. São Paulo: Artes Médicas, 2003, p.1159-1160.

QUIGLEY, H. A.; ADDICKS, E. M.; GREEN, W. R. Optic nerve damage in human glaucoma. III. Quantitative correlation of nerve fiber loss and visual field defect in glaucoma, ischemic neuropathy, papilledema, and toxic neuropathy. **Archives of Ophthalmology**. v.100, n.1, p.135-146, 1982.

QUIGLEY, H. A<sup>1</sup>. Identification of glaucoma-related visual field abnormality with the screening protocol of frequency doubling technology. **American Journal of Ophthalmology**. v.125, n.6, p.819-829, 1998.

QUIGLEY, H. A<sup>2</sup>. Neuronal death in glaucoma. **Progress in Retinal and Eye Research**. v.18, n.1, p.39-57, 1998.

QUIGLEY, H. A.; BROMAN, A. T. The number of people with glaucoma worldwide in 2010 and 2020. **British Journal of Ophthalmology**. v.90, n.3, p.262-267, 2006.

QUIGLEY, H. A. Angle-Closure Glaucoma: Simpler answers to complex mechanisms: LXVI Edward Jackson Memorial Lecture. **American Journal of Ophthalmology**. v.148, n.5, p.657-669, 2009.

RÉGNIER, A.; JEGOU, J. P.; LAFORGE, H. Chirurgie du glaucome. **EMC-Vétérinaire**. v.1, n.1, p.35-46, 2004.

SAPIENZA, J. S. Surgical procedures for glaucoma: what the general practitioner needs to know. **Topics in Companion Animal Medicine**. v.23, n.1, p.38-45, 2008.

SCHUMAN, J. S.. A tomografia de coerência óptica é útil na avaliação clínica do glaucoma? In.: **Glaucoma: Perguntas e Respostas**. SUSANNA JR, R.; WEINREB, R. N. 1ª ed. Rio de Janeiro: Cultura Médica, 2005, p.51-55.

SHARMA, P.; SAMPLE, P. A.; ZANGWILL, L. M.; SCHUMAN, J. S. Diagnostic tools for glaucoma detection and management. **Survey of Ophthalmology**. v.53, n.1, p.17-32, 2008.

SLATTER, D. Glaucoma. **Fundamentos de Oftalmologia Veterinária**. 3ª ed. São Paulo: Rocca, 2005, p.377-407.

SOCIEDADE BRASILEIRA DE GLAUCOMA. **Consenso Brasileiro de Glaucoma Primário de Ângulo Aberto (2:2005)**. São Paulo: PlanMark, 2005.

SOCIEDADE BRASILEIRA DE GLAUCOMA. **Consenso Brasileiro de Glaucoma Primário de Ângulo Fechado (1:2006)**. São Paulo: PlanMark, 2006.

SOCIEDADE BRASILEIRA DE GLAUCOMA. **Press Release Dia Nacional do Glaucoma: 26 de maio**. Disponível em <http://www.sosni.com.br/2/modules.php?name=News&op=NEPrint&sid=3557>. Acesso em 02/06/2010.

SOLTAU, J. B.; ZIMMERMAN, T. J. Changing paradigms in the medical treatment of glaucoma. **Survey of Ophthalmology**. v.47, n.1, p.2-5, 2002.

STEWART, W.; SHARPE, E. D.; STEWART, J.A.; HOLMES, K. T.; LATHAM, K. E. Aditive efficacy of unoprostone isopropyl 0,12% (Rescula) to latanoprost 0,005%. **American Journal of Ophthalmology**. v.131, n.3, p.339-334, 2001.

STEWART, W.C.; KOLKER, A.E.; STEWART, J.A.; LEECH, J., JACKSON, A.L. Conjunctival hyperemia in healthy subjects after short-term dosing with latanoprost, bimatoprost, and travoprost. **American Journal of Ophthalmology**. v.135, n.3, p.314-320, 2003.

STJERNSCHANTZ, J. Studies on ocular inflammation and development of a prostaglandin analogue for glaucoma treatment. **Experimental Eye Research**. v.78, n.4, p.759-766, 2004.

SUN, H.; SWANSON, W. H.; ARVIDSON, B.; DUL, M. W. Assessment of contrast gain signature in inferred magnocellular and parvocellular pathways in patients with glaucoma. **Vision Research**. v.48, n.26, p.2633-2641, 2008.

SUSANNA JR. Tratamiento del glaucoma con láser. In.: MELLO, P.A. A. **Glaucoma**. 1a. ed, Quito: Nocion, 1999, p.191-198.



SUSANNA JUNIOR, R.; MEDEIROS, F. A. Trabeculectomia. In: SUSANNA JUNIOR, R. **Cirurgia do Glaucoma**. 2ª ed. São Paulo: Rocca, 2002, p.27-64.

TARONGOY, P.; HO, C. L.; WALTON, D. S. Angle-closure glaucoma: The role of the lens in the pathogenesis, prevention, and treatment. **Survey of Ophthalmology**. v.54, n.2, p.211-225, 2009.

TELLO, C<sup>1</sup>. Como tratar o glaucoma agudo (glaucoma primário de ângulo fechado)? In.: **Glaucoma: Perguntas e Respostas**. SUSANNA JR, R.; WEINREB, R. N. 1ª ed. Rio de Janeiro: Cultura Médica, 2005, p.193-195.

TELLO, C<sup>2</sup>. Quando utilizar a UBM na avaliação do glaucoma? In.: **Glaucoma: Perguntas e Respostas**. SUSANNA JR, R.; WEINREB, R. N. 1ª ed. Rio de Janeiro: Cultura Médica, 2005, p.117-120.

ZANGWILL, L. A polarimetria com *laser* de varredura é útil na avaliação clínica do glaucoma? In.: **Glaucoma: Perguntas e Respostas**. SUSANNA JR, R.; WEINREB, R. N. 1ª ed. Rio de Janeiro: Cultura Médica, 2005, p.61-66.

WEINREB, R. N.; KHAW, P. T. Primary open angle glaucoma. **The Lancet**. v.363, n.9422, p.1711-1720, 2004.

WERNE, A.; HARRIS, A.; MOORE, D.; BENZION, I.; SIESKY, B. The circadian variations in systemic blood pressure, ocular perfusion pressure, and ocular blood flow: Risk factors for glaucoma? **Survey of Ophthalmology**. v.53, n.6, p.559-567, 2008.

WILLIS, M. Ocular hypotensive drugs. **Veterinary Clinics Small Animal Practice**. v.34, n.3, p.755-776, 2004.

WYLEGALA, E.; TEPER, S.; NOWINSKA, A. K.; MILKA, M.; DOBROWOLSKI, D. Anterior segment imaging: Fourier-domain optical coherence tomography versus time-domain optical coherence tomography. **Journal of Cataract & Refractive Surgery**. v.35, n.8, p.1410-1414, 2009.

YU, D.; MORGAN, W. H.; SUN, S.; SU, E.; CRINGLE, S. J.; YU, P. K.; HOUSE, P.; GUO, W.; YU, X. The critical role of the conjunctiva in glaucoma filtration surgery. **Progress in Retinal and Eye Research**. v.28, n.5, p.303-328, 2009.

YÜCEL, Y. H.; ZHANG, Q.; WEINREB, R. N.; KAUFMAN, P. L.; GUPTA, N. Effects of retinal ganglion cell loss on magno, parvo, koniocellular pathways in the lateral geniculate nucleus and visual cortex in glaucoma. **Progress in Retinal and Eye Research**. v.22, n.4, p.465-481, 2003.

## CAPÍTULO 2

### HISTÓRICO DO GLAUCOMA E DA DESCOBERTA E EVOLUÇÃO DAS DROGAS ANTIGLAUCOMATOSAS

#### RESUMO

Existem registros do glaucoma em homens e animais desde a Antiguidade. A relação da doença com o aumento da pressão intraocular foi ocorrendo aos poucos, em relatos pontuais ao longo dos registros históricos, mas foi mais bem estabelecida a partir no século XVII. No período transcorrido até a atualidade muito se esclareceu a respeito da fisiopatologia do glaucoma, o que permitiu avanços no seu diagnóstico e tratamento. Grande parte desse progresso ocorreu em dois momentos históricos distintos: em 1851, com a invenção do oftalmoscópio, que permitiu a melhor observação das alterações intraoculares conseqüentes da doença; e a partir da última metade do século XX, quando se intensificaram as pesquisas com novos fármacos para o seu tratamento. Desde então novas drogas tem sido desenvolvidas, o que melhorou o prognóstico desta neuropatia. Muitas linhas de pesquisa, no entanto, ainda são recentes (como o uso de canabinóides e neuroprotetores intraoculares) e necessitam de mais investigação.

**Palavras-chave:** glaucoma, história, colírios

#### ABSTRACT

There are reports of glaucoma occurring in men and animals since the Antiquity. The association of disease with the increase of intraocular pressure occurred progressively, in records throughout history, but was better established since XVII century. On the elapsed period until present days much has been clarified about glaucoma's pathophysiology, which allowed advances on its diagnosis and treatment. Great part of this progress occurred in two distinct historical moments: in 1851, whit the invention of ophthalmoscope, that allowed a better observation of intraocular modifications caused by the disease; and from the last half of the XX century, when research whit new drugs for glaucoma treatment were intensified. Since then, new drugs have been developed, what improved the prognosis of this neuropathy. Many of this new fields of investigation, however, are still recent (like canabinoids and intraocular neuroprotective drugs) and require more research.

**Key-words:** glaucoma, history, eye drops

## 2.1 INTRODUÇÃO

O humor aquoso é um fluido presente na câmara anterior do bulbo ocular, que possui como funções: manter o tono ocular; nutrir e hidratar as células do segmento anterior (endotélio corneano, corpo ciliar, íris e cristalino); e eliminar os metabólitos excretados por essas células (Slatter, 2005).

A síntese do humor aquoso acontece no corpo ciliar, por meio de três mecanismos: difusão, ultrafiltração do plasma e secreção celular ativa (Dietrich, 2005). Esse processo tem a participação da enzima anidrase carbônica. O fluido é secretado na câmara posterior do segmento anterior, passa pela pupila para a câmara anterior, é drenado entre os ligamentos pectinados e penetra na fenda cicliar, que contém a malha trabecular. Após passar pela malha trabecular, segue para plexo aquoso escleral venoso e, finalmente, para o plexo venoso escleral, para penetrar novamente no sistema venoso. Este trajeto envolve o canal de Schlem nos seres humanos e os espaços de Fontana nos pequenos animais, que não possuem o canal (Bacha Jr. e Wood, 1991; Slatter, 2005; Brooks, 2008; Yu et al., 2009).

Além do processo de drenagem convencional (pelo ângulo iridotrabeculocorneano), descrito acima, a drenagem do humor aquoso acontece também pela via uveoscleral, que envolve a íris, o corpo ciliar e a coróide. A via convencional é responsável pela maior parte da drenagem (85 a 90% no cão; 96% no gato), enquanto a via uveoscleral contribui com 15% do efluxo do humor no cão e 3 a 4%, no gato (Slatter, 2005; Sapienza, 2008). Nos gatos, alguns autores reconhecem uma terceira via de drenagem, a iridiana, por absorção a partir dos capilares da superfície anterior da íris (Martins, 2009).

Se há um equilíbrio entre a produção e a drenagem, a pressão intra-ocular se mantém em torno de 10 a 21 mmHg (média de 16 mmHg) no homem, de 15 a 25 mmHg no cão, e de 15 e 30 mmHg no gato (Kanski, 1999; Gelatt, 2003; Sapienza, 2008).

Quando há obstrução das vias de drenagem do humor aquoso, o líquido se acumula na câmara anterior, causando um aumento da pressão intra-ocular (Ritch et al., 1996). No passado, admitia-se a definição do glaucoma como o aumento da pressão intraocular que leva a uma série de alterações intraoculares culminando na cegueira. Atualmente considera-se glaucoma a via

final de um grupo de condições que levam a perda progressiva de sensibilidade e função seguida de morte das células ganglionares da retina, perda dos axônios do nervo óptico, aumento da escavação do disco óptico, redução progressiva dos campos visuais e, finalmente, da visão (Martins, 2009). A hipertensão ocular é apenas um fator de risco primário na patogênese da doença (Ofri e Narfström, 2007).

A hipertensão intraocular pode causar diversas alterações nos tecidos oculares. Além da pressão mecânica do líquido nas células, ocorre acúmulo do glutamato no corpo vítreo, neurotransmissor tóxico para as células ganglionares da retina quando presente em altas concentrações. O glutamato promove o influxo excessivo de cálcio nestas células, causando morte celular e conseqüente cegueira (Brooks, 2008).

Os sinais clínicos dependem do estágio da doença e do tipo de glaucoma. Entre as manifestações clínicas, podem ser encontradas: congestão episcleral, midríase, blefarospasmo (decorrente da dor), edema corneano, estrias de Haab (ou estrias da Membrana de Descemet), luxação de cristalino, buftalmia e cegueira (Gellat, 1999; Martins, 2009).

O manejo do glaucoma visa a redução da pressão intra-ocular, por meio da diminuição na produção do humor aquoso e intensificação da sua drenagem. O tratamento pode ser medicamentoso ou cirúrgico (Slatter, 2005).

O tratamento medicamentoso tópico inclui várias drogas, como agentes mióticos colinérgicos, beta-bloqueadores, agonistas adrenérgicos, inibidores da anidrase carbônica e, mais recentemente, os análogos das prostaglandinas (Russ et al., 2007).

O tratamento sistêmico é realizado conjuntamente ao tratamento tópico e aplica-se normalmente a casos de glaucoma agudo. Inibidores da anidrase carbônica (ex. acetazolamida) e agentes osmóticos (ex. manitol) podem ser utilizados de forma combinada (Gelatt, 2003).

O glaucoma é uma das condições mais frustrantes da oftalmologia veterinária. Na maioria dos casos, apesar da terapia realizada, o processo da doença é progressivo e leva à cegueira (Dietrich, 2005).

## 2.2 O GLAUCOMA NA MEDICINA VETERINÁRIA

Nos animais domésticos, o glaucoma é mais prevalente em cães, afetando também gatos, cavalos, bois e outras espécies, incluindo animais selvagens (Ofri e Narfström, 2007). Em cães e gatos, o glaucoma normalmente é secundário a outro processo. A uveíte e as neoplasias são as doenças oculares primárias mais comumente relacionadas ao glaucoma secundário (Blocker e van der Woerd, 2001).

Os objetivos terapêuticos do glaucoma são manter a visão o maior tempo possível, eliminar a dor ocular e prevenir o estabelecimento da doença no olho contralateral. O tratamento de eleição é o clínico, realizado com drogas tópicas hipotensoras que diminuem a produção do humor aquoso ou aumentam sua drenagem, sendo que o manejo mais efetivo ocorre com a associação de diferentes princípios farmacológicos (Abrams, 2001; Brooks, 2008).

Em seres humanos com glaucoma terminal ou absoluto, refratários ao tratamento clínico ou cirúrgico (realizado com técnicas consagradas como trabeculoplastia, iridotomia e iridoplastia, por exemplo) são utilizados procedimentos como a ciclocrioterapia e fotocoagulação a laser (Al-Haddad e Freedman, 2007). Estes métodos são ainda bastante elaborados para a medicina veterinária e, infelizmente, ainda pouco empregados na rotina brasileira (Slatter, 2005). Isso se deve ao alto custo dos procedimentos e também ao fato de que na maioria dos casos animal é atendido quando o glaucoma já é crônico, com alterações irreversíveis tanto na anatomia quanto na função ocular e sem possibilidade de tratamento. Nesses casos, para reduzir a dor ocular muitas vezes o único procedimento cirúrgico possível é a enucleação.

## 2.3 O GLAUCOMA NA HISTÓRIA

O glaucoma foi descrito pela primeira vez na Antigüidade, por Hipócrates (460 a 377 a.C.) (Evans, 1939). O termo *glaukós*, do grego, pode significar tanto um verbo (brilhar ou reluzir) ou um substantivo designando cor (azul-esverdeado, verde claro ou azul diluído) (Glaucoma: Houaiss, 2001; Tsatsos e

Broadway, 2007). A origem da palavra não é bem definida, mas foi usada pelo poeta Homero para descrever a cor do mar grego. Outro possível paralelo lingüístico é o termo grego para coruja, *glauk*, associado à doença devido ao olhar fixo do animal com seus olhos brilhantes ou talvez ao tamanho aumentado dos olhos, nos casos de buftalmia do glaucoma congênito. Esta última hipótese é menos provável, uma vez que o glaucoma congênito é uma condição clínica rara e que o glaucoma na Antigüidade era referido mais comumente em pessoas idosas (Mantzioros, 2006; Tsatsos e Broadway, 2007).

O médico Hipócrates comparou a coloração da pupila do olho afetado pela doença à cor do mar grego: “Se a pupila torna-se da cor do mar, a visão é destruída e a amaurose do outro olho normalmente aparece”. Na época havia dois termos que faziam referência a uma alteração intraocular que deixava o olho azulado: *hypochima* e *glaucosis*. *Hypochima* era usada para afecções passíveis de cura e *glaucosis* para alterações oculares permanentes, mas ambas foram utilizadas por muitos séculos para descrever a catarata. Hoje imagina-se que a palavra *hypochima* relacionava-se à catarata e *glaucosis*, ao glaucoma (Evans, 1939, Chua, 2000<sup>1</sup>).

Na cultura árabe também existem referências ao glaucoma. O autor At-Tabari, no “O livro do tratamento hipocrático”, datado do século X, reconhece uma doença associada ao aumento da pressão intraocular (Mantzioros, 2006). Em 1348, o persa Sams-al-din também fez referência ao aumento da tensão ocular (Evans, 1939).

Apesar de aparecer pontualmente ao longo dos registros históricos, o glaucoma ficou por muitos séculos na obscuridade, sendo considerado semelhante à catarata. Até que na Idade Moderna, em 1622, Richard Banister (1570-1626), professor da Royal College of Surgeons da Inglaterra fez a primeira diferenciação entre catarata e *gutta serena*. Ele descreveu a *gutta serena* como uma alteração do líquido intra-ocular: “O líquido contido nos nervos evolui para uma substância sólida ou firme, que não pode ser curada”. Banister estabeleceu a tetralogia desta doença ocular: longa duração, diminuição da percepção luminosa, aumento da tensão ocular e ausência de contração pupilar. Suas teorias não foram muito aceitas pelos colegas na época, e o professor foi sendo esquecido ao longo das décadas (Sorsby e Bishop, 1948).

Em 1717, o patologista francês Pierre Brissau definiu a catarata como uma alteração da lente e a diferenciou do glaucoma. Brissau classificou o glaucoma como uma alteração do vítreo, mas assumiu que havia necessidade de maiores estudos a respeito da doença. Sua afirmação dividiu a opinião dos médicos da época e não foi prontamente aceita, mas foi um marco na evolução da história do glaucoma (Pérez, 2005; Tsatsos e Broadway, 2007).

A investigação do glaucoma voltou a ser desenvolvida em 1738, por Johann Platner, que descreveu muitas modificações dos tecidos oculares decorrentes da doença (Evans, 1939). Em 1745, Zacharias Janssen, um dos inventores do microscópio descreveu em pacientes com a doença “um olho firme e resistente a pressão dos dedos” (Chua, 2000<sup>2</sup>; Pérez, 2005).

Alguns anos depois, em 1762, William Mckenzie e Louis-Auguste Desmarres reiteraram que o aumento na pressão ocular estava presente na doença e estabeleceram a paracentese para reduzir a quantidade do líquido intra-ocular como tratamento de escolha na época (Evans, 1939).

Ao longo do século seguinte (XIX) muitas suposições sobre a doença foram feitas. Já era aceito que o glaucoma não se tratava de uma afecção da lente, mas de outra estrutura ocular. Que estrutura era essa, ainda era um mistério. Entre as teorias especulou-se sobre o glaucoma ser uma afecção de retina, uma forma de coroidite ou uma doença que levava à opacificação do vítreo (Chua, 2000<sup>1</sup>; Pérez, 2005).

Em 1851, com a invenção do oftalmoscópio por Hermann von Helmholtz, foi possível a observação e a descrição mais detalhada de lesões oculares decorrentes da doença (Chua, 2000<sup>3</sup>; Muratet e Rottier, 2004<sup>1</sup>). Von Graefe, em 1853, foi o primeiro a correlacionar o aumento da PIO com danos no nervo óptico. Depois dele, Edward Jaegger, em 1854, foi o primeiro a relatar a presença de um aumento da escavação fisiológica da papila óptica no glaucoma. Em 1901, o oftalmologista francês Louis de Wecker sugeriu que o glaucoma decorria de um desequilíbrio entre a produção e a drenagem no líquido intra-ocular. A fisiopatogenia da doença estava começando a ser desvendada (Evans, 1939; Tsatsos e Broadway, 2007).

Uma figura extremamente importante para este processo foi Theodor Leber (1840-1917), oftalmologista alemão considerado o pai da oftalmologia experimental, que através de inúmeros experimentos ajudou a desvendar a

fisiologia do humor aquoso. Leber concluiu que a única forma de se aumentar permanentemente a PIO seria fechar os caminhos de saída dos fluidos intraoculares, particularmente pela obliteração do ângulo da câmara anterior (Mark, 2010).

A comprovação da associação do glaucoma com a hipertensão ocular só foi possível quando, em 1905, foi desenvolvido o tonômetro de indentação de Schiotz, que permitiu a quantificação da PIO. A pesquisa com a tonometria se intensificou ao longo das décadas, até que em 1954 surgiu a tonometria de aplanção de Goldmann, considerada até hoje o exame padrão ouro para aferir a PIO em seres humanos (Brandt, 2005; Tsatsos e Broadway, 2007).

## **2.4 EVOLUÇÃO DA TERAPIA ANTIGLAUCOMATOSA**

### **2.4.1 OS COLÍRIOS NA HISTÓRIA**

As doenças oftálmicas sempre estiveram presentes na história da humanidade. Nas civilizações antigas os tratamentos empregados se resumiam a substâncias encontradas na natureza, que eram instiladas e colocadas nos olhos dos pacientes. Nas civilizações egípcias e babilônicas há registros da utilização de mel, leite, bile, urina e mecônio como “colírios” (Muratet e Rottier, 2004<sup>2</sup>).

Na Antigüidade, durante o império de Alexandre, o Grande (356 a 323 a.C.), os colírios eram feitos a partir de uma base sólida de goma e armazenados. Quando a terapia era necessária uma fração dessa goma era diluída em substâncias líquidas naturais, como água, óleo, leite humano, urina, bile e saliva, e instilada nos olhos. Existiam várias formulações destes colírios, cada uma destinada a um tipo de afecção. Estas fórmulas eram guardadas a sete chaves, e foram descobertas somente em escavações posteriores (Chua, 2000<sup>2</sup>; Muratet e Rottier, 2004<sup>3</sup>).

Ao longo da história, houve um progresso no desenvolvimento das formulações oculares tópicas. No Japão, por exemplo, no início da Era Meiji (1899), houve uma prevalência surpreendente de afecções oculares, o que levou ao desenvolvimento do primeiro colírio *Daigaku*, de uma empresa japonesa que continua no mercado até os dias atuais (Santen, 2006). No



entanto, os colírios como conhecemos hoje, princípios ativos veiculados em soluções estéreis, só foram desenvolvidos em 1943, em Forth Worth (Texas, EUA), por Willian C. Conner e Robert D. Alexander, que fundariam a Alcon Prescription Laboratory dois anos depois. A partir de então muitas drogas passaram a ser formuladas como colírio, por exemplo, a penicilina em 1952. Nas últimas décadas, a lista de medicações oftálmicas continuou crescendo e a cada ano novos princípios são desenvolvidos pela indústria farmacêutica (Santen, 2006; Alcon, 2010).

#### 2.4.2 EVOLUÇÃO DA TERAPÊUTICA DO GLAUCOMA

No início do século XX, o glaucoma estava começando a ser compreendido. O tratamento da doença, porém, estava limitado a intervenções mecânicas que visavam facilitar a saída do humor-aquoso e reduzir a pressão intraocular. De Wecker, além de estabelecer os princípios do mecanismo da doença, definiu a iridectomia e a esclerotomia posterior como tratamentos de escolha (Simons, 1972). Depois disso, outras técnicas cirúrgicas foram sendo desenvolvidas, como a esclerotomia anterior (por La Grange, em 1906), a iridencleise (por Holth, também em 1906) e a trepanação (por Elliot em 1909) (Lowe, 1995).

O tratamento medicamentoso do glaucoma, no entanto, só surgiu em 1912, quando Lange começou a utilizar a pilocarpina, sendo o primeiro a demonstrar o efeito dos mióticos na redução da pressão intra-ocular. Algum tempo depois, a adrenalina começou a ser utilizada para reduzir a congestão ocular em casos de uveíte e glaucoma. Inicialmente o tratamento era empírico. Em 1924, Hamburger estabeleceu a dose de 0,2 a 0,4ml de adrenalina como padrão para injeção subconjuntival. Doses acima da recomendada por Hamburger traziam muitos efeitos colaterais (Evans, 1939).

Alguns dos casos de complicação foram relatados por um oftalmologista anônimo em 1927, ao *British Journal of Ophthalmology*. Ele descreveu três casos de glaucoma, nos quais utilizou a terapia de adrenalina subconjuntival, sem seguir a dose recomendada. Em dois deles houve taquicardia, amortecimento das extremidades e mal-estar intenso. Um dos pacientes, que recebeu 0,5ml de adrenalina, apresentou cefaléia violenta e grave dispnéia,

falecendo cinco minutos depois da aplicação. Este médico escreveu à revista recomendando que a terapia com adrenalina fosse feita com aplicação tópica da droga em *swabs* embebidos ou por meio de gotas em seringa, para evitar os efeitos colaterais da aplicação subconjuntival.

Junto à utilização de drogas foi se desenvolvendo uma maior compreensão da doença. Em 1939, foi publicado um extenso artigo de revisão por P. Jameson Evans, denominado *The Underlying Causes of Glaucoma*. No documento estavam as mais recentes especulações dos pesquisadores da época, a respeito da fisiopatogenia da doença. Já se sabia que o glaucoma estava relacionado a um aumento da pressão intra-ocular pelo excesso de humor aquoso. A causa deste excesso, porém, ainda não era conhecida. As teorias mais atuais daquela época faziam referência, erroneamente, a um aumento da secreção de humor aquoso pela irite presente, além desse infiltrado inflamatório se depositar no ângulo de drenagem e impedir a saída natural do líquido. Mais tarde se mostrou que a inflamação da íris leva, na verdade, a uma redução da secreção do humor aquoso. Porém, o infiltrado inflamatório pode realmente obstruir o ângulo iridotrabeculocorneano e impedir o fluxo de drenagem normal do humor aquoso, levando a um quadro de glaucoma (Ritch et al., 1996; Slatter, 2005).

Durante a primeira metade do século XX, a terapia do glaucoma se resumia a simpatomiméticos (adrenalina) e mióticos (pilocarpina). Na década de 50, o trabalho de dois cientistas, Bernard Becker, professor de Oftalmologia da Universidade de Washington, e Thomas Maren, professor de Farmacologia da Universidade da Flórida, trouxe a síntese do primeiro inibidor da anidrase carbônica, a acetazolamida (Diamox®, Pfizer, New York, NY, EUA) (Drance, 1955; Ritch et al., 1996).

Inicialmente a acetazolamida era utilizada como diurético, mas em 1954, Becker demonstrou que a droga causava uma redução da pressão intra-ocular. Na época o mecanismo dessa redução ainda não era bem estabelecido. Havia duas teorias: ou a pressão intra-ocular diminuía por causa da redução do volume hídrico total do corpo, devido à diurese; ou havia inibição da enzima no foco de produção do humor aquoso - o corpo ciliar. Mais tarde provou-se que a segunda hipótese estava correta. Nas décadas seguintes, a acetazolamida se tornou o tratamento de escolha do glaucoma (Horder, 1955; Slatter, 2005).

Por ser administrada sistemicamente, além da redução da síntese do humor aquoso, a inibição da anidrase carbônica causada pela acetazolamida gerava desequilíbrios na concentração de bicarbonato e trazia muitos efeitos colaterais: diurese, acidose metabólica e respiratória, parestesia, distúrbios gastrintestinais, hipocaliemia, perda de peso, perda da libido, fadiga, insuficiência renal e respiratória (Pfeiffer, 1997). Muitas pesquisas relacionando estes efeitos colaterais da droga foram realizadas nos anos seguintes (Drance, 1955).

Paralelamente à pesquisa com inibidores da anidrase carbônica, eram utilizados agentes sistêmicos osmóticos para reduzir a pressão intra-ocular. O primeiro destes agentes foi o manitol 20%, em 1963, por via intravenosa (Ahuja e Kaothalkar, 1969). Em 1965, começou a ser utilizado o glicerol 50% por via oral. A partir de então, o tratamento padrão instituído para o glaucoma era a combinação de acetazolamida, glicerol 50% e colírio de pilocarpina (Awasthi e Srivastava, 1965; Simons, 1972).

Alguns anos depois, na década de 70, foi lançado o timolol, a primeira droga antagonista dos receptores beta-adrenérgicos. Este fármaco foi utilizado inicialmente na cardiologia. Um dos primeiros trabalhos que introduziu a droga à comunidade científica foi publicado na revista *Circulation*, em 1973 (Franciosa et al., 1973).

Em 1977, após uma pesquisa realizada com cães, vieram os dados preliminares da associação do timolol à pressão intra-ocular. Demonstrou-se que o timolol não só reduzia a pressão intra-ocular, como protegia o nervo ótico dos danos inerentes a doença. Neste ano, na revista *Investigative Ophthalmology & Visual Science* o timolol foi apresentado como uma droga que iria “revolucionar o tratamento do glaucoma” (Zimmerman, 1977). Seu mecanismo de ação ainda era desconhecido, mas os cientistas estavam mais propensos a acreditar que a droga promovia uma redução na síntese no humor aquoso (Zimmerman et al., 1977). A confirmação deste mecanismo não foi feita até os dias atuais (Brooks, 2008).

Nos anos seguintes, outros beta-bloqueadores foram testados. Em 1980 começaram as pesquisas com o betaxolol (Bianchetti et al., 1980). Em 1982 começou-se a usar o novo beta-bloqueador no tratamento do glaucoma

(Berrospi e Leibowitz, 1982). Durante a década de 80, portanto, o que havia de mais novo disponível para o manejo do glaucoma eram os beta-bloqueadores.

Neste mesmo período, por continuidade das pesquisas de Becker e Maren, houve várias tentativas laboratoriais para sintetizar um inibidor da anidrase carbônica tópico. Após anos de testes com diversas moléculas, em 1991, surgiu a dorzolamida (Trusopt®), e algum tempo depois, em 1998, a brinzolamida. Estas drogas trouxeram muitos benefícios aos portadores de glaucoma, pois tinham ação local, permitindo a redução da síntese do humor aquoso sem os efeitos colaterais da acetazolamida (Pfeiffer, 1997; Soltau e Zimmerman, 2002).

No início dos anos 80 começou também um projeto para desenvolver uma nova droga contra o glaucoma, uma molécula análoga à prostaglandina  $PGF_{2\alpha}$ . Até o começo dos anos 90 muitos ésteres da  $PGF_{2\alpha}$  foram sintetizados (Stjernschantz, 2004).

Em 1992 foram publicados muitos trabalhos com a molécula PhXA41, que aumentaria a drenagem no humor aquoso pela via uveoscleral. Em 1994 ela foi lançada no mercado como latanoprost (Xalatan®, PharmaciaPfeizer, New York, NY, EUA) (Camras e Alm, 1997; Torris et al., 1997).

Concomitantemente, em 1991 começou-se a pesquisar outro análogo de prostaglandina, a UF-021, que foi lançado em 1996, no Japão, como unoprostona isopropílica (Rescula®, Novartis, St. Louis, MO, EUA). As pesquisas com a unoprostona não conseguiram definir se a maior drenagem no humor aquoso promovida pela droga ocorre pela via convencional (iridotrabelacorneana) ou uveoscleral, ou talvez uma combinação de ambas. Alguns estudos demonstraram um efeito sinérgico da droga quando combinado a outros análogos (Stewart et al., 2001).

Em 1999, foi lançada a travoprost (AL-6221), sob o nome comercial de Travatan® (Alcon, Forth Worth, TX, EUA). Pesquisas posteriores demonstraram uma maior eficácia deste análogo quando comparado a sua molécula antecessora, a latanoprost (Cardascia et al., 2003; Parrish et al., 2003; Konstas et al., 2007).

Três anos depois, em 2001, a bimatoprost (Lumigan®, Allergan, Irvine, CA, EUA) chegou ao mercado. Seu mecanismo de ação envolvia o aumento da drenagem pela via uveoscleral. A droga mostrou não só uma maior eficácia

quando comparada a todos os outros análogos, como também uma maior duração do efeito farmacológico, sendo considerada pela comunidade científica como a nova geração de redutores da pressão intra-ocular (Brubaker, 2001; Noecker et al., 2003).

A unoprostona está disponível comercialmente nos EUA desde 2000, mas, segundo Parrish et al. (2003), parece ser menos efetiva na redução da PIO que a latanoprostá e não mais efetivo, inclusive, que o timolol. Existe, porém, uma hipótese de que esta droga apresente um efeito vasorrelaxante, que tem sido estudado em seres humanos para promover um maior afluxo sanguíneo dos vasos da retina, o que resultaria em uma atividade neuroprotetora e redução na degeneração retiniana (Ofri e Narfström, 2007). Esta formulação não está disponível no Brasil.

Nos últimos anos, os análogos de prostaglandinas foram combinados a outras drogas em formulações comerciais, para potencializar seu efeito. As associações com timolol de latanoprostá (Xalacom®, PharmaciaPfeizer, New York, NY, EUA) e travoprostá (Duo-Travatan®, Alcon, Forth Worth, TX, EUA) já estão disponíveis no Brasil há algum tempo. A combinação de timolol e bimatoprostá (Ganfort®, Allergan, Irvine, CA, USA) foi lançada nos EUA em 2006 (Russ et al., 2007) e entrou no mercado nacional em 2008 (Figura 1).

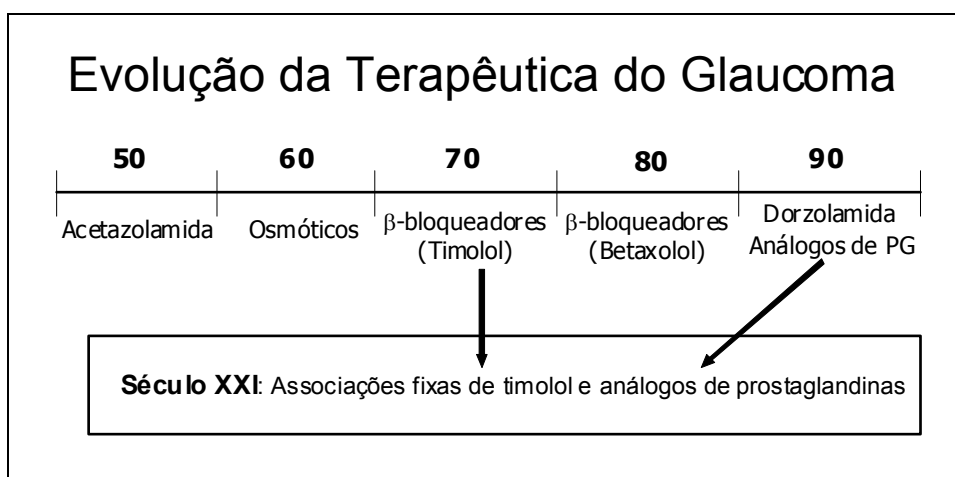


Figura 1 – Esquema mostrando a evolução do desenvolvimento de drogas para o tratamento clínico do glaucoma. A síntese destas drogas teve início na década de 50 do século XX, e se intensificou a partir da década de 80.

## 2.5 PERSPECTIVAS FUTURAS

As novas pesquisas com terapêutica do glaucoma envolvem o mecanismo de ação exato dos análogos de prostaglandina e a síntese de novas moléculas, cada vez mais potentes (Woodward et al., 2001).

Várias pesquisas recentes têm sido realizadas com inibidores dos receptores de glutamato e bloqueadores dos canais de cálcio, visando reduzir a citotoxicidade do neurotransmissor nas células da retina, e impedir assim, a morte celular e a cegueira (Brooks, 2008).

Outra linha de pesquisa existente é o desenvolvimento de colírios a base de canabinóides. Estas moléculas foram isoladas pela primeira vez na *Cannabis sativa* em 1964, e sua relação com a redução da pressão intra-ocular foi descoberta ao acaso em 1971. A polícia norte-americana encomendou a Universidade da Califórnia um estudo para correlacionar a *Cannabis* à midríase apresentada pelos usuários da droga. Durante o estudo percebeu-se que além de provocar midríase, a planta causava uma redução de 20 a 50% da pressão intra-ocular, durante 4 a 5 horas (Horne, 2006).

Inicialmente se pensou que este efeito decorria de uma hipotensão sistêmica, mas após algumas pesquisas, foi relatada a presença de receptores CB1 na câmara anterior ocular, que respondem a canabinóides. O problema é que além destes efeitos, por se tratarem de substâncias psicoativas, ocorrem efeitos colaterais importantes. O objetivo da pesquisa atual é produzir colírios que atuem especificamente nos receptores CB1, diminuindo ou até anulando a presença destes efeitos indesejáveis (Svízenská et al., 2008).

Já existem colírios como o Canasol®, que contém 0,1% de um canabinóide não psicoativo, utilizado principalmente na Jamaica e também no Canadá e em alguns países da Europa. Porém, não existem ainda muitos estudos com a droga em seres humanos e animais (Tanaka et al., 2007).

Recentemente, um dos efeitos colaterais da bimatoprost, o crescimento excessivo dos cílios, foi aproveitado para a utilização desta droga na indústria estética. A solução oftálmica Latisse® (Allergan, Irvine, CA, USA), contendo bimatoprost na concentração de 0,03%, é aplicada na base dos cílios e promete cílios 25% mais longos, 106% mais volumosos e 18% mais escuros (Allergan, 2009).

## REFERÊNCIAS

- ABRAMS, K. L. Medical and surgical management of the glaucoma patient. **Clinical Techniques in Small Animal Practice**. v.16, n.1, p.71-76, 2001.
- AHUJA, O. P.; KAOTHALKAR, M. S. Osmotic treatment of hyphaema. **The British Journal of Ophthalmology**. v.53, n.10, p.698-702, 1969.
- ALCON. **Alcon Timeline**. Disponível em: <http://www.alcon.com/en/docs/AlconTimeline-web.pdf>. Acesso em 14/04/2010.
- AL-HADDAD C. E.; FREEDMAN, S. F. Endoscopic laser cyclophotocoagulation in pediatric glaucoma with corneal opacities. **Journal of AAPOS**. v.11, n.1, p.23-28, 2007.
- ALLERGAN. **Latisse: What to expect**. Disponível em: <http://www.latisse.com>. 2009. Acesso em 11/02/2010.
- AWASTHI, P.; SRIVASTAVA, S. N. Role of oral glycerol in glaucoma. **The British Journal of Ophthalmology**. v.49, n.12, p.660-666, 1965.
- BACHA JR, W. J.; WOOD, L. M. Ojo. In.: BACHA JR, W. J.; WOOD, L. M. **Atlas Color de Histologia Veterinaria**. 1a. ed. Buenos Aires: Intermédica. 1991, p231-246.
- BIANCHETTI, G.; BLATRIX, C.; GOMENI, C.; KILBORN, J. R.; LARRIBAUD, J.; LÜCKER, P. W. Pharmacokinetics of the new beta-adrenoceptor blocking agent betaxolol (SL 75212) in man after repeated oral administration. **Arzneimittelforschung**. v.30, n.11, p.1912-1916, 1980.
- BERROSPI, A. R.; LEIBOWITZ, H. M. Betaxolol. A new beta-adrenergic blocking agent for treatment of glaucoma. **Archives of Ophthalmology**. v.100, n.6, p.943-946, 1982.
- BLOCKER, T.; VAN DER WOERDT, A. The feline glaucomas: 82 cases (1995-1999). **Veterinary Ophthalmology**. v.4, n.2, p.81-85, 2001.
- BRANDT, J. D. Qual a importância prática da paquimetria na avaliação clínica do glaucoma? In.: **Glaucoma: Perguntas e Respostas**. SUSANNA JR, R.; WEINREB, R. N. 1ª ed. Rio de Janeiro: Cultura Médica, 2005, p.57-60.
- BROOKS, D. Glaucoma. In.: HERRERA, D. **Oftalmologia Clínica em Animais de Companhia**. 1ª ed. São Paulo: MedVet, 2008, p.95-201.
- BRUBAKER, R. F. Mechanism of action of Bimatoprost (Lumigan™). **Survey of Ophthalmology**. v.45, n.4, p.347-351, 2001.
- CAMRAS, C. B.; ALM, A. Initial clinical studies with prostaglandins and their analogues. **Survey of Ophthalmology**. v.41, n.2, p.61-68, 1997.

CARDASCIA, N.; VETRUGNO, M.; TRABUCCO, T.; CANTATORE, F.; SBORGIA, C. Effects of travoprost eye drops on intraocular pressure and pulsatile ocular blood flow: a 180-day, randomized, double-mask comparison with latanoprost eye drops in patients with open-angle glaucoma. **Current Therapeutic Research**. v.64, n.7, p.389-400, 2003.

CHUA, C. N<sup>1</sup>. **A historical tour of ophthalmology: glaucoma**. 2000. Disponível em: <http://www.mrcophth.com/Historyofophthalmology/glaucoma.html>. Acesso em 01/09/2008.

CHUA, C. N<sup>2</sup>. **A historical tour of ophthalmology: introductory**. 2000. Disponível em: <http://www.mrcophth.com/Historyofophthalmology/introductory.html>. Acesso em 01/09/2009.

CHUA, C. N<sup>3</sup>. **A historical tour of ophthalmology: ophthalmoscope**. 2000. Disponível em: <http://www.mrcophth.com/Historyofophthalmology/ophthalmoscope.html>. Acesso em 01/09/2009.

DIETRICH, U. Feline glaucomas. **Clinical Techniques in Small Animal Practice**. v.20, n.2, p.108-116, 2005.

DRANCE, S. M. Glaucoma treated with Diamox: preliminary report of 20 cases. **The British Journal of Ophthalmology**. v.39, n.11, p.659-663, 1955.

EVANS, P. J. The underlying causes of glaucoma. **The British Journal of Ophthalmology**. v.23, n.7, p.745-783, 1939.

FRANCIOSA, J. A.; FREIS, E. D.; CONWAY, J. Antihypertensive and hemodynamic properties of the new beta adrenergic blocking agent timolol. **Circulation**. v.48, n.1, p.118-124, 1973.

GELATT, K. N. Glaucoma no cão. In: **Manual de Oftalmologia Veterinária**. 1<sup>a</sup> ed. São Paulo: Manole, 2003, p.165-96.

GELATT, K. N. The Canine Glaucomas. In: **Veterinary Ophthalmology**. 3<sup>a</sup> ed. Baltimore: Lippincot Williams & Wilkins, 1999, p.701-754.

GLAUCOMA. In: **Dicionário da Língua Portuguesa**. HOUAISS, A.; VILLAR, M. S.; FRANCO, F. M. M. Rio de Janeiro: Objetiva. p.1455.

HORDER, L. Acetazolamide in glaucoma. **British Medical Journal**. v.20, p.479-481, 1955.

HORNE, F. A. **A Legalização da maconha e suas conseqüências**. Disponível em: <http://www.boletimjuridico.com.br/doutrina/texto.asp?id=1537>. 2006. Acesso em 09/09/2008.



KANSKI, J. J. The Glaucomas. In: Clinical **Ophthalmology: A Systematic Approach**. 3ª ed. Oxford: Butterworth-Heinemann Internacional, 1999, p.233-284.

KONSTAS, A. G. P.; KOZOBOLIS, V.; KATSIMPRIS, I. E. Efficacy and safety of latanoprost versus travoprost in exfoliative glaucoma patients. **Ophthalmology**. v.114, n.4, p.653-657, 2007.

LOWE, R. F. A history of primary angle closure glaucoma. **Survey of Ophthalmology**. v.40, n.2, p.163-170, 1995.

MANTZIOROS, N. **The history of the meaning of the word glaucoma** Disponível em: <http://www.glaucoma.org.au/History.pdf>. 2006. Acesso em 10/02/2010.

MARK, H. H. Aqueous humor dynamics in historical perspective. **Survey of Ophthalmology**. v.55, n.1, p.89-100, 2010.

MARTINS, B. C.; RIBEIRO, A. P.; LAUS, J. L.; ORTIZ, J. P. D. Glaucoma. In: **Oftalmologia Clínica e Cirúrgica em Cães e Gatos**. LAUS, J. L.1ª ed. São Paulo: Rocca, 2009.

MURATET<sup>1</sup>, J. M.; ROTTIER, J. B. **Histoire de l'ophtalmologie: histoire de l'ophtalmoscope** Disponível em: <http://www.snof.org/histoire/ophtalmoscope2.html>. 2004. Acesso em 05/09/2009.

MURATET<sup>2</sup>, J. M.; ROTTIER, J. B. **Histoire de l'ophtalmologie: l'ophtalmologie dans l'égypte ancienne**. Disponível em: <http://www.snof.org/histoire/egypte1.html>. 2004. Acesso em 05/09/2009.

MURATET<sup>3</sup>, J. M.; ROTTIER, J. B. **Histoire de l'ophtalmologie: l'ophtalmologie dans la grèce antique**. Disponível em: <http://www.snof.org/histoire/grece.html>. 2004. Acesso em 05/09/2009.

NOECKER, R.S.; DIRKS, M.S.; CHOPLIN, N.T.; et al. A six-month randomized clinical trial comparing the intraocular pressure-lowering efficacy of bimatoprost and latanoprost in patients with ocular hypertension or glaucoma. **American Journal of Ophthalmology**. v.135, n.1, p.55-63, 2003.

OFRI, R.; NARFSTRÖM, K. Light at the end of the tunnel? Advances in the understanding and treatment of glaucoma and inherited retinal degeneration. **The Veterinary Journal**. v.174, n.1, p.10-22, 2007.

OPHTALMIC SURGEON. Adrenaline in glaucoma and iritis. **The British Journal of Ophthalmology**. v.11, n.12, p.638-639, 1927.

PARRISH, R.K.; PALMBERG, P.; SHEU, W.P. A comparison of latanoprost, bimatoprost, and travoprost in patients with elevated intraocular pressure: a 12-

week, randomized, masked-evaluator multicenter study. **American Journal of Ophthalmology**. v.135, n.5, p.688-703, 2003.

PÉREZ, S. R. F. Impacto y trascendencia social del glaucoma en pacientes del área de atención del Hospital Clínicoquirúrgico. **Medisan**, v.9, n.3, p.1-3, 2005.

PFEIFFER, N. Dorzolamide: Development and clinical application of a topical carbonic anhydrase inhibitor. **Survey of Ophthalmology**. v.42, n.2, p.137-151, 1997.

RITCH, R.; SHIELDS, M. B.; KRUPIN, T. **The Glaucomas: Glaucoma Therapy**. 2ª ed. St. Louis: Mosby-Year Book, 1996, p.xix.

RUSS, H.H.A.; COSTA, V.P.; FERREIRA, F.M.; VALGAS, S.R.; NETO, M.A.C.; STROBEL, E.L.; TRUPPEL, J.H. Conjunctival changes induced by prostaglandin analogues and timolol maleate: a histomorphometric study. **Arquivo Brasileiro de Oftalmologia**. v.70, n.6, p.910-916, 2007.

SANTEN. **Focusing on eye drops**. Disponível em: <http://www.santen.com/company/history/chapter2.jsp>. 2006. Acesso em 11/02/2010.

SAPIENZA, J. S. Surgical procedures for glaucoma: what the general practitioner needs to know. **Topics in Companion Animal Medicine**. v.23, n.1, p.38-45, 2008.

SIMONS, R. J. Malignant glaucoma. **The British Journal of Ophthalmology**. v.56, n.3, p.263-272, 1972.

SLATTER, D. Glaucoma. **Fundamentos de Oftalmologia Veterinária**. 3ª ed. São Paulo: Rocca; 2005, p.377-407.

SOLTAU, J. B.; ZIMMERMAN, T. J. Changing paradigms in the medical treatment of glaucoma. **Survey of Ophthalmology**. v.47, n.1, p.2-5, 2002.

SORSBY, A.; BISHOP, W.J. A portrait of Richard Banister. **The British Journal of Ophthalmology**. v.32, n.6, p.362-366, 1948

STEWART, W. C.; SHARPE, E. D.; STEWART, J.; HOLMES, K. T.; LATHAM, K. E. Additive efficacy of unoprostone isopropyl 0.12% (Rescula) to latanoprost 0.005%. **American Journal of Ophthalmology**. v.131, n.3, p.339-344, 2001.

STJERNSCHANTZ, J. Studies on ocular inflammation and development of a prostaglandin analogue for glaucoma treatment. **Experimental Eye Research**. v.78, n.4, p.759-766, 2004.

SVÍŽENSKÁ, I.; DUBOVÝ, P.; ŠULCOVÁ, A. Cannabinoid receptors 1 and 2 (CB1 and CB2), their distribution, ligands and functional involvement in nervous system structures - A short review. **Pharmacology, Biochemistry and Behavior**. v. 90, n.4, p. 501-511, 2008.

TANAKA, D. H.; MONTIANI-FERREIRA, F.; ACCO, A. Efeitos de uma droga canabinoide sobre a pressão intraocular de cães. In.: 15º. EVENTO DE INICIAÇÃO CIENTÍFICA DA UFPR, Curitiba. **Resumos** Curitiba: 2007, p.64.

TSATSOS, M., BROADWAY, D. Controversies in the history of glaucoma: What does “glaucoma” mean? **British Journal of Ophthalmology**. v.91, n.11, p.1561-1562, 2007.

TORRIS, C. B.; CAMRAS, C. B.; YABLONSKI, M. E.; BRUBAKER, R. Effects of exogenous prostaglandins on aqueous humor dynamics and blood-aqueous barrier function. **Survey of Ophthalmology**. v.41, n.2, p.69-75, 1997.

WOODWARD, D. F.; KRAUSS, A. H. P.; CHEN, J.; et al. The pharmacology of bimatoprost (Lumigan™). **Survey of Ophthalmology**. v.45, n.4, p.637-645, 2001.

YU, D.; MORGAN, W. H.; SUN, S.; SU, E.; CRINGLE, S. J.; YU, P. K.; HOUSE, P.; GUO, W.; YU, X. The critical role of the conjunctiva in glaucoma filtration surgery. **Progress in Retinal and Eye Research**. v.28, n.5, p.303-328, 2009.

ZIMMERMAN, T. J. Timolol maleate – a new glaucoma medication? **Investigative Ophthalmology & Visual Science**. v.16, n.8, p.687-688, 1977.

ZIMMERMAN, T. J.; HARBIN, R.; PETT, M.; KAUFMAN, H. E. Timolol and facility of outflow. **Investigative Ophthalmology & Visual Science**. v.16, n.17, p.623-642, 1977.

## CAPÍTULO 3

### COMPARAÇÃO DA REAÇÃO INFLAMATÓRIA CONJUNTIVAL CAUSADA POR CICLOSPORINA, PREDNISOLONA E ASSOCIAÇÃO DE CICLOSPORINA E PREDNISOLONA NO PÓS-OPERATÓRIO DE TRABECULECTOMIA (TREC) EM COELHOS

#### RESUMO

Esta investigação objetiva comparar diferentes protocolos de drogas de aplicação tópica no pós-operatório de trabeculectomia (TREC) em coelhos submetidos previamente à terapia medicamentosa antiglaucomatosa. Trinta coelhos tiveram o olho direito tratado com uma gota diária de bimatoprost 0,03%, durante 30 dias. Foram então submetidos à TREC e divididos em três grupos (G1, G2 e G3). O grupo 1 recebeu acetato de prednisolona 1% quatro vezes ao dia; o grupo 2, ciclosporina 0,05% duas vezes ao dia; e o grupo 3 recebeu a associação de acetato de prednisolona quatro vezes ao dia e ciclosporina duas vezes ao dia. Todos os animais receberam também colírio antibiótico a base de gatifloxacina 0,03%, quatro vezes ao dia. Sete dias depois da cirurgia os animais foram eutanasiados e enucleados. A histomorfometria foi realizada através de HE, avaliando-se espessura do epitélio conjuntival e diâmetro dos vasos sanguíneos. A imunoistoquímica foi realizada por meio de três marcadores: actina, fator VIII e interleucina-6, para avaliar o nível de fibrose, neovascularização e infiltrado inflamatório, respectivamente. O grupo 3 (associação de ciclosporina+prednisolona) demonstrou menor espessura epitelial e diâmetro de vasos, além de menor grau de infiltrado inflamatório e fibrose conjuntival. Esse estudo sugere que a associação de prednisolona com ciclosporina parece ser mais eficiente que as drogas isoladas, no controle da reação inflamatória pós-operatória da TREC em coelhos.

**Palavras-chave:** conjuntiva, glaucoma, terapia medicamentosa, histologia, histomorfometria, imunoistoquímica.

#### ABSTRACT

The objective of this investigation was to compare different topical drug protocols post-trabeculectomy (TREC) in rabbits. Thirty rabbits had the right eye treated with one daily eyedrop of bimatoprost 0,03%, for 30 days. Then, a TREC was performed and all rabbits were divided in three groups (G1, G2 and G3). Rabbits from G1 received 1.0% prednisolone acetate four times a day; G2 0.05% cyclosporine two times a day and G3 received the association of prednisolone acetate four times a day and cyclosporine two times a day. Seven days after the surgery all rabbits were euthanized and enucleated. Histomorphometry was performed in HE stained sections to evaluate epithelial thickness and blood vessel diameter. Immunohistochemistry staining using AC Smooth Muscle Anti-Actin, Anti-Factor VIII and Anti-IL-6 was performed to evaluate fibrosis, neovascularization and inflammatory infiltrate, respectively. Group 3 (association of prednisolone and cyclosporine) showed less conjunctival epithelial thickness and

diameter of blood vessels, besides less inflammatory infiltrate and fibrosis. This study suggests the association of prednisolone and cyclosporine seems to be more efficient than isolated drugs, in controlling inflammatory reaction in the post-operative of trabeculectomy in rabbits.

**Keywords:** conjunctiva, glaucoma, drug therapy, histology, histomorphometry, immunohistochemistry.

### 3.1 INTRODUÇÃO:

O glaucoma é uma neuropatia óptica progressiva multifatorial, com mudanças estruturais características no disco óptico, freqüentemente acompanhada por mudanças no campo visual, que requer tratamento por longo prazo com drogas tópicas hipotensivas (Gordon et al., 2002; Weinreb e Medeiros, 2005). Existem várias classes de drogas disponíveis para o tratamento desta doença, incluindo agentes colinérgicos,  $\beta$ -bloqueadores, agonistas  $\alpha$ -adrenérgicos, inibidores da anidrase carbônica e, mais recentemente, os análogos de prostaglandinas (Ritch et al., 1996).

Nos pacientes tratados com drogas tópicas a conjuntiva atua como uma membrana semipermeável, permitindo a absorção destes princípios e sua ação no meio intraocular. Quando o tratamento tópico é crônico, a conjuntiva responde com formação de cicatriz, queratinização e neovascularização, o que pode alterar a forma e função da membrana (Brandt et al., 1991). Esses efeitos podem ser mais ou menos intensos, dependendo da duração do tratamento, além da concentração e quantidade de drogas usadas (Broadway et al. 1994<sup>1,2</sup>).

Há uma forte evidência que essas mudanças na superfície conjuntival possam aumentar o risco de insucesso cirúrgico nos pacientes com glaucoma submetidos a cirurgias filtrantes (Baudouin et al., 1994; Broadway et al., 1994<sup>2</sup>; Mietz et al., 1994).

Broadway et al. (1994<sup>1</sup>) identificaram a inflamação conjuntival subclínica causada por terapia tópica prévia como um fator de risco de falha da trabeculectomia. A redução da taxa de sucesso dos procedimentos filtrantes do glaucoma provavelmente se deve a ativação dos fibroblastos na conjuntiva, cápsula de Tenon e episclera, levando a uma formação de cicatriz tecidual ao redor do *flap* escleral (Addicks et al., 1983; Young et al., 1990; Herreras et al., 1993). Neste estudo, a utilização de um protocolo prévio de bimatoprost tópica 0,03% buscou mimetizar essas condições adversas às cirurgias filtrantes.

A trabeculectomia é o procedimento cirúrgico filtrante mais utilizado no glaucoma. A técnica é iniciada com a incisão de um *flap* de conjuntiva e cápsula de Tennon, que pode ter sua base no limbo corneano ou no fórnice conjuntival. Após a dissecação da conjuntiva o leito escleral fica exposto, então

é realizado um *flap* escleral de base límbica e posteriormente a remoção de uma porção da malha trabecular da íris, o que permitirá um maior efluxo de humor aquoso no pós-cirúrgico. Procede-se então a sutura do *flap* escleral com fio não-absorvível em padrão isolado simples (dois a três pontos) e a sutura da conjuntiva e cápsula de Tennon com fio absorvível em padrão contínuo (Susanna e Medeiros, 2002).

No pós-operatório da trabeculectomia ocorrem mecanismos de reparação tecidual, como em qualquer processo cirúrgico, modulados por mediadores inflamatórios (histamina, serotonina, prostaglandina, leucotrienos e outras cininas) que levam à migração de células como neutrófilos, monócitos, macrófagos e fibroblastos para o foco de cicatrização. Este é um processo desejado em outros procedimentos cirúrgicos. Nas cirurgias filtrantes do glaucoma, no entanto, procura-se manter a fístula patente o maior tempo possível para permitir a drenagem do humor aquoso e a conseqüente redução da PIO (Lama e Fechtner, 2003).

Para evitar a proliferação fibroblástica e a fibrose subconjuntival, que ocasionam o fechamento da fístula das cirurgias filtrantes, são utilizados antimetabólitos que reduzem a taxa de mitose celular (Vijava et al., 2000; Bindlish et al., 2002). A mitomicina C (um antibiótico produzido a partir da fermentação do fungo *Streptomyces caespitosus*, que atua em todas as fases da replicação) e o 5-fluoracil (análogo da pirimidina que é incorporado à cadeia de DNA, e impede a síntese apenas na fase S do ciclo celular) são as drogas mais utilizadas (Moura e Mello, 1999; Francis et al., 2005).

O uso destas drogas aumenta a taxa de sucesso da patência da fístula, no entanto, traz mais chance de complicações relacionadas à hipotonia e endoftalmite (Susanna e Medeiros, 2002; WuDunn et al., 2002; Fontana et al., 2006).

A ciclosporina é uma droga imunomoduladora, que também tem propriedades antimetabólicas, sendo capaz de controlar a proliferação celular *in vitro*, e há alguns anos passou a ser estudada *in vivo*, no pós-cirúrgico da trabeculectomia (Turacli et al, 1996<sup>1</sup>; Cristofanilli et al., 2001).

Os corticóides atuam suprimindo a síntese de mediadores inflamatórios e, conseqüentemente, reduzindo o número de leucócitos e fibroblastos no foco inflamatório (Lama e Fechtner, 2003). O efeito do uso destas drogas na

trabeculectomia ainda não está totalmente estabelecido, porém estudos demonstram que sua utilização tópica no pré e no pós-operatório mantém a redução da PIO por mais tempo, aumentando o sucesso da trabeculectomia (Moura e Mello, 1999; Lama e Fechtner, 2003; Kahook et al., 2009).

Este trabalho objetiva comparar três diferentes protocolos pós-operatórios na trabeculectomia à base de corticóide e ciclosporina (acetato de prednisolona 1%, ciclosporina 0,05% e a associação de prednisolona e ciclosporina), avaliando a reação inflamatória subsequente.

### **3.2 MATERIAL E MÉTODOS:**

Trinta fêmeas de coelhos da raça Nova Zelândia com idade média de 5 meses e peso médio de 1,7kg foram tratados durante trinta dias com bimatoprost 0,03% (Lumigan®, Allergan, Irvine-CA, USA). Uma gota do colírio foi instilada na córnea direita de todos os animais, e o olho esquerdo serviu como controle. O colírio possui o conservante cloreto de benzalcônio na concentração de 0,005%. No 30º dia, foi realizada a trabeculectomia (TREC) sem antimetabólitos, em todos os animais, que depois foram divididos randomicamente em três grupos de dez animais.

Os coelhos receberam, além do protocolo teste estabelecido pelo grupo, antibioticoterapia com gatifloxacina 0,03% (Zymar®, Allergan, Irvine-CA, USA), quatro vezes ao dia. Os três protocolos de pós-operatório eram: acetato de prednisolona 1% (Pred Fort®, Allergan, Irvine-CA, USA) quatro vezes ao dia (grupo 1), ciclosporina 0,05% (Restasis®, Allergan, Irvine-CA, USA) duas vezes ao dia (grupo 2) ou associação de acetato de prednisolona 1% quatro vezes ao dia com ciclosporina 0,05% duas vezes ao dia (grupo 3). Após uma semana, os animais foram submetidos à eutanásia. Os bulbos oculares foram imediatamente fixados em formol 10% por 24 horas. Após a fixação os olhos foram seccionados e passaram por processamento padrão de desidratação com álcool de graduação crescente, até álcool absoluto 100%, aclaração com xilol e posterior incusão em parafina (Bacha Jr. e Wood, 1991). Os cortes do bloco parafinado realizados com micrótomo foram então corados com HE



(Hematoxilina-Eosina) e submetidos à imunistoquímica com os seguintes marcadores: anti-fator VIII, anti-actina e anti-interleucina 6.

A avaliação histomorfométrica foi realizada com o *software* Image Pro-Plus versão 4.5 (Media Cybernetics®, Silver Spring, MD). As imagens digitais foram feitas sob magnificação de 400x e armazenadas, utilizando o mesmo programa. Foram selecionados dois pontos de cada lâmina, correspondentes à conjuntiva bulbar mais próxima ao limbo corneano (Figura 2). Após a captura das imagens, foram então selecionados aleatoriamente dois segmentos de epitélio conjuntival de 200  $\mu\text{m}$  de comprimento e 5  $\mu\text{m}$  de espessura, de cada foto. A medida de segmentos lineares de mesmo tamanho permitiu a mensuração dos seguintes parâmetros: diâmetro dos vasos sanguíneos e espessura do epitélio conjuntival, que foram mensurados usando ferramentas virtuais do programa.

A avaliação imunistoquímica foi realizada com captação de imagens com magnificação de 400x, utilizando o mesmo *software*. Cada imagem, incluindo epitélio e lâmina própria, foi virtualmente gradeada (150 X 200  $\mu\text{m}$ ) e os três subcampos mais próximos ao epitélio foram então avaliados para que fosse possível uma análise mais específica da região subepitelial da conjuntiva e não de sua lâmina própria em cada slide (Figura 3). O marcador anti-actina demonstrou o grau de fibrose inflamatória (fibroblastos marcados pelo anticorpo). Esse parâmetro foi avaliado por meio de variáveis categóricas qualitativas, atribuindo-se números de acordo com intensidade do marcador presente no corte histológico (1: mínimo; 2: leve; 3: moderado e 4: forte), a cada campo de 400x, com repetição de 2 vezes por lâmina. O marcador fator VIII evidenciou a parede dos vasos presentes no tecido conjuntival, sendo o grau de neovascularização avaliado por meio da contagem dos vasos sanguíneos marcados (contados por campo de 400x, com repetição de 2 vezes por lâmina). O grau de infiltrado inflamatório foi avaliado por meio da contagem de áreas marcadas pela interleucina-6, presentes no corte histológico marcados (também realizada análise por campo de 400x, com repetição de 2 vezes por lâmina). O responsável pela leitura das lâminas não teve conhecimento sobre as identificações dos grupos. Foram realizadas medições repetidas dos parâmetros pelo mesmo avaliador, o que resultou em baixos coeficientes de variabilidade.

As variáveis categóricas ordinais foram analisadas pelo Teste Exato de Fisher e apresentadas como medianas. Foi utilizado o teste One-way ANOVA, com nível de significância de 5%, para comparar as variáveis contínuas numéricas e submetidos ao pós-teste de Fisher (para comparações entre até três grupos) ou teste de Tukey-Kramer (para comparações entre mais de três grupos). As diferenças foram estatisticamente significantes quando o valor de  $P$  foi menor que 0,05. Tais variáveis foram apresentadas como média  $\pm$  desvio padrão. Os procedimentos experimentais seguiram a ARVO Statement for the Use of Animals in Ophthalmic and Vision Research e o estudo foi aprovado pela Comissão de Bem Estar Animal da Universidade de São Paulo e do Hospital Evangélico de Curitiba (CAPPESQ nº 161/05).

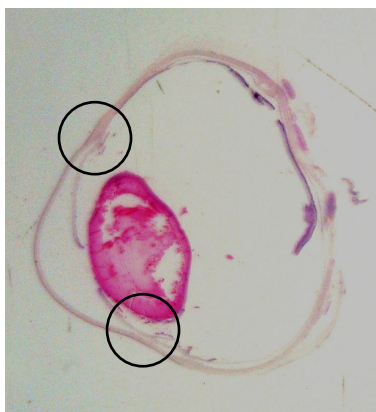


Figura 2 - Fotografia de lâmina histológica corada com HE, evidenciando as duas áreas de conjuntiva bulbar próximas ao limbo ventral e dorsal (círculos), que foram avaliadas microscopicamente.

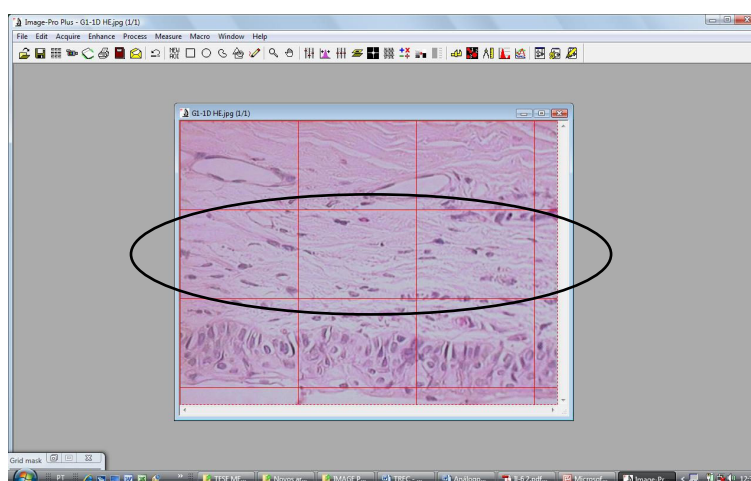


Figura 3 - Interface do programa Image Pro-Plus 4.5, mostrando uma avaliação de lâmina por gradeamento (para mensuração dos parâmetros foram selecionados os três quadrantes mais próximos ao epitélio conjuntival, indicados pela elipse).

### 3.3 RESULTADOS:

Na avaliação histomorfométrica o grupo tratado com prednisolona demonstrou maior espessura do epitélio conjuntival ( $P=0,03$ ), sendo as médias dos grupos prednisolona, ciclosporina e prednisolona+ciclosporina:  $29,3 \pm 10,27 \mu\text{m}$  ;  $25,1 \pm 5,16 \mu\text{m}$  e  $24,4 \pm 3,81$ , respectivamente. O diâmetro dos vasos sanguíneos foi significativamente maior nos animais tratados com prednisolona ( $30,3 \pm 11,28 \mu\text{m}$ ) e ciclosporina ( $27,7 \pm 10,90 \mu\text{m}$ ) ( $P=0,0011$  e  $P<0,0001$ , respectivamente), em relação ao grupo tratado com a associação das duas drogas ( $19,8 \pm 6,9 \mu\text{m}$ ) (Figuras 4, 5 e 6).

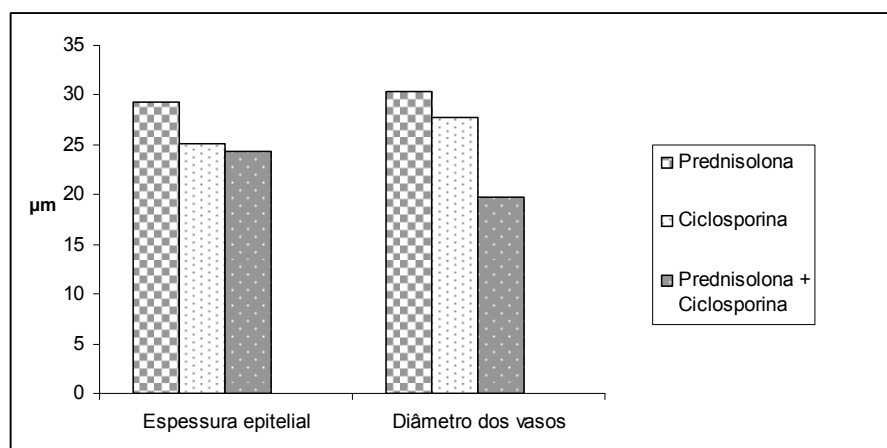


Figura 4 - Comparação da espessura epitelial ( $\mu\text{m}$ ) e do diâmetro dos vasos sanguíneos ( $\mu\text{m}$ ) da conjuntiva de coelhos, entre os três grupos de tratamento: prednisolona 0,01% (G1), ciclosporina 0,05% (G2) e prednisolona 0,01% com ciclosporina 0,05% (G3). Note que tanto a espessura epitelial quanto o diâmetro dos vasos sanguíneos foram menores no grupo tratado com a associação das drogas. Avaliação histológica realizada com HE.

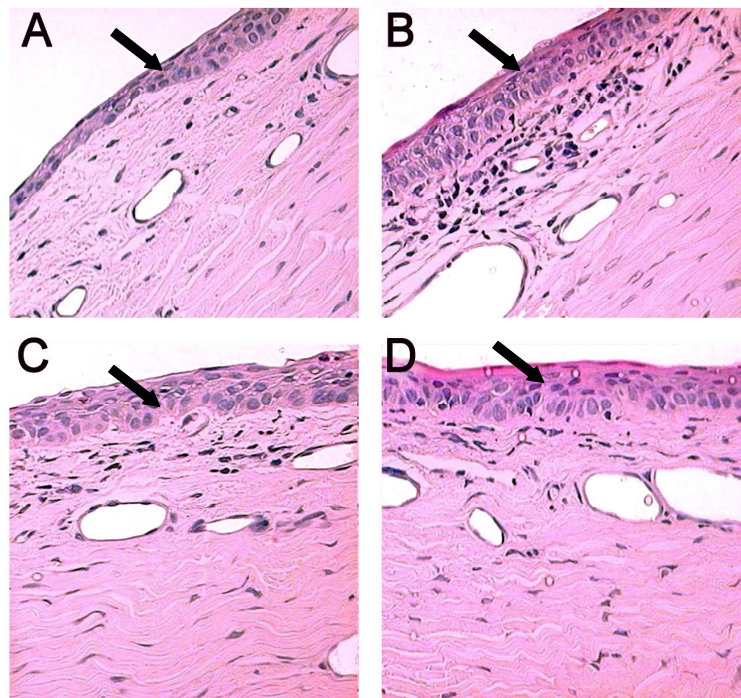


Figura 5 - Fotomicrografias de conjuntivas (magnificação de 400x), evidenciando a espessura epitelial nos seguintes grupos: A) controle; B) prednisolona; C) ciclosporina e D) ciclosporina+prednisolona. Note a maior espessura no olho tratado apenas com prednisolona (B), quando comparado ao olho tratado com prednisolona+ciclosporina (D). Avaliação histológica realizada com HE.

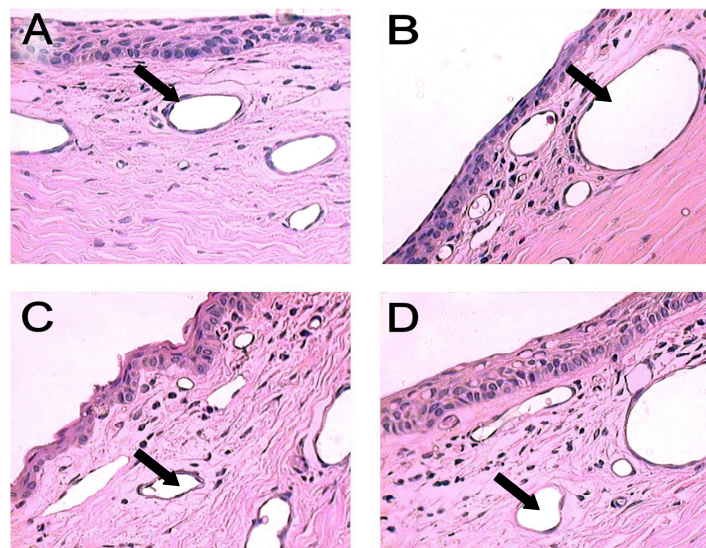


Figura 6 - Fotomicrografias de conjuntivas (magnificação de 400x), evidenciando os vasos sanguíneos nos seguintes grupos: A) controle; B) prednisolona; C) ciclosporina e D) ciclosporina+prednisolona. Note o maior número de vasos no olho tratado apenas com prednisolona (B), quando comparado ao olho tratado com prednisolona+ciclosporina (D). Avaliação histológica realizada com HE.

O grau de fibrose também foi menos intenso no grupo da associação de drogas (mediana 1,5) quando comparado ao da prednisolona isolada (mediana 4,0) e ao da ciclosporina isolada (mediana 3,0) ( $P < 0,001$ ) (Figuras 7 e 8).

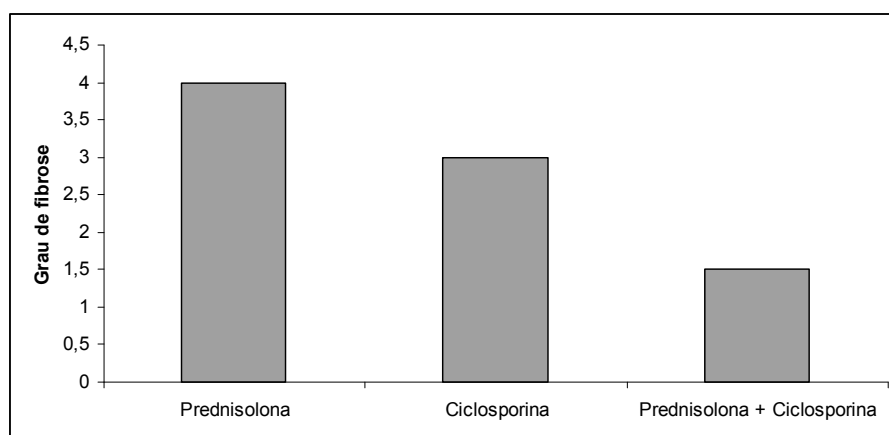


Figura 7 - Comparação do grau de fibrose conjuntival entre os três grupos de tratamento: prednisolona 0,01% (G1), ciclosporina 0,05% (G2) e prednisolona 0,01% com ciclosporina 0,05% (G3). Note o menor grau de fibrose observado no grupo tratado com a associação de drogas. Avaliação imunoistoquímica realizada com anti-actina, por meio de variáveis numéricas discretas (1: mínimo; 2: leve; 3: moderado e 4: forte).

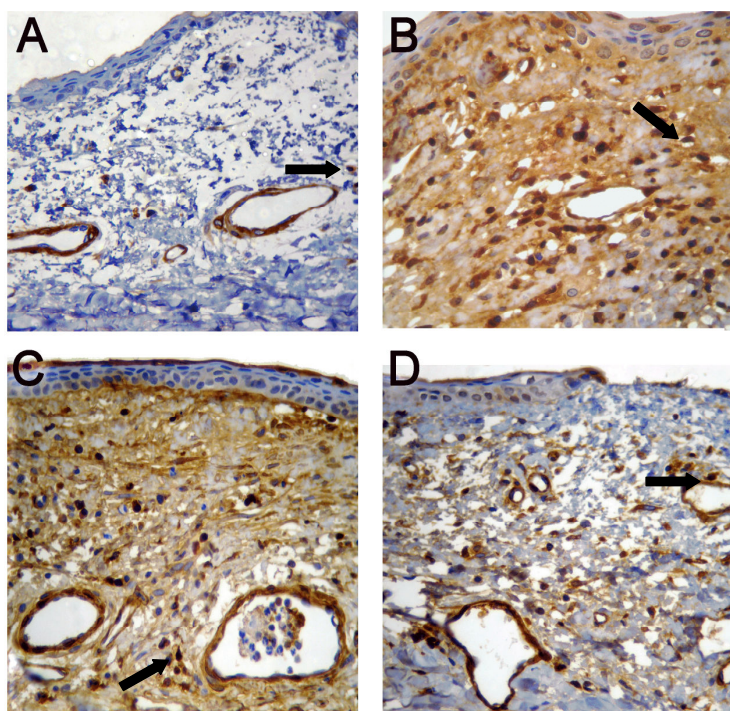


Figura 8 – Fotomicrografias de conjuntiva (magnificação de 400x) da avaliação imunoistoquímica realizada com anti-actina, evidenciando os fibroblastos do subepitélio dos seguintes grupos: A) controle; B) prednisolona; C) ciclosporina; D) ciclosporina+prednisolona. Note o menor número de fibroblastos no olho tratado com ciclosporina+prednisolona (D), quando comparado ao olho tratado apenas com prednisolona (B).

A quantidade de vasos reativos ao processo inflamatório demonstradas pelo fator VIII foi menor nos animais tratados com ciclosporina+prednisolona (8,07) quando comparado àqueles tratados com prednisolona (17,50) e ciclosporina (11,86) ( $P < 0,001$ ) (Figuras 9 e 10).

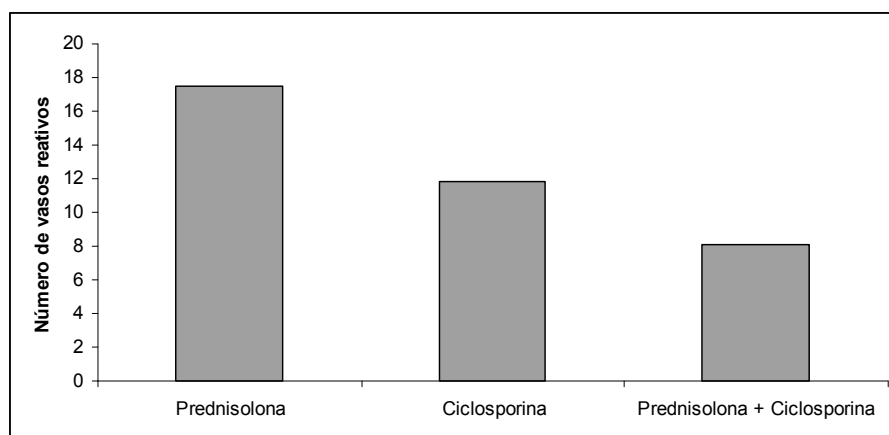


Figura 9 - Comparação do número de vasos reativos da conjuntiva entre os três grupos de tratamento: prednisolona 0,01% (G1), ciclosporina 0,05% (G2) e prednisolona 0,01% com ciclosporina 0,05% (G3). Note o menor número de vasos reativos no grupo tratado com a associação de drogas. Avaliação imunoistoquímica realizada com anti-fator VIII.

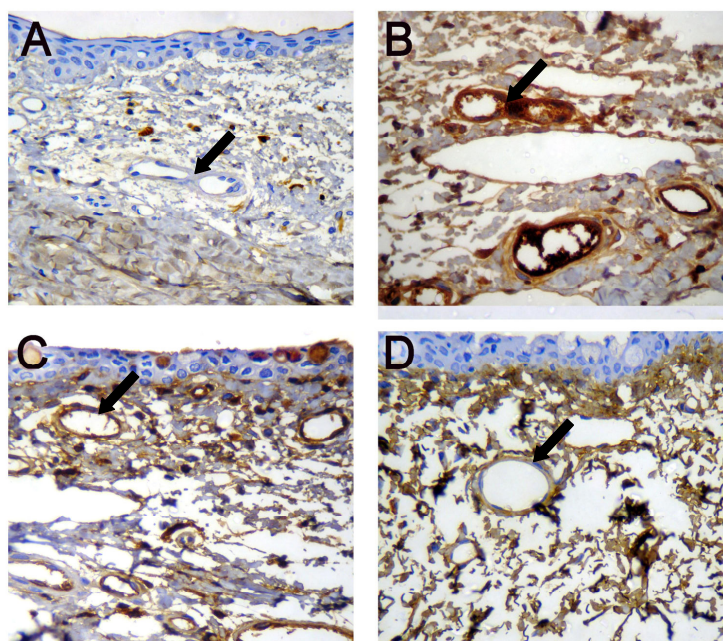


Figura 10 - Fotomicrografias de conjuntiva (magnificação de 400x) da avaliação imunoistoquímica realizada com anti-fator VIII, evidenciando as células endoteliais dos vasos sanguíneos reativos no processo inflamatório nos seguintes grupos: A) controle; B) prednisolona; C) ciclosporina; D) ciclosporina+prednisolona. Note o maior número de vasos marcados no olho tratado apenas com prednisolona (B), quando comparado ao olho tratado com prednisolona+ciclosporina (D).

A associação de drogas também mostrou, na avaliação pela anti-interleucina 6, menor grau de infiltrado inflamatório (6,60) quando comparado a prednisolona (27,37) ( $P=0,0005$ ) e a ciclosporina (13,20) ( $P<0,001$ ) (Figuras 11 e 12).

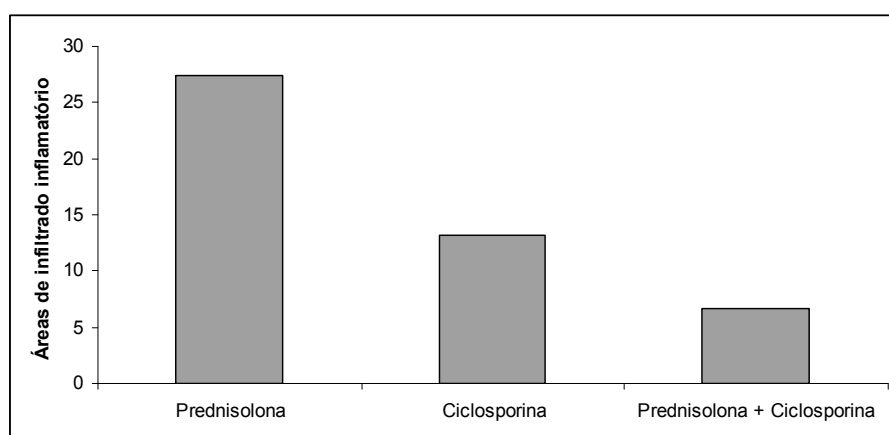


Figura 11 - Comparação das áreas de infiltrado inflamatório da conjuntiva entre os três grupos de tratamento: prednisolona 0,01% (G1), ciclosporina 0,05% (G2) e prednisolona 0,01% com ciclosporina 0,05% (G3). Note o menor número de células inflamatórias no grupo tratado com a associação de drogas. Avaliação imunoistoquímica realizada com anti-interleucina 6.



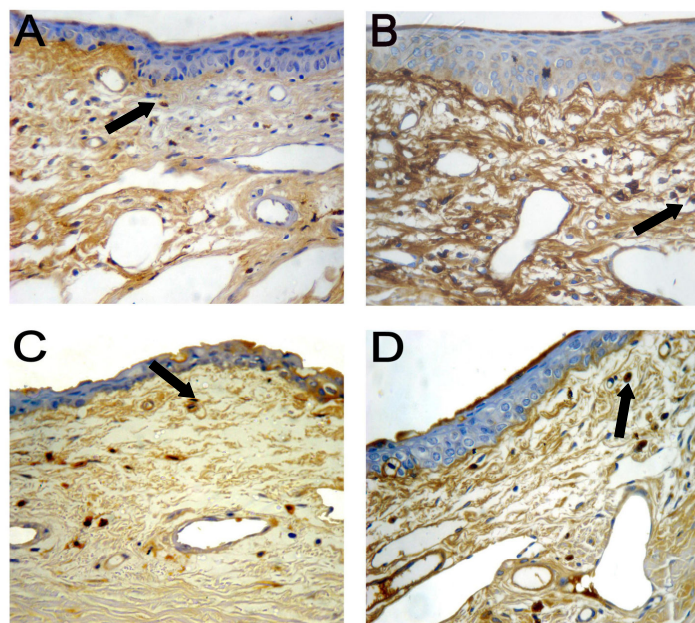


Figura 12 - Fotomicrografias de conjuntivas (magnificação de 400x) da avaliação imunoistoquímica realizada com anti-interleucina-6, evidenciando as células inflamatórias do subepitélio nos seguintes grupos: A) controle; B) prednisolona; C) ciclosporina; D) ciclosporina+prednisolona. Note o menor número de células inflamatórias no olho tratado com prednisolona+ciclosporina (D), quando comparado ao tratado apenas com prednisolona (B).

### 3.4 DISCUSSÃO E CONCLUSÃO:

A trabeculectomia tem sido usada para controlar o glaucoma há mais de trinta anos e ainda permanece como a técnica incisional mais comum no tratamento da doença em seres humanos, com uma taxa de sucesso relativamente alta (Broadway et al., 1994<sup>2</sup>; Fontana et al., 2006).

Muitos estudos clínicos e experimentais demonstram fortes evidências de que o uso crônico de drogas antiglaucomatosas tópicas pode induzir alterações na superfície conjuntival, causando desconforto na instilação, inflamação conjuntival, instabilidade do filme lacrimal, fibrose subconjuntival, apoptose das células do epitélio conjuntival e modificações na superfície corneana (Sherwood et al., 1989; De Saint Jean et al., 1999; Bensoussan et al., 2003; Russ et al., 2007). Alguns pesquisadores sugerem que estas mudanças tornem o prognóstico da trabeculectomia menos favorável em pacientes que receberam terapia antiglaucoma tópica prévia (Lavin et al., 1990; Brandt et al.,

1991; Herreras et al., 1993; Broadway et al., 1994<sup>2</sup>; Pfeiffer et al., 2001). Grande parte destas alterações conjuntivais tem sido associada, por estudos clínicos, laboratoriais e experimentais, não só às próprias drogas antiglaucomatosas, mas ao cloreto de benzalcônio (BAC), o conservante mais utilizado em medicações oftálmicas tópicas (Baudouin et al., 1994; Turacli et al., 1996<sup>1,2</sup>).

Neste trabalho, a terapia prévia com bimatoprost, que possui BAC na sua composição comercial, provocou efeitos colaterais conjuntivais já referidos por outros autores, como mudanças na espessura epitelial, infiltrado inflamatório conjuntival, vascularização e fibrose (Baudouin et al. 1999; Russ et al., 2007). A magnitude destas alterações foi modulada pela ação da ciclosporina e da prednisolona em diferentes níveis.

A causa mais freqüente de falha na TREC é a formação de um tecido fibrovascular episcleral, ao redor do *flap* cirúrgico (Mietz et al., 2002). Para prevenir a inflamação que pode provocar esta aderência são usados antimetabólitos, que atuam inibindo a síntese do DNA e reduzem a formação de fibrose, mantendo assim a patência cirúrgica e a PIO controlada (Vijava et al., 2000; Kahook et al., 2009).

O uso de antimetabólitos, no entanto, também pode acarretar efeitos colaterais, como infecção (“blebite” e endoftalmite) e vazamento da bolha, levando a uma redução excessiva da PIO e perda da acuidade visual (Bindlish et al., 2002; Fontana et al., 2006). Alguns estudos sugerem que essas complicações são menos severas nos casos em que se usa 5-fluoracil, porém mantendo-se menor redução pressórica (WuDunn et al., 2002). A mitomicina C (MMC) e o 5-fluoracil (5-FU) são as drogas mais estudadas, mas a ciclosporina também tem sido pesquisada. Cristofanilli et al. (2001) demonstraram que a ciclosporina foi capaz de controlar a proliferação celular, induzindo apoptose *in vitro*, o que sugere que a ciclosporina pode ser uma droga interessante na terapia antifibrose pós-trabeculectomia.

A ciclosporina atua inibindo a transcrição genética de algumas interleucinas (IL-2, IL-3, IL-4 e IL-6) e do interferon  $\gamma$ , modulando a resposta imune. Sua ação também afeta células não-imunes, como células endoteliais, queratinócitos, fibroblastos e mastócitos. Estudos recentes demonstraram que a ciclosporina induz a redução na proliferação de fibroblastos na mucosa

conjuntival de coelhos (Leonardi et al., 2001; Kunert et al., 2002). Esta ação de inibição nos fibroblastos, nas células endoteliais e em células inflamatórias como os mastócitos, explica a menor área de fibrose, de vascularização e de infiltrado inflamatório encontradas tanto no grupo da ciclosporina isolada quanto no grupo da associação da ciclosporina à prednisolona.

Devido a estas propriedades, a ciclosporina tem sido utilizada também como antifibrótico na trabeculectomia. Turacli et al (1996), num estudo prospectivo e aleatorizado, sugeriu que a ciclosporina é efetiva e segura como agente antimetabólico na TREC. O mesmo grupo de pesquisadores também realizou outro estudo comparando os efeitos da mitomicina e da ciclosporina, avaliando 86 pacientes (30 no grupo da mitomicina, 28 no grupo da ciclosporina e 28 no grupo controle). A PIO foi controlada nos dois grupos de tratamento (mitomicina e ciclosporina), com taxas similares de sucesso (90% e 87,5%, respectivamente), sugerindo que a ciclosporina também pode ser usada como agente antimetabólico na trabeculectomia, com menor índice de complicações.

Os corticóides inibem a resposta inflamatória por diferentes vias, sendo que uma das principais é pelo bloqueio da enzima fosfolipase, que impede a conversão dos fosfolípidios de membrana em ácido aracdônico e, posteriormente, em leucotrienos e prostaglandinas (fatores quimiotáticos que atraem células inflamatórias). Essa redução dos mediadores inflamatórios, somada a redução na permeabilidade vascular também causada pela droga, reduz a concentração de linfócitos, monócitos e basófilos, além de diminuir a atividade dos macrófagos no foco inflamatório. Essa cascata de eventos inibe a atividade mitótica, a liberação de fatores de crescimento e a produção de fibrina na lesão, o que culmina com a redução da atividade dos fibroblastos e, assim, do processo de cicatrização (Lama e Fechtner, 2003).

O uso de corticóides no pós-operatório de cirurgias oculares é feito de forma rotineira na maioria dos procedimentos há várias décadas. Os efeitos que comprovam o benefício do seu uso, no entanto, só começaram a ser estudados a partir da década de 80. Estudos que acompanharam pacientes submetidos à TREC por mais de 10 anos demonstraram melhor controle da PIO e dos parâmetros do disco óptico e campo visual naqueles que utilizaram corticóides tópicos por longos períodos (Lama e Fechtner, 2003).

Estudos posteriores começaram a investigar a eficácia dos corticóides na reação inflamatória conjuntival presente antes do procedimento cirúrgico, causada pela terapia medicamentosa prévia. Broadway et al. (1994<sup>2</sup>) utilizaram corticóides tópicos no pós-TREC, concluindo que estas drogas foram inefetivas para suprimir a inflamação subclínica causada pela terapia antiglaucoma a qual os pacientes já estavam sendo submetidos. O mesmo grupo de pesquisadores, no entanto, dois anos depois, utilizou um protocolo prévio à TREC de corticoterapia tópica (fluorometolona 1%) e observou redução significativa no número de macrófagos e linfócitos no epitélio conjuntival, e de macrófagos, linfócitos, mastócitos e fibroblastos na substância própria da conjuntiva, mesmo já havendo inflamação subclínica já instalada pela terapia antiglaucoma (Broadway et al., 1996). Uma vez que os efeitos anti-proliferativos dos corticóides demoram a ocorrer, alguns autores recomendam que sua administração deve ser iniciada no pré-operatório, possibilitando melhor ação no pós (Nguyen e Lee, 1992). A prednisolona 1% é uma droga bastante efetiva para este propósito, mas pode, assim como outros corticóides, induzir o desenvolvimento de catarata e de infecções, principalmente ceratites (Lama e Fechner, 2003).

Nosso estudo demonstrou que os parâmetros inflamatórios histomorfométricos (espessura epitelial e diâmetro de vasos sangüíneos) foram menos intensos no tratamento apenas com ciclosporina, quando comparados ao tratamento com prednisolona isolada. O mesmo ocorreu com os parâmetros avaliados por meio de imunistoquímica (grau de infiltrado inflamatório, fibrose e número de vasos reativos no processo inflamatório). Quando o grupo tratado com a associação das duas drogas (prednisolona e ciclosporina) foi comparado aos grupos tratados com as drogas isoladas, notou-se que todos os parâmetros avaliados apresentaram menores médias, o que sugere uma ação sinérgica das drogas para reduzir a resposta inflamatória induzida pela terapia tópica no pós-operatório da trabeculectomia.

A utilização da ciclosporina como antimetabólito no pós-TREC foi indicada por outros autores em estudos pregressos. Sua ação sinérgica com a prednisolona parece ser benéfica, pois reduz ainda mais a taxa de infiltrado inflamatório, fibrose e vascularização conjuntival. A utilização deste protocolo pode minimizar o risco de haver aderência pós-cirúrgica no *flap* da TREC, com

potencial de manter a fístula de drenagem patente por mais tempo, o que aumenta as chances de sucesso da intervenção.

## REFERÊNCIAS

ADDICKS, E. M.; QUIGLEY, H.A.; GREEN, W.R.; ROBIN, A. L. Histologic characteristics of filtering blebs in glaucomatous eyes. **Archives of Ophthalmology**. v.101, n.5, p.795-8, 1983.

BACHA JR, W. J.; WOOD, L. M. Principios generales de histologia. In.: BACHA JR, W. J.; WOOD, L. M. **Atlas Color de Histologia Veterinaria**. 1a. ed. Buenos Aires: Intermédica. 1991, p.1-8.

BAUDOUIIN, C.; GARCHER, C.; HAOUAT, N.; BRON, A.; GASTAUD, P. Expression of inflammatory membrane markers by conjunctival cells in chronically treated patients with glaucoma. **Ophthalmology**. v.101, n.3, p.454-460, 1994.

BAUDOUIIN, C.; PISELLA, P.J.; FILLACIER, K.; GOLDSCHILD, M.; BECAUET, F.; DE SAINT JEAN, M.; BÉCHETOILLE, A. Ocular surface inflammatory changes induced by topical antiglaucoma drugs. **Ophthalmology**. v.106, n.3, p.556-563, 1999.

BENSOUSSAN, L.; BLONDIN, C.; BAUDOUIIN, C.; HAMARD, P.; SABEH AFAKI, G.; CREUZOT-GARCHER, C.; et al. [Flow cytometric analysis of HLA-DR, IL-6 and IL-8 expression by conjunctival epithelial cells from patients with prolonged topical antiglaucoma treatments]. **Journal Français d'Ophthalmologie**. v.26, n.8, p.782-789, 2003.

BINDLISH, R.; CONDON, G.P.; SCHLOSSER, J.D.; D'ANTONIO, J.; LAUER, K.B.; LEHRER, R. Efficacy and safety of mitomycin-C in primary trabeculectomy: five-year follow-up. **Ophthalmology**. v.109, n.7, p.1336-1341, 2002.

BRANDT, J. D.; WITTPENN, J. R.; KATZ, L. J.; STEINMANN, W.N.; SPAETH, G. L. Conjunctival impression cytology in patients with glaucoma using long-term topical medication. **American Journal of Ophthalmology**. v.112, n.3, p.297-301, 1991.

BROADWAY, D. C.<sup>1</sup>; GRIERSON, I.; O'BRIEN, C.; HITCHINGS, R. A. Adverse effects of topical antiglaucoma medication. I. The conjunctival cell profile. **Archives of Ophthalmology**. v.112, n.11, p.1437-1445, 1994.

BROADWAY, D. C.<sup>2</sup>; GRIERSON, I.; O'BRIEN, C.; HITCHINGS, R. A. Adverse effects of topical antiglaucoma medication. II. The outcome of filtration surgery. **Archives of Ophthalmology**. v.112, n.11, p. 1446-1454, 1994. Comment in: **Archives of Ophthalmology**. v.113, n.7, p.849-850, 1994.

BROADWAY, D. C.; GRIERSON, I.; STÜRMER, J.; HITCHINGS, R.A. Reversal of topical antiglaucoma medication effects on the conjunctiva. **Archives of Ophthalmology**. v.114, n.3, p.262-267, 1996.

CRISTOFANILLI, M.; PESCOSOLIDO, N.; RISULEO, G.; SCARSELLA, G. A murine cell culture model for post-trabeculectomy antifibrotic treatment: induction of apoptosis by Cyclosporin. **Acta Ophthalmologica Scandinavica**. v.79, n.3, p. 309-312, 2001.

DE SAINT JEAN, M.; BRIGNOLE, F.; BRINGUIER, A. F.; BAUCHET, A.; FELDMANN, G.; BAUDOIN, C. Effects of benzalkonium chloride on growth and survival of Chang conjunctival cells. **Investigative Ophthalmology Visual Science**. v.40, n.3, p. 619-630, 1999.

GORDON, M. O.; BEISER, J. A.; BRANDT, J. D.; HEUER, D. K.; HIGGINBOTHAM, E. J.; JOHNSON, C. A.; et al. The Ocular Hypertension Treatment Study: Baseline factors that predict the onset of primary open-angle glaucoma. **Archives of Ophthalmology**. v.120, n.6, p. 714-720, 2002. Comment in: **Archives of Ophthalmology**. v.122, n.7, p.1088-1089, author reply 1089, 2004.

FONTANA, H.; NOURI-MAHDAVI, K.; LUMBA, J.; RALLI, M.; CAPRIOLI, J. Trabeculectomy with mitomycin C: Outcomes and risk factors for failure in phakic open-angle glaucoma. **Ophthalmology**. v.113, n.6, p.930-936, 2006.

FRANCIS, B. A.; DU, L. T.; NAJAFI, K.; MURTHY, R.; KURUMETY, U.; RAO, N.; MINCKLER, D. S. Histopathologic features of conjunctival filtering blebs. **Archives of Ophthalmology**. v.123, n.2, p.166-170, 2005.

HERRERAS, J. M.; PASTOR, J. C.; CALONGE, M.; ASENSIO, V. M. Ocular surface alteration after long-term treatment with antiglaucomatous drug. **Ophthalmology**. v.99, n.7, p.1082-1088, 1992. Comment in: **Ophthalmology**. v.100, n.3, p.293-294, 1993.

KAHOOK, M. Y.; CAMEJO, L.; NOECKER, R. J. Trabeculectomy with intraoperative retrobulbar triamcinolone acetonide. **Clinical Ophthalmology**. v.3, p.29-31, 2009.

KUNERT, K. S.; TISDALE, A. S.; GIPSON, H. K. Goblet cell number and epithelial proliferation in the conjunctiva of patients with dry eye syndrome treated with cyclosporine. **Archives of Ophthalmology**. v.120, n.3, p.330-337, 2002.

LAMA, P. J.; FECHTNER, R. D. Antifibrotics and wound healing in glaucoma surgery. **Survey of Ophthalmology**. v.48, n.3, p.314-346, 2003.

LAVIN, M. J.; WORMALD, R. P.; MIGDAL, C. S.; HITCHINGS, R. A. The influence of prior therapy on the success of trabeculectomy. **Archives of Ophthalmology**. v.108, n.11, p.1543-1548, 1990.

LEONARDI, A.; DEFRANCHIS, G.; FREGONA, I. A.; VIOLATO, D.; PLEBANI, M.; SECCHI, A. G. Effects of cyclosporin A on human conjunctival fibroblasts. **Archives of Ophthalmology**. v.119, n.10, p.1512-1517, 2001.

MOURA, C. R.; MELLO, P. A. A. Tratamiento quirúrgico de glaucoma. In.: MELLO, P.A. A. **Glaucoma**. 1a. ed, Quito: Noción, 1999, p.201-221.

MIETZ, H.; NIESEN, U.; KRIEGLSTEIN, G. K. The effect of preservatives and antiglaucomatous medication on the histopathology of the conjunctiva. **Graefe's Archive for Clinical and Experimental Ophthalmology**. v.232, n.9, p.561-565, 1994.

MIETZ, H.; JACOBI, P.C.; WELSANDT, G.; KRIEGLSTEIN, G. K. Trabeculectomies in fellow eyes have an increase risk of Tenon's capsule cysts. **Ophthalmology**. v.109, n.5, p.992-997, 2002.

NGUYEN, K. D.; LEE, D. A. Effects of steroids and nonsteroidal antiinflammatory agents on human ocular fibroblast. **Investigative Ophthalmology & Visual Science**. v.33, p.2693-2701, 1992.

PFEIFFER, N.; GRIESERSON, I.; GOLDSMITH, H.; HOCHGESAND, D.; WINKGEN-BÖHRES, A.; APPLETON, P. Histological effects in the iris after 3 months of latanoprost therapy: the Mainz 1 study. **Archives of Ophthalmology**. v.119, n.2, p.191-196, 2001.

RITCH, R.; SHIELDS, B.; KRUPIN, T. Pharmacology. In: RITCH R, SHIELDS MB, KRUPIN T. **The glaucomas**. 2ª ed. St. Louis: Mosby, 1996, vol.3, p.1375-1489.

RUSS, H. H.; COSTA, V. P.; FERREIRA, F. M.; VALGAS, S. R.; CORREA NETO, M.A.; STROBEL, E. L.; TRUPPEL, J. H. Conjunctival changes induced by prostaglandin analogues and timolol maleate: A histomorphometric study. **Arquivos Brasileiros de Oftalmologia**. v. 70, n.6, p.910-916, 2007.

SHERWOOD, M. B.; GRIERSON, I.; MILLAR, L.; HITCHINGS, R. A. Long-term morphologic effects of antiglaucoma drugs on the conjunctiva and Tenon's capsule in glaucomatous patients. **Ophthalmology**. v.96, n.3, p.327-335, 1989.

SUSANNA JUNIOR, R.; MEDEIROS, F. A. Trabeculectomia. In: SUSANNA JUNIOR, R. **Cirurgia do Glaucoma**. 2ª ed. São Paulo: Rocca, 2002, p.27-64.

TURACLI, M. E.<sup>1</sup>; GUNDUZ, K.; AKTAN, G.; SENCER, H. Topical cyclosporine as a possible new antimetabolite in trabeculectomy. **Ophthalmic Surgery & Lasers**. v.27, n.6, p.438-444, 1996.

TURACLI, M. E.<sup>2</sup>; GUNDUZ, K.; AKTAN, G.; TAMER, C. A comparative clinical trial of mitomycin C and cyclosporine A in trabeculectomy. **European Journal of Ophthalmology**. v.6, n.4, p.398-401, 1996.

VIJAVA, L.; MUKHESH, B. N.; SHANTA, B.; RAMALINGAM, S.; SATHI DEVI, A. V. Comparison of lowdose intraoperative mitomycin-C vs 5-fluorouracil in primary glaucoma surgery: a pilot study. **Ophthalmic Surgery & Lasers**. v.31, n.1, p.24-30, 2000.



WEINREB, R. N.; MEDEIROS, F. A. Como definir o glaucoma? In: SUSANNA JUNIOR, R.; WEINREB, R. N. **Glaucoma: Perguntas e Respostas**. 1ª ed. Rio de Janeiro: Cultura Médica, 2005, p.1-7.

WUDUNN, D.; CANTOR, L. B.; PALANCA-CAPISTRANO, A. M.; HOOP, J.; ALVI, N. P.; FINLEV, C.; LAKHANI, V.; BURNSTEIN, A.; KNOTTS, S. L. Long-term outcomes of intraoperative 5-fluorouracil versus intraoperative mitomycin C in primary trabeculectomy surgery. **American Journal of Ophthalmology**. v.134, n.4, p.521-528, 2002.

YOUNG, L. T.; HIGGINBOTHAM, E. J.; ZOU, X. L.; FARBER, M. D. Effects of topical glaucoma drugs on fistulized rabbit conjunctiva. **Ophthalmology**. v.97, n.11, p.1423-1427, 1990.

## CAPÍTULO 4

### ALTERAÇÕES CONJUNTIVAS INDUZIDAS POR COMBINAÇÕES FIXAS DE ANÁLOGOS DE PROSTAGLANDINAS E MALEATO DE TIMOLOL: ESTUDO HISTOMORFOMÉTRICO E IMUNOISTOQUÍMICO

#### RESUMO

Nos últimos anos os análogos de prostaglandinas vêm se tornando as drogas mais usadas no manejo do glaucoma em seres humanos. Mais recentemente foram lançadas formulações comerciais destas drogas associadas ao timolol. Como qualquer droga tópica utilizada cronicamente, essas associações podem causar efeitos colaterais inflamatórios na conjuntiva. O objetivo deste trabalho foi avaliar alguns destes parâmetros inflamatórios. Trinta coelhos, divididos em três grupos, foram tratados durante trinta dias com as seguintes drogas: bimatoprost 0,03%+timolol 0,5% (Ganfort® - Allergan), travoprost 0,004%+timolol 0,5% (Duo-Travatan® - Alcon) e latanoprost 0,005%+timolol (Xalacom® - PharmaciaPfizer). Ao final do experimento as conjuntivas foram avaliadas através de histomorfometria (número de células inflamatórias e calciformes, espessura epitelial, número e diâmetro dos vasos sanguíneos) e imunoistoquímica (anti-actina para avaliar o grau de fibrose, anti-fator VIII, para o número de vasos sanguíneos reativos e anti-RAM11, para o número de histiócitos). Verificou-se que todas as combinações fixas de análogos de prostaglandinas com timolol causam alguma reação na conjuntiva, aumentando o infiltrado inflamatório celular. A combinação latanoprost+timolol induziu maior resposta vascular, enquanto que a travoprost+timolol provocou maior grau de fibrose. O efeito da bimatoprost+timolol parece ser menos deletério, provocando um padrão de reação intermediário entre as outras drogas.

**Palavras-chave:** glaucoma, análogos de prostaglandina, timolol, conjuntiva, coelhos, inflamação, histologia, imunoistoquímica.

#### ABSTRACT

Over the last years, prostaglandin analogues had become the most commonly used drugs to treat glaucoma in human beings. More recently were released in the market commercial association of these drugs with timolol. As any topical drug that is used chronically, these associations can cause conjunctival side effects. The purpose of this research was to evaluate some of these inflammatory parameters. Thirty rabbits were divided in three groups and treated for thirty days with following drugs: bimatoprost 0.03%+timolol 0.5% (Ganfort® - Allergan), travoprost 0.004%+timolol 0.5% (Duo-Travatan® - Alcon) and latanoprost 0.005%+timolol (Xalacom® - PharmaciaPfizer). At the end of

the investigation conjunctivas were evaluated by histomorphometry (number of inflammatory and goblet cells, epithelial thickness, number and diameter of blood vessels) and immunohistochemistry (anti-actin to evaluate degree of fibrosis, anti-factorVIII for counting reactive blood vessels, and anti-RAM11 for counting number of histiocytes). All fixed combinations of prostaglandin analogues and timolol caused some degree of conjunctival reaction, by increasing cellular inflammatory infiltrate. Latanoprost+timolol induced major vascular response, while travoprost+timolol caused more increase in fibrosis. Bimatoprost+timolol effects seem to be less deleterious, provoking a intermediary reaction pattern.

**Key-words:** glaucoma, prostaglandin analogues, timolol, conjunctiva, rabbits, inflammation, histology, immunohistochemistry.

## 4.1 INTRODUÇÃO

O glaucoma é uma condição ocular caracterizada pelo dano progressivo aos fotorreceptores e ao nervo óptico, freqüentemente relacionada ao aumento da pressão intraocular (Quigley, 1998). Seu tratamento visa reduzir a PIO, seja por meio da redução da produção do humor aquoso pelo corpo ciliar ou pelo aumento da sua drenagem (Quigley et al., 2007).

Existe atualmente um grande arsenal terapêutico disponível para o tratamento do glaucoma (Filho et al., 2003), que inclui agentes colinérgicos, beta-bloqueadores, agonistas  $\alpha$ -adrenérgicos, inibidores da anidrase carbônica e análogos de prostaglandinas (Russ et al., 2007).

Entre as drogas utilizadas topicamente no controle do glaucoma, os análogos de prostaglandinas são as mais potentes. Seu mecanismo de ação para reduzir a pressão intra-ocular ainda está sendo estudado, mas aparentemente elas agem aumentando a drenagem de humor aquoso principalmente pela via uveoscleral, mas também pela via trabecular, podendo reduzir a PIO inicial em 40% (Brubaker, 2001; Parrish et al., 2003; Russ et al., 2007).

Os análogos de PG vêm se tornando a principal classe de drogas utilizadas no controle da hipertensão ocular nos seres humanos. Atualmente constituem a primeira linha de drogas tópicas para o controle do glaucoma. Isso se deve, além da sua eficiência na redução da PIO, à baixa taxa de efeitos adversos severos relacionados à sua aplicação, principalmente no que diz respeito à ausência de efeitos colaterais sistêmicos (Guenoun et al., 2005; Cracknell e Grierson, 2009).

Mais recentemente surgiram as formulações comerciais dos análogos de prostaglandinas associados ao maleato de timolol (bimatoprost+timolol, latanoprost+timolol e latanoprost+timolol), combinando a ação beta-bloqueadora reduzindo a produção do humor aquoso, com o aumento da sua drenagem (Bean e Camras, 2008).

Entre os efeitos colaterais relatados o mais evidente é a hiperemia conjuntival, observado em aproximadamente 40% dos pacientes (Leal et al., 2004), o dobro da incidência encontrada nos pacientes tratados com timolol (Jaanus, 1997). Entre os análogos de PG, a hiperemia parece ser menos

severa em pacientes tratados com latanoprostá do que naqueles tratados com bimatoprostá ou travoprostá (Parrish et al., 2003; Stewart et al. 1, 2003; Honrubia et al., 2009).

Alguns efeitos colaterais também freqüentemente relacionados à terapia tópicá com prostaglandinas incluem: hiperpigmentação da íris, hiperpigmentação periocular e crescimento excessivo dos cílios (Kook e Lee, 2000; Pfeiffer et al., 2001; Alm et al., 2008). Foram relatados também prurido, irritação generalizada e ceratite epitelial por Suzuki et al. (2000), em um estudo com o uso de latanoprostá a longo prazo. Ainda, outros efeitos potenciais já relatados com uso desta classe de medicamentos são: cistos de íris, edema macular cistóide, uveíte e reativação de ceratite herpética. A maioria destes efeitos foi referida em pacientes tratados com latanoprostá, provavelmente por se tratar do análogo mais antigo e mais estudado (Alm et al.; 2008).

Nos pacientes glaucomatosos tratados com medicações tópicas, a conjuntiva atua como uma membrana semipermeável, juntamente com a córnea, permitindo a absorção ocular das drogas hipotensivas (Broadway et al., 1994<sup>1</sup>). Nos casos de tratamento crônico, a conjuntiva responde com inflamação, queratinização e neovascularização, o que leva a uma alteração de sua estrutura e função (Russ et al., 2007).

Alguns estudos têm revelado que as principais medicações tópicas utilizadas no tratamento do glaucoma aumentam o número de fibroblastos e células inflamatórias na substância própria da conjuntiva e induzem a metaplasia epitelial, ocasionando mudanças na sua estrutura. Altas concentrações de macrófagos, linfócitos, mastócitos e fibroblastos, além de redução na densidade de células calciformes na conjuntiva foram alterações referidas em pacientes em tratamento crônico com beta-bloqueadores (Baudouin et al., 1999). Estas alterações celulares podem causar instabilidade do filme lacrimal, deixando a córnea e a conjuntiva mais expostas a agentes externos (Pisella et al., 2004).

Diversos trabalhos descrevem as alterações conjuntivais relacionadas ao uso das drogas antiglaucomatosas tópicas mais antigas, porém, pouco se sabe a respeito dos efeitos conjuntivais das novas gerações de colírios, principalmente dos análogos de prostaglandinas (Baudouin et al., 2008). A maioria das pesquisas foi realizada com a latanoprostá, o análogo de

prostaglandina disponível há mais tempo no mercado, porém informações sobre os efeitos de outros análogos mais recentes, como a bimatoprost e a travoprost, ainda são insuficientes (Parrish et al., 2003; Russ et al., 2007).

A presente investigação buscou avaliar as alterações estruturais e inflamatórias induzidas pelas combinações fixas de análogos de prostaglandinas (latanoprost, travoprost e bimatoprost) e maleato de timolol, formulações disponíveis há pouco tempo no mercado e que ainda necessitam de investigação a respeito de seus efeitos colaterais.

## 4.2 MATERIAL E MÉTODOS

Trinta coelhos da raça Nova Zelândia, fêmeas, com idade (4 meses) e peso (1,5kg) similares, foram divididos em três grupos de dez animais. O olho esquerdo de cada animal recebeu diariamente, durante trinta dias, uma gota de colírio da combinação fixa de maleato de timolol 0,5% associado a diferentes análogos de prostaglandina. O grupo 1 recebeu bimatoprost 0,03% (Ganfort® - Allergan); o grupo 2, travoprost 0.004% (Duo-Travatan® - Alcon) e o grupo 3, latanoprost 0.005% (Xalacom® - PharmaciaPfizer). Os olhos direitos serviram como controle e não receberam nenhuma medicação. Após trinta dias, todos os coelhos foram submetidos a eutanásia e subsequente enucleação bilateral. Os olhos foram imediatamente fixados com formaldeído 10%, durante 24 horas. Após a fixação os olhos foram seccionados e passaram por processamento padrão de desidratação com álcool de graduação crescente, até álcool absoluto 100%, aclaração com xilol e posterior inclusão em parafina (Bacha Jr. e Wood, 1991). Os cortes do bloco parafinado realizados com micrótomo foram então corados com HE (Hematoxilina-Eosina) e PAS (Ácido Periódico de Schiff) e submetidos à imunoistoquímica com os seguintes marcadores: anti-fator VIII (Sigma, St. Louis, MO, diluição 1:100), anti-actina (ICN Biochemicals, diluição 1:10) e anti-RAM11 (Dako Cytomation, CA, USA, diluição 1:800).

As lâminas de HE, PAS, anti-actina e anti-fator VIII foram fotografadas sob magnificação de 400x e analisadas com o *software* Image Pro-Plus 4.5 (Media Cybernetics, Silver Spring, MD). Foram selecionados dois pontos de cada lâmina, correspondentes à conjuntiva bulbar mais próxima ao limbo

corneano (Figura 13). Cada imagem, incluindo epitélio, lâmina própria, foi virtualmente gradeada (150 X 200 µm) e os três subcampos mais próximos ao epitélio foram então avaliados para que fosse possível uma análise mais específica da região subepitelial da conjuntiva e não de sua lâmina própria em cada slide (Figura 14). Os seguintes parâmetros foram avaliados na histomorfometria: número de células inflamatórias (HE), espessura epitelial (HE), número e diâmetro dos vasos sanguíneos (HE), número de células calciformes (PAS). Na IHQ foram observados: número de vasos reativos ao fator VIII e avaliação qualitativa do grau de fibrose (fibroblastos marcados pela actina), que foi classificado como mínimo (1), leve (2), moderado (3) e severo (4).

Para a realização de imunistoquímica com anti-RAM 11 (marcador específico para histiócitos de coelhos), foram removidos fragmentos de tecido conjuntival da região perilímbica dos blocos de parafina, com *punch* vazado de 5 mm, seguindo a técnica de *tissue microarray* descrita por Gulmann e O'Grady, 2003 (em anexo). As lâminas foram avaliadas diretamente com microscopia óptica, sob magnificação de 400x, devido à necessidade de se visualizar com extrema nitidez a membrana dos histiócitos, para diferenciá-los de outras células inflamatórias.

Foram realizadas também aferições de produção lacrimal com teste de Schirmer (mm/min) e da PIO com Tono-pen (Tono-penXL, Medtronic Ophthalmics, Jacksonville, FL) nos dias 1 e 30.

A análise estatística das variáveis numéricas foi realizada com teste One-Way ANOVA com nível de significância de 5%, seguido por teste *post hoc* de Tukey-Kramer. A avaliação de variáveis categóricas ordinais (grau de fibrose no marcador anti-actina) foi feita por meio de análise de estatística descritiva e teste Exato de Fischer. Os procedimentos experimentais foram aprovados pelo pela Comissão de Ética no Uso de Animais do Setor de Ciências Agrárias da Universidade Federal do Paraná (CEUA SCA nº 038/2008).

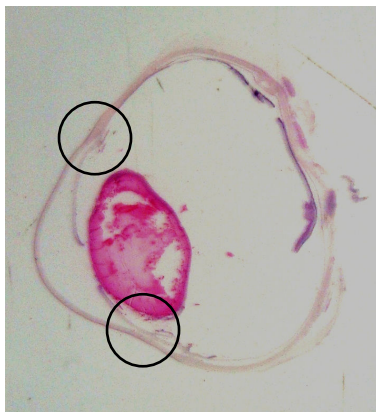


Figura 13 - Fotografia de lâmina histológica corada com HE, evidenciando as duas áreas de conjuntiva bulbar próximas ao limbo ventral e dorsal (círculos), que foram avaliadas microscopicamente.

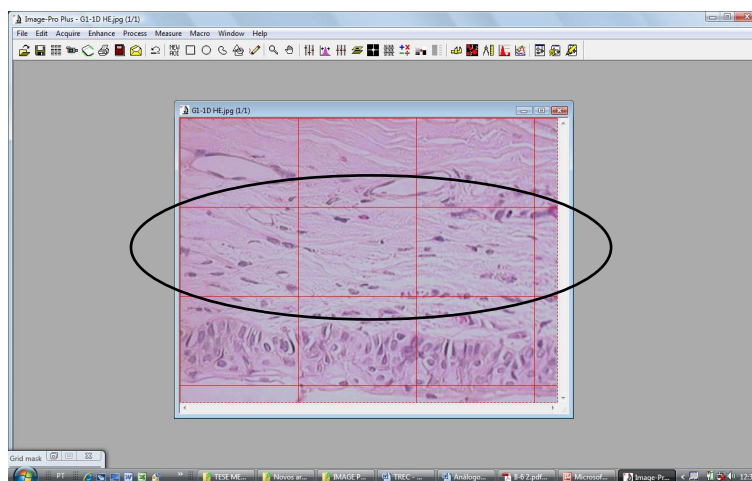


Figura 14 - Interface do programa Image Pro-Plus 4.5, mostrando uma avaliação de lâmina por gradeamento (para mensuração dos parâmetros foram selecionados os três quadrantes mais próximos ao epitélio conjuntival, indicados pela elipse).

### 4.3 RESULTADOS

Observou-se aumento no número de células inflamatórias conjuntivais em todos os grupos, quando comparou-se olhos controle com olhos tratados. Analisando os olhos tratados entre os grupos não houve diferença significativa (Tabela 1) (Figuras 15 e 16). A espessura epitelial conjuntival também aumentou em todos os olhos tratados. Esse aumento foi mais intenso no grupo tratado com a latanoprost+timolol ( $19,44 \pm 2,83$  para  $26,55 \pm 4,75$ ) ( $P=0,0004$ ), seguido pela travoprost+timolol ( $18,74 \pm 2,08$  para  $23,88 \pm 3,94$ )



( $P=0,0032$ ) e pela bimatoprost+timolol ( $19,56 \pm 1,97$  para  $22,24 \pm 3,02$ ) ( $P=0,0305$ ) (Figuras 17 e 18).

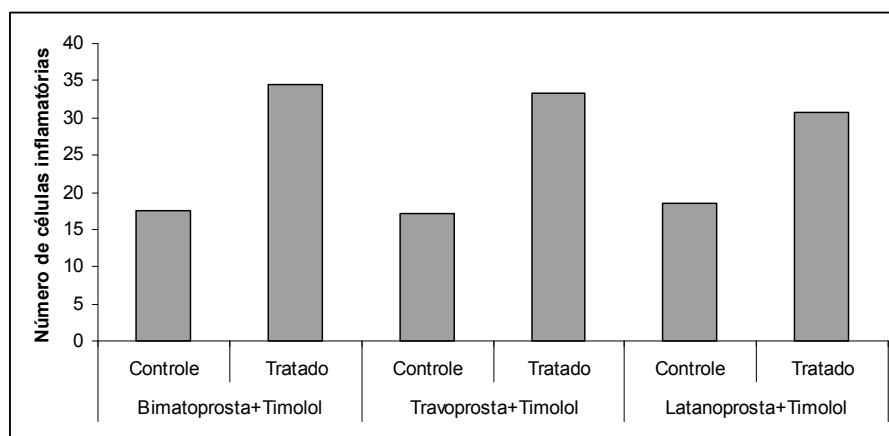


Figura 15 - Número de células inflamatórias da conjuntiva de coelhos, comparando os olhos controle aos tratados, entre os três grupos de tratamento: bimatoprost+timolol (G1), travoprost+timolol (G2) e latanoprost+timolol (G3). Note o aumento no número de células inflamatórias em todos os grupos tratados, em relação aos seus respectivos controles. Avaliação histológica realizada com HE.

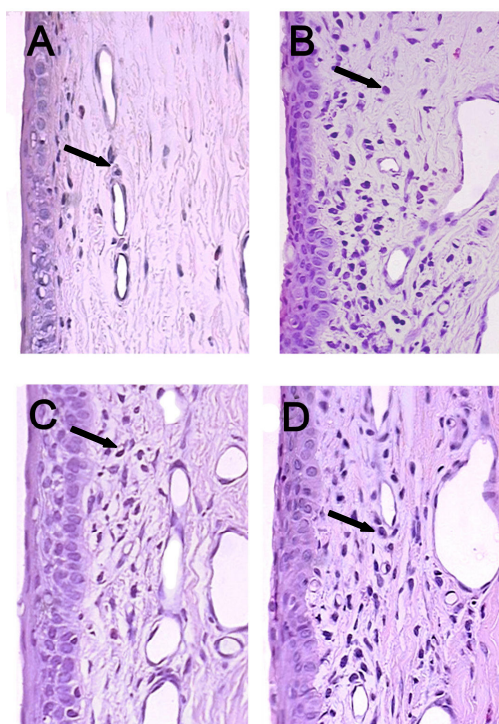


Figura 16 - Fotomicrografias de conjuntivas (magnificação de 400x) coradas com HE, evidenciando o aumento do número de células inflamatórias nos olhos tratados com bimatoprost+timolol (B), travoprost+timolol (C) e latanoprost+timolol (D), em relação ao olho controle (A).

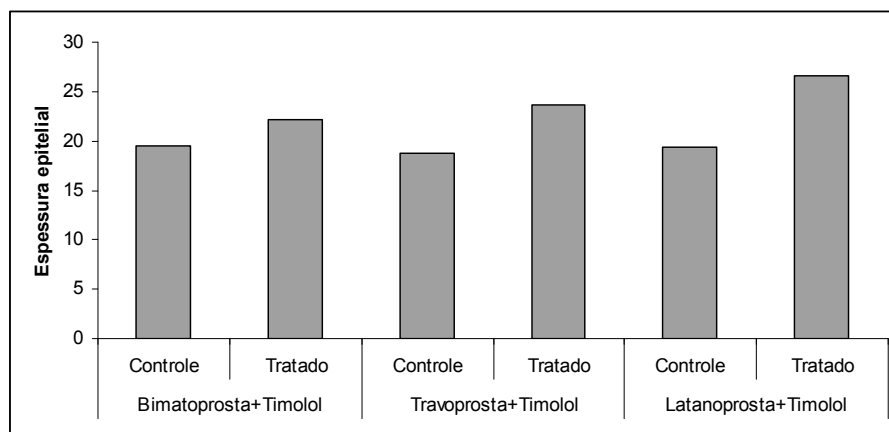


Figura 17 – Espessura epitelial da conjuntiva de coelhos, comparando os olhos controle aos tratados, entre os três grupos de tratamento: bimatoprost+timolol (G1), travoprost+timolol (G2) e latanoprost+timolol (G3). Note o aumento na espessura epitelial em todos os grupos tratados em relação aos seus respectivos controles, principalmente no grupo latanoprost+timolol. Avaliação histológica realizada com HE.

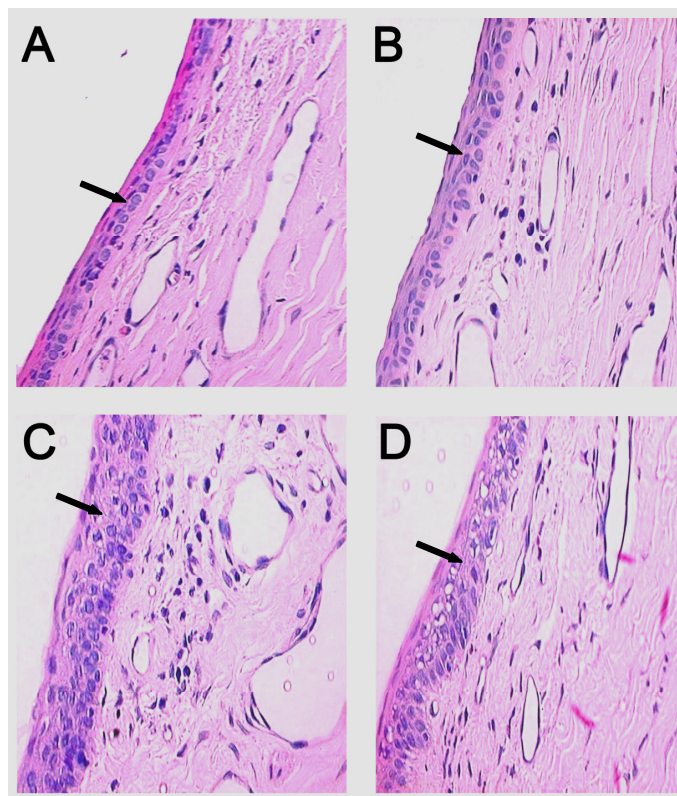


Figura 18 - Fotomicrografias de conjuntivas (magnificação de 400x) coradas com HE, evidenciando o aumento da espessura epitelial nos olhos tratados com bimatoprost+timolol (B), latanoprost+timolol (C) e travoprost+timolol (D), em relação ao olho controle (A). A maior espessura é observada no grupo tratado com latanoprost+timolol.

O número de vasos teve aumento significativo nos olhos tratados com latanoprostá+tímolo (5,63 ± 1,027 para 8,09 ± 2,47) ( $P=0,0064$ ) e travoprostá+tímolo (5,67 ± 1,5 para 8,55 ± 1,59) ( $P=0,0011$ ), mas não quando comparou-se olhos controle aos olhos tratados com bimatoprostá+tímolo (Figuras 19 e 20). Não houve diferença quando se comparou os olhos tratados com as três drogas entre si. Não houve diferença no diâmetro dos vasos comparando-se olhos tratados com controles, nem ao se comparar os olhos tratados entre as três drogas.

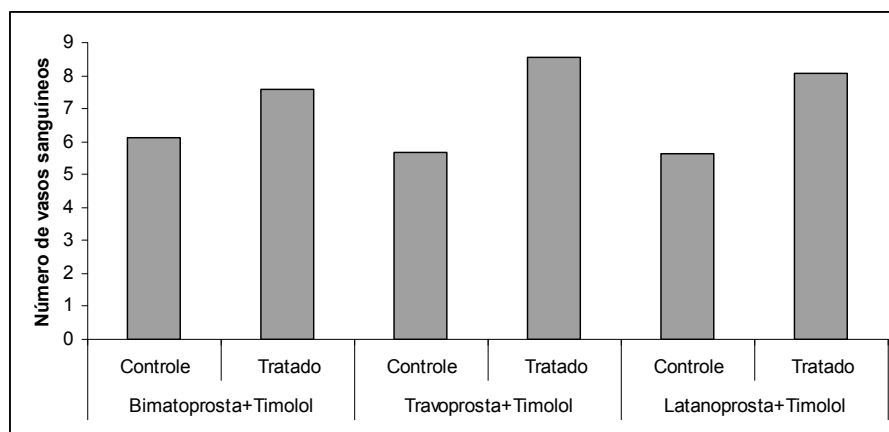


Figura 19 – Número de vasos da conjuntiva de coelhos, comparando os olhos controle aos tratados, entre os três grupos de tratamento: bimatoprostá+tímolo (G1), travoprostá+tímolo (G2) e latanoprostá+tímolo (G3). Note o aumento significativo no número de vasos dos grupos tratados com travoprostá+tímolo e latanoprostá+tímolo, em relação aos seus respectivos controles. Avaliação histológica realizada com HE.

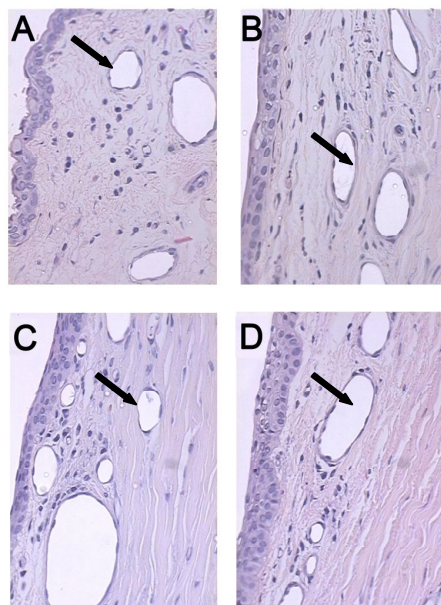


Figura 20 - Fotomicrografias de conjuntivas (magnificação de 400x) coradas com HE, evidenciando o aumento do número de vasos nos olhos tratados com bimatoprost+timolol (B), latanoprost+timolol (C) e travoprost+timolol (D), em relação ao olho controle (A).

O número de células caliciformes aumentou nos olhos tratados, quando comparado aos controles em todos os grupos. Houve diferença na comparação dos olhos tratados com bimatoprost+timolol ( $16,11 \pm 2,42$ ) e os tratados com latanoprost+timolol ( $13,18 \pm 1,60$ ) ( $P=0,016$ ) (Figuras 21 e 22).

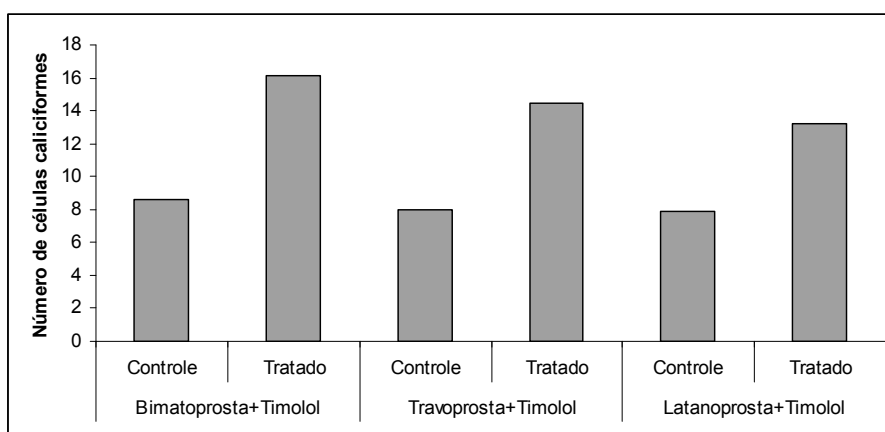


Figura 21 – Número de células caliciformes da conjuntiva de coelhos, comparando os olhos controle aos tratados, entre os três grupos de tratamento: bimatoprost+timolol (G1), travoprost+timolol (G2) e latanoprost+timolol (G3). Note o aumento no número de células caliciformes nos grupos tratados, em relação aos respectivos controles. Avaliação histológica realizada com PAS.

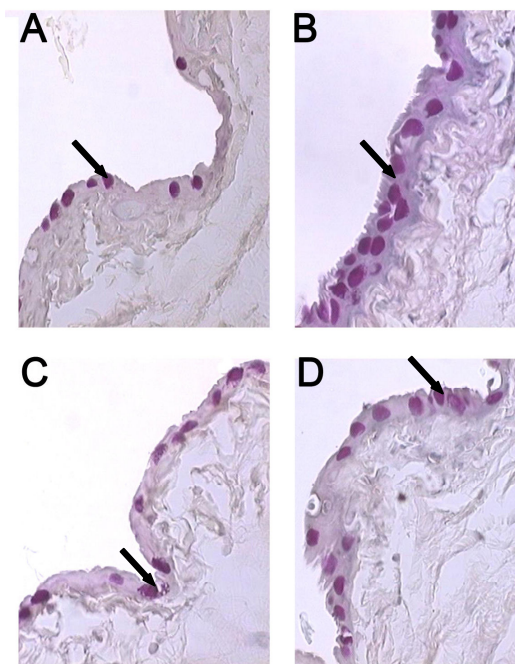


Figura 22 - Fotomicrografias de conjuntivas (magnificação de 400x) coradas com PAS, evidenciando o aumento mais intenso do número de células caliciformes nos olhos tratados com bimatoprost+timolol (B) e travoprost+timolol (D), e menor nos olhos tratados com latanoprost+timolol (C), em relação ao olho controle (A).

Houve aumento significativo nos vasos marcados por anti-fator VIII nos olhos tratados com latanoprost+timolol ( $5,56 \pm 1,6$ ;  $P=0,004$ ) e bimatoprost+timolol ( $4,5 \pm 1,6$ ;  $P=0,046$ ), quando comparados com seus respectivos controles ( $3,5 \pm 0,5$  e  $2,9 \pm 1,2$ ). O colírio de travoprost+timolol não causou aumento significativo nos olhos tratados quando comparados aos olhos controles ( $P>0,05$ ). O número destes vasos nos olhos tratados foi significativamente maior no grupo latanoprost+timolol, comparado ao grupo travoprost+timolol ( $P=0,018$ ). Outras comparações entre drogas não foram significativamente diferentes (Figuras 23 e 24).

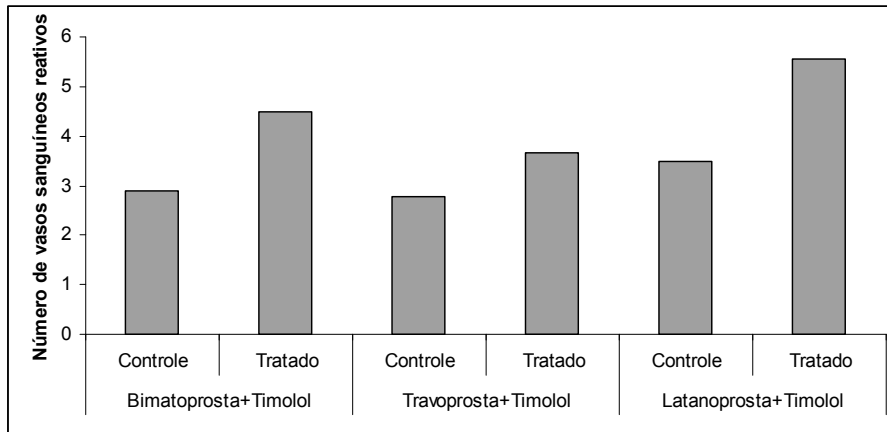


Figura 23 – Número de vasos reativos no processo inflamatório da conjuntiva de coelhos, comparando os olhos controle aos tratados, entre os três grupos de tratamento: bimatoprost+timolol (G1), travoprost+timolol (G2) e latanoprost+timolol (G3). Note o maior número de vasos reativos no grupo tratado com latanoprost+timolol em relação ao grupo controle e aos grupos tratados com outras combinações. Avaliação imunoistoquímica realizada com anti-fatorVIII.

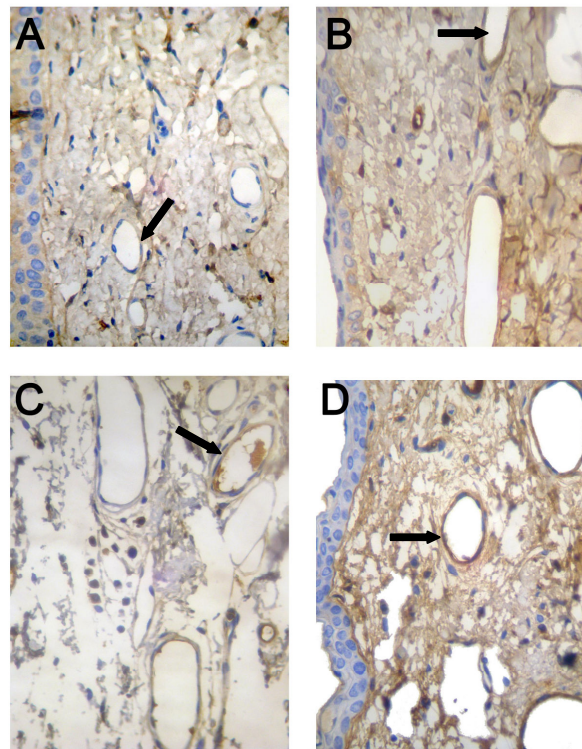


Figura 24 - Fotomicrografias de conjuntivas (400x) marcadas com anti-fator VIII, evidenciando o aumento no número de vasos sanguíneos reativos no processo inflamatório nos olhos tratados com travoprost+timolol (B), bimatoprost+timolol (C) e latanoprost+timolol (D), em relação ao olho controle (A).

Todos os olhos (tratados e controles) demonstraram algum grau de marcação pela anti-actina (grau de fibrose). Nos olhos controle esse grau variou de mínimo a leve. Nos olhos tratados com travoprostá+timolol foi observado maior grau de fibrose (mediana 3), seguido pelo grupo bimatoprostá+timolol (mediana 2.5) e em seguida pelo grupo latanoprostá+timolol (mediana 2). Essas diferenças, apesar de mostrarem uma tendência numérica, não foram significativas (Figuras 25 e 26).

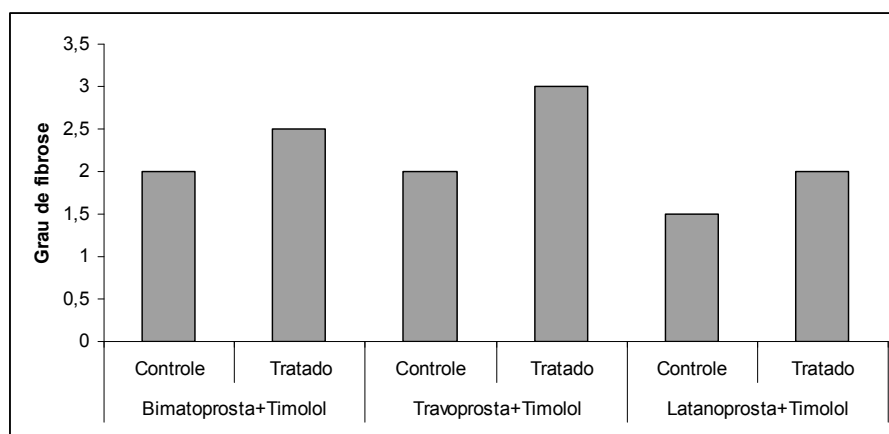


Figura 25 – Grau de fibrose da conjuntiva de coelhos, comparando os olhos controle aos tratados, entre os três grupos de tratamento: bimatoprostá+timolol (G1), travoprostá+timolol (G2) e latanoprostá+timolol (G3). Note o maior grau de fibrose no grupo tratado com travoprostá+timolol. Avaliação imunoistoquímica realizada com anti-actina.

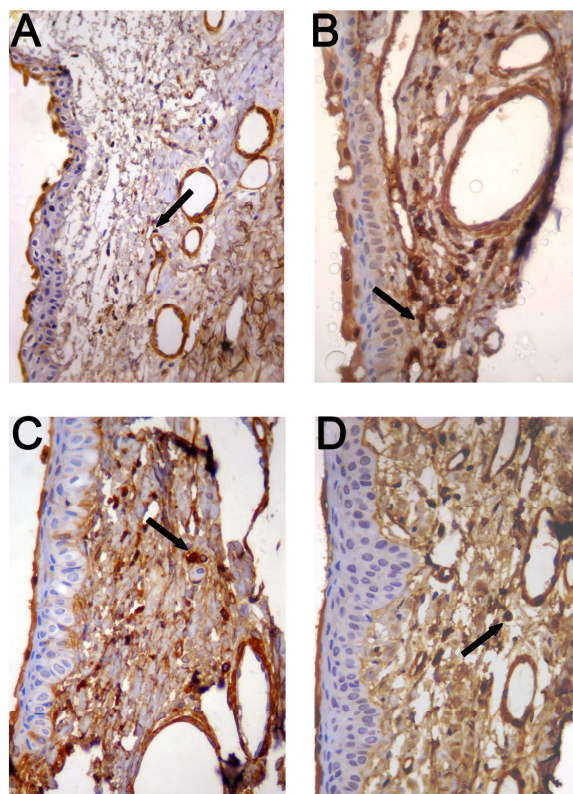


Figura 26 - Fotomicrografias de conjuntivas (magnificação de 400x) marcadas com anti-actina, evidenciando o aumento no número de fibroblastos nos olhos tratados com travoprost+timolol (B), latanoprost+timolol (C) e bimatoprost+timolol (D), em relação ao olho controle (A).

O marcador anti-RAM 11 demonstrou aumento significativo no número de histiócitos nos olhos tratados comparados aos olhos controle nos grupo latanoprost+timolol ( $0,35 \pm 0,28$  para  $0,84 \pm 0,70$ ) ( $P=0,049$ ) e travoprost+timolol ( $0,17 \pm 0,14$  para  $0,80 \pm 0,43$ ) ( $P=0,0007$ ), mas não no grupo tratado com bimatoprost+timolol. Não houve diferença na comparação dos olhos tratados com as três drogas (Figuras 27 e 28).



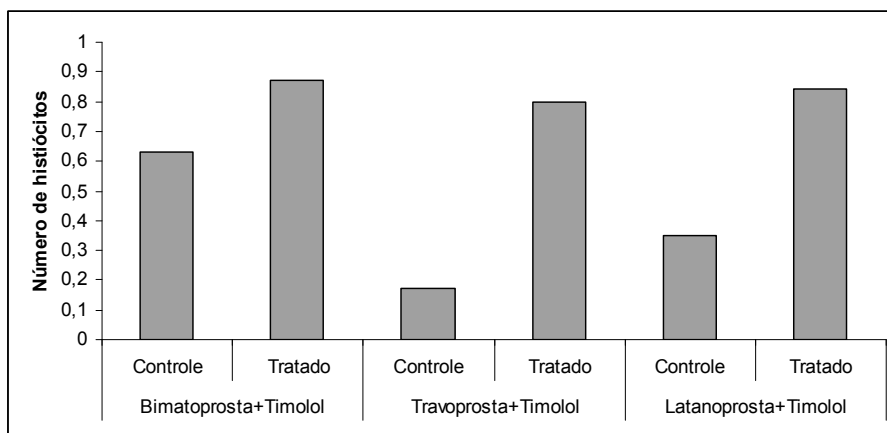


Figura 27 – Número de histiócitos da conjuntiva de coelhos, comparando os olhos controle aos tratados, entre os três grupos de tratamento: bimatoprost+timolol (G1), travoprost+timolol (G2) e latanoprost+timolol (G3). Note que o número de histiócitos nos olhos tratados foi semelhante nos três grupos. Avaliação imunoistoquímica realizada com anti-RAM11.

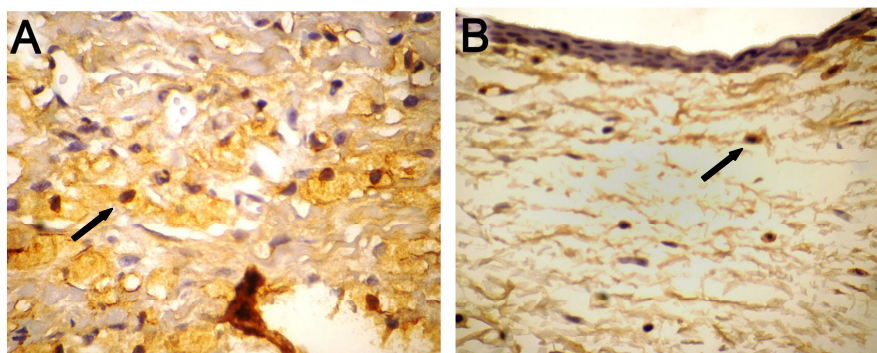


Figura 28 - Fotomicrografia de conjuntiva (400x) marcada com anti-RAM11, evidenciando a presença de histiócitos em olho tratado com travoprost+timolol (B), a exemplo da reação também encontrada nos demais grupos. Ao lado (A) controle positivo: reação ótima em artéria lesionada de coelho.

Tabela 1 - Resultados dos três grupos de análogos de PG + timolol, comparando olhos controle e olhos tratados, após 30 dias de tratamento. Todos os valores estão apresentados como número médio por campo de 400x, exceto a avaliação de fibrose (anti-actina), que é referida pela mediana.

HISTOMORFOMETRIA															
DROGA (COMBINAÇÃO FIXA)															
PARÂMETRO	Bimatoprost+Timolol					Travoprost+Timolol					Latanoprost+Timolol				
	Controles		Tratados			Controles		Tratados			Controle		Tratados		
	Média	±SD	Média	±SD	p	Média	±SD	Média	±SD	p	Média	±SD	Média	±SD	p
Células Inflamatórias	17,44	5,03	34,4	10,12	0,0003	17,11	3,1	33,33	6,26	0,0001	18,54	3,64	30,72	5,97	0,0001
Espessura Epitelial	19,56	1,97	22,24	3,02	0,0305	18,75	2,08	23,88	3,94	0,0032	19,44	2,83	26,55	4,75	0,0004
Número de Vasos	6,1	1,66	7,6	1,66	0,0578	5,67	1,5	8,55	1,59	0,0011	5,63	1,03	8,09	2,47	0,0064
Diâmetro de Vasos	16,01	3,63	14,39	2,54	0,2642	15,48	4,4	13,48	7,74	0,3805	15,56	3,94	13,24	2,55	0,1179
Células Calciformes	8,6	1,17	16,11	2,42	0,0001	8	0,71	14,44	1,42	0,0001	7,9	1,37	13,18	1,6	0,0001

IMUNISTOQUÍMICA															
DROGA (COMBINAÇÃO FIXA)															
PARÂMETRO	Bimatoprost+Timolol					Travoprost+Timolol					Latanoprost+Timolol				
	Controles		Tratados			Controles		Tratados			Controle		Tratados		
	Média	±SD	Média	±SD	p	Média	±SD	Média	±SD	p	Média	±SD	Média	±SD	p
Vasos reativos (Anti-Fator VIII)	2,9	1,19	4,5	1,64	0,0406	2,78	0,66	3,66	1,41	0,1074	3,5	0,53	5,55	1,66	0,0046
Histiócitos (Anti-RAM 11)	0,63	0,61	0,87	0,16	0,3996	0,17	0,14	0,8	0,43	0,0007	0,35	0,28	0,84	0,7	0,049
Fibroblastos (Anti-Actina)	2		2,5			2		3			1,5		2		

O teste de Schirmer comparando a produção lacrimal do 1º e do 30º dia não demonstrou diferença significativa em nenhuma das combinações. Na avaliação da PIO houve uma tendência de redução em todas as drogas, mas esta diferença só foi significativa no grupo tratado com bimatoprost+timolol ( $16,4 \pm 2,32$  para  $14 \pm 2,1$ ) ( $P=0,0262$ ) (Tabela 2).

Tabela 2 – Comparação da produção lacrimal (mm/min) com teste de Schirmer e da PIO aferida com tonômetro de aplanção Tono-pen (Tono-penXL®, Medtronic Ophthalmics, Jacksonville, FL), nos dias 1 e 30 do experimento.

TESTE CLÍNICO	DROGA (COMBINAÇÃO FIXA)														
	Bimatoprost+Timolol					Travoprost+Timolol					Latanoprost+Timolol				
	Dia 1		Dia 30			Dia 1		Dia 30			Dia 1		Dia 30		
	Média	±SD	Média	±SD	p	Média	±SD	Média	±SD	p	Média	±SD	Média	±SD	p
Teste de Schirmer (mm/min)	8,7	2,54	11,6	4,17	0,076	10,4	3,66	9,55	3,47	0,6133	9,4	3,83	9,54	3,01	0,9236
PIO (mmHg)	16,4	2,32	14	2,1	0,0262	17,4	2,67	15,22	3,15	0,1217	18,7	7,76	17,81	2,75	0,7273

#### 4.4 DISCUSSÃO E CONCLUSÃO

O uso de drogas tópicas antiglaucomatosas por longo prazo tem sido relacionado a alterações inflamatórias na superfície ocular, que incluem aumento da deposição do colágeno subepitelial, diminuição do número de células calciformes e alto número de mastócitos, fibroblastos, linfócitos e macrófagos na substância própria. Além dos efeitos conjuntivais, ocorre atraso

no processo de regeneração epitelial corneana e instabilidade do filme lacrimal por diminuição da fração mucosa da lágrima. Estas alterações causam desconforto na instilação e se tornam um risco em potencial de falha em futuras cirurgias filtrantes, como a trabeculectomia (Broadway et al., 1994<sup>2</sup>; Mietz et al., 2001; Pisella et al., 2004).

Um estudo realizado por Baudouin e colaboradores (1999) avaliou a conjuntiva de pacientes tratados em longo prazo com colírios antiglaucoma e submetidos a biópsias, encontrando alta concentração de macrófagos, linfócitos, mastócitos e fibroblastos, além de redução no número de células calciformes.

Neste estudo observou-se realmente aumento no número de células inflamatórias nos olhos tratados. Houve, no entanto, aumento no número de células calciformes em todos os grupos. Esse fato se deve provavelmente aos análogos de prostaglandinas, e não ao timolol, já que estudos anteriores mostraram que os beta-bloqueadores provocam uma redução do número de células calciformes e da produção lacrimal (Shimazaki et al., 2000). Russ et al. (2007) também observaram aumento no número de células calciformes em coelhos tratados com análogos de prostaglandinas, o que não ocorreu naqueles tratados com timolol. O maior número de células calciformes pode estar relacionado com a menor intensidade de sinais de ceratoconjuntivite seca em pacientes tratados por longo período com análogos de prostaglandinas, quando comparados àqueles tratados com timolol. Outro fato a ser considerado é o resultado de um estudo que demonstrou que a hiperplasia de células calciformes conjuntivais está relacionada a ambientes com ar poluído, indicando que esse aumento celular seria uma resposta à agressão ocular externa (Novaes et al., 2007). Então, o aumento do número de células calciformes induzido pelo tratamento com análogos de prostaglandinas poderia estar relacionado a um efeito protetor da superfície ocular, mas poderia também ser reflexo do maior poder de agressão destas drogas. Apesar do aumento do número de células calciformes, não houve diferença na produção lacrimal dos olhos tratados.

A incidência de hiperemia conjuntival, o efeito colateral mais comum relacionado aos análogos de PG, varia com a droga utilizada. A latanoprostá em monoterapia é o análogo que menos induz a hiperemia conjuntival (5 a

47%), seguido pela bimatoprost (8 a 58%) e pela travoprost (28 a 68%) (Guenoun et al., 2005<sup>1</sup>). Vinuesa-Silva et al. (2009) num estudo de meta-análise compararam a combinação de latanoprost+timolol com travoprost+timolol e outras drogas, mostrando que a primeira combinação também está relacionada a um menor grau de hiperemia. Na nossa observação os parâmetros histológicos que poderiam ser relacionados as estatística de hiperemia conjuntival acima citadas foram dúbios. Houve realmente aumento mais intenso no número de vasos nos animais tratados com travoprost+timolol, o análogo que parece causar mais irritação conjuntival. Já o número de vasos sanguíneos reativos no processo inflamatório (marcados pelo anti-fator VIII) foi significativamente maior no grupo latanoprost+timolol (análogo com menor incidência de hiperemia), comparado ao grupo travoprost+timolol ( $P=0.018$ ). Estes achados histopatológicos incongruentes com a clínica são compatíveis com aqueles encontrados por Leal et al. (2004), que realizou biópsias conjuntivais em pacientes com hiperemia tratados com bimatoprost e não encontrou diferenças significativas nos sinais histopatológicos de inflamação entre olhos tratados e olhos controle, apesar dos tratados apresentarem clínica de irritação ocular.

Russ et al. (2007) observaram um infiltrado infamatório menos intenso nos grupos tratados apenas com análogos prostaglandinas em relação ao grupo tratado com timolol. Nossa pesquisa demonstrou aumento significativo de células inflamatórias em todos os olhos tratados, mas não houve diferença entre a inflamação incitada pelas três combinações. Este aumento no infiltrado inflamatório possivelmente esteja mais relacionado ao timolol do que aos análogos de prostaglandinas.

Outro fator a ser considerado é a presença do cloreto de benzalcônio (BAC) nestas formulações. O BAC é o conservante mais utilizado em soluções oftálmicas, especialmente nas drogas antiglaucomatosas (Pisella et al., 2004). Muitos estudos têm relacionado os efeitos de toxicidade celular e inflamação da superfície ocular das terapia tópicas oftálmicas ao BAC (Guenoun et al., 2005<sup>1</sup>). Comparações do timolol puro com o timolol conservado com cloreto de benzalcônio demonstraram baixo nível de efeitos tóxicos no grupo tratado com timolol isolado, e indução de infiltrado inflamatório no tratado com o colírio que continha o conservante (Baudouin et al., 1999).

Estudos *in vitro* mostraram que nenhum dos análogos parece induzir um processo inflamatório por meio de moléculas de adesão ou antígenos de classe II. Este padrão de toxicidade parece estar relacionado ao BAC. A latanoprostá e a travoprostá já foram responsabilizadas inclusive por proteger os tecidos da ação do BAC, por meio de propriedades antioxidantes (Baudouin et al., 2008). Este efeito protetor inflamatório dos análogos de PGs já havia sido proposto por Guenoun et al. (2005<sup>2</sup>), que notaram que, *in vitro*, as prostaglandinas apresentam uma tendência para uma menor toxicidade, quando comparada ao BAC.

Cvenkel e Ihan (2002) realizaram citometria de fluxo para verificar o nível de HLA-DR (marcadores expressados por macrófagos, linfócitos B e linfócitos T ativados) em *imprints* conjuntivais de pacientes sem sinais clínicos de inflamação, tratados com diferentes drogas antiglaucomatosas (latanoprostá, betaxolol e timolol), todas contendo o BAC como conservante. Observou-se que todos os olhos tratados, independentemente da droga, mostraram aumento da expressão de HLA-DR, indicando que a terapia tópica antiglaucoma contendo BAC induz uma inflamação conjuntival subclínica.

Broadway e colaboradores estudaram as alterações conjuntivais em pacientes sob tratamento por mais de 3 anos, com drogas antiglaucoma isoladas e combinadas (beta-bloqueadores, mióticos e simpatomiméticos), em dois estudos realizados em 1994. Eles demonstraram que há redução no número de células calciformes, aumento de macrófagos e linfócitos no epitélio conjuntival, e aumento de fibroblastos, macrófagos, mastócitos e linfócitos na substância própria, além de metaplasia epitelial com alteração estrutural do epitélio. Os tratamentos comparados afetaram a conjuntiva de diferentes maneiras, sendo que o maior efeito inflamatório conjuntival ocorreu nos protocolos que associavam mais de uma droga. O aumento da espessura epitelial encontrado em todos os grupos testados no nosso experimento é, portanto, compatível com achados já previamente descritos na literatura.

Em um experimento também realizado com coelhos por Mietz e colaboradores (2001), notou-se que os olhos tratados com timolol preservado foram marcados com anti-actina, um anticorpo dirigido contra proteínas do citoesqueleto celular de fibroblastos. Na presente investigação o subepitélio conjuntival dos olhos tratados, de todos os grupos, foi marcado pela anti-actina.

Não houve diferença significativa entre os grupos, mas uma tendência de maior intensidade desta marcação no grupo da associação travoprostá e timolol.

Os histiócitos são células do sistema fagocítico mononuclear fixas no tecido conjuntivo, sendo encontradas em grande número durante o processo de reação inflamatória crônica (Ringler, 2000). Nas investigações histopatológicas destas células em coelhos por imunohistoquímica, o antígeno mais específico é o anti-RAM11, bastante utilizado em pesquisas com arteriosclerose (Naito et al., 1997). Neste trabalho, a presença de histiócitos na conjuntiva foi realizada com o mesmo marcador, havendo aumento deste grupo celular nos olhos tratados. Este aumento não foi significativo apenas no grupo da bimatoprostá associada timolol, que, por motivos desconhecidos, já apresentava maior número de histiócitos no grupo controle.

Todas as combinações fixas de análogos de prostaglandinas e maleato de timolol incitaram algum grau de resposta inflamatória conjuntival (Tabela 3).

Tabela 3 – Resumo das alterações encontradas nos parâmetros pesquisados neste experimento. A indicação aumento/sem diferença refere-se à comparação dos olhos tratados em relação aos controles, dentro do mesmo grupo. Os parâmetros em negrito indicam a alteração mais intensa, comparando-se os grupos entre si.

PARÂMETRO ESTUDADO	Bimatoprostá+Timolol	Travoprostá+Timolol	Latanoprostá+Timolol
Número de células inflamatórias	AUMENTO	AUMENTO	AUMENTO
Espessura epitelial	AUMENTO	AUMENTO	<b>AUMENTO</b>
Células calciformes	<b>AUMENTO</b>	AUMENTO	AUMENTO
Número de vasos sanguíneos	SEM DIFERENÇA	<b>AUMENTO</b>	AUMENTO
Diâmetro dos vasos sanguíneos	SEM DIFERENÇA	SEM DIFERENÇA	SEM DIFERENÇA
Vasos sanguíneos reativos	AUMENTO	SEM DIFERENÇA	<b>AUMENTO</b>
Grau de fibrose	AUMENTO	<b>AUMENTO</b>	AUMENTO
Número de histiócitos	SEM DIFERENÇA	AUMENTO	AUMENTO

Parte desse processo possivelmente seja proveniente da ação combinada do timolol e, principalmente, do BAC, que está presente em todas as formulações estudadas (Tabela 4). Como não foi realizada a avaliação isolada das diferentes drogas (com e sem conservante), não é possível confirmar que parcela desta resposta tenha se dado exclusivamente pelos análogos de prostaglandinas.

Tabela 4 - Formulações comerciais das associações de análogos de PG e maleato de timolol estudadas no experimento, destacando a concentração de cloreto de benzalcônio/ml da solução.

<b>Xalacom®</b> (PharmaciaPfizer)	<b>Duo-Travatan®</b> (Alcon)	<b>Garfort®</b> (Allergan)
Latanoprost (0,5mg/ml)	Travoprost (0,04mg/ml)	Bimatoprost (0,3mg/ml)
Maleato de timolol (5mg/ml)	Maleato de timolol (5g/ml)	Maleato de timolol (5g/ml)
<b>Cloreto de benzalcônio (0,05mg/ml)</b>	<b>Cloreto de benzalcônio (0,15mg/ml)</b>	<b>Cloreto de benzalcônio (0,05mg/ml)</b>
Cloreto de sódio	Manitol	Cloreto de sódio
Ácido clorídrico ou hidróxido de sódio	Trometamol	Fosfato dissódico hepta-hidratado
Água purificada	Óleo de rícino hidrogenado	Ácido cítrico monohidratado
	Ácido bórico	Ácido clorídrico ou hidróxido de sódio
	Edato de dissódico	Água purificada
	Ácido clorídrico	
	Água purificada	

A avaliação do infiltrado inflamatório dos olhos tratados, nesta investigação, não mostrou diferença no número de células inflamatórias de forma geral, ou especificamente de histiócitos, entre as combinações estudadas. A combinação de latanoprost+timolol parece incitar maior reação vascular, uma vez que os olhos tratados com estas drogas apresentaram maior vascularização, além de maior reatividade inflamatória nestes vasos. Esta combinação de drogas também foi responsável pelo maior aumento da espessura epitelial conjuntival. A travoprost+timolol não teve efeitos significativos na vascularização, porém induziu maior grau de fibrose. Esta proliferação de fibroblastos mais intensa pode estar relacionada à maior concentração de BAC na fórmula da associação. O meio termo entre as reações parece ser a bimatoprost+timolol, que além de causar menores alterações nos parâmetros inflamatórios avaliados, foi a combinação de drogas que mais aumentou o número de células calciformes, um efeito que pode estar relacionado a menores chances de desenvolvimento de ceratoconjuntivite seca medicamentosa. A maior reação inflamatória causada pelo Xalacom® (PharmaciaPfizer) provavelmente se deva a latanoprost, já que a concentração de timolol de todas as formulações era a mesma e a concentração de BAC era similar a da associação de bimatoprost, o análogo que menos induziu inflamação.

Apesar do objetivo do trabalho focar as alterações conjuntivais dos análogos de PG e do timolol, e não sua eficácia, foram realizadas aferições da

PIO no início e no término do experimento. Houve uma tendência numérica de redução em todos os grupos, mas esta diferença foi significativa apenas no grupo tratado com bimatoprosta+timolol. A bimatoprosta já foi indicada por outros autores como análogo de PG com maior eficácia na redução da PIO em olhos glaucomatosos (Noecker et al., 2003). Vale ressaltar que nossos dados se referem à redução da PIO em olhos saudáveis, já que os animais do experimento não apresentavam glaucoma.



## REFERÊNCIAS

- ALM, A.; GRIERSON, I.; SHIELDS, M. B. Side effects associated with prostaglandin analog therapy. **Survey of Ophthalmology**. v.53, n.1, p.93-105, 2008.
- BACHA JR, W. J.; WOOD, L. M. Principios generales de histologia. In.: BACHA JR, W. J.; WOOD, L. M. **Atlas Color de Histologia Veterinaria**. 1a. ed. Buenos Aires: Intermédica. 1991, p.1-8.
- BAUDOUIN, C.; PISELLA, P.J.; FILLACIER, K.; GOLDSCHILD, M.; BECAUET, F.; DE SAINT JEAN, M.; BÉCHETOILLE, A. Ocular surface inflammatory changes induced by topical antiglaucoma drugs. **Ophthalmology**. v.106, n.3, p.556-563, 1999.
- BAUDOUIN, C.; LIANG, H.; HAMARD, P.; RIANCHO, L.; CREUZOT-GARCHER, C.; WARNET, J. M.; BRIGNOLE-BAUDOUIN, F. The ocular surface of glaucoma patients treated over the long term expresses inflammatory markers related to both T-helper 1 and T-helper 2 pathways. **Ophthalmology**. v.115, n.1, p.109-115, 2008.
- BEAN, G. W.; CAMRAS, C. B. Commercially available prostaglandin analogs for the reduction of intraocular pressure: similarities and differences. **Survey of Ophthalmology**. v.53, n.1, p.69-84, 2008.
- BROADWAY, D.C.<sup>1</sup>; GRIERSON, I.; O'BRIEN, C.; HITCHINGS, R.A. Adverse effects of topical antiglaucoma medication I. The conjunctival cell profile. **Archives of Ophthalmology**. v.112, n.11, p.1437-1445, 1994.
- BROADWAY, D.C.<sup>2</sup>; GRIERSON, I.; O'BRIEN, C.; HITCHINGS, R.A. Adverse effects of topical antiglaucoma medication II. The outcome of filtration surgery. **Archives of Ophthalmology**. v.112, n.7, p.1446-1454, 1994.
- BRUBAKER, R. F. Mechanism of action of bimatoprost (Lumigan<sup>TM</sup>). **Survey of Ophthalmology**. v.45, n.4, p.347-351, 2001.
- CRACKNELL, K. P. B.; GRIERSON, I. Prostaglandin analogues in the anterior eye: their pressure lowering action and side effects. **Experimental Eye Research**. v.88, n.4, p.786-791, 2009.
- CVENKEL, B.; IHAN, A. Ocular surface changes induced by topical antiglaucoma monotherapy. **Ophthalmologica**. v.216, n.3, p.175-179, 2002.
- FILHO, J. P. S.; DIAS, A. B. T.; FILHO, A. A. S. L.; SARTORI, M. F.; MARTINS, M. C. A evolução do mercado farmacêutico brasileiro no tratamento do glaucoma nos últimos 30 anos. **Arquivos Brasileiros de Oftalmologia**. v.66, n.6, p.811-817, 2003.
- GUENOUN, J. M.<sup>1</sup>; BAUDOUIN, C.; RAT, P.; PAULY, A.; WARNET, J.M.; BAUDOUIN, F. B. In vitro study of inflammatory potential and toxicity profile of

latanoprost, travoprost and bimatoprost in conjunctival-derived epithelial cells. **Investigative Ophthalmology & Visual Science**. v.46, n.7, p.2444-2450, 2005.

GUENOUN, J. M.<sup>2</sup>; BAUDOUIN, C.; RAT, P.; PAULY, A.; WARNET, J.M.; BAUDOUIN, F. B. In vitro comparison of citoprotective and antioxidative effects of latanoprost, travoprost and bimatoprost in conjunctival-derived epithelial cells. **Investigative Ophthalmology & Visual Science**. v.46, n.12, p.4594-4599, 2005.

GULMANN, C.; O'GRADY, A. Tissue microarrays: An overview. **Current Diagnostic Pathology**. v.9, n.3, p.149-154, 2003.

HONRUBIA, F.; GARCIA-SÁNCHEZ, J.; MARTINEZ DE LA CASA, J. M.; SOTO, J. Conjunctival hyperemia with the use of latanoprost versus other prostaglandin analogues in patients with ocular hypertension or glaucoma: a meta-analysis of randomized clinical trials. **British Journal of Ophthalmology**. v.93, n.3, p.313-321, 2009.

JAANUS, S. D. New medical therapies for glaucoma. **Clinical Eye and Vision Care**. v.9, n.3, p.131-133, 1997.

KOOK, M. S.; LEE, K. Increased eyelid pigmentation associated with use of latanoprost. **American Journal of Ophthalmology**. v.129, n.6, p.804-806, 2000.

LEAL, B.C.; MEDEIROS, F. A.; MEDEIROS, F. W.; SANTO, R. M.; SUSANNA, R. Conjunctival hyperemia associated with bimatoprost use: a histopathologic study. **American Journal of Ophthalmology**. v.138, n.2, p.310-313, 2004.

MIETZ, H.; SCHLÖTZER-SCHREHARDT, U.; STRASSFELD, C.; KRIEGLSTEIN, G. K. Effect of latanoprost and timolol on the histopathology of the rabbit conjunctiva. **Investigative Ophthalmology & Visual Science**. v.42, n.3, p.679-687, 2001.

NAITO, M.; NOMURA, H.; ESAKI, T.; IGUCHI, A. Characteristics of macroscopically-derived foam cells isolated from atherosclerotic lesions of rabbits. **Atherosclerosis**. v.135, n.2, p.241-247, 1997.

NOVAES, P.; SALDIVA, P. H. N.; KARA, J. N.; MACCHIONE, M.; MATSUDA, M.; RACCA, L.; BERRA, A. Ambient levels of air pollution induce goblet-cell hyperplasia in human conjunctival epithelium. **Environmental Health Perspectives**. v.115, n.12, p.1753-1756, 2007.

PFEIFFER, N.; GRIESERSON, I.; GOLDSMITH, H.; HOCHGESAND, D.; WINKGEN-BÖHRES, A.; APPLETON, P. Histological effects in the iris after 3 months of latanoprost therapy: the Mainz 1 study. **Archives of Ophthalmology**. v.119, n.2, p.191-196, 2001.

PARRISH, R.K.; PALMBERG, P.; SHEU, W.P. A comparison of latanoprost, bimatoprost, and travoprost in patients with elevated intraocular pressure: a 12-

week, randomized, masked-evaluator multicenter study. **American Journal of Ophthalmology**. v.135, n.5, p.688-703, 2003.

PISELLA, P. J.; DEBBASCH, C.; PASCALE, H.; CREUZOT-GARCHER, C.; RAT, P.; BRIGNOLE, F.; BAUDOUIN, C. Conjunctival proinflammatory and proapoptotic effects of latanoprost and preserved and unpreserved timolol: an ex vivo and in vitro study. **Investigative Ophthalmology & Visual Science**. v.45, n.5, p.1360-1368, 2004.

QUIGLEY, H. A. Neuronal death in glaucoma. **Progress in Retinal and Eye Research**. v.18, n.1, p.39-57, 1998.

QUIGLEY, H. A.; FRIEDMAN, D. S.; HAHN, S. R. Evaluation of practice patterns for the care of open-angle glaucoma compared with claims data. **Ophthalmology**. v.114, n.9, p.1599-1606, 2007.

RINGLER, D. J. Inflamação e Reparo. In.: JONES, T. C.; HUNT, R. D.; KING, N. W. **Patologia Veterinária**. 6a ed, Barueri: Manole, 2000, p.119-131.

RUSS, H.H.A.; COSTA, V.P.; FERREIRA, F.M.; VALGAS, S.R.; NETO, M.A.C.; STROBEL, E.L.; TRUPPEL, J.H. Conjunctival changes induced by prostaglandin analogues and timolol maleate: A histomorphometric study. **Arquivo Brasileiro de Oftalmologia**. v.70, n.6, p.910-916, 2007.

SHIMAZAKI, J.; HANADA, K.; YAGI, Y.; YAMAGAMI, J.; ISHIOKA, M.; SHIMMURA, S.; TSUBOTA, K. Changes in ocular surface caused by antiglaucoma eyedrops: Prospective, randomized study for the comparison of 0,5% timolol v. 0,12% unoprostone. **British Journal of Ophthalmology**. v.84, n.11, p. 1250-1254, 2000.

STEWART, W.C.; KOLKER, A.E.; STEWART, J.A.; LEECH, J., JACKSON, A.L. Conjunctival hyperemia in healthy subjects after short-term dosing with latanoprost, bimatoprost, and travoprost. **American Journal of Ophthalmology**. v.135, n.3, p.314-320, 2003.

SUZUKI, M.; MISHIMA, H.; MASUDA, K.; ARAIE, M. KITAZAWA, Y.; AZUMA, I. Efficacy and safety of latanoprost eye drops for glaucoma treatment: a 1-year study in Japan. **Japan Journal of Ophthalmology**. v.44, n.1, p.33-38, 2000.

VINUESA-SILVA, J. M.; VINUESA-SILVA, I.; PINAZO-DURÁN, M. D.; SOTO-ÁLVAREZ, J.; DELGADO ORTEGA, L.; DÍAS-CEREZO, S. Conjunctival hyperemia with the use of a fixed combination of latanoprost/timolol: systematic review and meta-analysis of clinical trials. **Archivos de la Sociedad Española de Oftalmología**. v.84, n.4, p.199-208, 2009.

## CONSIDERAÇÕES FINAIS

O glaucoma é a segunda causa de cegueira no mundo em seres humanos. Até 2011 estima-se que esta neuropatia afetará 60 milhões de pessoas e que 8,4 milhões delas fiquem cegas bilateralmente em decorrência da doença. Isso deve ao fato da maioria dos casos de glaucoma nos seres humanos ser do tipo primário de ângulo aberto, que cursa com alterações crônicas que levam à perda visual de forma sutil. O glaucoma tem um importante impacto principalmente em países pouco desenvolvidos, onde, por falta de infra-estrutura para prevenção da doença, 90 a 100% dos pacientes com diagnóstico de glaucoma só percebem a condição quando os campos visuais já foram severamente afetados, culminando com a perda da visão.

Esta neuropatia óptica é também uma importante causa de cegueira entre os animais de companhia. Nestas espécies normalmente está relacionado a outras doenças, como neoplasias intraoculares e, principalmente, uveítes, que levam a uma formação de tecido fibrovascular na superfície anterior da íris e ângulo iridotrabeculocorneano bloqueando-o e causando aumento da pressão intraocular. Na medicina veterinária, o glaucoma é uma condição particularmente frustrante para o oftalmologista. Na grande maioria dos casos o paciente é trazido para o atendimento já apresentando glaucoma crônico com alterações irreversíveis nas estruturas oculares, como buftalmia, lagoftalmia e ceratite de exposição, com pouquíssimas chances de responder ao tratamento. Nesses casos, muitas vezes a única solução é a realização de enucleação.

O glaucoma tem estado presente ao longo da história humana, havendo registros da doença desde a Antiguidade. Conforme sua etiologia e fisiopatologia foram sendo desvendadas as tentativas de tratamento também foram sendo desenvolvidas. A princípio o que havia disponível para reduzir a pressão intraocular eram intervenções mecânicas de punção da câmara anterior (paracentese) e tentativas cirúrgicas para aumentar as vias de drenagem do humor aquoso. No século XX, especialmente a partir da sua última metade, houve intenso desenvolvimento na pesquisa laboratorial para o desenvolvimento de drogas para o tratamento do glaucoma. A síntese de drogas como a dorzolamida e o timolol representou um salto na terapia

glaucomatosa e, a partir de então, o investimento na produção de novas moléculas para este fim vem crescendo constantemente. Este estímulo à pesquisa trouxe, a partir dos anos 90, os análogos sintéticos de prostaglandinas, que atuam aumentando o fluxo uveoscleral do humor aquoso. O efeito destas drogas pôde ser potencializado nos últimos anos com a sua associação ao maleato de timolol, droga já consagrada no tratamento do glaucoma.

Por se tratarem de drogas relativamente novas, no entanto, tanto os análogos de PG quanto a associação destes ao timolol, ainda necessitam de pesquisas que esclareçam seu exato mecanismo de funcionamento e efeitos colaterais. Um destes efeitos colaterais causados pela instilação crônica das drogas antiglaucomatosas é a incitação de reação inflamatória na conjuntiva, o tecido primariamente responsável pela absorção dos colírios. Este processo, além de poder afetar a forma e a função conjuntival, se torna um risco em potencial para a falha de cirurgias filtrantes, como a trabeculectomia (TREC), que normalmente são realizadas após a tentativa de terapia tópica.

Um dos objetivos deste trabalho foi avaliar a reação inflamatória conjuntival causada pelas três associações comerciais de análogos de PG e timolol disponíveis no mercado, buscando aquela menos deletéria para o tecido conjuntival. Foi observado que as três combinações ocasionam inflamação no tecido conjuntival, mas o tipo de estímulo inflamatório difere entre as drogas. A combinação menos agressiva ao tecido conjuntival parece ser a bimatoprost+timolol, que mostrou causar inflamação intermediária na maioria dos parâmetros estudados. Em estudos prévios que enfocaram o efeito hipotensor dos análogos de PG, a bimatoprost demonstrou ser o mais eficaz na redução da PIO. Isto, aliado a menor indução de efeitos colaterais, a coloca como uma boa opção terapêutica para o tratamento do glaucoma.

Outra alteração observada no estudo foi o aumento do número de células calciformes, provocado por todas as drogas, em especial pela associação bimatoprost+timolol. Esse aumento pode significar um diferencial de proteção aos olhos tratados, uma vez que a maioria das drogas antiglaucomatosas causa uma redução nestas células, o que reduz a quantidade e qualidade do filme lacrimal, deixando a conjuntiva e a córnea mais expostas à ação de agentes externos. No entanto, estudos já

relacionaram a hiperplasia de células caliciformes à ambientes com ar poluído, indicando que esse aumento celular seria uma resposta à agressão ocular externa. O aumento do número de células caliciformes induzido pelo tratamento com análogos de prostaglandinas, portanto, deve ser avaliado com cautela, podendo tanto estar relacionado a um efeito protetor da superfície ocular, como também ser reflexo do maior poder de agressão destas drogas.

Grande parte do processo inflamatório conjuntival encontrado nesta pesquisa se deve ao cloreto de benzalcônio, o conservante mais utilizado nas medicações oftálmicas, que comprovadamente apresenta efeito inflamatório e tóxico para células conjuntivais. Em investigações futuras cabe realizar a separação destas drogas, inclusive do BAC, para verificar que parcela deste efeito pode ser atribuída a cada uma delas.

Outra vertente da pesquisa abrangeu a investigação de drogas utilizadas no pós-operatório da trabeculectomia, uma das cirurgias filtrantes mais realizadas no tratamento do glaucoma em seres humanos. A intenção do uso destas drogas, classificadas como antimetabólitos, é reduzir a taxa de mitose no foco cirúrgico, inibindo a formação de fibrose que pode comprometer o fluxo do humor aquoso. Tradicionalmente, as drogas antifibróticas mais utilizadas para este fim são a mitomicina-C e o 5-fluoracil, mas a ciclosporina também tem sido estudada. No pós-operatório da trabeculectomia também ocorre a utilização de corticóides, que normalmente tem efeito anti-inflamatório em longo prazo, sendo interessante seu uso concomitante com outros antimetabólitos. Nesta investigação, demonstrou-se que a combinação da ciclosporina com o corticóide prednisolona apresenta efeito sinérgico na inibição da reação inflamatória pós-TREC. Cabe a futuras pesquisas a comparação desta associação com outros antimetabólitos associados aos corticóides, no sentido de verificar qual delas apresenta menores efeitos adversos, maior eficácia na manutenção da patência cirúrgica e, conseqüentemente, na manutenção da redução da pressão intraocular.

**ANEXO 1 – CERTIFICADO DE APROVAÇÃO DO EXPERIMENTO PELA  
COMISSÃO DE ÉTICA NO USO DE ANIMAIS DO SETOR DE CIÊNCIAS  
AGRÁRIAS (CEUA SCA)**

---



**Universidade Federal do Paraná  
Setor de Ciências Agrárias  
Comissão de Ética no Uso de Animais – CEUA SCA**

CERTIFICADO

Certificamos que o protocolo no. 038/2008, referente ao projeto “Alterações conjuntivas induzidas por combinações de análogos de prostaglandinas e maleato de timolol: estudo histomorfométrico e imunohistoquímico”, sob a responsabilidade de Palloma Rose, na forma em que foi apresentado, foi aprovado pela Comissão de Ética no Uso de Animais do Setor de Ciências Agrárias, em reunião realizada dia 13 de outubro de 2008. Este certificado expira em 13 de outubro de 2009.

CERTIFICATE

We certify that the protocol number 038/2008, regarding the project “Conjunctival changes induced by prostaglandin analogues and timol maleate: histomorphometric and immunohistochemical study”, in charge of Palloma Rose, in the terms it was presented, was approved by the Animal Use Ethics Committee of the Agricultural Sciences Campus of the Universidade Federal do Paraná (Federal University of the State of Parana, Southern Brazil) during session on October 13, 2008. This certificate expires on October, 2009.

Curitiba, 13 de outubro de 2008.

  
Rogério Ribas Lange  
Presidente

  
Fafiano Montiani Ferreira  
Vice-Presidente

Comissão de Ética no Uso de Animais  
Setor de Ciências Agrárias  
Universidade Federal do Paraná.

**ANEXO 2 – ABSTRACT APRESENTADO NO CONGRESSO DA ARVO (ASSOCIATION FOR RESEARCH IN VISION AND OPHTHALMOLOGY) 2009, ONDE FORAM MOSTRADOS RESULTADOS PARCIAIS DESTA PESQUISA.**

**Conjunctival Changes Induced by Fixed Combinations of Prostaglandin Analogues and Timolol Maleate: A Histomorphometric Study**

Wednesday, May 06, 2009, 8:30 AM -10:15 AM

Hall B/C

233 Glaucoma: Pharmacological Intervention or Cellular Mechanism - GL

*H.H. Russ<sup>1</sup>, N.V.A. Lima<sup>1</sup>, P. Rose<sup>2</sup>, F.M. Ferreira<sup>2,3</sup>.* <sup>1</sup>Ophthalmology, Instituto Graefe de Oftalmologia, Curitiba, Brazil; <sup>A</sup>Veterinary, <sup>B</sup>Veterinary Ophthalmology, <sup>2</sup>Federal University of Parana, Curitiba, Brazil; <sup>3</sup>Veterinary Ophthalmology, Michigan State University, East Lansing, MI.

**Purpose:** To compare histological changes induced by antiglaucoma fixed combinations in the rabbit conjunctiva. **Methods:** 30 New Zealand female rabbits with similar age and weight were divided in 3 groups of 10 animals each. The right eyes were treated with one daily drop of timolol maleate 0.5% associated with bimatoprost 0.03% (Ganfort® - Allergan), travoprost 0.004% (Duo-Travatan® - Alcon) and latanoprost 0.005% (Xalacom® - PharmaciaPfizer) for 30 days. The left eyes served as controls and did not receive medication. Then all rabbits were euthanized, the eyes were enucleated and immediately fixed with 10% formaldehyde for 24 hours, stained with HE and PAS and then evaluated by light microscopy. Morphohistometric analyses were made using the Image Pro-Plus 4.5 software. The parameters evaluated were: conjunctival numbers of inflammatory cells and goblet cells. One-way ANOVA with a significance level of 5% followed by Tukey-Kramer *post hoc* tests were used to analyze numerical variables. **Results:** At the 30<sup>th</sup> day post treatment, all groups exhibited a rather diffuse inflammatory infiltrate, composed by lymphocytes and neutrophils. A baseline low level infiltration, consisting of localized clusters cells was observed in the subepithelial connective tissue of most of the control eyes. There was, however, no significant change in the inflammatory cell numbers comparing all groups studied. A significant increase in number of goblet cells in all treated eyes compared to control eyes ( $P=0.002$ ) was seen. The goblet cell density significantly increased ( $P=0.012$ ) in eyes treated with bimatoprost + timolol maleate compared to latanoprost + timolol maleate. There was no significantly difference between bimatoprost + timolol maleate and travoprost + timolol maleate, neither between latanoprost + timolol maleate and travoprost + timolol maleate. **Conclusions:** A change from focal to diffuse inflammatory cell infiltrate was seen in all treated eyes. An increase in goblet cell numbers was seen with the use of all fixed combinations of timolol maleate + prostaglandin analogues compared to control, not-treated eyes. Bimatoprost + timolol maleate significantly increased goblet cell numbers more than the others combinations.



**ANEXO 3 – ABSTRACT APRESENTADO NO CONGRESSO DA ARVO  
(ASSOCIATION FOR RESEARCH IN VISION AND OPHTHALMOLOGY)  
2010, ONDE FORAM MOSTRADOS RESULTADOS PARCIAIS DESTA  
PESQUISA.**

**Conjunctival Changes Induced by Fixed Combinations of Prostaglandin Analogues and Timolol Maleate: An Immunohistochemical Study**

Tuesday May 4, 2010 1:45 PM - 3:30 PM

Hall B/C

354: Neuroprotection, Drugs and Delivery in Glaucoma

*H.H. Russ<sup>1,2</sup>, N.V. Lima<sup>3</sup>, F. Montiani-Ferreira<sup>4,5</sup>, P. Rose<sup>4</sup>, L. Noronha<sup>6</sup>.* <sup>1</sup>Ophthalmology, Instituto Graefe de Oftalmologia, Curitiba, Brazil; <sup>2</sup>Ophthalmology, Federal University of Sao Paulo, São Paulo, Brazil; <sup>3</sup>Ophthalmology, Federal University of Minas Gerais, Hospital São Geraldo, Brazil; <sup>4</sup>Veterinary Ophthalmology, Federal University of Parana, Curitiba, Brazil; <sup>5</sup>Veterinary Ophthalmology, Michigan State University, East Lansing, MI; <sup>6</sup>Pathology, University Catholic of Parana, Curitiba, Brazil.

**Purpose:** To compare immunohistochemical changes induced by antiglaucoma fixed combination therapies. **Methods:** 30 New Zealand rabbits were divided in 3 groups of 10 animals. The left eyes were treated with one daily drop of timolol maleate 0.5% associated with bimatoprost 0.03% (Ganfort® - Allergan), travoprost 0.004% (Duo-Travatan® - Alcon) and latanoprost 0.005% (Xalacom® - PharmaciaPfizer) for 30 days. The right eyes served as controls. All rabbits were euthanized, enucleated and fixed with 10% formaldehyde for 24 hours. The material were processed for immunohistochemistry using anti-factor VIII and anti-actin antibodies and then evaluated by light microscopy. IHC images were analyzed by the Image Pro-Plus 4.5 software. Parameters evaluated were: number of reactive blood vessels to factor VIII and qualitative evaluation of fibroblasts labeled for actin. The scores for fibrosis were classified from minimum to severe. One-way ANOVA with significance level of 5% followed by Tukey-Kramer post hoc tests were used to analyze numerical variables (factor VIII). The evaluation of the ordinal categorical variables (actin-labelling) was performed by means of analysis descriptive statistics and Fischer Exact Test. **Results:** A significant increase in factor VIII-labeled blood vessels was observed in eyes treated with latanoprost+timolol ( $5.56 \pm 1.6$ ;  $P=0.004$ ) and bimatoprost+timolol ( $4.5 \pm 1.6$ ;  $P=0.046$ ). The increase was significant higher in eyes latanoprost+timolol compared to travaprost+timolol ( $P=0.018$ ). Conversely in eyes treated with travoprost+timolol a trend towards a higher intensity of actin-labeling was seen, followed by bimatoprost+timolol and lastly by latanoprost+timolol. **Conclusions:** All fixed combinations of prostaglandin analogues and timolol caused a certain degree of conjunctival inflammatory response, either by provoking a degree of subendotelial of fibrosis or an increase in numbers of reactive blood vessels. Eyes treated with latanoprost+timolol showed a greater number of reactive blood vessels. The degree of fibrosis was more intense in eyes treated with the association of travoprost+timolol.

## APÊNDICE 1 – TÉCNICA DE CONFECÇÃO DO TISSUE MICROARRAY

ADAPTADO DO ARTIGO “TISSUE MICROARRAYS: AN OVERVIEW”, PUBLICADO POR C. GULMANN E A. O’GRADY NO CURRENT DIAGNOSTIC PATHOLOGY (V.9, N.3, P.149-154, 2003)

A técnica do *tissue microarray* (TMA), descrita pela primeira vez em 1998, por Kononen et al., é um procedimento extremamente simples e puramente mecânico, que consiste na retirada de amostras de tecido de blocos doadores e na posterior inserção (*arraying*) destas amostras em um bloco receptor (*TMA block*), de forma organizada. O objetivo da técnica é otimizar o tempo e o custo do processamento do material, permitindo que um único bloco processado contenha várias amostras analisadas.

Como vários blocos diferentes podem ser dispostos em um único bloco TMA, é necessário um mapeamento correto da posição destas amostras no novo bloco, o que permite a correta identificação no momento da leitura. Este mapeamento é feito de forma manual ou digital, por meio de planilhas eletrônicas ou impressas.

### TÉCNICA DE PROCESSAMENTO:

Na maioria dos laboratórios utiliza-se um instrumento de precisão (Beecher Instruments, Silver Springs, MD, EUA) para fazer o bloco TMA. Este instrumento é composto dois *punchs* de aço inoxidável (um para colher a amostra do bloco doador e outro para obter uma área escavada no bloco receptor) (Figura 29). Na ausência do instrumento de precisão, pode-se utilizar um *punch* para biópsia de pele para seccionar os blocos. Quanto menor o diâmetro do *punch*, maior o número de amostras em cada bloco TMA (Figura 30).

Uma vez que todas as amostras são posicionadas no receptor, este bloco é aquecido com cuidado para amolecer a parafina. A superfície do bloco é então pressionada contra uma área plana, trazendo todas as amostras para a superfície do bloco, de forma nivelada. A partir do momento em que o bloco TMA é construído, ele é tratado como um bloco de parafina regular, com as mesmas vantagens e limitações de processamento.

Para demarcar a posição das amostras no bloco TMA utiliza-se um fragmento de tecido facilmente reconhecido (normalmente fígado), na maioria das vezes no canto superior esquerdo do bloco.




Figura 29 - Técnica de processamento do Tissue Microarray (disponível em [www.microarraystation.com/tissue-microarray/](http://www.microarraystation.com/tissue-microarray/))




Figura 30 - Lâminas de TMA. Note que quanto menor o diâmetro do *punch* utilizado para coletar o tecido no bloco doador, maior o número de amostras em cada lâmina do TMA (disponível em [www.tissue-array.com](http://www.tissue-array.com)).

#### VANTAGENS E DESVANTAGENS:

Uma das desvantagens do TMA é a perda de até 15% das amostras durante o processamento, que podem ser desalojadas da lâmina de vidro. Esta perda ocorre mais comumente em blocos com tecido conjuntivo e com abundância de material rígido, como queratina e ossos. Alguns laboratórios utilizam slides adesivos disponíveis comercialmente (Instrumedics Inc., Hackensack, NJ, EUA) para minimizar esta perda. As falhas nos blocos de TMA também podem ser corrigidas através de retoques, substituindo-se as amostras perdidas por outras do mesmo bloco de origem. Por isso o mapeamento inicial deve ser feito de forma precisa, para que a localização exata de cada amostra original possa ser identificada no bloco de TMA.

**APLICAÇÕES:**

A vantagem mais óbvia do TMA reside no grande número de casos que podem ser processados rapidamente e no baixo custo deste processamento. Por exemplo, um bloco típico de 80 amostras, com 3 *tissues* da cada amostra (240 pontos de leitura) leva de 6 a 8 horas para ser processado. Estas mesmas 80 amostras exigiriam 24 horas de corte e coloração, num processo normal. Outro ponto importante a favor da técnica é a redução no reagente utilizado (que pode chegar a uma quantidade até 80 vezes menor), diminuindo o custo de processamento.

Desde o seu desenvolvimento, o método TMA estabeleceu-se como um potente instrumento de investigação de rotina e difundiu-se como um método rápido e de ótimo custo-benefício para processar um número grande de amostras, utilizando imunoistoquímica e outras técnicas de hibridização molecular. Os TMAs são extremamente bem adaptados para estudos em grande escala de imunoistoquímica. Além das vantagens de tempo e custo do processo, a técnica de coloração diminui a variabilidade entre as amostras, pois todos os casos são processados em uma única lâmina de vidro.

**PONTOS PRINCIPAIS:**

- Os TMAs são construídos com blocos de parafina com múltiplas amostras de tecidos provenientes de blocos convencionais doadores, retirados com um instrumento de precisão (ou *punch*).
- Podem ser cortados e processados da mesma maneira que qualquer outro bloco de parafina. As limitações são, portanto, as mesmas dos blocos convencionais.
- A maior vantagem do TMA é a possibilidade de se examinar centenas de amostras de forma rápida e barata.
- O atual desenvolvimento de sistemas automatizados de análise de secções do TMA pode aumentar ainda mais a velocidade com que os estudos podem ser realizados.

Existem atualmente formas automatizadas de processamento e leitura dos TMAs. Neste projeto, no entanto, tanto a confecção dos *tissues* e do bloco TMA quanto a leitura das amostras foram realizadas de forma manual.

# Livros Grátis

( <http://www.livrosgratis.com.br> )

Milhares de Livros para Download:

[Baixar livros de Administração](#)

[Baixar livros de Agronomia](#)

[Baixar livros de Arquitetura](#)

[Baixar livros de Artes](#)

[Baixar livros de Astronomia](#)

[Baixar livros de Biologia Geral](#)

[Baixar livros de Ciência da Computação](#)

[Baixar livros de Ciência da Informação](#)

[Baixar livros de Ciência Política](#)

[Baixar livros de Ciências da Saúde](#)

[Baixar livros de Comunicação](#)

[Baixar livros do Conselho Nacional de Educação - CNE](#)

[Baixar livros de Defesa civil](#)

[Baixar livros de Direito](#)

[Baixar livros de Direitos humanos](#)

[Baixar livros de Economia](#)

[Baixar livros de Economia Doméstica](#)

[Baixar livros de Educação](#)

[Baixar livros de Educação - Trânsito](#)

[Baixar livros de Educação Física](#)

[Baixar livros de Engenharia Aeroespacial](#)

[Baixar livros de Farmácia](#)

[Baixar livros de Filosofia](#)

[Baixar livros de Física](#)

[Baixar livros de Geociências](#)

[Baixar livros de Geografia](#)

[Baixar livros de História](#)

[Baixar livros de Línguas](#)

[Baixar livros de Literatura](#)  
[Baixar livros de Literatura de Cordel](#)  
[Baixar livros de Literatura Infantil](#)  
[Baixar livros de Matemática](#)  
[Baixar livros de Medicina](#)  
[Baixar livros de Medicina Veterinária](#)  
[Baixar livros de Meio Ambiente](#)  
[Baixar livros de Meteorologia](#)  
[Baixar Monografias e TCC](#)  
[Baixar livros Multidisciplinar](#)  
[Baixar livros de Música](#)  
[Baixar livros de Psicologia](#)  
[Baixar livros de Química](#)  
[Baixar livros de Saúde Coletiva](#)  
[Baixar livros de Serviço Social](#)  
[Baixar livros de Sociologia](#)  
[Baixar livros de Teologia](#)  
[Baixar livros de Trabalho](#)  
[Baixar livros de Turismo](#)