

**UNIVERSIDADE FEDERAL DO RIO GRANDE DO SUL**  
**FACULDADE DE VETERINÁRIA**  
**PROGRAMA DE PÓS-GRADUAÇÃO EM CIÊNCIAS VETERINÁRIAS**

**INTOXICAÇÕES EXPERIMENTAIS E NATURAIS POR *Vicia villosa* EM  
COELHOS E BOVINOS**

**LUCIANA SONNE**

**Porto Alegre**

**2010**

# **Livros Grátis**

<http://www.livrosgratis.com.br>

Milhares de livros grátis para download.

**UNIVERSIDADE FEDERAL DO RIO GRANDE DO SUL**  
**FACULDADE DE VETERINÁRIA**  
**PROGRAMA DE PÓS-GRADUAÇÃO EM CIÊNCIAS VETERINÁRIAS**

**INTOXICAÇÕES EXPERIMENTAIS E NATURAIS POR *Vicia villosa* EM  
COELHOS E BOVINOS**

**LUCIANA SONNE**

Tese apresentada como requisito para obtenção do grau de Doutora em Ciências Veterinárias na área de concentração de Cirurgia, Morfologia e Patologia Animal, da Universidade Federal do Rio Grande do Sul.

**Orientador:** Itabajara da Silva Vaz Júnior

**Co-orientador:** David Driemeier

**Porto Alegre**

**2010**

S6991 Sonne, Luciana  
Intoxicações experimentais e naturais por *Vicia villosa* em coelhos e bovinos / Luciana Sonne - Porto Alegre: UFRGS, 2010.

103 f.; il. – Tese (Doutorado) – Universidade Federal do Rio Grande do Sul, Faculdade de Veterinária, Programa de Pós-Graduação em Ciências Veterinárias, Porto Alegre, BR-RS, 2010. Itabajara da Silva Vaz Junior, Orient., David Driemeier, Co-orient.

1. Doença granulomatosa sistêmica 2. *Vicia villosa*  
3. Coelhos 4. Bovinos 5. Intoxicação I. Vaz Junior, Itabajara da Silva, Orient. II. Driemeier, David, Co-orient.  
III. Título

CDD 619.6026

Catálogo na fonte preparada pela Biblioteca da

Faculdade de Veterinária da UFRGS

**LUCIANA SONNE**

INTOXICAÇÕES EXPERIMENTAIS E NATURAIS POR *Vicia villosa* EM  
COELHOS E BOVINOS

APROVADA EM 16/07/2010 POR:

---

Prof. Dr. Itabajara da Silva Vaz Júnior,  
Orientador

---

Prof. Dr. Cláudio Severo Lombardo de Barros,  
Membro da Banca

---

Prof. Dr. Pedro Soares Bezerra Júnior,  
Membro da Banca

---

Prof. Dr. Cláudio Estêvão Farias da Cruz,  
Membro da Banca

## AGRADECIMENTOS

Agradeço primeiramente aos meus orientadores David Driemeier e Itabajara da Silva Vaz Júnior, pelos ensinamentos, pela amizade e por confiarem no meu trabalho.

Aos meus colegas da pós graduação Paulinho, Ogro, Nadia, Uruguaio, Danilo, Saulo, Pedroso, Bezerra, Carol, Tati (Japa), Hugo, Adri, Mauro, Angélica, Laura, Caroline, Flademir e Priscila.

Em especial gostaria de agradecer aos meus colegas Eduardo, Djeison e Fabi pela cumplicidade e por sempre me incentivarem, até nos momentos mais difíceis.

Aos estagiários da Patologia que sempre me ajudaram (Paulinha, Luiz, Karine, Gregory, Ana Paula, Farinha, Miúriel, Marcele, Gabriel e Verônica).

Agradeço as funcionárias da patologia Angela Belmonte, Marília Belmonte e Bárbara Krebs pela amizade e pela ajuda na confecção das lâminas.

A Dra Adriana Seixas por me ajudar nas purificações de proteínas.

Ao Rafa pelo amor e por estar sempre comigo nos momentos de alegria e de tristeza.

A minha mãe (Carmen) e ao meu irmão (Leandro) por estarem sempre ao meu lado e ao meu pai Vitor (*in memorian*) por sempre confiar em mim.

## SUMÁRIO

LISTA DE TABELAS .....	8
LISTA DE FIGURAS .....	9
RESUMO .....	12
<i>ABSTRACT</i> .....	13
1. INTRODUÇÃO .....	14
2. REVISÃO BIBLIOGRÁFICA .....	15
3. MATERIAL E MÉTODOS .....	20
3.1 Purificações de Proteínas.....	20
3.2 Intoxicações Experimentais em Coelhos.....	23
3.3 Intoxicações Experimentais em Bovinos .....	23
3.4 Intoxicações Naturais em Bovinos .....	24
3.5 Testes de Hipersensibilidade Cutânea .....	24
3.6 Testes Imuno-histoquímicos.....	26
3.7 Testes de Western blot .....	28
4. RESULTADOS .....	29
4.1 Purificações de Proteínas.....	29
4.2 Intoxicações Experimentais em Coelhos.....	34
4.3 Intoxicações Experimentais em Bovinos .....	45
4.3.1 Intoxicação por folhas de <i>Vicia villosa</i> .....	45
4.3.2 Intoxicação por sementes de <i>Vicia villosa</i> .....	49
4.4 Intoxicações Naturais em Bovinos .....	51
4.5 Teste de Western blot .....	60
4.6 Testes de Hipersensibilidade Cutânea em Bovinos.....	63
5. DISCUSSÃO .....	67

6. CONCLUSÕES .....	71
REFERÊNCIAS BIBLIOGRÁFICAS.....	73
ANEXO A.....	77
ANEXO B.....	89



## LISTA DE TABELAS

Tabela 1 - Intoxicação experimental por sementes e folhas de <i>Vicia villosa</i> em coelhos. .....	34
Tabela 2 - Análise histológica da pele dos Coelhos 3 e 4, após 24 horas do teste de hipersensibilidade cutânea com extratos protéicos de sementes de <i>Vicia villosa</i> . .....	36
Tabela 3 - Análise histológica da pele dos Coelhos 5 e 6, após 24 horas do teste de hipersensibilidade cutânea com extratos protéicos de sementes e de folhas de <i>Vicia villosa</i> . .....	42
Tabela 4 - Análise histológica da pele dos Coelhos 7 e 8, após 24 horas do teste de hipersensibilidade cutânea com extratos protéicos de sementes de <i>Vicia villosa</i> . .....	44
Tabela 5 - Teste de hipersensibilidade cutânea com extratos de sementes e folhas no bovino intoxicado experimentalmente com folhas de <i>Vicia villosa</i> . .....	48
Tabela 6 - Teste de hipersensibilidade cutânea com cianamida de cálcio no bovino intoxicado naturalmente com folhas de <i>Vicia villosa</i> . .....	48
Tabela 7 - Teste de hipersensibilidade cutânea com extratos de sementes e folhas no bovino intoxicado experimentalmente por sementes de <i>Vicia villosa</i> . .....	50
Tabela 8 - Teste de hipersensibilidade cutânea com cianamida de cálcio no bovino intoxicado naturalmente com sementes de <i>Vicia villosa</i> . .....	51
Tabela 9 - Distribuição e intensidade do infiltrado granulomatoso no exame microscópico de diferentes órgãos em bovinos intoxicados naturalmente pela <i>Vicia villosa</i> . .....	60
Tabela 10 – Resultados dos testes de hipersensibilidade cutânea em bovinos. .....	65

## LISTA DE FIGURAS

Figura 1. A. Folhas e flores de <i>Vicia villosa</i> (esquerda) e <i>Vicia sativa</i> (direita). B. Legume de <i>V. villosa</i> .....	16
Figura 2 - Leitura do teste de hipersensibilidade cutânea em coelhos utilizando cutímetro. ....	25
Figura 3 - SDS-PAGE 10% de extratos protéicos de sementes de <i>Vicia villosa</i> obtidos pela precipitação de sulfato de amônio. 1. IgG bovina (2µL); 2. Extrato semente 20% (5µL); 3. Extrato semente 40% (5µL); 4. Extrato semente 60% (5µL); 5. Sobrenadante do extrato semente 80% (5µL).....	29
Figura 4 - Cromatografia de troca iônica (HiTrap™ Q HP) a partir do extrato 40% de sementes de <i>Vicia villosa</i> . As frações foram eluídas com 0,2M NaCl (fração TI 26), 0,3M NaCl (fração TI 37) e 0,4M NaCl (fração TI 49). ....	30
Figura 5 - SDS-PAGE 10% de amostras provenientes de cromatografia de troca iônica (TI) do extrato protéico 40% de sementes de <i>Vicia villosa</i> . 1. IgG bovina (2µL); 2. Amostra TI 26 (12µL); 3. Amostra TI 37 (12µL); 4. Amostra TI 49 (12µL); 5. Extrato de semente 40% (5µL). ....	31
Figura 6 - Cromatografia de gel filtração (Superdex 75 HR 10/30) a partir da amostra TI 26 de sementes de <i>Vicia villosa</i> . ....	32
Figura 7 - Cromatografia de gel filtração (Superdex 75 HR 10/30) a partir da amostra TI 37 de sementes de <i>Vicia villosa</i> . ....	32
Figura 8 - SDS-PAGE 13% de amostras provenientes de gel filtração do extrato TI 26. 1. Padrão de massa molecular (5µL). 2. Fração GF 11 (12µL). 3. Fração GF 12 (12µL). Fração GF 13 (12µL). Fração TI 26 (5µL). ....	33
Figura 9 - Intoxicação experimental pela semente da <i>Vicia villosa</i> em coelhos. Lesões crostosas na orelha do Coelho 2 após 13 dias de administração da semente de ervilhaca. ....	35
Figura 10 - Resultado do primeiro teste de hipersensibilidade cutânea do Coelho 5 com aplicação de PBS, extrato protéico de sementes precipitado com 40% de sulfato de amônio, extratos obtidos de cromatografia de troca iônica (fração TI 26, TI 37 e TI 49) e de folhas de <i>Vicia villosa</i> . ....	38
Figura 11 - Resultado do segundo teste de hipersensibilidade cutânea do Coelho 5 com aplicação de PBS, extrato protéico de sementes precipitado com 40% de sulfato de amônio, extratos obtidos de cromatografia de troca iônica (fração TI 26, TI 37 e TI 49) e de folhas de <i>Vicia villosa</i> . ....	38

Figura 12 - Resultado terceiro teste de hipersensibilidade cutânea do Coelho 5 com aplicação de PBS, extrato protéico de sementes precipitado com 40% de sulfato de amônio, extratos obtidos de cromatografia de troca iônica (fração TI 26, TI 37 e TI 49) e de folhas de <i>Vicia villosa</i> . .....	39
Figura 13 - Resultado do quarto teste de hipersensibilidade do Coelho 5 com aplicação de PBS, extrato protéico de sementes precipitado com 40% de sulfato de amônio, extratos obtidos de cromatografia de troca iônica (fração TI 26, TI 37 e TI 49) e de folhas de <i>Vicia villosa</i> . .....	39
Figura 14 - Intoxicação experimental por folhas de <i>Vicia villosa</i> . Coelho 6 com evidenciação do <i>sacculus rotundus</i> (seta) e placa de Peyer (cabeça de seta). .....	40
Figura 15 - Intoxicação experimental por folhas de <i>Vicia villosa</i> . Coelho 6 com apêndice cecal esbranquiçado. ....	40
Figura 16 - Intoxicação experimental pela <i>Vicia villosa</i> (51 dias), pele do Coelho 6 após 24 horas do teste de hipersensibilidade cutânea. A. Local de aplicação de PBS, sem alteração histológica (HE, obj, 4). B. Local de aplicação de extrato de semente 40% apresentando infiltrado inflamatório na derme (HE, obj. 4). .....	41
Figura 17 - Intoxicação experimental por <i>Vicia villosa</i> . Infiltrado de macrófagos, linfócitos, eosinófilos e células gigantes multinucleadas (setas) na pele, 24 horas após a aplicação do extrato de semente 40% no Coelho 6 (HE, obj. 40). .....	41
Figura 18 - Resultado do teste de hipersensibilidade do Coelho 7 com extratos de sementes de <i>Vicia villosa</i> . Primeira aplicação (1º dia de experimento) de PBS, extrato protéico precipitado com 40% de sulfato de amônio, frações TI 26 e TI 37 e frações GF 11, GF 12, GF 13 e GF 7. ....	43
Figura 19 - Resultado do teste de hipersensibilidade do Coelho 7 com extratos de sementes de <i>Vicia villosa</i> . Segunda aplicação (10º dia de experimento) de PBS, extrato protéico precipitado com 40% de sulfato de amônio, frações TI 26 e TI 37 e frações GF 11, GF 12, GF 13 e GF 7. ....	43
Figura 20 - Aumento de volume do local de aplicação do extrato 40% (direita) em relação ao controle com PBS (esquerda) 24 horas após a realização do teste de hipersensibilidade cutânea no Coelho 7. Segunda aplicação (10º dia de experimento). ....	44
Figura 21 - Intoxicação experimental por folhas de <i>Vicia villosa</i> . Apêndice cecal do Coelho 7. Hiperplasia linfoide e infiltrado de histiócitos (HE, obj. 4) e no detalhe célula gigante multinucleada (HE, obj. 40). .....	45
Figura 22 - Intoxicação experimental por folhas de <i>Vicia villosa</i> em um bovino. Linfonodo hepático apresentando nódulos esbranquiçados na superfície de corte. ....	47

Figura 23 - Intoxicação experimental por folhas de <i>Vicia villosa</i> em um bovino. Linfonodo mandibular com infiltrado de histiócitos e célula gigante multinucleada no centro do folículo (HE, obj. 20). .....	47
Figura 24 – Bovino ingerindo voluntariamente as sementes de ervilhaca.....	50
Figura 25 - A. Folhas e flores de <i>Vicia villosa</i> . B. Pastagem dos animais contendo <i>V. villosa</i> , <i>V. sativa</i> e azevém no Município de Tuparendi (RS).....	54
Figura 26 - Intoxicação natural por <i>Vicia villosa</i> . Lesões alopecicas na face do Bovino 4.....	54
Figura 27 - Intoxicação natural por <i>Vicia villosa</i> . Aumento de volume da adrenal direita com diminuição da região cortical no Bovino 4. ....	55
Figura 28 - Intoxicação natural por <i>Vicia villosa</i> . Imuno-histoquímica com marcação positiva de linfócitos T (CD3) na pele do Bovino 4 (método estreptavidina biotina ligada a fosfatase alcalina, obj. 20). .....	55
Figura 29 - Pastagem consumida pelo Bovino 5, contendo <i>Vicia villosa</i> em floração no Município de Cândido Godoy (RS). ....	57
Figura 30 - Intoxicação natural por <i>Vicia villosa</i> . Hemorragias no coração do Bovino 5. ....	57
Figura 31 - Intoxicação natural por <i>Vicia villosa</i> . Múltiplos nódulos esbranquiçados no linfonodo hepático do Bovino 5.....	58
Figura 32 - Intoxicação natural por <i>Vicia villosa</i> . Pulmão apresentando macrófagos e células gigantes multinucleadas confirmadas pela marcação imuno-histoquímica com anticorpo anti-CD68 (método estreptavidina biotina ligada a peroxidase, obj. 20).....	58
Figura 33 - Intoxicação natural por <i>Vicia villosa</i> . Rim com infiltrado acentuado de linfócitos T com marcação imuno-histoquímica com anticorpo anti-CD3 (método estreptavidina biotina ligada a fosfatase, obj. 20). .....	59
Figura 34 - Teste de Western blot com extratos de semente 40% e extrato de folhas de <i>Vicia villosa</i> testando soros pré e pós dos Coelhos 5 e 6 (intoxicados pelas folhas de <i>V. villosa</i> ). .....	61
Figura 35 - Teste de Western blot com extrato de folhas de <i>Vicia villosa</i> . 1A Soro pré do bovino intoxicado com folhas de ervilhaca B. Soro pós do bovino intoxicado por folhas. 2. Bovino que consumia a planta e que não apresentava sinais clínicos da doença. ....	63
Figura 36 - Teste de hipersensibilidade cutânea na tábua do pescoço de um bovino que ingeria <i>Vicia villosa</i> e não apresentava sinais clínicos da intoxicação. Reação de hipersensibilidade positiva 30 minutos após as aplicações de extratos de semente 40% e de folhas de ervilhaca.....	64

## RESUMO

*Vicia villosa* foi relacionada a intoxicações em bovinos e causa uma doença granulomatosa sistêmica caracterizada por lesões de pele e múltiplos nódulos esbranquiçados em vários órgãos. Nesse trabalho realizou-se a intoxicação experimental por sementes e folhas de *V. villosa* em coelhos e bovinos. Os coelhos que receberam 5g/kg de sementes de ervilhaca apresentaram lesões descamativas e crostosas nas orelhas e evidencição dos tecidos linfóides do intestino. Os coelhos intoxicados por folhas de ervilhaca e que receberam a aplicação para o teste de hipersensibilidade apresentaram evidencição dos tecidos linfóides do intestino que corresponderam na histologia a infiltrado de histiócitos, linfócitos e células gigantes multinucleadas. O bovino alimentado com sementes de ervilhaca (5g/kg) não apresentou a doença clínica. Na intoxicação experimental por folhas de *V. villosa*, o bovino não apresentou sinais clínicos, porém houve aumento nodular dos linfonodos que, na histologia, demonstravam infiltrado granulomatoso. Cinco casos de intoxicações naturais por *V. villosa* foram diagnosticados no Setor de Patologia Veterinária da Universidade Federal do Rio Grande do Sul (SPV-UFRGS) no período de 2005 a 2010. As principais alterações macroscópicas observadas foram lesões alopecias e crostosas de pele e múltiplos nódulos branco-acinzentados principalmente localizados nos linfonodos, rins e coração. Na histologia dos animais intoxicados visualizava-se macrófagos, linfócitos, células epitelioides e células gigantes multinucleadas, plasmócitos e eosinófilos. A intensidade do infiltrado granulomatoso variou entre os cinco casos analisados e entre os órgãos de cada animal. Os testes imuno-histoquímicos caracterizaram os infiltrados, que foram constituídos principalmente por linfócitos T e macrófagos. Os resultados dos testes de hipersensibilidade cutânea em bovinos com extratos protéicos da planta sugerem que os animais com a doença clínica apresentam uma resposta de hipersensibilidade tardia enquanto que os demais animais modulam a resposta imune diferentemente.

**Palavras chave:** Doença granulomatosa sistêmica, *Vicia villosa*, coelhos, bovinos.

## ***ABSTRACT***

*Vicia villosa* was associated with poisoning in cattle, causing a systemic granulomatous disease. Hairy vetch poisoning is characterized by skin lesions and multiple whitish nodules in several organs. This work reports experimental poisoning by seeds and leaves of *V. villosa* in rabbits and cattle and the spontaneous poisoning by *V. villosa* in cattle is described. Rabbits received 5g/kg of seeds of hairy vetch and presented scaly, crusted lesions in ear and enlargement lymphoid tissue of intestine. Rabbits poisoned by hairy vetch leaves that were tested for cutaneous hypersensitivity showed enlargement of intestine lymphoid tissue. The histologic feature of this, lesion consisted of granulomatous inflammation. Cattle fed with seeds of hairy vetch (5g/kg) did not have clinical disease. Experimental poisoning by leaves of *V. villosa* in cattle did not present clinical signs; however, nodules in lymph nodes were observed. Histologically, infiltration of macrophages, lymphocytes and multinucleated giant cells were observed. Five cases of poisoning by *V. villosa* in cattle were diagnosed at Setor de Patologia Veterinária of Universidade Federal do Rio Grande do Sul (SPV-UFRGS) in the 2005 to 2010 period. Gross lesions were alopecia, skin crusts and multiple nodules mainly located in lymph nodes, kidneys and heart. Microscopically, infiltration of lymphocytes, macrophages, multinucleated giant cells, plasma cells and eosinophils were observed. Intensity of granulomatous infiltration varied among the five cattle and between analyzed organs. The inflammatory infiltration was characterized by immunohistochemistry. It was mainly composed of lymphocytes T and macrophages. Cutaneous hypersensitivity tests with hairy vetch proteins suggest that cattle with clinic disease have type-IV hypersensitivity reaction while others show different immune response.

**Keywords:** Systemic granulomatous disease, *Vicia villosa*, rabbit, cattle.

## 1. INTRODUÇÃO

As intoxicações por plantas são de grande interesse, principalmente em áreas com pastoreio extensivo. As plantas tóxicas de interesse agropecuário são aquelas que quando ingeridas por animais domésticos causam danos à saúde ou morte dos animais (PEDROSO *et al.* 2007). No Setor de Patologia Veterinária da Universidade Federal do Rio Grande do Sul (SPV-UFRGS) em 7,58% dos diagnósticos de mortes em bovinos a causa foi intoxicação por plantas (PEDROSO *et al.* 2007) e no Laboratório de Patologia Veterinária da Universidade Federal de Santa Maria (LPV-UFSM) 15,83% dos diagnósticos foram associados com plantas tóxicas (RISSI *et al.* 2007). Estima-se que no Rio Grande do Sul ocorra a morte de 64.000 a 90.000 bovinos que representam uma perda de US\$ 12,8 a 18 milhões anuais (RIET-CORREA; MEDEIROS, 2001). Uma espécie de *Vicia* conhecida popularmente com o nome de ervilhaca peluda (*Vicia villosa*) é relacionada a casos de intoxicação em bovinos. No SPV-UFRGS a intoxicação por *Vicia* spp. foi a sexta causa de morte por plantas tóxicas diagnosticadas no período de 1996-2005, juntamente com outras plantas como *Trema micrantha* e *Sida carpinifolia* (PEDROSO *et al.*, 2007). Uma das manifestações da intoxicação pela ervilhaca é a doença granulomatosa sistêmica. Os animais acometidos apresentam lesões de pele que se caracterizam por lesões alopecias e crostosas principalmente na cabeça, pescoço, períneo e mama (FIGHERA; SOUZA; BARROS, 2005). Múltiplos nódulos branco-acinzentados são observados nos órgãos dos animais afetados. Na microscopia observa-se infiltrado inflamatório constituído de macrófagos, linfócitos, células epitelioides, células gigantes multinucleadas, plasmócitos e eosinófilos (PANCIERA; JOHNSON; OSBURN, 1966). As lesões são compatíveis com uma resposta de hipersensibilidade tardia (tipo IV). Como se desconhece o princípio ativo da *V. villosa* esse estudo foi realizado com o objetivo de identificar o princípio ativo e caracterizar o tipo de resposta imunológica dos animais. No estudo realizou-se intoxicações experimentais em coelhos e bovinos com as análises das lesões macroscópicas, microscópicas e hematológicas destes. Testes sorológicos e de hipersensibilidade cutânea também foram realizados nos animais intoxicados experimentalmente. Os aspectos epidemiológicos, clínicos e patológicos de casos de intoxicações naturais em bovinos foram analisados nesse estudo.

## 2. REVISÃO BIBLIOGRÁFICA

*Vicia* spp. são plantas leguminosas, trepadeiras anuais ou perenes, amplamente utilizadas como forragem devido ao seu alto valor nutricional e sua resistência ao frio e à seca (ODRIOZOLA *et al.*, 1990). A Família Fabaceae, também conhecida por Leguminosae, contem mais de 650 gêneros e 18.000 espécies. O gênero *Vicia* possui uma variedade de espécies como *V. sativa*, *V. ervilia*, *V. sercocalpes*, *V. lutea*, *V. narbonensis*, *V. faba* e *V. villosa* (MIRALI; EL-KHOURI; RIZQ, 2007). *Vicia* spp. são utilizadas como pastagem de inverno em vários países de clima temperado ou subtropical sendo conhecidas popularmente como ervilhaca ou vica (GREEN; KLEYNHANS, 1989). No Brasil, existem diferentes espécies nativas de *Vicia*, porém as espécies exóticas como *Vicia sativa* e *Vicia villosa* são de grande interesse econômico (Figura 1A) (BARROS *et al.*, 2001, FIGHERA, 2004). A ervilhaca possui um longo tronco e é composta por folhas alternadas com 5 a 9 pares de folíolos. A planta se prende por gavinhas a outras plantas e possui uma ou muitas flores em ramos subsésseis ou pedunculados na axila das folhas (ODRIOZOLA *et al.*, 1990; FIGHERA, 2004). *Vicia sativa*, conhecida como ervilhaca comum, é uma planta glabra, com legumes erguidos e com flores axilares sésseis de coloração avermelhada ou purpúreo-azulada (KISSMANN; GROTH, 1999). *Vicia villosa*, ervilhaca peluda, é uma planta vilosa, mas com legumes glabros (Figura 1B) e muitas flores violáceas em cada racemo (KISSMANN; GROTH, 1999).

A espécie *Vicia villosa* foi relacionada a intoxicações em bovinos e equinos (ANDERSON; DIVERSÉ, 1983; PANCIERA; MOSIER; RITCHEY, 1992; WOODS *et al.*, 1992). A doença tem sido descrita em bovinos da raça Holandês (RECH *et al.*, 2004), Aberdeen Angus (PEET; GARDNER, 1986; ODRIOZOLA *et al.*, 1991; JOHNSON *et al.*, 1992), Murray Grey, cruza de Hereford com Bradford (HARPER *et al.*, 1993) e um caso em uma novilha Limousin (JOHNSON *et al.*, 1992). No Brasil, RISSI *et al.* (2007) descrevem que a intoxicação por *Vicia villosa* foi responsável por 1,54% das intoxicações por plantas e micotoxinas em bovinos diagnosticadas pelo Laboratório de Patologia da Universidade Federal de Santa Maria (RS).





**Figura 1.** A. Folhas e flores de *Vicia villosa* (esquerda) e *Vicia sativa* (direita). B. Legume de *V. villosa*.

Em bovinos, a intoxicação tem sido associada a três manifestações clínicas. A primeira é associada ao consumo da semente causando distúrbios nervosos agudos e morte (CLAUGHTON; CLAUGHTON, 1954). A segunda síndrome esta associada ao consumo da pastagem ocasionado pápulas na cabeça, pescoço e corpo, além de erupções herpetiformes na mucosa oral, descarga nasal purulenta, tosse, avermelhamento das mucosas nasais, queda de pelo, anorexia e dispneia (PANCIERA; MOSIER; RITCHEY, 1992). A terceira manifestação é a mais estudada e se caracteriza por uma doença granulomatosa sistêmica. Clinicamente esta síndrome é caracterizada por dermatite, prurido, febre, conjuntivite, diarreia, queda da produção de leite e perda de peso (PEET; GARDNER, 1986, BARROS *et al.*, 2001). Nesta forma clínica quando ocorrem surtos a morbidade varia de 1 a 68% e a letalidade varia de 0 a 100% (BARROS *et al.*, 2001). Panciera; Johnson; Osburn (1966) descrevem a ocorrência de aborto em 1 animal de 19 bovinos que apresentaram a forma granulomatosa da doença. Os animais acometidos geralmente consomem a planta por mais de 2 semanas e a morte ocorre 12 a 15 dias após o início dos sinais clínicos (PANCIERA; JOHSON; OSBURN, 1966, KERR; EDWARDS, 1982). Não há tratamento eficiente para a intoxicação pela ervilhaca (RIET-CORREA *et al.*, 2007).

A doença granulomatosa sistêmica se caracteriza macroscopicamente por áreas coalescentes de alopecia, formação de papúlas, podendo apresentar um exsudato amarelado resultando na formação de crostas (FIGHERA; SOUZA; BARROS, 2005). As lesões de pele se distribuem principalmente na cabeça e pescoço bem como no tronco, períneo e úbere (FIGHERA; SOUZA; BARROS, 2005). Nódulos branco-

acinzentados moderadamente firmes, multifocais a coalescentes infiltram múltiplos órgãos como linfonodos, fígado, córtex renal e miocárdio (PANCIERA; JOHNSON; OSBURN, 1966, FIGHERA; BARROS, 2004). O fígado pode estar levemente aumentado e com acentuação do padrão lobular (RIET-CORREA *et al.*, 2007). Os rins geralmente estão pálidos e com áreas esbranquiçadas na superfície (ODRIOZOLA *et al.*, 1991). O coração pode se apresentar aumentado e com áreas esbranquiçadas (BARROS *et al.*, 2001). A adrenal esta frequentemente aumentada devido ao infiltrado inflamatório multifocal ou difuso. O baço geralmente está aumentado com hiperplasia da polpa branca e os linfonodos se apresentam aumentados e edematosos (ODRIOZOLA *et al.*, 1991, PANCIERA; MOSIER; RICHEY, 1992). ODRIOZOLA *et al.* (1991) descrevem também áreas de hemorragia no abomaso e petéquias nos órgãos abdominais em animais intoxicados pela *V. villosa*.

Histologicamente, observa-se infiltrado inflamatório constituído de linfócitos, plasmócitos, histiócitos, eosinófilos, macrófagos epitelioides e, ocasionalmente, células gigantes multinucleadas (BARROS *et al.*, 2001). O infiltrado é mais prevalente na região do córtex renal, miocárdio, região cortical e medular da adrenal, e na derme. O infiltrado ocorre menos frequentemente na tireoide, parótida, pâncreas, baço, linfonodos e áreas portais do fígado. Outros órgãos como traqueia, pulmão, vesícula biliar, intestino, ovário e endométrio podem ocasionalmente conter o infiltrado celular (PANCIERA; MOSIER; RITCHEY, 1992). Na pele, pode ser observado principalmente dermatite perivascular superficial granulomatosa (FIGHERA; SOUZA; BARROS, 2005). Dermatite perivascular profunda, perifoliculite, foliculite mural, hiperqueratose ortoqueratótica, erosões, ulcerações, degeneração hidrópica, espongiose, microabscessos de Munro, acantólise, corpúsculos de Civatte, exocitose linfoplasmocitária, edema superficial, incontinência pigmentar, mineralização distrófica de colágeno, tumefação do núcleo de células endoteliais e ectasias das glândulas sudoríparas foram achados encontrados no exame histológico da pele de animais intoxicados por *Vicia* spp. (FIGHERA SOUZA; BARROS, 2005). No sistema nervoso central pode ocorrer meningoencefalite granulomatosa, caracterizado por infiltração de linfócitos, plasmócitos, macrófagos epitelioides e eosinófilos. Segundo Rech *et al.* (2004) os infiltrados inflamatórios no sistema nervoso central se localizam nas leptomeninges e como manguitos perivasculares no interior do encéfalo. No encéfalo as regiões afetadas foram diencéfalo; mesencéfalo na altura dos colículos rostrais; ponte,

pedúnculos cerebelares, bulbo na altura do óbex, lobo frontal na altura do joelho do corpo caloso e cerebelo (RECH *et al.*, 2004).

Não se conhece o princípio ativo da planta nem a patogênese da intoxicação por *Vicia villosa* (RIET-CORREA *et al.*, 2007). A doença foi reproduzida uma única vez em uma fêmea adulta da raça Angus que havia se recuperado da doença um ano antes e que consumiu 100 kg de ervilhaca (PANCIERA; MOSIER; RITCHEY, 1992). As lesões histológicas indicam se tratar de uma reação de hipersensibilidade tipo IV. Panciera; Mosier; Ritchey (1992) realizaram testes de hipersensibilidade cutânea com lectinas da *V. villosa* em 3 animais intoxicados experimentalmente, porém sem obter resultados positivos no teste. Uma proposta de patogênese é que antígenos da planta em forma de haptenos ou como antígenos completos possam sensibilizar linfócitos e desenvolver uma resposta imune em exposições repetidas (HARGIS; GINN, 2007). A toxicidade da semente é conhecida como resultado do ácido prússico observado nesta parte da planta (HARGIS; GINN, 2007). Onda *et al.* (2008) observaram casos de dermatite de contato causado pela cianamida de cálcio, que foi espalhada no piso do galpão de bovinos para prevenção da mastite ambiental. Nos casos observados, os bovinos apresentavam sinais clínicos e histopatológicos similares com os de intoxicação pela ervilhaca e a dermatite por cianamida (ONDA *et al.*, 2008). Kamo; Hirade; Fujii (2003) descreveram uma cianamida que é biossintetizada por *V. villosa*, sugerindo assim que essa possa ser um dos componentes tóxicos da ervilhaca.

A intoxicação pela polpa cítrica tem sinais clínicos e achados histopatológicos similares aos da intoxicação pela ervilhaca, sendo diferenciada principalmente pelo histórico (IIZURA *et al.*, 2005). Na intoxicação pela polpa cítrica também se visualizam lesões granulomatosas sistêmicas, porém geralmente é associada a hemorragias devido à presença de infiltrado na medula óssea levando à substituição do tecido normal por tecido granulomatoso (SAUNDERS *et al.*, 2000; GAVA; BARROS, 2007). Tokarnia; Peixoto; Cunha (2001) tentaram a reprodução experimental das lesões granulomatosas causadas pela polpa cítrica em ovinos e coelhos, porém nenhum dos animais demonstrou o quadro clínico-patológico dessa intoxicação.

Outras doenças semelhantes à intoxicação pela ervilhaca foram descritas. Uma síndrome caracterizada por pirexia, prurido e dermatite foi relatada em bovinos (TURNER KELLY; SPACKMAN, 1978; BREUKINK *et al.*, 1978). Os animais

apresentavam infiltração de linfócitos, plasmócitos, histiócitos e eosinófilos em diferentes órgãos. Autores descrevem como a possível causa da síndrome a utilização de silagem contendo o aditivo químico Sylade (MATTHEWS; SHREEVE, 1978, TURNER; KELLY; SPACKMAN, 1978; THOMAS, 1978). BREUKINK *et al.* (1978) descreve a síndrome de pirexia com dermatite em bovinos que receberam concentrado contendo diuriedo-isobutano (DUIB) em animais que não recebiam Sylade.

### 3. MATERIAL E MÉTODOS

#### 3.1 Purificações de Proteínas

Sementes de *Vicia villosa* foram maceradas mecanicamente e após realizou-se a extração de proteínas com a adição de 10 mL de PBS (solução salina tamponada com fosfato) para cada 1g de semente. A extração foi feita sobre agitação por 1 hora em PBS e em temperatura ambiente. Coletou-se a fração solúvel e após realizou-se a precipitação de proteínas com 20%, 40%, 60% e 80% de sulfato de amônio. O sal foi misturado às amostras em agitação e após realizava-se a centrifugação das amostras por 10 minutos em 12.000g a 4°C. Os extratos foram posteriormente dialisados *overnight* a 4°C em solução de PBS em membrana com exclusão de 12-14 kDa e, após, filtrados em pré filtro e filtro de 0,45µm.

Para a análise por SDS-PAGE (eletroforese em gel de poliacrilamida - dodecil sulfato de sódio), preparou-se as amostras em tampão de amostra (tampão Tris 250 mM pH 6,8, 2% SDS, 0,025% de azul de bromofenol, 5% de glicerol, 1,0% de β-mercaptoetanol e 5 M de ureia) e ferveu-se por 5 minutos. Realizou-se eletroforese das amostras protéicas em SDS-PAGE 10%. O gel após foi corado com solução de Coomassie Blue durante 1 hora e descorado para a visualização das bandas protéicas. Os diferentes extratos obtidos foram testados através do teste de hipersensibilidade cutânea.

O extrato protéico de semente de ervilhaca com precipitação em 40% de sulfato de amônio foi utilizado para uma nova etapa de purificação. Utilizou-se uma cromatografia de troca iônica utilizando-se a coluna HiTrap™ Q HP 5ml (GE Healthcare). Aplicou-se na coluna 5mL (100mg) de extrato protéico com 40% de sulfato de amônio previamente dialisado em tampão Tris 20mM pH 8,0 e filtrado. As amostras foram eluídas da coluna utilizando-se tampão Tris HCl 20mM pH 8,0 com 0,2M de NaCl, Tris HCl 20mM pH 8,0 com 0,3M de NaCl e tampão Tris HCl 20mM pH 8,0 com 0,4M NaCl. Para a lavagem da coluna utilizou-se tampão Tris HCl 20mM pH 8,0 com 1M NaCl. A concentração de proteínas de cada amostra foi determinada pela absorbância de 280nm. As frações foram dialisadas em PBS e após filtradas por pré filtros e filtros de 0,45µm. A análise das amostras foi realizada em SDS-PAGE 10% e posteriormente as amostras foram utilizadas nos testes de hipersensibilidade cutânea.

Os extratos protéicos que causaram reação de hipersensibilidade (fração TI 26 e TI 37 da cromatografia de troca iônica) em coelhos foram utilizados para uma nova etapa de purificação de gel filtração. Utilizou-se o sistema FPLC (Fast Protein Liquid Chromatography) com uma coluna Superdex 75 HR 10/30 (Pharmacia). Para a calibração da coluna foi aplicado PBS *overnight* com velocidade de fluxo de 0,05mL por minuto. As amostras foram previamente centrifugadas durante 5 minutos para a aplicação na coluna. Aplicou-se na coluna de gel filtração 0,5mL do extrato protéico proveniente da cromatografia de troca iônica. Realizou-se 2 cromatografias, uma com a fração TI 26 e outra com a fração 37. As frações foram coletadas a cada 1mL, a absorbância (280nm) foi medida e as amostras protéicas foram submetidas a eletroforese em SDS-PAGE 13%. As amostras foram dialisadas em PBS *overnight* a 4°C e após utilizadas para os testes de hipersensibilidade cutânea.

A amostra GF 11, proveniente da purificação por gel filtração de extratos de semente, foi utilizada para a identificação das proteínas através da espectrometria de massa. Para isto 200µL da amostra GF 11 foram liofilizados a vácuo por 3 horas. A amostra liofilizada foi ressuspensa em 30µL de tampão de amostra com redução 5x. Realizou-se eletroforese em SDS-PAGE 10% aplicando-se 5µL da amostra no gel. Corou-se o gel com solução de Coomassie Blue e após as bandas protéicas foram recortadas (6 bandas). As bandas foram colocadas em microtubos e descoradas com 500µL da solução descorante (50% de metanol e 5% de ácido acético) *overnight* em temperatura ambiente. A solução descorante foi removida e após colocou-se em uma nova solução descorante por 2-3 horas. Após remoção da solução descorante o gel foi desidratado com 200µL de acetonitrila por 5 minutos. A acetonitrila restante foi descartada e as amostras foram colocadas em vácuo (SpeedVac) por 2-3 minutos para a evaporação da acetonitrila residual. Os fragmentos do gel foram colocados em 30-50µL de solução 10mM de DDT por 30 minutos a temperatura ambiente. A solução DDT foi removida e após os fragmentos do gel foram colocados em 30-50µL de 50mM iodoacetamida em temperatura ambiente. A iodoacetamida foi removida e após os fragmentos foram lavados com 100µL de bicarbonato de amônio por 10 minutos. Removeu-se a solução e após os fragmentos de gel foram desidratados com 200µL de acetonitrila por 5 minutos. A acetonitrila foi descartada e as amostras foram reidratadas com 100µL de bicarbonato de amônio por 10 minutos. Removeu-se a solução de bicarbonato de amônio e o gel foi novamente desidratado com 200µL de acetonitrila por

5 minutos, essa foi removida e as amostras foram colocadas em vácuo (SpeedVac) por 2-3 minutos para a evaporação da acetonitrila residual. Colocou-se os fragmentos de gel em 30-50µL de solução de tripsina (20µg de tripsina em 1000µL de 50mM de bicarbonato de amônio) por 5-10 minutos e após removeu-se o excesso de tripsina. Adicionou-se posteriormente 5-20µL de bicarbonato de amônio *overnight* a 37°C. Realizou-se a extração com 30µL de 100mM bicarbonato de amônio sobre agitação por 10 minutos e retirou-se o sobrenadante. Extraíu-se os peptídeos adicionando 30µL de solução de extração (5% de ácido fórmico em 50% de acetonitrila) por 10 minutos, coletou-se o extrato em um microtubo e após repetiu-se a extração com uma segunda fração juntando-se posteriormente as 2 frações. Concentrou-se as amostras até 20µL de solução final. As 6 amostras foram submetidas a espectrometria de massa no Centro de Biotecnologia da UFRGS.

As amostras foram analisadas por espectrometria de massa. O espectro MS/MS de cada fração foi obtido usando um espectrômetro de massa Q-TOF da Micromass-Waters com fonte de ionização nano-ESI. Os peptídeos tripsinizados foram aplicados em uma coluna C18 de um nano-UPLC da Waters e foram ionizados em uma fonte nano-ESI (nano electrospray ionization). Os íons di e tri carregados são fragmentados (processo CID), sendo gerado um arquivo com todas as massas de fragmentação. Os espectros de massas obtidos foram analisados e os peptídeos identificados por similaridade entre as massas medidas e as massas teóricas geradas pelo programa MASCOT via digestão *in silico* usando as sequências depositadas no NCBI database (<http://www.ncbi.nlm.nih.gov/>). Proteínas foram aceitas se elas continham ao menos um peptídeo identificado pelo espectrômetro.

Extratos de folhas de *Vicia villosa* foram macerados manualmente. Adicionou-se 4mL de PBS para cada 1g de folha/caule/flores de ervilhaca (21µg/µL). O sobrenadante foi coletado e centrifugado em 12.000g por 10 minutos a 4°C e filtrado para a posterior utilização nos testes de hipersensibilidade cutânea.

### 3.2 Intoxicações Experimentais em Coelhos

Utilizou-se coelhos da raça Nova Zelândia Branca para a intoxicação experimental da *Vicia villosa* e para a realização dos testes de hipersensibilidade cutânea. Em 4 animais foram realizadas intoxicações experimentais através da administração de sementes moídas de *V. villosa* por via gastroesofágica através de sonda uretral número 12 com seringa de 20mL, uma vez ao dia, na dose de 5 g/kg. Em 4 coelhos, realizou-se a intoxicação experimental através da administração de folhas/caule/flores secas de *V. villosa*. A quantidade consumida foi calculada diariamente com a pesagem das folhas não consumidas. Todos os animais recebiam ração comercial para coelhos e água *ad libitum*. Amostras de soros foram coletadas no primeiro dia (soro pré) e no último dia do experimento (soro pós).

### 3.3 Intoxicações Experimentais em Bovinos

Utilizou-se 1 bovino, macho (castrado) da raça Holandês de 2 anos de idade, com peso de 208 kg para a intoxicação experimental com folhas da *V. villosa*. As folhas oferecidas para o animal foram secas ao sol em um período de 2 semanas, havendo a perda de 61,2% de água. A dose oferecida diariamente foi de 1,7 kg de folhas secas (equivalendo a 4,38 kg de folhas *in natura*), em 30 dias o bovino consumiu um total de 51 kg de *V. villosa* seca. A dose administrada foi de 8,17 g/kg, dose essa baseada na única reprodução experimental em bovinos relatada por Panciera; Mosier; Richey (1992). Além das folhas de ervilhaca o animal recebia água *ad libitum*, ração comercial e feno de alfafa pela tarde. As frequências cardíacas, respiratórias e temperatura retal foram aferidas diariamente. Realizou-se a eutanásia do bovino no 30º dia após o início do consumo da planta.

Utilizou-se um bovino macho, sem raça definida, de 1,5 anos com 131 kg para o experimento com sementes de *V. villosa*. Este animal recebeu diariamente a dose de 655g (5g/kg) de sementes de ervilhaca trituradas e misturadas em sucedâneo lácteo e água no turno da manhã durante 30 dias. O bovino recebia água *ad libitum* e a tarde ração comercial e feno de alfafa. Trinta dias após o início do experimento o bovino foi eutanasiado.



A necropsia dos dois bovinos foi realizada com posterior coleta dos órgãos em solução de formol tamponado 10%. Os fragmentos de tecidos foram fixados por 24-48 horas, processados rotineiramente para histologia e posteriormente corados em solução de Hematoxilina e Eosina (HE).

Coletou-se sangue, em tubos com EDTA e citrato de sódio, no 1º dia e no último dia do experimento (30º dia) do bovino alimentado com folhas de *V. villosa* e nos dias 1, 10, 20 e 30 do bovino que consumia sementes da planta. Com isso realizou-se os seguintes exames: hemograma, GGT (Gama Glutamil Transferase), creatinina, proteínas totais e contagem de plaquetas.

Coletou-se soro, dos dois animais, nos dias 1 (soro pré) e 30 (soro pós) para realização de testes de Western-blot para determinar a existência de anticorpos contra as proteínas da folha e sementes de ervilhaca.

### **3.4 Intoxicações Naturais em Bovinos**

Relatou-se casos de bovinos que manifestaram os sinais clínicos da intoxicação pela *Vicia villosa* no período de 2005 a 2010. As necropsias dos animais acometidos foram realizadas com a coleta dos órgãos em solução de formol tamponado 10% e fixação por 24-48 horas. Os órgãos foram processados rotineiramente por técnicas histológicas e corados por Hematoxilina e Eosina (HE).

### **3.5 Testes de Hipersensibilidade Cutânea**

O teste de hipersensibilidade em coelhos consistia na administração por via intradérmica de 100µL de cada extrato protéico de *Vicia villosa*. Os extratos eram inoculados na região dorsal dos animais, que anteriormente havia sido depilada e demarcada. Em cada coelho aplicou-se 100µL de PBS filtrado como controle negativo. Os testes de hipersensibilidade cutânea foram realizados no 1º dia do experimento e depois a cada 10 dias até a morte ou a eutanásia dos coelhos. Nos Coelhos 7 e 8 foram realizadas no total 5 aplicações dos extratos, sendo a última aplicação no 90º dia do

experimento. A medição da resposta cutânea foi realizada com auxílio de um cutímetro (Figura 2) em 30 minutos, 24 horas, 48 horas e 72 horas após a aplicação dos extratos protéicos. A medida normal da pele dos coelhos variou entre 0,2 e 0,4cm, sendo considerada reação somente quando as medidas foram maiores que o valor de 0,4cm. Aplicou-se os extratos protéicos com precipitação de 20%, 40%, 60% e 80% de sulfato de amônio nos Coelhos 3 e 4. Nos Coelhos 5 e 6 foram aplicados as frações provenientes de troca iônica (frações TI 26, TI 37 e TI 49), além do extrato de sementes precipitado com 40% de sal e extrato total de folhas de *V. villosa*. Nos Coelhos 7 e 8 a aplicação intradérmica foi realizada com extrato de sementes com 40% de sulfato de amônio, frações TI 26 e TI 37 (troca iônica), frações GF 7, GF 11, GF 12 e GF 13 (gel filtração). Todas as amostras foram anteriormente dialisadas em PBS e filtradas em pré filtro e filtro com 0,45 $\mu$ m.



**Figura 2** - Leitura do teste de hipersensibilidade cutânea em coelhos utilizando cutímetro.

Nos bovinos, o teste intradérmico foi realizado com a administração de 100 $\mu$ L de cada um dos extratos protéicos na tábua do pescoço. Os animais foram previamente depilados na área da inoculação das proteínas e tendo sempre a aplicação de 100 $\mu$ L de

PBS filtrado como controle negativo em cada um dos bovinos. Aplicou-se nos bovinos o extrato de semente 40% (10 $\mu$ g/ $\mu$ L) e extrato de folhas de *V. villosa* (10,5 $\mu$ g/ $\mu$ L). A pele dos locais onde foi aplicado os extratos protéicos foi medida como cutímetro antes da aplicação dos extratos e com 30 minutos, 24 horas, 48 horas e 72 horas após as aplicações. As medições foram consideradas positivas quando havia um aumento local de mais de 0,19cm da medição normal do mesmo local. Utilizou-se como parâmetro, os valores preconizados nos testes de tuberculinização (Programa Nacional de Controle e erradicação da Brucelose e Tuberculose Animal – PNCEBT). Os testes foram realizados nos 2 bovinos intoxicados experimentalmente (com sementes e com folhas). Testes de hipersensibilidade também foram realizados em três grupos de bovinos. Para o primeiro grupo (controle negativo) testou-se 10 bovinos, fêmeas, da raça Holandês. Esses animais provinham de uma propriedade no qual os animais nunca haviam recebido pastagem contendo *V. villosa*. O segundo grupo consistia de 10 bovinos, fêmeas, da raça Holandês, de uma propriedade na qual os animais recebiam a planta como pastagem. Nessa última propriedade um animal havia apresentado sinais clínicos da doença granulomatosa sistêmica confirmada pela necropsia (Bovino 4). Para o terceiro grupo o teste de hipersensibilidade cutânea foi realizado em 1 animal (Holandês, fêmea) que consumia a planta e que apresentava os sinais clínicos da doença, como alopecia (principalmente na região da face), emagrecimento, queda da produção leiteira e febre.

Realizaram-se testes de hipersensibilidade cutânea com solução de cianamida de cálcio (Sigma) nos bovinos intoxicados experimentalmente. Foi aplicado por via intradérmica 100 $\mu$ L de solução de cianamida de cálcio 1% (diluída em PBS filtrado). As medidas através de cutímetro foram realizadas antes da aplicação e 30 minutos, 24 horas, 48 horas e 72 horas após as aplicações.

### **3.6 Testes Imuno-histoquímicos**

Os testes imuno-histoquímicos anti-CD68 (macrófago) anti-CD3 (linfócitos T) e anti-CD79a (linfócitos B) foram realizados em cortes de tecidos de coelhos e bovinos intoxicados experimentalmente e em bovinos intoxicados naturalmente pela *Vicia villosa*.

Para os testes imuno-histoquímicos, os cortes eram colocados em lâminas de Poli-L-Lisina (Sigma) ou em lâminas positivadas (StarFrost® White - Sakura) e mantidos em estufa a 60°C durante 12 horas. Os cortes eram desparafinados em solução de xilol por 2 vezes durante 20 minutos cada, após eram submersos em soluções decrescentes de álcool (100%, 96%, 80% e 70%) por 2 minutos e após lavados em água destilada. Realizou-se testes imuno-histoquímicos anti-CD68 através do método estreptavidina biotina ligada a peroxidase (LSAB + System HP, DakoCytomation). Os cortes foram primeiramente mergulhados em solução de peróxido de hidrogênio 3% durante 15 minutos para a inativação da peroxidase endógena. Como recuperação antigênica utilizou-se proteinase K (Dako) por 10 minutos em temperatura ambiente e após as lâminas foram colocadas em solução de leite em pó desnatado 5% (Molico®) durante 15 minutos para inibição das reações inespecíficas. O anticorpo anti-CD68 (Dako) foi diluído 1:100 em PBS e incubado *overnight* a 4°C e como cromógeno utilizou-se 3,3' diaminobenzina (DAB-Dako) por 10 minutos. Para o teste imuno-histoquímico anti-CD3 utilizou-se o método estreptavidina ligada a fosfatase alcalina (LSAB + System AP, DakoCytomation), com recuperação antigênica com protease XIV (Sigma) por 15 minutos em temperatura ambiente. A inibição das reações inespecíficas foi realizada com leite em pó 5% por 15 minutos e após incubou-se os cortes com anticorpo policlonal anti-CD3 (Dako) na diluição de 1:500 a 4°C *overnight*, como cromógeno utilizou-se Permanente Red (Dako) durante 10 minutos em temperatura ambiente. Para o teste com anticorpo CD79a utilizou-se o método estreptavidina ligada a fosfatase alcalina (LSAB + System AP, DakoCytomation) com recuperação antigênica com os cortes imersos em tampão citrato pH 6,0 utilizando-se calor (através de microondas) por 2 vezes de 5 minutos, sendo após realizada a inibição das reações inespecíficas com leite em pó 5% por 15 minutos. O anticorpo utilizado foi anticorpo monoclonal humano anti-CD79a (Dako) diluído 1:10 em PBS e incubado *overnight* a 4°C. Como cromógeno para este teste, utilizou-se o Permanent Red (Dako) por 15 minutos em temperatura ambiente. Em todos os testes imuno-histoquímicos após a realização da incubação com os cromógenos os cortes foram lavados 3 vezes com água destilada, contra-corados com Hematoxilina durante 40 segundos e lavados 2 vezes com água destilada. Após as lâminas foram colocadas em soluções crescentes de álcool (80%, 96% e 100%) por 2 minutos cada e após em solução de xilol por 2 vezes durante 20 minutos e montadas com solução de Entellan (Merck).

### 3.7 Testes de Western blot

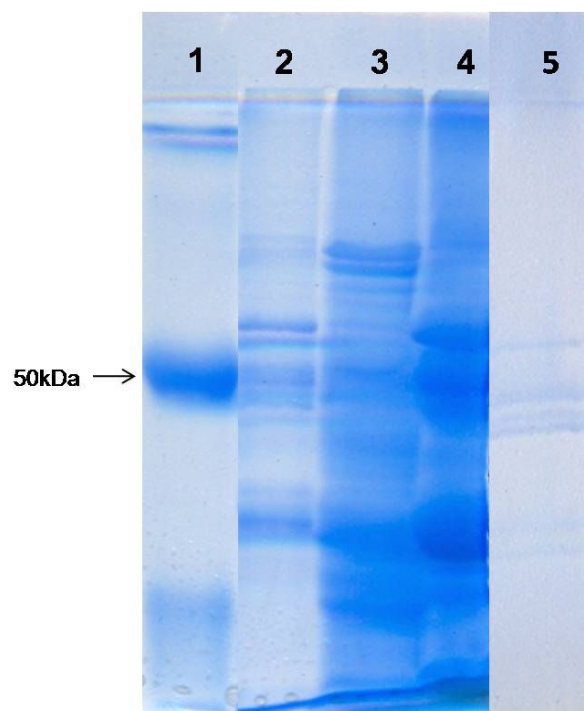
Testes de Western blot foram realizados com soro de coelhos intoxicados experimentalmente e com soro de bovinos (intoxicação natural e experimental) para a detecção de anticorpos (IgG) contra proteínas de sementes e folhas da *Vicia villosa*. Realizou-se SDS-PAGE 10% com extratos de semente de ervilhaca 20%, 40% e 60% (5 $\mu$ L) para o coelho 1 e para os testes dos coelhos 3, 4, 5 e 6 utilizou-se extratos de semente 40% e extratos de folhas de *V. villosa* (10 $\mu$ L). As amostras foram preparadas em tampão de amostra 5x e fervidas por 5 minutos. O gel foi transferido para uma membrana de nitrocelulose por 1 hora a 70 volts a 4°C. A membrana foi bloqueada com solução de leite em pó desnatado 5% (Molico®) durante 1 hora, após foi incubada com soros dos Coelhos 2, 3, 4, 5, 6, 7 e 8 na diluição de 1:200 em leite em pó 5% por 1 hora em temperatura ambiente. Foi utilizado soro pré (dia 1) e soro pós (30 dias após o início do experimento) nos coelhos. Após realizou-se 3 lavagens com solução de leite em pó desnatado 5% por 10 minutos cada. A membrana foi incubada com conjugado anti-IgG de coelho ligada a fosfatase alcalina (Sigma) diluído em 1:5000 em solução de leite em pó 5% durante 1 hora e após realizou-se 3 lavagens em solução de PBS. A membrana foi lavada com o tampão de revelação para fosfatase alcalina (TRF) pH 9,5 por uma vez durante 10 minutos. A revelação foi realizada no escuro com a solução de revelação (1ml de TRF, 6 $\mu$  NBT e 3 $\mu$ l BCIP) por até 1 hora.

Nos testes de Western-blot dos bovinos utilizaram-se os soros pré e pós experimento (dia 1 e 30) dos animais intoxicados experimentalmente pela ervilhaca. Realizou-se os testes com os soros do Bovino 4 (intoxicação natural), do animal no qual foi realizado o teste de hipersensibilidade cutânea (que apresentava os sinais de intoxicação) e em um dos animais que comia a planta mas sem manifestação clínica. Para esse teste realizou-se SDS-PAGE 10% com extratos de semente de ervilhaca 40% (5 $\mu$ L) e extratos de folhas de *V. villosa* (10 $\mu$ L). Os soros dos bovinos foram diluídos 1:200 em solução de leite em pó desnatado 5% e a membrana foi incubada com conjugado anti-IgG de bovino ligada a fosfatase alcalina (Sigma) diluído em 1:10000.

## 4. RESULTADOS

### 4.1 Purificações de Proteínas

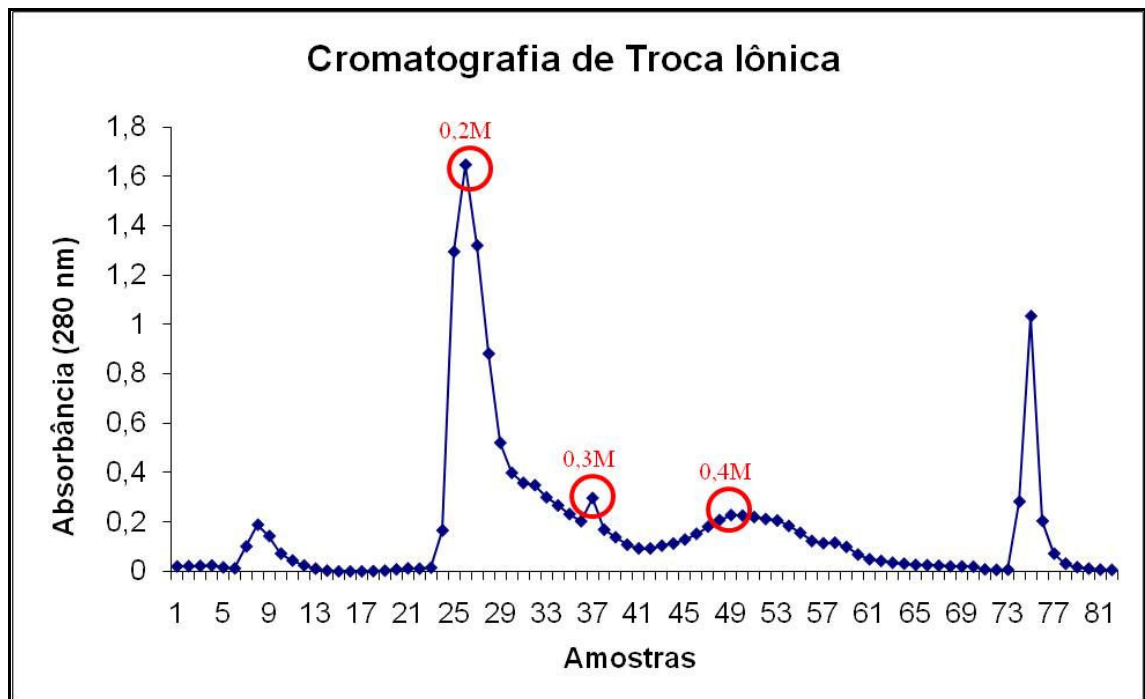
Na purificação de proteínas de sementes de *Vicia villosa* com diferentes concentrações de sulfato de amônio, obteve-se 4 frações protéicas precipitadas com 20%, 40%, 60% de sal e o sobrenadante da solução com 80% de sal (Figura 3). Esses extratos foram posteriormente utilizados nos testes de hipersensibilidade cutânea.



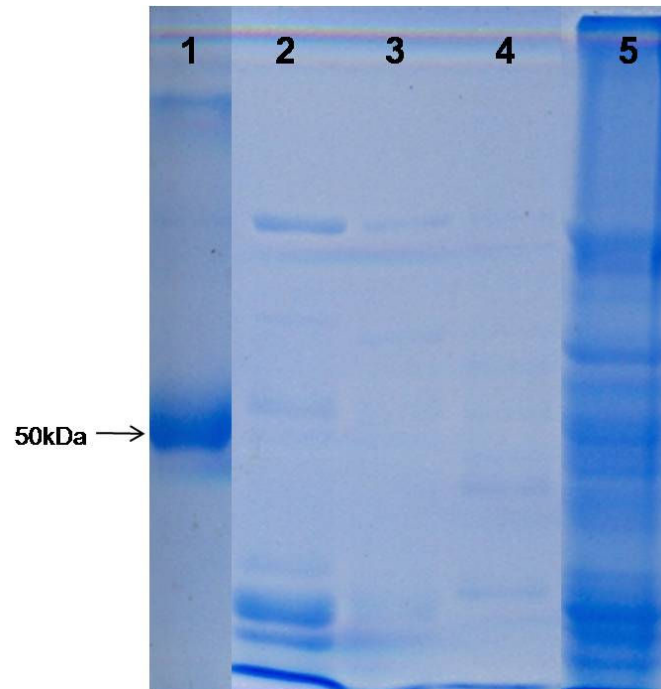
**Figura 3** - SDS-PAGE 10% de extratos protéicos de sementes de *Vicia villosa* obtidos pela precipitação de sulfato de amônio. 1. IgG bovina (2µL); 2. Extrato semente 20% (5µL); 3. Extrato semente 40% (5µL); 4. Extrato semente 60% (5µL); 5. Sobrenadante do extrato semente 80% (5µL).

O extrato de semente precipitado com 40% de sulfato de amônio foi utilizado para a purificação por troca iônica (TI). Esse extrato foi escolhido para novas purificações em função dos resultados dos testes de hipersensibilidade cutânea em coelhos (descritos posteriormente). Utilizou-se cromatografia de troca aniônica com a

coluna HiTrap™ Q HP 5mL (GE Healthcare). Aplicou-se na coluna 5mL de extrato de semente 40% (100mg), após a coluna foi lavada com tampão com Tris HCl 20 mM pH 8,0 para retirar as proteínas não ligadas na resina (amostras 7, 8, 9, 10 e 11). A passagem do tampão de lavagem foi utilizada até a amostra 18. Observam-se 4 frações com maiores concentrações protéicas. A fração 26 (TI 26) que foi eluída com 0,2 M NaCl, a fração 37 (TI 37) eluída com 0,3 M NaCl, a fração 49 (TI 49) com 0,4 M NaCl e a fração 75 com 1 M NaCl. Utilizou-se tampão com 0,4 M de NaCl até a amostra 69, sendo após utilizado tampão com 1 M de NaCl para a lavagem da coluna. O gráfico das leituras de absorbância (280nm) das amostras está representado na Figura 4. As frações protéicas foram submetidas à SDS-PAGE 10% (Figura 5). As amostras também foram utilizadas nos testes de hipersensibilidade cutânea em coelhos.



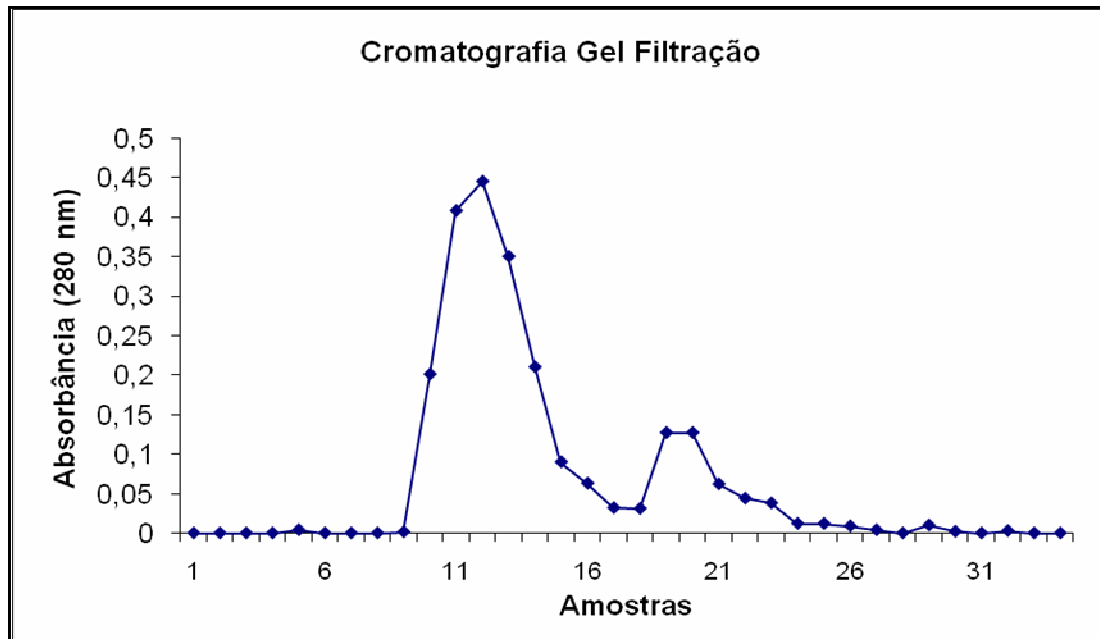
**Figura 4** - Cromatografia de troca iônica (HiTrap™ Q HP) a partir do extrato 40% de sementes de *Vicia villosa*. As frações foram eluídas com 0,2M NaCl (fração TI 26), 0,3M NaCl (fração TI 37) e 0,4M NaCl (fração TI 49).



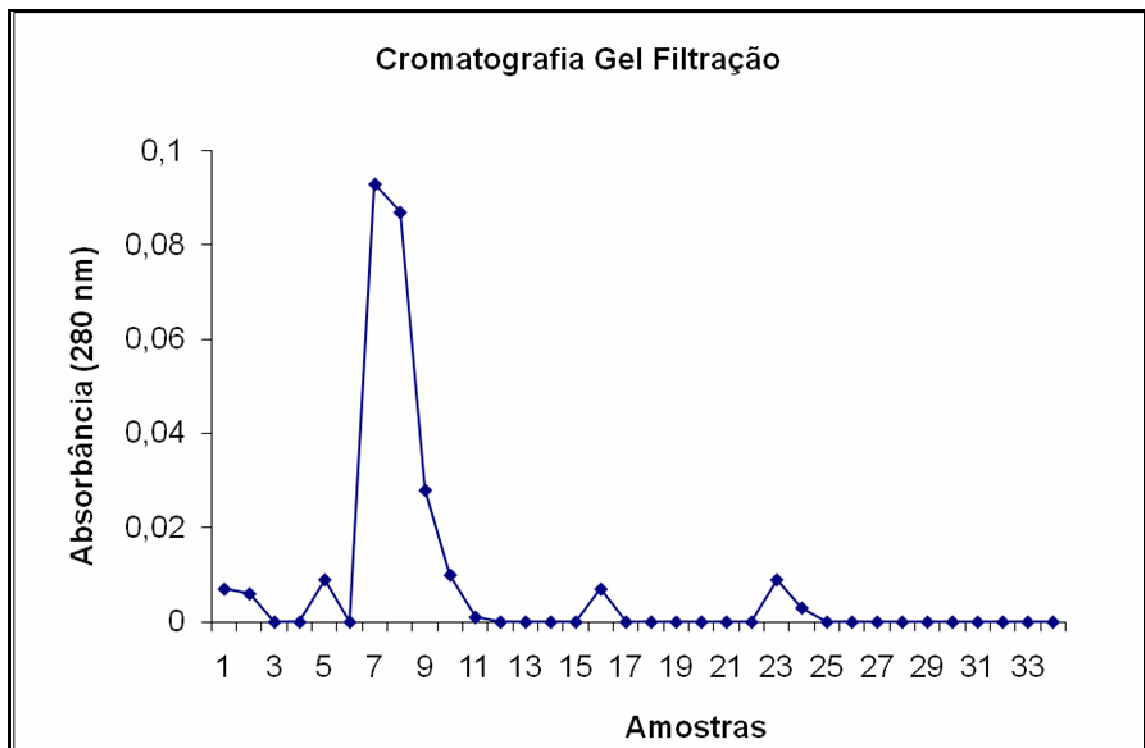
**Figura 5** - SDS-PAGE 10% de amostras provenientes de cromatografia de troca iônica (TI) do extrato protéico 40% de sementes de *Vicia villosa*. 1. IgG bovina (2 $\mu$ L); 2. Amostra TI 26 (12 $\mu$ L); 3. Amostra TI 37 (12 $\mu$ L); 4. Amostra TI 49 (12 $\mu$ L); 5. Extrato de semente 40% (5 $\mu$ L).

Realizou-se a cromatografia de gel filtração (GF) através do sistema FPLC, a partir das frações TI 26 (com 3 $\mu$ g de proteínas por  $\mu$ L) e TI 37 (com 1 $\mu$ g de proteínas por  $\mu$ L). As escolhas dessas frações foram, também, devido aos resultados obtidos nos testes de hipersensibilidade em coelhos (descritos posteriormente). Realizou-se 2 cromatografias de gel filtração, nas quais aplicou-se 500 $\mu$ L de cada fração na coluna. As amostras obtidas das purificações são mostradas nas Figuras 6 e 7. Utilizou-se as frações 11 (GF 11) (0,4 $\mu$ g/ $\mu$ L), 12 (GF 12) (0,45 $\mu$ g/ $\mu$ L) e 13 (GF 13) (0,35 $\mu$ g/ $\mu$ L) da cromatografia da fração 26 (TI 26) e a fração 7 (GF 7) (0,093 $\mu$ g/ $\mu$ L) da cromatografia da fração 37 (TI 37) para os testes de hipersensibilidade em coelhos. As proteínas provenientes da coluna de gel filtração foram submetidas à SDS-PAGE 13% (Figura 8).

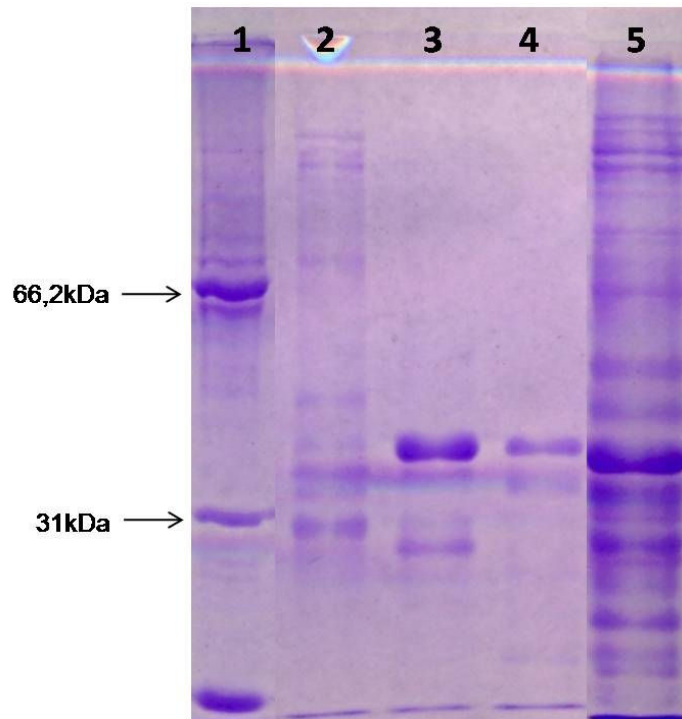




**Figura 6** - Cromatografia de gel filtração (Superdex 75 HR 10/30) a partir da amostra TI 26 de sementes de *Vicia villosa*.



**Figura 7** - Cromatografia de gel filtração (Superdex 75 HR 10/30) a partir da amostra TI 37 de sementes de *Vicia villosa*.



**Figura 8** - SDS-PAGE 13% de amostras provenientes de gel filtração do extrato TI 26. 1. Padrão de massa molecular (5 $\mu$ L). 2. Fração GF 11 (12 $\mu$ L). 3. Fração GF 12 (12 $\mu$ L). Fração GF 13 (12 $\mu$ L). Fração TI 26 (5 $\mu$ L).

Na fração GF 11 obteve-se 6 banda protéicas com aproximadamente 140kDa (amostra 1), 65kDa (amostra 2), 42kDa (amostra 3), 36kDa (amostra 4), 32kDa (amostra 5) e 28kDa (amostra 6). A análise por espectrometria de massas permitiu identificar peptídeos em algumas das amostras analisadas. As análises dos peptídeos quando comparados as sequências depositadas no NCBI database permitiram identificar proteínas de outros organismos com similaridades as proteínas purificadas de *Vicia villosa*. Da amostra 1, obteve-se 11 peptídeos no qual foi possível identificar uma proteína com similaridade à lipoxigenase de *Pisum sativum* (ervilha). Na amostra 2 foi identificado 1 peptídeo que permitiu identificar a mesma proteína com similaridade a lipoxigenase de *Pisum sativum*. Na amostra 3, foi identificado 1 peptídeo que permitiu identificar uma proteína teórica, sem identificação de *Physcomitrella patens*. Na amostra 3 foi identificado 1 peptídeo que permitiu identificar uma proteína teórica, sem identificação, de *Physcomitrella patens*. Nas amostras 4, 5 e 6 não foi possível correlacionar os espectros obtidos com sequências de peptídeos depositados no NCBI database.

## 4.2 Intoxicações Experimentais em Coelhos

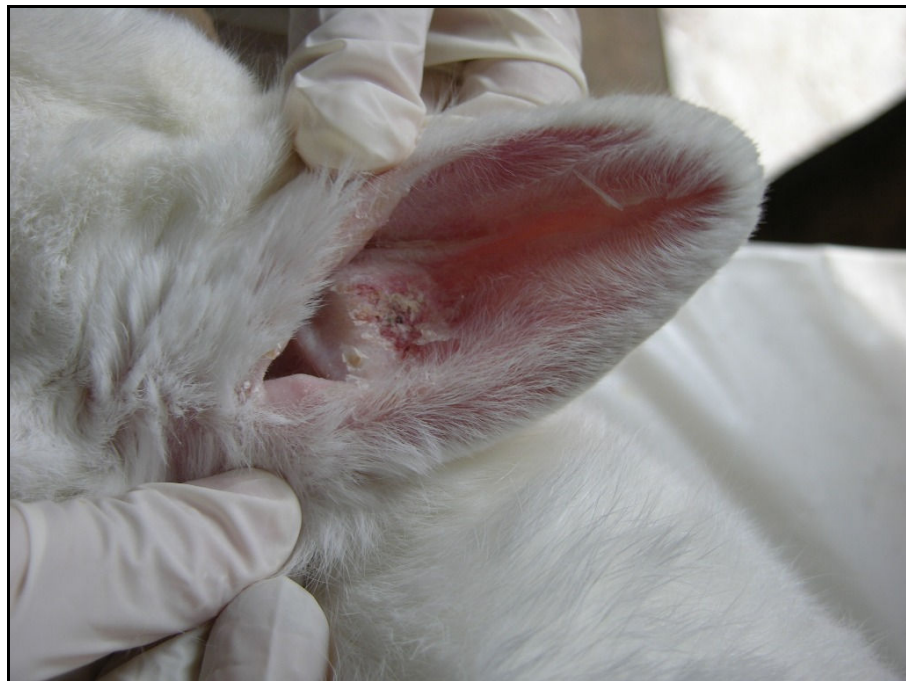Na intoxicação experimental utilizou-se 8 coelhos, 4 deles receberam sementes de *Vicia villosa* enquanto outros 4 receberam folhas/caule/flores de *V. villosa*. A quantidade de ervilhaca ingerida por peso vivo foi calculada e demonstrada na Tabela 1.

**Tabela 1** - Intoxicação experimental por sementes e folhas de *Vicia villosa* em coelhos.

Coelho	Parte da planta ingerida	Peso do animal (kg)	Ingestão média diária de <i>V. villosa</i> (g/kg)
1	Sementes	4,5	5
2	Sementes	4,2	5
3	Sementes	4,3	5
4	Sementes	3,8	5
5	Folhas	1,53	3,87
6	Folhas	3,3	4,74
7	Folhas	3,2	4,33
8	Folhas	3,6	1,47

Os coelhos intoxicados experimentalmente pela ingestão de sementes de *Vicia villosa* após 10 dias (Coelhos 1 e 2) de administração das sementes, apresentaram lesões crostosas e hiperêmicas nas orelhas (Figura 9). O Coelho 1 morreu em 27 dias após o início do experimento e no Coelho 2 realizou-se a eutanásia 40 dias após o início da administração das sementes. No exame macroscópico além das lesões nas orelhas, o Coelho 1 apresentava pulmões de coloração avermelhada. O Coelho 2 apresentava evidenciação das placas de Peyer, pulmões com áreas avermelhadas. No exame histológico dos órgãos do coelho 1 observou-se infiltrado multifocal leve de linfócitos, histiócitos e células gigantes no pulmão. Na orelha observou-se infiltrado de linfócitos e

histiócitos na derme, com áreas de acantose, hiperqueratose ortoqueratótica discreta, restos necróticos em meio a queratina e ausência de parasitos. No baço havia infiltrado histiocitário centro-folicular moderado. No Coelho 2 visualizou-se infiltrado de histiócitos multifocal discreto, congestão e hemorragia no pulmão e na orelha infiltrado histiocitário leve na derme. Nas placas de Peyer e no apêndice cecal observou-se hiperplasia linfóide com infiltrado histiocitário moderado. Nesses animais não foram realizados os testes de hipersensibilidade cutânea.



**Figura 9** - Intoxicação experimental pela semente da *Vicia villosa* em coelhos. Lesões crostosas na orelha do Coelho 2 após 13 dias de administração da semente de ervilhaca.

Os Coelhos 3 e 4 receberam sementes maceradas de *V. villosa* através de sonda gastroesofágica. Testes de hipersensibilidade cutânea foram realizados através da aplicação intradérmica de PBS (controle), extrato protéico com precipitação de 20%, 40% e 60% de sulfato de amônio e o sobrenadante da precipitação com 80% de sal. Os extratos (50 $\mu$ L) foram diluídos em 450 $\mu$ L solução de PBS. Para a 1<sup>a</sup>, 2<sup>a</sup> e 3<sup>a</sup> aplicações 5 $\mu$ L da solução foi diluída em 95 $\mu$ L de PBS e para a 4<sup>a</sup> e 5<sup>a</sup> aplicações a solução estoque foi diluída em 1:2 em PBS. Os coelhos apresentaram reações de hipersensibilidade cutânea em 41 dias após o início do experimento. Esses apresentaram aumento local na área onde houve a aplicação dos extratos de 40% e 60% em 24 horas

após o teste de hipersensibilidade. Os animais apresentaram um aumento de volume da pele a partir da 4ª aplicação, que foi mais evidente no local de aplicação do extrato de 40% (em ambos os animais) e no extrato 60% no Coelho 3. Identificou-se nos coelhos pequenas lesões descamativas nas orelhas em 15 dias (Coelho 3) e em 16 dias (Coelho 4) após o início do experimento. Realizou-se a eutanásia dos Coelhos 3 e 4 com respectivamente 51 e 41 dias após o início da administração de sementes de ervilhaca. Fragmentos de pele foram coletados nas áreas onde foram aplicados os extratos protéicos. No exame macroscópico do Coelho 3 observou-se evidenciação das placas de Peyer e lesões descamativas leve nas orelhas. O exame microscópico demonstrou infiltrado moderado de linfócitos e histiócitos nas placas de Peyer e discreto no apêndice cecal, e no epitélio da orelha hiperqueratose ortoqueratótica leve com restos necróticos em meio a queratina. O Coelho 4 não apresentava alterações macroscópicas na necropsia. Na histologia observou-se restos necróticos no epitélio da orelha. Nos locais de aplicação dos extratos protéicos, observava-se um infiltrado constituído principalmente por linfócitos, histiócitos, eosinófilos e alguns plasmócitos. A intensidade das alterações histológicas de pele nos locais de aplicação após 24 horas do teste de hipersensibilidade cutânea estão demonstradas na Tabela 2.

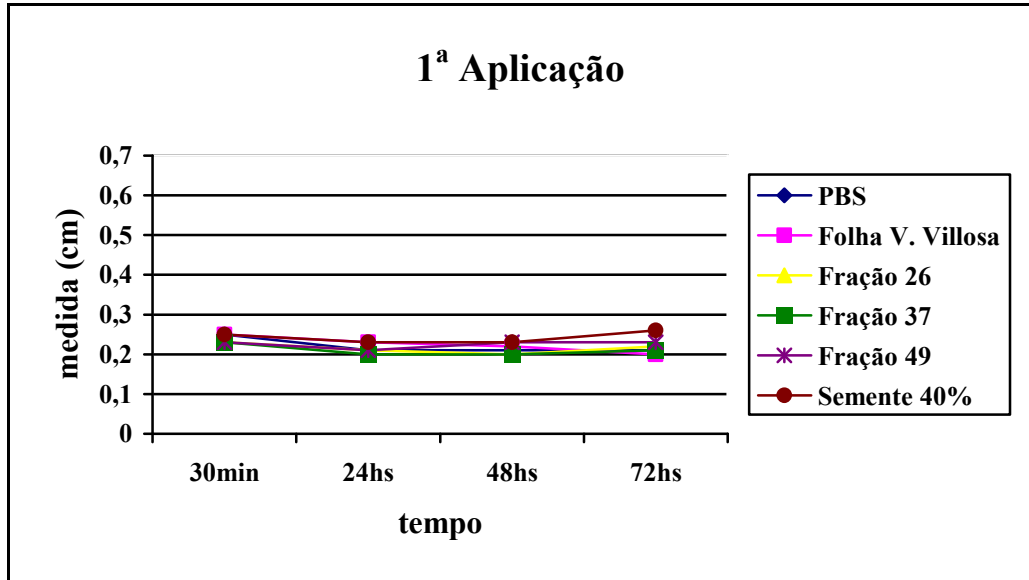
**Tabela 2** - Análise histológica da pele dos Coelhos 3 e 4, após 24 horas do teste de hipersensibilidade cutânea com extratos protéicos de sementes de *Vicia villosa*.

	PBS	Extrato 20%	Extrato 40%	Extrato 60%	Extrato 80%
<b>Coelho 3</b>	-	+	++	++	+
<b>Coelho 4</b>	-	-	++	-	-

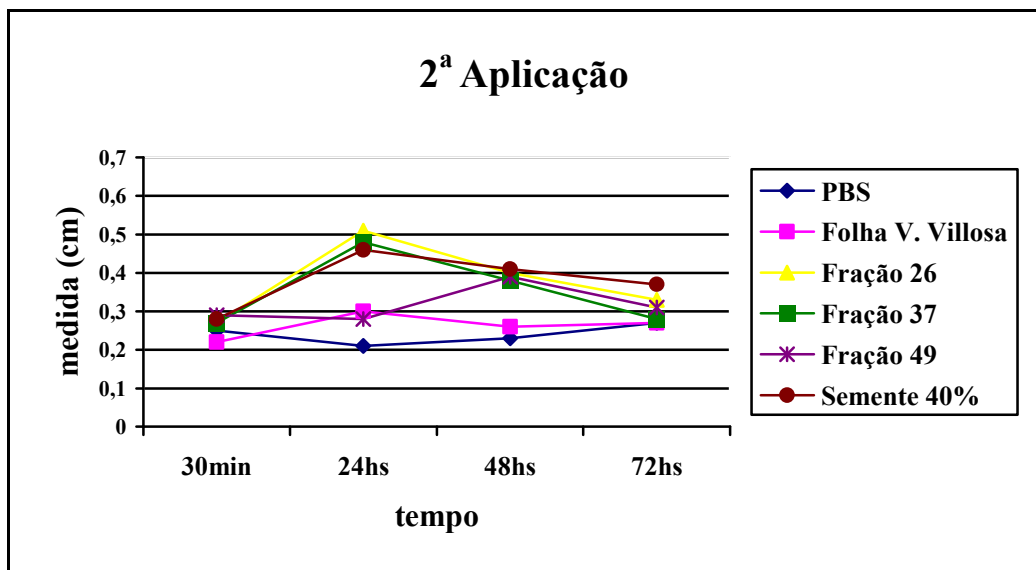
- (sem alteração), + (infiltrado inflamatório granulomatoso leve), ++ (infiltrado inflamatório granulomatoso moderado).

Os Coelhos 5 e 6 receberam folhas/caule/flores secas de *Vicia villosa*. Para o teste de hipersensibilidade nos Coelhos 5 e 6 testou-se PBS (controle negativo); as frações TI 26, TI 37 e TI 49 (provenientes da cromatografia de troca iônica); extrato de folhas de *Vicia villosa* e extrato de sementes com precipitação de 40% de sal. Aplicou-se nos 2 animais 100µL de PBS como solução controle. Para as frações TI 26 (1,6µg/µL), extrato de folhas de *V. villosa* (21µg/µL) e extrato de semente 40%

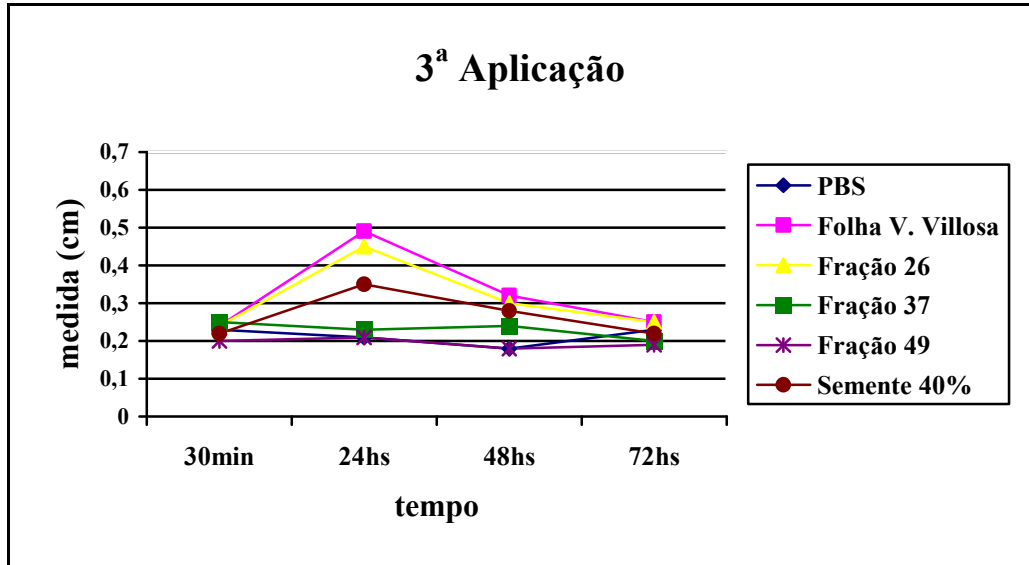
(20 $\mu$ g/ $\mu$ L) utilizou-se 50 $\mu$ L de cada extrato e 50 $\mu$ L de PBS. Para os extratos das frações TI 37 (0,29 $\mu$ g/ $\mu$ L) e TI 49 (0,22  $\mu$ g/ $\mu$ L) foram aplicados 75 $\mu$ L dos extratos e 25 $\mu$ L de PBS. O Coelho 5 apresentou reação de hipersensibilidade no dia 11 (2<sup>a</sup> aplicação) com resposta nas frações TI 26, fração TI 37 e extrato de semente com 40% de sulfato de amônio (Figura 10 e 11). A resposta de hipersensibilidade cutânea para o extrato de folhas de *V. villosa* foi visualizada em 21 dias (3<sup>a</sup> aplicação) com aumento na 4<sup>a</sup> aplicação (Figura 12 e 13). O Coelho 6 apresentou aumento de volume na pele na segunda aplicação, o que corresponde a 11 dias após o início do experimento. O extrato protéico que induziu a resposta foi a fração TI 26 apresentando resposta em 24 horas da aplicação com uma diminuição da resposta após 48 e 72 horas, caracterizando assim uma resposta tardia. Na 4<sup>a</sup> aplicação houve um grande aumento de volume na pele na área de aplicação do extrato de folha de *Vicia villosa*, havendo um menor aumento no local da fração TI 37 e extrato de semente 40%. Na 5<sup>a</sup> e 6<sup>a</sup> aplicação o extrato de semente 40% induziu uma reação maior, sendo que essa foi a maior reação observada nesse animal na 6<sup>a</sup> aplicação (51 dias após o início do experimento). A eutanásia dos coelhos foi realizada com 41 dias (Coelho 5) e 51 dias (Coelho 6) após o início do experimento. O Coelho 5 não apresentou alterações macroscópicas significativas no exame de necropsia. Na avaliação microscópica, esse apresentava na orelha infiltrado discreto de linfócitos, plasmócitos e histiócitos, degeneração hidrópica do epitélio e hiperqueratose ortoqueratótica leve, e nos demais órgãos não foi observada nenhuma alteração significativa. Na necropsia, o Coelho 6 apresentava evidenciação das placas de Peyer, *sacculus rotundus* (Figura 14) e o apêndice cecal se apresentava espessado e de coloração esbranquiçada (Figura 15). Visualizou-se na microscopia infiltrado inflamatório acentuado de linfócitos, plasmócitos e histiócitos nas placas de Peyer, *sacculus rotundus* e apêndice cecal. No local da aplicação de PBS não foi observado alterações microscópicas (Figura 16 A). Porém, no local de aplicação das amostras protéicas, visualizou-se infiltrado de linfócitos, histiócitos, eosinófilos e alguns plasmócitos (Figura 16 B), observando-se no local de aplicação do extrato 40% a presença de células gigantes multinucleadas (Figura 17). A Tabela 3 demonstra a intensidade das alterações histológicas encontradas 24 horas após a aplicação dos extratos protéicos, em 41 dias (Coelho 5) e 51 dias (Coelho 6).



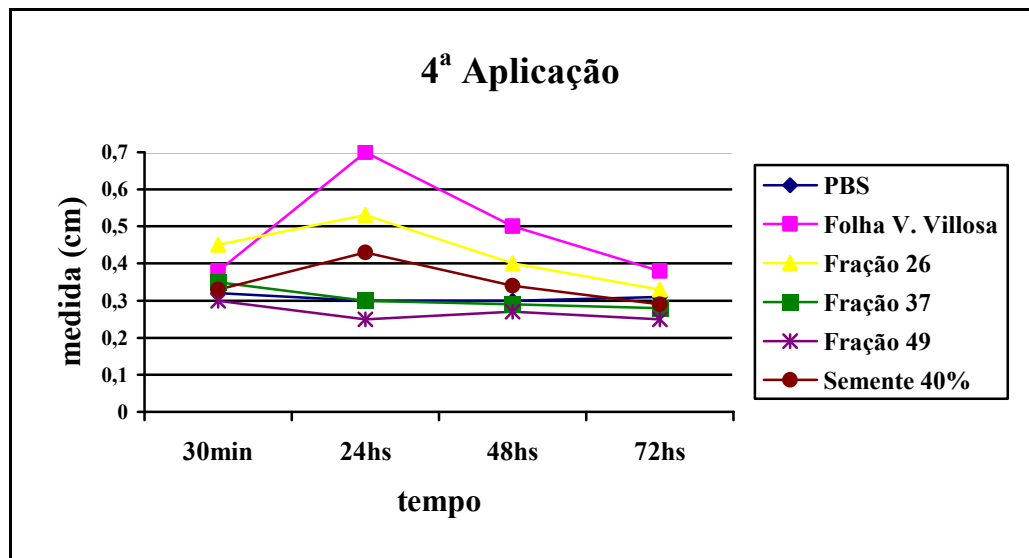
**Figura 10** - Resultado do primeiro teste de hipersensibilidade cutânea do Coelho 5 com aplicação de PBS, extrato protéico de sementes precipitado com 40% de sulfato de amônio, extratos obtidos de cromatografia de troca iônica (fração TI 26, TI 37 e TI 49) e de folhas de *Vicia villosa*.



**Figura 11** - Resultado do segundo teste de hipersensibilidade cutânea do Coelho 5 com aplicação de PBS, extrato protéico de sementes precipitado com 40% de sulfato de amônio, extratos obtidos de cromatografia de troca iônica (fração TI 26, TI 37 e TI 49) e de folhas de *Vicia villosa*.

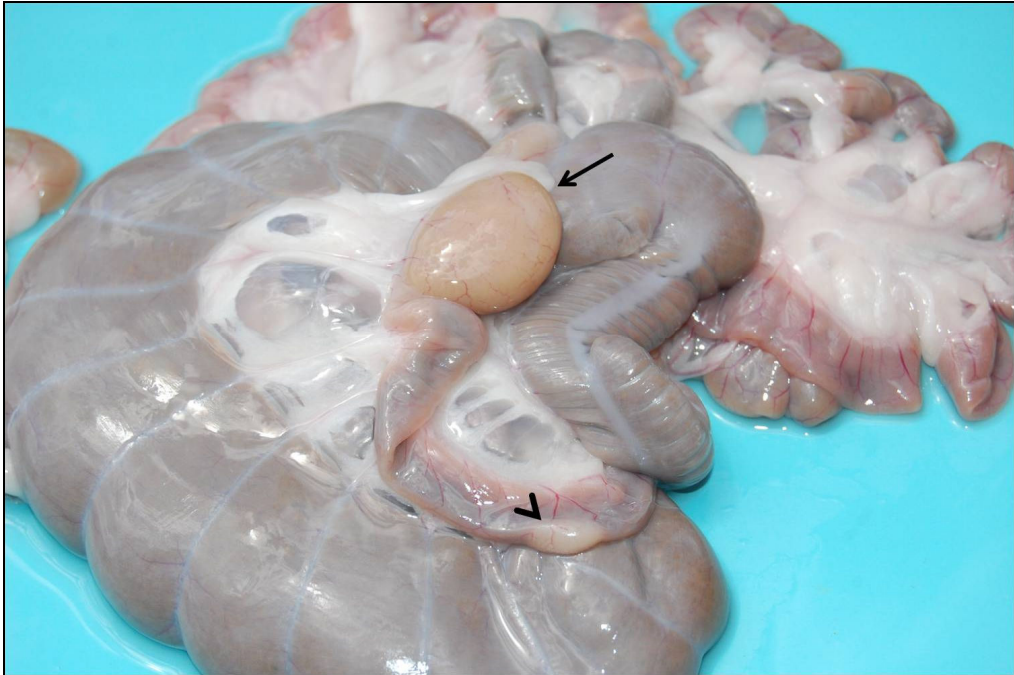

**Figura 12** - Resultado terceiro teste de hipersensibilidade cutânea do Coelho 5 com aplicação de PBS, extrato protéico de sementes precipitado com 40% de sulfato de amônio, extratos obtidos de cromatografia de troca iônica (fração TI 26, TI 37 e TI 49) e de folhas de *Vicia villosa*.

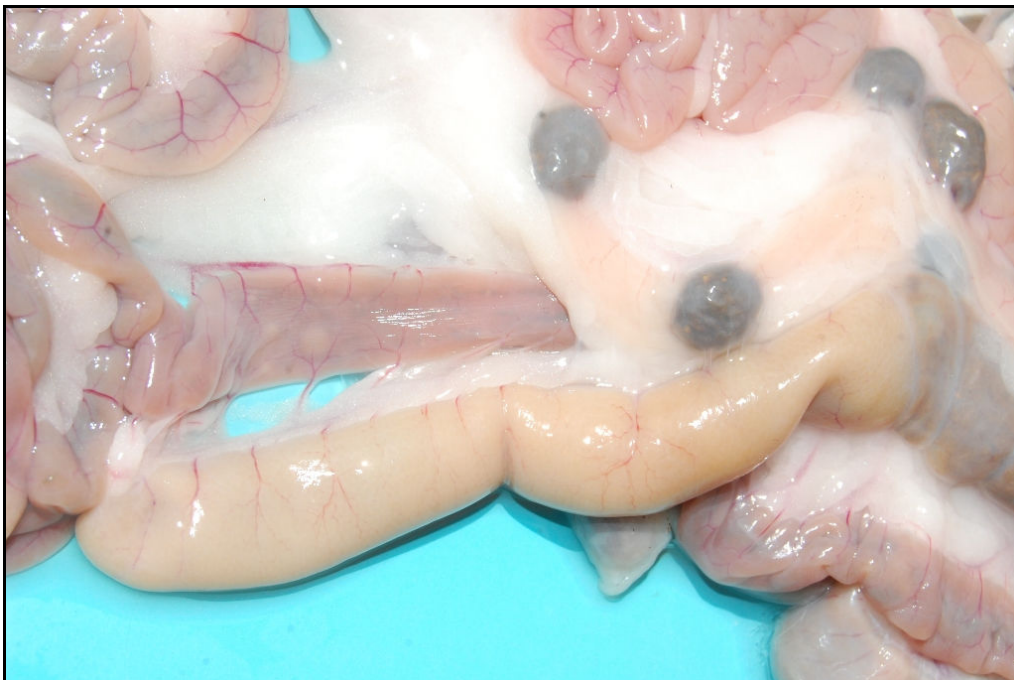

**Figura 13** - Resultado do quarto teste de hipersensibilidade do Coelho 5 com aplicação de PBS, extrato protéico de sementes precipitado com 40% de sulfato de amônio, extratos obtidos de cromatografia de troca iônica (fração TI 26, TI 37 e TI 49) e de folhas de *Vicia villosa*.

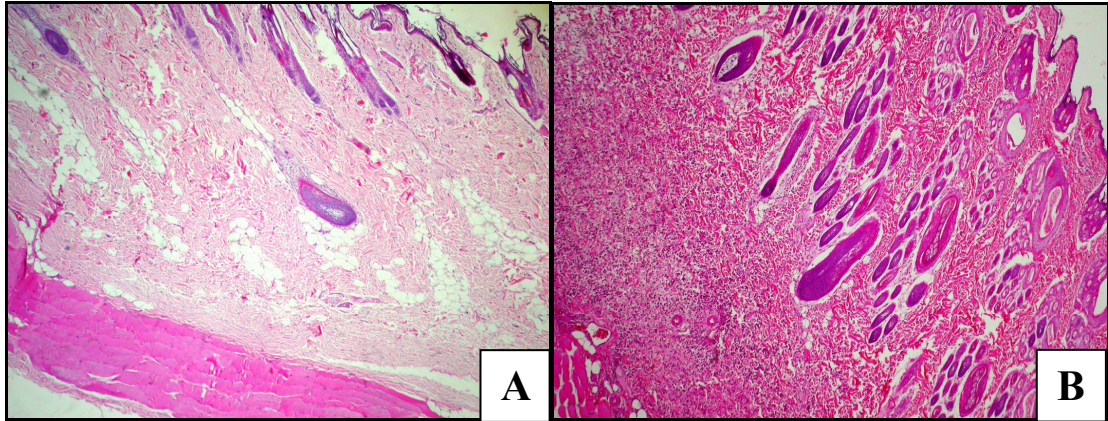




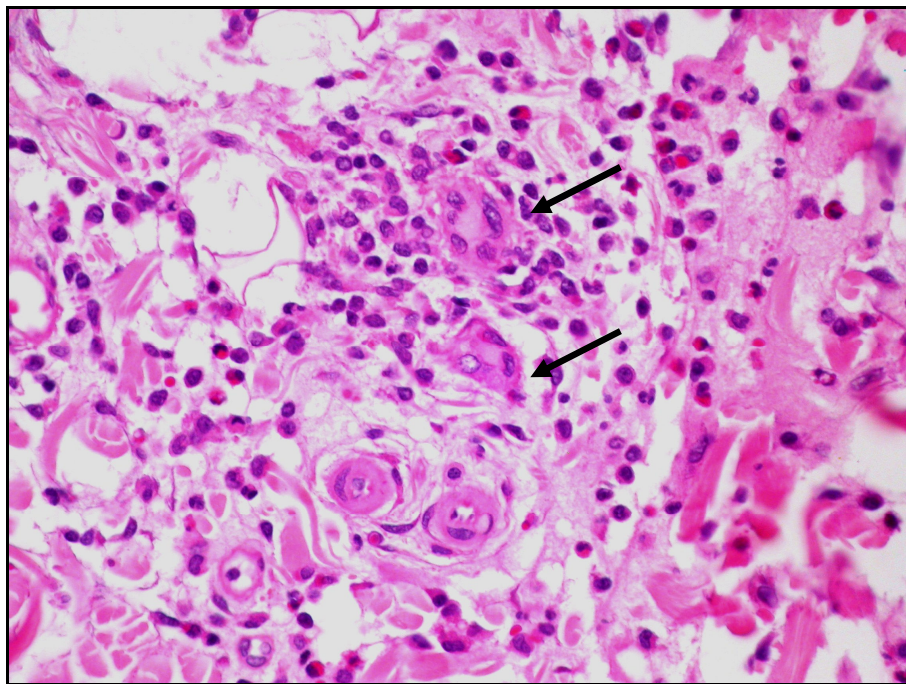
**Figura 14** - Intoxicação experimental por folhas de *Vicia villosa*. Coelho 6 com evidência do *sacculus rotundus* (seta) e placa de Peyer (cabeça de seta).



**Figura 15** - Intoxicação experimental por folhas de *Vicia villosa*. Coelho 6 com apêndice cecal esbranquiçado.



**Figura 16** - Intoxicação experimental pela *Vicia villosa* (51 dias), pele do Coelho 6 após 24 horas do teste de hipersensibilidade cutânea. **A.** Local de aplicação de PBS, sem alteração histológica (HE, obj. 4). **B.** Local de aplicação de extrato de semente 40% apresentando infiltrado inflamatório na derme (HE, obj. 4).



**Figura 17** - Intoxicação experimental por *Vicia villosa*. Infiltrado de macrófagos, linfócitos, eosinófilos e células gigantes multinucleadas (setas) na pele, 24 horas após a aplicação do extrato de semente 40% no Coelho 6 (HE, obj. 40).

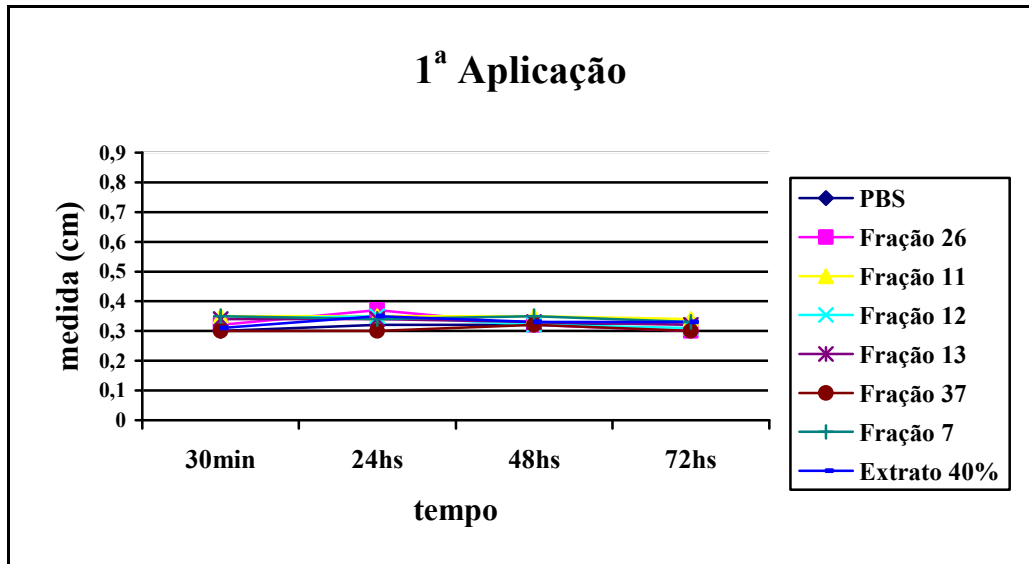
**Tabela 3** - Análise histológica da pele dos Coelhos 5 e 6, após 24 horas do teste de hipersensibilidade cutânea com extratos protéicos de sementes e de folhas de *Vicia villosa*.

	PBS	Extrato 40%	Folha <i>V.</i> <i>villosa</i>	Fração TI 26	Fração TI 37	Fração TI 49
<b>Coelho 5</b>	-	+++	+++	++	++	+
<b>Coelho 6</b>	-	+++	++	++	+	+

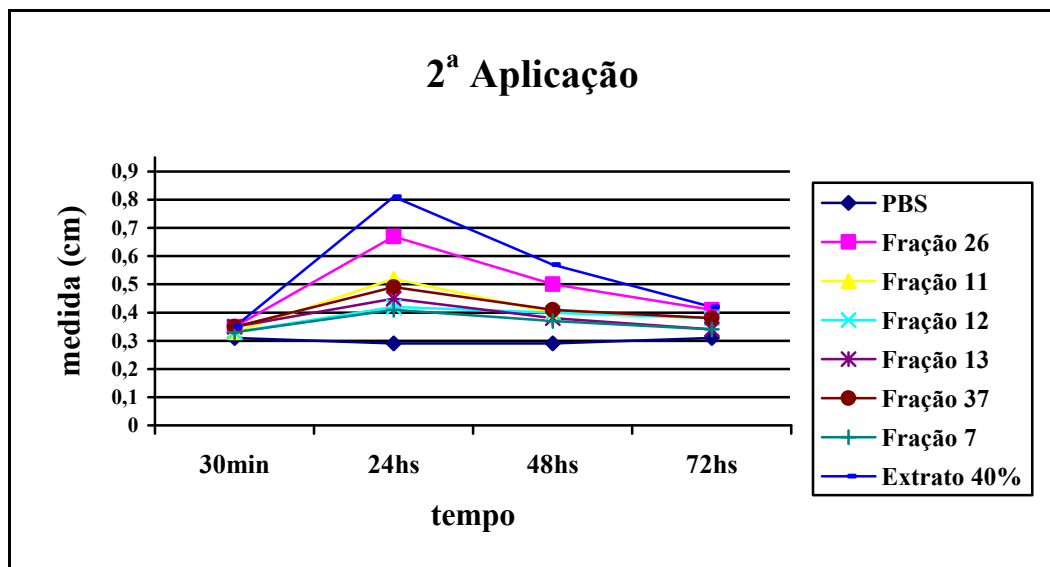
- (sem alteração), + (infiltrado inflamatório granulomatoso leve), ++ (infiltrado inflamatório granulomatoso moderado), +++ (infiltrado inflamatório granulomatoso acentuado).

Os Coelhos 7 e 8 receberam folhas/caule/flores de *Vicia villosa* durante 91 dias e após realizou-se a eutanásia dos mesmos. Os animais não apresentaram qualquer lesão externa durante o período do experimento. O teste de hipersensibilidade dos animais consistiu na aplicação de PBS, fração TI 26 (1,6µg/µL), fração GF 11 (0,4µg/µL) fração GF 12 (0,44µg/µL), fração GF 13 (0,35µg/µL), fração TI 37 (1,0µg/µL), fração GF 7 (0,09µg/µL) e o extrato de semente 40% (20µg/µL). As frações GF 11, GF 12 e GF 13 eram provenientes da cromatografia de gel filtração da amostra TI 26 e a fração GF 7 de cromatografia da amostra TI 37. As frações TI 26, TI 37 e o extrato de semente 40% foram diluídos 1:2 em PBS filtrado e para as demais frações aplicou-se 100µL de cada amostra. O Coelho 7 apresentou reação em 24 horas na 2ª aplicação (11 dias do início do experimento) da fração TI 26, da fração GF 11 e do extrato 40% (Figura 18, 19 e 20). O Coelho 7 também apresentou reação, porém mais fraca nas frações GF 12, GF 13 e GF 37. As reações aumentaram sua intensidade, porém mantiveram o mesmo perfil nas próximas aplicações. O Coelho 8 apresentou reação em 24 horas na 2ª aplicação na fração TI 26 e no extrato 40%, com reações mais fracas nas frações GF 11, GF 12, GF 13, TI 37 e GF 7. As reações aumentaram nas demais aplicações, também mantendo a mesma proporção. A eutanásia dos coelhos foi realizada após 24 horas da última aplicação, para que a coleta da pele e a avaliação da intensidade da lesão microscópica pudessem ser realizadas (Tabela 4). Macroscopicamente, os Coelhos 7 e 8 apresentavam evidência das placas de Peyer, *sacculus rotundus* e apêndice cecal. Na microscopia desses órgãos observou-se hiperplasia linfóide e infiltrado histiocitário acentuado com células gigantes multinucleadas (Figura 21). Teste imuno-histoquímico anti-CD68, dessas áreas no intestino, demonstrou ser um infiltrado de histiócitos. Nos locais de pele

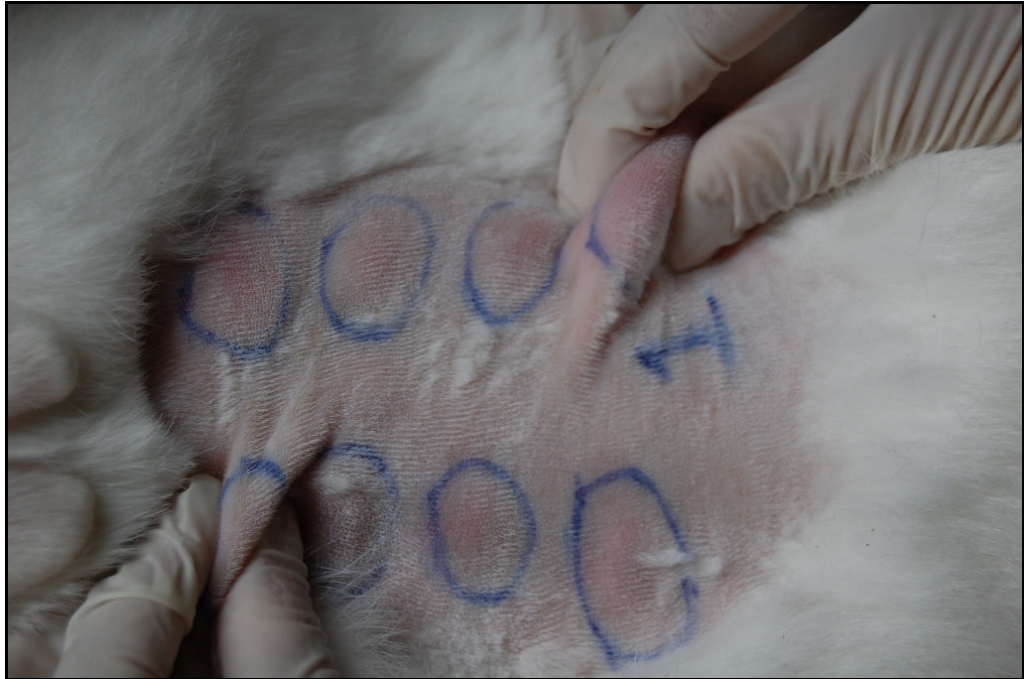no qual foram aplicados os extratos protéicos (que apresentaram reação), observou-se infiltrado de linfócitos, histiócitos e um grande número de eosinófilos na derme.



**Figura 18** - Resultado do teste de hipersensibilidade do Coelho 7 com extratos de sementes de *Vicia villosa*. Primeira aplicação (1º dia de experimento) de PBS, extrato protéico precipitado com 40% de sulfato de amônio, frações TI 26 e TI 37 e frações GF 11, GF 12, GF 13 e GF 7.



**Figura 19** - Resultado do teste de hipersensibilidade do Coelho 7 com extratos de sementes de *Vicia villosa*. Segunda aplicação (10º dia de experimento) de PBS, extrato protéico precipitado com 40% de sulfato de amônio, frações TI 26 e TI 37 e frações GF 11, GF 12, GF 13 e GF 7.

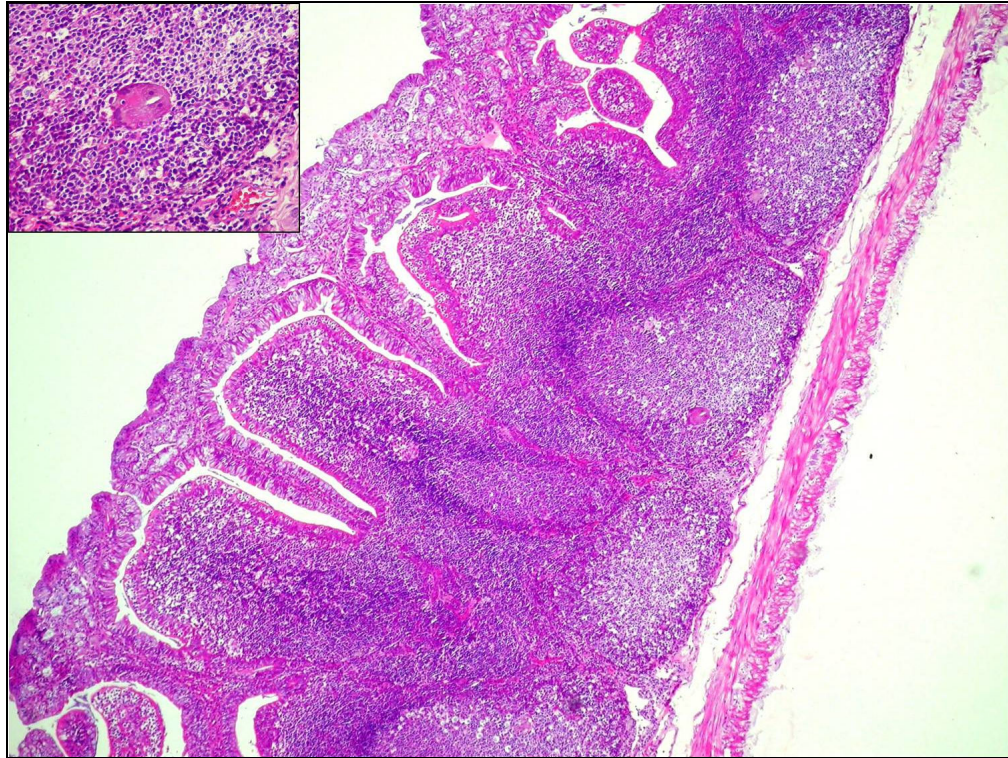


**Figura 20** - Aumento de volume do local de aplicação do extrato 40% (direita) em relação ao controle com PBS (esquerda) 24 horas após a realização do teste de hipersensibilidade cutânea no Coelho 7. Segunda aplicação (10º dia de experimento).

**Tabela 4** - Análise histológica da pele dos Coelhos 7 e 8, após 24 horas do teste de hipersensibilidade cutânea com extratos protéicos de sementes de *Vicia villosa*.

	PBS	Extrato 40%	Fração TI 26	Fração GF 11	Fração GF 12	Fração GF 13	Fração TI 37	Fração GF 7
<b>Coelho 7</b>	-	+++	+++	++	+	+	++	++
<b>Coelho 8</b>	-	+++	+	+	+	-	+	-

- (sem alteração), + (infiltrado inflamatório granulomatoso leve), ++ (infiltrado inflamatório granulomatoso moderado), +++ (infiltrado inflamatório granulomatoso acentuado).



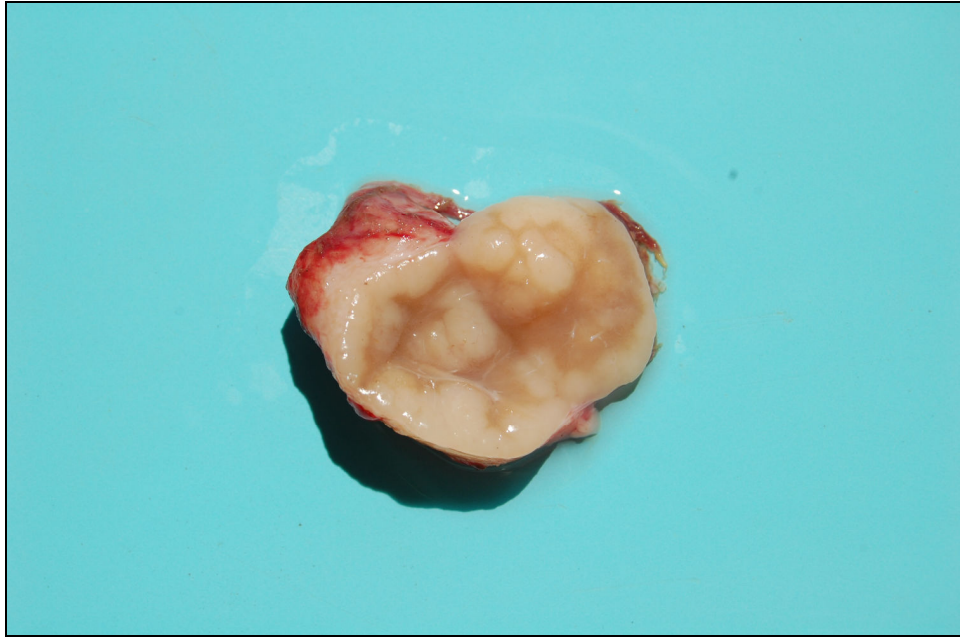
**Figura 21** - Intoxicação experimental por folhas de *Vicia villosa*. Apêndice cecal do Coelho 7. Hiperplasia linfoide e infiltrado de histiócitos (HE, obj. 4) e no detalhe célula gigante multinucleada (HE, obj. 40).

### 4.3 Intoxicações Experimentais em Bovinos

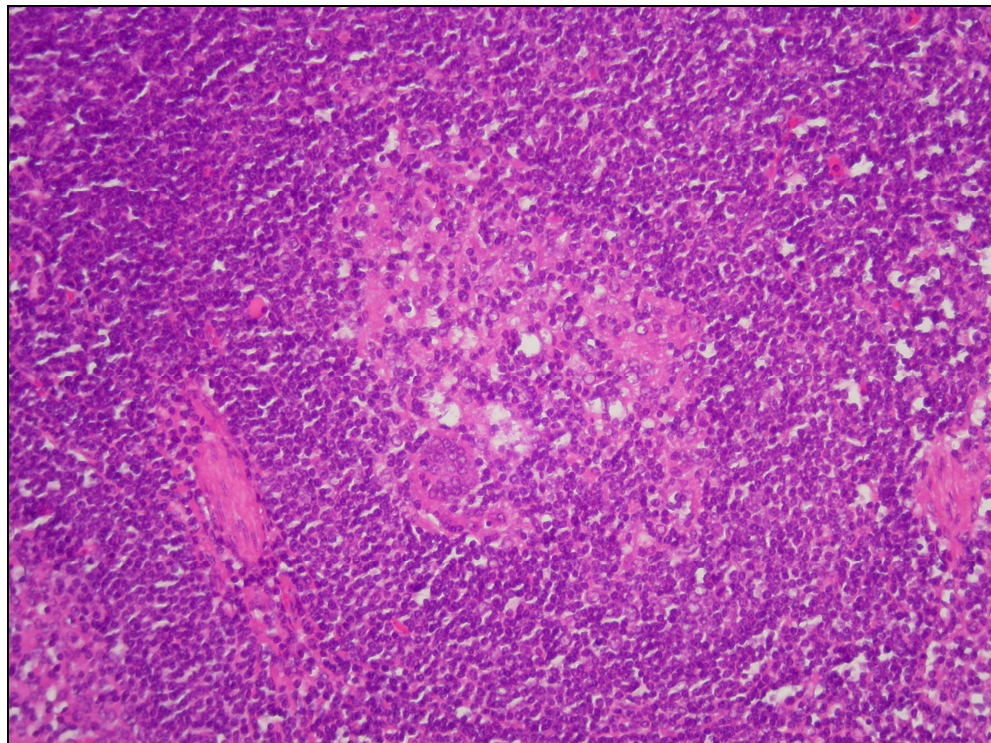
#### 4.3.1 Intoxicação por folhas de *Vicia villosa*

O bovino utilizado na intoxicação experimental com folhas de *V. villosa* recebeu diariamente folhas secas (1,7kg) de *V. villosa* por um período de 30 dias. A planta foi oferecida diariamente ao bovino e esse a consumiu voluntariamente. Foram aferidas diariamente temperatura, frequência cardíaca, respiratória e movimentos ruminais não sendo encontradas alterações significativas durante o período do experimento. Testes de hipersensibilidade cutânea foram realizados no bovino nos dias 1, 10 e 30. Realizou-se a eutanásia do bovino no 30º dia, 30 minutos após a aplicação dos extratos protéicos para que fosse realizada a análise histológica da pele. As Tabelas 5 e 6 demonstram os resultados dos testes de hipersensibilidade cutânea do bovino. O animal apresentou reação em 30 minutos após a aplicação dos extratos de semente 40% e fração TI 26 na segunda aplicação (10 dias) e na 3ª aplicação (30 dias) foi observada reação nos extratos

de semente 40%, fração TI 26, fração GF 12 e uma reação mais discreta na fração GF 11 e extrato de folhas. No teste de hipersensibilidade com cianamida de cálcio 1% não foi observado reação local significativa. Exames hematológicos e bioquímicos foram realizados no 1º dia e após 30 dias do experimento. No 1º dia de experimento nenhuma alteração foi observada nesses exames, porém no 30º dia observou-se aumento dos leucócitos totais (16.500/ $\mu$ L, normal 5.000-9.500/ $\mu$ L) com monocitose (1.650/ $\mu$ L, normal 100-700/ $\mu$ L) e linfocitose (11.550/ $\mu$ L, normal 2.200-5.800/ $\mu$ L). A contagem de plaquetas (357.000/ $\mu$ L) apresentava valores normais. Os testes bioquímicos de creatinina (1,10mg/dL), GGT (24,28U/L) se apresentavam dentro dos padrões normais para a espécie. O animal não apresentou nenhuma alteração clínica durante o período do experimento. Na necropsia foi observado hiperplasia da polpa branca discreta, aumento leve do linfonodo hepático com nódulos esbranquiçados de 0,2-0,5 cm de diâmetro (Figura 22), os linfonodos mesentéricos apresentavam um aumento discreto. Na microscopia observou-se hiperplasia linfoide com infiltrado histiocitário moderado e necrose nos centros germinativos dos linfonodos mandibulares, mesentéricos e hepático. No linfonodo mandibular pode ser observado a presença de raras células gigantes multinucleadas (Figura 23). Coletou-se a pele onde foram aplicadas as proteínas do extrato de sementes 40%, extrato de folhas, frações TI 26, GF 11, GF 12, GF 13 e PBS. Visualizou-se infiltrado discreto de eosinófilos, com alguns neutrófilos perivasculares na derme e dilatação de glândulas sudoríparas. Nas amostras de pele da fração TI 26, extrato de sementes 40% e folhas de *V. villosa* observou-se também edema e deposição de fibrina na derme.



**Figura 22** - Intoxicação experimental por folhas de *Vicia villosa* em um bovino. Linfonodo hepático apresentando nódulos esbranquiçados na superfície de corte.



**Figura 23** - Intoxicação experimental por folhas de *Vicia villosa* em um bovino. Linfonodo mandibular com infiltrado de histiócitos e célula gigante multinucleada no centro do folículo (HE, obj. 20).



**Tabela 5** - Teste de hipersensibilidade cutânea com extratos de sementes e folhas no bovino intoxicado experimentalmente com folhas de *Vicia villosa*.

	30 minutos							24 horas							48 horas							72 horas						
	PBS	Extr. sem 40%	26	11	12	13	F	PBS	Extr. sem 40%	26	11	12	13	F	PBS	Extr. sem 40%	26	11	12	13	F	PBS	Extr. sem 40%	26	11	12	13	F
<b>1ª apl.</b>	0,46 (0,45)	0,50 (0,45)	0,59 (0,44)	0,47 (0,46)	0,45 (0,45)	0,47 (0,45)	0,49 (0,44)	0,45 (0,45)	0,49 (0,45)	0,46 (0,44)	0,47 (0,46)	0,48 (0,45)	0,47 (0,45)	0,51 (0,44)	0,47 (0,45)	0,51 (0,45)	0,48 (0,44)	0,47 (0,46)	0,45 (0,45)	0,49 (0,45)	0,51 (0,44)	0,45 (0,45)	0,52 (0,45)	0,47 (0,44)	0,48 (0,46)	0,47 (0,45)	0,48 (0,45)	0,50 (0,44)
<b>2ª apl.</b>	0,49 (0,45)	<b>0,72</b> (0,45)	<b>0,73</b> (0,44)	0,49 (0,46)	0,50 (0,45)	0,53 (0,45)	0,55 (0,44)	0,48 (0,45)	0,49 (0,45)	0,46 (0,44)	0,50 (0,46)	0,50 (0,45)	0,48 (0,45)	0,49 (0,44)	0,49 (0,45)	0,45 (0,45)	0,46 (0,44)	0,50 (0,46)	0,50 (0,45)	0,48 (0,45)	0,49 (0,44)	0,50 (0,45)	0,49 (0,45)	0,43 (0,44)	0,49 (0,46)	0,51 (0,45)	0,50 (0,45)	0,50 (0,44)
<b>3ª apl.</b>	0,45 (0,44)	<b>0,85</b> (0,43)	<b>0,89</b> (0,42)	0,64 (0,45)	<b>0,75</b> (0,44)	0,53 (0,44)	0,60 (0,42)	#	#	#	#	#	#	#	#	#	#	#	#	#	#	#	#	#	#	#	#	#

Extr. sem 40% = Extrato de sementes com precipitado com 40% de sulfato de amônio, F = Extrato de Folhas, PBS = Solução Salina de Fosfato, Apl.= aplicação. ( ) = medida normal da pele no local da aplicação. Em negrito as medidas com mais de 0,19cm de aumento.

**Tabela 6** - Teste de hipersensibilidade cutânea com cianamida de cálcio no bovino intoxicado naturalmente com folhas de *Vicia villosa*.

Amostra	30 minutos	24 horas	48 horas	72 horas
<b>Cianamida 1%</b>	0,40 (0,40)	0,40 (0,40)	0,40 (0,40)	0,42 (0,40)

( ) = medida normal da pele no local da aplicação.

#### 4.3.2 Intoxicação por sementes de *Vicia villosa*

Um bovino foi utilizado para o experimento com sementes de *V. villosa*. A intoxicação experimental foi realizada com sementes trituradas misturadas em sucedâneo e água. Foi fornecido diariamente ao animal 655g de sementes trituradas, sendo que esse bovino consumiu voluntariamente as sementes (Figura 24) por um período de 30 dias (totalizando 19,65 kg de sementes). O animal não apresentou sinais clínicos compatíveis com a intoxicação pela planta. No bovino foi realizado testes de hipersensibilidade cutânea com extratos de sementes com 40% de sulfato de amônio e extrato de folhas de *V. villosa* e com cianamida de cálcio 1%. No teste de hipersensibilidade com extratos protéicos de ervilhaca não se observou aumento da pele nos locais de aplicação confirmados esse por medição com cutímetro (Tabela 7). No teste de hipersensibilidade com cianamida de cálcio 1% também não foi observado reação local significativa (Tabela 8). O sangue do bovino foi coletado nos dias 1, 10, 20 e 30, porém o hemograma, contagem de plaquetas e os exames bioquímicos (creatinina, GGT e proteínas totais) apresentaram valores normais para a espécie em todas as 4 coletas. Na necropsia, observou-se aumento moderado dos linfonodos mesentéricos e petéquias ao corte. Aumento das placas de Peyer também foi observado. Na microscopia, foi observada hiperplasia linfoide discreta nos linfonodos mesentéricos, mandibular e hepático. Áreas de hemorragia e necrose centro-folicular discreta foram visualizadas nos linfonodos mesentéricos. No local da pele onde foram aplicados os extratos protéicos de extrato de sementes 40% e folhas de *V. villosa* observou-se dilatação de glândulas sudoríparas e infiltrado inflamatório discreto de eosinófilos e alguns neutrófilos.



**Figura 24** – Bovino ingerindo voluntariamente as sementes de ervilhaca.

**Tabela 7** - Teste de hipersensibilidade cutânea com extratos de sementes e folhas no bovino intoxicado experimentalmente por sementes de *Vicia villosa*.

	30 minutos			24 horas			48 horas			72 horas		
	PBS	Extr. Sem. 40%	Extr. Folha	PBS	Extr. Sem. 40%	Extr. Folha	PBS	Extr. Sem. 40%	Extr. Folha	PBS	Extr. Sem. 40%	Extr. Folha
<b>1<sup>a</sup> apl.</b>	0,80 (0,81)	1,00 (1,01)	0,80 (0,78)	0,81 (0,81)	1,05 (1,01)	0,81 (0,78)	0,81 (0,81)	1,05 (1,01)	0,79 (0,78)	0,89 (0,81)	1,02 (1,01)	0,80 (0,78)
<b>2<sup>a</sup> apl.</b>	0,69 (0,69)	0,72 (0,68)	0,60 (0,62)	0,70 (0,69)	0,78 (0,68)	0,68 (0,62)	0,68 (0,69)	0,70 (0,68)	0,70 (0,62)	0,68 (0,69)	0,70 (0,68)	0,70 (0,62)
<b>3<sup>a</sup> apl.</b>	0,76 (0,62)	0,82 (0,71)	0,68 (0,65)	0,78 (0,62)	0,79 (0,71)	0,72 (0,65)	#	#	#	#	#	#

PBS = Solução Salina de Fosfato, Extr. Sem. 40% = Extrato semente precipitado com 40% de sulfato de amônio, Extr. Folha = Extrato de Folhas, 1<sup>a</sup> apl. = aplicação no 1<sup>o</sup> dia de experimento, 2<sup>a</sup> apl. = aplicação no 20<sup>o</sup> dia, 3<sup>a</sup> apl. = aplicação no 30<sup>o</sup> dia do experimento ( ) = medida normal da pele no local da aplicação.

**Tabela 8** - Teste de hipersensibilidade cutânea com cianamida de cálcio no bovino intoxicado naturalmente com sementes de *Vicia villosa*.

Amostra	30 minutos	24 horas	48 horas	72 horas
Cianamida 1%	0,63 (0,60)	0,61 (0,60)	0,61 (0,60)	0,63 (0,60)

( ) = medida normal da pele no local da aplicação.

#### 4.4 Intoxicações Naturais em Bovinos

No período de 2005 a 2010 foram realizados 5 diagnósticos de intoxicações naturais pelas folhas de *V. villosa*. Quatro animais foram necropsiados pelo Setor de Patologia Veterinária da Universidade Federal do Rio Grande do Sul (SPV-UFRGS) e em 1 caso a necropsia foi realizada pelo veterinário responsável pelo caso e os órgãos encaminhados para o SPV-UFRGS.

O Bovino 1 era Holandês, fêmea de 5 anos de idade, o animal provinha do Município de Vacaria (RS). A propriedade continha um total de 90 animais em lactação. Os animais estavam consumindo ração comercial, silagem de milho e pastagem cultivada com aveia, azevém e *V. villosa*. Este havia sido o primeiro ano no qual a ervilhaca era introduzida na alimentação dos animais. Após 30 dias da ingestão da planta 2 animais começaram a apresentar queda da produção leiteira, febre, anorexia, prurido intenso e lesões de pele localizadas principalmente na cabeça, pescoço, úbere, abdômen e membros posteriores. Os animais foram tratados para dermatomicose sem apresentarem melhora no quadro clínico. No decorrer de duas semanas após o início dos sinais clínicos 4 animais morreram e em um realizou-se a eutanásia para a realização da necropsia. As taxas de morbidade e letalidade foram de 5,5% e 100% respectivamente. O bovino eutanasiado apresentava lesões de pele alopecias e algumas crostosas na cabeça, pescoço, abdômen, úbere e membros posteriores. Os linfonodos (mamário, mesentéricos, hepático e mediastínico) apresentavam-se aumentados de volume e ao corte se observava inúmeros nódulos multifocais a coalescentes branco-acinzentados. Os rins se apresentavam aumentados de volume e com múltiplos nódulos que variavam de 0,1-0,2 cm de diâmetro observados em toda a superfície cortical. No fígado visualizava-se acentuação do padrão lobular e hepatomegalia. No intestino delgado observava-se evidenciação das placas de Peyer. O coração apresentava inúmeros nódulos esbranquiçados de 0,2-0,8 cm. No exame microscópico do Bovino 1 observava-se

infiltrado inflamatório constituído de macrófagos, linfócitos, células epitelioides, células gigantes multinucleadas, alguns plasmócitos e eosinófilos em diferentes órgãos como demonstrado na Tabela 9. Na pele observou-se além do infiltrado granulomatoso acentuado, que era observado principalmente perivascular na derme, dilatação das glândulas sudoríparas, ulceração do epitélio, formação de crostas e foliculite focal. No baço visualizou-se hemossiderose e no fígado observou-se infiltrado inflamatório granulomatoso, que se localizava principalmente periportal, além de áreas de hemorragia. No intestino do Bovino 1, visualizava-se infiltrado de histiócitos e linfócitos na submucosa porém nesse órgão não foram observadas células gigantes multinucleadas.


O Bovino 2, um Holandês, fêmea de 5 anos do Município de Santo Cristo (RS). Na propriedade havia o total de 35 bovinos com 18 fêmeas em lactação. Três animais apresentaram os sinais clínicos da doença granulomatosa sistêmica, esse sinais foram de anorexia, queda da produção leiteira, decúbito e morte. A taxa de morbidade foi de 8,57% enquanto que a letalidade foi de 100%. Em somente um caso foi realizada a necropsia, sendo essa realizada pelo veterinário responsável pelo caso. O veterinário relatava que os bovinos estava em pastagem contendo *V. villosa*. Fragmentos de encéfalo, rim, fígado, baço, linfonodo hepático e glândula adrenal foram enviados em solução de formalina 10%. Na necropsia, o Bovino 2 apresentava nos rins áreas branco-amareladas, órgão pálido e com inúmeros pontos esbranquiçados na cortical. A vesícula biliar apresentava petéquias e os linfonodos hepáticos se apresentavam aumentados de volume e hemorrágicos. Na microscopia observou-se infiltrado granulomatoso no rim, fígado, baço, adrenal e linfonodo hepático como demonstrado na Tabela 9.

O Bovino 3, Holandês fêmea de 8 anos de idade, era do Município de Rodeio Bonito (RS). Na propriedade relatou-se que 26 dias atrás o bovino havia apresentado sinais de emagrecimento progressivo com diminuição da produção leiteira, diarreia e áreas avermelhadas no úbere que evoluíram para ulcerações da pele. Dois outros animais da mesma propriedade apresentaram sinais clínicos semelhantes, sendo ambos os animais filhos do Bovino 3. Os animais foram tratados para dermatomicose, porém não apresentaram melhora nas lesões de pele. Na propriedade havia um total de 15 animais em lactação que eram mantidos em pastagem contendo azevém, aveia e *V. villosa*. As taxas de morbidade e letalidade foram de 20% e 33,3% respectivamente. No exame externo, o Bovino 3 apresentava lesões de pele distribuídas por todo o corpo. Os rins apresentavam múltiplos nódulos de aproximadamente 0,1 cm de diâmetro e de

coloração esbranquiçada. Observou-se úlcera no abomaso de 1 cm de diâmetro e nos pulmões foram visualizados múltiplos abscessos. Nesse caso coletou-se fragmentos de pulmão para o exame bacteriológico. Na microscopia o bovino apresentava edema e congestão pulmonar com infiltrado inflamatório constituído de neutrófilos e grumos bacterianos. No exame bacteriológico foi isolado *Staphylococcus aureus* do pulmão. Observou-se nesse animal infiltrado inflamatório de macrófagos, linfócitos, células epitelioides e células gigantes multinucleadas no intestino (placas de Peyer), linfonodos mesentéricos e mamário, baço, rins e fígado conforme demonstrado na Tabela 9. Na pele visualizou-se infiltrado de macrófagos, linfócitos, alguns plasmócitos e eosinófilos na derme superficial, bem como crostas na epiderme e dilatação de glândulas sudoríparas.

O Bovino 4 era da raça Holandês, fêmea, de 7 anos proveniente do Município de Tuparendi (RS). Na propriedade haviam 13 animais que recebiam concentrado e pastagem de azevém, *V. villosa* e *V. sativa* (Figura 25 A e 26 B) há 2 meses. Esse apresentava diminuição da produção leiteira e emagrecimento há 15 dias. No exame clínico o animal apresentava temperatura retal de 37,7°C, frequência cardíaca de 72 batimentos/minuto, frequência respiratória de 40 movimentos/minuto e 2 movimentos ruminais a cada 2 minutos. Nos últimos 2 dias o animal parou de se alimentar, sendo então realizada a eutanásia desse. A taxa de morbidade na propriedade foi de 7,6% e a de letalidade de 100%. O bovino apresentava macroscopicamente mau estado corporal, lesões alopecicas e crostosas na face (Figura 26) e dorso. O coração apresentava pequenas áreas esbranquiçadas ao corte e hidropericárdio. Áreas esbranquiçadas no fígado e pâncreas também foram observados. O linfonodo hepático apresentava-se aumentado de volume. As adrenais apresentavam um aumento de volume, sendo este aumento observado principalmente na adrenal direita (Figura 27). Na microscopia visualizou-se infiltrado acentuado de linfócitos, histiócitos, células epitelioides e células gigantes multinucleadas e alguns eosinófilos no baço, linfonodos e adrenal. Observou-se infiltrado granulomatoso com intensidade moderada no coração e útero e infiltrado discreto no espaço porta hepático, bem como infiltrado multifocal discreto nos rins e pâncreas. Na pele observou-se dermatite perivascular superficial moderada, acantose discreta, presença de crostas na epiderme e dilatação das glândulas sudoríparas. Os testes imuno-histoquímicos da pele demonstraram marcação principalmente de linfócitos T (Figura 28) e macrófagos, e um número bastante reduzido de linfócitos B. Infiltrado de macrófagos e linfócito T foi confirmada na adrenal por testes imuno-histoquímicos anti-CD68 e anti-CD3 respectivamente. Coletou-se sangue do bovino

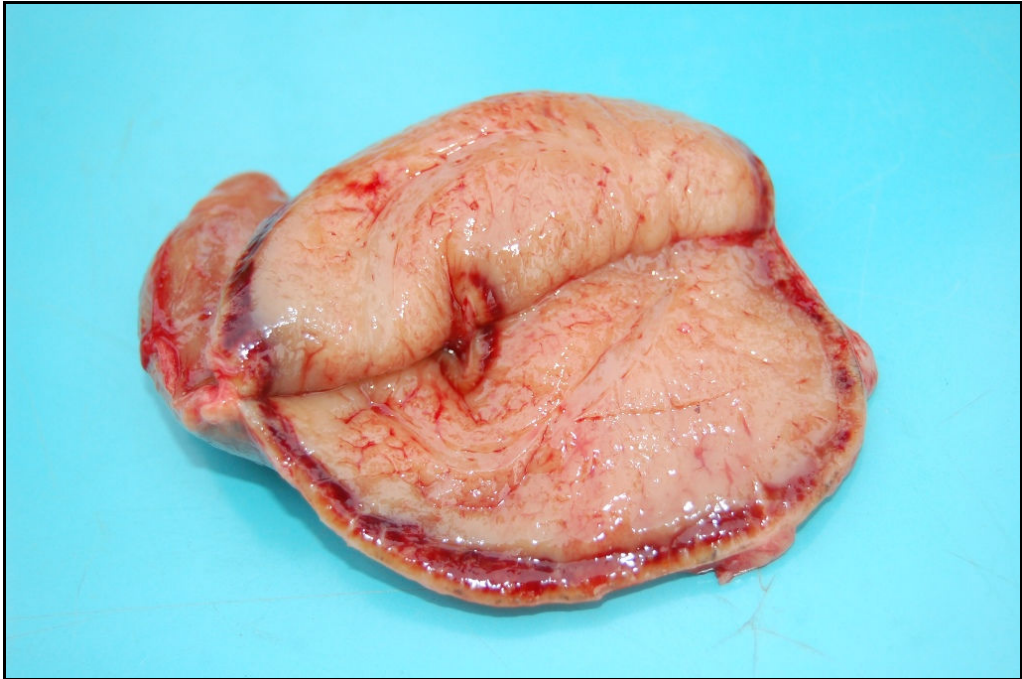
antes da eutanásia para a análise hematológica e bioquímica. O exame hematológico do Bovino 4 apresentava linfopenia com  $918/\mu\text{L}$  ( $2.500\text{-}7.500/\mu\text{L}$ ), albumina normal e hipoglicemia com  $13\text{mg/dL}$  de glicose sérica ( $45\text{-}75\text{mg/dL}$ ).



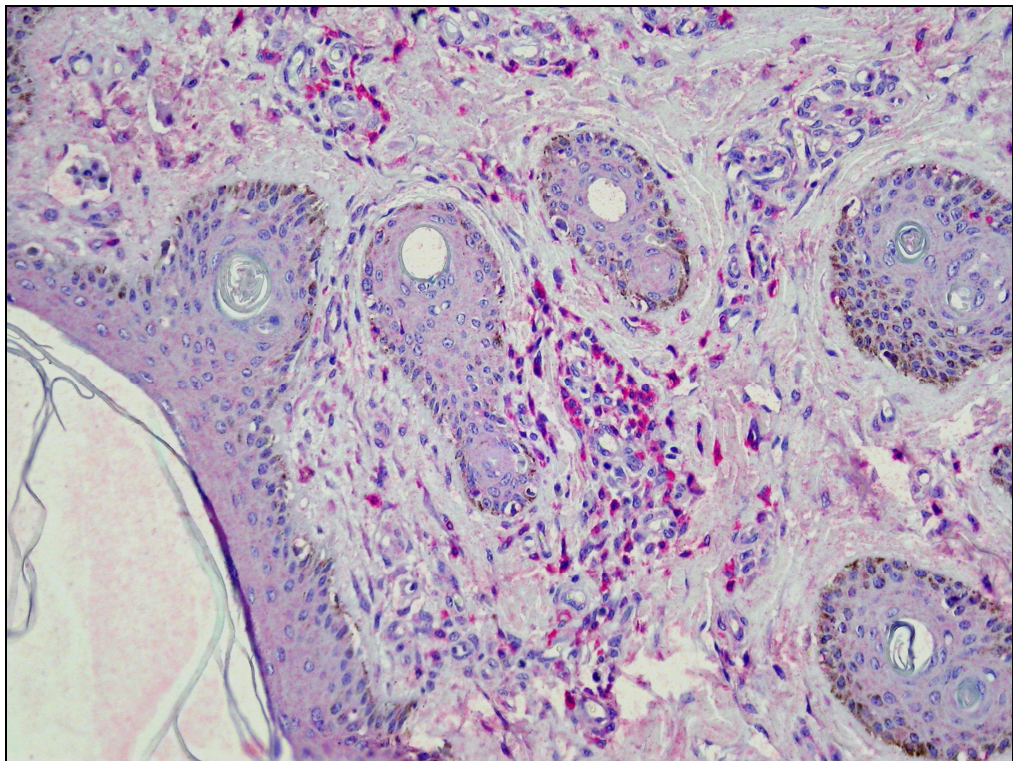
**Figura 25** - A. Folhas e flores de *Vicia villosa*. B. Pastagem dos animais contendo *V. villosa*, *V. sativa* e azevém no Município de Tuparendi (RS).



**Figura 26** - Intoxicação natural por *Vicia villosa*. Lesões alopécicas na face do Bovino 4.



**Figura 27** - Intoxicação natural por *Vicia villosa*. Aumento de volume da adrenal direita com diminuição da região cortical no Bovino 4.



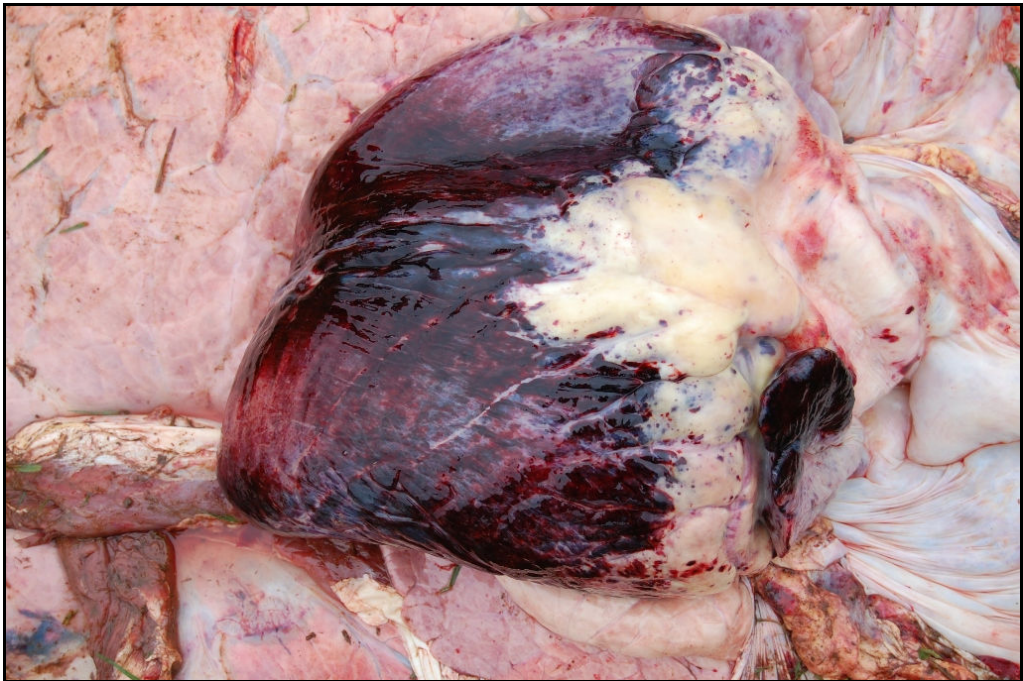**Figura 28** - Intoxicação natural por *Vicia villosa*. Imuno-histoquímica com marcação positiva de linfócitos T (CD3) na pele do Bovino 4 (método estreptavidina biotina ligada a fosfatase alcalina, obj. 20).



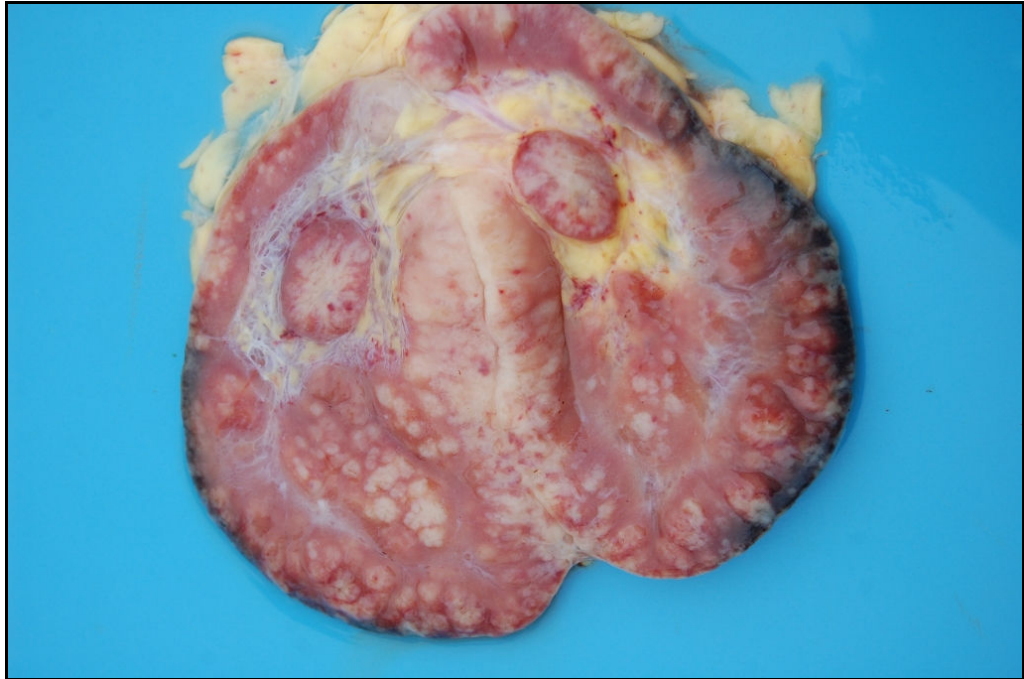
O Bovino 5 era da raça Holandês, fêmea de 6 anos proveniente do Município de Cândido Godoy (RS) (ANEXO A). O bovino recebia concentrado e pastagem de *V. villosa* (Figura 29) e azevém. Esse recebeu a planta por aproximadamente 4 meses. O bovino apresentou em 10-12 dias emagrecimento, queda da produção leiteira e lesões alopecicas na face e orelhas. O animal morreu após esse período, sendo assim realizada a necropsia do mesmo. Na propriedade a taxa de morbidade foi de 7,14% e a letalidade foi de 100%. No exame macroscópico o bovino apresentava lesões alopecicas e crostosas na face e orelhas, equimoses no tecido subcutâneo, petéquias no omento e melena. Áreas de hemorragia também foram observadas nos pulmões, bexiga, adrenal, coração (Figura 30), rins e mucosa do intestino. Observou-se múltiplos pontos esbranquiçados nos rins e hiperplasia da polpa branca no baço. Os linfonodos hepático (Figura 31), supramamário e ilíaco interno apresentavam-se aumentados e com numerosos nódulos branco-acinzentados. Nas adrenais foi observada um aumento da zona medular. Os pulmões se apresentavam edemaciados. No exame microscópico, observou-se infiltrado linfohistiocitário perivascular na pele da face e orelhas. Infiltrado de linfócitos, histiócitos, células epitelioides e células gigantes multinucleadas foram observados no baço, linfonodos (hepático, supramamário e ilíaco interno), pulmões (Figura 32), parótida, músculo esquelético, coração, rins (Figura 33) e adrenais. Áreas de hemorragia foram observadas na adrenal, fígado, pulmões, coração e mucosa da bexiga. No cérebro visualizou-se infiltrado perivascular de linfócitos e histiócitos, satelitose e edema discretos. No baço também foi observado hemossiderose moderada. Na avaliação microscópica da medula óssea visualizou-se infiltrado moderado de células mononucleares com células gigantes multinucleadas e diminuição da matriz eritróide. O teste imuno-histoquímico anti-CD68 da medula óssea revelou a presença de monócitos/macrófagos com células gigantes positivamente marcados pelo cromógeno.



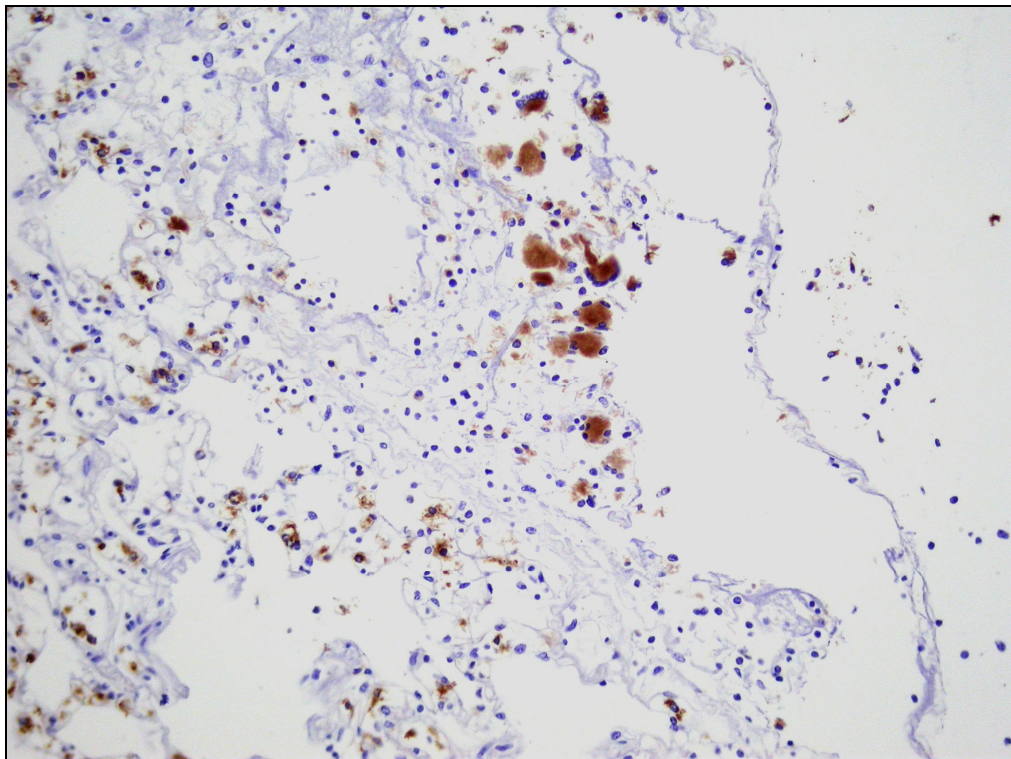
**Figura 29** - Pastagem consumida pelo Bovino 5, contendo *Vicia villosa* em floração no Município de Cândido Godoy (RS).



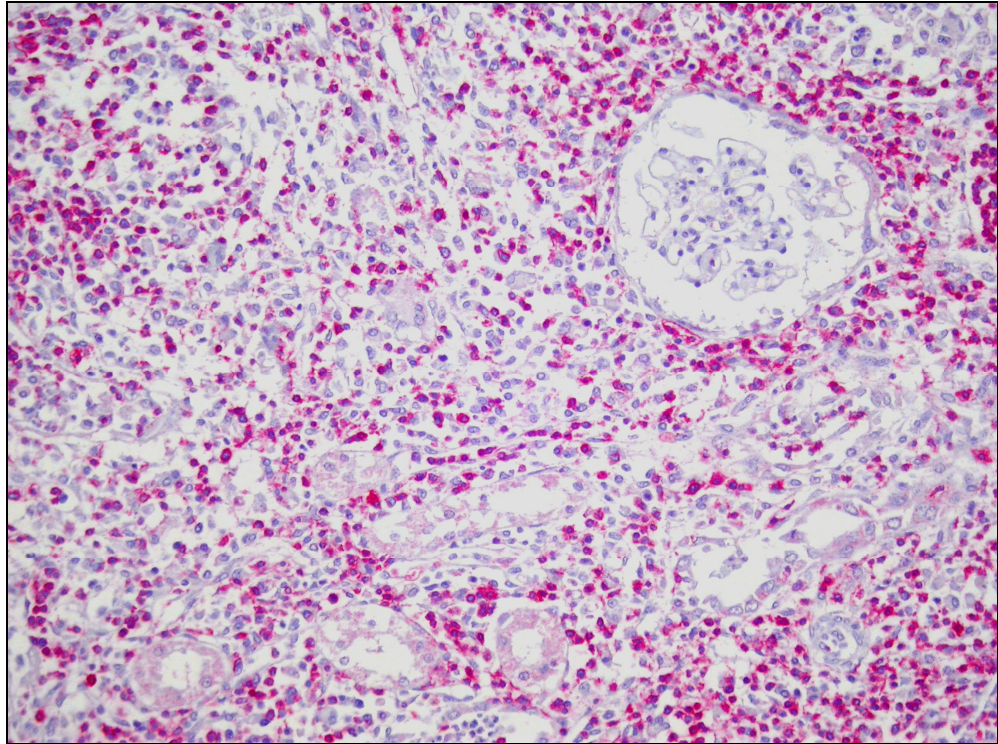
**Figura 30** - Intoxicação natural por *Vicia villosa*. Hemorragias no coração do Bovino 5.



**Figura 31** - Intoxicação natural por *Vicia villosa*. Múltiplos nódulos esbranquiçados no linfonodo hepático do Bovino 5.



**Figura 32** - Intoxicação natural por *Vicia villosa*. Pulmão apresentando macrófagos e células gigantes multinucleadas confirmadas pela marcação imuno-histoquímica com anticorpo anti-CD68 (método estreptavidina biotina ligada a peroxidase, obj. 20).



**Figura 33** - Intoxicação natural por *Vicia villosa*. Rim com infiltrado acentuado de linfócitos T com marcação imuno-histoquímica com anticorpo anti-CD3 (método estreptavidina biotina ligada a fosfatase, obj. 20).

**Tabela 9** - Distribuição e intensidade do infiltrado granulomatoso no exame microscópico de diferentes órgãos em bovinos intoxicados naturalmente pela *Vicia villosa*.

Órgãos	Bovino 1	Bovino 2	Bovino 3	Bovino 4	Bovino 5
Abomaso	-	NC	-	-	-
Adrenal	+++	+++	+++	+++	+
Baço	+++	++	++	++	+
Bexiga	NC	NC	NC	NC	-
Cerebelo	-	-	-	-	-
Cérebro	-	-	-	-	+
Coração	+++	NC	-	++	+
Fígado	++	+++	+	+	+
Gânglio trigêmeo	-	NC	-	-	-
Intestino	+++	NC	-	-	+
Linfonodos	+++	++	++	++	+++
Mama	NC	NC	NC	-	-
Medula espinhal	-	NC	-	-	-
Medula óssea	++	NC	NC	-	++
Omaso	-	NC	NC	-	+
Parótida	NC	NC	NC	-	+
Pele	++	NC	+	++	+++
Pulmão	-	NC	-	-	++
Retículo	-	NC	NC	-	-
Rim	++	+++	+++	+	+++
Rúmen	-	NC	-	-	-

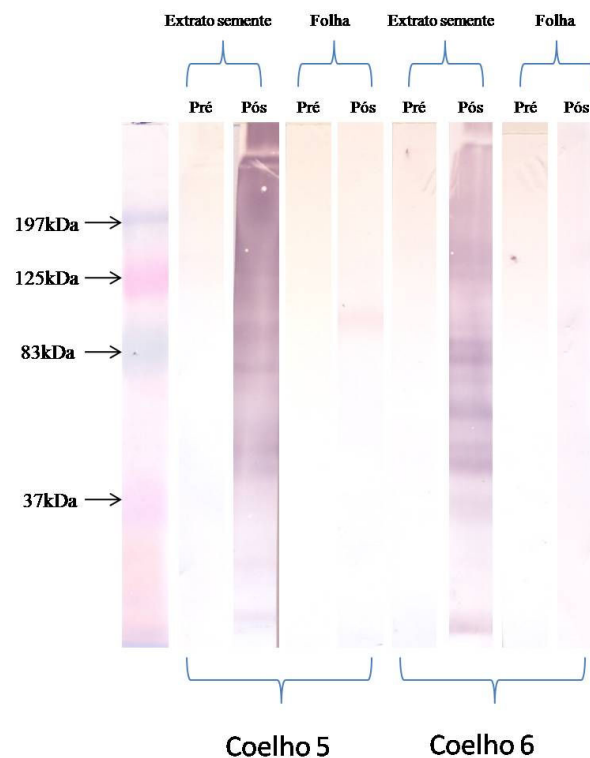
+++ (Infiltrado granulomatoso acentuado), ++ (infiltrado granulomatoso moderado), + (infiltrado granulomatoso leve), - (sem alteração), NC (não coletado).

#### 4.5 Teste de Western blot

Realizou-se o teste de Western blot no Coelho 2 (intoxicação por sementes de ervilhaca) e utilizando como antígeno o extrato de sementes de *V. villosa*. Testou-se o soro pré (dia 1) e soro pós (30 dias após o início da administração de semente de *V.*

*villosa*). Não foi observada diferença entre os soros pré e pós, não sendo observado a produção de anticorpos (IgG) contra proteínas da ervilhaca nesse animal.

O teste de Western blot foi realizado com extrato de sementes 40% e folhas de *V. villosa* testando-se os soros dos Coelhos 3, 4, 5, 6, 7 e 8. Quando realizado o teste de Western blot nos Coelhos 3 e 4 (intoxicados pela semente de *V. villosa*) observou-se anticorpos contra proteínas do extrato de semente 40% no soro pós de ambos os coelhos enquanto que no soro pré não havia anticorpos contra essas proteínas. Os animais não apresentaram anticorpos contra proteínas da folha da *V. villosa* tanto nos soros pré como pós. Nos Coelhos 5 e 6 (intoxicados pela folha de *V. villosa*) observou-se anticorpos contra proteínas do extrato de sementes 40% em ambos e no Coelho 5 visualizou-se anticorpos contra proteínas de aproximadamente 83kDa de folhas de *V. villosa* (Figura 34). Nos Coelhos 7 e 8 (intoxicados com folhas de *V. villosa*) foi observado anticorpos nos soros pós de ambos os animais sendo observados principalmente a produção de anticorpos contra proteínas do extrato de sementes.




**Figura 34** - Teste de Western blot com extratos de semente 40% e extrato de folhas de *Vicia villosa* testando soros pré e pós dos Coelhos 5 e 6 (intoxicados pelas folhas de *V. villosa*).

Em bovinos intoxicados experimentalmente, realizou-se os testes com soros pré (1º dia) e soro pós (30º dia). O bovino intoxicado experimentalmente com sementes não demonstrou anticorpos (IgG) tanto no soro pré como no soro pós experimento contra proteínas dos extratos de sementes e de folhas de *V. villosa*. No teste de Western blot do bovino intoxicado experimentalmente com folhas de ervilhaca, observou-se ausência de anticorpos contra proteínas de folha *V. villosa* soro pré (1º dia de experimento). Porém, o soro pós (30º dia) apresentou anticorpos contra bandas protéicas de aproximadamente 230kDa do extrato de folhas (Figura 35).

Realizou-se o teste de Western blot com o soro coletado do Bovino 4 (intoxicação natural). Quando testados o soro do animal esse não apresentou anticorpos (IgG) contra proteínas de sementes e folhas de ervilhaca.

Testou-se através de Western blot os soros de um animal que consumia a planta e que não apresentava sinais clínicos da doença (Bovino 16, Tabela 10). O animal apresentava anticorpos contra proteínas (com massa molecular aproximada de 230kDa) de folhas de *V. villosa* (Figura 34), porém não apresentava anticorpos contra proteínas da semente da planta. Resposta essa similar a apresentada pelo bovino intoxicado experimentalmente com folhas de *V. villosa*.

O animal que apresentava sinais clínicos da doença (Bovino 21, Tabela 10) quando testado o soro com proteínas de extrato de semente e folhas não apresentou anticorpos.




**Figura 35** - Teste de Western blot com extrato de folhas de *Vicia villosa*. 1A Soro pré do bovino intoxicado com folhas de ervilhaca B. Soro pós do bovino intoxicado por folhas. 2. Bovino que consumia a planta e que não apresentava sinais clínicos da doença.

#### 4.6 Testes de Hipersensibilidade Cutânea em Bovinos

Realizou-se testes de hipersensibilidade no total em 21 animais (Tabela 10). Dez animais eram de uma propriedade no qual os bovinos nunca haviam recebido *V. villosa* na sua alimentação. Dez animais provinham de uma propriedade no qual os animais consumiam a planta, porém não apresentaram sinais clínicos da doença. Nessa última propriedade um animal apresentou sinais clínicos da doença granulomatosa sistêmica com diagnóstico através da necropsia e histopatologia (Bovino 4). Um bovino que apresentava sinais clínicos da doença granulomatosa sistêmica foi utilizado no experimento. O bovino consumia silagem, cana de açúcar, pastagem de *V. villosa*, azevém e aveia. O animal apresentou queda da produção leiteira, anorexia, emagrecimento, febre e alopecia na face e dorso. No exame hematológico do bovino



observou-se anemia normocítica e normocrômica (hematócrito 18%), contagem de plaquetas normal (753.000/ $\mu$ L) e exames bioquímicos (creatinina, GGT e proteínas totais) dentro dos padrões de normalidade. No teste de Western blot o animal não apresentou anticorpos (IgG) contra proteínas de extrato de folhas e de sementes de *V. villosa*. Não foi realizada a necropsia, porém foi realizada biópsia de pele desse animal. No exame histológico da pele observou-se infiltrado inflamatório com histiócitos, linfócitos e alguns eosinófilos na derme, e não foi encontrado qualquer agente etiológico de origem infecciosa. No grupo controle, 2 animais apresentaram alterações nas medições 30 minutos após a aplicação, o Bovino 3 (Tabela 10) com um aumento de 0,20cm (normal 0,19cm) no local de aplicação do extrato de folhas e o Bovino 10 (Tabela 10) com um aumento de 0,24cm no local do extrato de sementes. Dos 10 animais que comiam a planta e que não apresentaram sinais clínicos, 7 bovinos apresentaram reação local 30 minutos após a aplicação dos extratos de sementes e folhas, sendo esse aumento muitas vezes visualizado macroscopicamente (Figura 36). No teste de hipersensibilidade do bovino que apresentava os sinais da doença foi observado um aumento local da pele 24 horas após a aplicação do extrato de semente e folhas quando comparado com a medição da pele normal (Bovino 21, Tabela 10).



**Figura 36** - Teste de hipersensibilidade cutânea na tábua do pescoço de um bovino que ingeria *Vicia villosa* e não apresentava sinais clínicos da intoxicação. Reação de hipersensibilidade positiva 30 minutos após as aplicações de extratos de semente 40% e de folhas de ervilhaca.

**Tabela 10** – Resultados dos testes de hipersensibilidade cutânea em bovinos.

Bovino	Dados	30 minutos			24 horas			48 horas			72 horas		
		Extrato semente 40%	PBS	Extrato Folhas	Extrato semente 40%	PBS	Extrato Folhas	Extrato semente 40%	PBS	Extrato Folhas	Extrato semente 40%	PBS	Extrato Folhas
1	Holandês, F, 2 anos e 5 meses	0,68 (0,71)	0,70 (0,71)	0,70 (0,67)	0,72 (0,71)	0,72 (0,71)	0,77 (0,67)	0,71 (0,71)	0,71 (0,71)	0,70 (0,67)	0,70 (0,71)	0,74 (0,71)	0,72 (0,67)
2	Holandês, F, 2 anos	1,02 (0,88)	1,00 (0,90)	1,00 (0,90)	0,95 (0,88)	0,97 (0,90)	0,94 (0,90)	0,93 (0,88)	0,99 (0,90)	0,93 (0,90)	0,93 (0,88)	0,99 (0,90)	0,89 (0,90)
3	Holandês, F, 2 anos	0,77 (0,62)	0,68 (0,63)	<b>0,82</b> <b>(0,62)</b>	0,70 (0,62)	0,67 (0,63)	0,68 (0,62)	0,71 (0,62)	0,70 (0,63)	0,67 (0,62)	0,73 (0,62)	0,70 (0,63)	0,68 (0,62)
4	Holandês, F, 1 ano e 8 meses	0,50 (0,51)	0,53 (0,50)	0,50 (0,45)	0,57 (0,51)	0,51 (0,50)	0,52 (0,45)	0,61 (0,51)	0,59 (0,50)	0,51 (0,45)	0,61 (0,51)	0,56 (0,50)	0,51 (0,45)
5	Holandês, F, 2 anos e 3 meses	0,68 (0,58)	0,63 (0,55)	0,69 (0,56)	0,67 (0,58)	0,60 (0,55)	0,64 (0,56)	0,70 (0,58)	0,62 (0,55)	0,67 (0,56)	0,68 (0,58)	0,66 (0,55)	0,64 (0,56)
6	Holandês, F, 1 ano e 11 meses	0,88 (0,73)	0,73 (0,66)	0,65 (0,55)	0,80 (0,73)	0,66 (0,66)	0,62 (0,55)	0,84 (0,73)	0,79 (0,66)	0,63 (0,55)	0,80 (0,73)	0,71 (0,66)	0,63 (0,55)
7	Holandês, F, 1 ano e 10 meses	0,74 (0,60)	0,63 (0,55)	0,63 (0,52)	0,68 (0,60)	0,58 (0,55)	0,58 (0,52)	0,67 (0,60)	0,59 (0,55)	0,53 (0,52)	0,68 (0,60)	0,62 (0,55)	0,53 (0,52)
8	Holandês, F, 2 anos e 2 meses	0,79 (0,66)	0,78 (0,67)	0,80 (0,69)	0,79 (0,66)	0,72 (0,67)	0,78 (0,69)	0,72 (0,66)	0,71 (0,67)	0,74 (0,69)	0,77 (0,66)	0,70 (0,67)	0,73 (0,69)
9	Holandês, F, 2 anos e 3 meses	0,78 (0,63)	0,78 (0,66)	0,83 (0,65)	0,72 (0,63)	0,72 (0,66)	0,68 (0,65)	0,71 (0,63)	0,70 (0,66)	0,69 (0,65)	0,67 (0,63)	0,67 (0,66)	0,67 (0,65)
10	Holandês, F, 2 anos e 1 mês	<b>1,02</b> <b>(0,78)</b>	0,89 (0,72)	0,83 (0,64)	0,89 (0,78)	0,73 (0,72)	0,67 (0,64)	0,84 (0,78)	0,75 (0,72)	0,70 (0,64)	0,82 (0,78)	0,74 (0,72)	0,68 (0,64)

11	Holandês, F, 4 anos e 9 meses	0,51 (0,55)	0,42 (0,44)	0,42 (0,47)	0,55 (0,55)	0,43 (0,44)	0,58 (0,47)	0,54 (0,55)	0,50 (0,44)	0,50 (0,47)	0,55 (0,55)	0,44 (0,44)	0,47 (0,47)
12	Holandês, F, 3 anos e 7 meses	<b>1,24</b> <b>(0,67)</b>	0,59 (0,67)	<b>1,20</b> <b>(0,78)</b>	0,80 (0,67)	0,67 (0,67)	0,97 (0,78)	0,63 (0,67)	0,63 (0,67)	0,80 (0,78)	0,67 (0,67)	0,67 (0,67)	0,78 (0,78)
13	Holandês, F, 10 anos e 5 meses	<b>1,22</b> <b>(0,93)</b>	0,80 (0,82)	0,90 (0,83)	1,03 (0,93)	0,82 (0,82)	0,93 (0,83)	0,92 (0,93)	0,83 (0,82)	1,00 (0,83)	0,93 (0,93)	0,82 (0,82)	0,83 (0,83)
14	Holandês, F, 5 anos e 3 meses	<b>1,22</b> <b>(0,63)</b>	0,57 (0,70)	<b>1,34</b> <b>(0,70)</b>	<b>0,83</b> <b>(0,63)</b>	0,60 (0,70)	0,87 (0,70)	0,70 (0,63)	0,67 (0,70)	0,80 (0,70)	0,63 (0,63)	0,70 (0,70)	0,70 (0,70)
15	Holandês, F, 2 anos e 7 meses	1,12 (1,23)	0,90 (0,90)	1,02 (1,10)	1,06 (1,23)	0,90 (0,90)	1,20 (1,10)	1,00 (1,23)	0,88 (0,90)	1,18 (1,10)	1,23 (1,23)	0,90 (0,90)	1,10 (1,10)
16	Holandês, F, 1 ano e 7 meses	<b>1,98</b> <b>(0,80)</b>	0,80 (0,76)	<b>1,90</b> <b>(0,84)</b>	0,90 (0,80)	0,73 (0,76)	0,95 (0,84)	0,84 (0,80)	0,81 (0,76)	0,86 (0,84)	0,80 (0,80)	0,76 (0,76)	0,84 (0,84)
17	Holandês, F, 4 anos e 6 meses	0,81 (0,80)	0,81 (0,78)	1,00 (0,98)	0,80 (0,80)	0,83 (0,78)	1,10 (0,98)	0,73 (0,80)	0,75 (0,78)	0,92 (0,98)	0,80 (0,80)	0,78 (0,78)	0,98 (0,98)
18	Holandês, F, 8 anos e 4 meses	1,18 (0,92)	1,00 (0,90)	<b>1,32</b> <b>(0,99)</b>	1,00 (0,92)	1,00 (0,90)	<b>1,20</b> <b>(0,99)</b>	0,90 (0,92)	0,90 (0,90)	1,03 (0,99)	0,92 (0,92)	0,90 (0,90)	0,99 (0,99)
19	Holandês, F, 3 anos e 6 meses	<b>1,40</b> <b>(1,10)</b>	0,90 (0,81)	<b>1,54</b> <b>(1,05)</b>	1,05 (1,10)	0,83 (0,81)	1,20 (1,05)	1,14 (1,10)	0,81 (0,81)	1,13 (1,05)	1,10 (1,10)	0,81 (0,81)	1,05 (1,05)
20	Holandês, F, 6 anos 2 meses	<b>0,90</b> <b>(0,70)</b>	0,64 (0,61)	<b>1,20</b> <b>(0,73)</b>	0,76 (0,70)	0,58 (0,61)	0,94 (0,73)	0,72 (0,70)	0,63 (0,61)	0,83 (0,73)	0,70 (0,70)	0,61 (0,61)	0,73 (0,73)
21	Holandês, F, 5 anos	0,43 (0,39)	0,40 (0,39)	0,52 (0,41)	<b>0,90</b> <b>(0,39)</b>	0,41 (0,39)	<b>0,62</b> <b>(0,41)</b>	<b>0,82</b> <b>(0,39)</b>	0,43 (0,39)	0,50 (0,41)	<b>0,68</b> <b>(0,39)</b>	0,40 (0,39)	0,50 (0,41)

F= fêmea, M= macho, PBS (Solução Salina de Fosfato). Grupo de bovinos de 1-10 (animais que nunca comeram *V. villosa*), Grupo de bovinos de 11-20 (animais que comeram a planta, mas que não apresentaram sinais clínicos da doença), Bovino 21 (animal que apresentou sinais clínicos da intoxicação). Em negrito as medidas com mais de 0,19cm de aumento na espessura da pele.

## 5. DISCUSSÃO

Todas as etapas de purificações de proteínas de extrato de sementes de *V. villosa* foram realizadas com base nos resultados obtidos nos testes de hipersensibilidade em coelhos. A partir dos resultados dos testes as frações eram selecionadas e submetidas a uma nova etapa de purificação. Obteve-se purificações através de diferentes concentrações de sulfato de amônio, troca iônica e gel filtração. Com isso obteve-se as frações protéicas mais purificadas denominadas de frações GF 11, GF 12 e GF 13. Com base nos experimentos nos Coelhos 7 e 8, a fração GF 11 demonstrou uma maior reação no teste de hipersensibilidade cutânea, por isso as proteínas dessa fração foram enviadas para a análise por espectrometria de massa. Obteve-se a identificação de peptídeos com similaridade a lipoxigenases de *Pisum sativum* (ervilha). A lipoxigenase é uma proteína encontrada em mais de 60 espécies de plantas. Em particular as sementes de legumes apresentam altos níveis de atividade de lipoxigenase (SIEDON, 1991). Em mamíferos, as lipoxigenases são metabólitos que conduzem à formação de moléculas reguladoras da resposta inflamatória como leucotrienos e lipoxinas (SIEDON, 1991). Com os dados obtidos até este momento não é possível definir se a lipoxigenase é a proteína envolvida na resposta de hipersensibilidade ocasionada pela ingestão de *V. villosa*.

Na intoxicação experimental com 5g/kg de sementes de *V. villosa* em coelhos se obteve alterações macroscópicas como lesões descamativas e crostosas nas orelhas, lesões estas similares as apresentadas por bovinos intoxicados naturalmente. Na microscopia se observou infiltrado histiocitário na derme. Na macroscopia, observou-se também evidenciação de placas de Peyer e do apêndice cecal. Em coelhos, não foram encontradas lesões macroscópicas como múltiplos nódulos branco-acinzentados em inúmeros órgãos como descrito em bovinos (BARROS *et al.*, 2001). Claughton; Claughton (1954) descrevem alterações neurológicas pelo consumo da planta, porém em coelhos esta alteração não foi observada, sendo que as lesões encontradas foram mais similares a doença granulomatosa sistêmica.

Os coelhos que receberam folhas de *V. villosa* apresentaram lesões semelhantes à dos animais intoxicados pelas sementes da planta. Porém, nos animais intoxicados pelas folhas da ervilhaca não foi observado lesões macroscópicas nas orelhas como as descritas nos animais que receberam sementes. Nas intoxicações por 41 dias não puderam ser observadas lesões como evidenciação de placas de Peyer, *sacculus rotundus* e apêndice cecal, lesões essas observadas somente em animais intoxicados por

51 e 91 dias. Nos testes de hipersensibilidade de todos os coelhos a resposta observada foi aumento da espessura da pele em 24 horas após a aplicação caracterizando assim uma resposta tardia. O infiltrado celular encontrado foi principalmente de macrófagos, linfócitos, células epitelioides, células gigantes multinucleadas e eosinófilos, tipo celular também encontrado na pele de bovinos intoxicados naturalmente pela planta (FIGHERA; SOUZA; BARROS, 2005). Os resultados das intoxicações experimentais em coelhos indicam que essa espécie pode ser utilizada como modelo experimental para o estudo da doença granulomatosa sistêmica.

Os testes de Western blot em coelhos demonstraram que os animais produziram anticorpos contra proteínas da *V. villosa*. Esse resultado deve ter ocorrido devido às repetidas inoculações (a cada 10 dias) das proteínas nos testes de hipersensibilidade cutânea. Como não se sabe qual a proteína ou quais as proteínas possam estar envolvidas na resposta de hipersensibilidade, teve-se que inocular uma dose maior de proteínas do extrato para que se conseguisse 1µg de cada uma das proteínas do extrato. Fato esse que pode também ter contribuído para a produção de anticorpos (IgG), uma vez que o Coelho 2 (animal no qual não foi realizado o teste de hipersensibilidade) não apresentou anticorpos contra proteínas da ervilhaca.

Na intoxicação experimental do bovino que recebia as folhas de *V. villosa*, não foi observada alterações de pele características da doença granulomatosa sistêmica. O animal apresentou lesões nos linfonodos tanto macroscópicas como microscópicas. O aumento dos linfonodos foi discreto, porém na microscopia observou-se infiltrado de linfócitos, histiócitos e algumas vezes células gigantes multinucleadas também estavam presentes. Essas lesões microscópicas também são observadas nos linfonodos de animais intoxicados naturalmente pela planta. A não apresentação de sinais clínicos nesse caso talvez seja devido ao tempo de ingestão da planta, a quantidade de planta consumida ou por uma variação individual na manifestação dos sinais da doença granulomatosa sistêmica. Os resultados hematológicos do bovino indicaram uma leucocitose com linfocitose e monocitose. Panciera; Mosier; Ritchey (1992) descrevem não haver alterações significativas no hemograma de animais com doença granulomatosa sistêmica. Porém, outros autores descrevem eosinofilia e monocitose nos exames de bovinos intoxicados naturalmente pela *V. villosa* (BARROS *et al.*, 2001). Os testes de hipersensibilidade cutânea demonstraram reação em 30 minutos após a aplicação dos extratos protéicos de sementes e folhas, indicando uma resposta de hipersensibilidade imediata. O teste de hipersensibilidade cutânea com cianamida de

cálcio 1% não demonstrou alterações significativas. Observou-se reações nos extratos de semente 40%, frações TI 26, fração GF 12 e reações menores para o extrato de folhas e fração GF 11. Os resultados do teste de Western blot indicaram anticorpos contra proteínas de folhas (no soro pós), resultado similar ao apresentado por um bovino que comia a planta e não apresentava sinais clínicos da intoxicação pela ervilhaca (Bovino 16, Tabela 10).

O bovino alimentado (experimentalmente) com sementes de *V. villosa* não manifestou sinais clínicos da doença granulomatosa sistêmica e nem as manifestações neurológicas descrita por Claughton; Claughton (1954). Os testes de hipersensibilidade com extratos protéicos de sementes e folhas de *V. villosa* e com cianamida de cálcio 1% não demonstraram reação de hipersensibilidade. Nos testes de Western blot não foi observado anticorpos (IgG) contra proteínas de sementes ou de folhas da planta. A ausência de sinais clínicos nesse caso pode ser explicada por uma resposta individual do animal à intoxicação pela planta ou pela dose utilizada (5g/kg) ser insuficiente para causar a doença.

Nos bovinos, as intoxicações naturais por *V. villosa* foram diagnosticadas em 5 animais no período de 2005 a 2010. As taxas de morbidade nas propriedades variaram de 5,5% a 20% e a letalidade variou de 33% a 100%. Os bovinos intoxicados naturalmente apresentavam lesões características como alopecia e formação de crostas na pele observadas principalmente na face e pescoço como também descrito por outros autores (PANCIERA; JOHNSON; OSBURN, 1966, FIGHERA; SOUZA; BARROS, 2005,). Múltiplos órgãos foram afetados, sendo as principais alterações macroscópicas a presença de nódulos branco-acinzentados nos órgãos como rins, linfonodos e coração. O aumento da adrenal foi um achado importante, sendo que no Bovino 4 essa foi a principal alteração macroscópica visualizada e em todos os bovinos analisados o infiltrado granulomatoso foi observado na histologia. Linfonodos, rins, baço e fígado foram órgãos que apresentavam infiltrado granulomatoso nos 5 casos estudados.

Os testes imuno-histoquímicos confirmaram ser o infiltrado inflamatório constituído principalmente por macrófagos, células epitelioides, células gigantes multinucleadas e linfócitos. Os linfócitos mais predominantes foram os linfócitos T, os linfócitos B foram raramente encontrados nos infiltrados inflamatórios quando realizados os testes imuno-histoquímicos. Quando realizada a imuno-histoquímica em cortes seriados, os linfócitos T foram as células predominantes em todos os locais avaliados.

A hipersensibilidade tardia é um tipo de resposta imunológica exacerbada mediada por células e é iniciada por linfócitos T ativados por antígenos. Um exemplo clássico desse tipo de hipersensibilidade é à reação a tuberculina, que é produzida através da injeção intradérmica de um componente lipopolissacarídeo protéico do bacilo da tuberculose (ABBAS, 2005). Em um indivíduo previamente sensibilizado nódulos palpáveis e rubor são observados de 8 a 12 horas, atingindo um pico em 24 a 72 horas e regredindo lentamente depois (ABBAS, 2005). Os testes de hipersensibilidade cutânea que foram realizados em 3 grupos de bovinos, nos faz sugerir que a doença clínica possa ser causada por modulação da resposta imunológica dos animais. Embora foi avaliado no teste somente 1 animal com doença clínica, esse animal dentro de 21 animais testados foi o único que apresentou uma resposta tardia no teste de hipersensibilidade. Com isso se sugere que os animais que consomem a planta tenham uma resposta imediata (30 minutos) ou não apresentem nenhuma resposta de hipersensibilidade enquanto que animais que irão manifestar a doença terão uma hipersensibilidade tipo IV.

Nos bovinos intoxicados experimentalmente com sementes e folhas de *V. villosa* realizou-se o teste de hipersensibilidade com o composto cianamida de cálcio 1%. A cianamida foi isolada de folhas de *V. villosa* (KAMO; HIRATE; FUJII, 2003) e posteriormente esse composto foi relacionado com uma dermatite de contato em bovinos (ONDA *et al.*, 2008). Realizou-se o teste com o composto uma vez que esses animais com dermatite apresentavam lesões macroscópicas e microscópicas de pele similares a intoxicação pela *V. villosa*. Porém nos testes de hipersensibilidade realizados não foi observado reação na pele dos animais tanto do experimento de intoxicação por folhas como por sementes da planta.

## 6. CONCLUSÕES

Purificações de extratos de semente de *V. villosa* foram obtidas a partir de precipitação em sulfato de amônio, troca iônica e gel filtração. Nas frações purificadas que induzem uma resposta de hipersensibilidade foi identificada por espectrometria de massa uma proteína com similaridade a lipoxigenase. Porém não é possível afirmar que esta proteína seja responsável pela reação de hipersensibilidade.

A ingestão de 5g/kg de sementes de *V. villosa* em coelhos ocasionou lesões descamativas e crostosas na orelhas com infiltrado de histiócitos na derme.

Nos coelhos intoxicados experimentalmente com folhas de *V. villosa* e que foram inoculados com proteínas de ervilhaca para os testes de hipersensibilidade observou-se evidenciação das placas de Peyer, *sacculus rotundus* e apêndice cecal. As lesões macroscópicas foram visualizadas em animais intoxicados por mais de 51 dias. Na microscópica, observou-se nesses órgãos infiltrado de linfócitos, histiócitos e algumas vezes de células gigantes multinucleadas.

Nos testes de hipersensibilidade cutânea em coelhos observou-se em todos os animais uma resposta de hipersensibilidade tardia com aumento da espessura da pele 24 horas após a aplicação dos extratos. Na histologia observava-se infiltrado granulomatoso na derme.

Com base nesse estudo os coelhos podem ser utilizados como modelo experimental para a doença granulomatosa sistêmica de bovinos.

Na intoxicação experimental por 30 dias em um bovino com folhas de *V. villosa* (8,17g/kg de folhas secas diárias) visualizou-se nódulos esbranquiçados nos linfonodos. Na histologia, infiltrado de histiócitos, linfócitos e células gigantes foram observados nos linfonodos. Os testes hematológicos do animal após o experimento demonstraram leucocitose com monocitose e linfocitose. Nos testes de hipersensibilidade cutânea com extratos da planta observou-se uma resposta de imediata.

A intoxicação experimental em um bovino com 5g/kg de sementes de *V. villosa* por 30 dias não ocasionou a doença clínica, nem alterações macroscópicas, microscópicas e hematológicas significativas. Os testes de hipersensibilidade para extrato de sementes, folhas e de cianamida não apresentaram reação.

Cinco casos de intoxicação natural por *V. villosa* foram acompanhados no período de 2005 a 2010. Os animais apresentavam lesões de pele caracterizadas por alopecia e lesões crostosas principalmente visualizadas na cabeça e pescoço e múltiplos



nódulos branco acinzentados em vários órgãos. As lesões microscópicas foram de infiltrado granulomatosos observado principalmente nos linfonodos, rins, adrenal, fígado e baço.

As principais células encontradas no infiltrado inflamatório de animais intoxicados naturalmente ou experimentalmente foram macrófagos, células epitelioides e linfócitos, com o predomínio de linfócitos T (confirmada por testes imunohistoquímicos).

Os testes de hipersensibilidade em grupos de animais que nunca comeram a planta, que consomem a planta e não manifestam a doença, e em um animal com doença granulomatosa sugerem que possa haver uma resposta individual de cada animal em modular a resposta imunológica para uma hipersensibilidade tipo IV manifestando assim a doença clínica.

## REFERÊNCIAS BIBLIOGRÁFICAS

- ABAAS A. K. Doenças da Imunidade In: KUMAR V.; ABBAS A. K.; FAUSTO N. **Robbins & Cotran Patologia - Bases Patológicas das Doenças**. 7ª ed. Rio de Janeiro: Elsevier, 2005. p. 203-280.
- ANDERSON C. A.; DIVERS T. J. Systemic granulomatous inflammation in a horse grazing hairy vetch. **Journal of the American Veterinary Medical Association**, v. 183, n. 5, p. 569-570, 1983.
- BARROS C. S. L. *et al.* Doença granulomatosa sistêmica em bovinos no Rio Grande do Sul associada ao pastoreio de ervilhaca (*Vicia* spp). **Pesquisa Veterinária Brasileira**, v. 21, n. 4, p. 162-171, 2001.
- BREUKINK H. J. *et al.* Pyrexia with dermatitis in dairy cows. **The Veterinary Record**, v. 2, p. 221-222, 1978.
- CLAUGHTON W. P.; CLAUGHTON H. D. Vetch seed poisoning. **The Auburn Veterinarian**, v. 10, p. 125-126, 1954.
- FIGHERA R. A. **Dissertação de Mestrado**: Doença granulomatosa sistêmica em bovinos no Rio Grande do Sul associada ao pastoreio de ervilhaca (*Vicia* spp). Santa Maria: UFSM, 2004. 118p.
- FIGHERA R. A.; BARROS C. S. L. Systemic granulomatous disease in brazilian cattle grazing pasture containing vetch (*Vicia* spp.). **Veterinary and Human Toxicology**, v. 46, n. 2, p. 62-66, 2004.
- FIGHERA R. A.; SOUZA T. M.; BARROS C. S. L. Lesões de pele em bovinos com doença granulomatosa sistêmica associada ao pastoreio de ervilhaca (*Vicia* spp.). **Ciência Rural**, v. 35, n. 2, p. 406-411, 2005.
- GAVA A.; BARROS C. S. L. Intoxicação por polpa cítrica. In: **Doença de ruminantes e eqüídeos**, 3 ed., v. 2, p. 90-94, Fernovi Editora: Santa Maria, 2007.
- GREEN J. R.; KLEYNHANS J. E. Suspected vetch (*Vicia benghalensis* L) poisoning in a friesland cow in the republic of South Africa. **Journal of South African Veterinary Association**, v. 60, p. 109-110, 1989.

HARGIS A. M.; GINN P. E. The integument. In: \_\_\_ **Pathologic basis of veterinary disease**, 4 ed., pp. 1107-1162, Mosby Elsevier, St Louis, 2007.

HARPER P. *et al.* Vetch toxicosis in cattle grazing *Vicia villosa* spp *dasycarpa* and *V. benghalensis*. **Australian Veterinary Journal**, v. 70, n. 4, p. 140-144, 1993.

IIZUKA A. *et al.* An outbreak of systemic granulomatous disease in cows with high milk yields. **The Journal of Veterinary Medical Science**, v. 67, n. 7, p. 693-699, 2005.

JOHNSON B. *et al.* Systemic granulomatous disease in cattle in California associated with grazing hairy vetch (*Vicia villosa*). **Journal of Veterinary Diagnostic Investigation**, v. 4, p. 360-362, 1992.

KAMO T.; HIRADE S.; FUJII Y. First isolation of natural cyanamide as a possible allelochemical from hairy vetch (*Vicia villosa*). **Journal of Chemical Ecology**, v. 29, n. 2, p. 275-283, 2003.

KERR L. A.; EDWARDS W. C. Hairy vetch poisoning of cattle. **Veterinary Medicine Small Animal Clinician**, p. 257-258, 1982.

KISSMANN K. G.; GROTH D. In: \_\_\_ **Plantas infestantes e nocivas**. BASF, São Bernardo do Campo. 2 ed., 1999, v. 2, p. 819-960.

MATTHEWS J. G.; SHREEVE B. J. Pyrexia/pruritus/haemorrhagic syndrome in dairy cows. **The Veterinary Record**, v. 28, p. 408, 1978.

MINISTÉRIO DA AGRICULTURA, PECUÁRIA E ABASTECIMENTO. **Programa Nacional de controle e erradicação da Brucelose e Tuberculose (PNCEBT)**, Brasília, 2006. 184p.

ODRIOZOLA E. *et al.* An outbreak of *Vicia villosa* (hairy vetch) poisoning in grazing Aberdeen Angus Bulls in Argentina. **Veterinary and Human Toxicology**, v. 33, n. 3, p. 278-280, 1991.

ONDA K. *et al.* Contact dermatitis in dairy cattle caused by calcium cyanamide. **Veterinary Record**, v. 163, n. 14, p. 418-422, 2008.

- PANCIERA R. J.; JOHNSON L.; OSBURN B. I. A disease of cattle grazing hairy vetch pasture. **Journal of the American Veterinary Medical Association**, v. 148, n. 7, p. 804-808, 1966.
- PANCIERA R. J.; MOSIER D. A.; RITCHEY J. W. Hairy vetch (*Vicia villosa* Roth) poisoning in cattle: update and experimental induction of disease. **Journal of Veterinary Diagnostic Investigation**, v. 4, p. 318-325, 1992.
- PEET R. L.; GARDNER J. J. Poisoning of cattle by hairy or woolly-pod vetch, *Vicia villosa* subspecies *dasycarpa*. **Australian Veterinary Journal**, v. 63, n.11, p. 381-382, 1986.
- PEDROSO P. M. O. *et al.* Intoxicações naturais por plantas em ruminantes diagnosticadas no Setor de Patologia Veterinária da UFRGS no período de 1996-2005. **Acta Scientiae Veterinariae**, v. 35, n. 2, p. 213-218, 2007.
- RECH R. R. *et al.* Meningoencefalite granulomatosa em bovinos em pastoreio de ervilhaca (*Vicia* spp). **Pesquisa Veterinária Brasileira**, v. 24, n. 3, p. 169-172, 2004.
- RIET-CORREA F.; MEDEIROS R. M. T. Intoxicações por plantas em ruminantes no Brasil e no Uruguai: importância econômica, controle e riscos para a saúde pública. **Pesquisa Veterinária Brasileira**, v. 21, n. 1, p. 38-42, 2001.
- RIET-CORREA F. *et al.* In: \_\_\_ **Plantas e micotoxinas que afetam a pele e outros órgãos**. Fernovi Editora, Santa Maria. 3 ed., 2007, v. 2, p. 209-211.
- RISSI D. R. *et al.* Intoxicações por plantas e micotoxinas associadas a plantas em bovinos no Rio Grande do Sul: 461 casos. **Pesquisa Veterinária Brasileira**, v. 27, n. 7, p. 261-268, 2007.
- SAUNDERS G. K. *et al.* Suspected citrus pulp toxicosis in dairy cattle. **Journal of Veterinary Diagnostic Investigation**, v. 12, p. 269-271, 2000.
- SIEDOW J. N. Plant lipoxygenase: structure and function. **Annual Review of Plant Physiology and Plant Molecular Biology**, v. 42, p. 145-188, 1991.
- THOMAS G.W. Pyrexia with dermatitis in dairy cows. **The Veterinary Record**, v. 22, p. 368, 1978.

TOKARNIA C. H.; PEIXOTO P. V.; CUNHA B. R. M. Experimentos com polpa cítrica em ovinos e coelhos. **Pesquisa Veterinária Brasileira**, v. 21, n. 4, p. 172-176, 2001.

TURNER S. J.; KELLY D. F.; SPACKMAN D. Pyrexia with dermatitis in dairy cows. **The Veterinary Record**, v. 3, p. 488, 1978.

WOODS L.W. *et al.* Systemic granulomatous disease in a horse grazing pasture containing vetch (*Vicia* sp.). **Journal Veterinary of Diagnostic Investigation**, v. 4, p. 356-360, 1992.

**ANEXO A**

**Artigo aceito para a publicação na revista Ciência Rural em junho de 2010.**

**Granulomatous myelitis associated with hemorrhagic syndrome due to  
consumption of *Vicia villosa* by cattle**

**Mielite granulomatosa associada à síndrome hemorrágica devido ao  
consumo de *Vicia villosa* em um bovino**

**Luciana Sonne<sup>1</sup> Djeison Lutier Raymundo<sup>1</sup> Nadia Aline Bobbi Antoniassi<sup>1</sup> Paulo  
Mota Bandarra<sup>1</sup> Paula Rodrigues de Almeida<sup>1</sup> Itabajara da Silva Vaz Júnior<sup>2</sup>  
David Driemeier<sup>1\*</sup>**

**-NOTA-**

**ABSTRACT**

An unusual case of spontaneous *Vicia villosa* poisoning affected a 6-year-old Holstein cow. Although the most striking findings included a generalized hemorrhagic condition associated with granulomatous myelitis, histological lesions typically seen with the vetch-associated systemic granulomatous syndrome were also present.

---

<sup>1</sup> Departamento de Patologia Clínica Veterinária, Faculdade de Medicina Veterinária, Universidade Federal do Rio Grande do Sul (UFRGS), Av. Bento Gonçalves 9090, 91540-000, Porto Alegre, RS, Brasil. E-mail: [davetpat@ufrgs.br](mailto:davetpat@ufrgs.br)

<sup>2</sup> Centro de Biotecnologia, UFRGS, Av. Bento Gonçalves, 9500, Prédio 43421, 91501-970, Porto Alegre, RS, Brasil.

Prominent gross findings were bloody nasal and oral discharges, disseminated hemorrhages, and bloody feces. Generalized hemorrhages associated with infiltration of numerous organs by lymphocytes, plasma cells, macrophages, multinucleated giant cells, and eosinophils were the main microscopic findings. Anti-CD68 immunostaining confirmed the presence of moderate histiocytic infiltrate and multinucleated giant cells in the bone marrow. These changes in the bone marrow probably caused the generalized hemorrhagic changes described here.

**Key words:** plant poisoning, cattle, *Vicia villosa*, hemorrhagic disease, granulomatous inflammation.

## **RESUMO**

Um bovino Holandês de seis anos naturalmente intoxicado pela *Vicia villosa* apresentou lesões não comumente encontradas nessa intoxicação. Embora a lesão mais evidente fosse hemorragia generalizada associada à mielite granulomatosa, as lesões granulomatosas típicas da intoxicação pela ervilhaca também estavam presentes histologicamente. Os principais achados macroscópicos foram hemorragias nasal e oral, hemorragias generalizadas e fezes com sangue. Lesões hemorrágicas generalizadas associadas com infiltrado inflamatório de linfócitos, plasmócitos, macrófagos, células gigantes multinucleadas e eosinófilos foram os principais achados microscópicos encontrados. O teste imuno-histoquímico anti-CD68 confirmou a presença de infiltrado moderado de macrófagos e de células gigantes multinucleadas na medula óssea. As alterações na medula óssea provavelmente constituem a causa da hemorragia generalizada descrita nesse caso.



**Palavras-chave:** intoxicação por planta, bovino, *Vicia villosa*, doença hemorrágica, inflamação granulomatosa.

*Vicia villosa* (hairy vetch) has been used as source of forage for livestock in countries with temperate or subtropical climates (PANCIERA et al., 1992; BARROS et al., 2001; RIET-CORREA et al., 2007). Nevertheless, poisoning by hairy vetch has been described in horses (ANDERSON & DIVERS, 1983; WOODS et al., 1992) and cattle (PANCIERA et al., 1966; ODRIOZOLA et al., 1991; JOHNSON et al., 1992; HARPER et al., 1993; BARROS et al., 2001). Although it has also been linked to other syndromes (CLAUGHTON & CLAUGHTON, 1954), hairy vetch poisoning most commonly manifests as an untreatable systemic granulomatous condition, the clinical signs of which may include dermatitis, conjunctivitis, pruritus, diarrhea, wasting, and death (PANCIERA et al., 1966; PANCIERA et al., 1992). The main gross changes are alopecic areas, papules, exudation, and crusts in the skin and white or gray nodules in numerous organs (PANCIERA et al., 1966; JOHNSON et al., 1992; PANCIERA et al., 1992; BARROS et al., 2001). Typical histological findings in vetch-associated disease include infiltration of skin and numerous organs by macrophages, lymphocytes, plasma cells, multinucleated giant cells and eosinophils (PANCIERA et al., 1966; PANCIERA et al., 1992; RIET-CORREA et al., 2007). This report describes an unusual bovine case of hairy vetch poisoning characterized by a generalized hemorrhagic condition associated with granulomatous myelitis.

The poisoning occurred in a 6-year-old Holstein cow from a small dairy herd (14 lactating cows) located in the northwest region of Rio Grande do Sul, Brazil. The cows had been grazing on pastures composed of *Vicia villosa* and ryegrass (*Lolium* sp.) for

approximately 120 days. Animals were also supplemented with corn silage and commercial concentrate. The affected cow remained ill for 12 days before dying, and clinical signs included weight loss, decreased milk production, alopecia, and formation of crusts mainly in the face (Figure 1a). Upon necropsy, the most remarkable findings were large amounts of bloody nasal and oral discharges, and disseminated hemorrhages, which were most prominent in the urinary bladder (Figure 1b), kidneys (Figure 1c), heart, and subcutaneous tissues, but were also observed in the omentum, adrenal gland, lungs, liver, and small intestine. Additional gross changes included bloody feces, enlarged lymph nodes, multiple whitish nodules in the cut surface of several lymph nodes, and splenomegaly. Tissue samples were collected, formalin fixed, and processed for routine histology. Microscopically, hemorrhages associated with infiltration by lymphocytes, macrophages and multinucleated giant cells were disseminated in numerous organs and tissues, especially in the kidneys (Figure 1d), heart, lymph nodes, skeletal muscle, lung, and spleen. The latter tissue also had hemosiderosis. Orthokeratotic hyperkeratosis and mixed inflammatory cell infiltration (lymphocytes, plasma cells, macrophages, multinucleated giants cells, and eosinophils) were observed in the skin of the face and ears. Brain vessels were cuffed by epithelioid macrophages, plasma cells, and lymphocytes. The liver had multifocal hemorrhage, mild paracentral necrosis, and mild periportal inflammatory infiltrate associated with fibrosis. In the rib bone marrow, there were moderate numbers of foamy macrophages and multinucleated giant cells (Figure 1e) that replaced hematopoietic cell precursors and adipocytes. Remaining precursor cells were mostly from granulocytic lineage, specifically of the eosinophilic cell line. Most eosinophil precursors were in the myelocyte stage, but there also were a few metamyelocytes and rod-shape eosinophils. Both immature and mature populations of neutrophils were scarce. Erythron was markedly enhanced, which

diminished the myeloid to erythroid ratio to approximately 0.2:1 (bovine normal range 0.44-0.52:1 - JAIN, 1986). Lymphoid and megakaryocytic populations were normal and there were no morphological alterations in any of the bone marrow cells.

No microorganisms were detected in hematoxylin-eosin (HE) or Ziehl-Neelsen stained sections. Anti-CD68 (Dako) immunostaining (dilution 1:100/streptavidin-biotin peroxidase/3,3-diaminobenzidine-Dako) showed characteristic brown staining within the monocytes/macrophages and multinucleated giant cells in rib bone marrow sections (Figure 1f).

While the findings typically observed in vetch-associated systemic granulomatosis in cattle were also present in this case, an unusual but pronounced hemorrhagic condition was the most striking finding observed here. Hemorrhagic changes associated with *Vicia villosa* poisoning in cattle have rarely been observed previously (PEET & GARDNER, 1986; ODRIOZOLA et al., 1991). Comparable hemorrhagic disease has been observed in cases of ingestion of citrus pulp (SAUNDERS et al., 2000; IIZUKA et al., 2005; GAVA & BARROS, 2007), silage made with the additive Sylade (MATTHEWS & SHREEVE, 1978; MORRIS & MCINNES, 1978) and concentrate with di-ureido-isobutane (DUIB) (BREUKINK et al., 1978). The diet of this affected cow included neither Sylade-added silage, concentrate with DUIB, nor citrus pulp. Acute poisoning by bracken fern (*Pteridium aquilinum*) may also produce a similar hemorrhagic disease, but distinctive changes in bone marrow consist of aplasia associated with accentuated decrease in the erythroid, myeloid and megakaryocytic populations (TOKARNIA et al., 2002), in addition to epidemiologic information about the presence of the plant. The cause of the hemorrhage in poisoning by silage containing Sylade has not been elucidated (MATTHEWS & SHREEVE, 1978; MORRIS & MCINNES, 1978); however, these authors had not

analyzed the bone marrow of the affected animals. The hemorrhages observed in citrus pulp poisoning have been linked to the replacement of normal tissues in bone marrow by granulomatous inflammatory obliteration with resultant thrombocytopenia (GAVA & BARROS, 2007). FIGHERA & BARROS (2004) observed no granulomatous inflammatory infiltrates in the bone marrow of the six vetch-intoxicated cattle from which this tissue was examined, but those animals did not have either a hemorrhagic disease as the cow in this case, which had changes in the bone marrow typical of myelophthisis secondary to the granulomatous myelitis. Although thrombocytopenia would have been a possible explanation for the disseminated hemorrhages in this case, thrombocytopenia could not be proven because it is not possible to determine the platelet count in a dead cow. In general, widespread hemorrhages may also be secondary to acute liver damage due to excessive consumption of coagulation factors at the site of the necrotic insult as well as due to inability of the liver to further synthesize coagulation factors (STALKER & HAYES, 2007). In the present case, the liver parenchyma maintained considerable integrity and showed only mild changes, which included paracentral necrosis, a known consequence of anemic processes (CULLEN, 2007). This strengthens the hypothesis that the hemorrhages in this cow are attributed to the changes in the bone marrow. The findings described here therefore suggest that hemorrhages linked to hairy vetch poisoning may be caused by myelophthisis secondary to histiocytic infiltration in the bone marrow. To further confirm this hypothesis, it is essential that bone marrow is included in the set of tissue samples to be collected and examined histologically in cases of hemorrhagic diathesis in cows grazing on pastures containing hairy vetch.

## ACKNOWLEDGMENT

Authors are grateful to professor Rafael Figuera (UFSM) for histologic bone marrow evaluation and to professor Cláudio Estêvão Farias Cruz for reviewing this manuscript. This work was supported by grant from CNPq-Brazil.

## REFERENCES

ANDERSON, C.A.; DIVERS, T.J. Systemic granulomatous inflammation in a horse grazing hairy vetch. **Journal of the American Veterinary Medical Association**, v.183, p.569-570, 1983.

BARROS, C.S.L. et al. Doença granulomatosa sistêmica em bovinos no Rio Grande do Sul associada ao pastoreio de ervilhaca (*Vicia spp*). **Pesquisa Veterinaria Brasileira**, v.21, p.162-171, 2001. Disponível em: <[http://www.scielo.br/scielo.php?script=sci\\_arttext&pid=S0100-736X2004000300010](http://www.scielo.br/scielo.php?script=sci_arttext&pid=S0100-736X2004000300010)>. Acesso em: 22 abr. 2010. doi: 10.1590/S0100-736X2004000300010.

BREUKINK, H.J. et al. Pyrexia with dermatitis in dairy cows. **Veterinary Record**, v.2, p.221-222, 1978.

CLAUGHTON, W.P.; CLAUGHTON, H.D. Vetch seed poisoning. **Auburn Veterinarian**, v.10, p.125-126, 1954.

CULLEN, J.M. Liver, biliary system, and exocrine pancreas. In: MCGAVIN, M.D.; ZACHARY, J.F. **Pathologic basis of veterinary disease**. 4.ed. St. Louis: Mosby Elsevier, 2007. Cap.8, p.393-461.

- FIGHERA, R.A.; BARROS, C.S.L. Systemic granulomatous disease in Brazilian cattle grazing pasture containing vetch (*Vicia* spp). **Veterinary and Human Toxicology**, v.46, n.2, p.62-66, 2004.
- GAVA, A.; BARROS, C.S.L. Intoxicação por polpa cítrica. In: RIET-CORREA F. et al. **Doença de ruminantes e eqüídeos**. 3.ed. Santa Maria: Pallotti, 2007. p.90-94.
- HARPER, P. et al. Vetch toxicosis in cattle grazing *Vicia villosa* spp. *dasycarpa* and *V. benghalensis*. **Australian Veterinary Journal**, v.70, p.140-144,1993.
- IIZUKA, A. et al. An outbreak of systemic granulomatous disease in cows with high milk yields. **Journal Veterinary Medicine Science**, v.67, p.693-699, 2005.
- JAIN, N.C. **Schalm's veterinary hematology**. 4.ed. Philadelphia: Lea & Febiger, 1986. 1221p.
- JOHNSON, B. et al. Systemic granulomatous disease in cattle in California associated with grazing hairy vetch (*Vicia villosa*). **Journal of Veterinary Diagnostic Investigation**, v.4, p.360-362, 1992.
- MATTHEWS, J.G.; SHREEVE, B.J. Pyrexia/pruritus/haemorrhagic syndrome in dairy cows. **Veterinary Record**, v.28, p.408, 1978.
- MORRIS, J.; MCINNES, I.J. Pyrexia with dermatitis in dairy cows. **Veterinary Record**, v.22, p.368, 1978.
- ODRIOZOLA, E. et al. An outbreak of *Vicia villosa* (hairy vetch) poisoning in grazing Aberdeen Angus Bulls in Argentina. **Veterinary and Human Toxicology**, v.33, p.278-280, 1991.

PANCIERA, R.J. et al. A disease of cattle grazing hairy vetch pasture. **Journal of the American Veterinary Medical Association**, v.148, p.804-808, 1966.

PANCIERA, R.J. et al. Hairy vetch (*Vicia villosa* Rotch) poisoning in cattle: update and experimental induction of disease. **Journal of Veterinary Diagnostic Investigation**, v.4, p.318-325, 1992.

PEET, R.L.; GARDNER, J.J. Poisoning of cattle by hairy or woolly-pod vetch, *Vicia villosa* subspecies dasycarpa. **Australian Veterinary Journal**, v.63, p.381-382, 1986.

RIET-CORREA, F. et al. Plantas e micotoxinas que afetam a pele e outros órgãos. In: RIET-CORREA, F. et al. **Doenças de ruminantes e eqüídeos**. 3.ed. Santa Maria: Pallotti, 2007. p.209-211.

SAUNDERS, G.K. et al. Suspected citrus pulp toxicosis in dairy cattle. **Journal of Veterinary Diagnostic Investigation**, v.12, p.269-271, 2000.

STALKER, M.J.; HAYES, M.A. Liver and biliary system. In: MAXIE, M.G. **Jubb, Kennedy, and Palmer's pathology of domestic animals**. Philadelphia: Elsevier, 2007. p.297-381.

TOKARNIA, C.H., et al. Poisonous plants affecting livestock in Brazil. **Toxicon**, v.40, p.1635-1660, 2002.

WOODS, L.W. et al. Systemic granulomatous disease in a horse grazing pasture containing vetch (*Vicia* sp.). **Journal of Veterinary Diagnostic Investigation**, v.4, p.356-360, 1992.

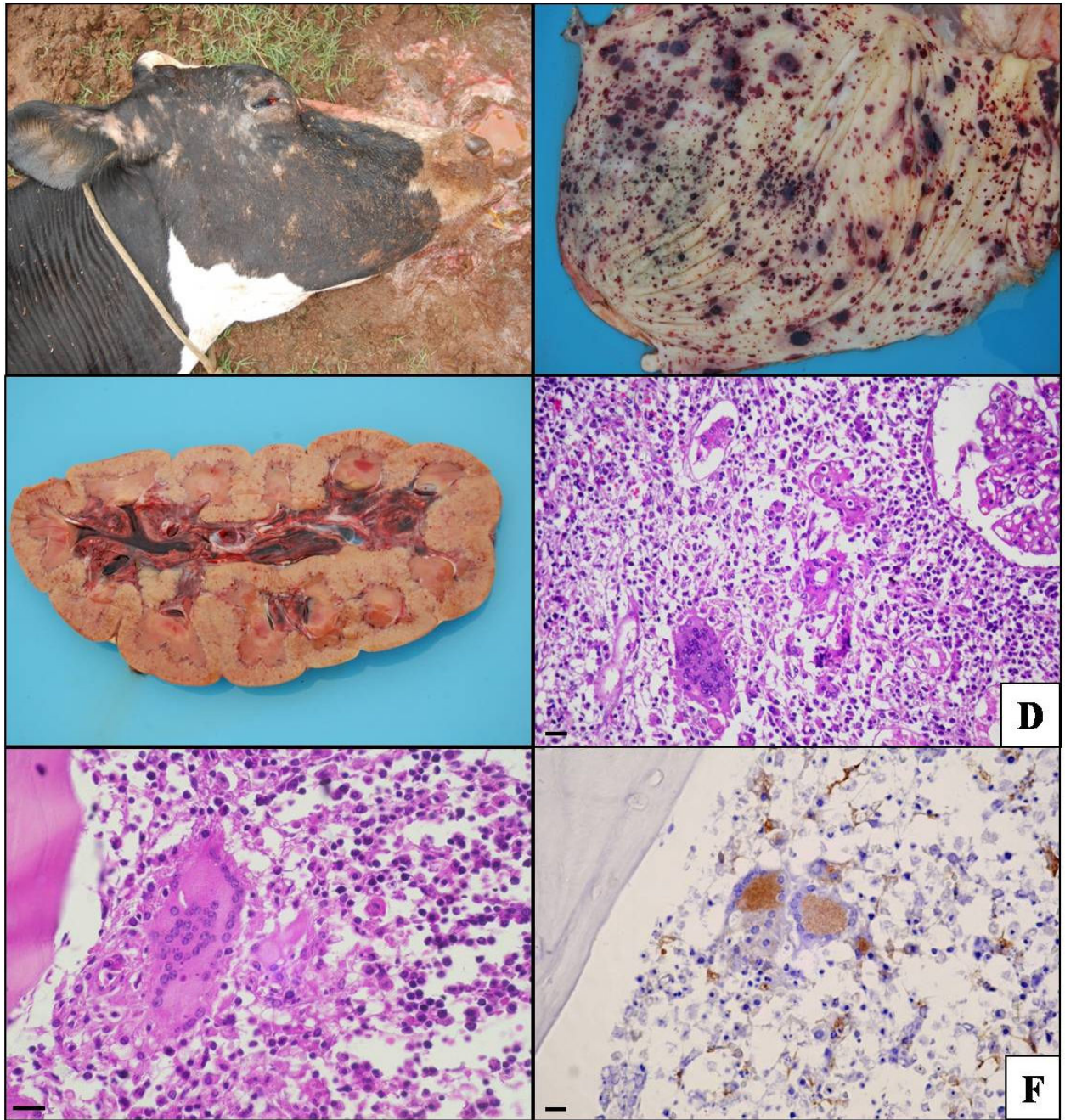


Figure 1 - **A** - *Vicia villosa* poisoned cow presenting alopecia in the face. **B** - Hemorrhage within the mucosa of urinary bladder. **C** - Enlarged and pale kidney with petechiae and hemorrhagic calices. **D** - Kidney infiltrated with lymphocytes, plasma cells, macrophages, and multinucleated giants cells. HE. Bar = 40 $\mu$ m. **E** - Multinucleated giant cell in the rib bone marrow. HE. Bar = 20 $\mu$ m. **F** - Strong staining



of macrophages and multinucleated giant cells in the rib bone marrow. Anti-CD68 immunostaining, streptavidin-biotin peroxidase. Bar = 40 $\mu$ m.

**ANEXO B**

Artigo submetido para a revista Pesquisa Veterinária Brasileira

## **Achados patológicos e imuno-histoquímicos em bovinos com doença granulomatosa sistêmica pelo consumo de *Vicia villosa* no Rio Grande do Sul<sup>3</sup>**

Luciana Sonne<sup>4</sup>, Djeison L. Raymundo<sup>4</sup>, Fabiana M. Boabaid<sup>4</sup>, Tatiane T. N. Watanabe<sup>4</sup>, Luiz G. S. Oliveira<sup>4</sup>, Itabajara S. Vaz Jr<sup>5</sup> e David Driemeier<sup>4</sup>

**ABSTRACT** - Sonne L., Raymundo D.L., Watanabe T.T.N., Boabaid F.M., Oliveira L.G.S., Vaz Jr. I.S. & Driemeier D. 2010. **[Pathological and immunohistochemical findings in cattle affected by systemic granulomatous disease with the consumption *Vicia villosa* in Rio Grande do Sul.]** *Pesquisa Veterinária Brasileira* 00(0):00-00. Setor de Patologia Veterinária, Faculdade de Veterinária, Universidade Federal do Rio Grande do Sul, Av. Bento Gonçalves 9090, Porto Alegre, RS 91540-000, Brasil. E-mail: [davetpat@ufrgs.br](mailto:davetpat@ufrgs.br)

The systemic granulomatous disease associated with consumption of *Vicia villosa* has been diagnosed in 5 cattle from 2005-2008. Affected cattle showed alopecia, crusted lesions on the skin, itching, fever, decreased milk yield, anorexia and wasting. Average clinical course was 2 weeks. Four cattle died and one was euthanized *in extremis*. The main gross changes are alopecic and crusts in the skin, mainly on the face and neck. There also were multifocal to coalescent whitish nodules that infiltrated several organs, but especially lymph nodes, kidneys and hearth. Microscopic changes consisted of infiltration with lymphocytes, macrophages, epithelioid cells, giant multinucleated cells, eosinophils, and plasmocytes. Lymph nodes, kidneys, adrenal gland, spleen and liver from affected cattle showed varying degrees of granulomatous infiltration.

---

<sup>3</sup> Recebido em ...

Aceito em ...

<sup>4</sup> Setor de Patologia Veterinária, Faculdade de Veterinária, Universidade Federal do Rio Grande do Sul (UFRGS), Av. Bento Gonçalves 9090, Porto Alegre, RS. CEP 91540-000, Brasil. \*Autor para correspondência: [davetpat@ufrgs.br](mailto:davetpat@ufrgs.br)

<sup>5</sup>Faculdade de Veterinária, UFRGS, Av. Bento Gonçalves, 9500, Prédio 43421, 91501-970, Porto Alegre, RS, Brasil.

Immunohistochemical procedures on samples from affected organs revealed that T-lymphocytes and macrophages/epithelioid cells/giant multinucleated cells were the main components of the inflammatory infiltrates, B-lymphocytes were only rarely seen within. The reduced numbers of cells marked by Ki-67 in the granulomatous lesions would indicate that cell proliferation was not responsible for the hypercellularity in the lesions and that rather the recruitment of macrophages and lymphocytes to the site inflammation probably accounted for the building up of the local cellular inflammatory infiltrate.

INDEX TERMS: Disease of cattle, systemic granulomatous disease, *Vicia villosa*, immunohistochemistry.

**RESUMO.**– A doença granulomatosa sistêmica associada ao consumo de *Vicia villosa* foi diagnosticada em 5 bovinos no período de 2005 a 2008. Os bovinos apresentavam alopecia, lesões crostosas na pele, prurido, febre, queda da produção leiteira, anorexia e emagrecimento. O curso clínico médio da doença foi de 2 semanas. Dos bovinos analisados quatro morreram e um foi eutanasiado. As lesões macroscópicas de alopecia e crostas na pele eram localizadas principalmente na face e pescoço. Observava-se nódulos multifocais a coalescentes branco-acinzentados que infiltravam vários órgãos especialmente em linfonodos, rins e coração. As lesões microscópicas consistiam na infiltração de linfócitos, macrófagos, células epitelioides, células gigantes multinucleadas, eosinófilos e plasmócitos. Linfonodos, rins, adrenal, baço e fígado de todos os bovinos apresentaram infiltrado granulomatoso, porém de intensidade variável. Nos testes imuno-histoquímicos dos órgãos com infiltrado inflamatório, as principais células visualizadas foram os linfócitos T, seguidos de macrófagos/células epitelioides/células gigantes multinucleadas e os linfócitos B foram raramente detectados nos locais de inflamação granulomatosa. O número reduzido de células marcadas por Ki-67 nas lesões granulomatosas, tende a indicar que a proliferação celular não foi responsável pela hiper celularidade das lesões e que o recrutamento de macrófagos e linfócitos para o local da inflamação provavelmente tenha sido o responsável pelo acúmulo de células no infiltrado inflamatório.

TERMOS DE INDEXAÇÃO: Doença de bovinos, doença granulomatosa sistêmica, *Vicia villosa*, imuno-histoquímica.

## INTRODUÇÃO

*Vicia* spp. são plantas leguminosas, trepadeiras anuais ou perenes que são amplamente utilizadas como forragem para bovinos devido ao seu alto valor nutricional (Odriozola et al. 1991). O consumo da *Vicia villosa* (ervilhaca peluda) pode ocasionar uma doença granulomatosa sistêmica descrita em bovinos e equinos (Panciera et al. 1966, Anderson & Divers 1983, Panciera et al. 1992, Woods et al. 1992). Em bovinos, a intoxicação tem sido associada a três manifestações clínicas. A primeira é associada ao consumo de sementes causando distúrbios nervosos agudos e a morte dos animais (Claughton & Claughton, 1954). A segunda síndrome está associada ao consumo da pastagem ocasionando pápulas na cabeça, pescoço e corpo, erupções herpetiformes na mucosa oral, descarga nasal purulenta, tosse, avermelhamento das mucosas nasais, queda de pelo, anorexia e respiração ofegante (Panciera et al. 1992). A terceira síndrome é a mais estudada e caracteriza-se por uma doença granulomatosa sistêmica. Clinicamente, esta síndrome é caracterizada por dermatite, prurido, febre, conjuntivite, diarreia, queda da produção de leite e perda de peso (Peet & Gardner 1986, Barros et al. 2001, Fighera & Barros 2004). A doença tem sido descrita em bovinos da raça Holandês (Rech et al. 2004), Aberdeen Angus (Peet & Gardner, 1986, Odriozola et al. 1991, Johnson et al. 1992), Murray Grey, cruzamento de Hereford com Bradford (Harper et al. 1993) e um único caso em uma novilha Limousin (Johnson et al. 1992).

Os bovinos acometidos apresentam lesões de pele caracterizadas por áreas coalescentes de alopecia, formação de pápulas, exsudato amarelado que pode resultar na formação de crostas (Fighera et al. 2005). As lesões de pele estão presentes principalmente na cabeça, pescoço, tronco, períneo e úbere (Fighera et al. 2005). Nódulos branco-acinzentados, moderadamente firmes, multifocais a coalescentes infiltram múltiplos órgãos como linfonodos, fígado, córtex renal e miocárdio. Infiltrado inflamatório constituído de linfócitos, plasmócitos, histiócitos, eosinófilos, macrófagos epitelioides e ocasionalmente células gigantes multinucleadas são observados na histologia (Barros et al. 2001). O infiltrado é mais prevalente na região do córtex renal, miocárdio, cortical e medular da adrenal, e derme. Órgãos menos frequentemente afetados incluem a tireoide, a parótida, o pâncreas, o baço, os linfonodos e as áreas portais do fígado. Ocasionalmente os infiltrados podem ser observados na traqueia, no pulmão, na vesícula biliar, no intestino, no ovário e no endométrio (Panciera et al. 1992). O tipo de reação inflamatória sugere uma reação de hipersensibilidade tipo IV (Panciera et al. 1992). Este trabalho descreve os achados patológicos observados em

bovinos afetados por doença granulomatosa sistêmica associada com o consumo de *Vicia villosa* no Rio Grande do Sul.

## MATERIAL E MÉTODOS

Para o presente estudo, bovinos com os sinais clínicos da doença foram necropsiados pelo Setor de Patologia Veterinária da Universidade Federal do Rio Grande do Sul (SPV-UFRGS). Dados como raça, idade, sexo, sinais clínicos e lesões macroscópicas observados durante a necropsia foram registrados. Um dos bovinos (Bovino 2) foi necropsiado pelo veterinário responsável pelo caso e o material foi encaminhado para histopatologia. Fragmentos de órgãos foram coletados em solução de formalina 10%, processados por técnicas rotineiras de histologia e corados pela hematoxilina e eosina (HE) e Ziehl-Neelsen. Para o teste imuno-histoquímico os cortes de tecidos foram preparados em lâminas com solução de Poli-L-lisina<sup>6</sup> 10% e fixados em estufa a 60°C por 24 horas. Utilizou-se o método estreptavidina ligada à peroxidase para os anticorpos anti-CD68 (macrófago), anti-Ki-67 (marcador de proliferação celular) e anti-CD79 $\alpha$  (linfócitos B). Inicialmente, a peroxidase endógena foi inibida com peróxido de hidrogênio 3% por 15 minutos. Para a recuperação antigênica utilizou-se proteinase K<sup>7</sup> por 10 minutos (CD68), calor em panela de pressão a 125°C por 7 minutos em tampão citrato pH 6,0 (Ki-67) e calor em microondas por 2 vezes de 5 minutos em tampão citrato pH 6,0 (CD79 $\alpha$ ). Os anticorpos monoclonais anti-CD68<sup>8</sup>, anti-Ki-67<sup>9</sup> e anti-CD79 $\alpha$ <sup>10</sup> foram diluídos em 1:100, 1:300 e 1:10 respectivamente. As lâminas foram incubadas em câmara úmida *overnight* a 4°C e com revelação com DAB<sup>5</sup>. Realizou-se a imuno-histoquímica através da técnica de estreptavidina-biotina ligada à fosfatase alcalina para o marcador de linfócitos T (CD3). Para a recuperação antigênica, neste caso, utilizou-se Protease XIV<sup>6</sup> por 15 minutos, diluição de 1:200 do anticorpo policlonal anti-CD3<sup>11</sup> com incubação *overnight* 4°C e como cromógeno foi utilizado Permanent Red<sup>7</sup> por 15 minutos.

---

<sup>6</sup> Sigma Chemical Company, Poole, UK

<sup>7</sup> Dako, Carpintaria, CA, EUA

<sup>8</sup> Dako M0718, DakoCytomation, Carpintaria, CA, EUA

<sup>9</sup> Dako F0788, DakoCytomation, Carpintaria, CA, EUA

<sup>10</sup> Dako M7050, DakoCytomation, Carpintaria, CA, EUA

<sup>11</sup> Dako A0452, DakoCytomation, Carpintaria, CA, EUA

## RESULTADOS

### Dados gerais

No período de 2005 a 2008 foram realizadas, no SPV-UFRGS, 278 necropsias de bovinos, 38 das quais foram associadas a intoxicações por plantas. Realizou-se, nesse período, o diagnóstico de 5 surtos de intoxicações por *V. villosa*. Os dados dos bovinos e das propriedades estão descritos no Quadro 1.

Na propriedade do Bovino 1, havia um total de 90 bovinos em lactação. Os animais estavam consumindo ração comercial, silagem de milho e pastagem cultivada com aveia, azevém e *V. villosa*. Este havia sido o primeiro ano no qual a ervilhaca era introduzida na alimentação dos bovinos. Após 30 dias da ingestão da planta os bovinos começaram a apresentar queda da produção leiteira, febre, anorexia, prurido intenso e lesões de pele localizadas principalmente na cabeça, pescoço, úbere, abdômen e membros posteriores. Os bovinos foram tratados para dermatomicose sem apresentarem melhora no quadro clínico. No decorrer de duas semanas após o início dos sinais clínicos 4 bovinos morreram e em um foi realizada a eutanásia para a realização da necropsia.

Na propriedade do Bovino 2 haviam um total de 35 bovinos desses 3 apresentaram sinais clínicos como diminuição da produção leiteira, febre, anorexia e morte. Os três bovinos morreram, sendo que em 1 foi realizada a necropsia. Os bovinos dessa propriedade eram mantidos em pastagem contendo *V. villosa*.

O Bovino 3 apresentou emagrecimento, diminuição da produção leiteira, diarreia e áreas avermelhadas e alopécicas na pele da face e úbere com curso clínico de 26 dias. Na mesma propriedade outros dois bovinos haviam apresentado sinais clínicos semelhantes, sendo ambos filhos do Bovino 3. Os bovinos da propriedade eram mantidos em pastagem com aveia, azevém e *V. villosa*.

O Bovino 4 era proveniente de uma propriedade com 13 bovinos e foi o único a apresentar sinais clínicos de anorexia, emagrecimento, alopecia e crostas na pele da face e úbere. Os sinais clínicos iniciaram-se 2 meses após o consumo da pastagem contendo *V. sativa* e *V. villosa*, o curso clínico foi de 15 dias e após esse período realizou-se a eutanásia do bovino.

O Bovino 5 era proveniente de uma propriedade com um total de 14 bovinos que consumiam pastagem contendo aveia, azevém e *V. villosa* por aproximadamente 4 meses. O Bovino 5 apresentou anorexia, emagrecimento, queda da produção leiteira e lesões alopecias e crostosas na face, orelhas e pescoço. O curso clínico da doença foi de 10-12 dias e resultou na morte do bovino.

### **Achados macroscópicos**

Os achados macroscópicos dos bovinos desse estudo foram principalmente caracterizados por lesões de pele (Bovinos 1, 3, 4 e 5). As lesões observadas foram alopecia e crostas localizadas principalmente na face, pescoço (Fig. 1), orelhas e úbere. Nódulos esbranquiçados multifocais ou coalescentes infiltravam diferentes órgãos. Os rins encontravam-se aumentados de volume e com numerosos nódulos de 0,1 a 0,2 cm (Bovinos 1-3 e 5). Áreas esbranquiçadas no miocárdio e hidropericárdio foram observados no Bovino 3, enquanto que numerosos nódulos de 0,2 a 0,8 cm foram visualizados no epicárdio e miocárdio do Bovino 1. No Bovino 5, observou-se esplenomegalia com hiperplasia da polpa branca. No fígado, visualizaram-se áreas esbranquiçadas no parênquima hepático do Bovino 3, e hepatomegalia e acentuação do padrão lobular foram evidenciados no Bovino 1. Aumento de volume e múltiplos nódulos esbranquiçados evidenciados ao corte e que variavam de 0,2 a 0,8 cm (Bovinos 1, 2, 4 e 5) foram observados (Fig. 2). Os principais linfonodos afetados foram os mamários, mesentéricos, mediastínicos, hepáticos e ilíaco interno. Os linfonodos hepáticos se apresentavam hemorrágicos e a vesícula biliar apresentava-se com petéquias no Bovino 2. Evidenciação das placas de Peyer foi observado no Bovino 1. No Bovino 4 a principal alteração macroscópica observada foi o aumento acentuado das adrenais principalmente da adrenal direita. No Bovino 5 observaram-se hemorragias no tecido subcutâneo, rins, bexiga, coração e intestino.

### **Achados microscópicos**

Os achados histológicos observados foram infiltrado inflamatório constituído de linfócitos, histiócitos, células epitelioides, células gigantes multinucleadas, plasmócitos e eosinófilos. O infiltrado de eosinófilos foi raramente observado nos Bovinos 2 e 5. O infiltrado granulomatoso foi observado em múltiplos órgãos (Fig. 3), como descrito no Quadro 2. Nenhum microorganismo foi observado através das colorações de HE e



Ziehl-Neelsen nos cortes analisados. Na pele dos bovinos analisados foi observado além do infiltrado inflamatório granulomatoso, que se localizava principalmente perivascular, crostas na epiderme, acantose discreta e dilatação de glândulas sudoríparas foram visualizados nos em todos os bovinos no qual a pele foi coletada (Bovino 1, 3, 4 e 5). Em um dos bovinos (Bovino 1) visualizou-se foliculite multifocal moderada. Os órgãos que apresentavam infiltrado granulomatoso foram principalmente adrenal, baço, fígado, linfonodos e rins.

### **Resultados imuno-histoquímicos**

Nos órgãos que apresentavam infiltrado granulomatoso realizou-se testes imuno-histoquímicos através de cortes seriados com marcadores de linfócitos T (CD3), linfócitos B (CD79 $\alpha$ ) e macrófagos (CD68). O maior número de células marcadas positivamente foi de macrófagos (Fig. 4A) e linfócitos T (Fig. 4B), sendo o último a principal célula presente no infiltrado. Na pele a marcação positiva ocorreu na derme superficial principalmente ao redor de vasos. Em órgãos como linfonodos e baço, no qual há normalmente um acentuado número de linfócitos esses foram melhor evidenciados principalmente com o marcador de linfócitos T, representando um acentuado aumento dessas células nesses órgãos. Macrófagos, células epitelioides e células gigantes multinucleadas foram marcados intensamente com o anticorpo anti-CD68. Inúmeros macrófagos foram observados principalmente nos cortes de baço dos Bovinos 1 e 3. Os linfócitos B e plasmócitos foram identificados pelo anticorpo anti-CD79 $\alpha$  (Fig. 4C), porém com um menor número de células marcadas positivamente no cortes avaliados. Quando se utilizou o anticorpo anti-Ki-67 (Fig. 4D) obteve-se um pequeno número de marcação positiva nuclear em células do infiltrado inflamatório.

## **DISCUSSÃO E CONCLUSÕES**

As intoxicações naturais por *V. villosa* foram diagnosticadas em cinco bovinos de diferentes propriedades no período de 2005 a 2008. Os aspectos epidemiológicos, clínicos e patológicos encontrados foram semelhantes aos previamente descritos (Pancieria et al. 1966, Barros et al. 2001). As taxas de morbidade nas propriedades variaram de 5,5% a 20% e a letalidade foi de 33% (Rodeio Bonito - Bovino 3) e 100% nas demais propriedades. Fighera & Barros (2004) relataram surtos da doença

granulomatosa sistêmica com morbidade variando entre 2,8% a 33,3% e letalidade de 100% em 8 pequenas propriedades do Rio Grande do Sul.

Os bovinos intoxicados naturalmente apresentavam lesões bastantes características como alopecia e formação de crostas na pele observadas principalmente na cabeça, pescoço e mama, como também descrito por outros autores (Panciera et al. 1966, Figuera et al. 2005). Múltiplos órgãos foram afetados, e a principal alteração macroscópica encontrada foram nódulos esbranquiçados nos órgãos como rins, linfonodos e coração. O aumento de volume da adrenal foi um achado importante; na histologia dessa glândula observou-se infiltrado granulomatoso em todos os bovinos examinados e essa foi a principal alteração macroscópica no Bovino 4.

As alterações de pele foram analisadas em quatro bovinos, em um deles (Bovino 2) o órgão não foi enviado para a análise histológica. Alterações como crostas na epiderme, dilatação de glândulas sudoríparas e infiltrado inflamatório de linfócitos, histiócitos, células epitelioides, eosinófilos e com raras células gigantes multinucleadas foram encontrado nos quatro bovinos analisados. As lesões se caracterizavam por dermatite perivascular superficial. Linfonodos, rins, baço e fígado foram órgãos que apresentaram na histologia infiltrado inflamatório granulomatoso nos cinco bovinos estudados.

Os testes imuno-histoquímicos dos bovinos estudados demonstraram que o infiltrado inflamatório era constituído principalmente por macrófagos, células epitelioides, células gigantes multinucleadas e linfócitos. Quando comparados os mesmos cortes, a imunofenotipagem linfocitária revelou que, em todos os locais avaliados, os linfócitos T predominavam, enquanto os do tipo B raramente eram encontrados. Esses achados reforçam o envolvimento da reação de hipersensibilidade tardia na patogênese da doença. O número reduzido de células marcadas por Ki-67 indica que a proliferação celular não foi o principal responsável pela hiperplasia observada nas lesões granulomatosas por consumo de *V. villosa*, e que o recrutamento de macrófagos e linfócitos para o local da inflamação deve ter sido o responsável pelo acúmulo inflamatório (Valheim et al. 2004).

## **AGRADECIMENTOS**

Ao CNPq pelo apoio financeiro e ao professor Claudio Estevão Farias da Cruz pela ajuda na revisão deste artigo.

## REFERÊNCIAS

- Anderson C.A. & Divers T.J. 1983. Systemic granulomatous inflammation in a horse grazing hairy vetch. *J. Am. Vet. Med. Assoc.* 183:569-570.
- Barros C.S.L., Figuera R.A., Rozza D.B., Rech R.R., Sallis S.V. & Langohr I.M. 2001. Doença granulomatosa sistêmica em bovinos no Rio Grande do Sul associada ao pastoreio de ervilhaca (*Vicia spp*). *Pesq. Vet. Bras.* 21:162-171.
- Claughton W. P.; Claughton H. D. 1954. Vetch seed poisoning. *Auburn Vet.* 10:125-126.
- Figuera R.A. & Barros C.S.L. 2004. Systemic granulomatous disease in brazilian cattle grazing pasture containing vetch (*Vicia spp.*). *Vet. Human Toxicol.* 46(2):62-66.
- Figuera R.A., Souza T.M. & Barros C.S.L. 2005. Lesões de pele em bovinos com doença granulomatosa sistêmica associada ao pastoreio de ervilhaca (*Vicia spp.*). *Cienc. Rural.* 35:406-411.
- Johnson B., Moore J., Woods L.W. & Galey F.D. 1992. Systemic granulomatous disease in cattle in California associated with grazing hairy vetch (*Vicia villosa*). *J. Vet. Diagn. Invest.* 4:360-362.
- Harper P., Cook R.W., Gill P.A., Fraser G.C, Badcoe L.M. & Power J.M. 1993. Vetch toxicosis in cattle grazing *Vicia villosa* spp *dasycarpa* and *V. benghalensis*. *Aust. Vet. J.* 70:140-144.
- Odriozola E., Paloma E., Lopez T. & Campero C. 1991. An outbreak of *Vicia villosa* (hairy vetch) poisoning in grazing Aberdeen Angus Bulls in Argentina. *Vet. Hum. Toxicol.* 33(3):278-280.
- Pancieri R. J.; Johnson L. & Osburn B. I. 1966. A disease of cattle grazing hairy vetch pasture. *J. Am. Vet. Med. Assoc.* 148(7):804-808.
- Pancieri R.J., Mosier D.A. & Ritchey J. W. 1992. Hairy vetch (*Vicia villosa* Roth) poisoning in cattle: update and experimental induction of disease. *J. Vet. Diagn. Invest.* 4:318-325.
- Peet R.L. & Garden J. J. 1986. Poisoning of cattle by hairy or woolly-pod vetch, *Vicia villosa* subspecies *dasycarpa*. *Aust. Vet. J.* 63(11):381-382.
- Rech R.R., Figuera R.A., Oliveira F.N. & Barros C.S.L. 2004. Meningoencefalite granulomatosa em bovinos em pastoreio de ervilhaca (*Vicia spp*). *Pesq. Vet. Bras.* 24:169-172.

Valheim M., Siguroardóttir Ó., G., Storset A.K., Aune L.G. & Press C.McL. 2004. Characterization of macrophages and occurrence of T cells in intestinal lesions of subclinical paratuberculosis in goats. *J. Comp. Path.* 131:221-232.

Woods L.W., Johnson B., Hietala S.K., Galey F.D. & Gillen D. 1992. Systemic granulomatous disease in a horse grazing pasture containing vetch (*Vicia* sp.). *J. Vet. Diagn. Invest.* 4:356-360.

**Quadro 1 – Dados dos bovinos e das propriedades de cinco municípios do Rio Grande do Sul onde ocorreram casos de doença granulomatosa sistêmica pelo consumo de *V. villosa*.**

Bovino	Raça	Sexo	Idade (anos)	Duração dos sinais clínicos	Município	Total de bovinos na propriedade	Época de ocorrência	Morbidade (%)
1	Holandês	F	5	15 dias	Vacaria	90	Setembro 2005	5,5
2	Holandês	F	5	15 dias	Santo Cristo	35	Dezembro 2006	8,6
3	Holandês	F	8	26 dias	Rodeio Bonito	15	Novembro 2007	20,0
4	Holandês	F	7	15 dias	Tuparendi	13	Setembro 2008	7,6
5	Holandês	F	6	10-12 dias	Cândido Godoy	14	Outubro 2008	7,1

**Quadro 2 – Distribuição e intensidade do infiltrado granulomatoso no exame microscópico de diferentes órgãos de bovinos com doença granulomatosa sistêmica pelo consumo de *V. villosa* no Rio Grande do Sul.**

Órgãos	Bovino 1	Bovino 2	Bovino 3	Bovino 4	Bovino 5
Abomaso	-	NC <sup>a</sup>	-	-	-
Adrenal	+++ <sup>b</sup>	+++	+++	+++	+
Baço	+++	++	++	++	+
Bexiga	NC	NC	NC	NC	-
Cerebelo	-	-	-	-	-
Cérebro	-	-	-	-	+
Coração	+++	NC	-	++	+
Fígado	++	+++	+	+	+
Gânglio trigêmeo	-	NC	-	-	-
Intestino	+++	NC	-	-	+
Linfonodos	+++	++	++	++	+++
Mama	NC	NC	NC	-	-
Medula espinhal	-	NC	-	-	-
Medula óssea	++	NC	NC	-	++
Omaso	-	NC	NC	-	+
Parótida	NC	NC	NC	-	+
Pele	++	NC	+	++	+++
Pulmão	-	NC	-	-	++
Retículo	-	NC	NC	-	-
Rim	++	+++	+++	+	+++
Rúmen	-	NC	-	-	-

<sup>a</sup>NC não coletado

<sup>b</sup>+++ Infiltrado granulomatoso acentuado, ++ moderado, + leve, - ausente.



Fig. 1. Bovino 3 intoxicado por *Vicia villosa* mostrando lesões alopécicas e crostosas na face e pescoço.

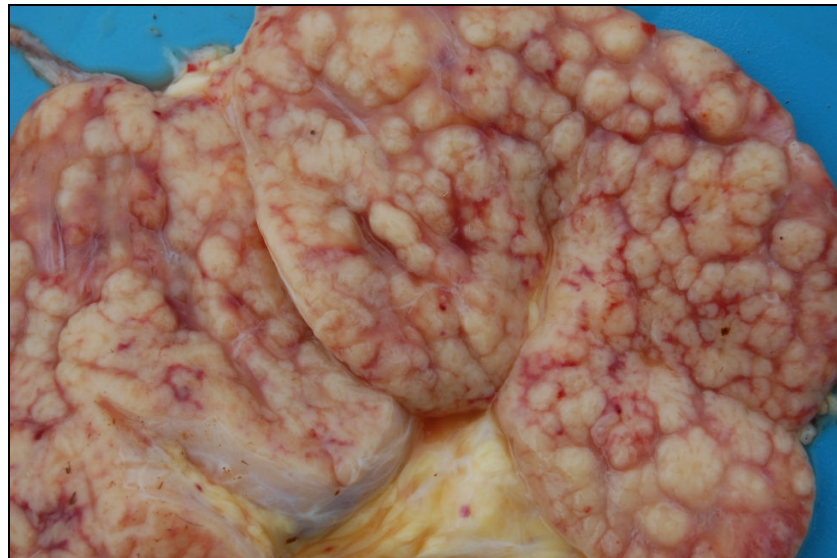

Fig. 2. Superfície de corte de linfonodo do Bovino 5, afetado por doença granulomatosa sistêmica associada à ingestão de *Vicia villosa*. Observam-se nódulos brancos e salientes.

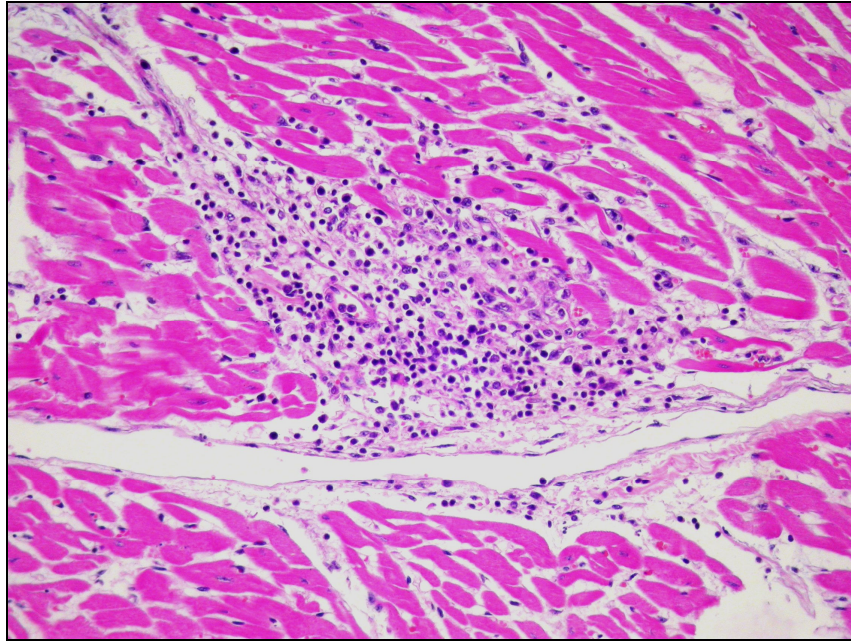


Fig. 3. Miocárdio do Bovino 5 afetado por doença granulomatosa sistêmica associada à ingestão de *Vicia villosa*. Observa-se foco inflamatório focalmente extenso constituído por linfócitos e macrófagos. (HE, obj. 20x).

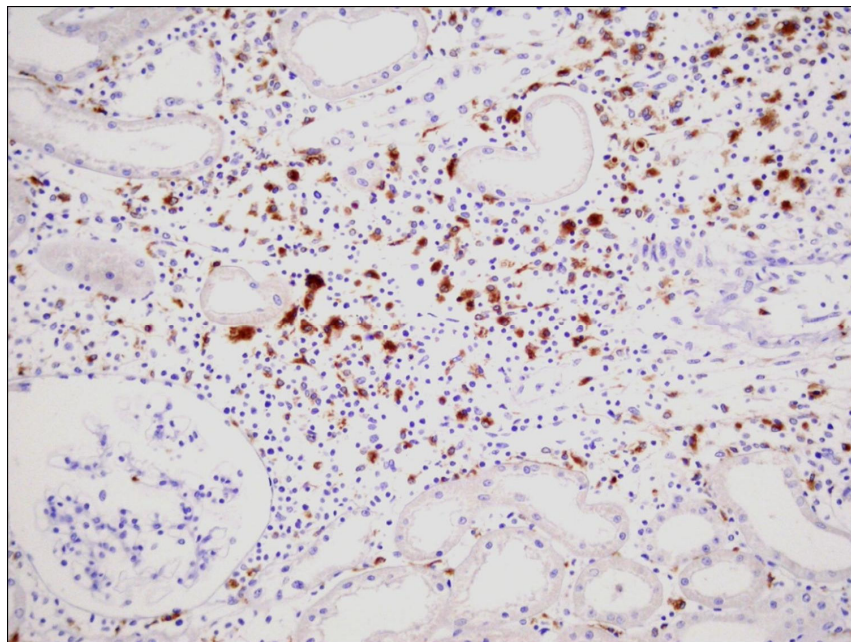


Fig. 4. Doença Granulomatosa Sistêmica, imuno-histoquímica no rim do Bovino 5 com marcação positiva em macrófagos (anticorpo anti-CD68, estreptavidina biotina ligada a peroxidase, obj. 20x).

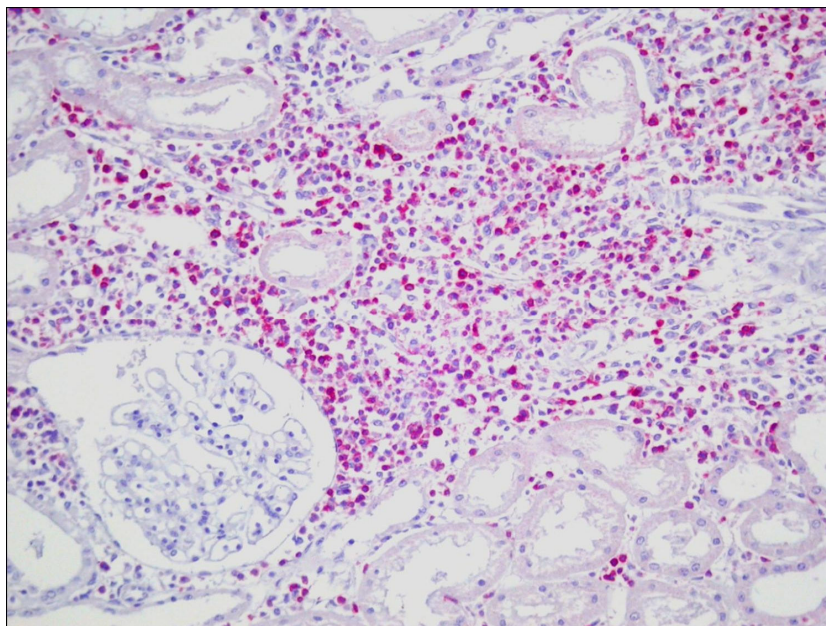


Fig. 5. Doença Granulomatosa Sistêmica, imuno-histoquímica no rim do Bovino 5 com Linfócitos T marcados positivamente (anticorpo anti-CD3, estreptavidina biotina ligada a fosfatase, obj. 20x).

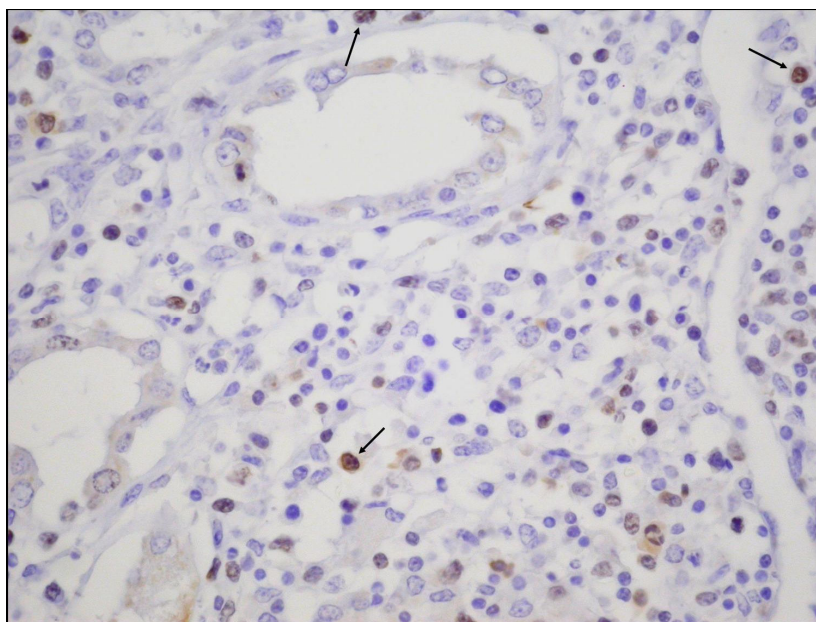


Fig. 6. Doença Granulomatosa Sistêmica, imuno-histoquímica no rim do Bovino 5 com células marcadas positivamente para Ki-67 (anticorpo anti-Ki-67, estreptavidina biotina ligada a peroxidase, obj. 20x).



# Livros Grátis

( <http://www.livrosgratis.com.br> )

Milhares de Livros para Download:

[Baixar livros de Administração](#)

[Baixar livros de Agronomia](#)

[Baixar livros de Arquitetura](#)

[Baixar livros de Artes](#)

[Baixar livros de Astronomia](#)

[Baixar livros de Biologia Geral](#)

[Baixar livros de Ciência da Computação](#)

[Baixar livros de Ciência da Informação](#)

[Baixar livros de Ciência Política](#)

[Baixar livros de Ciências da Saúde](#)

[Baixar livros de Comunicação](#)

[Baixar livros do Conselho Nacional de Educação - CNE](#)

[Baixar livros de Defesa civil](#)

[Baixar livros de Direito](#)

[Baixar livros de Direitos humanos](#)

[Baixar livros de Economia](#)

[Baixar livros de Economia Doméstica](#)

[Baixar livros de Educação](#)

[Baixar livros de Educação - Trânsito](#)

[Baixar livros de Educação Física](#)

[Baixar livros de Engenharia Aeroespacial](#)

[Baixar livros de Farmácia](#)

[Baixar livros de Filosofia](#)

[Baixar livros de Física](#)

[Baixar livros de Geociências](#)

[Baixar livros de Geografia](#)

[Baixar livros de História](#)

[Baixar livros de Línguas](#)

[Baixar livros de Literatura](#)  
[Baixar livros de Literatura de Cordel](#)  
[Baixar livros de Literatura Infantil](#)  
[Baixar livros de Matemática](#)  
[Baixar livros de Medicina](#)  
[Baixar livros de Medicina Veterinária](#)  
[Baixar livros de Meio Ambiente](#)  
[Baixar livros de Meteorologia](#)  
[Baixar Monografias e TCC](#)  
[Baixar livros Multidisciplinar](#)  
[Baixar livros de Música](#)  
[Baixar livros de Psicologia](#)  
[Baixar livros de Química](#)  
[Baixar livros de Saúde Coletiva](#)  
[Baixar livros de Serviço Social](#)  
[Baixar livros de Sociologia](#)  
[Baixar livros de Teologia](#)  
[Baixar livros de Trabalho](#)  
[Baixar livros de Turismo](#)