



UNIVERSIDADE FEDERAL DO PARÁ
NÚCLEO DE MEDICINA TROPICAL
PROGRAMA DE PÓS-GRADUAÇÃO EM DOENÇAS TROPICAIS

Ismaelino Mauro Nunes Magno

**AVALIAÇÃO DOS MARCADORES DE INJÚRIA MIOCÁRDICA INDUZIDA
PELA EXPOSIÇÃO AO METILMERCÚRIO EM MODELOS
EXPERIMENTAIS DE PRIMATAS DO NOVO MUNDO (*CEBUS APELLA*)**

Belém

2009

Livros Grátis

<http://www.livrosgratis.com.br>

Milhares de livros grátis para download.

Ismaelino Mauro Nunes Magno

**AVALIAÇÃO DOS MARCADORES DE INJÚRIA MIOCÁRDICA INDUZIDA
PELA EXPOSIÇÃO AO METILMERCÚRIO EM MODELOS
EXPERIMENTAIS DE PRIMATAS DO NOVO MUNDO (*CEBUS APELLA*)**

Tese apresentada ao Programa de Pós-graduação em Doenças Tropicais do Núcleo de Medicina Tropical da Universidade Federal do Pará (UFPA/NMT), como requisito parcial para obtenção do Título de Doutor em Doenças Tropicais.

Área de concentração: Patologia de Doenças Tropicais.

Orientador: Prof. Dr. Juarez Antônio Simões Quaresma.

Belém

2009

Ismaelino Mauro Nunes Magno

**AVALIAÇÃO DOS MARCADORES DE INJÚRIA MIOCÁRDICA INDUZIDA
PELA EXPOSIÇÃO AO METILMERCÚRIO EM MODELOS
EXPERIMENTAIS DE PRIMATAS DO NOVO MUNDO (*CEBUS APELLA*)**

Banca Examinadora:

Prof. Dr. Juarez Antônio Simões Quaresma (Orientador)

(NMT/UFPA)

Prof. Dr. José Luiz Fernandes Vieira (Titular)

(ICS/UFPA)

Prof^a. Dr^a. Maria da Conceição Nascimento Pinheiro (Titular)

(NMT/UFPA)

Prof^a. Dr^a. Fabíola Raquel Tenório Oliveira (Titular)

(CCBS/UEPA)

Prof. Dr. Eduardo Augusto Silva da Costa (Titular)

(ICS/UFPA)

Prof^a. Dr^a. Lucidéia Palheta (Suplente)

(ICA/UFRA)

Defesa julgada em 10 / 07 /2009

Belém

2009

Esta Tese é dedicada:

Ao nosso Grande Deus, Inteligência Suprema e Causa Primária de Todas as Coisas, por tudo que sou hoje.

Aos meus pais, Ismaelino Magno (*In memoriam*) e Marcina Magno, meus Doutores na escola da vida.

Aos meus irmãos (Marly, Marlete, Mariete, Márcia e Ismaelino Filho) sobrinhos (Marcel, Marco, Ivaldo Jr, Lucas e Hugo Neto), minha afilhada Éster Faria e cunhados (Guilherme Tavares e Marcel Ribeiro) que deram seu tributo tendo que aceitar os diversos momentos de ausência que lhes causei no período de realização deste estudo científico.

Aos amigos espirituais Francisco Cândido Xavier e Irmã Dulce, mais que “Doutores” em caridade, fonte de puro amor e carinho, ademais, por toda dedicação e lições de amor que ensinaram à humanidade.

AGRADECIMENTOS

Ao Prof. Dr. Juarez Antônio Simões Quaresma, meu orientador, pela paciência, confiança, amizade, incentivo, compreensão e profissionalismo, com os quais me conduziu na execução deste trabalho durante todos esses anos de convívio.

Ao Prof^a. Dr^a. Maria Conceição Nascimento Pinheiro, pela presença em todas as etapas do meu aprendizado científico, pela disposição em ajudar e transmitir conhecimentos, pelas sugestões e críticas, sempre bem colocadas.

A Prof^a. Dr^a. Ellen Thais Fuzzi, pela amizade, pelo incentivo, paciência e altruísmo ao compartilhar conhecimentos técnico-científicos.

Ao Prof. Dr. José Luiz Fernandes Vieira, pela amizade, credibilidade e ajuda constante, por saber ensinar ciência com ética, pela experiência, apoio e constante estímulo em minha vida profissional.

Ao Prof. Dr. Luis Carlos de Lima Silveira, pelas ajudas imprescindíveis, sem as quais seria impossível a realização deste estudo.

A Simone Moraes, técnica de laboratório do HUIBB e Lienne Moraes pela valiosa contribuição na realização dos exames laboratoriais e pela amizade.

Aos professores e funcionários do curso de Pós-graduação em Doenças Tropicais, que contribuíram de forma positiva com seus conhecimentos.

Ao amigo Eduardo Alexandre Loth, pelo carinho, pela amizade, pelo humor contagiante, pelos conselhos, pelas sugestões e as inesquecíveis conversas descontraídas, contribuindo de forma singular para aliviar os momentos de dificuldade e tensão que antecederam a execução deste trabalho.

As amigas Márcia Freitas e Andréia Campos, pela ajuda diária na análise de prontuários, revisão literária, análise de resultados e, principalmente, pela maravilhosa amizade construída nesses anos de doutoramento para uma vida.

Aos amigos de todos os momentos: Cezar Rubin, Gilson Krieger, Mário Newton, Marcello Figueiredo, Mauro Rendeiro, Patrick Samir, Oswaldo Júnior e Rudi Scherer pelo incentivo, constante apóio, caráter e índole, fazendo valer o meu verdadeiro referencial de amizade.

A Universidade Federal do Pará, ao Núcleo de Medicina Tropical, ao Hospital Universitário João de Barros Barreto e FAPESPA pela oportunidade e contribuição significativa durante a realização deste estudo.

Enfim, a todos aqueles que, de uma maneira direta ou indireta, contribuíram para acrescentar algo de positivo em minha vida científica e pessoal.

“O mundo pode ser transformado, as coisas podem deixar de ser o que são. Desde que tenhamos ousadia para sonhar e coragem para agir”.

Karl Marx

RESUMO

Este estudo teve como objetivo analisar os efeitos dos mecanismos de injúria celular que produzem lesão no coração do macaco *Cebus apella* expostos durante 120 dias consecutivos com doses diárias de 1,5 mg de metilHg, através de alterações detectadas no marcador bioquímico de lesão miocárdica CK-MB, nos achados histopatológicos assim como pela técnica de imuno-marcação de células apoptóticas. Para tanto foram relacionados os perfis séricos da CK-MB, CK total, AST, ALT, uréia, creatinina e bilirrubina total com os achados histopatológicos e imunohistoquímicos no processo de acometimento do músculo cardíaco durante a exposição ao metilHg, comparando com o grupo controle. O método utilizado para dosagem e análise das substâncias bioquímicas séricas e para a dosagem de mercúrio no sangue foi o cinético ultravioleta e espectrometria de absorção atômica, respectivamente; para análise histopatológica utilizou-se a técnica de Hematoxilina Eosina e para detecção dos perfis apoptóticos o método APOPTAG. Foram obtidas consideráveis informações que permitem correlacionar as alterações bioquímicas, histopatológicas e os perfis apoptóticos ao mecanismo do acometimento cardíaco nos três animais expostos ao metilHg comparando-os com o grupo controle. Verificou-se que de todas as substâncias bioquímicas analisadas, houve apenas acentuado aumento sérico da enzima CK-MB, enquanto que na histopatologia observou-se lesão celular reversível por acúmulo de água nos três órgãos analisados (coração, fígado e rim). Destaca-se também a observação de uma nítida marcação células apoptóticas no tecido cardíaco, hepático e renal dos animais expostos, evidenciando-se maior número de células positivas nas células dos túbulos renais, ressaltando que não se observou infiltrado inflamatório em torno destes elementos descritos em nenhum dos tecidos analisados e ausência das referidas lesões nos tecidos dos três animais controle. Concluiu-se que a enzima CK-MB, a degeneração hidrópica e o mecanismo de apoptose podem ser indicadores de lesão miocárdica na exposição aguda ao metilHg, cuja etiopatogenia pode estar relacionada a descompensação mitocondrial pelo comprometimento maciço na bomba de Na^+ / K^+ e Ca^{++} . Fazendo-se necessário um maior aporte de estudos experimentais que venham esclarecer com precisão a etiopatogenia, o mecanismo de agressão e injúria celular em indivíduos expostos a doses tóxicas de metilHg.

PALAVRAS-CHAVE: metilmercúrio, injúria miocárdica, CK-MB.

ABSTRACT

This study aimed to examine effects of the mechanisms of injury producing cellular damage in the heart of the monkey *Cebus apella* exposed for 120 consecutive days, with daily dose of 1.5 methyl Hg, by changes detected in biochemical markers of myocardial injury CK - MB, the histopathological findings as well as the technique of immunolabeling of apoptotic cells. For that, we related to the serum profiles of CK-MB, total CK, AST, ALT, urea, creatinine and total bilirubin with the histopathological and immunohistochemical findings in the involvement of the heart muscle during exposure to methyl Hg, and compared with a control group. The method used for determination and analysis of the serum and the determination of mercury in blood was the kinetic ultraviolet; atomic absorption spectroscopy, respectively; for histopathological analysis used the technique of Hematoxylin and Eosin; and for detection of apoptotic profiles the method APOPTAG. Was obtained information that correlate the biochemical changes, histopathologic profiles and apoptotic mechanism of cardiac involvement in three animals exposed to methyl Hg, when compared with control group. Among all substances of biochemical analysis were found that there was only marked increase of serum CK-MB enzyme, whereas, the histopathologic analysis showed reversible cell damage by accumulation of water in the three organs examined (heart, liver and kidney). It is also the observation of a clear labeling of apoptotic cells in heart, liver and kidney tissues of exposed animals, showing a higher number of positive cells in cells of renal tubules. Emphasizing that there was no inflammatory infiltrate around these tissues described and analyzed, and was there absence of such lesions in tissues of three control animals. It was concluded that the enzyme CK-MB, the hydropic degeneration and the mechanism of apoptosis may be indicators of myocardial injury in acute exposure to methyl Hg whose pathogenesis could be related to mitochondrial decompensation because massive commitment of the Na^+ / K^+ and Ca^{++} pumps. Requiring a greater intake of experimental studies that can clarify the exact pathogenesis, the mechanism of cellular injury and aggression in individuals exposed to toxic doses of methyl Hg.

KEYWORDS: methylmercury, myocardial injury, CK-MB.

SUMÁRIO

LISTA DE TABELAS

LISTAS DE FIGURAS

RESUMO

ABSTRACT

1	INTRODUÇÃO	13
1.1	CONSIDERAÇÕES GERAIS SOBRE O MERCÚRIO.....	13
1.2	HISTÓRICO.....	14
1.3	COMPORTAMENTO AMBIENTAL DO MERCÚRIOS E SEUS COMPOSTOS	16
1.4	USO DE COMPOSTOS ORGÂNICOS DE MERCÚRIO NO MUNDO	19
1.5	USO DE COMPOSTOS ORGÂNICOS DE MERCÚRIO NA AMAZÔNIA	22
1.6	ASPECTOS TOXICOLÓGICOS DO METIL MERCÚRIO	24
1.7	MECANISMO DE APOPTOSE E NECROSE NA LESÃO CELULAR PRODUZIDA POR COMPOSTOS MERCURIAIS	32
1.8	EFEITOS DO METIL MERCÚRIO SOBRE O SISTEMA CARDIOVASCULAR	35
1.9	VALORES LIMITES DE MERCÚRIO NO ORGANISMO DE HUMANOS E PRIMATAS NÃO-HUMANOS	40
1.10	BIOQUÍMICA CLÍNICA DA CK-MB	41
1.11	ANATOMIA COMPARADA ENTRE CORAÇÕES DE HUMANOS E DE MACACOS <i>CEBUS APELLA</i>	45

1.12	JUSTIFICATIVA	47
2	OBJETIVOS	49
2.1	OBJETIVO GERAL	50
2.2	OBJETIVOS ESPECÍFICOS	50
3	MATERIAIS E MÉTODOS	51
4	RESULTADOS.....	65
5	DISCUSSÃO	76
6	CONCLUSÕES	82
	REFERÊNCIAS	83
	ANEXOS	102

LISTA DE TABELAS

TABELA 1 – Distribuição dos valores CK-MB em macacos *Cebus apella* expostos ao metilHg no período de 120 dia. 65

TABELA 2 - Distribuição dos valores CK-MB e da CK-total em macacos *Cebus apella* controles e expostos ao metilHg no 120º dia. 65

TABELA 3 - Teores médios de uréia e creatinina séricas em macacos *Cebus apella* controle e expostos ao metilHg no período de 120 dias 66

TABELA 4 - Teores médios de AST, ALT e bilirrubina em macacos *Cebus apella* controle e expostos ao metilHg no período de 120 dias. 66

LISTA DE FIGURAS

- FIGURA 01 – Tecido cardíaco normal de macaco *Cebus apella* com células sem alterações morfológicas com cardiomiócitos apresentando citoplasma homogêneo com estriações visíveis, núcleos arredondados e cromatina homogênea (seta) demonstrando arquitetura histológica muscular preservada. (Figura = 400X)67
- FIGURA 02 – Tecido cardíaco de macaco *Cebus apella* exposto ao metilHg demonstrando cardiomiócitos com citoplasma vacuolizado em toda a extensão do corte histológico característico de degeneração vacuolar generalizada (Figura = 400 X).....68
- FIGURA 03 – Tecido hepático periportal e lobular de macaco *Cebus apella* dentro do padrão de normalidade. Os hepatócitos demonstram vacuolização citoplasmática glicogênica normal e difusa (Figura = 400X)..... 69
- FIGURA 04 – Tecido hepático periportal e lobular de macaco *Cebus apella*. Os hepatócitos demonstram microvacuolização citoplasmática difusa em todas as áreas do corte histológico (Figura = 400X) 70
- FIGURA 05 – Revela cortes do tecido renal de macaco *Cebus apella* em nível de túbulos proximais (diagonal esquerda) e alças de Henle (diagonal direita). As células apresentam-se com morfologia normal tanto nos túbulos proximais como também nas alças (Figura = 200X).....71
- FIGURA 06 – Revela cortes do tecido renal de macaco *Cebus apella* com ênfase nos túbulos proximais (diagonal esquerda) e alças de Henle (diagonal direita). As células demonstram vacuolização hidrópica difusa e moderada evidenciável nos túbulos proximais e também nas alças, sem lesão da borda em escova (Figura = 400X).....06
- FIGURA 07 – Imunohistoquímica para apoptose em tecido cardíaco de macacos *Cebus apella* expostos ao metilHg. A – Controle negativo; B e C – Animal exposto mostrando marcação positiva apontados pela seta. (A, B e C = 200X).....74
- FIGURA 08 - – Imunohistoquímica para apoptose em fígado (A) e tecido renal (B) de macacos *Cebus apella* expostos ao metilHg. As células positivas imunomarcadas em castanho estão apontadas pelas setas (A= 200x e B= 400X).....75

1 INTRODUÇÃO:

1.1 CONSIDERAÇÕES GERAIS SOBRE O MERCÚRIO

O mercúrio, de símbolo Hg (do latim *Hydrargirus* – prata líquida), é um metal pesado, líquido à temperatura ambiente. Apresenta cor prateada, capacidade de oxidação lenta quando exposto a umidade. Possui densidade treze vezes superior a da água. É volátil e apresenta grande afinidade pelos metais, inclusive o ouro, formando compostos sólidos denominados amálgamas (BERLIN, 1986; SALGADO, 1987), sendo que todas as formas do mercúrio são tóxicas, não se conhecendo nenhuma função fisiológica benéfica para o homem ou qualquer outro ser vivo (RODRIGUES *et al.*, 1994).

É encontrado naturalmente no ambiente, tendo como principais fontes naturais a evaporação da água, degaseificação da crosta terrestre e as erupções vulcânicas. Apresenta em três estados de oxidação, a saber, o mercúrio elementar (Hg^0), íon mercuroso (Hg^+) e íon mercúrico (Hg^{++}) (MICARONI *et al.*, 2000).

A OMS (Organização Mundial de Saúde) estima que, desde o final do século XIX, cerca de 200.000 toneladas de mercúrio já foram lançadas no ambiente, resultante da atividade antropogênica. No Brasil, no auge da exploração do ouro nos garimpos amazônicos, foram lançadas mais de 100 toneladas/ano (CÂMARA *et al.*, 2000).

O mercúrio elementar, comumente conhecido como mercúrio metálico, é utilizado na fabricação de termômetros, amálgamas dentários, termostatos, relógios, barômetros, baterias, dentre outros (SALGADO, 1988; SAQUAY, 1997). Outras formas como cloreto mercuroso foi empregado como creme anti-séptico, diurético e catártico e o citrato mercúrico foi utilizado na fabricação do chapéu de feltro há mais de quatrocentos anos (MICARONI, 2000).

1.2 HISTÓRICO

O uso do mercúrio remonta da Idade Antiga, participando de modelos efetivos e específicos de terapias por longo período de tempo (WALDRON, 1983). Durante séculos foi ingrediente importante de numerosos medicamentos, como diuréticos, bactericidas, anti-sépticos, laxantes e unguentos (CLARCKSON, 1972; KLAASEN, 1990).

O metal ocorre no ambiente associado a outros elementos, sendo o mais comum o enxofre, com o qual forma o cinábrio (HgS), composto de cor vermelha ou preta, altamente insolúvel, cuja maior reserva situa-se na Espanha (Almaden) (MICARONI, 2000).

O cinábrio foi empregado como pigmento para pintura e cremes para pele e, antes do conhecimento da forma metálica, foi usado como pintura pelos gregos e índios americanos. No entanto, foram os gregos os pioneiros a dominarem a técnica de separação do mercúrio metálico a partir do cinábrio, por condensação após aquecimento (MARQUES, 2002). Os antigos chineses acreditavam que medicamentos contendo cinábrio poderiam prolongar a vida. Por isso acredita-se que alguns imperadores tenham se intoxicado com mercúrio (BATTIGELLI, 1994).

Chamado pelos antigos gregos de *árgyros khytós* (prata derretida) pela sua semelhança em aspecto e cor com aquele metal nobre, acredita-se que o mercúrio já era conhecido a partir séculos a.C (GALVÃO, 1987). O filósofo grego Hipócrates, em 400 a.C utilizava mercúrio na medicina, relatando-o também como veneno. Plínio, estudioso romano (23-79 DC), teria descrito a “secreta arte” de isolar mercúrio. Porém somente em 1540 uma publicação de Birigucio intitulada “*De la Pirotecniá*” revelou o segredo de Plínio, que consistia em isolar mercúrio pressionando-o através da lã (SIEGEL & SIEGEL, 1979).

Na idade média, a crença nos poderes mágicos do elemento se expandiu para medicina como uma nova tentativa de cura para sífilis. Provavelmente, muitos notáveis foram tratados desta forma e a literatura poética romântica já associava o mercúrio ao fim do amor, com fez Shakespeare: “*The words of mercury are harsh after the songs of Apollo*”, ou ainda; “uma noite com Vênus, uma vida com Mercúrio”. E até as primeiras décadas do século XX, o mercúrio ainda era usado no tratamento da sífilis (MALM, 1991).

Seus efeitos tóxicos são conhecidos desde o século XVI, resultado do estudo de Paracelsus, o primeiro a descrever os mais importantes sinais e sintomas da intoxicação pelo mercúrio metálico no corpo humano (BEUTER & EDWARDS, 1998). Durante o século XVIII, Ramazzini – que é considerado o pai da medicina ocupacional – fez uma ampla investigação sobre indisposição nos locais de trabalho, devido ao uso de metais, incluindo o mercúrio metálico (AZEVEDO, 1989; JONES, 1999).

O mercúrio também foi usado na fabricação de chapéus. O “Chapeleiro Maluco”, um personagem do livro Alice no País das Maravilhas, foi baseado no acometimento cerebral que comumente afetava os produtores de chapéus que usavam mercúrio líquido na fabricação dos mesmos (SHRADER & HOBBS, 1983).

Os sintomas clínicos da intoxicação pelo mercúrio metálico, que incluem manifestações psicogênicas, tais como timidez excessiva, irritabilidade e acessos de raiva, deram origem à expressão “tão maluco quanto um chapeleiro”, usada para descrever a personagem (GOLDMAN & SHANNON, 2001).

1.3 COMPORTAMENTO AMBIENTAL DO MERCÚRIO E SEUS COMPOSTOS.

O mercúrio metálico Hg^0 apresenta-se líquido a temperatura ambiente.

Na forma gasosa possui pouca capacidade de se dissolver na água (BERLIN, 1975). Para o mesmo autor, a precipitação do mercúrio da atmosfera para a superfície terrestre ocorre após oxidação do Hg^0 a íon mercúrico (Hg^{++}).

Depois de oxidado, parte deste mercúrio (60%) é depositado no solo e outra parte (40%) nos leitos fluviais, oceanos e gelo, dando origem a três estados de oxidação, que dependendo do potencial de *redox* da solução e dos tipos de compostos envolvidos, podem formar diferentes complexos com íon mercúrio, principalmente aqueles que apresentam grupamentos sulfidrilas (MOREL *et al.*, 1998).

O mercúrio é transformado no ambiente por reações de oxi-redução biótica e abiótica e também pela fotólise dos organomercuriais. Quando liberado no ar, o vapor de mercúrio metálico (Hg^0) é oxidado pelo ozônio (O_3), sob ação da luz solar, a outras formas, como o mercúrio bivalente (Hg^{++}), que é removido da atmosfera por precipitação (MAGOS *et al.*, 1987 ; SWARTOUT, 1998).

O tempo de residência do Hg^0 na atmosfera tem sido estimado de 6 dias a 2 anos, dependendo das condições locais. Devido à grande variação de tempo de permanência do metal na atmosfera, a probabilidade da contaminação ambiental se estender as áreas longínquas é elevada (SWARTOUT, 1998; SILVA, 2000).

Como as principais emissões de mercúrio são de fontes concentradas nas regiões industriais, a poluição mercurial passa a ser um fenômeno global, afetando as áreas mais remotas do planeta (MOREL *et al.*, 1998).

No meio aquático, sedimento e sólidos em suspensão, o mercúrio sofre transformação orgânica através de um processo chamado de metilação, que é catalisado

por bactérias redutoras de íons sulfatos (SO_4^{2-}). Para que este processo de metilação ocorra o metal deve primeiramente ser transportado através da membrana lipídica dos procariotos (MOREL *et al.*, 1998).

O processo de metilação, por microorganismos, consiste na adição de um grupamento metila ao Hg, originando o metilHg que se acumula no interior destes. Posteriormente, o composto é liberado pelos procariotos, difundindo-se e ligando-se às proteínas da biota aquática, alcançando, então, a cadeia alimentar com conseqüente biomagnificação (GILMOUR & HENRY, 1991). Portanto, a captação do metal via procariontes é a etapa fundamental para o processo de metilação e posterior bioacumulação (MOREL *et al.*, 1998).

Qualquer forma de mercúrio que entre em contato com águas de superfície pode ser metilada. Bactérias redutoras de enxofre são responsáveis pela maior parte deste processo, especialmente em condições anaeróbias. Leveduras, como *Cândida sp* e *Saccharomyces cerevisiae*, que crescem favorecidas por condições de baixo pH são hábeis em metilar o mercúrio e reduzir íons mercúrico a forma elementar (GARCIA *et al.*, 1998).

Os compostos de metilcobalamina produzidos pela síntese bacteriana parecem estar envolvidos na metilação não-enzimática dos íons inorgânicos, porém a taxa de formação de metilHg por este processo é limitada pela concentração de íons mercuriais inorgânicos e concentração de O_2 dissolvido (GARCIA *et al.*, 1998).

No intervalo de pH de 4 a 9 e na presença de enxofre (S^{2-}) forma-se o sulfeto de mercúrio (HgS), que é pouco solúvel em água e, por isso, precipita, reduzindo, assim, sua disponibilidade. No entanto, em pH abaixo de 4, a disponibilidade do íon sulfeto diminui, uma vez que ele se liga a outros compostos formando novos complexos, inibindo a formação do HgS , favorecendo a formação do metilHg e aumentando, assim,

a biodisponibilidade potencial para organismos aquáticos (JARDIM, 1999; ZEIDEMANN *et al.*, 1999).

Os organismos aquáticos acumulam metilHg presente na água e sedimentos, sendo o metilHg biomagnificado, pode ser encontrado em altas concentrações nos tecidos dos peixes carnívoros os quais são considerados o topo da cadeia alimentar (BIDONE *et al.*, 1997).

Na Amazônia, vários estudos demonstraram concentrações variáveis de metilHg em diferentes espécies de peixes, sendo as concentrações mais elevadas nas espécies predadoras. Muitas espécies consumidas freqüentemente pelas comunidades ribeirinhas da região do Tapajós apresentaram concentrações de metilHg acima do nível permitido para o consumo humano, que é de 0,5 ppm, de acordo com a legislação brasileira (BRASIL, MINISTÉRIO DA SAÚDE, 1975).

No solo, os compostos de mercúrio podem apresentar as mesmas transformações biológicas e químicas semelhantes às águas. Sabe-se que os solos com níveis elevados de íons cloro (Cl⁻) reduzem o processo de metilação do mercúrio. Entretanto, em ecossistemas de água doce e estuários, a presença deste íon pode acelerar a liberação do mercúrio nos sedimentos provenientes do solo (UNAMAZ, 1994; IKINAGURA & AKAGI, 1999; CÂMARA *et al.*, 2000).

Pela sua elevada densidade, o excesso de Hg, nas áreas de garimpos, é precipitado no fundo dos cursos d'água, armazenando-se inicialmente nos sedimentos. Nesta etapa do ciclo, por ação de bactérias aeróbias e anaeróbias, há conversão a metilHg, atingindo, então, a cadeia alimentar e por conseqüência, o homem (BIDONE *et al.*, 1997).

Segundo Gilmour & Henry (1991), nos sedimentos, o metilHg é consideravelmente mais tóxico que o mercúrio inorgânico, apesar de representar, em

média, apenas cerca de 1,5% do mercúrio total. Sólidos em suspensão, ricos em Hg^{+2} , são transportados para o sedimento com posterior metilação. As bactérias presentes nos sedimentos podem também desmetilar o metilHg, via reação inversa. O balanço das reações de metilação e desmetilação, em função das condições químicas ambientais, determina se um ambiente atuará como fonte ou sumidouro de metilHg.

Na Amazônia, estudos realizados na antiga reserva de ouro em Cachoeira do Piriá, no Pará, o solo e sedimento do rio mostraram elevadas concentrações de Hg total, mesmo estando a atividade garimpeira em declínio há algumas décadas (LIMA *et al.*, 2003 ; SOUZA *et al.*, 2003).

Câmara *et al.* (1997) estudaram amostras de resíduos do solo do centro e da periferia da cidade de Poconé/MT, onde estão estabelecimentos que comercializam ouro. Os teores de mercúrio encontrados foram elevados com valores de 1,91 e 0,09 ppm e 63,3 e 3,2 ppm na região central e periférica, respectivamente.

Em Serra pelada, no Pará, na cratera resultante da atividade garimpeira, Corbett *et al.*(200), detectaram elevadas concentrações de Hg-total no solo e também no sedimento do lago.

1.4 EXPOSIÇÃO HUMANA AO MERCÚRIO E SEUS COMPOSTOS NO MUNDO

Diversos acidentes ocasionados pelo uso indiscriminado do mercúrio ocorreram no mundo. Os mais trágicos ocorreram no Japão, nas províncias de Minamata (1953) e posteriormente em Niigata (1965) (HARADA, 1998). Nestas cidades, a causa de intoxicação, com danos diretos a saúde humana, foi relacionada à produção industrial de aldeído acético, onde o mercúrio foi utilizado como catalisador. No acidente de Minamata, o metal foi metilado a metilHg nos esgotos das fábricas e lançado

diretamente nas águas da baía de Minamata, acumulando-se no sedimento. A partir daí, o metilHg alcançou a cadeia alimentar, concentrando-se nos peixes, que foram ingeridos por humanos, causando um quadro de sinais e sintomas denominado de doença de Minamata (HARADA *et al.*, 1999).

Este acidente ambiental ocorreu porque a Chisso Fertilizer Co. Ltda (uma das maiores indústrias do Japão, que produzia fertilizantes químicos, resinas sintéticas, plásticos e compostos químicos) utilizava o mercúrio como um subproduto na planta chisso minamata (HARADA, 1995).

Segundo Harada (1982), o aumento de casos de crianças com paralisia cerebral chamou atenção das autoridades da saúde no início da catástrofe em Minamata. As mães eram assintomáticas ou no máximo oligossintomática, porém aborto, natimortalidade, microcefalia, atraso psicomotor, cegueira, surdez e convulsão foram achados típicos deste quadro.

A doença de Minamata passou, então, a ser, erroneamente considerada, sinônimo de intoxicação por metilHg. No entanto, o primeiro óbito relatado por intoxicação com um composto organomercurial ocorreu em 1863, quando dois químicos tentaram determinar o número de oxidação do dimetilHg. A publicidade em torno deste assunto foi grande, porém a comprovação da causa *mortis* na classe médica ocorreu somente em 1940 (HUNTER, & RUSELL, 1954).

No ano de 1964, em Niigata, no Japão, foi relatado outro episódio de contaminação mercurial, semelhante ao de Minamata. Uma indústria que lançava resíduos de Hg diretamente no rio Agano contaminou peixes e a população de pescadores da região, com 64 registros de pessoas intoxicadas (HARADA, 1995). O mesmo autor cita que em áreas poluídas do Japão, mulheres que apresentavam níveis de Hg em amostras de cabelo, igual ou superior a 50 ppm, foram advertidas a não

engravidarem, por medida de prevenção à doença de minamata. O que foi reconhecido por Fugino (1994) ao realizar estudo epidemiológico nas áreas altamente poluídas por metilHg. Concluiu que este composto acarreta anormalidades na gravidez.

Outro importante acidente com o metal e seus compostos também foi relatado. No Canadá, a contaminação foi causada por uma fábrica de soda cáustica, que também utilizava o mercúrio como catalisador (OPAS/OMS, 1972; WHO, 1990). No Novo México, em 1969, foi registrada intoxicação aguda em uma família, incluindo uma mulher grávida que consumiu carne de porco alimentado com ração tratada com fungicida contendo mercúrio. Os filhos com idade de 20, 13 e 8 anos e também um recém-nascido (RN) desenvolveram sinais neurológicos severos da doença. Depois de anos, os dois filhos mais velhos manifestaram cegueira de ordem neurológica, diminuição da propriocepção nas mãos e dificuldade de atenção. O mais jovem desenvolveu quadriplegia, cegueira e atraso neurológico severo, ficando em vida vegetativa até o óbito (DAVIS *et al.*, 1994).

Em 1971, no Iraque, os compostos mercuriais foram usados na agricultura como pragucidas. Pessoas foram intoxicadas e muitas morreram em consequência da ingestão do Hg presente nas sementes contaminadas que foram utilizadas na fabricação de pão caseiro (VASSALO *et al.*, 1996). Seis mil quinhentos e trinta (6530) pessoas foram hospitalizadas com sintomas semelhantes à doença de Minamata e 459 mortes registradas, sendo que a mortalidade no grupo de mulheres com idade entre 20 e 30 anos foi em torno de 70%, e 16% naquelas com idade superior a 30 anos (BAKIR *et al.*, 1973). Os mesmos autores relatam que crianças nascidas no Iraque durante ou após a epidemia apresentaram teores de mercúrio no sangue com valores maiores que aqueles do sangue materno, admitindo-se que o Hg foi transferido via placentária e/ou através

do leite materno. Ressalta-se que as crianças com idade inferior a 2 anos e teor de Hg no sangue superior a 25 mg demonstraram evidências de lesão cerebral.

Cox *et al.*, (1989) realizaram, no Iraque, uma análise de 81 casos de intoxicação fetal por metilHg e estabeleceram uma correlação direta entre a exposição à altas concentrações durante a gravidez e o retardo psicomotor na criança.

A associação entre exposição pré-natal ao metilHg, através do consumo de peixes, e efeitos adversos em crianças foi encontrada em alguns estudos epidemiológicos de populações consumidoras de peixes contaminados por metilHg – a saber: Norte do Quebec, Nova Zelândia, Ilhas Faroe, Ilha da Madeira/Portugal e na Amazônia Brasileira (McKEOWN-EYSSSEN & RUEDY 1983; KJELLSTRON *et al.*, 1986; KJELLSTRON *et al.*, 1989; GRANDJEAN *et al.*, 1997; GRANDJEAN *et al.*, 1999; MURATA *et al.*, 1999).

1.5 EXPOSIÇÃO HUMANA AO MERCÚRIO E SEUS COMPOSTOS NA AMAZÔNIA BRASILEIRA

A exposição mercurial humana na Amazônia iniciou-se a partir da década de 70, quando a garimpagem de ouro teve seus primeiros registros com a construção das rodovias Transamazônica e Cuiabá-Santarém, que constituíram parte do Plano de Integração Nacional e de Desenvolvimento da Amazônia (SANTOS *et al.*, 1995).

No início, a garimpagem era feita manualmente, nas áreas de planícies de inundação dos cursos d'água. A operacionalização da exploração utilizava equipamentos rudimentares, e o mercúrio só era utilizado na concentração final do minério. Na década seguinte, o trabalho de garimpagem recebeu auxílio maquinário e o mercúrio passou a ser lançado diretamente e em maior quantidade nos barrancos, provocando assoreamento e contato do metal com a água dos rios, dentre eles o Tapajós

(SANTOS *et al.*, 2001 ; MELAMED & VILLAS BOAS, 2001). Segundo Nriagu *et al.* (1992) foram envolvidas mais de 650.000 pessoas nos garimpos da Amazônia, resultando em uma descarga anual de 90 a 120 toneladas de Hg.

Na região Amazônica, as fontes antropogênicas, provavelmente, foram as principais responsáveis pela contaminação ambiental. Outros fatores também favoreceram a disseminação do mercúrio no ambiente, como as grandes queimadas com conseqüente desmatamento e erosão do solo (GUIMARÃES, 1989 ; BRANCHES *et al.*, 1993 ; VEIGA *et al.*, 1994).

De acordo com Santos *et al.* (2000), o processo de queima de ouro nos garimpos, empregando técnicas rudimentares, levou a exposição mercurial por inalação do vapor, causando doenças respiratórias que foram registradas principalmente nos garimpeiros e trabalhadores de casas de queima de ouro. Passadas três décadas, a exposição ao mercúrio na Amazônia recebe monitoramento de instituições de pesquisa locais e apoio internacional de agências de fomento à pesquisa (CARDOSO *et al.*, 1994; PINHEIRO *et al.*, 2002).

Na região Amazônica, estudos demonstraram teores de mercúrio total no cabelo, de população ribeirinha, acima estipulado pela OMS, que é de 500µg/g. Entretanto, inexistem sinais e sintomas que permitam o diagnóstico de doença de Minamata ou da intoxicação crônica (COUTO *et al.*, 1998).

Neste sentido, vários fatores ecológicos, característicos da região, podem estar interferindo diretamente sobre a ação tóxica deste metal, o que aliado a redução da atividade garimpeira, reduzem os riscos de exposição e conseqüente manifestação dos efeitos nocivos do metal e seus compostos. Entretanto, pesquisadores da região e de órgãos internacionais, preocupados com a questão, alertam para a necessidade da continuidade do monitoramento das populações de maior risco, devido à neurotoxicidade

da forma orgânica e a capacidade desta forma de atravessar a barreira placentária e alcançar o feto (VEIGA *et al.*, 1994).

Como exemplo da exposição não ocupacional humana a este metal na Amazônia destaca-se a ingestão de peixes contaminados pelo metal, onde as concentrações de Hg total em peixes piscívoros, onívoros e herbívoros foram coletadas de doze diferentes locais do Rio Madeira. Os teores de Hg variaram de 0.41 a 6.66 nmol/g em diferentes espécies analisadas, estando os mesmos acima dos limites estipulado pela OMS (DOREA *et al.*, 1998).

1.6 ASPECTOS TOXICOLÓGICOS DO METILHG

1.6.1. Toxicocinética (absorção, distribuição, biotransformação e excreção)

1.6.1.1 Absorção

As conseqüências da exposição humana ao mercúrio, que permitem estudar a sua toxicocinética estão intimamente relacionadas ao comportamento do metal no meio ambiente, pois seus diferentes estados de oxidação permitem uma série de transformações físicas, químicas e biológicas que ocorrem principalmente no solo, ar, água e sedimento dos rios e mares (BOISCHIO & BARBOSA, 1993).

O metilHg possui maior lipossolubilidade quando comparado às formas inorgânicas, o que viabiliza sua passagem pelo plasmalema e conseqüente absorção (90 a 95%) pelo trato gastrointestinal, porém podendo também ocorrer absorção pelas vias inalatória e cutânea (USEPA, 1997).

1.6.1.2 Distribuição

O transporte de mercúrio iônico é realizado pelo plasma enquanto que o mercúrio elementar e o mercúrio orgânico são transportados pelos eritrócitos, e uma

pequena fração ligada a proteínas plasmáticas (HAEYES, 1982). Além disso, o metilHg pode alcançar outros tecidos, principalmente o SNC (BERLIN, 1986).

A distribuição de metilHg pelos tecidos é mediada pela formação de um complexo cisteína-metilmercúrio, que é estruturalmente semelhante à metalotioneína, sendo transportado pelas células por uma proteína extremamente distribuída no organismo (USEPA, 1997).

O metilHg, devido a sua lipossolubilidade, atravessa a barreira hematoencefálica e a placenta, acumulando-se no sistema nervoso central (SNC) e no embrião (BURBACHER, 1990), podendo também alcançar concentrações no sangue fetal que podem ser 25% superiores às detectadas na mãe (AMIN-ZAKIR *et al.*, 1976). No cérebro de fetos, os níveis de metilHg são 5 a 7 vezes maiores quando comparados ao sangue materno (CERNICHIARI *et al.*, 1995).

Ressalta-se que a exposição humana aos compostos mercuriais estimula a síntese de metalotioneína, que é a proteína transportadora de metais pelo organismo. Este mecanismo pode também estar associado a um processo de proteção renal, pela sequestração de mercúrio por estas proteínas de baixo peso molecular (DOULL *et al.*, 1986).

A distribuição de compostos mercuriais em peixes resulta da movimentação do metal, a partir das diversas vias de absorção (guelras, tegumento e TGI) para o sangue e, posteriormente para outros tecidos. A distribuição do mercúrio completa-se em 24 horas na maior parte do organismo, com exceção da cabeça, onde os picos de concentração, numa situação experimental, são atingidos em torno de três dias (HSDB, 2000).

1.6.1.3 Biotransformação

Vários estudos de experimentação animal comprovam que o metilHg é desmetilado a mercúrio inorgânico, com rompimento da ligação carbono-mercúrio da

molécula. Este tipo de desmetilação é mais eficiente em exposições em longo prazo e ocorre preferencialmente no fígado, baço e intestinos (BARBOSA *et al.*, 1998).

Norseth e Clarkson (1970) relatam que o metilHg quando administrado em animais de experimentação é em parte biotransformado em mercúrio inorgânico, fato confirmado por Wakita (1987) em estudos com roedores, nos quais o composto foi lentamente desmetilado para forma inorgânica. Ressalta-se que à luz dos atuais conhecimentos o mercúrio não sofre metilação no organismo humano, como observado em outros metais pesados, como o arsênio.

1.6.1.4 Excreção

Os compostos mercuriais são excretados pelas fezes, cabelo, urina, glândulas salivares, lacrimais e sudoríparas. A velocidade de excreção é dose-dependente está associada à espécie química do metal (FRIBERG *et al.*, 1986). A conversão do metilHg para mercúrio inorgânico, permite explicar o processo de excreção do metilHg, tanto em animais de experimentação como no homem, onde observa-se que 90% do composto ingerido é eliminado nas fezes na forma inorgânica (US EPA, 1997). Neste processo, o metilHg e o mercúrio inorgânico - Hg_2^{+2} , por meio da secreção biliar, são complexados com a glutatona, além de outro peptídeos sulfidrilas (WHO, 1991).

Parte do metilHg, eliminado pela bile no intestino, sofre ciclo enterohepático, sendo reabsorvido para a corrente sanguínea e outra parte servirá de substrato à microflora intestinal que o converte em mercúrio inorgânico. Este mecanismo foi apenas observado em animais, necessitando de comprovação em humanos (WHO, 1990; BJORKNAN *et al.*, 1997).

O metilHg, excretado no cabelo humano, é utilizado como indicador biológico para avaliar a sua exposição na dieta, apresentando uma forma particular de grande aceitabilidade no monitoramento dos níveis de exposição passada e presente (AMORIM

et al., 2000). A relação entre a concentração do Hg em cabelo e no sangue é de 250: 1 (WHO, 1991) e segundo Clarkson (1993), os níveis sanguíneos são considerados preditores dos níveis cerebrais, apresentando uma relação de cérebro/sangue de 5:1

1.6.2 Sinais e sintomas da intoxicação por compostos químicos de mercúrio

Até o final da década de 30 a intoxicação por metilHg não era conhecida entre os médicos. Até que Hunter e colaboradores, no ano de 1940, descreveram um quadro neurológico constituído por ataxia generalizada, distúrbios na fala e constrição maciça do campo visual em pacientes intoxicados por metilHg, após exposição ocupacional (HUNTER & RUSSELL, 1954).

As concentrações de mercúrio no feto após exposição ao metilHg são sempre o dobro daquelas encontradas no tecido materno (CASARETT, 2001), e as conseqüências ao feto é o dano cerebral, e dependendo da dose a que a mãe for exposta poderá levar a morte fetal. Em crianças, expostas durante a gravidez, observa-se atraso neurológico, incoordenação motora, cegueira, convulsões e incapacidade da fala (SOLIS *et al.*, 2002).

O SNC é bastante susceptível às espécies de mercúrio, particularmente o metilHg que se acumula neste órgão, exercendo aí sua maior toxicidade (SANFELIU *et al.*, 2003). Os sintomas mais marcantes, da intoxicação por mercúrio metálico, são tremores, perturbações da visão e da audição, insônia, cefaléia, alteração na personalidade e no comportamento com perda de memória, irritabilidade, nervosismo e excitabilidade aumentada (CASARETT, 2001). Uma intoxicação crônica (metilHg) do tecido nervoso pode originar sinais de neuropatias e uma síndrome semelhante à esclerose lateral amiotrófica, onde também se observam distúrbios sensoriais, ataxia cerebelar e disartria (Lebel *et al.*, 1998). Segundo Lebel (1992) exposição a elevadas concentrações de metilHg em curto espaço de tempo pode gerar edema cerebral,

redução do número de neurônios do córtex calcarino com proliferação glial e aumento dos grânulos de mercúrio inorgânico no tecido nervoso. Os mesmos autores citam que na intoxicação crônica com sobrevida prolongada, as lesões localizadas no cérebro mostraram-se associadas a baixos níveis de metilHg.

Suda *et al.*, (1989) realizaram estudos em ratos e camundongos que foram submetidos a doses tóxicas de metilHg. Foram encontrados, através da técnica de histoquímica, grânulos de Hg inorgânico em células nervosas, no plexo coróide e nos fagócitos cerebrais. O número de grânulos nas células nervosas aumentou com a elevação dos níveis de Hg inorgânico no cérebro dos ratos tratados com metilHg, sugerindo que o Hg inorgânico detectado no cérebro destes animais, resulta da desmetilação do metilHg durante a exposição.

O metilHg assume um papel central como causa de lesão renal. Como o mercúrio orgânico se concentra nos rins e uma das suas vias de excreção é a urinária, uma intoxicação com metilHg pode levar a necrose tubular e insuficiência renal grave (VASSALLO, 1996).

Carmignani *et al.* (1992) relataram em estudo clínico e epidemiológico a relação entre a incidência de hipertensão arterial e nefropatia com proteinúria e enzimúria em trabalhadores expostos ao mercúrio. Os mesmos autores, em estudos experimentais com ratos, confirmaram a existência de hipertensão associada à glomerulonefrite. A análise da urina com valores elevados de creatinina e proteinúria são indicadores de toxicidade provocada pelo Hg. Porém, outros exames laboratoriais são importantes para diferenciar etiologias da intoxicação (FORD *et al.*, 2001).

Na pele e anexos é observada hiperpigmentação mucocutânea resultante da absorção crônica de mercúrio metálico. Os granulomas desenvolvem-se pela entrada de Hg diretamente na pele. Dermatite por alergia de contato é a forma mais comum de

reação cutânea e pode ocorrer tanto por exposição tópica como sistêmica. Acrodinia representa uma reação alérgica do composto mercurial no organismo, sendo caracterizada por inchaço, rubor e coloração avermelhada da palma das mãos e da planta dos pés e ocorre por absorção dérmica (DANTZIG, 2003).

Estomatites podem ocorrer numa intoxicação aguda por mercúrio metálico e representa uma irritação direta da mucosa. Pode-se observar também gengivites e excesso de salivagem (SOLIS *et al.*, 2002).

1.6.3 Toxicodinâmica do metilHg e lesão celular

O mercúrio e seus compostos são capazes de causar lesões, cujo sítio e intensidade dependem da espécie química do metal envolvida e das características da exposição, quer sejam dose, duração e frequência (CLARKSON *et al.*, 1997).

A maioria dos efeitos biológicos celulares do mercúrio pode ser explicada pela grande afinidade deste metal pelos radicais sulfidrila (SH) presentes em proteínas, enzimas e substâncias de menor peso molecular como a coenzima-A e a cisteína. A ligação com os radicais SH se faz facilmente por ligação covalente simples (AZEVEDO, 1989).

No interior das células, o mercúrio pode se ligar a uma série de enzimas, inclusive as mitocondriais e microssomais, produzindo lesões celulares não específicas e até mesmo morte celular (VASSALO, 1996).

Para Amorim *et al.* (2000), o metilHg também interage com DNA e RNA, resultando na redução da síntese de proteínas e desarranjo na estrutura dos microtúbulos, além de produzir estresse oxidativo nas células.

Segundo Lebel *et al.* (1998), o metilHg e o mercúrio bivalente (Hg^{++}) exercem seus efeitos tóxicos provocando alterações na homeostase celular. Os mesmos autores

relatam que nos neurônios o metilHg rompe a homeostase do cálcio (Ca^{2+}) afetando o equilíbrio intracelular.

Nos hepatócitos, o metilHg forma complexos solúveis com a cisteína e com a glutatona, que são segregados na bile e reabsorvidos no TGI (CASARETT, 2001).

Vassallo *et al.* (1996) descreveram a redução da hidrólise do ATP em tecido neuronal, onde foi demonstrado que o metilHg inibe a atividade dos íons Na^+ e K^+ e da enzima ATPase. Este fato também foi observado nos tecidos miocárdico e renal, sendo que no último, a inibição estava relacionada à ação diurética do metal. Os mesmos autores afirmam que também, o metilHg deprime a atividade da enzima Ca^{2+} ATPase, o que interfere na captação de Ca^{2+} do retículo sarcoplasmático (RS) das células musculares.

Lundholm (1987) realizou estudos experimentais em galinhas expostas ao metilHg por via oral e observou diminuição na espessura da casca dos ovos assim como no conteúdo de Ca^{2+} . A concentração plasmática de Ca^{2+} foi reduzida em torno de 5% em relação ao grupo controle. O mesmo autor sugere uma redução da absorção gastrointestinal de Ca^{2+} ou ainda uma mobilização reduzida a partir dos ossos, devido ação do metilHg sobre os mecanismos celulares que envolvem o transporte de Ca^{2+} .

Para elucidar os estudos de Lundholm (1987), Apostoli *et al.* (2003) estudaram outros mecanismos dependentes da atividade de radicais SH que também são afetados pelo metilHg, mostrando que os canais de Ca^{2+} do retículo sarcoplasmático, que se abrem na dependência de radicais SH, aumentam a liberação de Ca^{2+} quando afetados pelo metal. Este resultado mostra que o Hg teria, então, um duplo efeito sobre o RS, aumentando a velocidade de liberação de Ca^{2+} e reduzindo a captação de Ca^{2+} pela inibição da Ca^{2+} -ATPase.

Lebel *et al.* (1992) estudaram a neurotoxicidade do metilHg em modelos experimentais (ratos), utilizando como parâmetro de avaliação a via oxidativa mediada pelo ferro. Após sete dias de exposição intraperitoneal de metilHg, foi encontrado um aumento significativo na formação de espécies reativas tóxicas de oxigênio - ERTOS, sugerindo que os radicais livres exerce influência na neurotoxicidade deste composto.

O efeito neurotóxico do metilHg associa-se ao acúmulo na membrana mitocondrial interna com consequente disfunção na cadeia respiratória e diminuição na produção de ATP, o que pode levar à morte celular (HIRAYAMA & YASUTAKI, 2001). Porém, segundo WHO (1991) não está clara se a conversão do metilHg a Hg⁺⁺ é fundamental para a neurotoxicidade que, por ser lenta e o metal se deposite nos órgãos alvos na forma orgânica.

A exposição intra-uterina de humanos a elevados níveis de mercúrio resulta na migração anormal dos neurónios, desorganização dos núcleos cerebrais e disposição em camadas de neurónios no córtex. O metilmercúrio interage com o DNA e com o RNA, resultando em alterações da estrutura secundária e da síntese do DNA e RNA (CASTOLDI *et al.*, 2003).

O comprometimento cerebral no adulto humano, devido à exposição mercurial, é observado em áreas específicas, como a camada de células granulares do cerebelo e o córtex visual do cérebro. Quando a exposição ocorre no útero ou em período pós-natal, o dano é observado em várias regiões do SNC (COSTA *et al.*, 2004).

Gallagher *et al.* (1995) demonstraram que linfócitos e linhagens linfoblásticas celulares humanas tratados com mercúrio orgânico e inorgânico, apresentaram decréscimo significativo na capacidade proliferativa, produção de citocinas e secreção de imunoglobulinas.

Trabalhadores expostos a baixos níveis de mercúrio metálico mostraram alterações significativas na imunidade mediada por células e um prejuízo da atividade quimiotática de leucócitos polimorfonucleares (VIMERCATI *et al.*, 2001).

Moszczyński & Slowinsky (1994) observaram um decréscimo significativo nos níveis de CD4, e principalmente em linfócitos CD8 de humanos, resultando numa queda na proporção CD4/CD8 diretamente relacionada ao tempo de exposição em trabalhadores com níveis de mercúrio total na urina de 54 µg/L.

Experimentos com cloreto de mercúrio (HgCl₂), demonstraram que este composto tem afinidade de se ligar à região de interface da molécula de Na-K-ATPase que está profundamente implicada na atividade de transporte de íons. Como nos linfócitos B humanos o movimento destes íons (principalmente íons potássio) pela membrana plasmática é de vital importância para que se inicie o processo mitogênico, uma possível associação deste metal à molécula de Na-K-ATPase levaria a supressão da passagem de íons potássio e, conseqüentemente, uma inibição na atividade dos linfócitos B (POLLARD & HULTMAN, 1997).

1.7 MECANISMO DE APOPTOSE E NECROSE NA LESÃO CELULAR PRODUZIDA POR COMPOSTOS MERCURIAIS

A morte celular programada (apoptose) ocorre não só durante o desenvolvimento, mas também em organismos maduros, ao longo da vida. Na apoptose, ao contrário da necrose, a célula participa da própria destruição e não há um processo inflamatório característico (GUO, 1998), uma vez que as células apoptóticas são reconhecidas por macrófagos e fagocitadas antes que se desintegram, impedindo assim, o derrame do conteúdo celular e conseqüente inflamação e lesão tecidual, garantindo o seu funcionamento normal (ROBBINS, 2004).

Uma das etapas do processo apoptótico é mediada pela mudança do estado funcional da mitocôndria, conhecida como transição de permeabilidade da membrana, que levaria a perda do potencial transmembrana, geração de espécies reativas de oxigênio e extravasamento de citocromo c. Tais alterações na atividade mitocondrial desempenham papel importante no início das reações em cascata que levam à morte celular (GREEN, 1998).

Neste sentido, experimentos de indução de apoptose em células-T por compostos de mercúrio (orgânico ou inorgânico) realizados por Guo *et al.* (1998) mostraram que este processo é precedido por eventos críticos que incluem a alteração da permeabilidade de membrana na mitocôndria. A redução da função das células linfóides é resultado da citotoxicidade induzida pelo mercúrio. Linfócitos e monócitos tratados com mercúrio (tanto orgânico quanto inorgânico) exibem sinais funcionais e morfológicos de morte celular, com um profundo decréscimo na produção de adenina, alteração na síntese de fosfolípidos e aumento de íons cálcio. Como estas células evidenciam mudanças nucleares e de membrana que são consideradas características de uma célula em processo de morte celular programada, pode-se concluir que células linfóides tratadas com mercúrio são levadas a apoptose (POLLARD & HULTMAN, 1997).

Dada a sua elevada afinidade aos grupos SH das tubulinas, o metilHg afeta também as funções microtubulares do SNC em desenvolvimento, provocando alterações no processo de proliferação celular, na migração de neurônios pós-mitóticos que formam as camadas corticais, na homeostasia do íon cálcio (disfunção mitocondrial) e alterações na organização do citoesqueleto. Ocasionalmente também estresse oxidativo devido a lipoperoxidação das membranas celulares nervosas (ATCHISON & HARE, 1994; COSTA *et al.*, 2004). O mercúrio causa alterações na excitabilidade, função sináptica,

regulação iônica e na síntese proteica, pelo fato de causar apoptose e necrose das células granulares do cerebelo (CASTOLDI *et al.*, 2001) comprometendo o citoesqueleto, principalmente os microtúbulos.

Experimentos com primatas não-humanos expostos ao metilHg, realizados por Berlin (1975) identificaram lesões no SNC envolvendo o córtex cerebral, mais precisamente a fissura calcariana e seus ramos como o pólo occipital, sulco parieto-occipital e lobo parietal. Outro estudo realizado por Inskip & Piotrowski (1985) relata que a degeneração das células granulares ocasionadas pelo metilHg envolve processos de morte celular programada – apoptose.

Um efeito protetor com adição de antioxidantes foi observado por Kunimoto *et al.* (2001) quando investigaram os fatores controladores de apoptose dos neurônios cerebelares de ratos expostos ao metilHg.

Os compostos mercuriais cronicamente promovem dois tipos de alterações em nível de células renais. A primeira é a lesão glomerular, causada por uma reação auto-imune induzida pelo metilHg, resultando na formação de anticorpos contra o tecido glomerular, levando a proteinúria e síndrome nefrótica. A segunda, é a necrose tubular renal, resultando em perda de enzimas tubulares como glutamiltransferase e enzimas lisossomais (TCHOUNWOU, 2003).

A parte proximal do túbulo renal apresenta células bastante vulneráveis aos efeitos tóxicos do metilHg. A atividade desse metal, nas células renais, baseia-se em interações moleculares que ocorrem em locais nucleofílicos específicos das células alvo e suas proximidades. As interações moleculares do metilHg com os grupos SH das moléculas de albumina, glutatona e cisteína são responsáveis por mecanismos envolvidos na captação, acumulação, transporte e toxicidade do metal ao nível do túbulo proximal (ZALUPS, 2000).

1.8 EFEITOS DO METILHG SOBRE O SISTEMA CARDIOVASCULAR

Poucos trabalhos demonstram os efeitos tóxicos do mercúrio e seus compostos sobre o sistema cardiovascular. Neste sentido, alguns estudos de exposição crônica têm mostrado efeito inotrópico positivo, sem alteração da frequência cardíaca, porém com hipertensão arterial e redução da resposta à estimulação alfa-adrenérgica e aumento da estimulação beta-adrenérgica. Também não se demonstrou que o sistema nervoso autônomo (SNA) simpático e o parassimpático fossem afetados, embora ocorresse hipossensibilidade do barorreflexo (VASSALO *et al.*, 1996).

Foi demonstrado que a ingestão aumentada de peixes contaminados com metilHg está relacionada, a longo prazo, à maior incidência de morte por infarto de miocárdio, doença coronária e outras doenças cardiovasculares (VASSALO *et al.*, 1996 ; HUGH, 2003). No entanto os efeitos agudos sobre o aparelho cardiovascular de seres humanos são praticamente desconhecidos (OLIVEIRA *et al.*, 1994).

Para Wakita (1987) e Arito & Takanahashi (1991) os efeitos do metilHg sobre o sistema cardiovascular têm sido observados em vários modelos animais, principalmente em macacos e ratos, destacando-se o aumento da pressão arterial e comprometimento da musculatura cardíaca.

Shaw *et al.*, (1979) descreveram as lesões cerebrais e cardiovasculares em quatro primatas não-humanos na seqüência de longa exposição para doses tóxicas de MetilHg (90 a 120 µg/kg por dia). As lesões cardiovasculares foram semelhantes às observadas em humanos como hipertensão, espessamento da camada íntima das artérias e fibrose da camada adventícia.

Mitsumori *et al.* (1983; 1984) realizaram estudos em ratos alimentados com rações que contenham cloreto de MetilHg (machos 0.28mg/kg por dia; fêmeas 0.34mg/kg por dia) durante 130 semanas . Poliartrite nodosa e calcificação da parede

arterial foram observadas com a dose mais elevada. O exame histológico revelou indícios de hemosiderina e hematopoiese extramedular do baço.

Tamashiro *et al.* (1986) relataram um aumento da pressão arterial em ratos expostos ao MetilHg com doses de 2mg/kg por dia, durante 26 dias consecutivos. Esse efeito foi sexo-específico, sendo observado nas fêmeas um aumento maior na pressão arterial. Considerável aumento de pressão arterial foi também observada nos ratos expostos ao MetilHg, porém nos ratos controle a pressão esteve normal.

Wakita (1987) realizou estudos em ratos *Wistar* que foram expostos durante 30 dias consecutivos ao cloreto de MetilHg em doses de 1,2 mg / kg por dia. Os animais manifestaram aumento de pressão arterial durante um longo tempo, mesmo após a suspensão das doses de metilHg.

Arito & Takahashi (1991) realizaram estudos similares ao de Wakita (1987), porém o aparecimento da hipertensão arterial ocorreu 42 dias após a 1ª exposição, e o efeito persistiu por mais de 1 ano.

Em seres humanos, o mercúrio acumulado no coração resultante da exposição às formas orgânicas e inorgânicas desse metal, tem sido associado à alteração da pressão sanguínea, embora sem interferência nas funções cardíacas que permanecem normais, uma vez que vários estudos realizados em humanos intoxicados descreveram hipertensão e índice cardíaco normal nos pacientes (GOYER, 2000).

Estudos realizados por Soni *et al.* (1992) diagnosticaram miocardite após necropsia de 2 adolescentes que morreram de arritmia cardíaca após a ingestão de carne de porco contaminada com metilHg em um período de várias semanas.

Dois estudos epidemiológicos associaram a exposição direta ao metilHg e efeitos cardiovasculares. Um destes, encontrou evidências dos efeitos da exposição ao metilHg comprometendo a função cardíaca em indivíduos de até 7 anos de idade. Estudos

posteriores estão sendo realizados para melhor caracterizar o efeito da exposição ao metilHg na pressão sanguínea e na função cardíaca, em diversas faixas etárias (FRUSTACI *et al.*, 1999).

Warkany e Hubard (1953) *apud* Goyer (2000) relataram vários casos nos quais crianças desenvolveram taquicardia e elevação na pressão sanguínea após serem tratadas com medicamentos contendo mercúrio. Aumento da pressão sanguínea e índice cardíaco alterado têm sido também relatados após inalação de altas concentrações de mercúrio metálico (HALLEE, 1969; SONI *et al.*, 1992; BLUHM *et al.*, 1992).

Para Wössmann *et al.* (1999) exposição ao Hg orgânico também tem sido associada com alterações cardiovasculares. Três casos clínicos relatados e duas investigações epidemiológicas têm mostrado efeitos similares, como aumento da pressão arterial e taquicardia.

A primeira evidência de anormalidades cardiovasculares após exposição ao mercúrio orgânico foi proveniente dos estudos de Jalili & Abbasi's (1961) que descreveram pacientes hospitalizados durante a epidemia de grãos contaminados por fungicidas organomercuriais no Iraque.

Segundo Bluhm *et al.* (1992) anormalidades cardiovasculares ocorrem em vários indivíduos intoxicados por metilHg, destacando-se pulsação irregular e eletrocardiogramas que mostram batidas ventriculares ectópicas, prolongação do Q-T intervalar, depressão do segmento S-T e inversão do segmento T.

Eletrocardiogramas de quatro membros de uma mesma família que consumiram porco contaminado com metilHg revelaram achados similares aos supracitados, incluindo ritmo cardíaco anormal com depressão no segmento S-T e também inversão das ondas S (CINCA *et al.*, 1979).

Foi relatado morte de duas crianças atribuída à parada cardíaca e sua necropsia revelou miocardite. Uma das crianças, antes do óbito, teria sido diagnosticada com acrodinia e batida acelerada do coração e hipertensão devido à exposição aos vapores que vinham de uma pintura que continha acetato de fenilmercúrio (ARANOW *et al.*, 1990).

Salonen *et al.* (1995) avaliaram dieta à base de peixe contaminado com metilHg e relacionaram os teores do metal no cabelo e urina com a prevalência de infarto agudo do miocárdio (IAM) e morte provocada por doenças do coração ou doenças cardiovasculares em uma amostra de 1833 de homens finlandeses. No início do estudo todos os participantes eram livres de sinais clínicos de doenças do coração, derrame e câncer. O consumo de peixe diário variou de 0 a 619,2 g (média de 46,5 g por dia) e a concentração de mercúrio no cabelo variou de 0 a 15,67 ppm (média de 1,92 ppm). Ingestão de mercúrio na alimentação variou de 1,1 a 95,3 µg por dia (média de 7,6 µg por dia). Após um período de observação de sete anos, homens com alto teor (mais que 2 ppm) de mercúrio no cabelo, tinham risco duas vezes maior de IAM, quando comparados aqueles com baixos níveis do metal.

Segundo o autor acima citado, riscos relativos foram similares para óbito por doenças cardiovasculares, contudo a diferença para falência coronária não alcançou significância estatística. Homens que consumiam pelo menos 30 g de peixe por dia tiveram alto risco de IAM. Para cada adição de 10 g de peixe consumido houve um aumento de 5% em cada 5 anos no risco de IAM.

Frustaci *et al.* (1999) quantificaram o mercúrio total que foi medido no miocárdio e em amostras de tecido muscular de 13 pacientes diagnosticados com idiopatia dilatada e cardiomiopatia (IDCM). Os participantes do estudo não apresentaram histórico de exposição direta ao mercúrio. Os teores de mercúrio total

foram comparados com teores do metal oriundo das biópsias de miocárdio e músculos de 13 pacientes com doenças vasculares ou isquemia cardíaca; biópsias do músculo esquelético e papilares de 10 pacientes com estenose mitral e biópsia do ventrículo direito de 4 indivíduos normais. Os resultados desta comparação demonstraram que a concentração de mercúrio nas amostras dos pacientes com IDCM foi 22.000 vezes maior que nas amostras controles. Concentrações de Antimônio, Cloro, Cromo e Cobalto também foram elevadas nos pacientes com IDMC, mas as grandes diferenças foram nos teores de Mercúrio (8 ng/g a 178,4 ng/g) e Antimônio (1,5 ng/g a 19.26 ng/g). Os pesquisadores concluíram que o aumento das concentrações destes elementos nos pacientes com IDMC pode afetar consideravelmente a atividade mitocondrial, o metabolismo miocárdico e a função celular.

Matsuo *et al.* (1989) analisaram concentrações de mercúrio em tecido humano coletado de 46 cadáveres. Os indivíduos (32 homens e 14 mulheres entre as idades de 4 meses e 82 anos) residiam em Tóquio e não tinham conhecimento da exposição ao mercúrio. A média de mercúrio contido nos tecidos do coração foi 43 ng/g, com 80% deste na forma de metilHg.

Numerosos estudos têm examinado a relação entre o consumo de peixes e doenças cardiovasculares. Existem fortes indicações dos efeitos protetores dos peixes, que podem estar relacionados a numerosos componentes, como ômega-3, ácidos graxos e selênio (GOYER, 2000). O mesmo autor cita que apesar da inclusão de peixes na dieta seja geralmente benéfica, alguns peixes contém xenobióticos cuja exposição pode representar risco a saúde humana, como o metilHg, que tem sido associado com efeitos cardiovasculares adversos. No entanto, estudos futuros controlariam a co-exposição a estes contaminantes, comuns em suas análises.

1.9 VALORES LIMITES DE MERCÚRIO NO ORGANISMO DE HUMANOS E DE PRIMATAS NÃO HUMANOS

A quantidade de mercúrio detectada no sangue e urina correlaciona-se com os sinais e sintomas da intoxicação. Ressalta-se que a forma química do mercúrio influencia a interpretação dos resultados, e que correlação entre níveis laboratoriais e quadro clínico pode não ser absoluta, principalmente, na presença de lesão renal (FORD *et al.*, 2001).

Valores de referência de mercúrio no sangue total, em indivíduos não expostos ocupacionalmente, são geralmente inferiores a 1 mcg/dL. Entretanto, indivíduos normais, que têm exposição ocupacional leve, podem apresentar rotineiramente níveis acima de 1,5 mcg/dl. Da mesma forma, uma dieta rica em peixes, frutos do mar e outros alimentos contendo mercúrio é causa comum de mercúrio moderadamente elevado na ausência de sintomas clínicos (KISHI *et al.*, 1994).

A determinação de mercúrio em sangue total é o melhor indicador da exposição ao mercúrio orgânico (metilmercúrio). Considera-se exposição significativa ao mercúrio orgânico níveis maiores que 5 mcg/dL em cabelo. No caso do mercúrio inorgânico adotam-se valores maiores que 20 mcg/dl como indicativos de exposição significativa (BORNSCHEIN & KVANS, 1990).

Uma vez que menos de 10% do metilmercúrio é eliminado por excreção urinária, este meio nosológico tem pouca sensibilidade para caracterizar a exposição ao mercúrio orgânico, sendo, então, utilizado como indicador do mercúrio inorgânico e elementar (NASCIMENTO & CHASIN, 2001).

O mercúrio presente na urina é indicador biológico para exposição ao mercúrio inorgânico. Observa-se que manifestações clínicas de intoxicação não são comuns quando o mercúrio urinário encontra-se inferior a 35mg/g creatinina. Mercúrio urinário

pode ser usado para acompanhar terapia de quelatação, que imobilizando o metal, aumenta a sua excreção urinária (TAKIZAWA & OSAME, 2001).

1.10 BIOQUÍMICA CLÍNICA DA CK – MB

Marcadores bioquímicos são substâncias existentes normalmente no interior das células e liberados na circulação quando ocorre injúria celular temporária ou permanente. A grande limitação da maioria dos marcadores é a falta de especificidade. O marcador ideal é uma substância de ocorrência exclusiva em um determinado tipo celular (ELIAS & SOUZA, 1999).

A creatinoquinase (CK) é uma enzima intramuscular, constituída por uma subunidade M (muscle = músculo) e outra subunidade B (brain = cérebro), que se combinam dando lugar as isoenzimas CK-MM (muscular), CK-BB (cerebral) e CK-MB (miocárdica) (MIGUEL JR, 1997), que são compostos com atividade biológica semelhante, podendo apresentar diferenças estruturais em suas moléculas, assim como propriedades físicas, químicas e imunológicas distintas (ZANINOTTO, 1999). Estas enzimas não possuem ação fisiológica conhecida no plasma, tendo níveis de atividades mais elevados nos tecidos do que na circulação (ADAIR & HAVRANECK, 1996).

Sua produção, assim como de todas as enzimas, está subordinada ao material genético que, desta maneira, controla o metabolismo, ao determinar sua produção e, conseqüentemente, a ocorrência das reações químicas, nas quais atuam como biocatalisadores (FAVARETTO & MERCADANTE, 1999).

A fosfocreatina é uma fonte imediata de energia para contração, relaxamento e transporte nas células musculares. Em alguns músculos, a CK integra até 20% das

proteínas solúveis do sarcoplasma, enfatizando o seu papel chave no metabolismo muscular (JONES & SWAMINATHA, 1990).

Os tecidos muscular e cerebral apresentam quantidades substanciais de fosfocreatina, cuja função é abastecer estes órgãos com radicais fosfato de alta energia impedindo, deste modo, a rápida depleção das moléculas de adenosina trifosfato (ATP) (CAMAROZANO & HENRIQUES, 1996).

A creatinofosfato é formada a partir de moléculas de ATP no momento em que o tecido muscular está relaxado e as demandas de ATP não são muito elevadas (VANDERVEEN & WIEBRANDS, 1996). Esta reação é catalisada pela enzima CK, que catalisa a transferência reversível de fosfato entre a fosfocreatina e a adenosina difosfato (ADP), gerando ATP e creatina. Esta reação se constitui em importante fonte de energia para o metabolismo muscular (WALTERS *et al.*, 1998).

A maior atividade da CK se localiza no músculo esquelético, correspondendo a 96% da atividade total da CK-MM e a 4% da CK-MB. No miocárdio, a CK-MB apresenta, aproximadamente, 40% da sua atividade total (MILLER & GONÇALVES, 1999). O dímero BB é encontrado basicamente no cérebro, devendo estar ausente do sangue periférico de indivíduos normais. Contudo, uma forma atípica de CK-BB, pode ser liberada pelo trato gastrointestinal (TGI), próstata, bexiga, rins e útero, nos casos de comprometimento maciço destes órgãos (VASSALO *et al.*, 1990 ; ROGULJIC *et al.*, 1989).

O primeiro método quantitativo para dosagem da CK-MB foi desenvolvido em 1974, seguido imediatamente por outros de maior sensibilidade e especificidade. Sua avaliação seriada tem sido considerada o método mais sensível (98%) e específico (97%) no processo diagnóstico (PULEO & ROBERTS, 1994).

A dosagem da CK-MB sérica foi utilizada muitos anos como padrão para o diagnóstico do IAM (BHOLASINGH *et al.*, 2001), porém, algum tempo depois, verificou-se que a elevação sérica da concentração de CK-MB pode ocorrer devido a duas isoenzimas macromoleculares detectadas e diferenciadas na análise eletroforética (ZGRAGGEN *et al.*, 2000). A primeira delas, a macro CK-1, é definida como um complexo de CK-BB ou CK-MM ligado a IgG ou IgA, que ocorrem na banda entre a MM e a MB. A outra, é a macro CK-2, definida como um complexo oligomérico de origem mitocondrial associado às neoplasias (SPIER & FRASSETO, 2002). Estas macroisoenzimas não são inibidas pelo anticorpo anti-M, nem quando colocadas a 45°C durante 20 minutos, pois a ligação às imunoglobulinas confere resistência térmica ao complexo, enquanto que a CK e CK-MB são dosadas numa temperatura de 37°C, desnaturando na temperatura da macro-CK (SAWABE *et al.*, 2001).

A liberação da CK-MB na circulação ocorre em torno de 40 a 60 minutos após a oclusão coronariana. Esse ritmo é lento, de forma que os valores da CK-MB, freqüentemente permanecem dentro da faixa normal, nas primeiras 6 a 8 horas de evolução do acometimento cardíaco, apresentando um pico plasmático 16 a 18 horas após o início dos sintomas (CHEITLIN *et al.*, 1996), enquanto que a CK- total geralmente mostra sua atividade máxima em torno de 18 a 24 horas (GAMARSKI, 1996).

A CK-MB por apresentar normalmente uma atividade muito baixa no sangue, o que facilita o estabelecimento de valores de referência (valores normais) e, por conseguinte, a delimitação dos valores de atividade que refletiriam precocemente a miocardite (PINCUS *et al.*, 1995) onde ocorre saída da isoenzima para o sangue, sem que tenha havido necessariamente necrose tecidual (RAMOS *et al.*, 1983),

porém, se a atividade da CK-MB é menor ou igual a 6%, considera-se o músculo esquelético como responsável pela elevação enzimática (ROBERTS & KLEIMAN, 1994).

Jap *et al* (2000) descreveram o caso de uma paciente com aumento sérico da CK-MB, porém com eletrocardiograma normal. Posteriormente, foi verificado um tumor ulcerativo ou adenocarcinoma de reto, concomitante com o aumento dos níveis de CK-BB detectado por eletroforese.

Martinez *et al.* (2001) analisaram o caso de um paciente que possuía algumas características para IAM (precordialgia, CK e CK-MB aumentadas) mas que, no entanto, possuía adenocarcinoma de próstata. Assim, a elevação da CK-MB era falsa, porém, não detectada pelo método de imunoinibição, o qual não quantifica especificamente a fração CK-BB detectada por eletroforese (BHAYANA & HENDERSON, 1995).

O diagnóstico do IAM, mediante o emprego de biomarcadores, inclui a quantificação das proteínas estruturais do miocárdio e das enzimas seletivas como a CK total e sua isoenzima CK-MB, que apresentam sensibilidade de 50% a 71%, especificidade de 86% a 100% respectivamente (JUÁREZ *et al.*, 1998), e podem também ajudar a reconhecer precocemente o reinfarto ou a extensão do infarto (PIEGAS & AVEZUM JÚNIOR, 1997).

Dagher *et al.* (1995) realizaram um estudo de observação com 3 grupos de indivíduos constituídos por 20 voluntários saudáveis, 20 pacientes com enfermidade pulmonar benigna e 48 com enfermidade pulmonar maligna. Todos os pacientes não apresentavam dano cerebral, muscular ou cardíaco. Foi determinada quantitativamente a CK e sua elevação mostrou associação altamente significativa com enfermidade pulmonar neoplásica em estado. A presença da isoenzima CK-BB correlacionou-se com

o estado avançado da neoplasia pulmonar. Os autores concluíram que a CK e a CK-BB podem ser consideradas como marcadores tumorais para doença pulmonar maligna.

Outras doenças de caráter infecto-contagioso sistêmico ou simplesmente que provoquem exaustão do cardiomiócito podem também produzir alterações nos níveis de CK e CK-MB (SILVA, 1995), sendo que a presença desta última no soro, acima de determinados valores, é considerada como indicadora de dano ao músculo cardíaco, ainda que não necessariamente infarto (RAVEL, 1997).

Por outro lado, a ausência deste componente não afasta a hipótese de lesão cardíaca, quando o suprimento vascular estiver tão comprometido que não possibilite a difusão da enzima para a circulação geral (ANDRIOLO, 1989).

1.11 ANATOMIA COMPARADA ENTRE CORAÇÕES DE MACACOS *CEBUS APELLA* E DE HUMANOS

Desde os primórdios da medicina o estudo anatômico dos *símios* tem despertado interesse de anatomistas, fisiologistas e demais cientistas. Tal interesse se justifica por sua filogênese e similaridade com a espécie humana, propiciando parâmetros mais apropriados do que outros mamíferos quando se objetiva estabelecer análises comparativas. Assim, os padrões morfológicos neles observados apresentam maiores probabilidades de serem extrapoláveis ao homem (SILVA, 1981).

Para Hearn & Lunn (1975) um fator, dentre outros, que tem favorecido a utilização destes animais em laboratório é o seu pequeno porte. Além de serem pequenos e, portanto, de fácil manutenção e manuseio, se caracterizam por reproduzirem-se em cativeiro com certa facilidade.

Os primatas mais comumente utilizados em experimentos biomédicos são o *Rhesus* e o Babuíno. Ultimamente, o *Cebus* tem sido foco de maior atenção em tais

pesquisas devido à sua alta ocorrência na América do Sul e também devido à escassez de estudos nesta espécie (SZABUNIEWICZ *et al.*, 1971).

O *Cebus* adota a posição quadrúpede apesar de, em determinadas situações, serem observados na posição bípede, utilizando seus membros anteriores para preensão, alimentação e em sua vida em sociedade. Esses macacos assumem freqüentemente a posição bípede semelhante àquela de descrição anatômica do homem, estabelecendo com facilidade uma anatomia comparada entre estas duas espécies (BUSS *et al.*, 1982).

Segundo Rade *et al.* (2006), o conhecimento da anatomia do coração e de suas artérias coronárias tem se revestido de grande importância, visto o crescente número de patologias cardíacas, sendo que o Brasil, no panorama mundial, ocupa lugar de destaque em tais cardiopatias. Para o mesmo autor, fazem-se necessárias pesquisas em cobaias que apresentem similaridades anatômicas com o coração de humanos, como o do *Cebus apella* que entre outros *simios* apresentam uma posição de transição entre a espécie humana e outros mamíferos.

1.12 JUSTIFICATIVA

O comprometimento cardíaco na intoxicação por metilHg ocorre sem manifestações clínicas evidentes, as quais podem ser mascaradas pelo quadro de nefropatia e neuro-toxêmico que o indivíduo desenvolve.

Este trabalho se propõe a avaliar as alterações imuno-histopatológicas e bioquímicas da CK-MB presentes no tecido cardíaco e sangue de primatas não-humanos (*Cebus apella*).

Utilizaram-se os animais acima citados como modelo experimental por ser uma espécie filogeneticamente próxima ao homem, manifestando alterações similares quando expostos a compostos orgânicos de mercúrio.

São poucos os relatos na literatura referentes ao acometimento do sistema cardiovascular na intoxicação mercurial, e foi demonstrado que a exposição crônica acarreta efeito inotrópico positivo, sem alteração da frequência cardíaca, porém com hipertensão arterial e redução da resposta à estimulação alfa-adrenérgica e aumento da estimulação beta-adrenérgica. Não foram observadas alterações no sistema nervoso autônomo (SNA) simpático e o parassimpático, embora ocorresse hipossensibilidade do barorreflexo (VASSALO *et al.*, 1996).

Na intoxicação mercurial humana à medida que a taxa de letalidade decresce com a utilização de recursos da terapêutica toxicológica, viabilizando a redução do comprometimento renal e neurológico, outras causas passam a assumir a responsabilidade pelo óbito, como os fenômenos hemorrágicos agudos (particularmente digestivos e pulmonares), a morte franca dos cardiomiócitos que pode levar o indivíduo ao choque cardiogênico, as arritmias, a miocardite, dentre outros.

Portanto, este estudo se justifica pela carência de informações referentes aos efeitos nocivos dos compostos mercuriais sobre o sistema cardiovascular de humanos,

uma vez que a maioria dos estudos é experimental, ou se referem aos danos renais e neurológicos, bem como pela possibilidade crescente de danos à saúde da população do oeste do Pará exposta aos compostos mercuriais, permitindo assim, o esclarecimento do comprometimento cardíaco na exposição mercurial que ocorre sem manifestações clínicas evidentes, mas que pode levar a uma complicação grave e conseqüente óbito, se não diagnosticado precocemente e tratado adequadamente. Propõe-se assim, avaliar as alterações bioquímicas da CK-MB presentes no tecido cardíaco e sangue, respectivamente, de animais primatas platirrinos da espécie *Cebus apella* expostos ao metilHg, comparando com um grupo controle.

2 OBJETIVOS

2.1 OBJETIVO GERAL

Descrever e avaliar as alterações microscópicas no miocárdio e o perfil da CK-MB sérica observados em primatas platirrinos da espécie *Cebus apella* expostos ao metilHg, comparando com um grupo controle.

2.2 OBJETIVOS ESPECÍFICOS

- Identificar as alterações histológicas no miocárdio nos animais expostos;
- Marcar o fenômeno de apoptose no miocárdio nos animais expostos comparando-os com o grupo controle através da técnica de imunohistoquímica;
- Investigar, através de análise quantitativa, o perfil da CK-MB sérica na exposição ao metilHg correlacionando-a com as alterações miocárdicas;
- Associar os valores da CK-MB aos níveis séricos de CK, AST, ALT, bilirrubina, uréia e creatinina.

3 MATERIAIS E MÉTODOS

3.1 MATERIAIS

3.1.1 Animais empregados - População de estudo e condicionamento

Para o desenvolvimento do modelo experimental foram utilizados seis espécimes machos de macacos da espécie *Cebus apella* (macaco-prego), provenientes do Biotério da Universidade Federal do Pará-UFPA.

Todos os procedimentos experimentais, assim como o condicionamento dos animais, foram realizados no Biotério da Universidade Federal do Pará, sob parecer técnico do médico veterinário Prof. Dr. Otávio Mitio Ohashi.

Para garantir aos animais condições de responder de forma adequada aos experimentos, todas as suas necessidades básicas foram atendidas. As boas condições sanitárias em que se encontram os animais em experimentação foram condições imprescindíveis para a realização de uma pesquisa de qualidade.

A manutenção dos animais durante o período experimental ofereceu condições adequadas de alojamento e manejo. Por isso, se fez necessário para os mesmos o condicionamento do ambiente quanto à temperatura, umidade relativa, luminosidade, troca de ar, manutenção da integridade de barreiras sanitárias.

Os animais receberam uma dieta rica em nutrientes composta de água filtrada, ovos (uma vez por semana), ração (duas vezes por semana) e diariamente refeição composta de mistura de frutas, tubérculos, legumes e água *ad libitum* que influenciaram positivamente a resposta ao protocolo experimental.

O condicionamento dos animais começou três meses antes da exposição ao metilHg. Para tanto foram monitorados os horários e a constituição da dieta.

Os animais expostos receberam leite condensado (60%) diariamente contendo metilHg em concentração de 1,5 mg/kg do animal (0,1 mg/solução). Para um melhor controle da dose, os animais foram pesados regularmente e qualquer alteração foi refletida na dose e não na concentração administrada para cada animal.

3.1.2 Exposição dos animais ao metilHg

Os animais foram tratados com doses tóxicas por via oral de metilHg em pó (Sigma-Aldrich 100 mg), por 120 dias, utilizando-se uma dose de 1,5 mg/kg dissolvidas no leite condensado (60%). Foram formados grupos de três animais administrados com metilHg e três animais controles. Os animais expostos e o grupo controle foram observados quanto às alterações comportamentais e/ou o aparecimento da sintomatologia clássica de intoxicação mercurial. O acompanhamento foi monitorado na adequação da dose e pelo do aparecimento de sintomas característicos da intoxicação (emagrecimento, alterações comportamentais), que foi o critério escolhido para o término da exposição.

Ao início do aparecimento da sintomatologia, os animais foram transportados ao Laboratório de Neurofisiologia Eduardo Osvaldo Cruz do Instituto de Ciências Biológicas da Universidade Federal do Pará- ICB/UFPA, onde foram preparados para a perfusão e coleta do material.

3.1.3 Procedimentos anestésicos, cirúrgicos e perfusão intracardíaca

Todos os procedimentos cirúrgicos foram feitos em condições assépticas, no Laboratório de Neurofisiologia Eduardo Osvaldo Cruz, do Instituto de Ciências Biológicas da Universidade Federal do Pará – ICB/UFPA. Os animais foram anestesiados com uma mistura de 3 partes de solução de cloridrato de cetamina (Ketalar, König) para uma parte de solução de cloridrato de xilazina (Kenzol, König),

na dose de 0,4 ml/Kg de peso corporal, por via intramuscular. Após os procedimentos anestésicos, foi realizada a perfusão intracardíaca com solução salina tamponada de pH=7.4 (PBS) e paraformaldeído a 4% em tampão fosfato salina 0,1M. O sistema de perfusão foi constituído de dois recipientes colocados a aproximadamente 1,5 metros acima da mesa cirúrgica, os quais continham as soluções salina (PBS) e a fixadora (PFA 4%). Acoplados a estes recipientes havia dois manguitos unidos na parte distal, terminando em uma cânula de ponta romba que conduzia as soluções. Cada manguito possuía uma válvula em seu trajeto para o controle da direção do fluxo da solução, após a dose profunda do anestésico realizou-se uma toracotomia à esquerda do esterno. Com secção das costelas subjacentes e exposição da cavidade torácica. Afastando-se as estruturas sob o coração, expondo-se o mesmo, o pericárdio foi seccionado, o que permitiu a visualização do coração e dos grandes vasos. Injetou-se no ventrículo esquerdo 0,5 ml de solução de heparina sódica (liquemine, 5000 UI/ml, Roche, São Paulo) para evitar a coagulação sanguínea.

Foi estabelecido um circuito artificial para disponibilizar um elevado fluxo das soluções para todo o tecido cardíaco. Posteriormente, introduziu-se uma cânula no ventrículo esquerdo no sentido da emergência da aorta, pela qual foram administradas as soluções, seguindo-se uma incisão na aurícula direita. Inicialmente, foram injetados 300-500 ml de PBS, substituindo o sangue existente nos vasos, porém mantendo o pH em níveis fisiológicos. Após essa fase, iniciou-se a passagem da solução fixadora. O êxito da perfusão foi evidenciado pelo enrijecimento progressivo dos músculos e dos membros.

3.1.4. Preparo de soluções

3.1.2.1 . Tampão fosfato 0.4 M, pH = 7.4

Dissolveram-se 13,8g de fosfato de Sódio monobásico monohidratado ($\text{NaHPO}_4 \cdot \text{H}_2\text{O}$ -PM 138g) em 250 ml de água destilada. Concomitante a isto, dissolveram-se 142,2 g de Fosfato de Sódio dibásico dodecahidratado ($\text{Na}_2\text{HPO}_4 \cdot 12 \cdot \text{H}_2\text{O}$ - PM 358g) em 1000 ml de água destilada. Misturaram-se as duas soluções e mediu-se o pH, o qual foi corrigido com hidróxido de Sódio (NaOH) ou ácido Clorídrico (HCl) fumegante. Dependendo de o Ph medido estar abaixo ou acima do necessário, respectivamente.

3.1.4.1 Paraformaldeído 4% em tampão fosfato 0.1M, pH= 7.4 (PFA 4%)

Dissolveram-se-se 40g de paraformaldeído (Sigma , Saint Louis, Missouri, EUA) a 70° C em seguida adicionou-se de 4 a 8 gotas de solução 5N de NOH para facilitar a dissolussão do PFA. A seguir, adicionou-se 250 ml de tampão fosfato a 0,4 M (pH 7.2 a 7.4). Completou-se com água destilada até 1000 ml, finalizando-se com a correção do pH da solução entre 7.2 e 7.4

3.1.4.2 Tampão fosfato/ Solução salina (*PBS, Phosphate Buffered Saline*), pH 7.4

A partir da solução de armazenamento de tampão fosfato 0.4M, pH=7.4, preparou-se 1000ml de tampão fosfato 0,05M, diluindo-se a solução de armazenamento na proporção de sete partes de água destilada para uma parte de solução de armazenamento. Em seguida, diluiu-se 9g de Cloreto de Sódio (NaCl) em 1000ml de tampão fosfato 0,05M pH=7.4.

3.1.5 Amostras

3.1.5.1 Análise bioquímica do sangue

As amostras de sangue para testes bioquímicos foram coletadas por punção venosa, na região do antebraço do animal ou na região proximal do membro inferior, com seringa descartável de 10 ml, de onde se obteve uma quantidade de 10 ml de sangue. Porém, apenas uma quantidade de cinco ml foi colocada em tubos de ensaio, sem anticoagulante, devidamente identificados e armazenados em condições apropriadas. Em seguida, essas amostras foram conduzidas ao Laboratório de Análises Clínicas do HUIBB para realização das dosagens de CK total, CK-MB, uréia, creatinina e transaminases séricas sob a responsabilidade da técnica em laboratório Simone Moraes.

3.1.5.2 Análise de mercúrio total no sangue

As amostras de sangue com cerca de 2 ml de sangue de cada macaco foi coletada em frasco de polietileno e mantidas sob refrigeração até a análise. Em seguida essas amostras foram conduzidas ao Laboratório de Ecotoxicologia do Núcleo de Medicina Tropical da Universidade Federal do Pará – UFPA/NMT, onde foram processadas em triplicata, através da espectrofotometria de absorção atômica com amalgamação em lâmina de ouro, utilizando o Mercury Analyzer, modelo SP-3D da Nippon Corporation sob a responsabilidade da biomédica Márcia Freitas.

3.1.5.3 Exame imuno-histopatológico:

Logo após a abertura dos ventrículos, tomou-se a medida relativa à espessura da parede dos mesmos, tendo por base o terço médio da face esquerda de cada ventrículo. Retiraram-se fragmentos do terço proximal, médio e distal das faces

esquerda e direita dos ventrículos direito e esquerdo e, posteriormente, estes foram subdivididos, ainda, em fragmentos representativos das camadas superficial e profunda da parede miocárdica. Em seguida, parte do tecido cardíaco foi levada ao Laboratório de imunopatologia do Núcleo de Medicina Tropical – UFPA, para análise histopatológica e imunistoquímica.

O material foi fixado em formalina a 10%, processado rotineiramente e incluído em parafina. Os blocos de parafina foram seccionados em cortes de 5 µm e corados pela técnica clássica de hematoxilina-eosina. A avaliação deste material foi feita pela análise semiquantitativa de parâmetros discriminados em protocolo específico, sob a responsabilidade do médico patologista Prof. Dr. Juarez Antônio Simões Quaresma.

3.2 MÉTODOS

3.2.1 Quantificação da atividade da CK-MB

O método utilizado para dosagem da isoenzima CK-MB foi o cinético ultravioleta (UV) feita pelo autoanalisador marca Alcyon 300®, utilizando kits Alcyon® em soro de humanos, somente para uso diagnóstico *in vitro*.

A metodologia utilizada permitiu obter resultados exatos e precisos em curto espaço de tempo, pois o teste é realizado por automação à temperatura de 37°C. O kit utilizado promove reações onde se verificam que os anticorpos inibem a atividade da subunidade M até 2000 U/L de CK-MM.

Este procedimento pode superestimar os valores de CK-MB, se a atividade da CK-BB no soro estiver bastante elevada. Contudo, esta atividade da CK-BB está geralmente ausente no soro de indivíduos normais e de cardiopatas.

A técnica é baseada na determinação quantitativa da atividade enzimática da CK-MB acompanhado, paralelamente, de um método de imunoinibição em amostras biológicas (soro ou plasma), somente para diagnóstico *in vitro*.

Este procedimento fundamenta-se na inibição específica das subunidades CK-M com anticorpos monoclonais anti CK-M, que inibem tanto a enzima CK-MM como as subunidades M correspondentes a CK-MB e, ao mesmo tempo, não afeta a atividade da subunidade B da CK-MB e CK-BB, permitindo a determinação quantitativa da atividade da CK-B. A complexação do anticorpo anti-CK-M com a subunidade M resulta na perda da metade da atividade catalítica da molécula de CK-MB, portanto, a atividade de CK-MB na amostra é igual a 2 vezes a atividade da CK-B. O Valor de normalidade da isoenzima CK-MB oscila entre 0 - 25 U/L a 37°C.

3.2.2 Quantificação da atividade da CK-total

O método utilizado para dosagem da CK foi o cinético ultra-violeta (UV) feita pelo autoanalisador marca Alcyon®. O ensaio de CK é utilizado para a quantificação de CK em soro de humanos *in vitro*, utilizando kits Alcyon®.

O método fundamenta-se no princípio de que a CK, presente na amostra, catalisa a transferência de um grupo fosfato de alta energia a partir da creatina fosfato para o ADP. O ATP produzido nesta reação é, subseqüentemente, utilizado para fosforilar a glicose produzindo glicose-6-fosfato (G-6-P) na presença da hexoquinase. A G-6-P é, então, oxidada pela glicose-6-fosfato desidrogenase (G-6-PDH) com redução concomitante de nicotinamida adenina dinucleotídeo (NAD) para nicotinamida adenina dinucleotídeo reduzida (NADH), a qual é proporcional a atividade de CK na amostra. Os Valores de normalidade da CK sérica obedecem ao intervalo de 38 a 174 U/L.

3.2.3 Quantificação da atividade da AST

O método utilizado para dosagem da AST foi o cinético ultra-violeta (UV) feita pelo autoanalisador marca Alcyon 300®, utilizando kits Analisa Diagnóstica®, no soro de humanos, somente para diagnóstico *in vitro*.

O método fundamenta-se no fato da AST catalisar a transferência do grupo amina do aspartato para o cetoglutarato com formação de glutamato e oxalacetato, o qual é reduzido a malato por ação da malato desidrogenase (MDH), enquanto que, a coenzima NADH é oxidada a NAD⁺. A atividade da AST na amostra é calculada com base na redução, do NADH que se transforma em NAD⁺. O Valor de normalidade da AST no soro ou plasma é até 42 U/L.

3.2.4 Quantificação da atividade da ALT

O método utilizado para dosagem da ALT foi o cinético ultra-violeta (UV) feita pelo autoanalisador marca Alcyon 300®, no soro somente para diagnóstico *in vitro*.

O método fundamenta-se no fato da ALT catalisar a transferência do grupo amina da alanina para o cetoglutarato com formação de glutamato e piruvato, o qual é reduzido a lactato por ação da lactato desidrogenase (LDH), enquanto que a coenzima NADH é oxidada a NAD⁺. A atividade da ALT na amostra é calculada com base na redução do NADH que se transforma em NAD⁺. O valor de normalidade da ALT no soro é de até 41 U/L.

3.2.5 Quantificação da atividade da creatinina

O método utilizado foi o sistema colorimétrico para quantificação da creatinina no soro, utilizando kits Doles®. Os Valores de normalidade da creatinina sérica no soro variam de 0,6 a 1,2 mg/ dL .

3.2.6 Quantificação da atividade da uréia

O método utilizado foi o sistema colorimétrico (Berthelot) para quantificação da uréia no soro *in vitro*, utilizando kits Celm®. Fundamenta-se no fato que a uréia, na presença da urease forma o carbonato de amônio que, posteriormente, reage com o salicilato e o hipoclorito de sódio na presença de nitroprussiato de sódio originando o azul de indofenol. A intensidade da cor formada é diretamente proporcional à concentração de uréia na amostra. Os Valores de normalidade da uréia sérica no soro variam de 10 a 50 mg/ dL .

3.2.7 Quantificação de mercúrio total no sangue

O procedimento analítico consistiu na decomposição térmica a 800°C em forno fechado, amalgamação em lâminas de ouro e absorção atômica pelo vapor frio.

O Mercury Analyzer SP-3D contém três blocos principais: Mercury atomizer (MA), MA controller (MA-1) e Mercury Detector (MD-1). O MA decompõe as amostras analíticas pela queima (calor) para separar o mercúrio de produtos gasosos. O mercúrio separado é enviado ao MD-1 onde o método de absorção atômica com vapor frio é aplicado para determinar sua quantidade. O mostrador digital do MD-1 mostra a quantidade de mercúrio contida em peso (ng) e concentração de mercúrio em ppb e ppm.

3.2.8 Procedimentos imuno-histoquímicos

A técnica de imuno-histoquímica para avaliação das lesões miocárdicas empregou métodos específicos para identificação de apoptose.

As secções obtidas por microtomia do tecido cardíaco foram colocadas em banho-maria histológico e os cortes depositados em lâminas previamente tratadas com solução de APTS. Após a montagem, as lâminas foram depositadas em estufa a 60 °C por 24 h para melhorar a adesão.

O método utilizado para detecção dos perfis apoptóticos seguiu o protocolo descrito por GOLD *et al.* (1994). Para tal, utilizou-se “kit” de detecção de apoptose “in situ” (APOPTAG), conforme especificação e protocolo descrito a seguir:

Método APOPTAG (Apoptag plus peroxidase kit), Intergen, S7101.

- **Primeira etapa**

- a) Montar Cortes de 4 µm do tecido cardíaco em lâminas silanizadas;
- b) Submeter a desparafinização com xilol e hidratação com concentrações decrescentes de álcoois 90%, 80%, 70% e álcool absoluto, e posteriormente lavados em PBS por 5 minutos.

- **Segunda etapa**

- a) Realizar a digestão protéica com proteinase K por 15 minutos a temperatura ambiente
- b) Lavar em água deionizada durante 5 minutos.

- **Terceira etapa**

- a) Bloquear a peroxidase endógena com H₂O₂ por 5 minutos;
- b) Lavar em tampão fosfato de equilíbrio por 10 minutos.

- **Quarta etapa**

- a) Aplicar a enzima TdT (77 microlitros de tampão + 33 microlitros de TdT)

- b) Incubar 1 hora a 37⁰C, e a seguir lavar com o tampão do kit;
- c) Acrescentar anti-digoxigenina, e aguardar por 30 minutos à temperatura ambiente.

- **Quinta etapa**

- a) Lavar em tampão PBS;
- b) Revelar com DAB (diaminobenzidina);
- c) Lavar em água corrente;
- d) Efetuar a contra-coloração com hematoxilina, desidratação e montagem.

3.2.9 Procedimentos histopatológicos

3.2.9.1 Princípio do Teste:

Este teste, descrito por Behmer *et al* (1976), baseia-se na avaliação histológica de espécimes fixados em formol a 10% e embebidos em parafina, autoprocessados e corados pela hematoxilina-eosina (HE).

3.2.9.2 Amostras aceitáveis

Forão analisadas amostras de peças anatômicas do coração de macacos devidamente acondicionadas em formol a 10% tamponado.

3.2.9.3 Reagentes e insumos

Os reagentes (corantes) utilizados para a realização do exame histológico foram:

- Hematoxilina de Harris;
- Eosina

Os insumos utilizados foram:

- Álcool a 70%, 80%, 90% e absoluto;
- Xilol PA;
- Parafina;
- Dispensador de parafina (DIP. 01) e moldes metálicos;
- Micrótomo (MCR 01) e navalhas para micrótomo;
- Banho histológico (BAM 03);
- Pinças, lápis comum, lâminas foscas, lamínulas e bálsamo.

3.2.9.4 Preparação da hematoxilina

Reagentes utilizados:

- Hematoxilina cristais (5,0g);
- Alúmen de potássio (100g);
- Óxido de mercúrio (2,5g);
- Álcool absoluto (50 ml);
- Água deionizada (1000 ml).

Métodos de preparação:

- Dissolveu-se a hematoxilina no álcool e o alúmen na água deionizada;
- Levar ao fogo, porém não ferver a água e o alúmen;
- Retirar do fogo e misturar as duas soluções em balão apropriado;
- Levar novamente ao fogo até a ebulição;
- Retirar do fogo e misturar lentamente o óxido de mercúrio;
- Levar a mistura novamente ao fogo até adquirir uma cor púrpura;
- Retirar do fogo e mergulhar imediatamente em banho de água fria.

3.2.9.5 Preparação da eosina

Reagentes necessários:

- Eosina amarelada (10g);
- Álcool absoluto (200 ml);
- Água deionizada (800 ml).

Métodos de preparação:

- Dissolver a eosina no álcool na água deionizada;
- Acrescentar o álcool.

3.2.9.6 Processo de realização do exame

- 1- Realizou-se o exame macroscópico da peça anatômica (coração);
- 2- Identificaram-se as reservas das peças anatômicas do músculo cardíaco;
- 3- Armazenou-se em formol a 10% por 7 dias após o diagnóstico;
- 4- Após este período as reservas foram acondicionadas em sacos de “lixo hospitalar” e desprezadas no lixo biológico;
- 5- Após a macroscopia (clivagem) os fragmentos selecionados para exame microscópico foram identificados através de um número de registro interno e colocados em cápsulas metálicas;
- 6- As cápsulas foram colocadas em cestas metálicas, as quais foram acopladas ao histotécnico para o procedimento;
- 7- O processamento foi realizado em banho de álcoois 70%, 80%, 90%. 03 banhos de álcoois absolutos, 03 banhos de xilol e 02 de parafina líquida (66 a 75 °C);

- 8- Os cortes foram colocados no banho histológico (BAM 03) numa temperatura entre 30 e 40 °C;
- 9- Coleta dos cortes em lâminas, que foram identificadas com número correspondente ao bloco;
- 10- As lâminas foram arrumadas em “berços” metálicos e colocadas na estufa (STF 05) entre 60 e 80 °C, para secagem por 30 minutos;
- 11- Após secagem as lâminas foram coradas pela técnica de Hematoxilina-Eosina (HE) seguindo a seguinte ordem:
 - a. Desparafinização das lâminas em 3 banhos de xilol;
 - b. Lavagem das lâminas em 2 banhos de álcool absoluto e 2 banhos de álcool a 90%, 80% e 70%;
 - c. Lavagem das lâminas em água corrente por 2 a 3 minutos;
 - d. Coloração das lâminas pela hematoxilina de Harris por 3 minutos e lavagem em água corrente pelo mesmo tempo;
 - e. Coloração pela eosina por 2 minutos e lavar em água corrente pelo mesmo tempo;
 - f. Desidratação das lâminas em banhos de álcool 70%, 80%, 90% e em 2 banhos de álcool absoluto;
 - g. Diafanização em 3 banhos de xilol;
 - h. Montagem das Lâminas com bálsamo e lamínula;
 - i. Identificaram-se as lâminas com etiquetas auto-adesivas que contém o cadastro interno do animal;
 - j. Arranjo das lâminas em bandejas e em ordem numérica.
12. Realização da leitura das lâminas com o respectivo laudo.

3.7 AVALIAÇÃO ESTATÍSTICA DOS RESULTADOS

Os resultados foram tabulados e submetidos à análise estatística descritiva através da comparação entre os grupos estudados.

3.8 ASPECTOS ÉTICOS

Este projeto foi avaliado pelo Comitê de Ética em Pesquisa com Animais de Experimentação da Universidade Federal do Pará (CEPAE).

O CEPAE, através de seu presidente, Prof. Dr. Wallace Gomes Leal, no uso de suas atribuições delegadas pela portaria N°. 1568/2005, aprovou a utilização dos animais de experimentação nas atividades do projeto, no período de vigência de 08/2006 a 09/2009 com o N°. CEPAE-UFPA: BIO 002-09.

4. RESULTADOS

4.1 PARÂMETROS BIOQUÍMICOS:

Nas tabelas abaixo se encontram os resultados da avaliação dos parâmetros bioquímica nos seis animais incluídos neste estudo. Sendo que três foram utilizados como controle e os demais foram expostos ao metilHg num período de 120 dias.

Tabela 1 – Distribuição dos valores CK-MB em macacos *Cebus apella* expostos ao metilHg no período de 120 dias

Tempo de exposição	n	$\bar{X}_{CK-MB} \pm d.p$	Amplitude	CV (%)
Sem exposição	3	25.6 \pm 4.16	21 – 29	16.22
40° dia de exposição	3	57.6 \pm 25.9	25 – 76	44.96
80° dia de exposição	3	116.67 \pm 81.7	54 – 235	70
120° dia de exposição	3	329 \pm 279	86 – 634	84.8

* Valores de referência para CK-MB variam de 0 – 24 UI/mL.

A análise de variância dos teores de metilHg ao longo dos 120 dias de exposição apresentaram valores de CK-MB com diferença significativa ($p=0.0416$). O emprego do teste a posteriori demonstrou diferença estatística significativa entre o período inicial e final da exposição (Student-Newman-Keuls). Observou-se que a exposição ao metilHg influenciou no aumento da concentração de CK-MB.

Tabela 2 – Teores médios de CK-MB e CK-total em macacos *Cebus apella* controle e expostos ao metilHg no período de 120 dias

Grupo	n	$\bar{X}_{CK-MB} \pm d.p$	Amplitude	$\bar{X}_{CK-total} \pm d.p$	Amplitude
Não Exposto	3	38.3 \pm 8.6	29 – 46	177 \pm 8.6	172 – 187
Exposto	3	329 \pm 279	86 – 634	1355 \pm 1366	402 – 2924

* Os valores de referência para a enzima CK-total no sexo masculino é até 172 UI/mL.

O emprego de teste estatístico não-paramétrico (Kruskal-Wallis) demonstrou diferença significativa nos teores de CK-MB entre o grupo controle e o grupo experimental ($p= 0.0495$). Em relação à CK-total foi observada diferença significativa entre os teores de CK-total entre o grupo controle e o grupo experimental ($p= 0.0463$), constatando-se, neste estudo, que a exposição ao metilHg altera as concentrações de CK-MB e CK-total.

Tabela 3 – Teores médios de uréia e creatinina séricas em macacos *Cebus apella* controle e expostos ao metilHg no período de 120 dias

Grupo	n	Uréia $\bar{X} \pm d.p$	Amplitude	Creatinina $\bar{X} \pm d.p$	Amplitude
Não Exposto	3	27 ± 4.5	17 – 41	1.031 ± 0.35	0.7 – 1.4
Exposto	3	13.1 ± 4.9	8 – 17	0.73 ± 0.35	0.7 – 0.8

* Os valores de referência para a uréia é 10 a 40 mg/dL e para creatinina é de 0,4 a 1,2 mg/dL.

O emprego de teste estatístico não paramétrico Kruskal-Wallis não demonstrou diferença significativa entre os teores de uréia do grupo controle e experimental ($p=0.2752$). O teste estatístico não paramétrico de Kruskal-Wallis também não demonstrou diferença estatística entre os teores de creatinina no grupo exposto e não exposto ($p= 0.2463$). Constatou-se que a exposição ao metilHg não interferiu nos parâmetros normais da função renal dos animais submetidos ao experimento.

Tabela 4 – Teores médios de AST, ALT e bilirrubina em macacos *Cebus apella* controle e expostos ao metilHg no período de 120 dias

Grupo	n	AST $\bar{X} \pm d.p$	Amplitude	ALT $\bar{X} \pm d.p$	Amplitude	Bilirrubina $\bar{X} \pm d.p$	Amplitude
Não Exposto	3	31.6 ± 3.78	29 – 36	37 ± 11.2	30 – 50	30.23 ± 0.5	0.2 – 0.3
Exposto	3	20.8 ± 4.5	16 – 25	21.3 ± 7	14 – 28	30.5 ± 0.26	0.3 – 0.8

* Os valores de referência para as transaminases são de 0 – 40 UI/mL e para a bilirrubina total é de até 1,0 mg/dL.

O emprego de teste estatístico não paramétrico Kruskal-Wallis foi utilizado para análise estatística da função hepática. Não foi observada diferença significativa entre os teores de AST ($p= 0.3758$), ALT ($p= 0.8273$) e bilirrubinas ($p= 0.0722$) do grupo controle e experimental. Observando-se que a exposição ao metilHg não interferiu nas provas da função hepática.

4.2 HISTOPATOLOGIA (CORAÇÃO, FÍGADO E RIM)

No coração dos animais controle não se verificou alterações morfológicas significativas. Observou-se cardiomiócitos apresentando citoplasma homogêneo com estriações visíveis, núcleos arredondados e cromatina homogênea demonstrando arquitetura histológica muscular preservada (Figura 01).

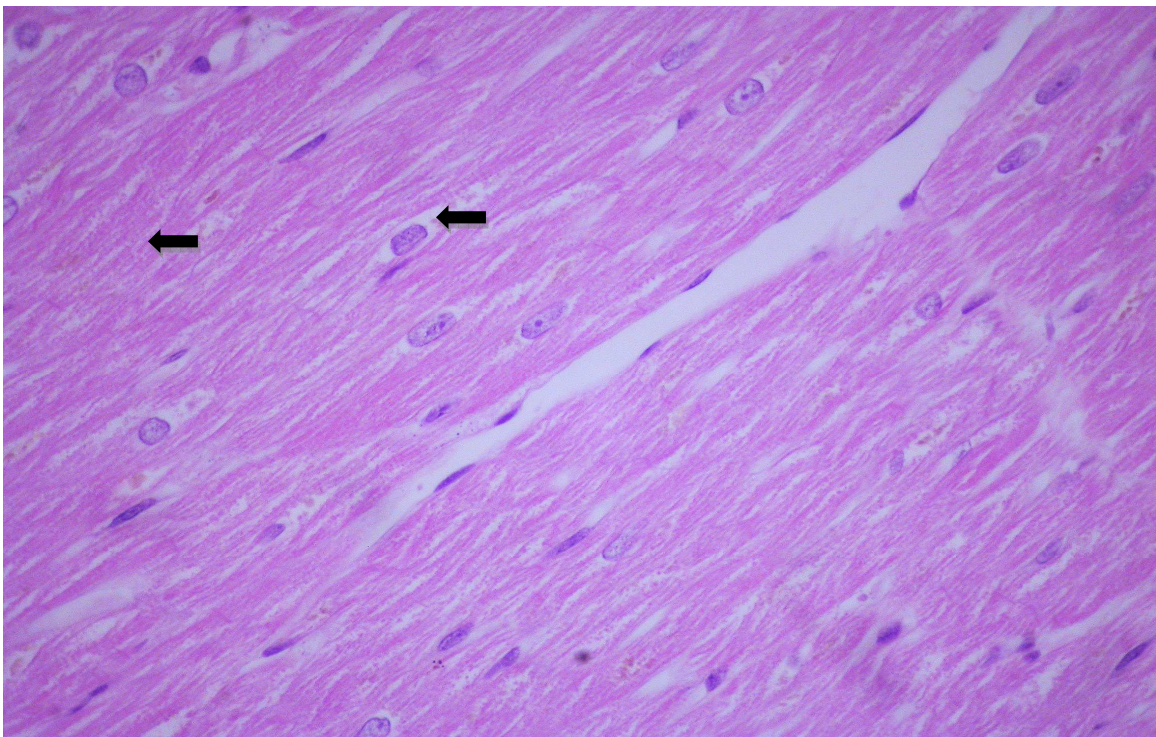


Figura 01 – Tecido cardíaco normal de macaco *Cebus apella* com células sem alterações morfológicas com cardiomiócitos apresentando citoplasma homogêneo com estriações visíveis, núcleos arredondados e cromatina homogênea (seta) demonstrando arquitetura histológica muscular preservada. (Figura = 400X)

As alterações histológicas observadas no tecido cardíaco dos três animais expostos ao metilHg foram células demonstrando cardiomiócitos com citoplasma acidófilo e vacuolizado em toda a extensão do corte histológico com contorno da arquitetura celular preservada, caracterizando degeneração vacuolar generalizada. (Figura 02).

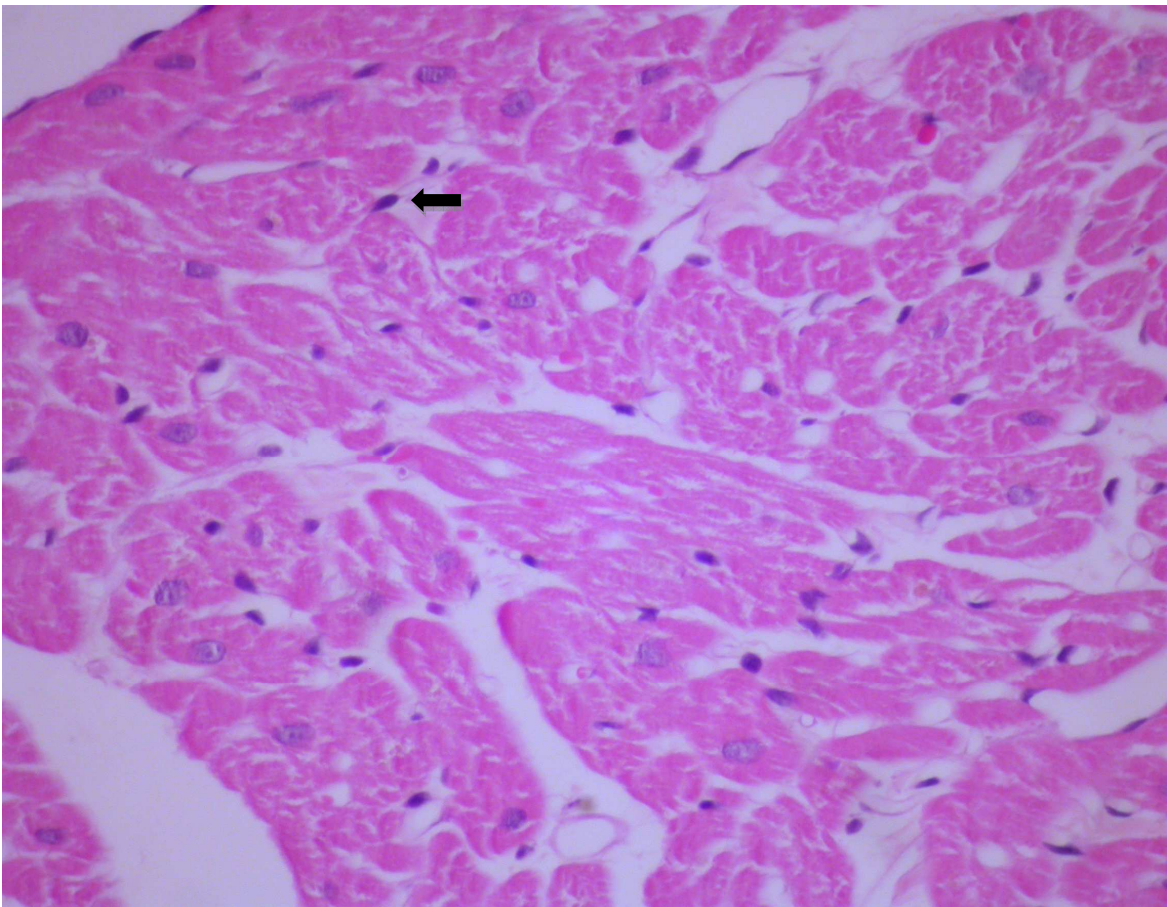


Figura 02– Tecido cardíaco de macaco *Cebus apella* exposto ao metilHg demonstrando cardiomiócitos com citoplasma vacuolizado em toda a extensão do corte histológico característico de degeneração vacuolar generalizada (seta). (Figura = 400 X)

Nos animais que constituíram o grupo controle, o tecido hepático periportal e lobular mantiveram-se histologicamente dentro do padrão de normalidade. Os hepatócitos demonstraram ausência de vacuolização citoplasmática glicogênica e difusa. (Figura 03).

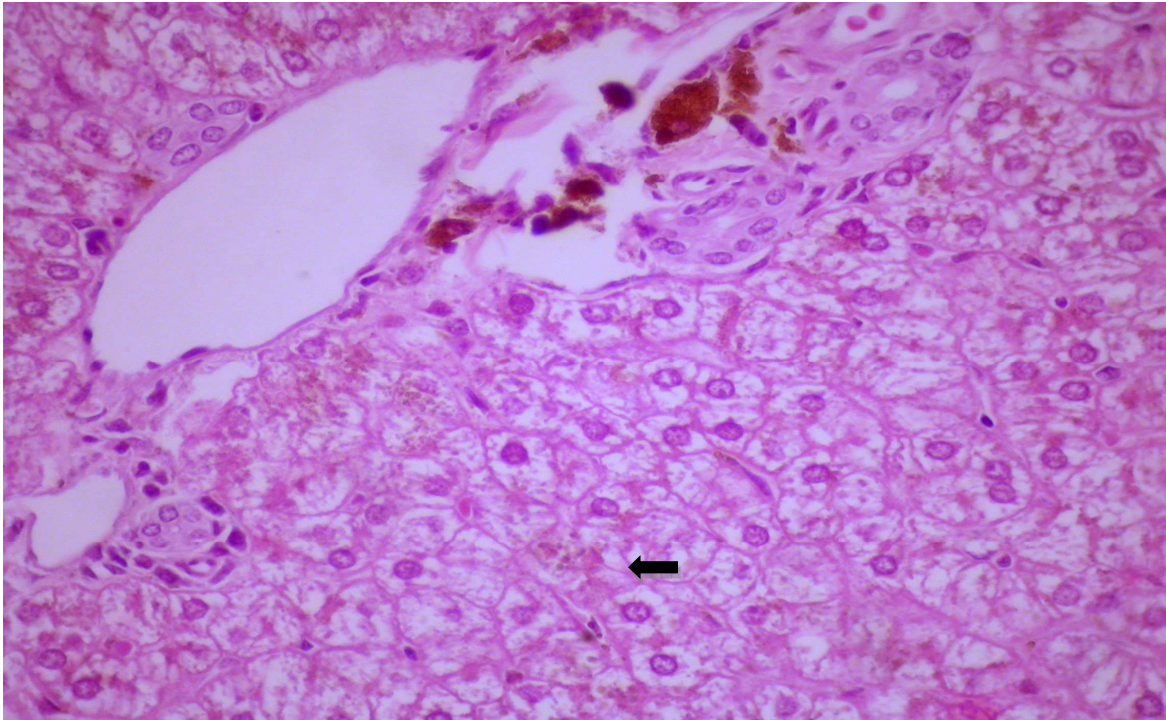


Figura 03 - Tecido hepático periportal e lobular de macaco *Cebus apella* dentro do padrão de normalidade. Os hepatócitos demonstram vacuolização citoplasmática glicogênica normal e difusa (seta). (Figura = 400X)

As alterações histológicas, em nível de fígado, foram observadas nos três animais que compuseram o grupo de exposição ao metilHg, evidenciando-se corte de fígado mostrando estrutura trabecular dos hepatócitos alterada. Hepatócitos aumentados de tamanho, globosos e vacuolizados com núcleos rebatidos para a periferia do citoplasma. (Figura 04).

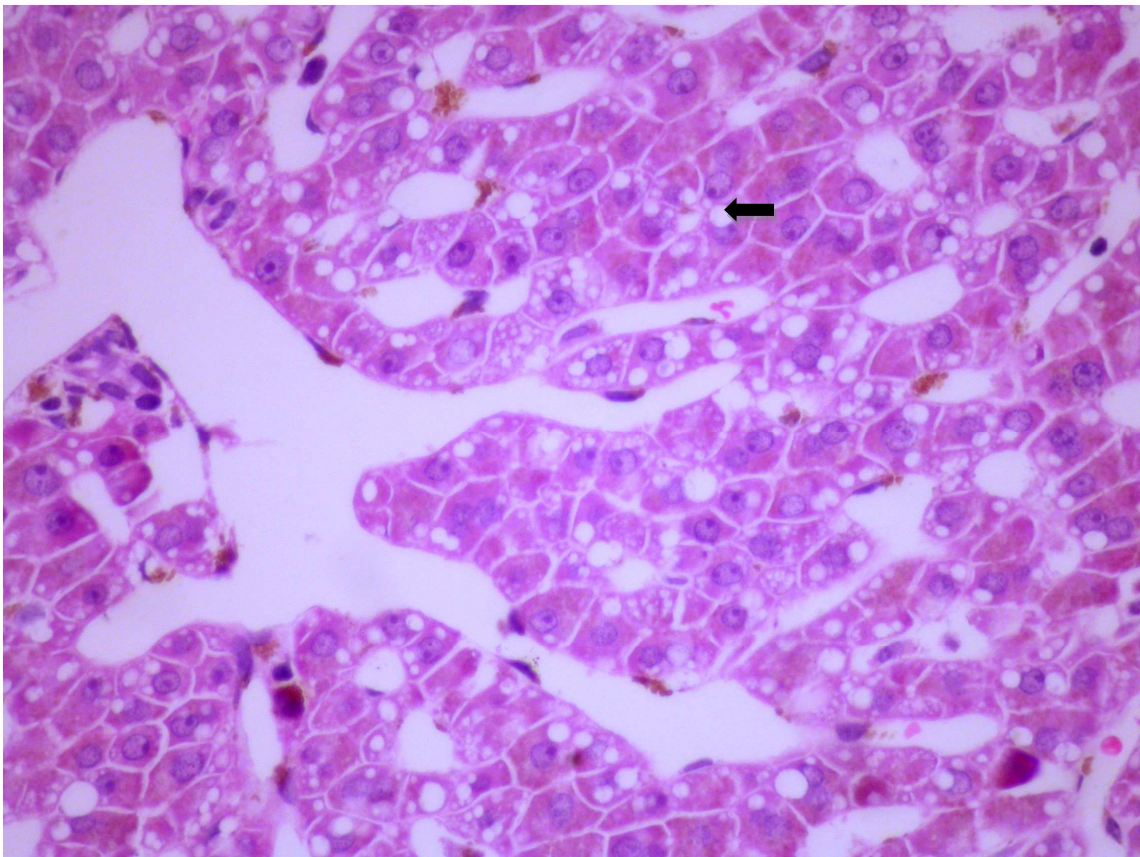


Figura 04 – Tecido hepático periportal e lobular de macaco *Cebus apella*. Os hepatócitos demonstram microvacuolização citoplasmática difusa em todas as áreas do corte histológico (seta). (Figura = 400X)

Nos animais controle a histopatologia revelou cortes do tecido renal com túbulos proximais e alças de Henle apresentando células com morfologia normal tanto nos túbulos proximais como também nas alças (Figura 05).

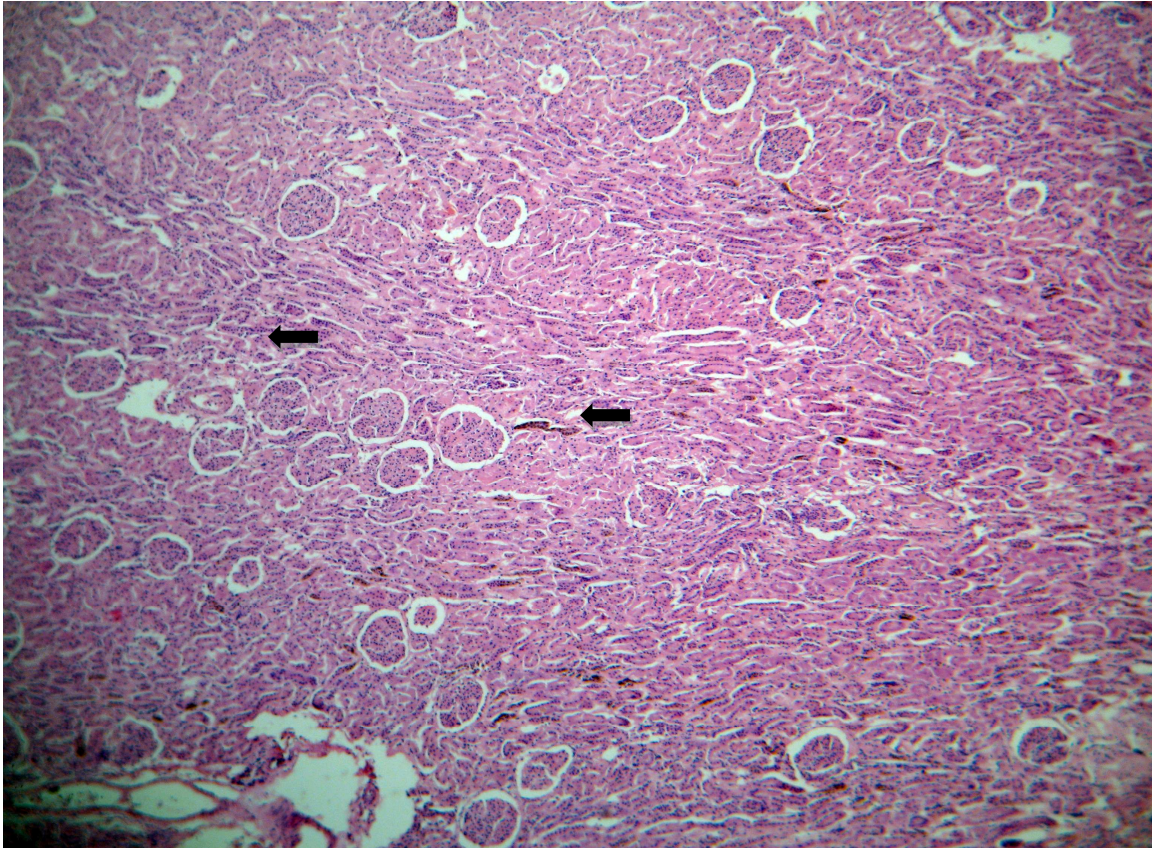


Figura 05 – Revela cortes do tecido renal de macaco *Cebus apella* em nível de túbulos proximais (diagonal esquerda) e alças de Henle (diagonal direita). As células apresentam-se com morfologia normal tanto nos túbulos proximais como também nas alças. (Figura = 200X)

No tecido renal, dos três animais expostos, principalmente na região tubular, foram encontradas alterações histológicas com células aumentadas de tamanho, citoplasma acidófilo e núcleos íntegros, porém com limites celulares apagados e luz tubular diminuída de tamanho (Figura 06).

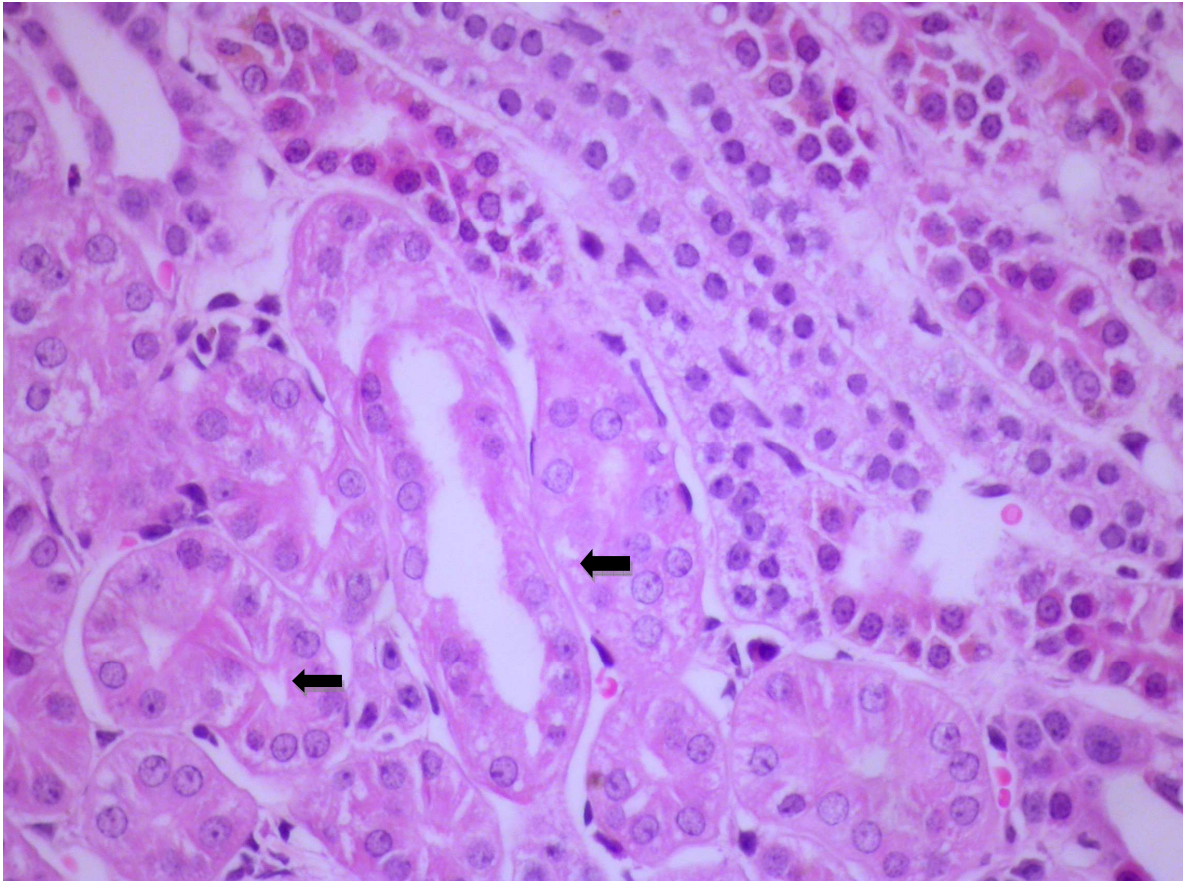


Figura 06 – Revela cortes do tecido renal de macaco *Cebus apella* com ênfase nos túbulos proximais (diagonal esquerda) e alças de Henle (diagonal direita). As células demonstram vacuolização hidrópica difusa e moderada evidenciável nos túbulos proximais e também nas alças, sem lesão da borda em escova (seta).(Figura = 400X).

4.3 IMUNOHISTOQUÍMICA PARA APOPTOSE (CORAÇÃO, FÍGADO E RIM)

Através do método APOPTAG, evidenciou-se nesse estudo a presença de células apoptóticas nos três tecidos de animais que foram expostos ao metilHg. Uma nítida marcação foi observada nas células do tecido cardíaco, hepático e renal dos animais expostos, evidenciando-se maior número de células positivas nas células dos túbulos renais (Figura 07 B e C e 08 A e B).

Vários padrões morfológicos foram observados, notando-se núcleos condensados e marcados em castanho pelo cromógeno da reação.

No tecido cardíaco do grupo exposto, observaram-se células apoptóticas isoladas e em pequenos grupos. As células apoptóticas apresentaram-se com citoplasma acentuadamente acidófilo e com núcleos exibindo a cromatina marcadamente condensada (Figura 07 B e C).

Os achados imunohistoquímicos acima citado estiveram ausentes no tecido cardíaco dos animais controle (Figura 07 A).

No estudo da imunoistoquímica do tecido renal e hepático do grupo de animais de exposição verificou-se intensa área de apoptose com núcleos picnóticos e igualmente marcada pela reação (Figura 08 A e B).

Não se observou infiltrado inflamatório em torno destes elementos descritos em nenhum dos tecidos analisados.

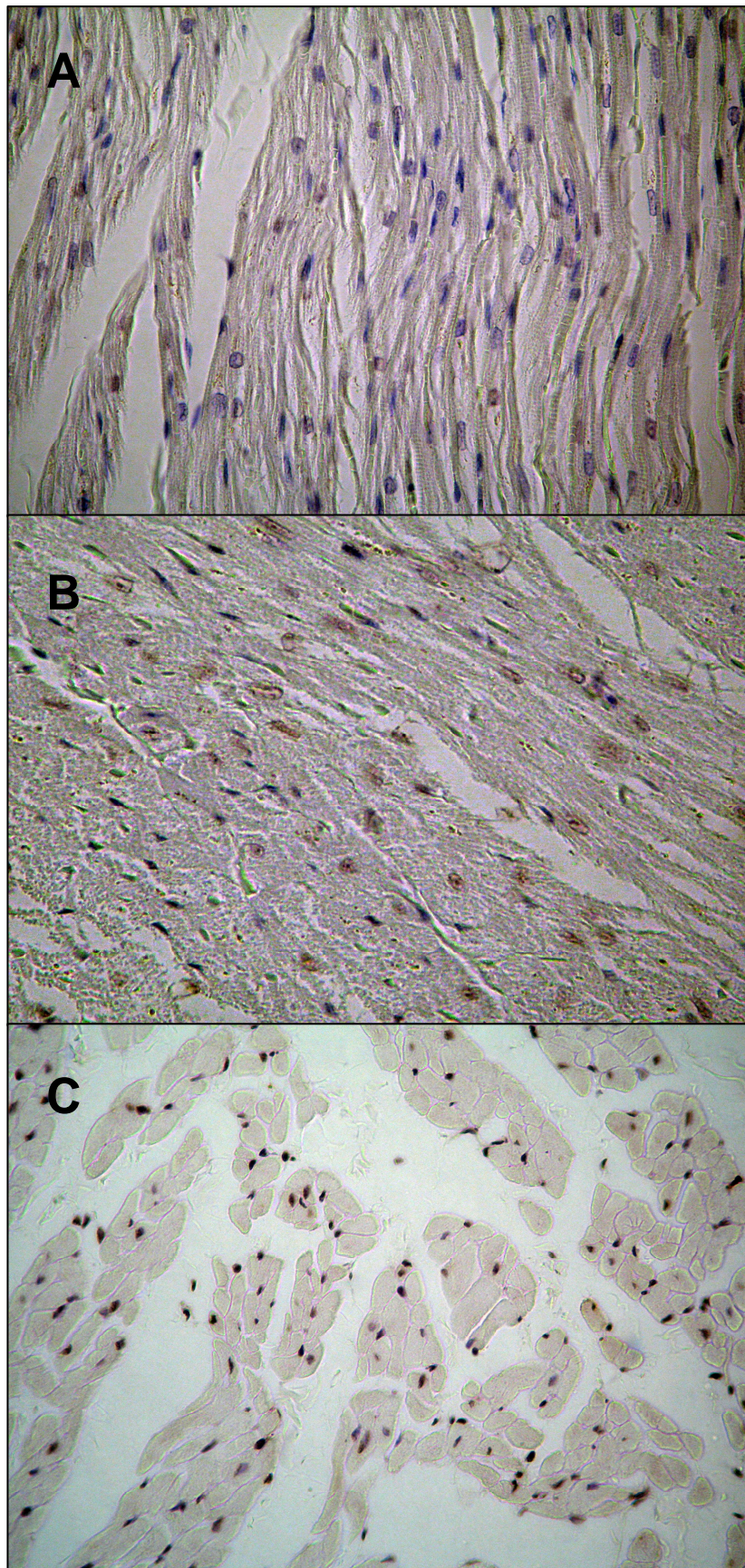


Figura 07 - Imunohistoquímica para apoptose em tecido cardíaco de macacos *Cebus apella* expostos ao metilHg. A – Controle negativo; B e C – Animal exposto mostrando marcação positiva apontados pela seta. (A, B e C = 200X).

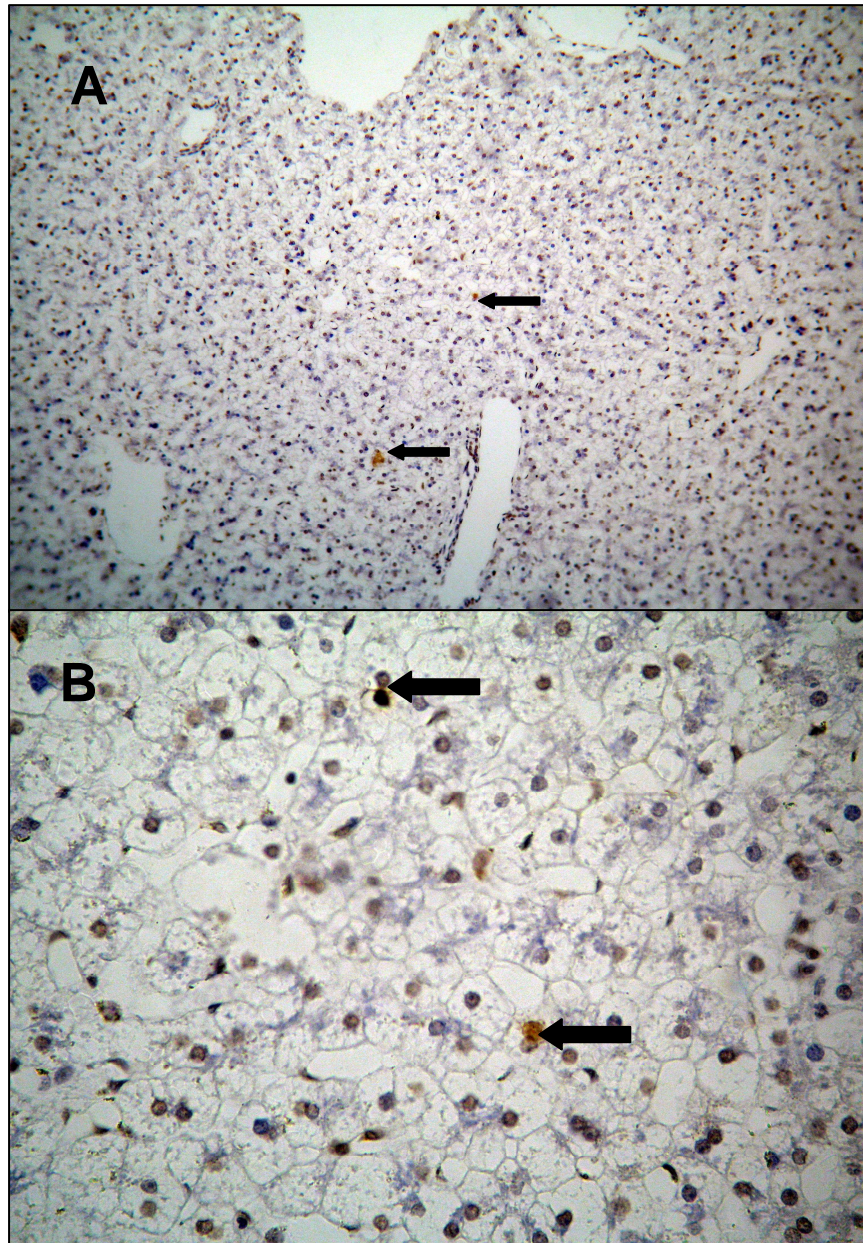


Figura 08 – Imunohistoquímica para apoptose em fígado (A) e tecido renal (B) de macacos *Cebus apella* expostos ao metilHg. As células positivas imunomarcadas em castanho estão apontadas pelas setas. A= 200X e B= 400x.

5 DISCUSSÃO

Os resultados obtidos neste trabalho relacionam-se aos efeitos e mecanismos de intoxicação aguda por metilHg no coração de animais de experimentação (*Cebus apella*), indicando que este modelo de intoxicação pode causar alterações similares às aquelas citadas na literatura, ocasionadas pela intoxicação crônica, quando os sintomas característicos da intoxicação mercurial manifestam-se após um período relativamente longo tanto em animais como em humanos (HANSEN *et al.*, 1989).

Observou-se neste estudo, nos animais expostos ao metilHg, lesões histopatológicas caracterizadas como degeneração hidrópica no tecido cardíaco e também alterações nos valores de referência da enzima CK-MB que se elevaram gradativamente, enquanto que nos animais controle, esses valores mantiveram-se normais, assim como a preservação da arquitetura das células que compõe o tecido cardíaco. Devido à falta de dados similares na literatura compulsada, tornam-se inviáveis padrões de comparação bioquímica e histopatológica para os referidos achados.

Segundo Robbins *et al.* (2004) a degeneração hidrópica ocorre em função do comprometimento da regulação do volume celular, que é um processo relacionado, basicamente, ao controle das concentrações de sódio (Na⁺) e potássio (K⁺) no citosol. Portanto, todos os processos agressivos que reduzem a atividade da membrana plasmática, da bomba de Na⁺ / K⁺ e da produção de ATP pela célula, levam a retenção de Na⁺ no citoplasma, deixando escapar o K⁺ e com isto há um aumento de água no citoplasma da célula.

A patogenia acima descrita, pode estar diretamente relacionada à vacuolização observada no tecido cardíaco, hepático e renal dos animais expostos ao metilHg. Segundo Vassalo (1996) os compostos mercuriais podem interferir na fosforilação

oxidativa por destruírem enzimas de oxidação (ATPase), alterando a homeostase da bomba de Na⁺ / K⁺, o que segundo Fabris (1999) produzirá degeneração hidrópica celular

A degeneração hidrópica e a elevação da CK-MB observadas nos três animais expostos ao metilHg são consideradas como um forte indicador de injúria miocárdica. Pois segundo Cannon & Braunwald (2005) a mesma se eleva gradativamente no plasma, desde que a lesão celular seja permanente e/ou processual, ou ainda em estado de intensa permeabilidade de membrana como observado na etiopatogenia da degeneração vacuolar.

Para Cheitlin *et al.* (1996) a liberação da CK-MB na circulação ocorre em torno de 40 a 60 minutos após a lesão celular. Esse ritmo é lento, de forma que os valores da CK-MB, frequentemente, permanecem na faixa normal nas primeiras 6 a 8 horas de evolução do acometimento cardíaco, apresentando um pico plasmático 16 a 18 horas após o início dos sintomas.

Wakita (1987) e Arito & Takanahashi (1991) relataram em seus estudos que os efeitos do metilHg sobre o sistema cardiovascular têm sido observados em vários modelos animais, principalmente em macacos e ratos, destacando-se o aumento da pressão arterial e comprometimento dos cardiomiócitos. Para os mesmos autores a etiopatogenia do aumento da pressão arterial, na exposição ao metilHg, associa-se ao espessamento das paredes das artérias podendo ocorrer diminuição do débito cardíaco e da oferta de oxigênio às células, interferindo, segundo Fabris (1999), na fosforilação oxidativa dos cardiomiócitos e diminuição na produção de ATP, gerando, com isso, acúmulo de Na⁺ no meio intracelular com conseqüente entrada e de água na célula, caracterizando a degeneração hidrópica.

As alterações supracitadas pelos autores podem estar diretamente relacionadas ao aumento progressivo da CK-MB e ao aparecimento da degeneração hidrópica que foram observadas, nesse estudo, nos três animais expostos ao metilHg,

Shaw *et al.* (1979) descreveram as lesões cerebrais em quatro primatas não-humanos durante longa exposição de MetilHg (90 a 120 µg/kg por dia). As lesões detectadas foram semelhantes às observadas em humanos: hipertensão arterial, espessamento da camada íntima das artérias e fibrose da camada adventícia. Estes achados relatados pelos autores também podem estar intimamente envolvidos na gênese da lesão de células cardíacas, o que pode ter gerado o aumento da CK-MB nos três animais em exposição ao metilHg.

Segundo Goyer *et al.* (2000), o envolvimento cardíaco na exposição humana ao metilHg pode ocorrer, freqüentemente, por hipertensão e também através de uma miocardite que, na maioria das vezes, não é acompanhada por alterações cardíacas significativas. Como se colheu amostras de sangue de macacos a partir do 40º dia de exposição, momento este no qual o coração começava a ser acometido, isto pode explicar a elevação gradativa dos níveis da CK-MB e lesões celulares reversíveis apenas nos macacos expostos, porém sem alterações aparentes da função cardíaca.

Para Carmignani *et al.* (1992) as alterações orgânicas que se manifestam em decorrência da exposição ao metilHg envolvem múltiplos órgãos, tais como: rins, fígado, coração e pulmões. Porém neste estudo, no qual os animais foram expostos durante 120 dias, observou-se que apenas a enzima marcadora de lesão miocárdica, CK-MB, elevou-se ao longo da exposição ao metilHg, enquanto que as transaminases (AST e ALT), CK-total, bilirrubina total, uréia e creatinina mantiveram-se com valores de referência normais, o que pode justificar o acometimento maciço destes outros órgãos em um tempo maior de exposição ou com uma dose mais elevada.

Robbins *et al.* (1996) relatam que valores elevados de uréia e creatinina séricas, com hiperazotemia e hipercreatinemia pré-renal, podem estar associados a redução do débito cardíaco, cuja etiologia pode ter múltiplas origens, em particular a morte franca dos cardiomiócitos. Estas conclusões podem explicar a elevação da CK-MB nos animais expostos, porém não explica os níveis normais de uréia e creatinina séricas observados nos mesmos, durante a exposição.

A imunohistoquímica revelou apoptose dos tecidos cardíaco, renal e hepático nos três animais expostos ao metilHg, cujo mecanismo da lesão, segundo Robbins *et al.* (2004), resulta de anormalidades funcionais e bioquímicas em um ou mais componentes celulares. Uma das hipóteses para as lesões apoptóticas encontradas seria o fato de que os alvos mais importantes dos estímulos nocivos são a respiração celular aeróbia envolvendo a fosforilação oxidativa e a produção de ATP, a integridade das membranas celulares, da qual depende a homeostasia iônica e osmótica da célula, a síntese de proteínas e a integridade do componente genético da célula.

Segundo Green (1998) a diminuição de ATP e a redução de sua síntese estão frequentemente associado as lesões por hipóxia e exposição as substâncias químicas tóxicas. Para o mesmo autor, a redução de ATP gera efeitos disseminados como a diminuição da atividade da bomba de Na⁺ e K⁺, produzindo acúmulo intracelular de Na⁺ e perda de K⁺ pela célula com conseqüente edema celular e estresse oxidativo. Este fato pode explicar as alterações imuno-histopatológicas (degeneração hidrópica e apoptose) cardíacas, renais e hepáticas encontradas no grupo de animais expostos ao metilHg neste estudo, enquanto que no grupo de animais controle não foram encontradas alterações imuno-histopatológicas e bioquímicas.

Estudos realizados por Pollard & Hultman (1997) demonstraram que o metilHg possui capacidade de ligação com a molécula de Na⁺ - K⁺ - ATPase, inativando-a com

consequente supressão na passagem dos íons K^+ , que tendem a se acumular no meio intracelular produzindo aumento na pressão osmótica da célula, inviabilizando assim, a síntese de RNA, DNA e proteínas e com isso diminuindo a capacidade mitogênica da célula, que então passa a manifestar os primeiros sinais de apoptose: diminuição na produção de adenina, alteração na síntese de fosfolipídios e aumento na permeabilidade aos íons Ca^{++} . Os achados patológicos supracitados pelos autores podem estar intimamente envolvidos na gênese da lesão de células cardíacas, renais e hepáticas por apoptose nos três animais em exposição ao metilHg, enquanto que nos animais controles não foram evidenciadas tais lesões.

O dano mitocondrial ocasionado pelo aumento de Ca^{++} no citosol, pelo estresse oxidativo e pela degradação dos fosfolipídios geralmente resulta na formação de um canal de elevada condutância, chamado poro de transição de permeabilidade mitocondrial, localizado na membrana mitocondrial interna, cuja formação viabiliza o extravasamento da molécula de citocromo C no citosol, iniciando as vias de morte celular por apoptose (GRENN, 1998).

Estudos realizados por Guo *et al.* (1998) afirmam que o metilHg promove influxo de Ca^{++} no citosol e liberação de Ca^{++} das mitocôndrias, produzindo com isso um aumento considerado de Ca^{++} no hialoplasma. Para Robbins *et al.* (2004) o aumento de Ca^{++} intracelular é capaz de ativar enzimas (ATPases, fosfolipases, proteases e endonucleases) que produzem efeitos deletérios causando aumento na permeabilidade mitocondrial, liberação de moléculas pró-apoptóticas no citosol, diminuição de moléculas de BCl₂, extravasamento de moléculas de citocromo c, com consequente ativação das caspases e efetivação da apoptose. Somando as duas proposições dos autores acima citados e associando-as ao mecanismo de apoptose,

pode-se associar aos achados imuno-histopatológicos (apoptose) encontrados nos animais que foram expostos ao metilHg neste estudo.

6 CONCLUSÕES

- Os níveis de mercúrio total estiveram elevados no sangue dos animais expostos, quando comparados ao grupo controle, caracterizando a exposição do grupo experimental;
- As alterações histopatológicas no miocárdio do grupo dos animais expostos foram caracterizadas por degeneração hidrópica dos cardiomiócitos sem processo inflamatório evidente;
- Foram observadas ao exame histopatológico degeneração hidrópica dos rins e esteatose hepática;
- A apoptose foi observada nos animais expostos, sendo evidenciada em ordem decrescente de intensidade no rim, fígado e coração.
- A atividade da enzima CK-MB sérica esteve aumentada de maneira significativa nos animais expostos ao metilmercúrio, quando comparada ao grupo controle, elevando-se gradativamente ao longo da exposição;
- Não foi observada associação positiva entre as alterações histopatológicas do fígado e dos rins, com os níveis séricos de AST, ALT, bilirrubina total, uréia e creatina nos animais expostos.

Recomendam-se estudos complementares a fim de esclarecer com precisão a etiopatogenia, o mecanismo de agressão e injúria celular nos indivíduos expostos de forma crônica e aguda ao metilmercúrio.

REFERÊNCIAS

ADAIR, O. V. ; HAVRANECK, E. P. Miocardite. In: STEIN, R. A. **Segredos em cardiologia**. Porto Alegre: Artes Médicas, 1996. p. 165-168.

AMORIM, M. I. M ; MERGLER, D. ; BAHIA, M. O.; DUBEAL, H. ; MIRANDA, D. ; LEBEL, J. ; BURBANO, R. R. ; LUCOTTE, M. Citogenetic damage related to low levels of methylmercury contamination in the Brazilian Amazon. **Anais da Academia Brasileira de Ciências**. v. 72, n. 4, Rio de Janeiro, dez. 2000.

AMIN-ZAKI, L.; ELHASSANI, S.; MAJEED, M.A.; CLARKSON, T.W.; DOHERTY, R.A.; GREENWOOD, M.R.; GIOVANOLI-JAKUBCZAK, T. Perinatal methylmercury poisoning in Iraq. **American Journal of Diseases of Children**, v. 130, p. 1070-1076, 1976.

ANDRIOLO, A. Enzimas. In: CARRAZZA, F. R. **Laboratório em pediatria: interpretação clínica**. v.31, São Paulo: Sarvier, 1989. p. 39 - 40, 48 - 50.

APOSTOLI, P ; MANGILI, A ; ALESSIO, L. – Significance of biological indicators of mercury exposure. **Neurotoxicity Research**. 2003; v. 5, n. 4, p. 283-305

ARANOW, R. ; CUBBAGE, C. ; WIENER, R. ; JOHNSON, B. ; HESSE, J. ; BEDFORD, J. Mercury exposure from interior latex paint-Michigan. **Agency for Toxic Substances and Disease Registry**. V. 39, n. 8. p. 125-136, Atlanta, 1990.

ARITO, H. ; TAKAHASHI, M. Effect of methylmercury on sleep patterns in the rat. **Advances in Mercury Toxicology**. p. 381-394, 1991.

AZEVEDO, F. A. Algumas bases bioquímicas da toxicodinâmica do mercúrio. **Revista da Sociedade Brasileira de Toxicologia**. v. 2, n. 1, jan. 1989.

ATCHISON, W. D. ; HARE, M. F. Mechanisms of methylmercury-induced neurotoxicity. **FASEB J**. v. 8, p. 622-629, 1994.

BARBOSA, A. C. ; SILVA, S.R.L. ; DOREA, J.G.; Concentrations of mercury hair of indigenous mothers and infants from the Amazon Basin. **Archives Environmental Contamination Toxicology**. v.34, p. 100-105, 1998.

BAKIR, F.; DAMLUJI, S.F.; AMIN-ZAKI, L.; MURTHADA, M.; KHALIDI, A.; AL-RAWI, N.Y.; AL-TIKRITI, S.; DHAHIR, H.I.; CLARKSON, T.W.; SMITH, J.C.; DOHERTY, R.A. Methylmercury poisoning in Iraq. **Science**, v.181, p. 230-241, 1973.

BATTIGELLI, M.C. Mercury. *In*: PICAZO, J.E.; FERNANDEZ VOZMEDIANO. **Actualidad Dermatologica**. v. 33, p.683-695,1994.

BEHMER, O. A. ; TOLOSA, E. M. C. ; FREITAS NETO, A. G. Métodos de colração de células. *In*: BEHMER, O. A. ; TOLOSA, E. M. C. ; FREITAS NETO, A. G. **Manual de Técnicas para Histologia Normal e Patológica**. São Paulo: Edart – São Paulo. p. 48-50.

BERLIN, M. ; GRANT, C. A. ; HELBERG, J. ; HELLSRTÖM, J. ; SCHUTZ, A. Neurotoxicity of methylmercury in squirrel monkeys. Cerebral cortical pathology interference with scotopic vision and changes in operant behavior. **Archives Environment Health**. v. 30, p. 340-348, 1975.

BERLIN, M. ; FRIBERG, L. ; NORDBERG, G. R. ; VOUK, V. B. **Handbook on the Toxicology of Metals**. p. 387-445, Elsevier, New York, 1986.

BEUTER, A. ; EDWARDS, R. Tremor in cree subjects exposed to methylmercury: a preliminary study. **Neurotoxicology Teralogy**. v. 20, n. 6, p. 581-589, 1998.

BHAYANA, V. ; HENDERSON, A. R. ; Biochemical markers of myocardial damage. **Clinical Biochemical**, v.28, p. 1 – 29, 1995.

BIDONE, E.D.; CASTILHOS, Z.C.; SANTOS, T.J.S.; SOUZA, T.M.C.; LACERDA, L.D. Fish contamination and human exposure to mercury in Tartarugalzinho River, Amapá State, Northern Amazon, Brazil: A screening approach. **Water Air Soil Pollution**, v. 97, p. 9-15, 1997.

BJORKMAN, L. ; SANDBORGH-ENGLUND, G. ; EKSTRAND, J. Mercury in saliva and faces after removal of amalgam fillings. **Toxicology appl. Pharmacology**. v. 144, n.01, p.156-162, 1997.

BLUHM, R. F. ; BOBBITT, R. G. ; WELCH, L. W. ; WOOD, A. J. ; BONFIGLIO, J. F. ; SARZEN, C. ; HEATH, A. J. ; BRANCH, R. A. Elemental mercury vapour toxicity treatment and prognosis after acute, intensive exposure in chloralkali plant workes. Part I: History, neuropsychological findings and chelator effects. **Human Experiment Toxicology**. v. 11, n. 3, p. 201-210. 1992.

BOISCHIO, A. A. P. & BARBOSA, A. Exposição ao mercúrio orgânico em populações ribeirinhas do Alto Madeira, Rondônia – 1991: preliminary results. **Caderno de Saúde Pública**. Rio de Janeiro, v. 9, n.2, p. 155-160, abr-jun, 1993.

BORNSCHEIN, R.L., KVANS, S.R.A. Biological effects of heavy metal exposure. In: Press LRC. **Effects of Heavy Metals**. vol 1, p. 110-214, 1990.

BRANCHES, F. R. Y. ; ERICKSON, T. B. ; AKS, S. E. , HRY, D. O. The prime of void: mercury exposure in the Amazonian. Rain forest. **Journal of Toxicology**. p. 295-306, 1993.

BRASIL. MINISTÉRIO DA SAÚDE. Resolução nº 18/75 da Comissão Nacional de Normas e Padrões para Alimentos. **Diário Oficial da União (Brasília)**, Seção 1, p. 16378, 9 de dezembro de 1975.

BURBACHER, T. M. ; RODIER, P. M. ; WEISS, B. Methylmercury developmental neurotoxicity : a comparison of effects in humans and animals. **Neurotoxicology Teratology**. v. 12, n. 3, p. 191-202, 1990.

BUSS, D. D.; HYDE, O. M.; POULOS JUNIOR, P. W. Coronary artery distribution in bonnet monkeys (*Macaca radiata*). **Anatomical Record**. New York, v. 203, n. 3, p. 411-417, jul, 1982.

CÂMARA, V.M.; FILHOTE, M.I.F.; LIMA, M.I.M.; ALHEIRA, F.; MARTINS, M.; DANTAS, T.O.; LUIZ, R.R. Strategies for preventing adolescent mercury exposure in Brazilian gold mining areas. **Toxicology and Industrial Health**, v. 13, p. 285-297, 1997.

CÂMARA, V. M. ; SILVA, A P. ; GALVÃO, L. A. Contaminação ambiental por mercúrio na região Amazônica: subsídios para um programa de vigilância das populações expostas. **Organização Panamericana de Saúde - OPAS/Organização Mundial de Saúde - OMS**. 2000.

CAMARAZANO, A. C. A. ; HENRIQUES, L. M. G. ; Uma macromolécula capaz de alterar o resultado da CK-MB e induzir ao erro diagnóstico de infarto agudo do miocárdio. **Arquivos Brasileiros de Cardiologia**, São Paulo, v. 66, n. 3, p. 143-147. 1996.

CANNON, C.P.; BRAUNWALD, E. Unstable angina and non-st elevation myocardial infarction. In: BRAUNWALD, E. **Heart Disease: A Textbook of Cardiovascular Medicine**. Philadelphia: WB Saunders, p.1243-1279. 2005.

CARDOSO, B. S. ; PINHEIRO, M. C. N. ; *et al.* ; Manifestações clínicas em pacientes com intoxicação mercurial procedente da região dos garimpos do Tapajós. In: **Resumos do Congresso da Sociedade Brasileira de Medicina Tropical**. 30, 1994.

CARMIGNANI, M. ; BOSCOLO, P. ; ARTESE, L. Renal mechanisms in the cardiovascular effects of chronic exposure to inorganic mercury in rats. **Britannic Journal Ind Medicine**. 1992; 49, p. 226-232.

CASARETT , L. Toxicology, the basic science of poisons. **Curtis D. Klassen**, 6^a Ed.; Mc.Graw Hill, p..834–837, 2001.

CASTOLDI, A. F. ; COCCINI, T. ; CACCATELLI, S. ; MANZO, L. Neurotoxicity and molecular effects of methylmercury. **Brain Research Bulletin**. v. 55, p. 2, p. 197-203, 2001.

CASTOLDI , A. F ; COCCINI, T ; MANZO, L – Neurotoxic and molecular effects of methylmercury in humans. **Med Lav**. v.94, n.2, p 231, 2003.

CERNICHIARI, E.; BREWER, R.; MYERS, G.J.; MARSH, D.O.; LAPHAM, L.W.; COX, C. Monitoring methylmercury during pregnancy: maternal hair predicts fetal brain exposure. **Neurotoxicology**, v. 16, p. 705-710, 1995.

CHEITLIN, M. D; SOKOLOW, M.; MCLLROY. M. B. Doença miocárdica. In: CHEITLIN, M. D; SOKOLOW, M.; MCLLROY. M. B **Cardiologia Clínica**. 6 ed. Rio de Janeiro: Prentice – Hall do Brasil, 1996, p. 508 – 513.

CINCA, I. ; DUMETRESCU, I. ; ONACA, P. ; SERBANESCU, A. ; NESTORESCU, B. Acidental ethyl mercury poisoning with nervous system, skeletal muscle and myocardium injury. **Journal Neurology Neurosurgeon Psychiatry**. v. 43, n. 2, p. 143-149, 1979.

CLARCKSON, T. W. The pharmacology of mercury compounds. **Annual Review of Pharmacology**. 12: 375-405, 1972.

CLARKSON, T.W. Molecular and ionic mimicry of toxic metals. **Annual Review of Pharmacology and Toxicology**, v. 32, p. 545-571, 1993.

CORBETT, C.E.P.; COSTA, A.N.; GUYRICZA, J.V.; CORDEIRO, J.R.; FRIZZARINI, R.; ANDRADE, D.C.A.; KHOURI, M.E.; STRAVOGIANNI, A.; CORBETT, J.F.; PINHEIRO, M.C.N. Clinical evaluation of mercury exposure in the population of the Serra Pelada Village, Pará, Brazil. In: **International Workshop on Health and Environmental Effects of Mercury – Impacts of Mercury in South and Central America**, 2003 , Belém. Proceedings of the International Workshop on Health and Environmental Effects of Mercury – Impacts of Mercury in South and Central America. Minamata, Japan: National Institute of Minamata Disease (NIMD), 2003. p. 182-187.

COSTA, L. G. ; ASCHENER, M. ; VITALONE, A. ; SYVERSEN, T. ; SOLDIN, O. P. Developmental neuropathology of environmental agents. **Annual Review of Pharmacology Toxicology**. v. 44, p. 87-110, 2004.

COUTO, R. C. S. ; CÂMARA, V. M. ; SABROSA, P. C. Intoxicação mercurial: resultados preliminares em duas áreas garimpeiras – PA. **Caderno de Saúde Pública**. 4, p. 301 – 315, 1998.

COX, C.; CLARKSON, T.W.; MARSH, D.O.; AMIN-ZAKI, L.; TIKRITI, S.; MYERS, G.G. Dose-response analysis of infants prenatally exposed to methyl mercury: an application of a single compartment model to single-strand hair analysis. **Environmental Research**, v. 49, p. 318-332, 1989.

DAGHER, A. L. ; MORETTI, L. M. Elevación sérica de la creatinaquinasa y sus isoenzimas em enfermedad pulmonar neoplásica. **Trabajo del monografía**. Universidad Central de Venezuela Caracas; p. 39, 1995.

DANTZIG, P. I. A New Cutaneous Sign of Mercury Poisoning. **Annals of Internal Medicine**. V. 139, n.1, p. 78 – 80, 2003.

DAVIS, L.E.; KORNFELD, M.; MOONEY, H.S.; FIEDLER, K.J.; HAALAND, K.Y.; ORRISON, W.W.; CERNICHIARI, E.; CLARKSON, T.W. Methylmercury poisoning: long-term clinical, radiological, toxicological, and pathological studies of an affected family. **Annals of Neurology**, v. 35, p. 680-688, 1994.

DÓREA, J. G. ; MOREIRA, M. B. ; EAST, G. ; BARBOSA, A C . Selenium and mercury concentrations in some fish species of the Madeira River, Amazon Base, Brazil. **Biology Trace Element Research**. 1998, 65, 211.

DOULL, J. ; KLASSEN, C.D. ; AMDUR, M. D. ; **Cassarett and Doull's: the basic science of poisons** , 3rd. New York: Macmillan, p. 606, 1986.

ELIAS, D. O ; SOUZA, M. H. Novos marcadores bioquímicos de injúria miocárdica. **cardiologia**, 1999.

Disponível em: < <http://www.perflin.com/artigos98/markers.htm> >

Acesso em: 11/12/2007.

FABRIS, V. E. Lesões celulares reversíveis e irreversíveis. In: MONTENEGRO, M. R. ; FRANCO, M. **Patologia: Processos gerais**. 4 ed. São Paulo: atheneu, 1999, p. 41 – 54.

FAVARETTO, J. A. ; MERCADANTE, C. Fundamentos químicos das células. In: FAVARETTO, J. A.; MERCADANTE, C. **Biologia celular e molecular**. São Paulo: Moderna, 1999, p. 26 –27.

FORD, K. A. D. ; LOUIS J. L. ; TIMOTHY E. . Clinical Toxicology. **The New England Journal of Medicine**. v. 354, n. 22, p.1648 – 1649, 2001.

FRUSTACI, A. ; MAGNAVITA, N. ; CHIMENTI, C. ; CALDARULA, M. ; SABBIONI, E. ; PIETRA, R. ; CELLINE, C. ; POSSATI, G. F. ; MASERI, A. Marked elevation of myocardial trace elements in idiopathic dilated cardiomyopathi compared with secondary cardiac dysfunction. **Journal American College Cardiology**. v. 33, n. 6, p. 1578-1583, 1999.

FUGINO, T. Clinical and epidemiological studies on chronic minamata disease, part 1: study on Katsurajima Island. **Kumamoto Medical Journal**. v. 44, n. 4, p. 139 – 155, 1994.

GALLAGHER, J.D; NOELLE, R.J e McCANN, F.V – Mercury Suppression of a Potassium Current in Human B Lymphocytes. **Cell Signal**. v. 7:p.31-38, 1995

GALVÃO, A. C. L. ; COREY, G. Centro Panamericano de Ecologia Humana y Salud, Organización Panamericana de la salud, Organización mundial de la salud, **Mercúrio. Série Vigilância**. n. 7, p. 1 – 82, 1987.

GAMARSKI, R. Marcadores de necrose miocárdica. **Medstudents: artigos-clínica: cardiologia**, 1996.

Disponível em: < <http://www.medstudents.com.br> >

Acesso em: 15 Aug. 2006.

GARCIA, E. M. ; ORTA, M. ; SUAREZ, P. Toxicity assays and bioconcentration of mercury in bacteria selected from marine environments. **Bull Environment Contamination Toxicology**. v.62, p. 79-86, 1998.

GILMOUR, C.C.; HENRY, E.A. Mercury methylation in aquatic systems affected by acid deposition. **Environmental Pollutant**, v. 71, p. 131-169, 1991.

GOLD, R., SCHMIED, M., GIEGERICH, G., BREITSCHOPF, H., HARTUNG, H.P., TOYKA, K.V., LASSMANN, H. Differentiation between cellular apoptosis and necrosis by combined use of in situ tailing and nick translation techniques. **Laboratory Investigation**. v. 71, p. 219-225. 1994.

GOLDMAN, L. R. & SHANNON, M.W.. Technical. Report: Mercury in the Environment: Implications for Pediatricians. **American Academy of Pediatrics**. v. 108, n.1, p.197-205. 2001

GOYER, R. A. ; cardiovascular effects. **Toxicological Effects of Methylmercury**. United States: National Academy Press, p. 168-173, 2000.

GUO, T.L; MILLER, M; SHAPIRO, I.M ; SHENKER, B. J . Mercuric Chloride Induces Apoptosis in Human T Lymphocytes: Evidence of Mitochondrial Dysfunction. **Toxicology Apple Pharmacology**. p.153:250, 1998
257

GRANDJEAN, P.G.; WEIHE, P.; WHITE, R.F.; DEBES, F.; ARAKI, S.; YOKOYAMA, K.; MURATA, K.; SORENSEN, N.; DAHL, R.; JORGENSEN PJ. Cognitive deficit in 7-year-old children with prenatal exposure to methylmercury. **Neurotoxicology and Teratology**, v. 19, p. 417-428, 1997.

GRANJEAN, P.; WHITE, R.F.; NIELSEN, A.; CLEARY, D.; OLIVEIRA, E.C. Methylmercury neurotoxicity in Amazonian children downstream from gold mining. **Environmental Health Perspectives**, v. 107, p. 587-591, 1999.

GREEN, DR - Apoptotic Pathways. **The roads to ruin cell**. v.94, p.695-698, 1998.

GUIMARÃES, G. A. A contaminação do homem e do meio ambiente causada pelo mercúrio nos garimpos de ouro da Amazônia. **IX Ciclo de Estudos de Política e Estratégia promovido pela ADESC/PA**, 1989.

HALLEE, T. J. Diffuse lung disease caused by inhalation of mercury vapor. **American Review Respire Diseases**. v. 99, n. 3, p. 430-436, 1969.

HARADA, M. Minamata disease. Organic mercury poisoning caused by ingestion of contaminated fish methylmercury. In: Jelliffe, P., Jelliffe, D.B. (eds) **Adverse Effects of Foods**, p. 135-147. Kumamoto: Plenum Publishing, 1982.

HARADA, M. Minamata disease: methylmercury poisoning in Japan caused by environmental pollution. **Critical reviews in Toxicology**, v. 25, p. 1 – 24, 1995.

HARADA, M. Minamata disease and the mercury pollution of the globe. In: **Simpósio Internacional de avaliação da Contaminação Mercurial na Amazônia JICA-NMT/UFPA**. p. 25-36, 1998.

HARADA, M. ; AKAGI, H. ; TSUDA, T. ; KIZAKI, T.; OHNO, H. Methylmercury level in umbilical cords from patients with congenital Minamata disease. **The Science of the Total Environment**. p. 59-62, 1999.

HAYES JUNIOR, W. J. ; **Pesticides studied in man**. Baltimore/London: Williams and Wilkins, p. 12, 1982.

HEARN, J. P.; LUNN, S. F. The reproductive biology of the marmoset monkey, *Callitrix jacchus*. **Laboratory Animal Handbooks**, New York, v. 6, p. 191-202, 1975.

HIRAYAMA, K.; YASUTAKE, A. *In vivo* degradation of methylmercury – Its mechanisms and significance in methylmercury induced neurotoxicity. In: TAKIZAWA, Y., OSAME, M. (eds.) **Methylmercury Poisoning in Minamata and Niigata, Japan**, p. 103-110. Japan Public Health Association, 2001.

HUGH, H. H. ; INGRID J. P. ; GRAHAM N. G. – The Chemical Form of Mercury in **Fish Science**. v.301 n. 29, p. 1203, 2003.

HUNTER, D.; RUSSELL, D.S. Focal cerebral and cerebellar atrophy in a human subject due to organic mercury compounds. **Journal of Neurology, Neurosurgery & Psychiatry**, v. 17, p. 235-241, 1954.

[HSDB] HAZARDOUS SUBSTANCES DATA BANK. Mercury. In: **Toxicology occupational medicine and environmental series**. Englewood: Micromedex, 2000.

IKINAGURA, J. R. & AKAGI, H. Methylmercury production and distribution in aquatic systems. **The Science of the Total Environment**. p. 109-118, 234, 1999.

INSKIP, M. J. ; PIOTROWSKI, J. K. Review of the health effects of methylmercury. **Journal Applied Toxicology**. p. 113-133, 1985.

JALILI, H. A. ; ABBASI, A. H. ; Poisoning by ethyl mercury toluene sulphonanilide. **Britannic Journal Ind Medicine**. v. 18. p. 303-308, 1961.

JAP, T. S. ; WU, Y. C. ; HO, D. M. ; CHIANG, H. Spuriously high CK-MB isoenzyme activity mimicking acute myocardial infarction in a patient with adenocarcinoma of the rectum. **Zhonghua Yi Xue Za Zhi**, v. 63, n. 5, p. 413 -7, 2000.

JARDIM, W. F. The geochemistry of mercury in soils of the Negro River basin (Brazilian Amazon) and its role in the regional mercury cycle. **Mercury as a Global Pollutant – 5th International Conference**. p. 561, Rio de Janeiro, Brazil, 1999.

JONES, D. W. Exposure or absorption and the crucial question of limits for mercury. **Journal Can Dentist Association**. v. 65, n.1, p. 42-46, 1999.

JONES, M.G ; SWAMINATHAN. ; Bioquímica clínica da creatinoquinase. **Revista Brasileira de Análises Clínicas**, v. 23, n. 3 . p. 82-86, 1990.

JUÁREZ, U. ; TREJO, W. ; WENDY, M. ; CONTRERAS, G. ; CÁRDENAS, M. ; Utilidad de la determinación de mioglobina, isoenzima MB de creatinafosfoquinasa, deshidrogenasa láctica y aspartato aminotransferasa, en el diagnóstico de infarto agudo del miocardio. **Archivos del Instituto de Cardiología**, México. v. 63, n. 3, p. 214-217, 1998.

KISHI, R., DOI, R., FUKUCHI, Y., SATOH, H., SATOH, T., ONO, A., et al. Residual neurobehavioural effects associated with chronic exposure to mercury vapor. **Occupational and Environmental Medicine**. 1994; 51:35-41.

KJELLSTRÖM, T.; KENNEDY, P.; WALLIS, S.; MANTELL, C. **Physical and Mental Development of Children with Prenatal Exposure to Mercury from Fish. Stage I: Preliminary Tests at Age 4. Report 3080**. Solna, Sweden: National Swedish Environmental Protection Board, 1986. 96 p.

KJELLSTRÖM, T.; KENNEDY, P.; WALLIS, S.; STEWART, A.; FRIBERG, L.; LIND, B. **Physical and Mental Development of Children with Prenatal Exposure to Mercury from Fish. Stage II: Interviews and Psychological Tests at Age 6. Report 3642**. Solna, Sweden: National Swedish Environmental Protection Board, 1989.

KLAASEN, C. D. Heavy metals and the heavy-metal antagonists. In: Goodman and Gilman's. **The Pharmacological Basis of Therapeutics**. 8 th ed. New York: Pergamon Press, p. 1592-1614, 1990.

KUNIMOTO, M.; TAKANAGA, H.; ADACHI, T. Factors controlling the cell death of cerebellar neurons induced by methylmercury. In: **the 6th International Conference on Mercury as a Global Pollutant**, 2001, Minamata-Japan. Proceedings of the 6th International Conference on Mercury as a Global Pollutant, Minamata, Japan: National Institute for Minamata Disease (NIMD), 2001.

LEBEL, C.P; ALI, S.F.; BONDY, S.C. Deferoxamine inhibits methyl mercury-induced increases in reactive oxygen species formation in rat brain. **Toxicology and Applied Pharmacology**, v. 112, p. 161-165, 1992.

LEBEL, J. ; MERGLER, D. ; BRANCHES, F. ; LUCOTTE, M. ; AMORIM, M. ; LARRIBE, F. ; DOLBEC, J. Neurotoxic effects of low-level methylmercury contamination in the Amazonian Basin. **Environmental Research**. p. 20-32, 1998.

LIMA, A.P.S.; SARKIS, J.E.S.; MULLER, R.C.S. Preliminary Study on the impact of gold mining in agricultural soils from Cacheira do Piriá Village, Pará State, Brazil. In: **International Workshop on Health and Environmental Effects of Mercury – Impacts of Mercury in South and Central America**, 2003, Belém-Pará-Brasil. Proceedings of the International Workshop on Health and Environmental Effects of Mercury – Impacts of Mercury in South and Central America, Minamata, Japan: National Institute of Minamata Disease (NIMD), 2003. p. 84-92.

LUNDHOLM, C. E. Methyl mercury decreases the eggshell thickness and inhibits the Ca²⁺ uptake in a homogenate of the eggshell gland mucosa and its subcellular fractions from the domestic fowl. **Pharmacology & Toxicology**, v. 60, p. 385-388, 1987.

McKEOWN-EYSSSEN, G.E.; RUEDY, J. Prevalence of neurological abnormality in Cree Indians exposed to methylmercury in northern Quebec. **Clinical and Investigative Medicine**, v. 6, p. 161-169, 1983.

MALM, O.; PFEIFFER, W. C.; SOUZA, C. M. M. & RETHER, R.. Mercury pollution due to gold mining in the Madeira river basin, Brazil. **Ambio**, v.19, p.11-15, 1991.

MARQUES, R. C. **Avaliação da exposição ao mercúrio e seus compostos sobre o desenvolvimento neuropsicomotor em crianças de Porto Velho-RO**. Belém, 2002, 102p. Dissertação (Mestrado em Doenças Tropicais), Núcleo de Medicina Tropical, Universidade Federal do Pará, Brasil.

MARTINEZ, C. G. J. ; ORTEGA, B. ; RUEDA, G. M. Can a próstata adenocarcinoma simulate an acute myocardial infarction? **Medical Clinic**. Barcelona, v. 99, n. 14, p. 583 – 40, 2001.

MATSUO, N. ; SUZUKI, T. ; AKAGI, H. Mercury concentration in organs of contemporary Japanese. **Archives Environment Health**. v. 44, n. 5, p. 298-303, 1989.

MELAMED, R. & VILLAS BOAS, R. C. Interactions at the solid-liquid interface affecting the mercury geochemical cycle. In: Mercury in the Tapajós Basin. **CETEM/CNPq/CYTED**. Rio de Janeiro, 2001.

MICARONI, R. C. M. ; BUENO, M. I. M. S. ; JARDIM, W. F. Compostos de mercúrio. Revisão de métodos de determinação, tratamento de descarte. **Química Nova**. v. 23, n. 4, SP. jul-ago 2000.

MIGUEL JUNIOR, A. Miocardite aguda. **Roteiro em Cardiologia**. São Paulo: Byk, 1997, p. 253 – 254.

MILLER, O. ; GONÇALVES, R. R. Bioquímica do Sangue: enzimas. In: MILLER, O. ; GONÇALVES, R. R. **Laboratório para o clínico**. 8 ed. , São Paulo: Atheneu. 1999, p. 62 – 65.

MITSUMORI, K. ; TAKAHASHI, K. ; MATANO, O. ; GOTO, S. ; SHIRASU, Y. Chronic toxicity of methylmercury chloride in rats: clinical study and chemical analysis. **Nippon Juigaku Zasshi**. v. 45, n. 6, p. 747-757, 1983.

MITSUMORI, K. ; MAITA, K. ; SHIRASU, Y. Chronic toxicity of methylmercury chloride in rats: Pathological study. **Nippon Juigaku Zasshi**. v. 46, n. 4, p. 549-557, 1984.

MOREL, F.M.M.; KRAEPIEL, A.M.L.; AMYOT, M. The chemical cycle and bioaccumulation of mercury. **Annual Review of Ecology and Systematics**, v. 29, p. 543-566, 1998.

MOSZCZYNSKY, P & SLOWINSKI, S - The Behavior of T-Cell Subpopulations in the Blood of Workers Exposed to Mercury. **Med Lav**.v.85, p.239-241, 1994

MURATA, K.; WEIHE, P.; RENZONI, A.; DEBES, F.; VASCONCELOS, R.; ZINO, F.; ARAKI, S.; JORSENSEN, P.J.; WHITE, R.F.; GRANDJEAN, P. Delayed evoked potentials in children exposed to methylmercury from seafood. **Neurotoxicology and Teratology**, v. 21, p. 343-348, 1999.

NASCIMENTO, E. S.; CHASIN, A. A. M.; **Ecotoxicologia do mercúrio e seus compostos**, Salvador: CRA., 2001.

NORSETH, T.; CLARKSON, T.W. Studies on the biotransformation of ²⁰³Hg-labeled methyl mercury chloride in rats. **Archives of Environmental Health**, v. 21, p. 717-727, 1970.

NRIAGU, F. ; DAMLUJI, S. F. ; AMIN-ZAKI, L. Methylmercury pollution in Brasil. **Nature**. v. 356, p. 389-390, 1992.

OLIVEIRA, E. M. ; NETTO, C. A. ; VASSALO, D. V. efeitos do mercúrio sobre a atividade da colinesterase de cérebro, coração e plasma de ratos. **Anais da IX Reunião Anual da FESBE**, Caxambu/MG, 1994

OPAS, OMS – Riesgos del ambiente humano para la salud. **Contaminantes Ambientais Seleccionados**. Cap. 12, p. 165-169, 1972.

PIEGAS, L. S. ; AVEZUM JUNIOR, A. Enzimas. In: GHORAYEB, N. ; MENEGHELO, R. S. **Métodos de Diagnósticos em Cardiologia**. São Paulo: Atheneu, 1997, p. 261 – 268.

PINCUS, R. M. ; ZIMMERMAN, H. J. ; HENRY, J. B. Enzimologia clínica. In: HENRY, J. B. **Diagnóstico Clínico e Tratamento por Métodos Laboratoriais**. 18 ed, São Paulo: Manole LTDA, 1995, p. 317 – 318.

PINHEIRO, M. C. N. ; GUIMARÃES, G. A. ; NAKANISHI, J. ; OIKAWA, T. ; VIEIRA, J. L. ; QUARESMA, M. ; CARDOSO, B.; AMORAS, W. Avaliação da contaminação mercurial mediante análise do teor de mercúrio total em amostras de cabelo em comunidades ribeirinhas do Tapajós, Pará/Brasil. **Revista da Sociedade Brasileira de Medicina Tropical**. v. 32, n.2, p. 181-184, mar-abr, 2000.

PINHEIRO, M. C. N. ; BACELAR, M. D. R. ; ALMEIDA, S. S. ; SILVEIRA, L. C. L. **Endemias e o Desenvolvimento da Amazônia**, 2002.
Disponível em: http://www.mdic.gov.br/tecnologia/revistas/artigos/coletaneas5/07maria_conceição.p.df.
Acesso em: 10 Aug. 2007.

POLLARD, K.M & HULTMAN, P. Effects of Mercury on the Immune System. **Metal Ions Biology System**. v.34, p.421-440, 1997

PULEO, P. R ; ROBERTS, R. Plasma enzymes in acute myocardial infarction. In: FRANCIS, G.S. ; ALPERT, J.S. ; BURCHELL, H. B. **Modern Coronary Care**. U.S.A: Little Brown, 1994, p. 95.

RADE, W. ; PEREIRA, W. F. ; CARNEIRO E SILVA, F. O. Origem, trajeto, distribuição e ramificações ventriculares da artéria coronária direita do macaco prego *Cebus apella*. **Bioscience Journal**. Uberlândia, v. 22, n. 2, p. 133-137, 2006.

RAMOS, A . C. ; ELIAS, P. R. P. ; BARRUCAND, L ; LOPES, P.F.A ; SILVA, J. A. F. ; Contribuição da isoenzima MB da creatinofosfoquinase para o diagnóstico da miocardite diftérica. **Arquivos Brasileiros de Cardiologia**, v. 41, n. 6, p. 451-452, 1983.

RAVEL, R. Cardiopatias. In: RAVEL, R. **Laboratório Clínico: Aplicações Clínicas de Dados Laboratoriais**. 6 ed, Rio de Janeiro: Guanabara Koogan, 1997, . p. 294 –297.

ROBERTS, R. ; KLEIMAN, N. S. Earlier diagnosis and treatment of acute myocardial infarction necessitates the need for a new diagnostic mind set. **Circulation**, v. 89, p.872-881, 1994.

ROBBINS, S. L. ; COTRAN, R. S.; KUMAR, V. K. Distúrbios hemodinâmicos, trombose e choque. In: ROBBINS, S. L. ; COTRAN, R. S.; KUMAR, V. K. **Patologia Estrutural e Funcional**. 5 ed. Rio de Janeiro: Guanabara Koogan, 1996, p. 43 – 46.

ROBBINS, S. L. ; COTRAN, R. S.; KUMAR, V. K. Injury and cell death. In: Kumar V, Abas AK, Fausto N, Robbins and Cotran. **Pathologic Basis of Disease**, 7th ed Philadelphia: Elsevier Saunders, p.1504, 2004

RODRIGUES, A. M. ; MASCARENHAS, A. F. S. ; ICHIARA, A. H. ; SOUZA, T. M. C. ; BIDONE, E. D. ; BELLIA, V. ; HACON, S. ; SILVA, A. R. B. ; BRAGA, L. B. & FILHO, B. S. **Estudo dos Impactos Ambientais Decorrentes do Extrativismo Mineral e Poluição Mercurial no Tapajós**. p. 1 – 28, edit. Cetem/CNPq, 1994.

ROGULJIC, A ; SAFWAN, T ; SEPAROVIC, V. Creatiekinase-BB activity in malignant tumors and in sera from patients with malignant diseases. **Tumori**, v.75, p. 537 – 541, 1989.

SALGADO, P. E. T. ; LARINI, L. ; LEPERA, J. S. Metais. In: **Toxicologia**. 2 ed. , Cap. 5 , p. 120-123. edit. Manole, 1987.

SALGADO, P. E. T. O mercúrio na odontologia. **Revista da Sociedade Brasileira de Toxicologia**, v 1, n. 2, p. 33-34, jan/jun. 1988.

SALONEN, J. T. ; SEPPANEN, K. ; NYSSONEN, K. Intake of mercury from fish, lipid peroxidation, and the risk of myocardial infarction and coronary, cardiovascular and any death in eastern finnish men. **Circulation**. v. 91, p. 645-655, 1995.

SANFELIU, C. ; SEBASTIA, J. ; CRISTOFOL, R. ; RODRIGUEZ-FARRE, E. Neurotoxicity of organomercurial compounds, **Biological Trace Element Reserarch**. v.95, n. 1, p.1-10, 2003.

SANTOS, E. C. O. ; LOUREIRO, E. C. B. ; JESUS, I. M. ; BRABO, E. ; SILVA, R. S. U. ; SOARES, M. C. P. ; CAMARA, V. M. ; SOUZA, M. R. S. & BRANCHES, F. Diagnóstico das condições de saúde de uma comunidade garimpeira na Região do Rio Tapajós – Itaituba, Pará/Brasil,1992. **Caderno de Saúde Pública**. v.11, n. 2, p. 212 – 225, abr/jun, 1995.

SANTOS, E. C. O. ; JESUS, I. M. ; BRABO, E. ; LOUREIRO, E. C. B. ; FILHO, G. C. S. ; MASCARENHAS, A. ; FYAL, K. F. ; WEIRICH, J. ; CÂMARA, V. M. ; CLEARY, D. Mercury exposure in riverside amazon communities in Pará/Brazil. **Environmental Research Section**. p. 100–107, 2000.

SANTOS, E. C. O. ; JESUS, I. M. ; BRABO, E. ; LOUREIRO, E. C. B. ; FILHO, G. C. S. ; MASCARENHAS, A. ; FYAL, K. F. ; LIMA, M. O. ; SILVA, A. P. ; CÂMARA, V. M. Poluição por mercúrio e saúde humana no vale do Tapajós. In: Mercury in the Tapajós basin. **CETEM/CNPq/CYTED**. Rio de Janeiro, 2001.

SAQUAY, C. Apresentação de um modo qualitativo da identificação do vapor de mercúrio. **Revista Paulista de Odontologia**, v 19, n. 2, p. 6-8, 1997.

SAWABE, S. ; HARA, K. ; MAEKAWA, M. High creatine MB concentration and activity in patients with rhabdomyosarcoma. **Risho Byori**, v. 47, n. 11, p. 1079 – 82, 2001.

SHAW, C.M. ; MOTTET, N. K. ; FINOCCHIO, D. V. Cerebrovascular lesions in experimental methyl mercurial encephalopathy. **Neurotoxicology**. v. 1, n. 1, p. 57 – 74, 1979.

SHRADER, D.E.; HOBBS, W.B. The determination of mercury by cold vapor atomic absorption. **Varian Instruments at Work. Atomic Absorption.** Number AA-32, 1983.

SIEGEL, B.Z. & SIEGEL, S.M. Biological indicators of atmospheric mercury. In: **The Biogeochemistry of Mercury in the Environment.** NRIAGU, J. O. Ed. Amsterdam.n.19, p.131-149, 1979.

SILVA, Z. Contribuição ao estudo anatômico das artérias da glândula tireóide no macaco *Cebus apella*. (**Tese de Doutorado em Ciências Biomédicas**) Instituto de Ciências Biomédicas, Universidade de São Paulo, São Paulo. 1981. p.146.

SILVA, M. A. D. Miocardipatias dilatadas. In: SILVA, M. A. D. **Doenças do Miocárdio.** 1. Ed. , São Paulo: Sarvier, 1995, p. 89 – 94.

SILVA, A. P. Contaminação ambiental por mercúrio na região Amazônica: subsídios para um programa de vigilância das populações expostas. **Organização Panamericana de Saúde - OPAS/Organização Mundial de Saúde - OMS.** 2000.

SOLIS, M. T. ; YUEN, E. ; CORTEZ, P. S.; GOEBEL, P. J. – Family poisoned by mercury vapor inhalation. **American Journal of emergency medicine.** V. 18, n.5, p. 599-602, 2002.

SONI, J. P. ; SINGHANIA, R. U. ; BANSAL, A. ; RATHI, G. Acute mercury vapor poisoning. **Indian Pediatric.** v. 29, n. 3, p. 365-368, 1992.

SOUZA, T.M.C.; ANJOS, J.R.; BARROS, F.C.; BASTOS, W.R.; SILVA, G.S.; OLIVEIRA, R.C. Mercury exposure in the gold shops of Itaituba, Amazon, Brazil. In: **International Workshop on Health and Environmental Effects of Mercury – Impacts of Mercury in South and Central America, 2003.** Minamata, Japan. Proceedings of the International Workshop on Health and Environmental Effects of Mercury – Impacts of Mercury in South and Central America. Minamata, Japan: National Institute of Minamata Disease (NIMD), 2003, p. 77-83.

SPIER, A. P. ; FRASSETTO, S. S. Creatina quinase fração MB: evidências do aumento dos níveis séricos na ausência do comprometimento cardíaco. **Universidade Luterana do Brasil (ULBRA – Canoas – RS)** – 2002.

SUDA, I.; ETO, K.; TOKUNAGA, H.; FURUSAWA, R.; SUETOMI, K.; TAKAHASHI, H. Different histochemical findings in the brain produced by mercury chloride and methylmercury chloride in rats. **Neurotoxicology,** v. 10, p. 113-126, 1989.

SZABUNIEWICZ, M., SCHWARTZ, W. L.; McCRADY, J. D., RUSSEL, L. H. The electrocardiogram in the capuchin monkey (*Cebus apella*). **Zentralblatt Veterinary Medicine**. Berlin, v. 18a, p. 206-218, 1971.

SWARTOUT, J. Quantitative risk assessment of exposure to mercury in the environment. In: **Simpósio Internacional de avaliação da Contaminação Mercurial na Amazônia JICA-NMT/UFPA**. p. 42-45, 1998.

TAMASHIRO, H. ; ARAKAKI, M. ; FUTATSUKA, M. ; LEE, S. Methylmercury exposure and mortality in southern Japan: a close look at causes of death. **J. Epidemiol. Community Health**. v. 40, n. 2, p. 181-185, 1986.

TAKIZAWA, Y.; OSAME, M.; Understanding of Minamata disease - methylmercury poisoning in Minamata and Niigata, Japan; **Japan Public Health Association**: Tokyo, 2001.

TCHOUNWOU, P. B. ; AYENSU, W. K. ; NINASHVILI, N. ; SUTTON, D. Environmental exposure to mercury and its toxicopathologic. **Implications for Public Health**. v.133, p.153, 2003.

US EPA - UNITED STATES ENVIRONMENTAL PROTECTION AGENCY. **Mercury Study Report to Congress. Volume V: Health Effects of Mercury and Mercury Compounds**. EPA-4562/R-97-007. Washington, DC, USA: U.S. EPA, 1997.

UNAMAZ. Contaminação mercurial: homem x meio ambiente nos garimpos de ouro na Amazônia. **Belém**, 1994.

VANDERVEEN, K. J. ; WIEBRANDS, A. F. Isoenzymes of creatine phosphokinase in tissue extracts in normal and pathological sera. **Clinical Chemical**, v. 13, p. 312. 1996.

VASSALO, D. V. ; MILL, J. G. ; ABREU, G. L. Control of rest potentiation in ventricular myocardium by the Na-Ca exchange mechanism. **Act Physiology Pharmacology Latin American**. v. 40, p. 129-136, 1990.

VASSALO, D. V. ; MASSARONI, L. ; OLIVEIRA, E. M. ; ROSSONI, L. V. ; AMARAL, S. M. C. ; VASSALO, P. F. Ações tóxicas agudas do mercúrio sobre o aparelho cardiovascular. **Arquivos Brasileiros de Cardiologia**. v. 67, n.1, 1996.

VEIGA, M. M. ; MEECH, J. A. ; ONATE, N. Deforestation: a major source of the mercury pollution in the Amazon. **Nature**. p. 816 – 817, 1994.

VIMERCATI, L.; SANTARELLI, L.; PESOLA, G.; DRAGO, I.; LASORSA, G.; VALENTINO, M.; VACCA, A. e SOLEO, L. Monocyte-macrophage System and polymorphonuclear Leukocytes in Workers Exposed to Low Levels of Metallic Mercury. **The Science of the Total Environment**., v.270, p.157-163, 2001

ZALUPS, R. K. Molecular interactions with mercury in the kidney. **Pharmacological Reviews**. V. 52, n.1, 2000.

ZANINOTTO, M. CK-MB: dalla misura dell'attività catalitica a quella della concentrazione proteica. **Biochimica Clinica**. N° 6. 1999. Italian.

ZGRAGGEN, W. J. ; WELRICH, C. ; GAUTSCHI, K. ; ALEX, V. ; CONEN, D. Diferentes diagnósticos considerando o aumento dos níveis da CK-MB. **Schweiz Rundsch Méd Prax**, v. 89, n. 45, p. 1864 – 7, 2000.

ZEIDEMANN, V. K. ; FORSBERG, B. R. ; ROULET, M. ; LUCOTTE, M. ; LUCOTTE, M. JARDIM, W. F. The geochemistry of mercury in soils of the Negro River basin (Brazilian Amazon) and its role in the regional mercury cycle. **Mercury as a Global Pollutant – 5 th International Conference**. P. 561, rio de Janeiro, Brazil, 1999.

WALDRON, H. A. Did the mad hatter have mercury poisoning? **Britannic Medicine Journal**. v. 287, n. 6409, p. 161, 1983.

WALTERS, J. ; ESTRIDGE, H. B. ; REYNOLDS, A. P. Bioquímica básica. In: WALTERS, J. ; ESTRIDGE, H. B. ; REYNOLDS, A. P. **Laboratório clínico**. 3. ed., Porto Alegre: Artmed, 1998, p. 135 - 142.

WAKITA, Y. Hypertension induced by methylmercury in rats. **Toxicology and Applied Pharmacology**. v. 89, n. 1, p. 144-147, 1987.

WHO - World Health Organization - International program on chemical safety. Environmental health criteria: methylmercury". **World Health Organization**. v. 118, p. 168, Geneva, 1990.

WHO - World Health Organization International program in Chemical Safety (IPCS).
Environmental Health Criteria 118 Inorganic Mercury. Geneva: World Health
Organization, 1991.

WÖSSMANN, W; KOHL, M. ; GRÜNING, G. ; BUCSKY, P. Mercury intoxication
presenting with hypertension and tachycardia. **Archives of Diseases Childhood**. v. 80,
n. 6, p. 556-557, 1999.

ANEXOS

ANEXO A – **Ficha Clínica e Laboratorial**



UNIVERSIDADE FEDERAL DO PARÁ
NÚCLEO DE MEDICINA TROPICAL
PROGRAMA DE PÓS-GRADUAÇÃO EM DOENÇAS TROPICAIS

Ficha Clínica e laboratorial

IDENTIFICAÇÃO:

Animal:

Procedência:.....

Raça:

Sexo.....

Data da perfusão/...../.....

DADOS TOXICOLÓGICOS

Peso corporal no início da exposição

Peso corporal no final da exposição

Dose inicial de MetilHg data : ____ / ____ / ____

Dose final de MetilHg data : ____ / ____ / ____

Tempo de exposição

QUADRO CLÍNICO

Desconforto respiratório ()

Sinais de caquexia ()

Alterações comportamentais e/ou psicogênicas ()

Alterações da marcha ()

Icterícia conjuntival ()

Edema ()

Outros () _____

DIAGNÓSTICO LABORATORIAL

- AST Normal () Alterado ()
- ALT Normal () Alterado ()
- CK-T Normal () Alterado ()
- CK-MB Normal () Alterado ()
- BILIRRUBINA Normal () Alterado ()
- UREIA Normal () Alterado ()
- CRATININA Normal () Alterado ()

DIAGNÓSTICO HISTOPATOLÓGICO

Lâmina n°: _____

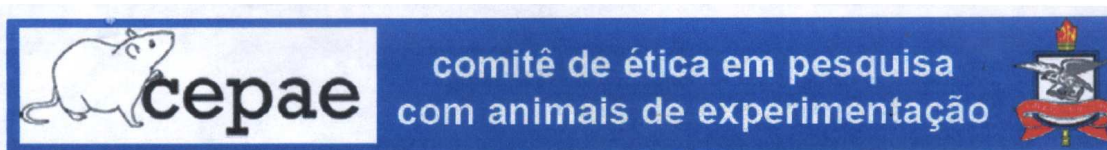
Lesão: _____

Alterações histopatológicas:

Etiopatogenia:

Tradução clínica da lesão:

ANEXO B – Parecer favorável do Comitê de Ética em Pesquisa do ICB/UFPA



PARECER BIO001-09

Projeto: Avaliação dos mecanismos de injúria miocárdica induzida pela exposição ao metilmercúrio em modelos experimentais de primatas do novo mundo (*Cebus apella*)

Coordenador: Prof. Dr. Juarez Antonio Simões Quaresma

Área Temática: Biologia

Vigência: 08/2006 a 08/2009

Nº no CEPAE-UFPA: BIO002-09

O projeto acima identificado foi avaliado pelo Comitê de Ética Em Pesquisa Com Animais de Experimentação da Universidade Federal do Pará (CEPAE). O tema eleito para a investigação e de alto teor científico justificando a utilização do modelo animal proposto. Os procedimentos experimentais utilizados seguem as normas locais e internacionais para tratamento e manipulação de animais de experimentação. Portanto, o CEPAE, através de seu presidente, no uso das atribuições delegadas pela portaria Nº 1568/2005 do Reitor da Universidade Federal do Pará, resolve **APROVAR** a utilização de animais de experimentação nas atividades do projeto em questão, no período de vigência estabelecido. As atividades experimentais fora do período de vigência devem receber nova autorização deste comitê.

Belém, 05 de março de 2009

Prof. Dr. Wallace Gomes Leal
Presidente do Comitê de Ética Em Pesquisa
Com Animais de Experimentação da Universidade Federal do Pará
Federal do Pará

Livros Grátis

(<http://www.livrosgratis.com.br>)

Milhares de Livros para Download:

[Baixar livros de Administração](#)

[Baixar livros de Agronomia](#)

[Baixar livros de Arquitetura](#)

[Baixar livros de Artes](#)

[Baixar livros de Astronomia](#)

[Baixar livros de Biologia Geral](#)

[Baixar livros de Ciência da Computação](#)

[Baixar livros de Ciência da Informação](#)

[Baixar livros de Ciência Política](#)

[Baixar livros de Ciências da Saúde](#)

[Baixar livros de Comunicação](#)

[Baixar livros do Conselho Nacional de Educação - CNE](#)

[Baixar livros de Defesa civil](#)

[Baixar livros de Direito](#)

[Baixar livros de Direitos humanos](#)

[Baixar livros de Economia](#)

[Baixar livros de Economia Doméstica](#)

[Baixar livros de Educação](#)

[Baixar livros de Educação - Trânsito](#)

[Baixar livros de Educação Física](#)

[Baixar livros de Engenharia Aeroespacial](#)

[Baixar livros de Farmácia](#)

[Baixar livros de Filosofia](#)

[Baixar livros de Física](#)

[Baixar livros de Geociências](#)

[Baixar livros de Geografia](#)

[Baixar livros de História](#)

[Baixar livros de Línguas](#)

[Baixar livros de Literatura](#)
[Baixar livros de Literatura de Cordel](#)
[Baixar livros de Literatura Infantil](#)
[Baixar livros de Matemática](#)
[Baixar livros de Medicina](#)
[Baixar livros de Medicina Veterinária](#)
[Baixar livros de Meio Ambiente](#)
[Baixar livros de Meteorologia](#)
[Baixar Monografias e TCC](#)
[Baixar livros Multidisciplinar](#)
[Baixar livros de Música](#)
[Baixar livros de Psicologia](#)
[Baixar livros de Química](#)
[Baixar livros de Saúde Coletiva](#)
[Baixar livros de Serviço Social](#)
[Baixar livros de Sociologia](#)
[Baixar livros de Teologia](#)
[Baixar livros de Trabalho](#)
[Baixar livros de Turismo](#)