

UNIVERSIDADE FEDERAL DO CEARÁ  
FACULDADE DE MEDICINA  
DEPARTAMENTO DE CIRURGIA  
PROGRAMA DE PÓS-GRADUAÇÃO EM CIRURGIA

**FLÁVIO ROBERTO SANTOS E SILVA**

AVALIAÇÃO DA EFICÁCIA DA ULTRA-SONOGRAFIA ANORRETAL  
TRIDIMENSIONAL DINÂMICA (ECODEFECOGRAFIA) NO DIAGNÓSTICO DE  
ANORRETOCELE E INTUSSUSCEPÇÃO RETAL EM MULHERES COM EVACUAÇÃO  
OBSTRUÍDA COMPARANDO COM A CINEDEFECOGRAFIA

FORTALEZA  
2006

# **Livros Grátis**

<http://www.livrosgratis.com.br>

Milhares de livros grátis para download.

FLÁVIO ROBERTO SANTOS E SILVA

AVALIAÇÃO DA EFICÁCIA DA ULTRA-SONOGRAFIA ANORRETAL TRIDIMENSIONAL DINÂMICA (ECODEFECOGRAFIA) NO DIAGNÓSTICO DE ANORRETOCELE E INTUSSUSCEPÇÃO RETAL EM MULHERES COM EVACUAÇÃO OBSTRUÍDA COMPARANDO COM A CINEDEFECOGRAFIA

Dissertação submetida à Coordenação do Programa de Pós-Graduação *Stricto Sensu* do departamento de Cirurgia da Faculdade de Medicina da Universidade Federal do Ceará, como requisito parcial para obtenção do grau de Mestre em Cirurgia.

Orientador: Prof. Dr. Francisco Sérgio Pinheiro Regadas

FORTALEZA  
2006

S58a Silva, Flávio Roberto Santos e  
Avaliação da eficácia da ultra-sonografia anorretal  
tridimensional dinâmica (ecodefecografia) no diagnóstico  
de anorretocele e intussuscepção retal em mulheres com  
evacuação obstruída comparando com a cinodefecografia/  
Flávio Roberto Santos e Silva. 2006.

67 f. : il.

Orientador: Prof. Dr. Francisco Sérgio Pinheiro Regadas  
Dissertação (Mestrado) – Universidade Federal do Ceará.  
Faculdade de Medicina, Fortaleza, 2006.

1. Ultra-Sonografia . 2. Retocele. 3. Defecografia. I. Título.

CDD 616.07543

## **DEDICATÓRIA**

Em especial,

À Deus, eterna fonte de sabedoria, criador de todas as coisas e guardião de nossa vida.

À minha esposa, amiga e companheira Elisângela que me encorajou e suportou minhas ausências em momentos difíceis. Um anjo em meu caminho, um sol para iluminar minha vida.

Aos meus pais, José Ribamar e Maria Ceci, pelo carinho, amor e incentivo para continuar a caminhada mesmo com todas as dificuldades que a vida impõe.

Aos meus irmãos Fábio, Fagner e Fernanda pela amizade e cumplicidade que sempre compartilhamos, pelos momentos difíceis que dividimos e pelo amor que vivemos.

À minha avó Divina (*in memoriam*), o seu nome é tudo o que a senhora representa.

Ao meu sogro Waldemir e minha Sogra Genivalda, pelo apoio e carinho dedicados a mim.

## **AGRADECIMENTOS**

Ao Professor Doutor FRANCISCO SÉRGIO PINHEIRO REGADAS, do Departamento de Cirurgia da Faculdade de Medicina da Universidade Federal do Ceará, pela honra de tê-lo como orientador, pelo amor à ciência, pela dedicação, pelos conselhos, pela competência, cordialidade, disponibilidade, dedicação, especialmente pela oportunidade de poder realizar este estudo, por ser um pai, um amigo nos momentos de solidão e um verdadeiro orientador na vida quando precisei. Minha mais sincera e eterna gratidão.

Ao Professor Doutor PAULO ROBERTO LEITÃO DE VASCONCELOS, coordenador do programa de Pós-graduação Stricto Sensu do Departamento de Cirurgia da Faculdade de Medicina da Universidade Federal do Ceará, pela competência, cordialidade, organização e dedicação com que desenvolve suas atividades neste programa.

À Professora Doutora SHELIA MARIA MURAD REGADAS, do Departamento de Cirurgia da Faculdade de Medicina da Universidade Federal do Ceará, pela amizade, competência e determinação, obrigado pelos conselhos, pelo ombro amigo nos momentos difíceis e pela satisfação de ter aprendido muito.

Ao Professor Doutor LUSMAR VERAS RODRIGUES, professor Livre-docente e chefe do Departamento de Cirurgia da Faculdade de Medicina da Universidade Federal do Ceará, pelos ensinamentos, por sua seriedade, pela amizade, pelo agradável convívio e pela confiança que depositou em mim.

Ao Professor Doutor JOÃO ARAGÃO XIMENES FILHO, pela cordialidade e importante participação nesta pesquisa, sempre disponível, orientando a avaliação estatística, meu muito obrigado.

À amiga DOUTORA DORYANE MARIA REIS LIMA, pela confiança, amizade e pelos ensinamentos divididos todo este tempo.

Ao amigo DOUTOR FÁBIO ALVES SOARES, pelo auxílio no dia-a-dia da tese pela amizade e conhecimentos compartilhados.

À amiga DOUTORA ROSILMA GORETE LIMA BARRETO, pela amizade, pela confiança, pelo convívio presente e futuro.

Aos amigos PROFESSOR FRANCISCO MONTEIRO E DOUTOR WILSON MEIRELES, pela confiança, amizade e por auxiliarem nesta conquista.

À todos os funcionários do HOSPITAL SÃO CARLOS, em todos os setores deste querido nosocômio, desde de sua administradora MÁRCIA REAL ao auxiliar de serviços gerais ARI SILVA, pelo convívio, carinho e amizade.

Às funcionárias do CENTRO DE COLOPROCTOLOGIA E GASTROENTEROLOGIA DO CEARÁ, LUIZA MOTA, ROCHELLE MARTINS, DANIELLA MAIA, SOCORRO MOTA, CLARICE GAMA, RAMAURA, TATIANA LIMA E MARIA DIVANETE, pelo convívio, carinho e amizade.

Às amigas MARIA LUCIENE e MAGDA FONTINELE, secretárias do Programa de Pós-graduação *Stricto Sensu* do Departamento de Cirurgia da Faculdade de Medicina da Universidade Federal do Ceará, pela essencial ajuda em todos os momentos deste estudo, procurando sempre solucionar as dificuldades dos alunos da pós-graduação com presteza e dedicação.

Aos amigos de residência DOUTORES GABRIEL SOARES, KILSON COELHO e ÉRICO HOLANDA, pelos momentos de companheirismo e aprendizado.



Aos amigos PROFESSOR DOUTOR MARCELLUS PONTE E DOUTORES ANDRÉ PIERRE, CYNTIA PONTE, CYNTIA VIANA, MYCHELLE SCHOPS, pela alegria do convívio e pelos conhecimentos adquiridos.

Ao amigo DOUTOR ROGEAN NUNES E FAMILIA, pelo exemplo científico e pelo exemplo de família.

Aos amigos distantes JONAS E CLAÚDIA ELOY, FELIPE LUZ, EVALDO LUZ, ERIVALDO SANTOS, por todo incentivo e carinho alicerçadas na amizade irrestrita.

Aos amigos JORGE E ARLETE OTOCH, pelo o bom humor, carinho e pela amizade.

Ao amigo JORGE MOTA, pelo apreço dedicados a mim e minha esposa.

Ao programa de pesquisa CAPES pelo financiamento do estudo.

“Resplandecente é a sabedoria, e a sua beleza é inalterável: os que a amam descobrem-na facilmente. Os que a procuram encontram-na. Ela antecipa-se aos que a desejam.”

Livro da Sabedoria 6:12,13

## RESUMO

Avaliação da eficácia da ultra-sonografia anorretal tridimensional dinâmica (ecodefecografia) no diagnóstico de anorretocele e intussuscepção retal em mulheres com evacuação obstruída comparando com a cinedefecografia. **FLÁVIO ROBERTO SANTOS E SILVA. Pós Graduação *Stricto Sensu*, Departamento de Cirurgia, Faculdade de Medicina da Universidade Federal do Ceará (Grau de Mestre em Cirurgia). Dezembro, 2006. Orientador: Prof. Dr. Francisco Sérgio Pinheiro Regadas.**

A síndrome de evacuação obstruída ocorre com maior frequência em mulheres entre a quarta e a quinta década de vida afetando progressivamente a qualidade de vida destas pacientes. O objetivo é demonstrar a eficácia da ultra-sonografia anorretal tridimensional dinâmica (ecodefecografia) no diagnóstico de anorretocele e intussuscepção retal em mulheres com evacuação obstruída, comparando com a cinedefecografia. Foi realizado um estudo prospectivo com 30 pacientes com queixas de evacuação obstruída (constipação crônica ou disquezia refratária a medicações) e provenientes do Serviço de Coloproctologia do Hospital Universitário Walter Cantídio da Universidade Federal do Ceará, no período de abril de a outubro de 2006. A idade média foi de 47,7 anos, variando de 24 a 79 anos (DP +/- 14,83). Com relação à paridade, 5 (16,0 %) pacientes são nulíparas, duas ( 6,0 %) são primíparas e 23 (76,0 %) submeteram-se a dois ou mais partos. A média de concepções por paciente foi de 3,33 partos vaginais (0 a 11 partos) (DP +/- 3.30) e partos cesáreos com média de 0,26 partos (0 a 3 partos) (DP +/- 0,63). Baseando-se no Sistema de Classificação da Cleveland Clinic para Constipação (SCCC-C), o escore médio foi 14 pontos com variação de 7 a 25 pontos (DP +/- 4,66). Os parâmetros avaliados incluíram dados de história clínica, exame físico, achados da cinedefecografia (CD) e da ecodefecografia (ED). Seis pacientes foram consideradas normais na cinedefecografia e 5 pacientes na ecodefecografia. Durante a ED, observou-se deslocamento posterior da vagina durante o esforço evacuatório, permanecendo ao mesmo nível ao fim do esforço. As medições realizadas entre as linhas foram iguais a zero. Foram identificadas 5 pacientes com anorretocele grau I, 7 com grau II e 12 com grau III à cinedefecografia enquanto a ecodefecografia diagnosticou 5 pacientes com grau I, 7 pacientes com grau II e 13 pacientes com grau III. Houve somente uma discordância pois uma paciente apresentou-se normal à CD enquanto a ED demonstrou a presença de anorretocele grau III (Kappa = 0,902,  $p < 0,001$ ). Foi identificada intussuscepção retal em 5 pacientes à CD enquanto a ED confirmou estes achados e identificou esta alteração anátomo-funcional em mais 7 pacientes (Kappa = 0.462,  $p < 0,05$ ) e demonstrando equivalência moderada entre os exames. Conclui-se que a ecodefecografia é um método eficaz para avaliar pacientes com evacuação obstruída pois apresentou resultados semelhantes à cinedefecografia na identificação de anorretocele e superior no diagnóstico da intussuscepção, possibilitando ainda quantificar a anorretocele, é um exame pouco invasivo, bem tolerado, demonstra as estruturas anatômicas envolvidas na defecação e não expõe as pacientes à radiação.

Descritores: Ultra-sonografia, retocele, defecografia.

## ABSTRACT

Evaluation of the effectiveness of the ultrasound dynamic three-dimensional anorrectal (ecodefecography) in the anorrectocele diagnosis and rectal intussusception in women with obstructed evacuation comparing with the cinedefecography.. **FLÁVIO ROBERTO SANTOS E SILVA. *Stricto Sensu* Post-Graduation. Department of Surgery, Medical School, Federal University of Ceara (Master in Surgery). December, 2006.**

**Advisor: Prof. Dr. Francisco Sérgio Pinheiro Regadas**

The syndrome of obstructed evacuation happens more frequently in women between fourth and the fifth decade and affecting the quality of life of these patient. The objective is to demonstrate the effectiveness of the ultrasound dynamic three-dimensional anorrectal (ecodefecography) in the anorrectocele diagnosis and rectal intussusception, comparing with the cinedefecography. A prospective study was accomplished with a casuistry of 30 patient with complaints of obstructed evacuation and coming of the Service of Coloproctology of the Federal University of Ceará, in the period of April to October of 2006. The appraised parameters included data of clinical history, physical exam, discoveries of the cinedefecography (CD) and of the ecodefecography (ED). The medium age was of 47,7 years, varying from 24 to 79 years (DP + / - 14,83). The average of conceptions for patient was of 3,33 vaginal delivery (0 to 11 childbirths) (DP + / - 3.30) and Cesarean with average of 0,26 childbirths (0 to 3 childbirths) (DP+ / - 0,63). Basing on the System of Classification of Cleveland Clinic for Constipation (SCCC-C), the medium score was 14 points with variation from 7 to 25 points (DP + / - 4,66). Six patients were considered normal in the CD and 5 patient in the ED. During to ED, subsequent displacement of the vagina was observed during the effort evacuatório, staying at the same level to the end of the effort. The measurements accomplished among the lines were same to zero. They were identified 5 patient with anorrectocele degree I, 7 with degree II and 12 with degree III to the cinedefecografia while the ecodefecografia diagnosed 5 patient with degree I, 7 patient with degree II and 13 patient with degree III. There was only a disagreement because a patient one came normal to CD while to ED it demonstrated the presence of anorrectocele degree III. The value Kappa for agreement analysis among the techniques was of 0,902 ( $p < 0,001$ ). It was identified rectal intussuscepção in 5 patient to the cinedefecografia while the ecodefecografia confirmed these discoveries and it identified this anátomo-funcional alteration in more 7 patient, happening agreement among the results with same Kappa 0.462

( $p < 0,05$ ) . It is ended that the ecodefecography is an effective method to evaluate patient with obstructed evacuation because it presented results similar to the cinedefecography in the anorrectocele identification and superior in the diagnosis of the intussusception, it made possible to quantify the anorrectocele, establishing a classification based on the cinedefecografia and it is an exam little invasivo, well tolerated, it demonstrates the anatomical structures involved in the defecation and it doesn't expose the patients to the radiation.

**KEY WORDS:** Ultrasound , rectocele, defecography

## LISTA DE ABREVIATURAS E SIGLAS

- AAR: Ângulo anorretal
- C – Cóccix
- Canal Anal Inferior – CAI
- Canal Anal Médio – CAM
- Canal Anal Superior – CAS
- Cinedefecografia- CD
- DP - Desvio Padrão
- DPE – Descenso perineal
- EA – Eixo do canal anal
- EAE – Esfíncter anal externo
- EAI – Esfíncter anal interno
- ED - Ecodefecografia
- ER - Linha tangencial à parede posterior do reto
- JAR – Junção anorretal
- LPC – Linha pubococcígea
- Longitudinal Mediano – LM
- Longitudinal Sagital Mediano – LSM
- Puborretal – PR
- P – Púbis
- RNM – Ressonância Nuclear Magnética.
- SDO – Síndrome de evacuação obstruída.
- Ultrasonografia tridimensional- US-3D
- Ultrasonografia Anorretal Dinâmica – USD
- Ultrasonografia Anorretal Tri-dimensional Dinâmica – USD-3D

## LISTA DE FIGURAS

FIGURA 1-	
Paciente posicionada no assento para cinedefecografia (visão lateral).....	26
Visão frontal.....	26
FIGURA 2 –	
Aparelho de fluoroscopia telecomandado marca Philips®, modelo Diagnost 92, utilizado para realização de CD.....	27
FIGURA 3 – Marcos ósseos e parâmetros anatômicos avaliados à CD.....	29
FIGURA 4 – Canal anal normal.....	30
FIGURA 5 - Anorrotocele grau I.....	30
FIGURA 6 - Anorrotocele grau II.....	30
FIGURA 7 - Anorrotocele grau III.....	30
FIGURA 8 –	
Equipamento de USG-3D .....	31
Transdutor endorretal 360º.....	31
FIGURA 9 - Imagem em cubo adquirido em escaneamento.....	32
FIGURA 10 – (Plano LM). Demonstração das estruturas anatômicas.....	33
FIGURA 11 - ( Plano LM). Demonstração do ângulo para avaliação do <i>Anismus</i> .....	34
FIGURA 12 –	
Introdução do gel.....	35
Eliminação do gel após esforço.....	35
FIGURA 13 - Herniação anterior correspondendo à anorrotocele.....	35
FIGURA 14 – Demonstração esquemática do canal anal normal.....	36

FIGURA 15 – Demonstração esquemática do canal anal com anorretocele.....	37
FIGURA 16 – Plano longitudinal mediano Intussuscepção retal no escaneamento sem gel.....	39
FIGURA 17 – Plano longitudinal mediano Intussuscepção em escaneamento com gel.....	39
FIGURA 18 – Paciente normal na CD.....	41
FIGURA 19 – Plano Longitudinal mediano (LM) Paciente normal na ED.....	41
FIGURA 20 – Anorretocele grau I na CD.....	42
FIGURA 21 – Plano LM. Anorretocele grau I na ED.....	42
FIGURA 22 – Anorretocele grau II na CD.....	43
FIGURA 23 – Plano LM. Anorretocele grau II na ED.....	43
FIGURA 24 – Anorretocele grau III na CD.....	44
FIGURA 25 – Plano LM. Anorretocele grau III na ED.....	45
FIGURA 26 – Intussuscepção na CD.....	46
FIGURA 27 – Plano LM. Intussuscepção na ED.....	47

## SUMÁRIO

RESUMO

*ABSTRACT*

LISTA DE ABREVIATURAS

LISTA DE FIGURAS

1	INTRODUÇÃO .....	16
2	OBJETIVO.....	22
3	MÉTODO.....	23
3.1	Pacientes .....	23
3.1.1	Critérios de exclusão.....	23
3.1.2	Parâmetros avaliados.....	23
3.1.3	Atendimento ambulatorial.....	24
3.2	Exames complementares para avaliação.....	24
3.2.1	Cinedefecografia.....	24
3.2.1.1	Preparo do contraste baritado.....	24
3.2.1.2	Preparo do exame.....	24
3.2.1.3	Assento e posicionamento.....	25
3.2.1.4	Equipamento para registro.....	26
3.2.1.5	Registro do exame.....	27
3.2.1.5.1	Avaliação dinâmica.....	27
3.2.1.5.2	Avaliação estática.....	28
3.2.2	Ultra-sonografia tridimensional dinâmica.....	31
3.2.2.1	Equipamento utilizado.....	31
3.2.2.2	Preparo da paciente.....	32
3.2.2.3	Aspectos técnicos do exame.....	32
3.2.2.4	Interpretação das imagens.....	36
4	RESULTADOS.....	41
5	DISCUSSÃO.....	48
6	CONCLUSÕES.....	53
7	REFERÊNCIAS BIBLIOGRÁFICAS.....	54
	APÊNDICES.....	58



## 1. INTRODUÇÃO

O assoalho pélvico feminino é responsável pela sustentação dos órgãos pélvicos e é dividido em três compartimentos: anterior contendo a bexiga e uretra, central contendo a vagina e posterior o reto (DELANCEY 1993). Cada compartimento é suportado pela fáscia endopélvica e pelo músculo elevador do ânus. Os dois principais componentes na formação do elevador do ânus são os feixes ileococcígeo que forma a rafe posterior, e o músculo puborretal (PR) que apresenta-se em forma de “V” pois os feixes musculares tracionam a junção anorretal formando o ângulo anorretal (DELANCEY, 1988; DELANCEY. 1992).

Entre as décadas de 1960 e 1970, acreditava-se que uma estrutura histológica localizada entre o reto e a vagina, denominada de fáscia retovaginal, era responsável pela sustentação entre a parede anterior do reto e a parede posterior da vagina e que seu defeito determinava a formação da retocele (MILLEY *et al* 1969; NICHOLS *et al* 1970). O papel da fáscia reto-vaginal é controverso e estudos anatômicos consideram a fáscia como um tecido conjuntivo frouxo composto por colágeno tipo 4, elastina e algumas fibras de músculo liso interposto entre o reto e a vagina, formando o septo reto-vaginal (FRITSCH, 1994; GRAY, *et al.* 2000). Acreditava-se que a falha no septo retovaginal era determinada por causas mecânicas, como o parto vaginal, ou funcionais como a constipação e redução na produção de tecido conjuntivo (SIMITH 1994; KOVACS *et al* 1994).

Em conjunto à integridade do septo retovaginal, uma evacuação normal necessita de motilidade colônica normal, sensibilidade à presença de fezes no reto e força de expulsão coordenada à integridade do assoalho pélvico. (D'HOORE, *et al.* 2003).

Quando a integridade do assoalho pélvico está comprometida, há incapacidade de acomodação anatômica dos órgãos pélvicos, que submetidos à pressão positiva da cavidade abdominal e pela força gravitacional, projetam-se para as zonas de menor pressão. Este conjunto de alterações anatômicas leva a alterações funcionais que se associam e constituem os distúrbios evacuatórios comumente denominado de síndrome de evacuação obstruída. Esta síndrome ocorre com maior frequência em

mulheres entre a quarta e a quinta década de vida afetando progressivamente a qualidade de vida destas pacientes. (IRVINE, *et al.*, 2002). Diferentes mecanismos contribuem na formação dos distúrbios de evacuação destacando-se dentre eles, a retocele. (FRITSCH, *et al.* 1995).

Retocele é definida como uma herniação da parede anterior do reto e posterior da vagina para o lúmem vaginal (ZBAR *et al.* 2003; AYAV *et al.* 2004). Várias propostas sobre a etiopatogenia têm sido descritas nas últimas décadas e mais recentemente, REGADAS *et al.* (2006a) realizaram em estudos anatômicos utilizando a ultra-sonografia tridimensional (US-3D) do canal anal e junção anorretal comparando mulheres portadoras de retocele com mulheres normais. Concluíram que as pacientes com retocele apresentam um Esfíncter Anal Externo (EAE) anterior mais curto, um “defeito” anatômico anterior (*gap*) mais longo, entre o EAE e a junção anorretal e caracterizado pela ausência de musculatura estriada, o Esfíncter Anal Interno (EAI) anterior menos espesso e mais curto, iniciando-se praticamente no canal anal médio e sem visualização de todas as camadas do reto na junção anorretal. Estas características anatômicas associadas à ausência de musculatura estriada na região do *gap* não oferecem resistência capaz de suportar a distensão excessiva e prolongada da parede anterior do canal anal superior e junção anorretal em direção à vagina, sugerindo que a herniação ocorre a este nível e propuseram alterar a denominação de retocele para “anorretocele” já que a herniação ocorre na parede anterior do canal anal superior e junção anorretal e não no reto.

A prevalência da anorretocele ainda é desconhecida em virtude dos pacientes consultarem-se com profissionais de distintas especialidades, tais como coloproctologistas, urologistas, ginecologistas e clínicos gerais, resultando em abordagens distintas. Contudo, acredita-se que cerca de 27.0 a 41.0% das pacientes com alterações evacuatórias têm anorretocele (MELLEGRÉN *et al.* 1994; INFANTINO *et al.* 1995). Anorretoceles assintomáticas podem ocorrer em 77.0% a 81.0% das pacientes submetidas a defecografia. (SHORVON *et al.* 1989; AGACHAN *et al.* 1996).

Os sintomas da anorretocele estão relacionados aos distúrbios do assoalho pélvico que ocasionam constipação intestinal por evacuação obstruída. Os pacientes queixam-se de sensação de evacuação incompleta em até 100.0% dos casos e

digitação em 57,0% das pacientes, que pode ser vaginal, perineal ou anal com a finalidade de facilitar a eliminação das fezes, pode ocorrer disquezia em até 39.0% dos casos. (HIRST *et al*, 2005).

A anorretocele pode estar associada em estudos com defecografia ao prolapso mucoso retal (39.0%), intussuscepção (23.0%), *anismus* (66.0%), à incontinência fecal (29.0%) produzida por lesão dos músculos esfinterianos devido a sucessivos partos vaginais ou cirurgias perianais, ou a queixas ginecológicas como dispaurenia, disfunções sexuais, colpocele e disfunções urológicas como a incontinência urinária (BURHENNÉ 1964; MARTI. *et al*, 1999; SPAZZAFUMO *et al*, 1999; CHEN *et al*, 2001). A retocele pode acometer homens, geralmente submetidos à prostatectomia. (MAHIE. *et al*, 1984).

A contração paradoxal do músculo PR e EAE é um sintoma comum em mulheres, podendo ser secundária a obstrução distal por espasmo de assoalho pélvico e em torno de 62,0 a 71,0 % das pacientes constipadas com retocele têm contração paradoxal do puborretal, seqüela de partos vaginais ou de esforço evacuatório aumentado por tempo prolongado (SHORVON *et al*, 1989; CHEN. *et al*, 2001;).

A Intussuscepção é definida como a invaginação das paredes do reto em direção à sua luz, sem ultrapassar o canal anal. É uma causa comum de constipação intestinal estando presente em 23,0 % dos pacientes submetidos à defecografia e associados a anorretocele maiores que 2,0 cm em 53,0 % das mulheres submetidas a este exame.(ORROM *et al* 1991; KARLBOM *et al*, 1999; CHEN *et al*, 2001;).

O diagnóstico da anorretocele é realizado de forma simples, seus sintomas estão associados às disfunções do assoalho pélvico, sendo uma causa importante de evacuação obstruída. A paciente queixa-se de sensação de evacuação incompleta e peso na vagina, disquezia e necessidade de manobras digitais a fim de compensar a protusão vaginal originada durante o esforço evacuatório prolongado.(ORROM *et al* 1991; KARLBOM *et al*, 1999).

O exame proctológico pode revelar certo grau de descenso perineal e o toque retal avalia com precisão o defeito anatômico, classificando-o de acordo com o tamanho da herniação (MARTI *et al*, 1999):

Grau I: Pequena distensão

Grau II: Distensão até o intróito vaginal.

Grau III: Distensão além do intróito vaginal.

A anosscopia pode demonstrar a presença de prolapso mucoso circunferencial e intussuscepção (MARTI *et al*, 1999).

Dentre os testes destinados a investigar os distúrbios funcionais anorretais, a Cinedefecografia (CD) é um dos mais importantes, pois avalia, de forma dinâmica, as alterações anátomo-funcionais dos órgãos pélvicos durante o esforço evacuatório. Foi inicialmente descrito por WALDEN (1952), porém sua utilização intensificou principalmente devido ao elevado interesse pelo estudo das disfunções anorretais na última década, resultando também na criação de vários laboratórios de fisiologia anorretal. A cinedefecografia (CD) visa mimetizar o ato defecatório revelando os detalhes de sua dinâmica utilizando para tanto um aparelho de radiografia. É utilizado um contraste à base de sulfato de bário e com consistência semelhante a das fezes e é introduzido no reto por via retrógrada (KARLBOM *et al*, 1999). A CD identifica com precisão a presença e o tamanho de anorretocelos através do abaulamento na parede anterior do reto em direção à vagina (STOJKOVIC *et al*, 2003). Demonstra ainda a ocorrência de prolapso mucoso anterior caracterizado pela falha de enchimento na parede anterior do reto, intussuscepção retal caracterizada por alteração completa na parede do reto formando uma falha de sua impressão (MATTANA *et al*, 1989; KARLBOM *et al*, 2004), procidência retal identificada pela eversão completa da parede retal que pode acompanhar-se de retenção de contraste (HILTUNEN *et al*, 1992), e o descenso perineal que é diagnosticado pela oscilação perineal comparando-se a sua posição durante a evacuação e o repouso e quando a diferença entre estas duas posições é superior a 3,0cm, caracteriza um descenso anormal (LOWRY *et al*, 2001). Outro parâmetro que pode ser avaliado é a capacidade de esvaziamento do reto pela análise do resíduo após o esforço evacuatório.

A ultra-sonografia anorretal constitui-se também em importante método para avaliar os distúrbios do assoalho pélvico. Sua utilização possibilitou a visualização de todas as camadas da parede do reto e das estruturas anatômicas que compõem o canal anal, ampliando substancialmente os conhecimentos de fisiologia e a etiopatogenia dos distúrbios do assoalho pélvico (MURAD-REGADAS *et al* 2005).

BARTRAM & FRINDGER (1997), com base na anatomia e análise ultra-sonográfica, dividiram didaticamente o canal anal em três níveis, denominando-o de canal anal ultra-sonográfico:

Canal Anal Inferior – Constituído pela camada mucosa-submucosa e o feixe subcutâneo do esfíncter anal externo.

Canal Anal Médio – Formado pela camada mucosa-submucosa, esfíncter anal externo (EAE), esfíncter anal interno (EAI), e músculo longitudinal (ML).

Canal Anal Superior - Constituído pela mucosa-submucosa, EAI, ML e PR.

Mais recentemente, foi introduzida a ultra-sonografia dinâmica (USD) por BARTHER *et al* (2000) que utilizando um transdutor transretal linear, obtiveram resultados semelhantes aos da defecografia. BEER-GABEL *et al* (2002) desenvolveram uma técnica de ultra-sonografia dinâmica utilizando um transdutor linear transperineal para observar em tempo real o movimento da musculatura do assoalho pélvico durante o esforço evacuatório e ao comparar com a cinedefecografia, relataram resultados semelhantes.

Foi recentemente desenvolvida uma nova técnica para avaliação dinâmica das estruturas anatômicas do assoalho pélvico utilizando ultrasonografia anorretal com escaneamento automático, denominada de ecodefecografia (ED) (MURAD-REGADAS *et al.*, 2006a; MURAD-REGADAS *et al.*, 2006b; REGADAS *et al* 2006b) . Relataram precisão na identificação e quantificação do tamanho da anorretocele como também eficácia para identificar as demais alterações anátomo-funcionais responsáveis pela evacuação obstruída, tais como o *anismus*, prolapso mucoso e a intussuscepção retal. Avaliaram grupos de pacientes normais e com anorretocele de acordo com o grau de classificação clínica, estabelecendo a técnica para realização do exame baseando-se na identificação e posição que a vagina assume durante o esforço evacuatório, medindo-se a distância entre a posição da vagina no início do esforço evacuatório e no ponto de maior herniação, caracterizando-se assim a anorretocele. Demonstraram que a anorretocele é formada no canal anal superior e junção anorretal e suas medidas foram comparadas baseando-se na classificação clínica. De acordo com esta avaliação comparativa, foi estabelecida a seguinte classificação:

Anorretocele grau I: até 0,5cm

Anorrotocele grau II: entre 0,6 e 1.2cm

Anorrotocele grau III: superior a 1,2 cm

Concluíram que a ecodefecografia é um método simples, minimamente invasivo, sem exposição a radiação e que demonstra claramente as estruturas anatômicas envolvidas na etiopatogenia da anorrotocele e dos demais distúrbios da defecação.

A ecodefecografia é um novo método no diagnóstico das alterações anatômicas e funcionais dos distúrbios do assoalho pélvico. Contudo, é necessário realizar estudo comparativo com a cinedefecografia que é o “padrão ouro” no diagnóstico dos distúrbios do assoalho pélvico a fim de estabelecer a eficácia e o real valor da ecodefecografia na avaliação dos distúrbios funcionais do assoalho pélvico.

## 2 OBJETIVO

Verificar a eficácia da ultra-sonografia anorretal tridimensional dinâmica (ecodefecografia) no diagnóstico de anorretocele e intussuscepção retal em mulheres com evacuação obstruída, comparando com a cinedefecografia

### **3 MÉTODO**

#### **3.1- Pacientes**

Foi realizado um estudo prospectivo com a participação de 30 mulheres adultas com sintomas de evacuação obstruída (constipação crônica ou disquezia refratária a medicações) provenientes do Serviço de Coloproctologia do Hospital Universitário Walter Cantídio da Universidade Federal do Ceará, no período entre abril de à outubro de 2006. A média de idade foi de 47,7 anos, variando de 24 a 79 anos (DP +/- 14,83). Com relação à paridade, 5 (16,0 %) pacientes são nulíparas, duas ( 6,0 %) são primíparas e 23 (76,0 %) submeteram-se a dois ou mais partos. A média de concepções por paciente foi de 3,33 partos vaginais (0 a 11 partos) (DP +/- 3.30) e partos cesáreos com média de 0,26 partos (0 a 3 partos) (DP +/- 0,63) (Apêndice I).

Baseando-se no Sistema de Classificação da Cleveland Clinic para Constipação (SCCC-C), o escore médio foi 14 pontos com variação de 7 a 25 pontos (DP +/- 4,66). (Apêndice I).

Todas as pacientes foram informadas e esclarecidas sobre a importância do estudo, realizou-se a leitura em voz alta do termo de consentimento livre e esclarecido (Apêndice II), o mesmo foi assinado pelas mesmas de livre e espontânea vontade.

##### **3.1.1 Critérios de Exclusão**

Foram excluídas do estudo todas as pacientes com história de doença inflamatória intestinal, incontinência fecal de etiologia traumática ou que tenham sido submetidas a procedimentos cirúrgicos proctológicos.

##### **3.1.2 Parâmetros Avaliados**

Os parâmetros avaliados incluíram dados de história clínica, exame físico, achados da cinedefecografia (CD) e da ultra-sonografia tridimensional dinâmica (ecodefecografia), sendo confeccionada base de dados informatizada para posterior análise estatística dos dados



### **3.1.3 Atendimento Ambulatorial**

As pacientes foram entrevistadas de acordo com questionário padronizado em que constavam questões sobre idade, história obstétrica e história clínica direcionada ao hábito intestinal, hábito evacuatório e queixas proctológicas (Apêndices III, IV).

Em seguida as pacientes foram submetidas a exame físico proctológico padronizado, sendo realizadas inspeções estática e dinâmica das regiões perianal e perineal, toque retal e anoscopia.

Todas as pacientes incluídas no estudo seguem em acompanhamento ambulatorial até o momento e foram operadas quando necessário.

## **3.2. Exames Complementares para avaliação**

### **3.2.1 Cinedefecografia**

Os exames foram realizados no setor de radiologia do Hospital Universitário Walter Cantídio, em ambiente reservado e privativo, à meia-luz. Previamente ao exame dava-se ênfase à explicação concisa e clara dos procedimentos à paciente, bem como das manobras e exercícios que esta deveria realizar durante o exame.

#### **3.2.1.1 Preparo do Contraste Baritado**

O contraste baritado era preparado na véspera do exame, mediante aquecimento em fogo brando de 200 ml de água, ao que se adicionavam 100g de amido de milho em pó e 75 ml de sulfato de bário em solução gelatinosa. O líquido resultante era mexido constantemente ao ser aquecido, até atingir consistência pastosa, pouco menos firme da que se desejava obter, posto que o preparado tende a aumentar um pouco de consistência à medida em que esfria. O preparado final, com consistência similar à das fezes, tão logo resfriado, era acondicionado em bisnaga apropriada com capacidade de 350 ml, suficiente para a realização de um exame.

#### **3.2.1.2. Preparo do Exame**

A paciente era admitida em sala apropriada, onde era explicado todo o procedimento bem como elucidadas as dúvidas que porventura apresentasse.

Vestis adequadas eram fornecidas, sendo encaminhada a paciente ao vestiário, onde se despia completamente e vestia um longo avental de mangas compridas, com abertura dorsal, a paciente era posta em decúbito lateral esquerdo, para introdução do contraste baritado radiopaco. Lubrificavam-se os intróitos vaginal e anal com gel aquoso sem anestésico. Introduzia-se o aplicador de contraste primeiramente na vagina, onde eram aplicados aproximadamente 50 ml de contraste, com a retirada lenta e progressiva da pistola aplicadora. Em seguida, introduzia-se o aplicador no ânus e prosseguia-se a aplicação do contraste até despertar sensação evacuatória ou até completar a introdução de 300 ml de contraste, com a retirada gradual do aplicador, cuidando-se para opacificar o canal anal. Retiravam-se os excessos de contraste com auxílio de gaze úmida.

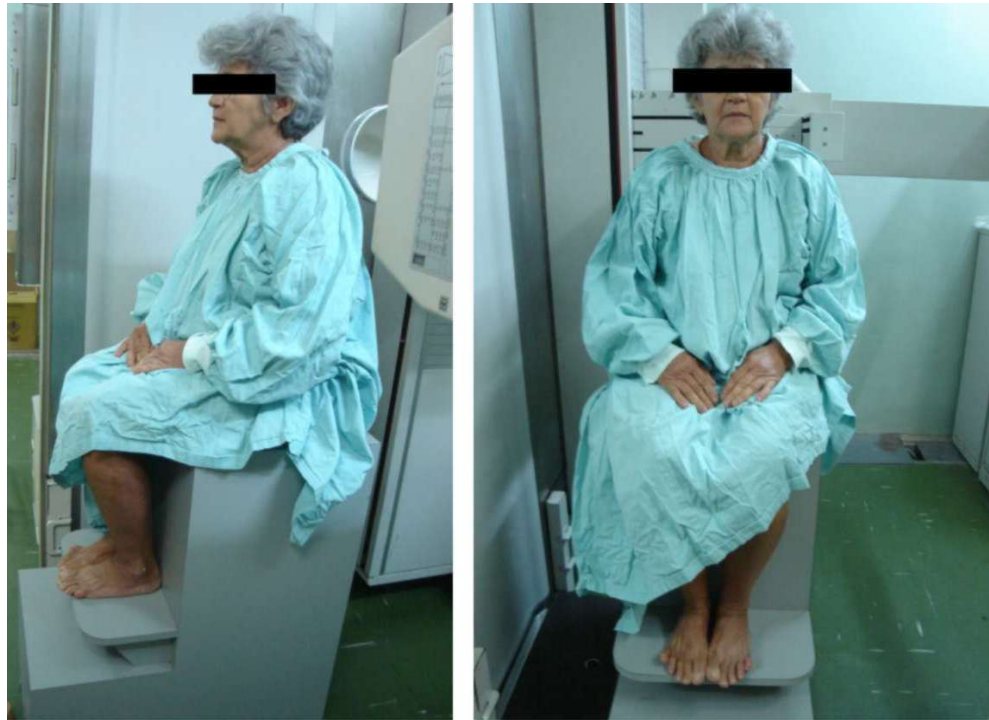Somente os pacientes com impaction fecal submeteram-se a enema retal na manhã do exame, utilizando-se 500 ml de solução glicerinada. Não foi utilizado contraste oral, vesical, intra-peritoneal ou duplo contraste sigmoideano.

### **3.2.1.3. Assento e posicionamento**

O assento utilizado foi confeccionado em madeira, material parcialmente radiotransparente de modo a absorver parte da radiação utilizada durante o exame a fim de não produzir artefatos no registro radiográfico. O assento era recoberto com tampa plástica de assento sanitário a fim de simular o aparelho sanitário residencial habitual.

A paciente era então orientada a posicionar-se no assento com a coluna ereta, os pés juntos e as mãos sobre os joelhos, sendo a fonte de raios-X posicionada na lateral esquerda da pelve óssea e o chassis de filme, bem como o receptor fluoroscópico, posicionados contra -lateralmente, à direita da paciente (Figura 1).

Uma régua com marcações radiopacas era então posicionada e fixada de modo a ser exibida tanto no sinal de vídeo quanto nos filmes.



( a )

( b )

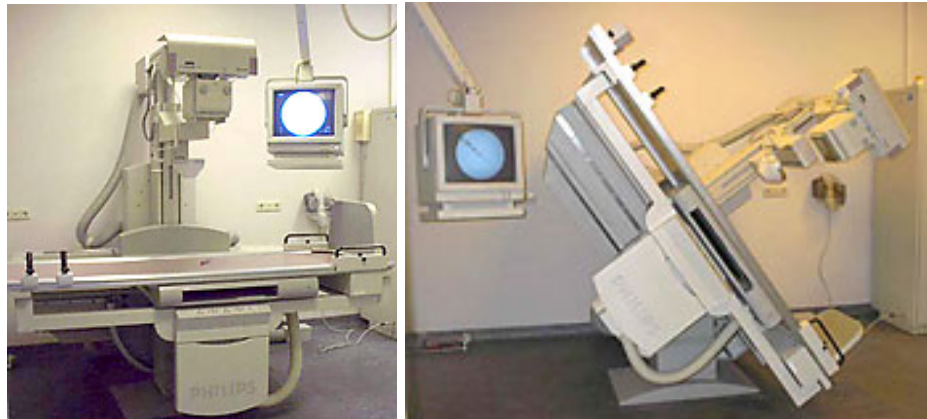Figura 1a - Paciente posicionada no assento para cinedefecografia (visão lateral)

b - Visão frontal

#### **3.2.1.4. Equipamento para Registro**

O registro era feito por gravação da fluoroscopia em tempo real, em fitas S-VHS. Adicionalmente eram realizados quatro registros estáticos em filme convencional de radiografia, de chassis largo: em repouso, durante máxima contração, durante máximo esforço evacuatório e pós -evacuatório para avaliação de resíduo pós-evacuatório.

Utilizou-se aparelho radiológico de fluoroscopia telecomandado marca Philips®, modelo Diagnost 92 e videocassete padrão S-VHS marca Sony®. Eram utilizados filmes radiográficos padrão de marca Kodak® (Figura 2).



( a )

( b )

Figuras 2 a, b - Aparelho de fluoroscopia telecomandado marca Philips®, modelo Diagnost 92, utilizado para realização de CD.

### 3.2.1.5 Registro do exame

O exame foi registrado simultaneamente em duas fases, sendo uma dinâmica e outra estática.

#### 3.2.1.5.1. Avaliação Dinâmica

A avaliação dinâmica era realizada durante o repouso e as manobras de contração e evacuação, sendo realizado o registro em vídeo (Figura 3), que possibilitava a revisão do exame. Avaliavam-se e anotavam-se os seguintes dados para relato posterior no laudo do exame: a) Presença de relaxamento puborretal à evacuação; b) Abaulamento anterior caracterizando retocele; c) Retenção de contraste no reto e/ou na anorrotocele ao término da evacuação; d) Alterações da projeção mucosa ou falhas de enchimento características de polapso mucoso, intussuscepção ou procidência retal; e) Alargamento da distância retovaginal em repouso e à evacuação e/ou abaulamento extrínseco posterior da parede anterior do reto, caracterizando peritonioccele, sigmoidoccele ou enterocele; f) Mobilidade aumentada da junção anorretal à evacuação, caracterizando síndrome do descenso perineal; g) Abaulamentos posteriores do reto, caracterizando hérnias perineais posteriores.

### 3.2.1.5.2. Avaliação Estática

A avaliação estática era realizada mediante a marcação dos filmes estáticos obtidos em repouso, na máxima contração, máximo esforço evacuatório e após a evacuação. Nos três primeiros, eram identificados os marcos ósseos da pelve, notadamente o ramo inferior do púbis e a ponta do cóccix (Figura 4). Em pacientes obesos, em que era necessária uma maior penetração radiológica para que se obtivessem as imagens, por vezes era difícil identificar o púbis. Nestes casos, utilizavam-se as tuberosidades isquiáticas para a marcação ou, na pior das hipóteses, a linha horizontal demarcada pelo assento, no caso de não ser possível individualizar quaisquer estruturas ósseas fixas. As marcações utilizavam os mesmos pontos nos três filmes para uma mesma paciente. Orientava-se a paciente a evitar mover-se ou reposicionar-se no assento entre os momentos do exame.

Uma linha reta era traçada tangenciando o ramo inferior do púbis e a ponta do cóccix, a que se denominava linha pubococcígea (LPC). Analogamente, podia-se utilizar a linha isquiococcígea quando não fosse possível a visualização do púbis.

Identificava-se então o ápice do canal anal, geralmente em forma de “V” contigualmente à extremidade inferior do reto, determinando-se seu eixo, geralmente correspondente à bissetriz do ângulo formado por este “V”.

Uma linha tangenciando a parede posterior do reto, que repousa sobre o sacro, era traçada. O ângulo anorretal (AAR), formado pela interseção desta linha com a linha correspondente ao eixo do canal anal era medida com o auxílio de um goniômetro.

A determinação da LPC e do AAR era realizada em repouso, durante a contração e durante o esforço evacuatório.

Do ponto de formação do AAR, correspondente à junção anorretal (JAR), era traçada uma linha perpendicularmente à LPC e seu comprimento determinado em centímetros. A variação desta distância entre o repouso e o esforço evacuatório determina a mobilidade perineal.

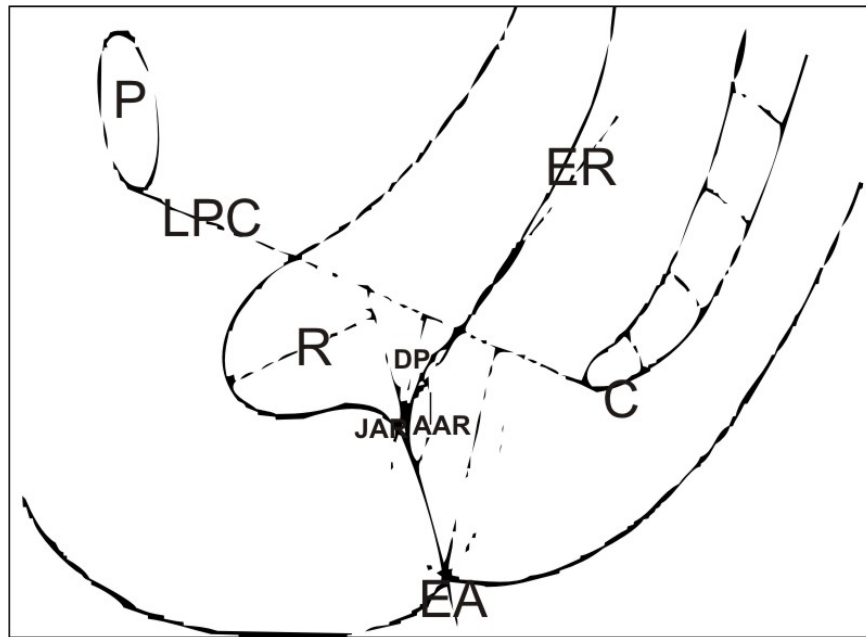


Figura 3 - Marcos ósseos e parâmetros anatômicos avaliados à CD:

P – Pélvis; C – Cóccix; LPC – Linha pubococcígea; ER - Linha tangencial à parede posterior do reto; EA – Eixo do canal anal; R – Retocele; DP – Descenso perineal; JAR – Junção anorretal; AAR: Ângulo anorretal.

Para quantificar o tamanho da anoretocele, traçava-se uma linha imaginária unindo o início e o fim da formação do abaulamento na parede anterior do reto no esforço evacuatório. A partir desta linha, media-se a distância (cm) até o ápice da retocele obedecendo a seguinte classificação:

Paciente normal - Ausência de herniação anterior (Figura 4).

Anoretocele grau I – Distância entre 0 a 2,0 cm (Figura 5).

Anoretocele grau II – 2,1 a 4,0 cm (Figura 6)

Anoretocele Grau III – Maior que 4,0 cm (figura 7) (D'HOORE *et al* 2003).

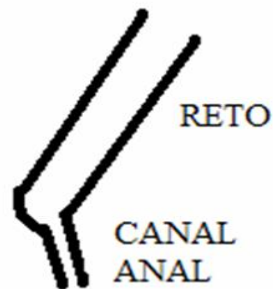


Figura 4- Canal anal normal

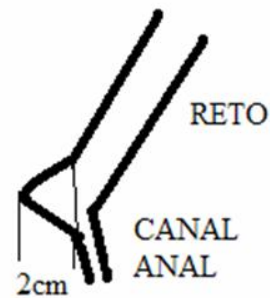


Figura 5 – Anorretocele grau I

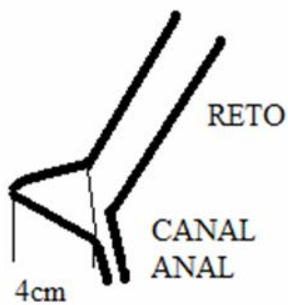


Figura 6 - Anorretocele grau II

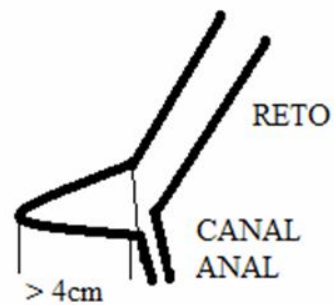


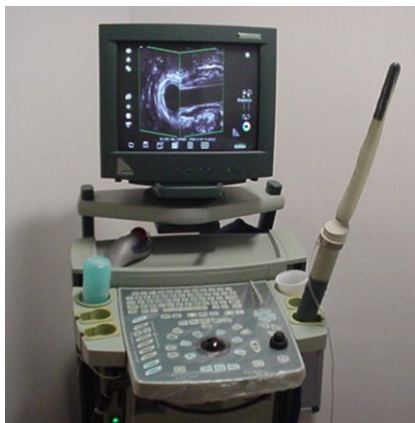Figura 7 - Anorretocele grau III

O registro gráfico pós-evacuatório era avaliado quanto à retenção de contraste na retocele e no reto, considerando-se como havendo retenção em ambos os casos quando a área remanescente fosse maior que 20% da área inicial (em repouso). Alterações de projeção mucosa e alargamento da distância retovaginal também puderam ser observados neste registro, quando presentes.

Após a análise e classificação dos graus de “anorretocele”, foi realizado a “ecodefecografia” e seus achados correlacionados com a cinedefecografia.

### 3.2.2 Ultra-sonografia Tridimensional Dinâmica (Ecodefecografia)

**3.2.2.1 Equipamento utilizado** - Foi utilizado um equipamento de ultra-sonografia (B&K Medical Rawk®) bi e tri-dimensional (3-D) (Figura 8a) com transdutor com 360°, tipo 2050, rotatório, com frequência de 10-16 MHz e distância focal variando de 2,8 a 5,7cm (Figura 8b). Este equipamento realiza escaneamento automático proximal-distal num segmento de 6,0 cm, durante 50 segundos. A imagem 3-D (Figura 9) é formada pela seqüência de numerosas imagens paralelas transaxiais, com intervalo de 0,25mm, resultando num dispositivo em forma de cubo que pode ser amplamente movimentado, possibilitando análise em múltiplos planos e em tempo real. Com isso, o examinador tem a possibilidade de poder revisá-lo posteriormente tantas vezes quanto desejar, melhorando significativamente a precisão do exame e a quantidade de informações obtidas.



(a)



(b)

Figura 8a - Equipamento de USG-3D  
b – Transdutor endorretal 360°



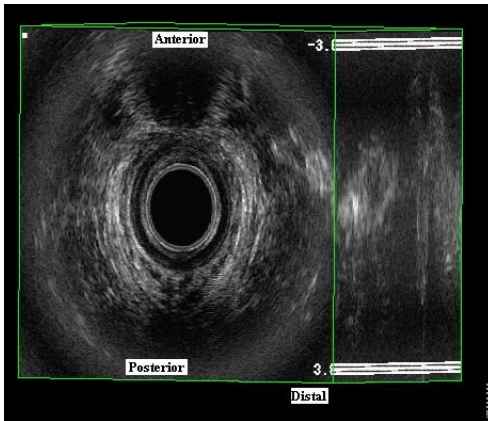


Figura 9 – Imagem em cubo adquirido em escaneamento

**3.2.2.2 Preparo das pacientes** - Todas foram submetidas à enema retal duas horas antes do exame, sem necessidade de sedação anestésica e foram posicionadas em decúbito lateral esquerdo (posição de SIMS). A sonda endorretal do ultra-som foi posicionada no canal anal, a 6,0 cm da margem anal.

### 3.2.2.3. Aspectos técnicos do exame

O transdutor é introduzido no reto e mantido fixo, entre 6,0 a 7,0cm da margem anal. São realizados quatro escaneamentos visando identificar todas as alterações funcionais da evacuação. Cada escaneamento tem a duração de 50 segundos, podendo ser repetidos se necessário. O exame completo tem a duração média de aproximadamente 10 a 15 minutos.

**Escaneamento 1-** O transdutor é posicionado a 6,0 cm da margem anal. Segue o escaneamento do reto inferior, junção ano-retal e canal anal com o paciente em repouso (Figura 10). É avaliada a conformação anatômica do canal anal, buscando identificar eventuais lesões musculares, mesmo em pacientes assintomáticos (lesões ocultas)

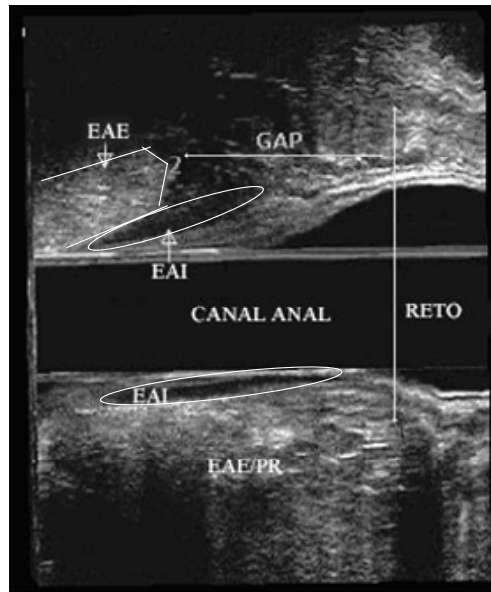


Figura 10- ( Plano LM ) Demonstração das estruturas anatômicas.

EAE: Esfíncter Anal Externo. EAI: Esfíncter Anal Interno.

PR: Puborretal

Escaneamento 2 - O transdutor é posicionado a 6,0 cm da margem anal. Segue uma seqüência de repouso e esforço evacuatório no mesmo escaneamento. É iniciado com o paciente em repouso durante 15 segundos, capturando imagens do reto inferior e junção ano-retal. O paciente é então solicitado a fazer esforço evacuatório durante 20 segundos, capturando-se imagens dinâmicas da junção ano-retal, canal anal superior e médio proximal. Finalmente, mantém-se em repouso durante os últimos 15 segundos, correspondendo ao canal anal médio distal e inferior.

Este escaneamento visa avaliar os movimentos do músculo puborretal durante o esforço evacuatório, identificando o relaxamento normal ou a ocorrência de contração paradoxal (*Anismus*) (figura 11).

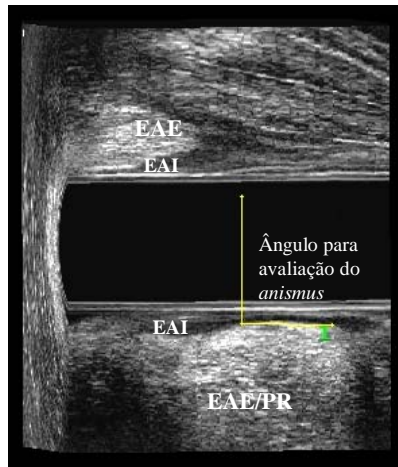
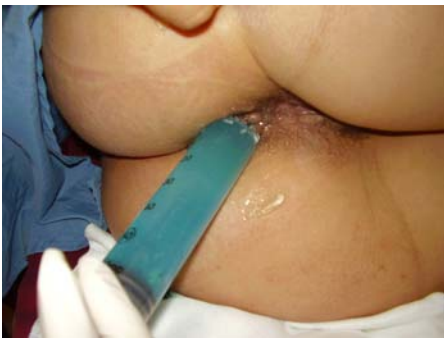
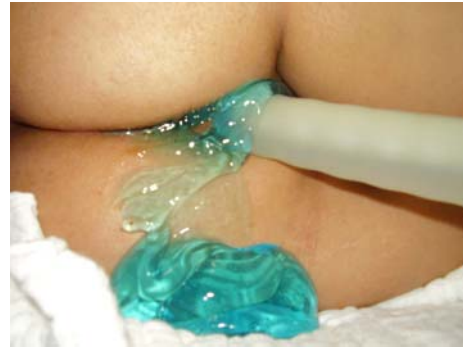Figura 11- ( Plano LM ). Demonstração do ângulo para avaliação de *anismus*

**Escaneamento 3** - O transdutor é posicionado a 7,0 cm da margem anal e segue outra seqüência de repouso e esforço evacuatório semelhante ao descrito no escaneamento 2. No entanto, o escaneamento é iniciado mais proximal que o anterior, a 7.0cm da margem anal e tem como objetivo identificar a existência de intussuscepção reto-retal. Esses achados são confirmados no escaneamento seguinte.

**Escaneamento 4** – Injetam-se inicialmente 120 ml de gel ultra-sônico na ampola retal (Figura 12 a). Nessa avaliação, a introdução do gel possibilita não somente distender a ampola retal e a visualização das camadas da parede retal como também despertar desejo para evacuar, simulando um ato defecatório, o transdutor é posicionado a 7,0 cm da margem anal e segue a mesma técnica utilizada nos escaneamentos 2 e 3. No entanto, esse escaneamento deve ser repetido duas vezes, sendo necessário re-introduzir mais gel quando é eliminado parcial ou totalmente durante o esforço evacuatório( Figura 12 b ).



(a)



(b)

Figura 12 a - Introdução do gel

B - Eliminação do gel após esforço

Nesse escaneamento é possível identificar todas as estruturas anatômicas do canal anal, junção anorretal, assoalho pélvico além de demonstrar e quantificar todas as alterações anátomo-funcionais ocorridas durante a evacuação como a anorretocele (Figura 13), confirmando inclusive aquelas já previamente sugeridas nos escaneamentos anteriores.

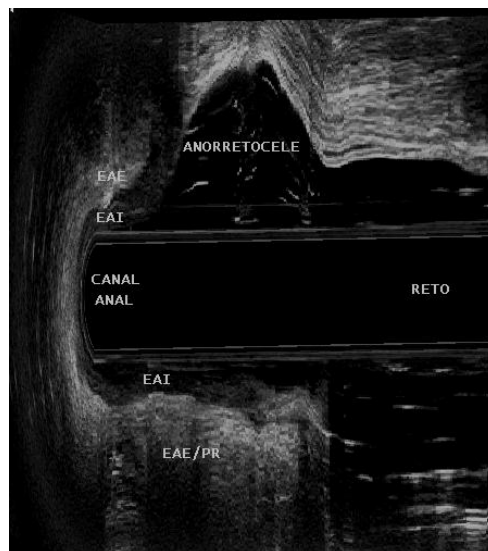


Figura 13- Herniação anterior correspondendo à anorretocele.

Vale ressaltar a importância de certificar-se que o paciente está efetivamente realizando o esforço evacuatório com o transdutor posicionado no canal anal e reto. Pode ser confirmado pela percepção do esforço evacuatório sobre o

transdutor, pela eliminação do gel intra-retal e pela mudança na posição das estruturas anatômicas.

### 3.2.2.4 Interpretação das imagens

Concluídos os escaneamentos, as imagens estáticas e dinâmicas são devidamente analisadas. As estruturas anatômicas envolvidas na defecação são analisadas comparando suas posições no repouso e no esforço evacuatório (imagens dinâmicas) utilizando linhas para medições de referência.

A anorretocele é identificada no “escaneamento 4” (plano longitudinal mediano), utilizando gel intra-retal. São avaliados os movimentos das paredes posterior da vagina e anterior do reto inferior, junção ano-retal e canal anal superior-médio. A vagina é a estrutura anatômica escolhida como referência e sua posição é determinada através de linhas paralelas traçadas na sua parede posterior.

#### Exame Normal -

A vagina é deslocada para baixo e para trás, empurrando a parede anterior do reto inferior, junção anorretal e canal anal superior durante o esforço evacuatório, mantendo-se em linha reta. Portanto a vagina posiciona-se mais posteriormente à sua posição original, em repouso, na projeção do reto inferior (Figura 14).

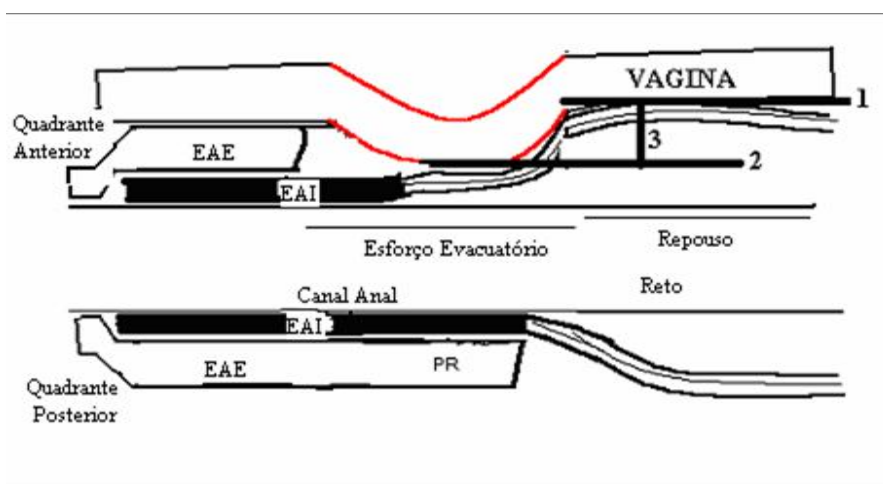


Figura 14- Demonstração esquemática do canal anal normal

- 1- linha tangenciando parede posterior da vagina no repouso.
- 2- Linha tangenciando parede posterior da vagina no esforço evacuatório
- 3- Distância da queda da vagina

### Diagnóstico de anorretocele

A parede posterior da vagina é empurrada para frente quando eleva a pressão na junção ano-retal e canal anal superior durante o esforço evacuatório. A anorretocele é demonstrada e quantificada pela medida da distância entre duas linhas horizontais traçadas paralelas à parede posterior da vagina, sendo uma no ponto inicial do esforço evacuatório, quando a parede posterior da vagina empurra para baixo e para trás a parede anterior do reto inferior, e a outra no ponto de máxima distensão da parede anterior da junção anorretal e canal anal superior, herniando para dentro da vagina (Figura 15). Nas anorretoceles mais extensas, pode ser necessário elevar a distância focal do transdutor até 4.7 cm para visualização completa da herniação. Esta distância focal não produz ainda qualquer distorção na imagem e as estruturas anatômicas permanecem claramente evidenciadas.

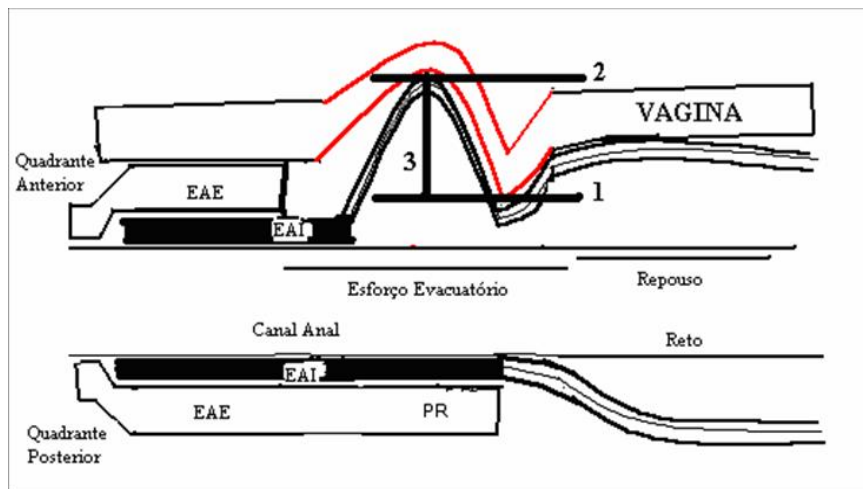


Figura 15- ( Demonstração esquemática do canal anal com anorretocele)

- 1- linha tangenciando parede posterior da vagina no início do esforço evacuatório
- 2- Linha tangenciando parede posterior da vagina no esforço evacuatório máximo
- 3- Medição da anorretocele

### **Intussuscepção retal**

A intussuscepção forma-se em qualquer quadrante, e está normalmente associada à anorretoceloses e este processo é claramente demonstrado em imagens obtidas pela ecodfecografia.

É identificada claramente pela visualização de duas camadas musculares paralelas durante o esforço evacuatório sem gel intra-retal no plano axial e longitudinal (escaneamentos 2, 3). Quando se utiliza gel intra-retal (escaneamento 4), identifica-se as camadas da parede retal projetando-se para a luz do reto. No entanto, nas intussuscepções menores (ocultas), caracteriza-se por pequenos deslocamentos mantendo as camadas retais quase paralelas entre si. Já nas maiores, o deslocamento das camadas retais é mais pronunciado, projetando-se de forma perpendicular entre si (Figura 16). A associação do plano diagonal pode ser fundamental para visualizá-las mais claramente. Mesmo quando a intussuscepção ocorre ao nível da anorretocelose, esta pode ser normalmente identificada e quantificada com relação ao seu tamanho (Figura 17). É necessário realizar os “escaneamentos 2 e 3” para identificar respectivamente a intussuscepção baixa e alta. Já na identificação da intussuscepção oculta, é realmente necessário associar os escaneamentos com e sem gel.

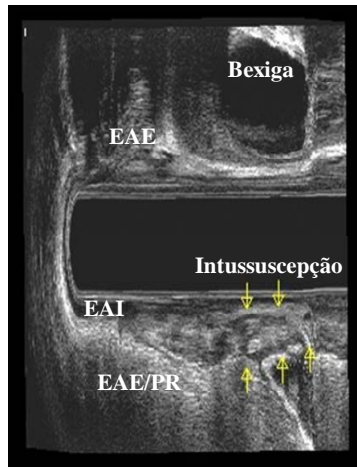


Figura 16- ( Plano LM ) Intussuscepção retal no escaneamento sem gel.

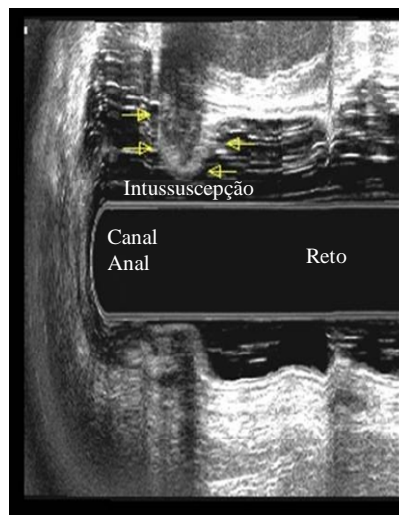


Figura 17- ( Plano LM ) Intussuscepção em escaneamento com gel

### 3.3 Análise Estatística

Foi utilizado o índice Kappa para verificação do grau de confiabilidade (concordância) entre as duas técnicas para análise dos valores encontrados na anorretocel e intussuscepção. Valores 0% ou negativos indicam ausência de concordância e o valor máximo é 100%. O mesmo teste foi utilizado para validar a



classificação da anorretocele na ecodefecografia em relação a sua classificação em graus na cinedefecografia.

## 4 Resultados

### 4.1 Pacientes Normais

Seis pacientes foram consideradas normais após a cinedefecografia (Figura 18) e 5 pacientes na ecodefecografia. Durante a ED, observou-se deslocamento posterior da vagina durante o esforço evacuatório, permanecendo no mesmo nível ao fim do esforço. As medições realizadas entre as linhas foram iguais a zero. (Figura 19).

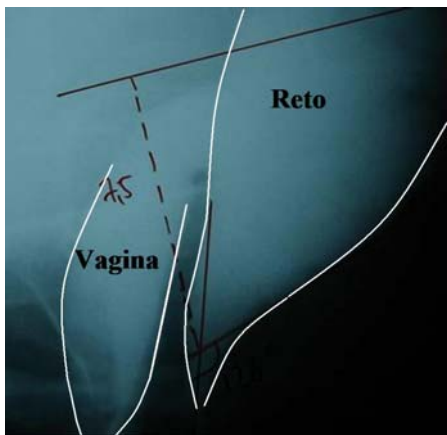


Figura 18- Paciente normal na CD

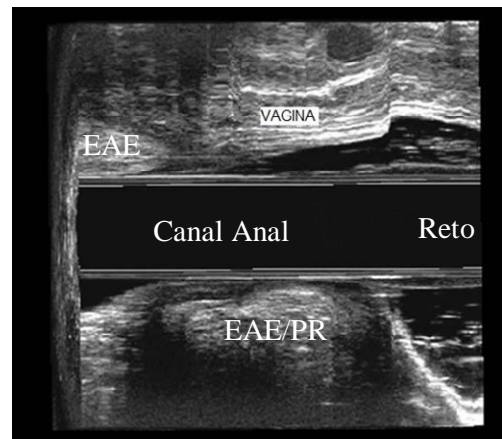


Figura 19- Plano LM) – Paciente normal

### 4.2 Anorrotocele

Foram identificadas 5 pacientes com anorrotocele grau I, 7 com grau II e 12 com grau III à cinedefecografia enquanto a ecodefecografia diagnosticou 5 pacientes com grau I, 7 pacientes com grau II e 13 pacientes com grau III. Houve somente uma discordância pois uma paciente apresentou-se normal à CD enquanto a ED demonstrou a presença de anorrotocele grau III. O valor Kappa para análise de concordância entre as técnicas foi de 0,902 ( $p < 0,001$ ).

#### 4.2.1 Determinação do tamanho da anorrotocele

##### 4.2.1.1 Anorrotocele grau I

Cinedefecografia - As seis pacientes com anorrotocele grau I apresentaram discreta distensão da parede posterior da vagina durante esforço evacuatório com distância média de 1,84cm (variação de 1,7 cm à 2,0 cm) (DP +/- 0,15). (Figura 20)

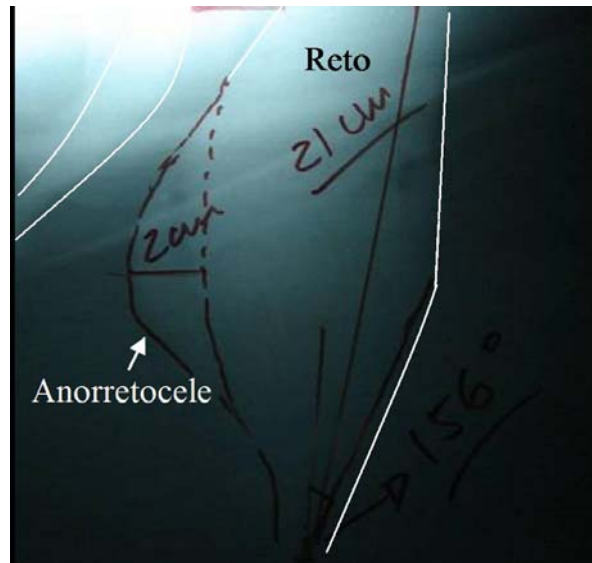


Figura 20 - Anorrotocele grau I na CD

Ecodefecografia - As pacientes apresentaram distensão da parede posterior da vagina com tamanho médio de 0,50cm, variando de 0,2 a 0,6 cm (DP +/- 0,08) (Tabela II) (Figura 21). Os dois grupos foram concordantes entre si

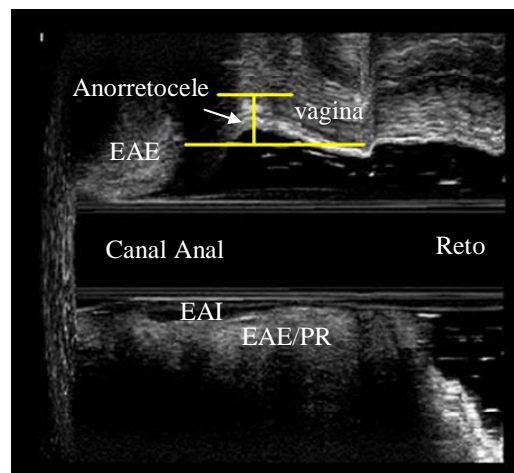


Figura 21 ( Plano LM ) - Anorrotocele grau I na ED  
EAE: Esfíncter Anal Externo. EAI: Esfíncter Anal Externo PR: Puborretal

#### 4.2.1.2 Anorrotocele grau II

Cinedefecografia – Sete pacientes com anorrotocele grau II apresentaram distensão da parede posterior da vagina durante esforço evacuatório com distância variando de 2,2 cm à 3,5 cm, com média de 2,96 cm (DP +/- 0,42) (Figura 22).

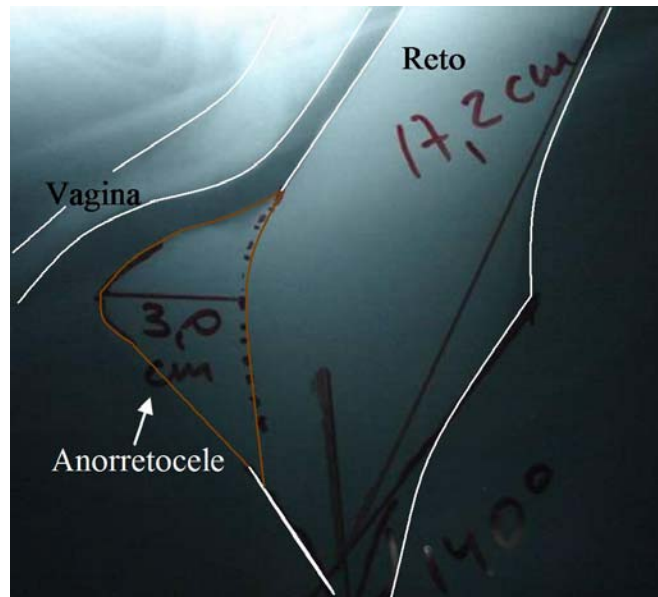


Figura 22 – Anorrotocele grau II na CD

Ecodefecografia - As pacientes também apresentaram distensão da parede posterior da vagina com tamanhos variando de 0,7cm à 1,3cm, (Tabela I), com média de 1,01cm (DP +/- 0,21). Os dois grupos foram concordantes entre si (Figura 23).

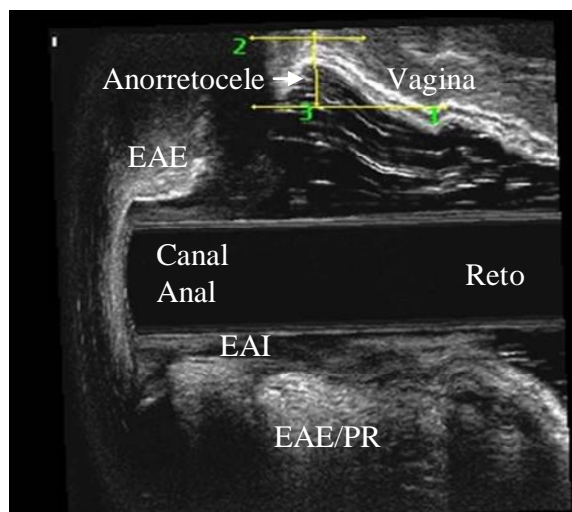


Figura 23 ( Plano LM ) - Anorrotocele grau II na ED

#### 4.2.1.2 Anorrotocele grau III

Cinedefecografia – Doze pacientes com anorrotocele grau III apresentaram maior distensão da parede posterior da vagina durante esforço evacuatório com distância variando de 4,2cm a 6,0 cm com média de 4,65 cm (DP +/- 0,56) (Figura 24).

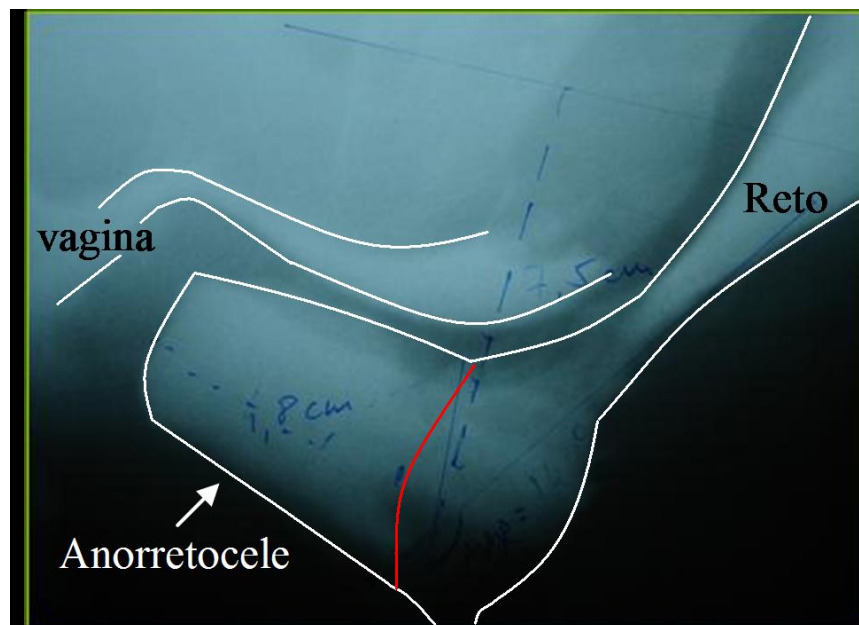


Figura 24 – Anorrotocele grau III na CD

Ecodefecografia - As pacientes também apresentaram distensão da parede posterior da vagina com tamanhos acima de 1,3 cm muitas vezes ultrapassavam os limites de escaneamento da imagem em cubo, não possibilitando a medida exata do tamanho da anorrotocele (Figura 25).

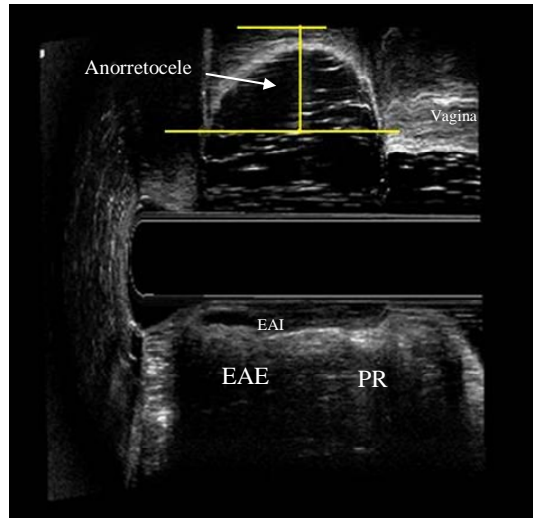


Figura 25 – Plano LM. Anorrotocele grau III na ED

Tabela I - Classificação da anorrotocele em graus comparando a cinedefecografia (CD) com a ecodfecografia (ED)

	Grau I		Grau II		Grau III	
	CD	ED	CD	ED	CD	ED
1	1,8	0,5	3,0	1,1	4,8	>1,5
2	1,7	0,4	3,1	1,1	4,2	>1,3
3	2,0	0,6	2,2	1,3	4,2	>2,4
4	1,8	0,5	3,0	0,7	5,0	>2,0
5	2,0	0,6	3,0	0,8	5,2	2,4
6			3,5	0,9	6,0	>1,2
7			3,0	1,1	4,2	1,8
8					4,2	>1,9
9					4,2	1,5
10					4,4	1,5
11					4,5	>0,8
12					5,0	1,5
Média	1,84	0,50	2,96	1,01	4,65	
+/- DP	0,15	0,08	0,42	0,21	0,56	

Índice de Kappa: 0,902

### 4.3 Intussuscepção retal

Foi identificada intussuscepção retal em 5 pacientes à cinedefecografia enquanto a ecodefecografia confirmou estes achados e identificou esta alteração anátomo-funcional em mais 7 pacientes, ocorrendo concordância entre os resultados com o Kappa igual 0.462 ( $p < 0,05$ ) e demonstrando equivalência moderada entre os exames (Apêndice V). (Figuras 26, 27).

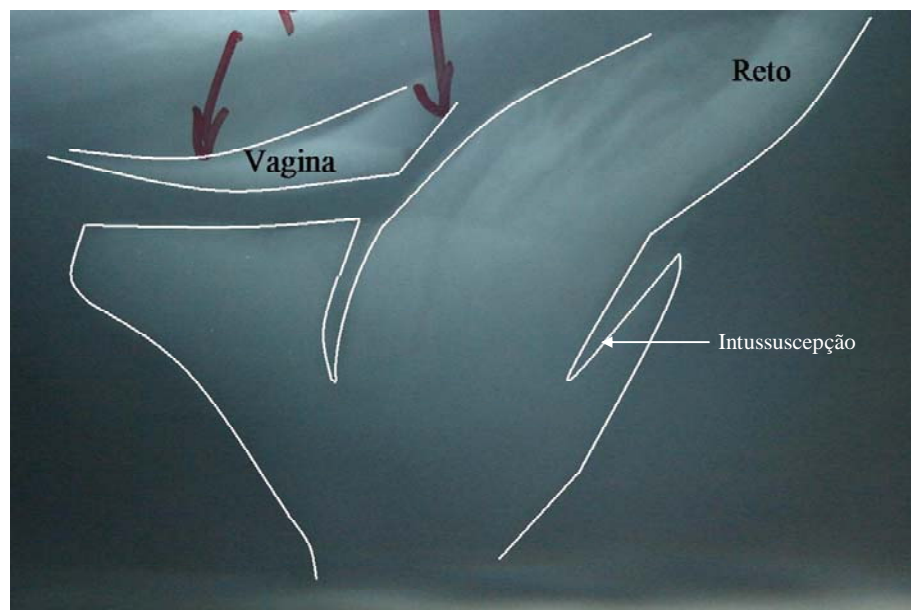


Figura 26 – Intussuscepção retal na CD

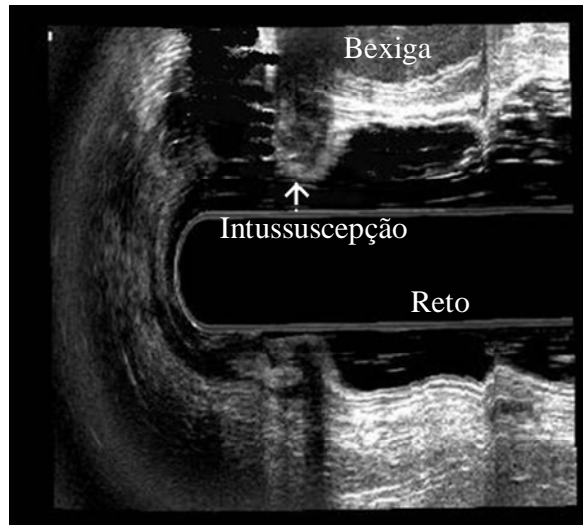


Figura 27 – Plano LM. Intussuscepção retal na ED



## 5 Discussão

A síndrome da evacuação obstruída (SDO) é responsável por mais da metade dos casos de constipação sendo a anorretocele e a intussuscepção as mais freqüentes, seguidas do *anismus* (ZBAR *et al* 2003). Contudo, a prevalência da anorretocele em mulheres é heterogênea pois DIETZ *et al* (2005) avaliaram 178 mulheres jovens e nulíparas com idade variando entre 18,0 a 24,0 anos, demonstraram a prevalência de 12,0% e MELLEGRÉN, A. *et al.* (1994); INFANTINO, A. *et al.* (1995) apresentaram uma incidência variando entre 27,0 a 41,0% em mulheres com queixas de evacuação obstruída.

A cinedefecografia (CD) possibilita acompanhar toda a dinâmica evacuatória, seus defeitos e pode ser gravada para uma posterior reavaliação caso seja necessário, sendo considerada “padrão ouro” no diagnóstico da SDO (KARLBOM *et al*, 1999; SPAZZAFUMO *et al*, 1999; Chen. *et al* 2001). Contudo, não visualizar a anatomia das estruturas envolvidas neste mecanismo podendo produzir falhas diagnósticas dependendo da experiência do examinador e da qualidade da imagem obtida. Apresenta ainda a desvantagem de expor as pacientes à radiação, impedindo a realização deste exame em mulheres com suspeita de gravidez.

Outros métodos de avaliação do assoalho pélvico estão se difundindo, publicações comparando a cinedefecografia com a ressonância nuclear magnética (RNM) dinâmica demonstram que a RNM visualiza com maior nitidez a anatomia envolvida na evacuação. Contudo, submete a paciente à radiação e é um método diagnóstico de elevado custo (KARLBOM *et al*, 2004).

A ultra-sonografia anorretal está evoluindo de forma célere, sendo atualmente reconhecido como o melhor exame de imagem para avaliar afecções ano-retais (MURAD-REGADAS SM *et al* 2006c). Mais recentemente, a ultra-sonografia dinâmica (USD) tem sido introduzida na avaliação funcional dos distúrbios do assoalho pélvico e autores tem desenvolvido técnicas de ultra-sonografia dinâmica utilizando transdutores distintos. KAR AUS *et al* (2000) demonstraram que a sensibilidade e especificidade da USD foram de 100,0 % para enteroceles quando comparado à defecografia com transdutor transretal. Ao comparar defecografia e ultra-sonografia anorretal em

distúrbios do assoalho pélvico, BARTHET *et al.*, (2000) demonstraram boa correlação entre as duas técnicas. BEER-GABEL *et al* (2002) utilizando um transdutor linear transperineal, obteve resultados semelhantes a CD.

Com o advento dos equipamentos tridimensionais, o diagnóstico das afecções anorretais passou a ter elevada resolução espacial adicionando informações importantes para a decisão terapêutica, assemelhando-se à ressonância nuclear magnética dinâmica com a vantagem de ser melhor tolerado, mais rápido, de menor custo e não submeter a paciente à radiação ionizante (MURAD-REGADAS *et al* 2006c). A forma dinâmica da ultra-sonografia endorretal tridimensional com escaneamento automático foi introduzida por MURAD-REGADAS *et al.* (2006b) com a finalidade de diagnosticar as alterações anátomo-funcionais do assoalho pélvico como a anorretocele, o prolapso mucoso reto-anal, *anismus*, intussuscepção retal e enterocele.

Baseando-se nos resultados iniciais da ultra-sonografia tridimensional dinâmica (USD-3D) e na necessidade de estabelecer um sistema de classificação para anorretocele, foi utilizado neste estudo uma casuística de 30 pacientes com queixas de evacuação obstruída, comparando os achados com a CD já que este exame constitui-se no principal método para avaliação das disfunções do assoalho pélvico.

Em 2001 o “Consenso de definições de fisiologia anorretal e câncer anorretal” definiu a CD como exame dinâmico realizado com contraste retal para o estudo da anatomia e fisiologia anorretal e do assoalho pélvico durante a evacuação. Contudo quando se trata de anorretocele, o consenso cita que não existe nenhum sistema de classificação universal (LOWRY *et al* 2001). Neste estudo a classificação utilizada na CD leva em consideração o tamanho da herniação propriamente dita em relação à parede anterior do reto, sendo realizada medindo a distância entre o ápice da anorretocele a uma linha traçada unindo os pontos que revelam o início e o término da herniação (SIPROUDHIS *et al* 1993; MIMURA *et al* 2000; VAN DAM *et al* 2000),. De acordo com o tamanho a anorretocele, foi classificada em grau I até 2 cm, grau II de 2,1 a 4,0 cm e grau III maior que 4,0 cm (D’HOORE *et al* 2003)( Figuras 4,5,6,7). A avaliação da CD foi realizada por um único examinador a fim de evitar contradições nos laudos já que o exame pode ter interpretações diferentes dependendo da experiência do examinador.

Na ecodfecografia (ED), foi considerada a parede posterior da vagina como referência para identificar e quantificar a anorrotocele. A medida foi realizada pela diferença de posições que a vagina assume no início e no máximo esforço evacuatório (MURAD-REGADAS *et al* 2006) (Figura 16). Desta forma não há diferença entre os marcos utilizados para se determinar o tamanho da anorrotocele, podendo-se realizar uma comparação com maior precisão.

O uso de enema retal duas horas antes da ecodfecografia tem a finalidade da limpeza da ampola retal evitando a produção de artefatos que possam resultar na alteração da visualização da imagem. (MURAD-REGADAS *et al* 2006 c). Este fato não acontece na CD, pois o contraste baritado utilizado empurra as fezes evitando alterações de interpretação.

A posição de “Sims” e a colocação do transdutor trans-retal não representaram dificuldades para realização do esforço evacuatório satisfatório para a maioria das pacientes já que obteve-se evacuação do gel quando do esforço máximo. Em algumas pacientes, houve necessidade de repor 60 ml de gel para a realização de um novo escaneamento em virtude da evacuação de grande quantidade de gel quando solicitado. Contudo é necessário estabelecer boa relação médico-paciente a fim de que a paciente sinta-se à vontade para realizar o esforço correto e que o examinador tenha experiência para julgar de forma rápida se o ato evacuatório realizado foi correto.

Com relação à ecodfecografia, vários aspectos devem ser ressaltados tais como a necessidade da paciente realizar corretamente o esforço evacuatório pois caso isto não ocorra, pode sugerir erro de interpretação do exame, daí a necessidade de existir boa relação médico-paciente e que esta seja bem orientada e sinta-se à vontade para realizar o esforço da maneira correta. Caso o examinador julgue necessário, deve-se repetir o escaneamento até conseguir um esforço evacuatório satisfatório.

É necessário que o examinador posicione a sonda no local correto, solicitando a realização do esforço evacuatório no momento indicado. Ao manusear a sonda durante o esforço evacuatório, o examinador deve seguir o mesmo movimento de expulsão realizado pela paciente pois caso contrário, pode resultar em perda parcial de imagem durante o escaneamento. Contudo, deve-se ter cuidado para que a sonda não seja expulsa com o gel, fato que invalidaria o exame.

É necessário que haja distensão da parede retal com gel de forma suficiente para despertar o desejo de evacuar e se houver necessidade de outro (s) escaneamento (s), deve-se repor a quantidade gel a fim de evitar erros diagnósticos.

Com relação aos resultados, houve elevada concordância entre os exames quando comparados em relação ao diagnóstico de anorretoccele (Kappa= 0,902), demonstrando que a ED é um método eficiente na avaliação desta disfunção. Comparando os tamanhos das anorretocelles baseando-se nos achados cinedefecográficos e na classificação inicial proposta por REGADAS *et al.*, (2006) utilizando o exame clínico como principal parâmetro, observaram-se resultados discordantes em cinco pacientes. Baseando-se nestes resultados, sugere-se uma pequena alteração na classificação inicialmente proposta, considerando-se a anorretoccele grau I no tamanho entre 0,1 - 0,6 cm, anorretoccele grau II entre 0,7 - 1,3 cm e anorretoccele grau III com tamanho maior que 1,3 cm.

Em algumas anorretocelles grau III, o ápice não foi visualizado em virtude do grande tamanho que ultrapassava a medida da imagem em cubo adquirida pois foi utilizada a distância focal de 3,0 cm nestes exames. Devido a esta limitação, foi estabelecido utilizar a distância focal do transdutor de 4,7 cm nas pacientes com anorretocelles grau III. Uma paciente foi considerada normal à CD e identificada anorretoccele na ecodefecografia e esta discordância deve-se à possibilidade da paciente não ter realizado esforço evacuatório necessário para a formação de anorretoccele na CD já que permaneceu grande quantidade de contraste no reto ao término do exame.

A ecodefecografia identificou facilmente todas as estruturas envolvidas na evacuação, tais como a vagina, os músculos PR, EAE, EAI e as camadas da parede do reto. Em alguns escaneamentos, foi possível identificar também a bexiga e uretra, demonstrando a superioridade do método em relação a CD com contraste apenas no reto. A formação da anorretoccele ocorre na junção anorretal e no canal anal superior confirmando o conceito de fisiopatogenia da anorretoccele sugerida por REGADAS *et al* (2006) (Figura 14).

Em relação à intussuscepção retal, há um consenso quanto ao seu diagnóstico na CD (LOWRY *et al* 2001; D'HOORE *et al* 2003). Contudo, o diagnóstico na USD-3D é

algo recente pois MURAD-REGADAS *et al* (2006c) identificaram duas camadas musculares paralelas durante o esforço evacuatório nos planos axial e longitudinal e quando se utiliza gel, identificarem camadas do reto projetando-se para luz. Os autores identificaram também pequenas projeções da parede retal em direção à luz do reto, denominando-as de intussuscepções menores ou ocultas.

Foram diagnosticados cinco casos de intussuscepção na CD e 12 na ED, havendo portanto concordância em somente 5 pacientes. Quando aplicado o índice Kappa, observou-se moderada concordância entre os exames em virtude dos sete exames discordantes. Contudo, além de confirmar o diagnóstico já realizado pela CD, a ED foi mais eficaz na identificação desta alteração anátomo-funcional, concluindo-se que há superioridade da ED e justificando a moderada concordância apresentada pelo índice Kappa. Esta superioridade tem como fator primordial a capacidade de visualização da anatomia completa das estruturas envolvidas na ED e identificação de intussuscepções ocultas sugeridas por MURAD-REGADAS *et al* (2006c). Outro aspecto importante é que o diagnóstico de intussuscepção na ED pode ser realizado em dois escaneamentos, elevando a possibilidade diagnóstica. Outro fator importante é que o diagnóstico de intussuscepção na CD é realizado na avaliação dinâmica e pode não constar no momento em que se faz a película dependendo da experiência do examinador.

A ecodfecografia quando comparada a CD, mostrou-se concordante em relação ao diagnóstico da anorretocele, possibilitando classificá-las em graus e mostrou-se superior em relação ao diagnóstico de intussuscepção. Estes resultados são conseqüências da melhor visualização da anatomia anorretal envolvida funcionalmente na síndrome da evacuação obstruída.

A ED possibilita o diagnóstico de outras doenças do assoalho pélvico como *anismus* e prolapso mucoso. Contudo, o objetivo deste estudo foi a análise somente da anorretocele e intussuscepção. É uma modalidade de ultra-sonografia nova, de execução rápida, é bem tolerado e não expõe a paciente a radiação, podendo ser utilizada em pacientes com síndrome da evacuação obstruída como principal método diagnóstico.

## **6 Conclusões**

1- A ultrassonografia tridimensional dinâmica (Ecodefecografia) é um método eficaz para avaliar pacientes com evacuação obstruída pois apresentou resultados semelhantes à cinedefecografia na identificação de anorretocele e superior no diagnóstico da intussuscepção.

2- A ecodefecografia possibilitou quantificar a anorretocele, estabelecendo uma classificação comparando com os achados da cinedefecografia.

## 7 REFERÊNCIAS BIBLIOGRÁFICAS

AGACHAN, F.; PFEIFER, J.; WEXNER, S. D. Defecography and proctography. Results of 744 patients. **Dis. Colon Rectum**. v. 39 (8), p. 899-905, 1996.

AYAV, A.; BRESLER, L.; BRUNAUD, I.; BOISSEL, P. Long-term results of transanal repair of rectocele using linear stapler. **Dis. Colon Rectum**. v. 47(6), p. 889-894, 2004.

BARTHET, M.; PORTIER, F.; HEYRIES, L. Dynamic anal endosonography may challenge defecography for assessing dynamic anorectal disorders: results of a prospective pilot study. **Endoscopy**. v. 32, p. 300–305. 2000.

BARTRAM, C.L.; FRUDINGER, A. **Handbook of anal endosonographic**. Petersfield U K: Wrightson biomedical publishing Ltd, 1997.

BEER-GABEL, M.; TESHLEH, M.; BARZILAI, N.; LURIE, Y.; MALNICK, S.; BASS, D.; ZBAR, A. P. Dynamic transperineal ultrasound in diagnosis of pelvic floor disorders – a pilot study. **Dis. Colon Rectum**. v. 45, p. 239-248, 2002.

BURHENNÉ, H. J. Intestinal evacuation study: a new roentgenologic technic. **Radiol. Clin. North Am**. v. 33, p. 79-84, 1964.

CHEN, H. H.; IROATULAM, A.; ALABAZ, O.; WEISS, E. G.; NOGUERAS, J. J.; WEXNER, S. D. Associations of defecography physiologic findings in male patients with rectocele. **Tech. Coloproctol**. v. 5, p.157-161, 2001.

DELANCEY, J. O. Anatomy and biomechanics of genital prolapse. **Clin. Obstet. Gynecol**. v. 36, p. 897-909, 1993.

DELANCEY, J. O. Anatomic aspects of vaginal eversion after hysterectomy. **Am. J. Obstet. Gynecol**. v. 166, p. 1717-1728, 1992.

DELANCEY, J. O. Structural aspects of the extrinsic continence mechanism. **Obstet. Gynecol**. v. 72, p. 296-301, 1988.

D'HOORE, A.; PENNINGCKX F. Obstructed defecation. **Colorectal Disease**. v. 5, p.280-287, 2003.

FRITSCH, H. Topography and subdivision of pelvic connective tissue in human fetuses and in adult. **Surg. Radiol. Anat**. v. 16(3), p. 259-265, 1994.

FRITSCH, H.; HORZINGER, H. Tomographical anatomy of pelvis, visceral pelvic, connective tissue and its compartments. **Clin. Anat.** v. 8(1), p. 17-24, 1995.

GRAY, H. **Anatomy of human body**- 20<sup>th</sup> ed.- New York: Bartebly, 2000.

HILTUNEM, K. M.; MATIKAINEM, M. Improved of continence after abdominal rectopexy for rectal prolapse. **Int. J. colorectal Dis.** v. 7(1), p.8-10, 1992.

HIRST, G. R.; HUGHES, R. J.; MORGAN, A. R.; CARR, N. D.; PATEL, B.; BEYNON, J. The role of rectocele repair in target patients with obstructed defaecation. **Colorectal disease.** v. 7, p.159-163, 2005.

INFANTINO, A.; MASIN, A.; MELEGA, E.; DODI G.; LISE, M.; Does surgery resolve outlet obstructions for rectocele? **Int. J. Colorrectal Dis.** v. 10, p. 97-100, 1995.

IRVINE, E. J.; FERRAZZI, S.; PARE, P.; THOMPSON, W. G.; RANCE, L. Health-related quality of life in functional GI disorders: focus on constipation and resource utilization. **Am. J. Gastroenterol.** v. 97, p.1986-1993, 2002.

KARLBOM, U.; NILSSON, S.; PAHLMAN, L.; GRAF, W. Defecographic study of rectal evacuation in constipated patients and control subjects. **Radiology.** v. 210, p. 103-108, 1999.

KARLBOM, U.; GRAF, W.; NILSSON, S.; PAHLMAN, L. The accuracy of clinical examination in the diagnosis of rectal intussusception. **Dis. Colon Rectum.** v. 34(1), p.41-46, 1991.

KOVACS, E. S.; DIPIETROA, L. A. Fibrinogenic cytokines and connective tissue production. **FASSEB J.** v. 8, p. 854-861, 1994.

LOWRY, A. C.; SIMMANG, C. L.; BOULOS, P.; FINAN, P. J.; HYMAN, N.; KILLINGBACK, M.; LUBOWSKI, D. Z.; MOORE, R.; PENFOLD, C.; SAVOCA, P.; STITZ, R.; TJANDRA, J. J. Consensus statement of definition of definitions for anorectal physiology and rectal cancer. **Dis. Colon Rectum.** v. 44(7), p. 915-919, 2001.

MAHIE, P.; PRINDOT, J.; BODAT, P. Defecography: I description of a new procedure and results in normal patients. **Gastrointest. Radiol.** v. 9, p. 247-251, 1984.



MATTANA, C.; MARIA, G.; PESCATORI, M. Rubber band ligation of hemorrhoids and rectal mucosal prolapse in constipated patient. **Dis. Colon Rectum**. v. 32(5), p. 372-375, 1989.

MARTI, M. C.; ROCHE, B.; DELÉAVAL, J. Rectoceles: value of video-defecography in selection of treatment policy. **Colorectal Dis**. v. 1, p. 324-329, 1999.

MELLEGREN, A.; BREMMER, S.; JOHANSSON, C. Defecography, results of investigation in 2816 patients. **Dis. Colon and Rectum**. v. 37, p. 1133-1141, 1994.

MILLEY, P. S.; NICHOLS, D. H. A correlative investigation of the human rectovaginal septum. **Anat. Rec**. v. 163, p. 443-451, 1969.

MIMURA, T.; ROY, J. A.; STORRIE, B. J.; STORRIE.; KAMM, M. A. Treatment of impaired defecation associated with rectocele by behavioral retraining (biofeedback). **Dis. Colon and Rectum**. v. 43(9), p. 1267-1273, 2000.

MURAD-REGADAS, S. M.; REGADAS, F. S. P.; RODRIGUES, L. V.; SILVA, F. R. S.; LIMA, D. M. R.; REGADAS-FILHO, F. S. P. Importância do Ultra-som Tridimensional na Avaliação Anorretal. **Arq. Gastroenterol**. v. 42, p. 226-232, 2005.

MURAD-REGADAS, S. M.; REGADAS, F. S. P.; RODRIGUES, L. V.; ESCALANTE, R. D.; SILVA, F. R. S.; LIMA, D. M. R.; SOARES, F. A.; BARRETO, R. G. L.; REGADAS FILHO, F. S. P. Ecodefecografia tridimensional dinâmica. Nova técnica para avaliação da síndrome da defecação obstruída (SDO). **Rev. Bras. Coloproct**. v. 26(2), p.168-177, 2006a.

MURAD-REGADAS, S. M.; REGADAS, F. S. P.; RODRIGUES, L. V.; SILVA, F. R. S.; LIMA, D. M. R.; REGADAS-FILHO, F. S. P.; REGADAS, M. P. Three-Dimensional Echodefecography. A Novel Procedure to Assess Anterior Anorectocele in Women. **Tech. Coloproct**. 2006b (*In press*).

MURAD-REGADAS, S. M.; REGADAS, F. S. P.; RODRIGUES, L. V.; SOUZA, M. H. L. P.; LIMA, D. M. R.; SILVA, F. R. S.; REGADAS-FILHO, F. S. P. A novel Procedure to Assess Anismus using Three-Dimensional Dynamic Ultrasonography. **Colorectal Disease**, 2006c (*In press*).

NICHOLS, D. H.; MILLEY, P.S. Surgical significance of the rectovaginal septum. **Am. J. Obstet. Gynecol**. v. 17, p. 215-220, 1970.

ORROM, W. J.; BARTOLO, D. C.; MILLER, R.; MORTENSEN, N. J. Rectopexy is an ineffective treatment for obstructed defaecation. **Dis. Colon Rectum**. v. 37, p. 805-813, 1991.

REGADAS, F. S. P.; MURAD-REGADAS, S. M.; WEXNER, S. D.; SOUZA, M. H. L. P.; SILVA, F. R. S.; LIMA, D. M. R.; REGADAS-FILHO, F. S. P. Anorectal three-dimensional endosonography and anal manometry in assessing anterior rectocele in women. A new pathogenesis concept and the basic surgical principle. **Colorectal Dis.** v. 9, p. 80-85, 2006.

SHORVON, P. J.; MCHUNGH, S.; DIAMANT, N. E.; SOMERS, S.; STEVENSON, G. W. Defecography in normal volunteers: results and implications. **Gut.** v. 30, p. 1737-1749, 1989.

SIPROUDHIS, L.; DAUTRÈME, S.; ROPERT, A.; BRETAGNE, A. F.; HERESBACH, D.; RAOUL, J. L. Dyschezia evaluation of the rectocele in group of 52 women complaining of difficulty in evacuation. **Dis. Colon Rectum.** v. 36(11), p. 1030-1036, 1993.

SMITH, A. R. Role of connective tissue and muscle in pelvic floor dysfunction. **Curr. Opin. Obstet. Gynecol.** v. 6, p.317-319, 1994.

SPAZZAFUMO, L.; PILONI, V. Rectal constipation and clinical decision-making: multiple correspondence analysis of defecographic findings. **Tech. Coloproctol.** v. 4, p. 117-121, 1999.

STOJKOVI, S. G.; BALFOUR, L.; BURKE, D.; FINAN, P. J.; SAGAR, P. M. Does the need to self-digitate or the presence of a large or nonemptying rectocele on proctography influence the outcome of transanal rectocele repair? **Colorectal Dis.** v. 5(2), p. 169-173, 2003.

VAN-DAM, J. H.; HOP, W. C. J.; SCHOUTEN, W. R. Analysis of patients with poor outcome of rectocele repair. **Dis. Colon and Rectum.** v. 43(11), p. 1556-1560, 2000.

ZBAR, A. P.; LIENEMANN, A.; FRITSCH, H.; BEER-GABEL, M.; PESCATORI, M. Rectocele: Pathogenesis and surgical management. **Int. J. Colorectal Dis.** v. 18, p. 369-384, 2003.

WALLDEN L. Defecation block in cases of deep rectogenital pouch. **Acta Chir. Scand.** v. 165, p. 1-21, 1952.

## APÊNDICES

### APÊNDICE I

Identificação	Idade (anos)	P. vaginais	P. cesáreos	SCCC
1	40,00	3,0	0,0	25,0
2	75,00	5,0	1,0	14,0
3	79,00	3,0	0,0	17,0
4	33,00	0,0	3,0	18,0
5	51,00	7,0	0,0	18,0
6	46,00	1,0	1,0	7,0
7	40,00	1,0	1,0	20,0
8	41,00	2,0	0,0	22,0
9	65,00	8,0	0,0	13,0
10	54,00	4,0	0,0	10,0
11	51,00	3,0	1,0	11,0
12	30,00	2,0	0,0	14,0
13	55,00	8,0	0,0	7,0
14	35,00	2,0	0,0	15,0
15	64,00	11,0	0,0	10,0
16	44,00	1,0	0,0	16,0
17	33,00	0,0	0,0	10,0
18	65,00	0,0	0,0	8,0
19	59,00	10,0	0,0	19,0
20	35,00	2,0	1,0	18,0
21	36,00	1,0	0,0	16,0
22	36,00	3,0	0,0	14,0
23	45,00	3,0	0,0	15,0
24	32,00	6,0	0,0	11,0
25	45,00	4,0	0,0	12,0
26	28,00	0,0	0,0	18,0
27	66,00	0,0	0,0	12,0
28	65,00	9,0	0,0	11,0
29	24,00	0,0	0,0	7,0
30	61,00	7,0	0,0	8,0
Média	47,7	3,5	0,2	14
	+/- 14,83	+/- 3,27	+/- 0,63	+/- 4,66

Anexo I – Dados clínicos: idade, partos vaginais, cesáreos e SCCC

APÊNDICE II  
AVALIAÇÃO DA EFICÁCIA DA ULTRA-SONOGRAFIA ANORRETAL  
TRIDIMENSIONAL DINÂMICA (ECODEFECOGRAFIA) NO DIAGNÓSTICO DE  
ANORRETOCELE E INTUSSUSCEPÇÃO RETAL EM MULHERES COM EVACUAÇÃO  
OBSTRUÍDA COMPARANDO COM A CINEDEFECOGRAFIA

**CONFIDENCIAL**

**CONSENTIMENTO INFORMADO PARA PARTICIPAÇÃO DO PACIENTE NESTE  
ESTUDO**

Este é um estudo que tem por objetivo avaliar com que frequência podem ser observadas retocele em mulheres, bem como a sua correlação com partos normais. Retoceles são regiões de fragilidade da parede do reto e do ânus, que tendem a formar abaulamentos na direção da vagina em mulheres, causando dificuldades para evacuar.

A avaliação consistirá em entrevista, exame clínico, manometria anorretal, proctografia evacuatória, ultrassonografia endorretal e ultrassonografia endoanal.

A entrevista será confidencial, realizada por médico pesquisador, em que serão avaliados aspectos como dificuldades para evacuar, queixas na região do ânus, reto e vagina, além de informações sobre gestações e partos sempre que pertinente.

O exame clínico, que será realizado pelo mesmo médico pesquisador, consistirá em exame clínico geral e exame proctológico, onde serão realizadas inspeção do ânus, do reto, da vagina e das regiões vizinhas, através de inspeção visual, exames de toque retal, anoscopia (onde é utilizado um instrumento para visualização do interior do ânus). Estes exames, apesar de não oferecer riscos à saúde do indivíduo, podem gerar algum desconforto físico ou constrangimento, por expor as partes íntimas do paciente e requerer a introdução no ânus de instrumentos como o anuscópio e do dedo do examinador. Tais exames serão

realizados em sala privativa no ambulatório de coloproctologia do Hospital Universitário Walter Cantídio, em que apenas estarão presentes o médico pesquisador e uma auxiliar do sexo feminino.

A manometria anorretal é feita com uma sonda de silicone, semelhante a um canudo, que é introduzida através do ânus do paciente e que permite avaliar as pressões dos músculos que envolvem o ânus. Este exame apesar de não oferecer riscos à saúde do indivíduo, pode gerar algum desconforto físico ou constrangimento, por expor as partes íntimas do paciente e requerer a introdução no ânus da sonda de silicone. Será realizado em sala privativa no setor de fisiologia anorretal do Hospital Universitário Walter Cantídio, em que apenas estarão presentes o médico pesquisador e uma auxiliar.

A proctografia evacuatória é um exame radiológico em que, por meio da evacuação uma substância pastosa colocada através do ânus e da vagina, pode-se avaliar como acontece a evacuação em cada paciente. Será realizado privativamente em uma sala em que apenas a paciente estará presente, podendo ser visualizado o aspecto radiológico pela equipe de pesquisadores em outra sala, sem que seja possível ver as partes íntimas da paciente. Por utilizar radiação do tipo raios-X, pode haver perigo para o feto em caso de mulheres gestantes, que portanto **NÃO SERÃO SUBMETIDAS AO ESTUDO COM RAIOS-X**. As doses de radiação são baixas, não oferecendo perigo às demais pacientes. O exame no entanto pode gerar algum desconforto físico ou constrangimento, por expor as partes íntimas do paciente ao examinador durante o exame ou durante o preparo do exame, em que é necessário introduzir um aplicador de contraste através do ânus e da vagina. Constrangimento também pode ocorrer uma vez que a paciente deverá defecar o contraste durante o exame.

Os exames de ultrassonografia endoanal e endorretal são exames radiológicos que não envolvem radiação ionizante, sendo inofensivos às pacientes. Servem para visualizar as estruturas presentes ao redor do ânus e do reto e entre estes e a vagina. Este exame apesar de não oferecer riscos à saúde do indivíduo, pode gerar algum desconforto físico ou constrangimento, por expor as partes íntimas das pacientes ao examinador e por envolver a colocação de um instrumento plástico

(transdutor) através do ânus. Será realizado em sala privativa no Centro de Coloproctologia do Ceará, situado no Hospital São Carlos, localizado na Av. Pontes Vieira número 2551, 2º andar, nesta capital, em que apenas estarão presentes o médico pesquisador e uma auxiliar. Não haverá custos de qualquer espécie aos pacientes em quaisquer etapas dos estudos.

As pacientes que aceitarem participar deste estudo podem livremente abandoná-lo se assim o desejarem, em qualquer momento.

Ao participar desta pesquisa, estará sendo cuidadosamente examinada quanto a eventuais problemas proctológicos com auxílio dos exames proctológicos mais modernos disponíveis e, além disto, estará dando uma inestimável contribuição ao progresso do conhecimento científico, realizado em universidade pública, que poderá resultar na melhoria do atendimento aos pacientes que sofrem de distúrbios evacuatórios.

Declaro que as informações acima foram lidas em voz alta na minha presença e que pude sanar as dúvidas que tinha a seu respeito, sendo minha livre opção fazer parte deste estudo.

Polegar Direito:

DATA: \_\_\_\_/\_\_\_\_/\_\_\_\_

Nome da Paciente: \_\_\_\_\_

Assinatura da Paciente: \_\_\_\_\_

Dados Pessoais do Pesquisador Responsável:

Flávio Roberto Santos e Silva - Rua Maria Alice Ferraz 1314

Luciano Cavalcante – Fortaleza – CE CEP: 60811-151

Tel. (85)3219-0506/8723-8352

Assinatura do Pesquisador: \_\_\_\_\_

Assinatura da Testemunha: \_\_\_\_\_

*Estes documentos devem ser inseridos nos assentamentos médicos do paciente.*

COMITÊ DE ÉTICA EM PESQUISA (CEP/HUWC/UFC) - FONE: (85)  
3366.8589/4011.8213

## APÊNDICE III:

## ESCORE DE CONSTIPAÇÃO DE WEXNER

Freq.Int	S	Dor à Evac	S
-1-2x/d	0	-Nunca	0
-2x/s	1	-Rara//	1
-1x/s	2	-Às vezes	2
-<1/s	3	-Geral//	3
-<1/s	4	-Sempre	4
Evac.Inc.	S	Dor Abdom	S
-Nunca	0	-Nunca	0
-Rara//	1	-Rara//	1
-Às vezes	2	-Às vezes	2
-Geral//	3	-Geral//	3
-Sempre	4	-Sempre	4
Tent.Evac	S	Auxilio Evac.	S
-<5	0	-Não	0
-5-10	1	-Laxante	1
-10-20	2	-Digit/Enema	2
-20-30	3		
->30	4		
Tent.Evac/d	S	Duração	S
-0	0	-0	0
-1-3	1	-1-5	1
-3-6	2	-5-10	2
-6-9	3	-10-20	3
->9	4	->20	4

Consistência das fezes-----

Sensação de prolapso retal -----

TOTAL→ \_\_\_\_\_



## APÊNDICE IV:

*FICHA PADRONIZADA DE ATENDIMENTO*

## IDENTIFICAÇÃO:

Nome: \_\_\_\_\_

Prontuário: \_\_\_\_\_ Idade: \_\_\_\_\_

## DADOS OBSTÉTRICOS:

Paridade: G \_\_\_ P \_\_\_ A \_\_\_ C \_\_\_

Feto macrossômico? [ ] sim [ ] não. Quantos \_\_\_\_\_

Uso de fórcepe? [ ] sim [ ] não. Quantas vezes \_\_\_\_\_

Episiotomia? [ ] sim [ ] não. Quantas vezes \_\_\_\_\_

Diabetes gestacional? [ ] sim [ ] não

## DADOS PROCTOLÓGICOS - Constipação:

Hábito intestinal: evacua \_\_\_\_\_ vezes a cada \_\_\_\_\_ dias.

Esforço evacuatório intenso? [ ] sim [ ] não

Fezes endurecidas? [ ] sim [ ] não

Sensação de evacuação incompleta? [ ] sim [ ] não

Dor abdominal? [ ] sim [ ] não; Se sim, é aliviada ao evacuar? [ ] sim [ ] não

Disquezia? [ ] sim [ ] não

Hematoquezia? [ ] sim [ ] não

Sensação de peso vaginal? [ ] sim [ ] não

Digitação? [ ] sim [ ] não; Se sim: [ ] vaginal [ ] perineal

Escore de Wexner \_\_\_\_\_ pontos.

## DADOS PROCTOLÓGICOS – Incontinência:

Incontinência para gases ou sólidos? [ ] sim [ ] não

Escore de Wexner \_\_\_\_\_ pontos.

## EXAME FÍSICO:

- Inspeção Estática:

Fissura anal aguda? [ ] sim [ ] não; Localização: \_\_\_\_\_

Fissura anal crônica? [ ]sim [ ]não; Localização:\_\_\_\_\_

Fístula perianal? [ ]sim [ ]não; Localização:\_\_\_\_\_

Doença hemorroidária? [ ]externa [ ]interna [ ]não; Grau\_\_\_\_\_

Plicomas anais? [ ]sim [ ]não;

- Inspeção Dinâmica:

Prolapso hemorroidário? [ ]sim [ ]não;

Prolapso mucoso? [ ]sim [ ]não;

Procidência retal? [ ]sim [ ]não;

Descenso perineal? [ ]sim [ ]não.

- Toque retal:

Retocele anterior? [ ]sim [ ]não; Grau\_\_\_\_\_

Fezes endurecidas na ampola? [ ]sim [ ]não;

Outras alterações

(descrever):\_\_\_\_\_

\_\_\_\_\_

\_\_\_\_\_

\_\_\_\_\_

- Anuscopia:

Prolapso hemorroidário? [ ]sim [ ]não;

Prolapso mucoso? [ ]sim [ ]não;

Outras alterações

(descrever):\_\_\_\_\_

\_\_\_\_\_

\_\_\_\_\_

\_\_\_\_\_

## APÊNDICE V:

Identificação	Cinedefecografia	Ecodefecografia
1	(-)	(-)
2	(-)	(-)
3	(-)	(-)
4	(+)	(+)
5	(-)	(+)
6	(-)	(-)
7	(-)	(-)
8	(+)	(+)
9	(-)	(+)
10	(-)	(+)
11	(-)	(+)
12	(-)	(-)
13	(-)	(-)
14	(-)	(+)
15	(-)	(-)
16	(-)	(+)
17	(-)	(-)
18	(-)	(-)
19	(+)	(+)
20	(-)	(-)
21	(-)	(-)
22	(-)	(-)
23	(-)	(-)
24	(+)	(+)
25	(-)	(-)
26	(-)	(-)
27	(-)	(-)
28	(-)	(+)
29	(-)	(-)
30	(+)	(+)

Kappa 0,462.  $p < 0,05$

Anexo II- Diagnóstico de intussuscepção na cinedefecografia (CD) e ecodefecografia (ED)

# Livros Grátis

( <http://www.livrosgratis.com.br> )

Milhares de Livros para Download:

[Baixar livros de Administração](#)

[Baixar livros de Agronomia](#)

[Baixar livros de Arquitetura](#)

[Baixar livros de Artes](#)

[Baixar livros de Astronomia](#)

[Baixar livros de Biologia Geral](#)

[Baixar livros de Ciência da Computação](#)

[Baixar livros de Ciência da Informação](#)

[Baixar livros de Ciência Política](#)

[Baixar livros de Ciências da Saúde](#)

[Baixar livros de Comunicação](#)

[Baixar livros do Conselho Nacional de Educação - CNE](#)

[Baixar livros de Defesa civil](#)

[Baixar livros de Direito](#)

[Baixar livros de Direitos humanos](#)

[Baixar livros de Economia](#)

[Baixar livros de Economia Doméstica](#)

[Baixar livros de Educação](#)

[Baixar livros de Educação - Trânsito](#)

[Baixar livros de Educação Física](#)

[Baixar livros de Engenharia Aeroespacial](#)

[Baixar livros de Farmácia](#)

[Baixar livros de Filosofia](#)

[Baixar livros de Física](#)

[Baixar livros de Geociências](#)

[Baixar livros de Geografia](#)

[Baixar livros de História](#)

[Baixar livros de Línguas](#)

[Baixar livros de Literatura](#)  
[Baixar livros de Literatura de Cordel](#)  
[Baixar livros de Literatura Infantil](#)  
[Baixar livros de Matemática](#)  
[Baixar livros de Medicina](#)  
[Baixar livros de Medicina Veterinária](#)  
[Baixar livros de Meio Ambiente](#)  
[Baixar livros de Meteorologia](#)  
[Baixar Monografias e TCC](#)  
[Baixar livros Multidisciplinar](#)  
[Baixar livros de Música](#)  
[Baixar livros de Psicologia](#)  
[Baixar livros de Química](#)  
[Baixar livros de Saúde Coletiva](#)  
[Baixar livros de Serviço Social](#)  
[Baixar livros de Sociologia](#)  
[Baixar livros de Teologia](#)  
[Baixar livros de Trabalho](#)  
[Baixar livros de Turismo](#)