UNIVERSIDADE FEDERAL DO PARANÁ

LEANDRO CAVALCANTE LIPINSKI

COMPARAÇÃO DA ATIVIDADE CICATRIZANTE NA PELE BOVINA ENTRE FITOTERÁPICOS DE USO TÓPICO

CURITIBA

2008

Livros Grátis

http://www.livrosgratis.com.br

Milhares de livros grátis para download.

LEANDRO CAVALCANTE LIPINSKI

COMPARAÇÃO DA ATIVIDADE CICATRIZANTE NA PELE BOVINA ENTRE FITOTERÁPICOS DE USO TÓPICO

Dissertação apresentada com requisito parcial para obtenção do grau de Mestre em Ciências Veterinárias, Curso de Pós-graduação em Ciências Veterinárias, Setor de Ciências Agrárias, Universidade Federal do Paraná.

Orientador: Prof. Dr. Rüdiger Daniel Ollhoff

Co-orientador: Prof. Dr. Antônio Felipe P. Figueiredo Wouk

CURITIBA

2008

PÓS-GRADUAÇÃO EM CIÊNCIAS VETERINÁRIAS

UFPR

PARECER

A Comissão Examinadora da Defesa da Dissertação intitulada **"COMPARAÇÃO DA ATIVIDADE CICATRIZANTE NA PELE BOVINA ENTRE FITOTERÁPICOS DE USO TÓPICO"** apresentada pelo Mestrando LEANDRO CAVALCANTE LIPINSKI, declara ante os méritos demonstrados pelo Candidato, e de acordo com o Art. 78 da Resolução nº 62/03–CEPE/UFPR, que considerou o candidato APTO para receber o Título de Mestre em Ciências Veterinárias, na Área de Concentração em Patologia Veterinária.

Curitiba, 25 de fevereiro de 2008.

Prof. Dr. Rudiger Daniel Ollhoff
Presidente/Orientador

Prof. Dr. Eduardo Henry Birgel Júnior
Membro

Prof. Dr. Antonio Felipe Paulino de Figueiredo Wouk
Membro

AGRADECIMENTOS

Ao meu orientador Dr. Rüdiger Daniel Ollhoff, pela dedicação, apoio e confiança depositada.

Ao Dr. Daniel Perotto e Dr. Nilceu Lemos, pesquisadores do IAPAR, pelo apoio na confecção deste trabalho.

Aos funcionários de campo do IAPAR que não mediram esforços para colaborar com as atividades do experimento.

A minha filha Letícia que a cada sorriso me encheu de energia, trazendo-me força.

A minha esposa Patrícia pela compreensão e dedicação que foram importantes para o sucesso pessoal e profissional.

RESUMO

O presente trabalho, dividido em dois capítulos, objetivou comparar o efeito da casca de *Schinus therebentifolius* (Aroeira), da serragem de *Tabebuia avellanedae* (Ipê roxo) e de folhas e ramos de *Caesaria sylvestris* (Guaçatonga) na cicatrização por segunda intenção em bovinos, buscando alternativas terapêuticas aplicáveis a produções orgânicas e fazer uso de flora regional disponível e pouco explorada como agente terapêutico de feridas de bovinos (capítulo I). Avaliações *in vitro* foram feitas com extratos obtidos com diferentes solventes das mesmas plantas sobre microorganismos infectantes de feridas (capítulo II). Foram utilizados onze bovinos, fêmeas, da raça Purunã, com objetivo de estudar os aspectos macroscópicos e microscópicos da cicatrização de pele por segunda intenção, em feridas provocadas cirurgicamente e tratadas topicamente por fitoterápicos tendo a solução salina como controle das demais. As lesões, em ambos os lados da coluna vertebral, foram avaliadas macroscópica e microscopicamente e as circunferências medidas para avaliação da retração. Os resultados foram analisados através de uma análise de variância. O efeito antimicrobiano dos extratos vegetais foi avaliado utilizando-se a técnica de difusão em disco de papel usando como meio ágar Muller-Hinton. Após 24 horas de crescimento mediram-se os halos inibitórios. Considerou-se efeito inibitório os halos maiores que 10 mm. Os controles foram feitos com o solvente de cada extração. Nas atividades com cicatrização as observações macroscópicas e a retração centrípeda da circunferência lesional nos primeiros 17 dias e a análise histológica no dia 16 permitiram concluir que a *Tabebuia avellanedae* revelou efeito benéfico no processo de cicatrização, seguido da *Schinus therebentifolius*, da *Casearia sylvestris* e do grupo controle. Nas avaliações microbiológicas obteve-se efeito inibitório sobre *S. aureus* sendo que *a Tabebuia avellanedae* apresentou bom efeito sobre o *S. aureus* em diferentes extrações seguida da *Schinus therebentifolius* e da *Casearia sylvestris.*

Palavras-chave: Cicatrização, bovinos e fitoterápicos.

ABSTRACT

The present study, divided in two chapters, aimed to compare the effect of three decoction preparations using the bark of *Schinus therebentifolius*, the sawdust of *Tabebuia avellanedae* and leaves and branches of *Caesaria sylvestris*, all native Brazilian trees, on the wound healing process of the bovine skin by second intention (chapter I). The *in vitro* antimicrobial activity of these extracts obtained from same samples using different solvents was analyzed using the growth inhibitory effect over three bacterial strains pathogenic for domestic animals: *Staphylococcus aureus* ATCC 25923, *Escherichia coli* ATCC 25922 and *Pseudomonas aeruginosa* ATCC 27253 (chapter II). The skin of 11 Purunã heifers was surgically removed with a 2cm Ø punch on 4 locations on both sides of the lumbar region, on a parallel line 8 cm from the vertebral column and treated topically on a daily basis for 17 days with the decoctus of the three plants. One lesion on each side remained as control and was rinsed with saline solution. One row was randomly chosen to be used for the histopathological excisions. The lesion was macroscopically evaluated at 5 times and the microscopic aspect (inflammatory response, young and mature granulation tissue) was evaluated twice (day 6 and 16). The centripetal cicatrization was measured drawing the border line of the lesion on a transparent sheet and calculating the area beneath. To evaluate the microbiological effect the method of diffusion on paper discs on Müller Hinton agar was used. A halo of more than 10mm was considered an inhibitory effect. The controls were the solvents of the extractions. The cicatrization area did not differ at any time from the control, but *Tabebuia avellanedae* treated lesions showed a statistically measured tendency of faster improvement. The histopathological examination revealed a positive effect of *Tabebuia avellanedae* and *Schinus therebenthifolius* over fibroplasia. The extract from *Tabebuia avellanedae* and *Schinus therebentifolius* improved cicatrization whereas *Caesaria sylvestris* showed a beneficial effect only at the beginning of the healing process. Phytoterapics could be used to promote the healing process as an alternative to disinfectants i.e. in organic farming systems. The extracts did not inhibit the growth of *E. coli* and *P. aeruginosa*. The extracts obtained from *T. avellanedae* presented good effect over *S. aureus* in vitro, followed by those from S. *therebentifolius* and *C. sylvestris*.

Key-words: Wound healing, bovines and phytotherapy

ZUSAMMENFASSUNG

Die Wirksamkeit von drei verschiedenen brasilianischen Heilpflanzenextrakten auf den Heilungsprozess von Hautwunden bei Rindern wurde klinisch, histologisch und mikrobiologisch untersucht. Die Rinde von *Schinus therebentifolius* (Aroeira), Sägespäne von *Tabebuia avellanedae* (Ipê roxo) und Blätter und Zweige von *Caesaria sylvestris* (Guaçatonga) wurden als Sud aufbereitet um die therapeutische Anwendbarkeit im Hinblick auf eine ökologische Rinderproduktion und eine Arzneimittelalternative für Kleinbauern zu testen, unter Einbindung der einheimischen Flora (Kapitel I). *In vitro* - Untersuchungen mit Extrakten derselben Pflanzen unter Nutzung verschiedener Lösungsmittel und deren Wirksamkeit auf verschiedene Bakterienstämme die das Wundbett verunreinigen wurden durchgeführt (Kapitel II).
An elf weiblichen Jungrindern der Purunã – Rasse wurden jeweil acht kreisrunde, chirurgische Hauwunden, paralel zur lombo-sakralen Wirbelsäule, gestanzt um die sekundäre Wundheilung, seine makroskopischen und mikroskopischen Aspekte unter zur Hilfenahme von drei topischen angewandten Phytotherapeutika und einer topisch angewandten physiologischen Kochsalzlösung als Kontrolle. Die Wundrandretraktion wurde gemessen sowie auch der klinische Aspekt zu fünf verschiedenen Zeitpunkten, während einer Gesamtuntersuchungszeit von 17 Tagen, beschrieben. Die Ergebnisse wurden durch Varianzanalyse überprüft. Der antibakterielle Effekt konnte mit Hilfe von imprägniertem Filterpapier (Blättchentest) auf Muller-Hinton Agar untersucht werden. Nach 24 Stunden Inkubation wurde der Hemmhof gemessen. Hemmhöfe grösser als 10 mm wurde als relevant angesehen. Als Kontrolle diente das jeweilige Lösungsmittel der Pflanzenextrakte. Die makroskopisch-klinischen Untersuchungen der Wunden sowie auch die mikroskopisch-histologische Untersuchung der Gewebe gewonnen am 16. Tag liessen den folgenden Schluss zu: *Tabebuia avellanedae* förderte den sekundären Wundheilungsprozess, gefolgt von *Schinus therebentifolius*, mit ebenfalls positiven Einfluss auf die Proliferationsphase und *Casearia sylvestris,* welche sich nur am Anfang des Heilungsverlaufes von der Kontrollgruppe unterschied.
Tabebuia avellanedae zeigte eine gute in-vitro Hemmwirkung auf *S. aureus*, gefolgt von *Schinus therebentifolius* und *Casearia sylvestris.* Keine der Pflanzenextrakte zeigten Wirkung auf *E. coli* und *Pseudomonas aeruginosa.*
Phytoterapeutika, gewonnen aus der brasilianischen Flora, können eine Arzneimittelalternative für Kleinbauern oder die ökologische Rinderproduktion darstellen.

LISTA DE FIGURA

FIGURA 1 - CURVA DE REGRESSÃO DO PROCESSO CICATRICIAL DE FERIDAS DE PELE BOVINAS REFERENTE À MÉDIA DAS ÁREAS DOS TRATAMENTOS..... 26

LISTA DE TABELAS

TABELA 1 - MÉDIAS DAS AVALIAÇÕES MACROSCÓPICAS DE FERIDAS DE PELE BOVINAS E DESVIO PADRÃO DOS TRATAMENTOS NOS DIAS 2, 4, 6, 12 E 17. PONTA GROSSA, PR, 2007..... 25

TABELA 2 - MÉDIAS DAS ÁREAS (cm^2) DE FERIDAS DE PELE BOVINAS E DESVIO PADRÃO DOS TRATAMENTOS NOS DIAS 0, 5, 13 E 17. PONTA GROSSA, PR, 2007..... 25

TABELA 3 - MÉDIAS DA AVALIAÇÃO HISTOLÓGICA DE FERIDAS DE PELE BOVINAS E DESVIO PADRÃO DOS TRATAMENTOS NOS DIAS 6 E 16 PÓS-LESIONAL. PONTA GROSSA, PR, 2007..... 27

TABELA 4 - RESULTADOS DOS FITOTERÁPICOS EM DIFERENTES EXTRAÇÕES E CONCENTRAÇÕES PARA *STAPHYLOCOCCUS AUREUS* (PONTA GROSSA, 2007).... 40

TABELA 5 - RESULTADOS DOS FITOTERÁPICOS EM DIFERENTES EXTRAÇÕES E CONCENTRAÇÕES PARA *ESCHERICHIA COLI* (PONTA GROSSA, 2007)..... 40

TABELA 6 - RESULTADOS DOS FITOTERÁPICOS EM DIFERENTES EXTRAÇÕES E CONCENTRAÇÕES PARA *PSEUDOMONAS AERUGINOSA* (PONTA GROSSA, 2007). 41

SUMÁRIO

1 INTRODUÇÃO..... 10

1.1 BENEFÍCIOS SOBRE A CICATRIZAÇÃO: UM OBJETIVO ÚNICO ALCANÇADO DE VÁRIAS FORMAS..... 10
1.2 ATIVIDADE ANTIMICROBIANA DE EXTRATOS VEGETAIS: UMA OPÇÃO PARA A TERAPÊUTICA..... 12
1.3 REFERÊNCIAS..... 14

2 COMPARAÇÃO DA ATIVIDADE CICATRIZANTE NA PELE BOVINA ENTRE FITOTERÁPICOS DE USO TÓPICO..... 16

RESUMO..... 16
ABSTRACT..... 16
2.1 INTRODUÇÃO..... 17
2.2 MATERIAIS E MÉTODOS..... 19
2.3 RESULTADOS E DISCUSSÃO..... 22
2.4 CONCLUSÃO..... 28
2.5 REFERÊNCIAS..... 28

3 COMPARAÇÃO DA ATIVIDADE ANTIMICROBIANA DE FITOTERÁPICOS EM DIFERENTES EXTRAÇÕES..... 35

RESUMO..... 35
ABSTRACT..... 35
3.1 INTRODUÇÃO..... 36
3.2 MATERIAIS E MÉTODOS..... 38
3.3 RESULTADOS E DISCUSSÃO..... 39
3.4 CONCLUSÃO..... 41
3.5 REFERÊNCIAS..... 41

APÊNDICES..... 44
RELAÇÃO DOS APÊNDICES - FOTOGRAFIAS DO EXPERIMENTO..... 45

ANEXO..... 62
ANEXO 1 – PARECER COMITÊ DE ÉTICA EM PESQUISA PUC..... 63

1 INTRODUÇÃO

A busca por produtos que agilizem o processo de cicatrização é freqüente na medicina humana, já na medicina veterinária é observado, sobretudo em cães e eqüinos. Em bovinos as lesões de pele são um freqüente problema, em decorrência de intervenções cruentas como castração e mochação, mas também provenientes de disputas hierárquicas no rebanho.

O desenvolvimento deste trabalho justifica-se pelo novo nicho de mercado que se forma no setor agropecuário, o de produtos ecologicamente corretos, ambientalmente sustentáveis e com baixo potencial nocivo à saúde humana como as criações denominadas de “boi verde” e carne orgânica, além de acrescentar conhecimento ao uso da biodiversidade vegetal Brasileira aplicada à medicina veterinária de ruminantes e ao estudo da cicatrização em bovinos com carência neste tipo de informações. O trabalho possui o mérito também de contribuir para com o desenvolvimento de tecnologias adaptadas aos pequenos pecuaristas, carentes de informação e meios financeiros para usufruir dos produtos comerciais de última geração.

O presente trabalho objetivou avaliar o efeito de extratos obtidos de árvores nativas sobre a cicatrização de pele em bovinos, avaliando características macroscópicas e microscópicas, sendo estes dados contidos no capítulo I. Avaliou-se também o efeito antimicrobiano destes extratos sobre microorganismos infectantes de feridas, resultados estes apresentados e discutidos no capítulo II.

1.1 BENEFÍCIOS SOBRE A CICATRIZAÇÃO: UM OBJETIVO ÚNICO ALCANÇADO DE VÁRIAS FORMAS

A cicatrização é um processo complexo que envolve a migração de células inflamatórias, a síntese de tecido de granulação, a deposição de colágeno e de proteoglicanos e a maturação que está associada com uma remodelação extensa (BIONDO SIMÕES *et al.,* 2000).

Desde os primórdios, o homem tenta interferir nesse processo, procurando diminuir o seu período e buscando melhores resultados, tanto estéticos quanto funcionais (BRANCO NETO *et al.,* 2006).

Muitos trabalhos buscam a validação científica do conhecimento popular sobre plantas, às quais é atribuída atividade cicatrizante, tendo em vista que o uso de extratos de plantas é ainda uma prática comum nos países em desenvolvimento e vem sendo retomada nos países desenvolvidos, onde a medicina alopática é ainda a mais utilizada (LUCENA *et al.,* 2006).

Os extratos de plantas têm sido utilizados na cicatrização para vários tipos de tecido, porém é dado a pele maior importância, certamente pela maior proporção de lesões em relação aos demais tecidos e por este ser o tecido de eleição para o estudo da cicatrização (VIEIRA *et al.,* 2001; DORNELES *et al.,* 2003; GOES *et al.,* 2005; BRANCO NETO *et al.,* 2006; SANTOS *et al.,* 2006, SOUZA *et al.,* 2006).

Dentre as pesquisas nacionais com plantas na cicatrização temos algumas espécies que merecem destaque como a *Aloe vera Linné,* a *Schinus terebenthifolius,* a *Persea cordata, Stryphnodendrom barbattiman,* a *Calendula officinallis e a Triticum vulgare,* pelo número de pesquisas utilizando fitofármacos baseado nestas espécies (VIEIRA *et al.,* 2001; DORNELES *et al.,* 2003; MARTINS *et al.,* 2003; BRANCO NETO *et al.,* 2006; SOUZA *et al.,* 2006).

O uso de extratos de plantas nas lesões pode trazer benefícios simplesmente por não ocorrer à aderência de bandagens, por manter a ferida descontaminada quando o extrato possui efeitos antimicrobianos ou por alterações de pH na ferida não favorecendo o crescimento de microorganismos, pode atuar sobre a superfície e criar um micro-ambiente favorável a fibroplasia, através de atividade antiinflamatória pode interferir nas fases inflamatória e de fibroplasia ou pode estimular a proliferação, migração e motilidade de fibroblastos ou de outras células de importância na cicatrização através de fitoestimulinas (RAHAL *et al*., 2001; SOUZA *et al.,* 2006).

Entretanto são publicadas inúmeras pesquisas sobre cicatrização de pele com os mais variados produtos no tratamento, isto é reflexo da importância dada para as lesões. Além das pesquisas com extratos de plantas são feitas pesquisas com outras terapias consideradas alternativas à alopatia, terapias celulares e químicas.

Nas terapias alternativas o açúcar e o mel são bastante utilizados em feridas contaminadas, relatos dessa utilização constam em papiros egípcios de 1700 a.C. através de combinações de mel e ungüento aplicados diariamente na lesão (KNUTSON *et al.,*1981 *apud* HADDAD *et al.,* 2000).

Algumas feridas podem apresentar tecido necrótico e necessitar de debridamento, mesmo nesses casos terapias alternativas são usadas, o uso de larvas mostra-se eficiente no debridamento e posterior melhora na cicatrização por segunda intenção das lesões (WOLLF & HANSSON, 2003).

As terapias celulares são baseadas na introdução de células que normalmente atuam na cicatrização, como os macrófagos, sendo que o aumento do número de células no local da lesão aumenta a quantidade de mediadores químicos por estas secretados e favorece a cicatrização (ASAI *et al.,* 2006).

Outras terapias são feitas com o uso direto de mediadores químicos que estão relacionados à infiltração de neutrófilos, infiltração de macrófagos, fibroplasia e deposição da matriz extracelular, angiogênese, remodelagem da matriz extracelular e reepitelização (NOLI & MIOLO, 2001; BALBINO *et al.,* 2005; ASAI *et al.,* 2006).

Terapias com substância que ao invés de estimular inibem podem ser usadas quando a intenção e diminuir a resposta cicatricial, como a Mitomicina C que inibe a atividade de fibroblastos (CAMARGO *et al.,* 2006).

Um elemento bastante utilizado na medicina veterinária é o zinco na forma tópica e na dieta, melhorando o tempo de cicatrização (MILLER, *et al.,* 1966; CANGUL *et al.,* 2006)

Apesar da cicatrização ser um fenômeno muito estudado, nem todas as interações químicas e celulares estão completamente entendidas, como a função dos mastócitos na fase proliferativa da cicatrização (NOLI & MIOLO, 2001), esses entendimentos são menores ainda quando trabalhamos com espécies pouco utilizadas nos estudos da cicatrização como os bovinos. Desta forma o presente trabalho tem como objetivo acrescentar conhecimento ao estudo da cicatrização de pele em bovinos e validar o uso de fitofármacos popularmente conhecidos como cicatrizantes.

1.2 ATIVIDADE ANTIMICROBIANA DE EXTRATOS VEGETAIS: UMA OPÇÃO PARA A TERAPÊUTICA

A resistência a drogas de patógenos humanos e animais é um dos casos mais bem documentados de evolução biológica e um sério problema tanto em países desenvolvidos como em desenvolvimento. O consumo de mais de uma

tonelada diária de antibióticos em alguns países da Europa tem resultado na resistência de populações bacterianas, causando assim um sério problema de saúde pública (DUARTE, 2006).

A medicina veterinária recebe parte do ônus pelas resistências a antibióticos, além disso, enfrenta os desafios vindos pareados com a formação de um mercado consumidor exigente por produtos livres de resíduos, desta forma a utilização de produtos naturais pode ser uma opção terapêutica.

Existem vários registros históricos sobre a utilização das plantas para o tratamento de doenças desde 4000 a.C. O primeiro registro médico depositado no museu da Pensilvânia é datado de 2100 a.C. e inclui uma coleção de fórmulas de trinta diferentes drogas de origem animal, vegetal e mineral (HELFAND, 1990 *apud* DUARTE, 2006). O manuscrito Egípcio denominado *Ebers Papirus* (1500 a.C.) contém 811 prescrições e 700 drogas e o primeiro texto Chinês sobre plantas Medicinais (500 a.C.) relata nomes, doses e indicações de uso de plantas para o tratamento de doenças (DUARTE, 2006).

As plantas ou seus componentes com atividade antimicrobiana podem ser usadas isoladamente em atividades pecuárias em que o uso de antibióticos é proibido, porém também podem ser utilizados potencializando o efeito de antibióticos. Rosato *et al*. (2007), utilizando um óleo essencial associado com norfloxacina, observaram que as doses do antibiótico podem ser reduzidas quando estes são utilizados conjuntamente.

Certamente os estudos sobre o efeito antimicrobiano de extratos vegetais têm atualmente grande importância para medicina veterinária, devido ao surgimento de produções pecuárias onde o uso de alopatia é banido ou restrito, e o uso destes extratos não somente nestes casos e sim como adjuvantes em antibioticoterapias em que o patógeno apresenta resistência a tratamentos convencionais. Assim a avaliação de possível sensibilidade de microorganismo conhecidamente infectante de feridas com uso de extratos obtidos de árvores nativas acrescentará informações técnicas relevantes à terapêutica veterinária, abrindo-se espaço na pesquisa científica voltada às espécies ruminantes e em especial ao bovino, carente de estudos fitoterápicos.

1.3 REFERÊNCIAS

ASAI, J.; TAKENAKA, H.; ICHIHASHI, K.; UEDA, E.; KATOH, N.; KISHIMOTO, S. Successful treatment of diabetic gangrene with topical application of a mixture of peripheral blood mononuclear cells and basic fibroblast growth factor. **Journal of Dermatology**, v. 33, p. 349 – 352, 2006.

BALBINO, C. A.; PEREIRA, L. M.; CURI, R. Mecanismos envolvidos na cicatrização: uma revisão. **Revista Brasileira de Ciências Farmacêuticas**, v. 41, n. 1, 2005.

BIONDO-SIMÕES, M. L. P.; PANTE, M. L.; MACEDO, V. L.; GARCIA, R. F.; BOELL, P.; MORAES, T. H. C. O hormônio de crescimento na cicatrização de feridas cutâneas, em ratos. **Acta Cirúrgica Brasileira**, v.15, p. 78-82, 2000.

BRANCO NETO, M. L. C.; RIBAS FILHO, J. M.; MALAFAIA, O.; OLIVEIRA FILHO, M. A.; CZECZKO, N. G.; AOKI, S.; CUNHA, R.; FONSECA, V. R.; TEIXEIRA, H. M.; AGUIAR, L. R. F. Avaliação do extrato hidroalcoólico de Aroeira (*Schinus terebinthifolius Raddi*) no processo de cicatrização de feridas em pele de ratos. **Acta Cirúrgica Brasileira**, v. 21, p. 17 – 22, 2006.

CAMARGO, P. A. M.; CAMPOS, A. C. L.; MATIAS, J. E. F.; RISPOLI, D. Z.; PRZYSIEZNY, P. E.; FONSECA, V. R. Efeito da mitomicina C tópica na cicatrização de prega vocal em modelo suíno. **Revista Brasileira de Otorrinolaringologia**, v. 72, p. 601 – 604, 2006.

CANGUL, I. T.; NIHAL, Y. G.; TOPAL, A.; YILMAZ, R. Evaluation of the effects of topical tripeptide-copper complex and zinc oxide on open wound healing in rabbits. **European Society of Veterinary Dermatology**, v. 17, p. 417 – 423, 2006.

DORNELES, D.; WOUK, A. F. P. F.; PONTAROLO, R.; OLIVEIRA, A. B. Efeito de *Aloe vera linne* sobre a cicatrização de feridas de pele em coelhos. **Visão Acadêmica**, v. 4, n.1, p.39 – 46, 2003.

DUARTE, M. C. T.; Atividade Antimicrobiana de Plantas Medicinais e Aromáticas utilizadas no Brasil. **MultiCiência,** v.7, 2006. Disponível em <http//www.multiciência.unicamp.Br/artigos_07/0_05_7.pdf> Acesso em 5/01/2008.

GOES, A. C. A. M.; RODRIGUES, L. V.; MENEZES, D. B.; GRANGEIRO, M. P. F.; CAVALCANTE, A. R. M. S. Análise histológica da cicatrização da anastomose colônica, em ratos, sob ação de enema de Aroeira do Sertão (*Myracrodruon urundeuva fr. all.)* a 10%. **Acta Cirúrgica Brasileira**, v. 20, n. 2, p. 144 – 151, 2005.

HADDAD, M. C. L.; BRUSCHI, L. C.; MARTINS, E. A. P. Influência do açúcar no processo de cicatrização de incisões cirúrgicas infectadas. **Revista Latino-americana de Enfermagem**, v.8, n.1, 2000**.**

LUCENA, P. L. H.; RIBAS FILHO, J. M.; MAZZA, M.; CZECZKO, N. G.; DIETZ, U. A.; CORREA NETO, M. A.; HENRIQUES, G. S.; SANTOS, O. J.; CESCHIN, A. P.; THIELE, E. S. Avaliação da Aroeira (*Schinus terebinthifolius Raddi*) na cicatrização

de feridas cirúrgicas em bexiga de ratos. **Acta Cirúrgica Brasileira**, v. 21, p. 46 – 51, 2006.

MARTINS, P. S.; ALVES, A. L. G.; HUSSNI, C. A.; SEQUEIRA, J. L.; NICOLETTI, J. L. M.; THOMASSIAN, A. Comparação entre fitoterápicos de uso tópico na cicatrização de pele em eqüinos. **Archives of Veterinary Science**, v. 8, n.2, p. 1 – 7, 2003.

MILLER, W. J.; BLACKMON, D. M.; HIERS JR, J.M.; FOWLER, P. R.; CLIFTON, C. M.; GENTRY, R. P. Effects of adding two forms of supplemental zinc to a practical diet on skin regeneration in Holstein heifers and evaluation of a procedure for determining rate of wound healing. **Journal of Dairy Science**, v. 50, n. 5, p. 715 – 721, 1966.

NOLI, C.; MIOLO, A. The mast cell in wound healing – Review. **Veterinary Dermatology**, v. 12, p. 303 – 313, 2001.

RAHAL, S. C.; ROCHA, N. S.; BLESSA, E. P; IWABE, S.; CROCCI, A. J. Pomada orgânica natural ou solução salina isotônica no tratamento de feridas limpas induzidas em ratos. **Ciência Rural**, v.31, n. 6, p. 1007–1011, 2001.

ROSATO, A.; VITALI, C.; LAURENTIS, N.; ARMENISE, D.; MILILLO, M. A. Antibacterial effect of some essential oils administered alone or in combination with norfloxacin. **Phytomedicine**, v. 14, p. 727 – 732, 2007.

SANTOS, O. J.; RIBAS FILHO, J. M.; CZECZKO, N. G.; CASTELO BRANCO NETO, M. L.; NAUFEL JR, C.; FERREIRA, L. M.; CAMPOS, R. P.; MOREIRA, H.; PORCIDES, R. D.; DOBROWOLSKI, S. Avaliação do extrato de Aroeira (*Schinus terebinthifolius Raddi*) no processo de cicatrização de gastrorrafias em ratos. **Acta Cirúrgica Brasileira**, v. 21, p. 39 – 45, 2006.

SOUZA, D. W.; MACHADO, T. S. L.; ZOPPA, A. L. V.; CRUZ, R. S. F.; GÁRAGUE. A. P.; SILVA, L. C. L. C. Ensaio da aplicação de creme a base de *Triticum Vulgare* na cicatrização de feridas cutâneas induzidas em eqüinos. **Revista Brasileira de Plantas Medicinais**, v.8, n.3, p. 9 –13, 2006.

VIEIRA, S. C.; KRAUSE, G. A.; ZAMPIROLO, J. A.; LUCINDA, R. M.; SCHLEMPER, V.; SCHLEMPER, S. R. M. Efeito cicatrizante da pomada de *Persea cordata Mez* (Lauraceae) em feridas cutâneas de cobaias. **Revista Brasileira de Plantas Medicinais**, v. 3, n. 2, p. 31 – 35, 2001.

WOLFF, H.; HANSSON, C. Larval therapy – an effective method of ulcer debridement. **Clinical Dermatology**, v. 28, p. 134 – 138, 2003.

2. COMPARAÇÃO DA ATIVIDADE CICATRIZANTE NA PELE BOVINA ENTRE FITOTERÁPICOS DE USO TÓPICO

(*Comparison between the bovine skin wound healing activity of different phytotherapics of topical use*)

Aprovado em Comitê de Ética. Parecer n. 69/06/CEUA-PUCPR

RESUMO

Foram utilizados onze bovinos, fêmeas, da raça Purunã, com objetivo de estudar os aspectos macroscópicos da cicatrização de pele por segunda intenção, em feridas provocadas cirurgicamente e tratadas durante 17 dias topicamente com decoctos de *Schinus therebentifolius* (Aroeira), *Tabebuia avellanedae* (Ipê roxo) e *Casearia sylvestris* (Guaçatonga) misturados à carboximetilcelulose, tendo a solução salina como controle das demais. Foram feitas quatro lesões de cada lado da região lombar para a avaliação macroscópica e a avaliação histológica. Observaram-se a retração centrípeda e o aspecto clínico da lesão até a cicatrização completa. Foram realizadas biópsias nos dias 6 e 16 para avaliar os eventos da cicatrização. Concluiu-se que os decoctos de *Tabebuia avellanedae* e de *Schinus therebentifolius* obtiveram efeito benéfico sobre a cicatrização por segunda intenção, sendo que a *Casearia sylvestris* não distinguiu-se do tratamento com solução salina.

Palavras chaves: cicatrização, pele, bovinos, fitoterapia.

ABSTRACT

An experiment with 11 Purunã cattle has been carried out in order to investigate the effect of three phytoterapic topical treatments over the bovine skin healing process by second intention in wounds surgically induced. Topical treatment with an hydrogel phytoterapic of *Schinus therebentifolius* (Aroeira), *Tabebuia avellanedae* (Ipê roxo) and *Casearia sylvestris* (Guaçatonga) were compared to an treatment with the hydrogel of physiological solution. Four lesions were cut in each side of de lumbar area: on the right side for macroscopic observations and on the left side for histopathologic analysis. The lesions were treated daily for seventeen days. Each wound was macroscopically described and observed in regard to its centripetal contraction until the complete healing. *Tabebuia avellanedae* and *Schinus therebentifolius* promote second intention skin wound healing process in the bovine species compared to *Casearia sylvestris* and the saline solution which did not offer any benefit.

Key words: wound healing, bovine, skin, phytotherapy.

2.1 INTRODUÇÃO

Os ferimentos de pele são freqüentes na clínica de bovinos, decorrentes de práticas de manejo com utilização de intervenções cruentas, instalações defeituosas e disputas de hierarquia no rebanho. Apesar de usuais, são, no entanto, negligenciados e responsáveis pela instalação de miíases com um potencial prejuízo econômico estimado em até U$ 150 milhões (GRISI *et al.,* 2002) ou em até U$ 8 milhões considerando-se somente os valores gastos anualmente na compra de repelentes e cicatrizantes (MOYA BORJA, 2003). Apesar do impacto econômico, que as conseqüências das feridas em bovinos trazem à cadeia produtiva, existe uma total despreocupação da pesquisa com relação à cicatrização da pele bovina, ao contrário do que ocorre na espécie eqüina e em animais de companhia (TATARUNAS *et al.,* 1998; MARTINS *et al.,* 2003; DE NARDI, 2004; SOUZA *et al.,* 2006).

A cicatrização de feridas é um fenômeno fisiológico, que inicia-se a partir da perda da integridade da pele, gerando uma solução de continuidade que atinge os planos subjacentes em diversos graus, e depende de uma série de reações químicas (KENT LLOYD, 1992).

O processo de reparação tem início logo após a ocorrência da agressão (THOMSON, 1983), e pode ser dividido em três fases segundo CLARK (1993): inflamação, formação do tecido de granulação com deposição da matriz extracelular e remodelação.

Diferentes pesquisas buscam produtos que agilizem o processo de cicatrização (DAMYANLIEV *et al.,* 1982; WEISS, 1984; HEGGERS, 1993; HEDGE *et al.,* 1994; KOO, 1994; WOUK *et al.,* 1998; BIONDO-SIMÕES *et al.,* 2000; HADDAD *et al.,* 2000; FALCÃO *et al.,* 2002; MARTINS *et al.,* 2003; RAHAL *et al.* 2003), visando a hemostasia, uma atividade antimicrobiana, ação estimulante sobre os fibroblastos, uma maior epitelização entre outros. Faz-se necessário, no entanto, cautela na utilização de substâncias tópicas para auxiliar na cicatrização, pois na medicina veterinária diferentes substâncias revelaram ações que retardam a cicatrização (SWAIM & LEE, 1987). GOMES *et al.* (2001), em levantamento feito sobre o uso popular de plantas medicinais no município de Morretes- Paraná, observaram que algumas das plantas utilizadas pela população apresentavam características tóxicas e restrições quanto ao uso.

A busca por novos medicamentos baseados em plantas tem recentemente sido objeto de estudos etnofarmacológicos na medicina veterinária em países como a Itália (MANGANELLI *et al.,* 2001), a Nigéria (ADEWUNMI *et al.,* 2001) e o Iran (OLOUMI & DERAKHSHANFAR, 2004). No mundo vários grupos de pesquisa têm buscado fitoterápicos que contribuam ao processo cicatricial (NAGAPPA & CHERIYAN, 2001; MADHURA & MENGI*,* 2003; TROMBETTA *et al.,* 2006; LÉDON *et al.,* 2007). No Brasil a busca por fitoterápicos que facilitem a cicatrização baseia-se em estudos voltados para a espécie humana usando animais (VIEIRA *et al.,* 2001; LEITE *et al.,* 2002; BÜRGER *et al.,* 2003; DORNELES *et al.,* 2003; PENNA *et al.,* 2003; GOES *et al.,* 2005; GOMES *et al.,* 2006), com exceções como na espécie eqüina onde o estudo é voltado para própria espécie (MARTINS *et al.,* 2003; SOUZA *et al.,* 2006).

O Brasil apesar de possuir a flora arbórea mais diversificada do mundo (LORENZI, 1992) a medicina veterinária a tem abordado do ponto de vista terapêutico somente de maneira tímida. No presente estudo avaliou-se as espécies arbóreas nativas descritas a seguir.

A *Casearia sylvestris* (Guaçatonga, Erva de lagarto), faz parte da família das Flacourtiaceae e está distribuída em quase todo o Brasil. Inúmeras são as atribuições farmacológicas na medicina humana e odontologia da Guaçatonga, como antidiarréica, antifebril, depurativa, anti-reumática, cicatrizante, antiinflamatória e em mordeduras de cobras (POTT & POTT, 1994; RODRIGUES & CARVALHO, 2001; SASSIOTO *et al.,* 2004; ARANTES *et al.,* 2005).

A *Schinus terebenthifolius* (Aroeira-mansa) faz parte da família das Anacardiáceas, essa planta originária da América do Sul, ocorre em todo o Brasil. O conhecimento popular e pesquisas feitas com esta planta lhe atribuem atividades, antidiarréica, adstringente, antiinflamatória, cicatrizante, antimicrobiana e purgativa (POTT & POTT, 1994; RODRIGUES & CARVALHO, 2001; DEGÁSPARI, 2004; LIMA *et al.,* 2004; DEGÁSPARI *et al.* 2005; BRANCO NETO *et al.,* 2006; LUCENA *et al.,* 2006; SANTOS *et al.,* 2006). Na espécie *Schinus molle* (Aroeira salsa), semelhante à Aroeira mansa, foram relatadas atividades inibidoras da histamina, serotonina e acetilcolina (BELLO *et al.,* 1998).

A *Tabebuia avellanedae* (Ipê roxo), faz parte da família das Bignoniaceae, é originária da América do Sul e encontra-se em todo o Brasil. Muitas propriedades medicinais são atribuídas aos seus fitocompostos, dentre eles o lapachol, que são:

antiulcerogênica, antimicrobiana, antiinflamatória, antimalárica, tripanossomicida, antipsoríase, antiviral, antiesquistossomótica, antineoplásica e imunomoduladora (FONSECA *et al.,* 2003; SOUZA *et al.,* 2005; CORRÊA *et al.,* 2006; MOON *et al.,* 2007).

A pesquisa científica de produtos oriundos de espécies nativas, conhecidas na medicina humana popular e sua aplicação na medicina veterinária faz-se necessária quando objetivam-se produções pecuárias em sistemas orgânicos, quando buscam-se soluções que produzam menos resíduos para o consumidor final, quando visa-se o desenvolvimento de tecnologias de produção pecuária sustentável além de valorizar-se a biodiversidade regional, abrindo-se caminho para atividades econômicas com preservação de ambientes naturais.

Apesar da existência de produções alternativas e da freqüência das lesões cutâneas na clínica de bovinos, raros são os trabalhos com cicatrização da pele bovina fazendo uso de fitoterápicos (OLOUMI & DERAKHSHANFAR, 2004, DERAKHSHANFAR & OLOUMI, 2004).

O presente trabalho objetivou comparar o efeito dos fitoterápicos extraídos da casca de *Schinus therebentifolius* (Aroeira), da serragem de *Tabebuia avellanedae* (Ipê roxo**)** e das folhas e ramos de *Casearia sylvestris* (Guaçatonga) na cicatrização por segunda intenção em bovinos, buscando alternativas terapêuticas aplicáveis a produções orgânicas e utilizando-se da flora regional disponível e pouco explorada como agente terapêutico de feridas em bovinos.

2.2 MATERIAIS E MÉTODOS

No desenvolvimento do trabalho realizado em 2007, foram utilizadas 11 fêmeas bovinas, da raça Purunã com peso entre 240 e 302 Kg, com média de idade de 16 meses, mantidas em confinamento coberto, separadas em baias individuais, da Estação Experimental Fazenda Modelo – Ponta Grossa - Paraná, do Instituto Agronômico do Paraná - IAPAR. Os animais foram alimentados com silagem de milho, água e sal mineral *ad libitum* e dois kilogramas de ração concentrada contendo 18% de proteína bruta e 70% de nutrientes digestíveis total (NDT) por animal por dia. Os animais foram estabulados 10 dias para adaptação antes do início do experimento.

Os defeitos de pele foram realizados cirurgicamente, sendo os animais submetidos a jejum hídrico de 12 horas e alimentar de 24 horas. Em seguida foram tranqüilizados com cloridrato de xilazina 0,04mg/kg (i.v.), dose esta com efeitos analgésicos. Após a sedação infiltrou-se cloridrato de lidocaína nos locais da incisão e produziu-se 4 lesões cutâneas de cada lado da região lombar sem anti-sepsia preservando-se a microbiota residente, com auxílio de um vazador de 2 cm de diâmetro. As lesões distaram 10 cm da coluna vertebral guardando a mesma distância (10 cm) entre elas. O início do tratamento ocorreu 12 horas após a produção cirúrgica das lesões e foi mantido diariamente, até a cicatrização completa das feridas. Os tratamentos foram inteiramente randomizados, evitando-se desta maneira manter o mesmo tratamento no sentido crânio-caudal. Os fitoterápicos (decocto da planta espessado com carboximetilcelulose) foram utilizados diariamente diretamente sobre a lesão pingando-os com o auxílio de uma seringa. O preparado foi feito uma única vez, mantendo-se os fitoterápicos acondicionados em vidros de cor âmbar sob refrigeração (4 -8 °C). Os animais tiveram suas caudas amarradas no jarrete com auxílio de um barbante durante todo o experimento.

As plantas frescas (Aroeira e Guaçatonga) utilizadas foram colhidas de um total de seis indivíduos localizados no município de Fazenda Rio Grande, na primavera e secadas em estufa de ventilação forçada a 37° C por 96 horas. A serragem do Ipê-roxo foi obtida de três madeireiras diferentes da região metropolitana de Curitiba e também secada em estufa de ventilação forçada a 37° C por 96 horas. As extrações foram feitas utilizando um digestor de fibra com condensador em sistema de decocção fechado da seguinte forma:

1. Solução de *Schinus therebentifolius* (Aroeira) extraída a quente em água deionizada (100g de casca seca em 1000 ml água - 30min. de fervura), mais 6g de carboximetilcelulose e homogeneizadas em liquidificador;
2. Solução de *Tabebuia avellanedae* (Ipê roxo) extraída a quente em água deionizada (100g de serragem da madeira seca em 1000 ml água - 30min. de fervura), mais 6g de carboximetilcelulose e homogeneizadas em liquidificador;
3. Solução de *Casearia sylvestris* (Guaçatonga) extraída a quente em água deionizada (100g de folhas e ramos em 1000 ml água - 30min. de fervura), mais 6g de carboximetilcelulose e homogeneizadas em liquidificador;
4. Solução isotônica de cloreto de sódio, mais 6g de carboximetilcelulose e homogeneizadas em liquidificador sendo esta considerada controle das demais.

As lesões do lado direito da região lombar de cada animal destinaram-se a avaliação clínica macroscópica (hemorragia local, presença de coágulos, crostas, tecido de granulação, epitelização, presença de exsudato), sendo estas graduadas em ruim (1), regular (2) e bom (3) sempre pelo mesmo avaliador.

A avaliação macroscópica foi realizada diariamente até o 17º dia pós cirúrgico.

A mensuração da área de cada ferida, foi realizada nos dias 2, 5, 9, 11, 13, 15 e 17, colocando-se um plástico transparente sobre a ferida e demarcando com caneta de retroprojetor a sua circunferência, para avaliação da retração. As médias das áreas foram obtidas através das fórmula da área de um círculo ($\pi \times R^2$) onde π é igual 3,14 e R é o raio, e pela fórmula da área de uma elipse (π AB) onde A é o raio maior e B é o raio menor.

As lesões do lado esquerdo de 10 animais escolhidos aleatoriamente, foram biopsiadas no centro geométrico da lesão com auxílio de um vazador de 7mm de diâmetro, realizadas no 6º (5 animais) e 16º (5 animais) dias após a produção das lesões, sendo o conjunto deste material fixado em formol a 10% e encaminhado para análise histopatológica.

Os fragmentos foram analisados por um patologista que desconhecia a metodologia do trabalho. Usou-se a coloração de Hematoxilina e Eosina de Harris. Foram avaliados nos fragmentos obtidos no 6º dia a resposta inflamatória quanto à celularidade e ao edema e à presença de tecido de granulação jovem. Para resposta inflamatória quanto à celularidade foram atribuídas notas para presença (1), intensamente infiltrado (2), severamente infiltrado (3) e para edema foram graduadas em ausente (1), pouco (2) e abundante (3). Para tecido de granulação jovem os fragmentos foram graduados pela quantidade em traços (1), presença (2) e abundante (3). Das notas da avaliação para resposta inflamatória e deposição de tecido de granulação obteve-se a média para os tratamentos.

Os fragmentos obtidos no dia 16 foram avaliados pela deposição de tecido de granulação, observando-se a presença e quantidade de deposição de tecido de granulação jovem ou maduro, então graduados em presente (1), pouco (2) e abundante (3) e quanto a resposta inflamatória recebendo graduação em pouca (1), abundante (2) e severa (3). Como no dia 6 das notas da avaliação para resposta inflamatória e deposição de tecido de granulação obteve-se a média para os tratamentos.

A análise estatística foi feita utilizando o procedimento GLM do programa S.A.S (versão 9.1) e foram consideradas as seguintes variáveis: médias de notas ruim (1), regular (2) e bom (3)1nas avaliações clínicas macroscópicas; média das áreas ($cm^{2)}$ das feridas nos dias cinco, treze e dezessete após a indução cirúrgica das mesmas. Para avaliação microscópica foram considerados as notas para os tratamentos nos dias 6 e 16. Utilizou-se a análise de variância para um delineamento inteiramente casualizado com 4 tratamentos e 11 repetições nas avaliações macroscópicas e com 4 tratamentos e 5 repetições nas avaliações microscópicas nos dias 6 e 16. As diferenças entre tratamentos foram avaliadas pelo teste *t* ao nível de significância de 5% de probabilidade.

Parâmetros qualitativos, conforme explicitado anteriormente, obtidos das análises microscópicas foram usados para definição de uma melhor ou pior qualidade da resposta cicatricial nas fases estudadas.

2.3 RESULTADOS E DISCUSSÃO

As feridas tratadas com Ipê nos três primeiros dias apresentaram crostas serosas lisas e delgadas, bordos menos edemaciados em relação aos outros tratamentos, de acordo com as propriedades antiinflamatórias da planta (FONSECA *et al.,* 2003; SOUZA *et al.,* 2005; CORRÊA *et al.,* 2006) recebendo uma avaliação macroscópica significantemente melhor ($p<0.05$) com relação ao controle no início e final do tratamento, somente não se diferenciando do controle no dia 6 e 12 da avaliação, no entanto, sempre mantendo-se em média com uma avaliação superior em qualquer momento (TABELA 1), porém a avaliação histológica feita no sexto dia não revelou diferença significativa quanto a resposta inflamatória e deposição de tecido de granulação em relação aos outros tratamentos (TABELA 3). A melhor avaliação macroscópica não foi acompanhada por alterações quantificáveis na avaliação microscópica, sendo observadas feridas menos exsudativas, possivelmente pelo efeito antimicrobiano de alguns dos fitocompostos encontrados no Ipê que supostamente não permitiram a infecção (FONSECA *et al.,* 2003).

As feridas tratadas com Guaçatonga apresentaram crostas serosas e lisas, porém com bordos levemente edemaciados e eritematosos, resultados estes que indicam alguma ação antiinflamatória da planta (ARANTES *et al.,* 2005). Este

tratamento mostrou apenas eficiência nos primeiros dois dias (TABELA 1), não apresentando mais diferença significativa na avaliação macroscópica com relação ao controle e tendo uma tendência a ter lesões com retração mais lenta em relação aos demais tratamentos. Nas avaliações microscópicas a Guaçatonga não apresentou melhora ao processo cicatricial (TABELA 3). Sassioto *et al.* (2004), observaram que o decocto da Guaçatonga promoveu atraso cronológico no processo de reparação óssea em ratos, explicando este fato pela ação antiinflamatória que reduziria a população de macrófagos, fibroblastos e fibras colágenas.

Crostas secas e irregulares foram observadas nas feridas tratadas com Aroeira, efeito este atribuído à ação adstringente dos taninos encontrados na planta (DEGÁSPARI, 2004). Mesmo com aspectos macroscópicos diferentes as lesões tratadas com Guaçatonga e Aroeira não diferiram estatisticamente nos 3 primeiros dias nas avaliações macroscópicas. A aroeira apresentou uma avaliação estatística significantemente melhor do que o grupo controle no início (dia 2) e final (dia 17) do tratamento (TABELA 1) para as avaliações macroscópicas.

A microscopia no 16º dia revelou que a Aroeira beneficiou o processo cicatricial, observando-se presença maior de tecido conjuntivo maduro em relação aos demais tratamentos. Observou-se a formação de anexos na derme e relaciona-se estes possivelmente com a baixa tensão de oxigênio induzido pelos taninos, e o acúmulo de fibrina no centro da lesão, que estimulam a multiplicação e migração centrípeda dos fibroblastos pela malha de fibrina, sugerindo que a Aroeira favoreceu o processo de fibroplasia. HOFFMAN *et al.* (2006), observaram que a Aroeira teve efeito benéfico ao processo de cicatrização de anastomoses de cólon, LUCENA *et al.* (2006), também encontraram efeito positivo do extrato hidroalcoólico da planta sobre feridas cirúrgicas em bexiga de ratos e NUNES JR. *et al.* (2006), obtiveram resultados positivos para aumento da carga máxima de ruptura e deformação máxima da *linea alba* de ratos na análise tensiométrica usando este fitoterápico. SANTOS *et al.* (2006), concluíram que o uso do extrato hidroalcoólico de Aroeira não alterou o processo de cicatrização do estômago quanto à avaliação macroscópica, tensiométrica e microhistológica e BRANCO NETO *et al.* (2006), fazendo uso do extrato hidroalcoólico em feridas da pele de ratos, observaram uma retardo na reepitelização.

Nos dias 4, 6 e 12 não se observou diferença significativa para avaliação visual das feridas entre os tratamentos Aroeira e Guaçatonga em relação ao

controle, porém avaliou-se melhor o tratamento com Ipê no dia 4, relacionado supostamente a uma ação antiiflamatória e antimicrobiana. Exsudação fibrinopurulenta foi observada mais freqüentemente nos animais do grupo controle e Guaçatonga, sugerindo infecção secundária, infecção esta provavelmente controlada pelo efeito antimicrobiano dos taninos e óleos essenciais (LIMA *et al.,* 2004; DEGÁSPARI *et al.,* 2005) presentes no grupo Aroeira e pelo efeito antimicrobiano das naftoquinonas presentes no Ipê (FONSECA *et al.,* 2003; SOUZA *et al.,* 2005; CORRÊA *et al.,* 2006).

Nos demais dias da fase de reparação não se observou diferença significativa entre os grupos, sendo apenas observado no dia 17 pós cirúrgico uma diferença estatística nas avaliações a favor dos grupos Ipê e Aroeira para as avaliações macroscópicas, esta mesma diferença foi dada na avaliação microscópica (dia 16) onde as lesões da Aroeira e Ipê tiveram uma melhor fibroplasia (TABELA 3). Essa avaliação favorável correlaciona-se com um bom controle na fase inflamatória e das infecções secundárias, que repercutiram num melhor desenvolvimento do processo cicatricial. Essa melhor evolução das feridas tratadas com Ipê pode também estar relacionada ao efeito imunomodulador dos seus fitocomplexos (CORRÊA *et al.,* 2006), que melhoraria a atividade funcional dos fagócitos estimulando o ânion superóxido e melhorando a atividade funcional dos leucócitos polimorfonucleares e dos mononucleares, sendo estes essenciais ao processo cicatricial através da produção e liberação de mediadores químicos que favorecem a fibroplasia (BALBINO *et al.,* 2005).

TABELA 1 - MÉDIAS DAS AVALIAÇÕES MACROSCÓPICAS DE FERIDAS DE PELE BOVINAS E DESVIO PADRÃO DOS TRATAMENTOS NOS DIAS 2, 4, 6, 12 E 17. PONTA GROSSA, PR, 2007.

Médias seguidas de letras iguais não diferem significativamente (p>0,05)
[c] Diferença em relação ao controle e aos outros tratamentos (p<0,05)
[d] Diferença apenas em relação ao controle (p<0,05)

	Média das áreas ± Desvio padrão **D0**	Média das áreas ± Desvio padrão **D5**	Média das áreas ± Desvio padrão **D13**	Média das áreas ± Desvio padrão **D17**
Aroeira	3,14[a] ± 0 (0)*	2,11[a] ± 0,63 (0,30)	2,05[a] ± 1,13 (0,50)	0,77[a] ± 0,58 (0,23)
Guaçatonga	3,14[a] ± 0 (0)	2,58[a] ± 0,85 (0,30)	2,24[a] ± 1,75 (0,50)	0,9[a] ± 0,78 (0,23)
Ipê	3,14[a] ± 0 (0)	2,27[a] ± 0,41 (0,30)	1,89[a] ± 0,81 (0,50)	0,62[a] ± 0,38 (0,23)
Controle	3,14[a] ± 0 (0)	2,46[a] ± 0,83 (0,30)	2,13[a] ± 0,83 (0,50)	0,73[a] ± 0,36 (0,23)

Org.: O autor.

As médias das áreas das feridas não diferiram significativamente em relação ao controle em nenhum dos dias medidos, porém evidencia-se uma tendência de diminuição da área da ferida para o grupo Ipê (TABELA 2), tendência essa que pode ser significativa em feridas mais amplas e em locais de cicatrização mais difícil.

TABELA 2 - MÉDIAS DAS ÁREAS (cm^2) DE FERIDAS DE PELE BOVINAS E DESVIO PADRÃO DOS TRATAMENTOS NOS DIAS 0, 5, 13 E 17. PONTA GROSSA, PR, 2007.

Médias seguidas de letras iguais não diferem significativamente (p>0,05)
* entre parênteses o valor do erro padrão.

	Média das avaliações ± Desvio padrão **D2**	Média das avaliações ± Desvio padrão **D4**	Média das avaliações ± Desvio padrão **D6**	Média das avaliações ± Desvio padrão **D12**	Média das avaliações ± Desvio padrão **D17**
Aroeira	1,81[b] ± 0,87	2,27[a] ± 0,64	2,36[a] ± 0,50	2,45[a] ± 0,82	2,45[d] ± 0,82
Guaçatonga	1,81[b] ± 0,60	2,18[a] ± 0,87	2,09[a] ± 0,70	2,54[a] ± 0,82	2,18[a] ± 0,87
Ipê	2,72[c] ± 0,46	2,45[d] ± 0,68	2,18[a] ± 0,87	2,63[a] ± 0,67	2,63[d] ± 0,67

Org.: O autor.

Controle	1,18[a] ± 0,40	1,81[a] ± 0,87	1,81[a] ± 0,75	2,27[a] ± 0,64	1,72[a] ± 0,90

Na curva obtida pela média das áreas das feridas (figura 1), evidencia-se uma média menor das áreas nos dias 2, 5 e 9 para o grupo Aroeira, sugerindo que essa maior retração da área da ferida seja pelo efeito adstringente dos taninos (PANIZZA *et al.,* 1988). Ao final das avaliações o grupo Ipê apresenta um processo cicatricial mais eficiente, sugerindo que esse desempenho tenha relação causal com os efeitos antimicrobiano e antiinflamatório da planta (PEREIRA *et al., 2006;* MOON *et al., 2007)*.

FIGURA 1 - CURVA DE REGRESSÃO DO PROCESSO CICATRICIAL DE FERIDAS DE PELE BOVINAS REFERENTE À MÉDIA DAS ÁREAS DOS TRATAMENTOS.

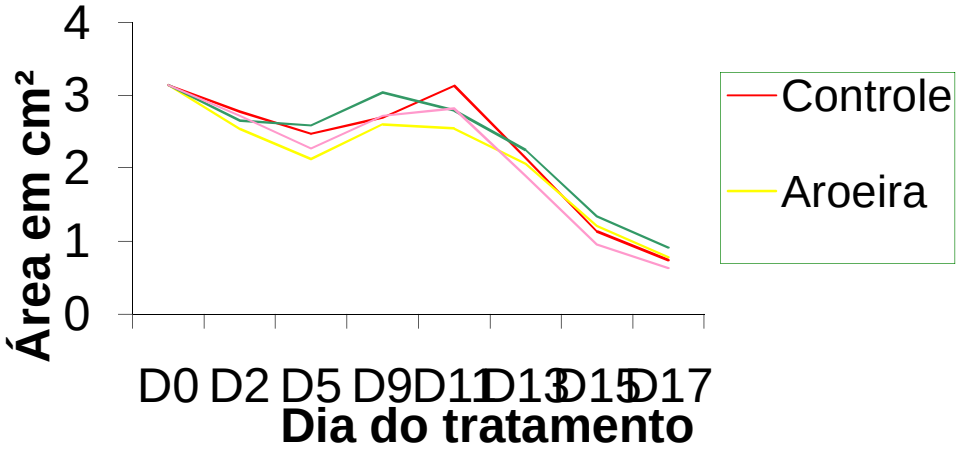

Org.: O autor.

As avaliações microhistológicas (TABELA 3) revelaram um efeito benéfico para os grupos Aroeira e Ipê apenas para deposição de tecido de granulação no dia 16. Uma esperada melhora no controle da inflamação pelo grupo Ipê não foi observada no tecido utilizando microscopia óptica.

	Média das histologias ± Desvio padrão **D6** resposta inflamatória	Média das histologias ± Desvio padrão **D6** tecido de granulação	Média das histologias ± Desvio padrão **D16** resposta inflamatória	Média das histologias ± Desvio padrão **D16** tecido de granulação
Aroeira	$1,8^{a}$ ± 0,83 (0,32)*	$2,2^{a}$ ± 0,83 (0,32)	$1,8^{a}$ ± 1,09 (0,44)	$2,4^{d}$ ± 0,54 (0,20)
Guaçatonga	$1,6^{a}$ ± 0,54 (0,32)	$1,8^{a}$ ± 0,83 (0,32)	$1,6^{a}$ ± 0,89 (0,44)	$2,0^{a}$ ± 0,0 (0,20)
Ipê	$1,4^{a}$ ± 0,54 (0,32)	$2,0^{a}$ ± 0,70 (0,32)	$1,6^{a}$ ± 0,89 (0,44)	$2,2^{d}$ ± 0,44 (0,20)
Controle	$1,4^{a}$ ± 0,89 (0,32)	$2,2^{a}$ ± 0,44 (0,32)	$1,8^{a}$ ± 1,09 (0,44)	$1,6^{a}$ ± 0,54 (0,20)

TABELA 3 - MÉDIAS DA AVALIAÇÃO HISTOLÓGICA DE FERIDAS DE PELE BOVINAS E DESVIO PADRÃO DOS TRATAMENTOS NOS DIAS 6 E 16 PÓS-LESIONAL. PONTA GROSSA, PR, 2007.

Médias seguidas de letras iguais não diferem significativamente (p>0,05)

[d] Diferença apenas em relação ao controle (p<0,05)

* Entre parênteses o valor do erro padrão.

Org.: O autor.

Os resultados encontrados com os fitoterápicos obtidos do Ipê e da Aroeira mostraram ação sobre o processo cicatricial, em feridas de pele de bovinos interferindo no sentido de promover a fibroplasia e descontaminar a ferida. Em bovinos, a ação de fitoterápicos na cicatrização da pele foi testada por (OLOUMI & DERAKHSHANFAR, 2004), que utilizaram um extrato a base de *Glycyrrhizia glabra* topicamente durante os 7 primeiros dias e que mostrou-se eficiente em feridas de bezerras Holstein. Estes mesmos pesquisadores obtiveram resultados positivos utilizando um óleo de *Elaeagnus angustifolia* em feridas dermoepidérmicas de bezerras Holstein, (DERAKHSHANFAR & OLOUMI, 2004). Estudos nacionais brasileiros de ação de fitoterápicos para cicatrização de pele de bovinos foram, até o presente, desconhecidos.

Outros trabalhos relatam substâncias que interferem na cicatrização da pele de bovinos. Miller *et al.* (1966), demonstraram que a suplementação com zinco em novilhas Holstein interfere positivamente na regeneração da pele. Varshney *et al.* (1997), demonstraram que a saliva tem efeito terapêutico sobre a cicatrização da pele de bezerros. Marques *et al.* (1991, 1996), utilizaram um curativo biológico, que é uma rede de microfibrilas de celulose, no tratamento de feridas de papilas

mamárias de vacas e observaram uma diminuição no período de recuperação quando comparado a tratamentos convencionais e a ausência da troca de curativos.

A análise estatística revelou variações significativas quanto ao aspecto macroscópico das feridas no estudo comparativo dos fitoterápicos, porém a média das áreas das feridas não diferiram significativamente. Apesar desses resultados, a observação macroscópica diária e a mensuração da área da ferida permitiram concluir que a retração centrípeda tendeu a ser favorecida nos 10 primeiros dias do tratamento no grupo Aroeira e ao final do tratamento para o grupo Ipê. Já nas avaliações microscópicas a estatística revelou apenas um favorecimento quanto a fibroplasia para os grupos Aroeira e Ipê no dia 16 pós cirúrgico.

2.4 CONCLUSÃO

Os resultados obtidos nas condições experimentais do presente estudo permitem concluir que:

- O fitoterápico extraído de serragem de *Tabebuia avellanedae* melhora a cicatrização de lesões cutâneas da pele bovina nos primeiros 5 dias.
- O fitoterápico extraído de *Tabebuia avellanedae* mostrou-se eficiente no processo de reparação.
- *O* fitoterápico extraído de *Schinus therebentifolius* apresenta efeito benéfico na fase inflamatória e na fase de reparação.
- A *Casearia sylvestris* mostrou efeito benéfico sobre o aspecto macroscópico da lesão cutânea bovina nos primeiros dois dias somente.
- A Aroeira e o Ipê melhoraram a fibroplasia.
- O fitoterápico Ipê mostrou-se superior aos demais tratamentos na comparação entre os fitoterápicos, seguido da Aroeira.
- Os fitoterápicos Ipê e Aroeira podem ser utilizados no tratamento tópico de feridas na espécie bovina.

2.5 REFERÊNCIAS

ADEWUNMI, C. O.; AGBEDAHUNSI, J. M.; ADEBAJO, A. C.; ALADESANMI, A. J.; MURPHY, N.; WANDO, J. Ethno-veterinary medicine: screening of Nigerian

medicinal plants for trypanocidal properties. **Journal of Ethnopharmacology**, v. 77, p.19 -24, 2001.

ARANTES, A. B.; DE SOUZA, M. M.; SANTOS, C. A. M.; SATO, M. E. O. Desenvolvimento de dentifrícios com extratos fluidos de *Calendula sylvestris L.* (Asteraceaceae) e *Casearia sylvestris* Sw. (Flacourtiaceae) destinado ao combate à placa bacteriana. **Revista Brasileira de Farmácia**, v. 86, n.2, p. 61-64, 2005.

BALBINO, C. A.; PEREIRA, L. M.; CURI, R. Mecanismos envolvidos na cicatrização: uma revisão. **Revista Brasileira de Ciências Farmacêuticas**, v. 41, n. 1, 2005.

BELLO, R.; BELTRÁN, B.; MORENO, L.; CALATAYUD, S.; PRIMO-YÚFERA, E.; ESPLUGUES, J. In vitro pharmacological evaluation of the dichloromethanol extract from *Schinus molle* L. **Phytotherapy Research**, v.12, p.523-525, 1998.

BIONDO-SIMÕES, M. L. P.; PANTE, M. L.; MACEDO, V. L.; GARCIA, R. F.; BOELL, P.; MORAES, T. H. C. O hormônio de crescimento na cicatrização de feridas cutâneas, em ratos. **Acta Cirúrgica Brasileira**, v.15, p. 78-82, 2000.

BRANCO NETO, M. L. C.; RIBAS FILHO, J. M.; MALAFAIA, O.; OLIVEIRA FILHO, M. A.; CZECZKO, N. G.; AOKI, S.; CUNHA, R.; FONSECA, V. R.; TEIXEIRA, H. M.; AGUIAR, L. R. F. Avaliação do extrato hidroalcoólico de Aroeira (*Schinus terebinthifolius Raddi*) no processo de cicatrização de feridas em pele de ratos. **Acta Cirúrgica Brasileira**, v. 21, p. 17 – 22, 2006.

BÜRGER, M. E.; GHEDINI, P. C.; DORIGONI, P. A.; GRAÇA, D. L.; BALDISSEROTTO, B.; ALMEIDA, C. E.; CASSOL, R.; MATOS, R. S.; FROES, L. F.; ZACHIA, R. A.; Cicatrização de feridas cutâneas em ratos tratados com pomada caseira à base de plantas medicinais. **Revista Brasileira de Plantas Medicinais**, v. 5, n. 2, p. 91- 97, 2003.

CLARK. R. A. F. Biology of dermal wound repair dermatological clinics. **Investigation Dermatology**, v.11, p. 647-661, 1993.

CORRÊA, V. S. C.; MAYNIÉ, J. C.; FRANÇA, E. L.; HONÓRIO-FRANÇA, A. C. Atividade funcional dos fagócitos na presença do fitoterápico “Mais vida”. **Revista Brasileira de Plantas Medicinais**, v.8, n.2, p. 26-32, 2006.

DAMYANLIEV, R.; HEKIMOV, K.; SAVOVA, E.; AGOPIAN, R. The treatment of suppurative surgical wounds with própolis. **Folia Medica**, v. 24, n. 2, p. 24-27, 1982.

DE NARDI, A. B.; RODASKI, S.; SOUSA, R. S.; BAUDI, D. L. K.; CASTRO, J. H. T. Cicatrização secundária em feridas dermoepidérmicas tratadas com ácidos graxos essenciais, vitamina A e E, lecitina de soja e iodo polivinilpirrolidona em cães. **Archives of Veterinary Science**, v. 9, n.1, p. 1-16, 2004.

DEGÁSPARI, C. H. Propriedades antioxidantes e antimicrobiana dos frutos da aroeira Schinus therebentifolius Raddi, Curitiba, 2004, 102p. **Tese** (Doutorado) – Programa de pós-graduação em tecnologia de alimentos - Universidade Federal do Paraná.

DEGÁSPARI, C. H.; WASZCZYNSKYJ, N.; PRADO, M. R. M. Atividade antimicrobiana de *Schinus terebenthifolius Raddi*. **Ciências Agrotécnicas**, v. 29, n.3, p. 617-622, 2005.

DERAKHSHANFAR, A.; OLOUMI, M. M. The role of fresh oleaster leaf preparation in healing of experimental wounds in calves: a histopathologic study. **Veterinary Dermatology**, v. 15, suppl I, p 40 – 40, 2004.

DORNELES, D.; WOUK, A. F. P. F.; PONTAROLO, R.; OLIVEIRA, A. B. Efeito de *Aloe vera linne* sobre a cicatrização de feridas de pele em coelhos. **Visão Acadêmica**, v. 4, n.1, p.39 – 46, 2003.

FALCÃO, S. C.; LOPES, S. L.; COLHO, A. R. B.; ALMEIDA, E. L. Pele de Rana catesbeiana como curativo biológico oclusivo no tratamento de feridas cutâneas produzidas em cães: alterações macroscópicas e microscópicas resultantes da interação desses tecidos. Estudo preliminar. **Acta Cirúrgica Brasileira**, v. 17, n.3, 2002.

FONSECA, S. G. C.; CARVALHO, R. M.; SANTANA, D. P. Lapachol – química, farmacologia e métodos de dosagem. **Revista Brasileira de Farmácia**, v. 84, n.1, p. 9-16, 2003.

GOES, A. C. A. M.; RODRIGUES, L. V.; MENEZES, D. B.; GRANGEIRO, M. P. F.; CAVALCANTE, A. R. M. S. Análise histológica da cicatrização da anastomose colônica, em ratos, sob ação de enema de Aroeira do Sertão (*Myracrodruon urundeuva fr. all.)* a 10%. **Acta Cirúrgica Brasileira**, v. 20, n. 2, p. 144 – 151, 2005.

GOMES, E. C.; ELPO, E. R. S.; GABRIEL, M. M.; LOPES, M. Plantas medicinais com características tóxicas usadas pela população do município de Morretes, PR. **Revista Visão Acadêmica**, v. 2, n. 2, p. 77- 80, 2001.

GOMES, S. C.; CAMPOS, A. C. L.; TORRES, O. J. M.; VASCONCELOS, P. R. L.; MOREIRA, A. T. R.; TENÓRIO, S. B.; TÂMBARA, E. M.; SAKATA, K.; MORAES JÚNIOR, H. M.; FERRER. A. L. Efeito do extrato de *Passiflora edulis* na cicatrização da parede abdominal de ratos: estudo morfológico e tensiométrico. **Acta Cirúrgica Brasileira**, v. 21, p. 9 – 16, 2006.

GRISI, L.; MASSARD, C. L.; MOYA BORJA, G.E.; PEREIRA, J.B. Impacto econômico das principais ectoparasitoses de ocorrência no Brasil. **A Hora Veterinária**, v.21, n.125, p. 8-10, 2002.

HADDAD, M. C. L.; BRUSCHI, L. C.; MARTINS, E. A. P. Influência do açúcar no processo de cicatrização de incisões cirúrgicas infectadas. **Revista Latino-Americana de Enfermagem**, v.8, n.1, 2000.

HEDGE, D. A.; KHOSA, R. L.; CHANSOURIA, J. P. N. A study of the effect of *Wedelia calendulacea Less*. on wound healing in Rats. **Phytotherapy Research**, v. 8, p. 439 – 440, 1994.

HEGGERS, J. P. Beneficial effects of *aloe* in wound healing. **Phytotherapy Research**, v. 7, p. 48- 52, 1993.

HOFFMAN, I; COUTINHO, S. L.; TORRES, O. J. M.; MATIAS, J. E. F.; COELHO, J. C. U.; STAHLKE JÚNIOR, H. J.; AGULHAM, M. A.; BACHLE, E.; CAMARGO, P. A. M.; PIMENTEL, S. K.; FREITAS, A. C. T. Efeito do extrato hidroalcoólico de aroeira (*Schinus terebinthifolius Raddi*) na cicatrização de anastomose colônicas. Estudo experimental em ratos. **Acta Cirúrgica Brasileira**, v. 21, n. 3, p. 49 –54, 2006.

KENT LLOYD, K. D. Wound healing. In: AUER, J. A. **Equine Surgery**. Philadelphia: W. B. Saunders, cap. 3, p. 38 – 45, 1992.

KOO, M. W. L. *Aloe Vera*: antiulcer and ant diabetic effects. **Phytotherapy Research**, v. 8, p. 461 – 464, 1994.

LEDÓN, N.; CASACÓ, A.; REMIREZ, D.; GONZÁLEZ, A.; CRUZ, J.; GONZÁLEZ, R.; CAPOTE, A.; TOLÓN, Z.; ROJAS, E.; RODRÍGUEZ, V. J.; MERINO, N.; RODRÍGUEZ, S.; ANCHETA, O.; CANO, M. C. Effects of a mixture of fatty acids from sugar cane (*Saccharum officinarum L.*) wax oil in two models of inflammation: Zymosan-induced arthritis and mice tail test of psoriasis. **Phytomedicine**, v. 14, n. 10, p. 690 – 695, 2007.

LEITE, S. N.; PALHANO, G.; ALMEIDA, S.; BIAVATTI, M. W. Wound healing activity and systemic effects of *Vernonia scorpioides* extract in guinea pig. **Fitoterapia**, v. 73, p. 496 – 500, 2002.

LIMA, E. O.; PEREIRA, F. O.; LIMA, I. O.; TRAJANO, V. N.; SOUZA, E. L. *Schinus terenbenthifolius Raddi:* avaliação do espectro de ação antimicrobiana de seu extrato aquoso**. Infarma**, v.16, n. 7-8, p. 83-85, 2004.

LORENZI, H. **Árvores Brasileiras: Manual de Identificação e cultivo de plantas arbóreas nativas do Brasil.** Nova Odessa: Plantarum, 1992. 352 p.

LUCENA, P. L. H.; RIBAS FILHO, J. M.; MAZZA, M.; CZECZKO, N. G.; DIETZ, U. A.; CORREA NETO, M. A.; HENRIQUES, G. S.; SANTOS, O. J.; CESCHIN, A. P.; THIELE, E. S. Avaliação da Aroeira (*Schinus terebinthifolius Raddi*) na cicatrização de feridas cirúrgicas em bexiga de ratos. **Acta Cirúrgica Brasileira**, v. 21, p. 46 – 51, 2006.

MADHURA, M. R.; MENGI, S. A. Comparative effect of oral administration and a topical application of alcoholic extract of *Terminalia arjuna* bark on incision and excision wounds in rats. **Fitoterapia**, v. 74, p. 553 – 558, 2003.

MANGANELLI, R. E. U.; CAMANGI, F.; TOMEI, P. E. Curing animals with plants: traditional usage in Tuscany (Italy). **Journal of Ethnopharmacology**, v. 78, p. 171-191, 2001.

MARQUES, J. A.; DALEK, C. R.; MARQUES, L. C.; GOMES, M. C. Curativo biológico (Biofill) no tratamento de feridas cutâneas de papilas mamárias de vacas. **A Hora Veterinária**, v. 11, n. 61, p. 39 – 42, 1991.

MARQUES, J. A.; MORAES, J. R. E; TEIXEIRA NETO, F. J. Tratamento alternativo de feridas de papilas mamárias de vacas através do emprego de membrana biológica (Biofill). **Brazilian Journal of Veterinary Research and Animal Science**, v. 33, n.2, p. 102 – 106, 1996.

MARTINS, P. S.; ALVES, A. L. G.; HUSSNI, C. A.; SEQUEIRA, J. L.; NICOLETTI, J. L. M.; THOMASSIAN, A. Comparação entre fitoterápicos de uso tópico na cicatrização de pele em eqüinos. **Archives of Veterinary Science**, v. 8, n.2, p. 1 – 7, 2003.

MILLER, W. J.; BLACKMON, D. M.; HIERS JR, J.M.; FOWLER, P. R.; CLIFTON, C. M.; GENTRY, R. P. Effects of adding two forms of supplemental zinc to a practical diet on skin regeneration in Holstein heifers and evaluation of a procedure for determining rate of wound healing. **Journal of Dairy Science**, v. 50, n. 5, p. 715 – 721, 1966.

MOON, D.; CHOI, Y. H.; KIM, N. D.; PARK, Y. M.; KIM, G.Y. Anti-inflammatory effects of β-lapachone in lipopolysaccharide-stimulated BV2 microglia. **International Immunopharmacology**, v. 7, p. 506 – 514, 2007.

MOYA BORJA, G. E. Erradicação ou manejo integrado das miíases neotropicais das Américas? **Pesquisa Veterinária brasileira**, v.23 n.32, p. 131-138, 2003.

NAGAPPA, A. N.; CHERIYAN, B. Wound healing activity of the aqueous extract of *Thespesia populnea* fruit. **Fitoterapia**, v. 72, p. 503 – 506, 2001.

NUNES JR., J. A. T.; RIBAS FILHO, J. M.; MALAFAIA, O.; CZECZKO, N. G.; INÁCIO, C. M.; NEGRÃO, A. W.; LUCENA, L. H.; MOREIRA, H.; WAGENFUHR JR. J.; CRUZ, J. J. Avaliação do efeito do extrato hidroalcoólico de *Schinus terebinthifolius Raddi* (Aroeira) no processo de cicatrização da *linea alba*. **Acta Cirúrgica Brasileira**, v. 21, 2006.

OLOUMI, M. M.; DERAKHSHANFAR, A. The role of a liquorice preparation in healing of experimental wounds in calves: a histopathologic study. **Veterinary Dermatology**, v. 15, suppl. I, p. 41 – 41, 2004.

PANIZZA, S.; ROCHA, A. B.; GECCHI, R.; SOUZA, E.; SILVA, R. A. P. *Stryphnodendron barbadetiman* (velozzo) martius: teor em tanino na casca e sua propriedade cicatrizante. **Revista de Ciências Farmacêuticas**, São Paulo, v. 10, p. 101-106, 1988.

PENNA, S. C.; MEDEIROS, M.V.; AIMBIRE, F. S. C.; FARIA NETO, H. C. C.; SERTIÉ, J. A. A.; LOPES MARTINS, R. A. B. Anti-inflammatory effect of the hydralcohlic extract of *Zingiber officinale* rhizomes on rat paw and skin edema. **Phytomedicine**, v. 10, p. 381 – 385, 2003.

PEREIRA, E. M.; MACHADO, T. B.; LEAL, I. C. R.; JESUS, M. D.; DAMASO, C. R. A.; PINTO, A. V.; DE MARVAL, M. G.; KUSTER, R. M.; SANTOS, K. R. N. *Tabebuia avellenedae* naphthoquinones: activity against methicillin-resistant staphtlococcal

strains, cytotoxic activity and *in vivo* dermal irritability analysis. **Annals of Clinical Microbiology and Antimicrobials**, v. 5, 2006. Disponível em http://www.ann-clinmicrob.com/content/5/1/5, acessado em 10 fevereiro de 2008.

POTT, A.; POTT, V. J. **Plantas do Pantanal**. Brasília: Embrapa, 1994. 320p.

RAHAL, S.C.; BRACARENSE, A. P. F. R. L.; TANAKA, C. Y.; GRILLO, T.; LEITE, C. A. L. Utilização de própolis ou mel no tratamento de feridas limpas induzidas em ratos. **Archives of Veterinary Science**, v. 8, n.1, p. 61 –67, 2003.

RODRIGUES, V. E. G.; CARVALHO, D. A.: **Plantas Medicinais no domínio dos Cerrados.** Lavras : UFLA, 2001. 180 p.

SANTOS, O. J.; RIBAS FILHO, J. M.; CZECZKO, N. G.; CASTELO BRANCO NETO, M. L.; NAUFEL JR, C.; FERREIRA, L. M.; CAMPOS, R. P.; MOREIRA, H.; PORCIDES, R. D.; DOBROWOLSKI, S. Avaliação do extrato de Aroeira (*Schinus terebinthifolius Raddi*) no processo de cicatrização de gastrorrafias em ratos. **Acta Cirúrgica Brasileira**, v. 21, p. 39 – 45, 2006.

SASSIOTO. P. C. M.; CARDOSO FILHO, N.; FACCO, G. G.; SODRÉ, S.T.; NEVES, N.; PURISCO, S. U.; FARIAS, A. G. Efeito da *Casearia sylvestris* no reparo ósseo com matriz óssea bovina desvitalizada em ratos. **Acta Cirúrgica Brasileira**, São Paulo, v.19, n.6, 2004.

SOUZA, D. W.; MACHADO, T. S. L.; ZOPPA, A. L. V.; CRUZ, R. S. F.; GÁRAGUE. A. P.; SILVA, L. C. L. C. Ensaio da aplicação de creme a base de *Triticum vulgare* na cicatrização de feridas cutâneas induzidas em eqüinos. **Revista Brasileira de Plantas Medicinais**, v.8, n.3, p. 9 –13, 2006.

SOUZA, R. E.; BRANDÃO, F. A.; OLIVEIRA, L. E. G.; GUERRA, M. O.; PETERS, V. M. Desenvolvimento embrionário durante o trânsito tubárico em ratas wistar (Rattus norveqicus Berkenhout, 1769) tratadas com lapachol. **Revista Brasileira de Zootecnia**, v. 7, n. 1, p. 25 – 37, 2005.

SWAIM, S. F.; LEE, A. H. Topical wound medications: a review. **Journal of the American Veterinary Medical Association**, v.190 n.12, p. 1588-1593 , 1987.

TATARUNAS, A. C.; MATERA, J. M.; DAGLI, M. L. Z. Estudo clínico e anatomopatológico da cicatrização cutânea no gato doméstico. Utilização do laser de baixa potência GAAS (904). **Acta Cirúrgica Brasileira**, v. 13, n. 2, 1998.

THOMSON, R. G. **Patologia geral veterinária**. Rio de Janeiro. Guanabara Koogan, 1983. 412 p.

TROMBETTA, D.; PUGLIA, C.; PERRI, D.; LICATA, A.; PERGOLIZZI, S.; LAURIANO, E. R.; DE PASQUALE, A.; SAIJA, A.; BONINA, F. P. Effects of polysaccharides from *Opuntia ficus-indica* (L.) clodades on the healing of dermal wounds in the rat. **Phytomedicine**, v. 13, p. 352-358, 2006.

VARSHNEY, A C.; SHARMA, D. N.; SINGH, M.; SHARMA, S. K.; NIGAM, J. M. Therapeutic value of bovine saliva in wound healing: a histomorphological study. **Indian Journal of Experimental Biology**, v. 35, n. 5, p. 535 – 537, 1997.

VIEIRA, S. C.; KRAUSE, G. A.; ZAMPIROLO, J. A.; LUCINDA, R. M.; SCHLEMPER, V.; SCHLEMPER, S. R. M. Efeito cicatrizante da pomada de *Persea cordata Mez* (Lauraceae) em feridas cutâneas de cobaias. **Revista Brasileira de Plantas Medicinais**, v. 3, n. 2, p. 31 – 35, 2001.

WEISS, R.G. Tratamento da ferida operatória infectada: açúcar uma nova opção. **Revista Amirgs**, v. 28, n. 4, p. 337-42, 1984.

WOUK, A. F. P. F.; DINIZ, J. M.; CÍRIO, S. M.; SANTOS, H.; BALTAZAR, E. L.; ACCO, A. Membrana biológica (Biofill®) – estudo comparativo com outros agentes promotores da cicatrização da pele em suínos: aspectos clínicos, histopatológicos e morfométricos. **Archives of Veterinary Science**, v. 3, n.1, p.31 – 37, 1998.

3. COMPARAÇÃO DA ATIVIDADE ANTIMICROBIANA DE FITOTERÁPICOS EM DIFERENTES EXTRAÇÕES

(Comparation of activity antimicrobial of phytotherapics on differs extractions)

RESUMO

O presente trabalho objetivou analisar a atividade antimicrobiana dos extratos obtidos da *Casearia sylvestris* (Guaçatonga), *Schinus therebentifolius* (Aroeira) e *Tabebuia avellanedae* (Ipê Roxo). Foram utilizados três solventes para extração (água, éter e álcool 70%) com três concentrações diferentes: 10, 20 e 30% massa/volume das plantas. Avaliou-se o efeito inibitório destes extratos sobre o crescimento das seguintes bactérias patogênicas para animais domésticos: *Staphylococcus aureus* ATCC 25923, *Escherichia coli* ATCC 25922 e *Pseudomonas aeruginosa* ATCC 27253. Utilizou-se o método de difusão em disco de papel no meio Müller Hinton. Os discos em papel poroso com 6 mm de diâmetro foram embebidos com 10 microlitros de solução fitoterápica. Após 24 horas de crescimento os halos foram medidos. Considerou-se efeito inibitório os halos maiores que 10mm. Os controles foram feitos com o solvente de cada extração. Obteve-se efeito inibitório sobre *S. aureus* com as seguintes extrações: *Tabebuia* hidroalcoólica 10, 20 e 30%, *Tabebuia* éter 10, 20 e 30%, *Tabebuia* decocto 20 e 30%, *Schinus* éter 30%, *Schinus* hidroalcoólica 20 e 30% e *Casearia* éter 10, 20 e 30%. Para *E. coli* e *Pseudomonas aeruginosa* não foi observado efeito inibitório. A *Tabebuia* apresentou bom efeito sobre o *S. aureus* em diferentes extrações seguida da *Schinus* e *Casearia*.

Palavras chaves: Fitoterápicos, atividade antimicrobiana, árvores nativas.

ABSTRACT

This research analyzed the antimicrobial activity of extracts obtained from *Casearia sylvestris* (Guaçatonga), *Schinus therebentifolius* (Aroeira) and *Tabebuia avellanedae* (Ipê Roxo). Were used three solvents for extractions (water, ether and hydro alcoholic) with three concentrations differs: 10, 20 e 30% mass/volume of plants. Was avaluated the antimicrobial effects this extracts under the growth of pathogenics bacterials for domestic animals: *Staphylococcus aureus* ATCC 25923, *Escherichia coli* ATCC 25922 e *Pseudomonas aeruginosa* ATCC 27253. Was used the method of diffusion on paper discs on Müller Hinton agar. The discs of porous paper was soaked with 10 micro liters of phytotherapic solution. After 24 hours of growth the halos was measured. Considered inhibitory effect the halos biggers than 10mm. The controls was make with the solvents the extractions. Obtained inhibitory effect under *S. aureus* with following extractions: *Tabebuia* hydro alcoholic 10, 20 e 30%, *Tabebuia* ether 10, 20 e 30%, *Tabebuia* decoct 20 e 30%, *Schinus* ether 30%, *Schinus* hydro alcoholic 20 e 30% e *Casearia* ether 10, 20 e 30%. The extracts no inhibited the growth the *E. coli* and *P. aeruginosa*. The Tabebuia presented better efecct under *S. aureus* in differs extractions followed the *Schinus* and *Casearia*.

Key words: Phytotherapics, antimicrobial acitivity, natives trees.

3.1 INTRODUÇÃO

O uso de extratos de plantas e fitoquímicos para fins medicinais é uma prática que acompanha a evolução da humanidade. Desde a descoberta do primeiro antibiótico a penicilina G pelo médico e bacteriologista Alexander Fleming em 1928 uma enorme gama de antibióticos foi descoberta e usada para fins terapêuticos. Entretanto o desenvolvimento de resistência aos antibióticos pelas bactérias nos traz o interesse em retroceder aos conhecimentos sobre os tratamentos com plantas e experimentalmente validar o conhecimento popular trazido junto a evolução.

As infecções são freqüente problema na clínica Veterinária e a busca por tratamentos alternativos é necessária para o estabelecimento de protocolos terapêuticos eficazes e que possam ser aplicados em produções orgânicas. O Brasil é detentor da flora arbórea mais diversificada do mundo (LORENZZI, 1992) e segundo Duarte, (2006) as investigações sobre produtos naturais com atividade antimicrobiana aumentaram significativamente nos últimos anos, este crescimento é devido a problemas causados com o uso indiscriminados de antibióticos e o surgimento de resistência bacteriana.

A Organização Mundial da Saúde (WHO, 1998) estima que 65-80% da população dos países em desenvolvimento dependam das plantas medicinais como única forma de acesso aos cuidados básicos de saúde.

Graças a sua atividade metabólica secundária, os vegetais superiores são capazes de produzir substâncias antibióticas, utilizadas como mecanismo de defesa contra predação por microorganismos, insetos e herbívoros (GOTLIEB, 1981 *apud* GOLÇALVEZ, 2005).

De acordo com a definição proposta pela Organização Mundial de Saúde, os medicamentos fitoterápicos são substâncias ativas presentes na planta como um todo, ou em parte dela, na forma de extrato total ou processado (WHO, 2005).

O interesse por produtos com atividade antimicrobiana é observado em vários países, sobretudo os em desenvolvimento, porém cresce também na Europa e América do Norte (DUARTE, 2006). A busca por novos medicamentos baseados em plantas que inibam microorganismos tem recentemente sido objeto de estudos

etnofarmacológicos em países como a Argentina (STEGE *et a*l., 2007), a Itália (ROSATO *et al.,* 2007), Porto Rico (MELÉNDEZ & CAPRILES, 2006), Turquia (GULLUCE et al., 2006), Brasil (DEVIENNE et al., 2005), Polônia (KUZMA et al., 2007) e Japão (FUKAI et al., 2005) onde este grupo obteve resultados positivos quando utilizaram um isoprenoide isolado da *Cudrania cochinchinensis* contra enterococos resistentes a vancomicina. KUZMA et al., (2007) constataram efeito inibitório contra *Staphylococcus aureus e S. epidermidis*. usando um diterpenoide isolado da *Salvia sclarea*. Fitoterápicos com inibição de crescimento podem ser em algumas circunstâncias utilizados em tratamentos de forma isolada ou juntamente com antibióticos, potencializando o efeito desses.

Segundo Golçalvez (2005), a grande maioria das plantas normalmente empregados como fitoterápicos populares, não tiveram suas potencialidades terapêuticas efetivamente comprovadas.

A *Casearia sylvestris* (Guaçatonga, Erva de largato), é da família das Flacourtiaceae e está distribuída em quase todo o Brasil. Inúmeras são as atribuições farmacológicas na medicina humana e odontologia da Guaçatonga, como antidiarréica, antifebril, depurativa, antireumática, cicatrizante, antiinflamatória e em mordeduras de cobras (POTT & POTT, 1994; RODRIGUES & CARVALHO, 2001; SASSIOTO *et al.,* 2004; ARANTES *et al.,* 2005).

A *Schinus terebenthifolius* (Aroeira-mansa) faz parte da família das Anacardiáceas, essa planta é originária da América do Sul, e está distribuída em todo o Brasil. O conhecimento popular e pesquisas feitas com esta planta lhe atribuem atividades, antidiarréica, adstringente, antiinflamatória, cicatrizante, antimicrobiana e purgativa (POTT & POTT, 1994; RODRIGUES & CARVALHO, 2001; DEGÁSPARI, 2004; LIMA *et al.,* 2004; DEGÁSPARI *et al.,* 2005).

A *Tabebuia avellanedae* (Ipê roxo), faz parte da família das Bignoniaceae, é originária da América do Sul e encontra-se em todo o Brasil. Muitas propriedades medicinais são atribuídas aos seus fitocompostos, dentre eles o lapachol, que são: antiulcerogênica, antimicrobiana, antiinflamatória, antimalárica, cicatrizante, tripanossomicida, antipsoríase, antiviral, antiesquistossomótica, antineoplásica e imunomoduladora (FONSECA *et al.,* 2003; SOUZA *et al.,* 2005; CORRÊA *et al.,* 2006, LIPINSKI *et al*., 2007).

Neste trabalho tem-se como objetivo avaliar a ação antimicrobiana da casca da *Schinus therebentifolius* (Aroeira), da serragem da *Tabebuia avellanedae* (Ipê

roxo**)** e das folhas e ramos da *Caesaria sylvestris* (Guaçatonga), contra *Staphylococcus aureus* ATCC 25923, *Escherichia coli* ATCC 25922 e *Pseudomonas aeruginosa* ATCC 27253, bactérias estas sabidamente infectantes de feridas.

3.2 MATERIAIS E MÉTODOS

Na produção dos fitoterápicos foram utilizados três solventes para extração com três concentrações, 10, 20 e 30% massa/volume das plantas. Através da fervura por 10 minutos da planta em água deionizada, no dia da avaliação, obteve-se o decocto. Obteve-se o macerado com éter etílico P.A. e solução hidroalcoólica (álcool 70%), após 7 dias de imersão das plantas no solvente. Os macerados e o decoctos obtidos de cada planta com cada solvente nas três concentrações foi em seguida filtrado.

Foi utilizado serragem de *Tabebuia avellanedae* (Ipê Roxo), folhas e ramos da *Casearia sylvestris* (Guaçatonga) e casca da *Schinus therebentifolius* (Aroeira), reduzidas em partículas de 1cm manualmente. As plantas frescas (Aroeira e Guaçatonga) utilizadas foram colhidas de um total de seis indivíduos localizados no município de Fazenda Rio Grande, na primavera (2006) e secadas em estufa de ventilação forçada a 37°C por 96 horas. A serragem do Ipê-roxo foi obtida de três madeireiras diferentes da região metropolitana de Curitiba e também secada em estufa de ventilação forçada a 37° C por 96 horas.

Avaliou-se o efeito inibitório destes extratos sobre o crescimento das seguintes bactérias patogênicas para animais domésticos: *Staphylococcus aureus* ATCC 25923, *Escherichia coli* ATCC 25922 e *Pseudomonas aeruginosa* ATCC 27253. As cepas foram plaqueadas em ágar sangue e após 24 horas de crescimento em estufa a 36ºC as colônias bacterianas foram diluídas em solução salina sendo a concentração bacteriana padronizada por absorbância com auxílio de um espectrofotômetro. Com a densidade óptica de 0,45 de absorbância utilizando filtro de 450 nm obtém-se a concentração de 10^8 células por ml. Desta solução 100 microlitros (100 µl/placa igual a 10^7 células) foram semeados em placas de Petri (150 x15 mm) com 4 mm de ágar Müller Hinton. Foram feitas três repetições para cada tratamento, obtendo-se média aritimética do diâmetro dos halos. Os discos em papel poroso, estéreis com 6 mm de diâmetro foram embebidos com 10 microlitros

de solução fitoterápica. Após 24 horas de crescimento os halos foram medidos. Considerou-se efeito inibitório os halos maiores que 10 mm. Os controles foram feitos com o solvente de cada extração.

3.3 RESULTADOS E DISCUSSÃO

Os resultados do ensaio estão sumarizados em tabelas, onde na tabela 1 tem-se os resultados dos fitoterápicos para *S. aureus,* na TABELA 2 para *Escherichia coli* e na TABELA 3 para *Pseudomonas aeruginosa.*

A presença de inibição foi observada para o *S. aureus* em diferentes extrações. Os extratos da Aroeira nas extrações com éter e hidroalcoólica mostraram efeito inibitório sobre S. aureus, já o decocto não apresentou efeito, corroborando com Degáspari *et al*., (2005), que observaram a presença de atividade antimicrobiana do extrato hidroalcoólico da Aroeira sobre S. aureus, não ocorrendo efeito do decocto sobre a mesma bactéria. Este resultado pode ser dado pelo efeito antimicrobiano dos taninos e óleos essenciais da Aroeira (LIMA *et al.,* 2004; DEDÁSPARI *et al.,* 2005). Gonçalvez *et al*., (2005) observou efeitos similares aos desse trabalho com o extrato hidroalcoólico da Aroeira sobre *S. aureus*.

A Guaçatonga apresentou efeito sobre *S. aureus* apenas na extração feita com éter, este resultado esta, possivelmente, pela presença de taninos, glicosídeos, flavônicos, saponínicos e esteróides na planta (LUZ *et al*., 1999). Os dados corroboram com Gonçalvez *et al*., (2005), que não observaram efeito do extrato hidroalcoólico da Guaçatonga sobre os mesmos microorganismos testados neste trabalho.

O Ipê foi quem apresentou os melhores efeitos inibitórios sobre *S. aureus*, sendo observado efeito nas extrações feitas com água, éter e hidroalcoólica, este fato pode ser dado pelo efeito antimicrobiano das naftoquinonas entre outras substâncias presentes no Ipê (FONSECA *et al.,* 2003; SOUZA *et al.,* 2005; CORRÊA *et al.,* 2006).

Nestas condições experimentais não observamos efeito de nenhum dos extratos de nenhuma das plantas sobre *E. coli* e *P. aeruginosa*.

TABELA 4 - RESULTADOS DOS FITOTERÁPICOS EM DIFERENTES EXTRAÇÕES E CONCENTRAÇÕES PARA *STAPHYLOCOCCUS AUREUS* (PONTA GROSSA, 2007).

Schinus therebentifolius	**controle**	**10%**	**20%**	**30%**
Hidroalcólica	0 mm	0,9 mm	10 mm	10 mm
Éter	0 mm	0 mm	9 mm	10 mm
Decocto	0 mm	0 mm	8 mm	9 mm
Caesaria sylvestris				
Hidroalcólica	0 mm	0 mm	0 mm	0 mm
Éter	0 mm	10 mm	11 mm	11 mm
Decocto	0 mm	0 mm	0 mm	0 mm
Tabebuia avellanedae				
Hidroalcólica	0 mm	15 mm	15 mm	15 mm
Éter	0 mm	10 mm	12 mm	13 mm
Decocto	0 mm	0 mm	11 mm	12 mm

Org.: O autor

TABELA 5 - RESULTADOS DOS FITOTERÁPICOS EM DIFERENTES EXTRAÇÕES E CONCENTRAÇÕES PARA *ESCHERICHIA COLI* (PONTA GROSSA, 2007).

Schinus therebentifolius	**controle**	**10%**	**20%**	**30%**
Hidroalcólica	0 mm	0,8 mm	0,8mm	0,8 mm
Éter	0 mm	0 mm	0 mm	0 mm
Decocto	0 mm	0 mm	0 mm	0 mm
Caesaria sylvestris				
Hidroalcólica	0 mm	0 mm	0 mm	0 mm
Éter	0 mm	0 mm	0 mm	0 mm
Decocto	0 mm	0 mm	0 mm	0 mm
Tabebuia avellanedae				
Hidroalcólica	0 mm	0 mm	0 mm	0 mm
Éter	0 mm	0 mm	0 mm	0 mm
Decocto	0 mm	0 mm	0 mm	0 mm

Org.: O autor

TABELA 6 - RESULTADOS DOS FITOTERÁPICOS EM DIFERENTES EXTRAÇÕES E CONCENTRAÇÕES PARA *PSEUDOMONAS AERUGINOSA* (PONTA GROSSA, 2007).

Schinus therebentifolius	**controle**	**10%**	**20%**	**30%**
Hidroalcólica	0 mm	0 mm	0 mm	0 mm
Éter	0 mm	0 mm	0 mm	0 mm
Decocto	0 mm	0 mm	0 mm	0 mm
Caesaria sylvestris				
Hidroalcólica	0 mm	0 mm	0 mm	0 mm
Éter	0 mm	0 mm	0 mm	0 mm
Decocto	0 mm	0 mm	0 mm	0 mm
Tabebuia avellanedae				
Hidroalcólica	0 mm	0 mm	0 mm	0 mm
Éter	0 mm	0 mm	0 mm	0 mm
Decocto	0 mm	0 mm	0 mm	0 mm

Org.: O autor

3.4 CONCLUSÃO

Obteve-se efeito inibitório sobre *S. aureus* com as seguintes extrações: *Tabebuia* hidroalcoólica 10, 20 e 30%, *Tabebuia* éter 10, 20 e 30%, *Tabebuia* decocto 20 e 30%, *Schinus* éter 30%, *Schinus* hidroalcoólica 20 e 30% e *Casearia* éter 10, 20 e 30%. Para *E. coli* e *Pseudomonas aeruginosa* não foi observado efeito inibitório em nenhuma da extrações testadas. A *Tabebuia* apresentou bom efeito sobre o *S. aureus* em diferentes extrações seguida da *Schinus* e *Casearia*.

3.5 REFERÊNCIAS

ARANTES, A. B.; DE SOUZA, M. M.; SANTOS, C. A. M.; SATO, M. E. O. Desenvolvimento de dentifrícios com extratos fluidos de *Calendula sylvestris L.* (Asteraceaceae) e C*aesaria sylvestris* Sw. (Flacourtiaceae) destinado ao combate à placa bacteriana. **Revista Brasileira de Farmácia.** v. 86, n.2, p. 61-64, 2005.

CORRÊA, V. S. C.; MAYNIÉ, J. C.; FRANÇA, E. L.; HONÓRIO-FRANÇA, A. C. Atividade funcional dos fagócitos na presença do fitoterápico “Mais vida”. **Revista Brasileira de Plantas Medicinais.** v.8, n.2, p. 26-32, 2006.

DEGÁSPARI, C. H. Propriedades antioxidantes e antimicrobiana dos frutos da aroeira Schinus therebentifolius Raddi, Curitiba, 2004, 102p. Tese (Doutorado) – Programa de pós graduação em tecnologia de alimentos - Universidade Federal do Paraná.

DEGÁSPARI, C. H.; WASZCZYNSKYJ, N.; PRADO, M. R. M. Atividade antimicrobiana de *Schinus terebenthifolius Raddi*. **Ciências Agrotécnicas**. v. 29, n.3, p. 617-622, 2005.

DEVIENNE, K. F.; RADDI, M. S. G.; COELHO, R. G.; VILEGAS, W. Structure-antimicrobial activity of some natural isocoumarins and their analogues. **Phytomedicine**. Vol. 12, p. 378-381, 2005.

DUARTE, M. C. T.; Atividade Antimicrobiana de Plantas Medicinais e Aromáticas utilizadas no Brasil. **MultiCiência,** vol.7, 2006. Disponível em http//www.multiciencia.unicamp.Br/artigos_07/0_05_7.pdf, acessado em 5/01/2008.

FONSECA, S. G. C.; CARVALHO, R. M.; SANTANA, D. P. Lapachol – química, farmacologia e métodos de dosagem. **Revista Brasileira de Farmácia**, v. 84, n.1, p. 9-16, 2003.

FUKAI, T.; OKU, Y.; HOU, A. J.; YONEKAWA, M.; TERADA, S. Antimicrobial activity of isoprenoid-substituted xanthones from *Cudrania conchinchinensis* against vancomicyn-resistent enterococci. **Phytomedicine,** vol 12, p. 510 – 515, 2005.
GONÇALVES, A. L.; ALVES FILHO, A.; MENEZES, H. Estudo comparativo da atividade antimicrobiana de extratos de algumas árvores nativas. **Arquivos do Instituto Biológico,** v. 72, n. 3, p. 353 – 358, 2005.

GULUCCE, M.; ASLAN, A.; SOKMEN, M.; SAHIN, F.; ADIGUZEL, A.; AGAR, G.; SOKMEN, A. Screening the antioxidant and antimicrobial propreties of the lichens *Parmelia saxatilis, Plastimatia glauca, Ramalina pollinaria, Ramalina polymorpha* and *Umbilicaria nylanderiana*. **Phytomedicine,** vol. 13, p. 515 – 521, 2006.

KUZMA, L.; ROZALSKI, M.; WALENCKA, E.; ROZALSKA, B.; WYSOKINSKA, H. Antimicrobial activity of diterpenoids from hairy roots of *Salvia sclarea* L.: Salvipisone as a potential anti-bioflim agent active against antibiotic resistant *Staphylococci*. **Phytomedicine**, vol. 14, p. 31-35, 2007.

LIMA, E. O.; PEREIRA, F. O.; LIMA, I. O.; TRAJANO, V. N.; SOUZA, E. L. *Schinus terenbenthifolius Raddi:* avaliação do espectro de ação antimicrobiana de seu extrato aquoso**. Infarma**, v.16, n. 7-8, p. 83-85, 2004

LIPINSKI, L.C.; WOUK, A. F. P. F.; LEMOS DA SILVA, N.; PEROTTO, D.; OLLHOFF, R. D.; GIACOMELI, A. M.; BREDA, J. C.; Comparação da atividade cicatrizante na pele bovina entre fitoterápicos de uso tópico. VII Congresso Brasileiro de Buiatria, 10 a 13 de outubro, Curitiba, 2007.

LORENZI, H. : **Árvores Brasileiras: Manual de Identificação e cultivo de plantas arbóreas nativas do Brasil.** Editora Plantarum Ltda., Nova Odessa, 1992, 352 p.

LUZ, S. F. B.; SATO, M. E. O.; DUARTE, M. R.; SANTOS, C. A. M.Parâmetros para controle da qualidade de folhas de *Casearia sylvestris* - Sw. Flacourtiaceae), Guaçatonga. **Revista Brasileira de Famacognosia.** Vol. 7/8, p. 01-11, 1999.

MELÉNDEZ, P. A.; CAPRILES, V. A.; Antibacterial properties of tropical plants from Puerto Rico. **Phytomedicine**, vol. 13, p. 272 – 276, 2006.

POTT, A.; POTT, V. J. **Plantas do Pantanal**. Brasília: Embrapa, 1994. 320p.

RODRIGUES, V. E. G.; CARVALHO, D. A.: **Plantas Medicinais no domínio dos Cerrados**, Editora UFLA, Lavras, 2001, 180 p.

ROSATO, A.; VITALI, C.; LAURENTIS, N.; ARMENISE, D.; MILILLO, M. A. Antibacterial effect of some essential oils administered alone or in combination with norfloxacin. **Phytomedicine**, vol. 14, p. 727 – 732, 2007.

SASSIOTO. P. C. M.; CARDOSO FILHO, N.; FACCO, G. G.; SODRÉ, S.T.; NEVES, N.; PURISCO, S. U.; FARIAS, A. G. Efeito da *Casearia sylvestris* no reparo ósseo com matriz óssea bovina desvitalizada em ratos. **Acta Cirúrgica Brasileira**,São Paulo, v.19 n.6 Nov./Dec. 2004.

SOUZA, R. E.; BRANDÃO, F. A.; OLIVEIRA, L. E. G.; GUERRA, M. O.; PETERS, V. M. Desenvolvimento embrionário durante o trânsito tubárico em ratas wistar(Rattus norveqicus Berkenhout, 1769) tratadas com lapachol. **Revista Brasileira de Zootecnia**, v. 7, n. 1, p. 25 – 37, 2005.

STEGE, P. W.; DAVICINO, R. C.; VEGA, A. E.; CASALI, Y.A., CORREA, S.; MICALIZZI, B. Antimicrobial activity of aqueous extracts of *Larrea divaricata* Cav (jarilla) against *Helicobacter pylori*. **Phytomedicine,** vol. 13, p. 724 – 727, 2006.

WHO – **World Health Organization**. Operational guidance: Informamation needed to support clinical trials of herbal products, Special programme for research and training in tropical diseases, Geneva, 2005, 19p.

WHO – **World Health Organization**. Regulatory situation of herbal medicines: a worldwide rewiew. Geneva: WHO, 1998. 45p.

APÊNDICES

RELAÇÃO DE APÊNDICES – FOTOGRAFIAS DO EXPERIMENTO

FOTO 1 – VISTA GERAL DOS ANIMAIS UTILIZADOS NO EXPERIMENTO EM CONFINAMENTO INDIVIDUAL. PG, PR, 2007..... 48

FOTO 2 – ALIMENTAÇÃO DOS ANIMAIS UTILIZADOS NO EXPERIMENTO. PONTA GROSSA, PR, 2007..... 48

FOTO 3 – ANIMAL N115 EM CONFINAMENTO INDIVIDUAL. PONTA GROSSA, PR, 2007..... 49

FOTO 4 – PREPARAÇÃO CIRÚRGICA. TRICOTOMIA EM BOVINO COM AUXÍLIO DE UMA TOSQUIADEIRA ELÉTRICA. PONTA GROSSA, PR, 2007..... 49

FOTO 5 – PREPARAÇÃO CIRÚRGICA - REGIÃO LOMBAR DO BOVINO COM AMPLA TRICOTOMIA. PONTA GROSSA, PR, 2007..... 50

FOTO 6 – PREPARAÇÃO CIRÚRGICA - ANESTESIA LOCAL COM LIDOCAÍNA 2%. PONTA GROSSA, PR, 2007..... 50

FOTO 7 – PRODUÇÃO DAS LESÕES COM AUXÍLIO DE UM VAZADOR. PONTA GROSSA, PR, 2007..... 51

FOTO 8 – PRODUÇÃO DAS LESÕES COM AUXÍLIO DE UM VAZADOR – CONTINUAÇÃO FIGURA 7. PONTA GROSSA, PR, 2007..... 51

FOTO 9 – LESÕES NA REGIÃO LOMBAR DO BOVINO. PONTA GROSSA, PR, 2007..... 52

FOTO 10 – SEPARAÇÃO DA PELE DO TECIDO SUBCUTÂNEO BOVINO. PONTA GROSSA, PR, 2007..... 52

FOTO 11 – FORMA DE AMARRAÇÃO DO RABO. PONTA GROSSA, PR, 2007..... 53

FOTO 12 – DECOCÇÃO EM SISTEMA FECHADO DO MATERIAL VEGETAL COM O USO DE UM DIGESTOR DE FIBRAS. PONTA GROSSA, PR, 2007..... 53

FOTO 13 – ESPÉCIES VEGETAIS E PARTES DAS PLANTAS UTILIZADAS NO EXPERIMENTO. GUAÇATONGA, AROEIRA E IPÊ. PONTA GROSSA, PR, 2007..... 54

FOTO 14 – TRATAMENTO DAS FERIDAS CUTÂNEAS BOVINAS NO DIA 3. PONTA GROSSA, PR, 2007 54

FOTO 15 – LESÕES CUTÂNEAS BOVINAS NO D4 TRATADAS COM O HIDROGEL DE AROEIRA EM AMBOS OS LADOS DA REGIÃO LOMBAR. PONTA GROSSA, PR, 2007..... 55

FOTO 16 – REGISTRO E ACOMPANHAMENTO DAS ÁREAS DAS LESÕES CUTÂNEAS BOVINAS COM AUXÍLIO DE UMA TRANSPARÊNCIA. PONTA GROSSA, PR, 2007..... 55

FOTO 17 – CIRCUNFERÊNCIAS DAS FERIDAS DO ANIMAL N113 REPRODUZIDAS NA TRANSPARÊNCIA ORDENADOS POR TRATAMENTO. PONTA GROSSA, PR, 2007..... 56

FOTO 18 – APARÊNCIA MACROSCÓPICA DAS LESÕES CUTÃNEAS BOVINAS NO DIA 7. PONTA GROSSA, PR, 2007..... 56

FOTO 19 – APARÊNCIA MACROSCÓPICA DAS LESÕES CUTÃNEAS BOVINAS NO DIA 12. PONTA GROSSA, PR, 2007..... 57

FOTO 20 – MOMENTO DA BIÓPSIA NA LESÃO CUTÂNEA BOVINA NO DIA 16 COM AUXÍLIO DE UM VAZADOR. PONTA GROSSA, PR,2007..... 57

FOTO 21 – TECIDO DE GRANULAÇÃO JOVEM COM EDEMA E INFILTRADO INFLAMATÓRIO MISTO DIFUSO (HEMATOXILINA E EOSINA DE HARRIS. AUMENTO DE 200X), PELE BOVINA DIA 6 PÓS LESIONAL. CURITIBA, PR,2007..... 58

FOTO 22 – TECIDO DE GRANULAÇÃO MADURO COM EDEMA DISCRETO E DEPOSIÇÃO DE FIBRAS DE COLÁGENO (HEMATOXILINA E EOSINA DE HARRIS. AUMENTO DE 100X), PELE BOVINA DIA 16 PÓS LESIONAL. CURITIBA, PR, 2007..... 58

FOTO 23 – FIBROSE EM TECIDO CONJUNTIVO (HEMATOXILINA E EOSINA DE HARRIS. AUMENTO DE 200X), PELE BOVINA DIA 16 PÓS LESIONAL. CURITIBA, PR, 2007 59

FOTO 24 – EPIDERME COM HIPERPLASIA IRREGULAR DEMONSTRANDO INÍCIO DA FORMAÇÃO DE ANEXOS. NA DERME SUPERFICIAL EXISTE EDEMA E INFILTRADO INFLAMATÓRIO MISTO DIFUSO (HEMATOXILINA E EOSINA DE HARRIS. AUMENTO DE 200X). PELE BOVINA DIA 16 PÓS LESIONAL. CURITIBA, PR, 2007 59

FOTO 25 – EPIDERME COM HIPERPLASIA IRREGULAR E ÁREA DE ULCERAÇÃO ENCIMADA POR CROSTA FIBRINOLEUCOCITÁRIA. TODA A DERME APRESENTA FIBROSE COM INFILTRADO INFLAMATÓRIO INTERSTICIAL MISTO DIFUSO (HEMATOXILINA E EOSINA DE HARRIS. AUMENTO DE 100X). PELE BOVINA DIA 16 PÓS LESIONAL. CURITIBA, PR, 2007 60

FOTO 26 – PLACA DE PETRI COM ÁGAR MÜLLER-HINTON SEMEADA COM *S. AUREUS* APÓS 24 HORAS DE CRESCIMENTO. DISCOS COM DIFERENTES FITOTERÁPICOS. PONTA GROSSA, PR, 2007 61

FOTOGRAFIA 1 – VISTA GERAL DOS ANIMAIS UTILIZADOS NO EXPERIMENTO EM CONFINAMENTO INDIVIDUAL. PONTA GROSSA, PR, 2007.

Fonte: Arquivo próprio.

FOTOGRAFIA 2 – ALIMENTAÇÃO DOS ANIMAIS UTILIZADOS NO EXPERIMENTO. PONTA GROSSA, PR, 2007.

Fonte: Arquivo próprio.

FOTOGRAFIA 3 – ANIMAL N115 EM CONFINAMENTO INDIVIDUAL. PONTA GROSSA, PR, 2007.

Fonte: Arquivo próprio.

FOTOGRAFIA 4 – PREPARAÇÃO CIRÚRGICA - TRICOTOMIA EM BOVINO COM AUXÍLIO DE UMA TOSQUIADEIRA ELÉTRICA. PONTA GROSSA, PR, 2007.

Fonte: Arquivo próprio.

FOTOGRAFIA 5 – PREPARAÇÃO CIRÚRGICA - REGIÃO LOMBAR DO BOVINO COM AMPLA TRICOTOMIA. PONTA GROSSA, PR, 2007.

Fonte: Arquivo próprio.

FOTOGRAFIA 6 - PREPARAÇÃO CIRÚRGICA - ANESTESIA LOCAL COM LIDOCAÍNA 2%. PONTA GROSSA, PR, 2007.

Fonte: Arquivo próprio.

FOTOGRAFIA 7 – PRODUÇÃO DAS LESÕES COM AUXÍLIO DE UM VAZADOR. PONTA GROSSA, PR, 2007.

Fonte: Arquivo próprio.

FOTOGRAFIA 8 – PRODUÇÃO DAS LESÕES COM AUXÍLIO DE UM VAZADOR – CONTINUAÇÃO FIGURA 7. PONTA GROSSA, PR, 2007.

Fonte: Arquivo próprio.

FOTOGRAFIA 9 – LESÕES NA REGIÃO LOMBAR DO BOVINO. PONTA GROSSA, PR, 2007

Fonte: Arquivo próprio.

FOTOGRAFIA 10 – SEPARAÇÃO DA PELE DO TECIDO SUBCUTÂNEO BOVINO. PONTA GROSSA, PR, 2007.

Fonte: Arquivo próprio.

FOTOGRAFIA 11 – FORMA DE AMARRAÇÃO DO RABO. PONTA GROSSA, PR, 2007.

Fonte: Arquivo próprio.

FOTOGRAFIA 12 – DECOCÇÃO EM SISTEMA FECHADO DO MATERIAL VEGETAL COM O USO DE UM DIGESTOR DE FIBRAS. PONTA GROSSA, PR, 2007.



Fonte: Arquivo próprio

FOTOGRAFIA 13 – ESPÉCIES VEGETAIS E PARTES DAS PLANTAS UTILIZADAS NO EXPERIMENTO. GUAÇATONGA, AROEIRA E IPÊ. PONTA GROSSA, PR, 2007.

Fonte: Arquivo próprio.

FOTOGRAFIA 14 – TRATAMENTO DAS FERIDAS CUTÂNEAS BOVINAS NO DIA 3. PONTA GROSSA, PR, 2007.

Fonte: Arquivo próprio.

FOTOGRAFIA 15 – LESÕES CUTÂNEAS BOVINAS NO D4 TRATADAS COM O HIDROGEL DE AROEIRA EM AMBOS OS LADOS DA REGIÃO LOMBAR. PONTA GROSSA, PR, 2007.

Fonte: Arquivo próprio.

FOTOGRAFIA 16 – REGISTRO E ACOMPANHAMENTO DAS ÁREAS DAS LESÕES CUTÂNEAS BOVINAS COM AUXÍLIO DE UMA TRANSPARÊNCIA. PONTA GROSSA, PR, 2007.

Fonte: Arquivo próprio.

FOTOGRAFIA 17 – CIRCUNFERÊNCIAS DAS FERIDAS DO ANIMAL N113 REPRODUZIDAS NA TRANSPARÊNCIA ORDENADOS POR TRATAMENTO. PONTA GROSSA, PR, 2007.

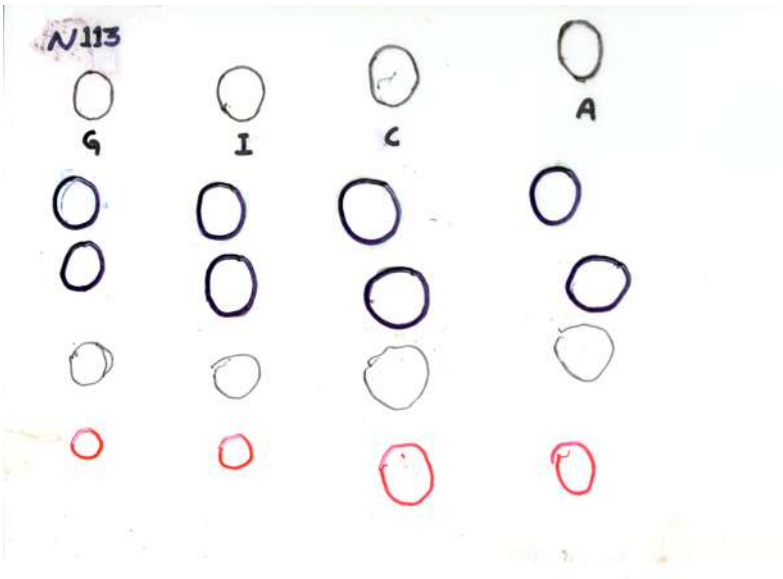

Fonte: Arquivo próprio.

FOTOGRAFIA 18 – APARÊNCIA MACROSCÓPICA DAS LESÕES CUTÂNEAS BOVINAS NO DIA 7. PONTA GROSSA, PR, 2007.

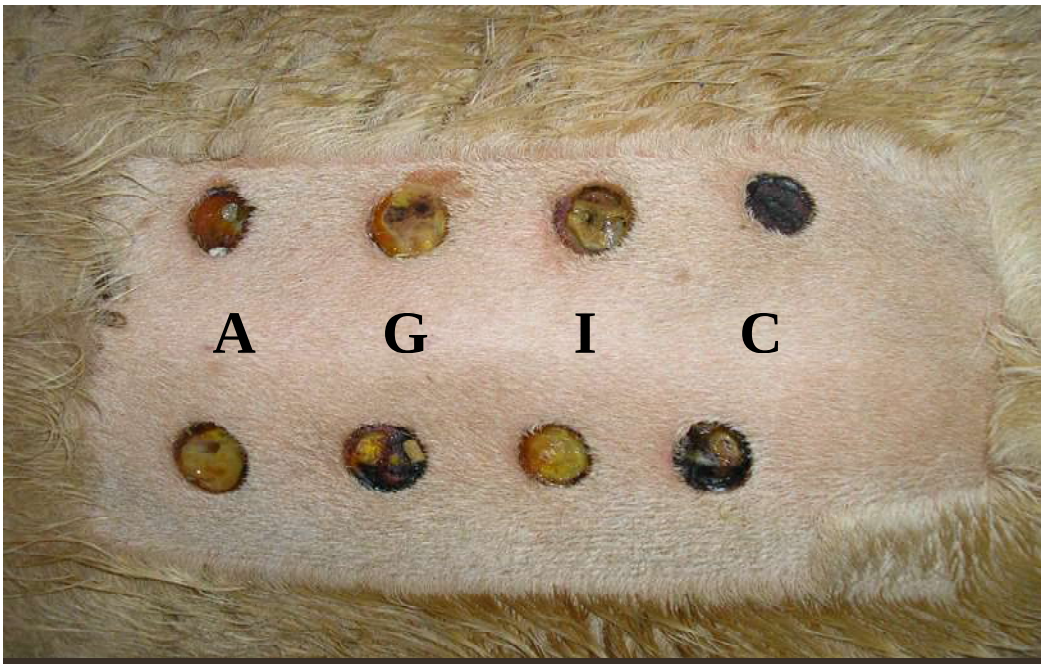

Fonte: Arquivo próprio.

FOTOGRAFIA 19 – APARÊNCIA MACROSCÓPICA DAS LESÕES CUTÂNEAS BOVINAS NO DIA 12. PONTA GROSSA, PR, 2007.

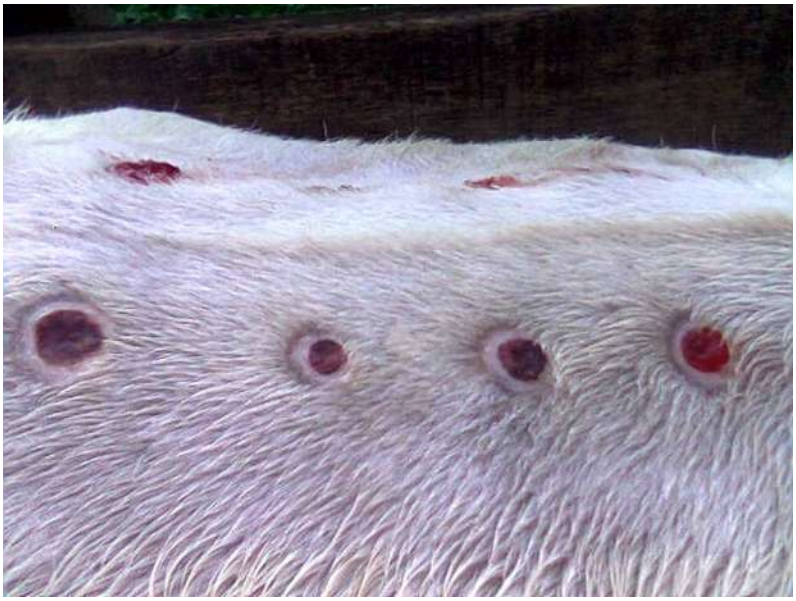

Fonte: Arquivo próprio.

FOTOGRAFIA 20 – MOMENTO DA BIÓPSIA NA LESÃO CUTÂNEA BOVINA NO DIA 16 COM AUXÍLIO DE UM VAZADOR. PONTA GROSSA, PR, 2007.

Fonte: Arquivo próprio.

FOTOGRAFIA 21 – TECIDO DE GRANULAÇÃO JOVEM COM EDEMA E INFILTRADO INFLAMATÓRIO MISTO DIFUSO (HEMATOXILINA E EOSINA DE HARRIS. AUMENTO DE 200X), PELE BOVINA DIA 6 PÓS LESIONAL. CURITIBA, PR, 2007.

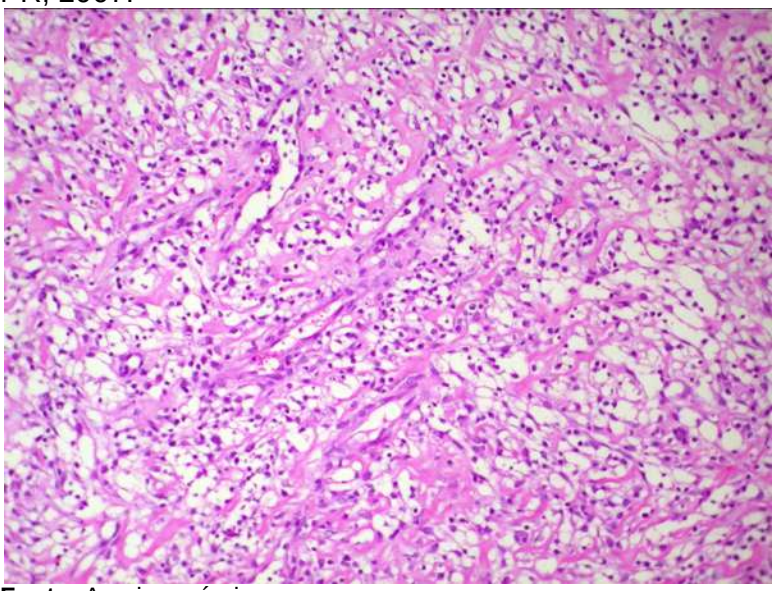

Fonte: Arquivo próprio.

FOTOGRAFIA 22 – TECIDO DE GRANULAÇÃO MADURO COM EDEMA DISCRETO E DEPOSIÇÃO DE FIBRAS DE COLÁGENO (HEMATOXILINA E EOSINA DE HARRIS. AUMENTO DE 100X), PELE BOVINA DIA 16 PÓS LESIONAL. CURITIBA, PR, 2007.

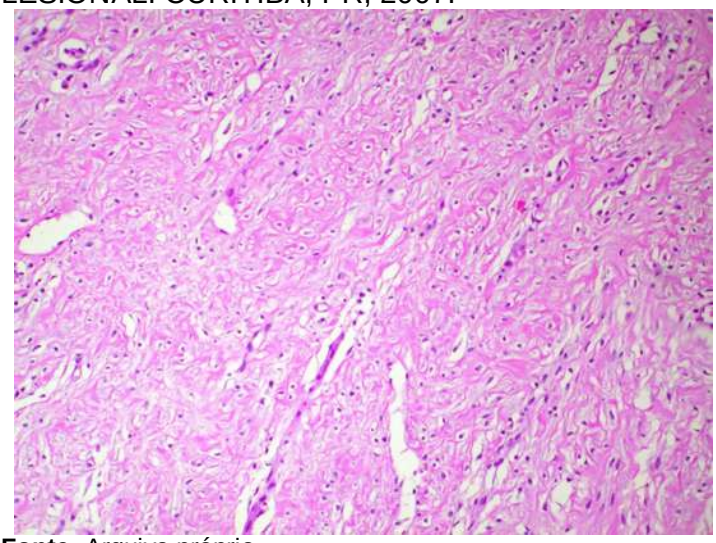

Fonte: Arquivo próprio.

FOTOGRAFIA 23 – FIBROSE EM TECIDO CONJUNTIVO (HEMATOXILINA E EOSINA DE HARRIS. AUMENTO DE 200X), PELE BOVINA DIA 16 PÓS LESIONAL. CURITIBA, PR, 2007.

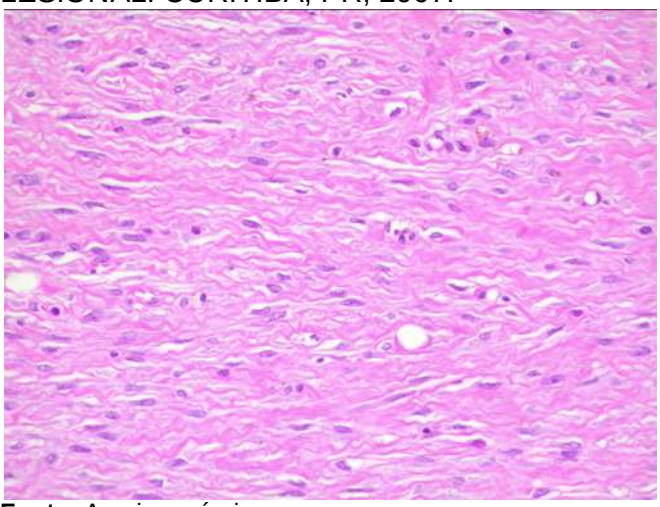

Fonte: Arquivo próprio.

FOTOGRAFIA 24 - EPIDERME COM HIPERPLASIA IRREGULAR DEMONSTRANDO INÍCIO DA FORMAÇÃO DE ANEXOS. NA DERME SUPERFICIAL EXISTE EDEMA E INFILTRADO INFLAMATÓRIO MISTO DIFUSO (HEMATOXILINA E EOSINA DE HARRIS. AUMENTO DE 200X). PELE BOVINA DIA 16 PÓS LESIONAL. CURITIBA, PR, 2007.

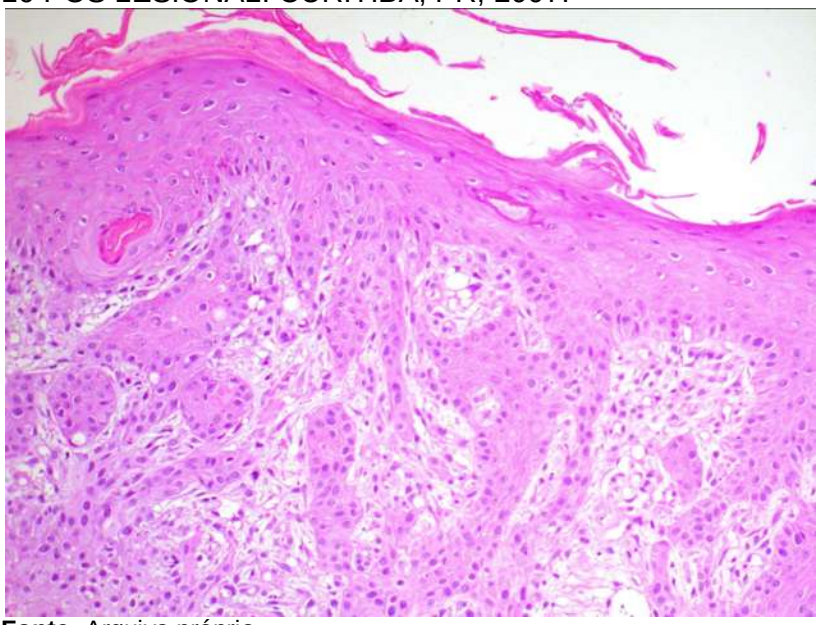

Fonte: Arquivo próprio.

FOTOGRAFIA 25 - EPIDERME COM HIPERPLASIA IRREGULAR E ÁREA DE ULCERAÇÃO ENCIMADA POR CROSTA FIBRINOLEUCOCITÁRIA. TODA A DERME APRESENTA FIBROSE COM INFILTRADO INFLAMATÓRIO INTERSTICIAL MISTO DIFUSO (HEMATOXILINA E EOSINA DE HARRIS. AUMENTO DE 100X). PELE BOVINA DIA 16 PÓS LESIONAL. CURITIBA, PR, 2007.

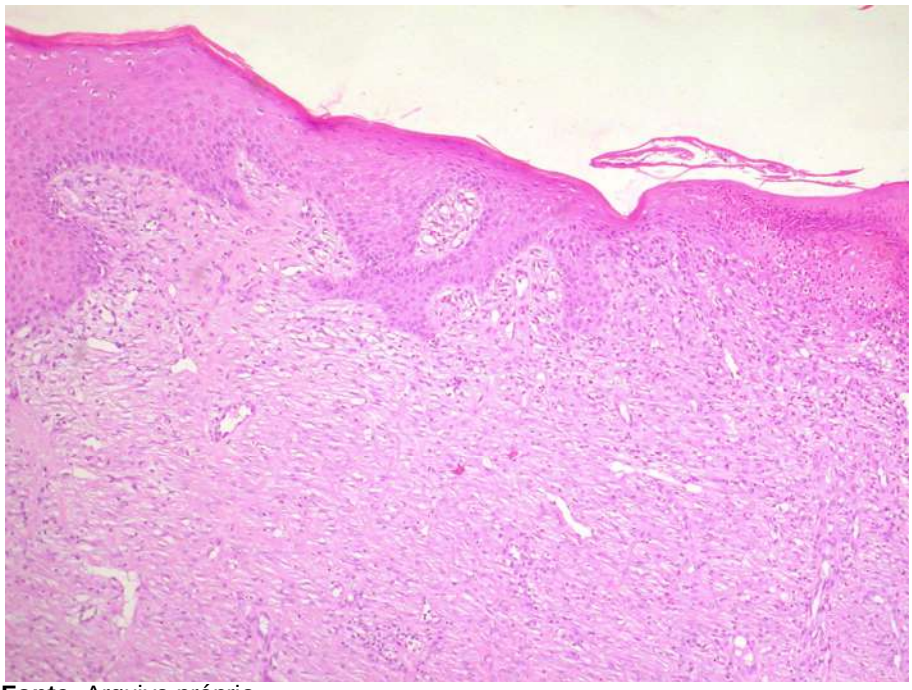

Fonte: Arquivo próprio.

FOTOGRAFIA 26 – PLACA DE PETRI COM ÁGAR MÜLLER-HINTON SEMEADA COM *S. AUREUS* APÓS 24 HORAS DE CRESCIMENTO. DISCOS COM DIFERENTES FITOTERÁPICOS. PONTA GROSSA, PR, 2007.

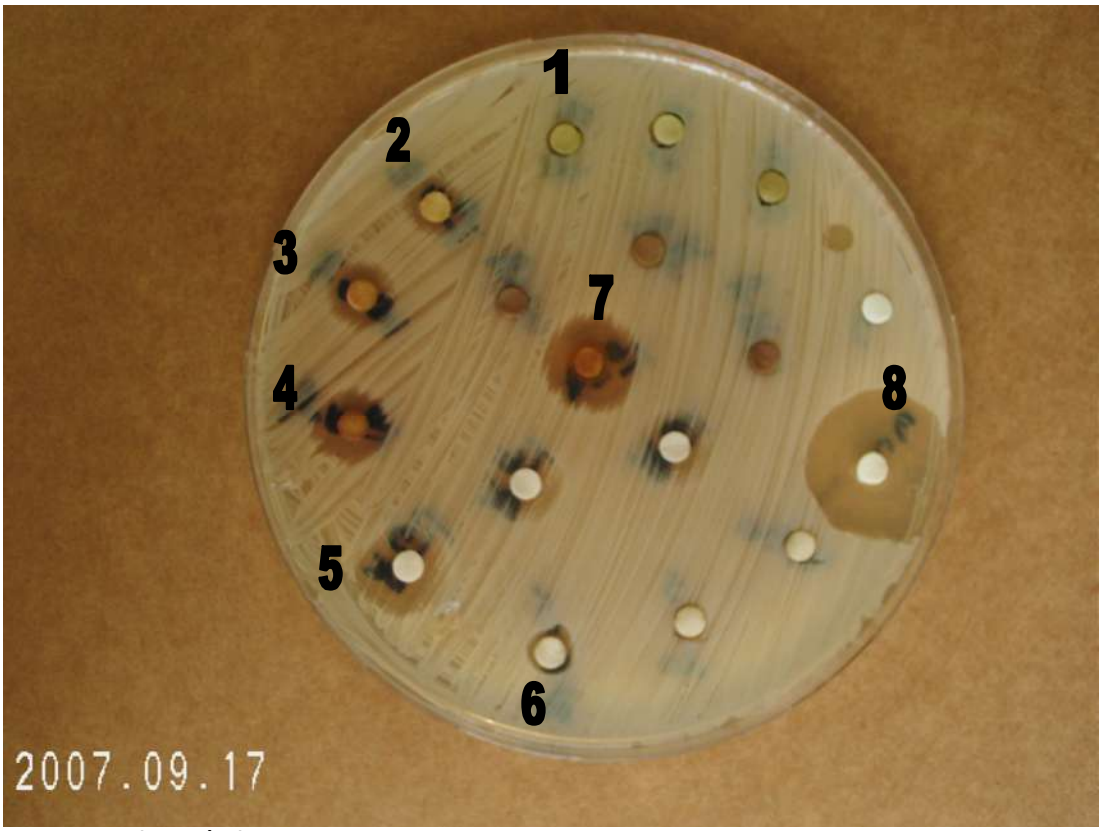

Fonte: Arquivo próprio.

1 - Guaçatonga Hidroalcóolica 30%, 2 - Ipê Éter 10%, 3 - Ipê Éter 20%, 4 - Ipê Éter 30%, 5 - Ipê Decocto 30%, 6 - Aroeira Éter 30%, 7- Ipê Hidroalcóolica 30%, 8 - Gentamicina 10mg.

ANEXO

ANEXO 1 – PARECER COMITÊ DE ÉTICA EM PESQUISA PUC

Pontifícia Universidade Católica do Paraná
Pró-Reitoria Acadêmica e de Pesquisa
Núcleo de Bioética

Curitiba, 31 de outubro de 2006.
PARECER N. 69/06/CEUA-PUCPR

Prezado (a) Pesquisador (a),

Informo a Vossa Senhoria que o Comitê de Ética no Uso de Animais da PUCPR, em reunião realizada no dia 30 de outubro do corrente ano avaliou o Projeto Intitulado "Comparação entre fototerápicos de uso tópico na cicatrização por segunda intenção da pele em bovinos", sob o registro no CEUA /PUCPR nº 167.

O experimento classificado como de categoria A será realizado com o número de 11 Bovinos, os quais após o experimento serão mantidos vivos e utilizados para outros estudo

O colegiado do CEPA entendeu que o projeto avaliado está de acordo com as normas éticas vigentes no país e por isso emite o seguinte parecer:

APROVADO COM RECOMENDAÇÕES

- Justificar o mínimo de animais
- Justificar a falta de analogia após as incisões

Lembramos o senhor (a) pesquisador (a) que é obrigatório encaminhar relatório anual parcial e relatório final da pesquisa a este CEPA.

Atenciosamente,

Profª. Drª. Antonia Maria Binder Prado
Presidente do Comitê de Ética em Pesquisa com Animais da PUCPR

Ilma Sra
Rudiger Daniel Ollhoff

Rua Imaculada Conceição 1155 - Prado Velho - CEP 80215-901 - Cx. Postal 17.315 - CEP 80242-980
Telefone: (41) 3271-2292 - Telefax: (41) 3271-1335 - www.pucpr.br - Curitiba - Paraná - Brasil

Livros Grátis

(http://www.livrosgratis.com.br)

Milhares de Livros para Download:

Baixar livros de Administração
Baixar livros de Agronomia
Baixar livros de Arquitetura
Baixar livros de Artes
Baixar livros de Astronomia
Baixar livros de Biologia Geral
Baixar livros de Ciência da Computação
Baixar livros de Ciência da Informação
Baixar livros de Ciência Política
Baixar livros de Ciências da Saúde
Baixar livros de Comunicação
Baixar livros do Conselho Nacional de Educação - CNE
Baixar livros de Defesa civil
Baixar livros de Direito
Baixar livros de Direitos humanos
Baixar livros de Economia
Baixar livros de Economia Doméstica
Baixar livros de Educação
Baixar livros de Educação - Trânsito
Baixar livros de Educação Física
Baixar livros de Engenharia Aeroespacial
Baixar livros de Farmácia
Baixar livros de Filosofia
Baixar livros de Física
Baixar livros de Geociências
Baixar livros de Geografia
Baixar livros de História
Baixar livros de Línguas

Baixar livros de Literatura
Baixar livros de Literatura de Cordel
Baixar livros de Literatura Infantil
Baixar livros de Matemática
Baixar livros de Medicina
Baixar livros de Medicina Veterinária
Baixar livros de Meio Ambiente
Baixar livros de Meteorologia
Baixar Monografias e TCC
Baixar livros Multidisciplinar
Baixar livros de Música
Baixar livros de Psicologia
Baixar livros de Química
Baixar livros de Saúde Coletiva
Baixar livros de Serviço Social
Baixar livros de Sociologia
Baixar livros de Teologia
Baixar livros de Trabalho
Baixar livros de Turismo