

Carlos Alberto Méndez Contreras

**Efeito da nanoemulsão lipídica associada
a paclitaxel na prevenção da doença
vascular do coração transplantado. Estudo
experimental em coelhos**

Tese apresentada à Faculdade de Medicina da
Universidade de São Paulo para obtenção do título de
Doutor em Ciências

Programa de: Cirurgia Torácica e Cardiovascular

Orientador: Prof. Dr. Noedir Antônio Groppo Stolf

SÃO PAULO

2010

Livros Grátis

<http://www.livrosgratis.com.br>

Milhares de livros grátis para download.

Dados Internacionais de Catalogação na Publicação (CIP)

Preparada pela Biblioteca da
Faculdade de Medicina da Universidade de São Paulo

©reprodução autorizada pelo autor

Méndez Contreras, Carlos Alberto

Efeito da nanoemulsão lipídica associada a paclitaxel na prevenção da doença vascular do coração transplantado. Estudo experimental em coelhos / Carlos Alberto Méndez Contreras. -- São Paulo, 2010.

Tese(doutorado)--Faculdade de Medicina da Universidade de São Paulo.
Programa de Cirurgia Torácica e Cardiovascular.

Orientador: Noedir Antônio Groppo Stolf.

Descritores: 1.Transplante de coração 2.Doenças vasculares 3.Rejeição de enxerto 4.Nanopartículas 5.Colesterol LDL 6.Paclitaxel 7.Modelos animais

USP/FM/DBD-218/10

ASSIM MESMO

*Muitas vezes as pessoas são egocêntricas, ilógicas e insensatas.
Perdoe-as assim mesmo.*

*Se você é gentil, as pessoas podem acusá-lo de egoísta, interesseiro.
Seja gentil, assim mesmo.
Se você é um vencedor, terá alguns falsos amigos e alguns inimigos
verdadeiros.
Vença assim mesmo.*

*Se você é honesto e franco, as pessoas podem enganá-lo.
Seja honesto assim mesmo.
O que você levou anos para construir, alguém pode destruir de uma hora para
outra.
Construa assim mesmo.*

*Se você tem Paz e é Feliz, as pessoas podem sentir inveja.
Seja Feliz assim mesmo.*

*Dê ao mundo o melhor de você, mas isso pode nunca ser o bastante.
Dê o melhor de você assim mesmo.*

Veja que, no final das contas, é entre você e DEUS.

Nunca foi entre você e as outras pessoas.

Madre Teresa de Calcutá

Dedicatória

Aos meus pais, José Ricardo e Ida Mary. Vocês são meus olhos, minhas mãos, meu coração; devo a vocês minha vida, educação, personalidade e caráter, sempre serão minha inspiração.

Aos meus irmãos, Zulay, Genaro, Ricardo José e Luis Humberto. Crescemos juntos e viramos uma grande família, todo meu amor é para vocês.

A minha esposa Vanessa. Você é minha amiga, vida, parceira e amor, agradeço a Deus por todo dia que estou junto a você. Muito obrigado por fazer-me sentir sempre extraordinário.

Agradecimientos

Ao Prof. Dr. Noedir Antônio Groppo Stoff pelo exemplo, dedicação, paciência e orientação na execução desta tese. O senhor é exemplo de cirurgião, administrador e homem, sempre reto, justo e inquebrantável; nunca esquecerei nossas reuniões desde a idealização até a culminação deste projeto. Muito obrigado.

Ao Dr. Domingo Dias Lourenço Junior pela presença, suporte constante e amizade; você tornou muito mais fácil a escalada deste triunfo.

À Bióloga Elaine Rufo Tavares, você é e será a pedra fundamental neste projeto; sem você seria impossível conseguir esta vitória.

Ao Dr. Raul Cavalcante Maranhão pelo apoio, atenção e ideias fantásticas; pessoas de valor como você não há neste mundo.

À Bióloga Adriana Bulgarelli, com seu grão de areia ajudou a construir este trabalho.

Ao Dr. Paulo Sampaio Gutierrez, suas colocações foram divisórias de água para o análise da tese, muito obrigado pela dedicação.

Aos meus sogros Antônio e Maria Aparecida, vocês também me fazem sentir extraordinário. São e serão alicerces na minha vida.

Ao Prof. Dr. Jarbas Jackson Dinkhuysen, você é motivo de inspiração. Muito obrigado pelo apoio e incentivo todos estes anos.

Ao Dr. Paulo Chacur, seu exemplo e caráter sempre estarão na minha vida.

Ao Dr. Josué Castro Viana Neto e Dr. Rômulo César Arnal Bonini, meus irmãos. Obrigado por estarem sempre ao meu lado.

Ao Dr. Reginaldo Cipullo, Dr. Marco Aurélio Finger e Dr. João Manoel Rossi Neto, companheiros, motivadores e amigos.

Ao Dr. Luiz Fernando Portugal, Dra. Regina de Carvalho e Dr. Gilberto Chacur pela parceria, amizade e paciência de todos estes anos. Foram muitas as batalhas superadas. Obrigado de coração.

Ao Prof. Dr. Luiz Felipe Pinho Moreira por incentivar em nós a procura das lacunas na ciência.

Aos funcionários do setor de pesquisa e experimentação animal do InCor, sempre se desdobrando para ajudar neste projeto.

Aos colaboradores, funcionários, estagiários, mestrandos e doutorandos do laboratório do metabolismo de lípidos do InCor, obrigado pelo apoio, auxílio e bons momentos.

À Juliana Lattari Sobrinho e Eva Oliveira, sempre atenciosas e prontas, foram maravilhosas.

À Neusa Rodrigues Dini, você foi um anjo da guarda, sempre me apoiou e fortaleceu. Jamais esquecerei.

À Lic. Sandra Vitória dos Santos e Adriana Quadros, obrigado sempre por estarem dispostas a me ajudar; agradeço sua força, paciência, atenção e disposição.

*A meus mestres do Instituto Dante Pazzanese de Cardiologia,
obrigado pela formação; cada um de vocês me fez ver a Cirurgia
Cardiovascular com um ponto de vista diferente, cada um de vocês
me tornou melhor cirurgião.*

*Àquelas pessoas que escapam da minha memória, mas foram
importantes.*

*Ao CNPq, pelo auxílio financeiro como bolsista durante o
doutoramento.*

Normalização adotada

Esta tese está de acordo com as seguintes normas, em vigor no momento desta publicação:

Referências: adaptado de *International Committee of Medical Journals Editors* (Vancouver)

Universidade de São Paulo. Faculdade de Medicina. Serviço de Biblioteca e Documentação. *Guia de apresentação de dissertações, teses e monografias*. Elaborado por Anneliese Carneiro da Cunha, Maria Júlia da A. L. Freddi, Maria F. Crestana, Marinalva de Souza Aragão, Suely Campos Cardoso, Valéria Vilhena. 2ª ed. São Paulo: Serviço de Biblioteca e Documentação; 2005.

Abreviaturas dos títulos dos periódicos de acordo com *List of Journals Indexed in Index Medicus*.

SUMÁRIO

	Pág.
LISTA DE ABREVIATURAS E SIGLAS	
LISTA DE TABELAS	
LISTA DE FIGURAS	
RESUMO	
SUMMARY	
1. INTRODUÇÃO.....	1
2. REVISÃO DA LITERATURA.....	7
2.1. Rejeição no Transplante Cardíaco.....	9
2.2. Doença Vascular do Enxerto.....	11
2.3. Aspectos Clínicos da DVE.....	12
2.3.1. Diagnóstico da DVE.....	13
2.3.1.1. Métodos não invasivos.....	13
2.3.1.2. Métodos invasivos.....	14
2.3.1.3. Características histopatológicas da DVE e aterosclerose	17
2.4. Etiopatogenia.....	20
2.5. Fatores de Risco.....	21
2.5.1. Lesão isquemia de reperfusão. (I / R)	22
2.5.2. Morte encefálica.....	22
2.5.3. Fatores imunológicos.....	23
2.5.4. Infecção.....	24
2.5.5. Hiperlipidemia.....	25
2.5.6. A rejeição aguda.....	26
2.5.7. Doenças relacionadas aos doadores.....	27
2.5.8. Proteína C-reativa.....	27
2.5.9. Outros fatores de risco.....	28
2.6. Modelos em Animais.....	30
2.6.1. Animal estudado.....	30
2.6.1.1. Anatomia do coelho.....	31
2.6.1.2. Fisiologia do sistema cardiovascular.....	33

2.6.1.3.	Anatomia Coronariana.....	34
2.6.1.4.	Modelo de Doença Vascular do Enxerto.....	34
2.7.	Nanotecnologia e Nanociência.....	36
2.7.1.	Nanopartículas e liberação de medicamentos.....	37
2.7.2.	Nanotecnologia e Cardiologia.....	39
2.7.3.	Nanopartícula lipídica associada a Paclitaxel.....	42
2.7.3.1.	Paclitaxel.....	42
2.7.3.2.	Nanopartícula de colesterol ou LDE.....	45
3.	OBJETIVOS.....	52
3.1.	Objetivo Principal.....	53
3.2.	Objetivo Secundário.....	53
4.	MÉTODO.....	54
4.1.	Animais e dieta.....	55
4.2.	Procedimento cirúrgico.....	56
4.2.1.	Anestesia.....	56
4.2.2.	Cirurgia.....	57
4.3.	Tempos de isquemia, implante e recuperação da função contrátil do enxerto.....	58
4.4.	Antibioticoterapia e pós-operatório.....	59
4.5.	Imunossupressão.....	59
4.6.	Monitorização do enxerto.....	60
4.7.	Protocolo de tratamento.....	60
4.8.	Preparo da nanoemulsão lipídica (LDE) e associação ao paclitaxel.....	60
4.8.1.	Nanoemulsão lipídica LDE.....	60
4.8.2.	Associação do paclitaxel à LDE.....	62
4.9.	Determinação da biodistribuição da LDE.....	62
4.10.	Determinação do perfil lipídico.....	64
4.11.	Determinação do perfil hematológico.....	64
4.12.	Determinação do perfil ponderal.....	65
4.13.	Avaliação histológica.....	65
4.13.1.	Avaliação histológica do miocárdio.....	66
4.13.2.	Morfometria.....	66

4.14.	Correlação entre o grau de inflamação e os tempos de isquemia total e a DVE.....	68
4.15.	Análise Estatística.....	69
5.	RESULTADOS.....	70
5.1.	Tempo de isquemia, implante e recuperação da função contrátil do enxerto.....	71
5.2.	Monitorização do Enxerto.....	72
5.3.	Perfil de Biodistribuição da LDE.....	72
5.4.	Perfil Lipídico.....	74
5.5.	Perfil Hematológico.....	75
5.6.	Perfil ponderal.....	76
5.7.	Avaliação histológica do miocárdio.....	77
5.8.	Morfometria.....	81
5.9.	Correlação entre inflamação e os tempos de isquemia total e DVE.....	91
6.	DISCUSSÃO.....	93
6.1.	Intervenção clínica para o controle da DVE.....	94
6.2.	Modelo Animal.....	99
6.3.	Procedimento anestésico.....	100
6.4.	Imunossupressor.....	101
6.5.	Avaliação histológica.....	102
6.6.	Morfometria.....	102
6.7.	Avaliação histológica do miocárdio.....	104
6.8.	Droga de estudo.....	105
6.9.	Doença Vascular do Enxerto.....	106
7.	CONCLUSÕES.....	111
8.	REFERÊNCIAS BIBLIOGRÁFICAS.....	113
9.	ANEXOS.....	138

Lista de Abreviaturas e Siglas

ABO	Classificação dos tipos de grupos sanguíneos
AHACVL	American Heart Association Committee on Vascular Lesions
AIDS	Síndrome de Imunodeficiência Adquirida
Apo	Apolipoproteína
CAPEPesq	Comissão de Ética para Análise de Projetos de Pesquisa do HC-FMUSP
CCD	Cromatografia em camada delgada
CMV	Citomegalovírus
CONCEA	Conselho Nacional de Controle de Experimentação Animal
CsA	Ciclosporina A
DAC	Doença arterial coronariana
DNA	Ácido Desoxirribonucleico
DP	Desvio-padrão
DVE	Doença Vascular do Enxerto
eNOS	Óxido nítrico sintase endotelial
HC-FMUSP	Hospital de Clínicas. Faculdade de Medicina da Universidade de São Paulo
HDL	Lipoproteína de densidade alta
HI	Hiperplasia intimal
HLA	Antígenos de Histocompatibilidade Linfocitária
HMG-CoA	3-hidroxi-3-metil coenzima A
I/R	Lesão de isquemia e reperfusão
ISHLT	Sociedade Internacional de Transplante Cardíaco e Pulmonar
IVUS	Ultra-som Intravascular

L	Lúmen
LDE	Nano emulsão lipídica
LDE- Paclitaxel	Nano emulsão lipídica associada à Paclitaxel
LDL	Lipoproteína de densidade baixa
LEE	Lâmina elástica externa
LEI	Lâmina elástica interna
MCH-II	Complexo maior de histocompatibilidade tipo II
MMF	Micofenolato de mofetil
NCI-USA	Instituto Nacional de Câncer dos Estados Unidos
PCR	Proteína C reativa
PEG	Poli etilenglicol
PLGA	Poli (D, ácido lático-co-ácido glicólico)
RMI	Resonância magnética
RVP	Resistencia Vascular Pulmonar
TOR	Enzima alvo de Rapamicina
TxC	Transplante Cardíaco

Lista de Tabelas

	Pag.
Tabela 1. Aparência Angiográfica da DVE.....	16
Tabela 2. Tempo, em minutos, de isquemia total, implante e recuperação da função contrátil do enxerto.....	71
Tabela 3. Porcentagem de captação da LDE marcada por radioisótopo por órgão estudado.....	73
Tabela 4. Perfil lipídico dos grupos controle (n=10) e tratado com LDE-Paclitaxel (n=11).....	75
Tabela 5. Perfil hematológico dos grupos controle (n=10) e tratado com LDE-Paclitaxel (n=11).	76
Tabela 6. Grau de inflamação.....	80
Tabela 7. Grau de necrose.....	81
Tabela 8. Área da Lâmina Elastica Interna em μ^2 das artérias coronárias dos corações nativos dos grupos controle e tratado com LDE-Paclitaxel.....	82
Tabela 9. Valores da área da lâmina elástica interna (μ^2), área da luz do vaso (μ^2), porcentagem de luz e de estenose das artérias coronárias dos corações transplantados dos grupos controle e tratado com LDE-Paclitaxel.....	89
Tabela 10. Valores do grau de inflamação, tempo de isquemia (min.), e das médias de porcentagem de luz e de estenose das artérias coronárias dos corações transplantados dos grupos controle e tratado com LDE-Paclitaxel.....	92

Lista de Figuras

	Pag.
Figura 1. Mecanismos e fatores de risco para DVE e Aterosclerose.....	29
Figura 2. Ilustração dos diferentes tipos de Nanopartículas para entrega de fármacos.....	39
Figura 3. Estrutura tridimensional e bioquímica do Paclitaxel.....	43
Figura 4. Mecanismo de ação do Paclitaxel.....	44
Figura 5. Estrutura da lipoproteína de densidade baixa (LDL).....	46
Figura 6. Estrutura da nanoemulsão lipídica (LDE).....	46
Figura 7. Mecanismo de ação do Receptor da LDL.....	47
Figura 8. Método de Incorporação do Paclitaxel à LDE.....	62
Figura 9. Corte histológico de coração nativo de coelho. Estão sendo sinalizados o miocárdio e no centro, artéria coronária com suas estruturas lâmina elástica externa, camada muscular média, e em destaque a lâmina elástica interna e o lúmen arterial.....	68
Figura 10. Captação de LDE marcada radioativamente pelos corações nativos e transplantados.....	74
Figura 11. Perfil ponderal em kg dos grupos controle e tratado com LDE-Paclitaxel, no momento basal e 6ª semana.....	77
Figura 12. Corte histológico de coração transplantado de coelho. Estão sinalizados locais de esteatose, miocárdio e necrose. No centro sinalizada artéria coronária, que apresenta lâmina elástica externa preservada, muscular destruída, lâmina elástica interna parcialmente destruída, lúmen arterial ocluído pela hiperplasia intimal.....	79
Figura 13. Cortes histológicos representativos de artérias coronárias de corações nativos.....	83
Figura 14. Corte histológico representativo de artéria coronária de coração transplantado de coelho, do grupo tratado com LDE-Paclitaxel. Artéria catalogada como nítida, apresenta lâmina elástica externa, camada muscular, lâmina elástica interna e presença de hiperplasia da íntima.....	84
Figura 15. Porcentagem de artérias coronárias catalogadas como nítidas nos corações transplantados dos grupos controle e tratado com LDE-Paclitaxel.....	85

Figura 16. Corte histológico representativo de artéria coronária de coração transplantado de coelho do grupo controle. Artéria catalogada como semelhante, apresenta lâmina elástica externa, ausência da camada muscular, e destruição da lâmina elástica interna e presença de obstrução do lúmen pela hiperplasia da íntima.	86
Figura 17. Porcentagem de artérias coronárias catalogadas como semelhantes nos corações transplantados dos grupos controle e tratado com LDE-Paclitaxel.....	87
Figura 18. Cortes histológicos representativos de artérias coronárias de corações transplantados.....	88
Figura 19. Médias da área da lâmina elástica interna (μ^2) e área da luz do vaso (μ^2), das artérias coronárias dos corações transplantados dos grupos controle e tratado com LDE-Paclitaxel.....	90
Figura 20. Médias da porcentagem de luz e de estenose das artérias coronárias dos corações transplantados dos grupos controle e tratado com LDE-Paclitaxel.....	91

RESUMO

Méndez Contreras CA. Efeito da nanoemulsão lipídica associada a paclitaxel na prevenção da doença vascular do coração transplantado. Estudo experimental em coelhos. [tese]. São Paulo: Faculdade de Medicina, Universidade de São Paulo; 2010.

Introdução: A Doença Vascular do Enxerto (DVE), um processo envolvendo fatores de natureza inflamatória e proliferativa, é a principal causa de morte após o Transplante Cardíaco (TxC), com incidência acima de 50 % ao fim do quinto ano. É possível que a intervenção farmacológica nesses fatores possa resultar na inibição da proliferação de células musculares lisas vasculares e melhora da DVE. Neste sentido, em trabalho anterior desta Instituição, o paclitaxel, agente antiproliferativo usado no tratamento do câncer, foi capaz de regredir as lesões ateromatosas em coelhos com aterosclerose induzida por dieta rica em colesterol. Naquele trabalho, o paclitaxel foi concentrado nas lesões utilizando-se uma nanopartícula lipídica, parecida com a lipoproteína de baixa densidade (LDL), mas sem a parte protéica, denominada LDE. Tendo em vista as dificuldades do tratamento da DVE em pacientes e da grande importância dessa doença para o êxito do procedimento, novas alternativas terapêuticas devem ser procuradas, e o uso do paclitaxel associado à LDE pode ser uma rota interessante, tendo em vista que as bases inflamatórias e proliferativas da DVE são semelhantes às da doença cardiovascular aterosclerótica, onde a LDE-paclitaxel mostrou-se eficiente. **Objetivos:** Verificar se o tratamento com LDE-Paclitaxel reduz a incidência e o grau de DVE de coelhos submetidos a transplante cardíaco heterotópico. Analisar a biodistribuição da LDE em coelhos submetidos a transplante cardíaco heterotópico. **Método:** TxC heterotópico em posição cervical foi realizado utilizando-se 21 coelhos da raça New Zealand vermelhos como doadores e 21 coelhos brancos como receptores (peso \pm 3 kg). Os coelhos receptores receberam dieta com acréscimo de 0,5 % de colesterol e ciclosporina A na dose de 10 mg/kg/dia

via oral como imunossupressor. Foram divididos em 2 grupos: um grupo, constituído de 11 animais, foi tratado com LDE-Paclitaxel na dose de 4 mg/kg/semana, durante 6 semanas, por via endovenosa. O outro grupo (controle) compôs-se de 10 animais tratados com 3 mL de solução fisiológica por via endovenosa, semanalmente, durante 6 semanas. A biodistribuição da LDE foi determinada em 4 animais do grupo controle, injetando-se a LDE marcada com éter de colesterol radioativo 24 h antes do sacrifício, seguindo-se a contagem de radioatividade nos corações e outros tecidos após extração lipídica. Após o sacrifício dos animais, retiraram-se os corações nativo e transplantado para análise histológica com coloração H/E e Verhoeff-van Gieson. A área transversal das artérias coronárias foi estimada pela medida da lamina elástica interna e da área do lúmen. A porcentagem de estenose foi calculada da diferença entre área do lúmen do vaso e a área da lamina elástica interna. Análise estatística com ANOVA e o teste T, com valor $p \leq 0,05$ considerado significativo. **Resultados:** A captação da LDE pelo coração transplantado foi quase 4 vezes maior do que no coração nativo ($p \leq 0,0001$). Nos animais tratados com LDE-paclitaxel, houve uma dramática melhora no status das artérias coronárias dos corações transplantados, ocorrendo um acentuado aumento de 3 vezes na área da luz dos vasos ($p \leq 0,031$) e de redução da estenose em 45% ($p \leq 0,0008$). **Conclusões:** A LDE é capaz de concentrar-se no coração transplantado, o que possibilita o direcionamento do paclitaxel para o enxerto. O tratamento com LDE-paclitaxel reduziu acentuadamente a DVE, o que pode abrir uma nova perspectiva para o controle da doença vascular do enxerto.

Descritores: Transplante de coração, Doenças vasculares. Rejeição do enxerto, Nanopartículas, Colesterol LDL, Paclitaxel, Modelos animais

SUMMARY

Méndez Contreras CA. An Artificial Nanoemulsion Carrying Paclitaxel Decreases the Cardiac Allograft Vasculopathy. A Study in a Rabbit Graft Model [thesis]. São Paulo: "Faculdade de Medicina, Universidade de São Paulo"; 2010.

Introduction: Cardiac Allograft Vasculopathy (CAV), a process involving factors of inflammatory and proliferative nature, is the leading cause of death after heart transplantation (HT), with incidence above 50% after the fifth year. It is possible that pharmacological intervention on these factors may result in inhibiting the proliferation of vascular smooth muscle cells and improves the CAV. Thus, in previous studies of this institution, paclitaxel, an antiproliferative agent used in cancer treatment, was able to recede the atheromatous lesions in rabbits with atherosclerosis induced by high cholesterol diet. In that study, paclitaxel was concentrated in the lesions using a lipid nanoparticle, similar to low density lipoprotein (LDL) but without the protein part, called LDE. Given the difficulties of the treatment of CAV in HT patients and the great importance of this disease to the success of the procedure, new therapeutic alternatives must be sought, and the use of paclitaxel associated to LDE can be an interesting route, given that the bases inflammatory and proliferation of CAV are similar to those of atherosclerotic cardiovascular disease, where the LDE-paclitaxel was efficient. **Objectives:** To determine whether treatment with LDE-paclitaxel reduces the incidence and degree of CAV in rabbits undergoing heterotopic heart transplantation. To analyze the biodistribution of LDE in rabbits undergoing heterotopic heart transplantation. **Methods:** Heterotopic HT in cervical position was performed using 21 New Zealand red rabbits as donors and 21 white rabbits as recipients (weight \pm 3 kg). The receptors rabbits were fed regular chow with added 0.5% cholesterol and with cyclosporine A, 10 mg / kg / day orally as immunosuppressants. They were divided into two groups: one consisting of 11 animals was treated with LDE-paclitaxel at a dose of 4

mg / kg / week for 6 weeks intravenously. The other group (control) was composed of 10 animals treated with 3 ml of saline intravenously weekly for six weeks. The biodistribution of LDE was determined in four control animals, by injecting the LDE labeled with radioactive cholesteryl ether 24 h before sacrifice, followed by radioactivity count in the hearts and other tissues after lipid extraction. After sacrificing the animals, we excised the native and transplanted hearts for histological staining with H / E and Verhoeff-van Gieson. The cross-sectional area of the coronary arteries was estimated by measuring the internal elastic lamina and the lumen area. The percentage of stenosis was calculated from the difference between the area of the vessel lumen and the area of internal elastic lamina. Statistical analysis with ANOVA and T test with p value ≤ 0.05 was considered significant. **Results:** The uptake of LDE for the transplanted heart was almost fourfold higher than in the native heart ($p \leq 0.0001$). In animals treated with LDE-paclitaxel, there was a dramatic improvement in the status of the coronary arteries of the transplanted hearts, indicating by a marked increase of three times of the vascular lumen area ($p \leq 0.031$) and reduction of stenosis in 45% ($p \leq 0.0008$). **Conclusions:** The LDE is able to concentrate on the transplanted heart, which enables the targeting of paclitaxel to the graft. Treatment with LDE-paclitaxel markedly reduced CAV in the transplanted heart, which may open a new perspective for control of Cardiac Allograft Vasculopathy.

Descriptors: Heart transplantation, Vascular disease, Graft Rejection, Nanoparticles, cholesterol, LDL, Paclitaxel, Models animal

1 INTRODUÇÃO

1. INTRODUÇÃO

A doença vascular do enxerto (DVE) é uma complicação insidiosa, caracterizada por inflamação perivascular persistente e hiperplasia intimal, sendo hoje o fator mais importante limitando a sobrevida a longo prazo após o transplante cardíaco (TxC). (Braunwald, 1999; Häyry et al., 1993).

Ela é considerada a principal causa de morte após o primeiro ano de transplante e sua incidência é de 6-18% no primeiro ano, 23% no segundo ano, e chega a 50-80% ao fim do quinto ano (Häyry et al., 1993; Foegh, 1993). Na apresentação clínica, a *angina pectoris* está raramente presente, mas, apesar da discreta sintomatologia, ela apresenta todas as complicações clássicas da doença coronária, como infarto do miocárdio, morte súbita e insuficiência cardíaca congestiva (Johnson et al., 2007).

O diagnóstico da DVE é feito por métodos de imagem. A cinecoronariografia permite visualizar dois tipos de lesões. As proximais se apresentam como lesões focais com placas ateroscleróticas assimétricas, idênticas àquelas que ocorrem na aterosclerose clássica. As lesões difusas têm estreitamento luminal concêntrico, sendo o padrão típico das alterações

coronárias da antigamente chamada aterosclerose acelerada do coração transplantado (Häyry et al., 1993).

Os achados anatomopatológicos descritos são de lesões ateroscleróticas, principalmente de células de músculo liso com presença de poucos linfócitos e alguns macrófagos, tendo como particularidade o espessamento intimal coberto por células endoteliais, diferentemente da aterosclerose natural. O endotélio é disfuncional, o que leva à migração e proliferação de células da musculatura lisa vascular (Foegh, 1993).

A patogênese é controversa e provavelmente multifatorial, sendo considerados fatores de risco a idade do doador, níveis elevados de triglicérides, presença de anticorpos citotóxicos B e infecção por citomegalovírus. O dano endotelial consequente da isquemia fria e a injúria de reperfusão resultam na liberação de eicosanoides, fator ativador de plaquetas, fatores de crescimento e citocinas, formando o cenário inicial da DVE. É possível que a neutralização de um ou mais desses fatores possa resultar na inibição ou retardo da proliferação de células musculares lisas vasculares e na inibição da DVE (Wong et al., 2005).

Apesar dos avanços no diagnóstico e descrição dos mecanismos da DVE, esta continua sendo pouco entendida. Assim, é crucial o uso de modelos animais que permitem melhor compreensão dos mecanismos, proporcionando o desenvolvimento de regimes terapêuticos que possibilitem prevenir ou tratar a doença.

Um dos modelos primordialmente empregados é o de transplante cardíaco em coelhos (Foegh, 1993; Ewel e Foegh, 1993; Kuwahara et al.,

1991). Neste se realiza o transplante cardíaco de forma heterotópica, ao nível cervical, sendo também possível realizá-lo ao nível abdominal (Eich et al., 1993; Mitchell et al., 1990). O modelo em coelhos tem vantagens em relação ao modelo em ratos. Em coelhos, a DVE é tubular, sendo assim semelhante à que desenvolvem os humanos. Além disso, o tempo de desenvolvimento da DVE é mais curto em relação ao modelo em ratos.

Pelo seu mecanismo de ação, dos vários quimioterápicos cuja formulação usando a nanoemulsão lipídica como veículo já foi desenvolvida, o paclitaxel é interessante como instrumento terapêutico para bloquear processos proliferativos que atuam na DVE.

O paclitaxel, um derivado diterpenoide do *Taxus brevifolia*, induz a polimerização de tubulinas, resultando na formação de microtúbulos anormalmente estáveis e não funcionantes. O paclitaxel tem um dos mais amplos espectros de atividade antineoplásica, tendo demonstrado atividade significativa em câncer de ovário avançado ou refratário, melanoma maligno, câncer de mama, cabeça e pescoço e pulmão.

O paclitaxel liga-se aos microtúbulos e assim a divisão celular é bloqueada nas fases G2/M do ciclo celular. Foi demonstrado também o efeito do fármaco sobre as células musculares lisas, controlando e/ou inibindo a proliferação intimal em modelos animais de lesão arterial em ratos (Sollott et al., 1995; Signore et al., 2001) e coelhos (Drachman et al., 2001). O paclitaxel é usado atualmente revestindo "stents" para o tratamento hemodinâmico de aterosclerose coronária importante ou em reestenose após tratamento com "stent" convencional (Waugh et al., 2004; Park et al.,

2003; Liistro et al., 2002). Não existe, porém, na literatura, relato do uso deste fármaco na DVE.

Na aterosclerose, assim como em outras doenças proliferativas, ocorre um aumento do número de receptores de LDL, devido a uma maior demanda por colesterol para síntese de novas membranas celulares (Rodrigues et al., 2005; Graziani et al., 2002). A LDE, uma nanoemulsão lipídica com composição parecida com a LDL, mas sem a parte proteica, foi injetada em pacientes com doença coronária submetidos à cirurgia de revascularização do miocárdio, verificando-se que foi captada em níveis consideráveis pelo tecido arterial desprezado durante o procedimento (Couto et al., 2007). Além disso, em coelhos com aterosclerose induzida por dieta, a captação da LDE na artéria foi maior que em coelhos controle.

Recentemente, associou-se um derivado mais lipofílico do paclitaxel, o oleato de paclitaxel, a uma nanoemulsão lipídica, a LDE e comprovou-se que a associação é estável, a ação farmacológica do fármaco não foi modificada e a toxicidade animal foi 12 vezes menor do que a forma comercial, aumentando a tolerabilidade (Sollott et al., 1995). Em pacientes com câncer de mama, a associação LDE - oleato de paclitaxel não apresentou toxicidade (Pires et al., 2009).

Num estudo realizado com coelhos submetidos a uma dieta aterogênica, nos animais tratados com a associação da nanoemulsão LDE com paclitaxel (LDE-Paclitaxel) numa dose de 4mg/kg/semana, houve redução da área lesionada de cerca de 60% em comparação com os

coelhos injetados com solução salina. Além disso, o tratamento demonstrou não ter toxicidade para os animais (Maranhão et al., 2008).

Tendo em vista as dificuldades do tratamento da DVE em pacientes e da grande importância dessa doença para o êxito do procedimento, novas alternativas terapêuticas devem ser procuradas. A demonstração de que o agente antiproliferativo paclitaxel associado à nanoemulsão lipídica atua de forma potente na regressão da doença vascular induzida em coelho pode se configurar em uma estratégia interessante também no tratamento da DVE, cujas bases inflamatórias e proliferativas são semelhantes às da doença cardiovascular aterosclerótica. Além do mais, a associação do paclitaxel à nanoemulsão reduz a toxicidade do fármaco de forma a tornar perfeitamente tolerável a sua administração a pacientes cardíacos. Portanto, nesta perspectiva, o presente projeto visa a verificar a possibilidade de introduzir a associação paclitaxel-nanoemulsão lipídica (LDE-Paclitaxel) no tratamento da DVE em modelo experimental de coelho.

2 REVISÃO DA LITERATURA

2. REVISÃO DA LITERATURA

O Transplante Cardíaco (TxC) é atualmente considerado como a primeira opção terapêutica dos pacientes com insuficiência cardíaca congestiva, refratária ao tratamento clínico e sem possibilidade de tratamento cirúrgico convencional. (Korewicki, 2009).

O estado fisiopatológico, como consequência da cardiomiopatia severa, é representado por vários graus de disfunção tanto sistólica quanto diastólica, tendo como reflexo baixos volumes de ejeção e elevados volumes diastólicos finais e elevadas pressões diastólicas de enchimento respectivamente. (Ramakrishna et al., 2009).

Adicionalmente os pacientes nesse contexto fisiopatológico apresentam, entre outras, alterações neuro-hormonais do sistema renina-angiotensina-aldosterona, diminuição da perfusão renal, visceral e esplâncnica e aumento dos níveis de catecolaminas.

A primeira referência de TxC é de Carrel e Guthrie (1905) que realizaram o transplante de coração de animal jovem no pescoço de animal adulto (apud DiBardino, 1999, e Da Silva, 2008). Foram, no entanto, os trabalhos de Lower e Shumway (1960), nas décadas de 50 e 60, que padronizaram a técnica ao conseguir sobrevidas longas em cães com

imunossupressão e ao estabelecer as bases para o sucesso deste tratamento cirúrgico (Aziz et al. 1999). Barnard et al., em 1967, realizaram o primeiro transplante cardíaco ortotópico entre seres humanos com relativo sucesso, sendo Zerbini (1968) o primeiro a realizá-lo no Brasil. (apud Da Silva, 2008, e Fiorelli et al., 2008).

A presença de altas taxas de rejeição ao enxerto e de infecção acusou sobrevivência pequena e originou grande desinteresse e abandono da técnica na década de 70 (Griep et al., 1970, e Rider et al., 1975). No entanto, a experiência acumulada pelos grupos que mantiveram o TxC como tratamento, e principalmente após a introdução da ciclosporina A, primeiro no transplante de rim em 1978, e em 1980 no TxC, revigorou esta opção terapêutica, permitindo o verdadeiro desenvolvimento e a aplicação do mesmo mundialmente.

2.1. Rejeição no Transplante Cardíaco

A rejeição ao coração transplantado é a principal causa de morbidade e mortalidade no primeiro ano após o TxC e pode ser classificada em:

- **Hiperaguda:** acontece quando há anticorpos pré-formados contra os antígenos do sistema HLA resultando em uma rejeição imediata e catastrófica.

- Rejeição celular aguda é uma resposta mediada por células T, com infiltração de linfócitos e macrófagos, tendo como resultado a lise do cardiomiócito.
- Rejeição humoral aguda, também chamada vascular. Sua importância é o fato da associação com disfunção ventricular severa, provavelmente causada por isquemia secundária.
- Rejeição crônica: o seu mecanismo não é completamente entendido, mas é consequência do alo reconhecimento celular e humoral. Nos receptores de TxC, esse termo tem sido evitado em favor de doença vascular do enxerto (DVE).

A imunossupressão geralmente se baseia em regimes de indução, manutenção e tratamento da rejeição aguda (Lindenfeld et al. 2004), descritos a seguir:

- O regime de indução procura obter e induzir tolerância ao enxerto. Esta terapia vem sendo reservada aos pacientes em alto risco de rejeição ou falência renal.
- A terapia de manutenção geralmente consiste da combinação terapêutica de corticosteroides, agentes antiproliferativos e inibidores de calcineurina. A terapia de combinação de drogas procura atingir a ativação das células linfócitos T em vários estágios, permitindo assim diminuir as doses de cada uma das drogas.
- A terapia de rejeição ou de resgate refere-se à terapia imunossupressora utilizada para reverter um episódio de

rejeição aguda. A rejeição é tratada aumentando a terapia oral, com pulsos de corticosteroides orais ou endovenosos, com mudanças na terapia oral ou com o uso de agentes anti-linfocíticos monoclonais ou policlonais.

2.2. Doença Vascular do Enxerto

A DVE no TxC é uma complicação insidiosa, caracterizada por inflamação perivascular persistente e hiperplasia intimal. Foi descrita pela primeira vez por Thomson, 1969, e emerge como o fator mais importante que afeta a sobrevivência em longo prazo após o transplante (Häyry et al., 1993, e Braunwald, 1999).

A DVE e a aterosclerose coronária são doenças ateromatosas com algumas semelhanças e diferenças na sua apresentação macroscópica e microscópica. Ambas as doenças são caracterizadas pelo aumento da expressão de células de adesão molecular e infiltração leucocitária, ambiente similar e perfis de citocinas, matriz extracelular aberrante e acúmulo precoce e prolongado de lipídios extracelular e intracelular, assim como migração de células musculares lisas, disfunção endotelial e anormalidade na apoptose celular. Algumas evidências indicam que as células-tronco podem desempenhar um papel significativo na reparação e remodelamento vascular em ambas as doenças (Rahmani et al., 2006).

Ela é considerada a principal causa de morte após o primeiro ano do TxC, e sua incidência é de 6-18 % no primeiro ano, 23 % no segundo ano, e chega a 50-80 % ao fim do quinto ano (Häyry et al., 1993, Foegh, 1993, e Braunwald, 1999).

Estudo multicêntrico de avaliação angiográfica da DVE mostrou ser muito comum após o transplante cardíaco, ocorrendo em aproximadamente 42 % dos pacientes aos cinco anos. Em doadores com maior idade, portadores de hipertensão e no doador e receptor de sexo masculino, previu início precoce da DVE. No entanto, a DVE severa ocorreu em apenas 7% dos pacientes, mas sua presença é altamente preditiva para eventos cardíacos relacionados a DVE ou retransplante. (Costanzo et al., 1998).

2.3. Aspectos Clínicos da DVE

A angina clássica como sintoma de DVE é raramente percebida devido à desnervação do coração transplantado. Assim a doença se apresenta como falta de ar, diminuição da capacidade de exercício, síncope, arritmia ou insuficiência cardíaca. Desafortunadamente a primeira manifestação pode ser infarto do miocárdio ou morte súbita. (Johnson et al., 2007).

2.3.1. Diagnóstico da DVE

2.3.1.1. Métodos não invasivos

Os testes de diagnósticos não invasivos, como o eletrocardiograma de exercício, cintilografia com Tálzio, ventriculografia de exercício com radionuclídeos e eletrocardiograma ambulatorial, geralmente não apresentam sensibilidade ou especificidade suficiente para o diagnóstico de DVE (Aranda et al., 2000).

Smart et al. (1991) verificaram que todos os testes não invasivos indicavam baixa sensibilidade e especificidade na detecção da DVE em comparação à cinecoronariografia.

O ecocardiograma seriado é útil para detectar o deterioro da função ventricular esquerda resultante do infarto do miocárdio. É por isto que os pacientes transplantados cardíacos devem ser avaliados anualmente para verificar a presença de DVE. (Vasalli et al., 2003). Já o ecocardiograma sob estresse com dobutamina tem demonstrado melhor sensibilidade e especificidade em relação a outros testes não invasivos. Possui valor prognóstico, já que pacientes que apresentaram alteração de movimentação da parede em repouso ou durante a infusão de dobutamina, tiveram eventos cardíacos maiores, em relação aos que tinham mobilidade de parede normal, sugerindo que o movimento normal da parede é um fator de risco baixo para eventos cardíacos, e estudos anormais servem como preditores

de eventos cardíacos subsequentes. (Akosha et al., 1994, Vasalli et al., 2003).

O uso da tomografia computadorizada com emissão de pósitrons para o diagnóstico de DVE, quando utilizado com dipiridamol, apresenta sensibilidade de 21 % e especificidade de 80 %, devido a captação e redistribuição serem consequência da natureza difusa da DVE (Smart et al., 1991). Entretanto, apresenta sensibilidade de 100 % e especificidade de 90 % na detecção de placas calcificadas de pacientes com DVE ao compará-la com cinecoronariografia e ultrassom intravascular realizados no mesmo dia, servindo como teste de pesquisa de DVE. (Aranda et al., 2000).

Na tomografia computadorizada de múltiplos detectores ajustada ao eletrocardiograma pode-se realizar a avaliação do lúmen da árvore arterial coronariana e de sua parede, mostrando-se assim ser método de pesquisa, diagnóstico, graduação e seguimento da doença vascular do enxerto (Bogot et al., 2007).

2.3.1.2. Métodos invasivos

A cinecoronariografia, método invasivo que permite o estudo das artérias coronárias e sua anatomia assim como o estudo da função ventricular, tem sido o método mais empregado para diagnóstico da DVE. Ela é realizada anualmente e tem subestimado a presença da doença,

quando comparada com o estudo histopatológico ou o ultrassom intravascular (IVUS). (St Goar et al., 1992; Dressler e Miller, 1992).

Esse método permite a visualização de dois tipos de lesões:

- Proximais: apresentam-se como lesões focais com placas ateroscleróticas assimétricas, idênticas àquelas que ocorrem na aterosclerose clássica.
- Difusas: têm estreitamento luminal concêntrico, que afeta toda extensão da parede do vaso e origina oclusão dos pequenos ramos penetrantes intramiocárdicos, sendo este considerado o padrão típico das alterações coronárias anteriormente denominadas de rejeição crônica no enxerto (Häyry et al., 1993).

Como a hiperplasia intimal pode ser compensada pelo remodelamento e alongamento do vaso, é de extrema importância comparar o estudo angiográfico atual com o estudo prévio, por apresentar ramos faltantes ou alterações de tamanho das coronárias de um ano para o outro. Gao et al. (1988) desenvolveram sistema de graduação das lesões baseando-se no aspecto angiográfico, demonstrado na tabela 1.

Tabela 1. Aparência Angiográfica da DVE (Gao et al. 1988).

Tipo de Lesão	Aparência Angiográfica
A	Estenose tubular proximal discreta.
B	Estenose difusa concêntrica do terço médio ou distal.
B ₁	Estreitamento abrupto.
B ₂	Afunilamento concêntrico muscular.
C	Lesão distal ou perda de pequenos ramos.

O IVUS tem sido usado para o diagnóstico da DVE; é considerado o método mais sensível e específico, já que permite medir tanto o diâmetro atual do lúmen assim como a hiperplasia da íntima ou média. O IVUS proporciona maior informação sobre o início, taxa de progressão, prognóstico e fatores de risco de DVE (Aranda et al., 2000). Também é muito mais sensível que a cinecoronariografia em relação a lesões precoces. (VASALLI et al., 2003).

Diversos estudos utilizando o IVUS têm apresentado dados valiosos como o resultado de Rickenbacher et al., (1995) que obtiveram aumento significativo do espessamento intimal após o primeiro ano de transplante em relação ao estudo basal. Mehra et al. (1994) demonstraram que receptores com hiperplasia intimal $\geq 0,6$ mm tiveram 10 vezes mais eventos cardíacos que os que não a apresentavam; Escobar et al. (1994) avaliaram a influência dos fatores de risco não imunológicos para o desenvolvimento da DVE e verificaram que o colesterol total, lipoproteína de densidade baixa, níveis de triglicérides, obesidade e idade do doador foram fatores de risco independentes para hiperplasia intimal severa.

2.3.1.3. Características histopatológicas da DVE e aterosclerose

As semelhanças histopatológicas e diferenças entre essas doenças se encontram em diversas características-chave: fratura de placas; geometria de estreitamento da luz e do tempo de cada doença. Os achados anatomopatológicos descritos de corações transplantados humanos são de lesões ateroscleróticas principalmente de células de músculo liso com presença de poucos linfócitos e alguns macrófagos, tendo como particularidade o espessamento intimal coberto por células endoteliais, à diferença da aterosclerose natural. Apesar de o endotélio vascular estar preservado, este é disfuncional. Admite-se que uma lesão endotelial pode levar à ativação da migração e proliferação de células da musculatura lisa (Foegh, 1993).

Ambas as doenças exibem placas fibrogordurosas, e, de fato, as análises histopatológicas das placas fibrogordurosas que apresentam a DVE, são indistinguíveis das que ocorrem espontaneamente na aterosclerose. Na DVE há um infiltrado celular constituído por linfócitos, macrófagos e células musculares lisas, especialmente na camada íntima e adventícia. Macroscopicamente são visíveis como manchas amarelas que seguem a direção do fluxo sanguíneo.

Nas placas ateroscleróticas fibrosas, os lipídios estão presentes tanto nos macrófagos e células musculares lisas espumosas como na matriz extracelular. A íntima é espessada por causa do acúmulo de células musculares lisas e proteínas da matriz extracelular. Lipídios e macrófagos

são normalmente mais frequentes na região central, que também contém linfócitos T e ocasionalmente células B e mastócitos. As células musculares lisas e a matriz extracelular são mais abundantes na região subendotelial, formando uma cápsula fibrosa que cobre os lipídios e células inflamatórias na parte mais profunda da placa.

O estreitamento luminal é distinto para cada doença. O estreitamento luminal na DVE é difuso, tipicamente concêntrico tanto dos grandes vasos do epicárdio, como nos vasos intramiocárdicos, com gravidade comparável de proximal para distal na árvore epicárdica coronariana. Na região proximal das artérias epicárdicas, a doença começa como espessamento intimal concêntrico fibroso. Em contrapartida, a aterosclerose nativa é geralmente uma proliferação focal excêntrica da íntima dos vasos coronários no segmento proximal. Os vasos intramiocárdicos são frequentemente poupados. Estrias gordurosas são vistas inicialmente. Uma das características predominantes da aterosclerose de vasos nativos é que, enquanto a doença progride, há depósito de cálcio e marcada alteração da lâmina elástica com raro envolvimento das veias.

Outra diferença é o ritmo de progressão e severidade dessas doenças. Na DVE as alterações na camada íntima podem ser vistas logo em uma ou duas semanas após o transplante. A lesão neste momento pode apresentar leve espessamento intimal, insudação lipídica precoce, leve fibrose e aumento das proteínas da matriz extracelular.

Em sobreviventes a longo prazo, as lesões fibrosas e fibrogordurosas da íntima, muitas vezes, envolvem difusamente as grandes artérias epicárdicas e as pequenas artérias intramurais.

Enquanto a doença intimal progride em termos de gravidade, a fibrose da camada média também progride. Os grandes vasos epicárdicos são afetados ao longo de seu comprimento inteiro da base do coração para o ápice. Ambas as estruturas arteriais e venosas podem estar envolvidas pela DVE. Nos meses após o transplante, as lesões intermediárias, com acúmulo de células cheias de lipídios na camada íntima, desenvolvem placas de ateroma com núcleos lipídicos de fendas de colesterol bem formados e detritos lipídicos livres.

Já as placas ateroscleróticas nativas mostram um ritmo muito diferente. O espessamento intimal excêntrico tem sido observado em recém-nascidos a termo, ocorrendo em áreas de turbulência de fluxo; no entanto, desapareceram após oito meses de idade. As placas reaparecem na puberdade e podem continuar a progredir para lesões complicadas.

Segundo uma versão simplificada de critérios previamente estabelecidos pela American Heart Association Committee on Vascular Lesions (AHACVL) (Stary et al., 1995), a progressão da placa pode ser subdividida em cinco fases relevantes patológica/clinicamente, sendo desenvolvida para identificar a "erosão da placa" ou a "placa vulnerável":

- Estrias gordurosas consistem no acúmulo intimal de macrófagos cheios de numerosas gotículas lipídicas.

- Lesões complicadas são placas que, além de lipídios, apresentam células inflamatórias e tecido fibroso, contêm também hematomas, hemorragia e depósitos trombóticos e são o resultado da ruptura de uma placa fibrosa.
- Outra possível causa pode ser o sangramento dos capilares e vênulas ao entrar na placa vindo da *vasa vasorum* da adventícia.
- Fissuras, erosões e ulcerações na cápsula fibrosa e superfície luminal são outras características frequentes.

Ao contrário, as lesões da DVE raramente apresentam ruptura.

2.4. Etiopatogenia

A etiopatogenia é controversa e provavelmente multifatorial, sendo considerados fatores de risco a idade do doador, níveis elevados de triglicérides, rejeição aguda celular, presença de anticorpos citotóxicos B, infecção por Citomegalovírus (CMV) (Braunwald, 1999). O dano endotelial consequente ao ataque imunológico e a isquemia fria e injúria de reperfusão e infecção por CMV resultam na liberação de uma variedade de fatores dos leucócitos e plaquetas que aderem à parede do vaso sanguíneo, fatores estes que incluem eicosanoides, fator ativador de plaquetas, fatores de crescimento e citoquinas, formando o cenário inicial da doença vascular do enxerto. A perda de um endotélio intacto e funcionante, combinada com o

ataque imunológico crônico podem ser os deflagradores que resultam na migração e proliferação de células musculares lisas; sendo possível que a neutralização de um ou mais origine a inibição ou retardo da proliferação de células musculares lisas com o resultado de inibição da DVE (Ewel et al., 1993; Wong et al., 2005).

2.5. Fatores de Risco

A análise de fatores de risco em receptores de transplante de coração com DVE, diagnosticada predominantemente por angiografia e posteriormente pelo IVUS, identificou fatores aloantígenos dependentes e independentes (Mehra et al., 1995; Weis et al., 1997).

Fatores dependentes de aloantígenos incluem o número de incompatibilidades HLA, o número de episódios de rejeição, duração e tempo de início após transplante.

Fatores independentes de aloantígenos incluem hiperlipidemia, idade maior do doador, sexo, obesidade, diabetes mellitus, hipertensão arterial, infecção por CMV, injúria de isquemia e reperfusão (I/R), e morte cerebral. A hiperlipidemia e a resistência à insulina são os mais significativos e ocorrem em 50% a 80% da população de transplante de coração. (Kemna et al., 1994).

2.5.1. Lesão de isquemia e reperfusão. (I / R).

A lesão de I / R desempenha um papel importante na disfunção endotelial e fisiopatologia da DVE. O órgão transplantado é vulnerável a lesão de I / R induzida pelo tempo de isquemia do enxerto, a qualidade de preservação do enxerto durante o transporte, estado hemodinâmico do doador, catecolaminas utilizadas para suporte inotrópico e reperfusão per se. Três fases sequenciais de tempo da isquemia do enxerto contribuem para a lesão do enxerto durante o transplante:

- O período de isquemia quente durante a remoção do coração do doador.
- O intervalo de isquemia fria associada ao armazenamento e à preservação do coração.
- O período de isquemia quente durante o implante do órgão.

Paradoxalmente, apesar de a reperfusão ser necessária para restaurar a oxigenação dos tecidos, danos significativos podem acontecer durante o transplante por causa do hiperestado oxidativo associado, que ocorre durante a reperfusão. (Laskowski et al., 2000; Rahmani et al., 2006).

2.5.2. Morte encefálica

Uma variedade de fatores de risco associados aos doadores pode influenciar os resultados do transplante a curto e longo prazo. A morte

encefálica desencadeia a elevação de catecolaminas, (tempestade de catecolaminas), que leva à vasoconstricção periférica e também induz a liberação de hormônios, citocinas pró-inflamatórias, quimiocinas e moléculas de adesão que são detectados nos vasos dos órgãos transplantados. O estresse oxidativo está envolvido na lesão vascular associada à morte encefálica e contribui para o desenvolvimento da DVE. (Gasser et al., 2000).

2.5.3. Fatores imunológicos

Tanto a imunidade inata quanto a adaptativa desempenham um papel importante na aterosclerose e DVE. Porém, embora os mecanismos desencadeantes da lesão e disfunção endotelial e progressão possam ser diferentes entre ambas, após a ativação do endotélio, muito do que é conhecido sobre a infiltração de células do sistema imunológico é similar entre as duas doenças. A lesão endotelial e ativação provocam a liberação de citocinas inflamatórias, quimiocinas e expressão de moléculas de adesão, que promove o recrutamento de células imunes e transmigração das células do sistema imunológico através da barreira de células endoteliais para a íntima.(LaRosa et al., 2007). Portanto, a lesão vascular pelo ataque imunológico celular ou humoral.

2.5.4. Infecção

Infecção tem sido associada ao aparecimento e progressão da aterosclerose e DVE (Rahmani et al., 2006). Na aterosclerose a primeira sugestão de infecção foi observada na década de 70, ao se constatar a presença de células musculares lisas monoclonais (Benditt et al., 1973). A presença de Clamídia em focos de calcificação da túnica média sugeriu a hipótese dessa infecção nas células musculares lisas como o ponto inicial da aterosclerose. (Bobryshev et al., 2006). Outra teoria é, ao observar a dupla infecção por clamídia e CMV, causar aumento sinérgico na resposta inflamatória e, talvez, acelerar a progressão da aterosclerose. No entanto, ainda tem que ser observado se há uma relação causal entre a infecção e a progressão da doença, já que antibióticos e medicamentos antivirais contra a clamídia e o CMV, respectivamente, não conseguiram evitar a aterosclerose. (Hansson, 2005).

A ligação entre a infecção e a rejeição do enxerto foi sugerida pela primeira vez em 1970 por Simmons et al. (1970). Nenhuma relação significativa foi determinada entre o desenvolvimento da DVE e a infecção por clamídia (Subramanian et al., 2002). A positividade de CMV no momento do transplante é importante preditor de DVE e sobrevivência pós-transplante (Nieto et al., 2002). Estudos em humanos apontam que a infecção por CMV causa disfunção endotelial prejudicando a via do óxido nítrico sintase. (Petrakopoulou et al., 2004, e Weis et al., 2004).

2.5.5. Hiperlipidemia

Hiperlipidemia é comumente vista em pacientes transplantados cardíacos. Muitos desses pacientes são hiperlipidêmicos antes do transplante. Além disso, a terapia imunossupressora dada aos pacientes, especialmente os inibidores da calcineurina, pode resultar ou agravar a dislipidemia preexistente.(Rahmani et al., 2006). Em modelo de transplante cardíaco heterotópico em coelho, mostrou-se que há associação entre hipercolesterolemia e DVE, e as artérias coronárias dos transplantados foram mais afetadas pela hipercolesterolemia que as artérias coronárias nativas. A hipercolesterolemia promoveu as mudanças fibrogordurosas proliferativas da hiperplasia intimal, vista na maioria dos pacientes com DVE. (Esper et al., 1997).

A ligação entre a síndrome metabólica e o desenvolvimento de aterosclerose e DVE tem sido atribuída, pelo menos em parte, à reduzida disponibilidade de óxido nítrico. (Chan et al., 2002). A hipertrigliceridemia tem sido identificada como um preditor de DVE, indicando que a resistência à insulina associada pode ser importante na fisiopatologia da DVE. (Valantine et al., 2001). Assim, a hiperinsulinemia em pessoas sem diabetes pode ser um marcador para um conjunto de alterações metabólicas, incluindo prejuízo da captação de glicose mediada por insulina, a obesidade visceral, dislipidemia e hipertensão.(Rahmani et al., 2006).

Através de ensaios clínicos de 3-hidroxi-3-metil coenzima A (HMG-CoA) redutase (estatinas), foi demonstrado que anormalidades metabólicas

desempenham um papel importante na lesão endotelial e aterosclerose. Além de seus efeitos hipolipemiantes, as estatinas restauram a função vasodilatadora dependente do endotélio em pacientes com fatores de risco clássicos para aterosclerose, incluindo aqueles que foram identificados para DVE. (Kobashigawa et al., 1995, e Rickembacher et al., 1996). Estudo randomizado demonstrou que os pacientes tratados com estatinas logo após o transplante cardíaco têm menor incidência e gravidade da DVE. (Wenke et al. 2003). Os pacientes que receberam as estatinas experimentaram menos frequentes e gravidade menor de episódios de rejeição aguda e melhora na sobrevivência. Essas observações são consistentes com as ações das estatinas em bloquear a resposta inflamatória e imune. Recentemente, as estatinas têm mostrado ação supressora na indução do complexo maior de histocompatibilidade tipo II (MCH-II), pelo interferon, e este por sua vez reprime a ativação dos linfócitos T e outros tipos de células, incluindo as células musculares lisas humanas. (Kobashigawa, 2001). Esses estudos suportam a justificativa para o uso das estatinas como adjuvante aos agentes imunossupressores, especificamente contra o problema DVE.

2.5.6. A rejeição aguda

Alguns grupos têm relatado uma associação entre a gravidade e frequência da rejeição aguda e a gravidade da DVE. No entanto, outros

relatam que os episódios de rejeição aguda não estão associados com o desenvolvimento de DVE. (Mehra et al., 1995).

2.5.7. Doenças relacionadas aos doadores

A incidência de doença arterial coronariana (DAC) significativa no doador permanece baixa, em cerca de 2%. A DAC do doador pode servir como ponto de partida para a DVE e acelerar o processo desta doença. Assim, a DAC do doador pode ser importante no prognóstico do paciente de transplante na medida em que pode progredir independentemente do processo de DVE (Rahmani et al., 2006). Porém, Botas et al. (1995) não encontraram nenhuma diferença significativa na taxa de espessamento intimal, entre os pacientes com corações de doadores com pré-DAC existente e aqueles sem. Assim, o impacto da aterosclerose do vaso nativo na DVE permanece controverso.

2.5.8. Proteína C-reativa

A proteína C reativa (PCR) é um marcador que se encontra elevado no sangue durante a inflamação. A PCR exógena induz a expressão de moléculas de adesão e a diminuição do óxido nítrico sintase endotelial (eNOS).(Pasceri et al., 2000; Venugopal et al., 2002). Além disso, a PCR

aumenta os receptores de angiotensina I nas células musculares lisas, o que eleva as espécies reativas de oxigênio e a proliferação. (Wang et al., 2003). E também os monócitos / macrófagos expostos à PCR aumentam a liberação de fator tecidual que potencialmente estimula a migração celular e adesão a células endoteliais e promove a absorção da lipoproteína de baixa densidade oxidada (LDL).(Torzewski et al., 2000).

Há forte associação dos níveis plasmáticos de PCR e eventos cardiovasculares surgindo a hipótese de que tanto a PCR é um marcador, como um agente causal, no desenvolvimento de aterosclerose (Verma et al., 2004). Há uma associação entre os níveis plasmáticos de PCR e falência do enxerto e DVE. (Pethig et al., 2000).

2.5.9. Outros fatores de risco

Hipertensão, tabagismo, diabetes e outros fatores de risco para a aterosclerose estão associados com DVE.

A hipertensão arterial em pacientes transplantados pode estar presente no pré-operatório ou no pós-operatório surgir secundária à medicação imunossupressora, como a ciclosporina A (CsA). A hipertensão arterial sistêmica causa lesão endotelial, promovendo a formação de hiperplasia intimal, que eventualmente dá origem a lesões ateroscleróticas. (Rahmani et al., 2006).

Na figura 1 podemos observar esses fatores de risco e mecanismos.

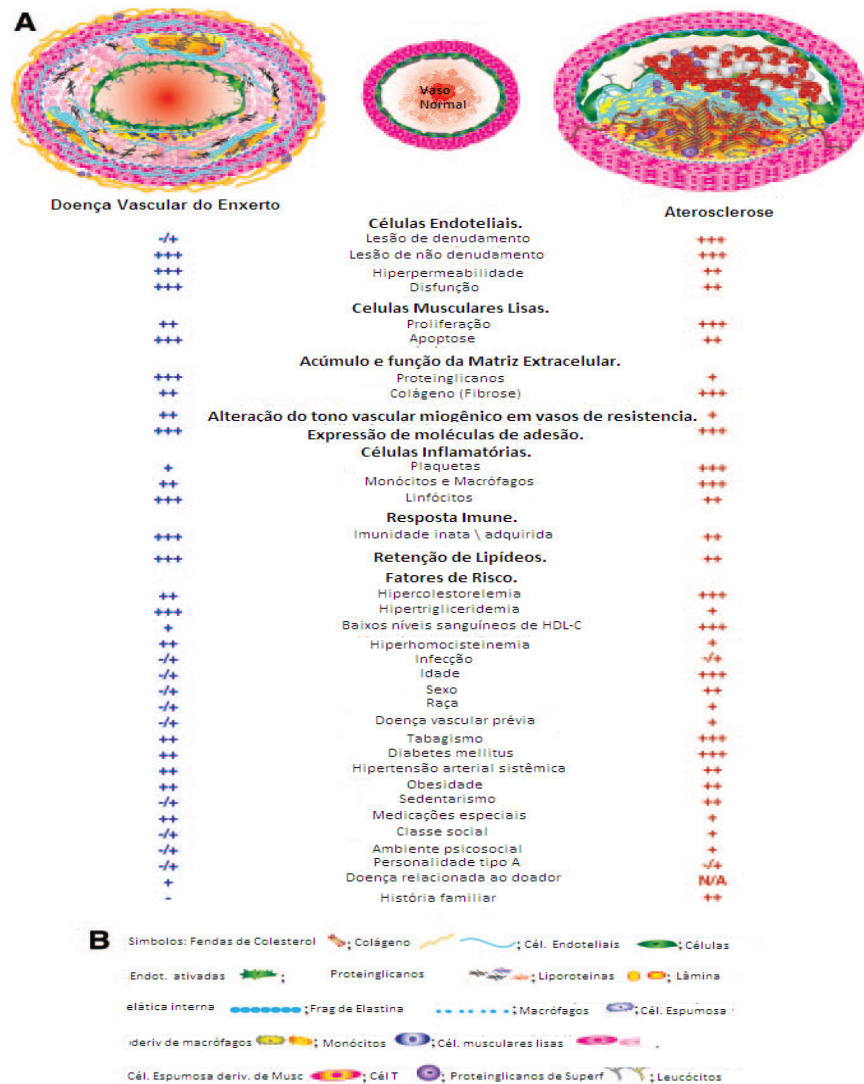


Figura 1. Mecanismos e fatores de risco para DVE e Aterosclerose. Topo(A) : O vaso normal mantém um endotélio intacto, sem espessamento intimal e lâmina elástica interna não comprometida. Apresenta uma muscular média uniforme e a adventícia é uma zona delicada e resistente de tecido fibro elástico. Na DVE e Aterosclerose grave, o endotélio é severamente danificado e disfuncional, promovendo a inflamação, aumento do espessamento intimal, e, finalmente, o desenvolvimento de placas fibrogordurosas proliferativas e focos degenerativos. A lesão da DVE, indicada na ilustração, mostra o desenvolvimento de uma lesão ateromatosa com íntima espessada, enquanto a lesão aterosclerótica nativa mostra trombose em cima de um núcleo necrótico definido com fendas de colesterol e placas, rachaduras e fissuras. Os mecanismos de progressão de base contributiva de cada doença e alguns fatores de risco importantes são listados e ponderados sinopticamente. A contribuição para a patogênese de cada um desses fatores é enfatizada por uma grade entre + a +++++, onde + é ligeiramente contributivo e + + + + + é muito contributivo. Azul indica as

contribuições para DVE; vermelho, as contribuições para a aterosclerose. Fundo(B): Definição dos símbolos. Modificado de Rahmani et al., 2006.

Apesar dos avanços no diagnóstico e descrição dos mecanismos da DVE, esta continua sendo pobremente entendida, e assim é crucial o uso de modelos animais, os quais podem permitir melhor compreensão dos mecanismos em maior profundidade, proporcionando o desenvolvimento de regimes terapêuticos que possibilitem prevenir ou tratar a doença.

2.6. Modelos em Animais

Na atualidade, é cada vez maior a dificuldade de realizar pesquisas em modelos animais de grande porte, devido aos altos custos de obtenção, manuseio e manutenção dos mesmos, assim como as restrições impostas pela bioética. Por isso os modelos em pequenos animais são considerados preferenciais nas pesquisas cardiovasculares (Schwarz et al., 1998). A maior parte desses estudos é realizada em ratos, camundongos e coelhos.

2.6.1. Animal estudado

O coelho (*Oryctolagus cuniculus*) é animal de experimentação amplamente utilizado em pesquisa. Elsberg em 1899 publicou estudo experimental sobre o tratamento das feridas do coração por meio de suturas

ao músculo cardíaco, modelo desenvolvido em coelhos, numa época em que a cirurgia cardiovascular era rudimentar.

2.6.1.1. Anatomia do coelho

As estruturas mais proeminentes da cabeça em formato de funil são os ouvidos externos (orelhas); localizados lateralmente, os olhos permitem um campo visual amplo incluindo visão binocular posterior pequena, apresentam uma bem desenvolvida terceira pálpebra que se movimenta do canto medial sobre a córnea durante a anestesia ou sono, as pupilas são capazes de ampla dilatação, resultando em uma alta sensibilidade da retina quando as luzes estão baixas.

As orelhas representam 12% da área corporal total, são altamente vascularizadas e quando há calor apresentam grandes *shunts* arteriovenosos. São livremente móveis e apresentam movimentação independente. A face convexa das orelhas é levemente pilosa, e apresenta uma artéria central altamente acessível e veias laterais. A orelha é frágil, composta por uma cartilagem elástica central coberta por uma fina camada de pele, fazendo-as inapropriadas para a sujeição do animal.

O pescoço se diferencia do crânio ventralmente por uma prega de pele pedunculada, chamada papada.

Semelhante ao formato usual dos mamíferos, o tronco se subdivide em tórax anterior, abdome caudal e costas ou dorso.

O membro anterior é dividido em ombro, braço, antebraço e mão, que possui cinco dedos cada um com uma longa e curva garra. O membro posterior se divide em coxa, perna e pé, que apresenta quatro dedos diferenciados externamente.

O timo é consideravelmente grande no coelho adulto, descansa parcialmente ventral sobre o coração e se estende até o interior do tórax. A cavidade pleural bilateral contém os pulmões, que estão separados pelo mediastino, onde se localiza o coração. O mediastino posterior é ocupado pelo esôfago, aorta torácica, brônquios, vasos pulmonares e nódulos linfáticos.

O coração do coelho se diferencia de outros mamíferos por possuir uma valva atrioventricular direita composta por duas cúspides em vez de três, tornando o termo de valva tricúspide inapropriado.

A região do nó sinusal é menos complexa que em outras espécies. Somente um pequeno grupo de células marca passo gera os impulsos no coelho.

A mais óbvia diferença morfológica entre o tecido cardíaco de condução e o músculo cardíaco é a presença de túbulos transversos nas células musculares, inexistentes nas células de Purkinje.

No coelho o nervo aórtico não responde a quimiorreceptores, somente a barorreceptores, enquanto o nervo do seio carotídeo responde a ambos.

No coelho, como no humano, o bulbo carotídeo está localizado na bifurcação da carótida comum.

A artéria carótida interna é relativamente pequena em coelhos; mas é a maior fonte de irrigação do cérebro.

A artéria pulmonar e seus ramos são mais musculares que em humanos. (Manning et al., 1994, cap. 3).

2.6.1.2. Fisiologia do sistema cardiovascular

Na região do nó sinoatrial do coelho, só um pequeno número de células gera o impulso elétrico de despolarização celular. As valvas atrio-ventriculares do coração de coelhos são capazes de gerar espontaneamente impulsos de despolarização celular *in vitro* na solução de Tyrode; esta propriedade difere das valvas de caninos que precisam catecolaminas para automatismo.

O coração do coelho é relativamente resistente se comparado ao de cachorro, ao dano oxidativo. Isto pode ser atribuído em parte ao baixo nível miocárdico de xantina oxidase, possui papel importante na produção de espécies citotóxicas de oxigênio, as quais estão implicadas no dano cardíaco. A atividade da xantina oxidoreductase varia segundo os mamíferos, sendo baixa em coelhos e humanos. Apesar de o coração do coelho ser relativamente livre de xantina oxidase, existem radicais livres que contribuem para a disfunção pós-isquêmica. (Manning et al., 1994, cap. 4).

2.6.1.3. Anatomia Coronariana

No coelho, a anatomia coronariana definiu-se pela emergência da artéria coronária direita de óstio próprio, dirigindo-se para a margem do ventrículo direito originando o ramo interventricular posterior.

A artéria coronária esquerda também emerge de óstio próprio, dirige-se para a margem do ventrículo esquerdo, bifurcando-se pouco antes de atingir a margem propriamente dita, em ramo interventricular anterior e ramo circunflexo, que emite ramos ventriculares posteriores. (Rodrigues et al., 1999)

2.6.1.4. Modelo de Doença Vascular do Enxerto

Um dos modelos frequentemente empregados para o estudo da DVE é o de transplante cardíaco heterotópico em coelhos.

Esse modelo foi idealizado por Alonso et al., que em 1977 realizaram o TxC como descrito por Carrel e Guthrie (1905), aprimorado posteriormente por Foegh, 1993, e Ewel et al., 1993. Neste se realiza o TxC de forma heterotópica, ao nível cervical (Foegh, 1993; Kuwahara et al., 1991; Cowan et al., 1996) ou abdominal (Eich et al., 1993; Mitchell et al., 1990; Carvalho et al., 2003).

Foegh (1993) desenvolveu o modelo de forma apurada e ressaltou suas características e vantagens ao compará-lo com o modelo em ratos, sendo estas:

- A DVE é tubular, e não segmentar como a observada em ratos, sendo assim semelhante à que desenvolvem os humanos.
- O tempo de desenvolvimento da DVE é curto, de cinco a seis semanas, enquanto é de 12 a 24 semanas em ratos.
- O modelo da DVE em coelhos tem sido considerado mais semelhante ao do transplante cardíaco em humanos.

Na literatura existem trabalhos experimentais baseados no modelo descrito acima para controle e /ou inibição da DVE com drogas, como o iloprost (Takacs e Jellinek, 1987), a prostaciclina (Ewel et al., 1993), o estradiol (Ewel e Foegh, 1993; Lou et al., 1996), a angiopeptina (Foegh et al., 1989; Ewel e Foegh, 1993), a dihidroepiandrosterona (Eich et al., 1993), bloqueio seletivo do fator de necrose tumoral α (Claussel et al., 1994), bloqueio da interação do antígeno muito tardio-quatro (VLA-4) da intergrina e fibronectina pelo peptídeo do segmento de ligação um (Molossi et al., 1995), liberação de fator de necrose tumoral α (Tanaka et al., 1995), inibidor da serina elastase (Cowan et al., 1996) e talidomida e ciclosporina (Carvalho et al., 2003), obtendo resultados satisfatórios em todos eles.

2.7. Nanotecnologia e Nanociência

A nanotecnologia e nanociência, que têm como escala valores de 1 a 100 nanômetros (nm), se focalizam em materiais de tamanho atômico, molecular e supramolecular, apontando o controle e manipulação desses novos materiais precisamente configurando átomos e moléculas, produzindo novos agregados moleculares e desenhando sistemas de autoagregação para criar dispositivos supramoleculares à escala celular ou menor.

A nanoescala é prevalente nos sistemas naturais, já que vários componentes de importância funcional das células vivas encaixam nesta classificação antropométrica, mas poucas drogas ou dispositivos de diagnóstico, terapêutica e reparação têm sido desenvolvidos nesta escala.

As propriedades da nanoescala permitem alta densidade de função em pequenos pacotes para minimizar invasibilidade e facilitar intervenções terapêuticas inteligentes com aumento da especificidade de liberação e ação, diminuição de efeitos secundários e capacidade de resposta a estímulos externos e de se reportar a receptores externos.

A nanotecnologia e nanomedicina são duas áreas de grande crescimento que estão brindando novas oportunidades diagnósticas e terapêuticas nas doenças cardiovasculares, pulmonares, hematológicas e do sono. No futuro próximo a nanotecnologia jogará um papel cada vez mais significativo na prática do dia-a-dia de cardiologistas, pneumonologistas e hematologistas.

Buxton et al. (2003) identificaram quatro áreas da bionanotecnologia como as mais promissoras em descobertas e aplicação.

Entre elas:

- Biossensores e Diagnósticos.
- Liberação de drogas e terapêutica.
- Imagens.
- Engenharia de tecidos e biomateriais.

2.7.1. Nanopartículas e liberação de fármacos

O uso de nanopartículas em medicina foi primeiramente realizado no tratamento do câncer e progrediu rapidamente, sendo bem utilizadas para resolver as limitações que apresentam os sistemas de liberação de drogas convencionais, tais como a biodistribuição inespecífica e alvo, solubilidade em água, pobre biodisponibilidade oral e baixos índices terapêuticos.

Uma forma efetiva para obter eficiência na entrega de fármacos será desenvolver de forma racional nanossistemas baseados no conhecimento de suas interações com o ambiente biológico, a população de células-alvo, as mudanças dos receptores celulares que acontecem com a progressão da doença, o mecanismo e sítio de ação do fármaco, a retenção da droga, a administração de múltiplos medicamentos, o mecanismo molecular e a patobiologia da doença em consideração (Suri et al., 2007).

Cho et al., 2008, classificaram os tipos de Nanopartículas usadas como sistema de liberação ou entrega de fármacos em:

- Carreadores de drogas baseados em polímeros, onde a droga pode ser fisicamente aderida ou covalentemente ligada a uma matriz polimérica; os polímeros utilizados como conjugados de drogas podem ser divididos em dois grupos:
 - Micelas poliméricas.
 - Dendrímeros.
 - Carreadores de drogas baseados em lípides:
 - Lipossomas são estruturas coloidais fechadas de automontagem, compostas por duas camadas de lípides ao redor de um espaço aquoso central.
 - Nanopartículas virais. Uma variedade de vírus tipo parvovirus canino e bacteriófagos foram desenvolvidos para aplicação biomédica e de nanotecnologia, que inclui a liberação de drogas e terapia de tecidos.
 - Nanotubos de carbono. São cilindros compostos por anéis de benzeno, têm sido aplicados na biologia como sensores de detecção de DNA e proteínas, dispositivos de diagnósticos para discriminação de diferentes proteínas para amostras séricas e carreadores de liberação de vacinas ou proteínas.
- (Figura 2).

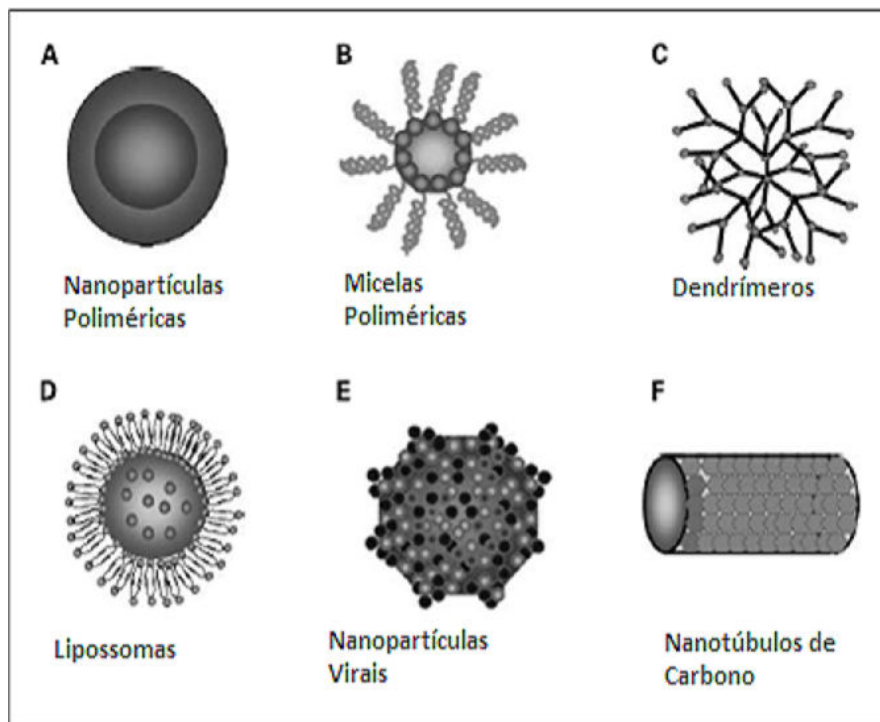


Figura 2. Ilustração dos diferentes tipos de Nanopartículas para entrega de fármacos.
Modificado de Cho et al., 2008.

2.7.2. Nanotecnologia e Cardiologia

A nanociência em Cardiologia é uma área em contínuo crescimento e investimento, apresentando interesse e aplicação no diagnóstico e tratamento de doenças cardiovasculares.

Aplicação no diagnóstico: Os avanços em biologia molecular e celular ampliaram os horizontes da imagem em medicina desde a grossa descrição anatômica para o delineamento de processos de sinalização

celular e bioquímicos. A nanotecnologia permite detectar de forma não invasiva imagens celulares e moleculares de processos patológicos como os associados à inflamação e angiogênese. As técnicas para a obtenção de imagens celulares e moleculares evoluíram recentemente e em múltiplas modalidades de imagem, como as imagens nucleares, ópticas, de ultrassom e de ressonância magnética (RMI).

Essas imagens celulares e moleculares podem ser utilizadas para o estudo da ruptura da placa aterosclerótica por meio da detecção de fibrina ao ultrassom ou RMI. Na angiogênese ocorre a formação da $\alpha_v\beta_3$ integrina, marcador importante para a detecção e caracterização à RMI de angiogênese associada à expressão de fator de crescimento, crescimento tumoral e aterosclerose. Outros componentes da placa como os macrófagos podem ser determinados por RMI ou partículas paramagnéticas similares à lipoproteína de alta densidade (HDL). O uso de células progenitoras, através de nanopartículas superparamagnéticas, pode fazer o rastreamento das mesmas à RMI. Igualmente como método de imagem, monitora a entrega e terapia de agentes nas doenças cardiovasculares, e permite observar o alcance do alvo e efeito molecular. (Wickline et al., 2006).

Aplicação terapêutica: A aterosclerose é uma condição em que se forma placa na parede arterial. Esta origina diminuição do lúmen do vaso, aumenta a possibilidade de formação de trombo e obstrução do fluxo sanguíneo. Quando acontece nas artérias coronárias, a obstrução causa isquemia e infarto do miocárdio e pode levar à morte.

A remoção da placa é feita por técnicas invasivas como a angioplastia coronariana transluminal percutânea, aterectomia e/ou implante de “*stent*”. No entanto, estas técnicas apresentam como complicação a reestenose coronariana, na qual o vaso se oclui novamente por um mecanismo diferente ao da aterosclerose, no qual há lesão da parede da artéria e proliferação celular devido ao método de remoção de placa utilizado. Definimos reestenose como a diminuição em mais que 50 % do lúmen do vaso determinado por um angiograma de controle. Este efeito se deve à proliferação das células musculares lisas, chamado de hiperplasia intimal ou hiperplasia neointimal, e ao remodelamento do vaso.

Para o tratamento da reestenose têm sido utilizados “*stents*” farmacológicos ou revestidos com drogas. Existem no mercado dois tipos: os revestidos com rapamicina ou sirolimus, e os revestidos com paclitaxel; ambos agentes citostáticos são aderidos à superfície do “*stent*” com o uso de polímeros, porém estes dispositivos apresentam como complicação trombose e reestenose.

No uso de nanopartículas para entrega de farmacos baseados em lípides com os lipossomas entregando substâncias, temos o clodronato, o pamidronato e alendronato; ou em polímeros tipo o poli (D, ácido láctico-co-ácido glicólico) (PLGA) entregando alendronato; em nanopartículas de albumina contendo paclitaxel; em nanoemulsão de perfluorocarbono contendo paclitaxel, doxorubicina e antraciclina; em micelas poliméricas contendo doxorubicina. Também existe a descrição do uso de nanopartículas para entrega de genes baseadas em lípides, tipo reagentes

lipídicos catiônicos; e a entrega de genes baseada em polímeros tipo o PLGA e o poli etilenglicol (PEG). (Brito et al., 2007).

2.7.3. Nanopartícula lipídica associada a Paclitaxel

2.7.3.1. Paclitaxel

Paclitaxel é o fármaco precursor de uma nova classe de agentes estabilizantes de microtúbulos, os taxanos. Sua descoberta foi fruto de trabalho laborioso em que foram investigados pelo Instituto Nacional de Câncer dos Estados Unidos (NCI-USA) aproximadamente 12000 compostos naturais, os quais foram testados contra um painel de tumores experimentais e, no final, apenas aqueles que apresentaram alguma atividade foram selecionados (Rowinsky et al., 1990).

O paclitaxel foi extraído primariamente no começo dos anos 60 a partir do extrato de casca do teixo do Pacífico, chamado *Taxus brevifolia*. Sua forma pura somente foi obtida em 1969 e sua estrutura, descrita pela primeira vez em 1971 (Wani et al., 1971), está demonstrada na figura 3.

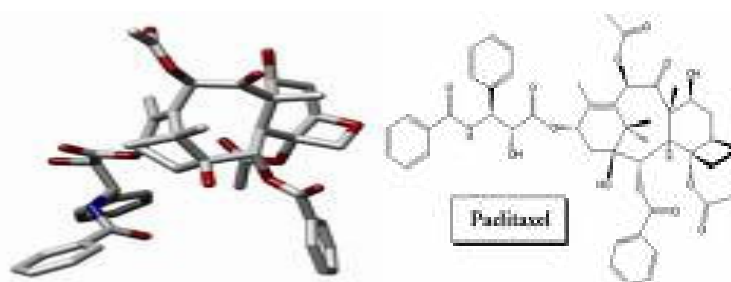


Figura 3. Estrutura tridimensional e bioquímica do Paclitaxel. Modificado de www.wikipedia.org e www.biotech.icmb.utexas.edu, respectivamente.

Paclitaxel não era um agente de reconhecida importância até o final dos anos 70, quando foi descoberto que possuía um mecanismo de ação único. (Schiff e Horwitz, 1980). O paclitaxel tem atividade antineoplásica em carcinoma epitelial de ovário, câncer de mama, colo uterino, células não pequenas de pulmão e sarcoma de Kaposi. (Rowinsky et al., 1994). É utilizado em vários países, e entre eles o Brasil, como tratamento de primeira linha em câncer refratário de ovário e segunda linha em câncer de mama.

O mecanismo de ação do paclitaxel foi divulgado em 1984 por Manfredi et al.. Diferentemente de outros agentes que atuam nos microtúbulos, induzindo o desarme dos mesmos, tais como os alcaloides da vinca e colchicina, o paclitaxel promove a polimerização da tubulina, o que, por sua vez, estabiliza os microtúbulos, deixando os mesmos não funcionantes. Os microtúbulos são componentes essenciais no processo de mitose, necessários durante a divisão celular e requeridos na manutenção do formato celular assim como em várias outras atividades tipo mobilidade, ancoragem, transporte entre organelas celulares, processos de secreção

extracelular, modulação da interação entre os receptores celulares de superfície e os fatores de crescimento e sinais de transdução intracelular. Esse mecanismo pode ser visto na figura 4.

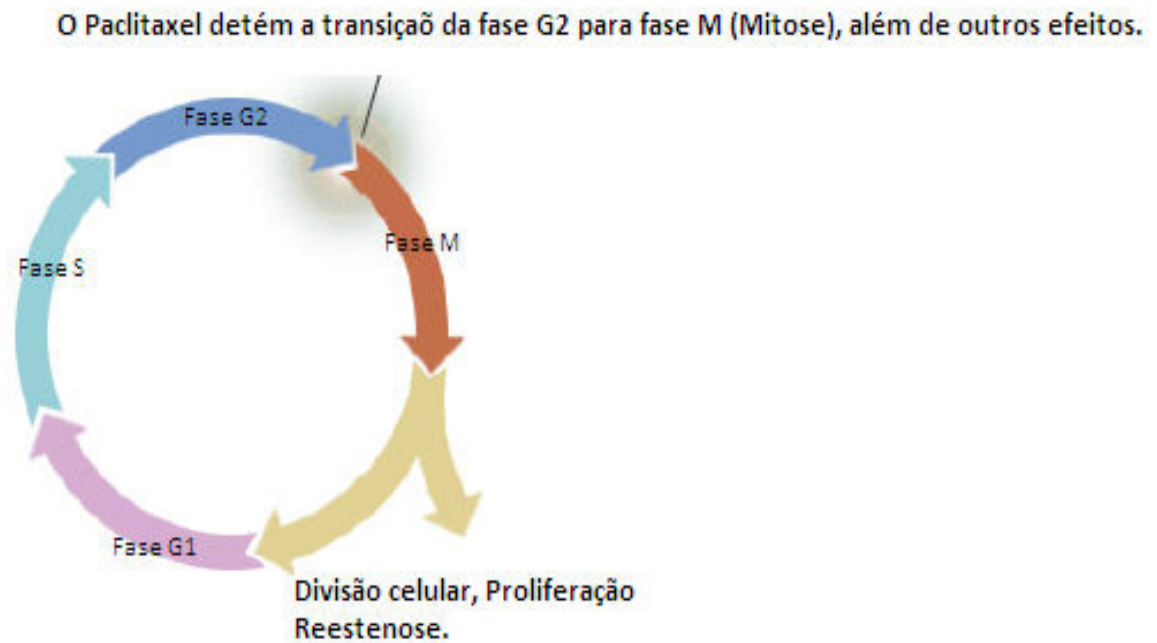


Figura 4. Mecanismo de ação do Paclitaxel. Modificado de www.vasmedtech.com.

Os microtúbulos estão em um equilíbrio dinâmico com suas subunidades de proteínas solúveis, os heterodímeros α e β tubulinas; interferir no equilíbrio normal entre os microtúbulos e suas subunidades pode levar a uma paralisação da divisão e mobilidade celular, como também outras atividades dependentes dos microtúbulos.

O paclitaxel liga-se reversivelmente aos microtúbulos e assim as células tratadas com paclitaxel não conseguem dividir-se e estão bloqueadas na fase G_2 tardia ou M do ciclo celular. Igualmente a

movimentação, mudanças na forma, transporte intracelular e funções secretoras também estão inibidas. (Horwitz, 1992, Horwitz et al., 1993).

Adicionalmente à inibição de neoplasias, o paclitaxel mostrou ter efeito sobre as células musculares lisas, controlando e/ou inibindo a proliferação intimal em modelos animais de lesão arterial em ratos (Sollott et al., 1995; Signore et al., 2001) e coelhos (Drachman et al., 2001), e é usado atualmente revestindo "*stents*" para o tratamento hemodinâmico de aterosclerose coronária importante ou em reestenose após tratamento com "*stent*" convencional (Waugh et al., 2004; Park et al., 2003; Liistro et al., 2002), porém não existe na literatura relato do uso na doença vascular do enxerto após transplante.

2.7.3.2. Nanopartícula de colesterol ou LDE

Na área da Nanotecnologia Biomédica, o grupo comandado por Maranhão tem realizado contribuições pioneiras no mundo: descreveram o primeiro sistema de nanopartículas s (não lipossomais) produzidas em laboratório, capazes de direcionar e concentrar fármacos no sítio de ação ("*drug targeting*") para tratamento de doenças proliferativas como o câncer e a aterosclerose (Maranhão et al., 1992, 1994, 2008).

Entre 1992 e 1994 Maranhão descreveu a criação do sistema de nanoemulsões lipídicas artificiais (LDE) que são parecidas com a estrutura lipídica da lipoproteína de densidade baixa (LDL), a qual transporta a maior

parte do colesterol circulante no homem. Tanto a LDE como a LDL podem ser observadas nas figuras 5 e 6. Demonstraram que, quando injetadas na circulação, as partículas da nanoemulsão são captadas pelas células através de endocitose mediada pelos receptores da LDL (Hirata et al., 1999).

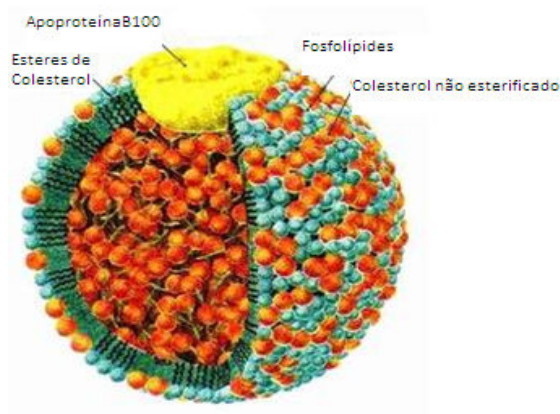


Figura 5. Estrutura da lipoproteína de densidade baixa (LDL). Modificado de www.foodspace.wordpress.com

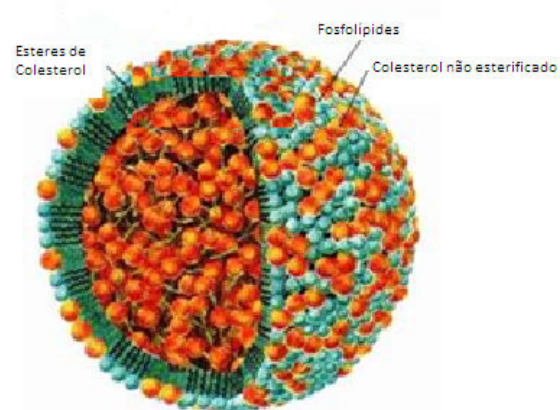


Figura 6. Estrutura da nanoemulsão lipídica (LDE). Modificado de www.foodspace.wordpress.com

As partículas LDE são esféricas, com diâmetro da ordem de 25-50 nm. Como a LDL, têm um núcleo constituído de ésteres de colesterol, com quantidades residuais de triglicérides, envolvido por uma monocamada de

fosfolípidos; na monocamada superficial há uma proporção pequena de colesterol na forma livre. A LDE é feita sem proteínas e não apresenta a apolipoproteína B 100; mas em contato com o plasma, em colisões com as diversas lipoproteínas, as apolipoproteínas (apo) como a apo CII, apo A1, apo E e outras aderem à superfície das partículas. A apo E serve de ligante da LDE aos receptores da LDL. Por isso, a LDE é removida mais rapidamente da circulação do que a própria LDL natural: a apo E tem 20 a 30 vezes mais afinidade pelo receptor do que a apo B100, única apo da LDL natural e que é o ligante da LDL ao receptor, como visto na figura 7.

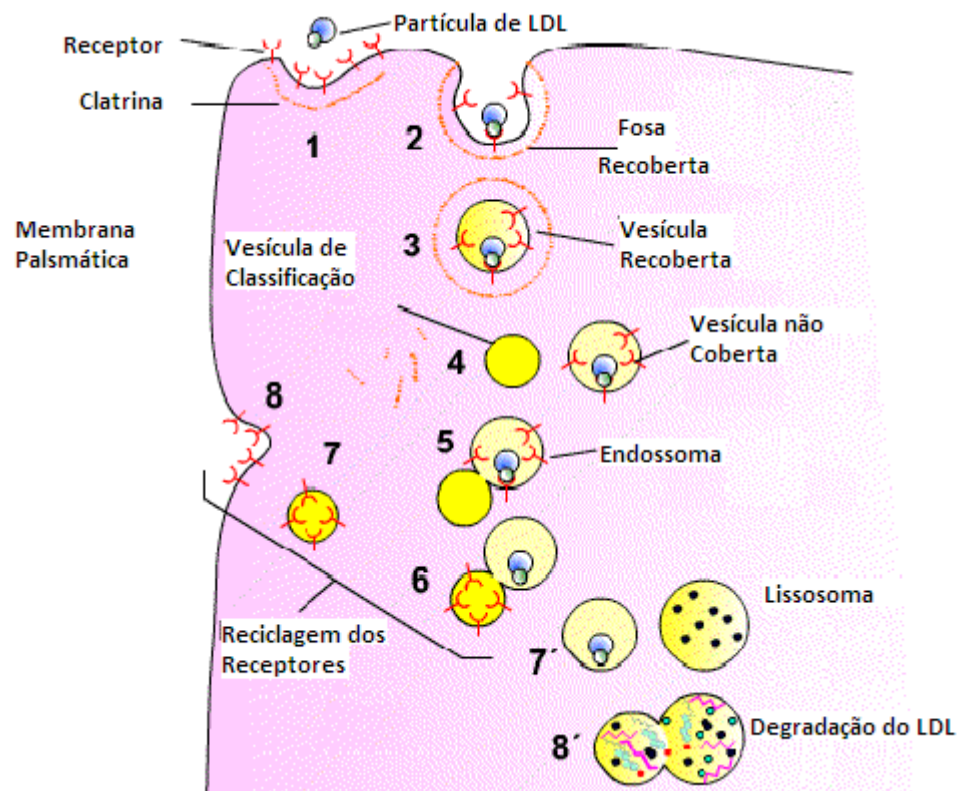


Figura 7. Mecanismo de ação do Receptor da LDL. Modificado de www.biologia.edu.ar

Um fascinante terreno de aplicações de impacto foi aberto com a descoberta de que a LDE, após injeção na corrente circulatória, concentra-se nos tecidos tumorais e pode ser usada no tratamento do câncer como veículo para direcionar quimioterápicos para as células neoplásicas (Maranhão et al., 2002). A célula neoplásica, provavelmente pela necessidade de aporte lipídico maior exigido pela proliferação acelerada, apresenta acentuado aumento na expressão dos receptores da LDL. Isto possibilita o uso da LDE como veículo para concentrar no tecido neoplásico quimioterápicos associados às partículas. Os quimioterápicos são assim desviados dos tecidos normais do organismo. Com isso, pode-se aumentar a eficiência terapêutica desses agentes e diminuir os efeitos colaterais que constituem limitação importante à quimioterapia. A descoberta inicial foi descrita em pacientes com leucemia mielocítica aguda (Maranhão et al., 1992, 1994), em que a superexpressão dos receptores atingiu até 100 vezes. Mais recentemente, foi descoberto que a LDE pode concentrar-se também em tecidos onde haja processos proliferativos não neoplásicos (Naoum et al., 2004). Em seguida descobriu-se, em coelhos com aterosclerose induzida por dieta rica em colesterol, que o processo inflamatório existente na aterosclerose também propicia a concentração da nanoemulsão nas artérias lesadas (Padoveze et al., 2009). Essas descobertas ampliaram o leque de potenciais aplicações da nanoemulsão como veículo de fármacos, não só nas neoplasias, mas na aterosclerose e em outros processos inflamatórios crônicos.

Nos experimentos visando ao tratamento do câncer com a nanoemulsão como veículo, fizeram-se progressos significativos. Foi mostrado não só em animais de experimentação, mas também em pacientes nos quais tanto a LDE quanto os fármacos a ela incorporados se concentram nos tumores (Graziani et al., 2002; Valduga et al., 2003; Azevedo et al., 2005; Rodrigues et al., 2005). A incorporação e a estabilidade de fármacos no interior da LDE foram otimizadas com a modificação dos fármacos sem que houvesse perda do seu efeito farmacológico. Dessa forma foi possível, com a modificação desses fármacos, prosseguir com a montagem de um arsenal terapêutico associado às nanoemulsões. Preparações da LDE, associada a formas modificadas dos agentes quimioterápicos etoposídeo (Valduga et al., 2003), paclitaxel (Rodrigues et al., 2005) e, mais recentemente, daunorrubicina e metotrexato (dados não publicados), estão prontas e com eficiência testada *in vitro* e *in vivo*. Em todos os casos, comparando-se essas associações com nanoemulsões com as respectivas preparações comerciais, mostrou-se em cultura de células neoplásicas e modelos de tumores implantados em animais (tumor de Walker e melanoma B-16), ação terapêutica maior em doses mais baixas, melhor eficiência na regressão tumoral e maior sobrevida dos animais (Teixeira et al., 2004; Rodrigues et al., 2005; Lo Prete et al., 2006). Em ensaios clínicos com a carmustina, etoposídeo e paclitaxel (Maranhão et al., 2002; Pinheiro et al., 2006; Pires et al., 2009) verificou-se que o uso desses fármacos associados à LDE, mesmo em doses mais altas do que as usualmente empregadas na clínica, apresentou toxicidade praticamente ausente.

No tocante à aplicação do sistema de nanoemulsões artificiais que se ligam aos receptores da LDL no tratamento das doenças cardíacas, Maranhão e colaboradores recentemente mostraram que paclitaxel, associado às nanoemulsões artificiais, produz regressão acentuada dos ateromas de coelhos com indução de aterosclerose, da ordem de 60 % no tratamento de quatro semanas (Maranhão et al., 2008). A fundamentação para o uso do paclitaxel é a ação antiproliferativa celular deste quimioterápico, largamente utilizado no tratamento do câncer. A aterosclerose é basicamente um processo inflamatório-proliferativo, em que a multiplicação das células musculares lisas e macrófagos ao lado do depósito lipídico é componente central na formação da placa de ateroma. A concentração do paclitaxel nas lesões, bloqueando a mitose celular, é o mecanismo que produziu os resultados obtidos nesses experimentos, em que houve acentuada redução das lesões. Conforme esperado pela documentação acumulada nos modelos animais e pacientes oncológicos, a toxicidade aos coelhos durante o tratamento foi desprezível. Portanto, esse avanço permite uma nova abordagem para o tratamento das doenças cardiovasculares. Proporcionaria também uma terapia de resgate na doença cardiovascular grave e conjugaria o uso de potentíssimos agentes antiproliferativos com um sistema que, neutralizando seus efeitos colaterais, os leva para os sítios de lesão.

Os resultados descritos acima direcionaram, então, para a aplicação dessas nanoemulsões no tratamento dos pacientes com transplante cardíaco, em que predominam dois problemas principais: a

rejeição do receptor ao órgão transplantado e a DVE. Trata-se de duas entidades de difícil manejo clínico, que comprometem seriamente o êxito dos transplantes cardíacos e que demandam novas soluções terapêuticas. A DVE, em geral, não tem tratamento convencional, apenas o retransplante. As bases inflamatórias e proliferativas da DVE são semelhantes às da doença cardiovascular aterosclerótica. Desta forma, o fato de um agente antiproliferativo associado à LDE ter sido eficiente na promoção da regressão da aterosclerose experimental faz supor que seja igualmente eficiente como abordagem terapêutica da DVE.

3 OBJETIVOS

3. OBJETIVOS

3.1. Objetivo Principal

Verificar se o tratamento com a nanoemulsão lipídica, associada a Paclitaxel (LDE-Paclitaxel), reduz a incidência e o grau de doença vascular do enxerto de coelhos submetidos a transplante cardíaco heterotópico.

3.2. Objetivo Secundário

Analisar a biodistribuição da nanoemulsão lipídica (LDE) em coelhos submetidos a transplante cardíaco heterotópico.

4 MÉTODO

4. MÉTODO

4.1. Animais e dieta

Foram utilizados 21 coelhos machos da raça New Zealand brancos como receptores e 21 coelhos da raça New Zealand vermelhos como doadores pesando aproximadamente três quilogramas, para a realização do modelo de DVE de transplante cardíaco heterotópico em posição cervical, mantidos em gaiolas individuais, com ciclo claro: escuro 12:12 h, segundo as normas brasileiras de experimentação animal do Conselho Nacional de Controle de Experimentação Animal – CONCEA, e a Lei No 11.794 de oito de outubro de 2008, ou Lei de Procedimentos para o Uso Científico de Animais, que revogou a Lei No 6.638 de oito de maio de 1979.

Os coelhos, tanto doadores como receptores, consumiram ração habitual comercial (Purina Inc.). Os receptores receberam suplementação de 0,5% de colesterol (peso/peso) por todo o período do experimento.

Este estudo foi aprovado pela Comissão Científica do Instituto do Coração HC-FMUSP, na sessão 483/05/19 de 03/11/2005, sob SDC 2720/05/140 e da CAPEPesq. 1090/05.

4.2. Procedimento cirúrgico

4.2.1. Anestesia

A indução anestésica iniciou-se com a administração de Xilazina na dose de 23 mg/Kg intramuscular na região da coxa e, após dois a três minutos, foi administrada Ketamina na dose de 50 mg/Kg intramuscular também na região da coxa. Depois de dois a três minutos realizou-se uma pequena tricotomia na orelha esquerda para punção e canulação da veia marginal com cateter tipo “Jelco” número 24 e fixação do mesmo. Nesse momento foi infundida Atropina 0,5 mg/dose via endovenosa. Para a manutenção da perviabilidade da veia e para hidratação foi instalado soro fisiológico 0,9 %, infundindo na dose de um mL/min. A manutenção da anestesia realizou-se com solução de 200 mg de Ketamina em 20 mL soro fisiológico via endovenosa através de bomba de infusão contínua numa dosagem de 2,5 mLh. Durante o procedimento cirúrgico, quando o coelho apresentava sinais de superficialização da anestesia, foi infundido 0,5 mL desta solução em “bolus” a cada 15 minutos até reversão da mesma. Uma máscara facial de oxigênio foi instalada e fixada de maneira confortável com proteção dos olhos com gazes umedecidos.

4.2.2. Cirurgia

O transplante heterotópico do coração foi realizado segundo técnica amplamente utilizada na literatura. (Alonso et al., 1977).

Após posicionamento do coelho em decúbito dorsal com fixação dos membros, realizamos tricotomia das áreas a serem incisadas, e sob antissepsia com clorexidina alcoólica e colocação de campos estéreis, no coelho receptor foi feita à direita cervicotomia vertical na porção anterior do pescoço e a artéria carótida comum e veia jugular externa dissecada e isolada dos tecidos adjacentes. Paralelamente no coelho doador realizamos toracotomia mediana transesternal, posteriormente pericardiotomia e exposição do coração

Após heparinização sistêmica com três mg/kg, realizamos dissecação das veias cava superior e inferior e das veias pulmonares direitas e esquerdas com passagem de fio de algodão 4-0 para posterior ligadura, sendo o coração banhado com soro fisiológico gelado a quatro graus Celsius (°C) e, em seguida, foram realizadas as ligaduras das veias para posterior cardiectomia total, colocando o coração imerso num meio gelado da mesma solução para checagem das ligaduras das veias cavas e pulmonares e dissecação da aorta e artéria pulmonar e preparação das bocas anastomóticas.

O coração doador foi posicionado de maneira que a parede anterior do ventrículo esquerdo ficou voltada para a região inferior (caudal) do coelho receptor. Realizou-se a heparinização sistêmica com dois mg/kg

no coelho receptor, pinçamento proximal e distal dos vasos e anastomose terminolateral da aorta ascendente do coração doador na artéria carótida comum e da artéria pulmonar do coração doador na veia jugular externa com fio de polipropileno 7-0 em sutura contínua. No final das anastomoses o ápice do coração doador ficou voltado superiormente e para a porção posterior da mandíbula do coelho receptor. O coração transplantado foi reperfundido após a liberação progressiva das pinças distal e proximal da artéria carótida comum, retirando o ar do mesmo e finalizando com a liberação das pinças distal e proximal da veia jugular. Após o restabelecimento da função contrátil, o coração foi posicionado numa loja de subcutâneo construída no pescoço do receptor, e, revisada a hemostasia, a cirurgia terminou com a síntese da pele com fio de nylon 4-0.

4.3. Tempos de isquemia, implante e recuperação da função contrátil do enxerto.

O tempo de anóxia ou isquemia total ao qual cada coração transplantado foi submetido, assim como o tempo de implante cirúrgico e o tempo da recuperação da função contrátil do enxerto foram mensurados.

4.4. Antibioticoterapia e pós-operatório

Como antibioticoterapia os coelhos receberam 0,5 g de penicilina-G intramuscular em dose única e cuidados pós-operatórios padronizados.

4.5. Imunossupressão

Como terapêutica imunossupressora usou-se exclusivamente a Ciclosporina A na dosagem de 10 mg/kg/dia, via oral, iniciada no dia do transplante até o momento da eutanásia. (Foegh et al., 1993).

4.6. Monitorização do enxerto

A monitorização da função contrátil do enxerto foi realizada diariamente por palpação direta, para observar a presença de batimentos do mesmo.

4.7. Protocolo de tratamento

No dia do transplante, os coelhos foram alocados em dois grupos: um grupo tratado com nanoemulsão lipídica associada a paclitaxel (LDE-Paclitaxel) na dose de quatro mg/kg/semana, durante seis semanas, por via endovenosa (veia auricular) e um grupo controle, tratado com três mL de solução fisiológica a 0,9 %.

4.8. Preparo da nanoemulsão lipídica (LDE) e associação ao paclitaxel

4.8.1. Nanoemulsão lipídica (LDE)

Preparou-se a nanoemulsão lipídica (LDE) segundo a técnica modificada por Maranhão et al. (1993): Em um frasco foram pipetados 40 mg de fosfatidilcolina, 20 mg de oleato de colesterol, 1 mg de trioleína e 0,5 mg

de colesterol, diluídos em clorofórmio: metanol (2:1). Posteriormente, foram adicionados à mistura de lípidos os isótopos ^{14}C – colesterol esterificado e ^3H – colesterol livre. Os solventes residuais foram então evaporados da mistura sob fluxo de nitrogênio e dessecação a vácuo por 16 h, a quatro $^{\circ}\text{C}$. Após a adição de 10 mL de tampão tris-HCL 0,01M, pH oito, a mistura de lípidos foi emulsificada por irradiação ultrassônica, utilizando-se equipamento Branson, modelo 450A (Arruda Ultrassom, São Paulo, Brasil) potência 125 watts, durante 3 horas, sob atmosfera de nitrogênio, com temperatura variando entre 51 a 55 $^{\circ}\text{C}$. Para a obtenção da LDE na faixa de diâmetro e tamanho desejado, a solução lipídica foi purificada em duas etapas de ultracentrifugação (ultracentrífuga, rotor Beckman SW-41). Na primeira etapa, o material da parte superior do tubo, resultante da centrifugação a 200000 x g por 30 minutos, a quatro $^{\circ}\text{C}$, foi removido por aspiração (1mL) e desprezado. Ao restante do material adicionou-se brometo de potássio (KBr) ajustando a densidade para 1,21 g/mL. Após a segunda centrifugação (200000 x g por duas horas a quatro $^{\circ}\text{C}$), a LDE foi recuperada no topo do tubo por aspiração. Removeu-se o excesso de KBr por diálise, contra duas trocas de 1000 volumes tampão tris-HCL 0,01M, pH oito. Finalmente, a emulsão foi esterilizada por filtração em membrana Milipore (0,22 μ de porosidade) sob fluxo laminar e armazenada a quatro $^{\circ}\text{C}$ por até trinta dias.

4.8.2. Associação do paclitaxel à LDE

O paclitaxel foi modificado e associado à nanoemulsão através de cossonicação ou irradiação ultrassônica, como descrito por Rodrigues et al. (2005) e visto na figura 8. As preparações foram esterilizadas em filtro Millipore 0,22 μ m.

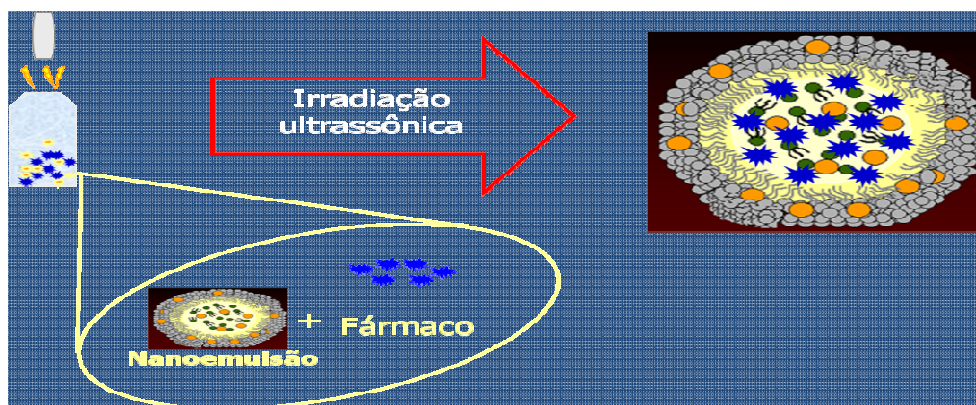


Figura 8. Método de Incorporação do Paclitaxel à LDE. Modificado de Maranhão.

4.9. Determinação da biodistribuição da LDE

Aproximadamente 100 μ L da nanoemulsão lipídica (LDE) marcada radioativamente com [14 C]-oleato de colesterol associada ao [3 H]-oleato de paclitaxel foi injetada por via intravenosa em grupo de quatro animais transplantados no dia prévio à eutanásia. Os animais foram sacrificados após 24 horas da injeção. Amostras com cerca de 1g foram

retiradas dos seguintes órgãos: fígado, pâncreas, pulmão, rins, baço, aorta e do coração nativo e do coração transplantado.

Os lípides foram extraídos das amostras de tecidos coletados seguindo o método convencional descrito por Folch et al. (1957). Os fragmentos foram limpos em condições adequadas sob placa de gelo, em seguida pesados e então macerados de forma que ficassem com o aspecto pastoso. Os fragmentos foram transferidos para tubos grandes (20x160) onde se adicionaram 10 mL de metanol e 20 mL de clorofórmio. As amostras ficaram em repouso *overnight* a 4 °C. Depois, por duas vezes foram filtradas, lavadas com 2,5 mL de clorofórmio e adicionados sete mL de água bidestilada. A fase sobrenadante foi aspirada a vácuo e descartada. Adicionaram-se quatro mL de “Clear Folch” (CHCl₃/ MEOH/ H₂O, na proporção de 3:48:47) e a amostra ficou mais uma vez em repouso *overnight* à temperatura ambiente e novamente o sobrenadante foi descartado. Em seguida, as amostras foram secas sob fluxo de nitrogênio (N₂), dissolvidas em solução de Folch e transferidas para tubos menores, lavando-se várias vezes e foram mais uma vez secas sob fluxo de nitrogênio e reconstituídas em 500 µL de solução de Folch em gelo. Os componentes marcados da LDE separados por cromatografia em camada delgada (CCD) em placa de silicagel 60H (Sigma S-6628), onde foram aplicados 100 µL de amostra. Hexano/éter etílico/ácido acético, na proporção 70:30:1, foram utilizados como fase móvel. As placas foram reveladas com iodo sublimado, demonstrando as áreas das bandas referentes às frações lipídicas. As faixas correspondentes às bandas de interesse foram removidas para frascos de

cintilação e adicionados quatro mL de solução cintiladora e mediu-se a radioatividade com um espectrômetro de cintilação líquida (Packard 1600 TR, Palo Alto, CA).

O perfil de biodistribuição ou captação da LDE foi obtido em amostra dos coelhos receptores, por marcação com radioisótopo (3H)-Colesterol Éter da LDE, e analisado em contador de radiação beta.

4.10. Determinação do perfil lipídico

O perfil lipídico dos coelhos foi determinado antes e depois da dieta rica em colesterol, no término do tratamento. A análise dos níveis plasmáticos de triglicérides, colesterol total e colesterol de HDL foi realizada utilizando os kits enzimáticos comerciais.

4.11. Determinação do perfil hematológico

Para avaliar a toxicidade do tratamento, o hemograma completo dos animais foi feito antes do transplante e ao final do tratamento.

4.12. Determinação do perfil ponderal

Para avaliar a toxicidade do tratamento, determinou-se o peso dos animais antes do transplante, semanalmente durante o protocolo de pesquisa para dosagem da LDE-paclitaxel e ciclosporina A, e ao final do tratamento.

4.13. Avaliação histológica

O experimento finalizou-se seis semanas após o transplante, quando os coelhos receptores foram submetidos à eutanásia com infusão endovenosa de dose letal de pentobarbital sódico 5% após heparinização sistêmica com dois mg/kg. Tanto o coração nativo como o coração transplantado foram retirados e perfundidos com solução fisiológica 0,9 % através da aorta e depois foram fixados com uma solução leve de paraformaldeído a 2 %. Os corações foram seccionados transversalmente desde a base até ao ápice (Foegh et al., 1993), em três segmentos, sendo encaminhado para análise histológica representativa o segmento médio.

Diferentes cortes do coração nativo e do coração transplantado foram fixados em formalina a 10 % e embebidos em parafina. Os cortes histológicos foram corados utilizando-se os métodos hematoxilina-eosina e Verhoeff van Gieson.

4.13.1. Avaliação histológica do miocárdio

O miocárdio foi avaliado em vista a identificar a ausência ou presença de rejeição e seu grau, segundo a classificação do Consenso da International Society of Heart and Lung Transplantation (ISHLT), modificada em 2005 (Stewart et al., 2005). A critério do patologista, altamente conhecedor da doença vascular do enxerto em humanos, a classificação da ISHLT não foi aplicável no modelo realizado, já que ele foi exuberante histologicamente e deixariam de ser descritas outras alterações não avaliadas pela classificação da ISHLT. Adotou-se avaliação histológica baseada na determinação da presença e grau de inflamação, necrose, e a presença ou ausência de esteatose, calcificação, hemorragia e do fácil reconhecimento do miocárdio

4.13.2. Morfometria

Para avaliar a DVE realizou-se análise morfométrica com o equipamento Zeiss AxionVision.

Nos corações transplantados, foram quantificadas todas as artérias coronárias presentes, das quais foram avaliadas nove artérias coronárias (Kuwahara et al., 1991). Nos corações nativos avaliaram-se nove artérias.

O diâmetro das artérias foi medido e a proliferação intimal foi quantificada para cada vaso. A razão entre a área do lúmen e a área da lâmina elástica interna foi utilizada para o cálculo da porcentagem de estenose de cada vaso (Eich et al., 1993), segundo fórmula:

$$\% \text{ de Estenose} = \frac{\text{área L} - \text{área LEI}}{\text{área LEI}}$$

Foram calculadas as médias de estenose das coronárias de cada coração.

Na figura 9 observamos corte histológico do miocárdio de coração nativo de coelho, e no centro artéria coronária, corado pelo método de Verhoeff van Gieson. Estão sinalizados o lúmen arterial, a lâmina elástica interna, a camada muscular média, a lâmina elástica externa, e o miocárdio. Em destaque o lúmen arterial e a lâmina elástica interna, estruturas das quais foi determinada a área para calcular a porcentagem de estenose de cada vaso.

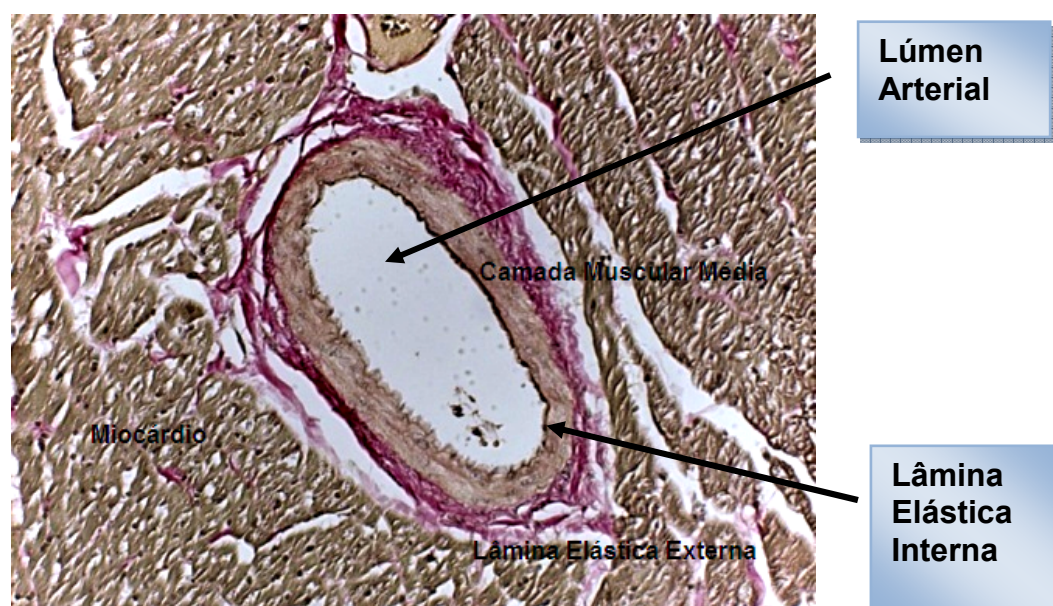

Figura 9. Corte histológico do miocárdio de coração nativo de coelho. Estão sendo sinalizados o miocárdio e no centro, artéria coronária com suas estruturas lâmina elástica externa, camada muscular média, e em destaque a lâmina elástica interna e o lúmen arterial. Aumento 100 X.

4.14. Correlação entre o grau de inflamação e os tempos de isquemia total e a DVE

Realizamos a correlação entre o grau de inflamação celular, a avaliação histológica e os tempos de isquemia total e a DVE obtidos, nos animais dos grupos controle e tratado com LDE-Paclitaxel.

4.15. Análise Estatística

Para analisar a biodistribuição da LDE, o perfil lipídico, hematológico, a variação de peso dos animais antes e depois do tratamento foi utilizado o teste ANOVA com pós-teste de Tukey. Para os tempos de isquemia total, implante e de recuperação da função contrátil do enxerto e do grau de inflamação, necrose, esteatose, hemorragia e calcificação utilizou-se a análise descritiva das frequências absolutas e relativas. Para a análise da correlação entre inflamação e necrose e o tempo de isquemia e DVE foi usado o teste do coeficiente de correlação de Spearman. Para a análise da morfometria, o teste t de Student foi utilizado e para a análise da porcentagem de artérias nítidas e semelhantes o teste não paramétrico de Mann-Whitney. Valor de significância $p \leq 0,05$.

5 RESULTADOS

5. RESULTADOS

5.1. Tempo de isquemia, implante e recuperação da função contrátil do enxerto

Na tabela 2 podemos observar as médias dos tempos de isquemia total, implante e recuperação da função contrátil do enxerto, para os corações transplantados nos grupos controle e tratado com LDE-Paclitaxel. Dados expressos em Médias \pm DP. Não houve diferença entre os grupos controle e tratado com LDE-Paclitaxel.

Tabela 2. Tempo, em minutos, de isquemia total, implante e recuperação da função contrátil do enxerto. Dados expressos em Média \pm DP.

	Controle (n=10)	LDE-Paclitaxel (n=11)
Isquemia Total	53,4 \pm 4,89	54 \pm 11,36
Implante	37,7 \pm 6,15	30,27 \pm 9,98
Recuperação da Função Contrátil	1,2 \pm 0,42	3,54 \pm 7,79

p=ns.

5.2. Monitorização do Enxerto

Todos os corações transplantados apresentavam no momento da eutanásia função contrátil presente, caracterizada pela presença dos batimentos, tanto no grupo controle como no grupo tratado com LDE-Paclitaxel.

5.3. Perfil de Biodistribuição da LDE

Na tabela 3 observamos os valores das médias e o desvio padrão da percentagem de captação da LDE marcada com radioisótopo dos coelhos escolhidos para amostra, por órgão estudado. A média da percentagem de captação da LDE pelo coração transplantado ao compará-lo com a do coração nativo foi 71,83 % maior. Apresentando captação da LDE quase quatro vezes maior pelos corações transplantados em relação aos corações nativos ($p \leq 0,0001$).

Tabela 3. Porcentagem de captação da LDE marcada por radioisótopo por órgão estudado. Dados expressos em Média \pm DP.

Perfil de Biodistribuição	Porcentagem de Captação
Órgãos	
Pâncreas	3,6 \pm 2,0
Baço	10,3 \pm 3,8
Aorta	10,7 \pm 11,8
Rim	4,1 \pm 0,7
Músculo	0,9 \pm 0,4
Pulmão	16,0 \pm 5,9
Fígado	27,0 \pm 6,5
Coração Nativo	6,0 \pm 4,1
Coração Transplantado	21,3 \pm 10,4

* $p \leq 0,0001$ entre coração transplantado versus coração nativo.

Na figura 10 podemos observar, em detalhe, a representação dos valores das médias e o desvio padrão da porcentagem de captação de (3H)-Colesterol Éter utilizado como marcador radioisotópico da LDE pelos corações nativos e transplantados, dos animais escolhidos para amostra de biodistribuição da nanoemulsão de LDE.

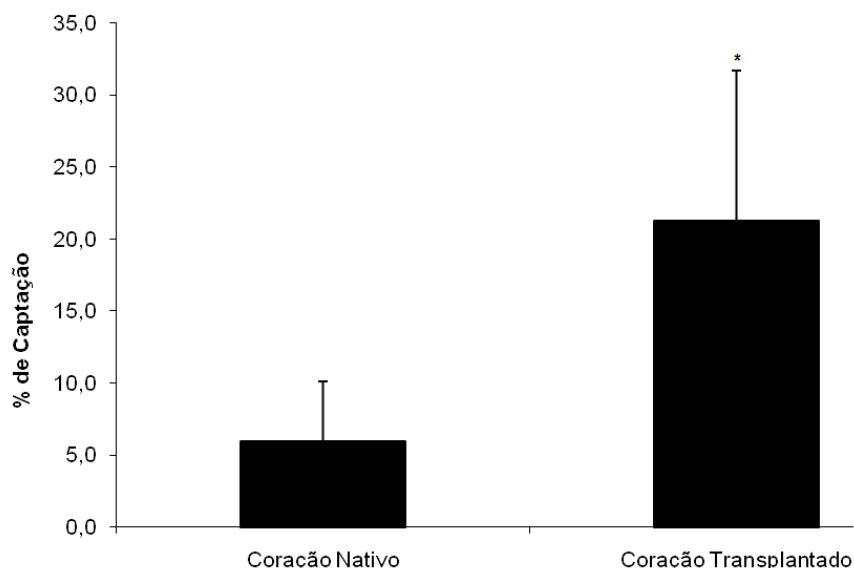


Figura 10. Captação de LDE marcada radioativamente pelos corações nativos e transplantados (Em % da radioactividade medida em todos os tecidos, n=4). Dados expressos em Média \pm DP. * $p \leq 0,0001$ versus coração nativo.

5.4. Perfil Lipídico

Para avaliar o efeito da dieta aterogênica com acréscimo de 0,5 % de colesterol à qual os animais receptores dos grupos controle e tratado com LDE-Paclitaxel foram submetidos, realizamos a determinação do perfil lipídico, em que observamos o comportamento do colesterol total, da lipoproteína de densidade alta (HDL), e dos triglicérides.

Na tabela 4 estão expressos os resultados das médias dos valores das determinações do perfil lipídico. Houve diferença entre os níveis de

colesterol total tanto nos animais do grupo controle como no grupo tratado com LDE-Paclitaxel ao comparar o momento basal contra o momento 6ª semana ($p \leq 0,001$). Ao comparar os valores do HDL, houve diferença nos animais do grupo controle ao comparar os dois momentos ($p \leq 0,001$). Ao avaliarmos os valores de triglicérides, observamos que a dieta aterogênica não modificou de forma significativa os níveis do mesmo.

Tabela 4. Perfil lipídico dos grupos controle (n=10) e tratado com LDE-Paclitaxel (n=11). Dados expressos em Média \pm DP.

Perfil Lipídico (mg/dL)	Controle (n=10)		LDE-Paclitaxel (n=11)	
	Basal	6ª semana	Basal	6ª semana
Colesterol Total	68 \pm 47	563 \pm 195*	53 \pm 60	579 \pm 125*
HDL	9 \pm 5	17 \pm 3*	9 \pm 3	14 \pm 5
Triglicérides	191 \pm 125	210 \pm 102	100 \pm 79	159 \pm 45

* $p \leq 0,001$ versus basal

5.5. Perfil Hematológico

Para avaliarmos a presença ou não de efeitos secundários decorrentes do uso da nanoterapêutica com LDE-Paclitaxel, realizamos a determinação do perfil hematológico nos animais receptores dos grupos controle e tratado com LDE-Paclitaxel.

Na tabela 5, observa-se que não houve diferença nos valores das médias do perfil hematológico dos animais dos grupos controle e tratado com LDE-Paclitaxel ou entre as avaliações do momento basal e 6ª semana.

Tabela 5. Perfil hematológico dos grupos controle (n=10) e tratado com LDE-Paclitaxel (n=11). Dados expressos em Média \pm DP.

Perfil Hematológico	Controle (n=10)		LDE-Paclitaxel (n=11)	
	Basal	6 ^a semana	Basal	6 ^a semana
Hemácias (10^9 /mL)	5,3 \pm 0,8	4,9 \pm 2,0	5,2 \pm 0,9	4,4 \pm 1,1
Leucócitos (10^6 /mL)	6,3 \pm 1,8	7,0 \pm 2,1	5,4 \pm 1,5	7,9 \pm 3,0
Linfócitos(%)	72,1 \pm 8,3	73,8 \pm 6,7	75,6 \pm 13,7	77,4 \pm 6,4
s (%)	9,1 \pm 3,9	9,1 \pm 4,9	6,7 \pm 2,7	8,6 \pm 3,8
Neutrófilos (%)	18,8 \pm 5,8	17,1 \pm 5,5	17,7 \pm 12,1	14,2 \pm 6,5

p=ns.

5.6. Perfil ponderal

A determinação do perfil ponderal dos animais foi também utilizada como parâmetro de avaliação da toxicidade decorrente do uso da nanoterapêutica com LDE-Paclitaxel.

A figura 11 mostra a variação de peso em kg das médias dos animais dos grupos controle e tratado com LDE-Paclitaxel. Não houve diferença nas médias do perfil ponderal entre os grupos e nos dois momentos de observação, basal e 6^a semana.

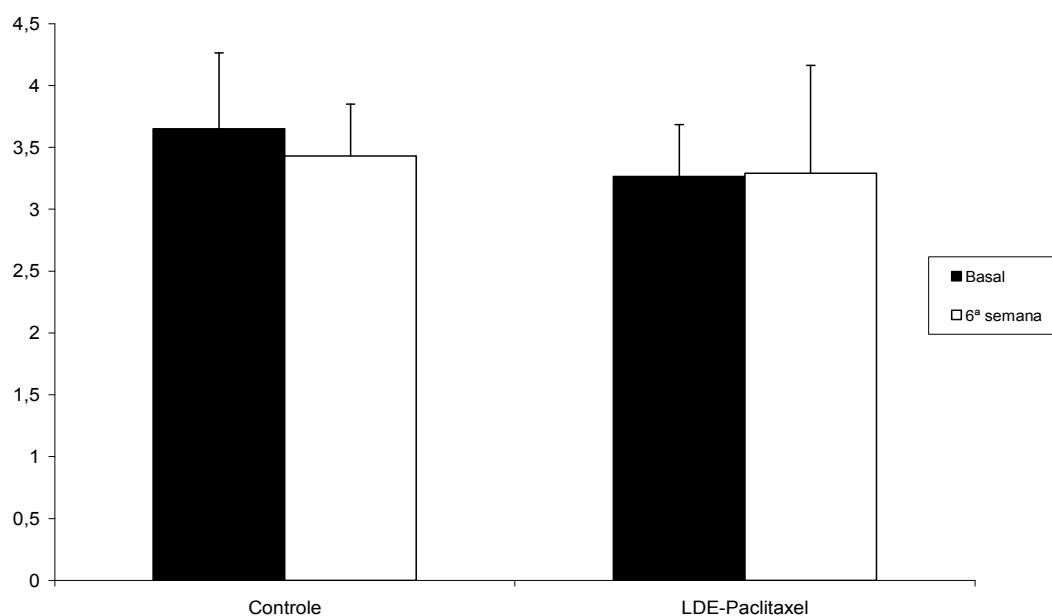


Figura 11. Perfil ponderal em kg dos grupos controle e tratado com LDE-Paclitaxel, no momento basal e 6ª semana. Dados expressos em Média \pm DP. $p=ns$.

5.7. Avaliação histológica do miocárdio

Realizou-se avaliação histológica baseada na presença e ausência de:

- **Esteatose:** Um dos achados observados foi a infiltração gordurosa do miocárdio, encontrada em 57 % dos corações transplantados. Foi presente em 70 % dos corações do grupo

controle, e em 45% dos corações do grupo tratado com LDE-Paclitaxel.

- **Hemorragia:** Foi descrita a presença de hemorragia em 38 % dos corações transplantados. Apresentou-se em 20 % dos corações do grupo controle, enquanto no grupo tratado com LDE-Paclitaxel a presença foi de 60 %.
- **Calcificação:** Observou-se a presença de calcificação em 43 % dos corações transplantados. Esta aconteceu em 60 % dos corações do grupo controle, enquanto no grupo tratado com LDE-Paclitaxel esteve presente em 27 % dos corações.
- **Miocárdio:** A fácil visualização de miocárdio foi achada em 29 % dos corações transplantados. Foi visto em 20 % dos corações do grupo controle e em 36 % dos corações do grupo tratado com LDE-Paclitaxel. Já o miocárdio parcialmente visível esteve presente em 33 % dos corações transplantados. Apresentou-se em 60 % dos corações do grupo controle e em 9 % dos corações do grupo tratado com LDE-Paclitaxel.

Na figura 12 podemos observar corte histológico representativo do miocárdio de coração transplantado apresentando áreas de esteatose, necrose e miocárdio, assim como artéria coronária com lâmina elástica externa preservada, camada muscular destruída, lâmina elástica interna parcialmente destruída e lúmen ocluído pela hiperplasia intimal.

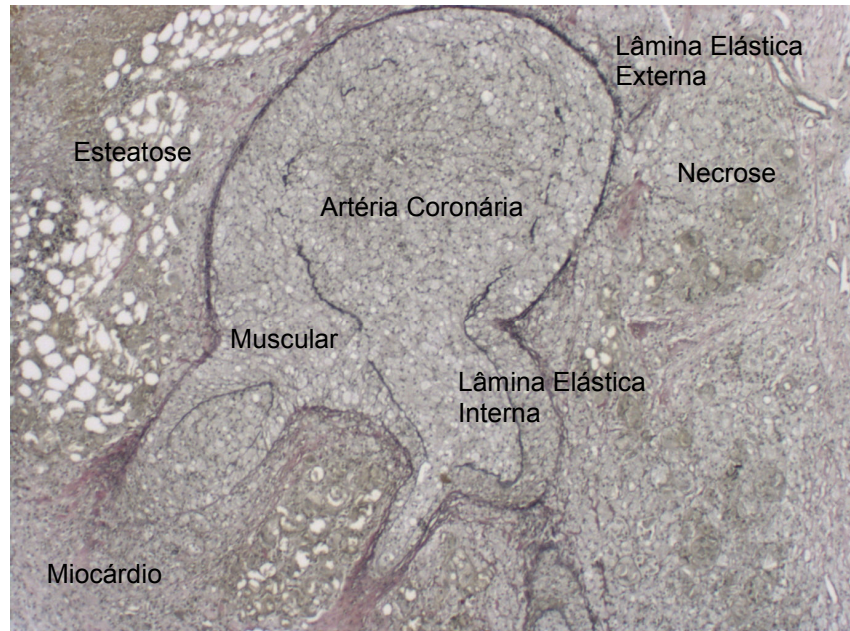


Figura 12. Corte histológico de coração transplantado de coelho. Estão sinalizados locais de esteatose, miocárdio e necrose. No centro sinalizada artéria coronária, que apresenta lâmina elástica externa preservada, muscular destruída, lâmina elástica interna parcialmente destruída, lúmen arterial ocluído pela hiperplasia intimal. Coloração Verhoeff van Gieson. Aumento 50 X.

Avaliação da resposta celular segundo a presença e o grau de:

- **Inflamação:** O processo inflamatório celular foi graduado e variou do grau zero até grau quatro, sendo a inflamação mais intensa enquanto aumenta o grau, e considerada importante acima do grau dois. A frequência relativa de inflamação para os corações transplantados foi de 14 % para grau zero, 33 % para grau um, 29 % para grau dois, 9 % para grau três e 14 % para grau quatro. Nos corações transplantados do grupo controle

houve 20 % com grau zero, 30 % com grau um, 20 % com grau dois, 10 % com grau três e 20 % com grau quatro. Já nos corações do grupo tratado com LDE-Paclitaxel houve 9 % com grau zero, 36 % com grau um, 36 % com grau dois, 9 % com grau três e 9 % com grau quatro. Não foram observadas diferenças entre o grupo controle e o grupo tratado com LDE-Paclitaxel.

Na tabela 6 está exposto o grau de inflamação que apresentaram os corações transplantados dos grupos controle e tratado com LDE-Paclitaxel.

Tabela 6. Grau de inflamação.

Grau de Inflamação	Controle (n=10)	LDE-Paclitaxel (n=11)
0	2	1
I	3	4
II	2	4
III	1	1
IV	2	1

p=ns.

- **Necrose:** A presença de necrose recente foi graduada do grau zero até o grau dois, sendo importante acima do grau um. A frequência relativa dos graus de necrose nos corações transplantados foi 24 % grau zero, 52 % grau um e 24 % grau dois. Nos corações transplantados do grupo controle houve presença de necrose com grau zero em 10 %, com grau um

em 60 % e com grau dois em 30 %. Já nos corações do grupo tratado com LDE-Paclitaxel, houve presença de necrose com grau zero em 36 %, com grau um em 45 % e com grau dois em 19 %. Não houve diferença entre o grupo controle e o grupo tratado com LDE-Paclitaxel.

Na tabela 7 está exposto o grau de necrose que apresentaram os corações transplantados dos grupos controle e tratado com LDE-Paclitaxel.

Tabela 7. Grau de necrose.

Grau de Necrose	Controle (n=10)	LDE-Paclitaxel (n=11)
0	1	4
I	6	5
II	3	2

p=ns.

5.8. Morfometria

Foram realizadas as medidas de nove artérias coronárias em cada coração nativo, e avaliadas as área da lâmina elástica interna, e porcentagem de luz e estenose do vaso.

Na tabela 8 podemos observar as médias da LEI das artérias coronárias dos corações nativos dos grupos controle e tratado com LDE-Paclitaxel. Dados expressos em média \pm DP. Houve diferença nas médias da área da lâmina elástica interna nos corações nativos do grupo tratado

com LDE-paclitaxel em relação aos do grupo controle ($p \leq 0,008$). Não houve estenose nas artérias coronárias dos corações nativos no local da avaliação histológica e morfométrica.

Tabela 8. Área da Lâmina Elastica Interna em μ^2 das artérias coronárias dos corações nativos dos grupos controle e tratado com LDE-Paclitaxel. Dados expressos em Médias \pm DP.

	Controle (n=10)	LDE-Paclitaxel (n=11)
Área LEI	16314,30 \pm 5646,95	31029,82 \pm 17028,21*

* $p \leq 0,008$ versus controle

Na figura 13 observamos cortes histológicos representativos das artérias coronárias dos corações nativos dos animais do grupo controle em A, B e C e do grupo tratado com LDE-Paclitaxel em D, E e F corados pelo método de Verhoeff van Gieson, e aumento de 100 X.

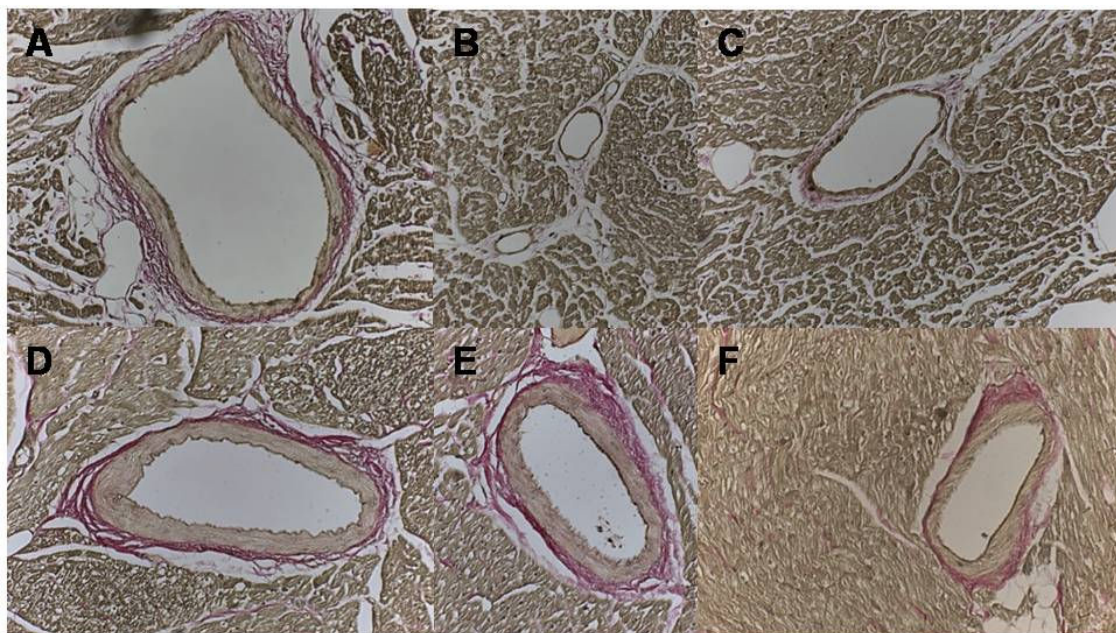


Figura 13. Cortes histológicos representativos de artérias coronárias de corações nativos. Em A, B e C grupo controle. Em D, E e F grupo tratado com LDE-Paclitaxel. Método de Verhoeff van Gieson. Aumento 100 X.

A análise morfométrica dos corações transplantados dos grupos controle e tratado com LDE-Paclitaxel foi realizada através da quantificação do total de artérias. Estas foram classificadas em nítidas e semelhantes, obtendo como resultado no grupo controle um total de 107 artérias coronárias e no grupo tratado com LDE-Paclitaxel um total de 160 artérias.

No que diz respeito à visualização das artérias catalogadas como nítidas, que apresentavam todas as estruturas anatômicas clássicas no grupo controle foram observadas nove artérias, enquanto no grupo tratado com LDE-Paclitaxel foram vistas 45. A porcentagem de artérias nítidas em mediana no grupo tratado com LDE-Paclitaxel foi de 29 % enquanto no

grupo controle a porcentagem foi de 0 % ($p \leq 0,007$) entre os grupos. Na figura 14 podemos notar corte histológico representativo de artéria coronária de coração transplantado de coelho catalogada como nítida. Já na figura 15 observamos a porcentagem de artérias nítidas nos corações transplantados dos grupos controle e tratado com LDE-Paclitaxel.

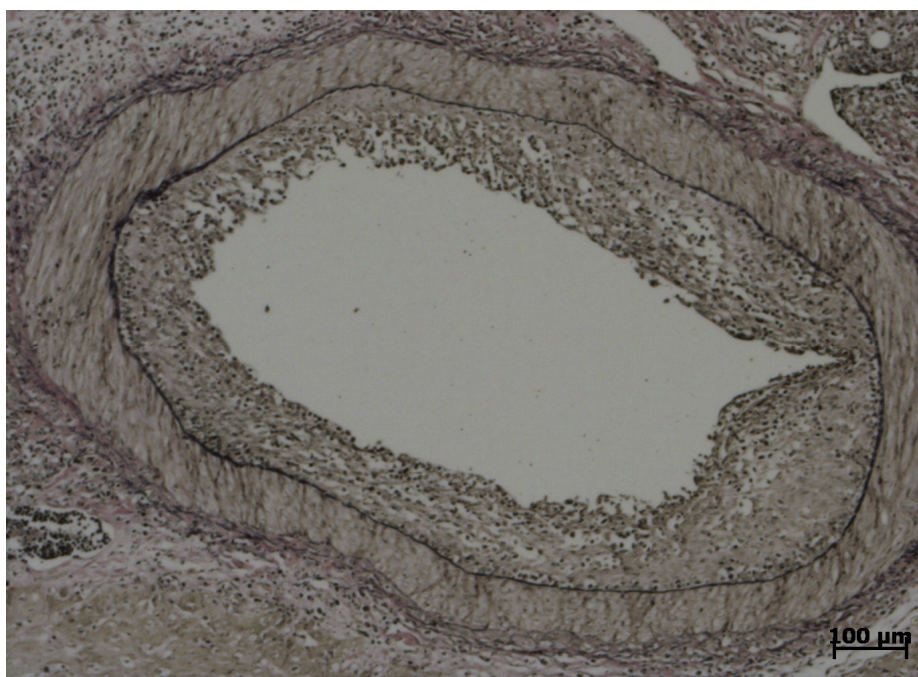


Figura 14. Corte histológico representativo de artéria coronária de coração transplantado de coelho, do grupo tratado com LDE-Paclitaxel. Artéria catalogada como nítida, apresenta lâmina elástica externa, camada muscular, lâmina elástica interna e presença de hiperplasia da íntima. Método Verhoeff van Giesen. Aumento 50 X.

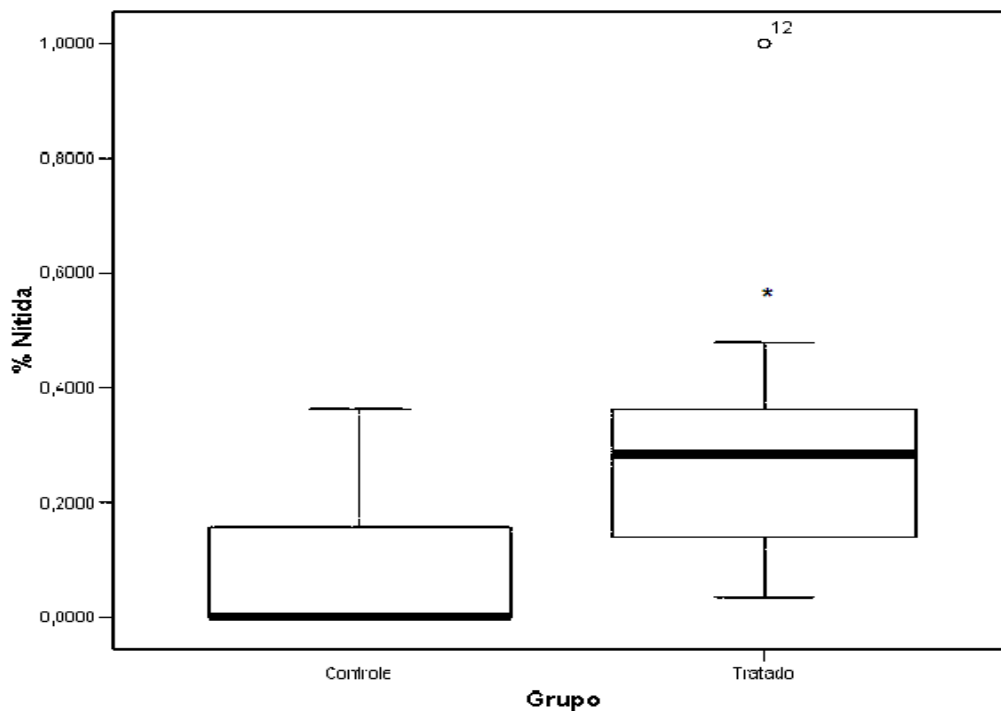


Figura 15. Porcentagem de artérias coronárias catalogadas como nítidas nos corações transplantados dos grupos controle e tratado com LDE-Paclitaxel. * $p \leq 0,007$

As artérias consideradas como semelhantes, as quais não apresentavam todas as estruturas anatômicas de uma artéria clássica, foram vistas 98 no grupo controle e 115 no grupo tratado com LDE-Paclitaxel. A porcentagem de artérias semelhantes em mediana no grupo tratado com LDE-Paclitaxel foi de 71,4 % enquanto no grupo controle foi de 100 % ($p \leq 0,007$) entre os grupos. Na figura 16 nota-se corte histológico representativo de artéria coronária catalogada como semelhante, já na figura

17 observamos a porcentagem de artérias coronárias semelhantes nos corações transplantados dos grupos controle e tratado com LDE-Paclitaxel.




Figura 16. Corte histológico representativo de artéria coronária de coração transplantado de coelho do grupo controle. Artéria catalogada como semelhante, apresenta lâmina elástica externa, ausência da camada muscular, e destruição da lâmina elástica interna e presença de obstrução do lúmen pela hiperplasia da íntima. Método Verhoeff van Giesen. Aumento 50 X.

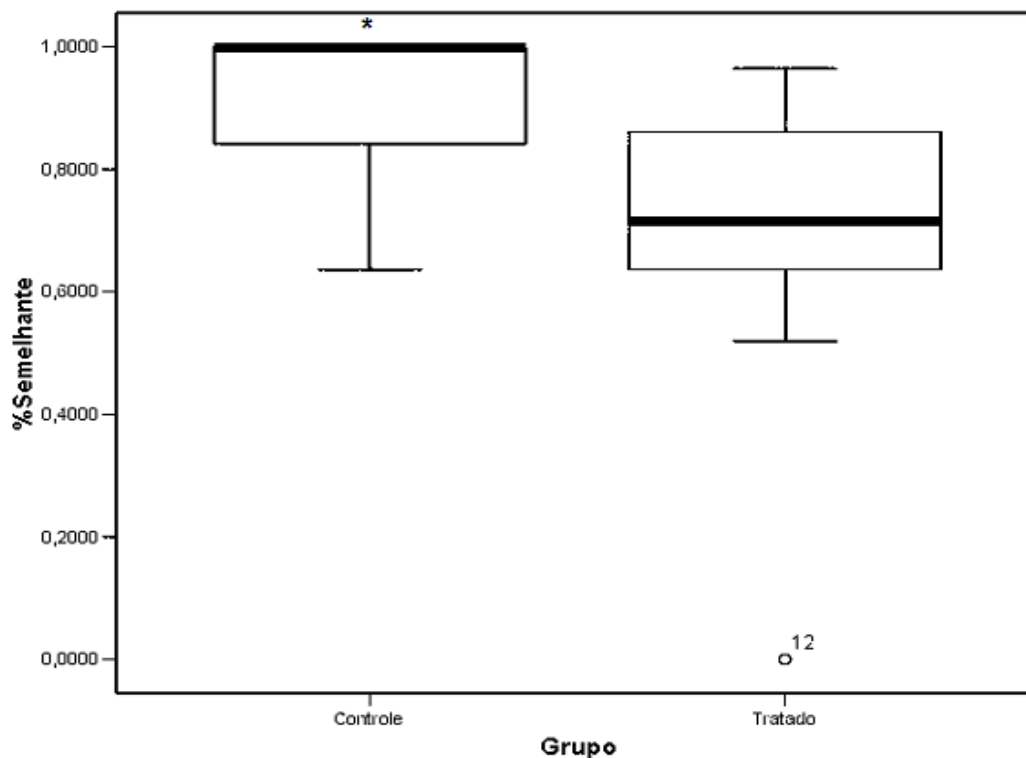


Figura 17. Porcentagem de artérias coronárias catalogadas como semelhantes nos corações transplantados dos grupos controle e tratado com LDE-Paclitaxel. * $p \leq 0,007$

Na figura 18 observamos cortes histológicos representativos das artérias coronárias dos corações transplantados do grupo controle em A, B e C em que se pode ver o grau crescente de hiperplasia intimal; enquanto em D, E e F vemos artérias coronárias dos corações transplantados do grupo tratado com LDE-Paclitaxel que apresentam graus decrescentes de hiperplasia intimal. Cortes histológicos corados pelo método de Verhoeff van Gieson, e aumento de 100 X.

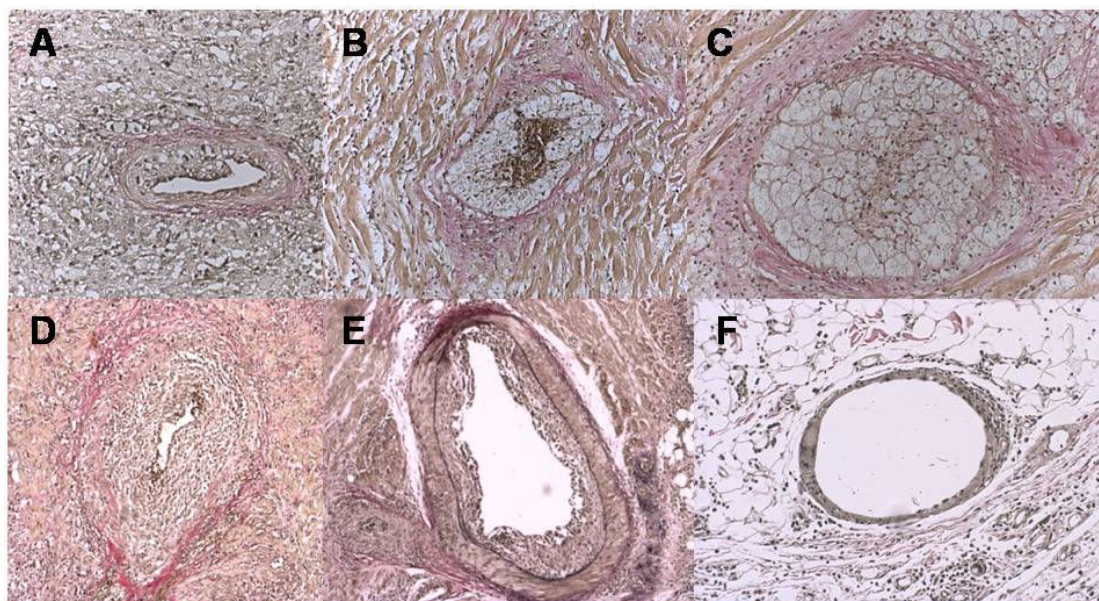


Figura 18. Cortes histológicas representativas de artérias coronárias de corações transplantados. Em A, B e C observamos o grau crescente da hiperplasia intimal no grupo controle. Em D, E e F notamos o grau decrescente da hiperplasia intimal no grupo tratado com LDE-Paclitaxel. Método de Verhoeff van Gieson. Aumento 100 X.

Na tabela 9 estão expressos os resultados em média para cada parâmetro morfométrico estudado dos corações transplantados, tanto no grupo controle como no grupo tratado com LDE-Paclitaxel.

Para os valores das médias da área em μ^2 da lâmina elástica interna houve diferença de 51,77 % maior nas coronárias dos corações do grupo controle em relação às coronárias dos corações do grupo LDE-Paclitaxel. Os valores das médias da área em μ^2 da luz do vaso apresentaram diferença de 67,38 % maior nas coronárias dos corações do grupo LDE-Paclitaxel em relação ao grupo controle. As médias da porcentagem da luz das coronárias dos corações do grupo LDE-Paclitaxel

indicaram diferença de 73,75 % maior que as do grupo controle. Para os valores das médias da porcentagem de estenose das coronárias houve diferença de 54,57 % maior no grupo controle em relação ao grupo LDE-Paclitaxel. Houve diferença entre os grupos, em relação às médias da porcentagem da luz e de estenose das artérias coronárias dos corações transplantados do grupo LDE-paclitaxel ($p \leq 0,0008$) e diferença para as áreas em μ^2 da luz do vaso das coronárias dos corações transplantados do grupo tratado com LDE-paclitaxel ($p \leq 0,031$). Para os valores das médias da área em μ^2 da lâmina elástica interna não houve diferença entre os grupos.

Tabela 9. Valores da área da lâmina elástica interna (μ^2), área da luz do vaso (μ^2), porcentagem de luz e de estenose das artérias coronárias dos corações transplantados dos grupos controle e tratado com LDE-Paclitaxel. Dados expressos em Média \pm DP.

	Controle (n=10)	LDE-Paclitaxel (n=11)
Área da Elástica (μ^2)	137428,97 \pm 143083,71	66274,57 \pm 44014,97
Área da luz (μ^2)	10789,54 \pm 12839,03	33076,68 \pm 27705,77 **
% de Luz	16,26 \pm 25,49	61,96 \pm 26,82 *
% de Estenose	83,74 \pm 25,49	38,04 \pm 26,82 *

* $p < 0,0008$ versus controle

** $p < 0,031$ versus controle

Na figura 19 podemos observar a representação dos valores das médias da área da lâmina elástica interna em μ^2 , e da área da luz do vaso em μ^2 observando aumento de três vezes nas áreas da luz dos vasos dos corações transplantados do grupo tratado com LDE-paclitaxel ($p \leq 0,031$). Já para os valores da área da lâmina elástica interna não houve diferença.

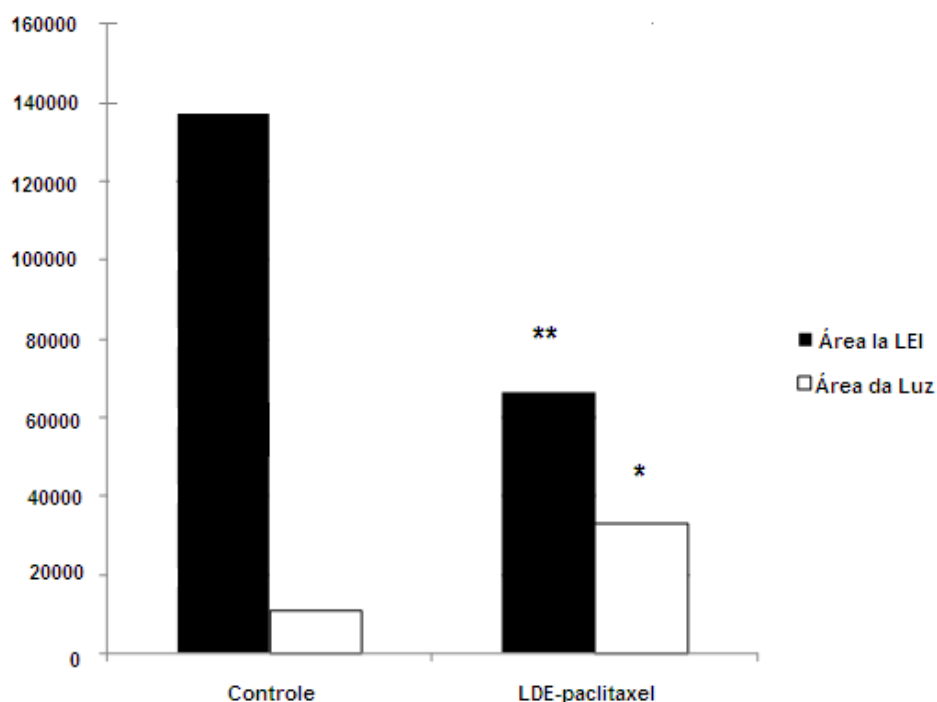


Figura 19. Médias da área da lâmina elástica interna (μ^2) e área da luz do vaso (μ^2), das artérias coronárias dos corações transplantados dos grupos controle e tratado com LDE-Paclitaxel. * $p \leq 0,031$ entre as áreas da luz do vaso do grupo tratado com LDE-paclitaxel versus controle. ** $p=ns$ entre as áreas da LEI.

Na figura 20 podemos notar a representação dos valores das médias da porcentagem de luz do vaso e de estenose do vaso das artérias coronárias dos corações transplantados dos grupos controle e tratado com LDE-Paclitaxel. Houve redução da estenose nas artérias coronárias dos corações transplantados do grupo tratado com LDE-Paclitaxel em 45 % ($p \leq 0,0008$).

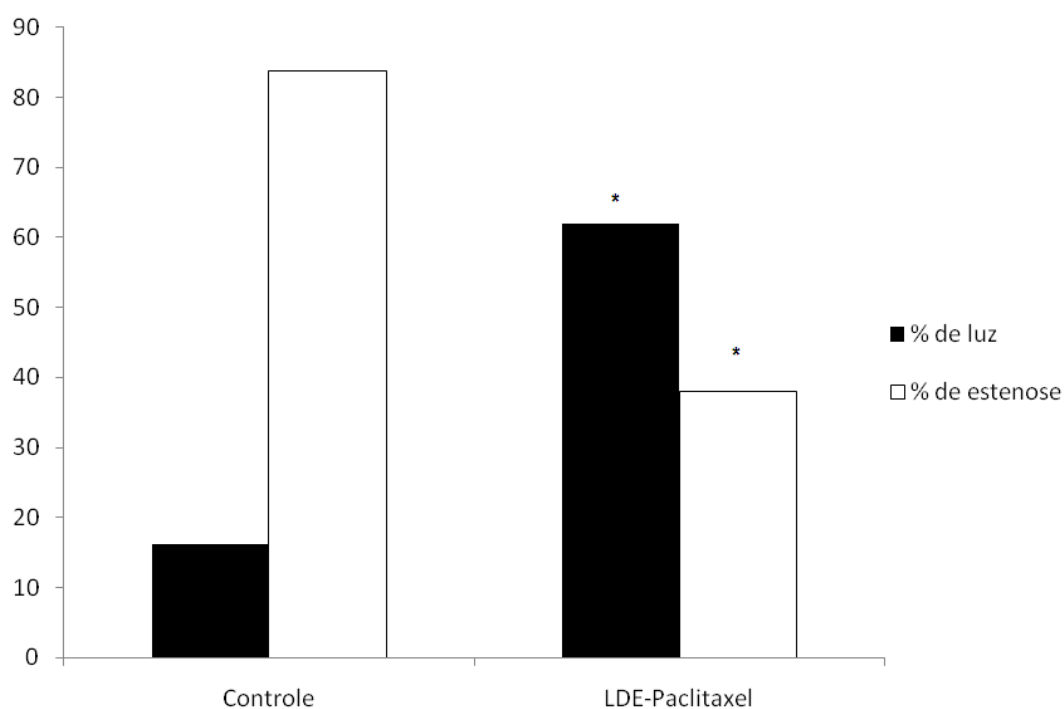


Figura 20. Médias da porcentagem de luz e de estenose das artérias coronárias dos corações transplantados dos grupos controle e tratado com LDE-Paclitaxel. * $p \leq 0,008$ entre as porcentagens de Luz e Estenose do grupo tratado com LDE-Paclitaxel versus controle.

5.9. Correlação entre inflamação e os tempos de isquemia total e DVE

Na tabela 10 estão expressos os valores do grau de inflamação, tempo de isquemia (min.), porcentagem de luz e de estenose das artérias coronárias dos corações transplantados dos grupos controle e tratado com LDE-Paclitaxel.

Tabela 10. Valores do grau de inflamação, tempo de isquemia (min.), e das médias de porcentagem de luz e de estenose das artérias coronárias dos corações transplantados dos grupos controle e tratado com LDE-Paclitaxel.

Animais	Controle				LDE-Paclitaxel			
	Grau de Inflamação	Tempo de Isquemia	% Luz	% Estenose	Grau de Inflamação	Tempo de Isquemia	% Luz	% Estenose
1	0	50	0,26	99,74	0	55	47,28	52,72
2	1	50	22,22	77,78	2	83	100	0
3	2	62	1,37	98,63	1	50	63,83	36,17
4	3	50	0,30	99,70	1	53	40,26	59,74
5	1	50	20,11	79,89	2	42	80,44	19,56
6	1	60	0	100,00	1	43	69,71	30,29
7	2	48	22,22	77,78	4	63	12,75	87,25
8	4	58	83,72	16,28	2	52	95,05	4,95
9	4	53	8,57	91,43	1	45	82,84	17,16
10	0	53	3,87	96,13	3	54	51,92	48,08
11					2	54	37,49	62,51

A análise da correlação entre inflamação e o tempo de isquemia total e a presença de doença vascular do enxerto avaliada pelas médias da porcentagem de luz e de estenose das artérias coronárias dos corações transplantados dos grupos controle e tratado com LDE-Paclitaxel foi realizada através do método de Spearman, não sendo encontrada correlação com significância estatística entre os parâmetros avaliados.

6 DISCUSSÃO

6. DISCUSSÃO

6.1. Intervenção clínica para o controle da DVE

A DVE é uma patologia multifatorial, crônica e limitante da longa sobrevivência dos pacientes após o transplante cardíaco, sendo a principal causa de morte e retransplante após cinco anos. Algumas incertezas no que diz respeito a esta doença permanecem. Neste estudo buscou-se não a solução destas incertezas, mas alguns subsídios que possam auxiliar na prevenção e controle desta grave afecção.

Algumas estratégias visando ao controle ou diminuição da DVE vêm sendo utilizadas na prática clínica. Entre elas:

- ***Otimização dos regimes de imunossupressão.***

Os inibidores de calcineurina, sobretudo a ciclosporina e, mais recentemente, o tacrolimus em conjunto com o micofenolato de mofetil, têm apresentado resultados contraditórios. Segundo Klauss et al. (2000), o uso de tacrolimus aumenta o risco da DVE após o primeiro ano de transplante. Já Meiser et al. (2004) evidenciaram que não houve diferença entre o uso de ciclosporina ou tacrolimus na incidência de DVE após dois anos de transplante.

Em relação aos antiproliferativos, o micofenolato de mofetil (MMF) em substituição da azatioprina diminuiu a mortalidade no primeiro e no terceiro

ano, assim como as rejeições com comprometimento hemodinâmico. (Housenpud et al., 2001; Eisen et al., 2005). Já Kobashigawa et al. (2006) evidenciaram menor hiperplasia intimal ao IVUS em comparação à azatioprina.

O sirolimus e everolimus representam os inibidores do receptor de rapamicina (TOR). Keogh et al. (2004) demonstraram que o uso de sirolimus em relação à azatioprina melhorou as taxas de rejeição aguda e DVE avaliada pelo IVUS aos seis meses, porém não aumentou a sobrevida ao primeiro ano. Já Raichlin et al. (2007) evidenciaram que a substituição primária da ciclosporina pelo sirolimus atenua a progressão da DVE. Enquanto Eisen et al. (2003), utilizando everolimus, demonstraram diminuição da hiperplasia intimal aos 12 meses à avaliação pelo IVUS, mas não melhorou a sobrevida e apresentou maior incidência de insuficiência renal e pior controle da hiperlipidemia.

- ***Tratamento dos fatores não imunológicos.***

A hipertensão arterial sistêmica é o fator com maior prevalência (97 %) nos pacientes submetidos a TxC. (Taylor et al., 2004). O esquema terapêutico baseia-se no uso de bloqueadores de canais de cálcio e dos inibidores da enzima conversora de angiotensina, sendo demonstrada por Mehra et al. (1995) a diminuição da hiperplasia intimal nos pacientes tratados com estes antihipertensivos no primeiro ano em comparação aos não tratados.

Já a hiperlipidemia, presente em 89 % dos pacientes (Taylor et al., 2004), vem sendo tratada com inibidores da 3-hidroxi-3-metil coenzima A (HMG-CoA) redutase (estatinas), como demonstrado por Kobashigawa et al. (1995) ao usar a pravastatina, obtendo melhor controle dos níveis de colesterol, da presença de rejeição celular com comprometimento hemodinâmico, da sobrevida no primeiro ano e da presença de DVE. O trabalho de Weis et al. (2001) evidenciou que o uso da sinvastatina tem efeito protetor contra a DVE por meio de diminuição da resposta inflamatória ao enxerto e atenuação da disfunção endotelial coronariana. Já Wenke et al. (2003) evidenciaram a diminuição da DVE em seguimento de pacientes de TxC por oito anos.

No que diz respeito à infecção por citomegalovirus (CMV), Valantine et al. (1999) mostraram que o tratamento profilático com ganciclovir diminuiu a incidência da DVE, principalmente nos pacientes tratados com bloqueadores dos canais de cálcio, após cinco anos do transplante. Já Weis et al. (2004) demonstraram que a infecção por CMV contribui para a disfunção endotelial e o aumento da DVE, através da desregulação endotelial do óxido nítrico sintase.

Quando avaliada a presença de diabetes mellitus, esta apresenta prevalência de 35 %. (Taylor et al., 2004). E segundo Valantine et al. (2001), a presença da síndrome metabólica, caracterizada por resistência à insulina, por hiperglicemia, hiperinsulinemia, hipertrigliceridemia, por altos níveis de lipoproteína de densidade muito baixa (VLDL-C) e baixos níveis de lipoproteína de densidade alta (HDL-C), em pacientes TxC é preditor

significativo para o desenvolvimento da DVE e morte em cinco anos. Já Marelli et al. (2003) demonstraram que não houve diferença na incidência da DVE nos pacientes de TxC diabéticos ou não.

- ***Tratamento para a DVE já estabelecida.***

O tratamento farmacológico fica reduzido ao uso de sirolimus, como foi demonstrado por Keogh et al. (2004).

Já o tratamento não farmacológico corresponde ao retransplante cardíaco, revascularização percutânea através da angioplastia ou implante de “*stent*”, revascularização do miocárdio, revascularização transmiocárdica a laser, e/ou uso de plasmaferese de LDL. (Mehra et al., 2006).

Johnson et al. (2007) demonstraram que o retransplante acontece em três a quatro por cento dos pacientes, apresentando sobrevida diminuída ao comparar com os transplantes por outras causas. Radovancevic et al. (2003) concluíram que o retransplante para rejeição aguda e falha precoce do enxerto é uma opção não recomendada, enquanto para DVE a sobrevivência é satisfatória e o retransplante deve ser indicado. Jain et al. (1998) concluíram que o uso de “*stent*” intracoronário é seguro e apresenta sucesso em pacientes selecionados com DVE, da mesma forma Schnetzler et al. (2000) evidenciaram que a angioplastia transluminal primária providencia alto nível de sucesso primário com baixas taxas de complicações periprocedimento em receptores de TxC e taxas de reestenose semelhantes às de artérias coronárias nativas. Já Benza et al. (2004), utilizando a revascularização percutânea através da angioplastia ou

implante de “*stent*”, obtiveram resultados efetivos para a doença localizada, principalmente com o uso dos “*stents*”, porém, quando a DVE foi difusa, a eficácia e sobrevivência foram baixas.

Em relação à revascularização do miocárdio, Halle III et al. (1995), ao compararem angioplastia coronária, aterectomia e cirurgia de revascularização, evidenciaram que a revascularização do miocárdio pode ser um método paliativo efetivo para a DVE em pacientes selecionados, nos quais a angioplastia apresenta uma sobrevivência aceitável em pacientes sem DVE distal, enquanto a valorização da aterectomia e cirurgia de revascularização foi limitada devido a pequeno número de pacientes. Parry et al. (1996) demonstraram que em pacientes selecionados com DVE a angioplastia foi indicada em lesões únicas e proximais, enquanto a revascularização do miocárdio pela cirurgia foi indicada para lesões proximais em múltiplos vasos, concluindo que ambos os métodos são plausíveis e tiveram sucesso. Musci et al. (1998) demonstraram que a angioplastia deve ser indicada para lesões severas e localizadas ou tipo A, a revascularização do miocárdio também é indicada para lesões tipo A, porém em lesões tipo B e C, em que a DVE é difusa e distal, este procedimento não foi efetivo; já o retransplante foi recomendado para a DVE severa, difusa que apresenta disfunção ventricular esquerda severa e sintomas crescentes de ICC. A revascularização transmiocárdica a laser se mostrou promissora no início, porém a longo prazo não apresenta melhora sintomática ou efeito sobre a história natural da DVE (Mehra et al., 2000). Finalmente, o uso da plasmaferese de LDL em pacientes com hiperlipidemia severa pode ser de

valor na regressão da DVE (Thiery et al., 1995, e Park et al., 1997), mas outras pesquisas serão necessárias para firmar seu uso.

6.2. Modelo Animal

No presente estudo foi utilizado em coelhos o modelo de transplante cardíaco heterotópico para o desenvolvimento da DVE. Este modelo validado por outros autores apresenta as seguintes vantagens:

- Menor custo.
- Rápido desenvolvimento da DVE.
- Maior semelhança com a DVE em seres humanos.

A randomização do uso de animais da raça New Zealand vermelho como doador e branco como receptor foi um fator importante para controlar a influência dos outros fatores etiológicos da DVE entre os grupos controle e tratado com LDE-Paclitaxel.

O implante heterotópico realizou-se a nível cervical, e o modelo foi modificado em relação a:

6.3. Procedimento anestésico

A indução anestésica foi realizada com o uso de xilazina na dose de 23 mg/Kg e ketamina na dose de 50 mg/Kg, administradas via intramuscular. A manutenção anestésica foi feita com ketamina na concentração de 10 mg/mL, administrada via endovenosa em bomba de infusão contínua na dose de 2,5 mL/h e “bolus” de 0,5 mL/h a cada 15 minutos na presença de superficialização anestésica.

Ao comparar o procedimento anestésico com os trabalhos da literatura, observamos as seguintes diferenças:

Alonso et al. (1977) utilizaram exclusivamente pentobarbital; já Eich et al. (1993) usaram para a indução anestésica ketamina 50 µg/mL numa mistura de 2:1 com acepromazina 10 µL, e como manutenção anestésica anestesia inalatória com halotano 2% misturado com oxigênio a 3L/min. Claussel et al. (1994) realizaram indução anestésica com máscara facial de halotano e acepromazina intramuscular na dose de 3 mg/Kg, e manutenção anestésica com halotano 1,5% em mistura de oxigênio e óxido nítrico 50%. Já Nakagawa et al. (1995) utilizaram a xilazina na dose de sete mg/Kg e ketamina 35 mg/Kg via intramuscular para a indução anestésica e para a manutenção anestésica o pentobarbital sódico via endovenosa na dose de 30 mg/Kg. Lou et al. (1996) realizaram anestesia com ketamina na dose de 80 mg e xylazina na dose de 20 mg intramuscular.

6.4. Imunosupressor

Utilizou-se a ciclosporina A, na forma de microemulsão para administração oral (Neoral ® Novartis) na dose de 10 mg/Kg/dia.

Ewel e Foegh (1993), verificaram que a ciclosporina A não afeta a hiperplasia intimal *in vitro* e provavelmente não apresenta nenhum papel no desenvolvimento da DVE.

No que diz respeito à forma de administração da ciclosporina e dosagem com os trabalhos da literatura, observamos diferenças em relação a:

Foegh et al. (1987, 1989), Foegh (1993) e Kuwahara et al. (1991) utilizaram a ciclosporina na dose de 10 mg/Kg/dia, mas a via de administração foi intramuscular. Já Eich et al. (1993) usaram em associação com drogas antiproliferativas a ciclosporina na dose 5 mg/Kg/dia intramuscular e azatioprina na dose 1 mg/Kg/dia dissolvida em 40 mL de água. Nakagawa et al. (1995) utilizaram a ciclosporina na dose de 5 mg/Kg/dia, administrada via subcutânea. Enquanto Carvalho et al. (2003) usaram a ciclosporina isolada na dose de 5 mg/Kg/dia e 10 mg/Kg/dia e em associação com a talidomida na dose de 5 mg/Kg/dia e talidomida na dose de 50 mg/Kg/dia, administradas através de cateter orogástrico.

6.5. Avaliação histológica

A padronização para avaliação histológica baseou-se no trabalho de Foegh (1993), que verificou ausência de diferenças regionais no desenvolvimento da DVE, portanto os corações foram seccionados horizontalmente, em três segmentos, distal, médio e proximal, e foi escolhido o segmento médio para estudo histológico.

6.6. Morfometria

A avaliação morfométrica utilizada baseou-se no trabalho de Eich et al. (1993), os parâmetros avaliados foram a área do lúmen (L) e a área da lâmina elástica interna (LEI), sendo a porcentagem de estenose determinada pela fórmula:

$$\% \text{ de Estenose} = \frac{\text{área L} - \text{área LEI}}{\text{área LEI}}$$

Esta análise morfométrica foi utilizada por Claussel et al. (1994) e Molossi et al. (1995). Já na análise usada por Kuwahara et al. (1991), Foegh (1993) e Lou et al. (1996) para a determinação da severidade da hiperplasia, foram empregados os parâmetros área da hiperplasia intimal (HI) e área total do vaso ou lâmina elástica externa (LEE), sendo a porcentagem de hiperplasia intimal determinada pela fórmula:

% de Hiperplasia Intimal = área HI / área LEE x 100.

A hiperplasia intimal, avaliada em artérias de diferentes tamanhos, foi descrita como a porcentagem da área de hiperplasia intimal em relação à área total do vaso. Foegh (1993) demonstrou que há envolvimento semelhante do grau da hiperplasia intimal nas grandes artérias como nas pequenas e quando os dados são expressos desta forma a oclusão total não é de 100 % e sim em torno de 80 %, e a hiperplasia intimal não é zero por cento, e sim menos que 10 %.

Na avaliação morfométrica realizada ao avaliarmos a área da LEI em vez da área da LEE, quantificamos a porcentagem de estenose de maneira mais exata, porque não é tomada em conta na quantificação a área que apresenta a camada muscular e a LEE, que aumentam a área total do vaso de comparação em relação à área do lúmen.

Ao analisar os valores das médias das áreas da lâmina elástica interna das artérias coronárias dos corações transplantados, chama a atenção que não houve diferença entre os grupos, apesar de que estas foram maiores no grupo controle, o que indica que as artérias analisadas foram muito maiores que as do grupo tratado, podendo significar que o tratamento com a LDE-Paclitaxel preservou a presença de artérias pequenas, médias e grandes.

6.7. Avaliação histológica do miocárdio

A padronização para avaliação histológica baseou-se no trabalho de Foegh (1993), que verificou ausência de diferenças regionais no desenvolvimento da DVE, portanto os corações foram seccionados horizontalmente, em três segmentos, distal, médio e proximal, e foi escolhido o segmento médio para estudo histológico.

As alterações histológicas foram muito mais exuberantes e acentuadas que as descritas em trabalhos semelhantes na literatura. Isso impediu a utilização dos mesmos critérios de avaliação histopatológicos das amostras. Por exemplo, em muitos casos mesmo o patologista com grande experiência teve dificuldade de reconhecer o miocárdio, devido à infiltração gordurosa maciça e à inflamação. Em alguns casos, houve também dificuldade em separar o miocárdio do pericárdio. Adicionalmente, os critérios de rejeição celular, elaborados para biópsias de fragmentos humanos (Stewart et al., 2005), não puderam ser empregados.

A rejeição é uma causa de inflamação; no presente modelo, esta última pode ser decorrente de outros fatores, e mesmo aparecer para a reparação de lesão isquêmica. Por isso, é melhor considerar o quadro com o termo mais genérico de “inflamação”, já que não há comprovação de ser esta a responsável pelas alterações.

Com relação aos vasos, todos tiveram espessamento intimal. Daí não ser possível valorizar tal condição para comparar os grupos, como em outros trabalhos. Por isso, foram feitas outras abordagens. Em muitas

artérias as fibras elásticas, que delimitam suas camadas, estavam danificadas e não puderam ser identificadas. Nelas, a destruição da elástica foi parcial. Podem-se assim perceber as camadas da parede vascular, mas fica claro que elas, bem como o miocárdio adjacente, estão iguais entre si, devido ao intenso acúmulo de lípidos.

Nas inúmeras artérias nas quais a lesão das fibras elásticas foi ainda maior, a avaliação dos vasos teve alta taxa de dificuldade e subjetividade. Em outras artérias, não só o sistema elástico, mas a parede como um todo foram atingidos, com inflamação ou mesmo necrose, na qual parece haver apenas um esboço de vaso, como uma “sobra” ou resquício dele.

6.8. Droga de estudo

A intervenção medicamentosa realizada foi o uso do Paclitaxel associado à nanoemulsão lipídica (LDE). Na literatura existem diversos usos de aplicação do paclitaxel em cardiologia, especificamente revestindo os dispositivos empregados para o tratamento percutâneo da doença arterial coronariana ou “*stents*”, mostrando seu uso como primeira opção terapêutica ou como tratamento da reestenose que os “*stents*” convencionais apresentam. (Liistro et al., 2002 ; Park et al., 2003; Waugh et al., 2004)

Este tipo de tratamento é inédito na área do transplante cardíaco, primeiro pelo fato da inexistência do uso do paclitaxel em pacientes

submetidos a TxC e ainda mais em associação à LDE, fazendo da pesquisa desenvolvida marco para possível uso em pacientes submetidos a TxC.

6.9. Doença Vascular do Enxerto

O resultado obtido por nós foi significativo, já que demonstramos o efeito positivo que a nanopartícula de colesterol associada a paclitaxel, a LDE-Paclitaxel, teve na prevenção ou desenvolvimento da DVE, mostrando-se segura, eficaz e consistente e sem apresentar efeitos deletérios ou secundários nos animais tratados em relação aos animais do grupo controle.

O mecanismo de seletividade da LDE foi corroborado por sub-estudo sobre a biodistribuição da mesma nos diferentes órgãos avaliados, mostrando que ela se concentra no coração transplantado três e meio vezes a mais que no coração nativo, servindo de baseamento para a terapia em sítio específico, e explicando a ausência de efeitos colaterais sistêmicos quando associada ao paclitaxel.

Quando comparado o resultado contra a literatura, neste tipo de modelo experimental de desenvolvimento de DVE, podemos observar que:

Alonso et al. (1977) desenvolveram lesões ateroscleróticas em duas semanas após dieta rica em colesterol, observando sobrevida dos animais entre 12 dias sem imunossupressão e 101 dias com imunossupressão. Foegh et al. (1987), baseando-se no modelo de Alonso (1977) e utilizando como imunossupressor a ciclosporina A, empregaram o

estradiol como droga de estudo, obtendo diminuição no grau da hiperplasia intimal das artérias coronárias, sem destruição da lâmina elástica interna. Porém apresentaram como efeito secundário ginecomastia.

Já Takács e Jellinek, em 1987, utilizaram iloprost, análogo da prostaciclina, obtendo diminuição significativa da hiperplasia intimal através da diminuição direta da proliferação, e preservação da função normal endotelial e da permeabilidade, mas apresentaram como efeito secundário hipotensão. Por outro lado, Foegh et al. (1989), empregando a angiopepina, um análogo do peptídeo somatostatina, inibiram de forma significativa a proliferação intimal coronariana, e mostraram efeito sinérgico quando associada ao uso de ciclosporina aumentando a sobrevida dos enxertos. Da mesma forma, Foegh, em 1993, mostrou que angiopeptina reduz em 50 % a presença da DVE através da inibição da secreção de fatores de crescimento envolvidos na hiperplasia intimal. Já Ewel e Foegh (1993), em revisão da literatura, mostraram a redução da DVE obtida pelo uso de estradiol, angiopeptina e prostaciclina. Do mesmo modo, Eich et al. (1993) demonstraram que a dihidroepiandrosterona reduz de forma significativa a hiperplasia intimal, talvez por apresentar efeito hipolipidêmico e antiaterogênico. Claussel et al. (1994) demonstraram que o bloqueio seletivo do fator de necrose tumoral α diminui a incidência e severidade das lesões agudas das artérias coronárias em coelhos após transplante cardíaco, pela diminuição da resposta imune-inflamatória vascular e acúmulo de fibronectina. Assim como Molossi et al. (1995) evidenciaram diminuição de 50 % da hiperplasia intimal nos coelhos tratados pelo peptídeo do segmento

de ligação 1 (CS-1) ao bloquear a interação do antígeno muito tardio-quatro (VLA-4) da intergrina com a fibronectina, evitando a resposta imune-inflamatória da parede arterial. Enquanto Tanaka et al. (1995) evidenciaram que na rejeição aguda, há ativação das células musculares lisas das artérias coronárias e liberação do fator de necrose tumoral α , que apresenta ação autocrina, promovendo a proliferação de células musculares lisas durante a rejeição aguda.

Já Lou et al. (1996) evidenciaram que o tratamento com estradiol reduz a hiperplasia intimal, em associação à inibição da expressão dos antígenos classe II do complexo maior de histocompatibilidade e a redução da infiltração da parede arterial por linfócitos e macrófagos. Cowan et al. (1996) verificaram que com o uso da elafina, inibidor específico da serina elastase, houve redução significativa da hiperplasia intimal das artérias coronárias devido à redução da atividade elastolítica vascular. Finalmente, Carvalho et al. (2003) demonstraram que a associação de ciclosporina e talidomida em doses menores às preconizadas e a talidomida isoladamente diminuíram o grau da rejeição celular.

Este tipo de terapia-alvo através do uso da nanotecnologia é inédito na área do transplante cardíaco, é uma terapia supraseletiva de bloqueio específico no órgão-alvo, proporcionando assim a possibilidade do controle dos efeitos secundários consequentes da terapia sistêmica generalizada, e a diminuição das doses necessárias para obtenção do efeito procurado devido à especificidade do tratamento.

Por outro lado, a literatura apresenta resultados do uso da LDE associada a paclitaxel, que foi empregada pela primeira vez na área da Cardiologia a nível experimental em modelo de aterogênese induzido por hipercolesterolemia em coelhos, obtendo resultados significativos de redução da placa ateromatosa no grupo tratado. (Maranhão et al., 2008).

No que diz respeito aos experimentos visando ao tratamento do câncer com a nanoemulsão como veículo, fizeram-se progressos significativos. Isso foi demonstrado não só em animais de experimentação, mas também em pacientes nos quais tanto a LDE quanto os fármacos a ela incorporados concentram-se nos tumores (Graziani et al., 2002; Valduga et al., 2003; Azevedo et al., 2005; Rodrigues et al., 2005).

Assim como em ensaios clínicos com a carmustina, etoposídeo e paclitaxel (Maranhão et al., 2002; Pinheiro et al., 2006; Pires et al., 2008), verificou-se que o uso desses fármacos associados à LDE, mesmo em doses mais altas do que as usualmente empregadas na clínica, apresentou toxicidade praticamente ausente.

Conforme esperado, pela documentação acumulada nos modelos animais e pacientes oncológicos, a toxicidade aos coelhos durante o tratamento foi desprezível. Portanto, esse avanço permite uma nova abordagem para o tratamento das doenças cardiovasculares. Proporcionaria também uma terapia de resgate na doença cardiovascular grave e conjugaria o uso de potentíssimos agentes antiproliferativos com um sistema que, neutralizando seus efeitos colaterais, os direciona para os sítios de lesão.

A falta de toxicidade com o uso da partícula e a diminuição da DVE acena para a possibilidade do uso da LDE-Paclitaxel clinicamente nos pacientes submetidos a transplante cardíaco.

7 CONCLUSÕES

7. CONCLUSÕES

No modelo experimental de doença vascular do enxerto (DVE), nas artérias coronárias de coelhos submetidos a transplante cardíaco heterotópico em posição cervical, o tratamento com a nanoemulsão lipídica associada a paclitaxel (LDE-Paclitaxel) reduziu de forma significativa o grau da DVE em relação ao grupo controle.

O tratamento com a LDE-Paclitaxel foi seguro, e não apresentou efeitos colaterais nos coelhos submetidos a esta nanoterapêutica específica.

A nanoemulsão lipídica ou LDE apresentou concentração significativamente maior nos corações transplantados em relação aos corações nativos o que possibilita o direcionamento do paclitaxel para o enxerto.

8 REFERÊNCIAS BIBLIOGRÁFICAS

8. REFERÊNCIAS BIBLIOGRÁFICAS

Akosah KO, Mohanty PK, Funai JT, Jesse RL, Minisi AJ, Crandall ChW et al. Noninvasive detection of transplant coronary artery disease by dobutamine stress echocardiography. *J. Heart Lung Transplant.* 1994; 13: 1024–38.

Alonso DR, Starek PK, Minick CR. Studies on the pathogenesis of atheroarteriosclerosis induced in rabbit cardiac allografts by the synergy of graft rejection and hypercholesterolemia. *Am. J. Pathol.* 1977; 87 (2): 415-42.

Aranda JM, Jr., Hill J. Cardiac transplant vasculopathy. *Chest.* 2000; 118: 1792–1800.

Azevedo CH, Carvalho JP, Valduga CJ, Maranhão RC. Plasma Kinetics and Uptake by Tumor of a Cholesterol-Rich Microemulsion (LDE) Associated to Etoposide Oleate in Patients with Ovarian Carcinoma. *Gynecol. Oncol.* 2005; 97 (1): 178-82.

Aziz TM, Burgess MI, El-Gamel A, Campbell CS, Rahman AN, Deiraniya AK, Yonan NA. Orthotopic Cardiac Transplantation Technique: A Survey of Current Practice. *Ann. Thorac. Surg.* 1999; 68: 1242– 6.

Benza RL, Zoghbi GJ, Tallaj J, Brown R, Kirklin JK, Hubbard M et al. Palliation of allograft vasculopathy with transluminal angioplasty: a decade of experience. *J. Am. Coll. Cardiol.* 2004; 43 (11): 1973-81.

Barnard CN. The operation. A human cardiac transplant: an interim report of a successful operation performed at Groote Schuur Hospital, Cape Town. *S. Afr. Med. J.* 1967; 41(48): 1271–1274.

Benditt EP, Benditt JM. Evidence for a monoclonal origin of human atherosclerotic plaques. *Proc.Natl.Acad.Sci.U S A.* 1973; 70: 1753–6.

Bobryshev YV, Lord RS, Tran D. Chlamydia pneumoniae in foci of “early” calcification of the tunica media in arteriosclerotic arteries: an incidental presence? *Am. J. Physiol.Heart Circ. Physiol.* 2006; 290: H1510–H1519.

Bogot NR, Durst R,Shaham D, Admon D. Cardiac CT of the Transplanted Heart: Indications, Technique, Appearance, and Complications. *RadioGraphics.* 2007; 27: 1297–1309

Botas J, Pinto FJ, Chenzbraun A, Liang D, Schroeder JS, Oesterle SN et al. Influence of preexistent donor coronary artery disease on the progression of transplant vasculopathy: an intravascular ultrasound study. *Circulation.* 1995; 92: 1126-32.

Braunwald E, *Tratado de Medicina Cardiovascular.* 1999; 5a Edição, Vol. 1 : 560-2.

Brito L e Amiji M. Nanoparticulate carriers for the treatment of coronary restenosis. *International Journal of Nanomedicine*. 2007; 2 (2): 143–61.

Buxton DB, Lee SC, Wickline SA, Ferrari M. For the Working Group Members Recommendations of the National Heart, Lung, and Blood Institute Nanotechnology Working Group. *Circulation*. 2003; 108: 2737-42.

Carvalho JBY, Petroianu A. Imunodepressão induzida por talidomida e ciclosporina em transplante cardíaco heterotópico de coelho. *Rev. Col. Bras. Cir.* 2003; 30 (2): 106 – 13.

Chan JC, Cheung JC, Stehouwer CD, Emeis JJ, Tong PC, Ko GT, Yudkin JS. The central roles of obesity-associated dyslipidaemia, endothelial activation and cytokines in the metabolic syndrome — an analysis by structural equation modelling. *Int. J. Obes. Relat. Metab. Disord.* 2002; 26: 994 –1008.

Cho K, Wang X, Nie S, Chen ZG, Shin DM. Therapeutic Nanoparticles for Drug Delivery in Cancer. *Clin.Cancer Res.* 2008; 14 (5): 1310-6.

Choy JC, Podor TJ, Yanagawa B, Lai JC, Granville DJ, Walker DC, McManus BM. The regulation and consequences of immune-mediated cell death in atheromatous diseases. *Cardiovasc.Toxicol.* 2003; 3: 269–82.

Claussel N, Molossi S, Sett S, Rabinovitch M. In Vivo Blockade of Tumor Necrosis Factor α in Cholesterol-Fed Rabbits after Cardiac Transplant

Inhibits Acute Coronary Artery Neointimal Formation. *Circulation*.1994; 89: 2768-79.

Conselho Nacional de Controle de Experimentação Animal – CONCEA. Lei Procedimentos para o Uso Científico de Animais. Lei No 11.794. 8 de outubro de 2008. Brasil.

Costanzo MR, Naftel DC, Pritzker MR, Heilman JK, Boehmer JP, Brozena SC et al. Heart transplant coronary artery disease detected by angiography: a multi-institutional study. *J. Heart Lung Transplant*. 1996; 15: S39.

Costanzo MR, Naftel DC, Pritzker MR, Heilman JK, Boehmer JP, Brozena SC et al. Heart transplant coronary artery disease detected by coronary angiography: a multiinstitutional study of preoperative donor and recipient risk factors. Cardiac transplant research database. *J. Heart Lung Transplant*. 1998; 17 (8): 744-53.

Cowan B, Baron O, Crack J, Coulber C, Wilson GJ, Rabinovitch M. Elafin, a serine elastase inhibitor, attenuates post-cardiac transplant coronary arteriopathy and reduces myocardial necrosis in rabbits after heterotopic cardiac transplantation. *J. Clin. Invest*. 1996; 97 (11): 2452-68.

Couto RD, Dallan LA, Lisboa LA, Mesquita CH, Vinagre CG, Maranhão RC. Deposition of free cholesterol in the blood vessels of patients with coronary artery disease: a possible novel mechanism for atherogenesis. *Lipids*. 2007; 42 (5): 411-8.

Da Silva PR. Transplante cardíaco e cardiopulmonar: 100 anos de história e 40 de existência. *Rev. Bras. Cir. Cardiovasc.* 2008; 23 (1): 145-52.

Di Bardino DJ. The History and Development of Cardiac Transplantation. *Tex Heart Inst.J.* 1999; 26 (3): 198-205.

Derumeaux G, Redonnet M, Soyer R, Cribier A, Letac B. Assessment of the progression of cardiac allograft vasculopathy by dobutamine stress echocardiography. *J. Heart Lung Transplant.* 1998; 17 (3): 259-67.

Drachman DE, Edelman ER, Seifert P, Groothuis AR, Bornstein DA, Kamath KR et al. Neointimal thickening after stent delivery of paclitaxel: Change in composition and arrest of growth over six months. *J. Am. Coll. Cardiol.* 2000; 36 (7): 2325-32.

Dressler FA, Miller LW. Necropsy versus angiography: how accurate is angiography? *J.Heart Lung Transplant.* 1992; 11 (3 Pt 2): S56-9.

Eich DM, Nestler JE, Johnson DE, Dworkin GH, Ko D, Wechsler AS et al. Inhibition of accelerated coronary atherosclerosis with dehydroepiandrosterone in the heterotopic rabbit model of cardiac transplantation. *Circulation.* 1993; 87 (1): 261-9.

Eisen HJ, Tuzcu EM, Dorent R, Kobashigawa J, Mancini D, Valentine-von Kaeppler HA et al. Everolimus for the prevention of allograft rejection and vasculopathy in cardiac-transplant recipients. *N.Engl.J.Med.* 2003; 349 (9): 847-58.

Eisen HJ, Kobashigawa J, Keogh A, Bourge R, Renlund D, Mentzer R et al. Three-year results of a randomized, double-blind, controlled trial of mycophenolate mofetil versus azathioprine in cardiac transplant recipients. *J. Heart Lung Transplant.* 2005; 24 (5): 517-25.

Elsberg CA. An Experimental Investigation of the Treatment of Wounds of the Heart by: Means of Suture of the Heart Muscle. *J. Exp. Med.* 1899; 4 (5-6): 479-520.

Escobar A, Ventura HO, Stapleton DD, Mehra MR, Ramee SR, Collins TJ et al. Cardiac allograft vasculopathy assessed by intravascular ultrasonography and nonimmunologic risk factors. *Am. J. Cardiol.* 1994; 74 (10): 1042-6.

Esper E, Glagov S, Karp RB, Simonsen KK, Filer SR, Scanu AM et al. Role of Hypercholesterolemia in Accelerated Transplant Coronary Vasculopathy: Results of Surgical Therapy with Partial Ileal Bypass in Rabbits Undergoing Heterotopic Heart Transplantation. *J. Heart Lung Transplant.* 1997; 16 (4): 420-35.

Ewel CH, Foegh ML. Chronic graft rejection: accelerated transplant arteriosclerosis. *Immunological Reviews.* 1993; 134: 21-31.

Fiorelli AI, Coelho HB, Oliveira Junior JL, Oliveira AS. Insuficiência cardíaca e transplante cardíaco. *Rev. Med. (São Paulo).* 2008 abr.- jun.; 87 (2): 105-20.

Foegh ML, Khirabadi BS, Nakanishi T, Vargas R, Ramwell PW. Estradiol Protects Against Experimental Cardiac Transplant Atherosclerosis. *Transplant Procc.* 1987; 21, (5): 90-5.

Foegh ML, Khirabadi BS, Chambers E, Ramwell PW. Peptide Inhibition of Accelerated Transplant Atherosclerosis. *Transplant Procc.* 1989; 21 (4): 3674-6.

Foegh ML, Khirabadi BS, Chambers E, Amamoo S, Ramwell PW. Inhibition of coronary artery transplant atherosclerosis in rabbits with angiopeptin, an octapeptide. *Atherosclerosis.* 1989; 78, (2): 229-36.

Foegh ML. Accelerated cardiac transplant atherosclerosis/chronic rejection in rabbits: Inhibition by angiopeptin. *Transplantation Proceedings.* 1993; 25 (2): 2095-7.

Folch J, Lees M, Sloane Stanley GH. A simple method for the isolation and purification of total lipides from animal tissues. *J. Biol. Chem.* 1957; 226 (1): 497-509.

Gao SZ, Alderman EL, Schroeder JS, Silverman JF, Hunt SA. Accelerated coronary vascular disease in the heart transplant patient: coronary arteriographic findings. *J. Am. Coll. Cardiol.* 1988; 12 (2): 334-40.

Gasser M, Waaga AM, Laskowski IA, Tilney NL. The Influence of Donor Brain Death on Short and Long-term Outcome of Solid Organ Allografts. *Ann. Transplant.* 2000; 5 (4): 61-7.

Graziani SR, Igreja FAF, Hegg R, Meneghetti C, Brandizzi LI, Barboza R et al. Uptake of a Cholesterol-Rich Emulsion by Breast Cancer. *Gynecol. Oncol.* 2002; 85: 493-7.

Griep RB, Stinson EB, Clark DA, Shumway NE. A Two-Year Experience With Human Heart Transplantation.. *Calif. Med.* 1970; 113 (2): 17-26.

Halle AA 3rd, DiSciascio G, Massin EK, Wilson RF, Johnson MR, Sullivan HJ et al. Coronary angioplasty, atherectomy and bypass surgery in cardiac transplant recipients. *J. Am. Coll. Cardiol.* 1995; 26 (1): 120-8.

Hallenbeck JM, Hansson GK, Becker KJ. Immunology of ischemic vascular disease: plaque to attack. *Trends Immunol.* 2005; 26 (10): 550-6.

Hansson GK. Inflammation, atherosclerosis, and coronary artery disease. *N. Engl. J. Med.* 2005; 352 (16): 1685-95.

Häyry P, Isoniemi H, Yilmaz S, Mennander A, Lemström K, Räisänen-Sokolowski A et al. Chronic allograft rejection. *Immunological Reviews.* 1993; 134: 33-81.

Hirata RD, Hirata MH, Mesquita CH, Cesar TB, Maranhão RC. Effects of Apolipoprotein B-100 on the Metabolism of a Lipid Microemulsion Model in Rats. *Biochim. Biophys. Acta.* 1999; 1437 (1): 53-62.

Horwitz SB. Mechanism of action of taxol. *Science.* 1992; 13: 134-6.

Horwitz SB, Cohen D, Rao S, Ringel I, Shen HJ, Yang CP. Taxol: mechanisms of action and resistant. *J. Natl. Cancer Inst. Monogr.* 1993; (15): 55-61.

Hosenpud JD, Bennett LE. Mycophenolate mofetil versus azathioprine in patients surviving the initial cardiac transplant hospitalization: An analysis of the Joint UNOS/ISHLT Thoracic Registry. *Transplantation.* 2001; 72 (10): 1662-5.

Jain SP, Ramee SR, White CJ, Mehra MR, Ventura HO, Zhang S et al. Coronary stenting in cardiac allograft vasculopathy. *J. Am. Coll. Cardiol.* 1998; 32 (6): 1636-40.

Johnson MR. Transplant coronary disease: nonimmunologic risk factors. *J. Heart Lung Transplant.* 1992; 11 (3 Pt 2): S124-32.

Johnson MR, Aaronson KD, Canter CE, Kirklin JK, Mancini DM, Mehra MR et al. Heart retransplantation. *Am. J. Transplant.* 2007; 7 (9): 2075-81.

Kemna MS, Valantine HA, Hunt SA, Schroeder JS, Chen YD, Reaven GM. Metabolic risk factors for atherosclerosis in heart transplant recipients. *Am. Heart J.* 1994; 128 (1): 68 –72.

Keogh A, Richardson M, Ruygrok P, Spratt P, Galbraith A, O'Driscoll G et al. Sirolimus in De Novo Heart Transplant Recipients Reduces Acute Rejection

and Prevents Coronary Artery Disease at 2 Years. A Randomized Clinical Trial. *Circulation*. 2004; 110 (17): 2694-700.

Klauss V, König A, Spes C, Meiser B, Rieber J, Siebert U et al. Cyclosporine versus tacrolimus (FK 506) for prevention of cardiac allograft vasculopathy. *Am. J. Cardiol*. 2000; 85 (2): 266–9.

Kobashigawa JA, Tobis JM, Mentzer RM, Valantine HA, Bourge RC, Mehra MR et al. Mycophenolate mofetil reduces intimal thickness by intravascular ultrasound after heart transplant : Reanalysis of the Multicenter Trial. *Am. J. Transplant*. 2006; 6 (5 Pt 1): 993-7.

Kobashigawa JA, Katznelson S, Laks H, Johnson JA, Yeatman L, Wang XM et al. Effect Of Pravastatin On Outcomes After Cardiac Transplantation. *N. Engl. J. Med*. 1995; 333 (10): 621-7.

Kobashigawa J, Miller L, Renlund D, Mentzer R, Alderman E, Bourge R, et al. A randomized active controlled trial of mycophenolate mofetil in heart transplant recipients. Mycophenolate Mofetil Investigators. *Transplantation*. 1998; 66 (4): 507–15.

Kobashigawa JA. Statins as Immunosuppressive Agents. *Liver Transplantation*. 2001; 7 (6) : 559-61.

Korewicki J. Cardiac transplantation is still the method of choice in the treatment of patients with severe heart failure. *Cardiol. J*. 2009; 16 (6): 493–9.

Kuwahara M, Jacobsson J, Kuwahara M, Kagan E, Ramwell PW, Foegh ML. Coronary artery ultrastructural changes in cardiac transplant atherosclerosis in the rabbit. *Transplantation*. 1991; 52 (5): 759-65.

LaRosa DF, Rahman AH, Turka LA. The innate immune system in allograft rejection and tolerance. *J. Immunol*. 2007; 178 (12): 7503-9.

Laskowski I, Pratschke J, Wilhelm MJ, Gasser M, Tilney NL. Molecular and cellular events associated with ischemia/reperfusion injury. *Ann. Transplant*. 2000; 5 (4): 29-35.

Lewis JF, Selman SB, Murphy JD, Mills RM Jr, Geiser EA, Conti CR. Dobutamine echocardiography for prediction of ischemic events in heart transplant recipients. *J.Heart Lung Transplant*. 1997; 16 (4): 390–3.

Libby P. Inflammation in atherosclerosis. *Nature*. 2002; 420 (6917): 868–74.

Liistro F, Stankovic G, Di Mario C, Takagi T, Chieffo A, Moshiri S et al. First clinical experience with a paclitaxel derivate-eluting polymer stent system implantation for in-stent restenosis: immediate and long-term clinical and angiographic outcome. *Circulation*. 2002; 105 (16): 1883-6.

Lindenfeld J, Miller GG, Shakar SF, Zolty R, Lowes BD, Wolfel EE. Drug therapy in the heart transplant recipient: part I: cardiac rejection and immunosuppressive drugs. *Circulation*. 2004; 110 (24): 3734-40.

Lo Prete AC, Maria DA, Rodrigues DG, Valduga CI, Ibañez OCM, Maranhão RC. Evaluation in Melanoma-Bearing Mice of an Etoposide Derivative Associated to a Cholesterol Rich-Microemulsion. *Pharm. Res.* 2006; 58: 801-8.

Lou H, Kodama T, Zhao YJ, Maurice P, Wang YN, Katz N. Inhibition of transplant coronary arteriosclerosis in rabbits by chronic estradiol treatment is associated with abolition of MHC class II antigen expression. *Circulation.* 1996; 94 (12): 3355-61.

Manfredi JJ, Horwitz SB. Taxol: an antimetabolic agent with a new mechanism of action. *Pharmacol. Ther.* 1984; 25 (1): 83-125.

Manning PJ, Ringler DH, Newcomer Ch E. *The Biology of the Laboratory Rabbit.* Academic press. 2^o Edition. 1994; Chap. 3: 47-61.

Manning PJ, Ringler DH, Newcomer Ch E. *The Biology of the Laboratory Rabbit.* Academic press. 2^o Edition. 1994; Chap. 4: 63-9.

Maranhão RC, Garicochea B, Silva E, Llacer PD, Pileggi FI, Chamone DAF. Increased plasma removal of microemulsions resembling the lipid phase of low-density lipoproteins (LDL) in patients with acute myeloid leukemia: a possible new strategy for treatment of the disease. *Brazilian J. Med. Biol. Res.* 1992; 25 (10): 1033-71.

Maranhão RC, Cesar TB, Pedroso-Mariani SR, Hirata MH, Mesquita CH. Metabolic behavior in rats of a nonprotein microemulsion resembling low density lipoprotein. *Lipids*. 1993; 28 (8): 691-6.

Maranhão RC, Garicochea B, Silva EL, Dorlhiac-Llacer P, Cadena SMS, Coelho IJ et al. Plasma Kinetics and Biodistribution of a Lipid Emulsion Resembling Low-Density Lipoprotein in Patients with Acute Leukemia. *Cancer Research*. 1994; 54 (17); 4660-6.

Maranhão RC, Graziani SR, Yamaguchi N, Melo RF, Latrilha MC, Rodrigues DG et al. Association of Carmustine with a Lipid Emulsion: In Vitro, In Vivo and Preliminary Studies in Cancer Patients. *Cancer Chem. Pharmacol*. 2002; 49 (6): 487-98.

Maranhão RC, Tavares ER, Padoveze AF, Valduga CI, Rodrigues DG, Pereira MD. Paclitaxel Associated with Cholesterol-Rich Nanoemulsions Promotes Atherosclerosis Regression in the Rabbit. *Atherosclerosis*. 2008; 197 (2): 959-66.

Marelli D, Laks H, Patel B, Kermani R, Marmureanu A, Patel J et al. Heart transplantation in patients with diabetes mellitus in the current era. *J. Heart Lung Transplant*. 2003; 22 (10): 1091 - 7.

McManus B. Endothelial aspects of transplant atheromata. *Can. J. Cardiol*. 1998; 14 Suppl D: 17D–18D.

Mehra MR, Ventura HO, Stapleton DD, Smart FW, Escobar a, Collins TJ et al. Intima hyperplasia predicts outcome in cardiac transplant recipients with allograft vasculopathy. *J. Heart Lung Transplant.* 1994; 13 (1): S34.

Mehra MR, Ventura HO, Chambers R, Collins TJ, Ramee SR, Kates MA et al. Predictive model to assess risk for cardiac allograft vasculopathy: an intravascular ultrasound study. *J. Am. Coll. Cardiol.* 1995; 26 (6): 1537-44.

Mehra MR, Ventura HO, Smart FW, Collins TJ, Ramee SR, Stapleton DD. An intravascular ultrasound study of the influence of angiotensin-converting enzyme inhibitors and calcium entry blockers on the development of cardiac allograft vasculopathy. *Am. J. Cardiol.* 1995; 75 (12): 853–854.

Mehra MR, Uber PA, Prasad AK, Park MH, Scott RL, McFadden PM et al. Long-term outcome of cardiac allograft vasculopathy treated by transmyocardial laser revascularization: early rewards, late losses. *J. Heart Lung Transplant.* 2000; 19 (8): 801-4.

Mehra MR. Contemporary Concepts in Prevention and Treatment of Cardiac Allograft Vasculopathy. *Am. J. Transplant.* 2006; 6 (6): 1248-56.

Meiser BM, Groetzner J, Kaczmarek I, Landwehr P, Müller M, Jung S et al. Tacrolimus or cyclosporine: Which is the better partner for mycophenolate mofetil in heart transplant recipients? *Transplantation.* 2004; 78 (4): 591–8.

Miller LW, Granville DJ, Narula J, McManus BM. Apoptosis in cardiac transplant rejection. *Cardiol. Clin.* 2001; 19 (1): 141–154.

Mitchell SV, Mottram PL, Purcell LJ, Dumble LJ, Millar RJ, Clunie GJ. A rabbit model for heterotopic cardiac transplantation. *Transplantation*. 1990; 49 (4): 835-7.

Molossi S, Elices M, Arrhenius T, Diaz R, Coulber C, Rabinovitch M. Blockade of very late antigen-4 integrin binding to fibronectin with connecting segment-1 peptide reduces accelerated coronary arteriopathy in rabbit cardiac allografts. *J. Clin. Invest.* 1995; 95 (6): 2601-10.

Musci M, Loebe M, Wellnhofer E, Meyer R, Pasic M, Hummel M et al. Coronary angioplasty, bypass surgery, and retransplantation in cardiac transplant patients with graft coronary disease. *Thorac. Cardiovasc. Surg.* 1998; 46 (5): 268-74.

Nakagawa T, Sukhova GK, Rabkin E, Winters GL, Schoen FJ, Libby P. Acute rejection accelerates graft coronary disease in transplanted rabbit hearts. *Circulation*. 1995; 92 (4): 987-93.

Naoum FA, Gualandro SF, Latriilha MC, Maranhão RC. Plasma Kinetics of a Cholesterol-Rich Microemulsion in Subjects with Heterozygous Beta-Thalassemia. *Am. J. Hematol.* 2004; 77 (4): 340-5.

Nieto FJ. Infective agents and cardiovascular disease. *Semin. Vasc. Med.* 2002; 2 (4): 401– 15.

Padoveze AF, Maniero F, Oliveira TV, Vitorio TS, Couto RD, Maranhão RC. Effect of a cholesterol-rich diet on the metabolism of the free and esterified cholesterol components of a nanoemulsion that resembles LDL in rabbits. *Braz. J. Med. Biol. Res.* 2009; 42 (2): 172-8.

Park SJ, Shim WH, Ho DS, Raizner AE, Park SW, Hong MK et al. A paclitaxel-eluting stent for the prevention of coronary restenosis. *N. Engl. J. Med.* 2003; 348 (16): 1537-45.

Park JW, Merz M, Braun P. Regression of transplant coronary artery disease during chronic low-density lipoprotein-apheresis. *J. Heart Lung Transplant.* 1997; 16 (3): 290-7.

Parry A, Roberts M, Parameshwar J, Wallwork J, Schofield P, Large S. The management of post-cardiac transplantation coronary artery disease. *Eur. J. Cardiothorac. Surg.* 1996; 10 (7): 528-32.

Pasceri V, Willerson JT, Yeh ET. Direct proinflammatory effect of C-reactive protein on human endothelial cells. *Circulation.* 2000; 102 (18): 2165-8.

Pethig K, Heublein B, Kutschka I, Haverich A. Systemic inflammatory response in cardiac allograft vasculopathy: High-sensitive C-reactive protein is associated with progressive luminal obstruction. *Circulation.* 2000; 102 (19 Suppl 3): III233-6.

Petrakopoulou P, Kübrich M, Pehlivanli S, Meiser B, Reichart B, von Scheidt W et al. Cytomegalovirus infection in heart transplant recipients is associated

with impaired endothelial function. *Circulation*. 2004; 110 (11 Suppl 1): II207-12.

Pinheiro KV, Hungria VT, Ficker ES, Valduga CI, Mesquita CH, Maranhão RC. Plasma Kinetics of a Cholesterol-Rich Microemulsion (LDE) in Patients with Hodgkin's and non-Hodgkin's Lymphoma and a Preliminary Study on the Toxicity of Etoposide Associated with LDE. *Cancer Chemother Pharmacol*. 2006; 57 (5): 624-30.

Pires LA, Hegg R, Valduga CJ, Graziani SR, Rodrigues DG, Maranhão RC. Use of Cholesterol-Rich Nanoparticles that Bind to Lipoprotein Receptors as a Vehicle to Paclitaxel in the Treatment of Breast Cancer: Pharmacokinetics, Tumor Uptake and a Pilot Clinical Study. *Cancer Chemother Pharmacol*. 2009; 63 (2): 281-7.

Radovancevic B, McGiffin DC, Kobashigawa JA, Cintron GB, Mullen GM, Pitts DE et al. Retransplantation in 7,290 primary transplant patients: a 10-year multi-institutional study. *J. Heart Lung Transplant*. 2003; 22 (8): 862-8.

Rahmani M, Cruz RP, Granville DJ, McManus B. Allograft Vasculopathy Versus Atherosclerosis. *Circ. Res*. 2006; 99 (8): 801-815.

Raichlin E, Bae JH, Khalpey Z, Edwards BS, Kremers WK, Clavell AL et al. Conversion to sirolimus as primary immunosuppression attenuates the progression of allograft vasculopathy after cardiac transplantation. *Circulation*. 2007; 116 (23): 2726-33.

Ramakrishna H, Jaroszewski DE, Arabia FA. Adult cardiac transplantation: a review of perioperative management Part-I. *Ann. Card. Anaesth.* 2009; 12 (1): 71-8.

Rickenbacher PR, Pinto FJ, Lewis NP, Hunt SA, Alderman EL, Schroeder JS et al. Prognostic importance of intimal thickness as measured by intracoronary ultrasound after cardiac transplantation. *Circulation.* 1995; 92 (12): 3445–52.

Rickenbacher PR, Pinto FJ, Chenzbraun A, Botas J, Lewis NP, Alderman EL et al. Incidence and severity of transplant coronary artery disease early and up to 15 years after transplantation as detected by intravascular ultrasound. *J. Am. Coll. Cardiol.* 1995; 25 (1):171-7.

Rickenbacher PR, Kemna MS, Pinto FJ, Hunt SA, Alderman EL, Schroeder JS et al. Coronary artery intimal thickening in the transplanted heart. An in vivo intracoronary untrasound study of immunologic and metabolic risk factors. *Transplantation.* 1996; 61(1): 46 –53.

Rider AK, Copeland JG, Hunt SA, Mason J, Specter MJ, Winkle RA et al. The status of cardiac transplantation, 1975. *Circulation.* 1975; 52 (4); 531-9.

Rodrigues TMA, Palmeira JAO, Mendonça JT, Gomes OM. Estudo evolutivo da anatomia das artérias coronárias em espécies de vertebrados com técnica de moldagem em acetato de vinil (vinilite). *Rev. Bras. Cir. Cardiovasc.* 1999; 14 (4): 331-9.

Rodrigues DG, Maria DA, Fernandes DC, Valduga CI, Couto RD, Ibanez OC et al. Improvement of Paclitaxel Therapeutic Index by Derivatization and Association to a Cholesterol-Rich Microemulsion: In Vitro and In Vivo Studies. *Cancer Chemother Pharmacol.* 2005; 55 (6): 565-76.

Rowinsky EK, Cazenave LA, Donehower RC. Taxol: a novel investigational antimicrotubule agent. *J. Natl. Cancer Inst.* 1990; 82 (15): 1247-59.

Rowinsky EK. The development and clinical utility of the taxane class of antimicrotubule chemotherapy agents. *Annu. Rev. Med.* 1997; 48: 353-74.

Schiff PB, Horwitz SB. Taxol stabilizes microtubules in mouse fibroblast cells. *Proc. Natl. Acad. Sci. U S A.* 1980; 77 (3): 1561-5.

Schnetzler B, Drobinski G, Dorent R, Camproux AC, Ghossoub J, Thomas D et al. The role of percutaneous transluminal coronary angioplasty in heart transplant recipients. *J. Heart Lung Transplant.* 2000; 19 (6): 557-65.

Schwarz ER, Pollick C, Dow J, Patterson M, Birnbaum Y, Kloner RA. A small animal model of non-ischemic cardiomyopathy and its evaluation by transthoracic echocardiography. *Cardiovasc. Res.* 1998; 39 (1): 216-23.

Signore PE, Machan LS, Jackson JK, Burt H, BromLey P, Wilson JE, et al. Complete inhibition of intimal hyperplasia by perivascular delivery of paclitaxel in balloon injured rat carotid arteries. *J. Vasc. Interv. Radiol.* 2001; 12 (1): 79-88.

Simmons RL, Weil R, Tallent MB, Kjellstrand CM, Najaran JS. Do mild infections trigger the rejection of renal allograft? *Transplant Proc.* 1970; 2: 419–23.

Smart FW, Ballantyne CM, Cocanougher B, Farmer JA, Sekela ME, Noon GP et al. Insensitivity of noninvasive tests to detect coronary artery vasculopathy after heart transplantation. *Am. J. Cardiol.* 1991; 67 (4): 243-7.

Sollott SJ, Cheng L, Pauly RR, Jenkins GM, Monticone RE, Kuzuya M et al. Taxol inhibits neointimal smooth muscle cell accumulation after angioplasty in the rat. *J. Clin. Invest.* 1995; 95 (4): 1869-76.

St Goar FG, Pinto FJ, Alderman EL, Valantine HA, Schroeder JS, Gao SZ et al. Intracoronary ultrasound in cardiac transplant recipients. In vivo evidence of "angiographically silent" intimal thickening. *Circulation.* 1992; 85 (3): 979-87.

Stary HC, Chandler AB, Dinsmore RE, Fuster V, Glagov S, Insull W Jr. A Definition of Advanced Types of Atherosclerotic Lesions and a Histological Classification of Atherosclerosis. *Circulation.* 1995; 92 (5): 1355-74.

Stewart S, Winters GL, Fishbein MC, Tazelaar HD, Kobashigawa JA, Abrams J et al. Revision of the 1990 Working Formulation for the Standardization of Nomenclature in the Diagnosis of Heart Rejection. *J. Heart Lung Transplant.* 2005; 24 (11): 1710-20.

Subramanian AK, Quinn TC, Kickler TS, Kasper EK, Tucker PC. Correlation of chlamydia pneumoniae infection and severity of accelerated graft arteriosclerosis after cardiac transplantation. *Transplantation*. 2002; 73 (5): 761 -4.

Suri SS, Fenniri H, Singh B. Nanotechnology-based drug delivery systems. *J. Occup. Med. Toxicol.* 2007; 2: 16.

Takács E, Jellinek H. Early morphological changes of vessels in an experimental model system. *Int. Angiol.* 1987; 6 (1): 7-19.

Tanaka H, Swanson SJ, Sukhova G, Schoen FJ, Libby P. Smooth Muscle Cells of the Coronary Arterial Tunica Media Express Tumor Necrosis Factor- α and Proliferate during Acute Rejection of Rabbit Cardiac Allografts. *Am. J. Pathol.* 1995, 147: 617-26.

Teixeira RS, Curi R, Maranhão RC. Effects on Walker 256 Tumor of Carmustine Associated with a Cholesterol-Rich Microemulsion (LDE). *J. Pharm. Pharmacol.* 2004; 56 (7): 909-14.

Thiery J, Meiser B, Wenke K, Engelschalk C, Reichart B, Seidel D. Heparin-induced extracorporeal low-density-lipoprotein plasmapheresis (HELP) and its use in heart transplant patients with severe hypercholesterolemia. *Transplant Proc.* 1995; 27 (3): 1950-3.

Thomson JG. Production of severe atheroma in a transplanted human heart. *The Lancet.* 1969; 294 (7630): 1088 – 92. Abstract.

Torzewski M, Rist C, Mortensen RF, Zwaka TP, Bienek M, Waltenberger J et al. C-Reactive Protein in the Arterial Intima : Role of C-Reactive Protein Receptor–Dependent Monocyte Recruitment in Atherogenesis. *Arterioscler. Thromb. Vasc. Biol.* 2000; 20 (9): 2094-9.

Valantine HA, Gao SZ, Menon SG, Renlund DG, Hunt SA, Oyer P et al. Impact of prophylactic immediate posttransplant ganciclovir on development of transplant atherosclerosis: A post hoc analysis of a randomized, placebocontrolled study. *Circulation.* 1999; 100 (1): 61–6.

Valantine H, Rickenbacker P, Kemna M, Hunt S, Chen YD, Reaven G et al. Metabolic abnormalities characteristic of dysmetabolic syndrome predict the development of transplant coronary artery disease: A prospective study. *Circulation.* 2001; 103 (17): 2144-52.

Valduga CI, Fernandes DC, Lo Prete AC, Azevedo CHM, Rodrigues DG, Maranhão RC. Use of a Cholesterol-Rich Microemulsion that Binds to Low-Density Lipoprotein Receptors as Vehicle for Etoposide. *J. Pharm. Pharmacol.* 2003; 55: 1615-22.

Vassalli G, Gallino A, Weis M, von Scheidt W, Kappenberger L, von Segesser LK et al. Alloimmunity and nonimmunologic risk factors in cardiac allograft vasculopathy. *Eur. Heart J.* 2003; 24 (13): 1180-8.

Venugopal SK, Devaraj S, Yuhanna I, Shaul P, Jialal I. Demonstration that C-reactive protein decreases eNOS expression and bioactivity in human aortic endothelial cells. *Circulation*. 2002;106 (12): 1439-41.

Verma S, Szmitko PE, Yeh ET. C-Reactive Protein: Structure Affects Function. *Circulation*. 2004; 109 (16): 1914-7.

Wang CH, Li SH, Weisel RD, Fedak PW, Dumont AS, Szmitko P et al. C-reactive protein upregulates angiotensin type 1 receptors in vascular smooth muscle. *Circulation*. 2003; 107 (13): 1783-90.

Wani MC, Taylor HL, Wall ME, Coggon P, McPhail AT. Plant antitumor agents. VI. The isolation and structure of taxol, a novel antileukemic and antitumor agent from *Taxus brevifolia*. *J. Am. Chem. Soc.* 1971; 93 (9): 2325-7.

Waugh J., Wagstaff A. J., The paclitaxel (TAXUS) – eluting stent: a review of its use in the management of de novo coronary artery lesions. *Am. J. Cardiovasc. Drugs*. 2004; 4 (4): 257-68.

Weis M, von Scheidt W. Cardiac Allograft Vasculopathy. A Review. *Circulation*. 1997; 96 (6): 2069-77.

Weis M, Pehlivanli S, Meiser BM, von Scheidt W. Simvastatin treatment is associated with improvement in coronary endothelial function and decreased cytokine activation in patients after heart transplantation. *J. Am. Coll. Cardiol.* 2001; 38 (3): 814-8.

Weis M, Kledal TN, Lin KY, Panchal SN, Gao SZ, Valantine HA et al. Cytomegalovirus Infection Impairs the Nitric Oxide Synthase Pathway Role of Asymmetric Dimethylarginine in Transplant Arteriosclerosis. *Circulation*. 2004; 109 (4): 500-5.

Wenke K, Meiser B, Thiery J, Nagel D, Von Scheidt W, Krobot K et al. Simvastatin Initiated Early After Heart Transplantation 8-Year Prospective Experience. *Circulation*. 2003; 107 (1): 93-97.

Wickline SA, Neubauer AM, Winter P, Caruthers S, Lanza G. Applications of Nanotechnology to Atherosclerosis, Thrombosis, and Vascular Biology. *Arterioscler. Thromb. Vasc. Biol*. 2006; 26 (3): 435-41.

Wong BW, Rahmani M, Rezai N, McManus BM. Progress in heart transplantation. *Cardiovasc. Pathol*. 2005; 14 (4): 176-80.

9. ANEXOS

Anexo 1. Carta de aprovação do Protocolo de Pesquisa pela Comissão Científica do Instituto do Coração.



Mem. CC. 1751




São Paulo, 03 de novembro de 2005.

Ao
Prof. Dr. Noedir Stolf

Ref.: Protocolo de Pesquisa SDC 2720/05/140

A Comissão Científica do Instituto do Coração, apreciou na sessão 483/05/19 de 3.11.2005, o Protocolo de Pesquisa SDC 2720/05/140 “**Influência do LDE-Taxol na Doença Vascular do Coração Transplantado – Estudo Experimental em Coelhos**”, e foi o seguinte parecer: “**Aprovado no mérito científico**”.

Atenciosamente,


Selma C. Quiaia Fortunato
Secretária da Comissão Científica
InCor - HC.FMUSP

Obs.: Lembramos que de acordo com a Res. 196 de 10/10/96, incisos IX.1 e 2, a responsabilidade do pesquisador é indelegável, indeclinável e compreende os aspectos éticos e legais e cabe ao pesquisador apresentar o protocolo, devidamente instruído ao CEP, aguardando o pronunciamento deste, antes de iniciar a pesquisa.

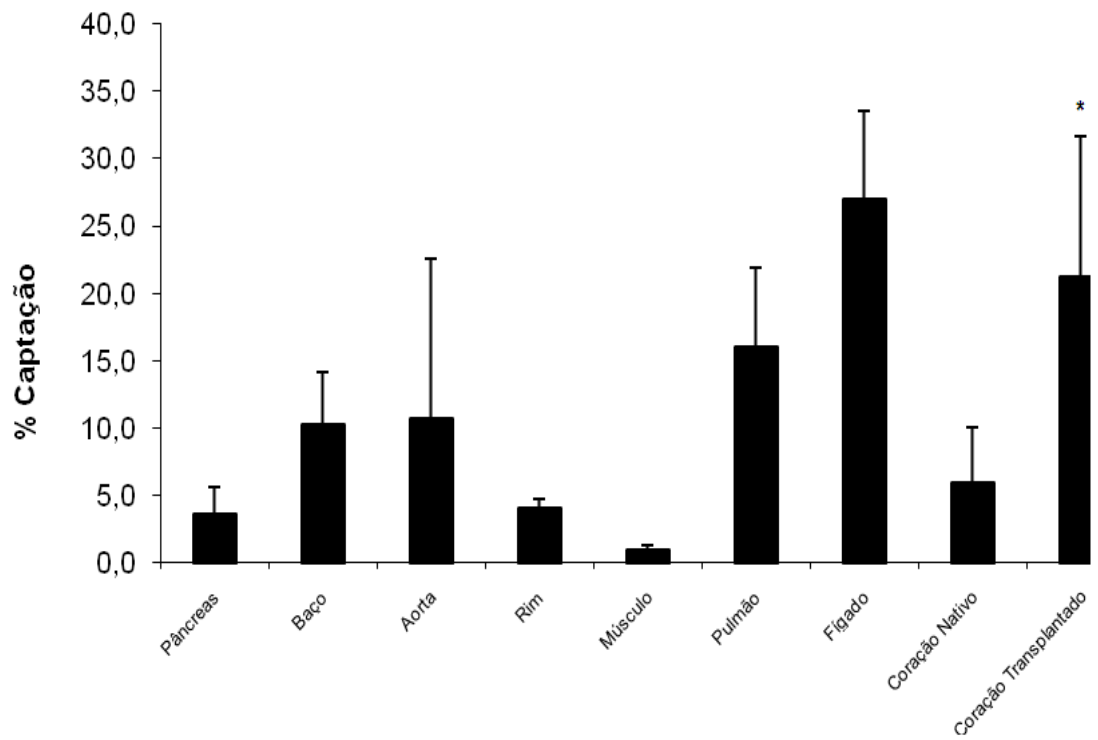
Anexo 2. Tabela do Tempo, em minutos, de isquemia total, implante e recuperação da função contrátil do enxerto, para os grupos controle e tratado com LDE-Paclitaxel.

Animais	Controle			LDE-Paclitaxel		
	Isquemia Total	Implante	Recuperação da Função Contrátil	Isquemia Total	Implante	Recuperação da Função Contrátil
1	50	38	1	55	25	1
2	50	37	1	83	53	27
3	62	45	2	50	20	1
4	50	28	1	53	30	2
5	50	40	1	42	23	2
6	60	45	2	43	23	1
7	48	27	1	63	31	1
8	58	42	1	52	19	1
9	53	37	1	45	35	1
10	53	38	1	54	37	1
11				54	37	1

Anexo 3. Tabela da porcentagem de captação da LDE marcada por radioisótopo por órgão estudado. Dados expressos em valores totais.

Perfil de Biodistribuição	Porcentagem de Captação			
	Animais			
	4C	5C	9C	10C
Órgãos				
Pâncreas	3,3	2	6,3	3,4
Baço	8,3	14	6,0	13,0
Aorta	4,4	28	4,8	5,3
Rim	4,7	3	4,5	4,0
Músculo	1,2	1	0,4	1,2
Pulmão	16,4	18	7,9	22,0
Fígado	36,0	23	27,5	21,2
Coração Nativo	4,2	4	12,1	3,5
Coração Transplantado	21,7	7	30,5	26,2

Anexo 4. Captação de LDE marcada radioativamente pelos órgãos estudados. (Em % da radioatividade medida em todos os tecidos, n=4). Dados expressos em Média \pm DP. * $p \leq 0,0001$ coração transplantado versus coração nativo



Anexo 5. Tabela dos valores da média da área da lâmina elástica interna (μ^2) das artérias coronárias dos corações nativos dos grupos controle e tratado com LDE-Paclitaxel.

Animais	Controle	Tratados com LDE-Paclitaxel
	Área LEI	Área LEI
1	19505	16455
2	22934	42940
3	19443	17571
4	17125	17483
5	7342	29548
6	10554	72757
7	15779	21397
8	16687	23406
9	24228	31717
10	9546	45602
11		22452

Anexo 6. Tabela com os valores das médias das área da lâmina elástica interna (μ^2), área da luz do vaso (μ^2), porcentagem de luz e de estenose das artérias coronárias dos corações transplantados dos grupos controle e tratado com LDE-Paclitaxel.

Animais	Controle				LDE-Paclitaxel			
	Área LEI	Área Luz	% Luz	% Estenose	Área LEI	Área Luz	% Luz	% Estenose
1	482402,21	1636,37	0,26	99,74	136612,90	59842,02	47,28	52,72
2	34870,02	6681,64	22,22	77,78	5708,58	5708,58	100	0
3	261896,35	1881,79	1,37	98,63	95307,54	58562,58	63,83	36,17
4	108420,88	403,25	0,30	99,70	128630,73	89776,34	40,26	59,74
5	159781,45	37186,97	20,11	79,89	45195,20	22196,72	80,44	19,56
6	57144,21	0	0	100,00	40072,14	31583,84	69,71	30,29
7	40274,43	26064,35	22,22	77,78	103576,66	12257,58	12,75	87,25
8	12220,59	7954,55	83,72	16,28	51703,35	50949,07	95,05	4,95
9	157008,24	21134,42	8,57	91,43	10944,80	8506,49	82,84	17,16
10	60271,30	4952,04	3,87	96,13	54263,09	12284,22	51,92	48,08
11					57005,31	12176,05	37,49	62,51

Livros Grátis

(<http://www.livrosgratis.com.br>)

Milhares de Livros para Download:

[Baixar livros de Administração](#)

[Baixar livros de Agronomia](#)

[Baixar livros de Arquitetura](#)

[Baixar livros de Artes](#)

[Baixar livros de Astronomia](#)

[Baixar livros de Biologia Geral](#)

[Baixar livros de Ciência da Computação](#)

[Baixar livros de Ciência da Informação](#)

[Baixar livros de Ciência Política](#)

[Baixar livros de Ciências da Saúde](#)

[Baixar livros de Comunicação](#)

[Baixar livros do Conselho Nacional de Educação - CNE](#)

[Baixar livros de Defesa civil](#)

[Baixar livros de Direito](#)

[Baixar livros de Direitos humanos](#)

[Baixar livros de Economia](#)

[Baixar livros de Economia Doméstica](#)

[Baixar livros de Educação](#)

[Baixar livros de Educação - Trânsito](#)

[Baixar livros de Educação Física](#)

[Baixar livros de Engenharia Aeroespacial](#)

[Baixar livros de Farmácia](#)

[Baixar livros de Filosofia](#)

[Baixar livros de Física](#)

[Baixar livros de Geociências](#)

[Baixar livros de Geografia](#)

[Baixar livros de História](#)

[Baixar livros de Línguas](#)

[Baixar livros de Literatura](#)
[Baixar livros de Literatura de Cordel](#)
[Baixar livros de Literatura Infantil](#)
[Baixar livros de Matemática](#)
[Baixar livros de Medicina](#)
[Baixar livros de Medicina Veterinária](#)
[Baixar livros de Meio Ambiente](#)
[Baixar livros de Meteorologia](#)
[Baixar Monografias e TCC](#)
[Baixar livros Multidisciplinar](#)
[Baixar livros de Música](#)
[Baixar livros de Psicologia](#)
[Baixar livros de Química](#)
[Baixar livros de Saúde Coletiva](#)
[Baixar livros de Serviço Social](#)
[Baixar livros de Sociologia](#)
[Baixar livros de Teologia](#)
[Baixar livros de Trabalho](#)
[Baixar livros de Turismo](#)