

UNIVERSIDADE FEDERAL DE PELOTAS
Programa de Pós-Graduação em Veterinária



Dissertação

**ACOMPANHAMENTO CLÍNICO,
HISTOPATOLÓGICO E AVALIAÇÃO DOS NÍVEIS
DE INTERLEUCINA 10 DE CÃES COM
DEMODOSE CRÔNICA**

Anelize de Oliveira Campello Félix

Pelotas, 2010

Livros Grátis

<http://www.livrosgratis.com.br>

Milhares de livros grátis para download.

Anelize de Oliveira Campello Félix

**ACOMPANHAMENTO CLÍNICO, HISTOPATOLÓGICO E AVALIAÇÃO DOS
NÍVEIS DE INTERLEUCINA 10 DE CÃES COM DEMODICOSE CRÔNICA**

Dissertação apresentada ao Programa de Pós-Graduação em Veterinária da Universidade Federal de Pelotas, como requisito parcial à obtenção do título de Mestre em Ciências (área do conhecimento: Sanidade Animal).

Orientador: Márcia de Oliveira Nobre
Co-Orientador: Éverton Fagonde da Silva

Pelotas, 2010

Dados de catalogação na fonte:
(Marlene Cravo Castillo – CRB-10/744)

F316a Felix, Anelize de Oliveira Campello

Acompanhamento clínico, histopatológico e avaliação dos níveis de interleucina10 de cães com demodicose crônica / Anelize de Oliveira Campello Felix ; orientador Márcia de Oliveira Nobre; co-orientador Éverton Fagonde da Silva - Pelotas,2010.-46f. ; il.- Dissertação (Mestrado em Sanidade Animal) –Programa de Pós-Graduação em Veterinária. Faculdade de Veterinária . Universidade Federal de Pelotas. Pelotas, 2010.

1. Acompanhamento clínico 2.Acompanhamento histopatológico 3.Níveis de interleucina 10 4.Cães 5.Demodicose Crônica I .Nobre, Márcia de Oliveira (orientador)
II .Título.

CDD 636.3089

Banca examinadora:

Prof. Dr^a. Márcia de Oliveira Nobre (orientadora)

Prof. Dr^a. Cristina Gevehr Fernandes

Prof. Dr^a. Tânia Regina Bettin dos Santos

Prof. Dr. Geferson Fischer

Agradecimentos

Agradeço todos aqueles que de alguma forma fizeram parte desta trajetória.

Em especial, ao meu marido Samuel, pela paciência, apoio e amor incondicional sempre;

Aos meus pais Ney e Célia e minha irmã Letícia pelo suporte e pela base que me foram fundamentais;

À minha família adotiva, Seu Luiz, Dona Neusa, Carolina e Luíza, pelo apoio em todas as horas e as palavras de incentivo;

Aos meus antigos amigos, em especial ao Facero e ao Augusto, e aos novos amigos, pelos momentos de descontração e incentivo sempre;

À Carol, que é meu grande exemplo, tanto profissional como de ser humano;

Aos colegas de pós, pelo companheirismo;

Aos meus “filhos” do CLINPET, meus estagiários queridos que agüentaram meu mau-humor;

Ao professor Éverton, que além de co-orientador dedicado e atencioso, é um grande amigo;

À minha querida orientadora Márcia, pelo voto de confiança e pela dedicação ao nosso trabalho;

Por fim, aos meus pacientes, sem os quais a minha profissão não teria razão de ser.

Muito obrigada!

Resumo

CAMPELLO FELIX, Anelize de Oliveira. **Acompanhamento clínico, histopatológico e avaliação dos níveis de interleucina 10 de cães com demodicose crônica.** 2009. 46f. Dissertação (Mestrado) - Programa de Pós-Graduação em Veterinária. Universidade Federal de Pelotas, Pelotas.

A demodicose é considerada uma das mais graves dermatopatias que acomete cães. É causada pela proliferação excessiva do ácaro *Demodex canis*, comensal da pele canina. Devido à lesão causada pelo parasita, a pele torna-se predisposta à instalação de infecções secundárias que agravam o quadro clínico do paciente. Objetivou-se avaliar a evolução clínica e histopatológica, assim como estudar os níveis de interleucina -10 sérica em cães portadores de demodicose. Para a primeira etapa, foram estudados 20 cães, 10 apresentando demodicose (GD) e 10 animais controle (GC). Todos foram avaliados clinicamente e submetidos a raspado cutâneo profundo para pesquisa de ácaros. Os animais do GD foram tratados com moxidectina e avaliados nos dias 0, 20, 40, 60 e 80. Cinco destes animais obtiveram cura e foram submetidos à biópsia cutânea no dia 0 e no dia 80, para análise das alterações histopatológicas. Na segunda etapa, foram utilizados 26 animais, 17 no G1 (portadores de demodicose) e 9 no G2 (cães hígidos). Todos os animais do GD tiveram raspado positivo para *Demodex canis* e foram avaliados clinicamente. Foi feita coleta de sangue para obtenção de soro em todos os animais sendo realizada dosagem dos níveis de interleucina 10 através do kit comercial Quantikine Canine IL-10 Immunoassay® (R&D Systems). Os resultados obtidos na primeira etapa, demonstraram uma melhora clínica considerável e negatização do raspado no GD, porém em relação ao padrão histopatológico não houve evolução. Quando comparados os dois aspectos, não houve diferença significativa. O GC apresentou pele hígida e raspado cutâneo negativo. Já na segunda etapa, os cães do G1 apresentaram escores clínicos altos, indicando severidade da doença. Os níveis de interleucina 10 no G1 tiveram média de 184,38 pg/ml ($\pm 258,9$ pg/ml) enquanto o G2 apresentou média igual a 11,94 pg/ml ($\pm 2,27$ pg/ml), indicando que níveis altos de IL10 podem estar relacionados com o desenvolvimento da doença. Os resultados demonstraram que mesmo clinicamente curados e com raspado cutâneo negativo, os cães portadores de demodicose apresentam persistência das lesões e do ácaro na estrutura histológica da pele, e também que cães com demodicose apresentaram níveis de interleucina - 10 elevados quando comparados com animais sadios.

Palavras-chave: demodicose; *Demodex canis*; interleucina 10

Abstract

CAMPELLO FELIX, Anelize de Oliveira. **Acompanhamento clínico, histopatológico e avaliação dos níveis de interleucina 10 de cães com demodicose crônica.** 2009. 46f. Dissertação (Mestrado) - Programa de Pós-Graduação em Veterinária. Universidade Federal de Pelotas, Pelotas.

Demodicosis is considered one of the most severe canine skin disease. It is caused by the excessive proliferation of the *Demodex canis* mite, normal member of the canine skin. Skin lesions caused by the parasite predispose the skin to secondary infections that will further aggravate the patients clinical aspects. The objective of this work was to evaluate the clinical and histopathological evolution of the disease, as well as to study the seric levels of interleukin 10 (IL10) in demodicosis patients. The first study was conducted using 20 animals, 10 demodicosis patients (GD), and 10 control dogs (GC). All these animals were clinically evaluated, and submitted to deep skin scraping in search of *Demodex* mites. The dogs in the GD group were treated with moxidectin and evaluated in days 0, 20, 40, 60, and 80. Five of these animals were healed and submitted to skin biopsies on days 0 and 80, for the observation of histopathological alterations. A second study used 26 animals, 17 on G1 (demodicosis patients) and 9 on G2 (healthy dogs). All G1 animals were positive for demodicosis on the skin scrape test, and were submitted to clinical evaluation. Blood was harvested from all the animals, with the interleukin 10 dosage being carried out with the commercial kit "Quantikine Canine IL-10 Immunoassay® (R&D Systems)". Results obtained in the first experiment showed considerable clinical and scrape test improvement in GD, but no evolution in the histopathological pattern. The GC presented hyperidric skin and negative skin scrape test. In the second experiment, dogs in the G1 group presented high clinical scores, indicating severe disease. G1 had a mean IL10 level of 184,38 (+258,9) pg/mL, while the mean for G2 was 11,94 (± 2,27) pg/mL, indicating that high levels of IL10 may be related to the development of the disease. The results described in this work show that, even when clinically healed, and with negative skin scrape test, demodicosis carriers present persistence of the lesions and the mite in the histological structure of the skin. This work also shows that demodicosis patients tend to have higher IL10 levels than healthy animals.

Keywords: demodicosis, *Demodex canis*, interleukin 10

Lista de Figuras

Artigo 1

Figura 1 – Classificação dos escores.....27

Figura 2 - Relação entre as médias dos escores do raspado cutâneo e do histopatológico.....27

Figura 1 - Relação entre os somatórios dos escores clínicos e histopatológicos entre os dias 0 e 80, em cães com demodicose crônica tratados com moxidectina.....28

Figura 2 - Alterações no padrão histopatológico no dia 80 de cães com demodicose crônica, tratados com moxidectina . Em destaque (setas) a presença de ácaros no interior do folículo e presença de incontinência pigmentar na derme.....28

Artigo 2

Figura 1 – Níveis de IL-10 detectados no sangue de animais com demodicose canina e do grupo controle negativo. As barras representam os valores individuais dos cães portadores de demodicose (G1) e a linha representa a média dos valores dos cães saudáveis (G2).....38

Lista de Tabelas

Artigo 2

| | |
|---|----|
| Tabela 1 - Distribuição dos pacientes com demodicose generalizada, de acordo com a raça, sexo, idades e os escores clínicos encontrados..... | 37 |
|---|----|

Lista de Abreviaturas

D. canis – *Demodex canis*;

DG – demodicose generalizada;

DL – demodicose localizada;

Fig – figura;

IL – interleucina;

kg – quilograma;

mg – miligrama;

ml – mililitro.

pg – picograma;

tab – tabela.

Sumário

| | |
|---------------------------------------|-----------|
| AGRADECIMENTOS..... | 12 |
| RESUMO | 13 |
| ABSTRACT | 14 |
| LISTA DE FIGURAS..... | 15 |
| LISTA DE TABELAS | 16 |
| LISTA DE ABREVIATURAS | 17 |
| 1. INTRODUÇÃO | 11 |
| 2. REVISÃO BIBLIOGRÁFICA | 11 |
| 3. ARTIGOS | 16 |
| 3.1 Artigo 1 | 16 |
| 3.2 Artigo 2 | 29 |
| 4. CONCLUSÕES | 39 |
| REFERÊNCIAS | 40 |

1. Introdução

A demodicose canina é uma dermatose primária causada pela excessiva proliferação do *Demodex canis*, ácaro comensal da pele normal, decorrente de quadro herdado de imunodepressão mediada celularmente (DELAYTE et al, 2006). O curso é benigno e a maioria dos casos resolve-se espontaneamente. A demodicose generalizada é a forma mais grave da doença, e se apresenta como uma dermatite crônica com liquenificação, descamação, formação de crostas, hiperpigmentação, piodermatite severa e alopecia, cobrindo grandes áreas do corpo, mas o estabelecimento dessa patologia é raro em adultos. Em cães mais idosos, as desordens imunossupressivas podem aumentar a suscetibilidade a esta dermatopatia (MEDLEAU E WILLEMSE, 2002). A demodicose generalizada é considerada uma das mais severas doenças de pele canina e frequentemente envolve infecções bacterianas secundárias (PARADIS 1999; MUELLER 2004).

Este estudo teve como objetivo avaliar a evolução sob o ponto de vista clínico e histopatológico em cães tratados com moxidectina e determinar os níveis de interlucina 10 sistêmica em cães com demodicose.

2. Revisão Bibliográfica

O ácaro *Demodex canis* é um parasito cutâneo obrigatório, podendo viver longe do hospedeiro por mais de 30 dias. O ciclo vital envolve ovos fusiformes eclodindo em larvas com seis patas, mudando para ninfas de oito patas e, finalmente, maturando em adultos. No raspado de pele é possível encontrar todas as formas do ácaro. Além do raspado cutâneo, há relatos de que os ácaros podem ser encontrados de formas degeneradas ou mortos nos linfonodos, parede intestinal, baço, fígado, rins, bexiga, pulmão tireóide, sangue, urina e fezes (SCOTT et al, 2002).

A transmissão do ácaro ocorre no momento da amamentação dos filhotes. Animais abortados ou nascidos por cesariana não apresentaram ácaros no raspado

cutâneo, evidenciando que não ocorre a transmissão intra uterina. As tentativas de transmissão da enfermidade por administração oral do ácaro ou por injeções intraperitoniais ou intratraqueais do *D. canis* foram falhas (SCOTT et al, 2002). Fondati e colaboradores (2009) realizaram pesquisa do ácaro *Demodex canis* em 78 cães com pele e pêlos clinicamente saudáveis ao exame clínico. Para o diagnóstico, foi realizada epilação e foi pesquisada a presença do ácaro. A prevalência de positivos não excedeu 5,4% com 95% de confiança.

A proliferação do ácaro estaria relacionada com uma predisposição genética individual, que levaria à uma resposta ineficiente aos linfócitos T de forma que a pele dos portadores se tornaria um ambiente favorável à reprodução e ao crescimento destes ácaros (SCOTT et al, 2002; TIZARD 2002)

Atualmente são identificadas duas formas da doença clínica: a demodicose localizada (DL) e a demodicose generalizada (DG), que pode ocorrer na infância (forma juvenil) ou na idade adulta (forma adulta) (NAYAK et al., 1997; PARADIS, 1999; SCOTT et al, 2002). Quanto à raça, há uma tendência de que ocorra mais em animais de raça pura, porém todas as raças podem ser acometidas, inclusive mestiços e cães sem raça definida (SCOTT et al, 2002). Existem alguns fatores que parecem estar ligados ao desenvolvimento da doença, como má nutrição, neoplasias, desordens imunológicas, hiperadrenocorticismos, estresse, cio, entre outros (SCOTT et al, 2002; BARRAGRY, 1994; NAYAK et al.,1997)

O *Demodex canis* habita o interior do folículo piloso, glândulas sebáceas e sudoríparas apócrinas cutâneas, alimentando-se de células, cortando o pêlo e se aprofundando no epitélio. No raspado cutâneo, pode-se observar formas jovens e adultas do ácaro (SCOTT et al, 2002).

A reação imunológica contra o *D.canis* que se encontra no interior do folículo muitas vezes pode ser causada por reação linfocitária contra os ceratinócitos portadores de antígenos próprios alterados ou de antígenos do próprio ácaro, bem como por foliculite mural linfocitária reativa ao ácaro (CASWELL et al., 1997; HARGIS e GINN, 2007).

Para a realização do diagnóstico de demodicose, utiliza-se raspado de pele profundo, onde o diagnóstico positivo é dado quando há demonstração aumentada de formas adultas do ácaro ou por relação aumentada de formas imaturas (ovos, larvas e ninfas) em relação aos adultos (inco ou mais ácaros por campo). Pode-se realizar ainda, tricogramas e biópsias cutâneas como auxílio no diagnóstico

(MUELLER, 2004). O raspado apresenta maior eficácia no diagnóstico quando realizado no sentido do crescimento dos pêlos até que se observe sangramento capilar, sendo recomendável comprimir a pele para facilitar a expulsão dos ácaros do interior do folículo piloso. As raspagens devem ser realizadas em áreas de transição entre pele lesada e pele íntegra, abrangendo de três a cinco diferentes locais do mesmo animal (SHIPSTONE 2000; BENSIGNOR, 2003). Quando a região a ser analisada é de difícil acesso, como a região periocular e ao redor da boca, pode-se realizar retirada de pêlos por epilação, e o ácaro poderá ser observado ao redor do pêlo (GORDEL, 2006). O material colhido deve ser depositado sobre lâmina de vidro e adicionado de uma gota de óleo mineral. A pesquisa dos ácaros é realizada em microscópio óptico, em objetiva de 10X com o condensador levemente fechado para a melhor visualização (SCOTT et al, 2002).

No exame histopatológico as amostras de biópsia cutânea demonstram os folículos contendo ácaros e restos de ceratinócitos e perifoliculite inflamatória, foliculite ou furunculose supurativa (SCOTT et al, 2002). As lesões microscópicas da demodicose generalizada podem variar em função da presença e da extensão da infecção bacteriana secundária e da geração de piodermite profunda. Tipicamente, o folículo piloso é ocupado por grande número de ácaros em todos os níveis. Lesões crônicas severas consistem de fibrose dérmica com obliteração de estruturas anexas (HARGIS e GINN, 2007). Pode-se observar com frequência sinais de hiperplasia da epiderme, evidenciada por hiperqueratose ortoqueratótica e queratose folicular. Em estudo histopatológico realizado em 32 cães portadores de demodicose foi observada perifoliculite (n=11), foliculite mural (n=1), furunculose (n=10) e dermatite nodular (n=1) (DAY, 1997).

A enfermidade pode-se apresentar de forma localizada (DL) ou generalizada (DG). Quanto à idade dos pacientes, a demodicose pode ser separada em forma juvenil e forma adulta, de acordo com o surgimento dos primeiros sinais clínicos (GHUBASH, 2006). A forma juvenil ocorre entre três e seis meses (PARADIS, 1999; SCOTT et al, 2002). Dos seis aos 12 meses ocorre resolução espontânea das lesões, sendo que a partir dos dois anos, as lesões podem recrudescer, iniciando-se a forma adulta da doença (WOLBERG, 1998). Na forma localizada, observa-se lesões principalmente no focinho, região periocular e membros. As lesões são geralmente circunscritas, alopecias, eritematosas e não pruriginosas. A doença pode apresentar algum grau de infecção secundária, mas geralmente tende a se

resolver espontaneamente (SCOTT et al, 2002; MUELLER, 2004). As lesões de pele ocasionadas pelo *D. canis* em sua forma generalizada permitem que a flora bacteriana normal da pele se torne patogênica. A piodermite gerada por essa proliferação é ocasionada principalmente por *Staphylococcus intermedius*, uma bactéria gram-positiva que está envolvida em aproximadamente 90% dos casos (HERNI et al, 2006). As piodermites profundas desenvolvem-se em 50% dos casos de DG (BARRAGRY, 1994), mas sua incidência não está relacionada à quantidade de ácaros, e sim à infecção bacteriana (BOURDEAU et al, 2000). Clinicamente, observam-se grandes áreas alopecicas, eritematosas, com presença de crostas, foliculite, furunculose e exsudação hemorrágica (sinais característicos de piodermite). É comum observar linfadenopatia (SCOTT et al, 2002).

Algumas vezes a doença pode se manifestar nas extremidades dos membros, sendo esta forma chamada de pododemodicose. Acomete dedos e espaços interdigitais, geralmente acompanhada de piodermite com presença de pústulas, exsudação e edema, além de espessamento da pele. Pode ocorrer exsudação com formação de úlceras e crostas (MEDLEAU e HNILICA 2003; HARVEY e MCKEEFER, 2004).

A imunossupressão está diretamente ligada ao desenvolvimento da doença, estando ou não relacionada a outras enfermidades que a induzam como: neoplasia maligna, hepatopatia, hiperadrenocorticismos. Não há evidências de envolvimento de imunidade humoral no processo, sendo já relatada severa depressão de células T em pacientes crônicos, ficando estas ainda com sua resposta à mitógenos como fitohemaglutinina e concavalina A bem reduzida (TIZARD, 2002). Estudos em humanos e cães com desordens imunológicas relacionadas à reação de hipersensibilidade do tipo IV apresentaram um aumento dos níveis de interleucina 10, citocina considerada reguladora de resposta imune (KEPPEL et al, 2008). O perfil de citocinas de cães portadores de demodicose foi analisado por Lemarié e Horohov (1996), buscando produção de interleucina 2 e expressão de seus receptores pelas células mononucleares do sangue periférico e foi observado seu decréscimo. Já Tani e colaboradores (2002) analisaram a expressão de mRNA de várias interleucinas nas células mononucleares do sangue periférico e concluíram que o nível de interleucina 5 poderia ser um fator de acompanhamento clínico da doença.

O tratamento da demodicose deve considerar a remoção da causa primária que estaria estimulando o estabelecimento da doença. Muitas vezes o tratamento se torna ineficaz devido à dificuldade de acesso ao ácaro que fica dentro do folículo e da falta e resposta do paciente ao tratamento. O uso de amitraz tópico é o tratamento mais indicado, entretanto, nem sempre efetivo e bem tolerado. Como alternativas terapêuticas às situações de insucesso no tratamento com o amitraz, novas drogas têm sido preconizadas para a terapia de casos de demodicose generalizada, tais como ivermectina, milbemicina oxima, moxidectina e lufenuron (PARADIS, 1999). Em sua revisão sobre protocolos de tratamento para demodicose, Mueller (2004), evidencia os efeitos colaterais do uso de amitraz, como: depressão, letargia, ataxia, polifagia/polidipsia, vômito e diarreia. Ainda nesse estudo, reportam-se casos de protocolos utilizando ivermectina, que mesmo utilizada em altas doses e diariamente, não possuía um tempo considerável de remissão (em média menos de 12 meses). Além disso, foram relatados efeitos colaterais principalmente em animais da raça Collie. Já no uso de moxidectina, poucos efeitos colaterais foram observados, e somente nos casos onde eram utilizados altas doses (3,8mg/kg/dia).

Como indicação extrabula da moxidectina, encontram-se dispostos na bibliografia médico-veterinária especializadas citações de seu emprego, pelas vias oral ou subcutânea, de solução injetável a 1% para a terapia da demodicose crônica generalizada (PEREIRA et al., 1999; WAGNER E WENDELBERG, 2000; SOUSA et al., 2002). Holm (2003) realizou estudo com 99 animais durante cinco anos, portadores de demodicose generalizada, utilizando uma dosagem entre 0,5 e 1,5 mg/kg de milbemicina oxima por via oral, diariamente até a remissão dos sinais clínicos (média de 2,3 meses). A maioria dos seus pacientes apresentou sinais clínicos de piodermatite, sendo tratados concomitantemente com enrofloxacin ou cefalexina por até três semanas. Em um estudo de comparação (DELAYTE et al, 2006), obteve-se uma eficácia similar entre a ivermectina (89,7%) e a moxidectina (87%). Foi utilizado protocolo com 0,6mg/kg de ivermectina, por via oral, a cada 24 horas; e 0,5mg/kg de moxidectina, por via oral, a cada 72 horas. O tempo médio de terapia ficou em 130 ± 7 dias para a obtenção da alta parasitológica. Alguns pacientes submetidos a ambos os protocolos apresentaram efeitos colaterais associados à medicação, tais como: sonolência, apatia, vômito, disorexia.

Utilizando-se da associação de 10% de imidacloprida mais 2,5% de moxidectina por via tópica, Mueller e colaboradores (2009) obtiveram 39,4% de cura

em cães de diversas raças, idades e tamanhos portadores de demodicose crônica. A associação foi utilizada a cada duas semanas e a média de tempo até a remissão ficou em torno de 12,5 semanas (90 dias). Outro estudo analisou 4 protocolos: ADV1, onde era aplicado a associação de 10% de imidacloprida mais 2,5% de moxidectina por via tópica, mensalmente; ADV2, associação aplicada a cada duas semanas; ADV4, onde a associação era aplicada semanalmente; e IVR, onde os pacientes recebiam ivermectina, na dose de 500µg/kg, diariamente, por via oral. A contagem de ácaros obteve uma redução na contagem ao final de 4 meses de tratamento nas seguintes proporções: 49%, 93% e 95% nos tratamentos ADV1, ADV2 e ADV4, e de 97% no tratamento IVR. Houve diferença estatisticamente significativa entre os efeitos da associação em diferentes taxas de aplicação e em comparação à ivermectina ($P=0,049$) (PATERSON et al,2009).

Considerando todos estes aspectos, realizou-se este trabalho a fim de elucidar a resposta clínica de cães portadores de demodicose submetidos a tratamento com moxidectina bem como traçar um perfil acerca dos níveis de IL-10 sérica em cães clinicamente doentes.

3. Artigos

3.1 Artigo 1

Avaliação da evolução clínica e histopatológica da pele de cães acometidos por demodicose crônica tratados com moxidectina

Formatado segundo as normas da revista Arquivo Brasileiro de Medicina Veterinária e Zootecnia

Avaliação da evolução clínica e histopatológica da pele de cães acometidos por demodicose crônica tratados com moxidectina

Clinical and histopathological evaluation of the skin of dogs suffering from chronic demodicosis treated with moxidectin

Anelize de Oliveira Campello Félix^{1*}; Mariana Teixeira Tillmann¹; Eduardo Negri Mueller¹; Êmille Gedoz Guiot¹; Juliana Souza da Silva¹; Cristina Gevehr Fernandes¹; Márcia de Oliveira Nobre¹

¹Faculdade de Veterinária – Universidade Federal de Pelotas

*Faculdade de Veterinária, Campus Universitário Capão do Leão, CEP 96010-900

Telefone: 32757472

anecampello@hotmail.com

Resumo

A demodicose é considerada uma das mais graves dermatopatias que acometem cães. A doença é causada pela proliferação do ácaro comensal da pele *Demodex canis*. A sintomatologia clínica é agravada pela instalação de microorganismos secundários. Existem diferentes protocolos de tratamento, como o uso do amitraz e da moxidectina. O objetivo deste trabalho foi avaliar a evolução clínica e histopatológica de cães com demodicose em casos crônicos. Foram estudados 20 animais, sendo avaliados clinicamente e submetidos a raspado cutâneo profundo para pesquisa de ácaros. Os cães foram divididos da seguinte forma: 10 no grupo demodicose (GD) e 10 no grupo controle (GC). Os parâmetros clínicos e o raspado cutâneo foram classificados em escores (1,2 e 3), que foram somados para obtenção do perfil clínico. Os animais do GD foram avaliados nos dias 0, 20, 40, 60 e 80. Cinco destes animais apresentaram cura clínica e negatificação do raspado cutâneo e foram submetidos à biópsia de pele nos dias 0 e no dia 80. As alterações histopatológicas foram classificadas como 1-leve, 2-moderado, 3-intenso. Apesar destes animais terem apresentado melhora clínica e negatificação do raspado, não houve evolução no padrão histopatológico. No GC, todos os animais apresentaram raspado cutâneo negativo e nenhum parâmetro clínico estava alterado. Foi possível concluir que mesmo clinicamente e com raspado cutâneo negativo, os cães portadores de demodicose estão sujeitos à recidivas clínicas devido à persistência das lesões e do ácaro na estrutura da pele.

Palavras chave: demodicose, cães, *Demodex canis*, moxidectina

Abstract

Demodicosis is considered one of the most severe canine skin conditions. It is caused by the excessive proliferation of the *Demodex canis* mite, normal member of the canine skin. Symptoms can be aggravated by secondary infections. Different treatment protocols are available, such as the use of amitraz and moxidectin. The objective of this work was to

evaluate the clinical and histopathological evolution of chronic canine demodicosis patients. The study was carried out with 20 animals. All the dogs were evaluated clinically and submitted to deep skin scraping in search of mites. The dogs were divided in two groups, demodicosis patients (GD) and control (GC). Clinical parameters and scrape test results were classified in ranks (1, 2 and 3), which were then added up for a final score of clinical parameter. Animals in the GD group were evaluated in days 0, 20, 40, 60, and 80. Five of these animals were clinically healed, and became negative in the skin scrape test by the end of the study, these animals were submitted to skin biopsy on days 0 and 80. The histopathological alterations were classified as 1-light, 2-moderate and 3-intense. Although these animals presented clinical and scrape test improvement, there was no evolution of the histopathological process. In the GC group all animals were negative in the scrape test, and no clinical parameter was altered. We were able to conclude that, demodicosis patients that are clinically healed, and negative in the skin scrape test are subject to reincidence due to persistent lesions and mites in the skin's histological structure.

Keywords: demodicosis, *Demodex canis*, moxidectin

1. Introdução

A demodicose canina é uma dermatose primária causada pela excessiva proliferação do *Demodex canis*, ácaro comensal da pele normal, decorrente de quadro herdado de depressão da imunidade mediada por células (Delayte et al, 2006). A demodicose generalizada é a forma mais grave da doença, e se apresenta como uma dermatite crônica com liquenificação, descamação, formação de crostas, hiperpigmentação, piodermatite severa e alopecia, cobrindo grandes áreas do corpo, mas o estabelecimento dessa patologia ocorre comumente em animais jovens. Em cães mais idosos, as desordens imunossupressivas podem aumentar a suscetibilidade a esta dermatopatia (Medleau e Willemse, 2002).

A demodicose generalizada é considerada uma das mais severas doenças de pele canina e frequentemente está ligada a uma piodermite secundária (Barragry, 1994; Bourdeau et al, 2000; Herni et al, 2006; Mueller 2004; Paradis 1999;). Clinicamente, a doença possui evolução variada, muitas vezes relacionado ao tratamento. Tratamentos com amitraz obtiveram cura variando de 0-100% dos casos, com tempos de tratamento entre 3 e 12 meses (Hugnet et al, 2001; Mueller, 2004). Devido à toxicidade do amitraz, surgiram novas opções de tratamento, como o uso de lactonas macrocíclicas (moxidectina, milbemicina oxima, ivermectina) (Mueller, 2004, Mueller et al, 2009). Apesar de demonstrarem menor toxicidade, o tempo de obtenção da cura clínica também foi variável, entre 1 e 8 meses (Peterson et al, 2009; Delayte et al, 2006; Mueller, 2004; Mueller et al, 2009)

O objetivo deste trabalho foi estudar as alterações clínicas e histopatológicas em cães com demodicose crônica.

2. Material e Métodos

Para a realização desse estudo foram utilizados 20 cães, atendidos no Hospital de Clínicas Vetrinária da Universidade Federal de Pelotas, 10 apresentando demodicose generalizada (GD), cujo histórico indicavam cronicidade e 10 com pele hígida no grupo controle (GC). No GD, 3 eram da raça pitbull, 4 eram (SRD) e 3 eram da raça jack russel terrier; 4 eram fêmeas e 6 machos. As idades variaram de 5 meses a 8 anos. No GC foram incluídos 4 machos e 6 fêmeas, 6 eram SRD e os demais das raças pitbull, basset hound, pinscher miniatura e chow-chow. Os animais foram avaliados clinicamente e tiveram suas lesões classificadas por escores (Fig. 1) quanto à presença de piodermite, eritema, alopecia e linfadenopatia. Esses escores foram somados obtendo-se um padrão de cada parâmetro em cada avaliação, sendo considerado o resultado 15 o máximo somatório possível e também considerado mais grave. Foram utilizadas ainda, lâminas histopatológicas de biópsias realizadas previamente em cães com dermatopatia crônica (n=5) e sem nenhuma enfermidade cutânea (n=5), grupo denominado GB (grupo biópsia).

Todos os animais foram submetidos à realização de raspado cutâneo para pesquisa de ácaros, realizado em três diferentes locais do corpo (parte ventral do pescoço, dorso e membro pélvico) e observado em microscópio óptico em aumento de 100X. Segundo Scott et al, 2002, a demodicose generalizada acomete cabeça, tronco e membros, porém locais mais sensíveis como a cabeça devem ser evitados no momento da coleta de material. Os raspados foram classificados em escores, levando-se em conta a presença ou ausência do ácaro, assim como a quantidade de formas jovens e adultas (Fig. 1).

Os cães do grupo GD foram submetidos ao mesmo protocolo de tratamento, com moxidectina na dose de 0,5mg/kg, por via oral, a cada quatro dias, até a obtenção da alta clínica e antibioticoterapia (cefalexina na dose de 25mg/kg), por 30 dias.

O período de acompanhamento foi de 80 dias, sendo feitas avaliações clínicas e raspados cutâneos nos dias 0, 20, 40, 60 e 80. A alta clínica e parasitológica foi considerada quando no dia 80 os animais apresentavam somatório de escores igual a 5 (somando os escores dos parâmetros clínicos e o raspado). No dia 0 todos os animais do GD foram submetidos à realização de biópsia de pele no dorso. Os pacientes foram submetidos à bloqueio anestésico local utilizando cloridrato de lidocaína 2% sem vasoconstritor e com o

auxílio de punch número 8 foi retirado um fragmento de pele o qual foi acondicionado em frascos individuais, devidamente identificados, contendo solução de formol a 10%. Essas amostras foram enviadas ao Laboratório Regional de Diagnóstico da Faculdade de Veterinária da Universidade Federal de Pelotas (LRD – FV - UFPel), onde foram processadas para inclusão em parafina. Foram então realizados cortes histológicos de 5 µm, os quais foram corados pela hematoxilina-eosina. No estudo histopatológico foi investigado a presença de ácaros no interior do folículo, na epiderme e na derme. Avaliaram-se também os graus de hiperqueratose, incontinência pigmentar, além da presença, intensidade e padrão de infiltrado inflamatório. Apenas aqueles que obtiveram alta clínica e parasitológica (somatório de escore igual a 5) foram submetidos à biópsia cutânea ao final do tratamento.

Para análise estatística dos parâmetros clínicos e histopatológicos foi realizada análise de variância para os escores clínicos (5 parâmetros) e histológicos (6 parâmetros) e comparação de médias com o controle (avaliação 1) através do teste de Dunnett.

3. Resultados e Discussão

Os sinais clínicos observados no dia 0 no GD demonstram que a severidade da apresentação da doença foi similar em todos os casos, como pode ser visto na média do somatório (14,3), o qual foi muito próximo a pontuação máxima (15) possível. Considerando os parâmetros individuais, pode-se observar que 90% (n=9) apresentaram alopecia em mais de 4 pontos corpóreos, e linfadenopatia em mais de 4 pares de gânglios, principalmente nos poplíteos e submandibulares, 80% (n=8) manifestaram eritema em mais de quatro regiões corpóreas e 70% (n=7) apresentaram piodermite profunda. Os sinais clínicos diminuíram progressivamente até os 80 dias do estudo, quando a média do somatório obtido foi de 6,3. A sintomatologia mais persistente foi a presença de alopecia que, no dia 80 apresentou escore mais elevado em relação aos demais sinais clínicos (média=1,4). O aspecto clínico da demodicose generalizada é considerado muito variável, sendo as lesões frequentemente dolorosas (Scott et al, 2002). A piodermite profunda secundária ocorre frequentemente nos casos de demodicose generalizada, causada por proliferação de microorganismos oportunistas, como *Staphylococcus intermedius* e *Pseudomonas* spp (Herni et al, 2006; Wilkinson e Harvey, 1998). Quando presente, a piodermite pode causar prurido, odor desagradável, linfadenopatia, febre, anorexia e letargia (Quinn et al., 1997; Medleau e Hnilica, 2003). A alopecia na demodicose é determinada pela alteração no pêlo causada pela alimentação do

ácaro a base de restos celulares no folículo piloso, desta forma danificando o pêlo e dificultando o seu crescimento (Scott et al, 2002).

Os resultados demonstraram que a resposta ao tratamento estava diretamente relacionada com fatores individuais de cada paciente, não estando ligada com a gravidade das lesões já que todos iniciaram com o escore clínico elevado indicando a severidade da doença, porém somente 50% obtiveram alta clínica. A moxidectina tende a atuar em todas as fases de vida do ácaro, tendo como mecanismo de ação a ligação de alta afinidade pelos canais de cálcio mediados por glutamato, resultando em aumento da permeabilidade celular causando bloqueio neuromuscular com paralisia e morte do parasita (Silva et al, 2008; Mueller, 2004). Estudos com moxidectina têm obtido variações no tempo de duração do tratamento. Mueller (2009) obteve uma média de 12,5 semanas para a remissão dos sinais clínicos de animais tratados com associação de 10% de imidacloprida e 2,5% de moxidectina (Advocate®, Bayer), mas animais com sintomatologia mais grave não responderam ao tratamento. Wagner e Wendlberger (2000), obtiveram média de 2,4 meses (aproximadamente 73 dias), para obtenção da cura da demodicose com a utilização de moxidectina, enquanto Delayte et al (2006) encontraram uma média de 147 ± 9 dias para a alta clínica.

No raspado cutâneo no dia 0 observou-se 100% das amostras dos cães do GD apresentaram ácaros adultos vivos e presença de formas jovens, esta frequência reduziu para 50% aos 40 dias. No final do período experimental 30% dos animais, do GD ainda apresentaram formas adultas e jovens do ácaro, no raspado cutâneo. No GC o raspado apresentou-se negativo em 100% das amostras, assim como na análise histopatológica não foi observada a presença do ácaro nem no folículo, nem na epiderme, reforçando a afirmação de que a presença do *D. canis* em exames cutâneos na maioria dos casos, é indicativo da demodicose (Fondati et al, 2009). O raspado cutâneo positivo é considerado o melhor método de diagnóstico por muitos autores, podendo ser auxiliado por biópsia cutânea e pela realização de tricograma (Gortel, 2006; Fondati et al, 2009; Saridomichelakis, 2007). Porém, afirma-se que para considerar positivo é necessário que haja uma demonstração aumentada de formas adultas do ácaro ou por relação aumentada de formas imaturas (ovos, larvas e ninfas) em relação aos adultos (Mueller, 2004), pois como o ácaro seria comensal da pele, o aparecimento de poucos ácaros no exame poderia ser considerado normal. Em recente estudo, Fondati et al (2009) realizaram pesquisa do ácaro *Demodex canis* em 78 cães com pele e pêlos clinicamente saudáveis ao exame clínico. Para o diagnóstico, realizou-se epilação e foi pesquisada a presença do ácaro. A prevalência de positivos não excedeu 5,4% com 95% de

confiança, sendo concluído que mesmo que haja a presença de ácaros na pele de animais saudáveis, a probabilidade de eles serem encontrados nos exames cutâneos é baixa.

Embora tenha sido demonstrado uma cura clínica em 50% dos animais estudados, e raspado de pele negativo em 70%, o mesmo não foi observado quando se efetivou o estudo histopatológico, o qual apresentou pouca variação do somatório dos escores quando comparado o dia 0 (média=11,2) com o dia 80 (média=9,2). Animais que apresentaram alta clínica e negativação do raspado cutâneo mantiveram o padrão histopatológico quase inalterado (Fig. 2 e 3), sugerindo que este fator pode ser um indicativo de cronicidade da doença. A análise histopatológica das amostras de pele dos animais com demodicose (GD), foi similar nas amostras obtidas no dia 0 e no dia 80, com numerosas estruturas compatíveis com *Demodex canis* mais comumente no interior de folículos pilosos, especialmente na porção ístmica do folículo, podendo ser observados também na epiderme (Fig. 4).

A furunculose e a incontinência pigmentar foram muito similares nas amostras obtidas no dia 0 com aquelas coletadas após 80 dias de tratamento (Fig. 4). Verificou-se ainda, em todos os casos, a presença de hiperqueratose. O padrão inflamatório caracterizou-se por ser em sua maioria do tipo histiolinfocitário, sendo em alguns casos histioplasmocitário e em outros havia formação de tricogranulomas, de distribuições difusas e periadnexais. A persistência das alterações histopatológicas nos animais em cura clínica discorda dos achados de Caswell et al (1997), que observaram diminuição das lesões histopatológicas acompanhando a remissão dos sinais clínicos em 3 cães avaliados na crise e após 6 semanas. Porém, persistiam granulomas perifoliculares mesmo na ausência de ácaros no raspado e de sintomatologia clínica. A presença de hiperqueratose e incontinência pigmentar evidenciam a cronicidade da lesão (Hargis e Ginn, 2007). Observa-se que a presença de macrófagos e linfócitos ao redor do folículo piloso evidenciou uma reação do organismo ao agente agressor, apesar deste estar mais comumente no interior do folículo, local onde normalmente não ocorre resposta inflamatória. Isso caracteriza uma resposta imune local aparentemente eficiente, mas também exacerbada devido ao quadro clínico que ela origina (Scott et al, 2002). A reação imunológica contra o *D.canis* que se encontra no interior do folículo muitas vezes pode ser causada por reação linfocitária contra os ceratinócitos portadores de antígenos próprios alterados ou de antígenos do próprio ácaro, bem como por foliculite mural linfocitária reativa ao ácaro (Caswell et al., 1997; Hargis e Ginn, 2007).

Casos de recidiva clínica e parasitológica foram relatados por vários autores em diferentes protocolos terapêuticos, (Delayte et al,2006;Paterson et al, 2009; Mueller 2004), condição que pode estar ligada ao fato de que, apesar de clinicamente curados, a estrutura histológica da

pele continua afetada, possivelmente gerando maior dificuldade de resposta do cão a alguma agressão. Além disso, a presença de ácaros nos exames histopatológicos de cães curados e a ausência deles em animais que não desenvolveram a demodicose seria indicativa do potencial recidivante da doença naqueles animais que a desenvolveram em qualquer momento da vida.

4. Conclusão

Através deste estudo, pode-se afirmar que em animais acometidos por demodicose generalizada mesmo quando obtida a cura clínica e a negatificação do raspado, a estrutura da pele ainda se encontra afetada, com o ácaro se mantendo alojado no interior do folículo, podendo se tornar um fator predisponente a recidivas.

Agradecimentos

Agradecemos ao professor Luiz Felipe Damé Schuh pela realização da análise estatística do trabalho, bem como à CAPES pela concessão da bolsa de pós-graduação e ao CNPq pela concessão de bolsa de iniciação científica.

5. Referências Bibliográficas

- BARRAGRY, T. B. Demodetic mange (Demodicosis). In: BARRAGRY, T. B. *Veterinary drug therapy*. Philadelphia: Lea & Febiger, p. 385-399, 1994.
- BOURDEAU, P.; GUAGUERE, E.; CARLOTTI, D-N.; LE LOURAN, F.; MARTIGNONI, L. Characteristics of generalized canine demodicosis and parasitological study on 103 cases. *Veterinary Dermatology*. v. 11, sup. 1, p.26,2000.
- CASWELL, J. L. YAGER, J. A.; PARKER, W. M.; MOORE, P.F. A prospective study of the immunophenotype and temporal changes in the histologic lesions of canine demodicosis. *Veterinary Pathology*, v. 34,p. 279-287, 1997.
- DELAYTE E. H.; OTSUKA M.; LARSSON, C.E.; CASTRO, R.C.C. Eficácia das lactonas macrocíclicas sistêmicas (ivermectina e moxidectina) na terapia da demodicose canina generalizada. *Arquivo Brasileiro de Medicina Veterinária e Zootecnia*, v.58 no.1, p. 31-38, 2006
- FONDATI, A., DE LUCIA, M.; NICLA, F.; MONACO, M.; ORDEIX, L. SCARAMPELA, F. Prevalence of *Demodex canis*-positive healthy dogs at trichoscopic examination. *Veterinary Dermatology*, 00, p. 1-6, 2009.
- GORDEL, K. Update on canine demodicosis. *Vet Clin Small Anim*, v. 36, p.229-241, 2006.
- HARGIS, A. M.; GINN, P. E. The integument. In: McGAVIN, M. D.; ZACCHARY, J. F. *Pathologic basis of Veterinary disease*. 4 ed. Sanit Louis: Mosby, p. 1107-1261, 2007.
- HERNI, J. A.; BOUCHER, J. F.; SKOGERBOE, T. L.; TARNACKI, S.; GAJEWSKI, K. D.; LINDEMAN, C. J. Comparison of efficacy of cefpodoxime proxetil and cephalexin in

- treating bacterial pyoderma in dogs. *International Journal of Applied Research in Veterinary Medicine*, v.4, p. 85-93, 2006
- HUGNET, C.; BRUCHON-HUGNET, C.; ROYER, H.; BORDOISEU, G. Efficacy of 1,25% amitraz solution in the treatment of generalized demodicosis (eight cases) and sarcoptic mange (five cases) in dogs. *Veterinary Dermatology*, v.12, p. 89-92, 2001.
- MEDLEAU, L.; HNILICA, K. A. Dermatites parasitárias. IN: MEDLEAU, L.; HNILICA, K. A. *Dermatologia de pequenos animais*. São Paulo: Roca, 2003. p. 59-88.
- MEDLEAU, L.; WILLEMSE, T. Efficacy of daily amitraz therapy for refractory, generalized demodicosis in dogs: two independent studies. *J.Am. Anim. Hosp. Assoc.*, v.31, p.246-249, 1995.
- MUELLER, R. S. Treatment protocols for demodicosis: an evidence-based review. *Veterinary Dermatology*, 15, 75–89, 2004.
- MUELLER, R. S.; MEYER, D.; BENSIGNOR, E.; SAUTER-LOUIS, C. Treatment of canine generalized demodicosis with a ‘spot-on’ formulation containing 10% moxidectin and 2,5% imidacloprid (Advocate®, Bayer Healthcare). *Veterinary Dermatology*, v. 20, p. 441-446, 2009.
- PARADIS, M. New approaches to the treatment of canine demodicosis. *Vet. Clin. North Am.: Small Animal Practice*, v.29, p.1425-1436, 1999.
- PATERSON, T.E; HALLIWELL, R. E.; FIELDS, P.J.; LOUW, M.L.; LOUW, J. P.; BALL, G.S.; PINCKNEY, R.D.; McKIBBEN, J.S. Treatment of canine-generalized demodicosis:a blind, randomized clinical trial comparing the efficacy of Advocate® (Bayer Animal Health) with ivermectin. *Veterinary Dermatology*, v. 20, p. 447-455, 2009.
- QUINN, P. J.; DONNELLY, W. J. C.; CARTER, M. E.; MARKEY, B. K. J.; TORGENSON, P. R.; BREATHNACH, R. M. S. *Microbial and parasitic diseases of the dog and cat*. London: W. B. Saunders, 1997. 362p.
- SARIDOMICHELAKIS MN, KOUTINAS AF, FARMAKI R.; LEONTIDES, L.S.; KASABALIS, D. Relative sensitivity of hair pluckings and exudate microscopy for the diagnosis of canine demodicosis. *Veterinary Dermatology*; v. 18, p.138–4, 2007.
- SCOTT, D. W.; MILLER, W. H.; GRIFFIN, C. E. Doenças parasitárias da pele. In:_____ Muller e Kirk, *Dermatologia de Pequenos Animais*. 1130 p. Interlivros Edições Ltda, Rio de Janeiro, 6ª edição, 2002.
- SILVA, R. P. B; BELETTINI, S. T; STEL, R. F; MARTINS, L. A; PACHALY, J. R. Sarna demodécica canina e suas novas perspectivas de tratamento - revisão. *Arq. Ciênc. Vet. Zool* v. 11, n. 2, p. 139-151, 2008.

WAGNER, R.; WENDLBERGER, U. Field efficacy of moxidectin in dogs and rabbits naturally infested with *Sarcoptes* spp., *Demodex* spp. and *Psoroptes* spp. mites. *Veterinary Parasitology*, v.93, p.149-158, 2000.

WILKINSON, G. T.; HARVEY, R. G. Doença parasitária: demodicose. In:_____. *Atlas colorido de dermatologia dos pequenos animais – guia para o diagnóstico*. 2. ed. Manole: São Paulo. P. 73-79, 1998.

| Escore | Piodermite | Eritema | Alopecia | Linfadenopatia | Raspado | Histopatológico |
|---------------|-------------------|---------------------------|---------------------------|-------------------------------|--|------------------------|
| 1 | Ausente | Ausente | Ausente | Ausente | Ausência de todas as formas | Leve |
| 2 | Superficial | Até 4 pontos do corpo | Até 4 pontos do corpo | Até 4 linfonodos afetados | Ácaros adultos mortos e poucas formas jovens | Moderado |
| 3 | Profunda | Mais de 4 pontos do corpo | Mais de 4 pontos do corpo | Mais de linfonodos 4 afetados | Ácaros adultos vivos e presença de formas jovens | Intenso |

Figura 3: Classificação dos escores.

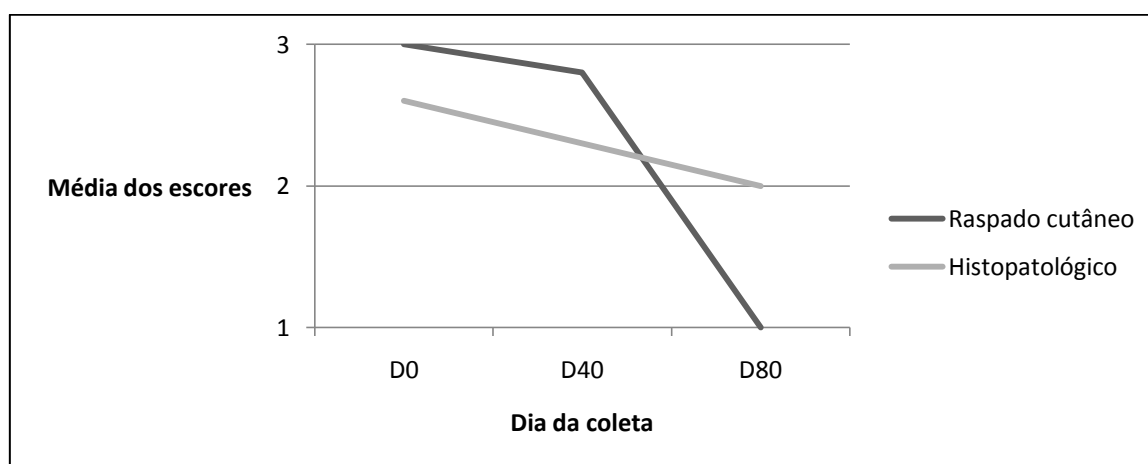


Figura 4: Relação entre as médias dos escores do raspado cutâneo e do histopatológico

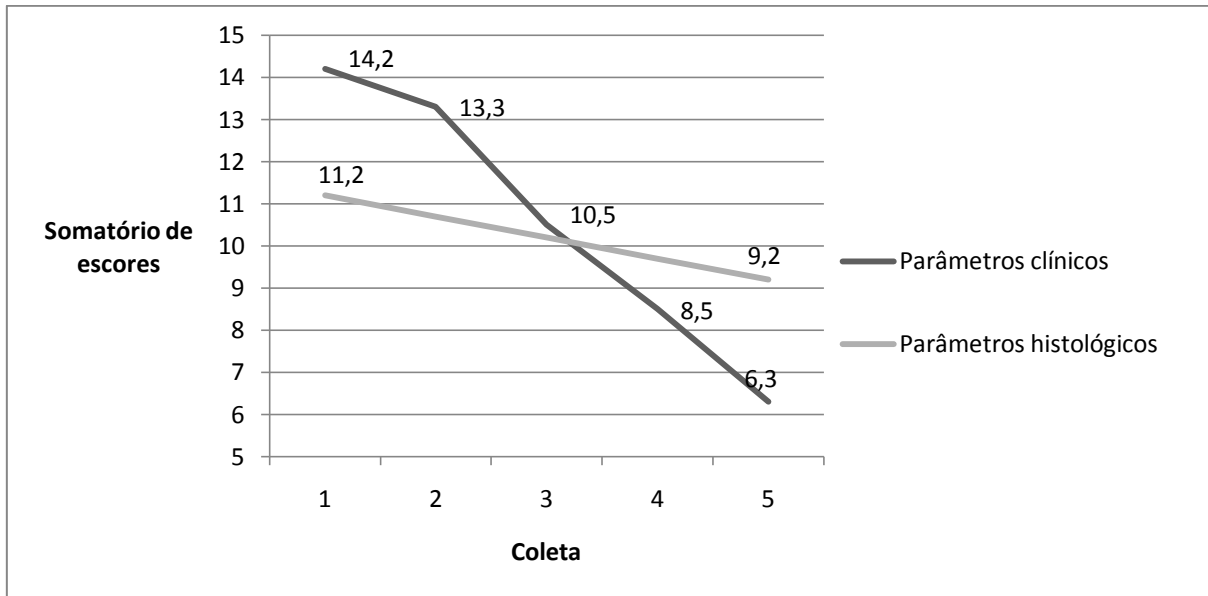


Figura 5: Relação entre os somatórios dos escores clínicos e histopatológicos entre os dias 0 e 80, em cães com demodicose crônica tratados com moxidectina.

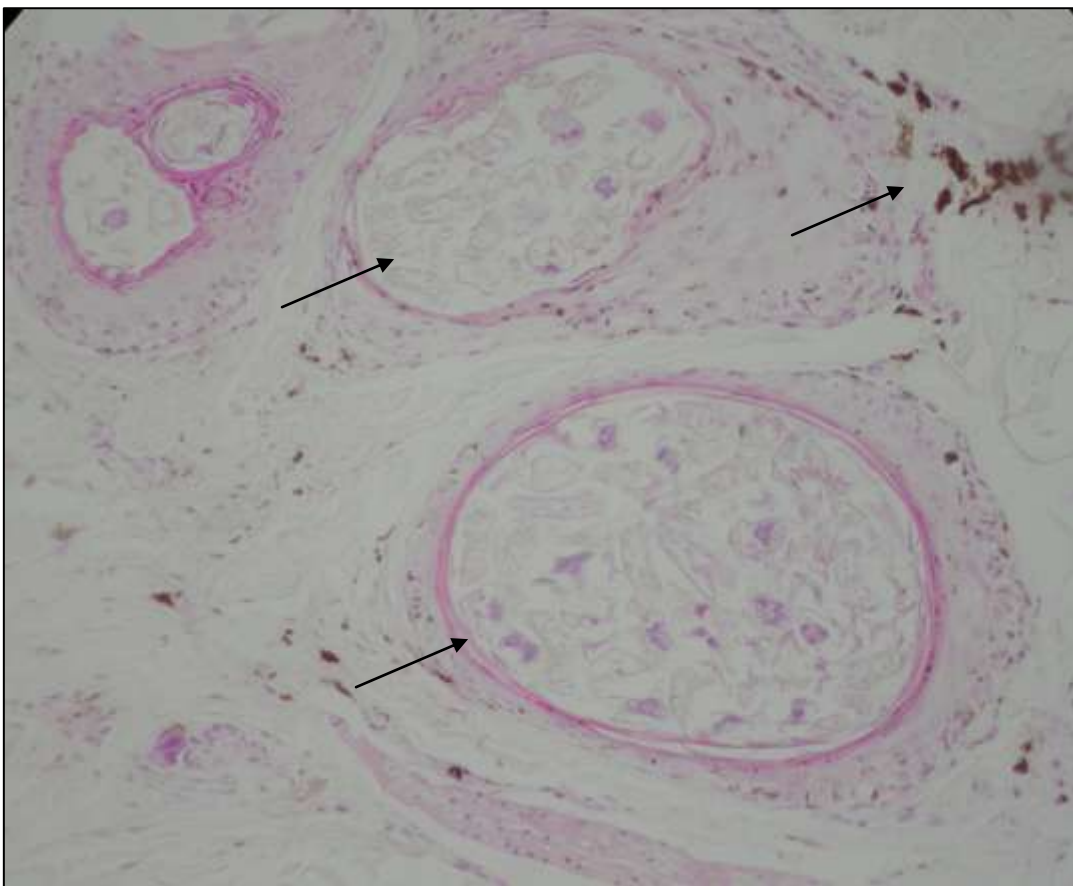


Figura 6: Alterações no padrão histopatológico no dia 80 de cães com demodicose crônica, tratados com moxidectina. Em destaque (setas) a presença de ácaros no interior do folículo e presença de incontinência pigmentar na derme.

3.2 Artigo 2

Determinação dos níveis de interleucina 10 sistêmica em cães portadores de demodicose generalizada

Formatado segundo as normas da revista Ciência Rural

Determinação dos níveis de interleucina 10 sistêmica em cães portadores de demodicose generalizada

Determination of systemic Interleukin 10 levels in generalized canine demodicosis patients

Anelize de Oliveira Campello Felix^{1*}; Êmille Gedoz Guiot¹; Marluce Stein¹; Samuel Rodrigues Felix¹; Éverton Fagonde da Silva¹; Márcia de Oliveira Nobre¹.

¹Faculdade de Veterinária – Universidade Federal de Pelotas

*Faculdade de Veterinária, Campus Universitário Capão do Leão, CEP 96010-900

Telefone: 32757472

anecampello@hotmail.com

Resumo

A demodicose é uma dermatopatia grave, causada pela proliferação do ácaro *Demodex canis*. Sabe-se que o envolvimento do sistema imune está diretamente ligado ao desenvolvimento da doença devido a uma proliferação descontrolada do ácaro. Este estudo foi realizado com o objetivo de investigar os níveis de Interleucina 10 (IL-10) no soro sanguíneo de cães portadores de demodicose generalizada. Para a realização, 26 cães foram distribuídos em dois grupos: Grupo Demodicose (G1; n=17) e Grupo Controle (G2; n=9). Todos foram submetidos à avaliação clínica, com determinação de escores (1, 2 e 3) de acordo com o aspecto da lesão, raspado cutâneo e coleta de sangue para extração do soro. No G1 foram incluídos cães com raspado positivo para *Demodex canis* e no G2 cães com raspado negativo. Para a dosagem de IL-10 foi utilizado o kit comercial Quantikine Canine IL-10 Immunoassay® (R&D Systems). A média do somatório dos escores clínicos no G1 foi 10,24 (piodermite 2,5, eritema 2,4; alopecia 2,6 e linfadenopatia 2,4), indicando a severidade da doença. Nos níveis de IL-10 a média do G1 foi de 184,38 pg/ml ($\pm 258,9$ pg/ml) enquanto o G2, que apresentou média igual a 11,94 pg/ml ($\pm 2,27$ pg/ml), apresentando diferença significativa ($p < 0,05$) entre os dois grupos. De acordo com nossos resultados, observa-se que cães portadores de demodicose apresentam níveis de IL-10 sérica elevada, quando comparados com cães saudáveis.

Palavras-chave: cães; resposta imune, *Demodex canis*, interleucina 10

Abstract

Demodicosis is a severe skin disease, caused by the *Demodex canis* mite. The immune system is directly related to the development of the disease, because of the excessive proliferation of the mite. This study was carried out with the purpose of investigating the blood levels of Interleukin 10 (IL10) in demodicosis patients. The study used 26 dogs in two groups: demodicosis group (G1 - n=17) and control group (G2 - n=9). All the animals were clinically evaluated, with the determination of scores (1, 2 or 3) according to the aspect of the lesions (four parameter were considered). All animals suffered skin scrape tests and had blood harvested for IL10 quantification. Animals included in G1 were positive for *Demodex canis* in the scrape test, animals in G2 were negative. To quantify the IL-10 the commercial kit

“Quantikine Canine IL-10 Immunoassay® (R&D Systems)” was used. The mean result for the sum of the clinical scores in G1 was 10,24 indicating severe disease. The mean IL-10 level for G1 was 184,38 pg/ml ($\pm 258,9$ pg/ml), while G2 had a mean value of 11,94 pg/ml ($\pm 2,27$ pg/ml), this was significantly different between groups ($p < 0,05$). This work indicates that canine demodicosis patients have elevated IL-10 levels when compared to healthy dogs.

Keywords: dogs, immune response, *Demodex canis*, interleukin 10

1. Introdução

A demodicose canina é uma dermatose primária causada pela excessiva proliferação do *Demodex canis*, ácaro comensal da pele normal, decorrente de quadro herdado de imunodepressão mediada celularmente (Delayte et al, 2006). A demodicose generalizada é considerada uma das mais severas doenças de pele canina e frequentemente envolve infecções bacterianas secundárias (Paradis 1999; Mueller 2004).

A imunossupressão está diretamente ligada ao desenvolvimento da doença, estando ou não relacionada a outras enfermidades que a induzam como: neoplasia maligna, hepatopatia, hiperadrenocorticism. Não há evidências de envolvimento de imunidade humoral no processo, sendo já relatada severa depressão de células T em pacientes crônicos, ficando estas ainda com sua resposta à mitógenos como fitohemaglutinina e concavalina A bem reduzida (Tizard, 2002).

Previamente, o perfil de citocinas de cães portadores de demodicose foi analisado por alguns autores. Lemarié e Horohov (1996), ao analisarem buscando produção de IL-2 e a expressão de seus receptores pelas células mononucleares do sangue periférico observaram um decréscimo dos mesmos. Tani e colaboradores (2002) analisaram a expressão de mRNA de várias interleucinas nas células mononucleares do sangue periférico e concluíram que o nível de IL-5 poderia ser um fator de acompanhamento clínico da doença. Em um estudo de três casos que foram acompanhados até a cura os níveis dessa citocina diminuíram no decorrer do tratamento até chegar a níveis normais.

A IL-10 é uma citocina imunossupressora, produzida principalmente pelas células Th2, que regula as funções das células T e macrófagos durante a interação com o antígeno. Os seus alvos são as células Th1, células B, macrófagos, células NK, mastócitos e timócitos. A IL-10, também é denominada fator inibidor da síntese de citocinas, pois ela inibe a síntese de citocinas Th1 (IL-1, IFN- γ TNF- β) e a função das células NK (Howard et al 1992).

Nesse contexto, o objetivo do presente estudo foi o de determinar os níveis de IL-10

sistêmica em cães com demodicose generalizada, relacionando esses achados com os sinais clínicos observados e a gravidade das lesões nos animais analisados.

2. Material e Métodos

A amostra deste estudo incluiu 26 cães, sendo 12 machos e 14 fêmeas. Os cães foram distribuídos em um grupo demodicose (G1, n=17) e em um grupo controle (G2, n=9). Todos os cães foram submetidos à análise clínica onde as lesões foram classificadas por escores quanto à presença de piodermite (1-ausente, 2-superficial, 3-profunda), eritema (1-ausente, 2-em até 4 locais do corpo, 3-mais de 4 locais do corpo), alopecia (1-ausente, 2-em até 4 locais do corpo, 3-mais de 4 locais do corpo) e linfadenopatia (1-ausente, 2-até 4 linfonodos acometidos, 3-mais de 4 linfonodos acometidos). Esses escores foram somados, obtendo-se um padrão de cada parâmetro sendo considerado o resultado 12 o somatório máximo possível, considerado mais grave.

Como fator de inclusão no G1, os cães tinham que ser positivos no raspado cutâneo, apresentando formas adultas vivas e formas imaturas do ácaro. Para ser incluído no G2, o raspado cutâneo devia apresentar resultado negativo, com ausência de qualquer forma de *Demodex canis* e ausência de qualquer dermatopatia por no mínimo seis meses e não estar recebendo qualquer medicação há 30 dias. O exame de raspado foi realizado em três diferentes locais do corpo e observado em microscópio óptico em aumento de 100X.

Os animais foram submetidos à coleta de sangue através de venopunção da veia cefálica ou jugular, sendo o sangue armazenado em frascos sem anticoagulante e foram centrifugados a 3000 rotações por minuto durante 5 minutos, de onde foi obtido soro. Este foi armazenado em microtubos de 1,5ml e congelados a -20°C para posterior realização da dosagem de interleucina 10 através de um ELISA utilizando um kit comercial Quantikine Canine IL-10 Immunoassay® (R&D Systems) conforme recomendação do fabricante.

Para a análise estatística, a média das absorbâncias do ELISA foi calculada, em triplicata, com os soros dos dois grupos analisados. O ponto de corte para análise foi determinado usando a média dos resultados dos soros dos animais do grupo controle. A média e o desvio padrão (DP) de todos os soros foram calculadas e o teste T foi empregado para analisar as diferenças estatísticas ($p < 0,05$) entre os resultados obtidos.

3. Resultados e Discussão

A análise dos sinais clínicos dos animais do G1 revelou uma média do somatório dos escores acima de 10 (tab.1), sendo que a média dos escores individuais foi a seguinte: piodermite 2,5, eritema 2,4; alopecia 2,6 e linfadenopatia 2,4. O G2 não apresentou nenhum dos sinais clínicos analisados. A demodicose em sua forma generalizada apresenta sintomatologia clínica variada, geralmente na sua forma grave. Lesões eritematosas, presença de pústulas e crostas, edema e linfadenopatia são comuns. A alopecia tende a ser extensa pois o ácaro se alimenta de restos de queratina no interior do folículo, causando a destruição do pêlo (Scott et al, 2002). A piodermite ocorre por infecção secundária causada por proliferação de microorganismos oportunistas como *Staphylococcus aureus* e *Pseudomonas aeruginosa*, promovendo exsudação, edema de pele, surgimento de pústulas e crostas (Herni et al, 2006).

O nível médio de IL-10 nos animais do G1 foi significativamente diferente quando comparado aos do G2 ($P=0,014$). A média do G1 foi de 184,38 ($\pm 258,9$) pg/mL enquanto o G2 apresentou média igual a 11,94 ($\pm 2,27$) pg/mL. Cinco animais do G1 (C, I, O, P e R) apresentaram valores que variaram de 269,75 a 784,5, sendo estes níveis considerados elevados quando comparados com os demais animais do G1 e do G2. Este fato demonstra que estes animais apresentavam, possivelmente, um grau de imunossupressão durante o período da doença clínica grave. Em contrapartida, três cães (A, E e H) apresentaram quantidades baixas quando comparados aos animais do G2, embora apresentassem um somatório de escores acima de 7 (tab. 1).

Os níveis elevados de IL-10, que foram detectados no soro dos animais de nosso estudo, indicam que pode estar ocorrendo uma supressão dos níveis das demais citocinas nos animais doentes. Por ser uma citocina multifuncional, sendo produzida por células T, a IL-10 regula a atividade de uma variedade de células do sistema imune e pode ter um papel crucial na regulação cruzada de diferentes tipos de célula T (Mosmann, 1996). Conseqüentemente, a atuação da IL-10 pode comprometer a resposta Th1, conforme foi sugerido por Lemarié e Horonov (1996), os quais realizaram uma análise da produção de IL-2 e a expressão de seus receptores pelas células mononucleares do sangue periférico.

De acordo com os nossos resultados, é possível sugerir que a deficiência na resposta Th1 e os níveis baixos de IL-2 ocorram devido ao poder inibitório da IL-10 presente em quantidades elevadas no soro dos animais portadores de demodicose generalizada. Assim como no estudo de Tani et al (2002), a determinação dos níveis de IL-10 reflete o real perfil *in vivo*, pois o material utilizado para análise não sofreu nenhum estímulo *in vitro*. Neste mesmo estudo, o perfil das interleucinas em cães portadores de demodicose crônica, revelou níveis normais de IL-2. Os autores sugerem que a resposta reduzida de Th1 estaria ligada com um

decréscimo na produção de IFN γ *in vivo*, não estando relacionada com os níveis de IL-2 (Tani et al, 2002). Porém, a IL-10 também possui poder inibidor da produção de IFN γ , podendo ser a desencadeadora de um determinado padrão de resposta imune quando em níveis elevados (Fiorentino et al., 1989). Tani et al (2002), afirmam que a resposta Th2 é elevada em cães com demodicose generalizada, através da observação do aumento de IL-5 nas células mononucleares do sangue periférico, a qual é produzida por células Th2 ativadas. Níveis altos de IL-10 também podem ser atribuídos à uma resposta Th2 elevada, pois esta interleucina também é produzida a partir da ativação de células Th2.

A relação entre desordens imunológicas e desenvolvimento de demodicose é um fato que ainda possui seus mecanismos desconhecidos (Tani et al, 2002). Todos os estudos realizados até o momento com o intuito de desvendar que estes mecanismos sugerem situações válidas. Entretanto, ainda existe a necessidade da realização de pesquisas minuciosas que revelem de que forma o organismo reage especificamente contra o ácaro.

Sendo assim, o nível de IL-10 elevado pode ser considerado um fator relevante na análise da causa de determinados animais desenvolverem a demodicose. Estudos que apurem as causas que desencadeiam este aumento devem ser realizados, bem como o desenvolvimento de fármacos que auxiliem na modulação da resposta imune. Clinicamente, os níveis de IL-10 não devem ser levados em consideração para o acompanhamento clínico dos pacientes, visto que não há concordância com os escores das avaliações clínicas (Tabela 1). Não é possível afirmar, ainda, que o desenvolvimento das lesões clínicas esteja relacionado com a irregularidade da resposta imune dos pacientes, como havia feito Tani et al (2002), quando afirmaram que os níveis de IL-5 poderiam ser utilizados como parâmetros de monitoramento clínico.

A resposta imune alterada propicia a proliferação excessiva do ácaro e o quadro clínico demonstrado é em decorrência desta proliferação descontrolada do *Demodex canis* (Scott, 2002). O agravamento do estado clínico do paciente se dá devido à instalação de microorganismos oportunistas que se aproveitam do ambiente favorável para se desenvolver (HERNI et al, 2006), dando origem às piodermites que comumente acompanham a demodicose. Além disso, a lesão causada pelo ácaro no folículo piloso e na derme adjacente é responsável principalmente pela alopecia, mas também por todo o processo inflamatório gerado a partir da lesão (Scott et al, 2002).

Os autores deste trabalho sugerem que novos estudos sejam realizados, objetivando detectar os níveis séricos de outras citocinas, como IL-2, IL-5 e IFN- γ , para comparar aos

níveis de IL-10 detectados neste trabalho, visando um melhor entendimento do papel das citocinas na suscetibilidade e/ou resistência a demodicose canina.

4. Conclusão

De acordo com os resultados obtidos em nosso estudo, concluímos que é possível detectar níveis elevados de IL-10 em cães com demodicose. Em nosso estudo, 82,4% dos cães com demodicose analisados foram diferentes estatisticamente quando comparados com os animais do grupo controle negativo. Por outro lado, a relação dos níveis elevados de IL-10 detectados nos animais doentes, com os achados clínicos e a gravidade das lesões, através da análise dos somatórios de escores atribuídos aos tipos de lesões encontradas, não mostrou ser um fator relevante clinicamente, já que alguns animais mesmo apresentando lesões características da enfermidade, com escore máximo, possuíam níveis de IL-10 semelhantes, ou até mesmo abaixo, aos que foram detectados no grupo controle.

Agradecimento

Agradecemos à CAPES pela concessão das bolsas de pós-graduação e ao CNPq pela bolsa de iniciação científica.

5. Referências

- DELAYTE E. H.; OTSUKA M.; LARSSON, C.E.; CASTRO, R.C.C. Eficácia das lactonas macrocíclicas sistêmicas (ivermectina e moxidectina) na terapia da demodicose canina generalizada. **Arquivo Brasileiro de Medicina Veterinária e Zootecnia**. Belo Horizonte vol.58 no.1 Feb. 2006
- FIorentino, D.F., Bond, M.W., AND MOSMANN, T.R. Two types of mouse T helper cell IV: TH2 clones secrete a factor that inhibits cytokine production by TH1 clones. **J. Exp. Med.** 170:2081- 2095 1989.
- HOWARD, M., AND O'GARRA, A. Biological properties of interleukin 10. **Immunol. Today** 13:198-200, 1992.
- JUTEL, M., AKDIS, M., BUDAK, F. IL-10 and TGF-beta cooperate in the regulatory T cell response to mucosal allergens in normal immunity and specific immunotherapy. **Eur. J. Immunol.** 33, p.1205–1214, 2003.

- KEPPEL K.E, CAMPBELL K.L., ZUCKERMANN F.A, GREELEY E.A., SCHAEFFER D.J, HUSMANN R.J. Quantitation of canine regulatory T cell populations, seruminterleukin-10 and allergen-specific IgE concentrations in healthycontrol dogs and canine atopic dermatitis patients receiving allergen-specific immunotherapy. **Veterinary Immunology and Immunopathology** 123, p.337–344, 2008.
- LEMARIÉ, S. L.; HOROHOV, D. W.; Evaluatios of interleukin-2 production and interleukin-2 expression in dogs with generalized demodicosis. **Veterinary Dermatology**, 7, p. 213-129, 1996.
- MOSMANN, T.R. AND COFFMAN, R.L.. Heterogeneity of cytokine secretion patterns and functions of helper T cells. **Adv. Immunol.** 46:111-1471989.
- MOSMANN, T.R. Measurement of Mouse and Human Interleukin 10. **Current Protocols in Immunology**. UNIT 6.14, supplement 181996..
- MUELLER, RALF S. Treatment protocols for demodicosis: an evidence-based review. **Veterinary Dermatology**, 15, 75–89, 2004.
- PARADIS, M. New approaches to the treatment of canine demodicosis. **Vet. Clin. North Am.: Small Animal Practice**, v.29, p.1425-1436, 1999.
- TANI, K.; MORIMOTO, M.; HAYASHI, T.; INOKUMA,H.; OHNISHI, T; HAYASHIYA, S.; NOMURA, T.; UNE, S.; NAKAICHI, M.; TAURA, Y. Evaluation of cytokine messenger RNA expression in peripheral blood mononuclear cells from dogs with canine demodicosis. **Journal of Veterinay Medical Science**, 64, v 6, p. 513-518, 2002.
- TIZARD, I.R. **Imunologia Veterinária, uma introdução**. 6ª Ed. São Paulo: Rocca. 404p, 2002.

Tabela 1. Distribuição dos pacientes com demodicose generalizada, de acordo com a raça, sexo, idades e os escores clínicos encontrados

| Cão | Raça | Sexo | Idade | Escore clínico | | | | Somatório |
|--------------|---------------------|------|-------|----------------|---|---|---|--------------|
| | | | | A | E | P | L | |
| A | Pitbull | F | 6 a | 3 | 2 | 3 | 3 | 12 |
| B | SRD | M | 3 a | 2 | 1 | 3 | 2 | 8 |
| C | Pitbull | M | 8 a | 3 | 3 | 3 | 3 | 12 |
| D | Jack Russel Terrier | M | 6 m | 3 | 3 | 2 | 3 | 11 |
| E | Jack Russel Terrier | M | 6 m | 3 | 3 | 2 | 3 | 11 |
| F | Jack Russel Terrier | M | 6 m | 3 | 3 | 3 | 3 | 12 |
| G | SRD | M | 1 a | 3 | 3 | 2 | 2 | 10 |
| H | SRD | M | 1,5 a | 2 | 2 | 2 | 1 | 7 |
| I | SRD | F | 9 m | 3 | 2 | 3 | 3 | 11 |
| J | SRD | F | 1,5 a | 3 | 2 | 3 | 3 | 11 |
| L | SRD | F | 3 a | 3 | 3 | 3 | 3 | 12 |
| M | Boxer | M | 9 a | 2 | 2 | 3 | 1 | 8 |
| N | SRD | F | 9 a | 2 | 2 | 2 | 2 | 8 |
| O | SRD | F | 2 a | 3 | 3 | 3 | 3 | 12 |
| P | SRD | F | 2 a | 3 | 2 | 2 | 3 | 10 |
| Q | SRD | F | 2 a | 2 | 2 | 2 | 2 | 8 |
| R | SRD | F | 3 a | 3 | 2 | 3 | 3 | 11 |
| Média | | | | | | | | 10,24 |

M, macho; F, fêmea; a, anos; m, meses; A, alopecia; E, eritema; P, piodermite; L, linfadenopatia.

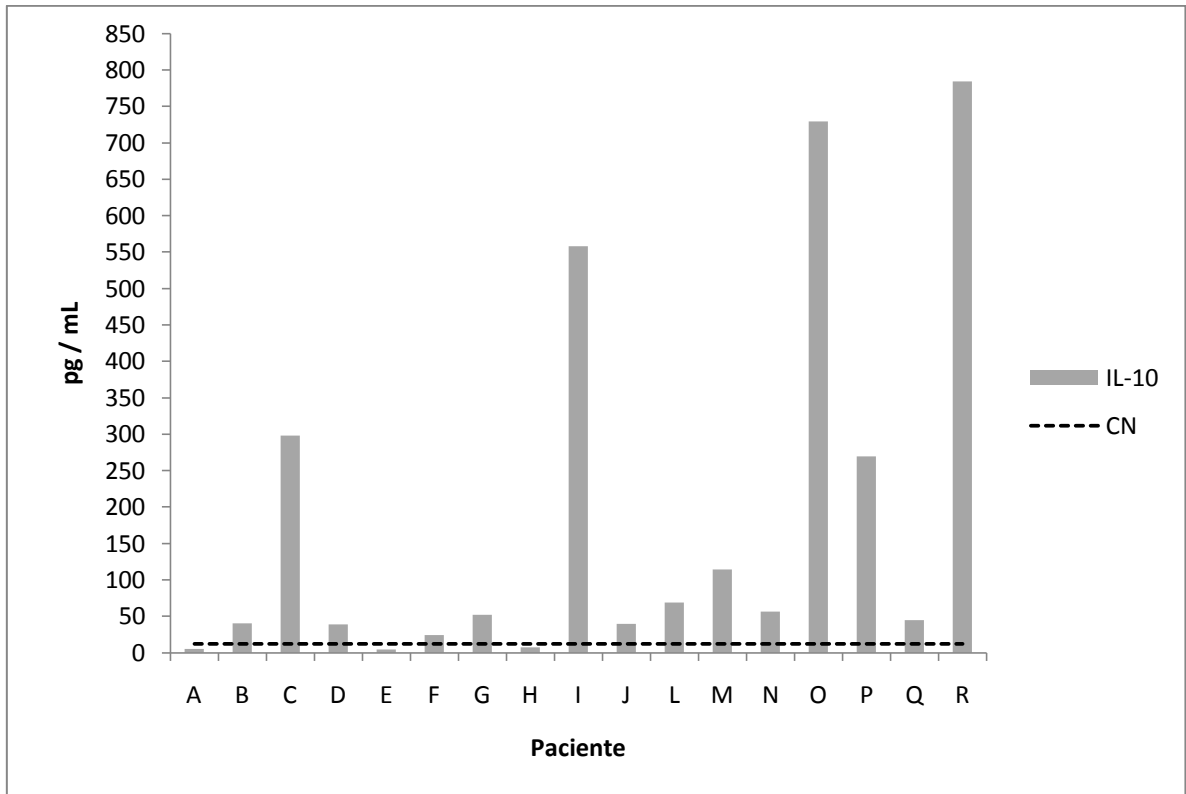


Figura 2: Níveis de IL-10 detectados no sangue de animais com demodicose canina e do grupo controle negativo. As barras representam os valores individuais dos cães portadores de demodicose (G1) e a linha representa a média dos valores dos cães saudáveis (G2)

4. Conclusões

- Cães com demodicose podem apresentar alta clínica e negatificação do raspado cutâneo após 80 dias de tratamento com moxidectina, porém não apresentam modificações nas alterações observadas no exame histopatológico;
- É possível a detecção de níveis elevados de IL-10 sistêmica em cães com demodicose quando comparados com animais saudáveis.

Referências

- BARRAGRY, T. B. Demodetic mange (Demodicosis). In: BARRAGRY, T. B. **Veterinary drug therapy**. Philadelphia: Lea & Febiger, p. 385-399, 1994.
- BENSIGNOR, E. Comparaison de trois techniques diagnostiques de démodécie à *demodex canis* chez Le chien. **Pratique Médicale & Chirurgicale de l'Animal de Compagnie**, v. 38, p. 167-171, 2003.
- BOURDEAU, P.; GUAGUERE, E.; CARLOTTI, D-N.; LE LOURAN, F.; MARTIGNONI, L. Characteristics of generalized canine demodicosis and parasitological study on 103 cases. **Veterinary Dermatology**. v. 11, sup. 1, p.26,2000.
- CASWELL, J. L. YAGER, J. A.; PARKER, W. M.; MOORE, P.F. A prospective study of the immunophenotype and temporal changes in the histologic lesions of canine demodicosis. **Veterinary Pathology**, v. 34,p. 279-287, 1997.
- DAY, M.J. An Immunohistochemical Study of the Lesions of Demodicosis in the Dog. **Journal of Comparative Pathology**, v. 116, p. 203-216, 1997.
- DELAYTE E. H.; OTSUKA M.; LARSSON, C.E.; CASTRO, R.C.C. Eficácia das lactonas macrocíclicas sistêmicas (ivermectina e moxidectina) na terapia da demodicidose canina generalizada. **Arquivo Brasileiro de Medicina Veterinária e Zootecnia**, v.58 no.1, p. 31-38, 2006.
- FONDATI, A., DE LUCIA, M.; NICLA, F.; MONACO, M.; ORDEIX, L. SCARAMPELA, F. Prevalence of *Demodex canis*-positive healthy dogs at trichoscopic examination. **Veterinary Dermatology**, 00, p. 1-6, 2009.
- GORDEL, K. Update on canine demodicosis. **Veterinary Clinical of Small Animal**, v. 36, p.229-241, 2006.

HARGIS, A. M.; GINN, P. E. The integument. In: McGAVIN, M. D.; ZACCHARY, J. F. **Pathologic basis of Veterinary disease**. 4 ed. Sanit Louis: Mosby, p. 1107-1261, 2007.

HARVEY, R. G.; McKEEVER, P. J. Dermatoses que se caracterizam por alopecia em placas: demodicose canina. In: HARVEY, R. G.; McKEEVER, P. J. **Manual colorido de dermatologia do cão e do gato**. Rio de Janeiro: Revinter, p. 206-209, 2004.

HERNI, J. A.; BOUCHER, J. F.; SKOGERBOE, T. L.; TARNACKI, S.; GAJEWSKI, K. D.; LINDEMAN, C. J. Comparison of efficacy of cefpodoxime proxetil and cephalixin in treating bacterial pyoderma in dogs. **International Journal of Applied Research in Veterinary Medicine**, v.4, p. 85-93, 2006.

HOLM, BIRGIT R. Efficacy of milbemycin oxime in the treatment of canine generalized demodicosis: a retrospective study of 99 dogs (1995–2000). **Veterinary Dermatology**, 14, 189–195, 2003.

HUGNET, C.; BRUCHON-HUGNET, C.; ROYER, H.; BORDOISEU, G. Efficacy of 1,25% amitraz solution in the treatment of generalized demodicosis (eight cases) and sarcoptic mange (five cases) in dogs. **Veterinary Dermatology**, v.12, p. 89-92, 2001.

KEPPEL K.E, CAMPBELL K.L., ZUCKERMANN F.A, GREELEY E.A., SCHAEFFER D.J, HUSMANN R.J. Quantitation of canine regulatory T cell populations, seruminterleukin-10 and allergen-specific IgE concentrations in healthycontrol dogs and canine atopic dermatitis patients receiving allergen-specific immunotherapy. **Veterinary Immunology and Immunopathology** 123, p. 337–344, 2008.

LEMARIÉ, S. L.; HOROHOV, D. W.; Evaluatios of interleukin-2 production and interleukin-2 expression in dogs with generalized demodicosis. **Veterinary Dermatology**, 7, p. 213-129, 1996.

MEDLEAU, L.; HNILICA, K. A. Dermatites parasitárias. IN: MEDLEAU, L.; HNILICA, K. A. **Dermatologia de pequenos animais**. São Paulo: Roca, p. 59-88, 2003.

MEDLEAU, L.; WILLEMSE, T. Efficacy of daily amitraz therapy for refractory, generalized demodicosis in dogs: two independent studies. **Journal of American Animal Hospital Association**, v.31, p.246-249, 1995.

MUELLER, R. S. Treatment protocols for demodicosis: an evidence-based review. **Veterinary Dermatology**, 15, 75–89, 2004.

MUELLER, R. S.; MEYER, D.; BENSIGNOR, E.; SAUTER-LOUIS, C. Treatment of canine generalized demodicosis with a 'spot-on' formulation containing 10% moxidectin and 2,5% imidacloprid (Advocate®, Bayer Healthcare). **Veterinary Dermatology**, v. 20, p. 441-446, 2009.

NAYAK, D. C. et al. Prevalence of canine demodicosis in Orissa (India). **Veterinary Parasitology**, v. 73, p. 347-352, 1997.

PARADIS, M. New approaches to the treatment of canine demodicosis. **Vet. Clin. North Am.: Small Animal Practice**, v.29, p.1425-1436, 1999.

PATERSON, T.E; HALLIWELL, R. E.; FIELDS, P.J.; LOUW, M.L.; LOUW, J. P.; BALL, G.S.; PINCKNEY, R.D.; McKIBBEN, J.S. Treatment of canine-generalized demodicosis:a blind, randomized clinical trial comparing the efficacy of Advocate® (Bayer Animal Health) with ivermectin. **Veterinary Dermatology**, v. 20, p. 447-455, 2009.

PEREIRA, E.C.P.; SONODA, M.C.; SUGUIEDA, S.M. et al. Uso subcutâneo de moxidectina no tratamento da demodicose canina generalizada. In: **CONGRESSO BRASILEIRO DE CLÍNICOS VETERINÁRIOS DE PEQUENOS ANIMAIS**, 20., 1999, Águas de Lindóia. *Anais...* Águas de Lindóia: Anclivepa, p.10-11, 1999.

QUINN, P. J.; DONNELLY, W. J. C.; CARTER, M. E.; MARKEY, B. K. J.; TORGENSON, P. R.; BREATHNACH, R. M. S. **Microbial and parasitic diseases of the dog and cat**. London: W. B. Saunders, p. 362, 1997.

SARIDOMICHELAKIS MN, KOUTINAS AF, FARMAKI R.; LEONTIDES, L.S.; KASABALIS, D. Relative sensitivity of hair pluckings and exudate microscopy for the diagnosis of canine demodicosis. **Veterinary Dermatology**; v. 18, p.138–4, 2007.
SCOTT, D. W.; MILLER, W. H.; GRIFFIN, C. E. Doenças parasitárias da pele. In: _____ Muller e Kirk, **Dermatologia de Pequenos Animais**. 1130 p. Interlivros Edições Ltda, Rio de Janeiro, 6ª edição, 2002.

SHIPSTONE, M. Generalized demodicosis in dogs, clinical perspective. **Australian Veterinary Journal**, v. 78, p. 240-242, 2000.

SILVA, R. P. B; BELETTINI, S. T; STEL, R. F; MARTINS, L. A; PACHALY, J. R. Sarna demodécica canina e suas novas perspectivas de tratamento - revisão. **Arq. Ciênc. Vet. Zool** v. 11, n. 2, p. 139-151, 2008.

SOUSA, M.G.; GERARDI, D.G.; HIGA, A.C. et al. Retrospective study of the use of moxidectin in the treatment of canine demodicosis at the veterinary hospital of São Paulo State University – UNESP – Jaboticabal campus – Brasil. In: **WORLD SMALL ANIMAL VETERINARY ASSOCIATION, 27.; FECAVA, 8.; CONGRESSO NACIONAL DA AVEPA, 37.**, 2002, Granada, Spain. *Free communications book...* Granada,. p.173, 2002.

TANI, K.; MORIMOTO, M.; HAYASHI, T.; INOKUMA,H.; OHNISHI, T; HAYASHIYA, S.; NOMURA, T.; UNE, S.; NAKAICHI, M.; TAURA, Y. Evaluation of cytokine messenger RNA expression in peripheral blood mononuclear cells from dogs with canine demodicosis. **Journal of Veterinay Medical Science**, 64, v 6, p. 513-518, 2002.

TIZARD, I.R. **Imunologia Veterinária, uma introdução**. 6ª Ed. São Paulo: Rocca. 404p, 2002.

WAGNER, R.; WENDLBERGER, U. Field efficacy of moxidectin in dogs and rabbits naturally infested with *Sarcoptes* spp., *Demodex* spp. and *Psoroptes* spp. mites.

Veterinary Parasitology, v.93, p.149-158, 2000.

WILKINSON, G. T.; HARVEY, R. G. Doença parasitária: demodicose. In:_____.

Atlas colorido de dermatologia dos pequenos animais – guia para o diagnóstico. 2. ed. Manole: São Paulo. P. 73-79, 1998.

WOLBERG, A. C. Canine demodicosis. In: CONGRESS OF THE WORLD SMALL ANIMAL VETERINARY ASSOCIATION. 23., Buenos Aires. **Proceedings...** Buenos Aires, 1998.

Livros Grátis

(<http://www.livrosgratis.com.br>)

Milhares de Livros para Download:

[Baixar livros de Administração](#)

[Baixar livros de Agronomia](#)

[Baixar livros de Arquitetura](#)

[Baixar livros de Artes](#)

[Baixar livros de Astronomia](#)

[Baixar livros de Biologia Geral](#)

[Baixar livros de Ciência da Computação](#)

[Baixar livros de Ciência da Informação](#)

[Baixar livros de Ciência Política](#)

[Baixar livros de Ciências da Saúde](#)

[Baixar livros de Comunicação](#)

[Baixar livros do Conselho Nacional de Educação - CNE](#)

[Baixar livros de Defesa civil](#)

[Baixar livros de Direito](#)

[Baixar livros de Direitos humanos](#)

[Baixar livros de Economia](#)

[Baixar livros de Economia Doméstica](#)

[Baixar livros de Educação](#)

[Baixar livros de Educação - Trânsito](#)

[Baixar livros de Educação Física](#)

[Baixar livros de Engenharia Aeroespacial](#)

[Baixar livros de Farmácia](#)

[Baixar livros de Filosofia](#)

[Baixar livros de Física](#)

[Baixar livros de Geociências](#)

[Baixar livros de Geografia](#)

[Baixar livros de História](#)

[Baixar livros de Línguas](#)

[Baixar livros de Literatura](#)
[Baixar livros de Literatura de Cordel](#)
[Baixar livros de Literatura Infantil](#)
[Baixar livros de Matemática](#)
[Baixar livros de Medicina](#)
[Baixar livros de Medicina Veterinária](#)
[Baixar livros de Meio Ambiente](#)
[Baixar livros de Meteorologia](#)
[Baixar Monografias e TCC](#)
[Baixar livros Multidisciplinar](#)
[Baixar livros de Música](#)
[Baixar livros de Psicologia](#)
[Baixar livros de Química](#)
[Baixar livros de Saúde Coletiva](#)
[Baixar livros de Serviço Social](#)
[Baixar livros de Sociologia](#)
[Baixar livros de Teologia](#)
[Baixar livros de Trabalho](#)
[Baixar livros de Turismo](#)