

**UFRRJ**  
**INSTITUTO DE VETERINÁRIA**  
**CURSO DE PÓS-GRADUAÇÃO EM MEDICINA VETERINÁRIA**

**DISSERTAÇÃO**

**ASPECTOS CLÍNICO-PATOLÓGICOS DA**  
**PARATUBERCULOSE EM REBANHO BOVINO LEITEIRO**  
**NO MUNICÍPIO DE RIO CLARO, RJ**

**ELISE MIYUKI YAMASAKI**

**2010**

# **Livros Grátis**

<http://www.livrosgratis.com.br>

Milhares de livros grátis para download.



**UNIVERSIDADE FEDERAL RURAL DO RIO DE JANEIRO**  
**INSTITUTO DE VETERINÁRIA**  
**CURSO DE PÓS-GRADUAÇÃO EM MEDICINA VETERINÁRIA**  
**PATOLOGIA / CIÊNCIAS CLÍNICAS**

**ASPECTOS CLÍNICO-PATOLÓGICOS DA**  
**PARATUBERCULOSE EM REBANHO BOVINO LEITEIRO**  
**NO MUNICÍPIO DE RIO CLARO, RJ**

**ELISE MIYUKI YAMASAKI**

*Sob a Orientação da Professora*

**Marilene de Farias Brito Queiroz**

*e Co-orientação do Professor*

**Carlos Maria Antônio Hubinger Tokarnia**

Dissertação submetida como requisito parcial para obtenção do grau **Mestre em Medicina Veterinária** no Curso de Pós-graduação em Medicina Veterinária, Área de concentração em Patologia Animal.

Seropédica, RJ

Janeiro de 2010

636.2

Y19a

T

Yamasaki, Elise Miyuki, 1978-  
Aspectos clínico-patológicos da  
paratuberculose em rebanho bovino  
leiteiro no município de Rio Claro, RJ  
/ Elise Miyuki Yamasaki - 2010.  
80 f. : il.

Orientador: Marilene de Farias Brito  
Queiroz.

Dissertação (mestrado) -  
Universidade Federal Rural do Rio de  
Janeiro, Curso de Pós-Graduação em  
Medicina Veterinária.

Bibliografia: f. 70-79.

1. Bovino - Doenças - Rio Claro  
(RJ) - Teses. 2. Mycobacterium avium  
- Rio Claro (RJ) - Teses. 3. Patologia  
veterinária - Rio Claro (RJ) - Teses.  
I. Queiroz, Marilene de Farias Brito,  
1960- . II. Universidade Federal Rural  
do Rio de Janeiro. Curso de Pós-  
Graduação em Medicina Veterinária.  
III. Título.

**UNIVERSIDADE FEDERAL RURAL DO RIO DE JANEIRO**  
**INSTITUTO DE VETERINÁRIA**  
**CURSO DE PÓS-GRADUAÇÃO EM MEDICINA VETERINÁRIA**

**ELISE MIYUKI YAMASAKI**

Dissertação submetida como requisito parcial para obtenção do grau de **Mestre em Medicina Veterinária** no Curso de Pós-Graduação em Medicina Veterinária, área de concentração em Patologia Animal.


DISSERTAÇÃO APROVADA EM 21/01/2010.



---

Marilene de Farias Brito. MV, Dra. UFRRJ

Orientadora



---

Marcos José Pereira Gomes. MV, Dr. UFRGS



---

Cícero Araújo Pitombo. MV, Dr. UFF

Aos meus pais, *Maria e Tsuyoshi Yamasaki*  
e aos meus irmãos, *Lilian e Jorge*,  
pelo apoio e certeza de que sempre  
os terei presente...

## AGRADECIMENTO ESPECIAL

À *Professora Marilene*, que com sua dedicação e trabalho certamente melhorará o ensino e a pesquisa veterinária em nosso país.

*“Se não morre aquele que planta uma árvore,  
e nem aquele que escreve um livro,  
com mais razão, não morre um educador,  
pois ele planta nas almas e escreve nos espíritos...”*

*Bertold Brecht*

## AGRADECIMENTOS

À *Universidade Federal Rural do Rio de Janeiro*, pelas oportunidades no Curso de Graduação e Pós-Graduação;

Ao *Professor Tokarnia*, pelo entusiasmo, idealismo e, sobretudo, sabedoria que o caracteriza;

Aos *Professores Paulo Peixoto e Ticiane França* pelas oportunidades e ensinamentos;

Ao *Alexandre Galvão* pela valiosa colaboração e disponibilidade na realização desta pesquisa;

Ao *Professor Marcos Gomes*, da Universidade Federal do Rio Grande do Sul, pela disponibilidade, oportunidade e ensinamentos;

À *Marta* do Laboratório de Histopatologia, da UFRRJ, pela amizade e ensinamentos;

Ao *Edmar*, técnico responsável pela propriedade estudada, pela disponibilidade, o que possibilitou o desenvolvimento deste estudo;

E a todos os colegas que compartilham comigo este caminho...



## RESUMO

YAMASAKI, Elise Miyuki. **Aspectos clínico-patológicos da paratuberculose em rebanho bovino leiteiro no município de Rio Claro, RJ.** 81p. Dissertação (Mestrado em Patologia Animal). Universidade Federal Rural do Rio de Janeiro, Seropédica, RJ, 2010.

Descreve-se os aspectos epidemiológicos e clínico-patológicos da paratuberculose em um rebanho bovino leiteiro no município de Rio Claro, região Sul-Fluminense, Rio de Janeiro. No período de 2006 a 2009, oito vacas adultas da raça Girolanda apresentaram diarreia crônico-intermitente, perda de peso progressivo e apetite normal. À necropsia observou-se vasos linfáticos subserosos proeminentes, linfonodos mesentéricos aumentados de volume, úmidos ao corte, serosa do intestino com aspecto anelado e cerebróide, mucosa espessada, pregueada e com aspecto microgranular. Em especial, no duodeno havia lesões polipóides na superfície da mucosa. À microscopia, desde o duodeno até o intestino grosso, havia acentuada inflamação granulomatosa difusa, marcada dilatação dos vasos linfáticos no ápice das vilosidades, linfangiectasia e linfangite granulomatosa na submucosa, muscular e serosa, alterações também vistas nos linfonodos mesentéricos. A coloração de Ziehl-Neelsen revelou, variável quantidade de bacilos álcool-ácido resistentes no interior de macrófagos, células gigantes de Langhans e livres na mucosa e submucosa do intestino delgado e grosso e em linfonodos mesentéricos. A lâmina própria da mucosa, principalmente do jejuno e íleo de alguns animais, apresentava acentuada hipertrofia; as lesões polipóides correspondiam à marcada hipertrofia da muscular da mucosa, hiperplasia de glândulas duodenais e intestinais. *Mycobacterium avium* subsp. *paratuberculosis* foi isolado em cultivo bacteriano a partir de amostras de fezes, raspado de mucosa intestinal e leite e identificado pela técnica de PCR IS900. Através da avaliação sorológica semestral, foram analisadas 298 vacas, a partir de três anos de idade, e observou-se cerca de 40% de animais reagentes ao teste ELISA indireto no período estudado. O diagnóstico da paratuberculose foi baseado nos dados clínico-patológicos, sorologia, isolamento e identificação do agente em amostras de fezes, raspado de mucosa e leite, através do cultivo bacteriano e PCR IS900. Após implementação de medidas de controle, tais como eliminação de animais doentes, abate seletivo dos soropositivos, separação dos bezerros ao nascer com utilização de banco de colostro, observou-se diminuição da ocorrência de casos clínicos no rebanho, de seis casos por ano para cerca de um caso por ano, em três anos de estudo.

**Palavras chave:** Bovino, *Mycobacterium avium* subsp. *paratuberculosis*, patologia.

## ABSTRACT

YAMASAKI, Elise Miyuki. **Clinic-pathological aspects of paratuberculosis in dairy cattle in Rio Claro county, Rio de Janeiro State.** 81p. Dissertation (Master Science in Animal Pathology). Instituto de Veterinária, Departamento de Saúde Pública, Universidade Federal Rural do Rio de Janeiro, Seropédica, RJ, 2010.

The epidemic and clinic-pathological aspects of paratuberculosis in a dairy cattle herd in the Rio Claro county, southern Rio de Janeiro region, are described. In the years 2006-2009, eight adult cows presented chronic-intermittent diarrhea, chronic weight loss and normal appetite. At necropsy, the subserosal lymphatics were prominent and dilated, mesenteric nodes were enlarged, and intestinal mucosa was corrugated, thickened and of microgranular aspect. Especially, in duodenum, was observed polypoid lesions in mucosa surface. Histopathology revealed, from the duodenum to the rectum, severe and diffuse granulomatous inflammation of the lamina propria and submucosa, broadened and distorted villi, marked dilatation of the lymphatic vessels in their apex, lymphangioectasia and granulomatous lymphangitis in the submucosa. Ziehl-Neelsen stain revealed variable amounts of acid-fast bacilli in macrophages, Langhan's giant cells and freely in the mucosa and submucosa of the small intestine and colon, and in lymph nodes. Lesions in the lamina propria, particularly in the jejunum and ileum, in some animals, were severe hypertrophy; polypoid lesions observed in duodenum mucosa was markedly muscularis mucosa hypertrophy, intestinal and duodenal glands hyperplasia. *Mycobacterium avium* subsp. *paratuberculosis* was isolated by bacterial cultivation of samples from feces, intestinal mucosa and milk, and identified through IS900 PCR. From 298 cows, older than three years, the percentage of reactive animals was 40%, in indirect ELISA test. The diagnosis of paratuberculosis was based on clinic-epidemiological data, serology, bacterial isolation and IS900 PCR. After the adoption of control measures, as slaughter of sick cows and selective slaughter of seropositive animals, was observed reduction of clinical cases in the herd, from six cases to one case per year, in three years of study.

**Key words:** Bovine, *Mycobacterium avium* subsp. *paratuberculosis*, pathology.

## ÍNDICE DE FIGURAS

		PÁGINA
<b>Figura 1</b>	Estados brasileiros com relatos da ocorrência de paratuberculose até 2009.	5
<b>Figura 2</b>	Esquema indicando as porções intestinais comumente afetadas em pacientes com a doença de Crohn. (HEALINGWELL, 200?).	11
<b>Figura 3</b>	Aspectos clínico-patológicos da paratuberculose em rebanho bovino leiteiro no município de Rio Claro, RJ. Vacas 295 com escore corporal ruim e apatia.	18
<b>Figura 4</b>	Aspectos clínico-patológicos da paratuberculose em rebanho bovino leiteiro no município de Rio Claro, RJ. Vaca 498, magra com diarreia profusa e amarronzada, eliminada sob forma de jato.	18
<b>Figura 5</b>	Aspectos clínico-patológicos da paratuberculose em rebanho bovino leiteiro no município de Rio Claro, RJ. Colônias bacterianas típicas de <i>Mycobacterium avium</i> subsp. <i>paratuberculosis</i> , em meio Herrold com micobactina, de amostras fecais das vacas 174 (A) e 500 (B).	19
<b>Figura 6</b>	Aspectos clínico-patológicos da paratuberculose em rebanho bovino leiteiro no município de Rio Claro, RJ. (A e B) Bacilos álcool ácido resistentes isoladas em meio Herrold com micobactina, de amostras fecais das vacas 174 (A) e 500 (B).	19
<b>Figura 7</b>	Aspectos clínico-patológicos da paratuberculose em rebanho bovino leiteiro no município de Rio Claro, RJ. Variação anual da concentração de anticorpos em rebanho bovino leiteiro com paratuberculose, entre os anos de 2006 e 2009.	21
<b>Figura 8</b>	Aspectos clínico-patológicos da paratuberculose em rebanho bovino leiteiro no município de Rio Claro, RJ. Vaca 190. Evidenciação dos vasos linfáticos do mesocólon.	23
<b>Figura 9</b>	Aspectos clínico-patológicos da paratuberculose em rebanho bovino leiteiro no município de Rio Claro, RJ. Vaca 335. Vasos linfáticos subserosos de alça intestinal espessados, esbranquiçados e tortuosos (aspecto varicoso).	23
<b>Figura 10</b>	Aspectos clínico-patológicos da paratuberculose em rebanho bovino leiteiro no município de Rio Claro, RJ. Vaca 295. Linfonodos mesentéricos aumentados de volume.	23
<b>Figura 11</b>	Aspectos clínico-patológicos da paratuberculose em rebanho bovino leiteiro no município de Rio Claro, RJ. Vaca 335. Linfonodo mesentérico tumefeito, com áreas claras no córtex e medular e áreas marrom enegrecidas com acúmulo de líquido leitoso.	24

<b>Figura 12</b>	Aspectos clínico-patológicos da paratuberculose em rebanho bovino leiteiro no município de Rio Claro, RJ. Vaca 498. Linfonodo mesentérico com acentuado aumento de volume e nódulos esbranquiçados, ao corte, de tamanhos variados em todo parênquima.	24
<b>Figura 13</b>	Aspectos clínico-patológicos da paratuberculose em rebanho bovino leiteiro no município de Rio Claro, RJ. Vaca 500. Alças intestinais espessadas e com aspecto cerebróide e anelado.	25
<b>Figura 14</b>	Aspectos clínico-patológicos da paratuberculose em rebanho bovino leiteiro no município de Rio Claro, RJ. Vaca 335. Alças intestinais espessadas e com aspecto anelado.	25
<b>Figura 15</b>	Aspectos clínico-patológicos da paratuberculose em rebanho bovino leiteiro no município de Rio Claro, RJ. Vaca 295. Alças intestinais espessadas com aspecto cerebróide.	26
<b>Figura 16</b>	Aspectos clínico-patológicos da paratuberculose em rebanho bovino leiteiro no município de Rio Claro, RJ. Vaca 493. Mucosa duodenal espessada, com aspecto enrugado e com projecções polipóides e com a superfície avermelhada.	26
<b>Figura 17</b>	Paratuberculose em um rebanho bovino leiteiro município de Rio Claro, RJ. Vaca 507. Mucosa duodenal (fixada em formol) espessada, com aspecto enrugado e granular e com projecções polipóides.	26
<b>Figura 18</b>	Aspectos clínico-patológicos da paratuberculose em rebanho bovino leiteiro no município de Rio Claro, RJ. Vaca 498. Mucosa do jejuno levemente pregueada e com placa de Peyer saliente.	27
<b>Figura 19</b>	Aspectos clínico-patológicos da paratuberculose em rebanho bovino leiteiro no município de Rio Claro, RJ. Vaca 335. Mucosa do jejuno intensamente espessada, pregueada e com áreas avermelhadas irregulares.	27
<b>Figura 20</b>	Aspectos clínico-patológicos da paratuberculose em rebanho bovino leiteiro no município de Rio Claro, RJ. Vaca 507. Mucosa do íleo espessada, com aspecto pregueado, avermelhada e conteúdo marrom escuro.	28
<b>Figura 21</b>	Aspectos clínico-patológicos da paratuberculose em rebanho bovino leiteiro no município de Rio Claro, RJ. Vaca 498. Mucosa do íleo espessada, com áreas avermelhadas irregulares e aspecto pregueado.	28
<b>Figura 22</b>	Aspectos clínico-patológicos da paratuberculose em rebanho bovino leiteiro no município de Rio Claro, RJ. Vaca 335. Íleo espessado com áreas avermelhadas, pregueado e com aspecto granular.	28

<b>Figura 23</b>	Aspectos clínico-patológicos da paratuberculose em rebanho bovino leiteiro no município de Rio Claro, RJ. Vaca 335. Válvula íleo-cecal com nódulos hemorrágicos; tecidos adjacentes (íleo terminal e ceco) espessados.	31
<b>Figura 24</b>	Aspectos clínico-patológicos da paratuberculose em rebanho bovino leiteiro no município de Rio Claro, RJ. (A e B ) Vaca 295. (A) Diversas áreas do ceco espessadas e com aspecto granular, o que confere um aspecto pavimentoso à mucosa. (B) Visão aproximada da mucosa.	31
<b>Figura 25</b>	Aspectos clínico-patológicos da paratuberculose em rebanho bovino leiteiro no município de Rio Claro, RJ. Vaca 335. Cólon distal espessado, com evidente pregueamento da mucosa e com projeções polipócomides; vê-se ainda áreas avermelhadas irregulares na mucosa.	32
<b>Figura 26</b>	Aspectos clínico-patológicos da paratuberculose em rebanho bovino leiteiro no município de Rio Claro, RJ. Vaca 295. Cólon proximal espessado, com a mucosa de aspecto granular, pregueada e com áreas avermelhadas irregulares.	32
<b>Figura 27</b>	Aspectos clínico-patológicos da paratuberculose em rebanho bovino leiteiro no município de Rio Claro, RJ. Vaca 335. Reto com a mucosa espessada e superfície com aspecto microgranular.	32
<b>Figura 28</b>	Aspectos clínico-patológicos da paratuberculose em rebanho bovino leiteiro no município de Rio Claro, RJ. Vaca 500. Íntima da aorta abdominal com áreas de superfície elevada, rugosa e firme (calcificação).	34
<b>Figura 29</b>	Aspectos clínico-patológicos da paratuberculose em rebanho bovino leiteiro no município de Rio Claro, RJ. Vaca 500. Endocárdio com áreas esbranquiçadas de contornos irregulares abaixo da válvula semilunar aórtica.	34
<b>Figura 30</b>	Aspectos clínico-patológicos da paratuberculose em rebanho bovino leiteiro no município de Rio Claro, RJ. Vaca 507. Região subcapsular de linfonodo mesentérico com infiltrado inflamatório mononuclear rico em células gigantes e ectasia de vasos linfáticos. HE, obj. 6.3.	36
<b>Figura 31.</b>	Aspectos clínico-patológicos da paratuberculose em rebanho bovino leiteiro no município de Rio Claro, RJ. Vaca 295. Linfonodo mesentérico com bacilos álcool-ácido resistentes no interior de macrófagos. Ziehl-Neelsen, obj. 100.	36
<b>Figura 32</b>	Aspectos clínico-patológicos da paratuberculose em rebanho bovino leiteiro no município de Rio Claro, RJ. Vaca 507. Aspecto proliferativo polipóide da mucosa do duodeno. HE.	37

<b>Figura 33</b>	Aspectos clínico-patológicos da paratuberculose em rebanho bovino leiteiro no município de Rio Claro, RJ. Vaca 507. Aspecto arboriforme, dilatação de criptas e hipertrofia da lâmina própria da mucosa do duodeno. HE, obj. 10.	37
<b>Figura 34</b>	Aspectos clínico-patológicos da paratuberculose em rebanho bovino leiteiro no município de Rio Claro, RJ. Vaca 507. Hipertrofia da muscular da mucosa com infiltração inflamatória mononuclear entre as fibras musculares. HE, obj. 10.	38
<b>Figura 35</b>	Aspectos clínico-patológicos da paratuberculose em rebanho bovino leiteiro no município de Rio Claro, RJ. Vaca 295. Hiperplasia das glândulas de Brunner do duodeno. HE, obj. 10.	38
<b>Figura 36</b>	Aspectos clínico-patológicos da paratuberculose em rebanho bovino leiteiro no município de Rio Claro, RJ. Vaca 335. Jejuno com infiltrado mononuclear na submucosa, entre as fibras musculares da muscular da mucosa e entre as criptas da mucosa; algumas destas encontram-se dilatadas, com epitélio necrótico e debris celulares no lúmen. HE, obj. 10.	39
<b>Figura 37</b>	Aspectos clínico-patológicos da paratuberculose em rebanho bovino leiteiro no município de Rio Claro, RJ. Vaca 174. Jejuno com numerosos bacilos álcool-ácido resistentes no interior de células gigantes. Ziehl-Neelsen, obj. 40.	39
<b>Figura 38</b>	Aspectos clínico-patológicos da paratuberculose em rebanho bovino leiteiro no município de Rio Claro, RJ. Vaca 500. (A e B) Infiltrado mononuclear e hipertrofia das fibras musculares da lâmina própria; (B) nota-se o desaparecimento das células epiteliais das vilosidades desde a superfície até a base da mucosa do jejuno. HE, obj. 16	40
<b>Figura 39</b>	Aspectos clínico-patológicos da paratuberculose em rebanho bovino leiteiro no município de Rio Claro, RJ. Vaca 174. (A) Fibrose focal e infiltrado granulomatoso rico em macrófagos, células gigantes e linfócitos entre os feixes de fibras da camada muscular do jejuno. HE, obj. 16. (B) A mesma lesão da figura anterior vista em maior aumento, HE, obj.40.	41
<b>Figura 40</b>	Aspectos clínico-patológicos da paratuberculose em rebanho bovino leiteiro no município de Rio Claro, RJ. Vaca 335. Infiltrado inflamatório mononuclear com presença de células gigantes na subserosa do jejuno. HE, obj. 10.	42
<b>Figura 41</b>	Aspectos clínico-patológicos da paratuberculose em rebanho bovino leiteiro no município de Rio Claro, RJ. Vaca 498. Serosa do jejuno com infiltrado inflamatório mononuclear com presença de células gigantes e ectasia de vasos linfáticos. HE, obj. 10.	42

<b>Figura 42</b>	Aspectos clínico-patológicos da paratuberculose em rebanho bovino leiteiro no município de Rio Claro, RJ. Vaca 500. Infiltrado granulomatoso rico em células gigantes e eosinófilos entre as vilosidades da mucosa do íleo. HE, obj. 10.	43
<b>Figura 43</b>	Aspectos clínico-patológicos da paratuberculose em rebanho bovino leiteiro no município de Rio Claro, RJ. Vaca 500. Mucosa do íleo com poucos bacilos álcool-ácido resistente no interior de células gigantes e de macrófagos. Ziehl-Neelsen, obj. 40.	43
<b>Figura 44</b>	Aspectos clínico-patológicos da paratuberculose em rebanho bovino leiteiro no município de Rio Claro, RJ. Vaca 498. Íleo com infiltrado mononuclear e acentuada hipertrofia das fibras musculares da lâmina própria da mucosa. HE, obj. 10.	44
<b>Figura 45</b>	Aspectos clínico-patológicos da paratuberculose em rebanho bovino leiteiro no município de Rio Claro, RJ. Vaca 335. Linfangiectasia, perilinfangite e linfangite granulomatosas, e proliferação fibroblástica ao redor do plexo de Meissner na submucosa do íleo. HE, obj. 25.	45
<b>Figura 46</b>	Aspectos clínico-patológicos da paratuberculose em rebanho bovino leiteiro no município de Rio Claro, RJ. Vaca 174. Ectasia, perilinfangite e linfangite granulomatosa, com presença de células gigantes e outras células mononucleares no lúmen do vaso linfático da submucosa do íleo. HE, obj. 25.	45
<b>Figura 47</b>	Aspectos clínico-patológicos da paratuberculose em rebanho bovino leiteiro no município de Rio Claro, RJ. Vaca 335. Submucosa do íleo com proliferação fibroblástica, linfangiectasia, perilinfangite linfangite e endolinfangite granulomatosas. HE, obj. 10.	45
<b>Figura 48</b>	Aspectos clínico-patológicos da paratuberculose em rebanho bovino leiteiro no município de Rio Claro, RJ. Vaca 335. Submucosa do íleo com proliferação fibroblástica e linfangiectasia. Plexo nervoso de Meissner (seta) envolto por fibrose. HE, obj. 16.	45
<b>Figura 49</b>	Aspectos clínico-patológicos da paratuberculose em rebanho bovino leiteiro no município de Rio Claro, RJ. Vaca 335. Submucosa do íleo com proliferação fibroblástica, linfangiectasia, e plexo nervoso de Meissner envolto por infiltrado inflamatório mononuclear. HE, obj. 10.	46
<b>Figura 50</b>	Aspectos clínico-patológicos da paratuberculose em rebanho bovino leiteiro no município de Rio Claro, RJ. Vaca 174. Infiltração por células mononucleares, com proliferação fibroblástica ao redor dos plexos de Meissner (seta) na submucosa do íleo. HE, obj. 25.	46
<b>Figura 51</b>	Aspectos clínico-patológicos da paratuberculose em rebanho bovino leiteiro no município de Rio Claro, RJ. Vaca 174. Fibrose focal ao redor do plexo de Auerbach e leve infiltrado por macrófagos entre os feixes de fibras da camada muscular do íleo. HE, obj. 16.	47

<b>Figura 52</b>	Aspectos clínico-patológicos da paratuberculose em rebanho bovino leiteiro no município de Rio Claro, RJ. (A) Vaca 335. Serosa do íleo com ectasia de vasos linfáticos e perilinfangite mononuclear. HE, obj. 10. (B) Vaca 174. Lesão semelhante à da figura anterior, porém em maior aumento. HE, obj. 16.	48
<b>Figura 53</b>	Aspectos clínico-patológicos da paratuberculose em rebanho bovino leiteiro no município de Rio Claro, RJ. Vaca 335. Numerosos bacilos álcool-ácido resistentes na mucosa do cólon. Ziehl-Neelsen, obj. 100.	54
<b>Figura 54</b>	Aspectos clínico-patológicos da paratuberculose em rebanho bovino leiteiro no município de Rio Claro, RJ. Vaca 295. Fibrose e evidenciação dos vasos linfáticos na submucosa do cólon. HE, obj.10.	55
<b>Figura 55</b>	Aspectos clínico-patológicos da paratuberculose em rebanho bovino leiteiro no município de Rio Claro, RJ. Vaca 500. Foco de infiltrado inflamatório linfoplasmocitário na região portal do fígado. Obj. 16. HE.	59
<b>Figura 56</b>	Aspectos clínico-patológicos da paratuberculose em rebanho bovino leiteiro no município de Rio Claro, RJ. Vaca 500. Placas de mineralização e fibrose na camada muscular da aorta. HE, obj. 25.	60



## ÍNDICE DE TABELAS

	<b>PÁGINA</b>
<b>Tabela 1</b> Históricos das vacas que foram eutanasiadas e necropsiadas em rebanho bovino leiteiro com paratuberculose no município de Rio Claro, RJ, entre 2006 e 2009.	17
<b>Tabela 2</b> Resultado do teste PCR IS900 das colônias isoladas em Herrold com micobactina, de amostras de leite e de fezes provenientes de rebanho bovino leiteiro com paratuberculose do município de Rio Claro, RJ.	20
<b>Tabela 3</b> Resultado do teste ELISA para paratuberculose das coletas semestrais em rebanho bovino leiteiro no município de Rio Claro, RJ, entre os anos de 2006 e 2009.	21
<b>Tabela 4</b> Frequência anual de vacas reagentes ao teste ELISA em rebanho bovino leiteiro com paratuberculose no município de Rio Claro, RJ, entre os anos de 2006 e 2009.	21
<b>Tabela 5</b> Animais necropsiados com lesões típicas de paratuberculose, em rebanho bovino leiteiro no município de Rio Claro, RJ.	22
<b>Tabela 6</b> Alterações macroscópicas em vasos linfáticos, linfonodos mesentéricos e intestino delgado de vacas com paratuberculose em rebanho bovino leiteiro no município de Rio Claro, RJ.	29, 30
<b>Tabela 7</b> Alterações macroscópicas do intestino grosso de vacas com paratuberculose em rebanho bovino leiteiro, no município de Rio Claro, RJ.	33
<b>Tabela 8</b> Outras alterações macroscópicas de vacas com paratuberculose em rebanho bovino leiteiro no município de Rio Claro, RJ.	35
<b>Tabela 9</b> Histopatologia de linfonodo mesentérico de vacas com paratuberculose no município de Rio Claro, RJ.	49
<b>Tabela 10</b> Histopatologia do intestino delgado de vacas com paratuberculose no município de Rio Claro, RJ.	49-51
<b>Tabela 11</b> Histopatologia de intestino grosso de vacas com paratuberculose no município de Rio Claro, RJ.	57, 58

## LISTA DE ABREVIACOES

BAAR	Bacilo lcool cido Resistente
DO	Densidade ptica
ELISA	Enzyme-linked Immunosorbant Assay
FAVET	Faculdade de Veterinria
HE	Hematoxilina-eosina
HEYM	Herrold Egg Yolk Medium
HPC	Hexadecylpyridium Chloride Monohydrate
LABACVET	Laboratrio de Bacteriologia Veterinria
Map	<i>Mycobacterium avium</i> subsp. <i>paratuberculosis</i>
OIE	Organization International ds Epizooties
PBST <sub>80</sub> G	Phosphate Buffer Solution Tween 80 with Gelatin
PCR IS900	Polymerase Chain Reaction Insertion Sequence 900
pH	Potencial Hidrogeninico
PPA	Protoplasmic Antigen
TC	Temperatura em graus Celsius
UFMG	Universidade Federal de Minas Gerais
UFRGS	Universidade Federal Rural do Rio Grande do Sul
ZN	Ziehl-Neelsen

## SUMÁRIO

	<b>Página</b>
<b>1. INTRODUÇÃO</b>	1
<b>2. REVISÃO DE LITERATURA</b>	3
2.1 Histórico da Paratuberculose no Brasil	3
2.2 Aspectos Epidemiológicos	5
2.3 Patogenia	7
2.4 Sinais Clínicos	7
2.5 Diagnóstico	8
2.6 Achados de Necropsia	8
2.7 Lesões Histológicas	9
2.8 Tratamento	10
2.9 Controle	10
2.10 Doença de Crohn	11
<b>3. MATERIAL E MÉTODOS</b>	13
3.1 Histórico	13
3.2 Sorologia: ELISA	13
3.3 Isolamento Bacteriano	13
3.1.1 Fecal	13
3.1.2 Leite	114
3.4 PCR IS900	14
3.5 Necropsia e Histopatologia	15
<b>4. RESULTADOS</b>	16
4.1 Histórico	16
4.2 Sinais Clínicos	17
4.3 Isolamento Bacteriano	19
4.4 PCR IS900	20
4.5 ELISA	21
4.6 Achados de Necropsia	22
4.6.1 Vasos linfáticos	23
4.6.2 Linfonodos mesentéricos	23
4.6.3 Intestino delgado	25

4.6.4 Intestino grosso	31
4.6.5 Demais órgãos	34
4.7 Achados Histopatológicos	36
4.7.1 Linfonodos mesentéricos	36
4.7.2 Intestino delgado	37
4.7.3 Intestino grosso	52
4.7.4 Demais órgãos	59
<b>5. DISCUSSÃO</b>	61
5.1 Histórico e Sinais Clínicos	61
5.2 Isolamento Bacteriano	61
5.2.1 Isolamento bacteriano de amostras fecais	61
5.2.2 Isolamento bacteriano de amostra de leite	62
5.3 PCR IS900	62
5.4 ELISA	62
5. Necropsia e Histopatologia	64
5.6.1 Vasos linfáticos	64
5.6.2 Linfonodos mesentéricos	65
5.6.3 Intestinos	65
5.6.4 Demais órgãos	67
5.6 Diagnósticos Diferenciais	67
<b>6. CONCLUSÕES</b>	69
<b>7. REFERÊNCIAS BIBLIOGRÁFICAS</b>	70
<b>8. ANEXOS</b>	80

## 1 INTRODUÇÃO

A paratuberculose, também chamada de doença de Johne, é uma enteropatia infecciosa de natureza granulomatosa crônica e incurável; foi descrita pela primeira vez na Alemanha, por Johne e Fronthinghan em 1895, como forma atípica da tuberculose em uma vaca. É causada por uma bactéria álcool-ácido resistente, *Mycobacterium avium* subsp. *paratuberculosis* (Map), que se replica nos macrófagos da lâmina própria do intestino delgado e grosso. A doença caracteriza-se por diarreia crônica e intermitente, emagrecimento, queda de produção e da fertilidade, bem como, pelo aumento da susceptibilidade a outras infecções. Uma peculiaridade da paratuberculose é que, na espécie bovina, geralmente não é possível observar a manifestação clínica antes dos três anos de idade, bezerros que se infectam com menos de 30 dias são os mais susceptíveis (HAGAN, 1938). A presença de animais infectados em estágio subclínico é o fator primordial para a disseminação da enfermidade nos rebanhos. Ainda há questões fundamentais sobre o microrganismo e sobre a patogênese da doença que permanecem sem respostas (CLARKE, 1997).

Esta enfermidade produz relevante impacto econômico nas propriedades com gado infectado, além de interferir sobre o bem estar animal. É detectada com frequência em diversos países e é reconhecida como uma das doenças infecciosas mais importantes para a pecuária bovina e de pequenos ruminantes (HUCHZERMEYER; BRÜCKNER; BASTIANELLO, 1994). Devido à lenta disseminação e ao caráter crônico, os prejuízos econômicos são mascarados pelas alterações secundárias à infecção pelo Map, como a mastite, disfunções reprodutivas e diminuição da produtividade (JOHNSON-IFEARULUNDU; KANEENE, 1997a).

A paratuberculose tem importância considerável não só em relação aos prejuízos causados à indústria leiteira, mas também devido à possível participação do Map como agente etiológico da doença de Crohn no homem, que se caracteriza por inflamação intestinal crônica principalmente no íleo, podendo afetar outras porções do trato digestivo (CHIODINI, 1989).

Em 1956, foi recomendada uma seleção de métodos diagnósticos mais adaptados aos nossos rebanhos e um inquérito nacional da prevalência da infecção, com o objetivo de elaborar medidas de controle da doença (DACORSO FILHO et al., 1960). No entanto, no Brasil, a literatura sobre a doença de Johne é escassa, pontual e, na maioria dos casos, relatada como achado patológico em laboratórios de patologia de universidades e instituições de pesquisa (GOMES, 2002b). A partir de dados obtidos nestes estudos, revistas destinadas aos produtores de leite publicaram artigos para evidenciar a importância da enfermidade nos rebanhos e suscitar o interesse dos veterinários de campo (FONSECA; PEREIRA, 1998; GOMES, 2002a; PITOMBO, 1999).

Endossamos as recomendações de Dacorso Filho et al. (1960) e reconhecemos que, apesar de haver relatos da doença de Johne desde 1915, com vários casos clínicos em diversos estados, ainda não há estudos epidemiológicos e clínico-patológicos suficientes que permitam avaliar os danos causados pela paratuberculose nos rebanhos nacionais. Em face das características de difícil controle acreditamos que a doença tem uma importância maior do que o divulgado e pode estar subestimada, visto que, a partir de informações que obtivemos em propriedades da região Sul-Fluminense, logo após o início da sintomatologia clínica típica da doença, ou seja, diarreia crônica não responsiva a tratamentos convencionais, os animais são destinados ao abate, no intuito de evitar prejuízos econômicos com a venda da carcaça. Os produtores que reconhecem a impossibilidade de melhora dos sintomas mesmo após o tratamento, procuram abater o animal o mais rápido possível, conduta que mantém a enfermidade sem diagnóstico no rebanho e contribui para a disseminação do Map no ambiente.

Estudos mais amplos são necessários para esclarecer os fatos no intuito de minimizar os prejuízos e possibilitar a implementação de medidas de controle e profilaxia que favoreçam ou, pelo menos, não interfiram nos índices de crescimento da pecuária leiteira no Estado do Rio de Janeiro.

Dessa forma, neste estudo pretendeu-se:

- Caracterizar os aspectos epidemiológicos e clínico-patológicos da enfermidade no rebanho estudado;
- Isolar e identificar o *Mycobacterium avium* subsp. *paratuberculosis* em amostras de tecido intestinal, fezes e leite dos animais de um rebanho bovino leiteiro, através de cultivo bacteriano e PCR IS900;
- Estudar a frequência de animais reagentes ao teste ELISA para detecção de anticorpos contra o Map, através do monitoramento sorológico semestral do rebanho;
- Implementar estratégias de controle da infecção visando reduzir a ocorrência de casos clínicos;
- Obter dados que, em estudos futuros, auxiliem na compreensão da disseminação da paratuberculose em propriedades da região em que foi realizado este estudo e em outras regiões do estado e do país.

## 2 REVISÃO DE LITERATURA

A paratuberculose está presente nos cinco continentes e é considerada endêmica em algumas regiões pela Organização Internacional de Epizootias. Possui importância sócio-econômica e em saúde-pública, cujo controle é necessário para o comércio internacional de animais e alimentos de origem animal (OIE, 2009a).

Há grande variação na estimativa da prevalência da infecção (JOHNSON-IFEARULUNDU; KANEENE, 1997a) e, devido à sua natureza insidiosa é considerada uma potencial ameaça à indústria animal (STABEL, 1998).

### 2.1 Histórico da paratuberculose no Brasil

O primeiro registro da enfermidade no Brasil foi realizado por Otávio Dupont, em animais da raça Flamengo importados da Bélgica para o Estado do Rio de Janeiro, no então Posto Zootécnico Federal em Pinheiro, e divulgado através da publicação de uma nota no Jornal do Comércio do Rio de Janeiro em 05/11/1915 (DACORSO FILHO et al., 1960).

Em 1956, Santos e Silva relataram a doença, em um touro de seis anos de idade, da raça Holandesa, importado da Holanda com um ano e meio de idade para uma fazenda no município de Barra Mansa, Estado do Rio de Janeiro. Estes fatos sugerem fortemente que a enfermidade era exótica e foi introduzida no país através de animais importados.

Em 1960, Darcorso Filho et al., diagnosticaram a doença através de exames clínico-patológicos em dois bovinos nascidos e criados no Estado do Rio de Janeiro, um no município de Petrópolis e outro no bairro de Bangu, município do Rio de Janeiro.

Silva e Pizelli (1961) observaram a paratuberculose em um bovino nacional da raça Jersey, pertencente a uma propriedade situada no município de Petrópolis, Estado do Rio de Janeiro. No mesmo ano, Silva (1961a) isolou, pela primeira vez no Brasil, o *Mycobacterium paratuberculosis*, a partir de suspensões de gânglios linfáticos mesentéricos de bovino. O isolamento foi feito em meio de cultura Hohn. Também no mesmo ano, Silva (1961b) isolou a micobactéria em ovos de galinha embrionados, a partir da suspensão do mesmo material relatado por Silva (1961a) e constatou a susceptibilidade da espécie à infecção. Novamente Silva, em 1968, reproduziu a paratuberculose em ovinos através de inoculação, por via oral, de emulsão de gânglios linfáticos mesentéricos e mucosa intestinal provenientes de um bovino com a doença de Johne.

Posteriormente, Portugal et al. (1979) relataram dois casos da doença em bovinos no Estado de Santa Catarina, primeiro em um touro da raça Normanda nacional, de cinco anos de idade, no município de Brusque, e o segundo caso, em uma fêmea Holandesa importada da Holanda em Florianópolis.

Outro caso clínico da enfermidade foi descrito no Rio Grande do Sul (RAMOS et al., 1986); o diagnóstico foi comprovado em um touro da raça holandesa, doador de sêmem em central de inseminação artificial, pelo isolamento do agente.

Em Minas Gerais, Nakajima, Maia e Mota (1991) relataram a enfermidade em uma vaca holandesa com cinco anos de idade, importada dos EUA .

Poester e Ramos, em 1994, no Rio Grande do Sul, reproduziram a doença de Johne em caprinos inoculados, por via oral, com emulsão de mucosa intestinal de bovino com paratuberculose.

Em 1996, Riveira observou através da sorologia, a presença da enfermidade em cinco propriedades no Mato Grosso do Sul e estimou que havia 45,5% de animais reagentes ao teste ELISA. Já no Estado de São Paulo estimou, o mesmo autor, 65% de soropositivos.

Em 1999, Driemeier et al. descreveram oito casos clínicos de paratuberculose no município de Capela de Santana, Estado do Rio Grande do Sul, com histórico de importação de vacas da Argentina.

Fonseca et al. (2000) relataram que 37,9% das vacas foram soropositivas no teste ELISA em 20 rebanhos no Estado de São Paulo.

No Rio de Janeiro, Ferreira, Fonseca e Lilenbaum (2001), detectaram anticorpos contra *Mycobacterium paratuberculosis* em 45 propriedades localizadas em diversos municípios do Estado do Rio de Janeiro, através do teste ELISA. Foram encontrados 18% de animais reativos distribuídos em 82% das propriedades.

Em 2002, Gomes et al. isolaram e identificaram Map em amostras provenientes de oito vacas holandesas, importadas da Argentina, no município de Capela de Santana, Estado do Rio Grande do Sul. Estimaram a infecção em 39,8% dos bovinos testados pelo ELISA indireto.

No mesmo ano, Dias et al. (2002) isolaram o Map a partir de fezes de bovinos procedentes de um rebanho da Paraíba. O isolamento foi feito na Universidade Federal de Minas Gerais (UFMG).

Cunha et al. (2003) descreveram um caso da enfermidade, em bovino macho de cerca de quatro anos, da raça Blond D'Aquitane, no Estado de Goiás. Neste mesmo ano, Ferreira et al. (2003) relataram a ocorrência de paratuberculose em rebanho bovino, no município de Resende, Estado do Rio de Janeiro. O diagnóstico foi baseado nos testes ELISA, cultivo bacteriano e histopatologia.

Em 2005, Silva relatou a paratuberculose em bovinos de corte em diversos municípios do Estado do Pará. Ainda em 2005, Acypreste et al. detectaram em Goiânia, 60,24% de animais soro-reagentes em 166 amostras ao teste ELISA. Foram avaliadas 23 propriedades leiteiras e todas apresentaram animais positivos.

Ristow et al. (2006), no Rio de Janeiro, relataram a doença através da sorologia, cultivo microbiano e exames anatomo-histopatológicos, em rebanho bovino.

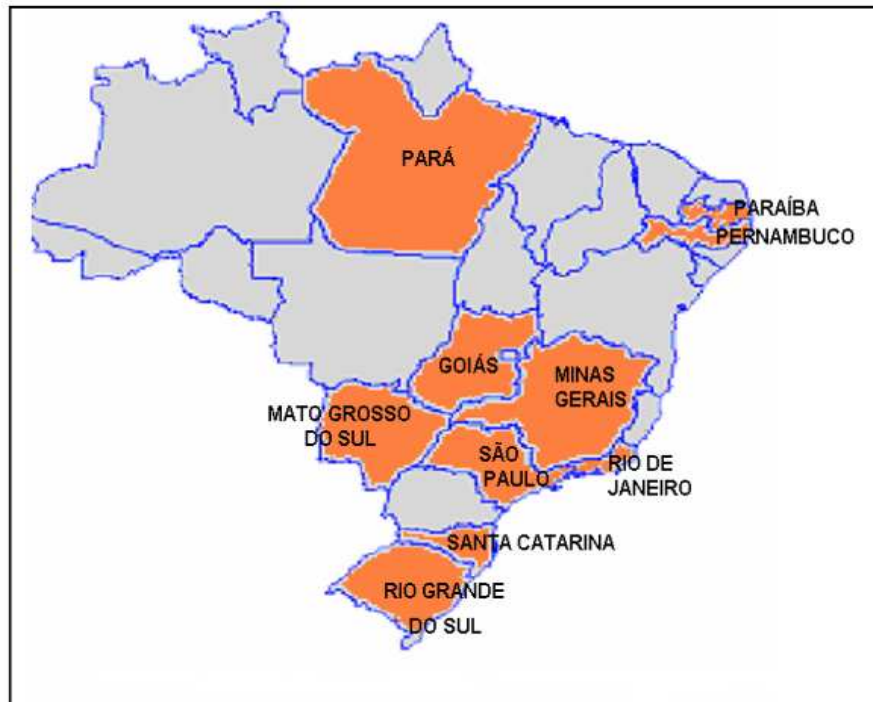
Em 2007, Mota et al., diagnosticaram a enfermidade em rebanhos leiteiros na região de Zona da Mata em Pernambuco, através do isolamento do agente, sorologia e exames anatomo-histopatológicos.

Em 2008, Oliveira et al., descreveram dois casos de paratuberculose em bovinos no Estado da Paraíba. O primeiro era uma fêmea mestiça de três anos, do município de São José de Pinharas, oriundo recentemente do Estado do Pernambuco, e o segundo, um macho holandês de três anos oriundo do município de Passagem.

Em 2009, Mota et al. relataram a ocorrência de paratuberculose em rebanho bovino leiteiro da raça Gyr na Paraíba.

Os Estados brasileiros com relatos da enfermidade estão ilustrados na Figura 1.





**Figura 1.** Estados brasileiros com relatos da ocorrência de paratuberculose até 2009.

Apesar do baixo número de rebanhos já testados e considerando o tamanho do rebanho brasileiro, as estimativas são relativamente altas, em especial, quando comparadas às taxas de prevalência internacionais (GOMES et al., 2002).

## 2.2 Aspectos epidemiológicos

A doença afeta principalmente bovinos, porém já foi diagnosticada em ovinos, caprinos, ruminantes silvestres, equinos, suínos, coelhos e raposas (OIEa). Tanto bovinos como outras espécies podem ser portadores assintomáticos do Map, principal forma de introdução da doença em rebanhos livres. A infecção geralmente ocorre nos primeiros meses de vida; porém a doença se manifesta com maior frequência, entre 2 e 5 anos de idade e ocasionalmente, animais jovens são afetados. Os bovinos que adoecem, normalmente são aqueles infectados nas primeiras semanas de vida (HAGAN, 1938; TAYLOR, 1953); dos animais infectados, alguns desenvolvem a enfermidade e outros, em sua maioria, eliminam o agente sem apresentar os sintomas. A ocorrência da doença raramente é maior do que 5% em animais adultos e a mortalidade é menor que 1% ao ano. Estima-se que num rebanho, para cada caso clínico de paratuberculose existam entre 15 a 25 animais subclínicos (SWEENEY, 1996).

Atualmente no Brasil, pode-se afirmar que a importação de bovinos infectados não é mais considerado um aspecto epidemiológico importante, devido a variados relatos da paratuberculose em animais nascidos e criados no país (DRIEMEIER et al., 1999; FERREIRA; FONSECA; LILENBAUM, 2001; GOMES et al, 2002; MOTA et al., 2007; RAMOS et al., 1986).

Alguns fatores podem contribuir para a maior susceptibilidade dos animais jovens à infecção pelo Map:

(a) pH: Bezerros lactentes possuem maior acidez intestinal comparado aos adultos, fato que favorece a sobrevivência da micobactéria (RICHARDS, 1981).

O pH do solo pode influenciar na gravidade dos sinais clínicos, rebanhos criados em solos alcalinos podem apresentar alta incidência da infecção com poucos casos clínicos, ao contrário de locais com solos ácidos onde há registros de ocorrência de sinais clínicos acentuados. Este fato está aparentemente relacionado ao efeito do pH na assimilação do ferro pelo Map; ou melhor, um ambiente ácido aumenta a captação do ferro pela micobactéria (JOHNSON-IFEARULUNDU; KANEENE, 1997b).

O ferro é um elemento essencial para a maioria das bactérias, sua disponibilidade e sequestro estão associados com a virulência e sobrevivência bacteriana. Bactérias e fungos produzem receptores de membrana específicos para o transporte do ferro, e excretam sideróforos, complexos solúveis de ferro, que são captados por receptores de membrana da bactéria e, posteriormente liberados na célula por hidrólise do quelador (BARCLAY, 1985 apud JOHNSON-IFEARULUNDU; KANEENE, 1997a). A maioria das espécies do gênero *Mycobacterium* spp produz dois sideróforos: micobactina e exoquelina (SNOW, 1970; FISS; YU; JACOBS, 1994 apud GOMES, 2002b). O Map não produz micobactina o que o torna incapaz de sequestrar o ferro fora do hospedeiro; esta dependência foi comprovada “in vitro” através da adição de concentrações elevadas de ferro ou suplementação com micobactina ao meio de cultura. A dependência à micobactina não é exclusiva do Map, outras espécies tais como *M. avium* subsp. *silvaticum* e outras cepas de *M. avium* também apresentam esta característica (COCITO et al., 1994). Lambrecht e Collins (1992) demonstraram que a alteração do pH do meio e a concentração de ferro influenciaram o crescimento do Map na ausência de micobactina, e relataram crescimento ótimo em pH entre 5,5 e 6,0. A dependência à micobactina pode ser substituída pela ação de altas concentrações de ferro no meio artificial de cultivo (COCITO et al., 1994).

(b) O colostro ingerido pelos bezerros contém altos teores de lactoferrina e transferrina (MOMOTANI et al., 1988b). Tais proteínas possuem ação antimicrobiana (RÉVILLION, 2002), porém aumentam a sobrevivência do Map, pois formam complexos moleculares com o ferro utilizado pela micobactéria para a produção de micobactina, tanto pelo Map (MOMOTANI et al., 1988a) como por outras bactérias, tais como, coliformes, salmonelas e pseudomonas.

(c) Anticorpos maternos presentes no leite podem agir como opsoninas, e auxiliam na entrada da micobactéria nas células M e enterócitos (MOMOTANI et al., 1988b).

(d) Outras condições como carga de microrganismos, idade, estresse, doenças imunossupressivas e período pós-parto são considerados fatores desencadeantes do processo e influenciam na susceptibilidade dos animais à infecção (CHIODINI; VAN-KRUIJNINGEN; MERKAL, 1984; STABEL, 1998). O confinamento é um fator de alto risco, pois há grande contaminação do ambiente com fezes de animais infectados. No pasto, o agente persiste por longos períodos e em condições favoráveis, e pode permanecer infectante por mais de um ano; a micobactéria é sensível à luz solar e ao ressecamento e sua sobrevivência é reduzida por contato constante com fezes e urina no ambiente. (JOHNSON-IFEARULUNDU; KANEENE, 1997b).

## 2.3 Patogenia

A principal via de infecção é a oro-fecal, através da ingestão de colostro ou leite, alimentos e água contaminados com fezes contendo Map (CHIODINI et al., 1984; SWEENEY, 1996). Pesquisadores relataram a ocorrência do Map no útero e placenta de vacas infectadas, portanto não se deve descartar possibilidades de infecção fetal (SWEENEY; WHITLOCK; ROSENBERGER, 1992). O índice estimado de infecção fetal é de 37% e 8,6%, para fêmeas com e sem sinais clínicos, respectivamente, e está possivelmente associada aos estágios mais avançados da doença, quando a fêmea gestante é portadora de grande quantidade de microrganismo; nestes casos o Map pode ser cultivado do colostro e do leite, fato que aumenta as possibilidades de infecção de bezerros pelo consumo destes alimentos após o nascimento (SWEENEY, 1996).

Após a ingestão, o Map é fagocitado pelas células M presentes na mucosa do íleo (semelhante ao que ocorre com outros agentes intracelulares, a exemplo da *Salmonella*). A função das células M é recobrir as placas de Peyer e transportar macromoléculas e antígenos da barreira epitelial do lúmen intestinal para o tecido linfóide. As células M são via de infecção para alguns patógenos, assim como via de acesso para o antígeno, na iniciação de respostas imunológicas de proteção (WOLF; BYE, 1984). As micobactérias são transferidas da lâmina própria da mucosa do íleo para os macrófagos (MOMOTANI et al., 1988a). O transporte via células M é importante na fase inicial da infecção, pois permite que o Map alcance os macrófagos abaixo da barreira mucosa; os macrófagos infectados podem migrar para os linfáticos intestinais e se espalham para os linfonodos mesentéricos. A localização das placas de Peyer, em maior proporção no íleo, pode explicar o porquê das lesões intestinais se iniciarem nesta região (MOMOTANI et al., 1988a). A maioria das micobactérias que se encontram no interior de macrófagos, resistem à digestão pelo fagolisossomo, se multiplicam livremente e permanecem intactas por mais de 5 semanas (BENDIXEN; BLOCK; JORGENSEN, 1981). A presença de acentuada inflamação granulomatosa na mucosa intestinal desencadeia a chamada síndrome da má absorção, que diminui a assimilação de nutrientes e causa a exsudação na luz intestinal levando ao quadro de diarreia e emagrecimento (BUERGELT, et al., 1978; CHIODINI, et al., 1984; CLARKE, 1997).

Assim como outras micobacterioses, tais como lepra e tuberculose, a paratuberculose é considerada uma doença dinâmica em que há períodos de flutuações da imunidade celular ou períodos em que ocorre resposta humoral quando o hospedeiro perde resistência frente ao agente. A doença é o reflexo da reação imune do hospedeiro e, durante o curso da infecção há períodos de remissão e exacerbação da atividade imunológica (CARRIGAM; SEAMAN, 1990). Já na fase terminal da doença, anergia permite que macrófagos infectados alcancem a corrente circulatória e provoquem bacteremia com disseminação do microrganismo para o fígado, rins, pulmões, trato reprodutor e úbere (SWEENEY; WHITLOCK; ROSENBERGER, 1992). O longo tempo de incubação da enfermidade permite a excreção dos microrganismos pelas fezes, por até 18 meses, antes do início dos sinais clínicos. No entanto, a maior quantidade de Map é eliminado quando o animal já está na fase final da infecção, ou seja, quando apresenta a diarreia (CHIODINI; VAN KRUININGEN; MERKAL, 1984).

## 2.4 Sinais Clínicos

Os sinais clínicos da paratuberculose, normalmente ocorrem, na fase terminal da doença, em animais a partir de, aproximadamente, dois anos de idade, e se caracterizam por perda progressiva de peso, desidratação, apetite normal, diarreia intermitente profusa,

homogênea, semifluida ou líquida, esverdeada no início que se torna marrom escuro, não responsivos a tratamentos, que resultam em morte do animal (SHERMAN, 1985).

## 2.5 Diagnóstico

A confirmação da paratuberculose na necropsia se baseia nos achados macroscópicos típicos da enfermidade, demonstração de células epitelióides contendo bacilos álcool-ácido-resistentes em grande quantidade nos esfregaços ou nas secções da mucosa ou submucosa do intestino e no isolamento do agente em cultivo bacteriano (OIE, 2009b).

A caracterização da enfermidade também pode ser através da detecção da resposta imune do hospedeiro contra o agente bacteriano. Dos métodos sorológicos, o ELISA e a imunodifusão em gel de ágar são considerados os testes mais sensíveis no diagnóstico da infecção subclínica (COLLINS, 1996; STABEL, 1998).

O método de reação da polimerase em cadeia (PCR) IS900 é considerado específico para confirmar a presença de Map em cultivo bacteriano de fezes, tecidos (COUSINS; EVANS; FRANCIS, 1995; WHITTINGTON et al. 1999) e leite (GRANT; BALL; ROWE, 1998). Através deste método também é possível detectar a presença da micobactéria diretamente das fezes (COLLINS et al., 1993) e do leite (GRANT; BALL; ROWE, 1998) sem prévio cultivo, o que possibilita rapidez na conclusão do diagnóstico em comparação ao método convencional de cultivo bacteriano dependente de micobactina. Além disso, este método de diagnóstico molecular é utilizado para detecção de Map em pacientes com a doença de Crohn.

## 2.6 Achados de Necropsia

A patologia da paratuberculose é descrita em várias espécies, porém há predominância de estudos em ruminantes. Nos casos avançados da doença de Johne observa-se marcada atrofia de tecido muscular e gorduroso, edema na região submandibular e presença de fluidos nas cavidades torácica e abdominal; **vasos linfáticos** nitidamente visíveis e proeminentes devido à inflamação o que confere aspecto varicoso podendo se estender desde a serosa intestinal até o mesentério. A linfangite, comumente observada, é a característica macroscópica presuntiva do diagnóstico da paratuberculose à necropsia (BUERGELT et al., 1978; CLARKE, 1997; CHIODINI; VAN KRUININGEN; MERKAL, 1984, DRIEMEIER et al., 1999; JUBB; KENNEDY; PALMER, 2007).

Os achados macroscópicos mais específicos ocorrem no **intestino delgado**, entretanto nos casos mais graves, as lesões se estendem desde o duodeno até o reto (BUERGELT et al., 1978; CLARKE, 1997; CHIODINI et al., 1984; JUBB; KENNEDY; PALMER, 2007) e caracterizam-se por espessamento da serosa intestinal com aparência opaca devido ao edema na sub-serosa; acentuado espessamento da mucosa que assume aspecto rugoso e formação de pregas transversais em sua superfície (BUERGELT et al., 1978; CLARKE, 1997; JUBB; KENNEDY; PALMER, 2007). Driemeier et al. (1999) ressaltaram para a diferenciação da aparência corrugada adquirida logo após a morte devido à persistência do peristaltismo, com o aspecto que é característico da doença; segundo Stehman (1990), nos casos de paratuberculose, ao estirar uma porção da alça intestinal esta aparência não desaparece. Os **linfonodos mesentéricos** e íleo-cecais encontram-se edematosos e aumentados de tamanho e, ao corte, flui grande quantidade de líquido leitoso (BUERGELT et al., 1978; CLARKE, 1997; DRIEMEIER et al., 1999; JUBB; KENNEDY; PALMER, 2007). Embora não seja descrito com frequência, em alguns casos chama atenção a presença de focos de mineralização em

alguns tecidos, em especial nos grandes vasos (ALIBASOGLU; DUNNE; GUSS, 1962; DRIEMEIER et al., 1999).

Apesar de, habitualmente, as lesões serem observadas em intestino e linfonodos, a infecção generalizada foi descrita em bovinos, ovinos e caprinos, comprometendo fígado, baço, pulmões rins, útero, placenta e linfonodos não mesentéricos (JONES; HUNT; KING, 1997; SILVA, 1968).

## 2.7 Lesões Histológicas

As lesões histológicas observadas na paratuberculose estão localizadas, comumente, nos intestinos delgado e grosso e linfonodos mesentéricos. Observa-se infiltração de elementos histiocitários de núcleos vesiculosos, cujas células são volumosas, os seus limites não são nítidos; entre elas encontram-se numerosas células multinucleadas, ou seja, gigantócitos de Langhans. De permeio com o infiltrado difuso de histiócitos e gigantócitos vêem-se células linfocitárias e menos frequentemente, plasmócitos. Tais infiltrados são abundantes na mucosa e submucosa do intestino que comprimem os tubos glandulares da mucosa, que se mostram reduzidos em número e diâmetro, nas zonas mais densamente infiltradas. Nas camadas musculares observam-se raros acúmulos desses elementos histiocitários uni e multinucleados, assumindo por vezes aspecto granulomatoso que afastam os feixes musculares lisos e são envoltos perifericamente por linfócitos. Na subserosa encontram-se capilares linfáticos dilatados e ocupados, na sua luz, por aglomerados das mesmas células fagocitárias uninucleadas e gigantocitárias. Não há necrose nem lesões erosivas ou ulceradas na mucosa intestinal (BUERGELT et al., 1978; CLARKE, 1997; DACORSO FILHO et al., 1960).

Nos preparados corados pela técnica de Ziehl-Neelsen vêem-se numerosos agrupamentos de bacilos álcool-ácido resistentes, distribuídos irregularmente no citossoma dos gigantócitos e histiócitos. Esses acúmulos compactos de bacilos, pequenos e grossos, dão característica especial aos cortes tratados por esse método, que permite identificar a presença do Map, mesmo a pequeno aumento microscópico, tal a quantidade de germes (BUERGELT et al., 1978; CLARKE, 1997; COETZER; TUSTIN, 2004; DACORSO FILHO et al., 1960).

Observam-se ainda vasos sanguíneos intestinais muito dilatados repletos de hemácias assim como ectasia dos vasos linfáticos da subserosa do intestino e mesentério e ocupados por rede de fibrina ou por elementos histiocitários. Estes infiltrados são, na sua maioria, formados por linfócitos assinalando-se de permeio raros neutrófilos e raros plasmócitos. É importante assinalar a frequência desses infiltrados linfocitários em torno e no interior dos gânglios nervosos submucosos (plexos de Meissner) dissociando suas células e produzido-lhes processos regressivos. Tais infiltrados são raramente encontrados nos plexos mioentéricos de Auerbach nos feixes musculares lisos. Essa reação inflamatória inespecífica, desprovida de germes ácido álcool resistentes é muito intensa e nítida. Não foram encontrados evidências de lesões histológicas em outros órgãos que pudessem ser correlacionados com a etiologia da doença em causa (BUERGELT et al., 1978; CLARKE, 1997; DACORSO FILHO et al., 1960). Observa-se menor riqueza de linfócitos nas secções dos gânglios linfáticos; prevalecem as áreas claras, mais acentuadas na região cortical com o desaparecimento dos folículos linfóides e atrofia dos cordões linfáticos. Nota-se a substituição da zona cortical por infiltrados difusos das mesmas células macrofágicas com numerosos gigantócitos, distribuídos ao acaso. Pode ser observada a infiltração destas mesmas células na zona cortical e paracortical dos linfonodos mesentéricos (CHIODINI et al., 1984, DACORSO FILHO et al., 1960; DRIEMEIER et al., 1999; KREEGER, 1991;). A coloração específica aqui, também evidencia bacilos álcool-ácido resistentes no citoplasma desses fagócitos (BUERGELT et al., 1978; CLARKE, 1997; COETZER; TUSTIN, 2004; DACORSO FILHO et al., 1960).

## 2.8 Tratamento

Não há tratamento comprovado contra a paratuberculose animal. O uso de drogas antimicobacterianas ameniza os sinais clínicos e a excreção do microrganismo nas fezes, porém não é capaz de eliminar completamente a infecção (JOHNSON-IFEARULUNDU; KANEENE, 1997).

## 2.9 Controle

Além do longo período de incubação e ausência de sinais clínicos nos estágios iniciais da doença (neste período os animais já excretam a micobactéria nas fezes), o lento desenvolvimento das lesões intestinais e a ineficiência dos métodos diagnósticos contribuem para a dificuldade tanto no diagnóstico quanto no controle da doença (CHIODINI, VAN KRUININGEN; MERKAL, 1984;).

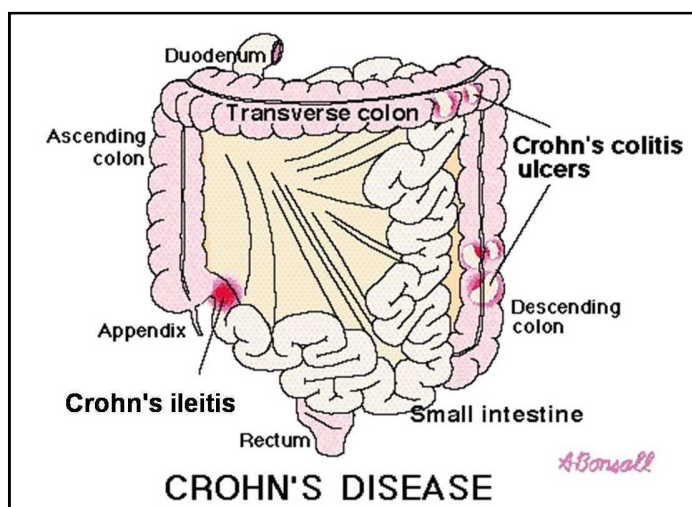
As medidas de controle mais frequentemente preconizadas se referem à rotina de higiene das instalações após cada ordenha, à separação de bezerros de animais adultos e à não alimentação dos bezerros com colostro e leite proveniente de vacas infectadas (CHIODINI et al., 1984), bem como a realização de testes semestrais para de identificação dos animais reativos.

Embora as vacinas não proporcionem imunidade absoluta, elas reduzem o número de animais com sinais clínicos e a quantidade de microrganismos eliminados nas fezes (SHERMAN, 1987). São utilizadas em regiões onde a paratuberculose acarreta perdas sérias e visa reduzir a ocorrência de casos clínicos nos rebanhos. Sua maior desvantagem é a forte interferência nos resultados dos testes imunológicos, que inviabilizam tanto a detecção de animais infectados por Map (fontes de infecção) quanto de animais com tuberculose bovina (MUSKENS et al., 2002). A interferência da resposta imune gerada pela vacinação inviabilizaria seu uso no Brasil, onde a ocorrência de tuberculose bovina é bem elevada e, portanto a vacinação poderia gerar resultados falso-positivos nas provas de intradermorreação tuberculínica, levando animas sadios ao abate obrigatório desnecessário (LILENBAUM, 2000).

O controle requer tempo e adoção de medidas que satisfaçam as condições do rebanho afetado. Para reduzir a ocorrência de casos clínicos são necessários de dois a cinco anos, são gastos três a sete anos para diminuir a prevalência e, sete a quinze anos para eliminar a infecção. Para iniciar um programa de controle é necessário estimar a prevalência da infecção no intuito de avaliar a magnitude do problema. Assim, recomenda-se testar todos os animais com idade superior a dois anos e descartar os soropositivos juntamente com suas crias, com possibilidade de vendê-los para o abate e manter esta área livre de ruminantes, durante mais de dois anos e repor uma população comprovadamente livre do agente (JOHNSON-IFEARULUNDU; KANEENE, 1997a; SHERMAN, 1987; SWEENEY; WHITLOCK; ROSENBERGER, 1992). Devido à maior tendência da ocorrência da paratuberculose em solos ácidos, é recomendada calagem para aumentar o pH dos solos (JOHNSON-IFEARULUNDU; KANEENE, 1997b).

## 2.10 Doença de Crohn

A doença de Crohn se caracteriza por inflamação granulomatosa crônica não caseosa que, por vezes, é acompanhada de úlcera e fistulação extensa (SELBY, 1999), e se estende para os linfonodos intestinais e os vasos linfáticos. Afeta qualquer porção do trato gastrointestinal, desde a boca até o ânus, no entanto a região do íleo terminal é mais frequentemente afetada (Figura 2). Similaridades entre a paratuberculose e a doença de Crohn, foram observadas por Dalziel em 1913, e posteriormente por Crohn et al. em 1932. A etiologia desta enfermidade é ainda desconhecida, porém combinação entre influências genética, ambiental, imunológica e microbiana tem sido sugerida para o desencadeamento da enfermidade.



**Figura 2.** Esquema indicando as porções intestinais comumente afetadas em pacientes com a doença de Crohn (HEALINGWELL, 200?).

Os sinais clínicos em geral se caracterizam por perda crônica de peso, dor abdominal e diarreia (CHIODINI, 1989), que variam de acordo com o local afetado. As lesões são frequentemente segmentares, com espessamento da parede do intestino devido ao edema e inflamação da submucosa; pacientes com lesões no íleo apresentam sinais clínicos de enterite e perda de peso progressivo semelhantes à apendicite aguda, já pacientes com lesões em cólon desenvolvem dores abdominais, diarreia e frequentemente hemorragia. As alterações causadas pela inflamação geralmente provocam acentuada fibrose que leva à estenose intestinal e ulceração que progride até a formação de fistulas (WAKEFIELD et al., 1991 apud CLARKE, 1997).

A doença de Crohn possui similaridades patológicas com a forma tuberculóide (paucibacillary) da paratuberculose no que diz respeito às alterações crônicas granulomatosas não caseosas das lesões que acometem a parede intestinal e tecidos linfóides adjacentes. No entanto, ulceração e fistulação não são típicas da paratuberculose em bovinos; acredita-se que o agente pode provocar diferentes graus de reação nas diferentes espécies (CLARKE, 1997). Vale ressaltar ainda, que há relatos da ocorrência de úlceras em alguns poucos estudos de infecção experimental em bovinos (TAYLOR, 1953). Histologicamente, as lesões da doença de Crohn são caracterizadas por granuloma não caseoso, com a presença de agregados de células epitelióides, células gigantes de Langhans e linfócitos, que se infiltram da mucosa até a serosa.

*Mycobacterium avium* subsp. *paratuberculosis* foi isolado em pequena proporção de pacientes através do método convencional de cultivo bacteriano, no entanto, através do uso da técnica de PCR e métodos de cultivo líquido modificado, 86% dos pacientes apresentaram resultados positivos para a presença do microrganismos (COETZER; TUSTIN, 2004). Outras doenças inflamatórias intestinais são semelhantes tanto na clínica quanto na patologia, no entanto, colite ulcerativa acomete principalmente a mucosa, e é acompanhada de infiltrado mononuclear difuso na lâmina própria e inflamação das glândulas das criptas. A tuberculose intestinal pode mimetizar a doença de Crohn, que também causa ulceração intestinal e fibrose, mas a presença de tubérculos caseosos e BAAR, ou o *M. tuberculosis*, normalmente possibilita o patologista na distinção entre as duas enfermidades. Espécies de *M. avium* oportunistas podem produzir lesões granulomatosas em pacientes imunossuprimidos, como por exemplo, na síndrome da imunodeficiência adquirida (CLARKE, 1997).

Tratamentos com drogas imunossupressoras e remoção cirúrgica da porção intestinal afetada são recomendados para controlar os sintomas da doença de Crohn, porém não se conhecem métodos curativos da enfermidade. Apesar de sua etiologia ser desconhecida, evidências epidemiológicas indicam que a exposição de indivíduos geneticamente susceptíveis durante a infância, a fatores microbiológicos, químicos e/ou ambientais, favorecem o desenvolvimento da doença. É necessário um estudo epidemiológico amplo, com técnicas moleculares rigorosas para desvendar a real causa da doença de Crohn e determinar se o Map tem significado etiológico primário ou se é apenas um invasor secundário (CLARKE, 1997).



## 3 MATERIAL E MÉTODOS

### 3.1 Histórico

Informações sobre o histórico e sinais clínicos da doença no rebanho, foram obtidos junto aos técnicos responsáveis da propriedade estudada, situado no município de Rio Claro, na região Sul-Fluminense, Estado do Rio de Janeiro. Durante os anos de 2006 a 2009, foram implementadas modificações no manejo e alimentação dos animais.

### 3.2 Sorologia

Entre 2006 e 2009 foram colhidas 904 amostras de sangue de 298 vacas, a partir de três anos de idade, a cada seis meses (totalizando seis coletas), para detecção dos anticorpos contra *Mycobacterium avium* subsp. *paratuberculosis*, no teste ELISA indireto (enzyme-linked immunosorbent assays). O sangue foi obtido por punção na veia coccígea em tubos “vacutâiner”. Em seguida, o material foi centrifugado e o soro acondicionado em tubos “ependorf”, congelado a -20°C e enviado ao LABACVET da UFRGS, onde foi processado.

Utilizou-se o antígeno protoplasmático (PPA-3) liofilizado extraído de *Mycobacterium* sp (Allied Monitor). As placas de ELISA (Immulon 2HB) foram sensibilizadas com 50µL antígeno (10mg/ml) diluídos em 10mL de tampão carbonato 0,05M, pH 9,6 e incubadas a 6°C por no mínimo 6 horas. Em seguida foram lavadas com solução salina “tween” por três vezes. As amostras de soro foram diluídas e adsorvidas, a igual volume (200µL), em uma suspensão de *M. phlei* (5mg/mL) e permaneceram por 8 horas sob refrigeração. Após serem centrifugadas a 2000 rpm por 3 minutos, 40µL do sobrenadante foram diluídos em 2mL de PBS/tween80/gelatina (PBST<sub>80</sub>G), resultando numa diluição final de 1:100. O soro adsorvido e diluído (100µL) foi colocado a cada poço da placa sensibilizada, em triplicata, e as placas foram incubadas por 1 hora a 6°C. Em seguida, foram lavadas por três vezes com PBST<sub>80</sub>G a 6°C e secadas. Adicionou-se então 100µL de conjugado anti-IgG bovino (Sigma) com peroxidase produzido em coelho, diluído a 1:20000 e colocado em cada poço da placa, incubando-as durante 1 hora sob refrigeração. Após esse tempo, as placas foram lavadas rapidamente com PBST<sub>80</sub>G por três vezes e 100µL de solução tampão citrato pH 4 contendo 15µL de substrato ABTS ([2,2]azinobis[3-ethyl]benzthiazolin sulfonic acid) e 35µL H<sub>2</sub>O<sub>2</sub>, foram adicionados a cada poço e incubadas a 20°C por cerca de 10 minutos. Finalmente, realizou-se a leitura em espectrofotômetro, utilizando-se leitor de ELISA (Labsystems Multiskan MCC/340) com filtro 405 nm; os valores foram considerados quando a densidade óptica do controle positivo atingiu  $0,220 \pm 10\%$ , e o controle negativo, 0,060.

A amostra foi considerada positiva quando a média das três densidades ópticas (DO) da amostra testada, dividida pela média dos três valores do controle negativo (índice ELISA), foi igual ou superior a 2,1, suspeito quando obteve-se índice ELISA entre 1,5 a 2,0 e negativo quando o valor foi de 1,0 a 1,4.

### 3.3 Isolamento Bacteriano

#### 3.3.1 Isolamento bacteriano a partir de amostras fecais

Entre 2006 e 2008, foram realizadas quatro coletas de fezes; nestas, 203 amostras de cerca de 100g de fezes foram coletadas diretamente da ampola retal das vacas, acondicionadas em potes plásticos com tampa, identificadas, imediatamente refrigeradas e transportadas ao LABACVET da UFRGS.

Após a homogeneização, 1 a 2 gramas de fezes foram diluídas em 30 mL de água destilada estéril em um tubo cônico com tampa e submetidos à agitação por 30 minutos. Em seguida, adicionou-se 30 mL de hexadecylpyridium chloride monohydrate à 0,9% (HPC - Sigma Chemical Co., St Louis, Mo.) e foram colocadas novamente em agitação por 30 minutos e descanso para sedimentação das partículas maiores por 15 minutos. Retirou-se 5 ml do sobrenadante que foram colocados em outro recipiente e misturados a 30 ml de HPC; após adequada homogeneização manteve-se a mistura em temperatura de aproximadamente 21°C *overnight*. A solução foi submetida novamente à centrifugação por 20 minutos; o sobrenadante foi descartado e o sedimento foi misturado a 1mL de antimicrobianos (vancomicina, neomicina e anfotericina). Meio de cultivo específico de Herrold com gema de ovo (HEYM - Herrold egg yolk medium) foi utilizado para proporcionar o crescimento da micobactéria (STABEL, 1997). Utilizou-se quatro tubos para cada amostra e em cada uma delas adicionou-se 100µL da mistura, sendo que em dois tubos adicionou-se micobactina J (Allied Monitor, Inc., Fayette, MO, EUA). Os meios foram mantidos em estufa a 37°C por um período de 4 a 6 meses, sob observação quinzenal.

Para identificação do Map foi considerado o tempo de crescimento, a morfologia das colônias, coloração de ZN e dependência à micobactina (COLLINS, 1996; MANNING; COLLINS, 2001). Para a caracterização molecular do Map, as colônias isoladas foram submetidas à Reação em Cadeia da Polimerase (PCR) para amplificação da inserção genética IS900 específica do Map (WHITTINGTON et al., 1998).

### **3.3.2 Isolamento bacteriano a partir de amostra de leite**

Coletou-se cerca de 100 mL de leite do tanque de armazenamento coletivo (quatro ordenhas consecutivas) em recipiente de vidro estéril, cuja amostra foi refrigerada e enviada ao LABACVET da UFRGS, no intuito de isolar o agente bacteriano.

O processamento foi semelhante ao do cultivo bacteriano das amostras de fezes, com modificação na concentração do HPC, que foi utilizado a 0,7% (STABEL, 1997).

Para caracterização molecular da espécie, as colônias isoladas foram submetidas à técnica de PCR IS900.

### **3.4 PCR IS900 (Reação de Polimerase em Cadeia)**

Após exame visual dos meios de cultivo Herrold, fez-se esfregaço das colônias morfológicamente compatíveis com o Map e, em seguida, fez-se coloração de Ziehl-Nielsen; amostras positivas nesta coloração foram submetidas ao teste PCR IS900 no Laboratório de Genética da UFRGS.

Em “ependorf” uma a duas colônias foram diluídas em 50µL de água destilada estéril e colocadas em banho maria a 100°C, por 20 minutos. Utilizou-se o seguinte protocolo: tampão de PCR 1x; 10pmol de cada primer do IS900 do Map P90 (5'-GAAGGGTGTTCGGGGCCGTCGCTTAGG) e P91 (5'-GGCGTTGAGGTCGATCGCCACGTGAC); 0,4mM de cada dNTP; 1,5mM de MgCl<sub>2</sub>; 1UI de taq polimerase. A amplificação foi realizada em tubos de 500µl em termociclador com 96 lugares sob as seguintes condições: desnaturação inicial de 94°C por 5 minutos, 35 ciclos compostos dos passos de desnaturação a 94°C por 30 segundos, anelamento a 62°C por 15 segundos, extensão a 72°C por 1 minuto e extensão final de 5 minutos. Os produtos de aproximadamente 400pb, foram analisados e avaliados pela eletroforese a 100V em gel de

agarose 1,5% corado com brometo de etídeo, segundo a técnica descrita por Whittington et al. (1998), com modificações.

Foram utilizadas como controle positivo e negativo, uma cepa referência de Map e de *Mycobacterium bovis*, respectivamente, do LABACVET-UFRGS.

### **3.5 Necropsia e histopatologia**

Durante os três anos de estudo na fazenda, 15 animais com ou sem sintomatologia da paratuberculose, foram necropsiados; alguns deles morreram naturalmente e outros foram eutanasiados. A eutanásia foi realizada conforme o prescrito pelas normas de bem estar animal (Colégio Brasileiro de Experimentação Animal, COBEA, lei nº 6.638, de maio de 1979).

Durante as necropsias foram avaliados e coletados fragmentos de diversos órgãos; as amostras foram fixadas em solução de formol a 10% e tamponada com carbonato de cálcio. Em recipientes separados e identificados, fragmentos de diferentes porções do trato intestinal e linfonodos mesentéricos foram coletados, no intuito de avaliar o órgão, desde o duodeno até o reto. O processamento dos tecidos foi realizado pelos métodos usuais para exame histológico, embebidas e incluídas em parafina, cortadas a 5 $\mu$  e coradas pela hematoxilina-eosina. Cortes de todas as secções de intestinos delgado e grosso, linfonodos mesentéricos e outros órgãos que apresentaram infiltrado inflamatório granulomatoso foram corados pela técnica de Ziehl-Neelsen.

## 4 RESULTADOS

### 4.1 Histórico

Para a formação do rebanho, gado da raça Girolanda foi trazido de Resende, Estado do Rio de Janeiro. Segundo informações obtidas, desde 2005 até a ocasião da nossa primeira visita à propriedade, no início de 2006, cerca de sete vacas apresentaram quadros de emagrecimento progressivo, diarreia crônica não responsiva às terapias antidiarreicas convencionais, antibióticos e soro caseiro, e morreram naturalmente. Eram afetadas apenas as vacas adultas, em fase de lactação ou secas. Todos os animais acometidos foram crias da fazenda.

A partir de 2006 outras sete vacas foram eutanasiadas, pois apresentavam quadro sugestivo de paratuberculose, acompanhados de mastite recidivante, distúrbios reprodutivos, ou idade avançada com baixa produtividade (Tabela 1).

Os animais eram alimentados com polpa cítrica, farelo de soja, calcário, refinazil (subproduto protéico de milho) e monensina sódica; eram vermifugados (abamectina, ivermectina), vacinados contra raiva, brucelose, leptospirose, febre aftosa e clostridioses, e banhados regularmente com carrapaticida (amitraz). O sistema de criação era de semi-confinamento.

O veterinário responsável observou que nos exames de tuberculinização com teste cervical comparativo, realizados no rebanho, notou-se acentuada reação positiva para a tuberculina aviária.

Após a implementação de medidas de controle tais como eliminação imediata de animais doentes e abate seletivo de vacas com altos índices de anticorpos no teste ELISA concomitante a mastite recidivante, problemas reprodutivos ou idade avançada, separação dos bezerros das vacas logo após o nascimento e utilização de banco de colostro, observou-se considerável diminuição da ocorrência de sinais clínicos nos animais do rebanho, de seis casos clínicos a cada ano para cerca de um caso clínico por ano. Em 2006, após eliminação daqueles animais que já apresentavam diarreia anteriormente ao início do estudo, ocorreram mais dois casos; já em 2007, 2008 e 2009 observou-se uma vaca com diarreia em cada ano.

**Tabela 1.** Históricos das vacas que foram eutanasiadas e necropsiadas em rebanho bovino leiteiro com paratuberculose no município de Rio Claro, RJ, entre 2006 e 2009.

<b>Identificação do animal</b>	<b>Históricos</b>
493	No dia anterior à necropsia teve diarreia com estrias sangue. Na face havia áreas de alopecia.
507	Diarreia crônica líquida enegrecida em jato, que cessou durante alguns dias e retornou.
498	Apresentou diarreia profusa em jato por 15 dias, no início apresentando cor e odor normais e posteriormente escura e fétida. Notou-se emagrecimento progressivo, cessou a produção de leite, porém alimentava-se normalmente.
295	Uma semana de diarreia líquida aquosa. Emagrecimento progressivo por aproximadamente um mês. Animal magro.
500	Há aproximadamente um mês animal teve diarreia e abortou. Emagrecimento progressivo e mastite nos quatro quartos; o leite secou. Melhorou e voltou a comer.
190	Há aproximadamente quatro meses o animal começou a apresentar incoordenação nos membros posteriores (“pernas bambas”). Um dia anterior à necropsia pariu uma bezerra natimorta; foi a 4ª cria. Após o parto levantou normalmente e foi posta no pasto, onde caiu e não levantou mais. Levantada com ajuda, caminhou cambaleante. Estava magra, um pouco desidratada e com escaras de decúbito.
335	Adoeceu com quadro de diarreia líquida, escura e fétida. Foi medicada com antibióticos. Observou-se diminuição da produção. Havia um aumento de volume no membro posterior esquerdo, que segundo informações do técnico responsável, a lesão era proveniente de queda.

## 4.2 Sinais Clínicos

Em geral os animais apresentavam emagrecimento progressivo; estado nutricional regular a ruim (Figura 3), apatia, diminuição e, até parada da produção de leite, diarreia crônica, profusa e intermitente, inicialmente verde-oliva, depois amarronzada e enegrecida, eliminada muitas vezes sob forma de jatos (Figura 4); eventualmente muco e estrias de sangue eram observados nas fezes e alguns animais apresentaram prostração. Problemas reprodutivos e de mastite recidivante, eram as complicações mais frequentes desse rebanho.



**Figura 3.** Aspectos clínico-patológicos da paratuberculose em rebanho bovino leiteiro no município de Rio Claro, RJ. Vacas 295 com escore corporal ruim e apatia.



**Figura 4.** Aspectos clínico-patológicos da paratuberculose em rebanho bovino leiteiro no município de Rio Claro, RJ. Vaca 498, magra com diarreia profusa e amarronzada, eliminada sob forma de jato.

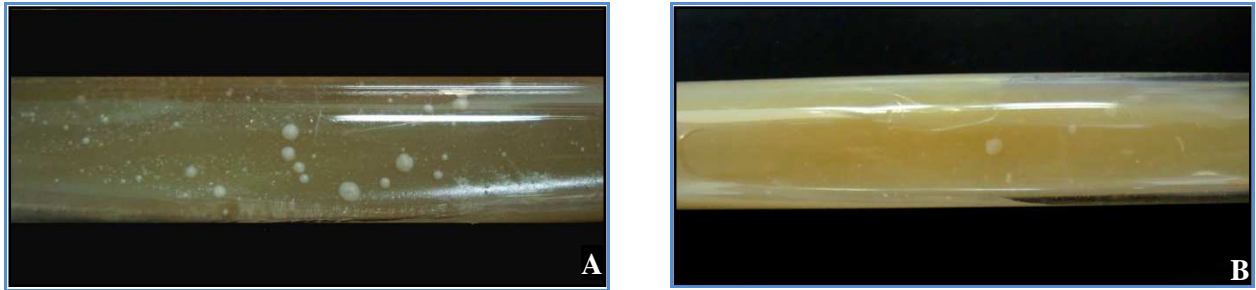


### 4.3 Isolamento Bacteriano

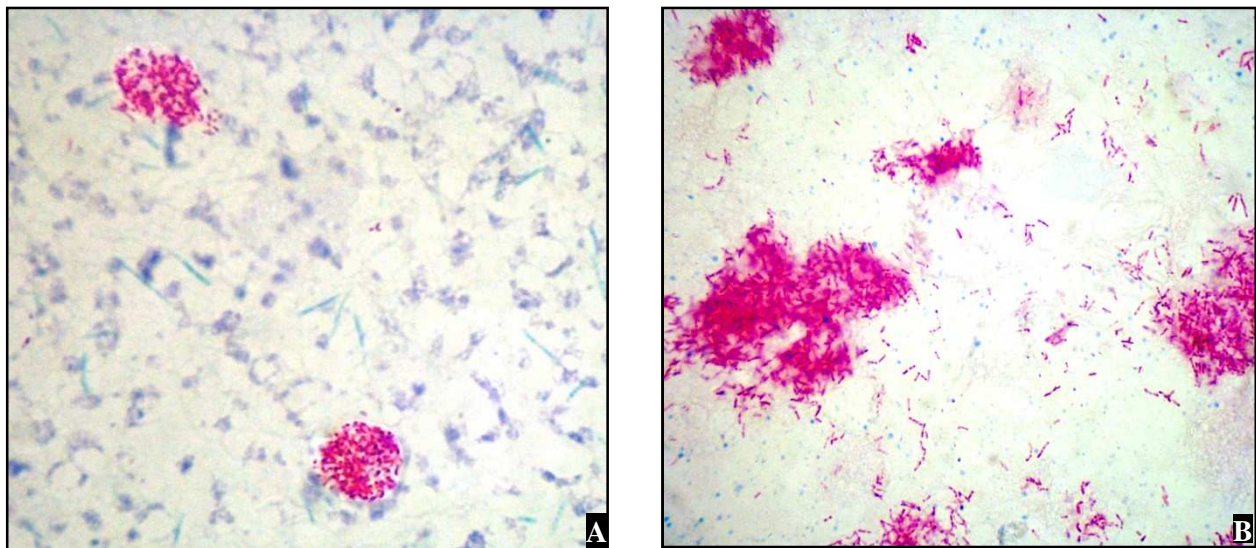
Dentre as 203 amostras de **fezes** submetidas ao isolamento bacteriano do Map em *Herrold egg yolk medium* (HEYM), 14 (7%) apresentaram colônias com características compatíveis com as do Map (Figura 5 e 6), tais como crescimento lento, coloração álcool-ácido resistente e dependência à micobactina. Nas demais amostras inoculadas não houve crescimento do agente após 24 semanas de cultivo e ou a contaminação inviabilizou a observação de colônias típicas de Map.

A amostra de **raspado de mucosa intestinal** (Vaca 174), inoculada para isolamento do Map igualmente apresentou colônias compatíveis com Map.

A amostra de **leite** também revelou crescimento de colônias com características morfológicas do Map.



**Figura 5.** Aspectos clínico-patológicos da paratuberculose em rebanho bovino leiteiro no município de Rio Claro, RJ. Colônias bacterianas típicas de *Mycobacterium avium* subsp. *paratuberculosis*, em meio Herrold com micobactina, de amostras fecais das vacas 174 (A) e 500 (B).



**Figura 6.** Aspectos clínico-patológicos da paratuberculose em rebanho bovino leiteiro no município de Rio Claro, RJ. Bacilos álcool ácido resistentes isoladas em meio Herrold com micobactina, de amostras fecais das vacas 174 (A) e 500 (B).

#### 4.4 PCR IS900

Das 15 amostras (14 de fezes e uma de leite) isoladas em HEYM com micobactina, apenas cinco (quatro de fezes e uma de leite) foram positivas para Map pela PCR IS900 (Tabela 2).

**Tabela 2** Resultado do teste PCR IS900 das colônias isoladas em Herrold com micobactina, de amostras de leite e de fezes provenientes de rebanho bovino leiteiro com paratuberculose do município de Rio Claro, RJ.

<b>Identificação da amostra</b>	<b>Resultado PCR IS900</b>
Leite	Positivo
509	-
242	-
352	-
1247	-
295	Positivo
0185	-
491	Positivo
298	-
500	Positivo
230	-
518	-
245	-
174	Positivo
568	-



## 4.5 ELISA

Entre os anos de 2006 e 2009, 298 vacas com idade acima de três anos foram avaliadas pelo teste ELISA indireto, para detecção de anticorpos contra Map.

- **Frequência de animais soropositivos no rebanho**

Os resultados obtidos nas coletas semestrais constam na tabela 3.

**Tabela 3.** Resultado do teste ELISA para paratuberculose das coletas semestrais em rebanho bovino leiteiro no município de Rio Claro, RJ, entre os anos de 2006 e 2009.

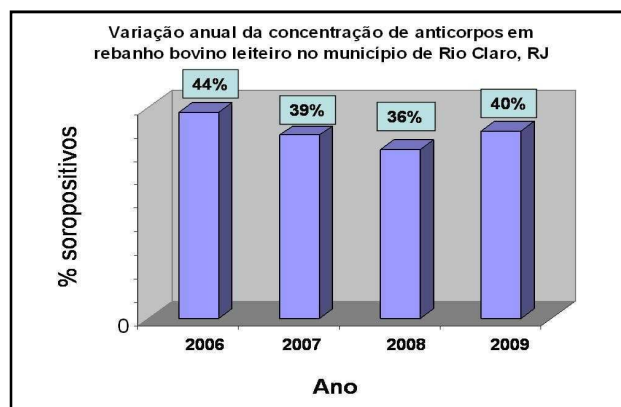
Mês da coleta	NOVEMBRO	JUNHO	NOVEMBRO	JUNHO	NOVEMBRO	JUNHO
	2006	2007	2007	2008	2008	2009
	Coleta 1	Coleta 2	Coleta 3	Coleta 4	Coleta 5	Coleta 6
<b>Número de vacas reagentes</b>	63	62	31	40	80	70
<b>% de vacas positivas</b>	44%	55%	23%	24%	48%	40%
<b>Total de vacas avaliadas</b>	<b>144</b>	<b>112</b>	<b>137</b>	<b>167</b>	<b>166</b>	<b>178</b>

Foi feita avaliação anual, e observou-se aproximadamente 40% de vacas reagentes ao teste ELISA, no período estudado (2006 a 2009). Os dados obtidos constam na tabela 4 e na figura 7.

**Tabela 4.** Frequência anual de vacas reagentes ao teste ELISA em rebanho bovino leiteiro com paratuberculose no município de Rio Claro, RJ, entre os anos de 2006 e 2009.

ANO	2006	2007	2008	2009
<b>% de vacas soropositivas</b>	44	39	36	40
<b>Total de amostras de soro avaliadas</b>	144	249	333	178

**Figura 7.** Aspectos clínico-patológicos da paratuberculose em rebanho bovino leiteiro no município de Rio Claro, RJ. Variação anual da concentração de anticorpos em rebanho bovino leiteiro com paratuberculose, entre os anos de 2006 e 2009.



#### 4.6 Achados de Necropsia

Durante o período de 2006 a 2009, foram realizadas 15 necropsias de vacas na fazenda onde foi realizado nosso estudo. Destas, sete apresentaram evidências macroscópicas de paratuberculose (Tabela 5). As outras oito vacas necropsiadas, morreram por diversas causas, tais como, queda de barrancos, edema maligno, fratura de membro, atolamento, abscesso hepático e outros, e não foram encontradas lesões macro e microscópicas compatíveis com paratuberculose.

As principais alterações observadas à necropsia dos animais com paratuberculose constam nas Tabelas 6 e 7, e outros achados inespecíficos estão listados na Tabela 8.

Das vacas 493, 498 e 507 apenas o intestino delgado e linfonodos mesentéricos foram analisados. A vaca 174 não foi necropsiada por nós, dela recebemos apenas material destinado a exame histopatológico.

**Tabela 5.** Animais necropsiados com lesões típicas de paratuberculose, em rebanho bovino leiteiro no município de Rio Claro, RJ.

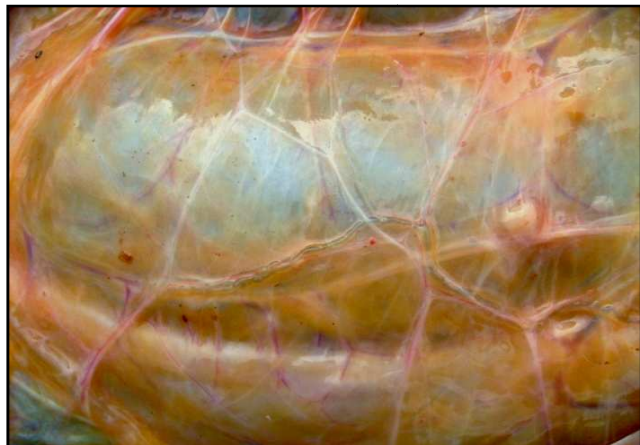Identificação do animal	Idade	Data da necropsia	Intensidade das lesões intestinais	Exames laboratoriais positivos	SAP
493	6 anos	19-04-2006	+++	-	30802
507	6 anos	23-05-2006	+++	-	30810-30813
498	6 anos	06-07-2006	+++	-	30819-30821
174	não necropsiado	-	+++	Histopatologia ELISA Cultivo fecal PCR IS900	30908
295	5 anos	22-12-2007	+++	Histopatologia ELISA Cultivo fecal PCR IS900	31138-31147
500	8 anos	09-09-2008	++	Histopatologia ELISA Cultivo fecal PCR IS900	31596-31604
190	7 anos	31-08-2008	+	Histopatologia ELISA	31588-31595
335	5 anos	20-04-2009	+++	Histopatologia ELISA	31774-31781

Lesões: -: não observadas; s/a: ausentes; +: leve; ++: moderada; +++: acentuada.

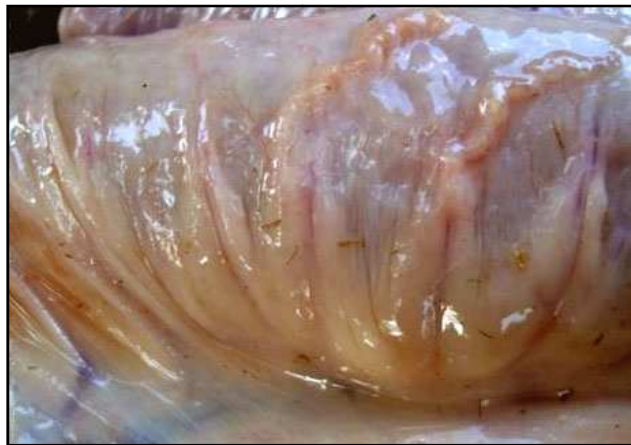SAP = registro do exame histopatológico no Setor de Anatomia Patológica do Projeto Sanidade Animal Embrapa/UFRRJ.

#### 4.6.1 Vasos Linfáticos

Os vasos linfáticos do mesentério apresentavam-se evidentes e esbranquiçados (Figura 8), por vezes tortuosos e em determinadas regiões com aspecto varicoso, visíveis sob a serosa das alças intestinais (Figura 9).



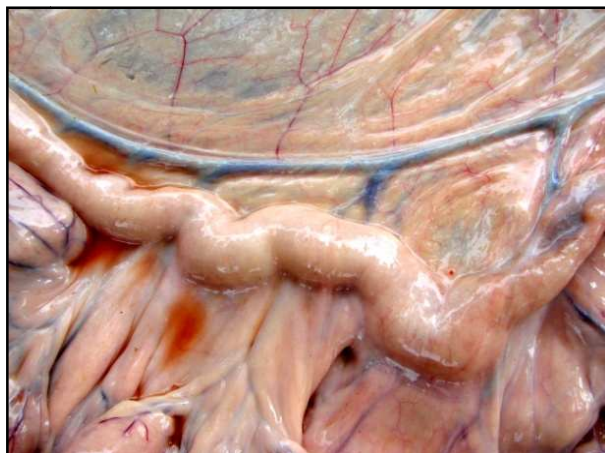
**Figura 8.** Aspectos clínico-patológicos da paratuberculose em rebanho bovino leiteiro no município de Rio Claro, RJ. Vaca 190. Evidenciação dos vasos linfáticos do mesocólon.



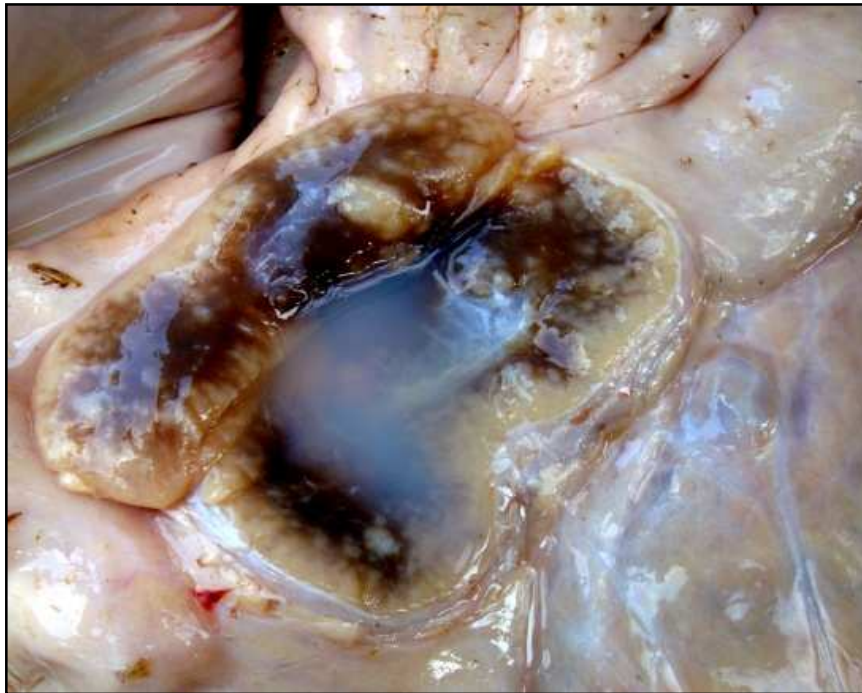**Figura 9.** Aspectos clínico-patológicos da paratuberculose em rebanho bovino leiteiro no município de Rio Claro, RJ. Vaca 335. Vasos linfáticos subserosos de alça intestinal espessados, esbranquiçados e tortuosos (aspecto varicoso).

#### 4.6.2 Linfonodos Mesentéricos

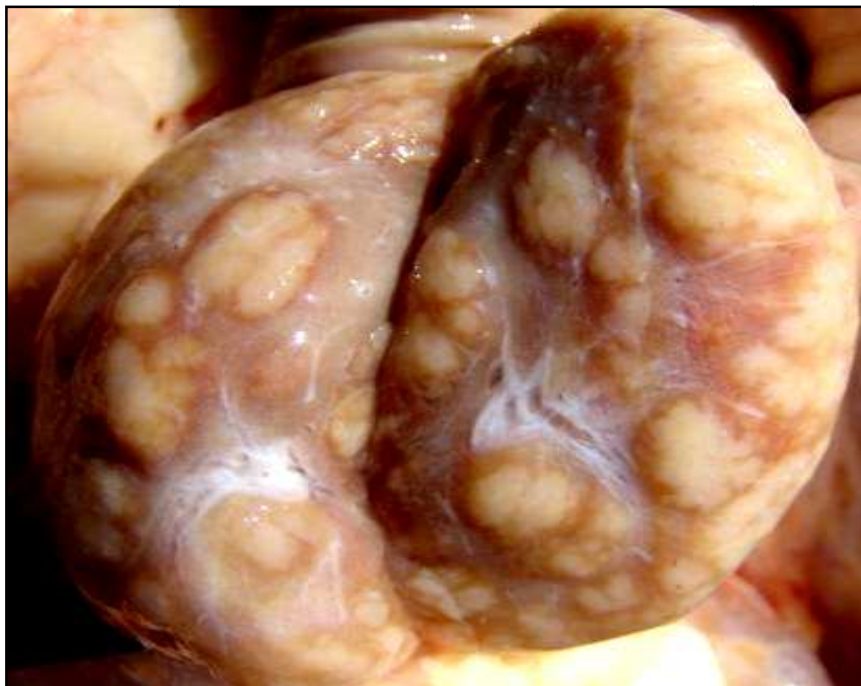Os linfonodos mesentéricos, em geral, estavam muito aumentados de tamanho, úmidos, brilhantes e protraídos ao corte, com a região cortical espessada e com áreas irregulares e brancacentas, de aspecto multinodular de diversos tamanhos; a região medular em geral era de cor marrom-clara, em alguns casos também havia esses nódulos brancacentos e por vezes notou-se acúmulo de líquido esbranquiçado e leitoso no seio medular (Figuras 10 a 12).



**Figura 10.** Aspectos clínico-patológicos da paratuberculose em rebanho bovino leiteiro no município de Rio Claro, RJ. Vaca 295. Linfonodos mesentéricos aumentados de volume.



**Figura 11.** Aspectos clínico-patológicos da paratuberculose em rebanho bovino leiteiro no município de Rio Claro, RJ. Vaca 335. Linfonodo mesentérico tumefeito, com áreas claras no córtex e medular e áreas marrom enegrecidas com acúmulo de líquido leitoso.

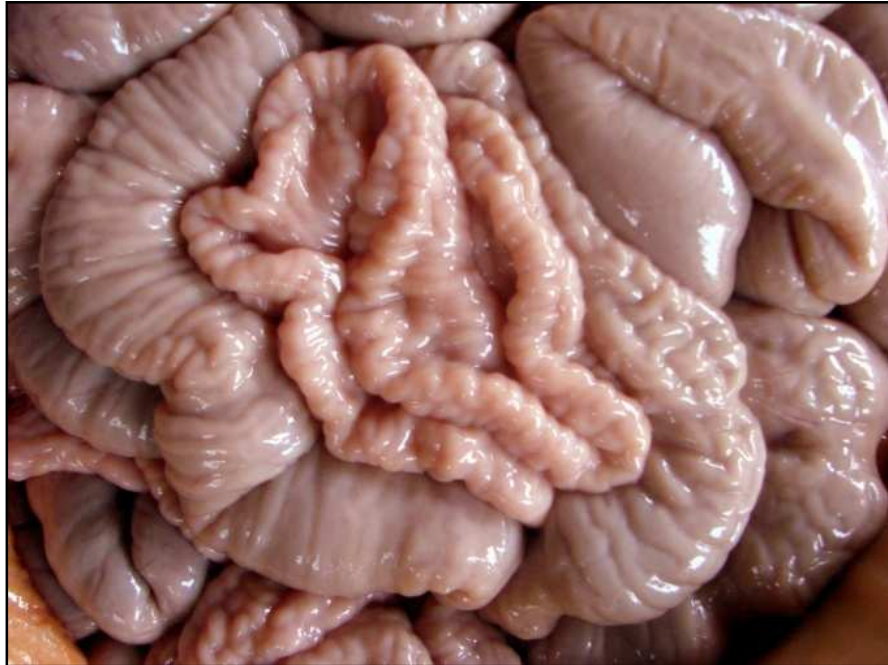

**Figura 12.** Aspectos clínico-patológicos da paratuberculose em rebanho bovino leiteiro no município de Rio Claro, RJ. Vaca 498. Linfonodo mesentérico com acentuado aumento de volume e nódulos esbranquiçados, ao corte, de tamanhos variados em todo parênquima.

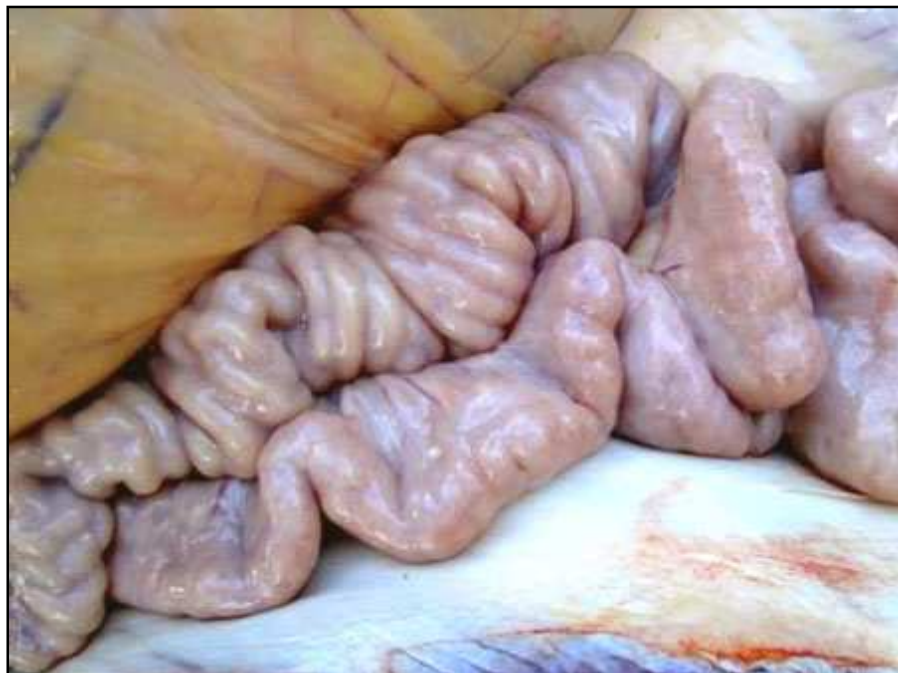

### 4.6.3 Intestino Delgado

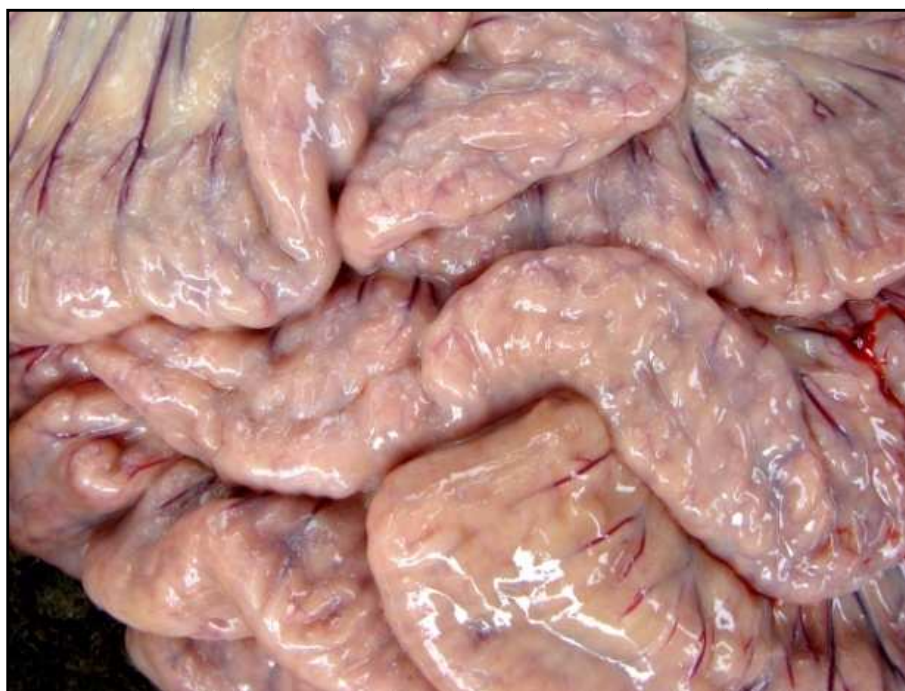Na cavidade abdominal observavam-se as **alças** do intestino delgado, espessadas, com aspecto anelado e ou cerebróide (Figuras 13 a 15).



**Figura 13.** Aspectos clínico-patológicos da paratuberculose em rebanho bovino leiteiro no município de Rio Claro, RJ. Vaca 500. Alças intestinais espessadas e com aspecto cerebróide e anelado.



**Figura 14.** Aspectos clínico-patológicos da paratuberculose em rebanho bovino leiteiro no município de Rio Claro, RJ. Vaca 335. Alças intestinais espessadas e com aspecto anelado.

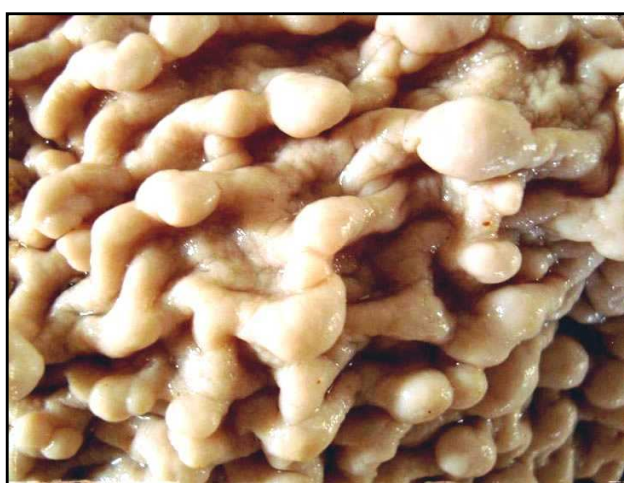

**Figura 15.** Aspectos clínico-patológicos da paratuberculose em rebanho bovino leiteiro no município de Rio Claro, RJ. Vaca 295. Alças intestinais espessadas com aspecto cerebróide.

À abertura, o **duodeno** apresentava a mucosa espessada, enrugada ou pregueada, com a superfície irregularmente avermelhada (Figura 15) e em dois animais (Vacas 493, 507) havia pequenas nodulações com aspecto proliferativo (polipóide) (Figura 16 e 17).



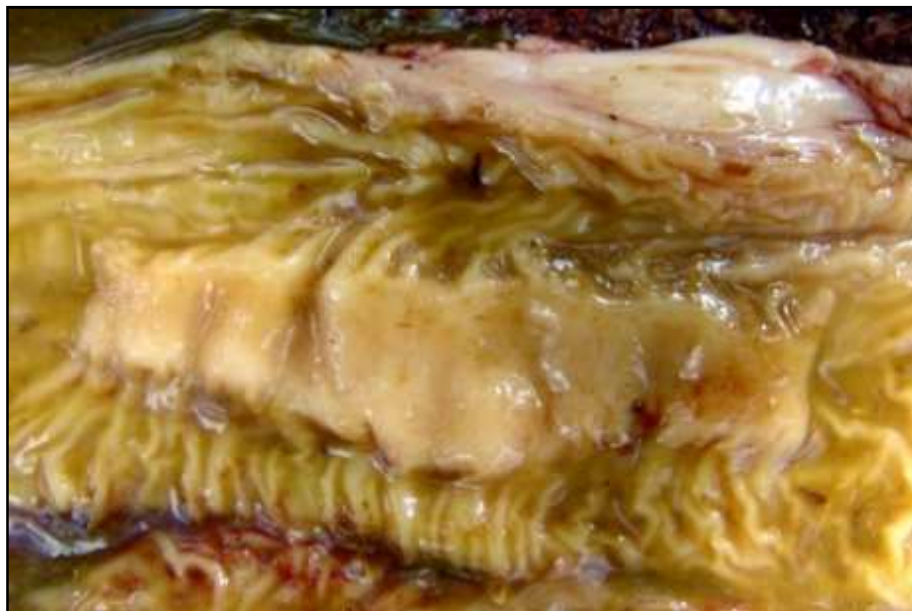**Figura 16.** Aspectos clínico-patológicos da paratuberculose em rebanho bovino leiteiro no município de Rio Claro, RJ. Vaca 493. Mucosa duodenal espessada, com aspecto enrugado e com projecções polipóides e com a superfície avermelhada.



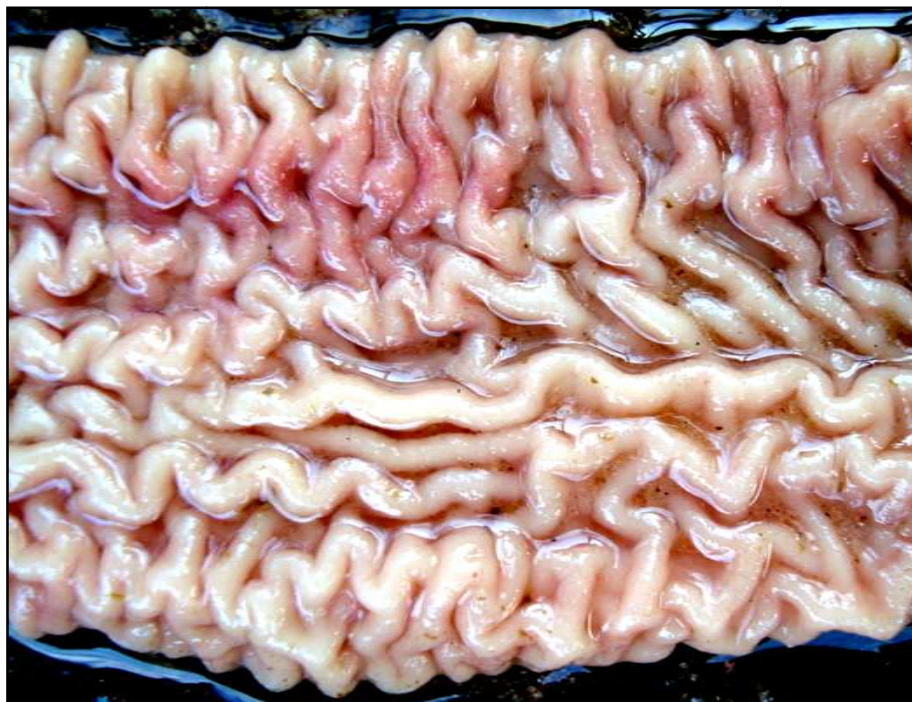**Figura 17.** Paratuberculose em um rebanho bovino leiteiro município de Rio Claro, RJ. Vaca 507. Mucosa duodenal (fixada em formol) espessada, com aspecto enrugado e granular e com projecções polipóides.



O **jejuno** também exibiu a mucosa espessada, enrugada, com aspecto semelhante a giros cerebrais, com áreas difusas ou irregularmente avermelhadas (Figura 19); na maioria dos animais essas lesões intensificavam-se do terço final do jejuno até o final do íleo. Em quatro animais (Vacas 335, 498, 500, 507) as placas de Peyer estavam muito evidentes, salientes e com aspecto de fitas (Figura 18). No final do jejuno de um animal (Vaca 335) observava-se um aspecto finamente granular na superfície da mucosa, o que lhe conferia um aspecto reticulado.

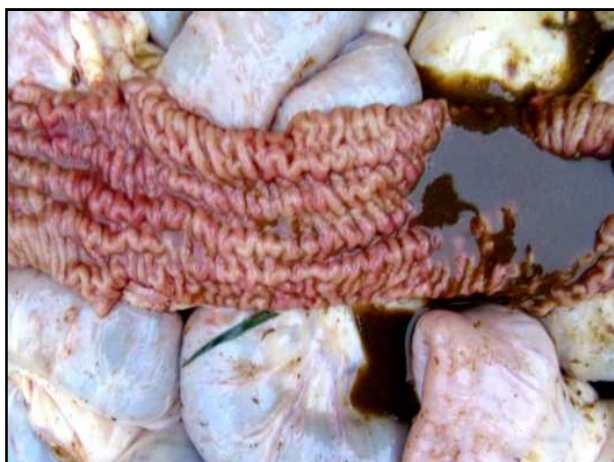

**Figura 18.** Aspectos clínico-patológicos da paratuberculose em rebanho bovino leiteiro no município de Rio Claro, RJ. Vaca 498. Mucosa do jejuno levemente pregueada e com placa de Peyer saliente.

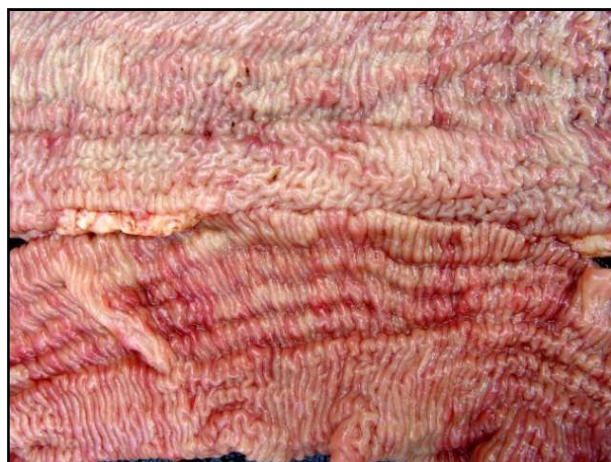

**Figura 19.** Aspectos clínico-patológicos da paratuberculose em rebanho bovino leiteiro no município de Rio Claro, RJ. Vaca 335. Mucosa do jejuno intensamente espessada, pregueada e com áreas avermelhadas irregulares.

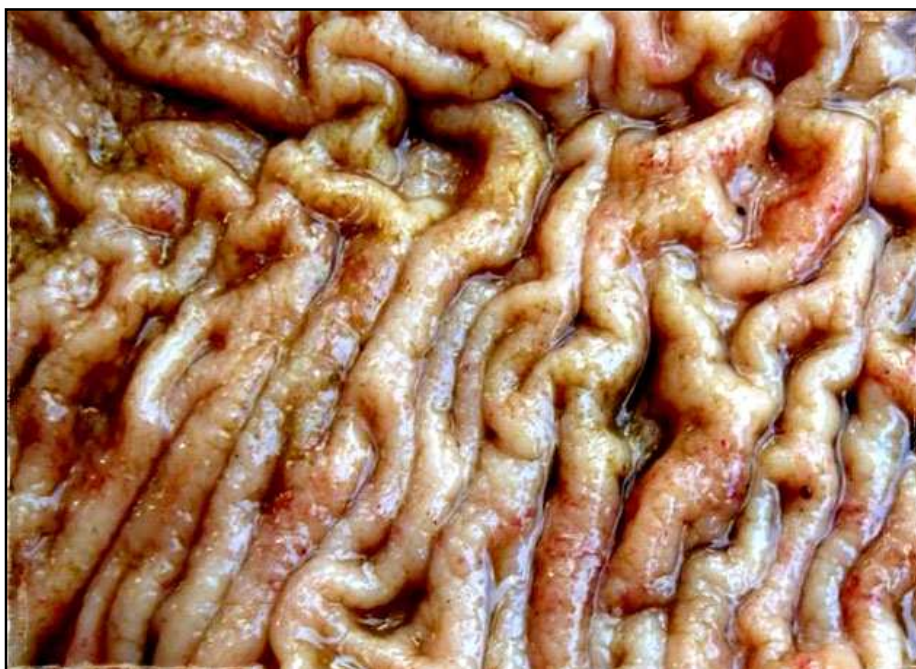O **íleo** também apresentava a parede espessada e com aspecto anelado e ou cerebróide, de aspecto proliferativo visível também na mucosa, o que muitas vezes dava um aspecto enrugado ou pregueado, com frequência se via áreas avermelhadas difusas ou irregulares (Figuras 20 a 22). Também nessa região do intestino as placas de Peyer eram muito evidentes, semelhante ao que se observou no jejuno de alguns animais. Raras e pequenas nodulações com aspecto proliferativo (polipóide) de superfície avermelhada foi vista no íleo de apenas um animal (Vaca 498). A mucosa apresentava aspecto finamente granular (Vacas 295, 335, 498, 507) (Figura 22). O conteúdo do intestino delgado em geral era líquido e de cor verde-oliva claro a amarelado até marrom escuro (Figura 20).



**Figura 20.** Aspectos clínico-patológicos da paratuberculose em rebanho bovino leiteiro no município de Rio Claro, RJ. Vaca 507. Mucosa do íleo espessada, com aspecto pregueado, avermelhada e conteúdo marrom escuro.



**Figura 21.** Aspectos clínico-patológicos da paratuberculose em rebanho bovino leiteiro no município de Rio Claro, RJ. Vaca 498. Mucosa do íleo espessada, com áreas avermelhadas irregulares e aspecto pregueado.



**Figura 22.** Aspectos clínico-patológicos da paratuberculose em rebanho bovino leiteiro no município de Rio Claro, RJ. Vaca 335. Íleo espessado com áreas avermelhadas, pregueado e com aspecto granular.



**Tabela 6.** Alterações macroscópicas em vasos linfáticos, linfonodos mesentéricos e intestino delgado de vacas com paratuberculose em rebanho bovino leiteiro no município de Rio Claro, RJ. (Continua)

Identificação do animal	VASOS LINFÁTICOS		LINFONODOS MESENTÉRICOS	INTESTINO DELGADO		
	mesentéricos	Subserosos das alças intestinais		Duodeno	Jejuno	Íleo
493	-	-	Aumentados+++ de volume, úmidos e protraídos ao corte, com a região cortical espessada, e áreas irregulares e brancacentas evidentes. Região medular de cor marrom.	Parede espessada +++, aspecto anelado e cerebróide vistos à serosa, mucosa espessada +++, com nodulações de aspecto polipóide, de até 0,5cm de diâmetro, e com a superfície avermelhada; conteúdo líquido verde-oliva amarelado.	Parede espessada ++, aspecto anelado e cerebróide da serosa; mucosa espessada ++, superfície avermelhada. Conteúdo líquido verde-oliva.	Parede espessada ++, aspecto anelado e cerebróide da serosa, mucosa espessada ++ com superfície avermelhada. Conteúdo líquido verde-oliva.
507	s/a	Dilatados, evidentes e tortuosos +++	Aumentados +++, úmidos e protraídos ao corte, com a região cortical espessada, e com áreas irregulares e brancacentas evidentes. Região medular de cor marrom.	Parede espessada, aspecto anelado e mucosa com aspecto proliferativo +++, pequenas nodulações de até 0,5cm de diâmetro, aspecto polipóide e superfície frequentemente avermelhada. Conteúdo líquido verde-oliva amarelado.	Parede espessada, com aspecto anelado e cerebróide; mucosa espessada ++, especialmente na porção final +++ e com áreas irregulares avermelhadas ++. Placas de Peyer evidentes, elevadas +++ com aspecto de fitas. Conteúdo líquido verde-oliva escuro a marrom.	Parede espessada, com aspecto anelado e cerebróide, mucosa espessada +++ e com áreas avermelhadas +++ e irregulares com aspecto finamente granular. Conteúdo líquido verde-oliva escuro a marrom.
498	dilatados e evidentes +	Dilatados, evidentes e tortuosos ++	Aumentados +++, úmidos e protraídos ao corte, marrom-claro, com a região cortical espessada e áreas irregulares, multinodulares, brancacentas evidentes, de diversos tamanhos.	Parede espessada e com aspecto anelado e cerebróide. Mucosa espessada +++, semelhante a giros cerebrais de aspecto proliferativo. Conteúdo líquido verde-oliva escuro a marrom.	Parede com aspecto anelado e cerebróide. Mucosa espessada +++, com aspecto proliferativo, áreas avermelhadas e irregulares. Placas de Peyer evidentes +++ , salientes com aspecto de fitas. Conteúdo líquido verde-oliva escuro a marrom.	Parede com aspecto anelado e cerebróide. Mucosa espessada +++, com aspecto proliferativo e granular, raras nodulações de aspecto polipóide e áreas avermelhadas irregulares. Conteúdo líquido verde-oliva escuro a marrom.

Lesões: -: não observadas; s/a: ausentes; +: leve; ++: moderada; +++: acentuada.

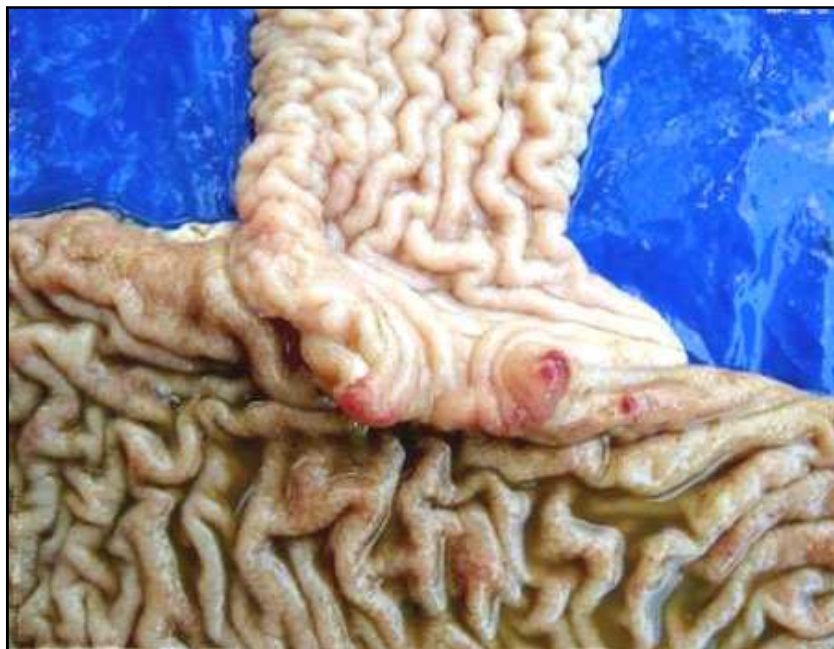**Tabela 6.** Continuação

<b>295</b>	s/a	Evidentes em algumas regiões ++	Aumentados +++, úmidos e protraídos ao corte, com a região cortical espessada, e com áreas irregulares e brancacentas evidentes. região medular de cor marrom.	Parede espessada, com aspecto anelado e cerebróide. áreas avermelhadas irregulares na mucosa e conteúdo líquido verde-oliva.	Parede com aspecto anelado e cerebróide. áreas avermelhadas irregulares na mucosa e conteúdo líquido verde-oliva.	Serosa com aspecto anelado e cerebróide. mucosa com áreas avermelhadas irregulares e aspecto proliferativo granular +++ conteúdo líquido verde-oliva.
<b>500</b>	s/a	Dilatados e evidentes ++ e tortuosos em algumas áreas.	Aumentados de volume ++; ao corte havia pequenas áreas esbranquiçadas no córtex.	Mucosa levemente espessada com evidenciação das placas de Peyer.	Parede com aspecto anelado e cerebróide +. mucosa espessada +, semelhante a giros cerebrais de aspecto proliferativo +. Placas de peyer evidentes +, salientes +. Conteúdo líquido verde-oliva.	Parede com aspecto anelado e cerebróide +. mucosa espessada +, com aspecto proliferativo +, áreas avermelhadas e irregulares +. Placas de Peyer evidentes +, salientes +. Conteúdo líquido verde-oliva.
<b>190</b>	Vasos linfáticos do mesentério dilatados e evidentes ++.	Dilatados e evidentes ++.	Aumentados de volume ++; ao corte havia nódulos esbranquiçados no córtex e na medular.	Parede espessada e com aspecto anelado e cerebróide +. Mucosa com áreas avermelhadas irregulares focais. Conteúdo líquido verde-oliva claro.	Parede com aspecto anelado e cerebróide +. mucosa espessada +. Conteúdo líquido verde-oliva claro.	Serosa com aspecto anelado e cerebróide +. Conteúdo líquido verde-oliva.
<b>335</b>	Dilatados, evidentes e tortuosos +++	Dilatados, evidentes e tortuosos +++	Aumentados +++, úmidos e protraídos ao corte, região cortical espessada, áreas irregulares e brancacentas evidentes. Ao corte observaram-se nódulos esbranquiçados de variados tamanhos no córtex. Região medular de cor marrom, e acúmulo de líquido leitoso e esbranquiçado no seio medular.	Parede espessada e com aspecto anelado e cerebróide ++. Mucosa espessada ++, semelhante a giros cerebrais de aspecto proliferativo, com áreas avermelhadas e irregulares. Placas de Peyer evidentes +. Conteúdo líquido verde-oliva	Parede com aspecto anelado e cerebróide +++. Mucosa espessada +++, semelhante a giros cerebrais de aspecto proliferativo, com áreas avermelhadas e irregulares. a final do jejuno a mucosa tinha aspecto granular +++. Placas de Peyer evidentes +. conteúdo líquido verde-oliva.	Parede com aspecto anelado e cerebróide +++. Mucosa espessada +++, semelhante a giros cerebrais de aspecto proliferativo, com áreas avermelhadas e irregulares. a mucosa tinha aspecto granular +++. Conteúdo líquido verde-oliva.

Lesões: -: não observadas; s/a: ausentes; +: leve; ++: moderada; +++: acentuada.

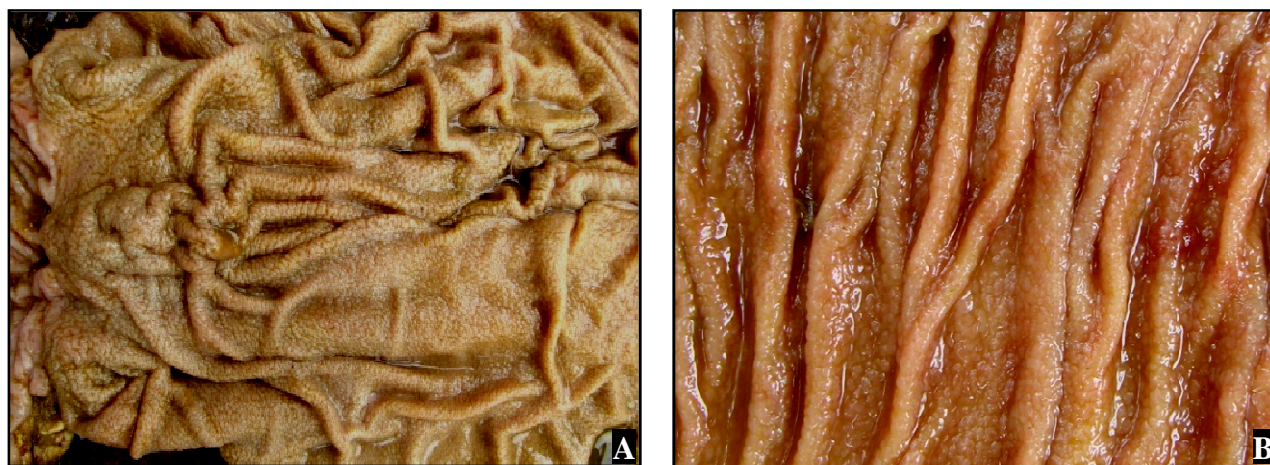
#### 4.6.4 Intestino grosso

A **válvula íleo-cecal** em geral estava edemaciada, com a mucosa espessada, de aspecto granular (Vacas 295 e 335), avermelhada (Vaca 190) ou com nódulos hemorrágicos (Vacas 295, 335, 498) (Figura 23).



**Figura 23.** Aspectos clínico-patológicos da paratuberculose em rebanho bovino leiteiro no município de Rio Claro, RJ. Vaca 335. Válvula íleo-cecal com nódulos hemorrágicos; tecidos adjacentes (íleo terminal e ceco) espessados.

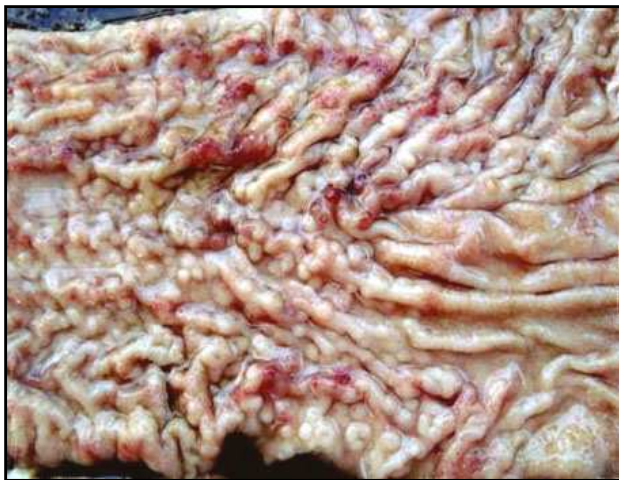O **ceco** apresentava-se dilatado, com a mucosa espessada, com áreas avermelhadas irregulares e acentuado aspecto granular o que confere um aspecto pavimentoso à mucosa (Vacas 498, 295, 335) (Figura 24). O conteúdo era semi-líquido a líquido de coloração verde-oliva.



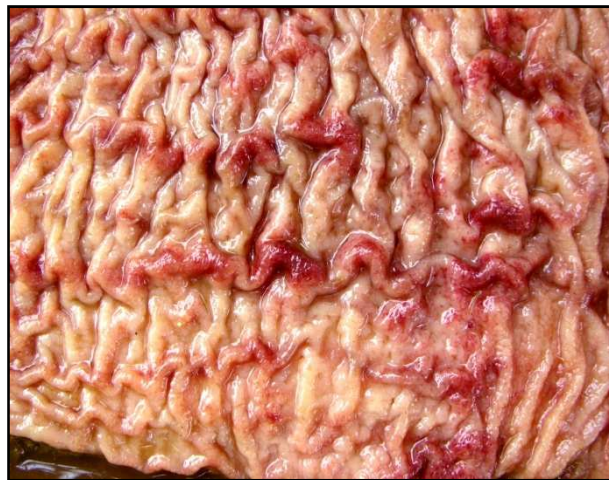**Figura 24.** Aspectos clínico-patológicos da paratuberculose em rebanho bovino leiteiro no município de Rio Claro, RJ. (A e B ) Vaca 295. (A) Diversas áreas do ceco espessadas e com aspecto granular, o que confere um aspecto pavimentoso à mucosa. (B) Visão aproximada da mucosa.



O **cólon** exibia, acentuado espessamento e evidente pregueamento (Vacas 295 e 335) com nodulações de aspecto “polipóide” (Vaca 335) (Figura 25 e 26). Observaram-se ainda, áreas avermelhadas e aspecto granular da mucosa (Vacas 493, 295 e 335). O conteúdo variava de pastoso a líquido verde-oliva escuro.

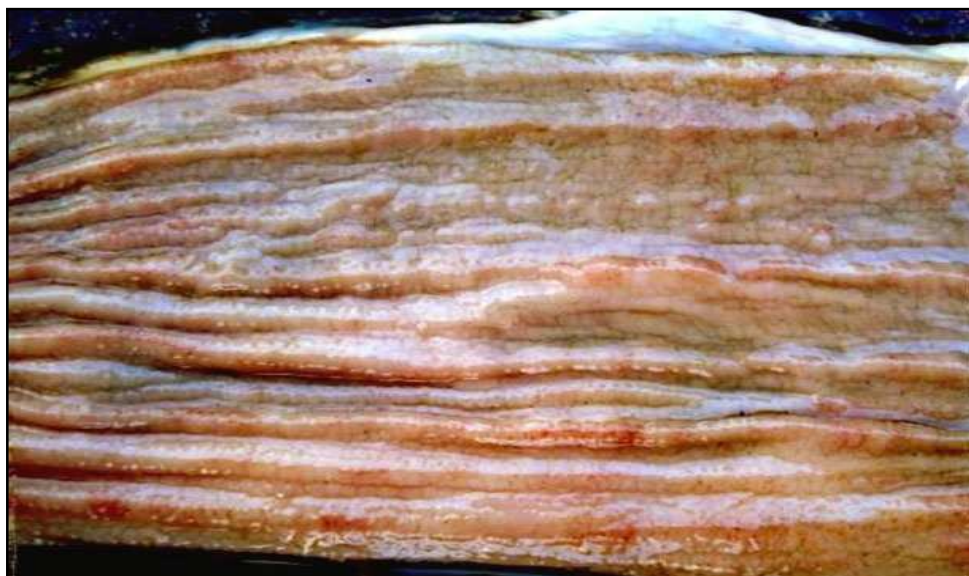


**Figura 25.** Aspectos clínico-patológicos da paratuberculose em rebanho bovino leiteiro no município de Rio Claro, RJ. Vaca 335. Cólono distal espessado, com evidente pregueamento da mucosa e com projeções polipóides; vê-se ainda áreas avermelhadas irregulares na mucosa.



**Figura 26.** Aspectos clínico-patológicos da paratuberculose em rebanho bovino leiteiro no município de Rio Claro, RJ. Vaca 295. Cólono proximal espessado, com a mucosa de aspecto granular, pregueada e com áreas avermelhadas irregulares.

O **reto** estava espessado, com aspecto granular e com áreas avermelhadas irregulares na mucosa (Vacas 295 e 335) (Figura 27) e conteúdo semi-líquido a líquido.



**Figura 27.** Aspectos clínico-patológicos da paratuberculose em rebanho bovino leiteiro no município de Rio Claro, RJ. Vaca 335. Reto com a mucosa espessada e superfície com aspecto microgranular.

**Tabela 7.** Alterações macroscópicas do intestino grosso de vacas com paratuberculose em rebanho bovino leiteiro, no município de Rio Claro, RJ.

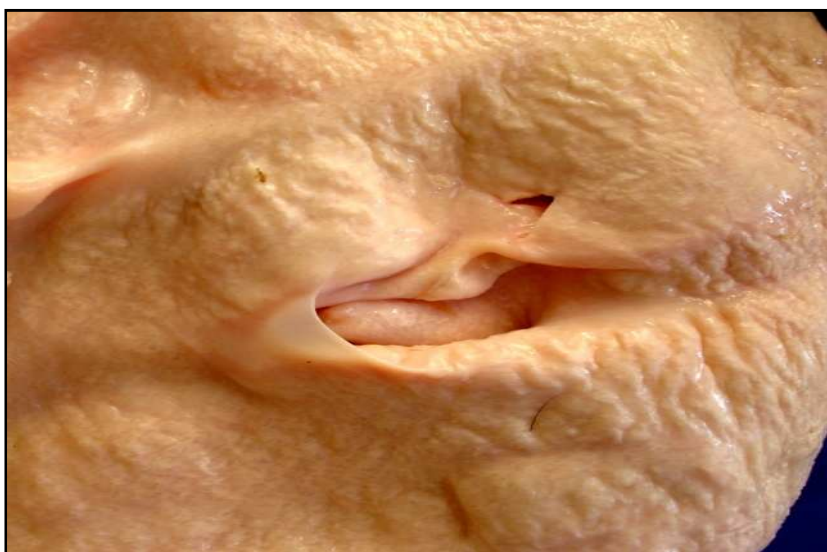
Identificação do animal	Intestino grosso			
	Válvula Íleo-cecal	Ceco	Cólon	Reto
493	s/a	s/a	Estriações avermelhadas na mucosa	s/a
507	s/a	Conteúdo pastoso a líquido verde-oliva escuro.	Conteúdo pastoso a líquido verde-oliva escuro.	Conteúdo pastoso a líquido verde-oliva escuro.
498	Edemaciada e avermelhada +++ , com presença de nódulos avermelhados +++ de cerca de 1cm de diâmetro.	Dilatado com mucosa espessada, edemaciada +++ , com áreas avermelhadas irregulares, com aspecto granular ++. Conteúdo líquido verde-oliva escuro.	s/a	Fezes líquidas ao redor do ânus.
295	Levemente espessada + , com a mucosa granular +++ e pequenas áreas elevadas de até 0,3 cm de diâmetro e com áreas avermelhadas +	Mucosa com áreas avermelhadas irregulares e espessada +++ com aspecto granular +++.	Mucosa espessada ++ com áreas avermelhadas irregulares, com aspecto granular ++ e evidente pregueamento da mucosa.	Mucosa com áreas avermelhadas irregulares, espessamento com aspecto granular +.
500	s/a	s/a	s/a	s/a
190	Edemaciada ++ e avermelhada +	s/a	s/a	s/a
335	Mucosa edemaciada ++ com focos hemorrágicos, aspecto granular +++ e presença de nódulos avermelhados, de 0,5 a 1cm de diâmetro.	Mucosa espessada +++ , de aspecto granular +++.	Mucosa espessada +++ , pregueada, de aspecto granular +++ com pequenas nodulações de aspecto polipóide, em torno de até 0,5cm de diâmetro, e com a superfície avermelhada.	Mucosa de aspecto granular +++ e áreas avermelhadas irregulares. Eliminou fezes líquidas +++ no momento da eutanásia.

Lesões: s/a = ausentes; + = leve; ++ = moderada; +++ = acentuada.

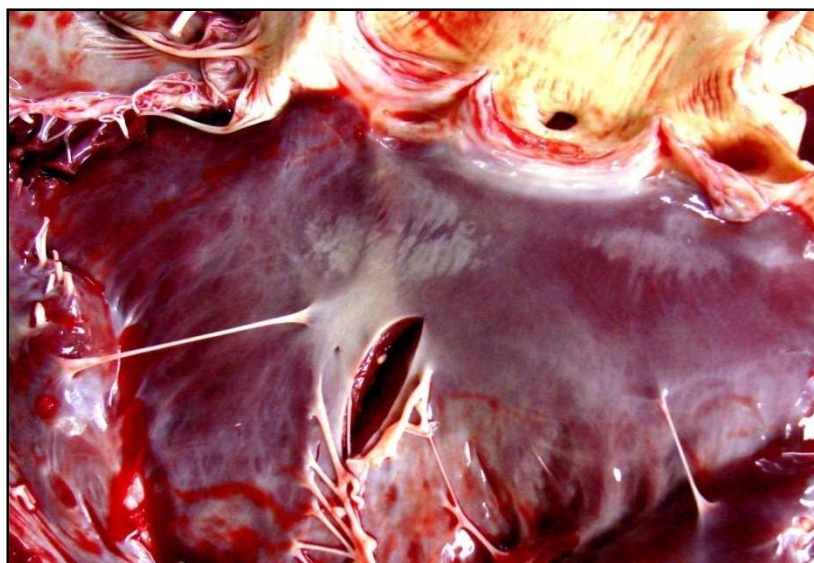
#### 4.6.5 Demais órgãos

Nos demais órgãos, as alterações macroscópicas encontradas, tais como mastite, abscessos e outras que não tinham relação direta com a paratuberculose, constam na Tabela 10.

Os **linfonodos superficiais e de outras vísceras** muitas vezes estavam aumentados de tamanho e, na maioria dos casos, o aspecto macroscópico acompanhava o descrito para os linfonodos mesentéricos. No **coração** da Vaca 500, havia no endocárdio, abaixo da válvula semilunar aórtica, áreas esbranquiçadas, sob forma de placas irregulares (Figura 29) e a íntima da **aorta** abdominal desse mesmo animal, apresentou superfície irregular, rugosa, firme e esbranquiçada (Figura 28).



**Figura 28.** Aspectos clínico-patológicos da paratuberculose em rebanho bovino leiteiro no município de Rio Claro, RJ. Vaca 500. Íntima da aorta abdominal com áreas de superfície elevada, rugosa e firme (calcificação).



**Figura 29.** Aspectos clínico-patológicos da paratuberculose em rebanho bovino leiteiro no município de Rio Claro, RJ. Vaca 500. Endocárdio com áreas esbranquiçadas de contornos irregulares abaixo da válvula semilunar aórtica.

**Tabela 8.** Outras alterações macroscópicas de vacas com paratuberculose em rebanho bovino leiteiro no município de Rio Claro, RJ.

Identificação do animal	Estado nutricional	Outros achados
493	Regular	<i>Linfonodos</i> : pré-escapulares e pré-crurais aumentados e edematosos, retromamários aumento do volume +++ e úmidos ao corte. <i>Glândula mamária</i> : extensa necrose hemorrágica e focos de supuração (mastite). <i>Pulmão</i> : difusamente enfisematoso, mais marcado nos septos interlobulares. <i>Coração</i> : hidropericárdio ++; equimoses na borda da aurícula direita e focos de supuração no epi e endocárdio. <i>Baço</i> : cápsula espessada, com áreas amareladas gelatinosas e áreas avermelhadas. <i>Rim</i> : diversas áreas irregulares e pálidas a amareladas, focos de hemorragias que se estendem desde a superfície cortical até as papilas (infartos isquêmicos agudos). <i>Abomaso</i> : petéquias em toda a mucosa.
507	Ruim	<i>Linfonodos</i> : em geral aumentados, úmidos e protraídos ao corte, com a região cortical espessada e áreas irregulares e brancacentas evidentes; um linfonodo mediastínico com necrose caseosa. <i>Pulmão</i> : pequena porção do parênquima, adjacente ao linfonodo mediastínico, com necrose caseosa. <i>Fígado</i> : focos amarelados. <i>Baço</i> : evidenciação dos folículos linfóides. <i>Omaso e Abomaso</i> : com conteúdo amolecido +.
498	Ruim	<i>Linfonodos</i> : pré-escapulares, pré-crurais, traqueais e rumenais aumentados, úmidos e protraídos ao corte, marrom-claro, com a região cortical espessada e áreas irregulares e brancacentas evidentes de aspecto multinodular de diversos tamanhos. Retro-mamários aumentados +++ e com o mesmo aspecto, porém com petéquias. <i>Coração</i> : dilatação dos vasos linfáticos subepicárdicos. <i>Fígado</i> : pequenos focos de teleangiectasia e artéria hepática com íntima rugosa +. <i>Baço</i> com evidenciação folicular. <i>Adrenal</i> difusamente avermelhada +++. <i>Abomaso</i> : região pilórica espessada, esbranquiçada e com aspecto granular. <i>Glândula mamária</i> : cisterna dilatada e firme ao corte, grande quantidade de pus líquido branco-amarelado +++.
295	Ruim	<i>Linfonodos</i> : mediastínicos aumentados + e úmidos ao corte +. <i>Abomaso</i> : região pilórica espessada, esbranquiçada e com aspecto granular.
500	Regular	<i>Tireóide</i> : esquerda firme ao corte. <i>Coração</i> : endocárdio com áreas esbranquiçadas de contorno irregular, sob forma de placas levemente elevadas, abaixo da válvula semilunar aórtica. Íntima de <i>aorta</i> abdominal com superfície irregular, rugosa, firme e esbranquiçada.
190	Ruim	<i>Cavidade abdominal</i> : presença de líquido citrino +. <i>Coração</i> : hidropericárdio +, vasos linfáticos do epicárdio evidentes. <i>Rim</i> : edema gelatinoso na pelve renal.
335	Ruim	<i>Cavidade abdominal</i> : presença líquido citrino + e coágulo de albumina. <i>Baço</i> : bordos discretamente arredondados. <i>Abomaso</i> : presença de areia +. <i>Membro posterior esquerdo</i> : grande abscesso encapsulado de aproximadamente 40cm de diâmetro, com pus fluido esbranquiçado.

Lesões: + = leve; ++ = moderada; +++ = acentuada.



## 4.7 Achados Histopatológicos

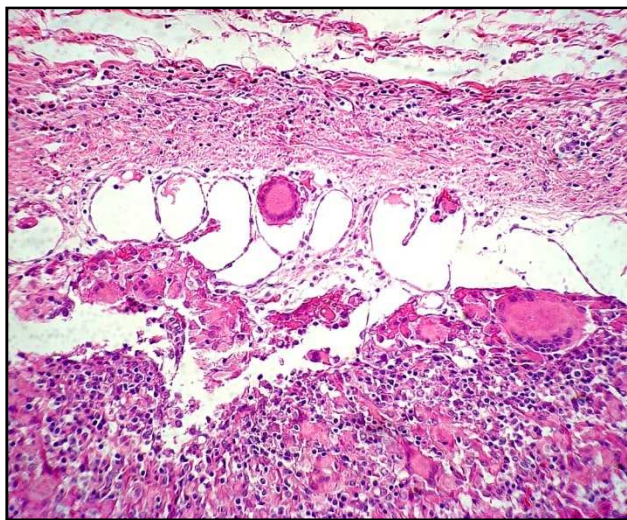
As alterações histológicas mais importantes foram observadas no intestino (Tabelas 10 e 11) e nos linfonodos mesentéricos (Tabela 9), as quais foram muito uniformes entre os animais necropsiados, diferindo apenas na intensidade das lesões entre os animais (Tabela 5), e entre as diversas seções do intestino. As alterações foram analisadas individualmente e listadas conforme Anexo 1.

Das vacas 174, 493, 498 e 507, apenas o intestino delgado e linfonodos mesentéricos foram analisados à microscopia. A vaca 174 não foi necropsiada, apenas recebemos o material coletado para exame histopatológico.

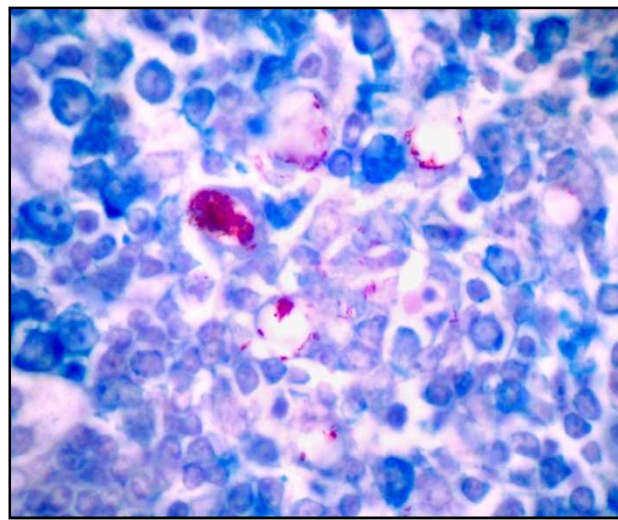
### 4.7.1 Linfonodos mesentéricos:

Nos seios subcapsulares e na região medular dos linfonodos mesentéricos observava-se infiltrado inflamatório granulomatoso, com agrupamentos de macrófagos epitelióides, na maioria das vezes acompanhados de células gigantes de Langhans (Figura 30) e algumas vezes por eosinófilos; em alguns linfonodos esses infiltrados eram visualizados inclusive nos centros dos folículos linfóides e em alguns deles havia hiperplasia linfóide. Observaram-se ainda, proliferação fibroblástica e de vasos linfáticos nos seios medulares (Vaca 500). Presença de BAAR, ainda que a densidade de bacilos variasse com o grau de reação inflamatória, foram vistos no interior de macrófagos e de células gigantes de Langhans (Figura 31). Nas Vacas 190 e 500 não foram observados BAAR.

As alterações observadas nos linfonodos mesentéricos estão listadas na tabela 9.



**Figura 30.** Aspectos clínico-patológicos da paratuberculose em rebanho bovino leiteiro no município de Rio Claro, RJ. Vaca 507. Região subcapsular de linfonodo mesentérico com infiltrado inflamatório mononuclear rico em células gigantes e ectasia de vasos linfáticos. HE, obj. 6.3.



**Figura 31.** Aspectos clínico-patológicos da paratuberculose em rebanho bovino leiteiro no município de Rio Claro, RJ. Vaca 295. Linfonodo mesentérico com bacilos álcool-ácido resistentes no interior de macrófagos. Ziehl-Neelsen, obj. 100.

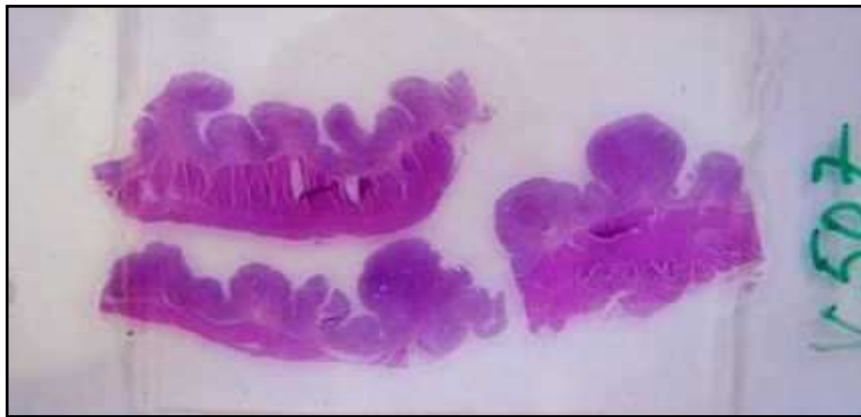

#### 4.7.2 Intestino delgado

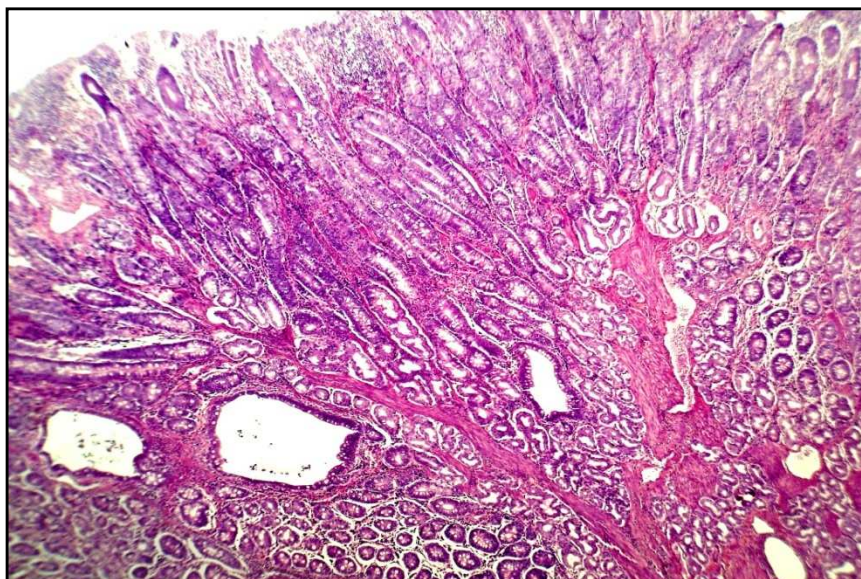
- **Duodeno:**

**Mucosa:**

A superfície da mucosa apresentava-se com aspecto proliferativo polipóide (Figura 32). Na base da mucosa viam-se agrupamentos de células mononucleares e difusamente em toda mucosa havia infiltração linfoplasmocitária, com presença de macrófagos epitelióides e eosinófilos entre as vilosidades. A infiltração mononuclear e a dilatação dos vasos linfáticos eram vistas principalmente no ápice das vilosidades (Vacas 295, 498, 507). Observou-se ainda hipertrofia de fibras musculares lisas da lâmina própria (Vacas 190, 335, 500), que em muitas áreas tomavam um aspecto arboriforme (Vacas 493, 507) (Figura 33). Essas alterações da mucosa causavam afastamento das vilosidades intestinais e alteravam a arquitetura normal da mucosa. No interior dos macrófagos havia numerosos BAAR corados pelo ZN no duodeno de todos os animais, exceto na Vaca 190 e 500.



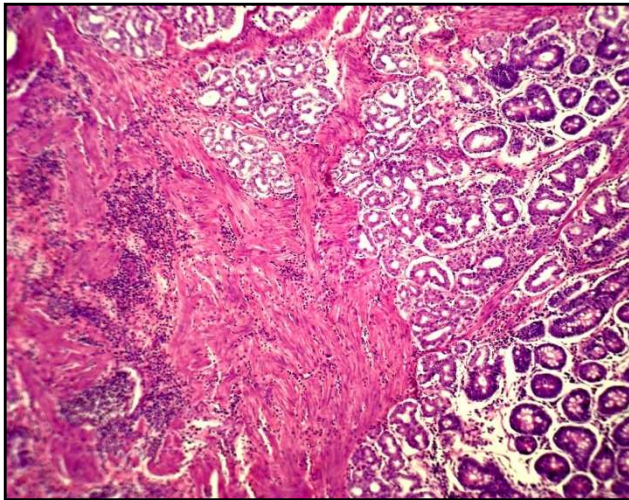
**Figura 32.** Aspectos clínico-patológicos da paratuberculose em rebanho bovino leiteiro no município de Rio Claro, RJ. Vaca 507. Aspecto proliferativo polipóide da mucosa do duodeno. HE.



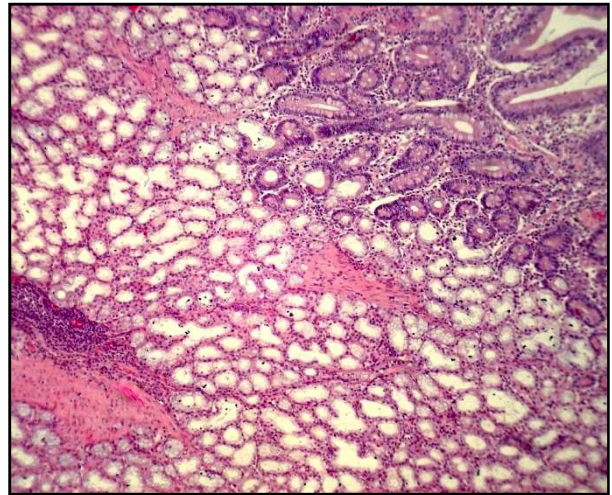
**Figura 33.** Aspectos clínico-patológicos da paratuberculose em rebanho bovino leiteiro no município de Rio Claro, RJ. Vaca 507. Aspecto 'arboriforme', dilatação de criptas e hipertrofia da lâmina própria da mucosa do duodeno. HE, obj. 10.

### ***Muscular da mucosa:***

A muscular da mucosa apresentou áreas de hipertrofia com infiltração inflamatória mononuclear (Vaca 295, 500, 507) (Figura 34).



**Figura 34.** Aspectos clínico-patológicos da paratuberculose em rebanho bovino leiteiro no município de Rio Claro, RJ. Vaca 507. Hipertrofia da muscular da mucosa com infiltração inflamatória mononuclear entre as fibras musculares. HE, obj. 10.



**Figura 35.** Aspectos clínico-patológicos da paratuberculose em rebanho bovino leiteiro no município de Rio Claro, RJ. Vaca 295. Hiperplasia das glândulas de Brunner do duodeno. HE, obj. 10.

### ***Submucosa:***

Em alguns animais observou-se hiperplasia das glândulas duodenais (de Brunner) (Vacas 295, 507) (Figura 35) e em algumas áreas havia infiltrado inflamatório mononuclear entre essas glândulas. Em dois animais (Vacas 335, 493) havia ectasia de glândulas duodenais. Observaram-se ainda, congestão, perivasculite, leucocitoestase, linfangiectasia, perilinfangite e linfangite granulomatosas e proliferação fibroblástica (Vacas 295, 493, 498, 500, 507). Algumas vezes a infiltração mononuclear era esparsa ao longo de toda a submucosa.

### ***Muscular:***

A camada muscular do duodeno não apresentou alterações em nenhuma vaca.

### ***Serosa:***

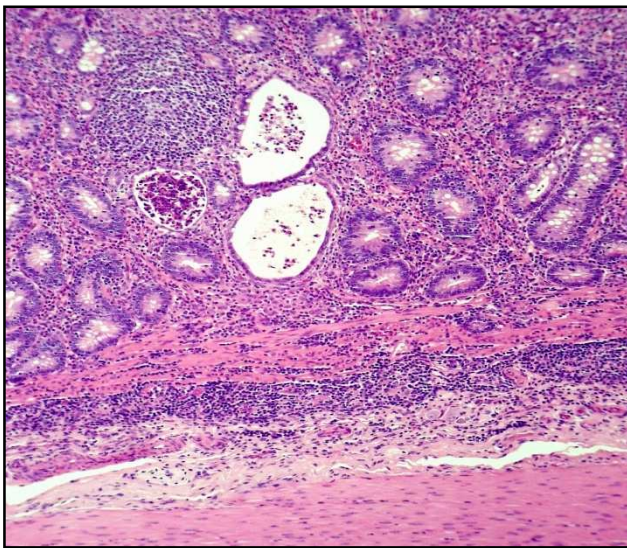
Os vasos linfáticos subserosos do duodeno, apresentavam-se dilatados na Vaca 190.



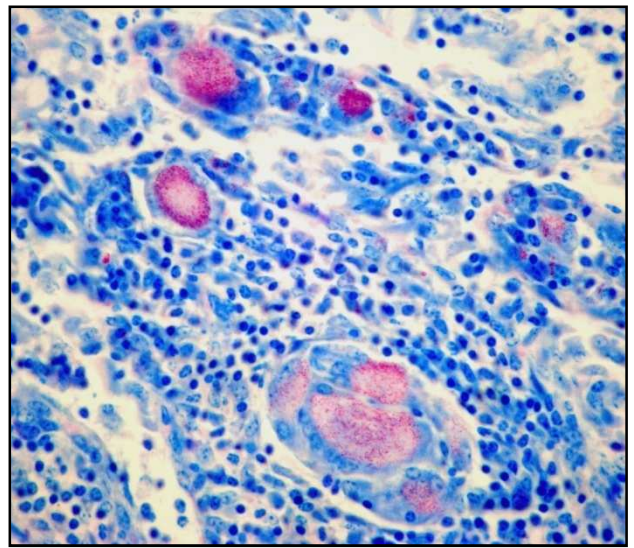
- **Jejuno:**

**Mucosa:**

Na mucosa do jejuno observou-se intenso infiltrado inflamatório granulomatoso com frequentes focos de macrófagos epitelióides, acompanhados de inúmeras células gigantes de Langhans, linfócitos, eosinófilos e em menor quantidade plasmócitos; havia ainda, afastamento das glândulas intestinais devido ao acúmulo de células inflamatórias. No lúmen de algumas criptas, aparentemente dilatadas e com epitélio necrótico, observaram-se neutrófilos e ou debris celulares (Vacas 190, 335, 498, 500) e, eventualmente, muco (Figura 36). Em algumas áreas onde o infiltrado era muito rico em macrófagos e linfócitos, quase não se viam as células epiteliais da mucosa. Numerosos BAAR corados pelo ZN (Figuras 37) eram frequentes em todas as vacas, exceto na Vaca 190 (ausentes) e Vaca 500 (raros). Fibras musculares lisas da lâmina própria hipertrofiadas e dispostas em diversos sentidos foram vistas com frequência na mucosa, desde a base até quase a superfície das vilosidades, das Vacas 335, 498, 500 (Figura 38). Ainda se via, dilatação dos vasos linfáticos, muitas vezes até o ápice das vilosidades (Vacas 335, 493, 500) e hiperplasia epitelial em direção ao centro das placas de Peyer.

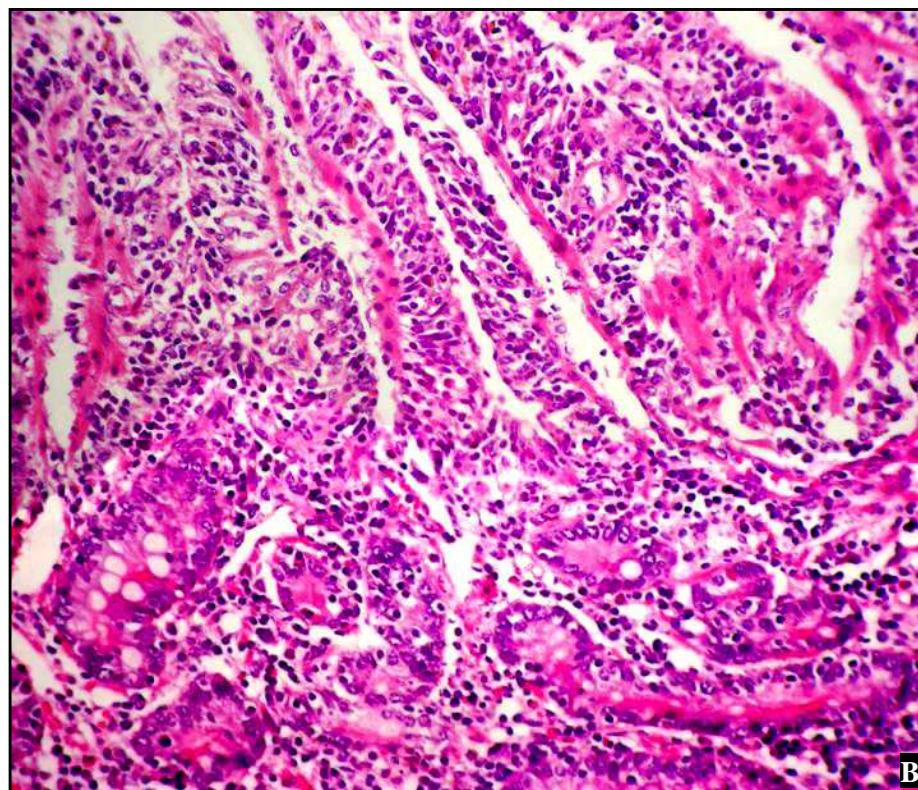
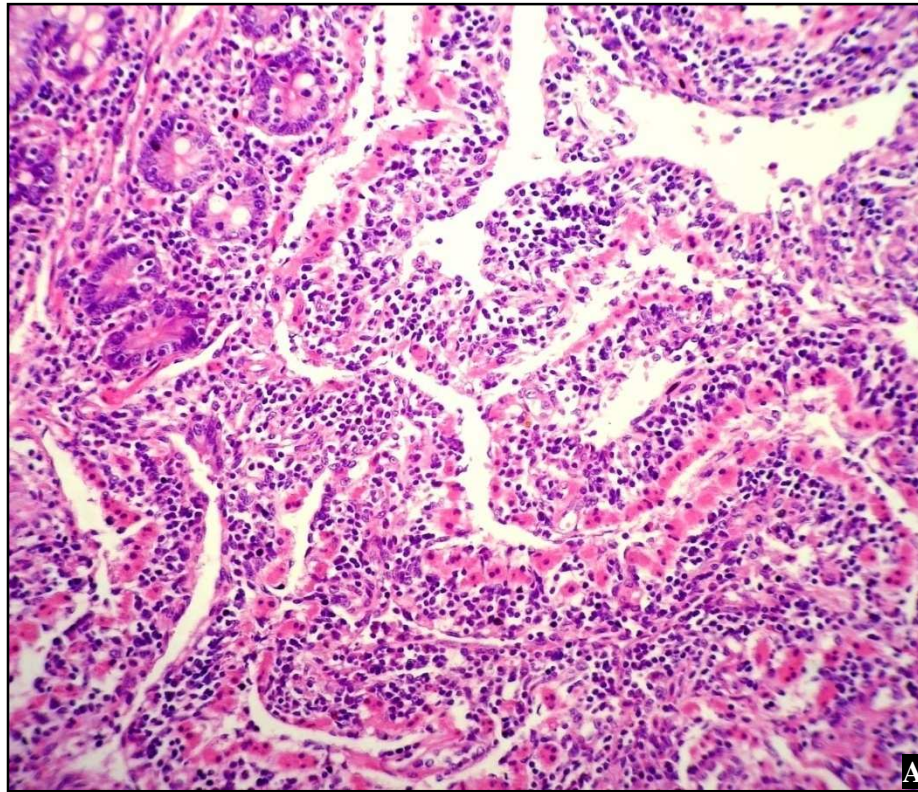


**Figura 36.** Aspectos clínico-patológicos da paratuberculose em rebanho bovino leiteiro no município de Rio Claro, RJ. Vaca 335. Jejuno com infiltrado mononuclear na submucosa, entre as fibras musculares da muscular da mucosa e entre as criptas da mucosa; algumas destas encontram-se dilatadas, com epitélio necrótico e debris celulares no lúmen. HE, obj. 10.



**Figura 37.** Aspectos clínico-patológicos da paratuberculose em rebanho bovino leiteiro no município de Rio Claro, RJ. Vaca 174. Jejuno com numerosos bacilos álcool-ácido resistentes no interior de células gigantes. Ziehl-Neelsen, obj. 40.





**Figura 38.** Aspectos clínico-patológicos da paratuberculose em rebanho bovino leiteiro no município de Rio Claro, RJ. Vaca 500. (A e B) Infiltrado mononuclear e hipertrofia das fibras musculares da lâmina própria; (B) nota-se o desaparecimento das células epiteliais das vilosidades desde a superfície até a base da mucosa do jejuno. HE, obj. 16



### ***Muscular da mucosa:***

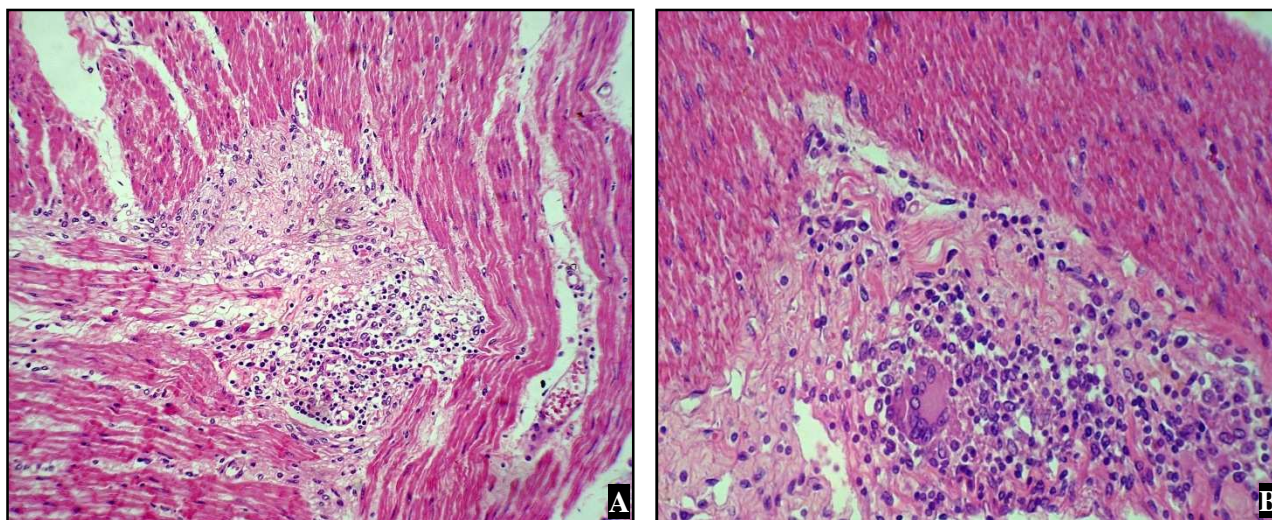
A muscular da mucosa do jejuno era delgada e descontínua em algumas áreas (Vacas 174, 295 e 507), em outras os feixes de fibras musculares apresentavam-se hipertrofiados ou irregulares (Vacas 498 e 500); em algumas áreas pode se observar infiltração inflamatória granulomatosa por entre as fibras musculares (Vacas 174, 295, 335, 507).

### ***Submucosa:***

A submucosa do jejuno muitas vezes estava espessada devido à proliferação fibroblástica; havia variados graus de derrame serofibrinoso e infiltração inflamatória granulomatosa, com presença de macrófagos epitelióides e eosinófilos em menor intensidade. Observaram-se ainda linfangiectasia, perilinfangite e linfangite, com infiltrado por macrófagos epitelióides e algumas células gigantes no lúmen desses vasos, acompanhada ou não de congestão e periarterite mononuclear (Vacas 335, 493, 498, 500, 507) e leucocitoestase (Vaca 500). A inflamação dos vasos linfáticos ora apresentava-se como perilinfangite, ora como linfangite granulomatosa com presença de células gigantes e outras células mononucleares no lúmen desses vasos (endolinfangite). Em algumas áreas predominava a fibrose, em outras o infiltrado granulomatoso e ainda havia áreas em que, concomitantemente, se viam ambas as alterações. Esse conjunto de alterações, em especial a extensa reação inflamatória, deixava a submucosa distendida. Em algumas áreas se observava perineurite dos plexos de Meissner que, por extensão da lesão, se apresentavam envoltos pela inflamação e fibrose (Vacas 174, 335).

### ***Muscular:***

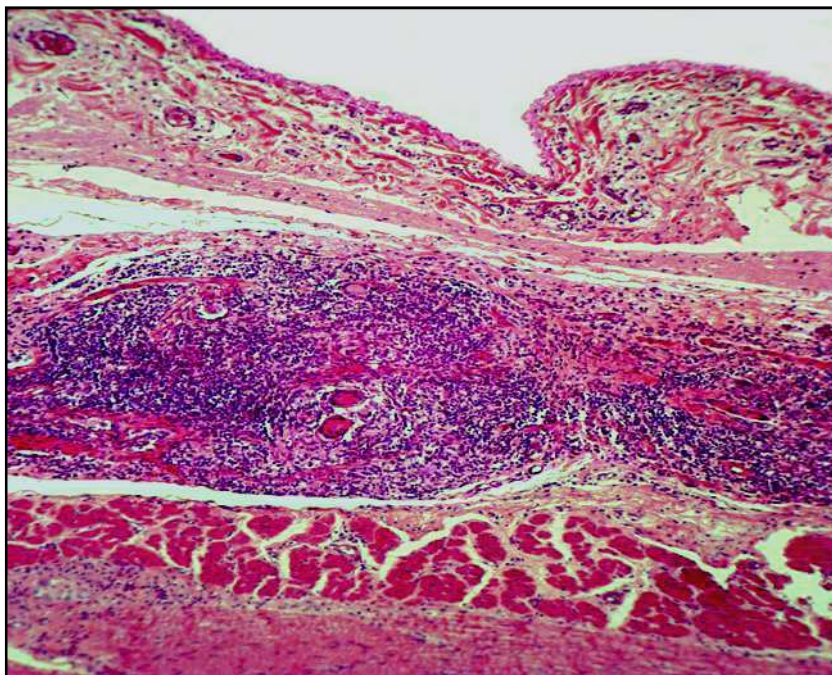
A camada muscular do jejuno apresentou fibrose focal e infiltrado granulomatoso rico em macrófagos, células gigantes e principalmente linfócitos, entre os feixes de fibras musculares e ao redor dos plexos nervosos de Auerbach (perineurite) (Vacas 174, 335) (Figura 39).



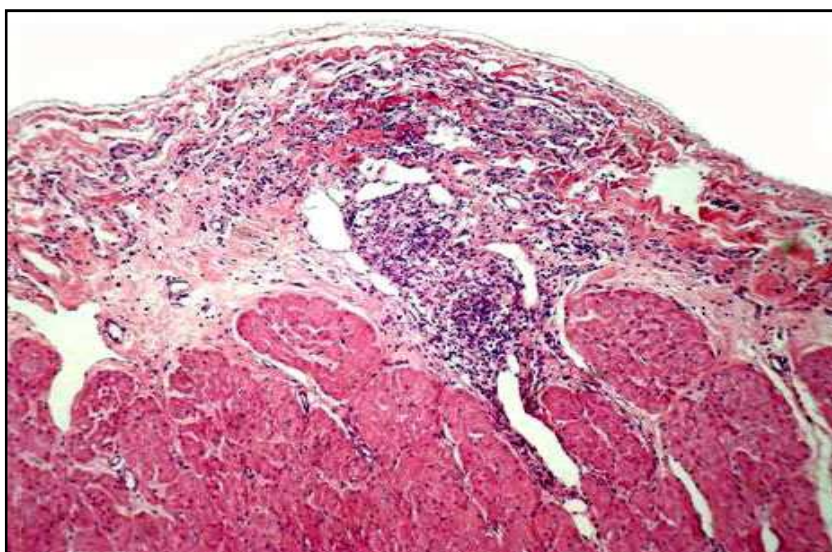
**Figura 39.** Aspectos clínico-patológicos da paratuberculose em rebanho bovino leiteiro no município de Rio Claro, RJ. Vaca 174. (A) Fibrose focal e infiltrado granulomatoso rico em macrófagos, células gigantes e linfócitos entre os feixes de fibras da camada muscular do jejuno. HE, obj. 16. (B) A mesma lesão da figura anterior vista em maior aumento, HE, obj.40.

**Serosa:**

Em casos mais severos, a serosa apresentava-se com infiltrado inflamatório granulomatoso, linfangiectasia (Vaca 174, 335, 507), (Figuras 40 e 41) edema e fibrina (Vaca 174). Em algumas áreas se observava perilinfangite e linfangite granulomatosa, com presença de células gigantes. Por vezes observavam-se perivasculite e fibrose perivascular, circundada por infiltrado inflamatório mononuclear focal (Vacas 335, 507).



**Figura 40.** Aspectos clínico-patológicos da paratuberculose em rebanho bovino leiteiro no município de Rio Claro, RJ. Vaca 335. Infiltrado inflamatório mononuclear com presença de células gigantes na subserosa do jejunum. HE, obj. 10.



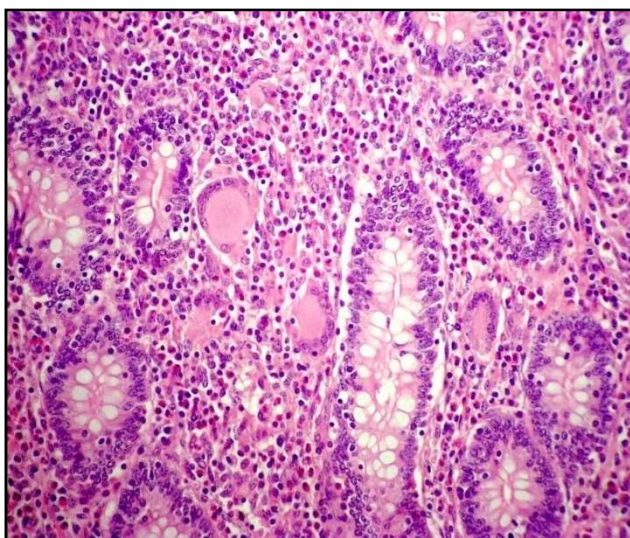
**Figura 41.** Aspectos clínico-patológicos da paratuberculose em rebanho bovino leiteiro no município de Rio Claro, RJ. Vaca 498. Serosa do jejunum com infiltrado inflamatório mononuclear com presença de células gigantes e ectasia de vasos linfáticos. HE, obj. 10.



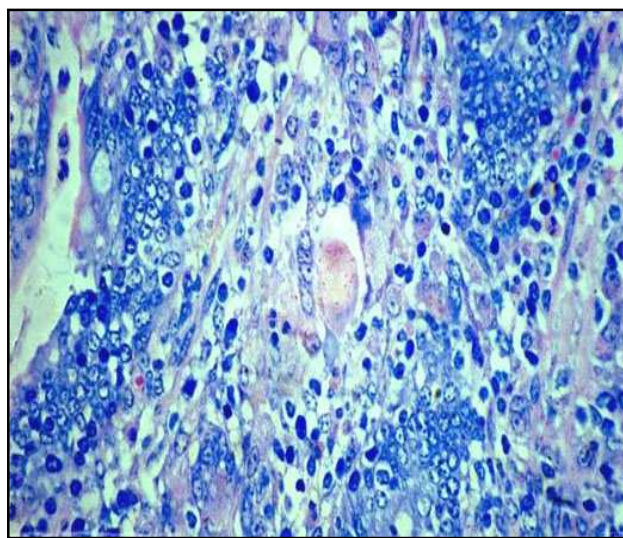
- Íleo:

**Mucosa:**

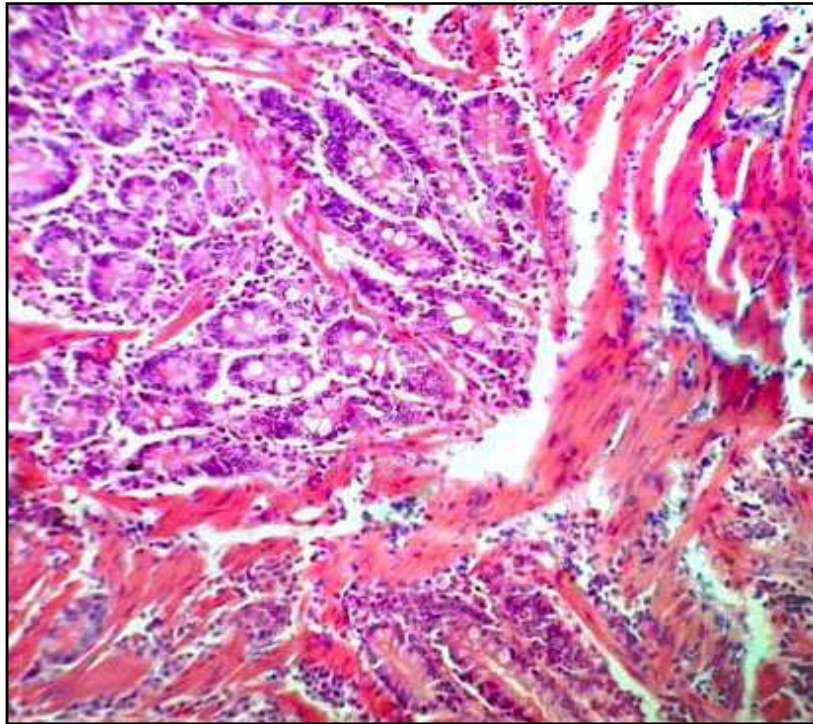
Na mucosa do íleo macrófagos epitelióides, células gigantes de Langhans, linfócitos, plasmócitos e eosinófilos, com frequência eram visualizados entre as vilosidades intestinais (Figura 42); nessas áreas, numerosos BAAR corados pelo ZN eram abundantes, no entanto raros na Vaca 500 (Figura 43) e ausentes na Vaca 190. Observou-se, que em geral, havia destruição do epitélio, muitas vezes com desaparecimento quase completo das células epiteliais da superfície das vilosidades. Em algumas áreas as vilosidades apresentavam-se largas e com a superfície plana, com dilatação dos vasos linfáticos especialmente no ápice e preenchidas pelo infiltrado inflamatório. Debris celulares e ocasionalmente pequenos focos de neutrófilos eram vistos no lúmen das criptas, que algumas vezes estavam dilatadas, ou ainda entre as vilosidades afastadas devido à inflamação granulomatosa. Fibras musculares lisas hipertrofiadas da lâmina própria foram vistas com frequência na mucosa das vacas 295, 335, 498, 500. (Figura 44). Na base da mucosa, os folículos linfóides das placas de Peyer por vezes apresentavam inflamação granulomatosa com presença de células gigantes (Vacas 335, 500).



**Figura 42.** Aspectos clínico-patológicos da paratuberculose em rebanho bovino leiteiro no município de Rio Claro, RJ. Vaca 500. Infiltrado granulomatoso rico em células gigantes e eosinófilos entre as vilosidades da mucosa do íleo. HE, obj. 10.



**Figura 43.** Aspectos clínico-patológicos da paratuberculose em rebanho bovino leiteiro no município de Rio Claro, RJ. Vaca 500. Mucosa do íleo com poucos bacilos álcool-ácido resistente no interior de células gigantes e de macrófagos. Ziehl-Neelsen, obj. 40.



**Figura 44.** Aspectos clínico-patológicos da paratuberculose em rebanho bovino leiteiro no município de Rio Claro, RJ. Vaca 498. Íleo com infiltrado mononuclear e acentuada hipertrofia das fibras musculares da lâmina própria da mucosa. HE, obj. 10.

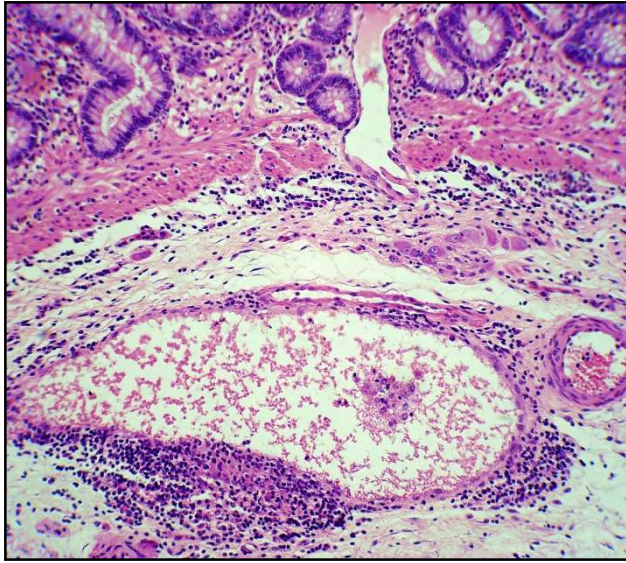
### ***Muscular da mucosa***

Na muscular da mucosa observaram-se algumas áreas de espessamento (Vacas 295, 498, 500) e infiltrado inflamatório mononuclear multifocal (Vaca 295).

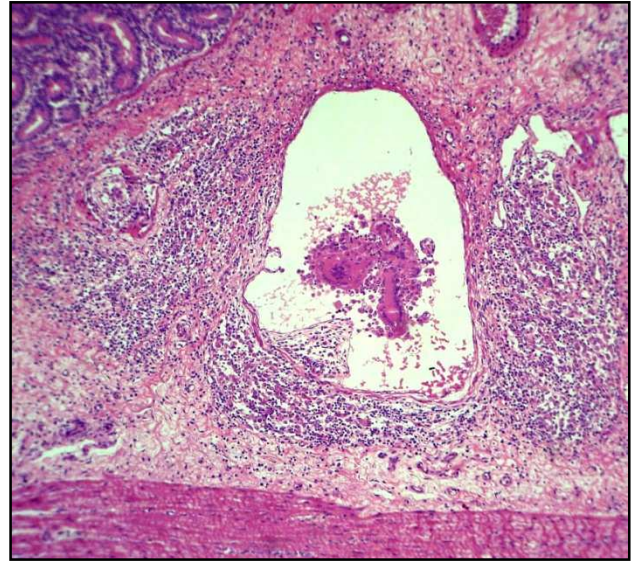
### ***Submucosa:***

A submucosa do íleo estava distendida pela congestão, havia derrame serofibrinoso (Vaca 335), dilatação de vasos linfáticos e fibrose. A inflamação dos vasos linfáticos ora apresentava-se como perilinfangite granulomatosa, ora como linfangite (Figuras 45 e 46), com trombos de infiltrado mononuclear, presença de células gigantes no lúmen dos vasos (endolinfangite) (Figura 47), com maior frequência nas Vacas 174 e 335, a infiltração granulomatosa em algumas áreas, formava pequenos granulomas com macrófagos epitelióides e células gigantes. Por vezes predominava a fibrose, em outras o infiltrado granulomatoso e ainda havia áreas em que se viam ambas as alterações ou apenas uma infiltração menos intensa de macrófagos epitelióides e infiltração linfoplasmocitária (sem células gigantes), proliferação fibroblástica e dilatação dos vasos linfáticos (Vaca 190). Na Vaca 500 observaram-se macrófagos epitelióides e células gigantes em menor intensidade, eosinófilos e proliferação fibroblástica. Por extensão da inflamação também se observava fibrose e infiltrado mononuclear ao redor de plexos de Meissner (perineurite) (Figura 48) e de vasos sanguíneos (Vacas 174, 335, 493). Pontualmente se observou fibrose e atrofia das fibras nervosas do plexo de Meissner (Vaca 335) (Figuras 49 e 50).

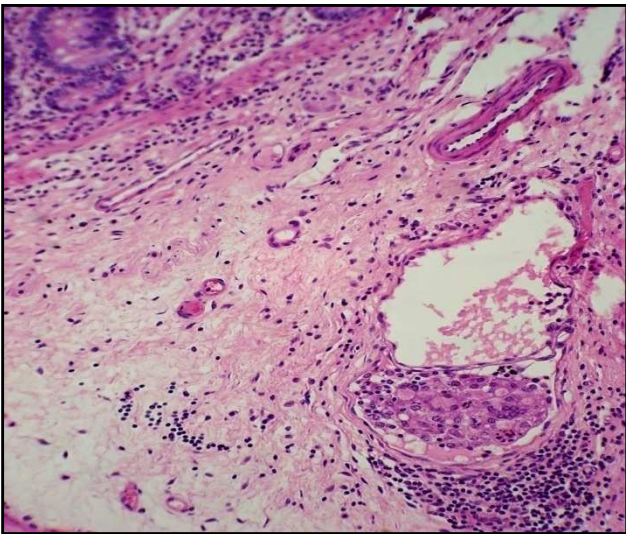




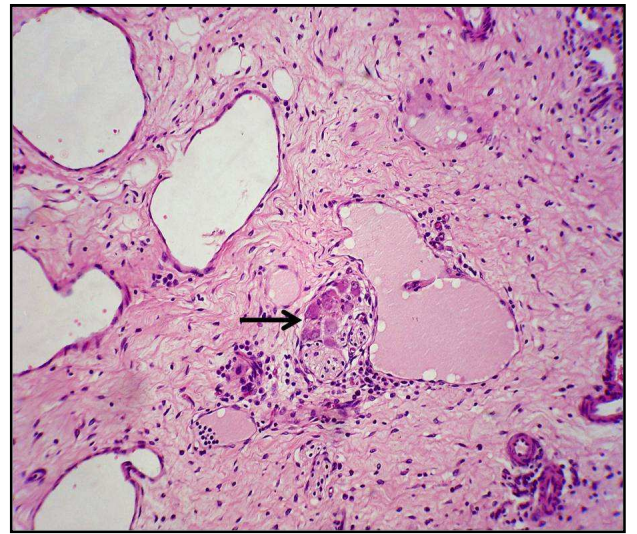
**Figura 45.** Aspectos clínico-patológicos da paratuberculose em rebanho bovino leiteiro no município de Rio Claro, RJ. Vaca 335. Linfangiectasia, perilinfangite e linfangite granulomatosas, e proliferação fibroblástica ao redor do plexo de Meissner na submucosa do íleo. HE, obj. 25.



**Figura 46.** Aspectos clínico-patológicos da paratuberculose em rebanho bovino leiteiro no município de Rio Claro, RJ. Vaca 174. Ectasia, perilinfangite e linfangite granulomatosa, com presença de células gigantes e outras células mononucleares no lúmen do vaso linfático da submucosa do íleo. HE, obj. 25.

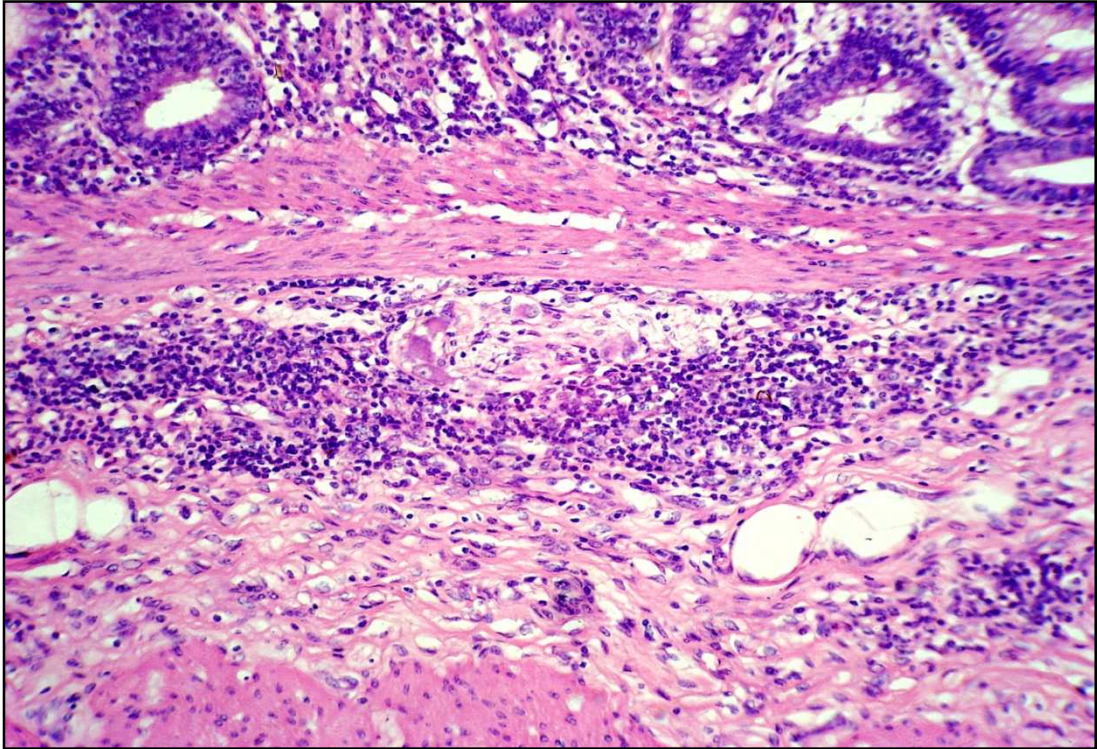


**Figura 47.** Aspectos clínico-patológicos da paratuberculose em rebanho bovino leiteiro no município de Rio Claro, RJ. Vaca 335. Submucosa do íleo com proliferação fibroblástica, linfangiectasia, perilinfangite e endolinfangite granulomatosas. HE, obj. 10.

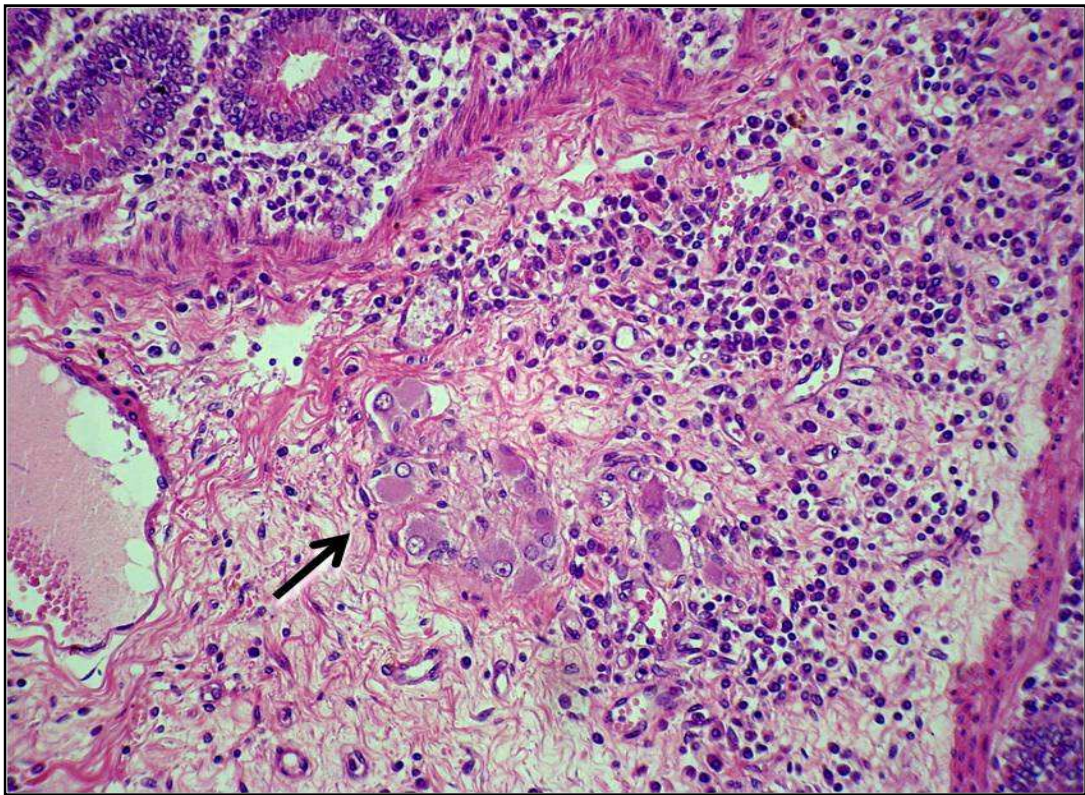


**Figura 48.** Aspectos clínico-patológicos da paratuberculose em rebanho bovino leiteiro no município de Rio Claro, RJ. Vaca 335. Submucosa do íleo com proliferação fibroblástica e linfangiectasia. Plexo nervoso de Meissner (seta) envolto por fibrose. HE, obj. 16.





**Figura 49.** Aspectos clínico-patológicos da paratuberculose em rebanho bovino leiteiro no município de Rio Claro, RJ. Vaca 335. Submucosa do íleo com proliferação fibroblástica, linfangiectasia, e plexo nervoso de Meissner envolto por infiltrado inflamatório mononuclear. HE, obj. 10.

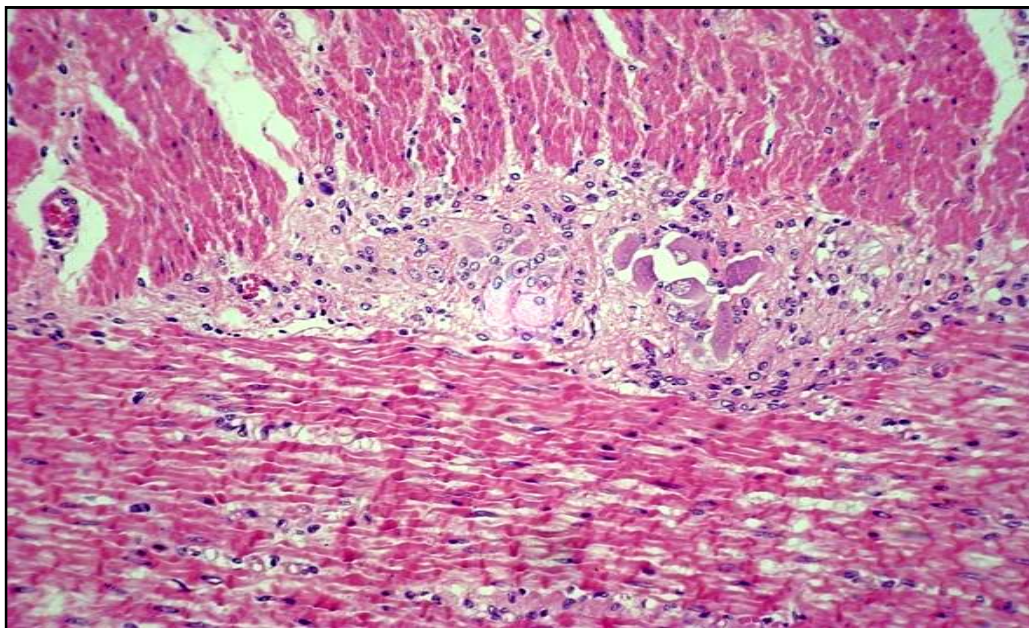


**Figura 50.** Aspectos clínico-patológicos da paratuberculose em rebanho bovino leiteiro no município de Rio Claro, RJ. Vaca 174. Infiltração por células mononucleares, com proliferação fibroblástica ao redor dos plexos de Meissner (seta) na submucosa do íleo. HE, obj. 25.



### ***Muscular:***

A camada muscular do íleo, por vezes apresentava infiltração mononuclear entre os feixes musculares, formando granulomas com presença de células gigantes. Observaram-se ainda, na maioria das vacas, linfangiectasia, linfangite, fibrose e linfócitos entre os feixes de fibras musculares e ao redor dos plexos de Auerbach (perineurite) (Figura 51), eventualmente com atrofia destes.

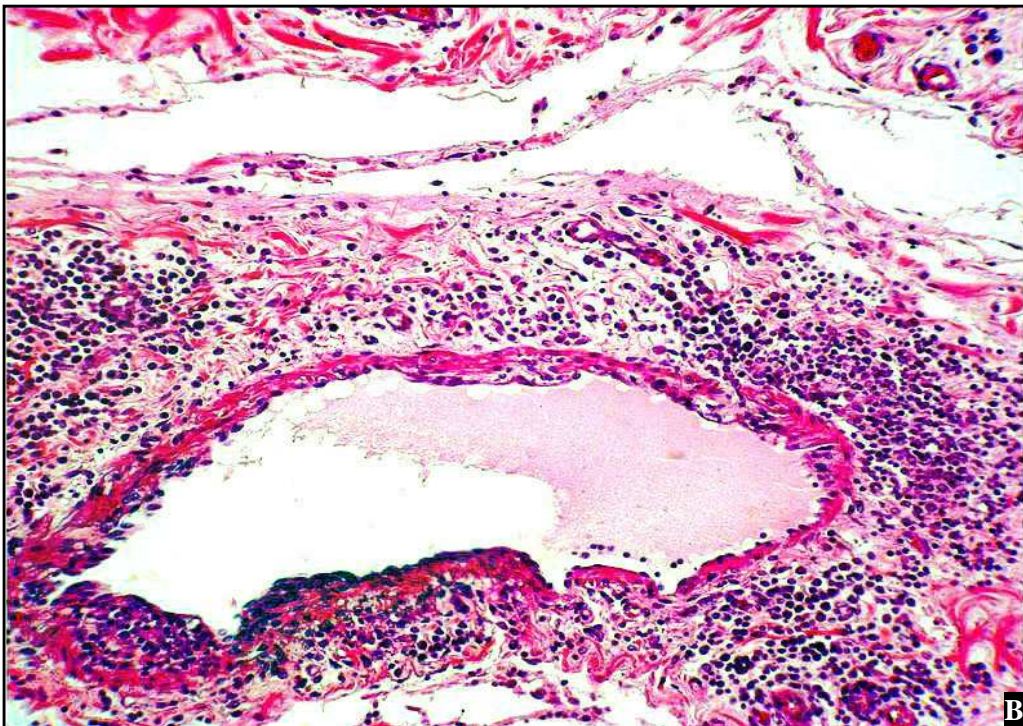
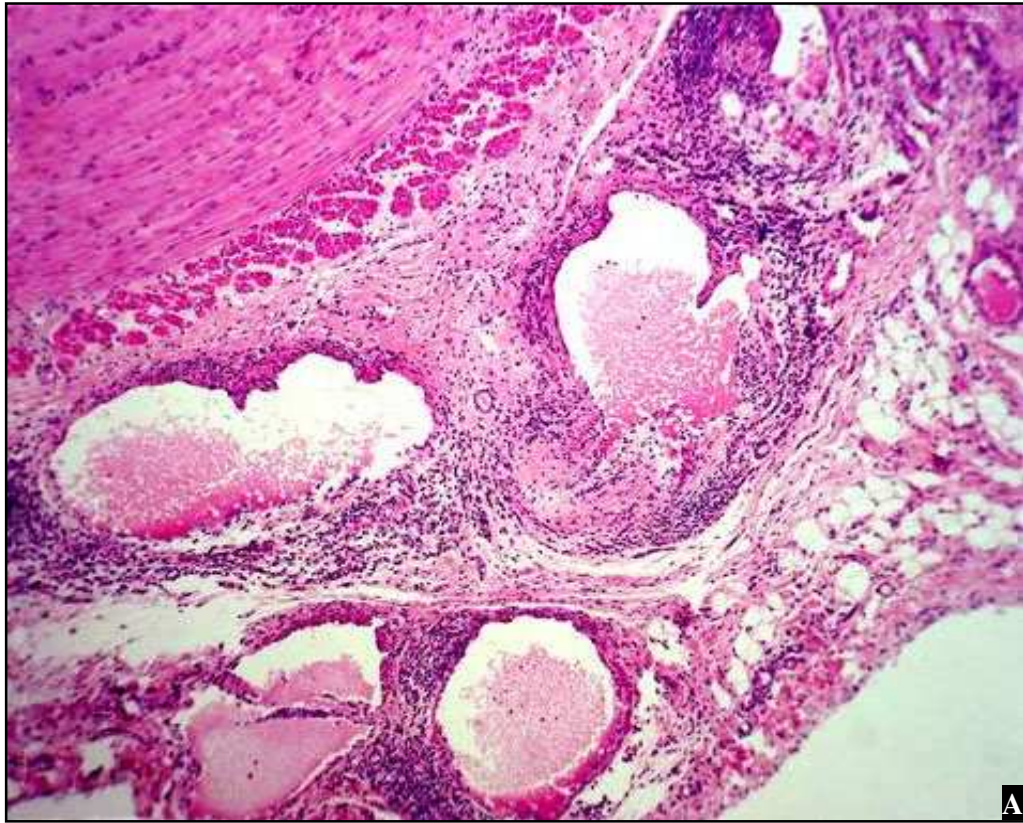


**Figura 51.** Aspectos clínico-patológicos da paratuberculose em rebanho bovino leiteiro no município de Rio Claro, RJ. Vaca 174. Fibrose focal ao redor do plexo de Auerbach e leve infiltrado por macrófagos entre os feixes de fibras da camada muscular do íleo. HE, obj. 16.

### ***Serosa:***

Na serosa do íleo havia ectasia de vasos linfáticos, perilinfangite e linfangite granulomatosas (Figura 52). Por vezes, se observava fibrose perivascular, circundada por infiltrado inflamatório, em geral linfoplasmocitário, mais intenso nas Vacas 335, 507.





**Figura 52.** Aspectos clínico-patológicos da paratuberculose em rebanho bovino leiteiro no município de Rio Claro, RJ. (A) Vaca 335. Serosa do íleo com ectasia de vasos linfáticos e perilyngangite mononuclear. HE, obj. 10. (B) Vaca 174. Lesão semelhante à da figura anterior, porém em maior aumento. HE, obj. 16.

**Tabela 9.** Histopatologia de linfonodo mesentérico de vacas com paratuberculose no município de Rio Claro, RJ.

<b>LINFONODO MESENTÉRICO</b>	<b>VACAS</b>
Infiltrado inflamatório granulomatoso com macrófagos epitelióides de células gigantes de Langhans nos seios subcapsulares e região medular	Todas
Proliferação fibroblástica e de vasos linfáticos nos seios medulares	500
BAAR no interior de macrófagos e de células gigantes de Langhans	Todas exceto 190 e 500

**Tabela 10.** Histopatologia do intestino delgado de vacas com paratuberculose no município de Rio Claro, RJ. (Continua)

	<b>DUODENO</b>	<b>VACAS</b>	<b>JEJUNO</b>	<b>VACAS</b>	<b>ÍLEO</b>	<b>VACAS</b>
	Dilatação dos vasos linfáticos principalmente no ápice das vilosidades	295 498 507	Lúmen de algumas criptas dilatado e com epitélio necrótico e células polimorfonucleares ou debris celulares	190 335 498 500	Macrófagos epitelióides, células gigantes de Langhans, linfócitos, plasmócitos e eosinófilos	Todas
	Hipertrofia de fibras musculares lisas da lâmina própria	190 335 500	Fibras musculares lisas hipertrofiadas da lâmina própria, dispostas em diversos sentidos	335 498 500	Vilosidades largas com a superfície plana	Todas
	Macrófagos epitelióides	Todas	Dilatação dos vasos linfáticos	335 493 500	Dilatação dos vasos linfáticos no ápice das vilosidades	Todas
<b>Mucosa</b>	Infiltrado inflamatório mononuclear e eosinófilos por entre essas glândulas.	Todas	Infiltrado inflamatório granulomatoso com focos de macrófagos epitelióides, acompanhado de células gigantes de Langhans	Todas	Debris celulares e focos de neutrófilos no lúmen das criptas, que algumas vezes estavam dilatadas	Todas
	Numerosos BAAR	Todas exceto 190, 500	Linfócitos, eosinófilos e, em menor quantidade, plasmócitos	Todas	Foliculos linfóides das placas de Peyer com inflamação granulomatosa e células gigantes	335 500
			Numerosos BAAR	Todas, exceto 190, 500	BAAR corados pelo ZN	Todas, exceto 190

**Tabela 10.** Continuação.

	<b>DUODENO</b>	<b>VACAS</b>	<b>JEJUNO</b>	<b>VACAS</b>	<b>ÍLEO</b>	<b>VACAS</b>
<b>Muscular da mucosa</b>	Hipertrofia com infiltração inflamatória mononuclear	295 500 507	Delgada e descontínua em algumas áreas	174 295 507	Espessamento	295 498 500
			Feixes de fibras musculares hipertrofiados ou irregulares	498 500	Infiltrado inflamatório mononuclear multifocal	295
			Infiltração inflamatória granulomatosa por entre as fibras musculares	174 295 507		
<b>Submucosa</b>	Hiperplasia das glândulas duodenais (de Brunner)	295 500	Linfangiectasia, perilinfangite e linfangite granulomatosa e congestão	Todas	Distendida pela congestão, derrame serofibrinoso	335
	Ectasia de glândulas duodenais	335 493	Proliferação fibroblástica; derrame serofibrinoso e infiltração inflamatória granulomatosa com macrófagos epitelióides e eosinófilos	Todas	Dilatação de vasos linfáticos e proliferação fibroblástica	Todas
	Congestão, perivasculite, leucocitoestase, proliferação fibroblástica e perilinfangite granulomatosa	295, 493, 498, 500 507	Leucocitoestase	500	Perilinfangite granulomatosa, linfangite, (células gigantes e células mononucleares no lúmen dos vasos)	174 335
	Dilatação dos vasos linfáticos	335, 498 507	Periarterite mononuclear	335 493 498 500 507	Granulomas com macrófagos epitelióides e células gigantes.	Todas
			Perineurite dos plexos de Meissner	174 335	Infiltrado mononuclear ao redor de plexos nervosos (perineurite dos plexos de Meissner) e de vasos sanguíneos	174 493

**Tabela 10.** Continuação

	<b>DUODENO</b>	<b>VACAS</b>	<b>JEJUNO</b>	<b>VACAS</b>	<b>ÍLEO</b>	<b>VACAS</b>
<b>Muscular</b>	s/a	Todas	Fibrose focal e infiltrado granulomatoso com macrófagos e células gigantes	Todas	Infiltração mononuclear acompanhado de granulomas com presença de células gigantes.	Todas
			Linfócitos, entre os feixes de fibras musculares e ao redor dos plexos nervosos de Auerbach (perineurite).	174 335	Linfangiectasia, linfangite, fibrose	Todas
					Infiltração mononuclear ao redor dos plexos de Auerbach (perineurite)	Todas
<b>Serosa</b>	Vasos linfáticos subserosos dilatados	190	Infiltrado inflamatório granulomatoso e linfangiectasia	174 335 507	Ectasia de vasos linfáticos, perilinfangite e linfangite granulomatosa	Todas
			Edema e fibrina	174	Perivasculite e fibrose perivascular,	335 507
			Perilinfangite e linfangite granulomatosa, com células gigantes, perivasculite e fibrose perivascular	335 507		

### 4.7.3 Intestino grosso

- **Válvula íleo-cecal:**

#### *Mucosa:*

A mucosa da válvula íleo-cecal apresentava congestão (Vacas 498, 295, 335), dilatação dos vasos linfáticos no ápice das vilosidades e afastamento das mesmas pela infiltração inflamatória mononuclear e macrófagos epitelióides. Bacilos álcool ácido resistentes foram observados.

#### *Muscular da mucosa*

Na muscular da mucosa da válvula íleo-cecal não se observaram alterações.

#### *Submucosa:*

A submucosa da válvula íleo-cecal apresentou congestão, dilatação dos vasos linfáticos, perilinfangite com células gigantes na luz dos vasos linfáticos e perivasculite granulomatosa com infiltração por macrófagos, linfócitos e plasmócitos, proliferação fibroblástica e ainda placas de Peyer com inflamação granulomatosa e evidentes focos de macrófagos epitelióides (Vacas 295, 335).

#### *Muscular:*

Na camada muscular da válvula íleo-cecal havia focos de inflamação granulomatosa entre as fibras musculares (Vaca 295).

#### *Serosa*

Sem alterações.



- **Ceco:**

***Mucosa:***

Na mucosa do ceco notou-se variação na intensidade do infiltrado inflamatório celular de acordo com a área analisada e entre os animais necropsiados. Havia ainda congestão, dilatação dos vasos linfáticos (Vacas 295, 335), infiltração linfoplasmocitária, próximo à membrana basal, acompanhada por eosinófilos (Vaca 190) e focos de macrófagos epitelióides. Observou-se ainda, BAAR.

***Muscular da mucosa***

Na muscular da mucosa do ceco observaram-se algumas áreas de espessamento e infiltrado inflamatório mononuclear multifocal (Vaca 295).

***Submucosa:***

Na submucosa notou-se, congestão, dilatação dos vasos linfáticos (Vaca 335), infiltração por macrófagos com formação de células gigantes de Langhans e células linfoplasmocitárias (Vacas 295, 335), proliferação fibroblástica (Vaca 335) e infiltração focal por neutrófilos (Vaca 190).

***Muscular:***

Na muscular do ceco não foram observadas alterações.

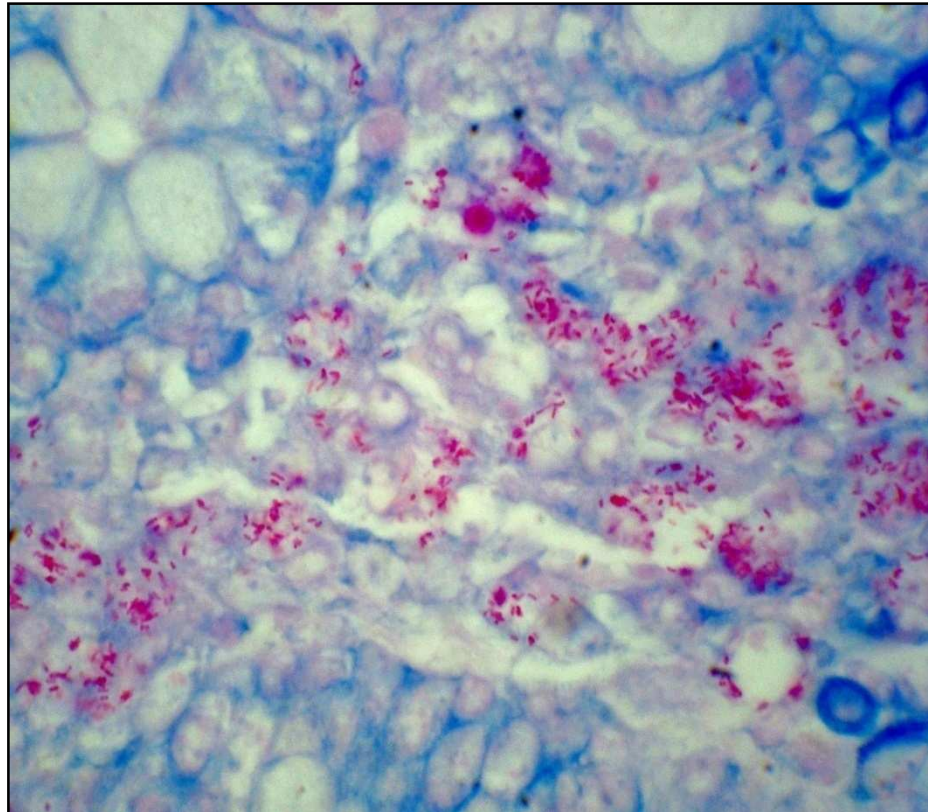
***Serosa***

Na serosa do ceco não foram observadas alterações.

- **Cólon:**

***Mucosa:***

A mucosa do cólon apresentava, em algumas áreas, destruição das células epiteliais e infiltrado granulomatoso rico em macrófagos epitelióides e eosinófilos, além de linfagiectasia e proliferação fibroblástica. A coloração de ZN demonstrou inúmeros BAAR (Vacas 295, 335) (Figura 53).



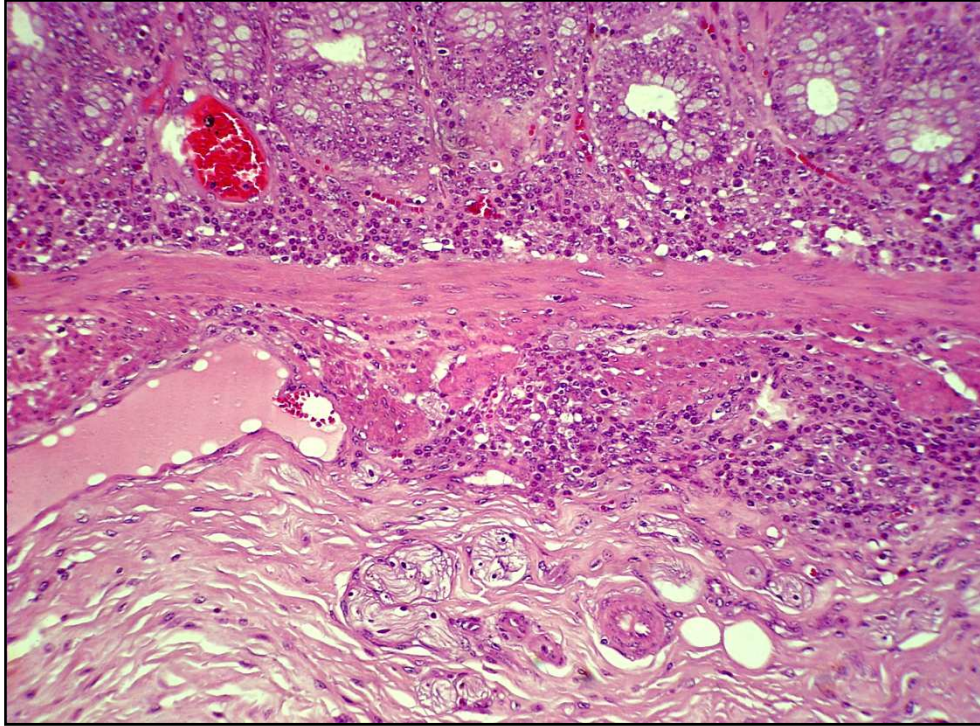
**Figura 53.** Aspectos clínico-patológicos da paratuberculose em rebanho bovino leiteiro no município de Rio Claro, RJ. Vaca 335. Numerosos bacilos álcool-ácido resistentes na mucosa do cólon. Ziehl-Neelsen, obj. 100.

***Muscular da mucosa***

Na muscular da mucosa do cólon observaram-se algumas áreas de infiltrado inflamatório mononuclear multifocal (Vaca 295).

### ***Submucosa:***

A submucosa do cólon apresentou infiltrado mononuclear com presença de macrófagos epitelióides, proliferação fibroblástica e dilatação dos vasos linfáticos (Figura 54). Observou-se grande quantidade de BAAR, à coloração pelo ZN. (Vacas 295, 335).



**Figura 54.** Aspectos clínico-patológicos da paratuberculose em rebanho bovino leiteiro no município de Rio Claro, RJ. Vaca 295. Fibrose e evidência dos vasos linfáticos na submucosa do cólon. HE, obj.10.

### ***Muscular:***

Na camada muscular do cólon havia infiltração granulomatosa entre os feixes musculares (Vaca 335).

### ***Serosa:***

Na serosa do cólon, por vezes, se via dilatação dos vasos linfáticos com leve infiltração mononuclear.

- **Reto:**

***Mucosa:***

Na mucosa do reto observou-se infiltração por macrófagos epitelióides, linfócitos e eosinófilos entre as vilosidades (Vacas 295, 335, 500). A coloração de ZN revelou grande quantidade de BAAR (Vaca 295, 335).

***Muscular da mucosa***

Na muscular da mucosa do reto observaram-se algumas áreas de hipertrofia das fibras (Vaca 295).

***Submucosa:***

Na submucosa do reto havia infiltração linfoplasmocitária, macrófagos epitelióides, dilatação dos vasos linfáticos, perilinfangite e proliferação fibroblástica (Vaca 335).

Nas camadas ***muscular*** e ***adventícia*** do reto não foram observadas alterações.

**Tabela 11.** Histopatologia de intestino grosso de vacas com paratuberculose no município de Rio Claro, RJ. (Continua)

	<b>VÁLVULA ÍLEO CECAL</b>	<b>VACAS</b>	<b>CECO</b>	<b>VACAS</b>	<b>CÓLON</b>	<b>VACAS</b>	<b>RETO</b>	<b>VACAS</b>
<b>Mucosa</b>	Congestão	295 335 498	Congestão	295 335 500	Infiltrado granulomatoso	295 335 500	Infiltração por macrófagos epitelióides, linfócitos e eosinófilos	295 335 500
	Dilatação dos vasos linfáticos no ápice das vilosidades	190 295 335 500	Infiltrado inflamatório mononuclear	295 335 500	Linfagiectasia	295 335	BAAR	295 335
	Infiltração inflamatória granulomatosa	190 295 335 500	Dilatação dos vasos linfáticos	295 335	Proliferação fibroblástica	295 335		
	BAAR	295 335	BAAR	295 335	BAAR	295 335		
	<b>Muscular da mucosa</b>	s/a	Áreas de espessamento	295 335	Infiltrado inflamatório mononuclear multifocal	295	Áreas de hipertrofia das fibras musculares	295
			Infiltrado inflamatório mononuclear multifocal	295 335				



**Tabela 11.** Continuação

	<b>VÁLVULA ÍLEO CECAL</b>	<b>VACAS</b>	<b>CECO</b>	<b>VACAS</b>	<b>CÓLON</b>	<b>VACAS</b>	<b>RETO</b>	<b>VACAS</b>
	Congestão	295 335	Congestão	295 335	Infiltrado mononuclear com presença de macrófagos epitelióides	295 335	Macrófagos epitelióides	295 335
	Dilatação dos vasos linfáticos	295 335	Dilatação dos vasos linfáticos	335	Dilatação dos vasos linfáticos	295 335	Infiltração linfoplasmocitária	Todas
<b>Submucosa</b>	Perilinfangite, perivasculite granulomatosa	295 335	Infiltração por macrófagos e células gigantes	295 335	Proliferação fibroblástica	295 335	Dilatação dos vasos linfáticos	Todas
	Infiltração linfoplasmocitária	295 335	Células linfoplasmocitárias	295 335	Grande quantidade de BAAR	295 335	Perilinfangite	295 335
	Placas de Peyer com inflamação granulomatosa e focos de macrófagos epitelióides	295 335	Proliferação fibroblástica	335			Proliferação fibroblástica	335
	Proliferação fibroblástica	295 335	Infiltração focal por neutrófilos	190				
	Focos de inflamação granulomatosa entre as fibras musculares	295	s/a		Inflamação granulomatosa entre os feixes musculares	335	s/a	
<b>Serosa</b>	s/a		s/a	Dilatação dos vasos linfáticos com leve infiltração mononuclear	295 335	s/a		

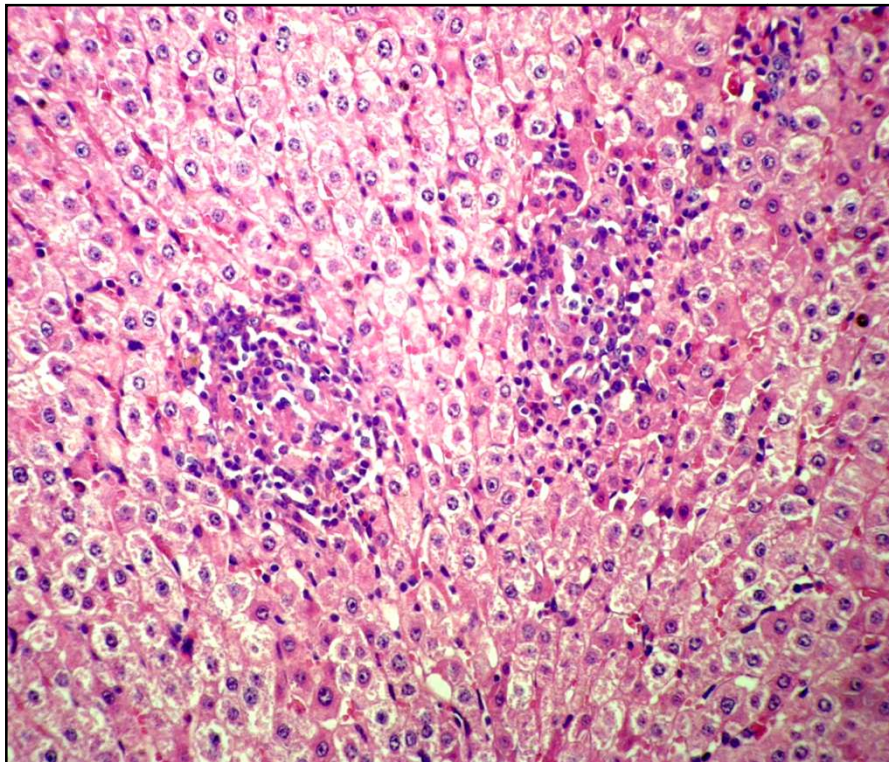
#### 4.7.4 Demais órgãos

- **Linfonodos**

Nos *demais linfonodos*, em que havia alterações macroscópicas, as alterações histológicas eram similares às observadas nos linfonodos mesentéricos, porém, em geral o grau de infiltração inflamatória era menos intenso. No linfonodo retromamário da Vaca 295 foram visualizadas células gigantes e numerosos macrófagos epitelióides; não foram observados BAAR em nenhum deles.

- **Fígado**

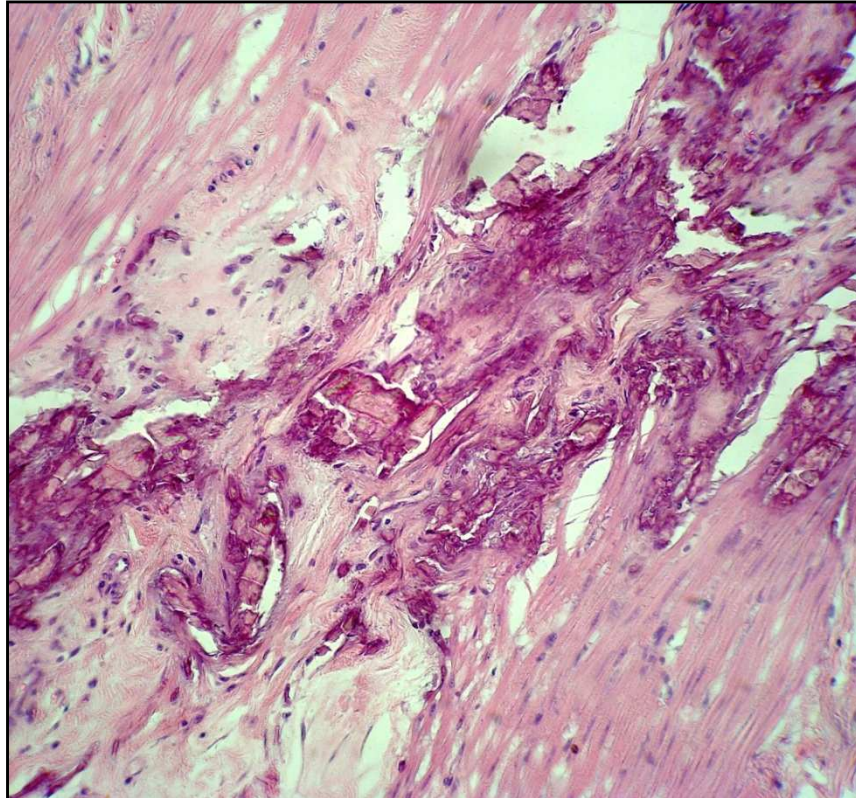
Infiltrado inflamatório multifocal, predominantemente linfoplasmocitário e poucos macrófagos (Figura 55) estavam distribuídos aleatoriamente por todo parênquima hepático (Vacas 295, 335, 500).



**Figura 55.** Aspectos clínico-patológicos da paratuberculose em rebanho bovino leiteiro no município de Rio Claro, RJ. Vaca 500. Foco de infiltrado inflamatório linfoplasmocitário na região portal do fígado. Obj. 16. HE.

- **Aorta**

Placas de mineralização da camada muscular da aorta, com áreas de diferenciação condróide, fibrose e atrofia das fibras adjacentes às áreas mineralizadas foram observadas na Vaca 500 (Figura 56).



**Figura 56.** Aspectos clínico-patológicos da paratuberculose em rebanho bovino leiteiro no município de Rio Claro, RJ. Vaca 500. Placas de mineralização e fibrose na camada muscular da aorta. HE, obj. 25.

## 5 DISCUSSÃO

### 5.1 Histórico e Sinais Clínicos

O rebanho era proveniente de Resende, RJ, local onde já havia descrição de casos clínicos da enfermidade (FERREIRA et al. 2003). É provável que os animais foram adquiridos infectados para a formação do rebanho, fato que contribuiu para a disseminação da paratuberculose na região.

Em três anos de estudo, notou-se que, do ponto de vista epidemiológico, um dos resultados mais importantes, foi a redução do número de animais com sinais clínicos da paratuberculose, de seis casos clínicos por ano para um caso por ano. A partir desta observação supõe-se que a eliminação de animais com diarreia proporcionou um ambiente com menor carga de Map, o que certamente, minimizou as possibilidades de infecção de novos animais.

Na paratuberculose, as fezes se apresentam tipicamente homogêneas, não hemorrágicas e sem muco (BUERGELT et al. 1978; CLARKE, 1997; MERKAL et al., 1970) como comumente se via em animais doentes na fazenda estudada. A diarreia é um sinal clínico típico da enfermidade em bovinos (WHITLOCK; BUERGELT, 1996), ocorre devido à má absorção em consequência da infiltração inflamatória granulomatosa no intestino e justifica a perda progressiva de peso associado ao mau estado corporal sem, no entanto, apresentar perda de apetite. Estes sintomas foram observados em seis animais necropsiados neste estudo.

De acordo com vários autores, os sinais clínicos ocorrem comumente na idade adulta devido ao longo tempo de incubação da enfermidade e os bezerros se enquadram na faixa etária mais susceptível à infecção (CHIODINI; VAN KRUININGEN; MERKAL, 1984). Apesar da doença ser rara em animais jovens, pode ser observada em rebanhos com alta taxa de infecção associado às práticas de manejo inadequadas (CHIODINI; VAN KRUININGEN; MERKAL, 1984). Neste estudo apesar dos altos índices de animais infectados revelados pelo teste sorológico não foi observado a ocorrência de diarreia em animais com menos de seis anos de idade.

### 5.2 Isolamento Bacteriano

#### 5.2.1 Isolamento bacteriano de amostras fecais

As vantagens oferecidas por este método de diagnóstico, como alta sensibilidade relativa e a especificidade absoluta são mais relevantes do que as desvantagens (WHITLOCK et al., 1996). O cultivo fecal é considerado 100% específico quando o isolado bacteriano é dependente de micobactina e possui características tintoriais e morfológicas compatíveis com Map (CHIODINI; VAN KRUININGEN; MERKAL, 1984).

O baixo número de amostras fecais, dos quais foi possível o isolamento bacteriano observado neste estudo, pode estar associado a fatores como a não adaptação da cepa ao meio de cultivo, baixa sensibilidade da técnica e a eliminação intermitente do patógeno pelas fezes (WHITLOCK; BUERGELT, 1996). Os cultivos fecais requerem cuidados especiais, desde a coleta das amostras até a colocação do inóculo no meio. As técnicas de cultivo fecal possuem algumas desvantagens tais como o prolongado tempo de incubação, de aproximadamente 16 semanas, dois ou três dias para a preparação das amostras; tal procedimento envolve a

descontaminação, alta qualidade de controle do meio, altos custos comparados às técnicas sorológicas e necessidade de equipamentos de alto custo (WHITLOCK et al., 2000).

Em rebanhos altamente infectados, alguns animais adultos podem ingerir grandes quantidades da micobactéria juntamente com alimentos e/ou água, eliminá-los nas fezes e estes serem detectados no cultivo. Ainda há dúvidas quanto à infecção logo após a ingestão da micobactéria. Alguns autores acreditam que estes animais adquirem a infecção, no entanto necessitam de longo tempo tanto para eliminar o agente através das fezes, em quantidade suficiente para serem detectados pelo cultivo, quanto para desenvolver as lesões intestinais e apresentarem os sinais clínicos da paratuberculose (WHITLOCK et al., 2000).

### **5.2.2 Isolamento bacteriano de amostra de leite**

O isolamento de Map em amostra de leite, provavelmente está relacionado a higienização inadequada no momento da ordenha, o que possivelmente causou a contaminação do leite estocado no tanque, do qual a amostra foi coletada. No entanto, deve-se levar em consideração que Ayele et al. (2005) demonstraram que vacas subclínicas podem eliminar Map através do leite, cuja micobactéria pode ocasionalmente sobreviver à pasteurização; Carvalho (2008) também detectou molecularmente o Map, em amostra de leite oriundo de uma vaca com sinais clínicos da doença.

A importância deste achado se justifica não só no possível potencial do Map no desencadeamento da doença de Crohn em seres humanos (HERMON-TAYLOR; BULL, 2002; STABEL; WELLS; WAGNER, 2002), mas também na infecção de novos bezerros e manutenção da doença no rebanho (SWEENEY, 1996).

### **5.3 PCR IS900**

Apenas 29% das amostras submetidas ao PCR apresentaram amplificação do material genético. Técnicas do protocolo adotado podem ter interferido na amplificação e identificação do material genético submetido à análise neste estudo. Segundo Whittington et al. (1998), algumas colônias provenientes do cultivo bacteriano apresentaram-se negativas quando analisadas num primeiro momento, no entanto, resultaram positivas quando reanalisadas após tratamentos com substâncias distintas, os quais poderiam minimizar os efeitos inibitórios para a amplificação da cadeia de DNA. Em nosso estudo, as colônias não foram submetidas a uma segunda análise de PCR, e talvez por isso, a percentagem de amostras positivas nesta técnica tenha sido baixa.

### **5.4 ELISA**

#### **Frequência de Animais Soropositivos entre 2006 e 2009.**

A alta percentagem de animais reagentes ao teste ELISA encontrados neste estudo, cerca de 40% do rebanho, foram semelhantes aos descritos por Rivera (1996) em Mato Grosso, Fonseca et al. (2000) em São Paulo, Ferreira et al. (2001) no Rio de Janeiro, Gomes et al. (2002) no Rio Grande do Sul e Mota et al. (2007) em Pernambuco. Estes animais representam uma das categorias mais importantes no controle da enfermidade, pois além de não apresentarem sinais clínicos, eliminam intermitentemente o agente no ambiente o que mantém a infecção no rebanho (CHIODINI; VAN KRUIJNINGEN; MERKAL, 1984). Em



contrapartida, pesquisadores afirmam que alguns animais, quando expostos ao Map, desenvolvem uma resposta imune protetora que elimina o microrganismo e torna o animal positivo no teste sorológico (CHIODINI; VAN KRUININGEN; MERKAL, 1984). Com repetidas exposições ao antígeno, tais animais resistentes e não infectados, permanecem reagentes ao teste; estes indivíduos poderiam ser selecionados e não abatidos. Existem dificuldades na diferenciação entre animais resistentes e infectados através de testes imunológicos, que informam o *status* de exposição e da não de infecção, portanto a presença de animais reagentes não necessariamente, significa que o rebanho está infectado. Em rebanhos com histórico de paratuberculose, é importante a execução de outros métodos de diagnóstico tais como biópsia e cultivo fecal (CHIODINI; VAN KRUININGEN; MERKAL, 1984).

Estima-se que num rebanho, para cada caso clínico de paratuberculose existam entre 15 a 25 animais subclínicos (SWEENEY, 1996). Nestes três anos de estudo, sete foram os casos clínicos observados na propriedade; o rebanho era composto de aproximadamente 180 vacas com mais de três anos de idade, destes aproximadamente 40% (72 vacas) foram reagentes ao teste ELISA; achado que se aproxima das estimativas, descritas na literatura, entre o número de animais com sinais clínicos e subclínicos em um rebanho infectado com Map. Deve-se ainda, considerar a possibilidade de animais subclínicos, apresentarem baixas concentrações de anticorpos e resultarem em sorologia negativa; neste caso, possivelmente, a taxa de infecção seria maior (COLLINS, 1996). Nas vacas 174, 295, 500 com sinais típicos de paratuberculose, das quais foram isolados Map em amostras fecais, observaram-se altos títulos de anticorpos no teste ELISA. Este achado é semelhante ao de Jorgensen e Jensen (1978) que relataram que 30 animais, dos quais foi isolado Map em cultivo bacteriano fecal, apresentaram resultados positivos no ELISA. Da mesma forma, Nielsen et al. (2001) afirmaram que altos níveis de anticorpos correlacionam com alta sensibilidade do cultivo fecal. Além disso, Sweeney (1996) relatou que altas concentrações de anticorpos humorais contra o Map ocorrem apenas no estágio final da doença, quando o animal apresenta os sinais clínicos. Entretanto, uma pequena proporção será detectável pelo ELISA e pelo cultivo fecal e a maioria dos animais infectados será detectada somente em análises posteriores, tanto em cultivo quanto em tecidos coletados nos abatedouros (WHITLOCK et al., 1996). É importante ressaltar que os testes para diagnóstico sorológico da paratuberculose podem fornecer resultados falso-positivos devido a reações cruzadas com tuberculose bovina e aviária, *Mycobacterium* spp., *Actinomyces* sp., *Dermatophilus* spp., *Nocardia* spp., *Streptomyces* spp., *Escheria coli*, *Corynebacterium* sp. (CHIODINI; VAN KRUININGEN; MERKAL, 1984; PEPIN; MARLY; PARDON, 1987).

A dificuldade em estabelecer um teste **diagnóstico** confiável para a paratuberculose tanto no isolamento bacteriano quanto através do método de PCR das fezes, se deve à eliminação intermitente do agente; a detecção na cultura torna-se ainda mais deficiente devido ao lento crescimento do microrganismo. Ao contrário da tuberculose, o diagnóstico através do teste intradérmico para paratuberculose é ineficiente devido a reações cruzadas com outros microrganismos (KREEGER, 1991). Em comparação, o teste ELISA oferece resultados confiáveis e relação custo-benefício favorável, para determinar o *status* de infecção do rebanho (JARK; FRANZ; GERLACH, 1996).

É importante considerar o fato de que os testes laboratoriais utilizados para detecção da micobactéria podem apresentar baixa sensibilidade e especificidade. A baixa sensibilidade é primariamente devido à natureza crônica da paratuberculose e possibilidades de infecção latente. A baixa especificidade é devido à ocorrência disseminada de bactérias com características similares ao Map. Portanto, tanto a sensibilidade quanto a especificidade se modificam de acordo com o estágio da infecção (NIELSEN et al., 2001). A reação imunológica numa infecção por Map varia de acordo com a fase da doença (Tabela 3 e figura

9). O grau da resposta celular (sensibilização específica dos linfócitos T) é alto logo após a infecção e tende a cair nos estágios mais avançados da doença. O grau da resposta humoral (produção de anticorpos específicos) se correlaciona diretamente com a disseminação do microrganismo e sua eliminação pelas fezes e os resultados positivos para testes sorológicos ocorrem geralmente nesta fase. O início da resposta humoral também coincide, frequentemente, com o declínio da resposta celular e, no último estágio da doença, ocorre uma fase anérgica, onde não há mais resposta imunológica (HIETALA, 1992).

No teste ELISA a etapa da adsorção com *M. phlei* reduz os anticorpos não-específicos, porém os anticorpos de *M. bovis* e *M. a. avium* permanecem nas amostras testadas (DEKESEL et al., 1992; YOKOMIZO, 1988). Neste estudo, utilizou-se o antígeno protoplasmático (PPA-3) extraído da cepa Strain 18 (derivado do *M. avium* sorovar 2) para a etapa de adsorção, e que segundo Chiodini et al. (1993), poderia comprometer inquéritos epidemiológicos. No entanto, testes ELISA utilizados para detecção de anticorpos contra a paratuberculose baseados em *Mycobacterium avium* subsp. *avium* (A-ELISA) e *Mycobacterium avium* subsp. *paratuberculosis* (P-ELISA) foram comparados. Apesar da maior especificidade esperada do P-ELISA, ambos foram considerados adequados, ou seja, não houve diferença entre os dois antígenos, para demonstração dos anticorpos contra Map em bovinos (NIELSEN et al., 2001). Teoricamente, o P-ELISA apresentaria maior especificidade do que A-ELISA; esta expectativa é baseada na suposição de que as reações imunes contra estes dois antígenos não são as mesmas. Antígenos imunogênicos específicos para as duas subespécies de *M. avium* podem não existir (NIELSEN et al., 2001).

Um importante passo para um programa de **controle** da paratuberculose é a segregação de animais infectados e não infectados. A variação observada no teste ELISA entre o 2006 e 2009, retrata a dificuldade em se estabelecer o diagnóstico num estágio pré-clínico. A melhor maneira de se definir um animal livre da enfermidade deveria ser baseada na ausência de infecção no rebanho de origem. Além disso, a propriedade deve apresentar múltiplos testes anuais negativos de todos os indivíduos adultos, para considerar seu rebanho livre de paratuberculose, assim como execução de práticas de manejo e prevenção na introdução de animais infectados com Map no rebanho. (COLLINS et al., 2005).

DACORSO FILHO et al. (1960) afirmava que, somente depois de conhecermos a propagação dessa doença em nossos animais, determinando a distribuição da infecção é que devemos pensar nas medidas específicas de controle e de erradicação. No entanto, na propriedade estudada, logo após diagnosticar animais com paratuberculose, foi implementada medida de controle preconizada no intuito de, a curto e médio prazo, minimizar a incidência de casos clínicos e a disseminação da infecção no rebanho. Ao nosso ver, devido à dificuldade no controle e erradicação da enfermidade num espaço curto de tempo e as implementações recomendadas estarem aquém da realidade econômica da empresa leiteira nacional, é importante iniciar as medidas de controle desde o diagnóstico da enfermidade.

Assim, baseado no contexto, associamos os achados clínico-patológicos para firmar o diagnóstico de paratuberculose e soro-epidemiológicos para estimar o grau de disseminação da infecção no rebanho e estabelecer um plano de controle específico para a propriedade, com o objetivo de diminuir a ocorrência de animais soropositivos a curto e médio prazo.

## 5.5 Necropsia e Histopatologia

### 5.5.1 Vasos Linfáticos

O espessamento e opacidade dos vasos linfáticos, em casos mais severos com aspecto tortuoso, visualizados à necropsia desde o mesentério até a serosa das alças intestinais, se

devem à linfangiectasia, perilinfangite e linfangite granulomatosas, que frequentemente estavam ocluídos (endolinfangite) pelo acúmulo de células inflamatórias, macrófagos e células gigantes, observados ao exame histopatológico. Esses achados foram freqüentes em nossos animais e já descritos por pesquisadores (BUERGELT et al., 1978, CLARKE, 1997). A linfangite é um achado comum pode ser considerada uma característica macroscópica presuntiva do diagnóstico da paratuberculose à necropsia (DRIEMEIER et al., 1999; JUBB; KENNEDY; PALMER, 2007).

### 5.5.2 Linfonodos mesentéricos

Pequenos focos de necrose caseosa em **linfonodos mesentéricos** são ocasionalmente vistos na paratuberculose em bovinos e restringem-se àqueles casos de evolução clínica mais prolongada (CHIODINI; VAN KRUININGEN; MERKAL, 1984; KREEGER, 1991), no entanto, estas lesões não foram observadas nos animais deste estudo. A linfadenite mesentérica granulomatosa rica em macrófagos epitelióides e células gigantes com presença de BAAR, foram comumente observados em animais deste estudo, já amplamente relatada por diversos autores.

### 5.5.3 Intestinos

Os aspectos cerebróide e anelado das alças intestinais, observados através da serosa, decorrentes do acentuado espessamento da parede intestinal, foram atribuídos à severa infiltração inflamatória transmural, principalmente em mucosa e submucosa do jejuno e íleo. O comprometimento das camadas muscular e serosa do intestino, pela extensão da infiltração inflamatória da mucosa e submucosa, foi observado nos casos mais severos.

A aparência enrugada da mucosa do intestino, comumente observada em animais com paratuberculose clínica, não desaparece quando o intestino é distendido (CHIODINI; VAN KRUININGEN; MERKAL, 1984; STEHMAN; 1990); este achado não deve ser confundido com a alteração que ocorre logo após a morte devido à persistência do peristaltismo (DRIEMEIER, et al., 1999).

No duodeno de duas vacas necropsiadas neste estudo, observaram-se estruturas polipóides na superfície da mucosa espessada; nos cortes histológicos dessas áreas, os achados histológicos correspondiam à proliferação de glândulas duodenais e intestinais, que conferia aspecto “arboriforme” à superfície da mucosa. Nessas áreas havia infiltração inflamatória semelhante à outras seções do intestino, porém em menor intensidade e não se via qualquer estrutura que pudesse sugerir parasitose ou outro processo patológico. Na literatura não se encontrou referência a lesão descrita, em animais com paratuberculose. Supõe-se que a infiltração inflamatória tanto em mucosa quanto na submucosa intestinal, poderia ter causado disfunções na atividade secretória das glândulas duodenais e conseqüente proliferação nas áreas afetadas. Acreditamos que a hipertrofia da lâmina própria e da muscular da mucosa presentes em variados graus de intensidade, observados nos animais deste estudo, pode ser atribuída às alterações estruturais da mucosa, secundárias ao acúmulo de células inflamatórias granulomatosas, cujas lesões foram observadas principalmente em jejuno e íleo.

Lesões macroscópicas no intestino delgado, que correspondem histologicamente à enterite, são usualmente descritas na paratuberculose (BUERGELT et al., 1978; CLARKE, 1997; CHIODINI; VAN KRUININGEN; MERKAL, 1984; DRIEMEIER et al., 1999). Estas lesões foram observadas nos animais necropsiados neste trabalho, em variados graus de

intensidade, desde leve a acentuado. É importante lembrar que nem sempre estão presentes, e que a variação na intensidade dessas lesões pode estar relacionada ao estágio da infecção, ao *status* imune do animal, a susceptibilidade individual e à cepa de Map (MENENDEZ, 1990).

As lesões primárias ocorrem na região da válvula íleo-cecal (CHIODINI; VAN KRUININGEN; MERKAL, 1984) e em geral, as lesões observadas nos animais deste estudo, foram mais evidentes nos dois terços finais do intestino delgado assim como descrito por Clarke (1997). No entanto, vacas com sinais clínicos evidentes, apresentaram a mucosa intestinal, desde o duodeno até o reto, difusamente espessado e opaco, muitas vezes, com aspecto microgranular, alteração também relatada por Chiodini, Kruiningen e Merkal (1984). À microscopia, essas lesões apresentavam intensa infiltração de macrófagos na mucosa e submucosa, acompanhados de BAAR visualizados à coloração de ZN. A explicação do comprometimento primário da porção final do intestino delgado, pode estar no fato de que as placas de Peyer do íleo contém aproximadamente 1 a 2% de células T, e as do jejuno cerca de 30 a 50% (MIYASAKA et al., 1983). A potencial falta de células T no íleo, capazes de efetuar a imunidade celular, sugere que as placas de Peyer desta região, as quais já são bem desenvolvidas em ruminantes jovens, é um ambiente relativamente favorável para a micobactéria. Tolerância imune local ao organismo tem sido também sugerida, como um mecanismo responsável para o estabelecimento da infecção em placas de Peyer (JUSTE et al., 1994). A porção terminal do íleo abriga relativamente grande população de micobactérias saprofiticas em ruminantes, o que poderia inclusive, sugerir reduzida imunidade local (LEPPER; WILKS, 1988). Além disso, é aceitável que a diminuição progressiva à susceptibilidade ao Map com o aumento da idade, está relacionada, concomitantemente, a involução das placas do íleo e conseqüente desaparecimento de ambiente favorável para a persistência micobacteriana (NISBET; GILMOUR; BROOTHERSTON, 1962; LARSEN; MERKAL; CUTLIP, 1975; REYNOLDS; MORRIS, 1983 apud CLARKE, 1997).

Diversos autores se referem ao “aspecto lepromatoso” das lesões histológicas quando a infiltração inflamatória é difusa na mucosa, o que é condizente com a distribuição das lesões por nós observadas em todos os animais, muito embora esse termo, como também as descrições utilizadas para a aparência tuberculóide, são comumente utilizadas para as lesões necróticas caseosas observadas com freqüência no intestino de pequenos ruminantes com paratuberculose (GARCIA-MARTIN, 1990).

É importante assinalar a presença do infiltrado linfocitário em torno e no interior dos gânglios nervosos submucosos (plexos de Meissner), dissociando suas células e produzindo-lhes processos regressivos; tais infiltrados são menos frequentes nos plexos mioentéricos de Auerbach e nos feixes musculares lisos (CLARKE, 1997; DACORSO FILHO et al., 1960). Essas alterações também foram observadas nos animais deste estudo. A perineurite pode estar associada à ocorrência de hipersensibilidade intestinal que contribui para a diarreia (CLARKE, 1997; BUERGELT et al., 1978; MERKAL et al., 1970).

A persistência de imunidade celular-mediada pró-inflamatória, causando inflamação crônica, pode ser provocada por pequeno número de micobactérias intracelulares capazes de resistir à defesa do hospedeiro (CHIODINI et al., 1984), como as observadas na vaca 500. Assim como em casos de paratuberculose ‘paucibacillary’, ocorrem também na tuberculose e na lepra, e estão relacionadas a acentuado processo imunopatológico celular-mediado (BURRELS et al., 1995; GILMOUR et al., 1978). A tentativa de destruição dos bacilos pelos macrófagos e simultânea multiplicação do agente em seu interior, resulta na liberação de fatores solúveis os quais continuam a recrutar células inflamatórias. Células gigantes, às vezes, são formadas como parte da reação de hipersensibilidade do tipo retardado, que causa a agregação e retenção de macrófagos, comprometimento da vascularização e drenagem linfática, além de alterar a conformação normal do tecido afetado (CHIODINI; VAN KRUININGEN; MERKAL, 1984). A ausência de parede celular, esferoplastos de

micobactérias e a falta de lipídeos na parede celular são fatores potencialmente imunossupressivos ou podem estar relacionados à ocorrência de resposta inflamatória exacerbada concomitante à ausência BAAR (CLARKE, 1997). Deve-se, inclusive, considerar a função da camada de lipídeo da micobactéria nos mecanismos de resistência à fagocitose (GILMOUR et al., 1978 apud CLARKE, 1997).

Não se sabe exatamente o porquê da progressão de alguns casos, após anos de incubação, para a forma clínica ‘multibacilar’ da paratuberculose. No entanto, acredita-se que a supressão ou queda da imunidade celular-mediada é um fator que desencadeia a proliferação micobacteriana e a eliminação fecal do agente (CLARKE, 1997). Nestes casos, a patogênese ainda é desconhecida.

#### 5.5.4 Demais órgãos

Nos animais necropsiados neste estudo, achados menos específicos observados, tais como mau estado corporal das carcaças, atrofia serosa dos depósitos de gordura, podem ser atribuídos à absorção intestinal deficiente resultando em deficiências nutricionais consequentes à diarreia, comumente descritos na literatura (BUERGELT et al., 1978; CLARKE, 1997; DRIEMEIER et al. 1999). Edema das dobras do abomaso e atrofia do lobo caudado do fígado (faixa de tecido fibroso que se continuava com o parênquima hepático) (DRIEMEIER et al., 1999) e edema submandibular associado à hipoproteïnemia (DACORSO FILHO et al., 1960) também têm sido relatados, porém não foram observados.

Placas de calcificação no endocárdio e na aorta da Vaca 500 foram também descritas por alguns autores (BUERGELT et al., 1978; CHIODINI; VAN KRUININGEN; MERKAL, 1984; CUNHA et al., 2003; DRIEMEIER et al., 1999), que igualmente, observaram áreas claras de aspecto rugoso no endocárdio e na íntima da aorta. Mineralização da íntima das artérias tem sido descrita em diversas doenças caquetizantes de bovinos tais como a paratuberculose e a tuberculose; especialmente na intoxicação por plantas calcinogênicas (DÖBEREINER et al., 1971), porém, é também considerado um achado de necropsia incidental em animais velhos (KITT, 1927 apud DRIEMEIER et al., 1999). Trata-se, portanto, de uma lesão inespecífica (DRIEMEIER et al. 1999), não necessariamente relacionada com a inflamação granulomatosa crônica. No entanto, alguns pesquisadores afirmam que são causadas por distúrbios metabólicos associados à infecção pelo Map (ALIBASOGLU; DUNNE; GUSS, 1962; BUERGELT et al., 1978).

Hepatite granulomatosa multifocal foi relatada também por Buergelt et al. (1978) e Driemeier et al. (1999), porém estes autores relataram a presença de BAAR associado ao infiltrado inflamatório. Em nosso estudo, esta lesão foi observada em dois animais (Vacas 335, 500), porém BAAR não foram visualizados à coloração pelo ZN. Estudos posteriores, utilizando-se imunoistoquímica desses órgãos, poderão ser desenvolvidos. Lesões em outros órgãos são raramente encontrados (CLARKE; LITTLE, 1996), sugerindo que mecanismos imunes e patogênicos no intestino são significativamente diferentes dos outros locais (CLARKE, 1997).

#### 5.6 Diagnósticos Diferenciais

Diagnósticos diferenciais com outras enfermidades devem ser considerados.

Na **tuberculose**, apesar do emagrecimento progressivo, em geral não há diarreia e há predominância de granulomas de natureza necrótico-caseosos, com frequência mineralizados, em diversos órgãos, especialmente no pulmão (MCGAVIN; ZACHARY, 2007).



Diarreia crônica em bovinos adultos, embora frequentemente observada em casos graves da paratuberculose, é um sinal clínico inespecífico. Tal disfunção pode ser observada também na **deficiência de cobre** condicionada ao excesso de molibdênio (MAZZOCCO et al., 2009, TOKARNIA, 2009) associado com despigmentação dos pêlos ao redor dos olhos e a diminuição do apetite, sinais comumente ausentes na Doença de Johne, na qual o apetite está normal ou até exacerbado, mesmo em estágios mais avançados da infecção. Clarke (1997) comenta que, ocasionalmente, na paratuberculose observa-se despigmentação dos pêlos, o que torna a comercialização do couro economicamente inviável; alguns animais do nosso estudo apresentaram discretas alterações na pelagem tais como aspecto áspero e opaco (Vaca 295) e áreas de alopecia na face (Vaca 493) e atribuímos esta alteração como consequência do empobrecimento da condição geral do animal, associada à perda de proteínas e desidratação devido à diarreia.

Na **intoxicação por flúor**, os animais apresentam sinais clínicos semelhantes à paratuberculose, como diarreia intermitente, perda de peso, produção de leite diminuída e más condições gerais, no entanto observa-se também, escurecimento dos dentes e claudicação (RIET-CORREA et al., 1983), características ausentes nos animais deste estudo.

Na **disenteria de inverno**, causada pelo coronavírus, à semelhança da paratuberculose, observa-se diarreia aquosa e afeta animais adultos, mas ocorre sob forma de surtos que perdura por aproximadamente uma semana (PAVARINI et al., 2008); ao contrário, dos sintomas dos animais estudados, que apresentavam diarreia crônica e intermitente.

Diarreia em animais adultos também pode ser observada na **acidose láctica**, mas trata-se de um quadro, em geral, agudo e associado à ingestão excessiva de alimentos altamente fermentáveis. O sistema de criação do rebanho estudado era semi-intensivo, e a oferta da suplementação, aos animais, era controlada.

A **diarreia viral bovina** (BVD) apresenta quadro clínico semelhante ao da paratuberculose, mas a BVD cursa com anorexia, pode ser febril, afeta animais de todas as idades e a morbidade e a letalidade em geral são altas (JUBB; KENNEDY; PALMER, 2007). O rebanho estudado apresentava mortalidade baixa e os animais afetados tinham, aproximadamente, cinco anos de idade.

As **parasitoses gastrointestinais**, apesar de cursarem com diarreia crônica, são raras em animais adultos e, quando ocorrem, fatores que causam queda de imunidade geralmente estão presentes, tais como deficiências nutricionais graves, principalmente deficiência de fósforo (TOKARNIA et al., 2009). O rebanho estudado, em geral, apresentava estado nutricional bom, e os animais com sinais clínicos da paratuberculose eram vacas adultas, se alimentavam normalmente, porém com escore corporal ruim.

Na **intoxicação por polpa cítrica** e na ingestão de *Vicia* spp., observa-se a inflamação granulomatosa em vários órgãos (BRACARENSE et al. 1999; BARROS et al., 2001; GAVA et al., 1999), enquanto que na paratuberculose a inflamação afeta principalmente intestino e linfonodos mesentéricos, e são raras ou ausentes em outros órgãos, características observadas nos animais necropsiados neste estudo.

Na **intoxicação por *Brachiaria*** spp, apesar do quadro clínico ser diferente, também tem sido relatada a ocorrência de macrófagos espumosos nos linfonodos (DRIEMEIER et al., 1998), porém a coloração pelo ZN resulta negativa. Animais deste estudo apresentaram infiltração por macrófagos epitelióides em córtex e medular dos linfonodos mesentéricos com presença de BAAR.

## 6 CONCLUSÕES

O diagnóstico de paratuberculose em rebanho bovino leiteiro no município de Rio Claro, Estado do Rio de Janeiro foi estabelecido com base nos aspectos clínico-patológicos, no isolamento e identificação de *Mycobacterium avium* subsp. *paratuberculosis* em amostras de fezes, raspado de mucosa intestinal e leite, através de cultivo bacteriano e PCR IS900, bem como no teste ELISA indireto.

A partir dos dados obtidos no teste ELISA indireto determinou-se que o rebanho estudado apresentava alta prevalência de animais infectados.

Após o estabelecimento de medidas de controle, verificou-se considerável diminuição da ocorrência de casos clínicos da enfermidade no rebanho estudado, de seis casos clínicos por ano para um caso clínico por ano, em três anos de estudo.

Alterações da mucosa intestinal, observados neste estudo, tais como aspecto polipóide em duodeno, hiperplasia de glândulas duodenais e acentuada hipertrofia da lâmina própria, não haviam sido citados na literatura em animais com paratuberculose; estudos mais detalhados são necessários, a fim de esclarecer a patogenia dessas lesões.

## 7 REFERÊNCIAS BIBLIOGRÁFICAS

- ACYPRESTE, C. S. et al. Uso da técnica do ELISA indireto na detecção de anticorpos anti-*Mycobacterium paratuberculosis* em vacas em lactação. **Ciência Animal Brasileira**, v. 6, n.1, p. 55-59, 2005.
- ALIBASOGLU, M.; DUNNE, H. W.; GUSS, S. B. Naturally occurring arteriosclerose in cattle infected with Johne's disease. **American Journal of Veterinary Research**, v. 23, p.49-57, 1962.
- AYELE, W. Y. et al. *Mycobacterium avium* subspecies *paratuberculosis* cultured from locally and commercially pasteurized cow's milk in the Czech Republic. **Applied and Environmental Microbiology**, v. 71, n. 3, p. 1210-1214, 2005.
- BARCLAY, R. The role of iron in infection. **Medical Laboratory Science**, v. 42, p. 166-177, 1985.
- BARROS, C. S. L. et al. Doença granulomatosa sistêmica em bovinos no Rio Grande do Sul associada ao pastoreio de ervilhaca (*Vicia* spp.). **Pesquisa Veterinária Brasileira**, v. 21, n. 4, p. 162-171, 2001.
- BENDIXEN, P. H.; BLOCH, B.; JORGENSEN, J. B. Lack of intracellular degradation of *Mycobacterium paratuberculosis* by bovine macrophages infected *in vitro* and *in vivo*: light microscopic and electron microscopic observations. **American Journal of Veterinary Research**, v. 42, p. 109-113, 1981.
- BRACARENSE, A. P. F. R. L. et al. Enterite hemorrágica em bovinos leiteiros na região de Londrina, PR, alimentados com polpa cítrica. In: ENCONTRO NACIONAL DE PATOLOGIA VETERINÁRIA, 9., 1999, Belo Horizonte. **Anais...** Belo Horizonte: FEP-MVZ, 1999, p.127.
- BUERGELT, C. D. et al. In vitro lymphocyte transformation as a herd survey methods for bovine paratuberculosis. **American Journal of Veterinary Research**, v. 39, p. 501-595, 1978.
- BURRELS, C. et al. Detection of specific T cell reactivity in sheep infected with *Mycobacterium avium* subsp. *silvaticum* and *paratuberculosis* using two defined mycobacterial antigens. **Veterinary Immunology and Immunopathology**, v. 45, p. 311-320, 1995.
- CARRIGAN, M. J.; SEAMAN, J. T. The pathology of Johne's disease in sheep. **Australian Veterinary Journal**, v. 67, p. 47-50, 1990.
- CARVALHO, I. A. Isolamento e detecção molecular de *Mycobacterium avium* subspécie. *paratuberculosis* (Map) em rebanhos bovinos leiteiros na região de Viçosa, MG. 2008. Dissertação. (Mestrado em Medicina Veterinária), Universidade de Viçosa, 2008.
- CHIODINI, R. J. Crohn's disease and the mycobacterioses: a review and comparison of two disease entities. **Clinical Microbiology Reviews**, v. 2, p. 90-117, 1989.

CHIODINI, R. J. Abolish *Mycobacterium partuberculosis* strain 18. *Journal of Clinical Microbiology*, v. 31, p. 1956-1957, 1993.

CHIODINI, R. J. et al. Possible role of mycobacteria in nflammatory bowel disease. ***Digestive Disease and Sciences***, v. 29, p.1073-1079, 1984.

CHIODINI, R. J.; VAN KRUININGEN, H. J.; MERKAL, R. S. Ruminant paratuberculosis (Johne's disease): the current status and future prospects. ***Cornell Veterinary***, v. 74, p. 218-262, 1984.

CLARKE, C. J. The pathology and Patogenesis of Paratuberculosis in Ruminants and Other Species. ***Journal of Comparative Pathology***, v. 116, p. 217-261, 1997.

CLARKE, C. J.; LITTLE, D. The pathology of ovine paratuberculosis: gross and histological changes in the intestine and other tissues. ***Journal of Comparative Pathology***, v. 114, p. 419-437, 1996.

COCITO, C. et al. Paratuberculosis. ***Clinical Microiology Review***, v. 7, p. 328-345, 1994.

COETZER, J. A. W.; TUSTIN, R. C. ***Infectious diseases in livestock***. 2.ed. Sourthen Africa: Oxford University Press, 2004. 2352p.

COLLINS, D. M. et al. Investigation of *Mycobacterium paratuberculosis* in sheep by faecal culture, DNA characterisation and the polymerase chain reaction. ***The Veterinary Record***, v. 133, p. 599-600, 1993.

COLLINS, M. T. Diagnosis of paratuberculosis. ***Veterinary Clinics of North America Food and Animal Practice***, v. 12, p. 357-371, 1996.

COLLINS, M.T. et al. Evaluation of five antibodies detection tests for diagnosis of bovine paratuberculosis. ***Clinical and Diagnostic Laboratory Immunology***, v. 12, n. 6, p. 685-692, 2005.

COUSINS, D. V.; EVANS, R. J.; FRANCIS, B. R. Use of BACTEC Radiometric culture medium and polymrase chain reaction for the rapid screening of ruminant faeces and intestinal tissues for *Mycobacterium paratuberculosis*. ***Australian Veterinary Journal***, v. 72, p. 458-62, 1995.

CROHN, B.; GINZBURG, L.; OPPENHEIMER, G. Regional ileitis, a pathological and clinical entity. ***Journal of the American Medical Association***, v. 99, p. 1323-1329, 1932.

CUNHA, P. H. J. et al. Avaliação microbiológica e anatomopatológica da paratuberculose bovina: relato de caso. In: ENCONTRO NACIONAL DE PATOLOGIA VETERINÁRIA, 11., 2003. Botucatu. ***Anais...*** Botucatu [s.n], 2003, p.118.

DACORSO FILHO, P. et al . Doença de Johne (paratuberculose) em bovinos nacionais. ***Arquivos do Instituto Biológico Animal***, v. 3, p. 129-139, 1960.

DALZIEL, T. K. Chronic interstitial enteritis. ***British Medical Journal***, v. 2, p. 1068-1079, 1913.

DEKESEL, M. et al. Composition and immunological properties of the protein fraction of A36, a major antigen complex of *Mycobacterium paratuberculosis*. **Scandinavian Journal of Immunology**, v. 36, p. 201-212, 1992.

DIAS, L. D. et al. (2002) Isolamento do *Mycobacterium paratuberculosis* a partir de fezes de bovinos suspeitos de paratuberculose. In: SEMANA DE INICIAÇÃO CIENTÍFICA UFMG, 11., 2002, Belo Horizonte. Anais eletrônico... Belo Horizonte: UFMG, 2002. Disponível em: <<http://www.ufmg.br/prpq/xisic/sic2002/resumos/1w2w44.html>>. Acesso em 29 Nov.2009.

DÖBEREINER, J. et al. “Espichamento”, intoxicação de bovinos por *Solanum malacoxylon*, no Pantanal de Mato Grosso. **Pesquisa Agropecuária Brasileira**, v. 6, p. 91-117, 1971.

DRIEMEIER, D. et al. Estudo histológico, histoquímico e ultra-estrutural de fígado e linfonodos de bovinos com presença de macrófagos espumosos (“foam cells”). **Pesquisa Veterinária Brasileira**, v. 18, n. 1, p. 29-34, 1998.

DRIEMEIER, D. et al. Aspectos clínicos e patológicos da paratuberculose em bovinos no Rio Grande do Sul. **Pesquisa Veterinária Brasileira**, v. 19, n. 3-4, p. 109-115, 1999.

DUPONT, O. **Jornal do Comércio do Rio de Janeiro** de 05/11/1915, 1915.

FERREIRA, R. et al. Paratuberculose bovina em fazenda de produção leiteira em Resende, Rio de Janeiro, Brasil. In: CONGRESSO BRASILEIRO DE MICROBIOLOGIA, 22., 2003. Florianópolis. **Anais...** Florianópolis: [s. n.], 2003. CD-ROM.

FERREIRA, R., FONSECA, L. S., LILENBAUM, W. Detecção de anticorpos contra *Mycobacterium paratuberculosis* em rebanhos bovinos do Estado do Rio de Janeiro, Brasil. **Revista Brasileira de Medicina Veterinária**, v. 23, n. 4, p. 19-24, 2001.

FISS, E. H.; YU, S.; JACOBS, W. R. Identification of genes involved in the sequestration of iron in mycobacteria: the ferric exochelin biosynthetic and uptake pathways. **Molecular Microbiology**, v. 14, p. 557-569, 1994.

FONSECA, L. F. L. et al. Identificação de anticorpos anti-*Mycobacterium paratuberculosis* em rebanhos bovinos leiteiros do Estado de São Paulo. **Arquivos da Faculdade Veterinária UFRGS**, v. 28, p. 51-56, 2000.

FONSECA, L. F. L., PEREIRA, C.C. Paratuberculose ou doença de Johne: cuidado! **Balde Branco**, n. 404, p. 45-47, 1998. Ano 34.

GARCIA-MARTIN, J. F. G. Patogenesis. In: \_\_\_\_\_. Ovis. Tratado de Patologia y Produccion Ovina. Madrid: Luzán 5, 1990. 25-36p.

GAVA, A. et al. Polpa cítrica como causa de mortalidade em bovinos no Brasil. In: ENCONTRO NACIONAL DE PATOLOGIA VETERINÁRIA, 9., 1999. Belo Horizonte. **Anais...** Belo Horizonte: FEP-MVZ, 1999, p.76.



GILMOUR, N. J. L.; ANGUS, K. W.; MITCHELL, B. Intestinal infection and host response to oral administration of *Mycobacterium johnei* in sheep. **Veterinary Microbiology**, v. 2, p. 223-235, 1978.

GOMES, M. J. P., et al. Doença de Johne: Isolamento do *Mycobacterium avium* subsp. *paratuberculosis* (Map) em um rebanho leiteiro infectado na região sul do Brasil. **Acta Scientiae Veterinariae**, v. 30, n. 2, p. 113-118, 2002.

GOMES, M. J. P. Paratuberculose bovina: um grande desafio sanitário brasileiro. **Minas de Leite**, n. 24, p. 19-21, 2002a. Ano III.

GOMES, M. J. P. Aspectos epidemiológicos da paratuberculose bovina no Rio Grande do Sul. Seropédica. 2002. 139p. Tese (Doutorado em Ciências Veterinárias), Universidade Federal Rural do Rio de Janeiro, Seropédica, 2002b.

GRANT, I. R., BALL, H. J., ROWE, M. T. A pilot survey of raw and commercially pasteurised cow's milk in Northern Ireland. **The Paratuberculosis Newsletter**, v. 10, p. 5-8, 1998.

HAGAN, W. A.. Age as factor in susceptibility to Johne's disease. **Cornell Veterinarian**, v. 28, p. 34-40, 1938.

HEALINGWELL. **Crohn's diseases, Illustration**. [200?]. Disponível em: <<http://www.healingwell.com/LIBRARY/ibd/crohns1.asp>>. Acesso em: 12 Dez. 2009.

HERMON-TAYLOR, J; BULL, T. J. Crohn's disease caused by *Mycobacterium avium* subsp. *paratuberculosis*: a public health tragedy whose resolution is long overdue. *Journal of Medical Microbiology*, v. 5, p. 3-6, 2002.

HIETALA, S. K. The options in diagnosing ruminant paratuberculosis. **Veterinary Medicine**, v. 11, p. 1122-1139, 1992.

HUCHZERMEYER, H. F. A. K.; BRÜCKNER, G. K.; BASTIANELLO, S. S. Paratuberculosis. In: COETZER; J. A. W; THOMSON, G. R.; TUSTIN, R. C. **Infectious Diseases of Livestock with Special Reference to Southern Africa**. CapeTown: Oxford University Press, 1994. p.1445-1457.

JARK, U.; FRANZ, B.; GERLACH, G. F. Development of an ELISA technique for the detection of subclinical paratuberculosis in cattle. In: INTERNATIONAL COLLOQUIUM ON PARATUBERCULOSIS, 5., 1996, Wisconsin. **Proceedings...** Wisconsin: International Association for Paratuberculosis, 1996. p.254-261.

JOHNSON-IFEARULUNDU, Y. J.; KANEENE, J. B. Epidemiology and economic impact of subclinical Johne's disease: a review. **Veterinary Bulletin**, v. 67, n. 6, 1997a.

JOHNSON-IFEARULUNDU, Y. J.; KANEENE, J. B. Relationship between soil type and *Mycobacterium paratuberculosis*. **Journal of American Veterinary Medical Association**, v. 210, n. 12, p 735-740, 1997b.

JONES, T. C.; HUNT, R. D.; KING, N. W. **Patologia Veterinária**. 6.ed. São Paulo: Manole, 1997, 1415 p.

JORGENSEN, J. B.; JENSEN, P. T. Enzyme-linked immunosorbent assay (ELISA) for detection of antibodies to *Mycobacterium paratuberculosis* in cattle. **Acta Veterinaria Scandinavica**, v. 19, p. 310-312, 1978.

JUBB, K. V. F., KENNEDY, P. C., PALMER, N. C. **Pathologic of Domestic Animals**. 5.ed. Saunders Elsevier, 2007. 3v.

JUSTE, R. A. et al. Experimental infection of vaccinated and non-vaccinated lambs with *Mycobacterium paratuberculosis*. **Journal of Comparative Pathology**, v. 110, p. 185-194. 1994.

KITT, T. **Lehrbuch der Pathologischen Anatomie der Haustiere**. Stuttgart. Aufl. Ferdinand Enke, 1927. 695p.

KREEGER, J. M. Ruminant paratuberculosis: a century of progress and frustration. **Journal of Veterinary Diagnostic Investigation**, v. 3, p. 373-382, 1991.

LAMBRECHT, R. S.; COLLINS, M. T. *Mycobacterium paratuberculosis*: factors that influence mycobactin dependence. **Diagnosis in Microbiology and Infections Diseases**, v. 15, p. 239-246, 1992.

LARSEN, A. B.; MERKAL, R. S.; CUTLIP, R. C. Age of cattle as related to resistance to infection with *Mycobacterium paratuberculosis*. **American Journal of Veterinary Research**, v. 35, p. 255-257, 1975.

LEPPER, A. W; WILKS, A. R. Intracellular iron storage and the pathogenesis of paratuberculosis. Comparative studies with other mycobacterial, parasitic or infectious conditions of veterinary importance. **Journal of Comparative Pathology**, v. 98, p. 31-53, 1988.

LILENBAUM, W. Atualização em tuberculose bovina. Uma mini-revisão. **Revista Brasileira de Medicina Veterinária**, v. 22, n. 4, p. 169-171, 2000.

MANNING, E. J., COLLINS, M. T. *Mycobacterium avium* subsp. *paratuberculosis*: pathogen, pathogenesis and diagnosis. **Rev. Sci Tech OIE**, v. 20, p. 133-150, 2001.

MAZZOCCO, M. B. et al. Molibdenose em bovinos no estado de Santa Catarina. In: ENCONTRO NACIONAL DE PATOLOGIA VETERINÁRIA, 14., 2009. Águas de Lindóia. **Anais...** Águas de Lindóia: [s.n], 2009. CD-ROM

MCGAVIN, M. D.; ZACHARY, J. F. **Pathologic Basis of Veterinary Disease**. Missouri: Mosby Elsevier, 2007, 388 p.

MENENDEZ, L. A. C. Características Clínicas y Lesionales. In: \_\_\_\_\_. Ovis. Tratado de Patología y Producción Ovina. Madrid: Luzán 5, 1990. 39-47p.

MERKAL, R. S. et al. Immunologic mechanisms in bovine paratuberculosis. **American Journal of veterinary Research**, v. 31, p. 475-485, 1970.

MIYASAKA, M. et al. Studies of differentiation of T lymphocytes in sheep. I: recognition of a sheep T-lymphocyte differentiation antigen by a monoclonal antibody T-80. **Immunology**, v. 49, n.3, p. 545-553, 1983.

MOMOTANI, E. et al. Role of intestinal M-cells and macrophages in the *Mycobacterium paratuberculosis* infection in calves. In: INTERNATIONAL COLOQUIUM ON PARATUBERCULOSIS, 2., 1988, Maisons-Alfort. **Proceedings...** Maisons-Alfort: International Association for Paratuberculosis, 1988a. p.150-156.

MOMOTANI, E. et al. Role of M-cells and macrophages in the entrance of *Mycobacterium paratuberculosis* into domes of ileal Peyer's patches of calves. **Veterinary Pathology**, v. 25, p. 131-137, 1988b.

MOTA, P. M. P. C. et al. Paratuberculosis n a dairy Gyr herd in a State of Paraíba, Brazil. **Pesquisa Veterinária Brasileira**, v. 29, n. 9, p. 703-706, 2009.

MOTA, R. A. et al. Paratuberculose em um rebanho leiteiro no Estado de Pernambuco, PE. **Arquivos do Instituto Biológico de São Paulo**, v. 74, n. 2, p. 73-79, 2007.

MUSKENS, J. et al. Evaluation of the long term immune response in cattle after vaccination against paratuberculosis in two Dutch dairy herds. **Veterinary Microbiology**, v. 86, n. 3, p. 269-278, 2002.

NAKAJIMA, M.; MAIA, F. C. L.; MOTA, P. M. P. C. Diagnóstico da paratuberculose em Minas Gerais. In: SIMPÓSIO BRASILEIRO EM MICOBACTÉRIAS, 4., 1991, Bauru. **Anais...** Bauru: [s.n], 1991. Resumo 67.

NIELSEN, S. S. et al. Comparison of two enzyme-linked immunosorbent assays for serologic diagnosis of paratuberculosis (Johne's disease) in cattle using different subspecies strains of *Mycobacterium avium*). **Journal of Veterinary Diagnostic Investigation**, v. 13, p. 164-166, 2001.

NISBET, D. I.; GILMOUR, N. J. L.; BROTHERSTON, J. G. Quantitative studies of *Mycobacterium johnei* in tissues of sheep. **Journal of Comparative Pathology**, v. 72, p. 80-91, 1962.

OIE. OIE Listed Diseases. 2009. Disponível em <[http://www.oie.int/eng/maladies/en\\_classification2009b.htm](http://www.oie.int/eng/maladies/en_classification2009b.htm)>. Acesso em 6 ago. 2009a.

OIE. Paratuberculosis: Johne's Disease. 2009. Disponível em <[http://www.oie.int/Eng/ressources/paratuberculosis\\_EN.pdf](http://www.oie.int/Eng/ressources/paratuberculosis_EN.pdf)>. Acesso em 6 ago. 2009b.

OLIVEIRA, D. M. et al. Paratuberculose em bovinos no Estado da Paraíba. In: ENCONTRO NACIONAL DO DIAGNÓSTICO VETERINÁRIO, 2003, Mato Grosso do Sul. 2008. **Anais...** Mato grosso do Sul: [s.n.], 2008. CD-ROM.

PAVARINI, S. P. et al. Achados clínico patológicos durante um surto de disenteria de inverno em bovinos no Rio Grande do Sul. **Pesquisa Veterinária Brasileira**, v. 28, n. 12, p. 611-616, 2008.

PAVLIK, I. et al. Control of paratuberculosis in five cattle farms with 1700 cows from 1990-1998 by serologic testes and faecal culture. In: INTERNATIONAL COLLOQUIUM ON PARATUBERCULOSIS, 6., 1999 Melbourne. **Proceedings...** Melbourne: International Association for Paratuberculosis, 1999. p.17.

PAVLIK, I. et al. Parallel faecal and organ *Mycobacterium avium* subsp. *paratuberculosis* culture of different productivity types of cattle. **Veterinary Microbiology**, v. 77, p. 309-324, 2000.

PAYNE, J. M.; RANKIN, J. D. The pathogenesis of Johne's disease in calves. **Research in Veterinary Science**, v. 2, p. 167-174, 1961.

PEPIN, M.; MARLY, J.; PARDON, P. *Corynebacterium pseudotuberculosis* infection in sheep and the complement fixation test for the paratuberculosis. **The Veterinary Record**, v. 120, p. 236, 1987.

PITOMBO, L. H. Mais uma doença para preocupar o produtor. **DBO Rural**, n. 222, p. 92-94, 1999. Ano18.

POESTER, F. P.; RAMOS, E. T. Infecção experimental em caprinos com *Mycobacterium paratuberculosis* de origem bovina. **Ciência Rural**, v. 24, p. 333-337, 1994.

PORTUGAL, M. A. S. C. et al. Ocorrência de paratuberculose no Estado de Santa Catarina. **OBiológico**, v. 4, p. 19-24, 1979.

RAMOS, E. T. et al. Paratuberculose em bovinos no estado do Rio Grande do Sul. **A hora Veterinária**, v. 6, n. 34, p. 28-32, 1986.

RÉVILLION, J. P. **Laticínios**. [200?]. Disponível em: <[http://www.ufrgs.br/alimentus/laticinios/micro/micro\\_crescimento\\_lisozina.htm](http://www.ufrgs.br/alimentus/laticinios/micro/micro_crescimento_lisozina.htm)>. Acesso em: 24 Nov. 2009.

REYNOLDS, J.; MORRIS, B. *The evolution and involution of Peyer's patches in fetal and postnatal sheep*. **European journal of Immunology**, v. 13, p. 627-635, 1983.

RICHARDS, W.D. *Effects of physical and chemical factors on the viability of Mycobacterium paratuberculosis*. **Journal of Clinical Microbiology**, v. 14, p. 587-588, 1981.

RIET-CORREA, F. et al. *poluição ambiental como causa de intoxicação por flúor em bovinos no município de Rio Grande, Rio Grande do Sul*. **Pesquisa Veterinária Brasileira**, v. 3, n. 4, p. 107-114, 1983.

RISTOW, P. et al. Diagnosis of paratuberculosis in a dairy herd native to Brazil. **The Veterinary Journal**. 2006. Disponível em: <[www.sciencedirect.com](http://www.sciencedirect.com)> Acesso em: 01 Dez. 2009.

RIVERA, F. E. B. Levantamento sorológico utilizando-se a técnica ELISA em rebanhos apresentando problemas reprodutivos. I. Enterite paratuberculose. In: ENCONTRO DE LABORATÓRIOS DE DIAGNÓSTICO VETERINÁRIO DO CONE SUL. 1996. Campo Grande. **Anais...** Campo Grande: [s.n.], 1996. p. 20-22.

SANTOS, J. A.; SILVA, N. I. Sobre a 1<sup>a</sup>. Observação de paratuberculose no Brasil. **Boletim da Sociedade Brasileira de Medicina Veterinária**, v. 24, p. 5-14, 1956.

SELBY, W. Pathogenesis and therapeutics aspects of Chron's disease. In: INTERNATIONAL COLLOQUIUM ON PARATUBERCULOSIS, 6., 1999, Melbourne: **Proceedings...** Melbourne: International Association for Paratuberculosis, 1999. p.515-519.

SHERMAN, D. M. Currents concepts in Johne's disease. **Veterinary Medicine Small Animal Clinician**, v. 80, p. 77-84, 1985.

SHERMAN, D. M. What you need to know about controlling Johne's. **Hoard's Dairyman**, v. 132, p. 816-817, 1987.

SILVA, E. B. Diagnóstico de paratuberculose em bovinos de corte do estado do Pará-Brasil. 2005. Pará. 60p. Dissertação. (Mestrado em Ciência Animal), Universidade Federal do Pará, Castanhal, 2005.

SILVA, N. M.; PIZELLI, G. N. Estudos sobre a paratuberculose. I: diagnóstico de um caso da doença. **Arquivos do Instituto de Biologia Animal**, v. 4, p. 169-173, 1961.

SILVA, N. M. Estudos sobre a paratuberculose. II. Isolamento da amostra de *Mycobacterium paratuberculosis* em meio de Hohn. **Arquivos do Instituto Biológico Animal**, v. 4, p. 175-178, 1961a.

SILVA, N. M. Estudos sobre a paratuberculose III. Isolamento do *Mycobacterium paratuberculosis* em embrião de galinha. **Arquivos do Instituto Biológico Animal**, v. 4, p. 179-183, 1961b.

SILVA, N. M. Estudos sobre a paratuberculose. IV. Infecção experimental de ovino com *Mycobacterium paratuberculosis* de origem bovina. **Pesquisa Agropecuária Brasileira**, v. 3, p. 285-289, 1968.

SNOW, G. A. Mycobactins: iron chelating growth factors from micobateria. **Bacteriology Review**, v. 34, p. 99-125, 1970.

STABEL, J. R. An improved method for cultivation of *Mycobacterium paratuberculosis* from bovine fecal samples and comparison to three other methods. **Journal of Veterinay Diagnostician Investigation**, v. 9, p. 375-380, 1997.

STABEL, J. R. Johne's: a hidden threat. **Journal of Dairy Science**, v. 81, p. 283-288, 1998.



STABEL, R. J.; WELLS, S. J.; WAGNER, B. A. Relationships between faecal culture, ELISA and bulk tank milk test results for Johne's disease in US dairy herds. **Journal of Dairy Science**, v. 85, p. 525-531, 2002.

STEHMAN, S. M. Molestia de Johne (Paratuberculose) In: SMITH, B. P. **Tratado de Medicina Interna de Grandes Animais**. São Paulo: Manole, 1990. , p. 823-829.

SWEENEY, R. W.; WHITTLOCK, R. H.; ROSENBERGER, A. E. *Mycobacterium paratuberculosis* cultured from milk and supramammary lymph nodes of infected asymptomatic cows. **Journal of Clinical Microbiology**, v. 30, p. 166-171, 1992.

SWEENEY, R. W. Transmission of paratuberculosis. **Veterinary Clinics of North America Food Animal Practice**, v. 12, n. 12, p. 305-312, 1996.

TAYLOR, A. W. Experimental Johne's disease in cattle. **Journal of Comparative Pathology**, v. 63, p. 355-367, 1953.

TOKARNIA, C. M. H. 2009. Universidade Federal Rural do Rio de Janeiro, Seropédica, RJ. Dados não publicados.

WAKEFIELD, A. J. et al. Granulomatous vasculitis in Chron's disease. **Gastroenterology**, v. 100, p. 1279-1287, 1991.

WHITLOCK, R. H. et al. Distribution of *M.paratuberculosis* in tissues of cattle from herds infected with Johne's disease. In: INTERNATIONAL COLLOQUIUM ON PARATUBERCULOSIS, 5., 1996, Wisconsin. **Proceedings...** Wisconsin: International Association for Paratuberculosis, 1996. p.168-174.

WHITLOCK, R.H. et al. ELISA and fecal culture for paratuberculosis (Johne's disease): sensitivity and specificity of each method. **Veterinary Microbiology**, v.77, p. 387-398, 2000.

WHITLOCK, R. H; BUERGELT, C. Preclinical e clinical manifestations of paratuberculosis (including pathology). **The Veterinary Clinics of North America Food Animal Practice**, v. 12, n. 2, p. 345-357, 1996.

WHITTINGTON, R. J. et al. Evaluation of modified BACTEC 12B radiometric medium and solid media for culture of *Mycobacterium avium* subsp. *paratuberculosis* from sheep. **Journal of Clinical Microbiology**, v. 37, p. 1077-83, 1999.

WHITTINGTON, R. J. et al. Rapid Detection of *Mycobacterium paratuberculosis* in Clinical Samples from Ruminants and in Spike Environmental Samples by Modified BACTEC 12B Radiometric Culture and Direct Confirmation by IS900 PCR. **Journal of Clinical Microbiology**, v. 36, n. 3, p. 701-707, 1998.

WOLF, J. L.; BYE, W. A. The membranous epithelial (M) cell and the mucosal immune system. **Ann. Rev. Med.**, v. 35, p. 95-112, 1984.

YOKOMIZO, Y. Evaluation of an enzyme-linked immunosorbent assay (ELISA) for the diagnosis of bovine paratuberculosis. A proposal of replacing the complement fixation test with the ELISA as the official test for paratuberculosis in Japan. In: INTERNATIONAL

COLLOQUIUM ON PARATUBERCULOSIS, 2., 1988, Maisons-Alfort. **Proceedings...**  
Maisons-Alfort: International Association for Paratuberculosis, 1988. p. 206-214.

**ANEXO 1**

Histopatologia de vacas com PARATUBERCULOSE (Rio Claro/RJ)						DATA:	
Identific Vaca		Registro SAP					
Camadas do intestino	Alterações	duodeno	jejuno	íleo	válvula íleo cecal	ceco	cólon
mucosa	<b>macrófagos</b>						
	<b>células gigantes</b>						
	<b>linfócitos</b>						
	<b>plasmócitos</b>						
	<b>eosinófilos</b>						
	<b>vilosidades</b>						
	<b>linfáticos dilatados</b>						
	<b>congestão</b>						
	<b>necrose</b>						
	<b>Ziehl Nielsen</b>						
	OBS						
		duodeno	jejuno	íleo	válvula íleo cecal	ceco	cólon
muscular da mucosa	<b>Ziehl Nielsen</b>						
	OBS						

**Continuação Anexo 1**

camadas do intestino	Alterações	duodeno	jejuno	íleo	vávula íleo cecal	ceco	cólon
submucosa	<b>macrófagos</b>						
	<b>células gigantes</b>						
	<b>linfócitos</b>						
	<b>plasmócitos</b>						
	<b>eosinófilos</b>						
	<b>prolif. fibroblástica</b>						
	<b>linfáticos dilatados</b>						
	<b>congestão</b>						
	<b>necrose</b>						
	<b>Ziehl Nielsen</b>						
OBS							
		duodeno	jejuno	íleo	vávula íleo cecal	ceco	cólon
camada muscular	<b>Ziehl Nielsen</b>						
	OBS						
		duodeno	jejuno	íleo	vávula íleo cecal	ceco	cólon
serosa	<b>Ziehl Nielsen</b>						
	OBS						
SAP							
Linfonodo mesentérico							

# Livros Grátis

( <http://www.livrosgratis.com.br> )

Milhares de Livros para Download:

[Baixar livros de Administração](#)

[Baixar livros de Agronomia](#)

[Baixar livros de Arquitetura](#)

[Baixar livros de Artes](#)

[Baixar livros de Astronomia](#)

[Baixar livros de Biologia Geral](#)

[Baixar livros de Ciência da Computação](#)

[Baixar livros de Ciência da Informação](#)

[Baixar livros de Ciência Política](#)

[Baixar livros de Ciências da Saúde](#)

[Baixar livros de Comunicação](#)

[Baixar livros do Conselho Nacional de Educação - CNE](#)

[Baixar livros de Defesa civil](#)

[Baixar livros de Direito](#)

[Baixar livros de Direitos humanos](#)

[Baixar livros de Economia](#)

[Baixar livros de Economia Doméstica](#)

[Baixar livros de Educação](#)

[Baixar livros de Educação - Trânsito](#)

[Baixar livros de Educação Física](#)

[Baixar livros de Engenharia Aeroespacial](#)

[Baixar livros de Farmácia](#)

[Baixar livros de Filosofia](#)

[Baixar livros de Física](#)

[Baixar livros de Geociências](#)

[Baixar livros de Geografia](#)

[Baixar livros de História](#)

[Baixar livros de Línguas](#)



[Baixar livros de Literatura](#)  
[Baixar livros de Literatura de Cordel](#)  
[Baixar livros de Literatura Infantil](#)  
[Baixar livros de Matemática](#)  
[Baixar livros de Medicina](#)  
[Baixar livros de Medicina Veterinária](#)  
[Baixar livros de Meio Ambiente](#)  
[Baixar livros de Meteorologia](#)  
[Baixar Monografias e TCC](#)  
[Baixar livros Multidisciplinar](#)  
[Baixar livros de Música](#)  
[Baixar livros de Psicologia](#)  
[Baixar livros de Química](#)  
[Baixar livros de Saúde Coletiva](#)  
[Baixar livros de Serviço Social](#)  
[Baixar livros de Sociologia](#)  
[Baixar livros de Teologia](#)  
[Baixar livros de Trabalho](#)  
[Baixar livros de Turismo](#)