

UFRRJ

INSTITUTO DE VETERINÁRIA

**CURSO DE PÓS-GRADUAÇÃO EM MEDICINA
VETERINÁRIA
PATOLOGIA E CIÊNCIAS CLÍNICAS**

DISSERTAÇÃO

**Avaliação Anatomopatológica de Rins, Fígado e
Baço de Camundongos Submetidos ao Reparo de
Ferida Cirúrgica em Parede Abdominal com
Fragmentos de Pericárdio Bovino Conservado em
Glicerina e Glutaraldeído**

Caroline Rodrigues Pereira Martins

2009

Livros Grátis

<http://www.livrosgratis.com.br>

Milhares de livros grátis para download.



**UNIVERSIDADE FEDERAL RURAL DO RIO DE JANEIRO
INSTITUTO DE VETERINÁRIA
CURSO DE PÓS-GRADUAÇÃO EM MEDICINA VETERINÁRIA
PATOLOGIA E CIÊNCIAS CLÍNICAS**

**AVALIAÇÃO ANATOMOPATOLÓGICA DE RIM, FÍGADO E
BAÇO DE CAMUNDONGOS SUBMETIDOS AO REPARO DE
FERIDAS CIRÚRGICAS EM PAREDE ABDOMINAL COM
FRAGMENTOS DE PERICÁRDIO BOVINO CONSERVADO EM
GLICERINA E GLUTARALDEÍDO**

CAROLINE RODRIGUES PEREIRA MARTINS

Sob a Orientação da Professora
Marilene de Farias Brito Queiroz

e Co-orientação da Professora
Marta Fernanda Albuquerque da Silva

Dissertação submetida como requisito parcial para obtenção do grau de **Mestre em Medicina Veterinária**, no Curso de Pós-Graduação em Medicina Veterinária, Área de Concentração em Patologia e Ciências Clínicas.

Seropédica, RJ
Outubro de 2009

616.07

M379a

T

Martins, Caroline Rodrigues Pereira, 1982-.

Avaliação anatomopatológica de rins, fígado baço de camundongos submetidos ao reparo de parede abdominal com pericárdio bovino conservado em glicerina e glutaraldeído / Caroline Rodrigues Pereira Martins - 2009.

45 f. : il.

Orientador: Marilene de Farias

Brito Queiroz.

Dissertação (Mestrado) - Universidade Federal Rural do Rio de Janeiro, Curso de Pós-Graduação em Medicina Veterinária.

Bibliografia: f. 38-45.

1. Anatomia patológica - Teses. 2. Materiais biomédicos - Teses. 3. Implantes artificiais - Teses. I. Queiroz, Marilene de Farias Brito, 1960-. II. Universidade Federal Rural do Rio de Janeiro. Curso de Pós-Graduação em Medicina Veterinária. III. Título.

**UNIVERSIDADE FEDERAL RURAL DO RIO DE JANEIRO
INSTITUTO DE VETERINÁRIA
CURSO DE PÓS-GRADUAÇÃO EM MEDICINA VETERINÁRIA**

CAROLINE RODRIGUES PEREIRA MARTINS

Dissertação submetida como requisito parcial para obtenção do grau de **Mestre em Ciências**, no Curso de Pós-Graduação em Medicina Veterinária, Área de Concentração em Patologia e Ciências Clínicas .

DISSERTAÇÃO APROVADA EM / /2009.

Marilene de Farias Brito. MV, Dr. UFRRJ.

Alan Kardec da Silveira. MV, Dr. UBM.

Elan Cardozo Paes de Almeida. MV, Dr. UFF.

AGRADECIMENTOS

A Deus por toda força, serenidade e oportunidades consedidas ao longo desses 2 anos, pela minha família e amigos que são essenciais na minha jornada.

À minha amada mãe, Maria Leida Rodrigues Pereira que sempre me incentivou em todas as decisões. Obrigada pelo amor, apoio, carinho, cuidado e todos os ensinamentos ao longo da minha vida.

À minha querida avó Lindinalva Rodrigues Pereira e tias maternas , Célia, Auxiliadora e Fátima por todo afeto, confiança e dedicação oferecidos .

À minha irmã, Amanda Rodrigues Pereira Martins pelo incentivo constante.

Ao meu amado noivo e melhor amigo Felipe Matias Nunes pelo amor, atenção, apoio, carinho, incentivo, cuidado, preocupação, paciência e confiança ao longo de todos estes anos .

À Professora Marilene de Farias Brito, minha orientadora e patologista, por todo o apoio e ensinamentos prestados na execução deste trabalho. Obrigada pela confiança, oportunidade, paciência e pela dedicação. Sempre serei muito grata.

À Professora Marta Fernanda Albuquerque da Silva, profissional que me incentivou a vivenciar a Cirurgia Veterinária. Obrigada por ter me recebido como sua estagiária, pelo conhecimento e pela convivência oferecidos neste período. Agradeço a dedicação e a amizade.

À Professora Regina Ramadinha e Rosana Botelho, pelos ensinamentos, pela paciência, pelo apoio e amizade durante a minha trajetória.

À Professora Ticiane França e ao Professor André Luiz pela dedicação e ajuda oferecida na qualificação do mestrado.

Ao Laboratório de Coccidioses do Departamento de Parasitologia Animal de nossa Universidade, pelo fornecimento dos camundongos utilizados neste experimento.

À amiga Claudia Borges por todo apoio e solidariedade na execução de nossas tarefas experimentais.

À amiga e Residente do Laboratório de Anatomia Patológica, Juliana da Silva Prado, pela dedicação incondicional, esforço e apoio técnico na confecção do material analisado.

À amiga Vivian de Assunção Nogueira pela sua amizade desde a graduação, pelo apoio técnico e dedicação.

À amiga Sylvia Azevedo, pelos ensinamentos, pela amizade e apoio oferecidos desde a graduação .

Às minhas amigas de graduação Marina Lahora Martins e Tatiana da Paz Ribeiro que sempre estiveram presentes.

Aos amigos de turma de mestrado Priscila Cavalcanti, Camila Pedreira, Anselmo Ramos e Diego Medeiros por me acompanharem nesta caminhada.

Aos amigos de profissão Paulo Diniz, Carla Anesi e Ignez Neves pelo apoio e compreensão.

Por fim, agradeço a todos que contribuíram direta ou indiretamente para a realização deste trabalho.

RESUMO

Martins, Caroline Rodrigues Pereira. **Avaliação anatomopatológica de rins, fígado e baço de camundongos submetidos ao reparo de ferida cirúrgica em parede abdominal com fragmentos de pericárdio bovino conservado com glicerina e glutaraldeído.** 2009. 45p. Dissertação (Mestrado em Medicina Veterinária) Instituto de Veterinária, Universidade Federal Rural do Rio de Janeiro, Seropédica, RJ.

O emprego de pericárdio bovino, como membrana biológica, é bastante difundido em técnicas de reparos cirúrgicos devido à facilidade de aquisição, baixo custo e boa aplicabilidade. A glicerina 98% é o agente químico mais utilizado como conservante de tecidos biológicos em medicina veterinária, porém estudos comprovam sua ineficácia na eliminação viral. O glutaraldeído é um conservante de tecidos biológicos e suas concentrações mais difundidas são de 0,5% e 0,625%. Entretanto, a persistência do vírus rábico em amostras de pericárdio de camundongos conservadas em glutaraldeído 0,625% foi comprovada, sendo, provavelmente, necessárias concentrações mais altas para ação virucida. Sabendo-se da sua capacidade tóxica, este estudo teve como objetivo, avaliar macro e microscopicamente rins, fígado e baço de 65 camundongos, dos quais 60 foram submetidos a implante de pericárdio bovino conservado em glicerina 98% e glutaraldeído a 0,625%, 1% e 1,5% e 5 camundongos não implantados que serviram como controles. Os animais implantados, os mesmos utilizados em outra pesquisa para avaliação das características reacionais locais nas paredes abdominais aos implantes, foram eutanasiados após 7, 14 e 30 dias após a implantação do pericárdio; e os baços, fígados e rins foram avaliados quanto às características macro e microscópicas. Fragmentos desses órgãos foram coletados, fixados em formol a 10% tamponados, processados pelos métodos usuais para histopatologia e corados pela hematoxilina e eosina. Não foram evidenciadas alterações macro ou microscópicas que pudessem estar relacionadas à toxicidade destas substâncias.

PALAVRAS-CHAVE: biopróteses; glutaral; glicerol.

ABSTRACT

Martins, Caroline Rodrigues Pereira. **Histopathological evaluation of kidneys, liver and spleen of mice undergoing repair of surgical wound in the abdominal wall with pieces bovine pericardium preserved with glycerin and glutaraldehyde.** 2009. 45p. Dissertation (Master in Veterinary Medicine) Instituto de Veterinária, Universidade Federal Rural do Rio de Janeiro, Seropédica, RJ.

The use of bovine pericardium as a biological membrane is widespread in surgical repair because of the low cost, good applicability and it is easily obtained. Glycerin 98% is the chemical agent most used as a biological tissue preservative in veterinary medicine, but studies show it is ineffective in eliminating viruses. Glutaraldehyde is a biological tissue preservative widely used in 0.5% and 0.625% concentrations. However, the persistence of rabies virus in samples of mice pericardium preserved in 0.625% glutaraldehyde was proven, and probably higher concentrations are required for virucidal action. Given its toxic capacity, this study aims to evaluate macro- and microscopically kidney, liver and spleen of 65 mice, 60 of whom underwent implantation of bovine pericardium preserved in glycerin 98% and 0.625%, 1% and 1.5% glutaraldehyde, and 5 non-implanted mice served as controls. The animals implanted, the same used in other research to evaluate local reaction on the abdominal wall implants, were euthanized after 7, 14 and 30 days after implantation of the pericardium, and the spleens, livers and kidneys were assessed as to their macro and microscopic features. Fragments of these organs were collected, fixed in buffered formalin 10%, processed by usual histopathologic methods and stained with hematoxylin and eosin. There was no macro or microscopic changes that could be related to the toxicity of these substances.

KEY-WORDS: bioprosthesis; glutaral; glycerol.

SUMÁRIO

1 INTRODUÇÃO	1
2 REVISÃO DA LITERATURA	3
2.1 Implantes	3
2.1.1 Membranas Biológicas	4
2.1.2 Utilização do Pericárdio Bovino	4
2.2 Conservantes	5
2.2.1 Glicerina	6
2.2.1.1 Características Bioquímicas da Glicerina	6
2.2.1.2 Toxicidade da Glicerina	7
2.2.1.3 Tecidos Biológicos Conservados em Solução de Glicerina	8
2.2.2.1 Glutaraldeído	9
2.2.2.2 Características Bioquímicas do Glutaraldeído	9
2.5.9 Toxicidade do Glutaraldeído	10
2.2.2.3 Tecidos Biológicos Tratados em solução de Glutaraldeído	10
3 MATERIAL E MÉTODOS	14
3.1 Obtenção das Membranas Biológicas	14
3.2 Preparação das Soluções de Glutaraldeído e Glicerina	14
3.3 Tratamento e Conservação dos Pericárdios Bovinos	14
3.4 Animais	15
3.5 Procedimentos Cirúrgicos	16
3.5.1 Implantação dos Pericárdios	16
3.6 Eutanásia, Coleta e Análise Macroscópica das Amostras Teciduais de Rins, Fígado e Baço	21
4 RESULTADOS	22
5 DISCUSSÃO	33
6 CONCLUSÃO	37
7 REFERÊNCIAS BIBLIOGRÁFICAS	38

1 INTRODUÇÃO

A utilização de membranas biológicas para correção de defeitos anatômicos é uma técnica comumente praticada em medicina, elas podem ter origem heteróloga (quando o doador e o receptor são de espécies diferentes), autóloga (quando doador e receptor são da mesma espécie) e homóloga (quando o tecido doado provém do próprio receptor).

O pericárdio bovino é uma membrana heteróloga bastante difundida em técnicas de implante devido à facilidade de aquisição, baixo custo e boa aplicabilidade, porém a melhor forma de tratamento e conservação ainda não foi padronizada. Muitas substâncias químicas empregadas no tratamento dessas membranas têm sido utilizadas visando, principalmente, a eliminação de possíveis patógenos que podem ser transmitidos do doador ao receptor deste biomaterial.

O agente químico mais utilizado como conservante de membranas biológicas na prática veterinária em nosso país é a glicerina a 98%, por apresentar baixo custo e praticidade de aplicação, porém esse material só oferece relativa biossegurança contra fungos e bactérias, fato que pode permitir a contaminação de agentes virais no uso de enxertos homólogos ou heterólogos de origem animal.

O glutaraldeído tem sido utilizado no tratamento e conservação de materiais de uso médico, como por exemplo, na conservação de tecidos biológicos, para reparo em paredes de cavidades e de órgãos ocos, em reconstrução vascular e valvular, dentre outros. Possui potente ação polivalente contra bactérias, fungos e vírus pela alquilação de grupos sulfidríla, hidroxila, carboxila e amina desses microrganismos alterando seu DNA, RNA e a síntese de proteínas. Além de atividade esporicida, o glutaraldeído reage com a superfície do esporo, provocando o endurecimento das camadas externas.

A manipulação deste produto está relacionada a diversos efeitos irritantes no sistema respiratório, na pele e nos olhos, que resultam em bronquite, asma, eczemas, queimaduras, conjuntivite e cegueira temporária a permanente.

As concentrações de glutaraldeído mais difundidas são de 0,5% e 0,625%, consideradas com ação esterilizante e não nociva à incorporação do implante biológico. Segundo Trani et al., em 2006, o tratamento com a solução de glutaraldeído a 0,625% não inativa o vírus da raiva presente em pericárdio bovino e, portanto, concentrações mais altas devem ser avaliadas.

É importante definir-se uma concentração desta substância que consiga associar seus efeitos bactericida, fungicida, esporicida e virucida a uma baixa ou nula toxicidade ao tecido do receptor, sem repercussões sistêmicas.

A avaliação da integridade estrutural e funcional de fígado, baço e rins de camundongos com pericárdio conservado pré-implantado é importante para se determinar a toxicidade do glutaraldeído e fornecer maior confiabilidade com relação à indicação de sua utilização. O presente trabalho teve por objetivo avaliar se a glicerina a 98% e concentrações maiores de glutaraldeído que as comumente utilizadas são capazes de promover lesões macroscópicas ou histológicas em fígado, baço e rins de camundongos.

2 REVISÃO DE LITERATURA

2.1 Implantes

A parede abdominal é uma estrutura dinâmica, com papel fundamental sobre as funções respiratória e digestiva (GIROTTO et al., 2003).

A correção de defeitos da parede abdominal é uma das condutas recorrentes em afecções cirúrgicas. Praticamente todas as espécies animais, incluindo o homem, são susceptíveis, o que causa um grande impacto na saúde física, independente da espécie abordada.

Durante muito tempo, o único tipo de membrana biológica utilizada em implantes eram as homólogas. Devido à dificuldade de obtenção deste material, assim como a sua conservação e esterilização, estudos com membranas heterólogas (implante de membrana biológica onde o doador é de espécie diferente do receptor) começaram a ser realizados e, com isso, alguns tipos de soluções para tratamento e conservação dessas membranas, com eficiente efeito antimicrobiano, foram analisadas (TRANI et al., 2008).

A eleição do procedimento cirúrgico reconstrutivo da parede abdominal deve considerar a perda dos diferentes planos anatômicos que a constituem e a função de suporte perdida deve ser restabelecida sempre que possível.

Materiais sintéticos ou biológicos têm sido comparados ou sugeridos para uso clínico e experimental em diversas espécies. O material substitutivo para ser considerado ideal deve ter baixo custo de produção, ser de fácil manipulação, promover o crescimento dos tecidos do hospedeiro, permitir que o tecido cicatricial tenha força igual ao tecido normal, ser resistente às infecções, não induzir resposta inflamatória exacerbada, não promover a formação de aderências e fístulas e não ter suas características físicas alteradas pelos líquidos tissulares, bem como ser flexível, inerte, poroso e resistente (CERISE et al., 1974). Os implantes comumente utilizados na reconstrução da parede abdominal reúnem apenas uma ou outra destas características (PREVEL et al., 1995).

Leber et al. (1998) salientaram que as complicações decorrentes do uso de material protético para reconstrução da parede abdominal podem advir das propriedades físicas do material implantado, bem como das variações da técnica de implantação.

2.1.1. Membranas Biológicas

Membranas biológicas, como materiais para implante de órgãos e tecidos, vêm sendo empregadas no Brasil desde a década de sessenta com Pigossi. O emprego de membranas biológicas deve-se principalmente a facilidade de sua obtenção, baixo custo, preparo simples, esterilização viável, facilidade de estocagem, pouca e ou nenhuma reação tecidual. (ALVARENGA, 1992).

Grande parte dos trabalhos sobre membranas biológicas busca avaliar sua viabilidade em diferentes regiões do organismo animal (ALVARENGA, 1992; COSTA NETO et al., 1999; DALECK et al., 1987; DALECK et al., 1988; DALECK et al., 1992; PIGOSSI et al., 1971; RODASKI et al, 2002). Suas principais funções são fornecer arcabouço para orientação e para o desenvolvimento de novos tecidos, mediante processo de reparação, que restabeleça a estrutura e função do órgão afetado (BATISTA et al., 1996).

Dentre as membranas estudadas destacam-se o centro tendíneo, a dura-máter, fásia lata, o pericárdio e o peritônio que possuem como característica principal, constituição quase que exclusiva de colágeno (ALVARENGA, 1992). Para não estimularem reação imunológica, essas membranas devem permanecer preservadas por um período mínimo de 30 dias em glicerina (COSTA NETO et al., 1999; DALECK et al., 1992; SARTORI FILHO et al., 1997).

Em 1969, Carpentier et al. utilizaram o glutaraldeído em baixas concentrações, para a preservação de membranas biológicas. O termo bioprótese foi utilizado para descrever as válvulas cardíacas manufaturadas com tecidos biológicos modificados pelo glutaraldeído. No início da década de 70, Ionescu et al. (1972) confeccionaram uma válvula aórtica com pericárdio bovino fixado em glutaraldeído e, posteriormente, apresentaram sua experiência clínica inicial com as biopróteses de pericárdio bovino.

2.1.2. Utilização do Pericárdio Bovino

O pericárdio é uma membrana que forma um saco fibroso, grosso, translúcido, com dois folhetos. É composto por uma camada fibrosa externa (pericárdio parietal) que se adere ao externo, aos grandes vasos e ao diafragma, e por uma camada serosa interna (pericárdio visceral). É constituído basicamente por fibras compactas de colágeno e fibras de elastina, o que confere uma capacidade viscoelástica ao tecido (HOLT, 1970 apud COVARRUBIAS et al., 2005).

O pericárdio bovino é um material biológico que há anos é usado com sucesso para diversos tipos de cirurgia, tais como enxerto dural (ANSON & MARCHAND, 1996), tratamento de hérnias (JAMES, 1991) e para revestimentos periorbitais após enucleação (GAYRE et al., 2001). Segundo Anson & Marchand (1996), o pericárdio bovino após tratamento para remoção de restos celulares, proteínas degradáveis e lipídeos, consiste de uma malha de fibras colágenas. É um material de baixo custo, de fácil sutura, pouca antigenicidade e toxicidade, boa força, mínima elasticidade e ausência de irritação com outros materiais (YAMATOOGI et al., 2005).

O pericárdio bovino é um material de origem biológica altamente resistente, de fácil manejo cirúrgico, maleável e sem problemas de reação com corpo estranho. Além disso, é um tecido de fácil acesso e habitualmente representa um material de interesse no processo industrial de bovinos (IONESCU et al., 1979, SANTILLAN-DOHERTY et al., 1995).

A prótese de pericárdio bovino tratada previamente com glutaraldeído proporciona maior flexibilidade, melhor estabilidade bioquímica, tornando-o mais resistente, o que favorece sua incorporação biológica (WOODROOF, 1979). Por esses motivos esta prótese é indicada em cirurgia cardiovascular (fechamento de defeitos intercavitários, ampliação da via de saída do ventrículo direito, alargamento do anel aórtico em trocas valvares, tratamento de aneurismas de aorta e ventrículo esquerdo, reconstruções atriais e ventriculares), torácica (fechamento de coto brônquico, fechamento de hérnias diafragmáticas, tratamento de defeitos congênitos e traumáticos da parede torácica), geral (tratamento cirúrgico de hérnias e eventrações), urológica (citoplastias, ureteroplastias) e neurocirurgia (substituição de dura-máter) (BRAILE, 1990).

Alguns autores sugerem que o pericárdio homólogo tratado com glutaraldeído é o material de escolha para reparos de válvula mitral, pois previne deterioração tardia e calcificação do tecido (CHAUVAUD et al., 1991). Em contrapartida, nas últimas quatro décadas estudos vêm sendo realizados e mostram que o pericárdio bovino tem boa resposta quando aplicado nessa área, por exemplo, em reparos de aorta, átrio esquerdo e paredes pericárdicas (PIRES et al., 1999).

2.2. Conservantes

Os meios de preservação utilizados para manter as membranas biológicas devem possuir alto poder estabilizador, impedir a total decomposição dos tecidos e crescimento de microorganismos além de preservar ao máximo a integridade celular, aumentar a resistência à

tração dos tecidos e atuar por um período de tempo prolongado (ALVARENGA, 1992; MOTA et al., 2002).

2.2.1. Glicerina

O meio de conservação mais utilizado é a glicerina a 98% mantida em temperatura ambiente e que apresenta como vantagens baixo custo e propriedade antisséptica (ALVARENGA, 1992), além de reduzir a antigenicidade, preservar a textura do tecido e aumentar a resistência à tração, sem alterar o grau de elasticidade (PIGOSSI, 1967).

A glicerina desidrata o tecido, substitui a maior parte da água intracelular, sem alterar a concentração iônica das células, atua como protetor da integridade celular (PIGOSSI, 1967; PIGOSSI et al., 1971), possui ação fixadora e desidratante rápida, além de elevar resistência à tração sem alterar o grau de elasticidade (LEX & RAIA, 1971; LEITE et al., 1979). Tem ação anti-séptica, e na concentração igual ou maior que 25% age como desinfetante. Quando concentrada, a glicerina destrói bactéria em 3 horas (SOLIMANN, 1957).

Pigossi et al. (1971) observaram que fungos e bactérias (gram-positivas e gram-negativas) eram susceptíveis ao efeito da glicerina, uma vez que, na dura-máter humana após 288 horas em imersão na glicerina já não existiam fungos e bactérias, apenas formas esporuladas. Não foi possível atribuir ação antiviral, porém constatou-se que não houve alteração nas características de textura, nem contaminação, e não foi observada reação inflamatória aguda ou tipo corpo estranho, a membrana foi incorporada ao tecido neoformado, não promovendo reação local imunológica e teve baixa antigenicidade.

2.2.1. 1. Características Bioquímicas da Glicerina

A glicerina, também conhecida como glicerol ou propano-1,2,3-triol, é um composto orgânico pertencente à função álcool, apresenta-se no estado líquido à temperatura ambiente; é inodoro, higroscópico, viscoso e adocicado (COLLINS, 2005).

O glicerol é um precursor para a síntese de triacilgliceróis e de fosfolípidos, no fígado e no tecido adiposo. Quando o corpo usa a gordura acumulada como fonte de energia, glicerol e ácidos graxos são libertados na corrente sanguínea. O glicerol pode ser convertido em glicose pelo fígado gerando energia para o metabolismo celular.

O glicerol está presente em todos os óleos e gorduras de origem animal e vegetal. Esta substância é reconhecida, desde 1959, como segura para consumo humano e é utilizada em diversos produtos alimentícios para os mais diversos propósitos. Os níveis de DL₅₀ em ratos são de 470 mg. kg⁻¹ e em porquinhos-da-índia de 7750 mg.kg⁻¹. Vários estudos mostraram que uma grande quantidade de glicerol (sintético ou natural) pode ser administrada sem aparecimento de qualquer efeito adverso à saúde (KIRK-OTHMER, 2007).

Além da indústria alimentícia também é utilizado na área farmacêutica para fabricação de medicamentos e cosméticos, na fabricação têxtil para dar maleabilidade a tecidos, como preservante de bactérias em alguns meios de cultura (KIRK-OTHMER, 2007) e conservante de materiais, como por exemplo, pericárdio bovino.

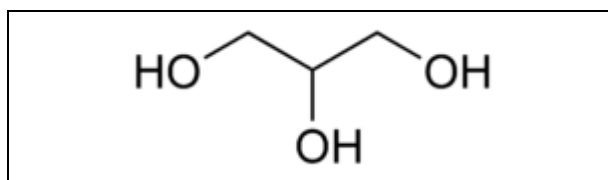


Figura 1. Estrutura química da molécula do glicerol (Fonte IUPAC, 1993).

2.2.1.2. Toxicidade da Glicerina

Coelho et al. (1996) demonstraram que a administração de glicerol 50% na dose 10mL.Kg⁻¹ induz rabiólise em ratos após 24 horas, observando-se insuficiência renal aguda mioglobinúrica e lesão hepática. Relataram também que a literatura descreve propriedades embriotóxicas e teratogênicas do glicerol (administração subcutânea, intramuscular e oral) para ratos em dosagens superiores a 75mg.Kg⁻¹. Quando aplicado intramuscular, o glicerol produz um estado de mioglobinúria devido à necrose muscular, similar a rabiólise clínica, levando a insuficiência renal aguda, ocorrendo principalmente lesão em túbulos uriníferos proximais.

Martim et al. (2007) induziram insuficiência renal aguda após administração de glicerol 50% na dose de 6mL.Kg⁻¹ na região do músculo femoral de ratos, devido à rabiólise. Posteriormente administrou extrato de *Vitis vinifera* em 2 grupos e observou efeito renoprotetor atribuído aos efeitos antioxidantes desta substância.

2.2.1.3. Tecidos Biológicos Tratados em Solução de Glicerina

Pigossi (1967) utilizou dura-máter homogênea canina conservada em glicerina, lavada em água corrente para retirada de sujidades e conservada em frasco de tubo de ensaio com glicerina pura à temperatura ambiente e conservada por um período de 19 a 105 dias. Foi realizada, em períodos diferentes, análise histológica dos implantes para avaliar alteração em sua textura e observou-se uma sutil delaminação do colágeno, que foi relacionada à desidratação. Estas membranas foram implantadas em dura-máter de cães sem realização de testes bacteriológicos. Os animais foram eutanasiados entre 10 a 360 dias, sendo um animal por mês, e apresentaram à necropsia ausência de reação inflamatória aguda, o que foi considerado pelo autor indicativo de esterilidade e de baixa antigenicidade do material implantado, já que os animais não fizeram antibioticoterapia. Ocorreu também substituição da dura-máter com a reabsorção e incorporação do material implantado nos casos de maior evolução (PIGOSSI, 1967; PIGOSSI *et al.*, 1971). Segundo Pigossi (1967), estas membranas podem ser conservadas por um período de até seis meses, ou mais, naquele meio. Em outro estudo, o mesmo autor e colaboradores (PIGOSSI *et al.*, 1971), relataram que a glicerina a 98%, em temperatura ambiente, mostrou-se eficiente para conservação de tecidos, não provocando reações de rejeição ou infecção no tecido hospedeiro estudado.

No início da década de 70, Puig *et al.* (1973, 1975 e 1976) desenvolveram uma válvula cardíaca confeccionada com dura-máter humana conservada pelo glicerol. Concluíram que a dura-máter preservada e esterilizada em glicerina 98% à temperatura ambiente por no mínimo 12 dias com ou sem o uso de antibióticos, praticamente, não são trombogênicos, mesmo sem uso de anticoagulantes e permitem a fabricação de valvas com fluxo central e de vários tamanhos para substituição de valva mitral, aórtica, tricúspide, pulmonar, mantendo os pacientes operados com padrões hemodinâmicos satisfatórios, e que esta membrana possui a mesma resistência em toda superfície, por isso é ideal para confecção de valvas.

Em 2000, Coronado *et al.* conservaram metatarsos felinos contaminados com vírus da Leucemia Felina em solução de glicerina a 22^oC por 4 semanas, sendo estes ossos transplantados em gatos saudáveis. Foi constatado em 98% dos animais do grupo a soropositividade para avaliação do enxerto, sendo que todos os enxertos avaliados foram positivos para o vírus da Leucemia Felina.

Algumas membranas biológicas de bovinos têm sido utilizadas em estudos experimentais e apresentaram resultados satisfatórios. Em cães, empregou-se dura-máter

conservada em glicerina por período maior que seis meses, na reparação da bainha do músculo reto do abdome (INATOMI et al., 1980), peritônio na substituição de retalho diafragmático (DALECK et al., 1988) na reparação de hérnia perineal (DALECK et al., 1992), na tenoplastia do tendão calcanear comum (COSTA NETO et al., 1999) e pericárdio na artroplastia do acetábulo femural (RODASKI et al., 2002).

2.2.2. Glutaraldeído

2.2.2.1. Características Bioquímicas do Glutaraldeído

O glutaraldeído é um dialdeído saturado, encontrado amplamente em forma líquida incolor ou amarelada, em solução aquosa a 50%, que tem sido amplamente utilizado no tratamento e conservação de materiais de uso médico, principalmente para reparo em paredes de cavidades, de órgãos ocos, em reconstrução vascular e valvular, dentre outros. Possui potente ação polivalente sendo, portanto bactericida, fungicida, virucida (sua atividade é devida a alquilação de grupos sulfidril, hidroxila, carboxila e amino dos microrganismos o que altera o seu DNA, RNA e síntese de proteínas) e esporicida (devido ao glutaraldeído reagir com a superfície do esporo, o que provoca o endurecimento das camadas externas e morte do esporo). É uma substância pouco poluente devido à sua rápida biodegradação, não bioacumulativa e de pouca persistência no ar, solo e água, além de ser um excelente fixador de tecidos para a microscopia eletrônica (APECIH, 1998 e ANVISA, 2007).

É um produto muito reativo que pode ser polimerizado na presença da água. A reação de condensação é mais rápida em meio alcalino e pode tornar-se violenta em contato com bases fortes. As soluções aquosas de glutaraldeído levemente ácidas são relativamente estáveis. A ação de um estabilizante, como por exemplo, o metanol, permite conservá-las por mais tempo. O Glutaraldeído e as suas soluções aquosas corroem numerosos materiais, nomeadamente o aço, o ferro galvanizado, o alumínio, o estanho e o zinco (Costa et al., 1990)

A solução de glutaraldeído possui ação contra fungos, bactérias e vírus e, segundo a Comissão de Controle de Infecção Hospitalar da Universidade Federal de Minas Gerais (UFMG; 1993) e a Fundação Oswaldo Cruz (2002) esta solução na concentração de 2% é utilizada na esterilização de materiais com tempo mínimo de 10 horas de exposição. Também é utilizada como um dos meios de tratamento das membranas biológicas contra

microrganismos, pois possui poder de esterilização (CARPENTIER et al., 1969; IONESCU *et al.*, 1977).

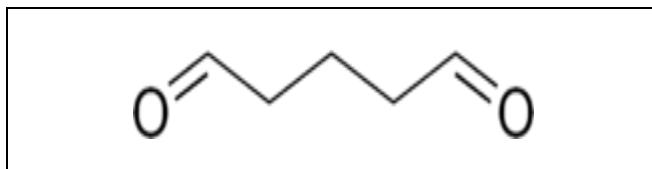


Figura 2. Estrutura química da molécula do glutaraldeído (Fonte IUPAC, 1993).

2.2.2.2. Toxicidade do Glutaraldeído

A solução de glutaraldeído é tóxica para o organismo receptor, portanto, é extremamente importante a lavagem abundante com solução salina antes de a membrana biológica ser implantada (PINTO et al., 1993). Além disso, já foi considerado que qualquer variação no modo de preparação pode influenciar no balanço (equilíbrio) entre a reabsorção do implante e a deposição de fibrose no local do implante (ADLIGTON et al., 1992). Por isso, é importante definir uma concentração ideal de glutaraldeído que não interfira bruscamente na reação inflamatória, que não provoque calcificação do implante, que não gere toxicidade local e sistêmica e que seja capaz de controlar, de forma eficaz, o crescimento microbiano.

Ao se avaliar o processo inflamatório na utilização de enxerto de pericárdio bovino tratado com glutaraldeído, pode-se caracterizá-lo como crônico e moderado (GRECA et al., 2005). Segundo Tang et al. (1995), respostas inflamatórias crônicas, acompanhadas de macrófagos e/ou acúmulo de células gigantes do organismo, têm sido observadas ao redor de muitos tipos de implantes de biomateriais e têm sido associadas com várias complicações que afetam tanto o receptor quanto o implante por si mesmo (TANG et al., 1995). Durante a resposta inflamatória crônica ao implante, produtos da aderência de células inflamatórias podem ser gerados e danificar o implante e/ou reagir com o biomaterial e gerar catabólitos tóxicos (ZHAO & COURTNEY, 1999).

2.2.2.3. Tecidos Biológicos Tratados em Solução de Glutaraldeído

Ionescu et al., em 1968, utilizaram válvulas de suínos para confecção de válvulas aórticas para humanos, devido ao diâmetro compatível do modelo suíno com o humano. Estas valvas foram coletadas de animais sem precauções de esterilidade e foram conservadas em

formaldeído a 4% de solução fosfato, pH 5,6, por no mínimo 2 semanas e mantidas nesta mesma solução, tendo este procedimento sido realizado em 63 pacientes.

Carpentier et al., 1969, introduziram o uso do glutaraldeído em baixas concentrações, para preservação dos tecidos biológicos e concluíram haver esterilização, manutenção das propriedades mecânicas, eliminação ou desnaturação dos componentes antigênicos e prevenção da desnaturação do colágeno. Para descrever as válvulas confeccionadas com tecidos vivos tratados pelo glutaraldeído, propôs um novo termo chamando-as de biopróteses.

Em 1974, Ionescu et al., confeccionaram uma válvula com pericárdio bovino tratado pelo glutaraldeído e conservado em formaldeído. Isto após um trabalho que comparava as válvulas confeccionadas de fâscia lata homóloga que foi preservada em 4% de formaldeído ou 0,2% de glutaraldeído das válvulas de pericárdio heterólogo foi tratado com 0,2% ou 0,6% de glutaraldeído, e verificou através de análises clínicas e hemodinâmicas, que as válvulas de pericárdio apresentavam um maior potencial de qualidade para o uso como válvula cardíaca, sendo considerado também que o método de preparação da válvula é importante para sua durabilidade.

Ionescu et al.(1977) estabilizaram e fixaram pericárdios bovinos com solução de glutaraldeído 0,5% tampão fosfato com pH 7,4 a 4°C por 2 semanas, sendo estocada em 4% de solução de formaldeído tampão a pH 5,4 com 0,2 M acetato. Foram realizadas implantações de válvulas de pericárdio em 212 pacientes humanos e na análise estrutural e da integridade funcional da prótese, mostrada por histologia e avaliação hemodinâmica, respectivamente, evidenciou-se que a durabilidade e integridade fornecidas pela estabilização do glutaraldeído eram satisfatórias.

A importância do tratamento prévio com glutaraldeído é que esta solução serve para esterilização e preservação da membrana, previne reação imunológica pela redução do potencial antigênico de cada tecido, previne desnaturação do colágeno criando uma grande estabilidade pela durabilidade das próteses. Baseada na estabilidade do material biológico, os tecidos tratados apresentam durabilidade de acordo com a regeneração tecidual das células do hospedeiro (CARPENTIER et al., 1969; CARPENTIER et al., 1974). GOISSIS et al. (1999) concluíram que a solução de glutaraldeído provoca diminuição da reação imunológica da membrana biológica no organismo receptor e aumento da resistência da membrana.

Em 1990, Braile, confeccionou próteses de pericárdio bovino e implantou em humanos para correção fechada de insuficiência mitral. As membranas pericárdicas foram coletadas em

abatedouros, seguidas de limpeza para retirada das sujidades e tratamento com glutaraldeído 0,5% por um período de 18 dias .

Zúñiga et al. (2002), desenvolveram um estudo experimental em cães e avaliaram pericárdio tratado pela solução de glutaraldeído para o uso em ressecção pulmonar em cães. As amostras foram colocadas em solução de Hanks a 4^oC por 6 horas com solução bactericida (penicilina e estreptomicina) e fungicida (anfotericina B), depois as membranas foram tratadas com solução de glutaraldeído 0,5% com pH 7,4 por um período de 15 dias. Os autores utilizaram esta membrana na forma de tratamento por 10 anos na clínica cirúrgica tóraco-abdominal e obtiveram resultados satisfatórios.

A utilidade, cicatrização e integridade do pericárdio de bovinos em tecidos nasoseptais de porcos foi observada por Marcos et al.(2002-2003) que colocaram as membranas imersas em solução de Hanks a 4^oC por 6 horas com solução bactericida (penicilina e estreptomicina) e fungicida (anfotericina B), e posteriormente tratadas com solução de glutaraldeído 0,5% com pH tampão fosfato por um período de 15 dias. O controle microbiológico depois dos 15 dias de tratamento das amostras de pericárdio foi negativo e antes da implantação também foi negativo, assim como na solução de preservação. A solução de glutaraldeído atuou como agente que estabiliza a força de união cruzada do tecido, e atua como germicida e desnaturando as proteínas dos agentes infecciosos, e portanto reduz a antigenicidade. A evolução clínica foi satisfatória, com baixa reação de corpo estranho, baixo potencial infeccioso e adequado suporte para incorporação do tecido fibroso, promovendo boa cicatrização. O material foi considerado de fácil manipulação cirúrgica e baixo custo.

Pinto et al. (1993) realizaram um estudo experimental para avaliação da biocompatibilidade do pericárdio bovino tratado com glutaraldeído conservados ou não em formaldeído e tecido sintético (dacron), implantados no tecido subcutâneo da região abdominal de ratos. A histologia das peças revelou ausência de biocompatibilidade principalmente na membrana tratada pelo glutaraldeído e conservada com formaldeído, diferentemente do dacron, que apresentou perfeita biocompatibilidade. No teste da cultura de célula “in vitro” mostrou um grau intenso de toxicidade associado ao resíduo do agente de tratamento. Tanto o grupo tratado com glutaraldeído e conservado em formaldeído quanto o grupo só tratado pelo glutaraldeído apresentaram toxicidade nas células.

Trani et al. (2008) em experimento com pericárdios de camundongos tratados com glutaraldeído 0,625%, observaram a ocorrência do vírus rábico mesmo quando as membranas foram mantidas na solução por 30 dias à temperatura ambiente, sendo reproduzida a infecção

em 50% dos camundongos que receberam injeção de macerado das amostras tratadas. Este trabalho demonstrou a necessidade de encontrar-se uma maior concentração de glutaraldeído que possa demonstrar ação viricida, sem promover maiores danos teciduais locais ao hospedeiro nem toxicidade sistêmica.

Em trabalho recente de nosso Grupo de Pesquisa, Costa (2009)¹ observou, nos mesmos animais utilizados no presente trabalho, reação inflamatória local exacerbada e incorporação insatisfatória naqueles implantes tratados com concentração de 1,5% de glutaraldeído, obtendo boa resposta local nos outros grupos.

¹ Comunicação pessoal (dados ainda não publicados). E-mail: claudiabdacosta@gmail.com

3 MATERIAL E MÉTODOS

3.1. Obtenção e Limpeza das Membranas Biológicas

Os pericárdios bovinos foram obtidos de animais abatidos em matadouro na cidade de Três Rios, Rio de Janeiro, e submetidos à fiscalização do Departamento de Inspeção Federal do Ministério da Agricultura e Departamento de Vigilância Sanitária da Secretaria de Saúde Estadual. Para a conservação do material durante o transporte, foi utilizado um recipiente térmico com gelo, o qual permitiu que os pericárdios permanecessem em temperatura de aproximadamente 10°C até a chegada ao laboratório. Em prosseguimento, foi realizada a limpeza manual da membrana pericárdica e retirada da gordura para que o seu tratamento e conservação fossem iniciados.

3.2. Preparação das soluções de Glutaraldeído e Glicerina

As soluções foram preparadas em laboratório do Departamento de Clínica e Cirurgia da Universidade Federal Rural do Rio de Janeiro. Uma solução PBS (Phosphate-Buffered Saline), composta por fosfato monopotássico, fosfato dissódico, cloreto de sódio e água destilada, foi utilizada para tamponamento das soluções de glicerina P.A. (Pro-Analysis) bidestilada 98%² e de glutaraldeído 25%³ em água. A solução de glutaraldeído foi diluída em água destilada até chegar-se às concentrações de 0,625%, 1% e 1,5% e tamponada com solução PBS até chegar-se a um pH de 7,4, assim como a glicerina 98% (TRANI et al., 2006).

3.3. Tratamento e Conservação dos Pericárdios Bovinos

Os pericárdios bovinos foram fracionados em partes com áreas de aproximadamente 9cm² e colocados em frascos coletores estéreis comerciais para exames laboratoriais com capacidade para 80mL; cada frasco, contendo volume aproximado de 50mL das soluções de glicerina a 98% e glutaraldeído a 0,625%, 1% ou 1,5%, recebeu três fragmentos de pericárdio. Parte dos fragmentos foi conservada em solução de glicerina 98% durante 30 dias e a outra parte dos fragmentos pericárdicos recebeu tratamento com a solução de glutaraldeído por 18

² Apresentação Comercial: Glicerina 98% P.A. bidestilada Proquimios.

³ Apresentação Comercial: Solução de glutaraldeído 25% em água Proquimios.

dias, nas concentrações de 0,625%, 1% ou 1,5%. Os frascos foram armazenados em temperatura ambiente e protegidos da luz.

3.4. Animais

Foram utilizados 65 camundongos com pesos entre 20 e 30g, procedentes do Biotério do Laboratório de Coccidioses do Departamento de Epidemiologia e Saúde Pública da Universidade Federal Rural do Rio de Janeiro. Os animais foram mantidos separados em caixas de aço inoxidável individuais, em sala com refrigeração adequada. Os camundongos tiveram suas caixas trocadas uma vez por semana e, após cada troca, eram lavadas com cloro, secadas e forradas com maravalha limpa e autoclavada. A água e a ração eram fornecidas sem restrições.

Foram formados um grupo controle (contendo 5 animais), um grupo para receber o pericárdio bovino conservado com glicerina 98% subdivido em 3 subgrupos (composto por 5 animais cada subgrupo) correspondentes ao tempo para eutanásia (7, 14 e 30 dias), 3 grupos para as diferentes concentrações de glutaraldeído (0,625%, 1% e 1,5%) sendo cada subdivido em 3 subgrupos (com 5 animais cada subgrupo) correspondentes ao tempo para eutanásia (7, 14 e 30 dias), conforme descrito no Quadro 1.

Quadro1. Delineamento experimental dos grupos de camundongos (*Mus musculus*) submetidos a implantes de pericárdio bovino tratado com glicerina 98% e glutaraldeído a 0,625%, 1% e 1,5% e grupo controle sem implantação da membrana.

GRUPOS	SOLUÇÃO DE TRATAMENTO	TEMPO DE AVALIAÇÃO	SUBGRUPOS	NÚMERO DE ANIMAIS
Grupo I	Controle	1 dia	-----	5
GrupoII	Glicerina 98%	7 dias	IIa	5
		14 dias	IIb	5
		30 dias	IIc	5
Grupo III	Glutaraldeído 0,625%	7dias	IIIa	5
		14 dias	IIIb	5
		30dias	IIIc	5
Grupo IV	Glutaraldeído 1%	7 dias	IVa	5
		14 dias	IVb	5
		30 dias	IVc	5
Grupo V	Glutaraldeído 1,5%	7 dias	Va	5
		14 dias	Vb	5
		30 dias	Vc	5
Total de animais				65

3.5. Procedimentos Cirúrgicos

3.5.1. Implantação dos Pericárdios

Os fragmentos de pericárdios foram retirados dos frascos, com cuidados de assepsia, e lavados com salina estéril para a retirada do excesso de solução conservante presente na superfície da membrana (PINTO et al., 1993). Foram feitas três lavagens nos fragmentos tratados com glicerina e oito lavagens nos fragmentos em glutaraldeído (PINTO, 1993; HADDAD FILHO et al., 2004). Cada lavagem continha 10mL de solução salina, e na última lavagem permaneciam por 30 minutos.

Os camundongos encontravam-se em jejum de 12 horas para a realização do procedimento cirúrgico, foram pré-anestesiados, via intraperitoneal, com diazepam⁴ (5mg.kg⁻¹) (PAIVA, 2005) e anestesiados com xilazina⁵ (15mg.kg⁻¹) e quetamina⁶ (150mg.kg⁻¹), via intraperitoneal (PLUNKETT, 2006). Em seguida foram tricotomizados e receberam para controle de dor cloridrato de tramadol⁷ (7mg.kg⁻¹) por via subcutânea e 0,05mL de antibiótico⁸ (composto associado de benzilpenicilina benzatina 1.200.000 U.I, benzilpenicilina procaína 600.000 U.I., benzilpenicilina potássica 600.000 U.I, diidroestreptomicina base 500mg, estreptomicina base 500mg em 6mL) por via intramuscular (PLUNKETT, 2006) e realizou-se a antisepsia do local com álcool iodado a 0,5%.

A região abdominolateral esquerda foi escolhida para implantação do fragmento de pericárdio. Os animais encontravam-se em decúbito lateral direito com membros relaxados, foi realizada incisão de pele de 1,5cm (Figura 5) no sentido dorsoventral paralelamente entre a última costela e a articulação fêmur-tíbio-patelar. Em sequência, seccionou-se um retalho de musculatura abdominal com auxílio de um molde quadrado de polipropileno com 0,5 cm de lado e reparos com fios de nylon nos vértices do recorte. Devido à indefinição dos limites de cada músculo abdominal, o fragmento muscular retirado em cada camundongo abrangia o músculo oblíquo externo, além do músculo oblíquo interno e do músculo transverso abdominal (Figura 6).

⁴ Apresentação Comercial: Compaz 5mg/mL, Cristália.

⁵ Apresentação Comercial: Ansedan 2%, Vetbrands.

⁶ Apresentação Comercial: Ketamina 10%, Agener.

⁷ Apresentação Comercial: Dorless 100mg/2mL, União Química.

⁸ Apresentação Comercial: Pentabiótico, FortDodge.

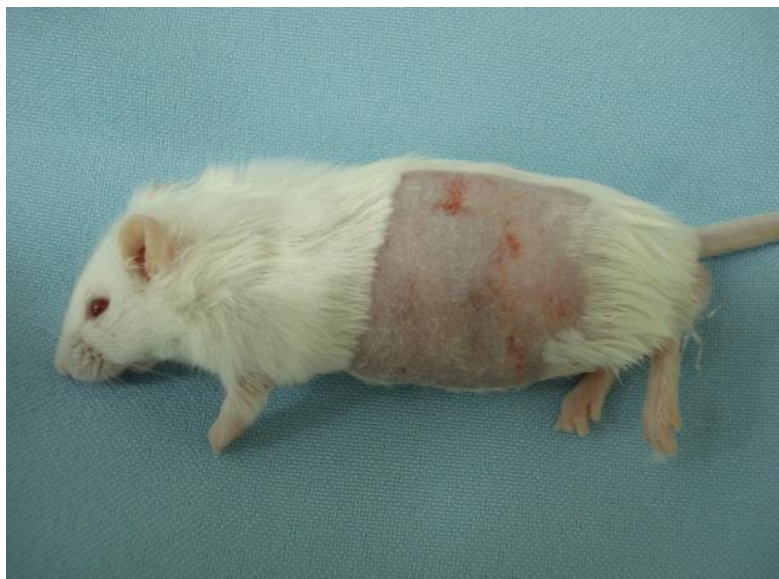

Figura 3: Animal em decúbito lateral direito, após tricotomia.

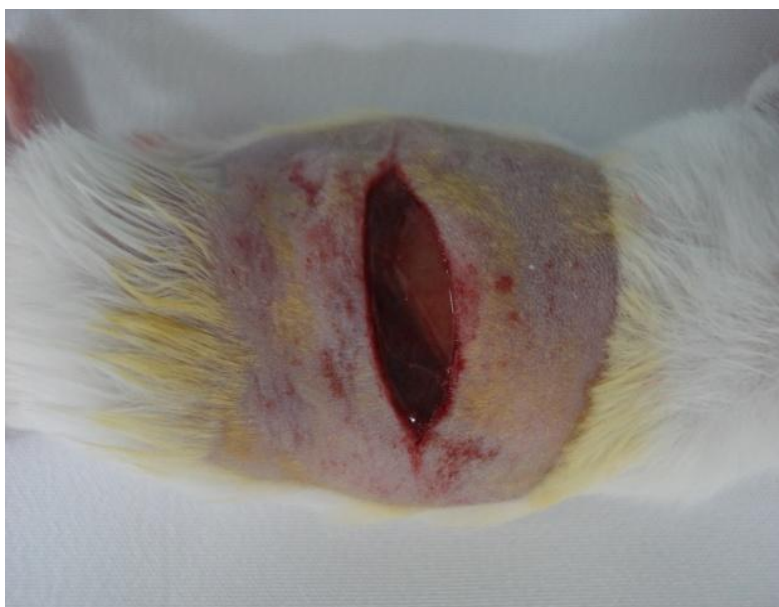

Figura 4: Incisão na pele.

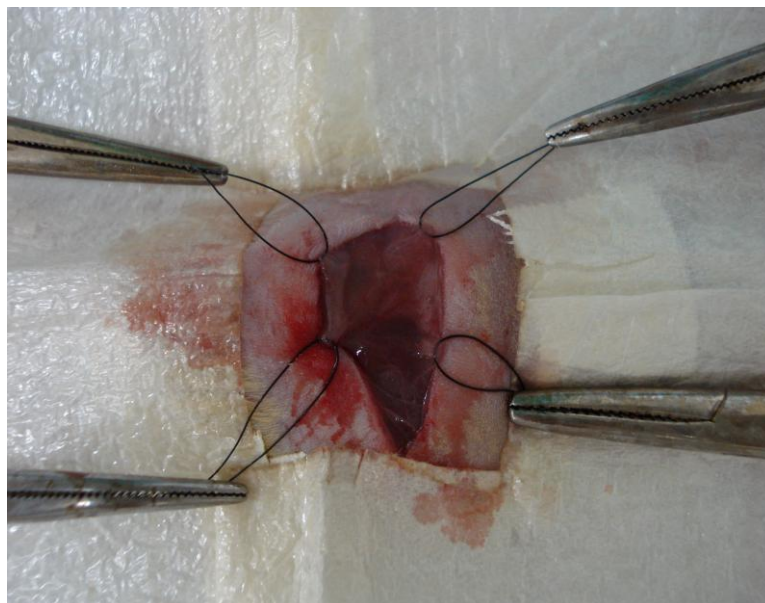


Figura 5: Incisão na pele e pontos de reparo com fio Nylon 5-0 fixados na musculatura abdominal lateral de camundongo, delimitando a área que será incisada para implantação de fragmento de pericárdio bovino conservado.

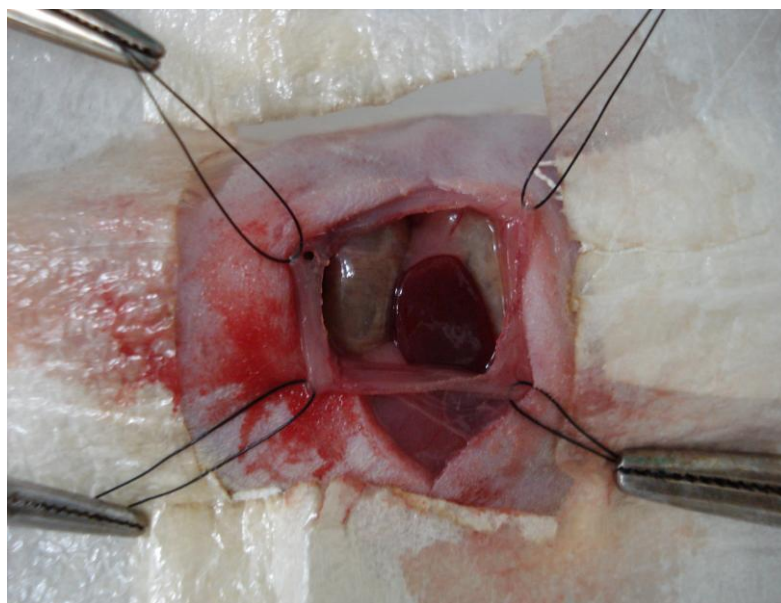


Figura 6: Pontos de reparo delimitando as bordas da área de na musculatura abdominal lateral de camundongo após incisão e retirada de fragmento muscular para implantação de fragmento de pericárdio bovino conservado.

Um fragmento de pericárdio quadrado, com 1cm em cada lado, foi implantado então no mesmo local de retirada do retalho, através de sutura descontínua simples com fio de nylon 5.0 (Figura 7), e posterior refia cutânea com sutura descontínua simples e fio de nylon 5.0.

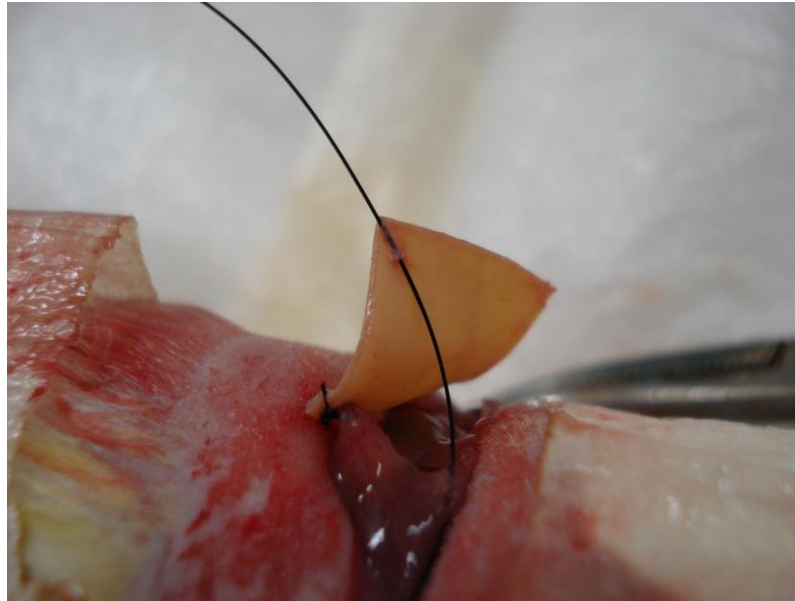


Figura 8: Suturas das margens de fragmento de pericárdio bovino conservado com a face lisa do implante voltada para o interior da cavidade abdominal de camundongo.

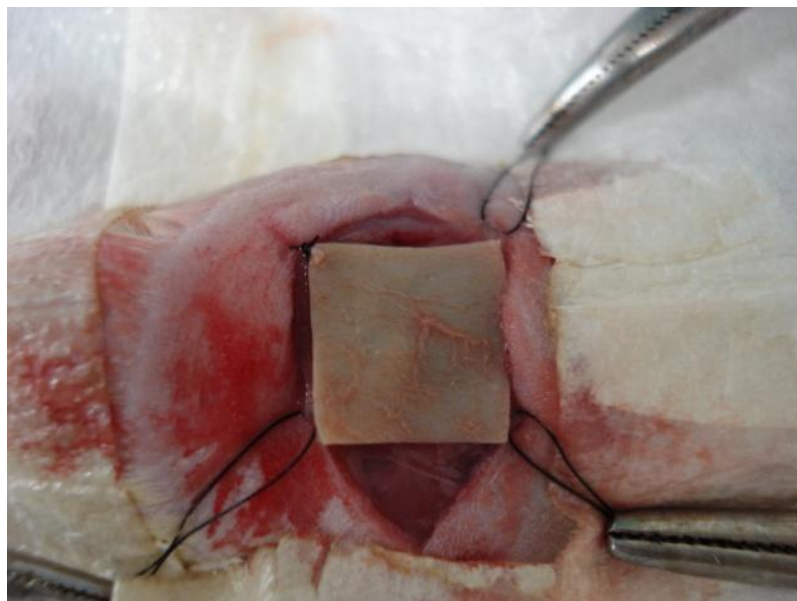


Figura 9: Suturas dos vértices do fragmento de pericárdio bovino na cavidade abdominal do camundongo.

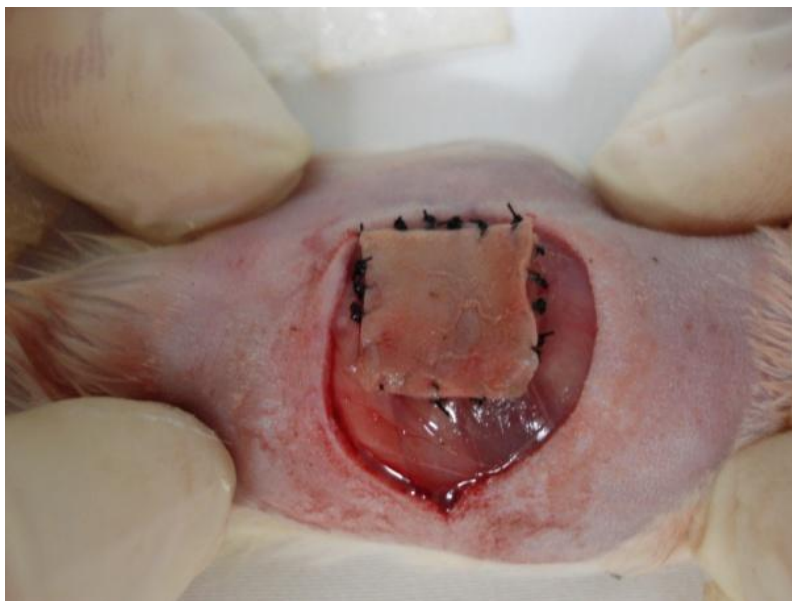


Figura 10: Suturas das bordas do fragmento de pericárdio bovino na cavidade abdominal do camundongo.

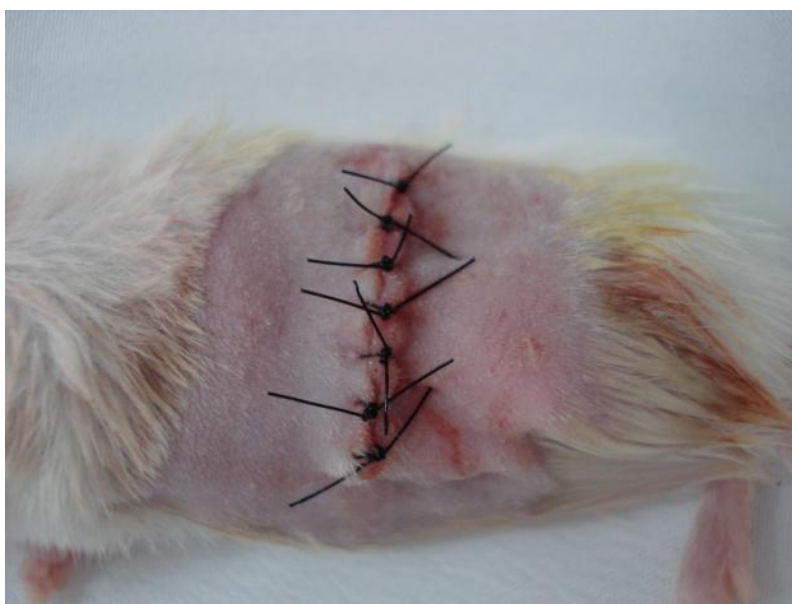

Figura 10: Suturas da pele.

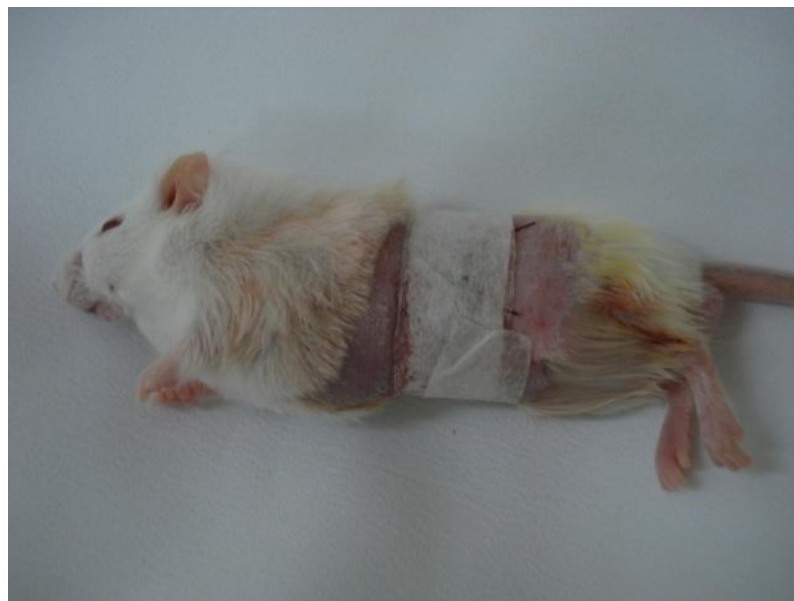

Figura 11: Ferida cirúrgica recoberta.

Cada animal, no pós-operatório, recebeu mais duas doses do mesmo antibiótico do pré-operatório, via intramuscular, sendo cada uma administrada com um intervalo de 48 horas, e nenhuma administração de antiinflamatório foi realizada. As feridas foram recobertas com curativo constando de tira de esparadrapo hipoalergênico⁹.

3.6. Eutanásia, Coleta e Análise Macro e Microscópica das Amostras Teciduais de Rins, Fígado e Baço

A eutanásia dos camundongos seguiu as normas preconizadas pelo COBEA (lei n° 6338 de maio de 1979) e foi realizada nos períodos pós-operatórios correspondentes a 7, 14 e 30 dias, de acordo com o Quadro 1.

Os fármacos para eutanásia foram aplicadas por via intraperitoneal, constando de quetamina (450mg.kg^{-1}) e xilazina (45mg.kg^{-1}) (PAIVA, 2005).

Os fígados, baços e rins foram avaliados quanto ao aspecto macroscópico e logo após foram fixados em formol a 10% tamponado.

As amostras foram encaminhadas ao Laboratório de Histopatologia do Departamento de Epidemiologia e Saúde Pública do Instituto de Veterinária. Após fixação, o material foi processado como de rotina para exame histopatológico e avaliado em microscopia ótica.

⁹ Apresentação Comercial: Fita Micropore 3M (25mm x 1,34m).

4 RESULTADOS

A implantação dos fragmentos na parede abdominal dos camundongos não apresentou dificuldade de execução, tampouco complicações pós-operatórias como deiscências de suturas, eventração ou evisceração. Os curativos mantiveram-se nos animais por períodos que variaram entre 3 a 7 dias, quando observou-se a região operada sem edemas, hematomas ou exsudatos.

O protocolo anestésico empregado permitiu a execução do implante na maioria dos animais. Em dez camundongos foi necessária aplicação de mais um terço da dose inicial por via intraperitoneal, para a rafia dos últimos pontos de fixação da membrana e sutura da pele. A técnica cirúrgica levava em torno de 45 minutos a uma hora e a recuperação anestésica ocorria aproximadamente em uma hora e trinta minutos.

À avaliação macroscópica, os órgãos apresentaram alterações tais como rins e fígados com focos amarelados e até todo o parênquima com esta cor. Ocorreram também colorações acinzentadas, esbranquiçadas e com áreas ligeiramente enegrecidas nos parênquimas. Os baços de alguns animais apresentavam polpa branca evidente. Estas alterações ocorreram aleatoriamente entre os animais dos cinco grupos sem, portanto, caracterizar indicativo de toxicidade das soluções em estudo (Quadro2).

Da mesma forma, foram observadas alterações microscópicas variadas, com distribuição aleatória, tais como: em rins cilindros hialinos, congestão moderada, poucas células tubulares com citoplasma mais eosinofílico, alguns túbulos apresentavam-se tumefeitos e ligeiramente vacuolizados, hemossiderose e infiltrado inflamatório mononuclear; fígados congestos e infiltrado inflamatório polimorfonuclear em regiões periductais, alguns hepatócitos com vacuolização; baço apresentando moderada hematopioese extramedular. Foi observada também congestão dos órgãos em todos os grupos de animais.

Quadro 2 – Avaliação macroscópica de camundongos (*Mus musculus*) controle sem implantação da membrana. Continua.

	GRUPO I (Controle)				
	A1	A2	A3	A4	A5
BAÇO	Levemente aumentado, com pontos esbranquiçados à superfície e evidentes também ao corte	---	Levemente amarelado e com pontos esbranquiçados à superfície	---	Pontos esbranquiçados à superfície
FÍGADO	Moderadamente amarelado	Pontos levemente mais escuros à superfície, alguns vistos também ao corte	---	---	---
RINS	---	---	---	---	---

--- = sem alteração

Quadro 2 – Avaliação macroscópica de camundongos (*Mus musculus*) submetidos a implantes de peicárdio bovino tratado com Glicerina a 98%.
 Continua.

	GRUPO II (Glicerina 98%)														
	SUB- GRUPO IIa (7dias)					SUB- GRUPO IIb (14dias)					SUB- GRUPO IIc (30dias)				
	A1	A2	A3	A4	A5	A1	A2	A3	A4	A5	A1	A2	A3	A4	A5
BAÇO	Pontos esbranquiçados à superfície e evidentes também ao corte	Pontos esbranquiçados ao corte	Pontos esbranquiçados à superfície e evidentes também ao corte	Pontos esbranquiçados ao corte	Pontos esbranquiçados à superfície e evidentes também ao corte	---	---	---	---	---	---	---	---	Pontos esbranquiçados à superfície	Difusamente amarelado
FÍGADO	Moderamente amarelado	Difusamente amarelo claro	Moderamente amarelado	Moderamente amarelado e vesícula biliar distendida	Difusamente amarelo claro	---	Levemente amarelado	Levemente amarelado	Difusamente amarelo claro	Difusamente amarelo claro	Difusamente amarelo claro e vesícula biliar distendida	Difusamente amarelo claro e com focos marrom escuros	Difusamente amarelado	Moderamente amarelado	Difusamente amarelo claro e com alguns pontos milimétricos escuros
RINS	Difusamente amarelo claro	Moderamente amarelado	Levemente amarelado	Levemente amarelado	Moderamente amarelado	Difusamente amarelo claro e pontos marrom escuros	Difusamente amarelo claro	Difusamente amarelo claro	Difusamente amarelo claro	Difusamente amarelo claro e focos marrom escuros	Alguns pontos milimétricos vermelho escuros	---	Moderamente amarelado e pontos vermelho escuros	Com focos marrom escuros na superfície	Levemente amarelado

Quadro 2 – Avaliação macroscópica de camundongos (*Mus musculus*) submetidos a implantes de pericárdio bovino tratado com Glutaraldeído a 0,625%. Continua.

		GRUPO III (Glutaraldeído 0,625%)														
		SUB- GRUPO IIIa (7dias)					SUB- GRUPO IIIb (14dias)					SUB- GRUPO IIIc (30dias)				
		A1	A2	A3	A4	A5	A1	A2	A3	A4	A5	A1	A2	A3	A4	A5
BAÇO	Pontos esbranquiçados à superfície	Pontos esbranquiçados à superfície	Levemente amarelado e com pontos esbranquiçados à superfície	Pontos esbranquiçados à superfície e evidentes também ao corte	Pontos esbranquiçados à superfície e evidentes também ao corte	Pontos esbranquiçados ao corte	Pontos esbranquiçados ao corte	Pontos esbranquiçados ao corte	Pontos esbranquiçados ao corte e pontos acinzentados na superfície	Pontos esbranquiçados ao corte	---	---	---	---	---	
FÍGADO	Levemente amarelado e pontos acinzentados e vermelho escuros na superfície	Moderamente amarelado e pontos esbranquiçados à superfície	Levemente amarelado	Moderamente amarelado	Moderamente amarelado	Difusamente amarelo claro e vesícula biliar distendida	Difusamente amarelo claro	Levemente amarelado	Moderamente amarelado e pontos acinzentados na superfície	Moderamente amarelado e pontos marrom escuros	Difusamente amarelo claro	Moderamente amarelado	Levemente amarelado	Moderamente amarelado e pontos esbranquiçados à superfície	Moderamente amarelado e pontos esbranquiçados à superfície	
RINS	Pontos esbranquiçados à superfície	Levemente amarelado e pontos vermelho escuros	Difusamente amarelo claro	Levemente amarelado	Levemente amarelado	Difusamente amarelo claro	Difusamente amarelo claro	Difusamente amarelo claro	Levemente amarelado e Alguns pontos milimétricos vermelho escuros	Difusamente amarelo claro	Levemente amarelado	---	Levemente amarelado	Levemente amarelado	Levemente amarelado	

Quadro 2 – Avaliação macroscópica de camundongos (*Mus musculus*) submetidos a implantes de pericárdio bovino tratado com Glutaraldeído a 1%.
 Continua.

	GRUPO IV (Glutaraldeído 1%)														
	SUB- GRUPO IVa (7dias)					SUB- GRUPO IVb (14dias)					SUB- GRUPO IVc (30dias)				
	A1	A2	A3	A4	A5	A1	A2	A3	A4	A5	A1	A2	A3	A4	A5
BAÇO	Pontos esbranquiçados à superfície	Pontos esbranquiçados à superfície	Pontos esbranquiçados à superfície	Pontos esbranquiçados à superfície e evidentes também ao corte	---	Pontos esbranquiçados ao corte	Pontos esbranquiçados ao corte	Pontos esbranquiçados ao corte	Pontos esbranquiçados ao corte e pontos acinzentados na superfície	Pontos esbranquiçados ao corte	Pontos esbranquiçados ao corte	Pontos esbranquiçados ao corte	Pontos esbranquiçados ao corte	Pontos esbranquiçados ao corte	Pontos esbranquiçados ao corte
FÍGADO	Moderamente amarelado	Moderamente amarelado	Moderamente amarelado e pontos esbranquiçados na superfície	Moderamente amarelado	Moderamente amarelado e pontos vermelhos escuros	Moderamente amarelado e pontos milimétricos acinzentados	Moderamente amarelado	Moderamente amarelado, pontos esbranquiçados na superfície e pontos milimétricos acinzentados	Moderamente amarelado e pontos milimétricos acinzentados	Moderamente amarelado e pontos milimétricos acinzentados	Moderamente amarelado e pontos esbranquiçados na superfície	Moderamente amarelado	Moderamente amarelado	Moderamente amarelado, pontos esbranquiçados na superfície e pontos milimétricos acinzentados	Moderamente amarelado e pontos milimétricos acinzentados
RINS	pontos esbranquiçados à superfície	---	Difusamente amarelo claro e pontos milimétricos vermelho escuros	---	Pontos milimétricos vermelho escuros	Ligeiramente amarelado e focos acinzentados	---	Ligeiramente amarelo claro e alguns pontos milimétricos marrom escuros	Difusamente amarelo claro	Alguns pontos milimétricos marrom escuros	Levemente amarelado e pontos milimétricos vermelho escuros	Levemente amarelado	Levemente amarelado e pontos milimétricos vermelho escuros	---	Levemente amarelado

Quadro 2 – Avaliação macroscópica de camundongos (*Mus musculus*) submetidos a implantes de pericárdio bovino tratado com Glutaraldeído a 1,5%.

GRUPO V (Glutaraldeído 1,5%)															
	SUB- GRUPO Va (7dias)					SUB- GRUPO Vb (14dias)					SUB- GRUPO Vc (30dias)				
	A1	A2	A3	A4	A5	A1	A2	A3	A4	A5	A1	A2	A3	A4	A5
BAÇO	Pontos esbranquiçados ao corte	Pontos esbranquiçados à superfície	Pontos esbranquiçados ao corte	---	---	Pontos esbranquiçados à superfície e evidentes também ao corte	---	Pontos esbranquiçados ao corte	Pontos esbranquiçados à superfície	---	---	Pontos esbranquiçados à superfície pontos vermelho escuros	Pontos esbranquiçados ao corte	Pontos esbranquiçados à superfície	Pontos esbranquiçados ao corte
FÍGADO	Moderamente amarelado, com pontos acinzentados, marrom escuros e enegrecidos na superfície	Moderamente amarelado	Difusamente amarelo claro e com pontos milimétricos marrom escuros	Moderamente amarelado	Difusamente amarelo claro e com focos marrom escuros	Moderamente amarelado	Moderamente amarelado e com alguns pontos esbranquiçados na superfície	Difusamente amarelo claro	Moderamente amarelado, com pontos acinzentados	Difusamente amarelo claro, com alguns pontos acinzentados e vesícula biliar distendida	Difusamente amarelo claro, com alguns pontos vermelho escuros na superfície	Moderamente amarelado e com alguns pontos esbranquiçados na superfície	Moderamente amarelado e com alguns pontos esbranquiçados e vermelho escuros na superfície	Moderamente amarelado e com pontos esbranquiçados na superfície	Moderamente amarelado e com alguns pontos esbranquiçados e vermelho escuros na superfície
RINS	Pontos esbranquiçados à superfície	Ligeiramente amarelado e com pontos milimétricos amarronzados na superfície	Difusamente amarelo claro	Difusamente amarelo claro e com focos marrom escuros	Ligeiramente amarelado	Ligeiramente amarelado e pontos milimétricos vermelho escuros	Ligeiramente amarelado	Difusamente amarelo claro	Difusamente amarelo claro	Moderadamente amarelo	Levemente amarelado	Levemente amarelado e pontos milimétricos vermelho escuros	Levemente amarelado	Difusamente amarelo claro e com pontos milimétricos vermelho escuros	Moderadamente amarelo claro e com pontos milimétricos vermelho escuros

Quadro 3 – Avaliação microscópica de camundongos (*Mus musculus*) controle sem implantação da membrana. Continua.

GRUPO I (Controle)					
	A1	A2	A3	A4	A5
BAÇO	Leve congestão	---	---	---	Leve congestão e hemossiderose
FÍGADO	---	Leve congestão	Alguns hepatócitos com citoplasma eosinofílico	Presença de infiltrado neutrofílico focal	---
RINS	---	Algumas células epiteliais tubulares vacuolizadas	---	---	Algumas células epiteliais tubulares vacuolizadas

--- = sem alteração

Quadro 3 – Avaliação microscópica de camundongos (*Mus musculus*) submetidos a implantes de pericárdio bovino tratado com Glicerina a 98%.
 Continua.

GRUPO II (Glicerina 98%)															
	SUB- GRUPO IIa (7dias)					SUB- GRUPO IIb (14dias)					SUB- GRUPO IIc (30dias)				
	A1	A2	A3	A4	A5	A1	A2	A3	A4	A5	A1	A2	A3	A4	A5
BAÇO	Hematopoi-ese extramedular	Leve congestão	---	Hematopoi-ese extramedular	Leve congestão e hematopoi-ese extramedular	---	---	Leve congestão	Leve congestão e hematopoi-ese extramedular	Leve congestão	---	Leve congestão e hematopoi-ese extramedular	Leve congestão	Leve congestão e hematopoi-ese extramedular	---
FÍGADO	Leve congestão	Leve congestão e alguns hepatócitos vacuolizados	Alguns hepatócitos vacuolizados	Leve congestão e alguns hepatócitos vacuolizados	Leve congestão e alguns hepatócitos vacuolizados	Leve congestão	Leve congestão	Leve congestão e alguns hepatócitos vacuolizados	Leve congestão	---	Alguns hepatócitos vacuolizados	Leve congestão	Alguns hepatócitos vacuolizados	---	Alguns hepatócitos vacuolizados
RINS	Algumas células epiteliais tubulares tumefeitas e com citoplasmas eosinofílicos	---	Leve congestão e algumas células epiteliais tubulares com citoplasma eosinofílico	Algumas células epiteliais tubulares tumefeitas	---	Leve congestão e algumas células epiteliais tubulares tumefeitas	---	Algumas células epiteliais tubulares com citoplasma eosinofílico	---	---	Algumas células epiteliais tubulares tumefeitas	Algumas células epiteliais tubulares com citoplasma eosinofílico	Leve congestão e algumas células epiteliais tubulares tumefeitas	Algumas células epiteliais tubulares tumefeitas	Algumas células epiteliais tubulares com citoplasma eosinofílico

Quadro 3 – Avaliação microscópica de camundongos (*Mus musculus*) submetidos a implantes de pericárdio bovino tratado com Glutaraldeído a 0,625%. Continua.

GRUPO III (Glutaraldeído 0,625%)															
	SUB- GRUPO IIIa (7dias)					SUB- GRUPO IIIb (14dias)					SUB- GRUPO IIIc (30dias)				
	A1	A2	A3	A4	A5	A1	A2	A3	A4	A5	A1	A2	A3	A4	A5
BAÇO	Leve congestão	---	Leve congestão	---	---	Leve congestão	---	Hematopoiese extramedular	---	---	Hematopoiese extramedular e hiperplasia folicular	---	Hematopoiese extramedular	---	Hematopoiese extramedular
FÍGADO	Infiltrado inflamatório mononuclear focal	Alguns hepatócitos tumefeitos	Leve congestão e alguns hepatócitos tumefeitos	Leve congestão	Alguns hepatócitos tumefeitos e infiltrado inflamatório mononuclear focal	Leve congestão	Infiltrado inflamatório mononuclear focal	---	Leve congestão	Alguns hepatócitos vacuolizados	---	Leve congestão e infiltrado inflamatório neutrofílico focal	Leve congestão, alguns hepatócitos vacuolizados e infiltrado inflamatório neutrofílico focal	Infiltrado inflamatório neutrofílico focal	Alguns hepatócitos vacuolizados
RINS	Leve congestão e infiltrado inflamatório mononuclear focal	Moderada congestão e infiltrado inflamatório mononuclear focal	Leve congestão e algumas células epiteliais tubulares tumefeitas	---	Infiltrado inflamatório mononuclear focal	Leve congestão e algumas células epiteliais tubulares tumefeitas	---	---	Algunas células epiteliais tubulares tumefeitas	Leve congestão	Leve congestão e algumas células epiteliais tubulares com citoplasma eosinofílico	Infiltrado inflamatório mononuclear focal	Leve congestão e infiltrado inflamatório mononuclear focal	Infiltrado inflamatório mononuclear focal	Leve congestão

Quadro 3 – Avaliação microscópica de camundongos (*Mus musculus*) submetidos a implantes de pericárdio bovino tratado com Glutaraldeído a 1%. Continua.

GRUPO IV (Glutaraldeído 1%)															
	SUB- GRUPO IVa (7dias)					SUB- GRUPO IVb (14dias)					SUB- GRUPO IVc (30dias)				
	A1	A2	A3	A4	A5	A1	A2	A3	A4	A5	A1	A2	A3	A4	A5
BAÇO	Leve congestão	---	Leve congestão	---	---	Leve congestão	---	---	Leve congestão e hematopoiese extramedular	---	Hematopoiese extramedular	Leve congestão	Leve congestão	---	Leve congestão
FÍGADO	Alguns hepatócitos vacuolizados	Leve congestão, alguns hepatócitos vacuolizados e infiltrado inflamatório mononuclear focal	Alguns hepatócitos vacuolizados e infiltrado inflamatório mononuclear focal	Infiltrado inflamatório mononuclear focal	Leve congestão	Leve congestão e alguns hepatócitos vacuolizados	Leve congestão e alguns hepatócitos vacuolizados	---	Alguns hepatócitos vacuolizados	Leve congestão	Leve congestão e alguns hepatócitos vacuolizados	Alguns hepatócitos vacuolizados e infiltrado inflamatório mononuclear focal	Alguns hepatócitos vacuolizados	Alguns hepatócitos vacuolizados	Leve congestão e infiltrado inflamatório mononuclear focal
RINS	Algumas células epiteliais tubulares tumefeitas e infiltrado inflamatório mononuclear focal	Leve congestão e infiltrado inflamatório mononuclear focal	Leve congestão e algumas células epiteliais tubulares com citoplasma eosinofílico	---	Leve congestão e infiltrado inflamatório mononuclear focal	---	---	Leve congestão e algumas células epiteliais tubulares tumefeitas	Algumas células epiteliais tubulares tumefeitas e infiltrado inflamatório mononuclear focal	Leve congestão e algumas células epiteliais tubulares com citoplasma eosinofílico	---	Algumas células epiteliais tubulares tumefeitas e infiltrado inflamatório mononuclear focal	Leve congestão e algumas células epiteliais tubulares tumefeitas	Leve congestão	---

Quadro 3 – Avaliação microscópica de camundongos (*Mus musculus*) submetidos a implantes de pericárdio bovino tratado com Glutaraldeído a 1,5%.

GRUPO V (Glutaraldeído 1,5%)															
	SUB- GRUPO Va (7dias)					SUB- GRUPO Vb (14dias)					SUB- GRUPO Vc (30dias)				
	A1	A2	A3	A4	A5	A1	A2	A3	A4	A5	A1	A2	A3	A4	A5
BAÇO	Leve congestão e hemossiderose	---	Leve congestão	Leve congestão	---	Leve congestão	---	Leve congestão e hemossiderose	---	Leve congestão	Leve congestão	---	Leve congestão	Leve congestão	Leve congestão
FÍGADO	Alguns hepatócitos vacuolizados e tumefeitos	Leve congestão e alguns hepatócitos vacuolizados e infiltrado inflamatório mononuclear focal	Leve congestão e alguns hepatócitos vacuolizados	Alguns hepatócitos vacuolizados e infiltrado inflamatório mononuclear focal	Leve congestão e alguns hepatócitos vacuolizados	---	Leve congestão e alguns hepatócitos vacuolizados	Alguns hepatócitos vacuolizados	Infiltrado inflamatório mononuclear focal	Alguns hepatócitos vacuolizados	Moderada congestão	Leve congestão e alguns hepatócitos vacuolizados	Leve congestão e alguns hepatócitos vacuolizados	---	---
RINS	Hemossiderose e poucas células epiteliais tubulares tumefeitas	Leve congestão	Poucas células epiteliais tubulares tumefeitas	---	Leve congestão	---	---	---	Leve congestão	Leve congestão	Poucas células epiteliais tubulares tumefeitas	Leve congestão e infiltrado inflamatório mononuclear focal	---	Leve congestão e infiltrado inflamatório mononuclear focal	Poucas células epiteliais tubulares tumefeitas

5 DISCUSSÃO

Os estudos sobre biocompatibilidade de membranas biológicas vêm utilizando principalmente o rato Wistar como animal de experimentação (OLIVER *et al.*, 1980; ADLINGTON *et al.*, 1992; PINTO *et al.*, 1993; BURUGAPALLI *et al.*, 2004; HADDAD FILHO *et al.*, 2004; COSTA *et al.*, 2005; ALKAN *et al.*, 2006), devido à praticidade de manutenção, anestesia e execução de procedimentos cirúrgicos. No presente trabalho, a facilidade de obtenção de camundongos em nossa instituição determinou a escolha desta espécie e os resultados de praticidade de execução das técnicas anestésicas e cirúrgicas, bem como a evolução clínica favorável dos animais, demonstraram adequação do modelo experimental.

Durante a execução da técnica cirúrgica, houve sempre a preocupação de realizar-se a implantação do pericárdio bovino em uma região do abdome onde houvesse menor movimentação, para reduzir-se as chances de deiscência de sutura e até uma possível eventração através do sítio de implantação, fato que não foi observado em nenhum dos animais. As dimensões da falha produzida na parede abdominal foram adequadas, apesar de demandarem instrumental cirúrgico e manipulação delicados, e o fragmento de pericárdio, possuindo tamanho maior que a falha, permitiu preenchimento da área lesada, uma vez que a retração da musculatura aumentava bastante o tamanho do recorte na parede.

O tempo para execução da cirurgia, de aproximadamente 45 minutos, foi apropriado às condições anestésicas, uma vez que, na maioria dos animais, a primeira injeção anestésica foi suficiente, e o tempo de recuperação da anestesia (em torno de uma hora e trinta minutos) foi também considerado conveniente.

Não foram encontrados na literatura trabalhos que relacionassem a possível toxicidade sistêmica sobre vísceras abdominais devido ao uso do glutaraldeído e do glicerol para preservação de membranas biológicas implantadas cirurgicamente.

Tanto o glicerol na concentração de 98% quanto as diversas concentrações (0,625, 1,0 e 1,5%) de glutaraldeído utilizadas como conservantes de pericárdio bovino que foi implantado na parede abdominal dos 60 camundongos utilizados em nosso estudo, não produziram lesões macro ou microscópicas que permitissem uma inferência sobre o efeito tóxico dessas substâncias sobre o fígado baço e rim de todos esses animais.

A ocorrência de hematopoiese extramedular, caracterizada pela presença de grandes células multinucleadas (megacariócitos e megacarioblastos) observadas no baço de todos os animais do experimento, foram inclusive observadas nos baços dos cinco animais do grupo controle, o que, portanto não pode ser relacionado ao efeito das substâncias conservantes utilizadas.

A presença de fígados amarelados, no aspecto macroscópico e com vacuolização no citoplasma de hepatócitos, em distribuição aleatória, foi observada em camundongos implantados e não implantados, e pode estar relacionada a reservas nutricionais de glicogênio e/ou lipídeos.

Segundo Coelho et al. (1996) a administração de glicerol 50% na dose 10mL.Kg⁻¹, induziu rabdomiólise em ratos após 24 horas, observando insuficiência renal aguda mioglobínúrica e lesão hepática. Martim et al., (2007), em experimentos com ratos Wistar, machos, adultos, induziram rabdomiólise e consequente lesão renal aguda (LRA), pela administração muscular de glicerol 50% (6mL/kg; metade em cada região femural) a fim de testar a função protetora das sementes de uva (*Vitis vinifera*) sobre os rins. Sabe-se que a LRA por nefrose mioglobínúrica é causada pela destruição dos túbulos renais, decorrente da presença de cilindros formados pelo pigmento heme, pela vasoconstrição renal (lesão isquêmica), pela toxicidade direta desse pigmento, pelo estresse oxidativo sobre as células tubulares renais e pelos mecanismos interrelacionados (PALLER, 1988; ZAGER, 1996). Nos rins de todos os 15 camundongos que receberam implantes de pericárdio bovino tratados com glicerol a 98%, no presente trabalho, não foram encontradas lesões renais de qualquer natureza que pudessem causar diminuição ou perda da função renal, o que se justifica pela provável diferença de absorção do glicerol em relação aos trabalhos de Coelho et al. (1996) e Martim et al. (2007), uma vez que estes autores aplicaram a substância por via muscular, mesmo que em menor concentração.

Cabe ainda ressaltar que os pericárdios utilizados no implante da parede abdominal dos camundongos foram submetidos a dez lavagens sucessivas com solução fisiológica, o que reduz ainda mais a possibilidade de produção de lesões musculares e consequente rabdomiólise. Costa (2009), que utilizou os mesmos camundongos dos nossos experimentos, não observou rabdomiólise no local do implante em nenhum dos animais, nem mesmo com a concentração de 1,5% de glutaraldeído, que foi capaz de produzir citotoxicidade exarcebada, levando a destruição celular sem regeneração muscular abdominal.

As vantagens atribuídas ao pericárdio bovino em relação a ser uma membrana acessível (ALVARENGA, 1992; YAMATOIGI et al., 2005) foram comprovadas neste experimento, uma vez que pôde ser obtida sem custos e com segurança em abatedouro com inspeção estadual. Seu tratamento e manutenção com glicerina e glutaraldeído foram considerados de baixo custo e fácil implementação. Outras vantagens como elevada resistência a forças físicas e estabilidade bioquímica foram descritas na literatura (IONESCU et al., 1979; SANTILLAN-DOHERTY et al., 1995; ANSON & MARCHAND, 1996; HOLT, 1970 apud COVARRUBIAS et al., 2005), o que vem tornando o pericárdio bovino a membrana biológica ou bioprótese de escolha para maioria dos reparos cirúrgicos (BRAILE, 1990; CHAUVAUD et al., 1991; PIRES et al., 1999; YAMATOIGI et al., 2005).

A utilização da glicerina como conservadora de tecidos biológicos é muito difundida na medicina veterinária (INATOMI et al., 1980; DALECK et al., 1988; DALECK et al., 1992; COSTA NETO et al., 1999; RODASKI et al., 2002). Seus efeitos antibacterianos são considerados desde os trabalhos de Pigossi (1967) sem, entretanto, ter sido questionada sua ação esterilizante em relação a partículas virais até o trabalho de Coronado et al. (2000), no qual 98% dos felinos com enxertos homólogos de metatarsos conservados em glicerina 98% apresentaram positividade para o vírus da Leucemia Felina, sabendo-se que, antes da implantação óssea, esses animais eram negativos e que os metatarsos foram retirados de animais soropositivos, concluindo-se que a glicerina 98% não é capaz de inativar o vírus da FeLV.

Trani et al. (2008) também verificaram a ocorrência de vírus rábico em 50% das amostras positivas de pericárdio de camundongos, após conservação em glicerina 98% por 30 dias. No mesmo experimento, os autores obtiveram positividade também para pericárdios tratados com glutaraldeído 0,625%, que é uma concentração considerada segura em vários estudos experimentais e descrições de utilização clínica. Estes achados motivaram a continuidade dos estudos, estando o presente trabalho inserido neste processo.

Concentrações de glicerina e glutaraldeído semelhantes às utilizadas neste experimento foram testadas por Costa (2009) quanto às reações locais e incorporação dos implantes. O tratamento dos pericárdios com solução de glutaraldeído 1,5% mostrou elevada toxicidade no local do implante o que, entretanto, não foi equivalente aos achados sistêmicos nas observações deste estudo. Este fato deve estar relacionado a uma baixa absorção sanguínea, incapaz de promover efeitos sistêmicos nos órgãos pesquisados. Ainda, considera-se que os resultados obtidos no presente trabalho reforçam a segurança de utilização das concentrações

entre 0,625% e 1% de glutaraldeído quanto à sua biocompatibilidade no tratamento de pericárdios bovinos.

6 CONCLUSÃO

Não se observaram lesões macroscópicas ou histológicas no rim, fígado e baço dos 60 camundongos implantados com pericárdio bovino, conservados com glicerol a 98% e glutaraldeído a 0,625, 1,0 e 1,5%, que pudessem estar associadas aos efeitos tóxicos dessas substâncias conservadoras.

7 REFERÊNCIAS BIBLIOGRÁFICAS

ADLINGTON, P.; ANSCOMBE, A.J.; PHILLIPS, J.J. Influence of the mode of preparation on the long-term efficacy of homologous costal cartilage implants. **Journal of Laryngology and Otology**. London, v. 106, n. 6, p.511-7, 1992.

ALKAN, M.; TALIM, B.; CIFTCI, A.O.; SENOCAK, M.E.; CAGLAR, M.; BÜYÜKPAMUKÇU, N. Histological response to injected glutaraldehyde cross-linked bovine collagen based implant in a rat model. **BMC Urology**, London, v.6, n. 3, 2006.

ALVARENGA, J. Possibilidades e limitações da utilização de membranas biológicas preservadas em cirurgia. In: DALECK, C. R.; BAPTISTA, L. C.; MUKAI, L. S. (Ed.). **Tópicos em cirurgia de cães e gatos**. Jaboticabal: FUNEP-UNESP, 1992. p. 33-42. 1992.

ANSON, J.A.; MARCHAND, E.P. Bovine pericardium for dural grafts: clinical result in 35 patients. **Neurosurgery**, Baltimore, v.39, n.4, p.764-768, 1996.

APECIH (Associação Paulista de Estudos e Controle de Infecção Hospitalar). Esterilização de artigos de unidades de saúde. São Paulo, 1998.

ANVISA (Agência Nacional de Vigilância Sanitária). Glutaraldeído em estabelecimentos de assistência à saúde. **Informe Técnico nº 04/07**. 14p. São Paulo, 2007.

BATISTA, L. C.; DALECK, C. R.; SHIMANO, A. C.; ALESSI, A. C.; ABRAHÃO, M. S. Estudo comparativo da resistência à tração do peritônio (bovino, equino, suíno e canino) a fresco e conservado em glicerina. **Brazilian Journal of Veterinary Research and Animal Science**, São Paulo, v. 33, supl., p. 305-312, dez. 1996.

BERTGES, L. C.; ASSIS, E.A.C.P.; ITO, E. S.; BERTGES, E. R.; BERTGES, K.R.; RUBACK, M. C.; ANDRADE, M. C. V. Esophageal injury caused by glutaraldehyde: histological study in rats. **GED - Gastrointestinal Endoscopy**. Denver, v. 21, n. 5, p.218-220, 2002.

BRAILE, D. M. **Prótese valvular de pericárdio de bovino: desenvolvimento e aplicação clínica em posição mitral**. São Paulo. Tese – (Doutorado) – Escola Paulista de Medicina, 1990.

BURUGAPALLI, K.; KOUL, V.; DINDA, A.K. Effect of composition of interpenetrating polymer network hydrogels based on poly (acrylic acid) and gelatin on tissue response: a quantitative in vivo study. **Journal Biomedical Mater Research A**. Wiley, v. 68, n. 2, p.210-8, 2004.

CARPENTIER, A.; LEMAIGRE, G.; ROBERT, L.; CARPENTIER, S.; DUBOST, C. Biological factors affecting long-term results of valvular heterografts. **Journal of thoracic and cardiovascular surgery**, Saint Louis, v. 58, n. 4, p. 468-483. 1969.

CARPENTIER, A.; DELOCHE, A.; RELLAND, J.; FABIANI, J. N.; FORMAN, J.; CAMILLERI, J. P.; SOYER, R.; DUBOST, Ch; MALM, J. R. Six-year follow-up of

glutaraldehyde-preserved heterografts. **Journal of thoracic and cardiovascular surgery**, Saint Louis, v. 68, n. 5, p. 771-782. 1974.

CERISE, E.J.; BUSUTTIL, R.W.; GRAIGHEAD, C.C.; OGDEN, I.W. The use of mersilene mesh in repair of abdominal wall hernias. **Annals of Surgery**, Philadelphia. v.181, p.728-34, 1974.

CHAUVAUD, S.; JEBARA, V.; CHACHQUES, J.C.; EL ASMAR, B.; MIHAILEANU, S.; PERIER, P.; DREYFUS, G.; RELLAND, J.; COUETIL, J.P.; CARPENTIER, A. Valve extension with glutaraldehyde-preserved autologous pericardium. Results in mitral valve repair. **Journal of Thoracic and Cardiovascular Surgery**, Saint Louis, v. 102, n. 2, p.171-7, 1991.

COELHO, A.M.M.; MACHADO, M.C.C.; MASUDA, Z.; CLEVA, R.; ABDO, E.E. Lesão hepática na insuficiência mioglobínica (rabdomiólise): estudo experimental em ratos. **Revista do Hospital das Clínicas**, São Paulo, v.51, n.6, p.228-31. Nov-dez, 1996.

COLLINS, P. M. **Dictionary of carbohydrates**. CRC Press: Cambridge, p.1282, 2005.

CORONADO, G.S.; SWENSON, C.L.; MARTINEZ, S.A.; BURKHARDT, K.S.; ARNOCHY, S.P. Effects of a 98% solution of glycerol or sterilization with ethylene oxide on FeLV in bone allografts and effects on bone incorporation of allografts in cats. **American Journal of Veterinary Research**, Chicago, v.61, n.6, p.665-671, Jun. 2000.

COSTA, A.O., CRUZ, E.A., GALVÃO, M.S.S, MASSA, N.G. Esterilização e desinfecção Fundamentos básicos, processos e controles. São Paulo, 1990.

COSTA, J.N.L.; POMERANTZEFF, P.M.A.; BRAILE, D.M.; RAMIREZ, V.A.; GOISSIS, G.; STOLF, N.A.G. Comparação entre pericárdio bovino decelularizado e pericárdio bovino convencional utilizado na confecção de biopróteses valvares cardíacas. **Brazilian Journal of Cardiovascular Surgery**. São Paulo, v. 20, n. 1, 2005.

COSTA NETO, J. M.; DALECK, C. R.; ALESSI, A. C.; BRAECIALLI, C. S. Tenoplastia experimental do calcâneo em cães com peritônio bovino conservado em glicerina. **Ciência Rural**, Santa Maria, v. 29, n. 4, p. 697-703, out./dez. 1999.

COVARRUBIAS, D.P., VEJA, A.S.; JASSO VICTORIA, R.; OLMOS ZUÑIGA, J.R.; CALOCA, J.V.; SALGADO, J.A.S.; SANTILLÁN-DOHERTY, P. Uso del pericárdio bovino tratado com glutaraldeído. **Instituto Internacional de Enfermidades Respiratórias**. México, D.F. V.18, n.6, p. 224-229, 2005.

CUNRATH, G. S. Pericárdio de bovino tratado pelo glutaraldeído no reparo de hérnia incisional: estudo experimental. São José do Rio Preto, 1999. **Tese (Mestrado)** – Faculdade de Medicina de São José do Rio Preto, 1999.

DALECK, C. R.; DALECK, C. L. M.; GANDOLFI, W.; ALESSI, A. C. Esofagoplastia cervical no cão com peritônio autólogo ou homólogo conservado em glicerina - “estudo experimental”. **Ars Veterinária**, Jaboticabal, v. 3, n. 2, p. 195-202, dez. 1987.

DALECK, C. R.; DALECK, C. L. M.; ALESSI, A. C.; PADILHA FILHO, J. G.; COSTA NETO, J. M. Substituição de um retalho diafragmático de cão por peritônio de bovino conservado em glicerina: estudo experimental. **Ars Veterinária**, Jaboticabal, v. 4, n. 1, p. 53-61, jun. 1988.

DALECK, C. R.; DALECK, C. L. M.; PADILHA FILHO, J. G.; COSTA NETO, J. M. Reparação de hérnia perineal em cães com peritônio de bovino conservado em glicerina. **Ciência Rural**, Santa Maria, v. 22, n. 2, p. 179-183, mai./ago. 1992.

DIBELLO, J.N., MOORE, J.H. Sliding myofascial flap of the rectus abdominus muscles for the closure of recurrent ventral hernias. **Plastic Reconstructive Surgery**. Baltimore, v98: p464-9, 1996.

FREITAS-NETO, A. G.; RODRIGUES, C. J.; TOLOSA, E. M. C.; BEHMER, O. A. Manual de técnicas para histologia normal e patológica. 2. ed. São Paulo: Manole, 2003. 239 p.

GAYRE, G.S. Bovine pericardium as wrapping for orbital implants. **Ophthalmic Plastic and Reconstructive Surgery**, Philadelphia, v.17, n.5, p.381-387, 2001.

GIROTTI, J.A.; CHIARAMONTE, M.; MENON, N.G.; SINGH, N.; SILVERMAN, R.; TUFARO, A.P.; NAHABEDIAN, M.; GOLDBEG, N.H.; MANSON, P.N. Recalcitrant abdominal wall hernias: long-term superiority of autologous tissue repair. **Plastic and Reconstructive Surgery**, Baltimore, v.112, p.106-14, 2003.

GOISSIS, G.; BRAILE, D.M.; GIGLIOTI, A.F. Desenvolvimento do processo automático para reticulação progressiva de matrizes de colágeno com glutaraldeído. **Polímeros: Ciência e tecnologia**, São Carlos, v.9, n.4, p. 92-97, out/dez,1999.

GRECA, F.H.; NORONHA, L.; COSTA, F.D.A.; SOUZA FILHO, Z.A.; SOCCOL, A.T.; FERES, A.N.; DUDA, J.R.; ADAMS, E. Estudo Comparativo da biocompatibilidade da mucosa intestinal porcina e pericárdio bovino usados como enxertos na veia cava de cães. **Acta Cirúrgica Brasileira**, São Paulo, v. 20, n. 4, p.317-22, jul/ago, 2005.

GRIFFITHS, R.W.; SHAKESPEARE, P.G. Human dermal collagen allografts: a three year histological study. **British Journal Plastic Surgery**, Edinburgh: Livingstone, v.35, n.4, p.519-23, 1982.

GUTIÉRREZ-SAMPAIO, C.; VERA-GARCIA, F. J.; FIGUEROA-CÁRDENAS, J. D.; GALLEOS-CORONA, M. A.. Bioprótesis de pericárdio bovino tratado com glutaraldeído (PBTG) em la reconstrucción de la pared abdominal. **Cirugia y Cirujanos**, México, v.70, p. 257-266. 2002.

HADDAD FILHO, D.; MARQUES, A.; KAFEJIAN-HADDAD, A.P.; ZVEIBEL, D.K. Estudo comparativo das reações teciduais ao implante de pericárdio bovino e a inclusão de politetrafluoroetileno expandido em ratos. **Acta Cirúrgica Brasileira**, São Paulo, v. 19, n. 2, p.131-135, 2004.

HENCH, L.L. Biomaterials: a forecast for the future. **Biomaterials**, Oxford, v.19, n.16, p.1419-1423.,1998.

HEYDORN, W.H.; DANIEL, J.S.; WADE, C.E. A new look at pericardial substitutes. **Journal Thoracic Cardiovascular Surgery**, Saint Louis,v.94, n. 2, p.291-6, 1987.

IONESCU, M. I.; WOOLER, G. H.; WHITAKER, W.; SMITH, D. R.; TAYLOR, S. H.; HARGREAVES, M. D.; KIRKLIN, J. W. Heart valve replacement with reinforced aortic heterografts. **The journal of heart valve disease**, Pinner, v.56, n. 3, p. 333-350, 1968.

IONESCU, M. I.; PAKRASHI, B. C.; HOLDEN, M. P.; MARY, D. A. S.; WOOLER, G. H.; SHUMACKER, H. B. Results of aortic valve replacement with frame-sippoted fasia lata and pericardial grafts. **Journal of thoracic and cardiovascular surgery**, Saint Louis, v. 64, n. 3, p. 341-352. 1972.

IONESCU, M. I.; PAKRASHI, B. C.; MARY, D. A. S.; BARTEK, I. T.; WOOLER, G. H.; McGOON, D. C. Long-term evaluation of tissue valves. **Journal of thoracic and cardiovascular surgery**. v.68, n.3, p 361-370. Saint Louis, 1974.

IONESCU, M. I.; TANDON, A. P.; MARY, D. A. S.; ABID, A.; McGOON, D. C. Heart valve replacement with the Ionescu-Shiley pericardial xenograft **Journal of thoracic and cardiovascular surgery**, Saint Louis, v.73, n. 1, p.31-42, 1977.

IONESCU, M.I.; TANDON, A.P. The Ionescu-Shiley pericardial xenograft heart valve. In: Ionescu MI (ed). **Tissue heart valves**. London: Butterworth, p.201, 1979.

INATOMI, L. S.; PRANTONI, G. A.; ARAÚJO, F. C.; RAISER, A. G.; PEREIRA, S. N.; CARDOSO, G.;BARROS, S. S.; SANTOS, M. N. Implante de dura-máter heteróloga em cães. **Revista do Centro de Ciências Rurais**, Santa Maria, v.10, n.3, p.291-297, jun./jul., 1980.

JAMES, N.L. Comparative evaluation of treated bovine pericardium as a xenograft for hernia repair. **Biomaterials**, Surrey, v.12, n.9, p.801-809, 1991.

JÚNIOR, L.E.F. Manual De Técnicas De Coloração. Laboratório de Histopatologia do Serviço de Anatomia Patológica do Hospital Universitário Prof. Edgard Santos – UFBA. Salvador – BA, 2007.

KIRK-OTHMER, E.T. Glycerol. In: American Society of Chemistry. **Encyclopedia of chemical technology**. 5. ed. New York: John Wiley, 2007.

KIM, B.; BAEZ, C.E.; ATALA A. Biomaterials for tissue engineering. **World Journal of Urology**. Newbury, v. 18, p. 2-9, 2000.

LANGER, R.; CIMA, L.,G.; TAMADA, J.A.; WINTERMANTE, E. Future directions in biomaterials. **Biomaterials**, Oxford, v.11, n.9, p.738-745, 1990.

LANTZMAN, M. Utilização de pericárdio de equino conservado em glicerina na reparação cirúrgica do duodeno de cães (*canis familiaris*): estudo experimental. São Paulo, 1986. Tese (Mestrado) – FZEA, 1986.

LAVALLE, G. E.; ARAÚJO, R. B.; PEREIRA, L. C. Uso de pericárdio bovino conservado em glicerina em cão – Relato de Caso. In: **III Congresso Brasileiro de Cirurgia e Anestesiologia Veterinária**. Belo Horizonte, MG, p. 109. 1998.

LEBER, G.E.; GARB, J.L.; ALEXANDER, A.L.; REED, W.P. Long-term complications associated with prosthetic repair of incisional hernias. **Archives of Surgery**, Chicago. v.133, p.378-82. 1998.

LEITE, J. B. F.; MARQUES, A. F.; GOMES, O. M.; PIGOSSI, N. A glicerina e a preservação de tecidos. **Revista Paulista de Medicina**, São Paulo, v.93, n.3-4, p.81-84, mai./jun. 1979.

LEPINE, P. Techniques de laboratoire em virologie humaine. Paris, 6. ed. p.19, 1964.

LEX, A.; RAIA, A. O uso de dura-máter homóloga, conservada em glicerina, no tratamento das hérnias incisionais. **Revista Paulista de Medicina**, São Paulo. v.77, n.4, p. 123-128, abril. 1971.

MARCOS, L. M.; VICTORIA, R. J.; VELÁZQUEZ, J. R. M.; ZÚÑIGA, J. R. O.; VEJA, A. S.; GAXIOLA, M. G.; MORENO, G. A. utilidad de pericárdio bovino en la repación de perforaciones septales (estudio experimental). **Anales de Otorrinolaringología Mexicana**, México, v. 48, n. 1, p. 4-11. 2002-2003.

MARQUES, A. Pericárdio bovino na reparação da parede abdominal de cães. **Revista Brasileira de Cirurgia**, São Paulo, v. 77, n. 3, p.195-200, 1987.

MARTIM, E.C.O.; PINTO, C. F.; WATABE, M.; VATTIMO, M.F.F. Lesão renal aguda por glicerol: efeito antioxidante da *Vitis vinifera* L. **Revista Brasileira de Terapia Intensiva**, Rio de Janeiro, v.19, n.3, p.292-296, 2007.

MATERA, J.M.; TATARUNAS, A. C.; OLIVEIRA, S. M. Trepanação do osso frontal em cão, cranioplastia com centro frênico de equino. Relato de Caso. In: **Congresso Brasileiro de Cirurgia e Anestesiologia Veterinária**. Curitiba, p.54, 1994.

MOTA, F.C.D.; EURIDES, D.; BELETTI, M.E.; FREITAS, P.M.C.; MASTRANTONIO, E.C.; SUIMIZU, B.J.; CARDOSO, J.R.; MARTINS, A.K. Análise ultra-estrutural da túnica muscular do intestino delgado de cães preservados em diferentes meios. **Brazilian Journal of Veterinary Research And Animal Science**, São Paulo, v. 39, n. 1, 2002.

OLIVER, R.F.; GRANT, R.A.; COX, R.W.; COOKE, A. Effect of aldehyde cross-linking on human dermal collagen implants in the rat. **British Journal of Experimental Pathology**, Oxford, v. 61, n. 5, p.544-9, 1980.

OLMOS-ZUNIGA, J.R.; JASSO-VICTORIA, R.; SOTRES-VEJA, A.; ARREOLA-RAMÍREZ, J.L.; GAXIOLA-GAXIOLA, M.; VANDA-CANTÓN, B.; SANTILLAN-DOHERTY, P. Utilización de pericardio bovino tratado com glutaraldehido liofilizado, em la reparación de defectos abdominales em ratas. **Cirurgía General**, Madri, v. 18, n. 3, p.161-5, 1996.

PALLER, M.S. Hemoglobin and myoglobin – induced acute renal failure in rats: role of iron in nefrotoxicity. **American Journal of Physiology**, Vails Gate: New York, v.255, p.539-44, 1988.

PÂNICO, R., PWELL, W. H., RICHER, J.-C. International Union of Pure Applied Chemistry. Division of Organic Chemistry. Commission on Nomenclature of Organic Chemistry (IUPAC). A Guide to IUPAC Nomenclature of Organic Compounds, Recommendations 1993. **Blackwell Scientific Publications**, Oxford, 1993.

PIGOSSI, N. **A glicerina na conservação de dura-máter: estudo experimental**. 83 f. Tese (Livre Docência). Faculdade de Medicina, Universidade de São Paulo, São Paulo, 1967.

PIGOSSI, N.; RAIÁ, A.; LEX, A.; GAMA, A. H.; SIMONSEN, O.; HADDAD, J.; STOLF, N.; ZERBINI, E. J.; MINITI, A.; TENUTO, R. Estudo experimental e clínico sobre o emprego como implante da dura-máter homogêna conservada em glicerina à temperatura ambiente. **Revista da Associação Médica Brasileira**. v.7, n.8, p.263-278, out. São Paulo, 1971.

PINTO, T.J. A.; SAITO, T.; GLEREAN, A. Biocompatibilidade de materiais empregados na confecção de próteses cardiovasculares: comparação entre pericárdio de bovino e dacron. **Revista de Saúde Pública**. v.27, n.3, Junho. São Paulo, 1993.

PIRES, A.C.; SAPORITO, W.F.; LEÃO, L.E.V.; FORTE, V.; CARDOSO, S.H.; RAMACIOTTI, O. Pericárdio bovino utilizado como remendo no sistema cardiovascular. **Revista Brasileira de Cirurgia Cardiovascular**, São Paulo, v. 12, n. 2, p. 176-87, 1997

PIRES, A.C.; SAPORITO, W.F.; CARDOSO, S.H.; RAMACIOTTI, O. Bovine pericardium used as a cardiovascular patch. **Heart Surgery Forum**. v.2, n.1, p.60-9, Charlottesville, 1999.

PLUNKETT, S.J. **Procedimentos de Emergência em Pequenos Animais**. 2^a ed. Ed. Revinter, Rio de Janeiro, 2006.

PREVEL, C.D.; EPPLEY, B.L.; SUMMERLIN, D.J.; JACKSON, J.R.; MCCARTY, M.; BADYLAK, S.F. Small intestinal submucosa: utilization for repair of rodent abdominal wall defects. **Annals of Plastic Surgery**, Boston, v.35, p.374-80, 1995.

PUIG, L. B.; VERGINELLI, G.; BELOTTI, G.; KAWABE, L.; FRACK, C. C. R.; PILEGGI, F.; DÉCOURT, L. V.; ZERBINI, E. J. Homologous dura mater cardiac valve. **The Journal of Thoracic and Cardiovascular Surgery**, Saint Louis, v. 64, n.1, p. 154-160, 1972.

PUIG, L. B.; VERGINELLI, G.; BELLOTTI, G.; KAWABE, L.; MARCIAL, M. B.; SOSA, E.; MACRUZ, R.; ZERBINI, E.J. O uso da dura-máter homóloga em cirurgia cardíaca. **Arquivos Brasileiros de Cardiologia**, São Paulo, v.26, p.295-302, 1973.

PUIG, L.B.; VERGINELLI, G.; IRYA,K.; KAWABE, L.; BELLOTTI, G.; SOSA, E.; PILLEGGI, F.; ZERBINI, J.E. Homologous dura mater cardiac valves. **The Journal of Thoracic and Cardiovascular Surgery**, Saint Louis, v.69, n.5, p.722-728, 1975.

PUIG, L. B.; VERGINELLI, G.; KAWABE, L.; SILVA, U.A.; PILLEGGI, F.; ZERBINI, J.E. Experiência em 776 pacientes portadores de valva de dura-máter. **Arquivos Brasileiros De Cardiologia**, São Paulo, n.29, v.6, p.501-507, 1976.

RABELO, R.E. Emprego do centro tendíneo diafragmático homólogo conservado em glicerina a 98% e em glutaraldeído a 4% como implante para hernioplastias umbilicais recidivantes em bovinos [**Dissertação Mestrado**]. Universidade Federal de Goiás. Escola de Veterinária; Goiás, 2003.

RABELO, R.E.; TAVARES, G.A.; PAULO, N.M.; SILVA, L.A.F.; DAMASCENO, A.D.; ANDRADE, M.A.; MARTINS, F.G.; ROMANI, A.F.; SILVA, O.C.; TRINDADE, B.R. Características físicas e microbiológicas do centro tendíneo diafragmático bovino conservado em glicerina a 98% e no glutaraldeído a 4%. **Ciência Animal Brasileira**, v. 5, n. 4, p. 229-238, 2004.

REYES, E. E. F. Testes físicos comparativos de membranas biológicas preservadas em glicerina, congeladas e a fresco. 85 f. **Dissertação** (Mestrado em Cirurgia Veterinária). Faculdade de Medicina Veterinária e Zootecnia, Universidade de São Paulo. São Paulo, 1993.

RODASKI, S.; CUNHA, O.; DE NARDI, A. B.; RIOS, A.; COMAR, F. A.; CASTRO, J. H. T. Artroplastia acetábulo-femoral em cães com pericárdio bovino conservado. **Archives of Veterinary Science** Curitiba, v. 7, n. 2, p. 179-187, 2002.

SALLES, C.L.F.; CONSOLARO, A.; PAVARINI, A.; TAVEIRA, L.A.A.; BIJELLA, M.F.T.B. Avaliação do potencial carcinogênico do formocresol diluído a 1/5 e do glutaraldeído a 2% no modelo experimental DMBA-induzido [**Tese de Doutorado**]. Universidade Estadual de Maringá. Escola de Odontologia. Maringá, 1993.

SANTILLAN-DOHERTY, P.; JASSO-VICTORIA, R.; SOTRES-VEGA, A.; OLMOS, R.; ARREOLA, J.L.; GARCIA, D.; VANDA, B.; GAXIOLA M. Repair of thoracoabdominal wall defects in dogs using a bovine pericardial bioprothesis. **Revista de Investigacion Clinica**, México City, v.47, n.6, p.439-46, 1995.

SANTILLAN-DOHERTY, P.; JASSO-VICTORIA, R.; SOTRES-VEGA, A.; OLMOS, R.; ARREOLA, J.L.; GARCIA, D.; VANDA, B.; GAXIOLA M.; SANTIBANEZ, A.; MARTIN, S.; CABELLO, R. Thoracoabdominal wall repair with glutaraldehyde-preserved bovine pericardium. **Journal of Investigative Surgery**, New York, v.9, n.1, p.45-55, 1996.

SARTORI FILHO, F.; GANDOLFI, W.; BANDARRA, E. P. Emprego da membrana biológica (centro frênico) na reparação das lesões tendíneas em coelhos. **Veterinária e Zootecnia**, São Paulo, v. 9, p. 69-77, 1997.

SMITH, V.C.; KNAUF, D.G.; ALEXANDER, J.A. Bovine pericardial patch fibrosis requiring reoperation. **Journal of Investigative Surgery**, New York, v.1, n.4, p.289-90, 1988.

SOLLIMAN, T. **A manual of pharmacology**. Philadelphia: Saunders, 8 ed., 128p., 1957.

SUCU, N.; KARACA, K.; YILMAZ, N.; COMELEKOGLU, U.; AYTACOGLU, B.N.; TAMER, L.; OZEREN, M.; DONDAS, H.A.; OGUZ, Y.; OGENLER, O.; DIKMENGIL, M. Two stage EDTA anti-calcification method for bioprosthetic heart valve materials. **Medical Science Monitoring**, v.12, n. 6, p.MT33-8, 2006.

TAKIGAWA, T.; ENDO, Y. Effects of glutaraldehyde exposure on human health. **Journal of Occupation Health**, Tokyo, v.48, n. 2, p.75-87, 2006.

TANG, L.; EATON, J. W. Inflammatory Responses to Biomaterials. **American Journal of Clinical Pathology**, Philadelphia, v. 103, p.466-471, 1995.

TRANI, R.A.S.; COSTA, C.B. ; FERREIRA, R. T.; PORTO, T. A.; GONCALVES, P. C.; ANDRADE, C. M.; SILVA, M. F. A. Eficácia das soluções de glicerina 98% e glutaraldeído 0,625% na desinfecção de pericárdio de camundongos (*Mus musculus*) experimentalmente inoculados com vírus da raiva. In: **VIII CONGRESSO BRASILEIRO DE CIRURGIA E ANESTESIOLOGIA VETERINÁRIA**, Recife, 2008.

UFMG. Comissão de Controle de Infecção Hospitalar (CCIH) do Hospital das Clínicas. Limpeza, Anti-sepsia, Desinfecção, Esterilização. In: **Manual de Infecções Hospitalares, Prevenção e Controle**. Rio de Janeiro: Editora Médica e Científica Ltda. cap.4. p.45-69, 1993.

WOODROOF, E.A. Use of glutaraldehyde and formaldehyde to process tissue heart valves. In: IONESCU, M.I. **Tissue heart valves**. London: Butterworth, p. 347, 1979.

YAMATOGLI, R.S.; RAMAL, S.C.; GRANJEIRO, J.M.; CESTARI, T.M.; LIMA, A.F.M. Histologia da associação de membranas biológicas de origem bovina implantadas no tecido subcutâneo de ratos. **Ciência Rural**. v.35, n.4, jul-ago. Santa Maria, 2005.

ZHAO, X.; COURTNEY, J.M. Influence on blood of plasticized polyvinyl chloride: significance of the plasticizer. **Artificial Organs**, v.23, n.1, p.104-107. Cleveland, 1999.

ZAGER, R.A. Rhabdomyolysis and myoglobinuric acute renal failure. **Kidney International**, Edinburgh: New York, v.49, p.314-26, 1996.

ZUÑIGA, J. R. O.; VICTORIA, R.J.; VEJA, A. S.; GAXIOLA, M. O. G.; GREEN, L. M. A.; GUERRA, H. L.; DOHERTY, P. S. Evaluación de la utilidad del pericárdio bovino em resecciones pulmonares no antómicas em perros. **Revista de Investigacion Clinica**, v. 54, n. 4, p. 334-341. Ciudad del Mexico, 2002.
2002.

Livros Grátis

(<http://www.livrosgratis.com.br>)

Milhares de Livros para Download:

[Baixar livros de Administração](#)

[Baixar livros de Agronomia](#)

[Baixar livros de Arquitetura](#)

[Baixar livros de Artes](#)

[Baixar livros de Astronomia](#)

[Baixar livros de Biologia Geral](#)

[Baixar livros de Ciência da Computação](#)

[Baixar livros de Ciência da Informação](#)

[Baixar livros de Ciência Política](#)

[Baixar livros de Ciências da Saúde](#)

[Baixar livros de Comunicação](#)

[Baixar livros do Conselho Nacional de Educação - CNE](#)

[Baixar livros de Defesa civil](#)

[Baixar livros de Direito](#)

[Baixar livros de Direitos humanos](#)

[Baixar livros de Economia](#)

[Baixar livros de Economia Doméstica](#)

[Baixar livros de Educação](#)

[Baixar livros de Educação - Trânsito](#)

[Baixar livros de Educação Física](#)

[Baixar livros de Engenharia Aeroespacial](#)

[Baixar livros de Farmácia](#)

[Baixar livros de Filosofia](#)

[Baixar livros de Física](#)

[Baixar livros de Geociências](#)

[Baixar livros de Geografia](#)

[Baixar livros de História](#)

[Baixar livros de Línguas](#)

[Baixar livros de Literatura](#)
[Baixar livros de Literatura de Cordel](#)
[Baixar livros de Literatura Infantil](#)
[Baixar livros de Matemática](#)
[Baixar livros de Medicina](#)
[Baixar livros de Medicina Veterinária](#)
[Baixar livros de Meio Ambiente](#)
[Baixar livros de Meteorologia](#)
[Baixar Monografias e TCC](#)
[Baixar livros Multidisciplinar](#)
[Baixar livros de Música](#)
[Baixar livros de Psicologia](#)
[Baixar livros de Química](#)
[Baixar livros de Saúde Coletiva](#)
[Baixar livros de Serviço Social](#)
[Baixar livros de Sociologia](#)
[Baixar livros de Teologia](#)
[Baixar livros de Trabalho](#)
[Baixar livros de Turismo](#)