

Universidade Federal do Rio Grande do Sul
Faculdade de Medicina
Programa de Pós-Graduação em Medicina: Ciências Médicas

**Manifestações dermatológicas em pacientes HIV-positivos
coinfectedados pelo Vírus da Hepatite C: um estudo prospectivo e
comparativo**

Autora: Vanessa Santos Cunha
Orientador: Prof. Dr. Luciano Zubaran Goldani
Tese de Doutorado
2010

Livros Grátis

<http://www.livrosgratis.com.br>

Milhares de livros grátis para download.

"Não importa muito como se faz nem em que direção se vai no amor, no trabalho, na visão de mundo, num novo projeto. O tempo estreito dos relógios e todos os sensatos regulamentos que nos personalizam cada hora de cada dia, são válidos quando, ali e aqui, abrem intervalos por onde se pode expandir a vida"
(Lia Luft/Histórias do Tempo)

Dedico este trabalho às três pessoas mais importantes, que são as responsáveis pelos intervalos de expansão da minha vida, Antônio, Pai e Mãe.

Agradecimentos

Muitas pessoas fazem parte de um estudo... quanto maior o trabalho, maior o número de envolvidos. Assim, agradeço, de coração, a todos que, de alguma forma, contribuíram para a realização deste sonho.

Agradeço àqueles a quem dedico este trabalho, Antônio, meu eterno parceiro de amor e de ciência, meu Pai, Rubens, que continua sendo minha base de sustentação e minha Mãe, Maria Teresa, pelo estímulo contínuo e exemplo de pessoa, pesquisadora e mestre.

Agradeço, especialmente, ao Dr. Luciano Goldani, por me permitir esta interface com a infectologia e pela sabedoria e tranqüilidade para trilhar estes caminhos científicos e acadêmicos.

Ao Dr. Eduardo Sprinz e Dr. Mario Reis Álvares-da-Silva, pela disponibilidade pela ciência e por permitirem a pesquisa nos pacientes de seus ambulatórios.

Ao Dr. Lucio Bakos e Dra. Tania Cestari, por me introduzirem nos caminhos da Dermatologia.

À Carolina Meotti e Joyce H. de Oliveira pela valiosa contribuição na coleta de dados e pela amizade que ficará para sempre.

Aos residentes da Medicina Interna, Gastroenterologia e Infectologia pelo encaminhamento de pacientes e pela eventual ocupação indevida das salas.

Aos funcionários da Zona 13 e 15 do Hospital de Clínicas de Porto Alegre e aos do Programa de Pós-Graduação em Ciências Médicas da UFRGS, pela paciência e compreensão, sempre.

Aos pacientes... sempre pacientes na construção de um conhecimento que pouco beneficiará a eles próprios, mas ao próximo.

Por fim, agradeço, ao Fundo de Incentivo à Pesquisa (FIPE) do Hospital de Clínicas de Porto Alegre, ao próprio Hospital de Clínicas de Porto Alegre e à Universidade Federal do Rio Grande do Sul, pelo auxílio financeiro e institucional.

Índice

1. Resumo.....	07
2. Lista de Abreviaturas.....	08
3. Lista de Figuras.....	09
4. Lista de Tabelas.....	10
5. Introdução.....	11
6. Revisão da Literatura.....	14
6.1. Manifestações dermatológicas em pacientes portadores do Vírus da Hepatite C.....	14
6.1.1. Crioglobulinemia mista.....	19
6.1.1.1. Características clínicas.....	21
6.1.1.2. Diagnóstico.....	23
6.1.1.3. Tratamento.....	24
6.1.1.4. Prognóstico.....	25
6.1.2. Porfíria Cutânea Tarda.....	25
6.1.3. Líquen plano.....	30
6.1.4. Síndrome <i>sicca</i> / Síndrome de Sjögren.....	33
6.1.5. Outras condições dermatológicas possivelmente relacionadas ao HCV.....	35
6.2. Manifestações dermatológicas em pacientes com insuficiência hepática crônica.....	40
6.2.1. Alterações vasculares.....	40
6.2.1.1. Alterações hemodinâmicas e eritema palmar.....	40
6.2.1.2. Angioma aracneiforme.....	41
6.2.1.3. Hemangiomas arteriovenosos.....	42
6.2.1.4. Cabeça de medusa.....	42
6.2.1.5. Outras alterações vasculares.....	42
6.2.2. Prurido.....	42
6.2.3. Defeitos de coagulação.....	43
6.2.4. Icterícia e alterações pigmentares.....	43
6.2.5. Alterações ungueais.....	44
6.2.6. Alterações nos pêlos.....	44

6.2.7. Alterações imunológicas.....	44
6.3. Manifestações dermatológicas em pacientes coinfectados pelo HCV e pelo HIV.....	45
7. Objetivos.....	51
7.1 Geral.....	51
7.2 Específicos.....	51
8. Referências Bibliográficas.....	52
9. Artigos científicos em inglês.....	72
9.1. Dermatological manifestations in coinfectad patients by Hepatitis C virus and HIV: a prospective and comparative study.....	72
9.2. The prevalence of dermatological alterations in HIV-positive patients coinfectad by Hepatitis C virus in a Tertiary Hospital in the South of Brazil	88
10. Considerações Gerais.....	103
11. Anexos.....	104
11.1. Anexo 1: Protocolo de coleta de dados.....	104
11.2. Anexo 2: Termo de consentimento livre e esclarecido	105

1. Resumo

Introdução: Como o Vírus da Hepatite C (HCV) e o Vírus da Imunodeficiência Humana (HIV) dividem os mesmos fatores de risco, eles frequentemente coexistem. Há grande controvérsia em relação ao real impacto da coinfeção, mas parece haver aumento da morbidade geral. Esperaria-se um aumento do número e intensidade das manifestações dermatológicas nos coinfectados quando comparadas aos somente infectados pelo HCV, já que nos pacientes HIV-positivos a prevalência de dermatoses é alta. O diagnóstico precoce da coinfeção é importante na prevenção de complicações e os achados dermatológicos podem ser o único indício da mesma. **Objetivo:** Estudar e especificar as manifestações dermatológicas dos pacientes coinfectados pelo HIV e HCV em comparação àqueles somente infectados pelo HCV. **Métodos:** Trata-se de um estudo prospectivo e transversal. Foram incluídos pacientes com diagnóstico de hepatite C, isoladamente, e coinfectados pelo HCV e HIV, provenientes dos ambulatórios de Gastroenterologia ou Infectologia, do Hospital de Clínicas de Porto Alegre, Brasil. Foram excluídos os pacientes que apresentavam outras disfunções hepáticas, aqueles em tratamento para hepatite C e do ambulatório de dermatologia. Era realizado um exame dermatológico completo e os exames complementares, caso não disponíveis dos últimos 30 dias, eram realizados no dia da inclusão/exame dermatológico. **Resultados:** Foi avaliado um total de 201 pacientes, sendo 108 coinfectados pelo HIV e HCV e 93 somente positivos para o HCV. A média de idade foi de 51 anos no grupo monoinfectado pelo HCV e de 45 anos, nos coinfectados. Houve um predomínio de pacientes do sexo masculino (68,5%) nos pacientes somente HCV-positivos, sendo que no outro grupo, cerca de 45% dos pacientes eram homens. Não houve diferença entre os grupos com relação à presença ou ausência de fibrose hepática. Com relação ao alcoolismo, houve um predomínio significativo desta condição nos pacientes coinfectados. A presença de prurido não foi diferente estatisticamente entre os grupos, porém há uma tendência em ser mais freqüente naqueles somente com HCV. O grupo positivo para o HIV e o HCV apresentou um número médio de 4,5 diferentes alterações dermatológicas por paciente, sendo significativamente menor do que o grupo somente HCV-positivo, que apresentou uma média de 5,2 dermatopatias por paciente. Foram identificadas 104 diferentes dermatoses. Houve uma maior prevalência de alterações infecciosas e pigmentares no grupo coinfectado pelo HCV e HIV. Por outro lado, alterações vasculares foram mais freqüentes nos somente HCV-positivos. **Conclusão:** As manifestações dermatológicas são frequentes tanto em pacientes monoinfectados pelo HCV quanto nos coinfectados pelo HCV e HIV. A imunossupressão característica da infecção pelo HIV diminui o número de alterações mucocutâneas, quando comparamos a pacientes infectados somente pelo HCV. Por fim, ressalta-se a importância de um exame dermatológico no manejo destes pacientes, para o diagnóstico precoce de ambas as infecções, diminuindo a morbimortalidade relacionada a elas, através da instauração breve do tratamento específico.

2. Lista de Abreviaturas

- AIDS: Síndrome da Imunodeficiência Adquirida
- ANA: Anticorpo Antinuclear
- Anti-DNAs: Anticorpo anti-ácido desoxirribonucléico dupla hélice
- CM: Criglobulinemia Mista
- ELISA: Reação de imunoabsorção ligada à enzima
- EUA: Estados Unidos da América
- GNMP: Glomerulonefrite Membranoproliferativa
- HCV: Vírus da Hepatite C
- HAART: Tratamento Antirretroviral de Alta Potência
- HIV: Vírus da Imunodeficiência Humana
- LES: Lupus Eritematoso Sistêmico
- LP: Líquen Plano
- ME: Manifestação Extraepática ou Manifestações Extraepáticas
- PAN: Poliarterite Nodosa
- PCR: Reação de Cadeia de Polimerase
- PCT: Porfíria Cutânea Tarda
- RNA: Ácido Ribonucléico
- SAF: Síndrome Antifosfolípidos
- SS: Síndrome de Sjögren
- SSI: Síndrome *Sicca*

3. Lista de Figuras

- Figura 1. Púrpura palpável em um paciente com CM.
- Figura 2. Hipertricose facial na PCT.
- Figura 3. Pápulas violáceas e poligonais características de LP.
- Figura 4. Estrias de Wickham vistas à dermatoscopia (aumento de 10X).
- Figura 5. Placas esbranquiçadas e de aspecto rendilhado de LP oral.
- Figura 6. Prurigo provavelmente relacionado ao HCV.
- Figura 7. Eritema palmar em paciente com insuficiência hepática crônica.
- Figura 8. Múltiplos hemangiomas aracneiformes no tórax anterior de uma paciente com insuficiência hepática crônica.

4. Lista de Tabelas

- Tabela 1 da Revisão da Literatura: Classificação das manifestações extraepáticas associadas ao HCV.

- Tabela 2 da Revisão da Literatura: Comparação das ME dermatológicas entre diferentes estudos.

- Tabela 3 da Revisão da Literatura: Classificação das crioglobulinemias.

- Tabela 4 da Revisão da Literatura: Critérios diagnósticos para CM.

- Tabela 1 do Artigo 1: General characteristics of the patients.

- Tabela 2 do Artigo 1: Distribution of the patients in relation to the presence of pruritus and the number of different dermatological alterations.

- Tabela 3 do Artigo 1: Number of diagnoses per segment between HCV monoinfected and HCV-HIV coinfecting patients.

- Tabela 4 do Artigo 1: Most commonly found dermatological alterations according to body segment.

- Tabela 1 do Artigo 2: General characteristics of the patients.

- Tabela 2 do Artigo 2: Distribution of the patients in relation to the presence of pruritus and the number of different dermatological alterations.

- Tabela 3 do Artigo 2: Number of diagnoses per segment between HCV monoinfected and HCV-HIV coinfecting patients.

5. Introdução

O vírus da hepatite C (HCV) é um vírus RNA da família *Flaviviridae*, primeiramente identificado em 1989. Causa, primordialmente, uma hepatite aguda e/ou crônica. É transmitido através de exposição parenteral a material infectado como em transfusões de sangue e pelo uso compartilhado de seringas contaminadas. Sendo assim, as pessoas sob maior risco de adquirir hepatite C são os usuários de drogas endovenosas, transplantados, pacientes em hemodiálise e profissionais da saúde, nos acidentes com pérfuro-cortantes. Também há referências à transmissão sexual e vertical, materno-fetal.¹ Apesar da incidência de hepatite C aguda ter diminuído muito nos últimos anos, a prevalência permanece alta, pois a infecção crônica se desenvolve em cerca de 75% dos infectados.²

Existem seis genótipos diferentes de HCV e múltiplos subtipos. A maioria das características clínicas é semelhante para os diferentes genótipos, mas a resposta terapêutica difere muito. O genótipo 1 é o mais comum e, infelizmente, o de menor resposta ao tratamento. O tratamento padrão atual para o HCV é com interferon peguilado associado à ribavirina. Cerca de 60% dos pacientes que fazem o tratamento adequadamente, erradicam o vírus e obtêm uma resposta viral sustentada. Isto ocorre em cerca de 55% dos pacientes com genótipo 1 e em 80% e 90% dos com genótipo 2 e 3, respectivamente.¹

O dano hepático pelo HCV ocorre através da replicação viral nos hepatócitos. Muitas manifestações extraepáticas têm sido associadas ao HCV e sua patogênese permanece pouco esclarecida. O vírus também se replica em linfócitos e este fato poderia explicar muitas destas manifestações. Outra teoria sugere que complexos imunes, circulantes ou locais, compostos de antígenos e anticorpos ao HCV, depositam-se nos tecidos, especialmente pele e rins, desencadeando uma cascata inflamatória.^{2,3}

Autoanticorpos, particularmente fator reumatóide e anticorpo anti-músculo liso, estão comumente presentes nos paciente com hepatite C. Também tireoidites autoimunes, sialodenite linfocítica semelhante à síndrome de Sjögren (síndrome

sicca) e púrpura trombocitopênica autoimune são significativamente mais altas em pacientes HCV-positivos. As principais manifestações extraepáticas dermatológicas são: crioglobulinemia mista, porfiria cutânea tarda, líquen plano, poliarterite nodosa e prurido.²

Desde a emergência do Vírus da Imunodeficiência Humana (HIV) e do reconhecimento da AIDS (Síndrome da Imunodeficiência Adquirida) em 1981, como uma doença, a dermatologia sofreu um grande impacto.⁴ Sabe-se que 90% dos pacientes HIV-positivos vão desenvolver algum tipo de manifestação mucocutânea durante o curso da doença. Estas alterações, infecciosas ou não, podem ser o único indício da infecção e estarem relacionadas com o grau de imunossupressão. Além disto, muitas doenças oportunistas podem se apresentar primeiramente na pele, podem ter aparência e evolução não usuais, difícil diagnóstico e pobre resposta aos tratamentos convencionais. Assim, doenças de pele em pacientes infectados pelo HIV são de grande importância e podem vir a ser o principal elemento debilitante da condição clínica destes pacientes.⁵

Como o HCV e o HIV dividem os mesmos fatores de risco, eles frequentemente coexistem. Há grande controvérsia em relação ao real impacto da coinfeção, mas há referência ao aumento da morbidade geral.⁶

Na coinfeção HIV/HCV esperaria-se um aumento do número e intensidade das manifestações dermatológicas quando comparadas ao somente infectados pelo HCV, já que nos pacientes HIV-positivos a prevalência de dermatoses é alta.⁵ Porém, não é o que se observa. Cacoub *et al.*⁷ fizeram um dos únicos estudos que comparou pacientes portadores somente de HCV com coinfectados pelo HIV. Este não era um objetivo primário do estudo, mas compararam 74 pacientes coinfectados com 242 portadores somente de HCV. Através de uma análise univariada acharam que os pacientes coinfectados têm menos manifestações extraepáticas incluindo vasculite sistêmica, artralgias, mialgias e síndrome *sicca*.

Na era pós-tratamento antirretroviral de alta potência, com o aumento da longevidade dos pacientes HIV-positivos, a doença hepática em estágio final induzida pelo HCV é causa crescente de mortalidade.⁸ Assim, o diagnóstico

precoce da coinfeção é importante na prevenção de complicações e instauração breve do tratamento, sendo que os achados dermatológicos podem ser o único indício da mesma.

6. Revisão da Literatura

6.1. Manifestações dermatológicas em pacientes portadores do Vírus da Hepatite C

Originalmente denominada hepatite não-A/não-B, a hepatite C foi primeiramente descrita em 1975, em um paciente após transfusão sanguínea.⁹ A identificação específica do vírus foi confirmada após mais de uma década, principalmente pela inabilidade da replicação viral em cultura de células. Somente em 1989, o vírus foi efetivamente descrito como um vírus de RNA, pertencente à família *Flaviviridae*.¹⁰

Existem seis genótipos diferentes de HCV e múltiplos subtipos. O vírus é geneticamente diferente, com padrões de distribuição regional diferentes entre os vários genótipos. O genoma do HCV inclui cerca de 9600 nucleotídeos.¹¹ A maioria das características clínicas são semelhantes para os diferentes genótipos, mas a resposta terapêutica difere muito. O genótipo 1 é o mais comum e, infelizmente, o de menor resposta ao tratamento. Cerca de 60% dos pacientes que fazem o tratamento adequadamente, erradicam o vírus e obtêm uma resposta viral sustentada. Isto ocorre em cerca de 55% dos pacientes com genótipo 1 e em 80% e 90% dos com genótipo 2 e 3, respectivamente.¹

Uma pequena porcentagem dos pacientes (10-25%) terá cura espontânea durante a fase aguda (primeiros 6 meses após a infecção) da infecção pelo HCV.¹¹ Este achado parece estar relacionado a uma resposta HCV-específica de células T-CD8⁺ que são responsáveis pelo dano hepático agudo e que se correlacionam com o controle da viremia nesta fase. Assim, a maioria dos infectados irá desenvolver a doença crônica que se caracteriza por inflamação hepática, fibrose/cirrose e, em alguns pacientes, carcinoma hepatocelular.¹²

A prevalência estimada da infecção pelo HCV é em torno de 2,2% da população geral, variando, em números absolutos, de 130 a 170 milhões de infectados no mundo. A distribuição varia com a região geográfica, sendo que as menores prevalências (0,01%-0,1%) são relatadas no Reino Unido e Escandinávia

e as maiores na África (10 a 20%), especialmente no Egito.^{13,14} A determinação exata da incidência do HCV é difícil, porque a infecção aguda é assintomática e, além disso, porque a maioria dos países não possuem uma sistematização de coleta de dados de doença aguda.¹³ Apesar desta dificuldade, a incidência parece estar diminuindo desde o fim da década de 80, sendo que em 2005, a maioria dos casos registrados nos Estados Unidos e Europa Ocidental era em adultos jovens e o uso de drogas injetáveis era o fator de risco mais comum.¹⁴

O modo de transmissão mais efetivo do HCV é através de exposição repetida e direta, percutânea, a sangue contaminado.¹³ Assim sendo, os fatores de risco incluem transfusão sanguínea ou de derivados, transplante de órgãos, usuários de drogas injetáveis, injeções terapêuticas com reaproveitamento de seringas, exposição ocupacional a sangue, nascimento de mãe infectada (transmissão vertical), sexo com parceiro infectado ou com múltiplos parceiros (transmissão sexual). Dentre estes, transfusão de hemoderivados e uso de drogas injetáveis são, atualmente, os mais importantes, apesar de variações temporais e geográficas.¹⁵ Um estudo de coorte, egípcio, recente, apontou como mais forte preditor de incidência de HCV, uma história familiar positiva de hepatite C, sendo que a incidência mais alta do vírus, era entre crianças menores de 10 anos, que tinham pais HCV-positivos.¹⁶ A taxa de transmissão perinatal varia de 4% a 7% e aumenta em partos prolongados após rompimento da placenta e nos casos de monitorização fetal intrauterina. Não parece haver diferença se o parto for vaginal, cesariana ou aleitamento materno. A coinfeção pelo HIV aumenta em 4 a 5 vezes o risco de transmissão vertical do HCV.¹⁷

No Brasil, o diagnóstico de hepatite C não é de notificação compulsória e, portanto, não há taxas exatas de prevalência da infecção. Um estudo de 1998,¹⁸ na cidade de São Paulo, mostrou uma prevalência estimada de 1,42% de hepatite C. Mais recentemente, um grupo de pesquisadores de Salvador, nordeste do Brasil, em um estudo de base populacional, demonstrou uma prevalência de 1,5% de hepatite C, sendo esta, principalmente, em maiores do que 35 anos e com maior escolaridade.¹⁹ Um outro estudo da região centro-oeste, mostrou uma prevalência de 0,15% de positividade para o HCV entre mulheres grávidas.²⁰ Com

relação à distribuição quanto aos genótipos do HCV, cerca de 65% dos casos são de genótipo 1, 1,5% de genótipo 2 e 30,5% de genótipo 3, sendo esta proporção extremamente variável entre os estados brasileiros.²¹ No Rio Grande do Sul, cerca de 55% dos pacientes HCV-positivos são de genótipo 1, 8% são genótipo 2 e 37% apresentam genótipo 3.²² O HCV 1 parece ser mais freqüente entre aqueles que adquiriram o vírus através de transfusão de sangue ou hemoderivados, hemofílicos e em hemodiálise. O HCV 3 é mais observado também naqueles que adquiriram o vírus em transfusões sanguíneas e em usuários de drogas injetáveis.²³ Silva e colaboradores relatam 74% de transmissão do HCV através do uso de drogas injetáveis e 15% através de transfusão de hemoderivados em uma série de 100 pacientes do município de Campinas, estado de São Paulo.²⁴ Um outro estudo do sudeste do Brasil, também apontou o genótipo 3 como mais associado ao uso de drogas injetáveis, além de positividade para crioglobulinas séricas e cirrose.²⁵

O HCV é considerado um vírus hepatotrópico e linfotrópico, mas não parece ser citopático. Assim, pode causar danos hepáticos e extraepáticos. O exato mecanismo pelo qual o HCV causa as alterações extraepáticas é desconhecido, mas parece ser imunologicamente mediado.¹ Há sugestões de que a resposta imune do hospedeiro altere a atividade de linfócitos T CD4⁺ e CD8⁺ e, desta forma, estimule a proliferação, expansão clonal e produção excessiva de autoanticorpos por células B.²⁶ O tecido hepático atua como reservatório do HCV e desempenha papel importante na persistência e ativação da doença. Outro fator importante, é que o vírus consegue evitar eliminação imune e, como conseqüência da infecção crônica, há acúmulo de complexos imunes circulantes e fenômenos autoimunes.²⁷

Pascual e colaboradores foram os primeiros a descrever a associação entre hepatite C e suas manifestações extraepáticas (ME), ao relatar dois casos de crioglobulinemia mista.²⁸ A partir de então, as ME têm sido reportadas na história natural da infecção pelo vírus da hepatite C e, de acordo com diferentes estudos, podem variar de 38% a 76% dos pacientes infectados com ao menos uma ME durante o curso de sua doença.^{7,29} Estas alterações podem representar o primeiro

indício da infecção pelo HCV e muitos pacientes, não apresentam e podem nunca apresentar, dano hepático relevante.²⁷

Há relatos de ao menos 36 ME relacionadas ao HCV. Porém, em muitas delas, há dúvidas quanto a real associação ao vírus da hepatite C.³⁰ Em 1999, Zignego *et al*³¹ classificou as ME em 4 grupos: A) Doenças com associação bem definida; B) Doenças com prevalência mais alta nos HCV-positivos do que em controles; C) Associações a serem confirmadas ou caracterizadas e D) Observações anedóticas/relatos ou série de casos (Tabela 1).

Tabela 1. Classificação das manifestações extraepáticas associadas ao HCV.

A: Doenças com associação bem definida
Crioglobulinemia mista
B: Doenças com prevalência mais alta nos HCV-positivos do que em controles
Linfoma não-Hodgkin de células B
Gamopatias monoclonais
Porfíria cutânea tarda
Líquen Plano
C: Associações a serem confirmadas ou caracterizadas
Tireoidite autoimune
Câncer de tireóide
Síndrome <i>sicca</i> / Síndrome de Sjögren
Alveolite-fibrose pulmonar
Diabetes mellitus
Nefropatias não-crioglobulinêmicas (glomerulonefrites membranoproliferativa e membranosa)
Aterosclerose aórtica e carotídea
D: Observações anedóticas/relatos ou série de casos
Psoríase
Síndrome antifosfolípidos
Neuropatias periféricas e centrais
Poliartrite crônica

Artrite reumatóide
Poliarterite nodosa
Síndrome de Behcet
Poli/dematomiosite
Fibromialgia
Urticária crônica
Prurido crônico
Pseudo-sarcoma de Kaposi
Vitiligo
Cardiomiopatias
Úlceras cornoas
Disfunções eréteis
Eritema necrolítico acral
Anemia aplástica e anemia hemolítica autoimune
Síndrome da fadiga crônica
Síndrome de Guillain-Barré
Deficiência de IgA
Mieloma múltiplo
Lupus eritematoso sistêmico
Uveíte
Pancreatite

Adaptado de Zignego *et al.* Dig Liver Dis 2007; 39: 2-17.³² e Agnello *et al.* J Hepatol 2004; 40: 341-52.³⁰

Vários estudos demonstraram a prevalência das ME dermatológicas do HCV ao redor do mundo.^{3,7,29,33-37} A maioria deles são estudos com poucos pacientes, sem grupos de controle e em áreas de alta prevalência de infecção pelo HCV, o que se torna um grande viés.³⁰ O maior destes estudos,³³ avaliou 34.204 pacientes norte-americanos, masculinos, HCV-positivos e comparou com 136.816 controles saudáveis. Concluíram que glomerulonefrite membranoproliferativa (GNMP), crioglobulinemia, líquen plano, vitiligo e porfiria cutânea tarda estão

significativamente associadas ao HCV e glomerulonefrite membranosa, diabetes melitus, síndrome *sicca*, tireoidite e linfoma não mostraram associação significativa com o vírus. Dervis e colaboradores,³ compararam 70 pacientes portadores do HCV com o mesmo número de saudáveis e acharam que somente o sintoma de prurido está significativamente associado ao HCV. As freqüências das ME dermatológicas relacionadas ao HCV nos demais estudos são apresentadas na Tabela 2.

Tabela 2. Comparação das ME dermatológicas entre diferentes estudos.

	Dervis <i>et al</i> ³	Cacoub <i>et al</i> ⁷	Stefanova-Petrova <i>et al</i> ²⁹	El-Serag <i>et al</i> ³³	Cacoub <i>et al</i> ³⁴	Paoletti <i>et al</i> ³⁵	Raslan <i>et al</i> ³⁶	Soylu <i>et al</i> ³⁷
Amostra (pacientes)	70	321	136	34.204	1.614	96	155	50
Local	Turquia	França	Bulgária	Texas, EUA	Paris, França	Roma, Itália	Cairo, Egito	Turquia
Ano da publicação	2005	2000	2007	2002	1999	2002	2009	2007
Ao menos uma ME	38,6%	38%	76,5%	♠	74%	12,5%†	45,8%†	80%†
Crioglobulinemia ou vasculite leucocitoclásica	4,3%	6%	37,5%	0,57%*	26,9%	5,2%	2,6%	0%
Líquen plano	4,3%	1%	5,9%	0,30%*	1%	2,1%	3,9%	4%
Porfíria cutânea tarda	0%	1%	0%	0,77%*	0,2%	0%	0%	0%
Síndrome <i>sicca</i>	0%	12%	6,6%	0,09%	11%	0%	0%	0%
Vitiligo	1,4%	0%	0%	0,17%*	0%	0%	0%	0%
Prurido	18,6%*	6%	♠	♠	15%	2,1%	21,3%	50%*

* Significativamente associado ao HCV em comparação aos controles.

♠ Não avaliado no estudo.

† Somente ME dermatológicas.

Serão revisadas aqui, as principais ME relacionadas ao HCV que envolvem pele e/ou mucosas.

6.1.1. Crioglobulinemia mista

A crioglobulinemia mista (CM) é a ME mais bem documentada da infecção pelo HCV. Trata-se de uma desordem linfoproliferativa não-neoplásica de células B³⁸ e o termo crioglobulinemia refere-se à presença de uma ou mais imunoglobulinas que precipitam em temperaturas inferiores a 37°C e se redissolvem com o reaquecimento.³⁹ As crioglobulinemias são classificadas em 3 tipos de acordo com a clonalidade das imunoglobulinas (Tabela 3).⁴⁰ O HCV é fortemente associado aos tipos II e III de CM e seus crioprecipitados contêm grandes quantidades de antígenos do HCV e anticorpos contra este vírus.²⁷ Além do HCV, também são encontrados nos imunocomplexos que caracterizam as crioglobulinas, fator reumatóide e complemento.⁴¹ O vírus da hepatite B, raramente, também pode estar envolvido na etiopatogenia da CM e estima-se que sua participação seja em torno de 5% dos casos.³⁹ Um estudo italiano com 231 pacientes relatou a participação do vírus da hepatite B, como possível fator causal da CM, em 1,8% dos pacientes analisados.⁴²

Tabela 3. Classificação das crioglobulinemias.

Tipo	Clonalidade das imunoglobulinas	Doenças associadas
Tipo I	Imunoglobulinas monoclonais (IgG ou IgM)	Doenças linfoproliferativas (leucemias, linfomas, mieloma múltiplo etc)
Tipo II	Imunoglobulinas policlonais (principalmente IgG) associadas a imunoglobulinas monoclonais (IgG, IgM e/ou IgA)	Crioglobulinemia mista, doenças linfoproliferativas e autoimunes, infecções (principalmente pelo HCV) e raramente é essencial
Tipo III	IgG policlonal e IgM policlonal	Crioglobulinemia mista, outras doenças autoimunes, infecções (principalmente pelo HCV) e raramente é essencial

Adaptado de Galossi A *et al.*²⁷ J Gastrointestin Liver Dis 2007; 16(1): 65-73 e Ferri C.³⁹ Orphanet J Rare Dis 2008; 3: 25-42.

A crioglobulinemia tipo 1 está invariavelmente associada a doenças hematológicas bem determinadas e é freqüentemente assintomática. Por outro lado, as CM estão associadas a um grande número de doenças infecciosas e/ou sistêmicas. A CM essencial, isto é, não associada a outras condições patológicas, representa uma doença distinta e pode ser classificada como uma vasculíte sistêmica.^{39,43} A vasculite crioglobulinêmica é secundária ao depósito de imunocomplexos circulantes, principalmente crioglobulinas, e complemento nos vasos, com a contribuição de fatores locais, genéticos e ambientais.^{39,42} Por suas características clínicas e histológicas, a CM é considerada uma vasculite sistêmica, sendo que o achado mais típico é vasculite leucocitoclásica que pode acometer vasos de pequeno e médio calibre.^{39,43}

A CM é considerada uma doença rara, apesar da inexistência de estudos epidemiológicos que concluam sobre sua prevalência. Como pode ser muito pleomórfica e acometer vários órgãos e sistemas, sendo assim, vista por múltiplos especialistas, a real prevalência parece ser subestimada.³⁹ A este fato, soma-se a dificuldade diagnóstica pela termolabilidade das crioglobulinas.³⁸

Crioglobulinas são identificadas em pacientes HCV-positivos em diferentes freqüências, variando em torno de 50% dos casos, enquanto que apenas 5% irão desenvolver a síndrome crioglobulinêmica.⁴³⁻⁴⁵ Há referências à prevalência de anticorpos anti-HCV em até 70% a 100% dos pacientes com diagnóstico de CM.⁴⁶⁻

48

6.1.1.1. Características clínicas

Clinicamente a CM caracteriza-se pela tríade púrpura, astenia e artralgias. Estes sintomas são secundários a condições patológicas que incluem hepatite crônica, GNMP, neuropatia periférica, úlceras cutâneas, vasculite difusa e, menos freqüentemente, malignidades linfáticas e hepáticas. As CM tipo II e III apresentam o mesmo padrão de apresentação clínica.^{39,42,43} Em taxas que variam de 16% a 70%, o fator reumatóide é positivo nos pacientes com CM e HCV. A CM tipo I é raramente identificada em associação ao HCV.⁴¹

A presença de crioglobulinas séricas sem sintomas clínicos pode preceder em anos a décadas o início sintomático da doença. Por outro lado, alguns pacientes apresentam um quadro clínico típico, sem a presença das crioglobulinas séricas. Este é um fenômeno transitório considerando-se a grande variedade de imunocomplexos séricos precipitáveis. Assim, sugere-se a dosagem repetida e seriada de crioglobulinas para sua identificação e correto diagnóstico da doença.⁴³

As lesões cutâneas (Figura 1) são as manifestações clínicas mais comuns da CM.^{39,42,43} Púrpura ortostática e palpável é geralmente intermitente, com dimensões e extensões variando de petéquias isoladas a lesões purpúricas difusas, geralmente complicadas por úlceras nas pernas e nas proeminências maleolares. Na maioria dos pacientes, os repetidos episódios de púrpura evoluem para áreas de hiperpigmentação. Estas alterações são consequência direta da vasculite com possíveis cofatores como insuficiência venosa crônica, estresse físico, repouso prolongado e baixas temperaturas.³⁹ A púrpura palpável, isto é, com vasculite leucocitoclásica ocorre em mais de 89% dos pacientes com CM e HCV-positivos.⁴¹

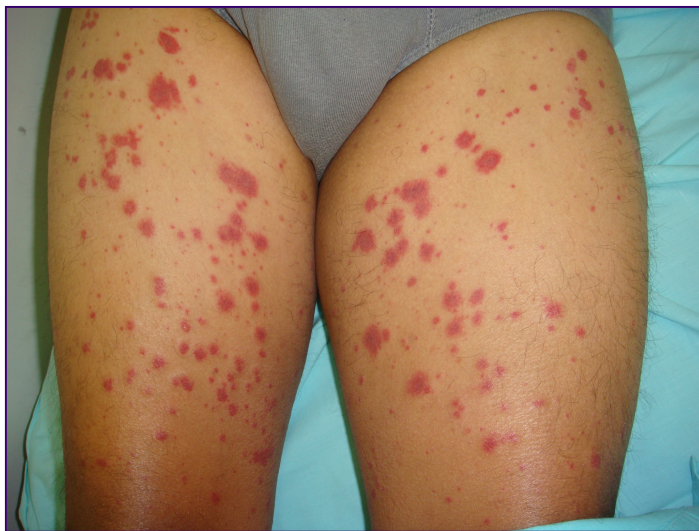

Figura 1. Púrpura palpável em um paciente com CM.

Cerca de metade dos pacientes apresentam xerostomia e xeroftalmia, porém poucos preenchem os critérios para o diagnóstico da síndrome de Sjögren clássica.^{46,47}

O linfoma de células B é a manifestação neoplásica mais comum da CM.⁴⁹ Parece estar relacionado a uma expansão clonal e periférica de linfócitos B e à presença de infiltrados linfocitários no fígado e medula óssea.⁵⁰ Tendem a manter-se estáveis por anos e até décadas e transformam-se em tumores agressivos em apenas 10% dos casos.⁴³ Outras neoplasias são menos freqüentes, como o carcinoma hepatocelular e o carcinoma papilar de tireóide. Desta forma, pode se considerar a CM como uma doença pré-neoplásica.⁵¹

Ferri e colaboradores⁴² analisaram 231 pacientes com diagnóstico de CM, sendo que 92% deles eram HCV-positivos. Verificaram que 4 a cada 5 pacientes apresentavam a tríade característica da CM. Com relação às manifestações dermatológicas, púrpura ou hiperemia residual, com ou sem úlceras foram encontradas em 98% dos casos e em cerca de 10,5%, havia úlceras cutâneas. Síndrome *sicca* foi diagnosticada em 28% dos doentes, porém, apenas 2% apresentavam diagnóstico histopatológico e clinicossorológico de síndrome de Sjögren. Cerca de 9,5% desenvolveram linfoma de células B, após cerca de 8 a 9 anos de acompanhamento.

6.1.1.2. Diagnóstico

Não há critérios diagnósticos bem definidos para a CM. Em 1989, um grupo italiano propôs a sistematização de alguns critérios que foram revisados, posteriormente, em 2002 (Tabela 4).⁴³ Crioglobulinas circulantes, consumo de complemento (baixo C4) e púrpura ortostática são os principais critérios diagnósticos, enquanto vasculite leucocitoclásica de vasos de médio e, principalmente, de pequeno calibre é a alteração histopatológica mais típica.^{39,43,50}

Tabela 4. Critérios diagnósticos para CM.

Critérios	Sorológicos	Patológicos	Clínicos
Maiores	Crioglobulinemias mistas, baixo C4	Vasculite leucocitoclásica	Púrpura
Menores	Fator reumatóide+, HCV+ e vírus da hepatite B negativo	Infiltrado monoclonal de células B (fígado ou medula óssea)	Hepatite crônica, GNMP, neuropatia periférica, úlceras cutâneas
Síndrome da CM “definitiva”:			
1) Crioglobulinas mistas séricas (+ baixo C4) + púrpura + vasculite			

<p>leucocitoclásica</p> <p>2) Crioglobulinas mistas séricas (+ baixo C4) + 2 critérios menores clínicos + 2 critérios menores sorológicos ou patológicos</p> <p>CM Essencial ou Secundária:</p> <p>Ausência ou presença de doenças bem definidas (infecciosas, imunológicas ou neoplásicas)</p>
--

Ferri C *et al.*⁴³ J Clin Pathol 2002, 55: 4-13.

A detecção das crioglobulinas séricas é essencial para o correto diagnóstico da CM, porém, não há uma metodologia universalmente aceita para a dosagem e identificação das mesmas. Como apresentam uma grande instabilidade térmica, a medida de imunoglobulinas no crioprecipitado deve ser feita imediatamente à coleta do sangue. Assim, há grande número de falsos-negativos, o que dificulta ainda mais, o diagnóstico apropriado.^{43,50}

A associação da CM com o HCV, dificulta o diagnóstico diferencial da CM com outras ME do HCV, já que pode ocorrer superposição de diferentes doenças relacionadas ao HCV. É de suma importância a diferenciação da CM de hepatite autoimune, síndrome de Sjögren, poliartrites, glomerulonefrites, tireoidites, diabetes melitus tipo 2 e malignidades como linfomas e carcinoma hepatocelular.³⁹ Deve-se ter especial cuidado no diagnóstico diferencial da CM com outras doenças que apresentem fator reumatóide positivo como a própria artrite reumatóide, esclerodermia sistêmica e lúpus eritematoso sistêmico.^{41,42,50}

6.1.1.3. Tratamento

O tratamento da crioglobulinemia mista é complicado, não só pela etiopatogênese complexa, mas também pela grande variabilidade de manifestações clínicas entre os pacientes e entre uma mesma pessoa em diferentes fases da doença. Três importantes fatores devem ser manejados: a infecção pelo HCV, as alterações autoimunes e as complicações neoplásicas.⁴³

A erradicação do HCV é mandatória em todos os pacientes com CM positivos para o vírus. O benefício do tratamento antiviral é freqüentemente transitório e, em alguns casos, associado a complicações imunes importantes, em particular, neuropatia periférica neuromotora.^{39,43} A combinação de alfa-interferon e ribavirina pode erradicar o HCV em um número significativo de pacientes e é o

tratamento de escolha para este vírus, atualmente.⁵² A resposta da CM à terapia com interferon e ribavirina correlaciona-se à resposta virológica e é maior com a combinação das duas drogas do que com o interferon em monoterapia. É indicado um curso prolongado, de até 24 meses, e o controle dos sintomas cutâneos é preditor precoce de uma boa resposta virológica.⁵⁴

Imunossupressores e antiinflamatórios devem ser considerados, particularmente naqueles que não tiveram sucesso com o tratamento com interferon e ribavirina. É citado o uso de corticóide sistêmico, dieta com baixo conteúdo antigênico, plasmáfereze e, como imunossupressor, principalmente a ciclofosfamida.^{39,43} Recentemente, nos casos refratários e com vasculite sistêmica, há a opção do uso do rituximab, um anticorpo quimérico monoclonal que se liga ao antígeno CD20 dos linfócitos B.⁵³ Porém, ainda são necessários estudos controlados e com maior seguimento dos pacientes, para a avaliação da eficácia e segurança desta droga.^{39,43}

6.1.1.4. Prognóstico

A história natural da CM é imprevisível e vai depender das doenças concomitantes, complicações e resposta ao tratamento. A morbidade é alta, considerando-se a grande quantidade de alterações cardiovasculares, falência renal progressiva, neuropatia avançada e infecções que podem advir.³⁹ Ferri *et al* avaliaram uma série considerável de pacientes com CM e relataram uma taxa de sobrevivência média de 10 anos de 56% após o diagnóstico, sendo que um terço dos pacientes vão a óbito por complicações renais.⁴²

6.1.2. Porfíria Cutânea Tarda

As porfirias são um grupo de doenças causadas por deficiência nas enzimas da via de biossíntese do heme. A porfíria cutânea tarda (PCT) é causada por inibição na enzima descarboxilase uroporfirinogênio hepática e uma conseqüente diminuição de sua atividade, com acúmulo de uroporfirinogênio tipo I e tipo III. É considerada a mais comum das porfirias, com uma prevalência em

torno de 1 caso para cada 10.000 indivíduos, variando dependendo da região geográfica.⁵⁵

O sul da Europa é o local de maior prevalência de PCT associada ao HCV, sendo que na Itália, por exemplo, 83% dos casos de PCT eram positivos para o HCV, enquanto nos EUA esta associação estava presente em 66% dos casos e na Austrália em 24%. Uma média de 47% dos pacientes com PCT, incluídos em uma metanálise que amostrou 2.167 pacientes, eram HCV-positivos.⁵⁶ Na Argentina, a prevalência mais próxima geograficamente à nossa, é referido que 35,2% dos pacientes com PCT são HCV-positivos.⁵⁷ No entanto, entre os portadores do HCV, a prevalência de PCT é pequena, variando de 5%² a menos de 1%.^{7,33}

Existem duas formas principais de PCT: a tipo I que é esporádica e a tipo II que é uma forma hereditária, autossômica dominante. A PCT tipo II tem baixa penetrância e a atividade da enzima é reduzida em aproximadamente 50% do normal em todos os tecidos. Na PCT tipo I, que é a mais comum, a atividade da enzima está reduzida apenas no fígado.^{57,58} Um estudo argentino estimou que 25% das porfirias são familiares, ou seja, 75% são adquiridas.⁵⁸

Hemocromatose subclínica (altas reservas de ferro), uso de álcool, infecção pelo HCV e estrogênio-terapia são considerados os principais fatores de risco para a PCT.^{59,60} Porém, isoladamente, são insuficientes para desencadear a doença. Esta parece advir somente naqueles predispostos a desenvolver a deficiência enzimática e é multifatorial.^{58,59} Outros fatores de risco também citados na literatura são: história familiar positiva, diabetes melitus, infecção pelo HIV, hemodiálise, doenças mieloproliferativas e exposição a compostos polialogenados, como o hexaclorobenzeno muito usado como inseticida na agricultura.^{54,59}

Muito se tem especulado sobre o papel do HCV na PCT. Chuang e colaboradores⁶¹ concluem em seu estudo que pacientes com PCT são cerca de 64 vezes mais propensos à positividade para o HCV do que a população geral. Eles citam que o próprio HCV parece diminuir a atividade da descarboxilase

uroporfirinogênio, pela injúria que causa ao hepatócito, pelo aumento da resposta autoimune do fígado ou pela alteração no metabolismo das porfirinas através do sistema dependente do citocromo P-450. Além disso, o HCV também parece ser apto a descompartimentalizar o ferro hepático, levando à formação de radicais livre e à oxidação do uroporfirinogênio.

Clinicamente caracteriza-se por lesões em áreas fotoexpostas, principalmente pelo aumento da fragilidade cutânea no dorso das mãos e antebraços, onde mínimos traumas ocasionam erosões. A maioria dos pacientes apresenta bolhas que variam de tamanho e evoluem para crostas e, posteriormente, deixam cicatrizes atróficas, cistos de mílio e, frequentemente hiper ou hipopigmentação moteada. Estes sintomas pioram consideravelmente no verão. Um terço dos pacientes desenvolve placas de alopecia cicatricial nos locais de bolhas, do couro cabeludo. Em aproximadamente dois terços, há o surgimento de hipertricose facial (Figura 2), especialmente na frente e região temporal, podendo comprometer também os antebraços e orelhas. Hiperpigmentação não relacionada às bolhas, está presente em metade dos pacientes com PCT e, usualmente, tem uma distribuição facial semelhante ao melasma (malar e em torno aos olhos), porém pode ter um arranjo reticulado. Um quinto dos acometidos apresentam placas esclerodermiformes semelhantes às de morféia, principalmente na cabeça e tronco superior. Ocasionalmente, podem ser observadas, alterações faciais de esclerodermia sistêmica, além de esclerodactilia. Outros achados dermatológicos incluem foto-onicólise e elastose solar acelerada.⁵⁹

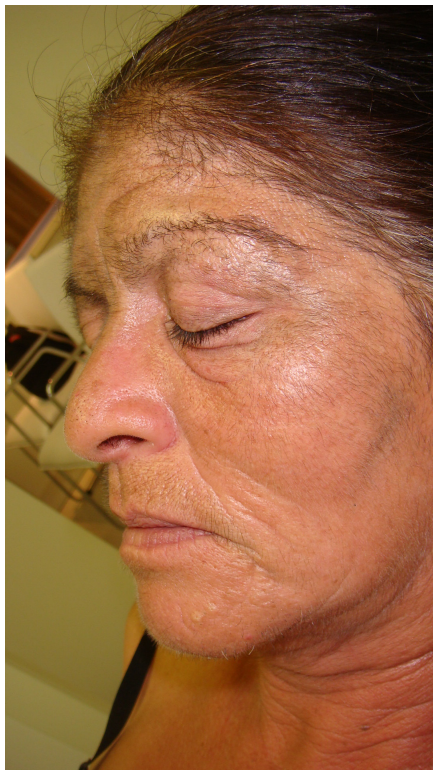

Figura 2. Hipertricose facial na PCT.

Para o diagnóstico da PCT é indispensável a análise das porfirinas no sangue, urina e fezes. Como a catálise da descarboxilase uroporfirinogênio envolve a remoção de 4 grupos carboxil, o substrato da enzima acumula-se no plasma e é excretado na urina, pois é hidrossolúvel. Assim, uroporfirinas e porfirinas hepta, hexa e pentacarboxiladas são encontradas na urina de pacientes com PCT.^{55,59} Além disso, a urina adquire uma coloração vermelho-amarronzada que se torna rosa e brilhante quando analisada sob a lâmpada de Wood.⁶² Nas fezes, encontra-se aumento da isocoprofirina e no plasma, observa-se aumento da uroporfirina em espectrofluorimetria com pico em 619 nanômetros.^{55,59} O marcador bioquímico de atividade da doença e de resposta ao tratamento é a excreção urinária quantitativa de porfirinas, sendo que a medida em uma amostra ocasional é adequada.⁶³

A PCT pode dar origem a carcinoma hepatocelular, pois as porfirinas são carcinogênicas ao fígado e cerca de 15% dos pacientes vão desenvolver o câncer ao longo de uma década. O maior fator de risco para malignidade é o tempo de

doença sem tratamento seguido por presença de hepatite crônica ativa, fibrose avançada ou cirrose no diagnóstico, sexo masculino e idade maior do que 50 anos.^{64,65}

Ao contrário de outros tipos de porfirias cutâneas, há tratamento efetivo para a PCT. É aconselhável a eliminação de fatores desencadeantes como consumo de álcool, tratamento com estrógenos, exposição solar e o HCV. O tratamento de escolha é feito através de flebotomias e baixas doses de antimaláricos.⁵⁹ Recomenda-se uma flebotomia a cada 2 semanas, de cerca de 500 ml, sendo que o objetivo é a diminuição das reservas de ferro. As bolhas resolvem-se em 2 a 3 meses e a fragilidade cutânea em 6-9 meses. A hipertricose e as lesões esclerodermiformes regridem mais lentamente e, para as últimas, muitas vezes é recomendada a excisão cirúrgica. Os antimaláricos foram utilizados por seus conhecidos efeitos em fotodermatoses. Em doses normais podem causar efeitos colaterais graves como pirexia e hepatite aguda. O recomendado é a cloroquina na dose de 125-250 mg, 2 vezes por semana. As bolhas e a fragilidade cutâneas regridem em cerca de 6 meses, sendo que a excreção urinária de porfirinas normaliza-se em 6 a 15 meses.^{66,67} Retinopatia relacionada aos antimaláricos, não ocorre nestas baixas doses preconizadas. Como alternativa, há relatos do uso de hidroxicloroquina, na dose de 200 mg, também 2 vezes na semana, porém parece que o tempo de remissão é menor do que em comparação à cloroquina.⁶⁷

Apesar das vantagens do uso da cloroquina, a flebotomia ainda é a principal medida terapêutica, especialmente naqueles que apresentam ferritina sérica elevada, já que é a única forma de depleção do ferro.⁶⁶ Acredita-se que a siderose hepática aumenta o dano do HCV ao fígado e assim, diminui a efetividade do tratamento com o interferon. Desta forma, a flebotomia é indicada sempre que a PCT estiver associada ao HCV.⁶⁸ Berk e colaboradores avaliaram o impacto do tratamento com interferon e ribavirina para hepatite C na PCT e concluíram, através dos estudos disponíveis na literatura, que o diagnóstico de PCT diminui a resposta virológica sustentada do interferon quando em monoterapia, porém não há dados que suportem esta diminuição de resposta com

o tratamento combinado com a ribavirina. Há relatos de caso que documentam a piora da PCT durante o tratamento do HCV, porém estas pioras são manejadas com sucesso com o tratamento específico da PCT.⁵⁴

6.1.3. Líquen plano

O líquen plano (LP) é uma doença inflamatória de pele e mucosas e caracteriza-se pela presença de pápulas poligonais, eritemato-purpúricas, extremamente pruriginosas e com padrão reticulado com finas linhas esbranquiçadas chamadas de estrias de Wickhan (Figura 3 e 4). Comumente acomete superfícies flexoras dos antebraços e punhos, dorso das mãos, face anterior das pernas, área pré-sacra e pescoço. O envolvimento da mucosa oral e genital é comum e, nestes sítios, apresenta-se como pápulas esbranquiçadas e reticuladas que podem evoluir com erosões e ulcerações dolorosas (Figura 5).¹ Tanto na pele, quanto nas mucosas, as lesões podem ser hipertróficas. O acometimento dermatológico pode também comprometer unhas, couro cabeludo, face e áreas não-mucosas das genitálias. O acometimento mucoso pode ocorrer também no nariz, garganta, esôfago, estômago e trato genital.⁶⁹

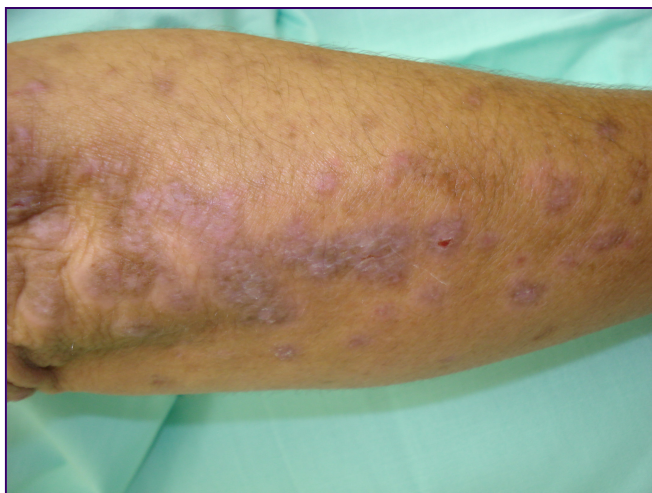

Figura 3. Pápulas violáceas e poligonais características de LP.

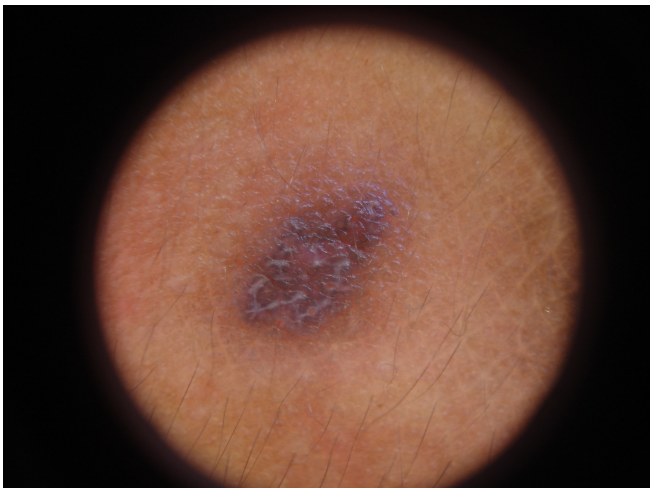


Figura 4. Estrias de Wickham vista à dermatoscopia (aumento de 10X).

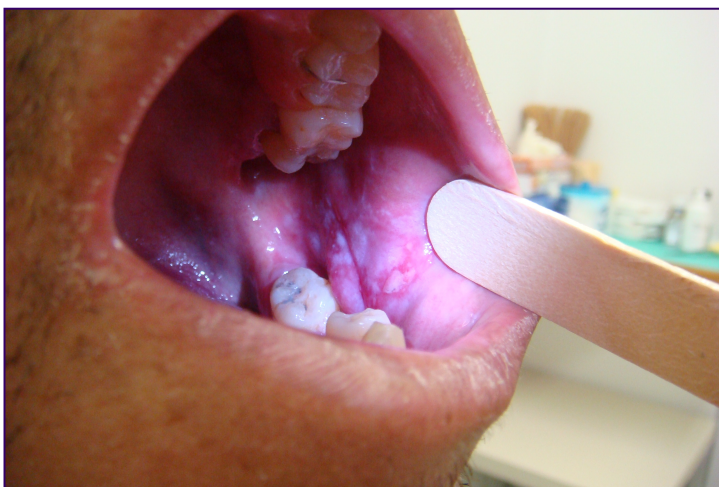

Figura 5. Placas esbranquiçadas e de aspecto rendilhado de LP oral.

A prevalência de LP é em torno de 1 a 2% na população geral.⁶⁹

A associação do LP com o HCV é motivo de grandes controvérsias na literatura. O primeiro relato indicando a associação entre doença hepática crônica e LP, data de 1978⁷⁰ e após a identificação do genoma do HCV em 1989, vários estudos referem a relação entre este vírus e o LP, especialmente com o LP oral.⁷¹ Excluindo vários relatos de casos, alguns estudo que incluíram um número considerável de pacientes apontam para uma forte e significativa relação causal entre o HCV e o diagnóstico de LP,⁷²⁻⁷⁸ incluindo um estudo brasileiro que comparou 66 pacientes com LP com doadores de sangue e identificou em 7,5% dos pacientes, positividade para o HCV, enquanto esta foi de apenas 0,69% no

grupo controle.⁷⁶ Kurokawa e colaboradores,⁷⁷ em um estudo japonês, mostraram a presença de RNA do HCV em lesões de líquen plano, sugerindo que estas lesões poderiam ser sítios de replicação viral. Ressalta-se uma recente metanálise⁷⁸ que concluiu pela associação significativa de LP e HCV. Neste estudo foi identificado um risco relativo de 5,4 mais chances de um paciente com HCV desenvolver LP do que controles e um risco de 2,5 vezes mais chances de um indivíduo com LP ser HCV-positivo. Na análise de subgrupos, esta associação não foi significativa no sul da Ásia, África e América do Norte. Assim, o estudo conclui que o HCV e o diagnóstico de LP podem ser preditores um do outro, somente em determinadas regiões geográficas.

Lodi *et al*⁷⁵ apesar de referirem uma associação entre LP e HCV, também ressaltam que esta não ocorre em todas as regiões geográficas. Carrozo e Gandolfo⁷⁹ explicam que estas diferenças geográficas podem estar relacionadas a fatores imunogenéticos como a presença do alelo HLA-DR6, significativamente expresso em pacientes italianos com líquen plano oral e HCV-positivos.

Por outro lado, vários estudos comprovam a falta de evidências entre a infecção pelo HCV e LP.⁸⁰⁻⁸³ Harden e colaboradores⁸² não conseguiram demonstrar a presença do vírus através de PCR com transcrição-reversa nas lesões de LP e, além disso, observaram que a resposta virológica sustentada com o tratamento com interferon e ribavirina para o HCV, não se correlacionou com o clareamento das lesões de LP. Campisi *et al*.⁸³ não somente afastam a relação de líquen plano com HCV como consideram a possibilidade do HIV ser protetor em relação ao LP.

O LP raramente deixa cicatriz e é freqüentemente autolimitado. Por outro lado, o LP oral é frequentemente crônico e considerado pré-neoplásico.^{84,85} Um estudo de coorte⁸⁵ que seguiu 723 pacientes por um tempo médio de 4,5 anos, identificou uma taxa de 0,8% de evolução de lesões de LP oral para carcinoma epidermóide. Este mesmo estudo, concluiu que não há necessidade de se pesquisar doença hepática crônica e HCV em pacientes americanos, o que deve ser feito em japoneses e italianos. Em contrapartida, um grupo italiano relatou uma

taxa de 2,2% de carcinoma epidermóide em 402 pacientes com LP oral, sendo que 9,3% destes eram HCV-positivos. Este grupo ainda conclui que o HCV parece aumentar o risco de câncer nas lesões de LP oral.⁸⁶

O tratamento de primeira escolha para o LP cutâneo inclui corticóides tópicos e intralesionais e anti-histamínicos. Como tratamento de segunda linha são citados antibióticos orais como o metronidazol, antifúngicos, antimaláricos, imunossupressores, retinóides e psoraleno associado à radiação ultravioleta A.⁸⁴ Para o LP oral, cita-se o uso de corticóides tópicos e intralesionais, anestésicos tópicos, ciclosporina tópica, tretinoína tópica e imunomoduladores tópicos como o tacrolimus e pimecrolimus.^{84,85} O impacto do tratamento com interferon para o LP associado ao HCV, assim como o fato do LP predizer resposta virológica sustentada, não foram avaliados por estudos de impacto. Vários relatos de caso documentam o desencadeamento de LP e piora de lesões preexistentes durante o tratamento com interferon, incluindo casos em que houve resposta virológica sustentada para o HCV.⁵⁴

6.1.4. Síndrome *sicca*/ Síndrome de Sjögren

Síndrome de Sjögren (SS) é uma doença autoimune que afeta, principalmente, glândulas exócrinas e cujo principal sintoma é a xerose de boca e olhos, persistentes, pelo comprometimento funcional das glândulas salivares e lacrimais, respectivamente. A alteração histopatológica principal é a infiltração linfocítica focal destas glândulas.⁸⁷ Pacientes com diagnóstico de SS primária, isto é, não relacionada a outra doença sistêmica, apresentam, além da xerostomia e xeroftalmia, citopenias, hipergamaglobulinemia, altas velocidades de sedimentação eritrocitária e autoanticorpos, onde o ANA (anticorpo antinuclear) é o mais freqüentemente detectado e o anti-Ro/SS-A é o mais específico, além de crioglobulinas e hipocomplementenemia, como os principais fatores prognósticos. A doença pode variar de síndrome *sicca* (SSI) a envolvimento sistêmico (manifestações extraglandulares).⁸⁸

Em 1992, Haddad e colaboradores foram os primeiros a aventar a possível associação do HCV com SS, identificando a doença em 16 de 28 pacientes com hepatite C crônica.⁸⁹ Desde então, mais de 400 casos de SS relacionada ao HCV foram apresentados, de forma que a SS é considerada a doença autoimune sistêmica mais freqüentemente relacionada à infecção crônica pelo HCV.⁹⁰ Esta associação é causa de intenso debate, não sendo bem estabelecido se o HCV induz uma doença que mimetiza a SS primária ou se é um verdadeiro fator etiopatogênico para o desenvolvimento de SS.⁸⁸

Vários estudos analisaram a prevalência da infecção pelo HCV em pacientes com SS, concluindo que assim como em outras ME do HCV, a prevalência varia de acordo com a área geográfica. Estudos da Europa mediterrânea descrevem uma prevalência que varia de 10% a 20%.⁹¹ Um estudo no Japão, demonstrou que 21 de 81 pacientes HCV-positivos (25,9%), fechavam critérios para o diagnóstico de SS.⁹² Em contraste, alguns estudos da Escandinávia e EUA,^{93,94} não acharam uma correlação entre SS e HCV, provavelmente pela baixa prevalência de HCV nestas populações.

Etiopatogenicamente, tanto a SS quanto a infecção pelo HCV, são caracterizadas pela hiperatividade de células B e são associadas a desordens linfoproliferativas como a CM e linfoma de células B. Uma subpopulação de linfócitos B CD5⁺, estão envolvidos na produção de autoanticorpos e fator reumatóide, e, possivelmente, tem um papel importante em ambas as doenças.⁹⁵ Além disso, é bem definido o tropismo do HCV para o fígado e o linfotropismo, porém, recentemente, estudos experimentais relataram a presença do HCV em glândulas exócrinas, caracterizando o sialotropismo.^{96,97} Outros achados reforçam a relação etiológica da SS e do HCV, como a sialodenite indistinguível, tanto histologicamente quanto imunoistoquimicamente, de ambas as condições.⁸⁷

Clinicamente, os pacientes com SS secundária ao HCV são mais freqüentemente homens (4:1) e de idade mais avançada do que aqueles com SS primária. Também, apesar de apresentarem testes diagnósticos semelhantemente alterados (teste oculares, cintilografia de parótidas e biópsia de glândula salivar),

apresentam mais manifestações extraglandulares como artralgias, vasculites cutâneas e neuropatia periférica. Além disso, na associação da SS com o HCV também há maior frequência de neoplasias (linfomas e carcinoma hepatocelular), alteração hepática e crioglobulinemia.^{87,98}

Um grande marcador da SS associada ao HCV é a presença de hipocomplementenemia, que está muito relacionada à presença de crioglobulinas séricas, envolvimento hepático e neoplasias. Além disso, a positividade de fator reumatóide, crioglobulinas séricas e consumo de complemento são mais freqüentes na associação da SS com o HCV do que na SS primária, onde há maior positividade para anti-Ro/SS-A e anti-La/SS-B.⁹⁸

Mais de 50% dos pacientes com SS associada ao HCV que foram tratados com interferon, em monoterapia, tiveram piora dos sintomas relacionados à doença autoimune. Com a associação do tratamento à ribavirina, houve uma grande melhora das alterações secundárias à SS, sendo a associação do interferon mais a ribavirina indicada no tratamento de ambas as condições.⁹⁹ Há a possibilidade de tratamento de doenças autoimunes associadas ao HCV com ciclosporina A, porém são necessários mais estudos que justifiquem a indicação.¹⁰⁰ Recentemente há um relato de caso de desencadeamento de SS e lupus eritematoso sistêmico pelo tratamento com interferon e ribavirina.¹⁰¹

6.1.5. Outras doenças dermatológicas possivelmente relacionadas ao HCV

A psoríase é uma doença de relação questionável com o HCV. Chouela e colaboradores¹⁰² referem uma positividade para o HCV de 8% entre 118 pacientes argentinos com o diagnóstico de psoríase, significativamente maior do que no grupo de 60.000 controles, doadores de sangue, em Buenos Aires (1,2%). Kanazawa *et al*¹⁰³ avaliaram 27 pacientes japoneses com psoríase e identificaram que 33% deles eram HCV-positivos, taxa significativamente maior do que dois grupos de controles, com outras doenças dermatológicas e doadores de sangue. Yamamoto *et al*,¹⁰⁴ também no Japão, referiram uma prevalência de 10,1% de positividade para o HCV dentre 79 pacientes com psoríase e, além disso,

demonstrou RNA do HCV nas lesões de psoríase. Similarmente, Ujiie e seu grupo,¹⁰⁵ demonstraram a presença do RNA viral em lesões de psoríase pustulosa, em comparação com a ausência deste na pele normal, do mesmo paciente. No entanto, vários autores não reproduzem estes resultados, referindo que a psoríase não tem uma associação direta com a infecção pelo HCV.¹⁰⁶⁻¹⁰⁸

Relacionado ou não ao HCV, vários estudos, até o momento relatos ou pequenas séries de casos, evidenciam a piora ou o desencadeamento de psoríase pelo tratamento da hepatite C com interferon associado, ou não, à ribavirina.¹⁰⁹⁻¹¹⁶

Ramos-Casal e colaboradores¹¹⁷ conduziram um estudo multicêntrico que englobou 1020 pacientes com hepatite C e doenças sistêmicas autoimunes. A maioria (60%) destes indivíduos era proveniente do sul europeu, área de alta prevalência de hepatite C, eram mulheres e com 49,5 anos de idade média. Após a síndrome de Sjögren, a mais freqüente das doenças autoimunes sistêmicas associada ao HCV, que foi responsável por 47,4% dos diagnósticos, seguia-se: artrite reumatóide (14,7%), lúpus eritematoso sistêmico (12,6%), poliarterite nodosa (7,6%), síndrome antifosfolípides (5,8%), miopatias inflamatórias (3,8%) e sarcoidose (2,7%). Quanto aos marcadores imunológicos, foram encontrados em 61% dos pacientes o ANA, em 57% o fator reumatóide, hipocomplementenemia foi evidenciada em 52% e o mesmo percentual de crioglobulinas séricas.

A síndrome antifosfolípides (SAF) caracteriza-se, de maneira geral, por trombose venosa e arterial, que resulta em alterações dermatológicas, abortos recorrentes, trombocitopenia e a presença de anticorpos antifosfolípides (anticorpo anticardiolipina e anticoagulante lúpico, principalmente).¹¹⁸ A SAF pode ser primária ou estar associada a outras doenças autoimunes, como lúpus eritematoso sistêmico, infecções e malignidades. A correlação desta síndrome com a hepatite C é controversa. Fato bem determinado é a positividade para anticorpos antifosfolípides associada à infecção pelo HCV. Porém, nestes pacientes, os anticorpos parecem não estar relacionados a sintomas que caracterizem a síndrome.¹¹⁹⁻¹²¹ Muñoz-Rodríguez e colaboradores¹²² pesquisaram a prevalência do HCV em pacientes com SAF, e identificaram taxas similares

àquelas de pacientes saudáveis, concluindo que o HCV não parece estar envolvido na etiopatogenia da SAF. Um grupo espanhol¹²³ avaliou 128 pacientes HCV-positivos e concluiu que a positividade para o anticorpo anticardiolipina parece estar associada a uma maior progressão hepática para fibrose. Alric *et al*¹²⁴ acreditam que a SAF pode ser uma ME do HCV e Cojocarú e colaboradores,¹²⁵ sugerem que a presença de anticorpos anticardiolipina são importantes marcadores de acidente vascular cerebral em HCV-positivos. Há dois relatos de caso de SAF desencadeada pelo tratamento da hepatite C com interferon e ribavirina.^{126,127}

A poliarterite nodosa (PAN) é uma vasculite cutânea multissistêmica de vasos de médio e pequeno calibre que apresenta alterações dermatológicas em 25% a 60% dos pacientes, incluindo púrpura (23%), edema segmentar (22%) e nódulos cutâneos em 13% dos pacientes. Livedo reticular e ulcerações também são observadas. A PAN está mais comumente associada ao vírus da hepatite B e, quando em pacientes HCV-positivos, parece ter um curso mais benigno, porém com maior envolvimento cutâneo.¹ Soufir e colaboradores¹²⁸ avaliaram a presença de sorologia positiva para o HCV em 16 pacientes com poliarterite nodosa (PAN), sendo que esta mostrou-se positiva em 5 deles o que é consistente com estudo prévio.¹²⁹ Casos são relatados de PAN secundária ao tratamento da hepatite C com interferon em monoterapia.¹³⁰

Pacientes com lúpus eritematoso sistêmico (LES) têm maior tendência à infecção pelo HCV, seja pelo maior número de transfusões ou pelas freqüentes internações.^{131,132} A associação do HCV com LES foi avaliada por um grupo de pesquisadores franceses em 2003¹³³ e por um grupo de chineses em 2006.¹³⁴ Os primeiros¹³³ compararam 19 pacientes lúpicos e HCV-positivos com 42 lúpicos e HCV-negativos. Aqueles que tinham a doença associada ao HCV apresentaram maior prevalência de crioglobulinas séricas e maior gravidade do comprometimento hepático. Na China,¹³⁴ os pacientes com LES e HCV-positivos apresentaram uma menor freqüência de eritema malar e positividade para o anti-DNAs e uma maior freqüência de vasculite cutânea, dano hepático, fator

reumatóide positivo e hipocomplementenemia. Vários relatos de caso associam LES e o uso de interferon e ribavirina para o tratamento do HCV.¹³⁵⁻¹⁴¹

Assim como em outras ME do HCV, a prevalência de prurido varia com a área geográfica, dependendo, especialmente, da prevalência do HCV naquela região.²⁷ O prurido é considerado uma característica comum entre os pacientes com o HCV, podendo ser secundário à colestase. Clinicamente caracteriza-se por prurigo, xerose e escoriações inespecíficas. Dega e colaboradores,¹⁴² avaliaram um grupo de 27 pacientes HCV-positivos com prurido e identificaram eczema em 41% deles, urticária em 18% e apenas 1 caso de cirrose com colestase. Assim, concluíram que somente a colestase não explicaria o prurido e que esse deve ser efeito direto do HCV ou do interferon, já que 37% da amostra estava em tratamento no momento do estudo. Kanazawa *et al*¹⁴³ avaliaram 28 pacientes com prurigo e identificaram a presença do HCV em 39% deles (11 pacientes), prevalência significativamente superior ao grupo de 979 pacientes controle (6%). Dois estudos norte-americanos também avaliaram a prevalência de prurido entre pacientes com hepatite C.^{144,145} Lebovics e seu grupo¹⁴⁴ identificaram prurido em 5,1% de 175 pacientes com hepatite C crônica. Referem que o prurido tem resposta inconsistente ao tratamento do HCV e concluem, portanto, que a patogênese deve ser outra, além da doença colestática crônica. Bonacini¹⁴⁵ avaliou 119 pacientes HCV-positivos e 22% deles apresentavam prurido. Por outro lado, na Turquia, Aydingöz e colaboradores¹⁴⁶ concluem que a prevalência do HCV entre pacientes com prurido generalizado é baixa, não justificando sua investigação. Pesquisadores húngaros^{147,148} demonstraram a presença de RNA do HCV em lesões de prurigo e a ausência deste na pele sadia de dois pacientes HCV-positivos, favorecendo a correlação da infecção pelo HCV e prurigo. Três casos são relatados na literatura de melhora do prurigo relacionado ao HCV, pelo uso do interferon (Figura 6).^{143,149}

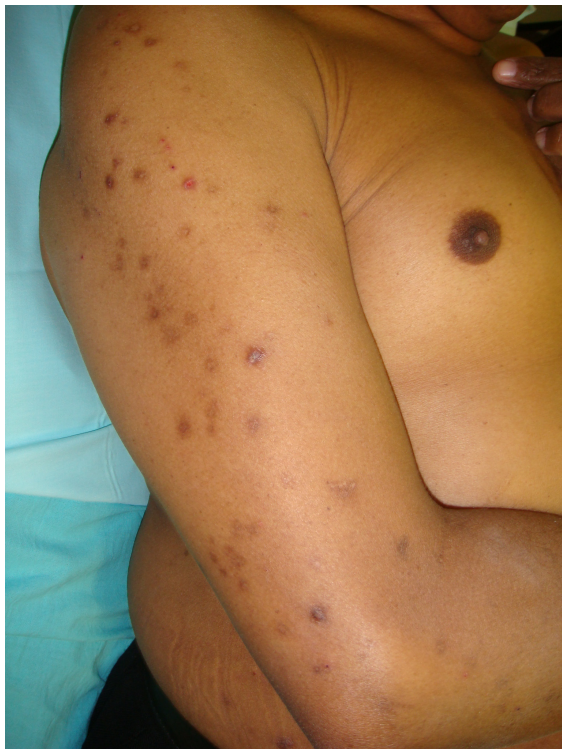

Figura 6. Prurigo provavelmente relacionado ao HCV.

Com relação à associação de urticária e a infecção pelo HCV, os achados são mais controversos. Em 1996, Kanazawa e colaboradores¹⁵⁰ publicaram um estudo caso-controle afirmando que o HCV poderia ser uma causa significativa de urticária. Neste estudo, 24% dos 79 pacientes com urticária eram positivos para o HCV. Mais recentemente, dois estudos contradisseram este achado. Cribier *et al*,¹⁵¹ na França, área de alta prevalência de HCV, avaliaram 110 pacientes com urticária e acharam taxas de infecção pelo HCV similares à população geral. No Irã, área de baixa prevalência do HCV, também não há envolvimento deste vírus em 53 pacientes com urticária avaliados.¹⁵²

O eritema necrolítico acral caracteriza-se por uma erupção eritematosa, bem-definida, normalmente no dorso das mãos e pés, com formação de bolhas flácidas e posterior descamação e hiperqueratose.¹⁵³ Era considerado, até há pouco tempo atrás, como patognomônico de infecção pelo HCV,² porém, vários relatos recentes da doença em pacientes sem o vírus derrubaram esta tese.¹⁵⁴⁻¹⁵⁶ A

doença parece ter uma excelente resposta ao tratamento com interferon e ribavirina, com ou sem suplementação de zinco oral.^{157,158}

6.2. Manifestações dermatológicas em pacientes com insuficiência hepática crônica

O fígado é o maior órgão interno e o segundo maior do corpo humano, após a pele. Existem grandes interrelações entre este dois órgãos, de modo que dentre todas as manifestações extraepáticas das doenças do fígado, as cutâneas são as mais comuns. Além de alterações na pele propriamente dita, prurido, alterações do colágeno, cabelos e unhas também podem ser visualizadas.¹⁵⁹ O mecanismo para estas manifestações é variável, sobrepõe-se às causas de insuficiência hepática crônica, como alcoolismo, hepatites etc e, geralmente, não é bem compreendido.¹⁶⁰

As manifestações dermatológicas relacionada à insuficiência hepática crônica dividem-se em: alterações vasculares, prurido, defeitos de coagulação, icterícia e alterações pigmentares, alterações de unhas, de cabelos, imunológicas e suscetibilidade a infecções.¹⁵⁹

6.2.1. Alterações vasculares

6.2.1.1. Alterações hemodinâmicas e eritema palmar

Vários estudos têm demonstrado alterações na circulação periférica em pacientes com cirrose, ocasionando uma distribuição seletiva de lesões vasculares nas extremidades superiores e parte superior do tronco.¹⁵⁹ Okumura e colaboradores demonstraram que o fluxo sanguíneo e a temperatura são significativamente mais altos nos antebraços de pacientes com cirrose do que nas panturrilhas.¹⁶¹ Além disso, distúrbios funcionais locais nas anastomoses arteriovenosas têm sido demonstrados e relacionados a alterações na atividade nervosa autonômica.¹⁶² Estes achados explicam o aumento da temperatura e o

eritema palmar que não são específicos, podendo ocorrer também na artrite reumatóide e em outras doenças internas.¹⁶³ Pode ser de aspecto moteado ou homogêneo, ocorre principalmente na região tenar das palmas e é muito freqüente nos pacientes com insuficiência hepática crônica (Figura 7).¹⁵⁹

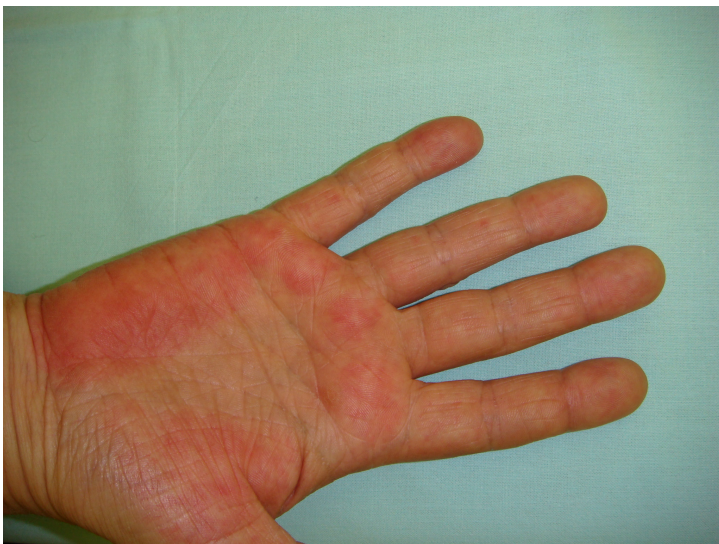

Figura 7. Eritema palmar em paciente com insuficiência hepática crônica.

6.2.1.2. Angioma aracneiforme

O angioma aracneiforme consiste de pequenas arteríolas maiores do que 0,5 cm de diâmetro, de onde emergem pequeninos outros vasos, radialmente e em grande quantidade (Figura 8). É observado em 10% a 15% de crianças e adultos saudáveis, especialmente em mulheres grávidas ou em uso de contraceptivos orais ou terapia com estrogênio. Há referências de que ocorre em 33% dos pacientes com cirrose, mas também pode ocorrer em outras doenças. Nos adultos é, geralmente, observado no território da veia cava superior, acima da linha dos mamilos. Podem ocorrer nas mucosas, especialmente na cavidade oral e cólon.^{159,164} Numerosas lesões de angiomas aracneiformes são parâmetros clínicos úteis para predizer disfunção hepática grave,¹⁶⁵ especialmente se esta for em decorrência do abuso do álcool, pois o etanol parece ter propriedades angiogênicas.¹⁶⁶

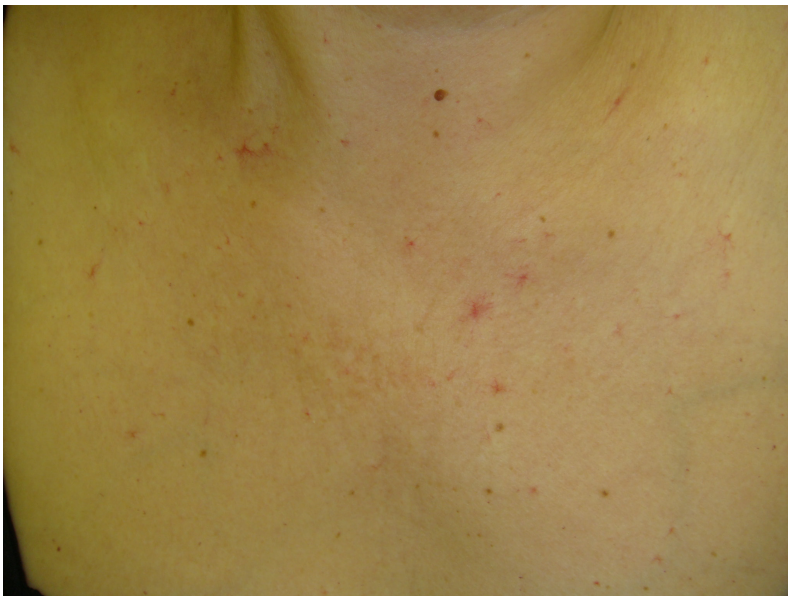

Figura 8. Múltiplos hemangiomas aracneiformes no tórax anterior de uma paciente com insuficiência hepática crônica.

6.2.1.3. Hemangiomas arteriovenosos

Há relatos de cerca de 10 casos de hemangiomas arteriovenosos na literatura, relacionados à falência hepática crônica. Costumam ocorrer na face e independem da etiologia da doença hepática. A causa é desconhecida, mas parece relacionar-se à hipertensão portal.¹⁶⁷

6.2.1.4. Cabeça da Medusa

A hipertensão portal grave desencadeia o surgimento de varizes tortuosas e dilatadas na parede abdominal que emergem através da cicatriz umbilical, com o aspecto de uma cabeça de medusa. A direção do fluxo sanguíneo é para os membros inferiores, em contraste à obstrução da veia cava inferior, onde o fluxo é em direção à cabeça.¹⁵⁹

6.2.1.5. Outras alterações vasculares

Também é relatado *flushing*, fácie pletórica, telangiectasia nevóide unilateral¹⁵⁹ e, raramente, angioendoteliomatose reativa.¹⁶⁸

6.2.2. Prurido

A grande maioria dos pacientes com doença hepática crônica terá prurido, ao menos transitório. O denominador comum é a colestase, presente na maioria dos casos. A etiopatogênese é complexa, mas acredita-se no acúmulo plasmático de substâncias pruritogênicas produzidas pelo fígado e que são excretadas na bile em condições fisiológicas. Além disso, há indícios de ser centralmente mediado pelo aumento dos níveis de opióides endógenos no sistema nervoso central.^{169,170}

6.2.3. Defeitos de coagulação

Doença hepática aguda e crônica estão, invariavelmente, associadas a distúrbios da coagulação. As causas são diversas e incluem: diminuição na síntese dos fatores de coagulação, diminuição no *clearance* dos fatores ativadores, defeitos plaquetários quantitativos e qualitativos, hiperfibrinólise, baixos níveis de trombopoitina (pela diminuição da síntese hepática), destruição autoimune de plaquetas e coagulação intravascular acelerada. Trombocitopenia é identificada em cerca de 30% a 64% dos pacientes cirróticos e as contagens de plaquetas variam de 30.000 a 40.000/mm³. Apesar disso, sangramentos espontâneos são incomuns. Clinicamente, as alterações variam de equimoses, hematomas, petéquias, púrpuras, epistaxe ou sangramento gengival até hemorragia de trato gastrointestinal que pode ser letal.¹⁷¹

6.2.4. Icterícia e alterações pigmentares

O termo icterícia refere-se à descoloração amarelada da pele, esclera e mucosas resultado da deposição de sais biliares nestes tecidos. Em geral, níveis de bilirrubinas maiores do que 25 mg/dL resultam em icterícia. Em relação a outras desordens pigmentares ressalta-se melanose cútis, hiperpigmentação acastanhada difusa ou circunscrita, acentuação de pigmentação areolar, perioral e periorcular, além de hiperpigmentação palmo-plantar podem ser visualizadas na cirrose, especialmente se associada a alcoolismo.^{159,160} Também há relatos de hipopigmentação gutata, algumas vezes com angioma aracneiforme central nas nádegas, tronco e extremidades.¹⁵⁹

6.2.5. Alterações ungueais

Várias alterações ungueais como unhas em vidro de relógio (hipocratismo digital), leuconíquia, unhas quebradiças e opacas podem ocorrer em pacientes com insuficiência hepática crônica, mas não são específicas. Unhas de Terry, ou seja, com estrias longitudinais e com uma banda eritemato-acastanhada na extremidade distal, são as mais caracteristicamente associadas à cirrose, porém também são observadas em idade avançada, insuficiência cardíaca congestiva, tireotoxicose, diabetes melitus e desnutrições.¹⁷²

6.2.6. Alterações nos pelos

Alterações hormonais secundárias à insuficiência hepática levam à perda de pelos axilares e púbicos, além da distribuição feminina dos mesmos. Pelo mesmo motivo, as alterações nos pelos estão associadas à ginecomastia e atrofia testicular.¹⁵⁹

6.2.7. Alterações imunológicas

A doença hepática crônica está associada a um retardo nas reações de hipersensibilidade tardia, sendo que o grau de anergia correlaciona-se à gravidade do comprometimento do fígado. Outros fenômenos autoimunes também são referidos como vasculite cutânea, trombocitopenia, leucopenia, doença pulmonar restritiva e consumo de complemento.¹⁵⁹

Murga e colaboradores¹⁷³ avaliaram recentemente 69 pacientes alcoolistas e compararam as alterações mucocutâneas encontradas naqueles que tinham cirrose (29 pacientes) com às daqueles que ainda não possuíam este diagnóstico (40 pacientes). Identificaram que angiomas aracneiformes, eritema palmar, icterícia, hiperpigmentação, lesões purpúricas, infecções, unhas em vidro de

relógio e redistribuição dos pêlos foram significativamente mais freqüentes nos cirróticos.

Ressaltando a importância do exame dermatológico, é importante citar o estudo de Niederau *et al.*¹⁷⁴ Estes autores avaliaram o valor prognóstico dos sinais cutâneos de doença hepática como preditores de fibrose e cirrose. Concluíram que a identificação dos sinais cutâneos de doença hepática tem melhor poder discriminativo do que exames laboratoriais como a aspartato aminotransferase e contagem de plaquetas. Por fim ressaltam que estes exames somados ao exame dermatológico seriam melhor preditores de cirrose e fibrose do que a própria biópsia hepática.

6.3. Manifestações dermatológicas em pacientes coinfectados pelo HCV e pelo HIV

A síndrome da imunodeficiência adquirida (AIDS) foi reconhecida como doença, pela primeira vez, em 1982. Apesar do amplo desenvolvimento nas tecnologias diagnósticas, as alterações mucocutâneas são, até hoje, marcadores importantes da doença e de seu curso.¹⁷⁵

A infecção pelo HIV costuma evoluir, naturalmente, em fases, dependendo do grau de imunodeficiência, existindo uma relação inversa entre a contagem de células CD4⁺ e a incidência e gravidade das doenças dermatológicas.¹⁷⁶ Assim após a seroconversão, segue-se um período de latência, assintomático e, após, evolue para um grau de imunodeficiência importante que se caracteriza por infecções oportunistas e neoplasias. Durante o período assintomático, a resposta imunológica preserva um equilíbrio dinâmico contra o vírus, onde a maioria das doenças oportunistas não consegue se estabelecer. Nesta fase, são comuns, na pele, dermatite seborreica, psoríase, xerodermia e erupção purpúrica papular. Com o avanço da infecção e a conseqüente diminuição da resposta imune, além do surgimento das doenças inflamatórias citadas, são freqüentes herpes simples crônico, leucoplasia pilosa oral, sarcoma de Kaposi e candidíase.¹⁷⁵

Com a adoção da terapia antirretroviral de alta potência (HAART), a infecção pelo HIV teve seu curso alterado. Houve uma diminuição significativa nas doenças oportunistas e, desta forma, além de parâmetros laboratoriais como a contagem de células CD4⁺ e a quantificação da carga viral, os achados mucocutâneos são verdadeiros marcadores de boa ou má evolução da doença e de falha terapêutica.^{5,176} Porém, com o HAART, o espectro e epidemiologia das doenças dermatológicas sofreu drástica mudança.⁵

Vários estudos descrevem a mudança no padrão das alterações dermatológicas na era pós-HAART^{5,177-179} e chama a atenção, especialmente, a redução de determinadas doenças, principalmente as infecciosas, e o aumento de outras, como farmacodermias e fotossensibilidade.⁵ O HAART também ocasionou um aumento significativo de certas dermatoses, nos primeiros 3 meses após seu início. Este fenômeno ficou conhecido como síndrome da reconstituição imune e, de uma maneira geral, caracteriza-se pela exacerbação de condições previamente existentes como herpes zoster¹⁸⁰ e micobacterioses.¹⁸¹

Como compartilham dos mesmos fatores de risco, a coinfeção do HCV com o HIV é comum. Aproximadamente 25% a 30% dos pacientes HIV-positivos são coinfectados pelo HCV. A prevalência da coinfeção é maior entre aqueles que adquiriram o primeiro vírus de maneira parenteral, especialmente entre os usuários de drogas endovenosas. Entre os cerca de 40 milhões de infectados pelo HIV no mundo, 4-5 milhões são cronicamente infectados pelo HCV.¹⁸² Os principais fatores que influenciam a distribuição dos pacientes coinfectados são a distribuição geográfica do HCV e locais onde há predomínio de infectados pelo HIV através da exposição repetida a sangue contaminado. Assim, em usuários de drogas endovenosas, 72-95% das pessoas são coinfectadas pelo HCV e HIV. Em HIV-positivos que adquiriram o vírus por transmissão sexual, a prevalência do HCV é 8 a 35 vezes menor, variando de 1% a 12% entre homens que fazem sexo com homens a 9-27% entre heterossexuais.¹⁸³⁻¹⁸⁵

Enquanto na Europa e América do Norte, a prevalência do HCV varia em torno de 30% em pacientes portadores do HIV,^{182,186} aqui no Brasil, as

prevalências são bem variáveis de acordo com a região geográfica. Vários estudos avaliaram a prevalência da coinfeção no Brasil.¹⁸⁷⁻¹⁹⁰ No nordeste, em Recife, a prevalência do HCV em 343 pacientes HIV-positivos foi de 4,1% pelo ELISA e de 3,2% quando se utilizou PCR para o diagnóstico do HCV.¹⁸⁷ Em São Paulo, de 1.457 pacientes HIV-positivos testados, 17,7% eram anti-HCV positivos.¹⁸⁸ No sul do Brasil, a prevalência parece ser maior. Dois estudos realizados em Porto Alegre mostraram uma prevalência de 38,2% de HCV-positivos dentre 330 pacientes HIV-positivos e de 28,8% de infectados pelo HCV dentre 1.869 pacientes HIV-positivos.^{189,190}

Há evidências conflitantes quando se avalia o quanto o HCV interfere na infecção pelo HIV.¹⁹¹ Estudos da década de 90 mostravam que o HCV não alterava a evolução natural do HIV,¹⁹²⁻¹⁹⁴ porém, atualmente, após a introdução do HAART, estes achados foram confrontados. O tratamento altamente efetivo diminuiu significativamente a morbimortalidade dos infectados pelo HIV, ressaltando os efeitos das complicações hepáticas crônicas pelo HCV, atualmente uma das principais causas de morte entre os coinfectados. Por outro lado, é fato bem determinado que o HIV modifica de maneira significativa o curso natural da infecção pelo HCV. O HIV aumenta a viremia do HCV em 2 a 8 vezes, aumentando o risco de transmissão e diminuindo a resposta ao tratamento com interferon e ribavirina e, além disso, acelera o risco de cirrose em 2 a 5 vezes.^{191,195} Desta forma, a mortalidade geral e relacionada ao fígado e à AIDS é significativamente mais alta nos coinfectados do que nos somente HIV-positivos.¹⁹⁶ O aumento da longevidade e o consumo de álcool parecem ser fatores que influenciam este achado.¹⁹⁷

Pelo impacto gerado pela doença hepática causada pelo HCV nos HIV-positivos, é altamente indicado o tratamento com interferon peguilado e ribavirina nos coinfectados. O objetivo do tratamento é alcançar uma resposta viral sustentada e reduzir fibrose e necroinflamação no fígado. São fatores preditivos de resposta terapêutica os genótipos 2 e 3 e uma baixa carga viral do HCV, porém, as taxas de resposta viral sustentada são baixas nos coinfectados. Acredita-se que isto ocorra pelas altas viremias que são associadas à coinfeção

pelo HIV e a uma exposição inadequada à ribavirina, que deve ser baseada no peso e não em doses fixas como na maioria dos estudos. Além disso, recomenda-se um tratamento mais longo e estratégias que reduzam a necessidade de descontinuação ou diminuição da dose do interferon e ribavirina, como o uso de fatores de crescimento nos casos de citopenia.¹⁹¹

Cacoub *et al*⁷ compararam pacientes portadores somente de HCV com coinfectados pelo HIV. Este não era um objetivo primário do estudo, mas 74 pacientes coinfectados foram comparados a 242 portadores somente de HCV. Através de uma análise univariada acharam que os pacientes coinfectados têm menos manifestações extraepáticas incluindo vasculite sistêmica, artralgias, mialgias e síndrome *sicca*. Curiosamente, os pacientes coinfectados tinham maior positividade para o anticorpo anticardiolipina e fator antinuclear e mais trombocitopenia. Aproximadamente na mesma época, um grupo de pesquisadores japoneses comparou, do ponto de vista dermatológico, as alterações mucocutâneas de 53 hemofílicos coinfectados pelo HCV e HIV com 53 hemofílicos somente HCV-positivos. Mostraram que foliculite, verrugas vulgares, herpes zoster, dermatite seborreica e eczema generalizado foram significativamente mais comuns nos coinfectados. Concluíram que a falta de manifestações típicas do HIV ou do HCV devem ser pelo diferente comportamento sexual dos hemofílicos, que não se expõem tanto a risco como outros grupos de HIV-positivos, infecção pelo HCV e diferenças raciais e geográficas, do Japão em relação ao ocidente.¹⁹⁸ Estes são os únicos dois estudos que versam sobre o assunto.

Vários estudos avaliaram manifestações dermatológicas específicas em populações de pacientes coinfectados.

Com relação à crioglobulinemia mista, Saadon e colaboradores¹⁹⁹ avaliaram 11 pacientes com vasculite por CM coinfectados pelo HCV e HIV em comparação a 118 monoinfectados somente pelo HCV. Quanto às manifestações clínicas, apresentaram polineuropatia, púrpura, artralgias e envolvimento renal e estas não diferiram do grupo somente com HCV. Os coinfectados eram significativamente mais jovens, predominantemente homens, usuários de drogas injetáveis e apresentavam uma maior viremia de HCV, maior necroinflamação hepática e

menor nível de crioglobulinas séricas do que os mono infectados pelo HCV. Concluem, ainda, que a terapia com interferon e ribavirina teria um efeito benéfico nestes pacientes e que o HIV, por si, teria um papel indireto na patogênese da CM. Um outro grupo de pesquisadores, também franceses, avaliou 97 pacientes HIV-positivos com CM, sendo que 64% destes era co infectado pelo HCV e concluiu que os co infectados tem uma maior prevalência de crioglobulinemia dos que os mono infectados pelo HIV, mas a prevalência de anormalidades imunológicas é igual em ambos os grupos.²⁰⁰

É bem descrita a associação de porfiria cutânea tarda tanto com o HCV quanto com o HIV, isoladamente.²⁰¹⁻²⁰⁴ Em co infectados por ambos os vírus, há poucos estudos na literatura. O maior deles comparou 60 co infectados com 56 mono infectados pelo HCV, 61 mono infectados pelo HIV e 51 indivíduos sem nenhum dos dois vírus, quanto à medida de coproporfirina urinária. Apenas um destes 177 pacientes apresentava um perfil de excreção urinária de coproporfirina compatível com PCT. Os níveis de coproporfirina urinária não se correlacionam com a alanina aminotransferase, contagens de células CD4⁺ e viremias do HCV e HIV. Concluem que tanto o HCV, como o HIV, podem ser fatores desencadeantes da PCT mas não são suficientes para induzir a doença.²⁰³ Além disso, Lim e colaboradores determinaram que anormalidades no metabolismo das porfirinas são maiores nos estágios precoces da infecção pelo HIV, nos co infectados por este e também pelo HCV.²⁰¹ Hoffman e Ray relatam um caso, recentemente, de um paciente co infectado pelo HCV e HIV e com diagnóstico de PCT, que desenvolveu prurido grave após completar o tratamento com interferon peguilado.²⁰⁵

Apenas um estudo avaliou a presença de líquen plano em co infectados. Campisi *et al*⁸³ examinaram 178 pacientes HCV-positivos e, dentre estes, 74 eram co infectados pelo HIV. Encontraram uma prevalência de 2,8% de LP oral, sendo que nenhum dos co infectados apresentava as lesões. Concluem que, provavelmente, o HIV tem um papel protetor em relação ao LP oral. Talvez porque a disfunção nas células CD4⁺ seja um impedimento aos mecanismos citotóxicos que levam ao LP ou talvez, pelo pequeno tempo de infecção pelo HCV, em

comparação àqueles que adquirem este vírus na comunidade e que ficam mais tempo assintomáticos do que os coinfectados.

Ramos-Casals e colaboradores avaliaram 82 pacientes com síndrome antifosfolípides, sendo que 5 destes eram coinfectados pelo HCV e HIV. Em comparação a 45 pacientes mono infectados pelo HCV e a 32 somente HIV-positivos, os coinfectados apresentaram uma alta freqüência de infarto do miocárdio, necrose cutânea, microangiopatia renal, necrose avascular do fêmur e neuropatia óptica. Por outro lado, constataram uma baixa freqüência de trombose periférica, sintomas neurológicos outros, livedo reticular e trombocitopenia.¹¹⁸

A associação do HIV com disfunção imunológica é bem determinada, porém este vírus é considerado protetor em relação ao desenvolvimento de lupus eritematoso sistêmico, uma doença cuja premissa é uma alteração autoimune. Em contraste, há vários relatos da associação de LES com hepatite C e com seu tratamento com interferon. Recentemente, foi descrito um caso de LES em uma paciente de 47 anos, hemofílica, coinfectada pelo HIV e vírus da hepatite B e C cujo início do quadro estava relacionado temporalmente com o tratamento com interferon.²⁰⁶

7. Objetivos

7.1. Geral

Estudar e especificar as manifestações dermatológicas dos pacientes coinfectados pelo HIV e HCV em comparação àqueles somente infectados pelo HCV.

7.2. Específicos

- Estudar o perfil epidemiológico dos pacientes infectados pelo HCV e coinfectados pelo HIV e HCV.

- Identificar a quantidade de alterações dermatológicas nos pacientes somente com HCV em comparação àqueles coinfectados pelo HCV e HIV.

- Verificar a associação do número de alterações dermatológicas com o genótipo do HCV, com a presença ou ausência de fibrose hepática e com o sintoma de prurido.

8. Referências Bibliográficas

1. Chung CM, Nunley JR. Overview of hepatitis C and skin. *Dermatol Nurs* 2006; 18(5): 425-9.
2. Bonkovsky HL, Mehta S. Hepatitis C: a review and update. *J Am Acad Dermatol* 2001; 44: 159-79.
3. Dervis E, Serez K. The prevalence of dermatologic manifestations related to chronic hepatitis C virus infection in a study from a single center in Turkey. *Acta Dermatoven APA* 2005; 14(3): 93-8.
4. Trent JT, Kirsner RS. Cutaneous Manifestations of HIV: a Primer. *Adv Skin Wound Care* 2004; 17: 116-29.
5. Zancanaro PCQ, Mcgirt LY, Mamelak AJ, Nguyen RH-N, Martins CR. Cutaneous manifestations of HIV in the era of highly active antiretroviral therapy: an institutional urban clinic experience. *J Am Acad Dermatol* 2006; 54: 581-8.
6. Nunley JR. Cutaneous manifestations of HIV and HCV. *Dermatol Nurs* 2000; 12(3): 163-73.
7. Cacoub P, Renou C, Rosenthal E, Cohen P, Loury Y, Loustaud-Ratti V, Yamamoto A-M, Camproux A-C, Hausfater P, Musset L, Veyssier P, Raguin G, Piette J-C. Extrahepatic manifestations associated with hepatitis C virus infection : a prospective multicenter study of 321 patients. *Medicine (Baltimore)* 2000; 79(1): 47-56.
8. Rosenthal E, Poirée M, Pradier C, Perronne C, Salmon-Ceron D *et al.* Mortality due to hepatitis C-related liver disease in HIV-infected patients in France. *AIDS* 2003; 17: 1803-9.
9. Feinstone SM, Kapikian AZ, Purcell RH, Alter HJ, Holland PV. Transfusion-associated hepatitis not due to viral hepatitis type A or B. *N Eng J Med* 1975; 292: 767-70.
10. Choo QL, Kuo G, Weiner AJ, Overby LR, Bradley DW, Houghton M. Isolation of a cDNA clone derived from a blood-borne non-A, non-B viral hepatitis genome. *Science* 1989; 244, 359-62.
11. Tang H, Grisé H. Cellular and molecular biology of HCV infection and hepatitis. *Clinical Science* 2009; 117: 49-65.

12. Guidotti LG, Chisari FV. Immunobiology and pathogenesis of viral hepatitis. *Annu Rev Pathol* 2006; 1: 23-61.
13. Alter, MJ. Epidemiology of hepatitis C virus infection. *World J Gastroenterol* 2007; 13(17): 2436-41.
14. Baldo V, Baldovin T, Trivello R, Floreani A. Epidemiology of HCV infection. *Curr Pharm Des* 2008; 14(17): 1646-54.
15. Clarke A, Kulasegaram R. Hepatitis C transmission – where are we now? *Int J STD AIDS* 2006; 17(2): 74-80.
16. Mohamed MK, Abdel-Hamid M, Mikhail NN, Abdel-Aziz F, Medhat A, Magder LS, Fix AD, Strickland GT. Intrafamilial transmission of hepatitis C in Egypt. *Hepatology* 2005; 42: 683-7.
17. Roberts EA, Yeung L. Maternal-infant transmission of hepatitis C virus infection. *Hepatology* 2002; 36: S99-S105.
18. Focaccia R, da Conceição OJ, Sette HJ, Sabino E, Bassit L, Nitrini DR, Lomar AV, Lorenço R, Vieira de Souza F, Kiffer CR, Santos EB, Gonzáles MP, Sáez-Alquézar A, Riscal JR, Fischer D. Estimated prevalence of viral hepatitis in the general population of the municipality of São Paulo, measured by serologic survey of a stratified, randomized and residence-based population. *Braz J Infect Dis* 1998; 2(6): 269-284.
19. Zarife MA, Silva LK, Silva MBS, Lopes GB, Barreto ML, Teixeira MG, Dourado I, Reis MG. Prevalence of hepatitis C vírus in north-eastern Brazil: a population-based study. *Trans R Soc Trop Med Hyg* 2006; 100: 663-8.
20. Costa ZB, Machado GC, Avelino MM, Gomes Filho C, Macedo Filho JV, Minuzzi AL, Turchi MD, Stefani MMA, Souza WV, Martelli CMT. Prevalence and risk factors for hepatitis C and HIV-1 infections among pregnant women in Central Brazil. *BMC Infectious Diseases* 2009; 9: 116-25.
21. Campiotto S, Pinho JRR, Carrilho FJ, Da Silva LC, Souto FJD, Spinelli V, Pereira LMMB, Coelho HSM, Silva AO, Fonseca JC, Rosa H, Lacet CMC, Bernadini AP. Geographic distribution of hepatitis C virus in Brazil. *Braz J Med Biol Res* 2005; 38(1): 41-9.

22. Krug LP, Lunge VR, Ikuta N, Fonseca AS, Cheinquer H, Ozaki LS, Barros SG. Hepatitis C virus genotypes in southern Brazil. *Braz J Med Biol Res* 1996; 29(12): 1629-32.
23. Oliveira ML, Bastos FI, Sabino RR, Paetzold U, Schereier E, Pauli G, Yoshida CF. Distribution of HCV genotypes among different exposure categories in Brazil. *Braz J Med Biol Res* 1999; 32(3): 279-82.
24. Silva GF, Nishimura NF, Coelho KIR, Soares EC. Grading and staging chronic hepatitis C and its relation to genotypes and epidemiological factors in Brazilian blood donors. *Braz J Infect Dis* 2005; 9(2): 142-9.25.
25. Viganì AG, Pavan MH, Tozzo R, Gonçalves ES, Feltrin A, Fais VC, Lazarini MS, Gonçalves NSL, Gonçalves FLJ. Comparative study of patients with chronic hepatitis C virus infection due to genotypes 1 and 3 referred for treatment in southeast Brazil. *BMC Infect Dis* 2008; 8: 164-9.
26. Pawlotsky JM. Pathophysiology of hepatitis C virus infection and related liver disease. *Trends Microbiol* 2004; 12(2): 96-102.
27. Galossi A, Guarisco R, Bellis L, Puoti C. Extrahepatic manifestations of chronic HCV infection. *J Gastrointest Liver Dis* 2007; 16(1): 65-73.
28. Pascual M, Perrin L, Giostra E, Schifferli JA. Hepatitis C virus in patients with cryoglobulinemia type II. *J Infect Dis* 1990; 162: 569-70.
29. Stefanova-Petrova DV, Tzvetanska AH, Naumova EJ, Mihailova AP, Hadjiev EA, Dikova RP, Vukov MI, Tchernev KG. Chronic hepatitis C virus infection: prevalence of extrahepatic manifestations and association with cryoglobulinemia in Bulgarian patients. *World J Gastroenterol* 2007; 13(48): 6518-28.
30. Agnello V, De Rosa FG. Extrahepatic disease manifestations of HCV infection: some current issues. *J Hepatol* 2004; 40: 341-52.
31. Zignego AL, Brechot C. Extrahepatic manifestations of HCV infection: facts and controversies. *J Hepatol* 1999; 31: 369-76.
32. Zignego AL, Ferri C, Pileri SA, Caini P, Bianchi FB. Extrahepatic manifestations of hepatitis C virus infection: a general overview and guidelines for a clinical approach. *Dig Liver Dis* 2007; 39: 2-17.

33. El-Serag H, Hampel H, Yeh C, Rabeneck. Extrahepatic manifestations of hepatitis C among United States Male Veterans. *Hepatology* 2002; 36(6): 1439-45.
34. Cacoub P, Poynard T, Ghillani P, Charlotte F, Olivi M, Piette JC, Opolon P. Extrahepatic manifestations of chronic hepatitis C. MULTIVIRC Group. *Arthritis Rheum* 1999; 42(10): 2204-12.
35. Paoletti V, Mammarella A, Basili S, Paradiso M, Di Franco M, De Matteis A, Musca A. Prevalence and clinical features of skin diseases in chronic HCV infection. A prospective study in 96 patients. *Panminerva Med* 2002; 44(4): 349-52.
36. Raslan HM, Ezzat WM, Abd El Hamid MF, Amam H, Amre KS. Skin manifestations of chronic hepatitis C virus infection in Cairo, Egypt. *East Mediterr Health* 2009; 15(3): 692-700.
37. Soylu S, Gul U, Kiliç A. Cutaneous manifestations in patients positive for anti-hepatitis C virus antibodies. *Acta Derma Venereol* 2007; 87: 49-53.
38. Craxi A, Laffi G, Zignego AL. Hepatitis C virus (HCV) infection: a systemic disease. *Mol Aspects Med* 2008; 29: 85-95.
39. Ferri C. Mixed cryoglobulinemia. *Orphanet J Rare Dis* 2008; 3: 25-42.
40. Brouet JC, Clauvel JP, Danon F, Klein M, Seligmann M. Biologic and clinical significance of cryoglobulins. A report of 86 cases. *Am J Med* 1974; 57: 775-88.
41. Charles ED, Dustin LB. Hepatitis C virus-induced cryoglobulinemia. *Kidney Int* 2009; 76(8): 818-24.
42. Ferri C, Sebastiani M, Giuggioli D, Cazzato M, Longombardo G, Antonelli A, Puccini R, Michelassi C, Zignego AL. Mixed cryoglobulinemia: demographic, clinical, and serological features, and survival in 231 patients. *Sem Arthritis Rheum* 2004; 33: 355-74.
43. Ferri C, Zignego AL, Pileri SA. Cryoglobulins (review). *J Clin Pathol* 2002, 55: 4-13.
44. Pawlotsky J, Mustapha B, Andre C, Voisin M-C, Intrator L, Roudot-Thoraval F, Deforges L, Duvoux C, Zairani E-S, Duval J. Immunological disorders in C virus chronic active hepatitis: a prospective case-control study. *Hepatology* 1994; 19: 841-8.

45. Lunel F, Musset L, Cacoub P, Frangeul L, Cresta P, Perrin M, Gripon P, Hoang C, Valla D, Piette JC: Cryoglobulinemia in chronic liver diseases: role of hepatitis C virus and liver damage. *Gastroenterology* 1994; 106: 1291-300.
46. Ferri C, Antonelli A, Mascia MT, Sebastiani M, Fallahi P, Ferrari D, Pileri SA, Zignego AL. HCV-related autoimmune and neoplastic disorders: the HCV syndrome. *Dig Liver Dis* 2007; 39(S1): S13-21.
47. Ferri C, Antonelli A, Mascia MT, Sebastiani S, Fallahi P, Ferrari D, Giunti M, Pileri SA, Zignego AL. B-cells and mixed cryoglobulinemia. *Autoimmun Rev* 2007; 7: 114-20.
48. Mascia MT, Ferrari D, Campioli D, Sandri G, Mussini C, Ferri C. Non HCV-related mixed cryoglobulinemia. *Dig Liver Dis* 2007; 39(S1): S61-64.
49. Monti G, Pioltelli P, Saccardo F, Campanini M, Candela M, Cavallero G, De Vita S, Ferri C, Mazzaro C, Migliaresi S, Ossi E, Pietrogrande M, Gabrielli A, Galli M, Invernizzi F. Incidence and characteristics of non-Hodgkin lymphomas in a multicenter case file of patients with hepatitis C virus-related symptomatic mixed cryoglobulinemias. *Arch Intern Med* 2005; 165: 101-5.
50. Ferri C, Mascia MT. Cryoglobulinemic vasculitis: Review. *Curr Opin Rheumatol* 2006; 18: 54-63.
51. La Civita L, Zignego AL, Monti M, Longombardo G, Pasero G, Ferri C. Mixed cryoglobulinemia as a possible preneoplastic disorder. *Arthritis Rheum* 1995; 38: 1859-60.
52. McHutchison JG, Gordon SC, Schiff ER, Shiffman ML, Lee WM, Rustgi VK, Goodman ZD, Ling MH, Cort S, Albrecht JK. Interferon alfa-2b alone or in combination with ribavirin as initial treatment for chronic hepatitis C. Hepatitis Interventional Therapy Group. *N Engl J Med* 1998; 339(21): 1485-92.
53. Roccatello D, Baldovino S, Rossi D, Giachino O, Mansouri M, Naretto C, Di Simone D, Francica S, Cavallo R, Alpa M, Napoli F, Sena LM. Rituximab as a therapeutic tool in severe mixed cryoglobulinemia. *Clin Rev Allergy Immunol* 2008; 34(1): 111-7.

54. Berk DR, Mallory SB, Keeffe EB, Ahmed A. Dermatologic disorders associated with chronic hepatitis C: effect of interferon therapy. *Clin Gastroenterol Hepatol* 2007; 5: 142-51.
55. Elder GH. Porphyria cutanea tarda. *Semin Liver Dis* 1998; 18: 67-75.
56. Gisbert JP, García-Buey L, Pajares JM, Moreno-Otero R. Prevalence of hepatitis C infection in porphyria cutanea tarda: systematic review and meta-analysis. *J Hepatol* 2003; 39: 620-7.
57. Méndez M, Rossetti MV, Batlle AM Del C, Parera VE. The role of inherited and acquired factors in the development of porphyria cutanea tarda in the argentinean population. *J Acad Am Dermatol* 2005; 52: 417-24.
58. Iribas JL, Weidmann J, Reyes MA, Korol V, Coronica M, Sixto M, Albertengo A. Porfiria cutánea tardía: reporte de 5 casos. *Rev Argent Dermatol* 2008; 89: 45-52.
59. Sarkany RPE. The management of porphyria cutanea tarda. *Clin Exp Dermatol* 2001; 26: 225-32.
60. Bulaj ZJ, Phillips JD, Ajioka RS, Franklin MR, Griffen LM, Guinee DJ, Edwards CQ, Kushner JP. Hemochromatosis genes and other factors contributing to the pathogenesis of porphyria cutanea tarda. *Blood* 2000; 95(5): 1565-71.
61. Chuang T, Brashear R, Lewis C. Porphyria cutánea tarda and hepatitis C virus: a case-control study and meta-analysis of the literature. *J Acad Am Dermatol* 1999; 41(1): 31-6.
62. Fuhrman L. Dermatological manifestations of hepatitis C. *Dermatol Nurs* 2000; 12(3): 17586.
63. Boynton SB, Roth KS. Rapid and accurate random urinary porphyrin quantitation. *Clin Chim Acta* 1994; 226: 1-11.
64. Siersema PD, Ten Kate FJW, Mulder PGH, Wilson JHP. Hepatocellular carcinoma in porphyria cutanea tarda: frequency and factors related to its occurrence. *Liver* 1992; 12: 56-61.
65. Salata H, Cortés JM, Enríquez de Salamanca R, Oliva H, Castro A, Kusak E, Carreño V, Hernandez Guío C. Porphyria cutanea tarda and hepatocellular carcinoma. Frequency of occurrence and related factors. *J Hepatol* 1985; 1(5): 477-87.

66. Malina L, Chlumsky J. A comparative study of the results of phlebotomy therapy and low-dose chloroquine treatment in porphyria cutanea tarda. *Acta Dermatovenereol* 1981; 61: 346-50.
67. Ashton RE, Hawk JLM, Magnus IA. Low-dose oral chloroquine in the treatment of porphyria cutanea tarda. *Br J Dermatol* 1984; 111: 609-13.
68. Roeckel IE. Commentary: iron metabolism in hepatitis C infection. *Ann Clin Lab Sci* 2000; 30: 163-5.
69. Nagao Y, Sata M. Hepatitis C and lichen planus. *J Gastroenterol Hepatol* 2004; 19: 1101-13.
70. Rebora A, Patri P, Rampini E. Erosive lichen planus and cirrhotic hepatitis. *Ital Gen Rev Dermatol* 1978; 15: 23-31.
71. Maticic M. Lichen planus in hepatitis C infection: an early marker that may save lives. *Acta Dermatovenereol Alp Panonica Adriat* 2007; 16(1): 3-6.
72. Ghodsi SZ, Daneshpazhooh M, Shahi M, Nikfarjam A. Lichen planus and hepatitis C: a case-control study. *BMC Dermatology* 2004; 4: 6-10.
73. Chuang T, Stittle L, Brashear R, Lewis C. Hepatitis C virus and lichen planus: a case-control study of 340 patients. *J Am Acad Dermatol* 1999; 41(5): 787-9.
74. Chainani-Wu N, Lozada-Nur F, Terrault N. Hepatitis C virus and lichen planus: a review. *Oral Surg Oral Med Oral Pathol Oral Radiol Endod* 2004; 98: 171-83.
75. Lodi G, Giuliani M, Majorana A, Sardella A, Bez C, Demarosi F, Carrassi A. Lichen planus and hepatitis C virus: a multicentre study of patients with oral lesions and a systematic review. *Br J Dermatol* 2004; 151: 1172-81.
76. Guerreiro TDV, Machado MM, Freitas THP. Associação entre líquen plano e infecção pelo vírus da hepatite C: um estudo prospectivo envolvendo 66 pacientes da clínica de dermatologia da Santa Casa de Misericórdia de São Paulo. *An Bras Dermatol* 2005; 80(5): 475-80.
77. Kurokawa M, Hidaka T, Sasaki H, Nishikata I, Morishita K, Setoyama M. Analysis of hepatitis C virus (HCV) RNA in the lesions of lichen planus in patients with chronic hepatitis C: detection of anti-genomic- as well as genomic-strand HCV RNAs in lichen planus lesions. *J Dermatol Sci* 2003; 32(1): 65-70.

78. Shengyuan L, Songpo Y, Wen W, Wenjing T, Haitao Z, Binyou W. Hepatitis C virus and lichen planus: a reciprocal association determined by a meta-analysis. *Arch Dermatol* 2009; 145(9): 1040-7.
79. Carrozzo M, Gandolfo S. Oral disease possibly associated with hepatitis C virus. *Crit Rev Oral Biol Med* 2003; 14(2): 115-27.
80. Maticic M, Poljak M, Lunder T, Rener-Sitar K, Stojanovic L. Lichen planus and other cutaneous manifestations in chronic hepatitis C: pre- and post-interferon-based treatment prevalence vary in a cohort of patients from low hepatitis C virus endemic area. *J Eur Acad Dermatol Venereol* 2008; 22: 779-88.
81. Das A, Das J, Majumdar G, Bhattacharya N, Neogi DK, Saha B. No association between seropositivity for hepatitis C virus and lichen planus: a case control study. *Indian J Dermatol Venereol Leprol* 2006; 72(3): 198-200.
82. Harden D, Skelton H, Smith KJ. Lichen planus associated with hepatitis C virus: no viral transcripts are found in the lichen planus, and effective therapy for hepatitis C virus does not clear lichen planus. *J Am Acad Dermatol* 2003; 49(5): 847-52.
83. Campisi G, Fede OD, Craxi A, Di Stefano R, Margiotta V. Oral lichen planus, hepatitis C virus, and HIV: no association in a cohort study from an area of high hepatitis C virus endemicity. *J Am Acad Dermatol* 2004; 51: 364-70.
84. Goldblum OM. Lichen planus. *Skinmed* 2002; 1: 52-3.
85. Eisen D. The clinical features, malignant potential, and systemic associations of oral lichen planus: a study of 723 patients. *J Am Acad Dermatol* 2002; 46: 207-214.
86. Gandolfo S, Richiardi L, Carrozzo M, Broccoletti R, Carbone M, Pagano M, Vestita C, Rosso S, Merletti F. Risk of oral squamous cell carcinoma in 402 patients with oral lichen planus: a follow-up study in an Italian population. *Oral Oncol* 2004; 40(1) :77-83.
87. Ramos-Casals M, Garcia-Carrasco M, Cervera R, Rosas J, Trejo O, De La Red G, Sanchez-Tapias JM, Font J, Ingelmo M. Hepatitis C virus infection mimicking primary Sjögren syndrome. A clinical and immunologic description of 35 cases. *Medicine (Baltimore)* 2001; 80: 1-8.

88. Ramos-Casals M, Muñoz S, Zerón PB. Hepatitis C virus and Sjögren's syndrome: trigger or mimic? *Rheum Dis Clin N Am* 2008; 34: 869-84.
89. Haddad J, Deny P, Munz-Gotheil C, Ambrosini JC, Trinchet JC, Pateron D, Mal F, Callard P, Beaugrand M. Lymphocytic sialadenitis of Sjögren's syndrome associated with chronic hepatitis C virus liver disease. *Lancet* 1992; 339: 321-3.
90. Ramos-Casals M, Brito-Zerón P, Font J. Lessons from diseases mimicking Sjögren's syndrome associated with chronic hepatitis C virus liver disease. *Lancet* 1992; 339: 321-3.
91. Ramos-Casals M, Font J. Extrahepatic manifestations in patients with chronic hepatitis C virus infection. *Curr Opin Rheumatol* 2005; 17: 447-55.
92. Nagao Y, Hanada S, Shishido S, Ide T, Kumashiro R, Ueno T, Sata M. Incidence of Sjögren's syndrome in Japanese with hepatitis C virus infection. *J Gastroenterol Hepatol* 2003; 18: 258-66.
93. Verbaan H, Carlson J, Eriksson S, Larsson A, Liedholm R, Manthorpe R, Tabery H, Widell A, Lindgren S. Extrahepatic manifestations of chronic hepatitis C infection and the interrelationship between primary Sjögren's syndrome and hepatitis C in Swedish patients. *J Intern Med* 1999; 245: 127-32.
94. King PD, McMurray RW, Becherer PR. Sjögren's syndrome without mixed cryoglobulinemia is not associated with hepatitis C virus infection. *Am J Gastroenterol* 1994; 89: 1047-50.
95. Ramos-Casals M, Garcia-Carrasco M, Zeron MP. Viral etiopathogenesis of Sjögren's syndrome: role of the hepatitis C virus. *Autoimmun Rev* 2002; 1: 238-43.
96. Arrieta JJ, Rodriguez-Inigo E, Ortiz-Movilla N, Bartolomé J, Pardo M, Manzarbeitia F, Oliva H, Macías DM, Carreño V. In situ detection of hepatitis C virus RNA in salivary glands. *Am J Pathol* 2001; 158: 259-64.
97. Toussirot E, Le Huede G, Mouglin C, Balblanc JC, Bettinger D, Wendling D. Presence of hepatitis C virus RNA in the salivary glands of patients with Sjogren's syndrome and hepatitis C virus infection. *J Rheumatol* 2002; 29: 2382-5.
98. Ramos-Casals M, Loustaud-Ratti V, De Vita S, Zeher M, Bosch JA, Toussirot E, Medina F, Rosas J, Anaya JM, Font J. SS-HCV Study Group. Sjogren syndrome

associated with hepatitis C virus: a multicenter analysis of 137 cases. *Medicine (Baltimore)* 2005;84:81–9.

99. Doffoël-Hantz V, Loustaud-Ratti V, Ramos-Casals M, Alain S, Bezanahary H, Liozon E, Fauchais AL, Vidal E. Evolution of Sjögren syndrome associated with hepatitis C virus when chronic hepatitis C is treated by interferon or the association of interferon and ribavirin. *Rev Med Interne* 2005; 26(2): 88-94.

100. Manna R, Verrecchia E, Fonnesu C, Giovinale M, De Socio G, Curigliano V, Cerquaglia C, Soriano A, Granata M, Migliore A, Massafra U, Gasbarrini G. Cyclosporine A: good response for patients affected by autoimmune disorders and HCV infection? *Eur Rev Med Pharmacol Sci* 2009; 13(Supl 1): 63-9.

101. Onishi S, Nagashima T, Kimura H, Matsuyama Y, Yoshio T, Minota S. Systemic lupus erythematosus and Sjogren syndrome induced in a case by interferon- α used for the treatment of hepatitis C. *Lupus* 2010; Jan 11. [publicação online]

102. Chouela E, Abeldaño A, Panetta J, Ducard M, Neglia V, Sookoian S, Kina M, Castaño G, Vereyrou F, Frider B. Hepatitis C virus antibody (anti-HCV): prevalence in psoriasis. *Int J Dermatol* 1996; 35(11): 797-9.

103. Kanazawa K, Aikawa T, Tsuda F, Okamoto H. Hepatitis C virus infection in patients with psoriasis. *Arch Dermatol* 1996; 132(11): 1391-2.

104. Yamamoto T, Katayama I, Nishioka K. Psoriasis and hepatitis C virus. *Acta Derm Venereol* 1995; 75(6): 482-3.

105. Ujiie H, Shimizu T, Shimizu H. Generalized pustular psoriasis and Hepatitis C virus infection. *Acta Virol* 2004; 48(1): 63-4.

106. Burrows NP, Norris PG, Alexander G, Wreghitt T. Chronic hepatitis C infection and psoriasis. *Dermatology* 1995; 190: 173.

107. Taglione E, Vatteroni ML, Martini P, Galluzzo E, Lombardini F, Delle Sedie A, Bendinelli M, Pasero G, Bencivelli W, Riente L. Hepatitis C virus infection: prevalence in psoriasis and psoriatic arthritis. *J Rheumatol* 1999; 26: 370-2.

108. Palazzi C, Olivieri I, D'Amico E, D'Agostino L, Nicolucci A, Pennese E, Petricca A. Hepatitis C virus infection in psoriatic arthritis. *Arthritis Rheum* 2005; 53: 223-5.

109. Citro V, Fristachi R, Tarantino G. Extensive psoriasis induced by pegylated interferon: a case report. *Med Case Reports* 2007; 1: 86.
110. Taylor C, Burns DA, Wiselka MJ. Extensive psoriasis induced by interferon alfa treatment for chronic hepatitis C. *Postgrad Med J* 2000; 76(896): 365-7.
111. González-López MA, González-Vela MC, López-Escobar M, Fernando Val-Bernal J. Pegylated interferon alfa-induced psoriasis. *Med Clin (Barc)* 2007; 129(9): 358.
112. Yurci A, Guven K, Torun E, Gursoy S, Baskol M, Akgun H, Ozbakir O, Yucesoy M. Exacerbation of psoriasis due to peginterferon alpha-2b plus ribavirin treatment of chronic active hepatitis C. *Eur J Gastroenterol Hepatol* 2007; 19(9): 811-5.
113. Kartal ED, Colak H, Ozgunes I, Usluer G. Psoriasis associated with HCV and exacerbated by interferon alpha: complete clearance with acitretin during interferon alpha treatment for chronic active hepatitis. *Chemotherapy* 2005; 51(2-3):167-9.
114. Downs AM, Dunnill MG. Exacerbation of psoriasis by interferon-alpha therapy for hepatitis C. *Clin Exp Dermatol* 2000; 25(4): 351-2.
115. Pellicano R, Puiatti P, Palmas P, Rizzetto M, Ponzetto A. The exacerbation of psoriasis during treatment with alfa interferon. *Recenti Prog Med* 1997; 88(9): 423.
116. Wölfer LU, Goerdt S, Schröder K, Zouboulis CC, Orfanos CE. Interferon-alpha-induced psoriasis vulgaris. *Hautarzt* 1996; 47(2): 124-8.
117. Ramos-Casals M, Muñoz S, Medina F, Jara LJ, Rosas J, Calvo-Alen J, Brito-Zerón P, Forns X, Sánchez-Tapias JM. HISPAMEC Study Group. Systemic autoimmune diseases in patients with hepatitis C virus infection: characterization of 1020 cases (The HISPAMEC Registry). *J Rheumatol* 2009; 36(7): 1442-8.
118. Ramos-Casals M, Cervera R, Lagrutta M, Medina F, García-Carrasco M, De La Red G, Bové A, Ingelmo M, Font J, for the HISPAMEC. Clinical features related to antiphospholipid syndrome in patients with chronic viral infections (hepatitis C and HIV infection): description of 82 cases. *Clin Inf Dis* 2004; 38: 1009-16.
119. Dalekos GN, Kistis KG, Boumba DS, Voulgari P, Zervou EK, Tsianos EV. Increased incidence of anti-cardiolipin antibodies in patients with hepatitis C is not

associated with aetiopathogenic link to antiphospholipid syndrome. *Eur J Gastroenterol Hepatol* 2000; 12(1): 67-74.

120. Ordi-Ros J, Villarreal J, Monegal F, Sauleda S, Esteban I, Vilardell M. Anticardiolipin antibodies in patients with chronic hepatitis C virus infection: characterization in relation to antiphospholipid syndrome. *Clin Diag Lab Immunol* 2000; 7(2): 241-4.

121. Atta, Estevam P, Paraná R, Pereira CM, Leite BCO, Sousa-Atta MLB. Antiphospholipid antibodies in Brazilian hepatitis C virus carriers. *Braz J Méd Biol Res* 2008; 41(6): 489-92.

122. Muñoz-Rodríguez FJ, Tassies D, Font J, Reverter JC, Cervera R, Sánchez-Tapias JM, Mazzara R, Ordinas A, Ingelmo M. Prevalence of hepatitis C virus infection with antiphospholipid syndrome. *J Hepatol* 1999; 30(5): 770-3.

123. Romero Gómez M, López Lacomba D, Garcia-Díaz E, Guil A, Gutierrez R, Otero MA, Marchante I, Suárez Garcia E, Castro Fernández M. Prevalence and clinical significance of antiphospholipid antibodies in chronic hepatitis C. *Med Clin (Barc)* 2000; 114(10): 367-70.

124. Alric L, Oskman F, Sanmarco M, Izopet J, Bonnet E, Garcia-Ricart F, Vinel JP, Duffaut M. Association of antiphospholipid syndrome and chronic hepatitis C. *Br J Rheumatol* 1998; 37(5): 589-90.

125. Cojocarú IM, Cojocarú M, Iacob SA. High prevalence of anticardiolipin antibodies in patients with asymptomatic hepatitis C virus infection associated acute ischemic stroke. *Rom J Intern Med* 2005; 43(1-2): 89-95.

126. Balderramo DC, García O, Colmenero J, Espinosa G, Fornés X, Ginès P. Antiphospholipid syndrome during pegylated interferon alpha-2a therapy for chronic hepatitis C. *Dig Liver Dis* 2009; 41(7):e4-e7.

127. Shinohara MM, Davis C, Olerud J. Concurrent antiphospholipid syndrome and cutaneous sarcoidosis due to interferon alfa and ribavirin treatment for hepatitis C. *J Drugs Dermatol* 2009; 8(9): 870-2.

128. Soufir N, Descamps V, Crickx B, Thibault V, Cosnes A, Bécherel PA, Wolkenstein P, Bournerias I, De La Salmonière P, Picard C, Roujeau JC, Piette JC, Belaïch S, Revuz J, Frances C. Hepatitis C virus infection in cutaneous

polyarteritis nodosa: a retrospective study of 16 cases. *Arch Dermatol* 1999; 135(8): 1001-2.

129. Carson CW, Conn DL, Czaja AJ, Wright TL, Brecher ME. Frequency and significance of antibodies to hepatitis C virus in polyarteritis nodosa. *J Rheumatol* 1993; 20(2): 304-9.

130. Dohmen K, Miyamoto Y, Irie K, Takeshita T, Ishibashi H. Manifestation of cutaneous polyarteritis nodosa during interferon therapy for chronic hepatitis C associated with primary biliary cirrhosis. *J Gastroenterol* 2000; 35(10): 789-93.

131. Costa C de A, Papi JA, Coelho HS, Nogueira C, Vanderboght B, Soares JÁ. Prevalence of hepatitis C in patients with systemic lupus erythematosus in the Hospital of Federal University of Rio de Janeiro (HUCCF). *Rev Assoc Med Bras* 2002; 48(1): 42-7.

132. Ahmed MM, Berney SM, Wolf RE, Hearth-Holmes M, Hayat S, Mubashir E, Vanderheyde H, Chang WL, King JW. Prevalence of active hepatitis C virus infection in patients with systemic lupus erythematosus. *Am J Med Sci* 2006; 331(5): 252-6.

133. Perlemuter G, Cacoub P, Sbai A, Hausfater P, Thaibault V, Le TH, Weshsler B, Buffet C, Piette JC. Hepatitis C virus infection in systemic lupus erythematosus: a case-control study. *J Rheumatol* 2003; 30(7): 1473-8.

134. Feng H, Zhang GY, Xie HF, Chen ML, Shi W, Wang LY. Hepatitis C virus infection combined with systemic lupus erythematosus. *Zhong Nan Da Xue Bao Yi Xue Ban* 2006; 31(6): 891-3.

135. Ho V, Mclean A, Terry S. Severe systemic lupus erythematosus induced by antiviral treatment for hepatitis C. *J Clin Rheumatol* 2008; 14(3): 166-8.

136. Sánchez Román J, Ocaña Medina C, Garcia Hernández FJ, Mateos Romero L. Alfa-2b interferon-induced systemic lupus erythematosus in a patient with hepatitis C virus chronic infection. *Rev Clin Esp* 2003; 203(8): 406-7.

137. Muñoz-Rodríguez FJ, Andreu Solsona V, Tricas Leris JM, Vilaseca Bellsolá J. Interferon alpha-2b induced lupus erythematosus in a patient with chronic hepatitis C infection. *Rev Clin Esp* 2002; 202(5): 299-300.

138. Abbot IJ, Chang CC, Skinner MJ, Street A, Perry G, McLean C, Wright EJ, Cameron PU. Development and management of systemic lupus erythematosus in a HIV-infected man with hepatitis C and B co-infection following interferon therapy: a case report. *J Med Case Reports* 2009; 3: 7289.
139. Lodato F, Tame MR, Colecchia A, Racchini C, Azzaroli F, D'Errico A, Casanova S, Pinna A, Roda E, Mazzela G. Systemic lupus erythematosus following virological response to peginterferon alfa-2b in a transplanted patient with chronic hepatitis C recurrence. *World Gastroenterol* 2006; 12(26): 4253-5.
140. Niewold TB, Swedler WI. Systemic lupus erythematosus arising during interferon-alpha therapy for cryoglobulinemic vasculitis associated with hepatitis C. *Clin Rheumatol* 2005; 24(2): 178-81.
141. Martinez Alfaro E, Mateos Rodriguez F, Blanch Sancho JJ, Tárraga Rodriguez I. Systemic lupus erythematosus syndrome induced by interferon therapy. *Med Clin (Barc)* 2004; 30(123): 597.
142. Dega H, Francés C, Dupin N, Lebre C, Simantov A, Callot C, Laporte J-L, Blot C, Opolon P, Poynard T, Chosidow O and MULTIVIRC group. Pruritus and hepatitis C virus infection. *Ann Dermatol* 1998; 125(1): 9-12.
143. Kanazawa K, Yaoita H, Tsuda F, Murata K, Okamoto H. Association of prurigo with hepatitis C virus infection. *Arch Dermatol* 1995; 131(7): 852-3.
144. Lebovics E, Seif F, Kim D, Elhosseiny A, Dworkin BM, Casellas A, Clark S, Rosenthal WS. Pruritus in chronic hepatitis C. Association with high serum bile acids, advanced pathology, and bile duct abnormalities. *Dig Dis Sci* 1997; 42(5): 1094-9.
145. Bonacini M. Pruritus in patients with chronic human immunodeficiency virus, hepatitis B and C virus infections. *Digest Liver Dis* 2000; 32: 621-5.
146. Aydingöz IE, Ozcivan M, Mansur T. The role of hepatitis C infection in patients with chronic generalized pruritus. *Dermatology* 2005; 211: 170-1.
147. Podányi B, Kiss A, Kaposi Novák P, Páska C, Lengyel G, Horányi M, Schaff Z, Horváth A. Hepatitis C virus RNA in the skin eruption from patients with prurigo and chronic hepatitis C. *Orv Hetil* 2004; 145(47): 2371-4.

148. Podányi B, Kiss A, Kaposi Novák P, Páska C, Lengyel G, Horányi M, Schaff Z, Horváth A. Hepatitis C virus RNA in the cutaneous eruption but not in the symptom-free skin from patient with prurigo simplex and chronic C hepatitis. *J Eur Acad Dermatol Venereol* 2005; 19: 503-23.
149. Raciti NS, D'Angelo G, Ierna D, Bruno CM. Hyde's prurigo nodularis and chronic HCV hepatitis. *J Hepatol* 1998; 28(1): 161-4.
150. Kanazawa K, Yaoita H, Tsuda F, Okamoto H. Hepatitis C virus infection in patients with urticaria. *J Am Acad Dermatol* 1996; 35: 195-8.
151. Cribier BJ, Santinelli F, Schmitt C, Stoll-Keller F, Grosshans E. Chronic urticaria is not significantly associated with hepatitis C or hepatitis G virus infection. A case-control study. *Arch Dermatol* 1999; 135: 1335-9.
152. Tousi P, Rahmati M, Khorshid SM. Urticaria and hepatitis C virus infection: is there a relationship? *Int J Dermatol* 2002; 41: 712-15.
153. Geria AN, Holcomb KZ, Scheinfeld NS. Necrolytic acral erythema: a review of the literature. *Cutis* 2009; 83(6): 309-14.
154. Liu A, Erikson CP, Cockerell CJ, Hsu S. Necrolytic acral erythema: a case not associated with hepatitis C infection. *Dermatol Online J* 2008; 14(6): 10.
155. Wu YH, Tu ME, Lee CS, Lin YC. Necrolytic acral erythema without hepatitis C infection. *J Cutan Pathol* 2009; 36(3): 355-8.
156. Nikan BP. Necrolytic acral erythema seronegative for hepatitis C virus-two cases from India treated with oral zinc. *Int J Dermatol* 2009; 48(10): 1096-9.
157. Khanna VJ, Shieh S, Benjamin J, Somach S, Zaim MT, Dorner W Jr, Shill M, Wood GS. Necrolytic acral erythema associated with hepatitis C: effective treatment with interferon alfa and zinc. *Arch Dermatol* 2000; 136(6): 755-7.
158. Hivnor CM, Yan AC, Junkins-Hopkins JM, Honing PJ. Necrolytic acral erythema: response to combination therapy with interferon and ribavirin. *J Am Acad Dermatol* 2004; 50(5 Suppl): S121-4.
159. Ghosn SH, Kibbi A-G. Cutaneous manifestations of liver diseases. *Clin Dermatol* 2008; 26: 274-82.
160. Smith KE, Fenske NA. Cutaneous manifestations of alcohol abuse. *J Am Acad Dermatol* 2000; 43: 1-16.

161. Okumura H, Aramaki T, Katsuta Y, Terada H, Satomura K, Akaike M, Sekiyama T. Regional differences in peripheral circulation between upper and lower extremity in patients with cirrhosis. *Scand J Gastroenterol* 1990; 25(9): 883-9.
162. Leonardo G, Arpaia MR, Del Guercio R, Coltorti M. Local deterioration of the cutaneous venoarterial reflex of the hand in cirrhosis. *Scand J Gastroenterol* 1992; 27: 326-32.
163. Saario R, Kalliomaki JL. Palmar erythema in rheumatoid arthritis. *Clin Rheumatol* 1985; 4: 449-51.
164. Khasnis A, Gokula RM. Spider nevus. *J Postgrad Med* 2002; 48: 307-9.
165. Sood A, Midha V. Spider angiomas in the gastrointestinal tract. *Trop Gastroenterol* 2000; 21: 77.
166. Gu JW, Elam J, Sartin A, Li W, Roach R, Adair TH. Moderate levels of ethanol induce expression of vascular endothelial growth factor and stimulate angiogenesis. *Am J Physiol Regul Integr Comp Physiol* 2001; 281: R365-72.
167. Akiyama M, Inamoto N. Arteriovenous haemangioma in chronic liver disease: clinical and histopathological features of four cases. *Br J Dermatol* 2001; 144: 604-9.
168. Quinn TR, Alora MB, Momtaz KT, Taylor CR. Reactive angioendotheliomatosis with underlying hepatopathy and hypertensive portal gastropathy. *Int J Dermatol* 1998; 37: 382-5.
169. Bergasa NV. Treatment of the pruritus of cholestasis. *Curr Treat Options Gastroenterol* 2004; 7: 501-8.
170. Glasova H, Beuers U. Extrahepatic manifestations of cholestasis. *J Gastroenterol Hepatol* 2002; 17: 938-48.
171. Amitrano L, Guardascione MA, Brancaccio V, Balzano A. Coagulation disorders in liver disease. *Semin Liver Dis* 2002; 22: 83-96.
172. Lawry M, Daniel CR. Nails in systemic diseases. In: Scher RK, Daniel CRI, editors. *Nails: Diagnosis. Therapy. Surgery*. Nova York: Elsevier Saunders; 2005. p. 147-76.

173. Murga Y, Parra V, Aredes A, Alasino M, Torres A, Santolín L, Salomón S, Carena J. Manifestaciones cutáneas em el paciente alcohólico. Relación com la cirrosis. *Dermatologia Argentina* 2009; 15(4): 255-9.
174. Niederau C, Lange S, Fruhauf M, Thiel A. Cutaneous signs of liver disease: value for prognosis of severe fibrosis and cirrhosis. *Liver Int* 2008; 28(5): 659-66.
175. Rigopoulos D, Pappazios V, Katsambas A. Cutaneous markers of HIV infection. *Clin Dermatol* 2004; 22: 487-98.
176. Raju PVK, Raghurama Rao G, Ramani TV, Vandana S. Skin disease: clinical indicator of immune status in human immunodeficiency virus (HIV) infection. *Int J Dermatol* 2005; 44: 646-49.
177. Aftergut K, Cockerell CJ. Update on the cutaneous manifestations of HIV infection. Clinical and pathological features. *Dermatol Clin* 1999; 17: 445-71.
178. Maurer T, Rodrigues LK, Ameli N, Phanuphak N, Gange SJ, DeHovitz J, French AL, Glesby M, Jordan C, Khalsa A, Hessel NA. The effect of highly active antiretroviral therapy on dermatologic disease in a longitudinal study of HIV type 1-infected women. *Clin Infect Dis* 2004; 38(4): 579-84.
179. Calista D, Morri M, Stagno A, Boschini A. Changing morbidity of cutaneous disease in patients with HIV after the introduction of highly active antiretroviral therapy including a protease inhibitor. *Am J Clin Dermatol* 2002; 3: 59-62.
180. Domingo P, Torres OH, Ris J, Vazquez G. Herpes zoster as an immune reconstitution disease initiation of combination antiretroviral therapy in patients with human immunodeficiency virus type-1 infection. *Am J Med* 2001; 110: 605-9.
181. French M, Lenzo N, John M, Mallal S, Price P. Highly active antiretroviral therapy. *Lancet* 1998; 351: 1056-9.
182. Alter MJ. Epidemiology of viral hepatitis and HIV co-infection. *J Hepatol* 2006; 44(Suppl): S6-S9.
183. Roca B, Suarez I, Gonzalez J, Garrido M, de la Fuente B, Teira R, Geijo P, Cosin J, Perez-Cortes S, Galindo MJ, Lozano F, Domingo P, Viciano P, Ribera E, Vergara A, Sánchez T. Hepatitis C virus and human immunodeficiency virus coinfection in Spain. *J Infect* 2003; 47: 117-124.

184. Sherman KE, Rouster SD, Chung RT, Rajcic N. Hepatitis C virus prevalence among patients infected with human immunodeficiency virus: a cross-sectional analysis of the US Adult AIDS Clinical Trials Group. *Clin Inf Dis* 2002; 34: 831-7.
185. Sulkowski MS, Thomas DL. Hepatitis C in the HIV-infected person. *Ann Intern Med* 2003; 138: 197-207.
186. McCoy CB, Metsch LR, Collado-Mesa F, Arheart KL, Messiah SE, Katz D, Shapshak P. The prevalence of Human Immunodeficiency Virus Type 1 and Hepatitis C virus among injection drug users who use high risk inner-city locales in Miami, Florida. *Mem Inst Oswaldo Cruz* 2004; 99(8): 789-93.
187. Carvalho FHP, Coêlho MRCD, Vilella TAS, Silva JLA, Melo HRL. Co-infecção por HCV/HIV em hospital universitário de Recife, Brasil. *Rev Saúde Pública* 2009; 43(1): 133-9.
188. Mendes-Corrêa MCJ, Barone AA, Cavalheiro NP, Tengan FM, Guastini C. Prevalence of hepatitis B and C in the sera of patients with infection in São Paulo, Brazil. *Rev Inst Med Trop S Paulo* 2000; 42(2): 81-5.
189. Tovo CV, Santos DE, Mattos AZ, Almeida PRL, Mattos AA, Santos BR. Prevalência ambulatorial em um hospital geral de marcadores para hepatites B e C em pacientes com infecção pelo Vírus da Imunodeficiência Humana. *Arq Gastroenterol* 2006; 43(2): 73-6.
190. Farias LB, Adolf R, Lunardi L, Sprinz E. Prevalência de infecção pelo HCV em pacientes HIV positivo acompanhados no ambulatório de HIV/SIDA do Hospital de Clínicas de Porto Alegre 2008; *Rev HCPA*; 28(Supl): 46.
191. McGovern BH. Hepatitis C in the HIV-Infected Patient. *J Acquir Immune Defic Syndr* 2007; 45(2): S47-S56.
192. Lifson AR, Hessel NA, Rutherford GW. Progression and clinical outcome of infection due to human immunodeficiency virus. *Clin Inf Dis* 1992. 14: 966-72.
193. Staples CT, Rimland D, Dudas D. Hepatitis C in the HIV Atlanta V.A. cohort study (HAVACS): the effects of co-infection on survival. *Clin Inf Dis* 1999; 29: 150-4.

194. Dorruci M, Pezzoti M, Philips AN, Lepri AC, Rezza G. Co-infection of hepatitis C virus with immunodeficiency virus and progression to AIDS. *J Infect Dis* 1995; 172: 1503-8.
195. Vallet-Pichard A, Pol S. Natural history and predictors of severity of chronic hepatitis C virus (HCV) and human immunodeficiency virus (HIV) co-infection. *J Hepatol* 2006; 44: S28-S34.
196. Weis N, Lindhardt BO, Kronborg G, Hansen A-BE, Laursen AL, Christensen PB, Nielsen H, Moller A, Sorensen HT, Obel N. Impact of hepatitis C virus coinfection on response to highly active antiretroviral therapy and outcome in HIV-infected individuals: a nationwide cohort study. *Clin Inf Dis* 2006; 42: 1401-7.
197. Rosenthal E, Poirée M, Pradier C, Perrone C, Salmon-Ceron D, Geffray L, Myers RP, Morlat P, Pialoux G, Pol S, Cacoub B for the GERMIVIC Joint Study Group. Mortality due to hepatitis C-related liver disease in HIV-infected patients in France. *AIDS* 2003; 17: 1803-9.
198. Shimizu S, Chen K-R, Tagami H, Hanabusa H. Mucocutaneous manifestations in Japanese HIV-positive hemophiliacs. *Dermatology* 2000; 201: 321-5.
199. Saadoun D, Aaron L, Resche-Rigon M, Pialoux G, Piette J-C, Cacoub P for the GERMIVIC Joint Study Group. Cryoglobulinaemia vasculitis in patients coinfecting with HIV and hepatitis C virus. *AIDS* 2006; 20: 871-7.
200. Bonnet F, Pineau JJ, Taupin JL, Feyler A, Bonarek M, de Witte S, Bernard N, Lacoste D, Morlat P, Beylot J. Prevalence of cryoglobulinemia and serological markers of autoimmunity in human immunodeficiency virus infected individuals: a cross-sectional study of 97 patients. *J Rheumatol* 2003; 30(9): 2005-10.
201. Lim HW, Pereira A, Sassa S, Kim M, Zolla-Pazner S. Early-stage HIV infection and hepatitis C virus infection are associated with elevated serum porphyrin levels. *J Am Acad Dermatol* 1998; 39(6): 956-9.
202. O'Connor WJ, Badley AD, Dicken CH, Murphy GM. Porphyria cutanea tarda and human immunodeficiency virus: two cases associated with hepatitis C. *Mayo Clin Proc* 1998; 73(9): 895-7.

203. Cribier B, Rey D, Uhl G, Le Coz C, Hirth C, Libbrecht E, Vetter D, Lang JM, Stoll-Keller F, Grosshans E. Abnormal urinary coproporphyrin levels in patients infected by hepatitis C virus with or without human immunodeficiency virus. A study of 177 patients. *Arch Dermatol* 1996; 132(12): 1448-52.
204. Melito VA, Parera VE, Rossetti MV, Batlle A. Manifestación de porfiria cutánea tardía en pacientes infectados con el virus de la inmunodeficiencia humana. *Acta Bioquim Clin Latinoam* 2006; 40(1): 29-34.
205. Hoffman CJ, Ray SC. Severe pruritus after completing pegyinterferon for hepatitis C. *AIDS Read* 2008; 18(11): 562-5.
206. Abbott IJ, Chang CC, Skinner MJ, Street A, Perry G, Maclean C, Wright EJ, Cameron PU. Development and management of systemic lupus erythematosus in an HIV-infected man with hepatitis C and B co-infection following interferon therapy: a case report. *J Med Case Reports* 2009; 3: 7289.

9. Artigos científicos em inglês

9.1. Dermatological manifestations in coinfecting patients by Hepatitis C virus and HIV: a prospective and comparative study

Cunha VS¹, Meotti C², Oliveira JH³, Sprinz E⁴, Álvares-da-Silva MR⁵,
Goldani LZ⁶

1. Dermatologist – Doctoral Student of the Postgraduate Program in Medical Science at the Federal University of Rio Grande do Sul, Porto Alegre, Brazil
2. Resident in Dermatology at the Santa Casa de Misericórdia de Porto Alegre, Porto Alegre, Brazil
3. Medical Student at the Federal University of Rio Grande do Sul, Porto Alegre, Brazil
4. Infectiologist of the Internal Medicine Service at the Hospital de Clínicas de Porto Alegre, Porto Alegre, Brazil
5. Gastroenterologist – Professor at the Internal Medicine Service of the Federal University of Rio Grande do Sul/ Hospital de Clínicas de Porto Alegre, Porto Alegre, Brazil
6. Infectiologist – Professor at the Internal Medicine Service of the Federal University of Rio Grande do Sul/ Hospital de Clínicas de Porto Alegre, Porto Alegre, Brazil

Submetido para *Journal of the American Academy of Dermatology*

Abstract

Background: Hepatotropic virus and HIV (Human Immunodeficiency Virus) infections are common, as they share the same transmission routes. About 30% of HIV-positive patients are coinfecting with hepatitis C virus (HCV). Among the HCV-related extrahepatic events, those involving the skin are of particular importance because they often represent the first evidence of infection. It is known that 90% of HIV-positive patients will develop some type of mucocutaneous manifestation and in co-infection, with the sum of the effects of both viruses, a higher prevalence of skin manifestations might be expected. **Aims:** The aim of this study is to specify the skin manifestations in patients coinfecting with HIV and HCV and compare them to those infected with HCV alone. **Methods:** This is a cross-sectional, prospective study and the studied population consisted of patients infected with HCV alone and coinfecting with HCV and HIV from a tertiary hospital in the South of Brazil, who were submitted to a complete skin examination and laboratory tests, when necessary. **Results:** A total of 201 patients were assessed, of which 108 were HCV-HIV coinfecting and 93 were HCV mono-infected. There was no statistical difference in terms of the presence of pruritus, but there is a tendency for it to be more frequent in those with HCV alone. The HCV-HIV coinfecting group had an average of 4.5 different dermatological alterations per patient, which was significantly fewer than in HCV-mono-infected group, which had an average of 5.2 mucocutaneous problems per patient. A total of 104 different skin diseases were identified and there was a higher prevalence of infectious alterations and pigmentation disorders in the HCV-HIV coinfecting group. Vascular alterations were more frequent in HCV mono-infected patients. **Limitations:** The difficulty of studying HIV-infected patients in which the dermatological manifestations can vary according to the different immunological status. **Conclusion:** In this prospective study of 201 HCV infected patients we show a high prevalence of skin alterations both in HCV mono-infected patients and in those coinfecting with HIV. Virtually all the patients showed some form of dermatological abnormality, since not only the classic extrahepatic manifestations were considered. Coinfecting patients were found to have significantly fewer skin lesions than the HCV mono-infected patients. The importance of dermatological examination in the management of these patients is clear, not only for predicting the progress of liver disease, but also for its early diagnosis, and so decreasing morbimortality by introducing early treatment.

Introduction

The hepatitis C virus (HCV) is an RNA virus of the *Flaviviridae* family, first identified in 1989. It primarily causes acute and/or chronic hepatitis.¹ Although the incidence of acute hepatitis C has declined in recent years, the prevalence remains high, as the chronic infection develops in approximately 75% of those infected.²

The liver damage caused by HCV occurs through viral replication in hepatocytes. Many extrahepatic manifestations have been associated with HCV and its pathogenesis remains unclear. The virus also replicates in lymphocytes and this fact could explain many of these events. Another theory suggests that circulating immune complexes or sites consisting of HCV antigens and antibodies are deposited in tissues, especially skin and kidneys, triggering an inflammatory cascade.^{2,3}

Autoantibodies, particularly of the rheumatoid factor and anti-smooth muscle types, are commonly found in patients with hepatitis C. In addition, rates of autoimmune thyroiditis, lymphocytic sialadenitis, similar to Sjögren's syndrome (*sicca* syndrome), and autoimmune thrombocytopenic purpura are significantly higher in HCV-positive individuals. The main dermatological extrahepatic manifestations are mixed cryoglobulinemia, porphyria cutanea tarda, lichen planus, polyarteritis nodosa and pruritus.²

The emergence of human immunodeficiency virus (HIV) and the recognition of AIDS (acquired immunodeficiency syndrome) as a disease in 1981, had a great impact on dermatology.⁴ It is known that 90% of HIV-positive patients will develop some type of mucocutaneous manifestation during the course of the disease. These alterations, infectious or not, are related to the degree of immunosuppression and may be the only sign of infection. In addition, many opportunistic infections may first appear in the skin, be unusual in appearance and evolution, be difficult to diagnosis and respond poorly to conventional treatments. Thus, skin diseases in patients infected with HIV are of great importance and may become the main debilitating element affecting these patients.⁵

Because HCV and HIV share the same risk factors, they often coexist. There is considerable controversy regarding the real impact of coinfection, but there is reference to increased general morbidity.⁶

Cacoub *et al.*⁷ carried out a study that compared patients with HCV alone with HIV coinfecting patients. Although this was not the primary objective of the study, 74 HCV-HIV coinfecting patients were compared with 242 HCV mono-infected patients. Applying univariate analysis, they found that coinfecting patients had fewer extrahepatic manifestations including vasculitis, arthralgias, myalgias and sicca syndrome. In the same period, a group of Japanese researchers⁸ compared the mucocutaneous manifestations of 53 coinfecting hemophiliacs patients with 53 hemophiliacs HCV-infected only. They failure to see typical finds of HIV and HCV infections in their patients and in conclusion, they think it is because hemophiliacs have different sexual behavior and, moreover, racial and geographical differences might also be responsible. These two studies are the only ones to compare HCV-infected only patients with coinfecting individuals with HIV and HCV.

Since the introduction of highly active antiretroviral therapy and the resultant increased longevity of HIV-positive patients, HCV induced end-stage liver disease has become an increasing cause of mortality.⁹ Thus, early diagnosis of co-infection is important in preventing this condition.

It is known that about 17% of patients with hepatitis C have some form of mucocutaneous manifestation⁷ and that most HIV-infected patients present dermatological alterations.⁶ With the large number of HCV-HIV coinfecting patients, there is an increasing need to study the skin manifestations in this subgroup, because there is no specific literature available.

The aim of this study is to specify the skin manifestations in patients coinfecting with HIV and HCV and compare them to those infected with HCV alone.

Methods

This is a prospective, cross-sectional study.

The studied population consisted of patients diagnosed with hepatitis C or coinfecting with HCV and HIV, from the Gastroenterology and Infectious Diseases Outpatient Departments of the *Hospital de Clínicas de Porto Alegre*, Brazil.

For a significance level of 0.05 and a power of 80% and considering that dermatological involvement occurs in about 17% of HCV-monoinfected patients, a total sample of 206 patients was calculated. One-hundred and three (103) patients with HCV alone and 103 patients coinfecting with HCV and HIV.

Patients with HCV, defined by the presence of the anti-HCV antibody (detected by ELISA) and patients coinfecting by HIV and HCV, where the diagnosis of Hepatitis C should be combined with the presence of anti-HIV antibodies, also detected by ELISA and confirmed with a second diagnostic method (Southern blot, in general), were included. Patients treated for hepatitis C for more than 3 months ago and with polymerase chain reaction persistently positive for HCV, were also included. Patients with other liver disorders such as hepatitis B, autoimmune hepatitis and primary biliary cirrhosis were excluded, as were HTLV-positive patients (Human T Lymphotropic Virus) and those being treated for hepatitis C. Patients from the Dermatology Outpatients Department were not included.

When the inclusion criteria were fulfilled, a complete skin examination was performed by a single examiner. The data were collected during the interview and, if the laboratory tests were not available for the previous 30 days, they were performed on the day of inclusion/dermatological examination.

The skin color phototypes were defined according to Astner and Anderson.¹⁰

Alcoholism was defined as consumption of a quantity greater than 30g/day of alcohol. Onychomycosis was considered proven when the direct mycological examination and/or nail culture were positive.

The study was approved by the Medical Ethics Committee of the *Hospital de Clínicas de Porto Alegre* and signed informed consent was given by all the patients.

The data were evaluated descriptively using the SPSS 13.0 statistical program.

The Student t test was used to compare the quantitative variables. The U-Mann-Whitney test was used when accentuated asymmetries were seen in the distribution. Fisher's Exact test was used to compare the qualitative variables. Associations between variables were measured with the aid of chi-square test. In order to compare the number of lesions, an adjustment was made for sex using the covariance analysis model. The significance level was set at $p < 0.05$.

Results

From December 2007 to June 2009, a total of 201 patients were assessed, of which 108 were HCV-HIV coinfecting and 93 were HCV monoinfected. The mean age was 51 years in the HCV-monoinfected group and 45 years in the coinfecting group. Most of the patients were male (65.5%) in the HCV-monoinfected group, while 45% were male in the coinfecting group. The majority (78.7%) were Fitzpatrick skin-color types III and IV. The general characteristics are shown in Table 1.

Regarding occupation, 38 (35.9%) of the coinfecting patients were unemployed, retired or were on sick leave from work, with this rate being 24.5% among the HCV monoinfected patients. This means that a total of 30.6% of the patients in the study were not working.

Genotype identification was performed in 178 (88.6%) patients, with genotype 1 being found in 111 (62.4%), genotype 2 in 6 (3.4%) and genotype 3 in 61 (34.4%).

The presence of hepatic fibrosis was evaluated in 158 (78.6%) patients and was positive in 116 (73.4%) patients. There was no difference between groups regarding the presence or absence of hepatic fibrosis (Table 1).

Regarding alcoholism, there was a significant prevalence of this condition in coinfecting patients, but the mean platelet count, aspartate aminotransferase (AST) and alanine aminotransferase (ALT) were similar in both the HCV monoinfected and HCV-HIV coinfecting patients (Table 1).

In the group of coinfecting patients, the average count of CD4-positive cells was 489 cells/mm³, and ranged from 27 to 1282 cells/mm³. Eighty-nine of the 108 HIV-positive patients (82.4%) were on antiretroviral treatment at the time of physical examination.

With the exception of antiretroviral drugs, 61 (56.5%) coinfecting patients did not use any other systemic medication and among the HCV monoinfected, 40 (43%) patients did not use systemic medications.

There was no statistical difference between the groups in terms of the presence pruritus, but there is a tendency for it to be more frequent in those with HCV alone ($p = 0.086$) (Table 2).

The HCV-HIV coinfecting group had an average of 4.5 different dermatological alterations per patient (ranging from 0 to 9), which was significantly fewer than in HCV-monoinfected group, which had an average of 5.2 mucocutaneous problems per patient ($p = 0.029$), ranging from 0 to 12 different alterations per patient (Table 2). A comparison of the number of skin alterations remained statistically significant even after adjusting for sex ($p = 0.024$). Only one patient in each group showed no dermatological alteration.

A total of 961 diagnoses were carried out in the two groups of patients, 482 diagnoses among the coinfecting and 479 among the HCV monoinfected patients (Table 3). We identified 104 different skin diseases. There was no statistically significant difference between the two groups according to body segment studied.

The different diagnoses are presented according to body segment in Table 4. When evaluating the types of mucocutaneous alterations, we see a higher prevalence of infectious alterations in the HCV-HIV coinfecting group, for example, in the upper limbs, where 14.7% of the coinfecting group was found to have verruca vulgaris, while this infection was not found among the HCV monoinfected patients. Pigmentation disorders were also more frequent in coinfecting patients, such as with the prevalence of facial melasma (17.6% in coinfecting versus 7.5% in monoinfected). Vascular alterations, such as facial telangiectasias, palmar erythema and varicose veins in the lower limbs were more frequent in HCV monoinfected patients.

Regarding specific diagnoses related to HCV infection, no patient was diagnosed with lichen planus or cutaneous vasculitis. A total of 9 patients (4.5%) were diagnosed with psoriasis, 7 HCV monoinfected and 2 coinfecting patients. Vitiligo was confirmed in 5 patients, 3 of them coinfecting. Porphyrria cutanea tarda was diagnosed in only 2 patients, both HCV monoinfected.

Table 1. General characteristics of the patients.

	HCV-positive Patients (n=93)	Coinfecting Patients (n=108)	P
Males (%)	74 (68.5)	42 (45.2)	0.001
Age (mean \pm standard deviation)	50.7 \pm 9.3	44.7 \pm 8.9	0.029
Phototype (%)			0.577
I	0	0	
II	10(11.2)	7(7.4)	
III	40(44.9)	41(43.6)	
IV	23(25.8)	33(35.1)	
V	8(9.0)	5(5.3)	
VI	8(9.0)	8(8.5)	
Alcoholism (%)	27 (29.3)	49 (45.8)	0.025
Aspartate aminotransferase (AST) (U/l) (mean)	68	62	0.354
Alanine aminotransferase (ALT) (U/l) (mean)	83	71	0.109
Platelet count (mean)	193000	185000	0.446
Liver Fibrosis (%)	59 (78.7)	57 (68.7)	0.215

Table 2. Distribution of the patients in relation to the presence of pruritus and the number of different dermatological alterations.

	HCV-positive Patients (n=93)	Coinfecting Patients (n=108)	P
Pruritus (%)	32 (41.6)	19 (26.8)	0.086
Number of different dermatological alterations	5.2	4.5	0.029

per patient (mean)

Table 3. Number of diagnoses per segment between HCV monoinfected and HCV-HIV coinfecting patients.

	HCV-positive Patients (n=93)	Coinfected Patients (n=108)	Total (n=201)
Head (%)	79 (16.5)	90 (18.7)	169 (17.6)
Upper Limbs (%)	70 (14.6)	68 (14.1)	138 (14.4)
Lower Limbs (%)	100 (20.9)	103 (21.4)	203 (21.1)
Trunk (%)	95 (19.8)	70 (14.5)	165 (17.2)
Fingernails (%)	20 (4.2)	25 (5.2)	45 (4.7)
Toenails (%)	66 (13.8)	65 (13.5)	131 (13.6)
Oral Cavity (%)	49 (10.2)	61 (12.7)	110 (11.4)
Total (%)	479 (100.0)	482 (100.0)	961 (100.0)

Table 4. Most commonly found dermatological alterations according to body segment.

	HCV-positive Patients (n=93)	Coinfected Patients (n=108)
Head (%)		
Telangiectasias	21 (22.6)	14 (13.0)
Melasma	7 (7.5)	19 (17.6)
Seborrheic Dermatitis	6 (6.5)	13 (12.0)
Upper Limbs (%)		
Palmar Erythema	18 (19.3)	13 (12.0)
Verruca vulgaris	0	10 (9.3)
Melasma	6 (6.5)	4 (3.7)
Lower Limbs (%)		
Varicose veins	35 (37.6)	21 (19.4)
Tinea	14 (15.1)	12 (11.1)
Xeroderma	13 (14.0)	13 (12.0)
Trunk (%)		
Telangiectasias	32 (34.4)	18 (16.7)
Poikiloderma	9 (9.7)	2 (1.9)
Pityriasis versicolor	5 (5.4)	3 (2.8)
Fingernails (%)		
Longitudinal striae	7 (7.5)	3 (2.8)
	3 (3.2)	10 (9.3)

Melanonychia	3 (3.2)	3 (2.8)
Onycholysis		
Toenails (%)		
Pachyonychia	15 (16.1)	14 (13.0)
Onycholysis	12 (13.0)	15 (13.9)
Melanonychia	9 (9.7)	9 (8.3)
Proven Onychomycosis	6 (6.5)	10 (9.3)
Oral Cavity (%)		
Palate Telangiectasias	29 (31.2)	42 (38.9)
Fissured tongue	14 (15.1)	7 (6.5)

Discussion

To the best of our knowledge, this is the second study in the literature, led by a dermatologist, in which the dermatological manifestations in HCV-HIV coinfecting patients are evaluated and compared to those found in HCV mono-infected patients. The other study⁸ exclusively analysed hemophiliac patients and included a small sample of only 53 patients.

Age and sex were statistically different between the groups. With regard to age, it should be noted that there is no difference in the prevalence of dermatoses among patients from 45 and 51 years of age. With regard to sex, adjustments were made to compare the number of injuries, by model analysis of covariance. After the adjustment, the comparison of the number of injuries remained significant.

The literature contains no assessment of the costs to society of these patients, but a relevant finding in this study was that more than 1/3 of the patients were not working, despite being at a professionally active age.

The prevalence of pruritus in patients infected with HCV varies according to geographical location. Thus, there are reports of pruritus in only 6% of patients in a French cohort⁷ (242 HCV mono-infected and 74 coinfecting) and 18.57% of HCV-mono-infected patients in a Turkish study.³ In our study, pruritus was reported in around 42% of HCV mono-infected patients and 27% of the coinfecting patients. This difference showed a tendency towards statistical significance.

Thrombocytopenia was statistically significant in the only study that compared HCV-positive patients with those coinfecting by HIV.⁷ In our assessment, there was no significant difference between the platelet counts in both groups.

In the United States, 30% of HIV-positive patients are coinfecting with HCV and similar rates are reported in Europe. Among injection drug users and hemophiliacs, these rates are even higher, i.e. around 70% to 90% of coinfection.⁹ In southern Brazil, of the 1,869 HIV-positive patients attending the Infectious Diseases Outpatients Service at our tertiary hospital, 28.8% are also coinfecting with HCV.¹¹ HIV characterizes a more severe chronic hepatitis C. With highly active antiretroviral therapy and the consequent increase in survival, in addition to its hepatotoxicity, HCV-induced liver disease is seen to progress further, either to liver failure or liver cancer.¹² Mortality is higher in coinfecting patients, either from causes related to liver disease or AIDS, than in those monoinfected by each one of the viruses.¹³ A French multicenter study estimated that 28% of non-AIDS-related deaths in patients with HIV resulted from HCV-induced liver disease. These findings underscore the growing importance of early diagnosis and treatment of this virus.¹²

A number of extrahepatic manifestations have been related to the natural history of infection with hepatitis C. There are reports that 40 to 74% of HCV-infected patients will have had extrahepatic manifestations during the course of the disease. Often, the extrahepatic manifestations can cause greater mortality than the hepatitis itself, even in the presence of persistently normal ALT.¹⁴ In this prospective study of 201 HCV infected patients we show a high prevalence of skin alterations both in HCV monoinfected patients and in those coinfecting with HIV. Virtually all the patients showed some form of dermatological abnormality, since not only the classic extrahepatic manifestations such as mixed cryoglobulinemia (vasculitis), lymphoproliferative diseases (especially non-Hodgkin's B cell), late cutaneous porphyria, lichen planus, thyroid disease (usually hypothyroidism), diabetes mellitus and Sjogren's syndrome were considered, but all the mucocutaneous alterations found.

There is a current trend to consider the clinical findings, especially the dermatological examination, even instead of invasive tests such as liver biopsy, for the evaluation of chronic liver disease and the diagnosis of hepatic fibrosis. Patients with vascular spiders, palmar erythema and nail alterations are

more likely to have hepatic fibrosis compared to those in which such findings are absent.¹⁵ In our study, these findings are also described, in addition to typical skin alterations associated with hepatitis C and HIV infection.

An increase in the number and severity of skin lesions would be expected with HIV-HCV co-infection when compared to HCV infection alone, as the prevalence of skin diseases in HIV-positive patients is high.⁵ However, this is not found to be the case. In their study, Cacoub *et al.*⁷ showed there to be fewer extrahepatic manifestations in HIV-HCV coinfecting patients. A result repeated in the present study in which coinfecting patients were found to have significantly fewer skin lesions than the HCV mono-infected patients. This finding does not seem to be linked to the liver fibrosis which is similar in both groups. As there is lymphotropism with HCV, as well as liver tropism, and this immune phenomenon could be implicated in the pathogenesis of skin alterations and other extrahepatic events,¹⁴ it is likely that co-infection with HIV, which directly affects T cells, might affect this process.

El-Serag *et al.*¹⁶ evaluated a large population of HCV-positive patients in relation to the prevalence of extrahepatic manifestations related to HCV. Among 34,204 patients, they identified 0.3% with lichen planus, 0.17% with vitiligo, 0.77% with cutaneous porphyria and 0.57% with cryoglobulinemia. These low levels of prevalence could explain the fact that we did not identify vasculitis or lichen planus in our patients, although there is some controversy regarding the relationship between the latter diagnosis and HCV. Some authors suggest a causal relationship between lichen planus and HCV,¹⁷⁻²⁰ while others suggest there is no correlation.^{21,22} Kurokawa *et al.*,²³ in a Japanese study, showed the presence of HCV RNA in lichen planus lesions, suggesting these lesions could be viral replication sites. On the other hand, Campisi *et al.*²⁴ dismiss this relationship of lichen planus with HCV and they consider the possibility that HIV may have a protective effect in relation to lichen planus.

With regard to vitiligo, it appears to be an extrahepatic manifestation of HCV, as is porphyria cutanea tarda (PCT), which we observed in our study at higher prevalence than that previously reported.¹⁶ Psoriasis does not appear to be

related to HCV,²⁵ but we know that it is more severe and extensive in HIV-positive patients than in the general population.⁴ In our study, it was shown to be more prevalent particularly among the HCV monoinfected patients, while it was not more severe in coinfecting patients.

With respect to HCV-related hyperpigmentation, we should consider two points. Firstly, diffuse hyperpigmentation appears to be induced in HCV infected patients undergoing hemodialysis due to chronic renal failure,²⁶ and, in addition, there are several case reports of diffuse hyperpigmentation at the application sites of pegylated interferon, especially in patients with higher phototypes.²⁷⁻²⁹ In the present study, pigment disorders such as melasma on the upper limbs and poikiloderma and melanonychia on the feet were more commonly found among the HCV monoinfected patients. This finding suggests HCV may play a role as an inducer or stimulator of melanin deposits or melanogenesis, which has not yet been described in the literature.

Finally, once again, the importance of dermatological examination in the management of these patients is clear, not only for predicting the progress of liver disease, but also for its early diagnosis, and so decreasing morbimortality by introducing early treatment.

Acknowledgments

The authors acknowledge the financial resources provided by FIPE / HCPA (Research Incentive Fund of the *Hospital de Clínicas de Porto Alegre*).

References

1. Chung CM, Nunley JR. Overview of hepatitis C and skin. *Dermatol Nurs* 2006; 18(5): 425-9.
2. Bonkovsky HL, Mehta S. Hepatitis C: a review and update. *J Am Acad Dermatol* 2001; 44: 159-79.
3. Dervis E, Serez K. The prevalence of dermatologic manifestations related to chronic hepatitis C virus infection in a study from a single center in Turkey. *Acta Dermatoven APA* 2005; 14(3): 93-8.

4. Trent JT, Kirsner RS. Cutaneous Manifestations of HIV: a Primer. *Adv Skin Wound Care* 2004; 17: 116-29.
5. Zancanaro PCQ, Mcgirt LY, Mamelak AJ, Nguyen RH-N, Martins CR. Cutaneous manifestations of HIV in the era of highly active antiretroviral therapy: an institutional urban clinic experience. *J Am Acad Dermatol* 2006; 54: 581-8.
6. Nunley JR. Cutaneous manifestations of HIV and HCV. *Dermatol Nurs* 2000; 12(3): 163-73.
7. Cacoub P, Renou C, Rosenthal E, Cohen P, Loury Y *et al.* Extrahepatic manifestations associated with hepatitis C virus infection: a prospective multicenter study of 321 patients. *Medicine (Baltimore)* 2000; 79(1): 47-56.
8. Shimizu S, Chen K-R, Tagami H, Hanabusa H. Mucocutaneous manifestations in Japanese HIV-positive hemophiliacs. *Dermatology* 2000; 201: 321-5.
9. Rosenthal E, Poirée M, Pradier C, Perronne C, Salmon-Ceron D *et al.* Mortality due to hepatitis C-related liver disease in HIV-infected patients in France. *AIDS* 2003; 17: 1803-9.
10. Astner S, Anderson RR. Skin Phototypes 2003. *J Invest Dermatol* 2004; 122(2): 30-31.
11. Farias LB, Adolf R, Lunardi L, Sprinz E. Prevalência de infecção pelo HCV em Patients HIV positivos acompanhados no ambulatório de HIV/SIDA do Hospital de Clínicas de Porto Alegre. *Rev HCPA* 2008; 28 (Supl): 46.
12. Soriano V, Puoti M, Sulkowski M, Mauss S, Cacoub P, Cargnel A, Dieterich D, Hatzakis A, Rockstroh J. Care of patients with hepatitis C and HIV co-infection. *AIDS* 2004; 18: 1-12.
13. Weis N, Lindhardt B, Kronborg G, Hansen AE, Laursen AL, Christensen PB, Nielsen H, Moller A, Sorensen HT, Obel N. Impact of hepatitis C Virus Coinfection on Response to Highly Active Antiretroviral Therapy and Outcome in HIV-Infected Individuals: a Nationwide Cohort Study. *Clin Inf Dis* 2006; 42: 1481-7.
14. Galossi A, Guarisco R, Bellis L, Puoti C. Extrahepatic manifestations of chronic HCV infection. *J Gastrointest Liver Dis* 2007; 16(1): 65-73.
15. Niederau C, Lange S, Fruhauf M, Thiel A. Cutaneous signs of liver disease: value for prognosis of severe fibrosis and cirrhosis. *Liver Int* 2008; 28(5): 659-66.

16. El-Serag HB, Hampel H, Yeh C, Rabeneck L. Extrahepatic manifestations of hepatitis C among United States Veterans. *Hepatology* 2002; 36: 1439-45.
17. Chainani-Wu N, Lozada-Nur F, Terrault N. Hepatitis C vírus and lichen planus: a review. *Oral Surg Oral Med Oral Pathol Oral Radiol Endod* 2004; 98: 171-83.
18. Lodi G, Giuliani M, Majorana A, Sardella A, Bez C, Demarosi F, Carrassi A. Lichen planus and hepatitis C vírus: a multicentre study of patients with oral lesions and a systematic review. *Br J Dermatol* 2004; 151: 1172-81.
19. Carrozzo M, Guldolfo S. Oral disease possibly associated with hepatitis C virus. *Crit Rev Oral Biol Med* 2003; 14(2): 115-27.
20. Guerreiro TDV, Machado MM, Freitas THP. Associação entre líquen plano e infecção pelo vírus da hepatite C: um estudo prospectivo envolvendo 66 pacientes da clínica de dermatologia da Santa Casa de Misericórdia de São Paulo. *An Bras Dermatol* 2005; 80(5): 475-80.
21. Maticic M, Poljak M, Lunder T, Rener-Sitar K, Stojanovic L. Lichen planus and other cutaneous manifestations in chronic hepatitis C: pre- and post-interferon-based treatment prevalence vary in a cohort of patients from low hepatitis C virus endemic area. *J Eur Acad Dermatol Venereol* 2008; 22: 779-88.
22. Das A, Das J, Majumdar G, Bhattacharya N, Neogi DK, Saha B. No association between seropositivity for hepatitis C virus and lichen planus: a case control study. *Indian J Dermatol Venereol Leprol* 2006; 72(3): 198-200.
23. Kurokawa M, Hidaka T, Sasaki H, Nishikata I, Morishita K, Setoyama M. Analysis of hepatitis C virus (HCV) RNA in the lesions of lichen planus in patients with chronic hepatitis C: detection of anti-genomic- as well as genomic-strand HCV RNAs in lichen planus lesions. *J Dermatol Sci* 2003; 32(1): 65-70.
24. Campisi G, Fede OD, Craxi A, Di Stefano R, Margiotta V. Oral lichen planus, hepatitis C virus, and HIV: no association in a cohort study from na área of high hepatitis C vírus endemicity. *J Am Acad Dermatol* 2004; 51: 364-70.
25. Taglione E, Vatteroni ML, Martini P, Galluzzo E, Lombardini F, Delle Sedie A, Bendinelli M, Pasero G, Bencivelli W, Riente L. Hepatitis C virus infection: prevalence in psoriasis and psoriatic arthritis. *J Rheumatol* 1999; 26(2): 370-2.

26. Choi HK, Thomé FS, Orlandini T, Barros E. Hiperpigmentação cutânea em Patients com insuficiência renal crônica em hemodiálise infectados pelo vírus da hepatite C. *Rev Assoc Med Bras* 2003; 49(1): 24-8.
27. Lin J, Lott JP, Amorosa VK, Kovarik CL. Iatrogenic hyperpigmentation in chronically infected hepatitis C patients treated with pegylated interferon and ribavirin. *J Am Acad Dermatol* 2009; 60(5): 882-3.
28. Gurguta C, Kauer C, Bergholz U, Formann E, Steindl-Munda S, Ferenci P. Tongue and skin hyperpigmentation during PEG-interferonalpha/ribavirin therapy in dark-skinned non-Caucasian patients with chronic hepatitis C. *Am J Gastroenterol* 2006;101:197-8.
29. Willems M, Munte K, Vrolijk JM, Den Hollander JC, Bohm M, Kemmeren MH, et al. Hyperpigmentation during interferon alpha therapy for chronic hepatitis C virus infection. *Br J Dermatol* 2003;149:390-4.

9.2. The prevalence of dermatological alterations in HIV-positive patients coinfecting by Hepatitis C virus in a Tertiary Hospital in the South of Brazil

Cunha VS¹, Meotti C², Oliveira JH³, Sprinz E⁴, Álvares-da-Silva MR⁵, Goldani LZ⁶

1. Dermatologist – Doctoral Student of the Postgraduate Program in Medical Sciences at the Federal University of Rio Grande do Sul, Porto Alegre, Brazil
2. Resident in Dermatology at the Santa Casa de Misericórdia de Porto Alegre, Porto Alegre, Brazil
3. Medical Student at the Federal University of Rio Grande do Sul
4. Infectiologist of the Internal Medicine Service at the Hospital de Clínicas de Porto Alegre, Porto Alegre, Brazil
5. Gastroenterologist – Professor at the Internal Medicine Service of the Federal University of Rio Grande do Sul/ Hospital de Clínicas de Porto Alegre, Porto Alegre, Brazil
6. Infectiologist – Professor at the Internal Medicine Service of the Federal University of Rio Grande do Sul/ Hospital de Clínicas de Porto Alegre, Porto Alegre, Brazil

Submetido para *Clinical and Experimental Dermatology*

Summary

Background: Hepatotropic virus and HIV (Human Immunodeficiency Virus) infections are common, as they share the same transmission routes. About 30% of HIV-positive patients are coinfecting with hepatitis C virus (HCV). Among the HCV-related extrahepatic events, those involving the skin are of particular importance because they often represent the first evidence of infection. Several studies have evaluated the prevalence of skin diseases in HCV-positive patients and the most frequent are mixed cryoglobulinemia, lichen planus, porphyria cutanea tarda, Sjögren's syndrome and, pruritus. It is known that 90% of HIV-positive patients will develop some type of mucocutaneous manifestation and in co-infection, with the sum of the effects of both viruses, a higher prevalence of skin manifestations might be expected. **Aims:** The aim of this study is to specify the prevalence of skin manifestations in patients with HCV-HIV coinfection. **Methods:** This is a cross-sectional, prospective study and the studied population consisted of patients coinfecting with HCV and HIV from a tertiary hospital in the South of Brazil, who were submitted to a complete skin examination and laboratory tests, when necessary. **Results:** A total of 108 patients were assessed. About 45% were male and the mean age was 45 years. The results from the serum transaminases were, on average, about 2 to 3 times higher than normal values. The platelet count, on average, was normal, while 8 patients had thrombocytopenia. Prior or current alcoholism was reported in 45.8% of patients. Pruritus was reported in about 27% of patients and liver fibrosis in 69%. We identified an average of 4.5 different dermatological alterations per patient, ranging from 0 to 9, giving a total of 482 diagnoses per body segment and 93 different dermatoses. There was no statistically significant association between the HCV genotype and the presence of pruritus, hepatic fibrosis or the number of different lesions per patient. Nor was there any significant association between pruritus and hepatic fibrosis. **Conclusion:** Almost all the patients showed some dermatological abnormality, since not only the classical extrahepatic manifestations were considered. Findings related to chronic liver failure were common, probably, due to the fact that hepatic fibrosis is present in almost 70% of patients. In HCV infection, there is lymphotropism as well as liver tropism, and as this immune phenomenon could be implicated in the pathogenesis of skin alterations and other extrahepatic events, it is likely that co-infection with HIV, which directly affects T cells, might affect this process. Finally, the importance of dermatological examination in the management of coinfecting patients is clear, not only for predicting the progress of liver disease, but also for its early diagnosis, so decreasing morbimortality by introducing early treatment.

Introduction

Hepatotropic virus and HIV (Human Immunodeficiency Virus) infections are common, as they share the same transmission routes.¹ About 30% of HIV-positive patients are coinfecting with hepatitis C virus (HCV) and when the injection drug-users subgroup is considered rates reach 70 - 80%.²

The natural history of HCV co-infection with HIV has changed much since the introduction of highly active antiretroviral treatments. While, on the one hand, there has been a decrease in morbidity and mortality with the improvement in immune status, increased survival, the hepatotoxicity of the drugs, alcohol use and other liver diseases such as nonalcoholic steatohepatitis, make HCV-related liver disease a major cause of death in coinfecting individuals.¹

With HCV, liver damage occurs through viral replication in the hepatocytes. Many extrahepatic manifestations have been associated with HCV and little is known regarding their pathogenesis. The virus also replicates in lymphocytes and this fact explains many of these events. Another theory suggests that circulating immune complexes or sites consisting of HCV antigens and antibodies are deposited in tissues, especially skin and kidneys, triggering an inflammatory cascade.^{3,4}

Among the HCV-related extrahepatic events, those involving the skin are of particular importance because they often represent the first evidence of infection. Several studies have evaluated the prevalence of skin diseases in HCV-positive patients and describe a possible relationship of HCV with leukocytoclastic vasculitis in mixed cryoglobulinemia, lichen planus, porphyria cutanea tarda, Sjögren's syndrome, pruritus, urticaria, polyarthritis, erythema multiforme, acral necrolytic erythema, Behçet's disease etc.⁴⁻⁹

It is known that 90% of HIV-positive patients will develop some type of mucocutaneous manifestation during the course of the disease. These alterations, infectious or not, are related to the degree of immunosuppression and may be the only sign of infection. In addition, many opportunistic infections may appear firstly on the skin and may be of unusual appearance and evolution, difficult diagnosis

and respond poorly to conventional treatments. Thus, skin diseases in patients infected with HIV are of great importance and may become the main debilitating element of the clinical condition of these patients.¹⁰

In co-infection, with the sum of the effects of both viruses, a higher prevalence of skin manifestations might be expected. Cacoub *et al.*⁹ carried out the a study that compared patients with HCV alone with those co-infected with HIV. Although this was not the primary objective, 74 coinfecting patients were compared with 242 patients with HCV alone. Univariate analysis showed that coinfecting patients had fewer extrahepatic manifestations, including vasculitis, arthralgias, myalgias and sicca syndrome, than those who were only HCV-positive. In the same period, a group of Japanese researchers¹¹ compared the mucocutaneous manifestations of 53 coinfecting hemophiliacs patients with 53 hemophiliacs HCV-infected only. They failure to see typical finds of HIV and HCV infections in their patients and in conclusion, they think it is because hemophiliacs have different sexual behavior and, moreover, racial and geographical differences might also be responsible. These two studies are the only ones to compare HCV-infected only patients with coinfecting individuals with HIV and HCV.

The aim of this study is to specify the prevalence of skin manifestations in patients with HCV-HIV coinfection. Moreover, we investigate the association between the HCV dermatological manifestations and its genotype, the presence of hepatic fibrosis and, pruritus.

Methods

This is a cross-sectional, prospective study.

The studied population consisted of patients coinfecting with HCV and HIV, from the Gastroenterology and Infectious Diseases Outpatient Departments of the *Hospital de Clinicas de Porto Alegre*, Brazil.

Patients with HCV, defined by the presence of anti-HCV (detected by ELISA) combined with the presence of HIV antibodies also detected by ELISA and confirmed with a second diagnostic method (Southern blot, in general) were included. Patients with PCR persistently positive C who had stopped treatment

more than 3 months ago were also included. Patients with other liver disorders such as hepatitis B, autoimmune hepatitis and primary biliary cirrhosis were excluded, as were HTLV (Human T Lymphotropic Virus)-positive patients and those in treatment for hepatitis C. In addition, patients from the Dermatology Outpatients Clinic were not included.

When the inclusion criteria were met, a complete skin examination was performed by a single examiner. The data were collected during the interview and, if the laboratory tests were not available for the previous 30 days, they were performed on the day of inclusion/dermatological examination.

The skin color phototypes were defined according to Astner and Anderson.¹²

Alcoholism was defined as consumption of a quantity greater than 30g/day of alcohol and thrombocytopenia as a platelet count less than 100,000/mm³.

Onychomycosis was considered proven when the mycological examination and/or nail culture were positive.

The study was approved by the Medical Ethics Committee of the *Hospital de Clínicas de Porto Alegre* and a signed informed consent was given by all the patients.

The data were evaluated descriptively using SPSS 13.0. Chi-square test was used to measure the correlation between the qualitative variables. The significance level was set at $p < 0.05$.

Results

From December 2007 to June 2009, a total of 108 patients were assessed. The general characteristics are shown in Table 1. About 45% were male and the mean age was 45 years. The majority (78.7%) were Fitzpatrick skin types III and IV.

The results from the serum transaminases were, on average, about 2 to 3 times higher than normal values. The platelet count, on average, was normal, while 8 patients had thrombocytopenia. Prior or current alcoholism was reported in 45.8% of patients. Pruritus was reported in about 27% of patients and liver fibrosis in 69% (Table 1).

Regarding occupation, 38 (35.9%) coinfecting patients were unemployed, retired or were on sick leave from work.

Genotype identification was performed in 93 (86.1%) patients, with genotype 1 being found in 57 (61.3%), genotype 2 in 4 (4.3%) and genotype 3 in 34.4% (32).

The mean CD4-positive count was 489 cells/mm³, ranging from 27 to 1,282 cells/mm³. A total of 89 out of 108, or 82.4% of the patients were on antiretroviral treatment at the time of the physical examination. The most commonly used antiretroviral drugs were lamivudine, in 94.4% of patients (84), followed by zidovudine (67, 75.3%), efavirenz (45, 50.7%), ritonavir (35, 39.3 %) and lopinavir (26, 29.2%).

Except for the use of antiretroviral drugs, 56.5% of coinfecting patients were not using any other systemic medication.

We identified an average of 4.5 different dermatological alterations per patient, ranging from 0 to 9, giving a total of 482 diagnoses per body segment and 93 different dermatoses (Table 2). Only one patient showed no dermatological alterations. The 5 most common diagnoses according to body segment are presented in Table 3.

Regarding specific diagnoses, no patients were diagnosed with lichen planus, porphyria cutanea tarda, or cutaneous vasculitis. Two (1.9%) patients were diagnosed with psoriasis and 3 (2.8%) with vitiligo.

There was no statistically significant association between the HCV genotype and the presence of pruritus ($p = 0.204$), hepatic fibrosis ($p = 0.268$) or the number of different lesions per patient ($p = 0.926$). Nor was there any significant association between pruritus and hepatic fibrosis ($p = 0.250$).

Table 1. General characteristics of the patients.

	Coinfecting Patients (n=108)
Males (%)	42 (45.2)
Age (mean \pm standard deviation)	44.7 \pm 8.9
Phototype (%)	
I	0

II	7(7.4)
III	41(43.6)
IV	33(35.1)
V	5(5.3)
VI	8(8.5)
Alcoholism (%)	49 (45.8)
Aspartate aminotransferase (AST) (U/l) (mean)	62
Alanine aminotransferase (ALT) (U/l) (mean)	71
Platelet count (mean)	185,000
Hepatic fibrosis (%)	57 (68.7)
Pruritus (%)	19 (26.8)
Number of different dermatological alterations per patient (mean)	4.5

Table 2. Number of different dermatological diagnoses per segment among HCV-HIV coinfecting patients.

	Coinfected Patients (n=108)
Head (%)	90 (18.7)
Upper limbs (%)	68 (14.1)
Lower limbs (%)	103 (21.4)
Trunk (%)	70 (14.5)
Fingernails (%)	25 (5.2)
Toenails (%)	65 (13.5)
Oral cavity (%)	61 (12.7)
Total (%)	482 (100.0)

Table 3. Most commonly found dermatological alterations according to body segment.

	Coinfected Patients (n=108)
Head (%)	
Melasma	19 (17.6)

Telangiectasias	14(13.0)
Seborreic dermatitis	13 (12.0)
Lipodistrophy	11 (10.2)
Acne	4 (3.7)
Upper limbs (%)	
Palmar erythema	13 (12.0)
Verruca vulgaris	10 (9.3)
Melasma	4 (3.7)
Lipodystrophy	4 (3.7)
Telangiectasias	3 (3.7)
Lower limbs	
Varicose veins	21 (19.4)
Xeroderma	13 (12.0)
Tinea	12 (11.1)
Lipodystrophy	11 (10.2)
Ochre dermatitis	10 (9.3)
Trunk (%)	
Telangiectasias	18 (16.7)
Lipodystrophy	5 (4.7)
Stretch marks	4 (3.7)
Tinea versicolor	3 (2.8)
Acne	3 (2.8)
Fingernails (%)	
Melanonychia	10 (9.3)
Longitudinal striae	3 (2.8)
Onycholysis	3 (2.8)
Pittings	3 (2.8)
Half-and-half nails	2 (1.9)
Toenails (%)	
Pachyonychia	14 (13.0)
Onycholysis	15 (13.9)
Proven onychomycosis	10 (9.3)
Melanonychia	9 (8.3)
Onychodystrophy	5 (4.7)
Oral cavity (%)	
Palate telangiectasias	42 (38.9)
Fissured tongue	7 (6.5)
Candidiasis	2 (1.9)
Geographic tongue	2 (1.9)
Tongue hyperpigmentation	2 (1.9)

Discussion

This is the second study in the literature, led by a dermatologist, which provides an evaluation of skin manifestations in patients coinfecting with HIV and

HCV. The other study¹¹ analysed only hemophiliacs patients that have particular aspects of mucocutaneous manifestations and, they included a small sample of only 53 patients.

We identified a predominance of women, with a mean age 45 years. The other similar study in the literature⁹, with a sample of 74 patients, reported more men (65%) and a younger age (mean age 35 years). In the same study, 28% of patients had thrombocytopenia which was identified in only 7.4% of our patients. A likely explanation for this lies in the fact that the concept of thrombocytopenia was not explained by Cacoub *et al.*⁹ and, perhaps there was a larger number of platelets than in the present study.

The literature contains no assessment of the costs to society of these patients, but a relevant finding in this study was that more than 1/3 of the patients are without work, despite being at a professionally active age.

The prevalence of pruritus in patients infected with HCV varies according to geographical location.⁴ Thus, there are reports of pruritus in only 6% of patients in a French cohort⁹ (242 HCV mono-infected and 74 coinfecting) and 18.57% of HCV-positive-only patients in a Turkish study.⁴ In our study, pruritus was reported in 27% of patients. As there have been no studies that measured that prevalence in coinfecting patients, we believe that the presence of pruritus is greater in coinfection with HIV. Dervis *et al.*⁴ consider the possibility of a higher incidence of pruritus in patients with cirrhosis, although our study did not demonstrate an association between pruritus and hepatic fibrosis.

A serie of extrahepatic manifestations has been related to the natural history of hepatitis C infection. There are reports that 40 to 74% of patients with HCV will have at least one extrahepatic manifestation during the course of the disease. The extrahepatic manifestations may often be of higher morbimortality than the hepatitis itself, even in the presence of persistently normal ALT.¹³ In this prospective study of 108 HCV-HIV coinfecting patients almost all the patients showed some dermatological abnormality since not only the classical extrahepatic manifestations such as mixed cryoglobulinemia (vasculitis), others lymphoproliferative disorders (especially non-Hodgkin's B cell), porphyria cutanea

tarda, lichen planus, thyroid disease (usually hypothyroidism), diabetes mellitus, Sjögren's syndrome etc. were considered, but all the mucocutaneous alterations found.

There is a current trend to consider clinical findings, especially dermatological examination, even in place of invasive tests such as liver biopsy, for the evaluation of chronic liver disease and the diagnosis of hepatic fibrosis. Patients with vascular spiders, palmar erythema and nail alterations are more likely to have hepatic fibrosis than those in which such findings are absent.¹⁴ In our study, these findings were very common, especially palmar erythema (12% of patients) and telangiectasias (14% in the face and 16.7% in the trunk). This finding is, probably, due to the fact that hepatic fibrosis is present in almost 70% of the patients.

An increase in the number and severity of skin lesions would be expected with HIV/HCV co-infection when compared to HCV infection alone, as the prevalence of skin diseases in HIV-positive patients is high.¹⁰ However, this is not what is seen to happen. In their study, Cacoub *et al.*⁹ showed there to be fewer extrahepatic manifestations in HCV/HIV coinfecting patients when compared to those infected by HCV alone. With respect only to classic extrahepatic skin manifestations, our study also showed them to be fewer in number. Paoletti *et al.*,⁵ for example, showed 5 cases of leukocytoclastic vasculitis in 96 HCV-positive patients. An Egyptian study⁶ showed 6 cases of lichen planus in only 155 patients who were also only HCV-positive. In our study, no cases of lichen planus or vasculitis were identified in 108 coinfecting patients. In HCV infection, there is lymphotropism as well as liver tropism, and as this immune phenomenon could be implicated in the pathogenesis of skin alterations and other extrahepatic events,¹¹ it is likely that co-infection with HIV, which directly affects T cells, might affect this process.

Moreover, El-Serag *et al.*¹⁵ evaluated a large population of HCV-positive patients in relation to the prevalence of extrahepatic manifestations related to HCV. Among 34,204 patients, they identified 0.3% with lichen planus, 0.17% with vitiligo, 0.77% with porphyria cutanea tarda, and 0.57% with seric cryoglobulins

and/or mixed cryoglobulinemia. These low levels of prevalence could explain the fact that we did not identify vasculitis or lichen planus in our patients, although there is some controversy regarding the relationship between the latter diagnosis and HCV. Some authors suggest a causal relationship between lichen planus and HCV,¹⁶⁻²⁰ while others suggest a lack of correlation.^{21,22} Kurokawa *et al*,²³ in a Japanese study, showed the presence of HCV RNA in lichen planus lesions, suggesting these lesions could be viral replication sites. On the other hand, Campisi *et al*.²⁴ dismiss this relationship of lichen planus with HCV and they consider the possibility that HIV may have a protective effect in relation to lichen planus.

With regard to vitiligo, it appears to be an extrahepatic manifestation of HCV, as is porphyria cutanea tarda, which we observed in our study at higher prevalence rates than those previously reported.¹⁵ Méndez *et al*.²⁵ evaluated the role of risk factors related to PCT and concluded that alcohol is very important and that 35.2% of the 999 patients studied were HCV-positive. As 46% of our patients had a current or previous history of alcoholism, a high prevalence of porphyria cutanea tarda was expected. This prevalence could be even greater if we consider the HIV coinfection²⁶ and the fact that the abnormal metabolism of porphyrins appears to be greater in the early stages of infection HIV,²⁷ a situation not shared by our patients.

Psoriasis does not appear to be related to HCV,²⁸ but we know that it is more severe and extensive in HIV-positive patients than in the general population.²⁹ In this study, the prevalence of psoriasis was not higher than the general population (1-3%)³⁰ and was not more serious, but we must consider that our sample comprised only of outpatients, most of whom were using antiretroviral drugs and with high average CD4-positive cells count.

With respect to HCV-related hyperpigmentation, we should consider an induction to diffuse hyperpigmentation in patients with chronic renal failure undergoing hemodialysis and infected by HCV compared with HCV-negative patients.³¹ In addition, there are several case reports of diffuse hyperpigmentation at the application sites of pegylated interferon, especially in patients with higher

phototypes.³²⁻³⁴ In the present study, melasma on the face and upper limbs was frequently diagnosed. This finding suggests HCV may play a role as an inducer or stimulator of melanin deposits or melanogenesis, which has not yet been described in the literature. We can not fail to mention a possible effect of HIV on the induction of photosensitivity, since this finding was present in more than 6% of patients studied by Zancanaro et al.,¹⁰ being the second most common dermatologic finding, considering the post- highly active antiretroviral therapy era.

Regarding the characteristic HIV dermatoses, such as seborrheic dermatitis, the prevalence seems not to have been affected by co-infection with HCV. As an example, we observed seborrheic dermatitis in 12% of the sample, and it was identified in 10.6% of a serie of 897 HIV-positive only patients.¹⁰

Finally, once again, the importance of dermatological examination in the management of coinfectd patients is clear, not only for predicting the progress of liver disease, but also for its early diagnosis, so decreasing morbimortality by introducing early treatment. This becomes more important when we begin to identify² liver disease as a major cause of morbidity and mortality among patients with both HIV and HCV.

Acknowledgments

The authors acknowledge the financial resources provided by FIPE / HCPA (Research Incentive Fund of the *Hospital de Clínicas de Porto Alegre*).

References

1. Vallet-Pichard A, Pol S. Natural history and predictors of severity of chronic hepatitis C virus (HCV) and human immunodeficiency virus (HIV) co-infection. *J Hepatol* 2006; 44: S28-S34.
2. Wise M, Bialek S, Finelli L, Bell BP, Sorvillo F. Changing trends in hepatitis C-related mortality in the United States, 1995–2004. *Hepatology* 2008;47:1128-35.
3. Bonkovsky HL, Mehta S. Hepatitis C: a review and update. *J Am Acad Dermatol* 2001; 44: 159-79.

4. Dervis E, Serez K. The prevalence of dermatologic manifestations related to chronic hepatitis C virus infection in a study from a single center in Turkey. *Acta Dermatoven Alp Panonica Adriat* 2005; 14(3): 93-8.
5. Paoletti V, Mammarella A, Basili S, Paradiso M, Di Franco M, De Matteis A, Musca A. Prevalence and clinical features of skin diseases in chronic HCV infection. A prospective study in 96 patients. *Panminerva Med* 2002; 44(4): 349-52.
6. Raslan HM, Ezzat WM, Abd El Hamid MF, Amam H, Amre KS. Skin manifestations of chronic hepatitis C virus infection in Cairo, Egypt. *East Mediterr Health* 2009; 15(3): 692-700.
7. Paoletti V, Parlapiano C, Labbadia G, Cavina G, Marziali M, Donnarumma A, Paoletti F. Skin diseases as extrahepatic manifestations of HCV. Review of some clinical cases. *Minerva Gastroenterol Dietol* 2002; 48(3): 277-83.
8. Krenkel S, Tebbe B, Goerdts S, Stoffler-Meilicke M, Orfanos CE. Hepatitis C virus-associated dermatoses: a review. *Hautarzt* 1999; 50(9): 629-36.
9. Cacoub P, Renou C, Rosenthal E, Cohen P, Loury Y *et al.* Extrahepatic manifestations associated with hepatitis C virus infection: a prospective multicenter study of 321 patients. *Medicine (Baltimore)* 2000; 79(1): 47-56.
10. Zancanaro PCQ, Mcgirt LY, Mamelak AJ, Nguyen RH-N, Martins CR. Cutaneous manifestations of HIV in the era of highly active antiretroviral therapy: an institutional urban clinic experience. *J Am Acad Dermatol* 2006; 54: 581-8.
11. Shimizu S, Chen K-R, Tagami H, Hanabusa H. Mucocutaneous manifestations in Japanese HIV-positive hemophiliacs. *Dermatology* 2000; 201: 321-5.
12. Astner S, Anderson RR. Skin Phototypes 2003. *J Invest Dermatol* 2004; 122(2): 30-31.
13. Galossi A, Guarisco R, Bellis L, Puoti C. Extrahepatic manifestations of chronic HCV infection. *J Gastrointest Liver Dis* 2007; 16(1): 65-73.
14. Niederau C, Lange S, Fruhauf M, Thiel A. Cutaneous signs of liver disease: value for prognosis of severe fibrosis and cirrhosis. *Liver Int* 2008; 28(5): 659-66.
15. El-Serag HB, Hampel H, Yeh C, Rabeneck L. Extrahepatic manifestations of hepatitis C among United States Veterans. *Hepatology* 2002; 36: 1439-45.

16. Chainani-Wu N, Lozada-Nur F, Terrault N. Hepatitis C vírus and lichen planus: a review. *Oral Surg Oral Med Oral Pathol Oral Radiol Endod* 2004; 98: 171-83.
17. Lodi G, Giuliani M, Majorana A, Sardella A, Bez C, Demarosi F, Carrassi A. Lichen planus and hepatitis C vírus: a multicentre study of patients with oral lesions and a systematic review. *Br J Dermatol* 2004; 151: 1172-81.
18. Carrozzo M, Guldolfo S. Oral disease possibly associated with hepatitis C virus. *Crit Rev Oral Biol Med* 2003; 14(2): 115-27.
19. Shengyuan L, Songpo Y, Wen W, Wenjing T, Haitao Z, Binyou W. Hepatitis C virus and lichen planus: a reciprocal association determined by a meta-analysis. *Arch Dermatol* 2009; 145(9): 1040-7.
20. Guerreiro TDV, Machado MM, Freitas THP. Associação entre líquen plano e infecção pelo vírus da hepatite C: um estudo prospectivo envolvendo 66 pacientes da clínica de dermatologia da Santa Casa de Misericórdia de São Paulo. *An Bras Dermatol* 2005; 80(5): 475-80.
21. Maticic M, Poljak M, Lunder T, Rener-Sitar K, Stojanovic L. Lichen planus and other cutaneous manifestations in chronic hepatitis C: pre- and post-interferon-based treatment prevalence vary in a cohort of patients from low hepatitis C virus endemic area. *J Eur Acad Dermatol Venereol* 2008; 22: 779-88.
22. Das A, Das J, Majumdar G, Bhattacharya N, Neogi DK, Saha B. No association between seropositivity for hepatitis C virus and lichen planus: a case control study. *Indian J Dermatol Venereol Leprol* 2006; 72(3): 198-200.
23. Kurokawa M, Hidaka T, Sasaki H, Nishikata I, Morishita K, Setoyama M. Analysis of hepatitis C virus (HCV) RNA in the lesions of lichen planus in patients with chronic hepatitis C: detection of anti-genomic- as well as genomic-strand HCV RNAs in lichen planus lesions. *J Dermatol Sci* 2003; 32(1): 65-70.
24. Campisi G, Fede OD, Craxi A, Di Stefano R, Margiotta V. Oral lichen planus, hepatitis C virus, and HIV: no association in a cohort study from na área of high hepatitis C virus endemicity. *J Am Acad Dermatol* 2004; 51: 364-70.
25. Méndez M, Rossetti MV, Batlle AMDC, Parera VE. The role of inherited and acquired factors in the development of porphyria cutanea tarda in the Argentinean population. *J Am Acad Dermatol* 2005; 52: 417-24.

26. Cribier B, Rey D, Uhl G, Le Coz C, Hirth C, Libbrecht E, Vetter D, Lang JM, Stoll-Keller F, Grosshans E. Abnormal urinary coproporphyrin levels in patients infected by hepatitis C virus with or without human immunodeficiency virus. A study of 177 patients. *Arch Dermatol* 1996; 132(12): 1448-52.
27. Lim HW, Pereira A, Sassa S, Kim M, Zolla-Pazner S. Early-stage HIV infection and hepatitis C virus infection are associated with elevated serum porphyrin levels. *J Am Acad Dermatol* 1998; 39(6): 956-9.
28. Taglione E, Vatteroni ML, Martini P, Galluzzo E, Lombardini F, Delle Sedie A, Bendinelli M, Pasero G, Bencivelli W, Riente L. Hepatitis C virus infection: prevalence in psoriasis and psoriatic arthritis. *J Rheumatol* 1999; 26(2): 370-2.
29. Trent JT, Kirsner RS. Cutaneous Manifestations of HIV: a Primer. *Adv Skin Wound Care* 2004; 17: 116-29.
30. Huerta C, Rivero E, Rodriguez LAG. Incidence and risk factors for psoriasis in the general population. *Arch Dermatol* 2007; 143(12): 1559-65.
31. Choi HK, Thomé FS, Orlandini T, Barros E. Hiperpigmentação cutânea em pacientes com insuficiência renal crônica em hemodiálise infectados pelo vírus da hepatite C. *Rev Assoc Med Bras* 2003; 49(1): 24-8.
32. Lin J, Lott JP, Amorosa VK, Kovarik CL. Iatrogenic hyperpigmentation in chronically infected hepatitis C patients treated with pegylated interferon and ribavirin. *J Am Acad Dermatol* 2009; 60(5): 882-3.
33. Gurguta C, Kauer C, Bergholz U, Formann E, Steindl-Munda S, Ferenci P. Tongue and skin hyperpigmentation during PEG-interferon alpha/ribavirin therapy in dark-skinned non-Caucasian patients with chronic hepatitis C. *Am J Gastroenterol* 2006;101:197-8.
34. Willems M, Munte K, Vrolijk JM, Den Hollander JC, Bohm M, Kemmeren MH, et al. Hyperpigmentation during interferon alpha therapy for chronic hepatitis C virus infection. *Br J Dermatol* 2003;149:390-4.

10. Considerações Gerais

As manifestações dermatológicas são extremamente frequentes tanto em pacientes mono infectados pelo HCV quanto nos co infectados pelo HCV e HIV. A imunossupressão característica da infecção pelo HIV diminui o número de alterações mucocutâneas, quando comparamos a pacientes infectados somente pelo HCV. Este é um achado ainda não bem entendido e explicado, de modo que estudos incluindo pesquisas laboratoriais como de autoanticorpos, crioglobulinas e outros marcadores séricos aliados a achados clínicos, se fazem necessários.

Pacientes co infectados parecem ter mais doenças infecciosas e pigmentares na pele e mucosas, enquanto aqueles somente HCV-positivos parecem ter mais alterações dermatológicas vasculares, quando comparamos um grupo com outro.

Por fim, ressalta-se a importância de um exame dermatológico no manejo destes pacientes não só para a previsão do avanço da doença hepática, mas também, para o diagnóstico precoce da mesma, diminuindo a morbimortalidade através da instauração breve do tratamento específico.

11. Anexos

11.1. Anexo 1: Protocolo de coleta de dados

- Nome do paciente:.....
- Prontuário:•Fototipo:.....
- Idade:• Sexo:
- Procedência:.....
- Profissão/atividade:.....

Descrição da lesão cutânea

1. Cabeça:.....
.....
 2. Membros superiores:
.....
 3. Tronco:.....
.....
 4. Membros inferiores:.....
.....
 5. Unhas:.....
.....
 6. Mucosas:.....
.....
- Medicações em uso e comorbidades:
.....
 - Última Contagem de células CD4+:..... Data:.....
 - Em uso de HAART? () Não () Sim . Quais:.....
 - TGO:..... TGP:.....
 - Fibrose hepática? () Não () Sim. Metavir:.....
Data da biópsia hepática:.....
 - História de alcoolismo? () Sim () Não
 - Exames complementares solicitados (AP, EMD e cultura) e resultados:.....
.....
.....
.....

11.2. Anexo 2: Termo de Consentimento Livre e Esclarecido

Justificativa: Sabe-se que cerca de 17% dos pacientes com hepatite C têm alguma forma de manifestação dermatológica (doença de pele) e que a maioria dos pacientes infectados pelo HIV manifestam alterações dermatológicas. Como a hepatite C e a aids são transmitidas da mesma forma, há um grande número de pessoas que têm as duas doenças. Dessa forma, é importante definirmos as doenças de pele destes pacientes e para isso, precisamos compará-las com as alterações da pele dos pacientes que têm somente o vírus da hepatite C.

A identificação destas doenças ajuda no diagnóstico mais cedo tanto da hepatite C quanto da aids, melhorando as chances de controle destas doenças.

Os participantes deste estudo serão pacientes com diagnóstico de hepatite C somente ou aqueles que têm hepatite C e HIV juntos. Eles realizarão um exame dermatológico e as lesões encontradas serão fotografadas e somente serão utilizadas para fins científicos. Se decidirem não participar ou disistirem de participar em qualquer etapa do estudo, não haverá prejuízo no seu atendimento.

Se não tiverem exames de sangue recentes, terão apenas que coletar um(ns) exame(s) adicional(is) de sangue no dia da consulta. Dependendo do tipo de lesão de pele, será necessária a realização de uma biópsia ou raspagem da pele ou unha ou mucosa para que possamos ter certeza do problema. Este é um procedimento simples, com anestesia local, eventual necessidade de dar um ponto e com mínima cicatriz. Se os pacientes necessitarem de acompanhamento pelas lesões da pele, este será feito através de interconsulta com a dermatologia do HCPA.

A assinatura, neste consentimento informado, dará autorização ao pesquisador do estudo para utilizar os dados obtidos quando se fizerem necessários e somente para fins científicos, incluindo a divulgação dos mesmos, sempre preservando a identidade dos pacientes.

Eu,
 assino e identifico este documento, declaro ter recebido explicação clara e completa sobre a pesquisa acima mencionada. Declaro ser de livre vontade minha participação nesta pesquisa. Autorizo o uso de minhas imagens somente para fins científicos, sempre preservando minha identidade.

.....
 Assinatura do Paciente ou do Responsável (se menor de 18 anos)

Dr. Luciano Z. Goldani (Pesquisador responsável)
 Dra. Vanessa Santos Cunha (Médica Dermatologista - CRM: 25843)
 CPF: 001.573.799-30 RG: 3.088.602 SSP/SC
 Hospital de Clínicas de Porto Alegre - Rua: Ramiro Barcelos, 2350 – Zona 13
 Fone para contato: 51 2101 8571 e 9956 6987
 Porto Alegre,de.....de 200.....

Livros Grátis

(<http://www.livrosgratis.com.br>)

Milhares de Livros para Download:

[Baixar livros de Administração](#)

[Baixar livros de Agronomia](#)

[Baixar livros de Arquitetura](#)

[Baixar livros de Artes](#)

[Baixar livros de Astronomia](#)

[Baixar livros de Biologia Geral](#)

[Baixar livros de Ciência da Computação](#)

[Baixar livros de Ciência da Informação](#)

[Baixar livros de Ciência Política](#)

[Baixar livros de Ciências da Saúde](#)

[Baixar livros de Comunicação](#)

[Baixar livros do Conselho Nacional de Educação - CNE](#)

[Baixar livros de Defesa civil](#)

[Baixar livros de Direito](#)

[Baixar livros de Direitos humanos](#)

[Baixar livros de Economia](#)

[Baixar livros de Economia Doméstica](#)

[Baixar livros de Educação](#)

[Baixar livros de Educação - Trânsito](#)

[Baixar livros de Educação Física](#)

[Baixar livros de Engenharia Aeroespacial](#)

[Baixar livros de Farmácia](#)

[Baixar livros de Filosofia](#)

[Baixar livros de Física](#)

[Baixar livros de Geociências](#)

[Baixar livros de Geografia](#)

[Baixar livros de História](#)

[Baixar livros de Línguas](#)

[Baixar livros de Literatura](#)
[Baixar livros de Literatura de Cordel](#)
[Baixar livros de Literatura Infantil](#)
[Baixar livros de Matemática](#)
[Baixar livros de Medicina](#)
[Baixar livros de Medicina Veterinária](#)
[Baixar livros de Meio Ambiente](#)
[Baixar livros de Meteorologia](#)
[Baixar Monografias e TCC](#)
[Baixar livros Multidisciplinar](#)
[Baixar livros de Música](#)
[Baixar livros de Psicologia](#)
[Baixar livros de Química](#)
[Baixar livros de Saúde Coletiva](#)
[Baixar livros de Serviço Social](#)
[Baixar livros de Sociologia](#)
[Baixar livros de Teologia](#)
[Baixar livros de Trabalho](#)
[Baixar livros de Turismo](#)