

Eliane Papa Ambrosio

**Perfil Genômico do Carcinoma de Células
Escamosas de Laringe e seu Fronte de Invasão**

Botucatu

Março/ 2010

Livros Grátis

<http://www.livrosgratis.com.br>

Milhares de livros grátis para download.



unesp

UNIVERSIDADE ESTADUAL PAULISTA
"JÚLIO DE MESQUITA FILHO"

Eliane Papa Ambrosio

Perfil Genômico do Carcinoma de Células Escamosas de Laringe e seu Fronte de Invasão

Tese apresentada ao Programa de Pós Graduação em
Ciências Biológicas (Genética) da UNESP-Botucatu
como pré-requisito para obtenção do título de doutor
em Genética

Orientadora: **Dra. Silvia Regina Rogatto**

Botucatu

Março/ 2010

A vida é fruto da decisão de cada momento

Talvez seja por isso que a idéia de plantio seja tão reveladora sobre a arte de
viver.

Viver é plantar

É atitude de constante semeadura, de deixar cair na terra de nossa existência as
mais diversas formas de sementes

Cada escolha, por menor que seja, é uma forma de semente que lançamos
sobre o canteiro que somos

Um dia tudo o que agora silenciosamente plantamos ou deixamos plantar em
nós, será plantaçao que poderá ser vista de longe

Para cada dia, o seu empenho

Felicidade talvez seja isso: alegria de recolher da terra que somos nós, frutos que
sejam agradáveis aos olhos!

Infelicidade talvez seja o contrário...

● que não podemos perder de vista é que a vida não é real fora do cultivo

Sempre é tempo de lançar sementes

Sempre é tempo de recolher frutos

Tudo ao mesmo tempo

Sementes de ontem, frutos de hoje

Sementes de hoje, frutos de amanhã!

Pe Fábio de Melo

RESUMO

O câncer de laringe ocorre em 25% dos carcinomas de cabeça e pescoço e compreende 2% de todas as doenças malignas. É comum o aparecimento de segundos tumores primários e, aproximadamente, 5% dos pacientes apresentam cânceres sincrônicos. Há várias evidências indicando que a população celular presente no fronte de invasão possui características moleculares diferentes das áreas tumorais superficiais, tornando esta região importante para avaliação prognóstica. Neste estudo foram investigadas por CGH cromossômico de alta resolução (HR-CGH) as alterações genômicas na área superficial e no fronte de invasão de carcinomas de laringe e selecionadas regiões específicas para serem avaliadas por outras metodologias para a confirmação dos resultados. O componente superficial e o fronte de invasão de 33 carcinomas de laringe fixados em formalina e em blocos de parafina foram avaliados por HR-CGH. Foram detectadas alterações comuns aos dois componentes assim como alterações exclusivas a cada um deles. Adicionalmente, foi investigada e confirmada a expressão aumentada da proteína ciclina D1 (o gene *CCND1* esta mapeada em 11q13) por análise de expressão em plataformas de microarranjos de tecidos contendo as áreas do tumor e do fronte de invasão. Foi realizada também a análise de marcadores polimórficos de microssatélites mapeados em 3q e 18q em um grupo independente de 33 amostras (DNA tumoral e do sangue periférico) cujos resultados confirmaram as perdas encontradas nestas regiões cromossômicas. A expressão do gene *CTTN* (mapeada em 11q13) e de sua proteína foram avaliadas e revelaram que os altos níveis de expressão proteica foram correlacionados com invasão perineural nas células do fronte de invasão, sugerindo que esta área pode ser considerada como ferramenta prognóstica em carcinomas de laringe. Foram investigados os ganhos detectados em 2q24. A análise por FISH confirmou os ganhos genômicos sendo também detectado o conseqüente aumento de expressão do transcrito *ACVR1*, os quais revelaram uma associação com sobrevida aumentada em carcinomas de laringe. Os resultados apresentados indicam que ocorrem diferenças genômicas entre a área superficial e o fronte de invasão e revelam regiões genômicas e ou genes particulares que tem relevância prognóstica em carcinomas de laringe.

ABSTRACT

Laryngeal cancer occurs in 25% of head and neck carcinomas and comprises 2% of all malignant diseases. The appearance of secondary tumors is common and approximately 5% of patients present concurrent cancers. Preliminary evidence indicates that the cell population present at the source of the invasion front possesses distinct molecular characteristics to surface tumor areas, making this an important region for prognostic evaluation. In this study, genomic alterations in superficial areas and the invasion front of laryngeal carcinomas were investigated by high resolution chromosomal comparative genomic hybridization (HR-CGH) and specific areas were selected for evaluation by other methodologies to confirm the results. The superficial and invasion front components of 33 laryngeal carcinomas fixed in formalin and embedded in paraffin blocks were analyzed by HR-CGH. Alterations common to both components and those exclusive to each area were detected. Additionally, increased cyclin D1 (gene is mapped at 11q13) protein expression was confirmed through immunohistochemistry analysis of tissue microarray platforms containing superficial tumor and invasion front tissues. Polymorphic microsatellites markers mapped at 3q and 18q was also performed on an independent group of 33 samples (tumor and peripheral blood DNA); the results confirmed the losses verified in these chromosomal regions. Expression of the gene *CTTN* (mapped at 11q13) and its protein were evaluated revealing that high levels of protein expression were correlated with perineural invasion in invasion front cells, suggesting that this area could be considered a prognostic tool in laryngeal carcinomas. The gains detected at 2q24 by HR-CGH were confirmed by FISH and transcript analysis by qRT-PCR. It was found an association between copy number gains of *ACVR1* and its overexpression with increased overall survival in laryngeal carcinomas. Analysis of the results obtained indicate that genomic differences occur between the superficial area and the invasion front and revealed candidate genomic regions and/or specific genes that have prognostic relevance in laryngeal carcinomas.

INTRODUÇÃO

O carcinoma de laringe é o 11^o câncer mais freqüente entre homens de todo o mundo e o segundo mais comum entre os carcinomas de cabeça e pescoço (American Cancer Society, 2007). Em uma revisão recente, Curado et al (2009) relataram que a Espanha é o país com maior incidência de cânceres de laringe e o Brasil aparece em 8^o colocação, sendo São Paulo a cidade de maior incidência. A estimativa na população brasileira é que os carcinomas de laringe representam 25% dos tumores de cabeça e pescoço e 2% das doenças malignas (INCA, 2009). O consumo de tabaco e álcool são os fatores de risco melhor estabelecidos para carcinomas de cabeça e pescoço, sendo reconhecido que a laringe é o órgão mais suscetível a ação da fumaça do cigarro (Hashibe et al, 2007). Apesar da exposição ao tabaco e álcool ser a causa etiológica de aproximadamente 75-80% dos cânceres de cabeça e pescoço, a infecção pelo papilomavirus humano (HPV) tem sido etiológicamente correlacionada aos 20-25% dos casos restantes (Ragin et al, 2007). Recentemente, Gallo et al (2009) avaliaram o HPV em lesões benignas e malignas de laringe e todos os carcinomas e displasias foram negativos para HPV. Entretanto, outros mostraram uma associação positiva entre a infecção pelo HPV e carcinomas de laringe (Bozdayi et al, 2009; Baumann et al, 2009). Baumann et al, (2009) relataram que 10 de 38 casos de tumores de laringe T1-T2 eram HPV positivo (tipos 16, 26, 31, 39 e 52). Neste estudo, os pacientes com carcinomas de laringe HPV-positivos eram mais jovens e não apresentavam, em geral, história de consumo de tabaco.

Histologicamente, mais de 95% das neoplasias de laringe são classificadas como carcinomas de células escamosas (CCEL) (*European Network of Cancer Registries*, 1997; Almadori et al, 2005). Neste subtipo uma característica comum é a ocorrência de segundos tumores primários (STP). Além disso, 10% dos casos possuem história prévia de outros cânceres e em aproximadamente 5% dos casos há relatos de tumores sincrônicos (Shah et al, 1997).

A classificação TNM que considera as características de extensão local do tumor (T), disseminação regional (N) e metástase à distância (M), é a mais aceita e tem contribuída para a avaliação prognóstica (Hermanek et al, 1997). Entretanto, vários estudos têm mostrado que além do sistema TNM outros parâmetros são úteis na avaliação da agressividade tumoral em CCEL, como o antígeno proliferativo de célula nuclear (PCNA), o índice de proliferação Ki-67, expressão da proteína TP53 e gradação de acordo

com a morfologia do fronte de invasão (Morawski et al, 1999; Baatenburg et al 2001; Costa et al, 2002; O'Sullivan, 2003).

Especificamente em carcinomas epidermóides orais há evidências de que a sobrevida dos pacientes diminui devido à recorrência local ou metástase precoce em gânglios linfáticos. A gradação histológica das partes mais profundas do carcinoma epidermóide oral influencia diretamente na sobrevida dos pacientes, já que as células neoplásicas nesse local mostram-se indiferenciadas e de grande valor prognóstico. As células invasivas freqüentemente possuem características diferentes quando comparadas a outras áreas em neoplasias humanas. Geralmente as partes invasivas são pobremente diferenciadas em relação às partes superficiais, que são as primeiras avaliadas (Bryne, 1998).

Bryne (1998) utilizou um sistema de gradação multifatorial do potencial maligno, denominado ICG (Gradação de Células Invasivas), em margens invasivas em 61 casos de carcinoma epidermóide oral. Nessas áreas há populações de células heterogêneas com comportamento biológico variável, evidenciando assim o alto valor prognóstico desse sistema comparado ao sistema TNM. O fronte de invasão tem importância biológica nas neoplasias epiteliais pelo acúmulo de células proliferativas presentes nessa região (Piffkó et al, 1996).

Relatos em literatura indicam que as células tumorais do fronte de invasão diferem substancialmente das demais células tumorais (Bryne et al 1992, Bãnkfalvi and Piffkó 2000, Graflund et al 2002, Noguchi et al 2002, Po et al 2002, Sawair et al 2003). Além das características histológicas também foram relatados vários eventos moleculares relevantes no desenvolvimento tumoral como aumento e/ou diminuição da expressão de moléculas de adesão, secreção de enzimas proteolíticas, aumento da proliferação celular e iniciação da angiogênese (Ivkié et al, 2002). Em carcinomas de laringe, há três formas histológicas principais de invasão: vegetante, infiltrativa e ulcerada. Acredita-se que a doença possa evoluir diferentemente em cada uma delas (Loyo et al, 2008). Para o nosso conhecimento, não há relatos de estudos que consideraram o fronte de invasão em associação com o prognóstico e a sobrevida em carcinomas de laringe.

Há um grande empenho em detectar marcadores moleculares de detecção precoce da doença, de progressão e risco de metástase, da doença residual mínima nas margens tumorais após cirurgia, da capacidade de diagnosticar recorrências em tempo mínimo assim como marcadores de resposta a terapia em carcinomas humanos (Sidransky, 2002; Almadori et al, 2005). Entretanto, vários obstáculos dificultam este processo: as vias

relacionadas com o processo tumoral, assim como a biologia destes tumores não são completamente compreendidas; os modelos pré-clínicos nem sempre refletem a doença humana e não predizem de forma correta os procedimentos clínicos; há heterogeneidade de genes alvos e de suas funções entre os diferentes indivíduos com tipos de tumores similares e podem ocorrer efeitos clínicos variáveis e não previsíveis dos alvos terapêuticos; os fármacos muitas vezes acometem células normais além das neoplásicas; e a eficiência do tratamento pode estar limitada a outros fatores, como resistência intrínseca (Osborne et al, 2004). O marcador ideal para a caracterização de um tumor não precisa estar constantemente presente nas células malignas, mas invariavelmente associado a fatores biológicos precisos e ser facilmente detectável por critérios confiáveis, com o uso de pequenas frações de amostra, como biópsias.

Até o presente, não foi descrito um ou mais marcadores que preencham todos estes pré-requisitos, entretanto, ferramentas como a análise de uma grande quantidade de genes (CGH-arrays e arrays de expressão) têm sido utilizadas como tentativas iniciais para classificação molecular, baseados na identificação de seqüências genômicas envolvidas em perdas e ganhos consensos ou no padrão de expressão gênica global (Belbin et al, 2002; Rogatto e Rainho, 2004).

Além disso, a grande busca dos pesquisadores têm sido marcadores que complementem o sistema atual (TNM) utilizado para delineamento de tratamentos e que sejam potenciais alvos terapêuticos. Gold et al (2009) relataram em classes os marcadores que têm sido mais explorados em carcinomas de cabeça e pescoço: 1. Reparo a danos no DNA (*TP53*, *ERCC1*); 2. Angiogênese (*VEGF*, *VEGFR*, *PDGF*), 3. *EGFR* e ligantes (*EGFR*, *AREG*, *TGFA*), 4. HPV, 5. *IGF-1R* e ligantes (*IRS-1*, *INSR*), 6. Genes relacionados a apoptose (*BCL-XL*, *BAX*), 7. Regulação do ciclo celular (*CCND1*, *TP16*), 8. Atividade telomerásica (*h-TERT*), 9. Metaloproteinases, 10. Adesão celular (*CDH1*, *a-catenina*), 11. Transição epitélio-mesênquima (*NBS-1*, *SNAI1*), 12. Via mTor (*AKT*, *MTOR*), 13. Fatores de transcrição (*NFkB*, *MYC*) e 14. Mediadores Inflamatórios (*COX-2*).

Os eventos moleculares que levam a carcinogênese da laringe e os associados à iniciação e progressão são ainda desconhecidos. Os CCECP, em geral, são caracterizados por alta heterogeneidade cariotípica, resultante do acúmulo seqüencial de alterações genéticas. Estes resultados levaram a investigação de avaliação prognóstica baseados em perfis moleculares (Estilo et al, 2003). O advento do *screening* genômico global baseado na hibridação genômica comparativa (CGH) tem contribuído significativamente na caracterização molecular de diversos cânceres. Esta técnica permite a detecção de ganhos e perdas genômicas e tem sido utilizada na

análise de genomas tumorais desde que foi descrita, em 1992 por Kallioniemi e colaboradores. Pela CGH, o DNA obtido da amostra teste e referência são marcados por fluorocromos distintos e co-hibridados na presença de DNA Human Cot-1 em lâminas contendo metáfases. A razão da fluorescência entre o DNA teste e de referência é determinada em diferentes posições ao longo dos cromossomos e fornece a informação da alteração do número de cópias em relação ao genoma diplóide normal (Albertson e Pinkel, 2003).

A maioria dos relatos publicados utilizando CGH cromossômico considera os carcinomas de cabeça e pescoço como um todo, entretanto, sabe-se que a laringe tem várias peculiaridades clínicas e moleculares. Contudo, há relatos evidenciando diferenças no padrão cromossômico e progressão tumoral entre os carcinomas de laringe e os demais carcinomas de células escamosas de cabeça e pescoço (Patmore et al, 2007; Keser et al, 2008; Bauer et al, 2008).

Bérgamo et al (2005) avaliaram por métodos de citogenética clássica e molecular 67 tumores de cabeça e pescoço, entre os quais 18 casos de CCEL. A alteração numérica mais comumente observada em carcinomas de laringe foi a trissomia do cromossomo 20. A perda do cromossomo Y foi verificada em cinco casos e em seis foram observadas alterações estruturais no cromossomo 22. A perda em 13q foi frequentemente observada em tumores de laringe.

As alterações cromossômicas mais frequentes relatadas em laringe envolvem: 1p, 3p, 3q, 5q, 7p, 9p, 11p, 11q, 13q, 14q, 15q, 17p e 18q. Técnicas de citogenética molecular, como FISH (hibridação *in situ* fluorescente) e CGH, aplicadas também em materiais fixados e em blocos de parafina tem permitido uma melhor compreensão das alterações genéticas em carcinomas de laringe. Ganhos em 3q, 5p, 8q e 11q13 e perdas em 3p e 9p aparecem como alterações consistentes quando comparadas às demais. Estudos moleculares têm sido realizados nessas regiões para identificar genes candidatos associados aos carcinomas de laringe (revisão em Keser et al, 2008). Quinze relatos utilizaram a técnica de CGH para descrever as alterações cromossômicas em carcinomas de laringe (total 248 casos) (**Tabela 1**. O presente estudo abrangeu a análise 33 amostras de carcinomas de laringe por CGH cromossômico de alta resolução (HR-CGH) nos dois componentes, as células do fronte de invasão e da superfície tumoral. A abordagem deste estudo é inédita em carcinomas de laringe. Em carcinomas orais, temos conhecimento de seis relatos publicados em literatura considerando o fronte de invasão (Kurokawa et al, 2006, 2005; Franz et al, 2007; de Oliveira et al, 2009; Kawashiri et al, 2009; Wang et al 2009).

Tabela 1. Estudos descritos em literatura utilizando a técnica de hibridação genômica comparativa (CGH) cromossômico em carcinomas de laringe.

Autores	Número de casos de CCE de laringe	Validação
1. Bockmühl et al, 2002	41	-
2. Bérgamo et al, 2000	04	LOH
3. Huang et al, 2002	23	-
4. Kujawski et al, 2002	20	-
5. Jin et al, 2002	06	-
6. Tremmel et al, 2003	05	-
7. Ashman et al, 2003	21	-
8. Schwerer et al, 2003	01	IHQ
9. Patmore et al, 2004	11	-
10. Juhász et al, 2005	14	FISH
11. Schlade-Bartusiak et al, 2005	52	-
12. Patmore et al, 2007	35	-
13. Keser et al, 2008	15	-
14. Freier et al, 2010	04	FISH, IHQ
Total de casos analisados	252 casos	

FISH: Hibridação *in situ* por fluorescência, IHQ: imunoistoquímica

A metodologia de CGH-array permite a detecção quantitativa em alta resolução das alterações no número de cópias genômicas. Os *microarrays* foram inicialmente desenvolvidos para estudar expressão gênica diferencial usando populações complexas de RNA. Os refinamentos deste método permitiram a análise de alterações no número de cópias do DNA. O princípio metodológico é semelhante ao da CGH cromossômico, entretanto, supera suas limitações de

resolução pelo uso de clones imobilizados em uma lâmina de vidro em posição bem definida. Alvos de DNA para *microarray* podem ser derivados de clones genômicos incluindo YACs (0,2 a 2 Mb em tamanho), BACs (300 kb), P1s (~70-100 kb), PACs (~130-150 kb) e cosmídeos (~30-45 kb) ou contendo sequências de oligonucleotídeos sendo, portanto, de várias ordens de magnitude menores do que os cromossomos alvo. Esta diminuição no tamanho do alvo aumenta o poder de detecção de desequilíbrios genômicos em comparação com o CGH cromossômico. O DNA teste diferencialmente marcado (tumoral) e o de referência (controle) são co-hibridados em fragmentos genômicos clonados e fixados em posições definidas formando um *chip*. Os DNAs aos marcados com dois fluorocromos distintos e então hibridados em lâminas contendo as sequências plotadas. Diferenças na intensidade digitalizada dos padrões de hibridação do DNA podem ser interpretadas como diferenças no número de cópias entre os genomas teste e de referência. Sondas de DNA/cDNA clonadas, bem definidas e imobilizadas sobre a superfície de uma lâmina de vidro como alvos de hibridação permitem a análise automatizada de alterações cromossômicas equilibradas, como microdeleções, ganhos e ampliações. Em adição, uma vantagem do DNA aCGH sobre os arrays de expressão é a maior uniformidade na hibridação e subsequente fidelidade do sinal porque os alvos de DNA tem uma maior complexidade, contendo seqüências intrônicas e outras não transcritas (Beheshti et al, 2002). Estudos utilizando esta tecnologia têm permitido a identificação alterações em genes específicos associados ao início e progressão tumoral, assim como resposta a terapia (Kallioniemi, 2008, Bell, 2010). A **Tabela 2** resume os estudos publicados em literatura que usaram CGH *array* em CCECP.

Temos conhecimento apenas do relato de Giefing et al (2008) que utilizaram a plataforma 4x44K (*Agilent Technologies*) para avaliar perdas e ganhos genômicos, especificamente deleções homozigotas, em 12 linhagens celulares de carcinomas de laringe. Os autores identificaram 31 prováveis regiões de deleção homozigótica, destas 19 foram investigadas pela PCR, com iniciadores flanqueando pelo menos um dos alvos possivelmente perdidos. Por este ensaio foram encontradas 5/19 regiões candidatas a deleção homozigótica: 3q25, 9p21.3, 7p13, 9p21.3 e Xq21.33. Além disso, os autores demonstraram que a deleção homozigota é um freqüente mecanismo de inativação do gene *CDKN2A*. Também foram identificados quatro genes perdidos em homozigose, incluindo o potencial gene supressor tumoral *STK17A*, que pode estar implicado no desenvolvimento de CCEL.

Devido a escassez de dados moleculares relacionados aos CCEs, bem como de informações biológicas associadas ao fronte de invasão, são necessários estudos adicionais que permitam identificar potenciais marcadores prognósticos em carcinomas de laringe.

Tabela 2. Relatos em literatura utilizando CGH *arrays* em CCECP.

AUTORES	PLATAFORMA	AMOSTRAS	VALIDAÇÃO
Redon et al, 2002	BAC/PAC <i>array</i> (CMT-GAPS coated slides / Corning)	Linhagens celulares de carcinomas de cabeça e pescoço CAL 27 (CRL-2095), FaDu (HTB-43) e linhagens celulares de fibroblastos de língua Hs677.Tg (CRL-7408)	CGH cromossômico, FISH, PCR genômica semiquantitativa e RT-PCR quantitativa
Cromer et al, 2004	12.600 seqüências (HG-U95A, Affymetrix, Santa Clara, CA)	38 (0 CCEL)	PCR quantitativa
Garnis et al, 2004a	BAC <i>array</i> (Versaria ChipWriter Pro-Bio-Rad)	14 (0 CCEL)	-
Garnis et al, 2004b	165 BAC <i>array</i> (Versaria ChipWriter Pro-Bio-Rad)	22 (0 CCEL)	PCR em tempo real
Jeon et al, 2004	Clones (<i>Incyte Genomics</i> , Palo Alto, CA) foram espotados pelo <i>National Cancer Institute</i> (Gaithersburg, MD)	25 linhagens celulares de cabeça e pescoço e 1 linhagem celular imortalizada de queratinócito	PCR em tempo real
Baldwin et al, 2005	32.433 clones de BACs em triplicata (nd)	20 (0 CCEL)	-
Kornberg et al, 2005	10.599 seqüências (HG-U95A-2 / HG-U133A, Affymetrix (Santa Clara, CA)	7 (0 CCEL)	PCR em tempo real e imunoistoquímica
Snijders et al, 2005	2.464 clones de BACs em triplicata (HumArray2.0, UCSF Comprehensive Cancer Center Microarray Core)	60 (0 CCEL)	PCR em tempo real e sequenciamento
Liu et al, 2006	GenoSensor Array 300 (Vysis, Downers Grove, IL)	25 (0 CCEL)	Imunoistoquímica

O'regan et al, 2006	287 clones de BACs e PACs em triplicata (GenoSensor array 300 system, Vysis, Downer's Grove, IL)	20(0 CCEL)	-
Sparano et al, 2006	4,134 BAC array em duplicata (plataforma caseira)	21 OSCC (0 CCEL)	-
Suzuki et al, 2007	Plataforma caseira	18 linhagens celulares de cavidade oral	Metilação
Giefing et al, 2008	Plataforma de 44K (<i>Agilent Technologies</i>)	12 linhagens celulares de carcinomas de laringe	PCR
Nakamura et al, 2008	Plataforma de BACs caseira	21 linhagens celulares de cavidade oral	Imunoistoquímica
Bauer et al, 2008	3,400 BAC clones espotados em duplicatas em lâminas aminoreativas (CodeLink, GE Healthcare, Buckinghamshire, England)	5 (0 CCEL)	FISH
Roman et al, 2008	4549 BAC/PAC array (Norwegian Microarray Consortium)	26 HNSCC (3 CCEL)	-
Smeets et al, 2009	Plataforma de BACs caseira	39 CCE orais e de orofaringe (0CCEL)	MSI

(-) validação não realizada, nd: não determinado.

OBJETIVOS GERAIS

- Delinear o perfil de ganhos e perdas genômicas detectados por HR-CGH em CCEL nas células da superfície e do fronte de invasão;
- Selecionar marcadores putativos presentes nas seqüências genômicas envolvidas em perdas e ganhos consensos e confirmar seu envolvimento em carcinomas de laringe por análises de expressão gênica e ou protéica;
- Comparar os achados com características clínicas (incluindo segundo tumor primário, resposta a terapia e sobrevida) e dados histopatológicos.

OBJETIVOS ESPECÍFICOS

- Analisar perdas e ganhos genômicos por HR-CGH na superfície e fronte de invasão dos carcinomas de laringe para obter o padrão de alterações genômicas comuns e exclusivas a cada região. Em adição, confirmar o envolvimento de alterações específicas em regiões selecionadas.
- Avaliar a expressão do transcrito *CTTN* (qRT-PCR) e da proteína cortactina (imunistoquímica em microarranjos de tecidos contendo a superfície tumoral e o fronte de invasão) para confirmar o papel biológico e prognóstico deste gene nos CCEL.
- Investigar ganhos em 2q24 por FISH e correspondente expressão em tempo real do transcrito *ACVR1* em tumores de cabeça e pescoço, incluindo carcinomas de laringe.

REFERÊNCIAS

- Albertson DG, Pinkel D. Genomic microarrays in human genetic disease and cancer. *Hum Mol Genetics*; 12:145-152, 2003.
- Almadori G, Bussu F, Cadoni G, Galli J, Paludetti G, Maurizi M. Molecular markers in laryngeal squamous cell carcinoma: Towards an integrated clinicobiological approach. *Eur J Cancer*; 41: 683–693, 2005.
- American Cancer Society. Cancer facts and figures. 2007. American Cancer Society; 2007. Disponível em: http://www.cancer.org/docroot/STT/stt_0_2007.asp?sitearea=STT&level=1.
- Ashman JNE, Patmore HS, Condon LT, Cawkwell L, Stafford ND, Greenman J. Prognostic value of genomic alterations in head and neck squamous cell carcinoma detected by comparative genomic hybridization. *Br J Cancer*; 89:864 – 869, 2003.
- Baatenburg RJ, Hermans J, Molenaar J, Briaire JJ, Le Cessie S. Prediction of survival in patients with head and neck cancer. *Indian J Pathol Microbiol*; 9:718-724, 2001.
- Baldwin C, Garnis C, Zhang L, Rosin MP, Lam WL. Multiple microalterations detected at high frequency in oral cancer. *Cancer Res*; 65: 7561-7567, 2005.
- Bànkfalvi A, Piffkò J. Prognostic and predictive factors in oral cancer: the role of the invasive tumour front. *J Oral Pathol Med*; 29:291-8, 2000.
- Bauer VL, Braselmann H, Henke M, Mattern D, Walch A, Unger K, Baudis M, Lassmann S, Huber R, Wienberg J, Werner M, Zitzelsberger HF. Chromosomal changes characterize head and neck cancer with poor prognosis. *J Mol Med*; 86:1353–1365, 2008.
- Baumann JL, Cohen S, Evjen AN, Law JH, Vadivelu S, Attia A, Schindler JS, Chung CH, Wirth PS, Meijer CJ, Snijders PJ, Yarbrough WG, Slebos RJ. Human papillomavirus in early laryngeal carcinoma. *Laryngoscope*; 119:1531-7,2009.
- Belbin TJ, Singh B, Barber I, Socci N, Wenig B, Smith R, Prystowsky MB, Childs G. Molecular classification of head and neck squamous cell carcinoma using cDNA microarrays. *Cancer Res*; 62: 1184-1190, 2002.
- Bell DW. Our changing view of the genomic landscape of cancer. *J Pathol*; 220(2):231-243, 2010.
- Bérgamo NA, Rogatto SR, Poli-Frederico RC, Reis PP, Kowalski LP, Zielenska M, Squire JA. Comparative Genomic Hybridization Analysis Detects Frequent Over-Representation of DNA Sequences at 3q, 7p, and 8q in Head and Neck Carcinomas. *Cancer Genet Cytogenet*; 119:48-55, 2000.

- Bérgamo NA, Veiga LCS, Reis PP, Nishimoto IN, Magrin J, Kowalski LP, Squire JA, Rogatto SR. Classic and molecular cytogenetic analyses reveal chromosomal gains and losses correlated with survival in head neck cancer patients. *Clin Can Res*; 11:621-631, 2005.
- Bockmühl U, Peterson I. DNA ploidy and chromosomal alterations in head and neck squamous cell carcinoma. *Virchows Arch*; 441:541-550, 2002.
- Bozdayi G, Kemaloglu Y, Ekinci O, Dogan B, Ilhan MN, Aydil U, Akyol G, Koybasioglu A, Inal E, Rota S. Role of human papillomavirus in the clinical and histopathologic features of laryngeal and hypopharyngeal cancers. *J Otolaryngol Head Neck Surg*; 38:119-125, 2009.
- Bryne M, Koppang HS, Lilleng R, Kjaerheim A. Malignancy grading of the deep invasive margins of oral squamous cell carcinomas has high prognostic value. *J Pathol*; 166:375-81, 1992.
- BRYNE M. IS THE INVASIVE FRONT OF AN ORAL CARCINOMA THE MOST IMPORTANT AREA FOR PROGNOSTICATION? ORAL DIS; 4:70-77, 1998.*
- Costa ALL, Pereira JC, Nunes AA, Arruda MLS. Correlação entre a classificação TNM, gradação histológica e classificação anatômica em carcinoma epidermóide oral. *Pesquisa Odontol Bras*; 16:216-220, 2002.
- Cromer A, Carles A, Millon R, Ganguli G, Chalmel F, Lemaire F, Young J, Dembélé D, Thibault C, Muller D, Poch O, Abecasssis J, Wasylyk B. Identification of genes associated with tumorigenesis and metastatic potential of hypopharyngeal cancer by microarray analysis. *Oncogene*; 23: 2484-2498, 2004.
- Curado MP; Hashibe M. Recent changes in the epidemiology of head and neck cancer. *Curr Opin Oncol*; 21:194-200, 2009.
- de Oliveira MV, Fraga CA, Gomez RS, Paula AM. Immunohistochemical expression of interleukin-4, -6, -8, and -12 in inflammatory cells in surrounding invasive front of oral squamous cell carcinoma. *Head Neck*; 31:1439-1446, 2009.
- Estilo CL, O-Charoenrat P, Ngai I, Patel SG, Reddy PG, Dao S, Shaha AR, Kraus DH, Boyle JO, Wong RJ, Pfister DG, Huryn JM, Zlotolow IM, Shah JP, Singh B. The role of novel oncogenes squamous cell carcinoma-related oncogene and phosphatidylinositol 3-kinase p110 alpha in squamous cell carcinoma of the oral tongue. *Clin Cancer Res*; 9:2300-2306, 2003.
- Franz M, Richter P, Geyer C, Hansen T, Acuña LD, Hyckel P, Böhmer FD, Kosmehl H, Berndt A. Mesenchymal cells contribute to the synthesis and deposition of the laminin-5 gamma2 chain in the invasive front of oral squamous cell carcinoma. *J Mol Histol*, 2007.
- Freier K, Hofele C, Knoepfle K, Gross M, Devens F, Dyckhoff G, Plinkert P, Lichter P, Herold-Mende C. Cytogenetic characterization of head and neck squamous cell carcinoma cell lines as model systems for the functional analyses of tumor-associated genes. *J Oral Pathol Med* 2010. (in press)

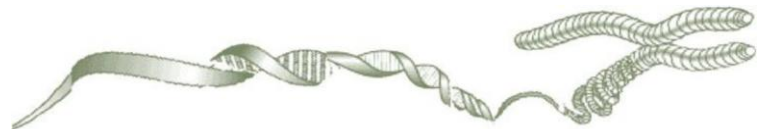- Gallo A, Degener AM, Pagliuca G, Pierangeli A, Bizzoni F, Greco A, de Vincentiis M. Detection of human papillomavirus and adenovirus in benign and malignant lesions of the larynx. *Otolaryngol Head Neck Surg*; 141:276-81, 2009.
- Garnis C, Buys TP, Lam WL. Genetic alteration and gene expression modulation during cancer progression. *Mol Cancer*; 3:9, 2004b.
- Garnis C, Campbell J, Zhang L, Rosin MP, Lam WL. OCGR array: an oral cancer genomic regional array for comparative genomic hybridization analysis. *Oral Oncol*; 40: 511-519, 2004a.
- Giefing M, Martin-Subero JI, Kiwerska K, Jarmuz M, Grenman R, Siebert R, Szyfter K. Characterization of homozygous deletions in laryngeal squamous cell carcinoma cell lines. *Cancer Genet Cytogenet*; 184:38-43, 2008.
- Gold KA e Kim ES. Role of molecular markers and gene profiling in head and neck cancers. *Curr Opin Oncol*; 21:206–211, 2009.
- Graflund M, Sorbe B, Bryne M, Karlsson M. The prognostic value of a histologic grading system, DNA profile, and MIB-1 expression in early stages of cervical squamous cell carcinomas. *Int J Gynecol Cancer*; 12:149-57, 2002.
- Hashibe M, Brennan P, Benhamou S, et al. Alcohol drinking in never users of tobacco, cigarette smoking in never drinkers, and the risk of head and neck cancer: pooled analysis in the International Head and Neck Cancer Epidemiology Consortium. *J Natl Cancer Inst*; 99:777–789, 2007.
- Hermanek P, Seib HJ, Wittekind C. Current TNM classification. Residual tumor--classification. commissioned by the German speaking TNM committee. *Zentralbl Chir*; 122:52-55, 1997.
- Huang Q, Yu GP, McCormick SA, Mo J, Datta B, Mahimkar M, Lazarus P, Schäffer AA, Desper R, Schantz SP. Genetic differences detected by comparative genomic hybridization in head and neck squamous cell carcinomas from different tumor sites: construction of oncogenetic trees for tumor progression. *Genes Chrom Cancer*; 34:224-233, 2002.
- INCA. Estimativas de Incidência e mortalidade por câncer no Brasil (2009). Disponível em <http://www.inca.gov.br/>.
- Ivkić M, Bedeković V, Kalogjera L, Upić H. Invasive cell grading – an overview. *Acta clin Croat*; 41: 233-236, 2002.
- Jeon GA, Le J, Patel V, Gutkind JS, Thorgeirsson SS, Kim EC, Chu I, Amornphimoltham P, Park MH. Global gene expression profiles of human head and neck squamous carcinoma cell lines. *Int J Cancer*; 112: 249-258, 2004.
- Jin C, Jin Y, Wennerberg J, Akervall J, Dictor M, Mertens F. Karyotypic heterogeneity and clonal evolution in squamous cell carcinomas of the head and neck. *Cancer Genet Cytogenet*; 132:85-96, 2002.

- Juhász A, Balázs M, Sziklay I, Rákossy Z, Treszl A, Répássy G, Adány R. Chromosomal imbalances in laryngeal and hypopharyngeal cancers detected by comparative genomic hybridization. *Cytometry Part A*; 67A:151–160, 2005.
- Kallioniemi A, Kallioniemi OP, Sudar D, Rutovitz D, Gray JW, Waldman F, Pink D. Comparative genomic hybridization for molecular cytogenetic analysis of solid tumors. *Science*; 258:818–821, 1992.
- Kallioniemi A. CGH microarrays and cancer. *Curr Opin Biotechnol*; 19(1):36-40, 2008.
- Kawashiri S, Tanaka A, Noguchi N, Hase T, Nakaya H, Ohara T, Kato K, Yamamoto E. Significance of stromal desmoplasia and myofibroblast appearance at the invasive front in squamous cell carcinoma of the oral cavity. *Head Neck*; 31:1346-1353, 2009.
- Keser I, Toraman AD, Ozbilim G,2 Kenan Guney,3 and Guven Luleci1 DNA Gains and Losses of Chromosome in Laryngeal Squamous Cell Carcinoma Using Comparative Genomic Hybridization. *Yonsei Med J*; 49:949 - 954, 2008.
- Kornberg LJ, Villaret D, Popp M, Lui L, McLaren R, Brown H, Cohen D, Yun J, McFadden M. Gene Expression profiling in squamous cell carcinoma of the oral cavity shows abnormalities in several signaling pathways. *Laryngoscope*; 115:690-698, 2005.
- Kujawski M, Rydzanicz M, Sarlomo-Rikala M, Gabriel A, Szyfter K. Chromosome alterations reflect clonal evolution in squamous cell carcinoma of the larynx. *Med Sci Monit*; 8:279-282, 2002.
- Kurokawa H, Zhang M, Matsumoto S, Yamashita Y, Tanaka T, Takamori K, Igawa K, Yoshida M, Fukuyama H, Takahashi T, Sakoda S. Reduced syndecan-1 expression is correlated with the histological grade of malignancy at the deep invasive front in oral squamous cell carcinoma. *J Oral Pathol Med*, 35:301-306, 2006.
- Kurokawa H, Zhang M, Matsumoto S, Yamashita Y, Tanaka T, Tomoyose T, et al. The relationship of the histologic grade at the deep invasive front and the expression of Ki-67 antigen and p53 protein in oral squamous cell carcinoma. *J Oral Pathol Med*; 34:602-607. 2005.
- Liu C, Lin S, Chen Y, Chang K, Chang K. Array-comparative genomic hybridization to detect genomewide changes in microdissected primary and metastatic oral squamous cell carcinomas. *Molecular Carcinogenesis*; 45:721–731, 2006.
- Loyo M, Pai SI. The molecular genetics of laryngeal cancer. *Otolaryngol Clin N Am*; 41, 657–672, 2008.
- Morawski K, Gabriel A, Namysłowski G, Ziółkowski A, Pietrawska V, Steplewska K. Clinical application of proliferating cell nuclear antigen, oncoprotein p53 and tumor front grading analysis in patients operated on for laryngeal cancer. *Eur Arch Otorhinolaryngol*; 256:378–383, 1999.
- Nakamura E, Kozaki K-I, Tsuda H, Suzuki E, Pimkhaokham A, Yamamoto G, Irie T, Tachikawa T, Amagasa T, Inazawa J, Imoto I. Frequent silencing of a putative tumor suppressor gene melatonin receptor 1 A (MTNR1A) in oral squamous-cell carcinoma. *Cancer Sci*; 99:1390-1400, 2008.

- Noguchi M, Kinjyo H, Kohama GI, Nakamori K Invasive front in oral squamous cell carcinoma: image and flow cytometric analysis with clinicopathologic correlation. *Oral Surg Oral Med Oral Pathol Oral Radiol Endod*; 93:682-7, 2002.
- O'regan EM, Toner ME, Smyth PC, Timon C, Cahill S, Flavin R, O'leary JJ, Sheils O. Distinct array comparative genomic hybridization profiles in oral squamous cell carcinoma occurring in young patients. *Head Neck*; 28:330-338, 2006.
- Osborne RF, Brown JJ. Carcinoma of the oral pharynx: an analysis of subsite treatment heterogeneity. *Surg Oncol Clin N Am*; 13:71-80, 2004.
- O'SULLIVAN B, SHAH J. NEW TNM STAGING CRITERIA FOR HEAD AND NECK TUMORS. *SEMIN SURG ONCOL*; 21:30-42, 2003.
- Patmore HS, Ashman JN, Cawkwell L, MacDonald A, Stafford ND, Greenman J. Can a genetic signature for metastatic head and neck squamous cell carcinoma be characterised by comparative genomic hybridisation? *Br J Cancer*; 90:1976-1982, 2004.
- Patmore HS, Ashman JNE, Stafford ND, Berrieman HK, MacDonald A, Greenman J, Cawkwell L. Genetic analysis of head and neck squamous cell carcinoma using comparative genomic hybridization identifies specific aberrations associated with laryngeal origin. *Cancer Letters* 258: 55–62, 2007.
- Piffkó J, Bánkfalvi A, Ofner D, Kusch F, Böcker W, Joos U, Schmid KW. In situ assessment of cell proliferation at the invasive front of oral squamous cell carcinomas. *Virchows Arch*; 429(4-5):229-234, 1996.
- Po Wing Yuen A, Lam KY, Lam LK, Ho CM, Wong A, Chow TL, et al. Prognostic factors of clinically stage I and II oral tongue carcinoma—a comparative study of stage, thickness, shape, growth pattern, invasive front malignancy grading, Martinez-Gimeno score, and pathologic features. *Head Neck*; 24:513-20, 2002.
- Ragin CC, Modugno F, Gollin SM. The epidemiology and risk factors of head and neck cancer: a focus on human papillomavirus. *J Dent Res*; 86:104–114, 2007.
- Redon R, Hussenet T, Bour G, Caulee K, Jost B, Muller D, Abecassis J, du Manoir S. Amplicon mapping and transcriptional analysis pinpoint cyclin L as a candidate oncogene in head and neck cancer. *Cancer Res*; 62:6211-6217, 2002.
- Roman E, Meza-Zepeda LA, Kresse SH, Myklebost O, Vasstrand EN, Ibrahim SO. Chromosomal aberrations in head and neck squamous cell carcinomas in Norwegian and Sudanese populations by array comparative genomic hybridization. *Oncol Rep* 2008; 20:825-43.
- Sawair FA, Irwin CR, Gordon DJ, Leonard AG, Stephenson M, Napier SS. Invasive front grading: reliability and usefulness in the management of oral squamous cell carcinoma. *J Oral Pathol Med*; 32:1-9, 2003.

- Schlade-Bartusiak K, Stembalska A, Ramsey D. Significant involvement of chromosome 13q deletions in progression of larynx cancer, detected by comparative genomic hybridization. *J Appl Genet*; 46:407-413. 2005.
- Schwerer MJ, Sailer A, Kraft K, Baczako K, Maier H. Expression of retinoblastoma gene product in respiratory epithelium and sinonasal neoplasms: relationship with p16 and cyclin D1 expression. *Histol Histopathol*; 18:143-151, 2003.
- Shah JP, Karnell LH, Hoffman HT, Ariyan S, Brown GS, Fee WE, Glass AG, Goepfert H, Ossoff RH, Fremgen A. Patterns of care for cancer of the larynx in the United States. *Arch Otolaryngol – Head Neck Surgery*; 123:475–483, 1997.
- SIDRANSKY D. EMERGING MOLECULAR MARKERS OF CANCER. *NAT REV CANCER*; 2:210-219, 2002.
- Smeets SJ, Brakenhoff RH, Ylstra B, van Wieringen WN, van de Wiel MA, Leemans CR, Braakhuis BJ. Genetic classification of oral and oropharyngeal carcinomas identifies subgroups with a different prognosis. *Cell Oncol*; 31:291-300. 2009.
- Snijders AM, Schmidt BL, Fridlyand J, Dekker N, Pinkel D, Jordan RCK, Albertson DG. Rare amplicons implicate frequent deregulation of cell fate specification pathways in oral squamous cell carcinoma. *Oncogene*; 24:4232–4242, 2005.
- Sparano A, Quesnelle KM, Kumar MS, Wang Y, Sylvester AJ, Feldman M, Sewell DA, Weinstein GS, Brose MS. Genome-wide profiling of oral squamous cell carcinoma by array-based comparative genomic hybridization. *Laryngoscope* 2006;116:735-41.
- Suzuki E, Imoto I, Pimkhaokham A, Nakagawa T, Kamata N, Kozaki K-I, Amagasa T, Inazawa J. PRTFDC1, a possible tumor-suppressor gene, is frequently silenced in oral squamous-cell carcinomas by aberrant promoter hypermethylation. *Oncogene*; 26: 7921-7932, 2007.
- Tremmel SC, Götte K, Popp S, Weber S, Hörmann K, Bartram CR, Jauch A. Intratumoral genomic heterogeneity in advanced head and neck cancer detected by comparative genomic hybridization. *Cancer Genet Cytogenet*; 144:165-174, 2003.
- Wang X, Zhang J, Fan M, Zhou Q, Deng H, Aisharif MJ, Chen X. The expression of E-cadherin at the invasive tumor front of oral squamous cell carcinoma: immunohistochemical and RT-PCR analysis with clinicopathological correlation. *Oral Surg Oral Med Oral Pathol Oral Radiol Endod*; 107:547-554, 2009.

Artigo 1



Análise de hibridação genômica comparativa de alta resolução revela regiões distintas de desequilíbrios cromossômicos no fronte de invasão e superfície tumoral de carcinomas de laringe

Ambrosio EP^{1,2}, Sacomano VS¹, Coelho MM^{1,2}, Villacis RAR², Domingues MAC³, Coudry R⁴, Tagliarini JV⁵, Kowalski LP⁶, Rogatto, SR^{2,7}.

¹ Instituto de Biociências – UNESP, Botucatu, SP, Brasil

² Laboratório NeoGene, Hospital AC Camargo, São Paulo, Brazil

³ Departamento de Patologia, FMB– UNESP, Botucatu, SP, Brasil

⁴ Departamento de Patologia, Hospital AC Camargo, São Paulo, Brasil

⁵ Departamento de Oftalmologia e Otorrinolaringologia, FMB– UNESP, Botucatu, SP, Brasil

⁶ Departamento de Cirurgia de Cabeça e Pescoço e Otorrinolaringologia, Hospital AC Camargo, São Paulo, Brasil

⁷ Departamento de Urologia, FMB– UNESP, Botucatu, SP, Brasil

*** Correspondência para:**

Silvia Regina Rogatto, PhD

NeoGene Laboratório

Fundação Antonio Prudente, Hospital A.C. Camargo, Rua Professor Antonio Prudente, 211, São Paulo, Brasil

CEP: 01509-010

Telefone: 55-11-21895163

Fax: 55-11-21895163

e-mail: rogatto@fmb.unesp.br ou silvia.rogatto@hcancer.org.br

Palavras-chave: carcinomas de laringe, HR-CGH, fronte de invasão, marcadores moleculares, desequilíbrios cromossômicos

RESUMO

Carcinoma de células escamosas de laringe (CCEL) é um tumor sólido maligno que exibe fenótipos agressivos, altas taxas de recorrência e risco de desenvolvimento de segundos tumores primários. Há evidências sugerindo que as células presentes no fronte de invasão dos carcinomas possuem perfis moleculares diferentes em comparação às áreas superficiais. A hibridação genômica comparativa de alta resolução (HR-CGH) é uma ferramenta de triagem para desequilíbrios cromossômicos onde é possível investigar componentes celulares distintos. Neste estudo, células do fronte de invasão e superfície tumoral foram obtidas por microdissecção a laser de 33 CCEL e analisadas por HR-CGH. Como esperado, em ambas as áreas de todos os casos foram detectados desequilíbrios cromossômicos comuns. As perdas cromossômicas foram mais frequentes que os ganhos. As alterações cromossômicas mais frequentes observadas somente nas células do fronte foram ganhos em 2p12, 2q13 e perdas em 12q23-12q24.2. A área superficial apresentou como regiões frequentes de ganhos 11q12, 13q33 e perdas envolvendo 12q21-12q24.1 e Xq22-Xq25. Perdas em 3q e 18q23 foram detectadas em ambas as áreas. Em adição, ganhos em 11q13 encontrados nas células do fronte foram confirmados pelo aumento de expressão da ciclina D1. A análise de perda de heterozigose (LOH) foi aplicada em um subgrupo de casos utilizando seis marcadores de microsátélites localizados em 3q26.2 (D3S1614), 3q28 (D3S1601), 3q29 (D3S1311), e 18q23 (D18S70, D18S1122 e D18S461) com objetivo de confirmar as perdas encontradas por HR-CGH. A frequência de LOH variou de 15 a 31% dos casos, confirmando as perdas cromossômicas encontradas por HR-CGH. Perda de heterozigose em 3q26.2 (D3S1614) foi significativamente associada com envolvimento de linfonodos ($P=0.0460$). Perdas cromossômicas em 3q26 foram detectadas em 9 casos pareados; cinco deles tiveram envolvimento de linfonodos. Perdas em 18q23 foram associadas com pior prognóstico. Para o nosso conhecimento, este é o primeiro relato indicando a presença de diferentes alterações cromossômicas no fronte de invasão e na superfície tumoral de CCEL. Nossos resultados confirmam a heterogeneidade tumoral e revelam regiões genômicas candidatas que podem ser úteis como marcadores moleculares em carcinomas de laringe.

INTRODUÇÃO

Carcinomas de células escamosas de laringe (CCEL) abrangem a maioria dos carcinomas de cabeça e pescoço. Apesar da qualidade de vida dos pacientes acometidos por esta doença ter melhorado com a recente abordagem de preservação de órgãos, a sobrevida permanece a mesma em quase 30 anos (Almadori et al, 2005). Em geral, ao diagnóstico os pacientes apresentam doença localizada no sítio primário (42%), linfonodo metástase (47%) e menos frequentemente, metástase (7%) (Ries et al, 2007). Adicionalmente, há um alto risco destes pacientes desenvolverem segundos tumores primários, especialmente os com longo tempo de sobrevida (Gao et al, 2003). No presente, o estadiamento TNM e a graduação histopatológica permanecem as melhores ferramentas de diagnóstico em carcinomas de laringe. Contudo, uma graduação histológica de malignidade tem sido considerada pelo Sistema de Classificação de Broders (Broders, 1927), que é baseado na proporção de células diferenciadas (Kurokawa et al, 1998; Sawair et al, 2003). Um sistema de graduação bifatorial que engloba o grau de diferenciação celular e o crescimento do fronte de invasão foi subsequentemente introduzido, o escore que considera o grau do fronte de invasão (IGF) (Bryne et al, 1992).

Tem sido sugerido que características morfológicas e moleculares do fronte de invasão de vários carcinomas podem refletir o prognóstico tumoral melhor do que outras partes do tumor (Bryne et al 1992, Bãnkfalvi and Piffkò 2000, Graflund et al 2002, Noguchi et al 2002, Po et al 2002, Sawair et al 2003, Kurokawa et al, 2005). Avaliações imunoistoquímicas realizadas no fronte de invasão e nas áreas centrais do tumor de carcinomas de células escamosas orais (CCEO) tem dados suporte adicional sugerindo uma associação com prognóstico (Piffko et al 1996, Kurokawa et al 2005). Wang et al (2009) avaliando a expressão de e-caderina nas áreas do fronte e superfície de CCEO relataram que os níveis de expressão proteica e do transcrito foram

menores no fronte. A e-caderina no fronte foi estatisticamente associada com o escore IGF, tamanho e espessura tumorais e sobrevida diminuída. Os autores relataram ainda uma diferença significativa na sobrevida em 5 anos entre expressão positiva e negativa de e-caderina no fronte de invasão. Em biópsias de carcinomas glóticos, bryne et al (1995) aplicaram um sistema de graduação de malignidade baseado nas características do fronte de invasão em 95 T1-2/N0 (todos tratados por radiação), e encontraram uma associação significativa com recorrência local e baixa resposta ao tratamento ($P=0.001$). Os autores concluíram que as características histológicas no fronte provaram ser melhores indicadores de prognóstico do que a categoria T (tamanho tumoral).

O advento da hibridação genômica comparativa (CGH) propiciou uma descoberta no campo das bases genéticas tumorais pelo rastreamento completo dos cromossomos humanos (ganhos e perdas) em um único experimento (Kallioniemi et al, 1992). Um número relativamente grande de alterações cromossômicas foi descrito em carcinomas de cabeça e pescoço por CGH (Mitelman Database of Chromosome Aberrations in Cancer, 2009). Entretanto, há ainda poucos estudos relatando dados por CGH de acordo com a localização tumoral (Kujawski et al, 2002; Schwerer et al, 2003; Sclade-Bartusiak, 2005; Stembalska et al, 2006; Fu et al, 2006; Kesser et al, 2008). Por esta metodologia, as alterações mais frequentes descritas em carcinomas de laringe incluem ganhos em 3q, 5p, 8q e 11q13 e perdas em 3p e 9p (Tremmel et al, 2003; Juhász et al, 2005; Hermsen et al, 2005, Patmore et al, 2007; Kesser et al, 2008; Mitelman Database of Chromosome Aberrations in Cancer, 2009).

No presente estudo, utilizamos uma combinação de microdissecção a laser (LCM) em amostras fixadas em parafina (FFPE), HR-CGH e análise de LOH utilizando marcadores de

microssatélite polimórficos para identificar alterações nas células do fronte de invasão e da superfície tumoral de CCEL.

MATERIAL AND MÉTODOS

Casuística. As amostras de CCEL foram obtidas do Departamento de Patologia da UNESP- Botucatu, SP e do Hospital AC Camargo, São Paulo-SP, Brasil. Trinta e três amostras parafinadas foram utilizadas na análise de HR-CGH. Um grupo independente de 33 amostras foi utilizado na investigação de LOH. O critério de elegibilidade inclui pacientes sem tratamento prévio à cirurgia, submetidos ao tratamento curativo na instituição. Os prontuários dos pacientes incluídos neste estudo foram examinados para obtenção de dados como idade, gênero, raça, informações sobre o estilo de vida (consumo de álcool e tabaco) e dados clinicopatológicos (estadio clínico, envolvimento de linfonodos, grau histológico, invasão angiolinfática e perineural), na tabela 1 presente no suplemento. O sistema de classificação histológica para CCECP é baseado no grau de diferenciação celular: bem diferenciado, moderadamente e pobremente diferenciado. A classificação do fronte de invasão é baseada no padrão de crescimento, de acordo com Bryne et al (2005). A invasão angiolinfática foi classificada de acordo com a presença ou ausência de células neoplásicas, localizadas na parede e considerando o exame de vasos sanguíneos ou linfáticos; a infiltração perineural foi considerada presente quando o tecido adjacente ao nervo peri e/ou intratumoral estava envolto por células neoplásicas. Todos os pacientes foram informados dos procedimentos e forneceram consentimento informado por escrito aprovado pelo comitê de ética da instituição.

HR-CGH. O isolamento dos CCEL em duas diferentes áreas: frente de invasão e superfície tumoral foi obtido através da microdissecção a laser. O DNA contido no *cap sure* foi preparado por digestão com proteinase K e extraído pela metodologia de fenol/clorofórmio, precipitado com etanol 100% e estocado a 20°C. O DNA foi amplificado e marcado por SCOMP (*Single Cell Comparative Genomic Hybridization*), como descrito por Stoecklein et al (2002). Linfócitos normais estimulados por fitohemaglutinina foram preparados como alvo para os experimentos de HR-CGH utilizando o protocolo padrão. As hibridações e lavagens foram realizadas como descrito por Kallioniemi et al (1992). Resumidamente, os DNAs alvo e referência normal foram marcados com biotina 14-dATP (Invitrogen, USA) e digxigenina-11-dUTP (Roche, USA), respectivamente. Ambos DNAs marcados e *DNA Cot1* foram hibridados em lâminas contendo cromossomos metafásicos normais. A hibridação ocorreu por 72 horas, após foi realizada a lavagem, detecção e contracoloração com DAPI (4,6-diamidino-2-phenylindole). As imagens provenientes das lâminas de HR-CGH foram capturadas com o microscópio de fluorescência *Olympus BX61* (*Olympus Optical, Hamburg, Germany*), equipado com uma câmera CCD (Photometrics CH 250, Huntington Beach, CA). O programa utilizado para análise das imagens foi o *Applied Spectral Imaging CGH View 3.0*. Em cada caso, 12-20 metáfases foram analisadas. As alterações cromossômicas foram detectadas por intervalos de referência padrão, como descrito por Kirchhoff et al (1998). Foram excluídos da análise cromossomos superpostos e padrões de hibridação heterogêneos. Uma biblioteca com amostras normal diferencialmente marcadas foi construída para seleção dos limites superior e inferior de ganhos e perdas (intervalos de referência padrão). A razão média de cada perfil (intervalo de confiança de 95%) foi comparada ao intervalo de referência padrão (99.5%) correspondente, baseado na média de 15 casos normais (140 células). O intervalo de referência padrão foi escalado automaticamente

para o ajuste de cada caso teste individual. A descrição de alterações no número de cópias foi baseada na recomendação do ISCN (*International System for Human Cytogenetic Nomenclature*) 2009.

Análise de Microsatélite. Os *loci* de microssatélites D3S1614 (3q26.2), D3S1601 (3q28), D3S1311 (3q29), D18S70 (18q23), D18S1122 (18q23) e D18S461 (18q23) foram estudados para LOH. A amplificação dos marcadores de microssatélites foi realizada utilizando os seguintes grupos de iniciadores: F: 5'-ttccaagatatgttgacttacag-3' e R: 3'-gatatttaagccttgaccctga-5'; F:5'-atgtttctagggtggc-3' e R:3'-cttatggtaattctggga-5'; F:5'-gaagtttcagccaacg-3' e R:3'-ttagtcctactgatgttacattt-5'; F:5'-aaggctganctctaccg-3' e R:5'-ggaatgtcaagaagtacctaccata-3'; F:5'-taataactgcctggatggg-3' e R:5'-aacctgtgcaagtccc-3'; F:5'-cacctgtccatgctc-3' e R:5'-cacatatcactttgggtttg-3', respectivamente. A reação em cadeia da polimerase foi realizada em 15uL de volume, contendo 100ng de DNA molde, 10mM de Tris-HCl, 50mM de KCl, 2,5mM de MgCl₂, 200µM de each dNTPs, 0,5µM de cada iniciador e 1 unidade da DNA polimerase *AmpliTaq Gold* (Applied Biosystems, Foster City, CA, USA) no termociclador automático PTC-200 (Pettier Thermal Cycler-MJ Research). A reação ocorreu nas seguintes condições: 35 ciclos de desnaturação a 94°C por 45 segundos, anelamento a 60°C por 45 segundos e extensão final a 72°C por 1 minuto. Os produtos resultantes da PCR foram visualizados em gel de agarose 1% e coloração com brometo de etídeo (0,5µg/mL) e em gel de uréia-poliacrilamida 5% (Long Ranger Singel Packs/FMC) no seqüenciador automático *ABI Prism 377* (Applied Biosystems). As imagens digitais para os géis de fluorescência foram adquiridas utilizando o programa *Data Collection* e analisadas utilizando o programa *Genescan* (ambos da Applied Biosystems). Cada pico de fluorescência foi quantificado pelo seu tamanho (em pares de base), altura e área. Os resultados foram importados para o programa *Genotyper* (Applied Biosystems) para análises

adicionais e impressos. Para avaliar a LOH, um fator de alteração foi definido usando como parâmetros as áreas dos picos (Cawkwell et al, 1993) e alturas dos dois alelos nas amostras normais e tumorais. A razão de ≤ 0.60 foi considerada indicativa de LOH. Perdas alélicas foram atribuídas somente após os resultados serem consistentemente encontrados em três experimentos.

Imunohistoquímica: Dois TMAs foram construídos contendo células do fronte de invasão e da superfície tumoral, respectivamente, de 151 amostras em parafina (101 pareadas, 17 da superfície e 33 do fronte). Os cortes foram extraídos de áreas previamente definidas utilizando um Tissue Microarrayer (Beecher Instruments®, Silver Springs, USA). Os cortes de tecidos com dimensão de 1.0mm de cada amostra foram colocados e organizados em duplicata em blocos de parafina. Cada corte foi colocado com espaçamento de 0.2mm. Após a inserção de todos os casos os blocos foram cortados na espessura de 3 μ m e montados em lâminas convencionais com organossilane (3-aminopropyl trihydroxy-silane) (Sigma-Aldrich Co. St. Louis, MO, USA).

As reações de imunohistoquímica foram realizadas utilizando o anticorpo primário anti-CCND1 (BD, Becton, Dickinson and Company Bisciences, Franklin Lakes, NJ, USA, pronto para uso). Após 30 min de incubação foi realizada a lavagem em PBS (phosphate-buffered saline), incubado por 30 min com o anticorpo secundário (Advanced TM HRP Link, Dako Cytomation, K0690, Denmark), e seguido pela incubação com o sistema de detecção de polímeros (Advanced TM HRP Link, Dako Cytomation, K0690, Denmark) por 30 min. As reações ocorreram com solução contendo 0.6mg/ml of 3,3'-diaminobenzidine tetrahydrochloride (DAB, Sigma, St Louis, MO) e 0.01% H₂O₂. Controles positivo e negativo foram incluídos em todas as reações de acordo com especificações do fabricante.

As reações de IHQ foram realizadas em diferentes níveis do TMA, sendo que cada caso foi representado quatro vezes. As segundas lâminas foram 25 seções mais profundas que as primeiras, resultando em pelo menos 250µm de distância entre as duas seções com amostras celulares diferentes para cada tumor. O IHQ score foi lido às cegas em relação aos aspectos clínicos de cada amostra. Cada amostra foi analisada em todos os campos para escolha da área mais corada. A presença de precipitação marrom escura claramente visível foi considerada imunopositividade. O padrão de coloração para este anticorpo foi citoplasmático; o score representou a intensidade estimada de coloração (0: reação não visível, 1: fraca, 2: moderada, e 3: intensidade de imunocoloração forte) e extensão (1: $\leq 1/3$, 2: $1/3$ to $2/3$, 3: $>2/3$ da área total). As reações foram adicionalmente analisadas de acordo com a localização de imuno depósitos tanto na membrana como no citoplasma.

Análise Estatística. Associações entre variáveis e fatores de risco foram identificadas com 5% de significância usando Qui-quadrado e teste exato de Fisher, testes de Kruskal-Wallis ou Mann-Whitney foram aplicados para comparar a expressão da ciclina D1 e os dados clinicopatológicos. As amostras foram adicionalmente agrupadas de acordo com o tipo de frente (infiltrativo, expansivo e misto) e coloração de membrana (positiva ou negativa) para comparações com dados clinicopatológicos e expressão proteica. A correção de Bonferoni para múltiplas comparações foi aplicada para ajuste do valor de P. A sobrevida global foi definida como o intervalo entre o começo do tratamento (cirurgia) e a data de morte ou última informação do paciente. A sobrevida livre de doença foi medida a partir da data do tratamento até a data do diagnóstico de recorrência. As probabilidades de sobrevida foram estimadas pelo método de Kaplan–Meier e o teste log-rank foi aplicado para avaliar a significância da diferença entre as curvas de sobrevida, com intervalo de confiança de 95%. Todas as análises foram realizadas

utilizando o Graph Pad Prism 2.01 (Graph Pad Software Inc., USA) e SPSS Statistics 17.0.2 (SPSS Inc., Chicago, IL, USA).

RESULTADOS

A área do fronte e da superfície de 33 CCEL foram microdissecados e avaliados por HR-CGH. As perdas cromossômicas foram mais frequentemente detectadas do que os ganhos em ambos, fronte (ganhos: 373; perdas: 1278) e superfície (ganhos: 232; perdas: 1071) (Figura 1). Um grande número de desequilíbrios cromossômicos foram encontrados em comum (>70% em cada caso). Além disso, ambas as áreas apresentaram também alterações cromossômicas diferentes (Figura 1; Tabela 2). As mais frequentes alterações observadas somente em células do fronte envolvem ganhos em 2p12 (60%), 2q13 (51%) e perdas em 12q23-12q24.2 (96%). As mais frequentes alterações na superfície tumoral foram ganhos em 11q12, 13q33 (ambos em 36%) e perdas em 12q21-12q24.1 (60%) e Xq22-Xq25 (67%).

Um *amplicom* bem estabelecido descrito em carcinomas de cabeça e pescoço está mapeado em 11q13. Por HR-CGH, ganhos em 11q13 foram verificados em 33% nas células do fronte em baixas frequências (<20% dos casos) na superfície tumoral. O gene *CCND1* está mapeado em 11q13 e sua proteína foi avaliada por imunistoquímica. Foi detectado que em 39% e 31% das células do fronte e da superfície, respectivamente, apresentaram imunocoloração moderada a forte (Figura 2). Imunocoloração da membrana citoplasmática foi verificada em 9-10% dos casos em ambas as áreas de carcinomas de laringe. Os padrões de imunocoloração nuclear e citoplasmática das amostras pareadas (dados não mostrados) e não pareadas (Tabela 3) foram comparados com dados clínicos e histopatológicos, nenhuma associação foi verificada.

Perdas cromossômicas em 3q e 18q23 foram detectadas nos dois components. Perdas em 3q26.2 foram detectadas em 9 casos pareados e em 7 foram encontrados exclusivamente nas células do fronte. Similarmente, perdas em 3q28 e 3q29 foram observados em 2 casos pareados, 9 e 10 casos exclusivamente no fronte, respectivamente. Perdas em 18q23 foram encontradas em 10 casos pareados e em 8 casos nas células do fronte. Estas regiões cromossômicas comumente deletadas verificadas por HR-CGH foram avaliadas por LOH utilizando 6 marcadores de microsátélites. O DNA genômico obtido de sangue periférico foi utilizado como referência normal. Todos os 33 tumores foram informativos em um ou mais *loci*. Um total de 17 amostras apresentaram LOH em pelo menos um dos seis marcadores investigados (Tabela 3). Utilizando estes marcadores, a frequência de LOH (número de casos com LOH/ número de casos informativos) variou de 15 a 31% dos casos, como mostrado na Figura 3A. Três casos mostraram LOH para ambos marcadores D3S1614 (3q26.2) e D3S1601 (3q28); um caso para D3S1601 e D3S1311 (3q29), e um caso para todos os marcadores mapeados em 3q. Todos os marcadores de microsátélites mapeados em 18q23 apresentaram LOH: 7 de 28 casos informativos para D18S70, 4 de 26 para D18S1122, 3 de 19 para D18S461. Dois casos apresentaram LOH concomitante para dois marcadores de microsátélites mapeados em 18q23 (Tabela 4). Não foi verificada correlação entre LOH e os dados histopatológicos para todos os marcadores (dados não mostrados). Exceto para o marcador D3S1614, onde a alta frequência de casos com envolvimento de linfonodos foi estatisticamente associada com LOH (4 de 6 casos: 67%) comparado com casos sem envolvimento de linfonodos (2 de 11: 15%) ($P=0.0460$; Figura 3B). Interessantemente, 3 de 5 casos apresentaram metástase mostrando concomitante LOH em ambos marcadores (D3S1614 e D3S1601) mapeados em 3q. Eletroferogramas representativos de 2 casos mostrando retenção alélica e perda alélica para o marcador D3S1614 estão mostrados na

Figura 3C-D, respectivamente. Como resultados adicionais, DNA de tecidos pareados (normal e tumoral) foram analisados para instabilidade de microsátélites (MSI). MSI foi observada em um caso para os marcadores D3S1614, D3S1601, e D18S461 e em dois casos para os marcadores D3S1311 e D18S70.

DISCUSSÃO

Hibridação genômica comparativa foi utilizada neste estudo como ferramenta para caracterizar desequilíbrios cromossômicos no fronte de invasão e na superfície tumoral de carcinomas de laringe. As alterações cromossômicas comuns encontradas no fronte de invasão e na superfície tumoral dos CCEL revelaram, em geral, concordância com ganhos em 3q, 5p, 8q e 11q13 e perdas em 3p e 9p previamente descritos em amostras não microdissecadas (Bérgamo et al, 2000; Kujawski et al, 2002; Hermsen et al 2005; Juhás et al 2005; Schlade-Batusiak et al, 2005; Stembaslka et al, 2005; Bauer et al, 2008; Keser et al, 2008). Ganhos cromossômicos em 11q13 foram significativamente encontrados nas células do fronte. A análise de CGH é suscetível a contaminação por células não-neoplásicas, as quais podem mascarar a perda de sequências genômicas de populações tumor específicas. Sabe-se que a significância dos dados obtidos por ensaios de CGH depende estritamente da composição da amostra biológica a ser analisada e aumenta na inclusão de um passo pré-processamento (microdissecção), que permite ao pesquisador distinguir e isolar populações celulares indesejadas ao redor do material. Deste modo, o elevado número de desequilíbrios genômicos, especialmente perdas de sequências, detectadas no presente estudo refletem a heterogeneidade tumoral e as complexas alterações genéticas em CCEL.

Ganhos cromossômicos em 11q13 foram significativamente encontrados nas células do fronte. Recentemente, Freier et al (2010) avaliaram 20 linhagens celulares (4 delas derivadas de carcinomas de laringe) por CGH cromossômico e relataram que 9 delas mostraram amplificação em 11q13. Os autores demonstraram uma associação entre ganhos nesta região e expressão aumentada dos transcritos *CCND1* e *CTTN* (cortactina) (ambos mapeados em 11q13), por qRT-PCR. Adicionalmente, ampliações e correspondente expressão gênica e protéica foram encontradas em 4 linhagens celulares (nenhuma de laringe) avaliadas por FISH, imunistoquímica e qRT-PCR. *CCND1* e *CTTN* são considerados os melhores genes candidatos para guiar a amplificação em 11q13 com base em seus papéis biológicos e sua freqüente co-amplificação e expressão aumentada em vários tumores (Rodrigo et al, 2009). Recentemente, nós avaliamos a expressão da cortactina no fronte e superfície de carcinomas de laringe (Ambrosio et al, 2010, submetido). Foi detectado que a expressão aumentada da proteína citoplasmática cortactina (80% de 151 casos em ambas as áreas) e do transcrito *CTTN* (30% de 47 amostras, avaliadas por qRT-PCR). Em mais de 20% dos casos, foi verificada imunocoloração da membrana no fronte e superfície. Pacientes apresentando invasão perineural foram significativamente associados com estadio N e recorrência. Altos níveis protéicos foram correlacionados com invasão perineural nas células do fronte, sugerindo que esta área pode ser considerada como ferramenta prognóstica em carcinomas de laringe (Ambrosio et al, 2010, submetido).

No presente estudo, ganhos genômicos em 11q13 (33% das células do fronte) foram traduzidos em expressão aumentada de ciclina D1 nuclear (39% das células do fronte). Ciclina D1 cuja função como sensor mitogênico e ativador alostérico de CDK4/CDK6 para formar um pRB quinase, que é um dos mais frequentemente alterados reguladores do ciclo celular em

câncer. Após fosforilação, perda de pRB é uma atividade repressiva para o fator de transcrição E2F, cuja atividade de transcrição de muitos genes é requerida para a transição das fases G1 para S e para replicação do DNA (Tashiro et al, 2007; Kim and Diehl, 2009). Alterações genômicas (como translocações e ampliações em 11q13) levando a expressão alterada de ciclina D1 tem sido encontradas em uma variedade de tumores por causa de seu papel preferencial pela desregulação da ciclina D1 abundante. Aumento de expressão de ciclina D1 resultando em amplificação de 11q13 tem sido relatada em carcinomas de cabeça e pescoço (Izzo et al, 1998; Rodrigo et al, 2009) e linhagens celulares de carcinomas de laringe (Freier et al (2010). A expressão aumentada da ciclina D1 pode ser atribuída a diversos fatores, incluindo transcrição aumentada, tradução e estabilidade protéica. Tem sido proposto que embora a expressão aumentada da ciclina D1 seja claramente implicada no processo carcinogênico, sua expressão aumentada não é suficiente para conduzir a transformação oncogênica. Além disso, evidências sugerem que a retenção nuclear da ciclina D1 resultante do tráfico nuclear alterado e proteólise é crítico para manifestação de sua oncogenicidade (Diehl et al, 1998; Alt et al, 2000).

Perdas em 3q e 18q foram selecionadas para análise de LOH em um grupo independente de carcinomas de laringe com o objetivo de confirmar as perdas em baixas frequências encontradas por HR-CGH, presentes em ambas as áreas analisadas, frente de invasão e superfície tumoral. Variações no número de cópias (CNV- ganho ou perda de cópias) e LOH (desequilíbrio alélico) podem resultar na inativação de genes supressores tumorais e ativação de oncogenes, os quais podem levar ao crescimento celular descontrolado e metástase. A presença de CNV e/ou LOH tem o potencial para serem usados como indicadores prognósticos isolados ou em combinação com outros marcadores, para identificação de pacientes com carcinomas de laringe com alto risco de recorrência ou morte. Contudo, neste estudo os marcadores de microsátélites

usados, exceto D3S1311 que contém o gene *DLG1* (*Homo sapiens discs, large homolog 1 – Drosophila, transcript variant 2*) e D3S1614 que contém o C3orf50, estão mapeados *downstream* ou *upstream* de genes prováveis ou candidatos. O DLG humano pertence a uma família de proteínas guanilato quinase membrana associada (MAGUK) e mostra domínios estruturais característicos, incluindo PDZ, um domínio SH3 e uma região como guanilato quinase (GUK) (Lue et al, 1994). A proteína conservada Dlg1 regula a polaridade celular. Em células epiteliais, a Dlg colocaliza-se com E-caderina nos sítios de interação célula-célula, onde são considerados ter papéis estrutural e de sinalização em associação com o citoesqueleto (Reuver et al, 1998). A Dlg humana se liga via domínio PDZ associado ao terminal carboxi do supressor tumoral APC e tem sido mostrado que o complexo APC-Dlg é importante para a supressão do crescimento mediado por APC (Ishidate et al, 2000). Gardiol et al (2006) relataram que em lesões neoplásicas de cólon, alterações na distribuição de Dlg e aumento de Scrib durante a progressão tumoral, e a baixa regulação de ambas proteínas foram associadas com a completa falta de polaridade celular epitelial e arquitetura tecidual desorganizada. Os autores sugerem que a expressão retida de ambas hDlg e hScrib foi correlacionada com a manutenção da polaridade celular e arquitetura tecidual, e que isto é provavelmente ligado a supressão tumoral no epitélio colônico. Tem sido demonstrado que diferentes oncoproteínas humanas virais, incluindo o adenovirus tipo 9 E4-ORF1, envolvem o alvo de Dlg1. Apesar da crença geral que tal interações funcionais unicamente para inativar essa suspeita proteína supressora tumoral humana, Frese et al (2006) demonstraram que a E4-ORF1 requer especificamente a Dlg1 endógena para provocar ativação oncogênica de P13K (*phosphatidylinositol 3-kinase*) nas células. Os autores propuseram um modelo onde E4-ORF1 ligado aos gatilhos da Dlg1 resulta num complexo para translocar para a membrana plasmática e, neste sítio, promover a ativação de P13K mediada por

Ras. Estes achados estabelecem a primeira função conhecida para Dlg1 de transformação celular mediada por vírus e também surpreendentemente expõe uma atividade oncogênica previamente não reconhecida codificada por este suspeito gene supressor tumoral. A associação do adenovirus tipo 9 tem sido descrita em modelos animais e em lesões de mama humanas (Javier, 2008). Nossos resultados sugerem o envolvimento de *DLG1* em carcinomas de laringe pela perda de função em um subgrupo de casos. Estudos adicionais são necessários para investigar o envolvimento do adenovirus tipo 9 E4-ORF1 em carcinomas de laringe e sua associação com a patobiologia da doença.

Perdas em D13S1614 (mapado em 3q26.2) foram verificadas em 31% dos casos em concordância com as perdas cromossômicas da mesma região detectada em 45% dos casos (incluindo casos pareados e não pareados em ambas as áreas, frente e superfície). Interessantemente, LOH envolvendo esta região foi significativamente associada com envolvimento de linfonodos. O marcador de microsatélite D3S1614 sobrepõe o C3orf50 em 3q26.2. Inicialmente, esta orf foi predita como um domínio como EGFR, entretanto, este transcrito é um RNA não codificante. Estudos recentes demonstram que a maioria do genoma humano é transcrito e somente uma pequena proporção (~1%) é traduzido (Amaral et al, 2008). Estes transcritos, os quais não são traduzidos, incluem uma grande série de RNAs, assim como um número de RNA não codificantes (ncRNA) curtos e longos. Micro RNAs (miRNAs) são pequenos RNAs não codificantes que regulam a expressão gênica pela ligação com mRNAs alvos complementares e promovendo seu decaimento ou inibindo sua tradução. Novos estudos são claramente necessários para determinar o efeito funcional deste RNA não codificante em células normais e tumorais.

Perdas em 18q23 foram observadas em frequências similares em grupos de casos independentes por HR-CGH (55%) e LOH (50% dos casos informativos em pelo menos um marcador de microsatélite), confirmando o envolvimento desta região em carcinomas de laringe. Pearlstein et al (1997) relataram LOH em 18q na avaliação de 30 pacientes com estadio III e sobrevida de < 1.5 anos (19 pacientes) ou > 5 anos (11 pacientes). Os autores encontraram que LOH em 18q foi observada em 11 de 30 dos pacientes. Somente 1 de 11 pacientes com mais de 5 anos de sobrevida apresentou LOH. Em contraste, 10 de 19 dos pacientes com menos de 1.5 anos de sobrevida tinham LOH em 18q, sugerindo que LOH nesta região é um fator prognóstico em CCECP. Subsequentemente, o mesmo grupo (Pearlstein et al, 1998) verificou que pacientes que tinham LOH em 18q apresentaram uma sobrevida significativamente diminuída em 2 anos comparada aqueles sem LOH em 18q (30% vs. 63%; $P=0.008$). No presente estudo, 7 de 12 pacientes com LOH em 18q em pelo menos um marcador foram a óbito pela doença em um curto período de tempo (<2 anos); 4 deles apresentaram metástase. Até o presente, não há genes conhecidos ou prováveis que sobrepõem os microsatélites avaliados. Contudo, os presentes achados fornecem fortes evidências de que há prováveis genes supressores tumorais mapeados em 18q23 e envolvidos com pior prognóstico em carcinomas de laringe.

Tem sido aceito que fatores histológicos e alterações moleculares podem diferir amplamente de área para área no mesmo tumor (Odell et al, 1994; Kurokawa et al, 2000). Neste estudo, foi demonstrado que desequilíbrios cromossômicos comuns para o fronte de invasão e superfície tumoral, assim como aqueles exclusivos detectados nas células do fronte. Foi encontrado um grande número de alterações, as quais, em geral, são similares aos estudos prévios em carcinomas de laringe e de linhagens celulares derivadas destes tumores. As regiões específicas encontradas no fronte podem revelar genes associados com pior prognóstico. Além

disso, utilizando marcadores de microsátélites nós confirmamos as perdas observadas em 3q e 18q, sugerindo genes que podem se úteis como marcadores moleculares na conduta de pacientes com carcinomas de laringe. Em adição, ganhos em 11q13 foram traduzidos em expressão aumentada da proteína ciclina D1, confirmando os resultados de HR-CGH.

Financiamento

Fundação de Amparo a Pesquisa do Estado de São Paulo FAPESP, Conselho Nacional de Desenvolvimento Científico e Tecnológico, Brasil.

Agradecimentos

Os autores hostariam de agradecer a Francine Blumental de Abreu por sua ajuda nas análises Estatísticas. Os autores também expressam sua gratidão a Dra Sandra A Drtigo, Dra. Fabiola Encinas Rosa e Dra Claudia Rainho, por suas preciosas sugestões na preparação deste manuscrito.

Os autores declaram que não há conflito de interesse.

REFERÊNCIAS

- Almadori G., Bussu G.F., Cadoni G., Galli J., Paludetti G. & Maurizi M. (2005) Molecular markers in laryngeal squamous cell carcinoma: towards an integrated clinicobiological approach. *Eur. J. Cancer.* 41, 683–693.
- Alt J.R., Cleveland J.L., Hannink M. & Diehl J.A. (2000) Phosphorylation-dependent regulation of cyclin D1 nuclear export and cyclin D1-dependent cellular transformation. *Genes Dev.* 14, 3102–3114.
- Amaral P.P., Dinger M.E., Mercer T.R. & Mattick J.S. (2008) The eukaryotic genome as an RNA machine. *Science* 319, 1787-1789.
- Ambrosio E.P., Rosa F.E., Domingues M.A.C., Villacis R.A.R., Coudry R.A., Tagliarini J.V., Soares F.A., Kowalski L.P., Rogatto S.R. (2010) Cortactin is associated with perineural invasion in the deep front area of laryngeal carcinomas. *H Pathol* (Submitted)
- Bánkfalvi A., & Piffkò J. (2000) Prognostic and predictive factors in oral cancer: the role of the invasive tumour front. *J. Oral Pathol. Med.* 29, 291-298.
- Bauer V.L., Braselmann H., Henke M., Mattern D., Walch A., Unger K., Baudis M., Lassmann S., Huber R., Wienberg J., Werner M. & Zitzelsberger H.F. (2008) Chromosomal changes characterize head and neck cancer with poor prognosis. *J. Mol. Med.* 86,1353–1365.
- Bérgamo N.A., Rogatto S.R., Poli-Frederico R.C., Reis P.P., Kowalski L.P., Zielenska M. & Squire J.A. (2000) Comparative Genomic Hybridization Analysis Detects Frequent Over-Representation of DNA Sequences at 3q, 7p, and 8q in Head and Neck Carcinomas. *Cancer Genet. Cytogenet.* 119, 48-55.
- Broders A.C. (1927) Carcinoma of the mouth: types and degrees of malignancy. *Am. J. Roentgenol. Radium Ther. Nucl. Med.* 17, 90–93.
- Bryne M., Jenssen N. & Boysen M. (1995) Histological grading in the deep invasive front of T1 and T2 glottic squamous cell carcinomas has high prognostic value. *Virchows Arch.* 427, 277-281.
- Bryne M., Koppang H.S., Lilleng R. & Kjaerheim A. (1992) Malignancy grading of the deep invasive margins of oral squamous cell carcinomas has high prognostic value. *J. Pathol.* 166, 375–381.
- Cawkwell L., Bell S.M., Lewis F.A., Dixon M.F., Taylor G.R. & Quirke P. (1993) Rapid detection of allele loss in colorectal tumours using microsatellites and fluorescent DNA technology. *Br. J. Cancer* 67, 1262-1267.
- Diehl J.A., Cheng M., Roussel M.F. & Sherr CJ. (1998) Glycogen synthase kinase-3beta regulates cyclin D1 proteolysis and subcellular localization. *Genes Dev.* 12, 3499–3511.
- Freier K., Hofele C., Knoepfle K., Gross M., Devens F., Dyckhoff G., Plinkert P., Lichter P. & Herold-Mende C. (2010) Cytogenetic characterization of head and neck squamous cell carcinoma cell lines as model systems for the functional analyses of tumor-associated genes. *J. Oral Pathol. Med.* (in press)
- Frese K.K., Latorre I.J., Chung S.H., Caruana G., Bernstein A., Jones S.N., Donehower L.A., Justice M.J., Garner C.C. & Javier R.T. (2006) Oncogenic function for the Dlg1 mammalian homolog of the Drosophila discs-large tumor suppressor. *EMBO J.* 25, 1406-1417.
- Fu W.N., Shang C., Huang D.F., Xu Z.M., Sun X.H. & Sun K.L. (2006) Average-12.9 chromosome imbalances coupling with 15 differential expression genes possibly involved in the carcinogenesis, progression and metastasis of supraglottic laryngeal squamous cell cancer. *Zhonghua Yi Xue Yi Chuan Xue Za Zhi* 23, 7-11.
- Gao X., Fisher S.G., Mohideen N. & Emami B. (2003) Second primary cancers in patients with laryngeal cancer: a population-based study. *Int. J. Radiat. Oncol. Biol. Phys.* 56, 427–435.

- Gardiol D., Zacchi A., Petrera F., Stantaand G. & Banks L. (2006) Human discs large and scrib are localized at the same regions in colon mucosa and changes in their expression patterns are correlated with loss of tissue architecture during malignant progression. *Int. J. Cancer* 119, 1285–1290.
- Graflund M., Sorbe B., Bryne M. & Karlsson M. (2002) The prognostic value of a histologic grading system, DNA profile, and MIB-1 expression in early stages of cervical squamous cell carcinomas. *Int. J. Gynecol. Cancer* 12, 149-157.
- Hermesen M., Alonso Guervos M., Meijer G., van Diest P., Suarez Nieto C., Marcos C.A. & Sampedro A. (2005) Chromosomal changes in relation to clinical outcome in larynx and pharynx squamous cell carcinoma. *Cell Oncol.* 27, 191-198.
- ISCN: An International system for Human Cytogenetic Nomenclature (2009). Recommendations of the International Standing Committee on Human Cytogenetic Nomenclature. Ed. Shaffer L.G., Slovak M.L., Campbell L.J. S Karger Publishers INC.p138.
- Ishidate T., Matsumine A., Toyoshima K. & Akiyama T. (2000) The APC-hDLG complex negatively regulates cell cycle progression from the G0/G1 to S phase. *Oncogene* 19, 365–372.
- Izzo J.G., Papadimitrakopoulou V.A., Li X.Q., Ibarguen H., Lee J.S., Ro J.Y., El-Naggar A., Hong W.K. & Hittelman W.N. (1998) Dysregulated cyclin D1 expression early in head and neck tumorigenesis: In vivo evidence for an association with subsequent gene amplification. *Oncogene* 17, 2313–2322.
- Javier R.T. (2008) Cell polarity proteins: common targets for tumorigenic human viruses. *Oncogene* 27, 7031-7046.
- Juhász A., Balázs M., Sziklay I., Rákossy Z., Treszl A., Répássy G. & Adány R. (2005) Chromosomal Imbalances in Laryngeal and Hypopharyngeal Cancers Detected by Comparative Genomic Hybridization. *Cytometry Part A.* 67, 151–160.
- Kallioniemi A., Kallioniemi O.P., Sudar D., Rutovitz D., Gray J.W., Waldman F. & Pinkel D. (1992) Comparative genomic hybridization for molecular cytogenetic analysis of solid tumors. *Science* 258, 818-821.
- Keser I., Toraman A.D., Ozbilim G., Guney K. & Luleci G. (2008) DNA Gains and Losses of Chromosome in Laryngeal Squamous Cell Carcinoma Using Comparative Genomic Hybridization. *Yonsei Med. J.* 49, 949 - 954.
- Kim J.K., & Diehl J.A. (2009) Nuclear cyclin D1: an oncogenic driver in human cancer. *J. Cell Physiol.* 220, 292-296.
- Kirchhoff M., Gerdes T., Rose H., Maahr J., Ottesen A.M. & Lundsteen C. (1998) Detection of chromosomal gains and losses in comparative genomic hybridization analysis based on standard reference intervals. *Cytometry* 31, 163-173.
- Kujawski M., Rydzanicz M., Sarlomo-Rikala M., Gabriel A. & Szyfter K. (2002) Chromosome alterations reflect clonal evolution in squamous cell carcinoma of the larynx. *Med. Sci. Monit.* 8, 279-282.
- Kurokawa H., Lenferink A.E., Simpson J.F., Pisacane P.I., Sliwkowski M.X., Forbes J.T. & Arteaga C.L. (2000) Inhibition of HER2/neu (erbB-2) and mitogen-activated protein kinases enhances tamoxifen action against HER2-overexpressing, tamoxifen-resistant breast cancer cells. *Cancer Res.* 60, 5887-5894.
- Kurokawa H., Yamashita Y., Murata T., Yoshikawa T., Tokudome S., Miura K. & Kajiyama M. (1998) Histological grading of malignancy correlates with regional lymph node metastasis and survival of patients with oral squamous cell carcinoma. *Fukuoka Igaku Zasshi* 89, 225-231.
- Kurokawa H., Zhang M., Matsumoto S., Yamashita Y., Tanaka T., Tomoyose T., Takano H.,

- Funaki K., Fukuyama H., Takahashi T. & Sakoda S. (2005) The relationship of the histologic grade at the deep invasive front and the expression of Ki-67 antigen and p53 protein in oral squamous cell carcinoma. *J. Oral Pathol. Med.* 34, 602-607.
- Lue R.A., Marfatia S.M., Branton D., Chishti A.H. (1994) Cloning and characterization of hdlg: the human homologue of the *Drosophila* discs large tumor suppressor binds to protein 4.1. *Proc. Natl. Acad. Sci. USA* 91, 9818-9822.
- Mitelman Database of Chromosome Aberrations in Cancer (2009). Mitelman F, Johansson B and Mertens F (Eds.), <http://cgap.nci.nih.gov/Chromosomes/Mitelman>
- Noguchi M., Kinjyo H., Kohama G.I. & Nakamori K. (2002) Invasive front in oral squamous cell carcinoma: image and flow cytometric analysis with clinicopathologic correlation. *Oral Surg. Oral Med. Oral Pathol. Oral Radiol. Endod.* 93, 682-687.
- Odell E.W., Jani P., Sherrif M., Ahluwalia S.M., Hibbert J., Levison D.A. & Morgan P.R. (1994) The prognostic value of individual histologic grading parameters in small lingual squamous cell carcinoma. The importance of the pattern of invasion. *Cancer* 74, 789-794.
- Patmore H.S., Ashman J.N.E., Stafford N.D., Berrieman H.K., MacDonald A., Greenman J. & Cawkwell L. (2007) Genetic analysis of head and neck squamous cell carcinoma using comparative genomic hybridization identifies specific aberrations associated with laryngeal origin. *Cancer Letters* 258, 55-62.
- Pearlstein R., Benninger M. & Carey T. (1998) Loss of 18q predicts poor survival of patients with squamous cell carcinoma of the head and neck. *Genes Chrom. Cancer* 21, 333-339.
- Pearlstein R.P., Benninger M.S., Rybicki B.A., Torres F. & Van Dyke D.L. (1997) Preliminary study of 18q loss of heterozygosity and poor survival in patients with stage III head and neck cancer. *On-Line Interact. J. Otolaryngol. II:FA*, 1-6.
- Piffkó J., Bánkfalvi A., Ofner D., Kusch F., Böcker W., Joos U. & Schmid K.W. (1996) In situ assessment of cell proliferation at the invasive front of oral squamous cell carcinomas. *Virchows Arch.* 429, 229-234.
- Po Wing Yuen A., Lam K.Y., Lam L.K., Ho C.M., Wong A., Chow T.L., Yuen W.F. & Wei W.I. (2002) Prognostic factors of clinically stage I and II oral tongue carcinoma—a comparative study of stage, thickness, shape, growth pattern, invasive front malignancy grading, Martinez-Gimeno score, and pathologic features. *Head Neck* 24, 513-520.
- Reuver S.M. & Garner C.C. (1998) E-cadherin mediated cell adhesion recruits SAP97 into the cortical cytoskeleton. *J. Cell Sci.* 111, 1071-1080.
- Ries L.A.G., Melbert D., Krapcho M., et al. Ed. SEER cancer statistics review, 1975-2004. Bethesda (MD): National Cancer Institute. Available at: http://seer.cancer.gov/csr/1975_2004/. Based on November 2006 SEER data submission, posted to the SEER web site, 2007.
- Rodrigo J.P., García-Carracedo D., García L.A., Menéndez S., Allonca E., González M.V., Fresno M.F., Suárez C. & García-Pedrero J.M. (2009) Distinctive clinicopathological associations of amplification of the cortactin gene at 11q13 in head and neck squamous cell carcinomas. *J. Pathol.* 217, 516-523.
- Sawair F.A., Irwin C.R., Gordon D.J., Leonard A.G., Stephenson M. & Napier S.S. (2003) Invasive front grading: reliability and usefulness in the management of oral squamous cell carcinoma. *J. Oral Pathol. Med.* 32, 1-9.
- Schlade-Bartusiak K., Stembalska A. & Ramsey D. (2005) Significant involvement of chromosome 13q deletions in progression of larynx cancer, detected by comparative genomic hybridization. *J. Appl. Genet.* 46, 407-413.

- Schwerer M.J., Sailer A., Kraft K., Baczako K. & Maier H. (2003) Expression of retinoblastoma gene product in respiratory epithelium and sinonasal neoplasms: relationship with p16 and cyclin D1 expression. *Histol. Histopathol.* 18, 143-151.
- Stembalska A., Blin N., Ramsey D. & Sasiadek M.M. (2006) Three distinct regions of deletion on 13q in squamous cell carcinoma of the larynx. *Oncol. Rep.* 16, 417-421.
- Stoecklein N.H., Erbersdobler A., Schmidt-Kittler O., Diebold J., Schardt J.A., Izbicki J.R. & Klein C.A. (2002) SCOMP is superior to degenerated oligonucleotide primed-polymerase chain reaction for global amplification of minute amounts of DNA from microdissected archival tissue samples. *Am. J. Pathol.* 161, 43-51.
- Tashiro E., Tsuchiya A. & Imoto M. (2007) Functions of cyclin D1 as an oncogenes and regulation of cyclin D1 expression. *Cancer Sci.* 98, 629-635.
- Tremmel S.C., Götte K., Popp S., Weber S., Hörmann K., Bartram C.R. & Jauch A. (2003) Intratumoral genomic heterogeneity in advanced head and neck cancer detected by comparative genomic hybridization. *Cancer Genet. Cytogenet.* 144, 165-174.
- Wang X., Zhang J., Fan M., Zhou Q., Deng H., Aisharif M.J. & Chen X. (2009) The expression of E-cadherin at the invasive tumor front of oral squamous cell carcinoma: immunohistochemical and RT-PCR analysis with clinicopathological correlation. *Oral Surg. Oral Med. Oral Pathol. Oral Radiol. Endod.* 107, 547-554.

Tabela 1. Fatores clinicopatológicos dos pacientes com carcinomas de laringe avaliados por HR-CGH, imunohistoquímica (IHQ) e perda de heterozigose (LOH).

Fatores clinicopatológicos		HR-CGH	IHQ	LOH
Idade (anos)	≤ 60	23	77	15
	>60	10	74	18
Sexo	Msculino	25	141	29
	Feminino	8	10	4
Tamanho tumoral	T1-T2	8	45	4
	T3-T4	23	106	21
	NA	2	0	8
Envolvimento de linfonodos	N+	9	38	9
	N-	22	113	16
	NA	2	0	8
Metástase	Sim	0	18	5
	Não	31	133	20
	NA	2	0	8
Infiltração Perineural	Sim	8	33	0
	Não	12	48	0
	NA	13	70	33
Embolização vascular	Sim	7	44	0
	Não	12	38	0
	NA	14	69	33
Recorrência	Sim	6	51	2
	Não	18	100	27
	NA	9	0	4
Tabaco	+	29	139	22
	-	2	12	4
	NA	2	0	7
Álcool	+	12	92	19
	-	18	59	6
	NA	3	0	8
Total		33	151	33

NA: informação não disponível

Tabela 2. Ganhos e perdas cromossômicas diferenciais detectados nas células do fronte de invasão e superfície tumoral de 33 CCEL avaliados por HR-CGH. Um mínimo de 7 casos para ganhos e 10 para perdas foi considerado como significativo Em negrito estão as regiões alteradas no fronte com maior frequência.

Chromosome	Deep Front Cells (cases)		Tumor Surface (cases)	
	Gains	Losses	Gains	Losses
1	1p21(7)	1p22 (12); 1p32 (26); 1p35-1p36.2 (19);	-	1p21 (13); 1p31 (14); 1p34.2 (14); 1p36.1 (13); 1q31 (11);
2	2p12 (20); 2q13 (17); 2q21 (9); 2q24 (7)	2p24 (23); 2q37 (21)	-	2p16 (13); 2p22 (16); 2q21 (10); 2q31 (11);
3		3p21 (12); 3p25-3p26 (23); 3q26.2-3q27 (23)	3p14 (10)	3p12 (12); 3p14 (13); 3q25 (19)
4	4q21 (11); 4q25 (11)	4q28 (12);	4q13 (9)	4q13 (12); 4q31.3 (14); 4q33 (12)
5	5p12 (8); 5q13 (11)	5p15.2 (15); 5q14 (11); 5q23-5q31 (19); 5q35 (20)	5p13 (8); 5q22 (7)	5p14 (14); 5q31 (16); 5q34 (19)
6	6p12 (11); 6q21 (7)	6p24 (17)	6q13 (8); 6q27 (10)	6p12 (12); 6q14-6q15 (12);
7		7q32-7q35 (18)		
8	8p23 (7); 8q12 (12)	8p21 (13); 8q22 (13); 8q24.1-8q24.2 (27)	8q13 (7)	8p12 (17); 8p22 (15); 8q23 (20)
9	9p13 (11); 9q21 (9)	9p23 (24); 9q22 (20); 9q34 (22)	-	9q21 (12); 9q32-9q33 (21)
10	10q21 (7)	10p12 (16); 10q23 (24)	-	-
11	11p11.2 (10); 11q13 (12)	11p14 (18); 11q24 (17)	11q12 (12)	-
12	12q13 (9)	12p12-12p13 (19); 12q15 (14); 12q23-12q24.2 (32)	-	12p12-12p13 (12); 12q21-12q24.1 (20)
13	-	13q21 (15); 13q31 (14)	13q33 (12)	13q12-13q22 (19)
14	-	14q24 (18); 14q32 (13)		14q31 (11)
15	-	15q13-15q14 (16);	-	15q15- 15q 16 (13);
16	-		-	-
17	-	17q22 (22)	-	17p11.2 (10); 17q12 (12); 17q24 (15)
18	-	18q12 (20);	-	18q11.2 (16);
19	-	19q13.1 (19); 19q13.2 (25)	-	-
20	-	20q13.2 (26)	-	20p11.2 (26); 20q12 (18)
21	-	-		-
22	-	22q11.2 (22);		22q12 (19);
X	Xp11.2 (7); Xq12 (11)	Xp21(15); Xq26-Xq27 (24)	Xp22.3 (10); Xq13 (7)	Xp11.3 (14); Xq22-Xq25 (22)
Y	-	Yq11.2 (16)		-

(-) menos casos que o *cutoff* estabelecido

Tabela 3. Comparação entre a expressão da ciclina D1 em amostras não pareadas (frente e superfície) e dados clinicopatológicos. (F: frente; T: superfície).

Variáveis	CCND1/F N (%)		P	CCND1/T N (%)		P
	Negativo	Positivo		Negativo	Positivo	
Idade (anos)						
≤60	30 (46,2%)	30 (65,2%)	0,047	33 (51,6%)	15 (46,9%)	0,665
>60	35 (53,8%)	16 (34,8%)		31 (48,4%)	17 (53,1%)	
Sexo			0,493			0,434
Masculino	55 (84,6%)	41 (89,1%)		60 (93,8%)	28 (87,5%)	
Feminino	10 (15,4%)	5 (10,9%)		4 (6,3%)	4 (12,5%)	
Consumo de tabaco			0,702			0,284
Não	5 (8,1%)	2 (5,0%)		5 (8,3%)	5 (17,2%)	
Sim	57 (91,9%)	38 (95,0%)		55 (91,7%)	24 (82,8%)	
Consumo de álcool			0,242			0,550
Não	22 (36,1%)	10 (25,0%)		20 (33,9%)	8 (27,6%)	
Sim	39 (63,9%)	30 (75,0%)		39 (66,1%)	21 (72,4%)	
Grau tumoral			1,000			0,267
G ₁₋₂	58 (92,1%)	40 (90,9%)		59 (93,7%)	26 (86,7%)	
G ₃₋₄	5 (7,9%)	4 (9,1%)		4 (6,3%)	4 (13,3%)	
T			0,938			0,765
T ₁₋₂	9 (15,0%)	7 (15,6%)		9 (15,0%)	5 (17,2%)	
T ₃₋₄	51 (85,0%)	38 (84,4%)		51 (85,0%)	24 (82,8%)	
N			0,337			0,191
Não	40 (61,5%)	23 (52,3%)		40 (62,5%)	15 (48,4%)	
Sim	25 (38,5%)	21 (47,7%)		24 (37,5%)	16 (51,6%)	
Metástase			0,340			0,445
Não	53 (84,1%)	33 (76,7%)		47 (77,0%)	26 (83,9%)	
Sim	10 (15,9%)	10 (23,3%)		14 (23,0%)	5 (16,1%)	
Recorrência			0,860			0,758
Não	49 (75,4%)	34 (73,9%)		44 (68,8%)	21 (65,6%)	
Sim	16 (25,6%)	12 (26,1%)		20 (31,3%)	11 (34,4%)	
2º Tumor primário			0,296			0,768
Não	57 (87,7%)	37 (80,4%)		54 (84,4%)	28 (87,5%)	
Sim	8 (12,3%)	9 (19,6%)		10 (15,6%)	4 (12,5%)	
Invasão perineural			0,087			0,233
Não	43 (71,7%)	22 (55,0%)		42 (66,7%)	15 (53,6%)	
Sim	17 (28,3%)	18 (45,0%)		21 (33,3%)	13 (46,4%)	
Invasão angiolinfática			1,000			0,070
Não	56 (93,3%)	38 (95,0%)		61 (96,8%)	24 (85,7%)	
Sim	4 (6,7%)	2 (5,0%)		2 (3,2%)	4 (14,3%)	
Imunocoloração nuclear			1,000			0,087
Não	48 (92,3%)	30 (90,9%)		36 (83,7%)	20 (100,0%)	
Sim	4 (7,7%)	3 (9,1%)		7 (16,3%)	0 (0,0%)	

Tabela 4. Análise de microsatélites utilizando marcadores mapeados em 3q (D13S1601, D3S1614 e D3S1311) e 18q (D18S70 e D18S461) em CCEL.

Caso	3q26.2	3q28	3q29	18q23		
	D3S1614	D3S1601	D3S1311	D18S70	D18S1122	D18S461
1	-	-	-	-	-	○
2	-	●	-	-	-	-
3	○	-	●	●	○	○
4	●	-	-	-	-	●
5	●	●	MSI	○	-	○
6	-	-	-	○	-	-
7	-	○	-	-	-	-
8	○	-	-	-	-	○
9	●	-	-	●	-	○
10	○	-	-	-	-	-
11	-	-	-	●	●	○
12	○	○	○	-	-	-
13	-	○	○	●	-	-
14	○	○	-	-	○	-
15	-	-	-	-	-	○
16	●	●	-	●	○	○
17	●	●	-	MSI	-	●
18	-	-	○	-	○	-
19	-	-	-	○	○	-
20	-	-	●	-	●	○
21	-	●	●	-	-	○
22	-	-	-	-	-	-
23	-	○	-	-	-	○
24	MSI	-	-	MSI	●	MSI
25	-	-	-	-	○	○
26	○	-	-	-	-	-
27	-	-	●	-	-	-
28	-	○	-	-	-	-
29	●	MSI	●	○	-	●
30	●	●	●	●	-	○
31	-	○	○	○	○	○
32	○	-	○	●	●	-
33	●	-	MSI	-	-	-

(-) retenção alélica; (○) não informativo; (●) LOH; (MSI) instabilidade de microsatélites

Figura 1. Ideograma de desequilíbrios cromossômicos detectados por HR-CGH em todas as amostras avaliadas. Barras do lado esquerdo dos cromossomos indicam perda e barras no lado direito indicam ganhos. As barras escuras indicam fronte de invasão e as claras superfície tumoral.

Figura 2. Análise de imunistoquímica da ciclina D1. **A-B.** Imunocoloração negativa e forte nas células do fronte, respectivamente. **B.** Imunocoloração nuclear e da membrana citoplasmática; **C-D.** Imunocoloração fraca e forte nas células da superfície, respectivamente.

Figura 3. Análise de perda de heterozigose (LOH) usando marcadores em 3q e 18q. **A.** Frequência de casos mostrando LOH para os marcadores D3S1614, D13S1601, D3S1311, D18S70, D18S1122 e D18S461; **B.** Associação significativa entre a presença de LOH e envolvimento de linfonodos. Valor de P mostrado; **C e D.** Eletroferogramas ilustrando um caso com padrão normal e uma amostra tumoral apresentando LOH para o marcador D3S1614, respectivamente.




Figura 1

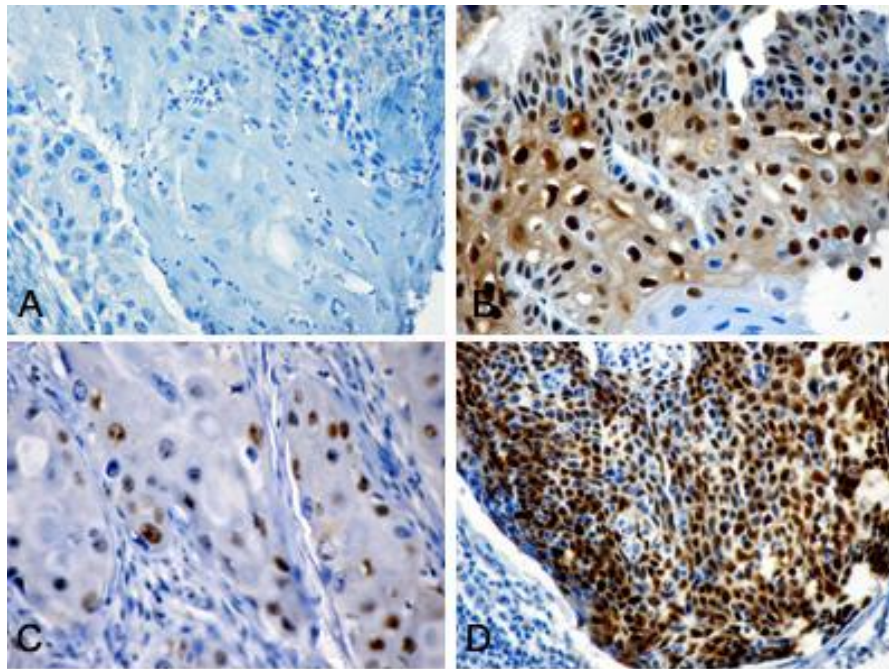


Figura 2

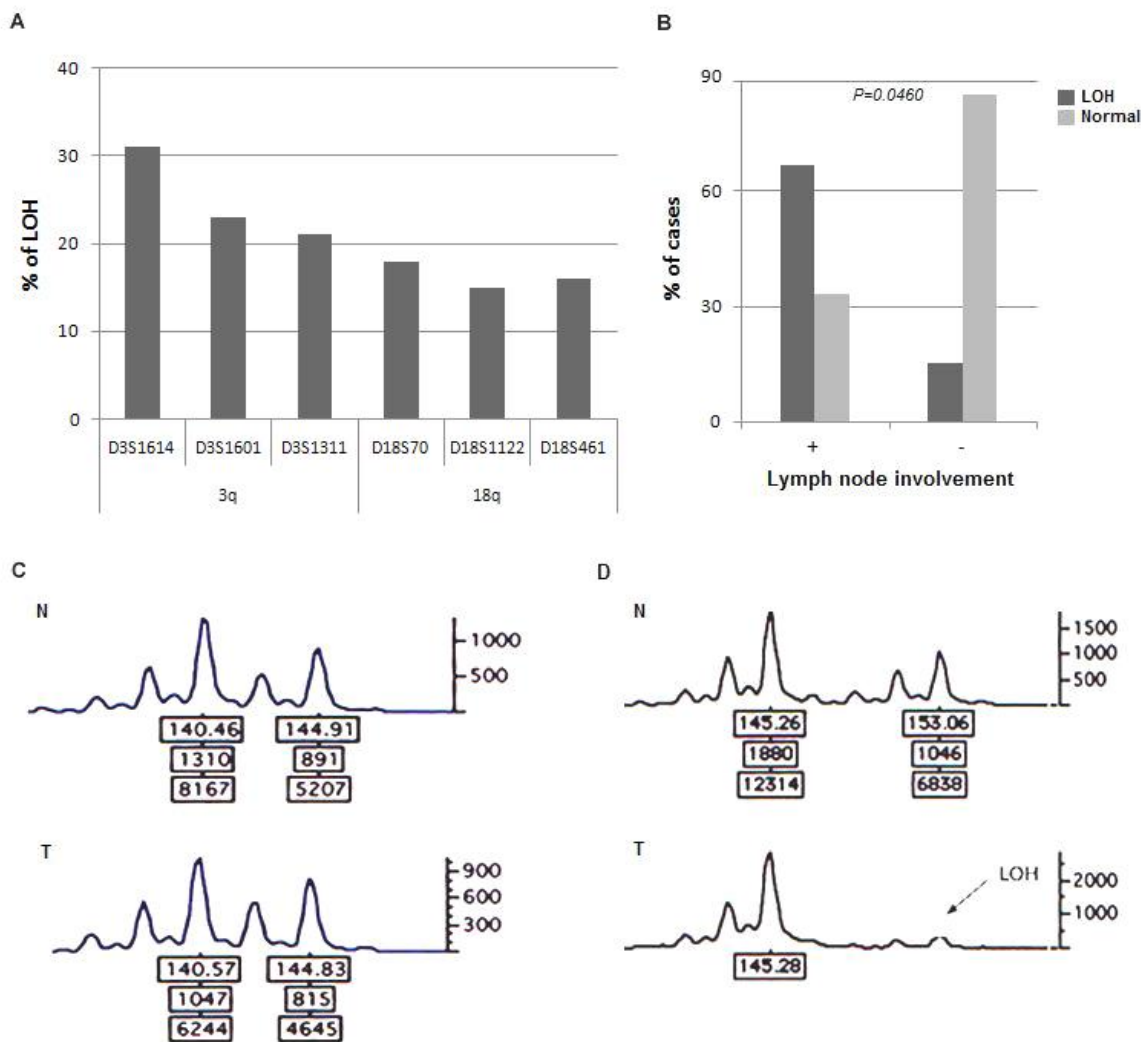
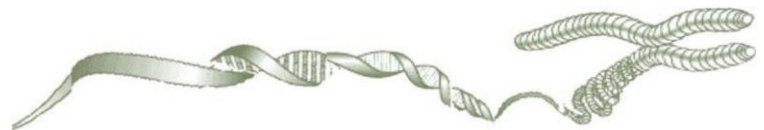

Figura 3

Artigo 2



Cortactina está associada com invasão perineural no fronte de invasão de carcinomas de laringe

Eliane Papa Ambrosio, MSc^{1,2}, Fabíola Encinas Rosa, PhD^{1,2}, Maria Aparecida Custódio Domingues, MD, PhD³; Rolando André Rios Villacis², Renata de Almeida Coudry, MD, PhD⁴, José Vicente Tagliarini, MD, PhD⁵, Fernando Augusto Soares, MD, PhD⁴; Luiz Paulo Kowalski, MD, PhD⁶; Silvia Regina Rogatto, PhD^{2,7}.

¹ Instituto de Biociências, Universidade Estadual Paulista-UNESP, Botucatu, SP, Brasil

² Neogene Laboratório, Hospital A.C. Camargo, São Paulo, SP, Brasil

³ Departamento of Patologia, Universidade Estadual Paulista-UNESP, Botucatu, SP, Brasil

⁴ Departamento de Anatomia Patológica, Hospital A.C. Camargo, São Paulo, SP, Brasil

⁵ Departamento de Oftalmologia e Otorrinolaringologia, Faculdade de Medicina, Universidade Estadual Paulista-UNESP, Botucatu, SP, Brasil

⁶ Departamento de Cirurgia de Cabeça e Pescoço e Otorrinolaringologia, Hospital A.C. Camargo, São Paulo, SP, Brasil

⁷ Departamento de Urologia, Faculdade de Medicina, Universidade Estadual Paulista-UNESP, Botucatu, SP, Brasil

*** Correspondência:**

Silvia Regina Rogatto, PhD

NeoGene Laboratório

Fundação Antonio Prudente, Hospital A.C. Camargo, Rua Professor Antonio Prudente, 211, São Paulo, Brasil

CEP: 01509-010

Telefone: 55-11-21895163

Fax: 55-11-21895163

e-mail: rogatto@fmb.unesp.br ou silvia.rogatto@hcancer.org.br

Esta pesquisa foi financiada pela Fapesp e CNPq

Não há conflito de interesses declarado por parte dos autores.

Resumo

O gene cortactina (*CTTN*), mapeado em 11q13, tem sido associado ao curso clínico agressivo em muitos cânceres, devido a sua função relacionada a invasividade. O propósito deste estudo foi avaliar os níveis de expressão gênica e proteica da *CTTN*, assim como seu valor prognóstico, no fronte de invasão e na superfície tumoral de carcinomas de células escamosas de laringe (CCEL). Expressão aumentada da proteína *CTTN* citoplasmática (80% dos casos em ambas as áreas, fronte e superfície) e do transcrito (30% das amostras) foi detectada em um número significativo de casos. Em mais de 20% dos casos foi observada imunocoloração da membrana tanto no fronte como na superfície. Pacientes que apresentaram invasão perineural foram significativamente associados com presença de linfonodos e recorrência ($P=0.0058$ e $P=0.0037$, respectivamente). Altos níveis de expressão proteica foram correlacionados com invasão perineural ($P=0.004$) nas células do fronte, sugerindo que esta área pode ser considerada como ferramenta prognóstica em carcinomas de laringe. Enquanto a maioria dos casos apresentou expressão moderada a intensa na superfície tumoral, no fronte de invasão alguns casos mostraram um padrão de expressão diferencial. Em um grupo de casos com expressão ausente ou fraca da *CTTN* no fronte foram observados bons parâmetros de prognóstico, e no segundo grupo com expressão moderada a intensa da *CTTN* foi observado uma associação com prognóstico desfavorável, sugerindo uma associação com seguimento agressivo.

Juntos, estes resultados sugerem que o fronte de invasão pode ser considerado no sistema de graduação em carcinomas de laringe e que a *CTTN* é um provável marcador de agressividade no fronte de invasão destes tumores.

Palavras-chave: fronte de invasão, carcinomas de células escamosas de laringe, cortactina, TMA, qRT-PCR

Introdução

A amplificação é um evento frequente em câncer e geralmente acontece em regiões que apresentam genes envolvidos no desenvolvimento do tumor ou progressão. Em carcinomas de cabeça e pescoço, a amplificação em 11q13, uma das alterações genéticas mais prevalentes nestes tumores, tem sido correlacionada a grau histológico, metástase em linfonodos, recorrência e diminuição da sobrevida global (Rodrigo et al., 2000).

Vários oncogenes têm sido relacionados à região 11q13. O gene da cortactina (*CTTN/EMSI*), identificado como um candidato deste *amplicon*, apresenta sua expressão frequentemente elevada em câncer de mama e de cabeça e pescoço (Schuuring et al., 1992). Ele foi primeiramente identificado com um dos principais substratos para a quinase SRC (Wu et al, 1991) e, devido a sua localização nas estruturas da actina cortical, ele foi nomeado cortactina. A sua função é promover a formação de uma rede de actina dendrítica, importante nos processos de motilidade celular e endocitose mediada por receptor (Daly et al, 2004). Em linhagens celulares tumorais, a expressão diminuída da cortactina levou a diminuição da motilidade e da habilidade de migração, enquanto a expressão elevada proporcionou um aumento do potencial de invasão (van Rossum et al, 2003; Rothschild et al, 2006). Apoiando a hipótese de que a cortactina promove a invasão tumoral e o espalhamento sistêmico, foi demonstrado que a expressão elevada dessa proteína em células neoplásicas aumentava o desenvolvimento de metástase em camundongos *nude* (Li et al, 2001; Luo et al, 2006).

Em carcinomas de células escamosas de laringe (CCEL), a cortactina foi considerada o melhor marcador de sobrevida reduzida (Gibcus et al, 2008) quando comparado a ciclina D1 e ao FADD, também mapeados em 11q13. Recentemente, Rodrigo et al (2009) demonstraram que a amplificação do *CTTN* estava concomitantemente acompanhada do aumento da expressão gênica

e proteica em CCEL. Além disso, a análise estatística dos resultados de imuno-histoquímica revelou que o aumento da expressão da cortactina estava fortemente correlacionado com metástase em linfonodos e redução de sobrevida da doença. De acordo com os autores, a amplificação do *CTTN* foi associada com prognóstico e sobrevida em pacientes com tumores de laringe.

O aumento de expressão da cortactina foi relacionado à inibição da degradação, mediada pela ubiquitinação, do receptor do fator de crescimento epidermal (*EGFR*) (van Rossum et al, 2005). O seu nível elevado promove a resistência ao medicamento gefitinibe, que é um inibidor do EGFR (Timpson et al, 2007), indicando que a cortactina não somente afeta a capacidade de invasão do tumor, como também atua na resposta terapêutica. Recentemente, Clark et al (2009) demonstraram que a expressão da cortactina modula múltiplas vias celulares que podem permitir a sobrevida da célula em um microambiente tumoral e sugeriram que o nível frequentemente elevado não é um fenômeno epigenético e está relacionado com a promoção da agressividade tumoral.

Juntamente com os marcadores biológicos, acredita-se que a informação prognóstica mais útil pode ser deduzida a partir do fronte de invasão dos tumores, onde residem células mais profundas e presumidamente mais agressivas (Bryne et al, 1991; 1992; Tumhuri et al, 2003). Além disso, tem sido postulado que muitas das alterações moleculares cruciais que aumentam ou inibem a progressão tumoral ocorrem na interface tumor-hospedeira, incluindo a expressão aberrante de marcadores moleculares envolvidos em adesão celular (Bankfavi e Pifko, 2000). A significância prognóstica do fronte em carcinomas de células escamosas orais (CCEO) tem sido reconhecida em vários estudos (Graflund et al, 2002, Noguchi et al, 2002, Po et al, 2002, Sawair et al, 2003, Kurokawa et al, 2005). Pelo nosso conhecimento, este é o primeiro estudo em CCEL

que considera o fronte de invasão na avaliação de genes e proteínas candidatos a marcadores prognósticos.

O objetivo deste estudo foi determinar a significância clínica da CTTN nas regiões do fronte e superfície tumorais de CCEL em determinado grupo amostral.

Material e Métodos

Casuística. As amostras de CCEL foram obtidas do Hospital AC Camargo, São Paulo, Brasil. Quarenta e sete amostras congeladas foram utilizadas para investigação de expressão gênica por PCR quantitativa em tempo real (qRT-PCR) e 151 amostras parafinadas foram utilizadas para avaliar a expressão proteica por imunistoquímica (IHQ) em um *tissue microarray* (TMA). Os pacientes foram acompanhados prospectivamente, sendo que a média de seguimento foi 35 ± 28 meses (3-115 meses) e 76 ± 101 meses (1-280 meses) para as análises de qRT-PCR e IHQ, respectivamente. O critério de elegibilidade incluiu pacientes sem tratamento prévio à cirurgia, submetidos ao tratamento curativo na instituição. Os prontuários dos pacientes incluídos neste estudo foram examinados para obtenção de dados como idade, gênero, raça, informações sobre o estilo de vida (consumo de álcool e tabaco) e dados clinicopatológicos (estadio clínico, envolvimento de linfonodos, grau histológico, invasão angiolinfática e perineural), na tabela 1 presente no suplemento. O sistema de classificação histológica para CCECP é baseado no grau de diferenciação celular: bem diferenciado, moderadamente e pobremente diferenciado. A classificação do fronte de invasão é baseada no padrão de crescimento, de acordo com Bryne et al (2005). A invasão angiolinfática foi classificada de acordo com a presença ou ausência de células neoplásicas, localizadas na parede e considerando o exame de vasos sanguíneos ou linfáticos; a infiltração perineural foi considerada presente quando o tecido adjacente ao nervo peri e/ou intratumoral estava envolto por células neoplásicas. Todos os pacientes foram informados dos procedimentos e forneceram consentimento informado por escrito aprovado pelo comitê de ética da instituição.

PCR Quantitativa em Tempo Real (qRT-PCR). **O RNA total foi extraído de tecido tumoral congelado pulverizado utilizando o reagente Trizol (Invitrogen Life Technologies**

Inc., Carlsbad, CA, USA), de acordo com instruções do fabricante. Quarenta e sete carcinomas de laringe e seis amostras de tecidos de laringe normal adjacentes foram digeridas com *Dnase I Amplification Grade* (Life Technologies, Rockville, MD, USA) e transcritas reversamente utilizando *SuperScript™ II reverse transcriptase* (Invitrogen Life Technologies Inc., Carlsbad, CA, USA), como previamente descrito (Rosa et al., 2008). O cDNA foi estocado à -70°C.

A amplificação por PCR foi realizada no *StepOnePlus™ Real-Time PCR System* (v2.0; Applied Biosystems, Foster City, CA, USA). Os iniciadores para *CTTN* e *GAPDH*, utilizado como gene referência, foram desenhados usando o *Primer Express* software (v2.0; Applied Biosystems, Foster City, CA, USA), como 5'-GGGCCACTATCCCGCAGA-3' e 5'-CCGTCGCCCTGTACGACTAC-3' para o gene *CTTN* e 5'-GGCCTCCAAGGAGTAAGACC-3' e 5'-AGGGGTCTACATGGCAACTG-3' para o *GAPDH*. Os dados quantitativos foram analisados utilizando o *Sequence Detection System software* (v1.0; Applied Biosystems). As reações de PCR foram realizadas em um volume total de 10µL usando *SYBR® Green PCR Master Mix* (Applied Biosystems, Foster City, CA, USA), de acordo com recomendações do fabricante. As reações aconteceram no *ABI Prism 7000 Sequence Detection System* (Applied Biosystems). As curvas padrão e de dissociação para ambos os iniciadores foram construídas. A eficiência da PCR (E) foi calculada de acordo com a equação: $E = 10^{(-1/\text{slope})} - 1$. A quantificação relativa do gene foi calculada de acordo com Pfaffl (2001). Os níveis dos transcritos foram considerados aumentados ($RQ \geq 2.0$) ou diminuídos ($RQ \leq 0.5$).

Imunohistoquímica: Dois TMAs foram construídos contendo células do fronte de invasão e da superfície tumoral, respectivamente, de 151 amostras em parafina (101 pareadas, 17 da superfície e 33 do fronte). Os cortes foram extraídos de áreas previamente definidas utilizando

um *Tissue Microarrayer* (Beecher Instruments[®], Silver Springs, USA). Os cortes de tecidos com dimensão de 1.0mm de cada amostra foram colocados e organizados em duplicata em blocos de parafina. Cada corte foi colocado com espaçamento de 0.2mm. Após a inserção de todos os casos os blocos foram cortados na espessura de 3µm e montados em lâminas convencionais com *organosilane* (3-aminopropyl triethoxy-silane) (Sigma-Aldrich Co. St. Louis, MO, USA).

As reações de imunistoquímica foram realizadas utilizando o anticorpo primário anti-CTTN (BD, Becton, Dickinson and Company Bisciences, Franklin Lakes, NJ, USA) (diluição 1:200). Após 30 min de incubação foi realizada a lavagem em PBS (*phosphate-buffered saline*), incubado por 30 min com o anticorpo secundário (Advanced TM HRP Link, Dako Cytomation, K0690, Denmark), e seguido pela incubação com o sistema de detecção de polímeros (Advanced TM HRP Link, Dako Cytomation, K0690, Denmark) por 30 min. As reações ocorreram com solução contendo 0.6mg/ml of 3,3'-diaminobenzidine tetrahydrochloride (DAB, Sigma, St Louis, MO) e 0.01% H₂O₂. Controles positivo e negativo foram incluídos em todas as reações de acordo com especificações do fabricante.

As reações de IHQ foram realizadas em diferentes níveis do TMA, sendo que cada caso foi representado quatro vezes. As segundas lâminas foram 25 seções mais profundas que as primeiras, resultando em pelo menos 250µm de distância entre as duas seções com amostras celulares diferentes para cada tumor. O IHQ score foi lido às cegas em relação aos aspectos clínicos de cada amostra. Cada amostra foi analisada em todos os campos para escolha da área mais corada. A presença de precipitação marrom escura claramente visível foi considerada imunopositividade. O padrão de coloração para este anticorpo foi citoplasmático; o score representou a intensidade estimada de coloração (0: reação não visível, 1: fraca, 2: moderada, e 3: intensidade de imunocoloração forte) e extensão (1: ≤ 1/3, 2: 1/3 to 2/3, 3: >2/3 da área total).

As reações foram adicionalmente analisadas de acordo com a localização de imuno depósitos tanto na membrana como no citoplasma.

Análise estatística. associações entre variáveis e fatores de risco foram identificadas com 5% de significância usando qui-quadrado e teste exato de fisher, testes de kruskal-wallis ou mann-whitney foram aplicados para comparar a expressão gênica da *cttn* e os dados clinicopatológicos. as amostras foram adicionalmente agrupadas de acordo com o tipo de frente (infiltrativo, expansivo e misto) e coloração de membrana (positiva ou negativa) para comparações com dados clinicopatológicos e expressão proteica. a correção de bonferoni para múltiplas comparações foi aplicada para ajuste do valor de p. a sobrevida global foi definida como o intervalo entre o começo do tratamento (cirurgia) e a data de morte ou última informação do paciente. a sobrevida livre de doença foi medida a partir da data do tratamento até a data do diagnóstico de recorrência. as probabilidades de sobrevida foram estimadas pelo método de kaplan-meier e o teste log-rank foi aplicado para avaliar a significância da diferença entre as curvas de sobrevida, com intervalo de confiança de 95%. todas as análises foram realizadas utilizando o graph pad prism 2.01 (graph pad software inc., usa) e spss statistics 17.0.2 (spss inc., chicago, il, usa).

Resultados

Amostras de cDNA de 47 CCEL foram analisadas por qRT-PCR para avaliação dos níveis de expressão relativos do transcrito da *CTTN*. Aumento de expressão foi detectado em 14 casos (30%; RQ=2.2 - 48.8). Não foram observadas diferenças estatísticas nos níveis de expressão da *CTTN* entre as amostras normais e tumorais ($P=0.8995$; dados não mostrados).

Embora nenhuma associação significativa tenha sido detectada entre os fatores clinicopatológicos e níveis de expressão da *CTTN*, 44% dos pacientes com metástase mostraram aumento de expressão deste gene (7 de 16 casos) em comparação aos pacientes sem metástase (6 de 24 casos) (Tabela 1).

A avaliação da expressão proteica da *CTTN* no fronte de invasão e superfície tumoral revelou que a maioria das amostras apresentou intensidade variando entre moderada a forte (80% no fronte e 85% na superfície) e extensão maior que 1/3 da área total. Imunocolorações representativas de ambos, fronte e superfície estão apresentados na Figura 1.

Embora a cortactina seja uma proteína citoplasmática, 27% dos casos do fronte e 20% da área superficial apresentaram imunocoloração da membrana celular. Destes, nove casos apresentaram esta característica em ambas as áreas simultaneamente. Considerando as amostras com imunocoloração positiva, 67% eram pacientes jovens, comparados com 47% entre os casos com coloração negativa de membrana. Adicionalmente, mulheres apresentaram maior frequência de positividade de *CTTN* na membrana ($P=0.0362$, dados não mostrados).

Oitenta e oito amostras foram classificadas de acordo com os subtipos do fronte de invasão em: infiltrativo (51%), expansivo (6%) e misto (43%). Nenhuma associação foi encontrada quando os diferentes subtipos foram comparados à intensidade de *CTTN*, imunocoloração da membrana e variáveis histopatológicas (dados não mostrados).

O padrão de imunocoloração foi comparado com dados clínicos e histopatológicos (Tabela 2). Nas células do fronte, a presença de invasão perineural foi correlacionada com intensidade da *CTTN* ($P=0.004$), após correção de Bonferroni (Tabela 2). Além disso, quando somente os casos pareados (que tinham fronte e superfície no mesmo tumor, 74 casos) foram considerados, a expressão da *CTTN* foi novamente associada com invasão perineural ($P=0.003$;

Tabela 3) e marginalmente associada com envolvimento de linfonodos ($P=0.039$; Tabela 3) no frente de invasão.

Pacientes que apresentavam evidências histológicas de invasão perineural (50 de 136 casos) foram significativamente associados com estadio N e recorrência ($P=0.0058$ e $P=0.0037$, respectivamente), mas não com sobrevida global e sobrevida livre de doença (dados não mostrados). Nos casos pareados foi realizada a comparação entre expressão moderada a intensa da CTTN e presença ou ausência de invasão perineural. Nesta observou-se uma associação entre os dados clínicos (estadio N e recorrência) com a região do frente de invasão ($P=0.0106$ and $P=0.0151$, respectivamente) e superfície tumoral ($P=0.0009$ e $P=0.0029$, respectivamente) (Tabela 4).

O padrão de expressão da CTTN foi observado diferindo significativamente entre as áreas do frente e da superfície ($P=0.004$, dados não mostrados). Interessantemente, oito amostras mostraram expressão diferencial de acordo com a região: expressão moderada a intensa na superfície e ausente ou fraca na região do frente (11%, grupo 1, Figura 2A). Contudo, a maioria das amostras apresentou expressão moderada a intensa em ambas as áreas da mesma amostra (74%, grupo 2, Figura 2A). Os dados clínicos de pior prognóstico, como presença de metástase, invasão perineural positiva, envolvimento de linfonodos e imunocoloração positiva de membrana foram mais prevalentes no grupo 2 do que no 1 (Figura 2B).

O método de Kaplan-Meier foi realizado para avaliar a sobrevida global e livre de doença. Intensidade e extensão da CTTN, presença de imunopositividade da membrana e invasão perineural foram considerados na análise, mas nenhum valor significativo foi observado (dados não mostrados).

Discussão

Tem sido sugerido que a cortactina afeta a agressividade global dos carcinomas de cabeça e pescoço, apesar da amplificação em 11q13, e promove crescimento tumoral, redução da sobrevida, vascularização e invasão. No presente estudo, nós demonstramos que o gene *CTTN* e sua proteína correspondente tiveram expressão aumentada e foram associados com parâmetros de pior prognóstico em um subgrupo de carcinomas de laringe.

O aumento da expressão gênica foi verificado em 30% dos casos. Em carcinomas de laringe e faringe, Rodrigo et al (2009) encontraram aumento de expressão da *CTTN* em 57% dos casos. Embora nenhuma correlação estatística envolvendo desenvolvimento de metástase e aumento de expressão do transcrito tenha sido detectada, um número significativo de pacientes com metástase mostraram aumento de expressão gênica (44%).

Infelizmente, o pequeno número de pacientes com metástase e o tempo relativamente curto de seguimento em vários casos que foram avaliados por qRT-PCR não permitiram conclusões adicionais. Em estudos xenográficos foi observado que a cortactina aumenta o potencial metastático de carcinomas de mama, de células escamosas do esôfago e de carcinomas hepatocelulares para ossos, pulmão e metástases intra-hepáticas, respectivamente. (Li et al., 2001; Chuma et al, 2004; Luo et al, 2006). O papel da *CTTN* com expressão aumentada potencializando a migração celular e metástase não é somente devido a sua localização e função em células não transformadas, embora não diretamente correlacionada. O aumento da motilidade celular é devido à ativação aumentada de Arp2/3 e da extensão da lamelopódia (Schuuring et al, 1993).

Por análises imunoistoquímicas, nós verificamos que a *CTTN* teve expressão aumentada em aproximadamente 80% dos carcinomas de laringe. Rodrigo et al (2009) mostraram que 57%

dos carcinomas de faringe e laringe apresentaram imunocoloração moderada a intensa para esta proteína e que foram preferencialmente detectadas no citoplasma das células tumorais, embora alguns casos tenham apresentado coloração adicional na membrana. Estudos bioquímicos e de localização apontam a CTTN tendo um importante papel na regulação e organização da actina cortical. Em muitos tipos celulares a CTTN é localizada em vários pontos de estruturas citoplasmáticas de composição desconhecida e concentrada na região perinuclear, e também com actina_F nos sítios de atividade de membrana periférica dinâmica. CTTN se movimenta do citoplasma para a periferia em resposta a muitos dos mesmos estímulos que induzem sua fosforilação tirosina, incluindo tratamento de fator de crescimento, ativação da integrina e entrada de bactérias (revisado por Weed and Parsons, 2001).

A expressão proteica foi comparada aos dados clinicopatológicos e uma correlação significativa foi encontrada entre aumento de expressão e invasão perineural nas células do fronte de invasão. Adicionalmente, a invasão perineural foi correlacionada com presença de linfonodos e recorrência independente da expressão da CTTN, uma vez que a expressão foi exclusivamente correlacionada com invasão perineural no fronte. Pelo nosso conhecimento, nenhum estudo tem considerado o fronte de invasão em carcinomas de laringe. O primeiro estudo a desenvolver um simples sistema de graduação de malignidade restrito ao fronte foi conduzido por Bryne et al (1995) em carcinomas orais. Este sistema de graduação fornece valor prognóstico adicional aos fatores já estabelecidos (Ondruschka et al, 2002; Sters et al, 2009). Deste modo, os dados mostrados neste estudo sugerem que o fronte de invasão é importante como uma ferramenta prognóstica complementar em carcinomas de laringe.

A invasão perineural foi associada com metástase nodal e recorrência. O espaço perineural é conhecido por ter uma rota de extensão em carcinomas de células escamosas e tem

sido amplamente aceito como importante fator de risco para recorrência locorregional e por decréscimo na variação de sobrevida em pacientes com carcinomas de cabeça e pescoço (Chirila et al, 2009). Uma vez que as células tumorais existem e a principal massa tumoral invade um nervo, elas podem se espalhar proximal e distalmente. Envolvimentos começam frequentemente perto dos nervos terminais e espalham-se proximalmente para envolver grandes troncos progressivamente. Alguns genes tem sido descritos envolvidos com invasão perineural em carcinomas de cabeça e pescoço, como células neurais e moléculas de adesão (revisado por Chirila et al, 2009). Além disso, a isoforma CD44 v6, que parece promover a progressão tumoral, apresentou expressão significativamente aumentada em carcinomas de cabeça e pescoço com invasão perineural (Wang et al., 2009). Em um estudo utilizando células de ovário, os autores mostraram que a ligação de hialuronan com células SK-OV-3.ipl promove o recrutamento da quinase a-Src para CD44 e estimula a atividade quinase c-Src, que, em resposta, aumenta a fosforilação tirosina da CTTN. Em adição, a transfecção das células SK-OV-3.ipl com a forma dominante ativa de c-Src promove a associação de CD44 e c-Src com CTTN em projeções da membrana e estimula, desta forma, a migração celular tumoral ovariana (Bourguignon et al., 2001). A fosforilação tirosina da CTTN (Rothschild et al, 2006) tem sido correlacionada à migração celular. Contudo, seus efeitos nas vias de sinalização intracelulares para controle dinâmico da célula e outras funções são ainda incompreendidos. Baseados em estudos de siRNA, Jia et al (2008) hipotetizaram que a CTTN fosforilada pode promover a migração celular nas células cancerosas, indicando a relevância da avaliação da invasão perineural considerando a expressão da CTTN em carcinomas de cabeça e pescoço.

Um dado interessante do presente estudo foi a identificação de dois grupos de acordo com a expressão da CTTN nas áreas do fronte e superfície tumoral. No primeiro grupo, a expressão

da CTTN era moderada a intensa na superfície e ausente ou fraca no fronte. Este grupo era composto por pacientes que mostraram melhor seguimento em comparação ao segundo grupo, cuja expressão da CTTN era de moderada a intensa em ambas as áreas. Estes dados indicam uma expressão diferencial da CTTN nas células do fronte que pode ser associada ao prognóstico. Em estudos utilizando siRNA contra CTTN, sua baixa expressão foi correlacionada com inibição da motilidade celular (Hill et al, 2006; Rothschild et al, 2006; van Rossum et al, 2006). Além disso, vários relatos sugerem que a expressão aumentada da CTTN está associada à metástase (Li et al, 2001; Chuma et al, 2004; Luo et al, 2006) e migração celular (Patel et al, 1998; Bryce et al, 2005), mas não com iniciação tumoral (van Rossum et al, 2006). Um estudo similar conduzido em carcinomas orais descreveu que a expressão gênica e proteica de E-caderina foi heterogênea entre a superfície e o fronte. Os autores relatam ainda uma correlação entre a expressão de E-caderina no fronte e o escore de graduação do fronte de invasão, tamanho e espessura tumorais e sobrevida em 5 anos (Wang et al. 2009), confirmando a relevância desta região no prognóstico do câncer. Contudo, é necessário um melhor entendimento dos mecanismos biológicos que causam a diferença de expressão da CTTN entre as áreas do fronte e da superfície, para compreensão de como isto pode afetar o prognóstico nestes tumores. Além disso, não somente o nível de expressão da CTTN é importante para o processo de motilidade celular, mas também a regulação da fosforilação/defosforilação, que é necessária para o crescimento invasivo, o qual eventualmente culmina em metástase à distância (Garcia et al, 2009).

Em conclusão, foi verificado que a CTTN possui expressão aumentada em um grande número de carcinomas de laringe, tanto no fronte de invasão como na superfície celular. Embora não significativo, a expressão aumentada deste gene foi verificada em pacientes que apresentaram metástase. A associação entre a expressão aumentada da CTTN nas células do

fronte e invasão perineural sugere que ambas, esta região e este provável marcador, poderiam ser considerados como um sistema de gradação em carcinomas de laringe.

Agradecimentos

Nós expressamos nossos agradecimentos a Dra. Sandra A Drigo por suas preciosas sugestões na preparação do manuscrito e a Francine Blumental de Abreu por seu auxílio nas análises estatísticas. Esta pesquisa foi financiada pela Fapesp e CNPq.

Referências

- Bourguignon LY, Zhu H, Shao L, Chen YW. CD44 interaction with c-Src kinase promotes cortactin-mediated cytoskeleton function and hyaluronic acid-dependent ovarian tumor cell migration. *J Biol Chem* 2001; 276:7327-36.
- Bryce NS, Clark ES, Leysath JL, Currie JD, Webb DJ, Weaver AM. Cortactin promotes cell motility by enhancing lamellipodial persistence. *Curr Biol* 2005; 15:1276-85.
- Bryne M, Jenssen N, Boyesen M. Histological grading in the deep invasive front of T1 and T2 glottic squamous cell carcinomas has high prognostic value. *Virchows Arch* 1995; 427:277-81.
- Bryne M, Koppang HS, Lilleng R, Kjaerheim A. Malignancy grading of the deep invasive margins of oral squamous cell carcinomas has high prognostic value. *J Pathol* 1992;166:375-81.
- Bryne M. Prognostic value of various molecular and cellular features in oral squamous cell carcinoma. *J Oral Pathol Med* 1991;20:413-20.
- Chirilă M, Bolboacă SD, Cosgarea M, Tomescu E, Mureșan M. Perineural invasion of the major and minor nerves in laryngeal and hypopharyngeal cancer. *Otolaryngol Head Neck Surg* 2009; 140:65-9.
- Chuma M, Sakamoto M, Yasuda J, Fujii G, Nakanishi K, Tsuchiya A, Ohta T, Asaka M, Hirohashi S. Overexpression of cortactin is involved in motility and metastasis of hepatocellular carcinoma. *J Hepatol* 2004;41:629-36.
- Clark ES, Brown B, Whigham AS, Kochaishvili A, Yarbrough WG, Weaver AM. Aggressiveness of HNSCC tumors depends on expression levels of cortactin, a gene in the 11q13 amplicon. *Oncogene* 2009;28:431-44.
- García-Castillo J, Pedersen K, Angelini PD, Bech-Serra JJ, Colomé N, Cunningham MP, Parra-Palau JL, Canals F, Baselga J, Arribas J. HER2 carboxyl-terminal fragments regulate cell migration and cortactin phosphorylation. *J Biol Chem* 2009; 284:25302-13.
- Graflund M, Sorbe B, Bryne M, Karlsson M. The prognostic value of a histologic grading system, DNA profile, and MIB-1 expression in early stages of cervical squamous cell carcinomas. *Int J Gynecol Cancer* 2002;12:149-57.
- Hill A, McFarlane S, Mulligan K, Gillespie H, Draffin JE, Trimble A, Ouhtit A, Johnston PG, Harkin DP, McCormick D, Waugh DJ. Cortactin underpins CD44-promoted invasion and adhesion of breast cancer cells to bone marrow endothelial cells. *Oncogene* 2006; 25:6079-91.
- Jia L, Uekita T, Sakai R. Hyperphosphorylated cortactin in cancer cells plays an inhibitory role in cell motility. *Mol Cancer Res* 2008; 6:654-62.

- Kurokawa H, Zhang M, Matsumoto S, Yamashita Y, Tanaka T, Tomoyose T, et al. The relationship of the histologic grade at the deep invasive front and the expression of Ki-67 antigen and p53 protein in oral squamous cell carcinoma. *J Oral Pathol Med* 2005;34:602-07
- Li Y, Tondravi M, Liu J, et al. Cortactin potentiates bone metastasis of breast cancer cells. *Cancer Res* 2001;61:6906–11.
- Luo ML, Shen XM, Zhang Y, et al. Amplification and overexpression of CTTN(EMS1) contribute to the metastasis of esophageal squamous cell carcinoma by promoting cell migration and anoikis resistance. *Cancer Res* 2006;66:11690–99.
- Noguchi M, Kinjyo H, Kohama GI, Nakamori K Invasive front in oral squamous cell carcinoma: image and flow cytometric analysis with clinicopathologic correlation. *Oral Surg Oral Med Oral Pathol Oral Radiol Endod* 2002;93:682-87.
- Ondruschka C, Buhtz P, Motsch C, Freigang B, Schneider-Stock R, Roessner A, Boltze C. Prognostic value of MMP-2, -9 and TIMP-1,-2 immunoreactive protein at the invasive front in advanced head and neck squamous cell carcinomas. *Pathol Res Pract* 2002;198:509-15.
- Patel AS, Schechter GL, Wasilenko WJ, Somers KD. Overexpression of EMS1/cortactin in NIH3T3 fibroblasts causes increased cell motility and invasion in vitro. *Oncogene* 1998; 16:3227-32.
- Pfaffl MW. A new mathematical model for relative quantification in real-time RT-PCR. *Nucleic Acids Res* 2001; 29:e45.
- Po Wing Yuen A, Lam KY, Lam LK, Ho CM, Wong A, Chow TL, et al. Prognostic factors of clinically stage I and II oral tongue carcinoma—a comparative study of stage, thickness, shape, growth pattern, invasive front malignancy grading, Martinez-Gimeno score, and pathologic features. *Head Neck* 2002;24:513-20.
- Rodrigo JP, García LA, Ramos S, Lazo PS, Suárez C. EMS1 gene amplification correlates with poor prognosis in squamous cell carcinomas of the head and neck. *Clin Cancer Res* 2000;6:3177-82.
- Rodrigo JP, Garcia-Carracedo D, Garcia LA, Mendez ST, Allonca E, Gonz´alez MV, Fresno MF, Su´arez C, Garc´ia-Pedrero JM. Distinctive clinicopathological associations of amplification of the cortactin gene at 11q13 in head and neck squamous cell carcinomas. *J Pathol* 2009;217:516–23.
- Rothschild BL, Shim AH, Ammer AG, et al. Cortactin overexpression regulates actin-related protein 2/3 complex activity, motility, and invasion in carcinomas with chromosome 11q13 amplification. *Cancer Res* 2006;66:8017–25.
- Sawair FA, Irwin CR, Gordon DJ, Leonard AG, Stephenson M, Napier SS. Invasive front grading: reliability and usefulness in the management of oral squamous cell carcinoma. *J Oral Pathol Med* 2003; 32:1-9.

- Schuuring E, Verhoeven E, Litvinov S, Michalides RJ. The product of the EMS1 gene, amplified and overexpressed in human carcinomas, is homologous to a v-src substrate and is located in cell-substratum contact sites. *Mol Cell Biol* 1993 13:2891-98.
- Schuuring E, Verhoeven E, Mooi WJ, Michalides RJ. Identification and cloning of two overexpressed genes, U21B31/PRAD1 and EMS1, within the amplified chromosome 11q13 region in human carcinomas. *Oncogene* 1992;7:355-61.
- Sterz CM, Kulle C, Dakic B, Makarova G, Böttcher MC, Bette M, Werner JA, Mandic R. A basal-cell-like compartment in head and neck squamous cell carcinomas represents the invasive front of the tumor and is expressing MMP-9. *Oral Oncol* 2009; Epub ahead of print.
- Timpson P, Wilson AS, Lehrbach GM, Sutherland RL, Musgrove EA, Daly RJ. Aberrant expression of cortactin in head and neck squamous cell carcinoma cells is associated with enhanced cell proliferation and resistance to the epidermal growth factor receptor inhibitor gefitinib. *Cancer Res* 2007; 67:9304-14.
- Tumluri V, Thomas GA, Fraser IS. Analysis of Ki-67 antigen at the invasive tumor front of human oral squamous cell carcinoma. *J Oral Pathol Med* 2003;31:598-604.
- van Rossum AG, de Graaf JH, Schuuring-Scholtes E, Kluin PM, Fan YX, Zhan X, Moolenaar WH, Schuuring E. Alternative splicing of the actin binding domain of human cortactin affects cell migration. *J Biol Chem* 2003;278:45672-79.
- van Rossum AG, Gibcus J, van der Wal J, Schuuring E. Cortactin overexpression results in sustained epidermal growth factor receptor signaling by preventing ligand-induced receptor degradation in human carcinoma cells. *Breast Cancer Res* 2005;7:235-37.
- van Rossum AG, Moolenaar WH, Schuuring E. Cortactin affects cell migration by regulating intercellular adhesion and cell spreading. *Exp Cell Res* 2006; 312:1658-70.
- Wang SJ, Wong G, de Heer AM, Xia W, Bourguignon LY. CD44 variant isoforms in head and neck squamous cell carcinoma progression *Laryngoscope* 2009; 119:1518-30.
- Wang X, Zhang J, Fan M, Zhou Q, Deng H, Aisharif MJ, Chen X. The expression of E-cadherin at the invasive tumor front of oral squamous cell carcinoma: immunohistochemical and RT-PCR analysis with clinicopathological correlation. *Oral Surg Oral Med Oral Pathol Oral Radiol Endod* 2009; 107:547-54.
- Weed SA, Parsons JT. Cortactin: coupling membrane dynamics to cortical actin assembly. *Oncogene* 2001;20:6418-34.

Tabela 1. Comparação da expressão da *CTTN* com fatores clinicopatológicos em 47 CCEL.

Variáveis	Categorias	N (%)	expressão <i>CTTN</i> (variação)*	Valor de P ^a
Idade (anos)	≤60	20 (43)	1.91 (0.1-10.3)	0.3777
	>60	27 (57)	3.87 (0.3-48.8)	
Gênero	Feminino	11 (23)	5.22 (0.1-48.8)	0.1558
	Masculino	36 (77)	2.37 (0.1-13.9)	
Consumo de Álcool	Sim	31 (66)	1.84 (0.1-10.3)	0.7876
	Não	16 (34)	5.37 (0.1-48.8)	
Uso de Tabaco	Sim	38 (81)	1.98 (0.1-10.3)	0.6265
	Não	9 (19)	7.52 (0.3-48.8)	
Grau Histológico	I	13 (31)	6.72 (0.3-48.8)	0.0830^b 0.0684
	II	26 (62)	1.58 (0.1-7.7)	
	III	3 (7)	1.96 (1.1-3.6)	
	II+III	29 (69)	1.62 (0.1-7.7)	
Tamanho Tumoral	T1 + T2	14 (30)	5.80 (0.3-48.8)	0.3116
	T3 + T4	33 (70)	1.87 (0.1-10.3)	
Envolvimento de Linfonodos	N+	19 (41)	4.45 (0.1-48.8)	0.4892
	N-	27 (59)	2.14 (0.1-13.9)	
Metástase	Sim	16 (35)	5.88 (0.1-48.8)	0.1737
	Não	30 (65)	1.54 (0.1-10.3)	
Recorrência	Sim	17 (36)	2.14 (0.3-13.9)	0.5281
	Não	30 (64)	3.54 (0.1-48.8)	
Invasão Perineural	Sim	10 (36)	1.22 (0.4-3.4)	0.8667
	Não	18 (64)	2.30 (0.1-10.3)	
Invasão Angiolinfática	Sim	0 (0)	-	-
	Não	27 (100)	1.70 (0.1-10.3)	
Seguimento	VSR + VSD	13 (35)	1.05 (0.1-2.3)	0.3992
	OC	24 (65)	1.85 (0.3-7.7)	
História Familiar de Câncer	Sim	24 (51)	2.16 (0.1-10.3)	0.3888
	Não	23 (49)	3.95 (0.1-48.8)	

*Média da expressão gênica. VSR: vivo sem recorrência; VSD: Vivo sem doença; OC: óbito por câncer. ^aTeste de Mann-Whitney ; ^bTeste de Kruskal-Wallis. Valores de *P* marginalmente significativos estão em negrito.

Tabela 2. Dados de correlação entre a expressão da CTTN e as variáveis clinicopatológicas no fronte de invasão e superfície tumoral.

Variáveis	CTTN/F intensidade N (%)		P	CTTN/T intensidade N (%)		P	CTTN/F extensão N (%)		P	CTTN/T extensão N (%)		P
	0-1	2-3		0-1	2-3		0-1	2-3		0-1	2-3	
Idade (anos)			0.422			0.161			0.913			0.110
≤60	11	52		10	40		7	56		8	42	
>60	12	39		5	45		6	45		3	47	
Gênero			0.069			1.000			0.363			0.592
Masculino	23	77		14	77		13	87		11	80	
Feminino	0	14		1	8		0	14		0	9	
Consumo de Álcool			0.338			0.529			1.000			0.745
Não	5	26		4	27		4	27		3	28	
Sim	18	55		11	50		9	64		8	53	
Uso de Tabaco			1.000			1.000			1.000			0.601
Sim	22	77		14	69		13	86		11	72	
Não	1	5		1	9		0	6		0	10	
Grau Histológico*			1.000			0.599			0.558			0.591
G ₁₋₂	21	84		14	74		11	94		11	77	
G ₃₋₄	1	6		0	8		1	6		0	8	
Tamanho Tumoral *			0.739			0.686			0.683			0.637

T ₁₋₂	4	13	1	14	2	15	2	13
T ₃₋₄	17	74	12	65	9	82	7	70
Envolvimento de Linfonodos*		0.868		1.000		1.000		0.727
N+	7	27	4	28	3	31	4	28
N-	15	63	9	55	9	69	6	58
Metástase*		0.556		1.000		0.456		0.203
Sim	3	18	2	17	1	20	0	19
Não	19	68	11	65	12	75	10	66
Recorrência*		0.138		0.138		0.083		0.729
Sim	7	23	7	23	6	22	4	26
Não	8	62	8	62	7	79	7	63
Segundo Tumor Primário *		0.532		0.694		0.452		0.058
Sim	5	14	3	12	3	16	4	11
Não	18	77	12	73	10	85	7	78
Invasão Perineural *		0.004		0.185		0.533		0.529
Sim	2	35	3	32	3	34	3	32
Não	20	48	11	48	9	59	8	51
Invasão Angiolinfática *		1.000		1.000		1.000		1.000
Sim	1	4	1	5	0	5	0	6
Não	21	79	13	75	12	88	11	77

Coloração de Membrana *		1.000		1.000		0.720		0.580
Sim	5	18	2	9	2	21	0	11
Não	13	50	9	49	9	54	6	52

*A correção de Bonferroni ($P < 0.005$) foi aplicada para as comparações de dados histopatológicos.

Tabela 3. Comparação entre a expressão da CTTN em amostras pareadas (frente e superfície) e dados clinicopatológicos.

Variáveis	Categorias	CTTN/F N (%)		P	CTTN/T N (%)		P
		0-1	2-3		0-1	2-3	
Grau Histológico	G ₁₋₂	13	55	1.000	10	58	1.000
	G ₃₋₄	0	4		0	4	
Tamanho Tumoral	T ₁₋₂	3	7	0.380	1	9	1.000
	T ₃₋₄	10	50		9	51	
Envolvimento de Linfonodos	N+	2	26	0.039	2	26	0.186
	N-	12	33		9	36	
Segundo Tumor Primário	Sim	4	7	0.203	3	8	0.352
	Não	10	53		8	55	
Metástase	Sim	2	14	0.718	2	14	1.000
	Não	11	43		8	46	
Invasão Perineural	Sim	0	25	0.003	2	23	0.477
	Não	13	33		8	38	
Invasão Angiolinfática	Sim	0	4	1.000	1	3	0.468
	Não	13	53		9	57	
Recorrência	Sim	4	18	1.000	6	16	0.074
	Não	10	42		5	47	

A correção de Bonferroni (P<0.006) foi aplicada nas comparações de dados histopatológicos.

Tabela 4. Distribuição dos dados clínicos e histopatológicos de acordo com a invasão perineural.

		Todos os casos			Casos Pareados - Fronte		Casos Pareados - Superfície			
		Invasão Perineural		Valor de <i>P</i>	Invasão Perineural		Valor de <i>P</i>	Invasão Perineural		Valor de <i>P</i>
		+	-		+	-		+	-	
Total de casos		50	86		25	33		23	38	
Grau Histológico	G₁₋₂	46	79	1.000	24	30	0.6267	22	35	1.000
	G₃₋₄	4	7		1	3		1	3	
Tamanho Tumoral	T₁₋₂	6	14	0.4795	2	4	0.6862	2	6	0.6971
	T₃₋₄	41	66		22	27		20	30	
	NA	3	6		1	2		1	2	
Envolvimento de Linfonodos	N+	29	29	0.0058	16	10	0.0106	16	10	0.0009
	N0	21	57		9	23		7	28	
Segundo Tumor Primário	Sim	10	14	0.5831	5	2	0.2206	4	4	0.4610
	Não	40	72		20	31		19	34	
Metástase	Sim	13	12	0.0822	7	7	0.4722	7	7	0.2176
	Não	35	70		16	25		14	30	
	NA	2	4		2	1		2	1	
Recorrência	Sim	20	15	0.0037	12	6	0.0151	11	5	0.0029
	Não	30	71		13	27		12	33	
Invasão Angiolinfática	Sim	2	5	0.6444	1	3	0.6267	1	2	0.6579
	Não	48	81		24	30		22	36	

Suplemento

Tabela 1. Fatores clinicopatológicos dos pacientes de CCEL cuja expressão do transcrito (qRT-PCR) e proteína (imunohistoquímica) foram avaliados.

		Expressão do Transcrito	Expressão da Proteína
Idade (anos)	≤ 60	20	79
	>60	27	72
Gênero	Masculino	36	135
	Feminino	11	16
Consumo de Álcool	Sim	31	98
	Não	16	41
	NA	0	12
Tabaco	Sim	38	129
	Não	9	12
	NA	0	10
Grau Histológico	I-II	39	135
	III	3	11
	NA	5	5
Tamanho Tumoral	T1-T2	14	24
	T3-T4	33	117
	NA	0	10
Envolvimento de Linfonodos	N+	19	44
	N-	27	103
	NA	1	4
Metástase	Sim	16	27
	Não	30	117
	NA	1	7
Recorrência	Sim	17	38
	Não	30	113
Invasão Perineural	Sim	10	55
	Não	18	86
	NA	19	15
Invasão Angiolinfática	Sim	0	7
	Não	27	129
	NA	20	15
Total		47	151

NA: não disponível

Figura 1. I. Análise imunoistoquímica da CTTN no fronte de invasão. A) Escore 1+3 (intensidade + extensão) 20x; B) Escore 2+3 40x; C) Escore 3=3 40x; D) Expressão negativa; E) Escore 2+3 com coloração de membrana e presença de coilócitos 1000x IMH. **II.** Análise imunoistoquímica da CTTN na superfície tumoral. A) Escore 1+3 40x; B) Expressão negativa 40x; C) Escore 2+3 1000x; D) Escore 3+3 40x; E) Escore 1+3 com expressão de membrana 40x; F) Escore 2+3 com expressão de membrana e presença de coilócitos 1000x IMH.

Figura 2. A. Representação da superfície tumoral e fronte de invasão. No grupo 1 estão representados pacientes com expressão da CTTN moderada a intensa na superfície e ausente ou fraca no fronte; no grupo 2 estão indicados pacientes com expressão da CTTN moderada a intensa nas duas áreas. B. Os parâmetros clínicos incluídos em cada grupo estão relacionados a função da CTTN e pior evolução da doença, como presença de metástase, envolvimento de linfonodos, invasão perineural e imunocoloração positiva de membrana.

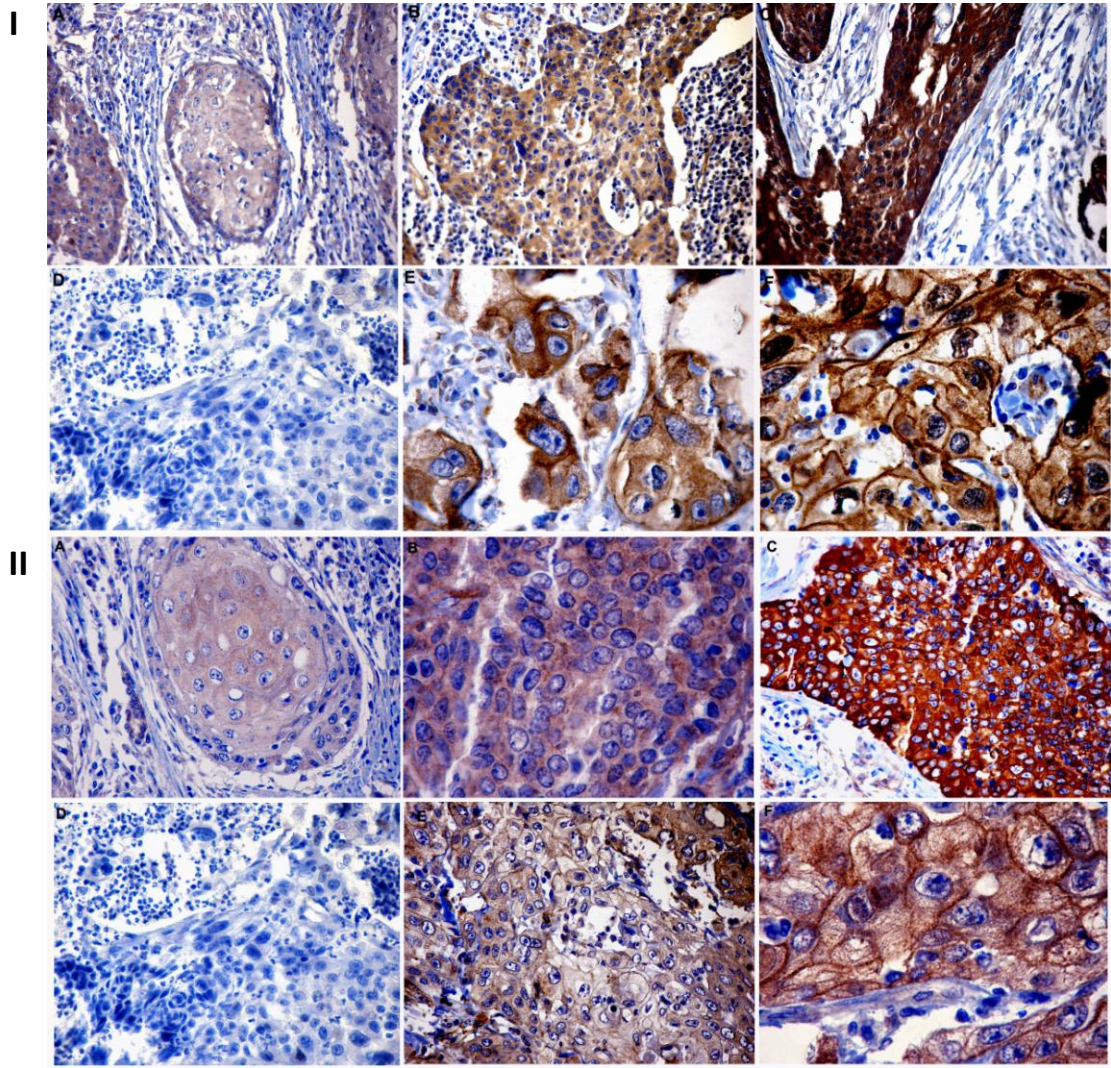
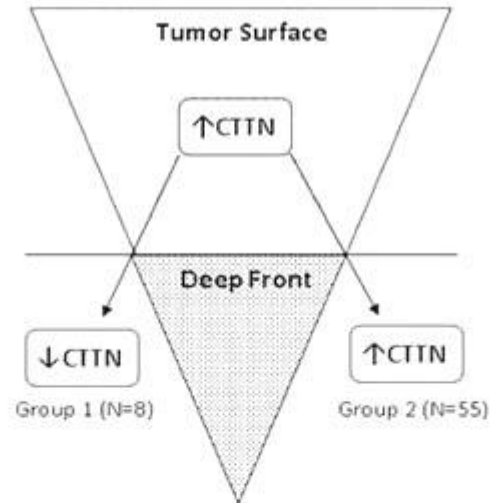
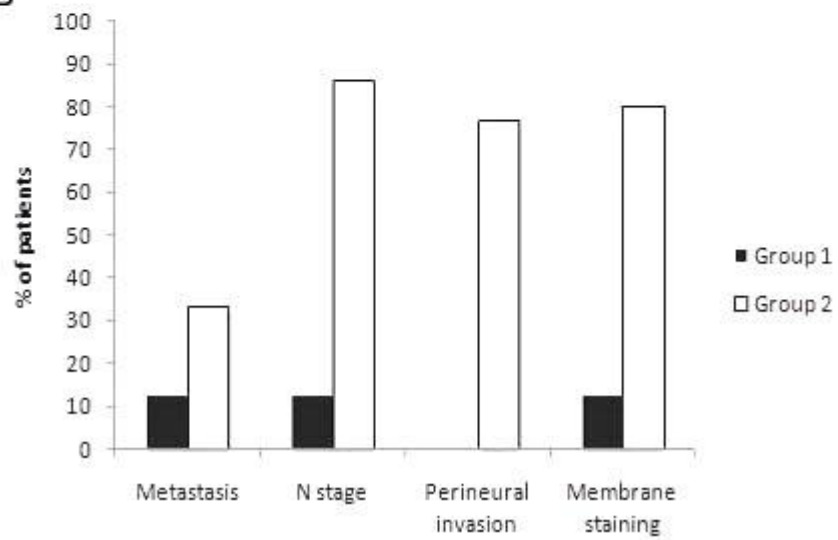


Figura 1

A

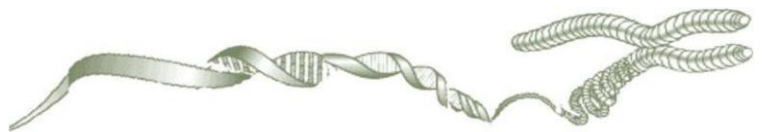

B



Figura

Artigo 3



Ganho recorrente do número de cópias de *ACVR1* e expressão aumentada do transcrito correspondente estão associados com sobrevida em carcinomas de células escamosas de cabeça e pescoço

Eliane Papa Ambrosio^{1,2}, Sandra Drigo Linde², Nádia Aparecida Bérnago³, Fabíola Encinas Rosa², Fernanda Bernardi Bertonha², Francine Blumental de Abreu², Luis Paulo Kowalski⁴, Silvia Regina Rogatto^{2,5}

¹Instituto de Biociências- Universidade Estadual Paulista-UNESP, Botucatu, SP, Brasil

² Neogene Laboratório, Hospital A.C. Camargo, São Paulo, SP, Brasil

³ Laboratório de Genética Humana, Departamento de Biologia, Universidade Federal de Goiás, Goiânia-GO, Brasil

⁴ Departamento de Cirurgia de Cabeça e Pescoço e Otorrinolaringologia, Hospital A.C. Camargo, São Paulo, SP, Brasil

⁵Departamento de Urologia, Faculdade de Medicina, Universidade Estadual Paulista-UNESP, Botucatu, SP, Brasil

*** Correspondência:**

Silvia Regina Rogatto, PhD

NeoGene Laboratório

Fundação Antonio Prudente, Hospital AC Camargo, Rua Professor Antonio Prudente, 211, Liberdade, São Paulo, Brasil

CEP: 01509-010

Telefone: 55 11 21895163

Fax: 55 11 21895163

e-mail: rogatto@fmb.unesp.br ou silvia.rogatto@hcancer.org.br

Palavras-chave: ACVR1, carcinomas de laringe, FISH, expressão gênica, prognóstico, marcador molecular

Resumo

Estudos moleculares e citogenéticos podem levar à descoberta de novos marcadores moleculares e vias envolvidas na patogênese e progressão dos carcinomas de cabeça e pescoço, que podem ajudar no desenvolvimento de novas abordagens terapêuticas focadas em alvos moleculares. No presente estudo foram relatados ganhos recorrentes em 2q24, região que abriga o gene *ACVRI*, em carcinomas de cabeça e pescoço. Vinte e oito amostras foram avaliadas por FISH utilizando clones em BACs como sondas, RP11-546J1 (2q24) e RP11-21P18 (como controle interno). Ganhos significativos em 2q24 foram detectados na maioria dos casos, em frequências variando de 3-35%. Ganhos e ampliações de *ACVRI* foram associados com sobrevida global extensa ($P=0.022$). A subsequente análise de expressão gênica em 80 casos revelou aumento de expressão em 46% (37 de 80) dos carcinomas de cabeça e pescoço, confirmando a amplificação cromossômica observada por FISH. Em carcinomas de laringe, o nível aumentado do transcrito foi associado com bom prognóstico, demonstrado pela sobrevida global extensa ($P=0.016$). A análise multivariada revelou que o *ACVRI* é um marcador de prognóstico independente em carcinomas de laringe ($P=0.031$, $H=0.316$, $CI_{95\%}=0.111-0.902$). Estes achados indicam que ganhos e ampliações genômicos em 2q24 foram traduzidos em expressão aumentada de *ACVRI*, a qual foi associada com sobrevida global extensa em um subgrupo de carcinomas de laringe. Para o nosso conhecimento, este é o primeiro relato indicando a relevância deste gene em carcinomas de cabeça e pescoço.

Introdução

O câncer de cabeça e pescoço é o quinto mais frequente em homens no mundo e é associado com baixa sobrevida e alta morbidade quando diagnosticado em estádios avançados. O prognóstico dos carcinomas de células escamosas de cabeça e pescoço (CCECP) permanece relativamente pobre quando comparado a outros tumores (por exemplo, colorretal, cervical e carcinomas de mama), apesar dos avanços na cirurgia, tecnologias por imagem e terapia. Portanto, um melhor conhecimento dos mecanismos biológicos subjacentes a progressão do câncer é necessário para melhorar a conduta dos pacientes e, por consequência, reduzir a mortalidade decorrente da doença.

É bem estabelecido que o desenvolvimento tumoral seja resultante do acúmulo de alterações, incluindo amplificações, deleções, mutações em ponto e translocações. Alterações citogenéticas resultam em mudanças no número de cópias e na alteração dosagem-sensitiva de genes mapeados nestes seguimentos cromossômicos desbalanceados, causando fenótipos celulares anormais. Estudos destas alterações são relevantes para compreender as bases moleculares do câncer, fornecendo diagnósticos potenciais ou marcadores de progressão e alvos terapêuticos para pacientes com câncer. Um exemplo bem documentado é a associação entre os tumores de cabeça e pescoço e o aumento no número de cópias e/ou mutação e correspondente expressão do *EGFR* (Molinolo et al, 2009). O Cetuximab é um anticorpo EGFR-bloqueador que tem sido aprovado no tratamento de pacientes com CCECP (Timpson et al, 2007). A disponibilidade de novos marcadores moleculares indicando malignidade pode ser a chave para o monitoramento de recorrências e metástase, assim como a avaliação da eficácia de novos agentes quimiopreventivos.

Um dos caminhos para identificação de genes que podem estar envolvidos na rede de processos carcinogênicos é a busca por regiões comumente envolvidas em alterações

cromossômicas. As perdas cromossômicas descritas frequentemente em CCECP são 1p, 3p, 4p, 5q, 8p, 10p, 11q, 13q, e 18q, e ganhos em 1q, 3q, 5p, 7q, 8q, 9q, 11q, 12p, 14q, 15q (Ha et al, 2009, Mitelman Database of Chromosome Aberrations in Cancer, 2009). Entre essas regiões, ganhos em 1q21 e 2q24 tem sido associados com progressão de malignidades tanto epiteliais como mesenquimais, incluindo carcinomas de cabeça e pescoço (Bérgamo et al 2000; 2005; Bockmuhl, 1998; 2002; Knuutila et al, 1998). Entre os genes mapeados na região 2q24, o *ACVR1* (activin A receptor, type I; outras denominações: *ACTRI*, *ACVR1A*, *ACVRLK2*, *ALK2*, *FOP*, *SKR1*, *TSRI*) é um receptor tipo I que pode se prender a diferentes ligantes da superfamília do fator de crescimento transformante- β (TGF- β), assim como activinas e proteínas morfogenéticas ósseas (BMP)/*Mullerian inhibiting substance* (MIS). Tem sido descrito que *ACVR1* inibe a sinalização *downstream*, mediada por activinas, pela interferência no ligante da activina com seu receptor tipo II. Na célula, sua expressão pode agir não somente mediando a via de sinalização MIS/BMP, mas também suprimindo a via de sinalização TGF- β /activinas (Renlund et al, 2007). Produzido por diferentes tipos celulares, estes fatores regulam proliferação celular, migração, adesão, diferenciação e morte celular (Massagué e Wotton, 2000). A superfamília TGF- β compreende mais de 30 membros secretados com somente cinco receptores tipo II e sete receptores tipo I, mostrando um notável grau de promiscuidade para ambos ligantes e receptores, o que sugere um mecanismo cuja combinação fornece um nível adicional de especificidade e complexidade, de acordo com o tipo e contexto celular (Bernabeu et al, 2009). Por isso, o controle transcricional dos membros da família TGF- β tem se tornado assunto de investigação intensa em câncer.

Este estudo teve como objetivo avaliar a alteração no número de cópias em 2q24, sua associação com a expressão gênica do *ACVR1* e o valor prognóstico destes dados em CCECP.

Material e métodos

Casuística

ESTE ESTUDO INCLUIU 108 PACIENTES COM CARCINOMAS DE CABEÇA E PESCOÇO ACOMPANHADOS PROSPECTIVAMENTE NO HOSPITAL AC CAMARGO, SÃO PAULO, BRASIL. O CRITÉRIO DE INCLUSÃO FORAM CASOS SEM DIAGNÓSTICO HISTOLÓGICO PRÉVIO DE OUTROS CÂNCERES E TUMORES MAIORES QUE 1CM. NENHUM DOS PACIENTES RECEBEU RADIOTERAPIA OU QUIMIOTERAPIA PRÉVIAS À CIRURGIA E À COLETA DAS AMOSTRAS PARA AS ANÁLISES MOLECULARES. TODOS OS PACIENTES FORAM NOTIFICADOS DOS PROCEDIMENTOS E FORNECERAM CONSENTIMENTO INFORMADO POR ESCRITO. O COMITÊ DE ÉTICA EM PESQUISA APROVOU ESTE ESTUDO (CONEP 1350/2003). A CLASSIFICAÇÃO HISTOPATOLÓGICA FOI BASEADA NA CLASSIFICAÇÃO INTERNACIONAL DE DOENÇAS PARA ONCOLOGIA (WHO, 1990) E O ESTADIAMENTO TUMORAL FOI RECLASSIFICADO DE ACORDO COM A VERSÃO DE 2002 DA UNIÃO INTERNACIONAL CONTRA O CÂNCER, CLASSIFICAÇÃO TNM, E AGRUPADO COMO ESTADIO CLINICO INICIAL (T1+T2) OU ESTADIO CLÍNICO AVANÇADO (T3+T4). TODOS OS CASOS FORAM ACOMPANHADOS APÓS O TRATAMENTO E AS RECORRÊNCIAS FORAM HISTOLOGICAMENTE CONFIRMADAS. OS PRONTUÁRIOS MÉDICOS FORAM EXAMINADOS PARA OBTER DADOS DEMOGRÁFICOS DETALHADOS (IDADE, GÊNERO E RAÇA), INCLUINDO INFORMAÇÃO SOBRE O ESTILO DE VIDA (CONSUMO DE ÁLCOOL E TABACO) E DADOS CLINICOPATOLÓGICOS (ESTADIO CLINICO, ENVOLVIMENTO DE LINFONODOS, GRAU HISTOLÓGICO, INVASÃO PERINEURAL E ANGIOLINFÁTICA) (TABELA 1). A INVASÃO ANGIOLINFÁTICA FOI CLASSIFICADA DE ACORDO COM A PRESENÇA OU AUSÊNCIA DE CÉLULAS NEOPLÁSICAS, LOCALIZADAS NA PAREDE E CONSIDERANDO O EXAME DE VASOS SANGUÍNEOS OU LINFÁTICOS; A INFILTRAÇÃO PERINEURAL FOI CONSIDERADA PRESENTE QUANDO O TECIDO ADJACENTE AO NERVO PERI E/OU INTRATUMORAL ESTAVA ENVOLTO POR CÉLULAS NEOPLÁSICAS.

Alterações no número de cópias em 2q24- Hibridação in situ Fluorescente (FISH)

A marcação das sondas, hibridação, lavagem e detecção, microscopia de fluorescência e microfotografias foram realizadas como previamente descrito (Rogatto et al, 1999) em 28 amostras (23 delas foram adicionalmente avaliadas por bandamento G em um estudo anterior; Bérghamo et al, 2005). Os clones humanos BAC RP11-546J1 (2q24; AC013731 é um componente do contig humano 2 NT_005403) e RP11-21P18 (2p11.2-2p11.1; controle interno) foram utilizados como sondas. A sonda-alvo foi marcada com biotina -14-dATP (Invitrogen, Life Technologies, Carlsbad, CA) e a sonda centromérica foi marcada com digoxigenina-11-dUTP (Invitrogen, Life Technologies, Gaithersburg, MD) por *nick translation* (Dracopoli, 2000). As lâminas utilizadas como controles normais foram obtidas de linfócitos masculinos normais após estimulação com fitohemaglutinina. As hibridações-controle em núcleos interfásicos foram realizadas para verificação de que as sondas reconheceram uma única cópia do alvo e de que a eficiência de hibridação das sondas utilizadas foi similar. Núcleos interfásicos não sobrepostos e com morfologia intacta baseada na contracoloração com DAPI (4,6-diamino-2-phenylindole) foram contados para determinar o número de sinais hibridados por cada sonda. O caso foi considerado com número de cópias alterado (ganho) quando a porcentagem de três sinais hibridados por célula e dois sinais centroméricos mostrou um número maior que a média mais dois desvios-padrão obtidos no mesmo cromossomo no controle normal. Amplificação foi definida como mais que cinco sinais e dois sinais centroméricos presentes em mais de 25% das células analisadas.

PCR Quantitativa em Tempo Real (qRT-PCR)

Oitenta tumores a fresco (16 de cavidade oral, 52 de laringe e 12 de faringe) e tecidos normais adjacentes (seis de cavidade oral, três de laringe e quatro de faringe) foram microdissecados e o RNA total foi extraído utilizando o *RNeasy mini Kit* (Qiagen GmbH, Hilden, Germany), de acordo com recomendações do fabricante. A extração de RNA e síntese de cDNA foram realizadas como previamente descrito (Rosa et al, 2008).

A amplificação pela PCR foi realizada utilizando o *ABI Prism 7000 Sequence Detection System* (PE Applied Biosystems, Foster City, CA, USA). As reações de PCR foram realizadas num volume total de 10µL, seguindo recomendações do fabricante. As reações contendo cDNA foram obtidas de 1µg de RNA, 200mM de cada iniciador e 12.5µL de *Power SYBR® Green PCR Master Mix* (PE Applied Biosystems, Foster City, CA, USA). As sequências dos iniciadores foram: *ACVRI*, (F)-5'-TAAAAGGGTCGATATTTGGGCC-3' e (R)-5'-TCCTCCACTATACCATTGCTCACC-3', e *GAPDH* (usado como referência), (F)-5'-GGCCTCCAAGGAGTAAGACC-3' e (R)-5'-AGGGGTCTACATGGCAACTG-3'. As curvas-padrão e de dissociação foram construídas para todos os iniciadores. A eficiência da PCR foi calculada de acordo com a equação: $E=10^{[-1/\text{slope}]} - 1$. A quantificação relativa do gene (QR) foi calculada de acordo com Livak e Schmittgen (2001). Os níveis dos transcritos foram considerados aumentados ($QR \geq 2.0$) ou diminuídos ($QR \leq 0.5$).

Análise Estatística

Para as análises estatísticas, Kruskal-Wallis ou Mann-Whitney foi aplicado para comparar a expressão de *ACVR1* e os parâmetros clinicopatológicos. A probabilidade de sobrevida foi calculada usando o método de Kaplan-Meier. O ponto final para análise de sobrevida global foi restrito a morte devida ao câncer de cabeça e pescoço. Foi realizada análise multivariada utilizando os riscos proporcionais de Cox; o nível de significância de 5% foi utilizado para todos os testes. As análises estatísticas foram realizadas utilizando o *GraphPad Prism3* (San Diego, CA, USA) e SPSS versão 17.0 (SPSS, Chicago, IL, USA) para Windows.

Resultados

FISH foi aplicado em 28 carcinomas de cabeça e pescoço para avaliar a presença de alterações no número de cópias em 2q24 utilizando a sonda RP11- 546J1 (**Figura 1a**). Ganhos foram detectados em 23 casos (13/17 de cavidade oral, 6/6 de carcinomas de laringe e 4/5 de carcinomas de faringe) em frequências variando de 3-35% das células (**Figura 1b**). Amplificações foram observadas em seis casos (quatro carcinomas orais e dois de laringe) (**Figura 1c**). Cinco casos mostraram padrão normal de número de cópias para 2q24. A curva de sobrevida global de Kaplan-Meier revelou uma associação entre ganhos e amplificações em 2q24 e sobrevida global extensa ($P=0.022$) (**Figura 2A**). O único gene localizado no BAC RP11-546J1 é o *ACVR1*. Amostras de cDNA de 80 pacientes com CCECP foram avaliadas por qRT-PCR para alterações na expressão relativa do transcrito de *ACVR1*. Aumento de expressão foi detectado em 37 de 80 (46%) casos: 12/16 de cavidade oral, 20/52 de carcinomas de laringe e 5/12 de faringe. Comparando todos os sítios, o maior nível de expressão deste gene foi observado em carcinomas orais, como mostrado

na **Figura 3** ($P=0.0349$). A expressão gênica foi comparada com os dados clinicopatológicos e nenhuma associação estatística foi observada de acordo com os sítios anatômicos (**Tabela 2**).

Contudo, nos tumores de laringe a análise univariada mostrou que altos níveis de expressão de *ACVRI* ($RQ>2.0$) foram associados com sobrevida global extensa em comparação com níveis baixos/normais ($P=0.016$, **Figura 2B**). A análise multivariada considerando os níveis de expressão de *ACVRI* e idade, sexo, grau tumoral, estadios T e N e as co-variáveis no modelo de regressão de Cox revelaram que *ACVRI* é um marcador de prognóstico independente em carcinomas de laringe. A expressão aumentada deste gene foi associada com bom prognóstico para sobrevida global ($P=0.031$, $HR=0.316$, $CI_{95\%}=0.111-0.902$). Grau tumoral foi marginalmente detectado como marcador independente ($P=0.047$, $HR=2.491$, $CI_{95\%}=1.010-6.143$) em carcinomas de laringe.

Discussão

No presente estudo, a integração dos dados de alterações no número de cópias em 2q24 com a análise de expressão de *ACVRI* permitiu uma interpretação relevante dos dados de expressão destacando a dependência da expressão gênica de dosagem do gene. Foi detectada uma frequência significativa de ganhos e ampliações em 2q24 em diferentes sítios anatômicos de carcinomas de cabeça e pescoço por FISH. De acordo com estes resultados, vários autores encontraram ganhos em 2q24 utilizando CGH cromossômico (Bérgamo et al, 2000; Bockmuhl, 1998; 2002; Knuutila et al, 1998; Patmore et al, 2004). Ganhos em 2q24 foram descritos também em carcinomas de ovário hereditários, tumores de esôfago e em hepatoblastomas em mais de 37% dos casos, sugerindo a presença de um

gene tumor-associado nesta região (Tapper et al, 1998; Du Plessis et al, 1999; Kumon et al, 2001).

A amplificação do DNA frequentemente resulta no aumento de expressão de genes-alvo localizados na região amplificada. Na região genômica da sonda RP11-546J1 é mapeada a sequência completa do *ACVRI* (activin A receptor type 1, também chamado *ALK2*), o qual é envolvido na regulação negativa da apoptose, regulação positiva da transcrição e na via de sinalização do TGF- β (Inman et al, 2002).

Para o nosso conhecimento, este é o primeiro relato apresentando a expressão de *ACVRI* em carcinomas de cabeça e pescoço. Carcinomas de cavidade oral, laringe e faringe apresentaram expressão elevada deste gene em concordância com ganhos e amplificações detectados em 2q24 pela análise de FISH. Por esta metodologia, foi observado que ganhos de *ACVRI* foram significativamente associados com sobrevida global extensa. Em geral, a amplificação do DNA é uma dos principais caminhos pelo qual oncogenes celulares são ativados. Expressão aumentada de um oncogene é associada com transformação neoplásica e tem sido relacionada à vantagem do crescimento celular, do mesmo modo fornecendo resistência ao estímulo apoptótico (Lyons and Clarke, 1997) ou promovendo crescimento celular descontrolado (Neve et al, 2001). Amplificação e expressão aumentada de oncogenes é frequentemente um evento inicial na tumorigênese (Schwab and Amler, 1990) e deste modo pode ser usado como marcador diagnóstico para detecção precoce de células tumorais. Ao contrário, pode ocorrer em estádios tardios em vários cânceres e pode ser usado para prever o avanço da progressão da doença (Myllykangas and Knuutila, 2006). Entretanto, no presente estudo nós descrevemos um provável gene supressor tumoral mostrando amplificação e associado à sobrevida global extensa. Em adição e concordante

com as alterações no número de cópias de *ACVR1*, foi detectado uma diferença de expressão entre os sítios tumorais avaliados, sendo maior em cavidade oral do que em faringe e laringe. Não foi observada associação estatística entre expressão e parâmetros clinicopatológicos, contudo, quando foram considerados carcinomas de laringe isoladamente, a análise multivariada revelou que o aumento de expressão de *ACVR1* estava associado com sobrevida global extensa, sugerindo que este gene é um provável marcador de prognóstico em CCEL. Recentemente, Jung et al (2009) avaliaram 51 amostras de câncer de cólon microssatélite-estáveis de acordo com a população avaliada para expressão proteica de *ACVR1*, *ACVR2* e pSMAD2. Os autores encontraram perda na expressão de *ACVR1* em apenas dois casos, a maioria deles apresentou imunocoloração positiva.

O papel funcional do *ACVR1* tem sido recentemente investigado e os resultados são um tanto quanto controversos. Em células de hibridoma-B de camundongos, a expressão aumentada de *ACVR1* foi associada com a prevenção das células à parada de crescimento induzida pela activina e apoptose, permitindo que elas sobrevivam (Hashimoto et al, 1998). Contudo, sua expressão também tem sido associada com fenótipos menos agressivos e parâmetros de bom prognóstico em estudos com células de câncer de próstata (Buijs et al, 2007; Craft et al, 2007). A administração de BMP-7, um dos ligantes de *ACVR1*, foi associada com inibição do crescimento metastático ósseo PC-3 e transição epitélio-mesênquima (Buijs et al, 2007). Alternativamente, em outros estudos com BMP-7 foi relatado o aumento do potencial invasivo e proteção de células de câncer de próstata contra apoptose induzida por estresse (Yang et al, 2006; Ye et al, 2007). Além disso, Craft et al (2007) descreveram uma ligação entre *ACVR1* e endoglina (ENG), um receptor auxiliar da superfamília TGF- β , em carcinomas de próstata. Os autores propuseram um modelo para

regulação da motilidade celular em carcinomas de próstata mediado pela ENG, no qual a expressão da ENG facilita a ativação de SMAD1 mediada pelo ACVR1, e deste modo suprimindo a motilidade celular. Em concordância, Wong et al (2008) sugeriram, por estudos funcionais *in vitro*, que *ENG* é um gene supressor tumoral e de invasão celular em carcinomas de células escamosas de esôfago (CCEE). Em contraste, em carcinomas orais a expressão aumentada da ENG foi significativamente correlacionada com alto estadió T (Schimming and Marmé, 2002). Em carcinomas orais e de laringe, Kyzas et al (2006) avaliaram a densidade de microvasos intratumoral (MVD), determinada por anticorpos contra ENG, e observaram que alta MVD foi correlacionada com estadió clínico avançado e metástase em linfonodo ao diagnóstico e com pior sobrevida global. Portanto, estudos adicionais na via de sinalização de BMP e ENG em carcinomas de laringe podem contribuir para a compreensão do complexo mecanismo no qual a amplificação de *ACVRI* pode estar associada com melhor evolução clínica, como demonstrado pela sobrevida extensa.

Em resumo, a análise integrada de alterações no número de cópias e análise de expressão de mRNA revelou uma concordância significativa entre amplificações em 2q24 e expressão gênica de *ACVRI* em carcinomas de cabeça e pescoço de diferentes sítios anatômicos (cavidade oral, laringe e faringe). O alto grau de complexidade genômica encontrado em carcinomas de cabeça e pescoço e a caracterização de genes associados ao prognóstico, como *ACVRI*, abrem oportunidades terapêuticas e de diagnóstico para melhorar a conduta desta doença.

Agradecimentos

Os autores gostariam de agradecer a Rolando André Rios Villacis pela ajuda na avaliação dos prontuários. Este estudo foi financiado pelo Conselho Nacional de Desenvolvimento Científico e Tecnológico (CNPq) e Fundação de Amparo à Pesquisa do Estado de São Paulo (FAPESP).

Não há conflitos de interesse declarados.

Referências

1. Bérghamo NA, da Silva Veiga LC, dos Reis PP, Nishimoto IN, Magrin J, Kowalski et al. Classic and molecular cytogenetic analyses reveal chromosomal gains and losses correlated with survival in head and neck cancer patients. *Clin Cancer Res* 2005; **11**(2pt1): 621-631.
2. Bérghamo NA, Rogatto SR, Poli-frederico RC, Reis PP, Kowalski LP, Zielenska M, Squire JA. Comparative genomic hybridization analysis detects frequent over-representation of DNA sequences at 3q, 7p, and 8q in head and neck carcinomas. *Cancer Genet Cytogenet* 2000; **119**(1): 48-55.
3. Bernabeu C, Lopez-Novoa JM, Quintanilla M. The emerging role of TGF-beta superfamily coreceptors in cancer. *Biochim Biophys Acta* 2009; **1792**(10):954-973.
4. Bockmuhl U, Peterson I. DNA ploidy and chromosomal alterations in head and neck squamous cell carcinoma. *Virchows Arch* 2002; **441**(6): 541-550.
5. Bockmuhl U, Wolf G, Schmidt S, Schwendel A, Jahnke V, Dietel M et al. Genomic alterations associated with malignancy in head and neck cancer. *Head Neck* 1998; **20**(2): 145-151.
6. Buijs JT, Rentsch CA, van der Horst G, van Overveld PG, Wetterwald A, Schwaninger R, et al. BMP7, a putative regulator of epithelial homeostasis in the human prostate, is a potent inhibitor of prostate cancer bone metastasis in vivo. *Am J Pathol* 2007; **171**(3):1047-57.
7. Craft CS, Romero D, Vary CP, Bergan RC. Endoglin inhibits prostate cancer motility via activation of the ALK2-Smad1 pathway. *Oncogene* 2007; **26**(51):7240-7250.
8. Dracopoli NC (2000). Current protocols in human genetics [CD version]. New York: John Wiley & Sons, Inc.
9. Du Plessis L, Dietzsch E, Van Gele M, Van Roy N, Van Helden P, Parker MI, Mugwanya DK, De Groot M, Marx MP, Kotze MJ, Speleman F. Mapping of novel regions of DNA gain and loss by comparative genomic hybridization in esophageal carcinoma in the Black and Colored populations of South Africa. *Cancer Res* 1999; **59**(8):1877-1883.
10. Ha PK, Chang SS, Glazer CA, Califano JA, Sidransky D. Molecular techniques and genetic alterations in head and neck cancer. *Oral Oncol* 2009; **45**(4-5):335-339.
11. Hashimoto O, Yamato K, Koseki T, Ohguchi M, Ishisaki A, Shoji H, et al. The role of activin type I receptors in activin A-induced growth arrest and apoptosis in mouse B-cell hybridoma cells. *Cell Signal* 1998; **10**(10):743-749.
12. Inman GJ, Nicolás FJ, Callahan JF, Harling JD, Gaster LM, Reith AD, Laping NJ, Hill CS. SB-431542 is a potent and specific inhibitor of transforming growth factor-beta superfamily type I activin receptor-like kinase (ALK) receptors ALK4, ALK5, and ALK7. *Mol Pharmacol* 2002; **62**(1):65-74.
13. Jung B, Gomez J, Chau E, Cabral J, Lee JK, Anselm A, et al. Activin signaling in microsatellite stable colon cancers is disrupted by a combination of genetic and epigenetic mechanisms. *PLoS One* 2009; **4**(12):e8308.
14. Knuutila S, Bjorkqvist AM, Autio K, Tarkkanen M, Wolf M, Monni O, et al. DNA copy number amplifications in human neoplasms: review of comparative genomic hybridization studies. *Am J Pathol* 1998; **152**(5):1107-1123.
15. Kumon K, Kobayashi H, Namiki T, Tsunematsu Y, Miyauchi J, Kikuta A, et al. Frequent increase of DNA copy number in the 2q24 chromosomal region and its

- association with a poor clinical outcome in hepatoblastoma: cytogenetic and comparative genomic hybridization analysis. *Jpn J Cancer Res* 2001; **92**(8):854-862.
16. Kyzas PA, Agnantis NJ, Stefanou D. Endoglin (CD105) as a prognostic factor in head and neck squamous cell carcinoma. *Virchows Arch* 2006; **448**(6):768-775.
 17. Livak KJ, Schmittgen TD. Analysis of relative gene expression data using real-time quantitative PCR and the 2(-Delta Delta C(T)) Method. *Methods* 2001; **25**(4):402-408.
 18. Lyons SK, Clarke AR. Apoptosis and carcinogenesis. *Br Med Bull*; 1997; **53**(3):554-569.
 19. Massagué J, Wotton D. Transcriptional control by the TGF-beta/Smad signaling system. *EMBO J* 2000; **19**(8):1745-1754.
 20. Mitelman Database of Chromosome Aberrations in Cancer (2009). Mitelman F, Johansson B and Mertens F (Eds.), <http://cgap.nci.nih.gov/Chromosomes/Mitelman> (update feb 2009).
 21. Molinolo AA, Amornphimoltham P, Squarize CH, Castilho RM, Patel V, Gutkind JS. Dysregulated molecular networks in head and neck carcinogenesis. *Oral Oncol* 2009; **45**(4-5):324-334.
 22. Myllykangas S, Knuutila S. Manifestation, mechanisms and mysteries of gene amplifications. *Cancer Letters* 2006; **232**(1):79-89.
 23. Neve RM, Lane HA, Hynes NE. The role of overexpressed HER2 in transformation. *Ann Oncol* 2001; **12**(1): 9-13.
 24. Patmore HS, Ashman JN, Cawkwell L, MacDonald A, Stafford ND, Greenman J. Can a genetic signature for metastatic head and neck squamous cell carcinoma be characterised by comparative genomic hybridisation? *Br J Cancer* 2004; **90**(10):1976-1982.
 25. Renlund N, O'Neill FH, Zhang L, Sidis Y, Teixeira J. Activin receptor-like kinase-2 inhibits activin signaling by blocking the binding of activin to its type II receptor. *J Endocrinol* 2007; **195**(1):95-103.
 26. Rogatto SR, Rainho CA, Zhang ZM, Figueiredo F, Barbieri-Neto J, Georgetto SM, Squire JA. Hemangioendothelioma of bone in a patient with a constitutional supernumerary marker. *Cancer Genet Cytogenet* 1999; **110**(1): 23-27.
 27. Rosa FE, Caldeira JR, Felipes J, Bertonha FB, Quevedo FC, Domingues MA, et al. Evaluation of estrogen receptor alpha and beta and progesterone receptor expression and correlation with clinicopathologic factors and proliferative marker Ki-67 in breast cancers. *Hum Pathol* 2008; **39**(5):720-730.
 28. Schimming R, Marmé D. Endoglin (CD105) expression in squamous cell carcinoma of the oral cavity. *Head Neck* 2002; **24**(2):151-156.
 29. Schwab M, Amler LC. Amplification of cellular oncogenes: a predictor of clinical outcome in human cancer. *Genes Chrom Cancer* 1990; **1**(3):181-193.
 30. Tapper J, Sarantaus L, Vahteristo P, Nevanlinna H, Hemmer S, Seppälä M, et al. Genetic changes in inherited and sporadic ovarian carcinomas by comparative genomic hybridization: extensive similarity except for a difference at chromosome 2q24-q32. *Cancer Res* 1998; **58**(13):2715-2719.
 31. Timpson P, Wilson AS, Lehrbach GM, Sutherland RL, Musgrove EA, Daly RJ. Aberrant expression of cortactin in head and neck squamous cell carcinoma cells is associated with enhanced cell proliferation and resistance to the epidermal growth factor receptor inhibitor gefitinib. *Cancer Res* 2007; **67**(19):9304-9314.

32. Wong VCL, Chan PL, Bernabeu C, Law S, Wang LD, Li J-L, Tsao SW, Srivastava G, Lung ML. Identification of an invasion and tumor-suppressing gene, Endoglin (ENG), silenced by both epigenetic inactivation and allelic loss in esophageal squamous cell carcinoma. *Int J Cancer* 2008;**123**: 2816–2823.
33. WHO. International classification of diseases for oncology. (1990). Geneva. ^{2a} ed.
34. Yang S, Lim M, Pham LK, Kendall SE, Reddi AH, Altieri DC, Roy-Burman P. Bone morphogenetic protein 7 protects prostate cancer cells from stress-induced apoptosis via both Smad and c-Jun NH2-terminal kinase pathways. *Cancer Res* 2006; **66**(8):4285-4290.
35. Ye L, Lewis-Russell JM, Kynaston H, and Jiang WG. Endogenous bone morphogenetic protein-7 controls the motility of prostate cancer cells through regulation of bone morphogenetic protein antagonists. *J Urol* 2007; **178**:1086–1091.

Tabela 1. Dados clínicos e histopatológicos dos pacientes avaliados por FISH e qRT-PCR.

Variáveis	Categorias	FISH	qRT-PCR
Idade (anos)	< 50	7	12
	≥ 50	21	68
Sexo	Masculino	23	60
	Feminino	5	20
Sítio	Cavidade Oral	17	16
	Laringe	6	52
	Faringe	5	12
Tamanho Tumoral	T1-T2	6	22
	T3-T4	22	54
	NA	0	4
Envolvimento de linfonodos	N+	13	40
	N-	15	36
	NA	0	4
Tabaco	+	22	67
	-	0	11

	NA	6	2
Álcool	+	23	49
	-	0	28
	NA	4	3
Total		28	80

NA: nao disponível

Tabela 2. Expressão gênica de *ACVR1* comparada com fatores clinicopatológicos em CCECP.

Variáveis	Categorias	Expressão de <i>ACVR1</i>								valor de <i>P</i>
		Cavidade Oral			Laringe			Faringe		
		Valor de QR		valor de <i>P</i>	Valor de QR		valor de <i>P</i>	Valor de QR		
		≥2	<2		≥2	<2		≥2	<2	
História familiar de câncer	Yes	1	2	0.5455	12	14	0.4614	2	5	1.000
	No	5	3		9	16		4	8	
	NA	5	0		0	0		0	0	
Grau histológico	I+II	8	4	1.000	15	26	0.3655	3	9	1.000
	III	2	0		3	2		1	2	
	NA	1	1		3	2		2	2	
Estadio T	T1 + T2	5	3	0.5692	8	7	0.2548	2	0	0.0877
	T3 + T4	6	1		13	23		4	13	

	NA	0	1		0	0		0	0	
Envolvimento de Linfonodos	Positivo	7	1	0.2821	8	13	0.6340	5	10	1.000
	Negativo	4	3		13	16		1	1	
	NA	0	1		0	1		0	2	
Metástase ao diagnóstico	Sim	1	1	1.000	6	12	0.4705	4	3	0.1287
	Não	5	3		14	18		2	10	
	NA	0	1		1	0		0	0	
Invasão perineural	Sim	2	0	0.500	5	5	1.000	1	2	1.000
	Não	4	3		9	12		2	6	
	NA	5	2		5	10		3	5	
Recorrência Local	Sim	4	2	1.000	6	11	0.5461	1	4	1.000
	Não	7	3		15	19		4	8	
	NA	0	0		0	0		1	1	

NA: nao disponível

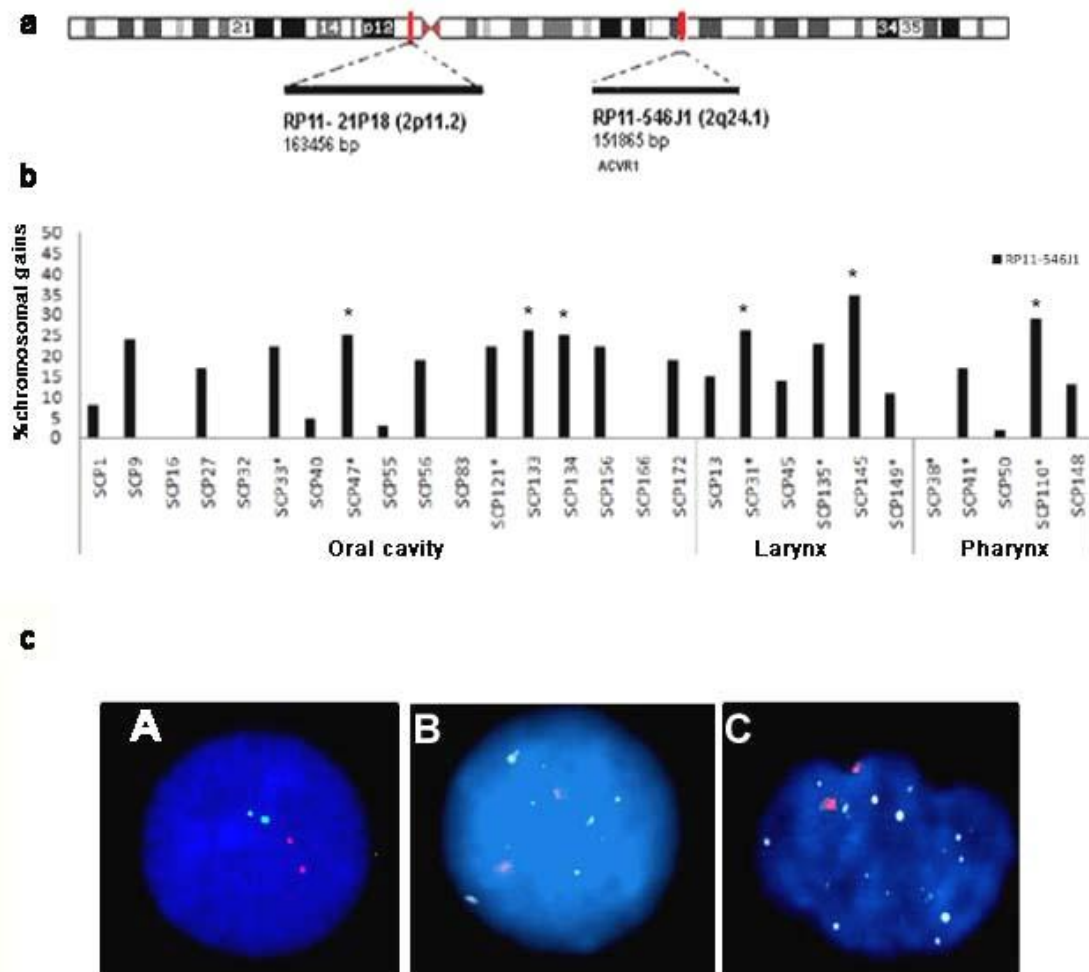


Figura 1.a. Mapa cromossômico mostrando a localização dos clones BACs usados como sondas; **b.** Resultados de FISH para cada caso considerando ≥ 5 sinais, amplificação foi considerada em $\geq 25\%$ das células. Os valores foram representados para a sonda RP11-546J1 e categorizados por sítio, os asteriscos no topo das barras indicam os casos com amplificação; **c.** (A) Núcleo interfásico normal marcado com RP11-546J1 (sinais verdes, alvo); (B-C) Núcleos interfásicos mostrando ganhos e amplificação, respectivamente.

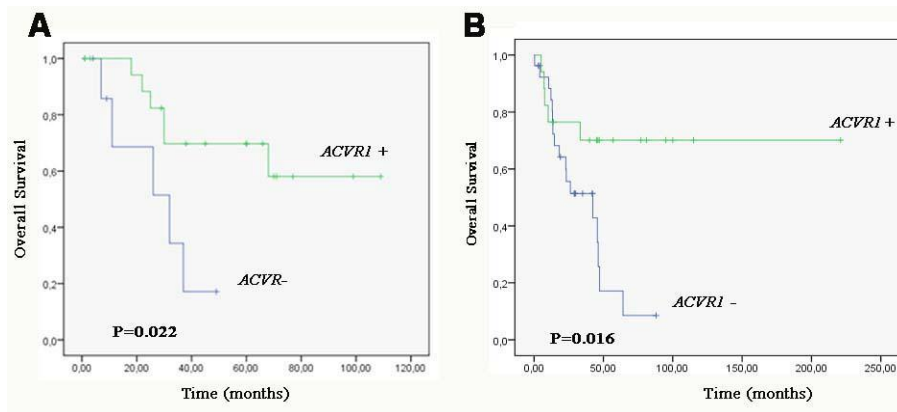


Figura 2. Curvas de sobrevida global de acordo com (A) Número de cópias de *ACVR1* e (B) Expressão do transcrito. Os valores de *P* foram determinados pelo teste log-rank.

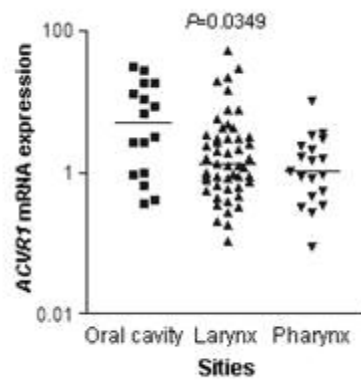
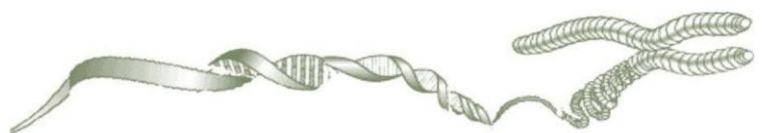

Figura 3. Níveis de expressão de *ACVR1* avaliados por qRT-PCR em carcinomas orais, de laringe e de faringe.

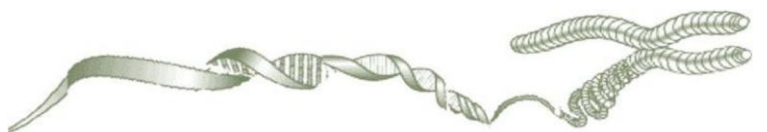
Conclusões



CONCLUSÕES

- A análise de HR-CGH revelou alterações genômicas comuns e específicas na área superficial e no fronte de invasão. Foram detectadas alterações não casuais, sendo selecionadas algumas delas para avaliação e confirmação dos dados por diferentes metodologias. Entre estas regiões selecionadas, as perdas em 3q e 18q confirmaram os achados de perdas cromossômicas em um subconjunto de tumores de laringe. A associação entre perdas em 3q26 e o envolvimento de linfonodos na área do fronte sugere o envolvimento de possível supressor tumoral associado a pior prognóstico nestes tumores. A expressão aumentada da proteína ciclina D1 também confirmou os ganhos cromossômicos em 11q13. Nossos resultados confirmaram a heterogeneidade tumoral e revelaram regiões genômicas candidatas a estarem envolvidas em carcinomas de laringe.
- Foi detectada expressão aumentada em um número significativo de carcinomas de laringe, tanto no fronte de invasão como na superfície celular. Estes achados estão em concordância com ganhos genômicos detectados em 11q13 detectados por HR-CGH. Embora não significativa, a expressão aumentada do transcrito *CTTN* foi verificada mais frequentemente em pacientes que apresentaram metástase. A associação entre a expressão aumentada da proteína cortactina nas células do fronte e a invasão perineural sugere que ambas, esta região e este provável marcador, poderiam ser considerados na análise histológica dos carcinomas de laringe.
- A análise integrada de alterações do número de cópias e de expressão de mRNA revelou uma concordância significativa entre ganhos e ampliações em 2q24 e expressão aumentada de *ACVR1* em carcinomas de cabeça e pescoço de diferentes sítios anatômicos (cavidade oral, laringe e faringe). Em carcinomas de laringe, foi detectada uma associação significativa com sobrevida aumentada.
- O alto grau de complexidade genômica encontrado em carcinomas de laringe e a caracterização de genes associados ao prognóstico abrem oportunidades terapêuticas e diagnósticas para melhorar a conduta desta doença.

Outros trabalhos



S100A4 is associated with E-cadherin, VEGFA, MMP-2, MMP-9 proteins expression in oral squamous cell carcinomas

Eliane Papa Ambrosio, MD^{1,2}; Sabrina Daniela da Silva, MD, PhD²; Sara Martorelli Silveira, MD²; Maria Aparecida Custódio Domingues, MD, PhD³; Luiz Paulo Kowalski, MD, PhD⁴; Fernando Augusto Soares, MD, PhD⁵, Silvia Regina Rogatto, MD, PhD^{2,6*}

Eliane Papa Ambrosio: eliambrosio@hotmail.com

Sabrina Daniela da Silva: sabrinadaniela@hotmail.com; sabrina.silva@hcancer.org.br

Sara Martorelli Silveira: sara_martorelli@yahoo.com.br

Maria Aparecida Custódio Domingues: mdomingues@fmb.unesp.br

Luiz Paulo Kowalski: lp_kowalski@uol.com.br

Silvia Regina Rogatto: rogatto@fmb.unesp.br; silvia.rogatto@hcancer.org.br

¹ Institute of Biosciences, UNESP - São Paulo State University, Botucatu, SP, Brazil

² AC Camargo Cancer Treatment and Research Center, São Paulo, Brazil,

³ Dept of Pathology, UNESP- São Paulo State University, Botucatu, SP, Brazil

⁴ Dept of Head and Neck Surgery and Otorhinolaryngology, A.C. Camargo Hospital, São Paulo, SP, Brazil

⁵ Dept of Anatomic Pathology, A.C. Camargo Hospital, São Paulo, SP, Brazil

⁶ Dept of Urology, UNESP - São Paulo State University, Botucatu, SP, Brazil

*** Correspondence to:**

Silvia Regina Rogatto, PhD

NeoGene Laboratory

Fundação Antonio Prudente, Hospital A.C. Camargo, Rua Professor Antonio Prudente, 211, São Paulo, Brazil

CEP: 01509-010

Telephone: 55 11 21895163

Fax: 55 11 21895163

e-mail: rogatto@fmb.unesp.br or silvia.rogatto@hcancer.org.br

Running title: S100A4 as a molecular marker of aggressiveness in OSCC

Keywords: S100A4, oral cavity carcinomas, molecular markers, matrix metalloproteinases, E-cadherin, VEGFA

ABSTRACT

OBJECTIVE: The calcium-binding protein S100A4 has been associated with patient outcome in a number of tumor types. To investigate the potential involvement of S100A4 in human oral squamous cell carcinomas (OSCC), we examined its expression at transcriptional and protein levels. Since S100A4 is associated with transcriptional regulation of genes associated with motility, angiogenesis, and invasion, it was evaluated the correlation between the S100A4 and E-cadherin, VEGFA, MMP-2, and MMP-9 proteins expression.

DESIGN: Relative expression of *S100A4* mRNA was determined by real-time quantitative RT-PCR in 24 frozen oral cavity carcinomas matched with normal oral tissues. Proteins expression levels were investigated by immunohistochemistry in a tissue microarray containing 120 OSCC samples. The data were evaluated combinatorially as predictors of several outcome variables.

RESULTS: *S100A4* mRNA level was significantly associated with lymph nodes metastasis. S100A4 protein immunohistochemistry expression was associated with VEGFA, MMP-2, and MMP-9 but inversely correlated with E-cadherin. The poorly differentiated carcinomas, as well as OSCC showing partial or absence of E-cadherin and MMP-2 protein expression, were significantly associated with high risk of recurrence.

CONCLUSIONS: The combined expression status of S100A4, E-cadherin, and MMP-2 could be a valuable prognostic indicator in oral cavity carcinomas.

Introduction

Oral squamous cell carcinomas (OSCC) account for 40% of head neck cancers (Döbrossy, 2005) and 2-3% of all human malignancies (Kademani, 2007). In spite of the recent advances in therapy, the prognosis for patients has been just slightly improved during the past three decades. In addition, the rates of loco-regional recurrence, metastatic spread and second primary cancers remain elevated (Vaamond et al, 2003). These tumors are associated with several genetic and epigenetic changes and substantial efforts have been prompted to identify molecular biomarkers to predict cancer risk, therapy resistance, and prognostic factors.

The gene *S100A4* spans 2.184pb into a ~1,7Mb segment of the genomic DNA on chromosome 1q21.3 (Marenholz et al, 2006, Mischke et al, 1996, Schafer et al, 1996), where the S100 gene cluster are mapped. *S100A4* belongs to the S100 super-family of calcium binding proteins (9–13 KDa) which consists of at least 21 different members. *S100A4* protein is localized in the nucleus, cytoplasm, and extracellular space and possesses a wide range of biological functions, such as regulation of angiogenesis, cell survival, motility, and invasion. Besides, *S100A4* actively participates in the regulation of the cell cycle by influencing cytoskeletal dynamics and in the remodeling of the extracellular matrix (ECM). *S100A4* was also associated with invasion and metastasis processes in cancer (Sherbet, 2009; reviewed in Boye and Maelandsmo, 2010).

Elevated levels of *S100A4* were closely associated with tumor progression and poor prognosis in several solid tumors, including breast (Rudland et al, 2000), gastric (Yonemura et al, 2000), colorectal (Kim et al, 2009), pancreatic tumors (Ikenaga et al, 2009) as well lung squamous cell carcinomas (Tsunai et al, 2009). In oral cavity carcinomas, the increased *S100A4* protein expression was significantly correlated with invasion and lymph node metastasis (Moriyama-Kita et al, 2004). Contrarily, Sapkota et al (2008) reported significant down-regulation of the *S100A4* mRNA levels in 4 out of 16 cases of OSCCs suggesting that S100 gene

family members, specially the S100A4, S100A6, S100A8, and S100A14, might play an important role in the pathogenesis of the OSCCs.

Currently, S100A4 is categorized as an essential metastasis-promoting factor whose production and secretion from stromal cells (fibroblasts, immunocytes, and vascular cells) is initiated and stimulated by signals as cytokines and growth factors from tumoral cells (Grigorian et al, 2008). In addition, it promotes the production of matrix metalloproteinases (MMPs) from endothelial and tumoral cells (Schmidt-Hansen et al, 2004; Senolt et al, 2006). These data show that S100A4 plays an important part in the interaction of tumors with the protein associated with extracellular matrix.

S100A4 upregulation can modulates E-cadherin expression (Mazzuchelli, 2002). E-cadherin, the main cell-to-cell adhesion molecule, plays a critical role in epithelial contact and maintenance of normal tissues (Chow et al, 2001). It has been demonstrated that S100A4 overexpression is able to regulate the *VEGFC* expression in the OSC-19 cell line that presents high angiogenic and lymphangiogenic activities (Sedivy et al, 2003). Loss or reduced expression of E-cadherin has been correlated with S100A4 expression and linked to the transcriptional activation of *VEGFC* and related with poor outcomes in OSCC samples (Moriyama-Kita et al, 2005). In pancreatic carcinoma, S100A4 and VEGFA imunoexpression were positively correlated and associated with worse prognosis (Ai et al, 2008). Experimental studies have established an association between S100A4 and members of MMP family in osteosarcoma cells (MMP-2 and MT1-MMP) (Bjorland et al, 1999), in prostate cancer cells (MMP-9) (Saleem et al, 2006). However, to our knowledge, the impact of S100A4 expression and MMP in OSCCs was not investigated.

To clarify the relevance of S100A4 and proteins related as prognostic markers in human oral squamous cell carcinomas, mRNA and protein levels were assessed by quantitative

RT-PCR and immunohistochemistry and compared with histological and clinical parameters and with proteins related at transcriptional regulation level.

MATERIAL AND METHODS

Patients and Tumor Specimens. The OSCC specimens were obtained from A.C. Camargo Hospital, São Paulo, Brazil. Two subsets were evaluated: Group I: 24 frozen samples (for a better RNA quality) investigated by transcript expression using quantitative real time RT-PCR and Group II: 120 formalin-fixed paraffin-embedded cases plotted in a tissue microarrays (TMA) and evaluated by immunohistochemistry (IHC). The eligibility criteria included previously untreated patients, without a second primary tumor and submitted to treatment with curative intent in the institution. This study was approved by the Brazilian Ethics Committee (CONEP 1350/2003). The medical records of all patients were examined to obtain detailed demographic data (age, gender, and race) including information regarding lifestyle (consumption of alcoholic beverages and tobacco) and clinicopathological data (clinical stage, lymph nodes involvement, capsular rupture, histological grade, vascular embolization, perineural infiltration, and invasion front) (Table 1).

Quantitative Real Time PCR (qRT-PCR). Total RNA extraction and cDNA synthesis were made in according to Rosa et al, 2009. Primers were designed using the Primer Express software (v2.0; Applied Biosystems, Foster City, CA, USA). The primers used for S100A4 amplification were: forward 5'-AAGTACTCGGGCAAAGAGG-3' and reverse 5'-TGCAGGACAGGAAGACACAG-3'; and for glyceraldehyde-3-phosphate dehydrogenase (GAPDH) were: forward 5'-CGTCTTCACCACCATGGAGA-3' and reverse 5'-CGGCCATCACGCCACAGTTT-3'. The qRT-PCR reactions were carried out in duplicate using Platinum SYBR Green qPCR

SuperMix-UDG (Invitrogen, Life Technologies Inc., Carlsbad, CA) in the ABI Prism 7700 Sequence Detection System (PE Applied Biosystems, Foster City, CA, USA). Quantitative data were analyzed using the Sequence Detection System software (v 1.0, Applied Biosystems). PCR reactions were carried out in a total volume of 25 μ L according to manufacturer's instructions. A relative standard curve was constructed for all primers with serial dilutions of placenta cDNA (100, 50, 25, 12.5, and 8 ng/ μ L). The standard curves of the targets and reference genes showed similar results of efficiency (90%). The relative quantification was given by the ratio between the mean value of the target gene and the mean value of the reference gene (GAPDH) in each sample. The relative amount of PCR product generated from each primer set was determined on the basis of the Ct value. The relative quantification was calculated by $2^{-\Delta\Delta CT}$ (CT, fluorescence threshold value; ΔCT , CT of the target gene minus CT of the reference gene; $\Delta\Delta CT$, tumor sample ΔCT minus reference sample ΔCT).

Tissue Microarrays (TMA). From the previous defined areas, core biopsies were taken from 120 OSCC paraffin-embedded samples using the Tissue Microarrayer (Beencher Instruments[®], Silver Spring, USA). Tissue cores with a dimension of 1.0mm from each specimen were punched and arrayed in duplicate on a recipient paraffin block. Each core was spaced 0.2mm apart. After cutting on the recipient block and transferring with an adhesive tape to coated slides for subsequent UV cross-linkage (Instrumedics Inc[®], Hackensack, NJ), the slides were dipped in a layer of paraffin to prevent oxidation, and kept in a -20°C freezer. The TMA paraffin block was cut (3 μ m) and mounted on silane-coated glass slides for hematoxylin-eosin (H&E) staining and immunohistochemistry reaction.

Immunohistochemistry. Briefly, the sections were deparaffinized, rehydrated in graded ethanol solutions. Thereafter, sections were treated for endogenous peroxidase quenching (0.3% H₂O₂ for 15 min). Pressure cooker antigen retrieval consisted in 10mM citric acid solution (pH 6.0) followed by a washing step with phosphate-buffered saline (PBS). The

incubations with the primary antibodies diluted in PBS (phosphate-buffered saline) were made overnight at 4°C: anti-S100A4 (Santa Cruz Biotech Inc, USA, 1:100), anti-E-cadherin (Dako, Carpinteria, CA, 1:400), anti-VEGFA (Dako, Carpinteria, CA, 1:200), anti-MMP-2 (Neomarkers, Fremont, CA, 1:200), and anti-MMP-9 (Neomarkers, Fremont, CA, 1:200). The sections were washed and incubated with secondary antibody (Advanced TM HRP Link, Dako Cytomation, K0690, Denmark) followed by the polymer detection system (Advanced TM HRP Link, Dako Cytomation, K0690, Denmark) both of them for 30min at room temperature. Reactions were developed with a solution containing 0.6mg/ml of 3,3'-diaminobenzidine tetrahydrochloride (DAB, Sigma, St Louis, MO) and 0.01% H₂O₂, and it was counter stained with Mayer's haematoxylin, dehydrated, and mounted with glass coverslip. S-100, E-cadherin, MMP-2 and MMP-9 was used a breast carcinoma and for VEGFA human colon as positive controls. The negative control consisted in omitting the primary antibody and incubating slides with phosphate-buffered saline (PBS); and replacing the primary antibody with immunoglobulins of the same species as the primary antibody.

The IHC reactions were performed in duplicate on different TMA levels, representing 4-fold redundancy for each case. The second slides were 25 sections deeper than the first, resulting in at least 250µm of distance between the two sections. The immunostaining was scored by two independent experienced pathologists who were blinded to the clinicopathological data and clinical outcomes of the patients. The scores were compared, and in case of discrepant scores, the cases were reexamined to obtain a consensus score. For S-100A the intensity score represented the estimated staining intensity (0: no visible reaction, 1: weak, 2: moderate, and 3: strong reaction intensity). The reactions were also analyzed according to the immunodeposits localization in both: membrane and cytoplasmic staining. E-cadherin staining was evaluated as negative, if absent or low (no immunostaining or immunopositivity <10%), normal (intermediate) (partial membrane staining in >10% of cells) or positive (low, moderate or intense complete membrane staining in >10% of cells. MMP-2 and

MMP-9 nuclei immunostaining intensity was evaluated as 0: negative, 1: weak 2: moderate, 3: strong; for statistical analysis the patients are clustered in negative (0+1) and positive (2 + 3) expression. The presence of a clearly visible dark brown precipitation was considered immunopositivity. VEGFA immunostaining intensities were scored as: negative (no visible reaction to 10% of cells stained) and positive (>10% of tumor cells stained) For statistical analysis, the samples were categorized into two groups: negative and weakly/strongly positive cases.

Statistical Analysis. Associations between variables and risk factors were verified with 5% of significance level using chi-square and Fisher's exact test. The overall survival (OS) was defined as the interval between the beginning of treatment (surgery) and the date of death or the last information for censored observations. The disease free interval (DFI) was measured from the date of the treatment to the date when recurrence was diagnosed. The survival probabilities were estimated by the Kaplan–Meier method, and the log-rank test was applied to assess the significance of differences among actuarial survival curves with the confidence interval of 95%. All analyses were performed using the statistical software package STATA (STATA Corporation, College Station, TX, USA).

Results

S100A4 mRNA expression level was evaluated in 24 OSCC frozen samples and compared with five morphologically oral normal tissues. The relative mRNA expression of *S100A4*, when OSCC and normal epithelial was compared, ranged from 0.01 to 5.61 after normalization by *GAPDH* expression levels. The relative quantification (RQ) between 0.5 and 2.0 was used as cut-off in tumor/normal relation. *S100A4* downexpression was detected in 83% of cases. However, in cases showing metastatic cervical lymph nodes ($P=0.041$) and poorly

differentiated tumors (grade III) ($P=0.030$) was observed a high expression level of *S100A4* (**Figure 1A**).

A negative *S100A4* protein expression was observed in well-differentiated tumors (grade I) (**Figure 1B**) and moderately differentiated (grade II) OSCC samples (**Figure 1C**), however, intracytoplasmic positive *S100A4* tumor cells was characteristic of poorly differentiated (grade III) tumor cells (**Figure 1D**) ($P=0.024$). E-cadherin positive membrane immunostaining was more intense, but not statistically significant, in well-differentiated (grade I) in the comparison with moderately differentiated (grade II) or poorly differentiated tumors (grade III) (valor de $P=0.086$). It was detected that the moderately and poorly differentiated tumors (83%) presented both, overexpression of *S100A4* and negative or reduced E-cadherin protein expression ($P=0.050$) (**Figure 1E**). These data were presented in Table 2.

A significant positive correlation was verified in the OSCC patients presenting *S100A4* overexpression, VEGFA positivity ($P=0.012$) (**Figure 1F**), and presence of metalloproteinases (MMP-2 $P=0.048$; MMP-9 $P=0.023$) (**Figure 1G and H**, respectively). The loss or reduced expression of E-cadherin was associated with increased protein expression levels of *S100A4* ($P=0.038$) and vascular embolization ($P=0.007$). In addition, the expression of VEGFA was correlated with MMP-2 ($P=0.001$) and MMP-9 ($P<0.001$) protein expression levels. Furthermore, the tumors with infiltrative deep front showed high expression levels of MMP-9 ($P=0.030$) and it was associated with poorly differentiated tumors ($P=0.002$).

The comparison between two combined variables (presence of *S100A4* and E-cadherin negative *versus* *S100A4* negative and E-cadherin positive) revealed a significant correlation with vascular embolization ($P=0.041$) and histological grade ($P=0.050$). Interestingly, *S100A4* protein was strongly positive in dendritic cells (DCs) and it was observed higher proportional of the DCs in well-differentiated tumor than moderately plus poorly differentiated OSCC samples ($P=0.052$).

The mean time for overall survival and disease free survival were 63.7 and 18.3 months, respectively. The 5-year overall survival rate in these studied OSCC patients was 59.9%. The overall survival probability was shorter for OSCC patients in advanced clinical stage (T3+T4) (log-rank test, $P=0.0037$) (**Figure 2A**), with metastatic lymph nodes (log-rank test, $P<0.0001$) (**Figure 2B**) and presence of vascular embolization (log-rank test, $P=0.0003$) (**Figure 2C**) than OSCC cases in early clinical stage, with negative lymph nodes, and with absence of vascular embolization, respectively.

The disease free survival was significantly associated with poorly differentiated OSCC patients (log-rank test, $P=0.0187$) (**Figure 2D**), with reduced or absence of E-cadherin protein expression (log-rank test, $P=0.0261$) (**Figure 2E**), and with high levels of nuclear immunoreactivity for the MMP-2 (log-rank test, $P=0.0012$) (**Figure 2F**) in the comparison with well-differentiated tumors presenting positive membrane E-cadherin immunolabeling, and MMP-2 negative.

DISCUSSION

Analysis of *S100A4* mRNA levels in OSCC has been rarely described in OSCC samples. Comparing normal samples and OSCC, Sapkota et al (2008) examined the expression profile of 16 members of the *S100* gene family and found four of them, including *S100A4*, as significantly down-expressed ($P<0.05$) in 25% (4 out of 16 cases) of samples, without significant associations with clinicopathological variables. In present study, it was showed that 83% of tumors expressed low levels of *S100A4* gene. However, it was observed that cases with metastatic cervical lymph nodes ($P=0.041$) and poorly differentiated tumors (grade III) ($P=0.030$) showed a high expression level of *S100A4*. Controversy exists in the literatures regarding the differential expression of *S100* gene members, including *S100A4*. The

transcriptional regulation of *S100A4* has been studied in human cells, with methylation status, β -catenin, and extracellular factors affecting its expression level. Furthermore, modulations in the translation of mRNA to protein could account for the discrepancies in expression of *S100A4* at protein and mRNA level. In spite of small sample size of this study, it gives an insight into the association between *S100A4* mRNA expression and lymph nodes involvement in OSCC. *S100A4* overexpression also has been correlated with lymph nodes metastasis (Cho et al, 2003) and with cellular migration process to distant sites (Ismail et al, 2008).

Staging and grading of the disease, are among the best survival predictors; the success of therapy for head and neck tumors highly depends upon the status of lymph node metastasis (Le Tourneau et al, 2005).

Moriyama-Kita et al (2005) evaluating OSCC cell lines with different invasive phenotypes, reported that invasive grade cells lines with extremely poor prognosis showed high expression levels of *S100A4*. These data suggested that overexpression might be linked to cancer invasion and metastasis, consistent with our data.

The OSC-19 cells transfected with a *S100A4* expression vector showed decreased cell-cell adhesion, and a downregulation of E-cadherin and β -catenin. The relationship between *S100A4* expression and downregulation of E-cadherin was firstly reported in mouse mammary tumor cells (Keirsebilck et al, 1998). At protein level, we observed that the moderately and poorly differentiated tumors presented overexpression of *S100A4* and negative or reduced E-cadherin expression. It was also observed that loss or reduced expression of the E-cadherin combined with overexpression of *S100A4* was associated with vascular embolization and histological grade. The reduction of cell-to-cell adhesiveness followed by the destruction of stromal cells is able to induce cells to dissociate and invade the surrounding tissue or metastasizes to distant organs (Miyazaki et al, 2006). As noted before, *S100A4* expression is inversely related to the expression of the transmembrane invasion suppressor E-cadherin. Its

inactivation by mutation or deletion leads to the acquisition of invasive potential. Yet untested is whether inhibiting S100A4 could be a useful device for activating the E-cadherin signalling pathway as a converse approach to inhibiting cancer invasion (Sherbet, 2009). Although the precise mechanism of the inverse correlation between S100A4 and E-cadherin expression remains to be elucidated, S100A4 may suppress the E-cadherin expression via interaction with the actin cytoskeletal network (Buda et al, 2004). The inverse correlation between S100A4 and E-cadherin may be a crucial event in cell proliferation, motility, and invasion in OSCC. In overall, the present findings give additional evidences that E-cadherin is downregulated during the tumor progression and it is inversely associated with S100A4 expression levels.

Additionally, our results about protein expression revealed a significant correlation in poorly differentiated OSCC that showed S100A4 overexpression, reduced membrane adhesion mediated by E-cadherin protein, and infiltrative deep front. S100A4 was more frequently expressed in OSCC patients with VEGFA positivity, and presence of metalloproteinases (MMP-2 and MMP-9). These proteolytic enzymes degrade the basal membrane in order that endothelial cells can migrate towards the tumor from which the angiogenic stimulus emanates (Sherbert et al, 2009). Furthermore, S100A4 secreted from tumor cells can increase endothelial cell motility and induce angiogenesis. According Miyazaki et al (2006), patients with low E-cadherin/high S100A4 expressing tumors had poor prognosis due to haematogenous metastasis. Our findings are in agreement with the literature, suggesting that S100A4 may exert its effect on progression and invasion process not only by stimulating the motility of tumor cells but also by promoting the reduction of cell-to-cell adhesiveness, followed by the loss of cell polarity, and deregulation of the extracellular matrix.

The mechanisms linking the *S100A4* gene to cancer invasion came from studies analyzing possible interactions with matrix metalloproteinases. Up-regulation of metalloproteinases is essential for the remodeling of extracellular matrix proteins, cell

migration and tumor invasion. In this study we found that OSCC showing infiltrative deep front were associated with higher MMP-9 expression levels in poorly differentiated tumors. It was also verified that the matrix metalloproteinase MMP-2 expression was correlated with shorter overall survival. In primary and metastatic oral tumors, Sutinen et al (1998) showed increased MMPs at the metastatic site, which supports their role in migration and spreading of the tumor cells. The present findings suggest the involvement of MMPs as molecular markers of aggressiveness in deep front of oral carcinomas. Previous studies have shown that downregulation of S100A4 expression on transfection of highly metastatic osteosarcoma cell lines with a hammerhead ribozyme directed against the *S100A4* transcript resulted in a reduction of the mRNA levels of *MMP-2*, membrane-type 1-MMP, and of the endogenous tissue inhibitor *TIMP-1* (Bjornland et al, 1999). A new generation of MMPs inhibitors has been evaluated in patients with pancreatic, pulmonary, ovarian, and mammary carcinomas (Kallakury et al, 2001).

In addition, the expression of VEGFA was close correlated with S100A4 expression and metalloproteinase matrix activity. Moriyama-Kita et al (2005) demonstrated in cell culture experiments that overexpression of S100A4 induced an up-regulation of VEGFC. This receptor is a member of the VEGF growth factor family with angiogenic and lymphangiogenic activities. A significant correlation with VEGFA expression and lymph nodes metastasis has been demonstrated in several human carcinomas including OSCC (Moriyama-Kita et al, 2004; 2005) contributing to aggressive phenotype.

Interestingly, S100A4 protein was strongly positive in dendritic cells (DCs) and a higher number of DCs was observed in well-differentiated in comparison with poorly differentiated OSCC. Dendritic cells are the most potent antigen-presenting cells and the fully activated of DC loaded with antigen are very useful in stimulating immune responses. Immature DC can cause immunological tolerance or induce regulatory T-cells (de Vries et al, 2005). Malignant cells may

escape from the immune response *in vivo* because of a defective differentiation of antigen-presenting cells and DCs. Reichert et al, (2001) showed that the absence of DCs in the tumor may influence the function of T cells and they are likely to be taking place in the tumor microenvironment. These tumor interactions appear to be crucial for sustaining effective immune antitumor responses, which improved significantly the overall 5-year survival rates (Reichert et al, 2001).

In relation to survival probability, the 5-year-rate for OSCC patients was 60%, which may be explained by the fact that most cases presented advanced clinical stages tumor at diagnosis. A significant association with a higher risk of recurrence was observed in poorly differentiated OSCC, with partial or absence of E-cadherin protein expression, presenting high levels of MMP-2. The primary functions of E-cadherin and MMP-2 are correlated to cell motility, invasion, and with behavior of undifferentiation.

The involvement of S100A4 in cancer metastasis may be mediated by several mechanisms. Taken together, the present study showed molecular alterations in proteins that are potentially involved in aggressive OSCC phenotype and provide a potential basis for a better understanding the mechanism by which S100A4 promotes tumor progression.

Acknowledgements

The authors would like to thank André Lopes Carvalho for his help with the statistical analysis, and Carlos Ferreira Nascimento, Severino Ferreira, and José Ivanildo Neves for their technical assistance. We thank to Dr Renee Laufer Amorim and Dr Claudia A Rainho for critical reading of the manuscript

Funding

Supported by Fundação de Amparo à Pesquisa do Estado de São Paulo (FAPESP), Conselho Nacional de Desenvolvimento Científico e Tecnológico (CNPq), Brazil.

REFERENCES

- Ai KX, Lu LY, Huang XY, Chen W, Zhang HZ. Prognostic significance of S100A4 and vascular endothelial growth factor expression in pancreatic cancer. *World J Gastroenterol* 2008; 14:1931-1935.
- Bjornland K, Winberg JO, Odegaard OT, et al. S100A4 involvement in metastasis: deregulation of matrix metalloproteinases and tissue inhibitors of matrix metalloproteinases in osteosarcoma cells transfected with an anti-S100A4 ribozyme. *Cancer Res* 1999; 59:4702-4708.
- Boye K, Maelandsmo GM. S100A4 and metastasis: a small actor playing many roles. *Am J Pathol* 2010; 176:528-535.
- Buda A, Pignatelli M. Cytoskeletal network in colon cancer: from genes to clinical application. *Int J Biochem Cell Biol* 2004; 36:759-765.
- Chow V, Yuen AP, Lam KY, Tsao GS, Ho WK, Wei WI. A comparative study of the clinicopathological significance of E-cadherin and catenins (alpha, beta, gamma) expression in the surgical management of oral tongue carcinoma. *J Cancer Res Clin Oncol* 2001; 127:59-63.
- de Vries IJ, Adema GJ, Punt CJ, Figdor CG. Phenotypical and functional characterization of clinical-grade dendritic cells. *Methods Mol Med* 2005; 109:113-126.
- Döbrossy L. Epidemiology of head neck cancer: magnitude of the problem. *Cancer Metastasis Rev* 2005; 24(1):9-17.
- Grigorian M, Ambartsumian N, Lukanidin E. Metastasis-inducing S100A4 protein: implication in non-malignant human pathologies. *Curr Mol Med* 2008; 8:492-496.
- Ikenaga N, Ohuchida K, Mizumoto K, Yu J, Fujita H, Nakata K, Ueda J, Sato N, Nagai E, Tanaka M. S100A4 mRNA is a diagnostic and prognostic marker in pancreatic carcinoma. *J Gastrointest Surg* 2009; 13:1852-1858.
- Ismail NI, Kaur G, Hashim H, Hassan MS. S100A4 overexpression proves to be independent marker for breast cancer progression. *Cancer Cell Int.* 2008; 8:12.
- Kademani D. Oral cancer. *Mayo Clin Proc* 2007; 82:878-887.
- Kallakury BV, Karikethalli S, Haholu A, Sheehan CE, Azumi N, Ross JS. Increased expression of matrix metalloproteinases 2 and 9 and tissue inhibitors of metalloproteinases 1 and 2 correlate with poor prognostic variables in renal cell carcinoma. *Clin Cancer Res.* 2001;7(10):3113-9.
- Keirsebilck AB, Bonne S, Bruyneel E et al. E-cadherin and metastasin (MTS-1/S100A4) expression levels are inversely regulated in two tumor cell families. *Cancer Res* 1998; 58:4587-4591.
- Kim JH, Kim CN, Kim SY, Lee JS, Cho D, Kim JW, Yoon SY. Enhanced S100A4 protein expression is clinicopathologically significant to metastatic potential and p53 dysfunction in colorectal cancer. *Oncol Rep* 2009; 22:41-47.
- Le Tourneau C, Velten M, Jung GM, Bronner G, Flesch H, Borel C. Prognostic indicators for survival in head and neck squamous cell carcinomas: analysis of a series of 621 cases. *Head Neck* 2005; 27:801-808.
- Marenholz I, Ruth C, Lovering B, Claus W, Heizmann. An update of the S100 nomenclature. *Biochimica et Biophysica Acta* 2006; 1282-1283.
- Mazzucchelli L. Protein S100A4: too long overlooked by pathologists? *Am. J. Pathol* 2002; 160: 7-13.

- Mischke D, Korge BP, Marenholz I, Volz A, Ziegler A. Genes encoding structural proteins of epidermal cornification and S100 calcium-binding proteins form a gene complex ("epidermal differentiation complex") on human chromosome 1q21. *J Invest Dermatol* 1996; 106:989-992.
- Miyazaki N, Abe Y, Oida Y et al. Poor outcome of patients with pulmonary adenocarcinoma showing decreased E-cadherin combined with increased S100A4 expression. *Int J Oncol* 2006; 28:1369-1374.
- Moriyama-Kita M, Endo Y, Yonemura Y et al. Correlation of S100A4 expression with invasion and metastasis in oral squamous cell carcinoma. *Oral Oncol* 2004; 40:496-500.
- Moriyama-Kita M, Endo Y, Yonemura Y et al. S100A4 regulates E-cadherin expression in oral squamous cell carcinoma. *Cancer Lett* 2005; 230:211-218.
- Reichert TE, Scheuer C, Day R, Wagner W, Whiteside TL. The number of intratumoral dendritic cells and zeta-chain expression in T cells as prognostic and survival biomarkers in patients with oral carcinoma. *Cancer* 2001; 91:2136-2147.
- Rudland PS, Platt-Higgins A, Renshaw C, West CR, Winstanley JH, Robertson L, Barraclough R. Prognostic significance of the metastasis-inducing protein S100A4 (p9Ka) in human breast cancer. *Cancer Res* 2000; 60:1595-1603.
- Saleem M, Kweon MH, Johnson JJ, Adhami VM, Elcheva I, Khan N, Bin Hafeez B, Bhat KM, Sarfaraz S, Reagan-Shaw S, Spiegelman VS, Setaluri V, Mukhtar H. S100A4 accelerates tumorigenesis and invasion of human prostate cancer through the transcriptional regulation of matrix metalloproteinase 9. *Proc Natl Acad Sci U S A* 2006; 103:14825-14830.
- Sapkota D, Bruland O, Bøe OE et al. Expression profile of the S100 gene family members in oral squamous cell carcinomas. *J Oral Pathol Med* 2008; 37:607-615.
- Schafer BW, Heizmann CW. The S100 family of EF-hand calcium-binding proteins: functions and pathology. *Trends BiochemSci* 1996; 21:134-140.
- Schmidt-Hansen B, Ornas D, Grigorian M et al. Extracellular S100A4 (MTS-1) stimulates invasive growth of mouse endothelial cells and modulates MMP-13 matrix metalloproteinase activity. *Oncogene* 2004; 23:5487-5495.
- Sedivy R, Beck-Mannagetta C, Haverkamp W, Battistutti S, Honigschnabl. Expression of vascular endothelial growth factor-C correlates with the lymphatic microvessel density and the nodal status in oral squamous cell cancer. *J. Oral Pathol. Med* 2003; 32:455-460.
- Senolt L, Grigorian M, Lukanidin E, Simmen B, Michel BA, Pavelka K, Gay RE, Gay S, Neidhart M. S100A4 is expressed at site of invasion in rheumatoid arthritis synovium and modulates production of matrix metalloproteinases. *Ann Rheum Dis* 2006; 65:1645-1648.
- Sherbet GV. Metastasis promoter S100A4 is a potentially valuable molecular target for cancer therapy. *Cancer Lett* 2009; 280:15-30.
- Sutinen, M, Kainulainen, T., Hurskainen, T., Vesterlund, E., Alexander, J. P., Overall, C. M, Sorsa, T., and Salo, T. Expression of matrix metalloproteinases (MMP-1 and -2) and their inhibitors (TIMP-1, -2, and -3) in oral lichen planus, dysplasia, squamous cell carcinoma and lymph node metastasis. *Br J Cancer* 1998; 77: 2239-2245.
- Tsuna M, Kageyama S, Fukuoka J, Kitano H, Doki Y, Tezuka H, Yasuda H. Significance of S100A4 as a prognostic marker of lung squamous cell carcinoma. *Anticancer Res* 2009; 29:2547-2554.
- Vaamond P, Martin C, del Rio M, LaBella T. Second primary malignancies in patients with cancer of the head and neck. *Otolaryngol Head Neck Surg* 2003; 129:65-70.

Yonemura Y, Endou Y, Kimura K, Fushida S, Bandou E, Taniguchi K, Kinoshita K, Ninomiya I, Sugiyama K, Heizmann CW, Schafer BW, Sasaki T. Inverse expression of S100A4 and E-cadherin is associated with metastatic potential in gastric cancer. *Clin Cancer Res* 2000; 6:4234-4242.

Figure 1. A. qRT-PCR analysis of *S100A4* mRNA expression in primary OSCCs after normalization by the *GAPDH* in comparison with histological grade ($P=0.030$); **(B-D)** *S100A4*: **B.** A negative protein expression observed in well-differentiated tumors (grade I) and positive dendritic cells, that can be considered as internal control; **C.** Negative protein expression was observed in moderately differentiated tumors (grade II), in a core that contains infiltrative front; **D.** A clearly demarcated intracytoplasmic *S100A4* labeling detected in poorly differentiated (grade III) tumor cells. Original magnification: 400X. **E.** E-cadherin; **F.** VEGFA; **G.** MMP-2; **H.** MMP-9. E-cadherin had a sharply demarcated membrane staining found in well-differentiated areas of the tumors. An intracytoplasmic labeling was observed for VEGFA, MMP-2, and MMP-9. **I** presence, **II** reduced, and **III** loss of protein expression levels of E-cadherin. Original magnification: 400X.

Figure 2. Overall survival analysis and disease free survival probability of 120 OSCC cases. **A.** The overall survival probability was shorter for OSCC patients in advanced clinical stage (T3+T4) ($P=0.0037$); **B.** with lymph nodes positive ($P<0.0001$); and **C.** positive vascular embolization ($P=0.0003$) than OSCC cases in early clinical stage, with negative lymph nodes, with absence of vascular embolization. **D.** Poorly differentiated OSCC patients ($P=0.0187$); **E.** with partial or absence of E-cadherin protein expression ($P=0.0261$); **F.** presenting high levels of nuclear immunoreactivity for MMP-2 ($P=0.0012$) and had higher risk of recurrence in comparison to well-differentiated tumors, with positive membrane E-cadherin immunolabeling, and MMP-2 negative. Kaplan–Meier method, log-rank test.

(-----), advanced clinical stage (T3+T4), lymph nodes positive, vascular embolization, poorly differentiated (grade III), absence of E-cadherin, and MMP-2 levels $\geq 25\%$.

(_) Early clinical stage (T1+T2), lymph nodes negative, absence of vascular embolization, well-differentiated (grade I), presence of E-cadherin membrane expression, and MMP-2 levels $< 25\%$.

(- - -) Moderately differentiated OSCC cases.

Table 1. Distribution of the OSCC cases according clinical and pathological variables.

Variables	Categories	Group I	Group II
Gender	Male	13 (54.2)	100 (83.3)
	Female	11 (45.8)	22 (16.7)
Race	White	9 (37.5)	103 (85.8)
	Non-white	-	17 (14.2)
	NE	15 (62.5)	-
Tobacco consumers	No	7 (29.2)	11 (9.9)
	Yes	17 (70.8)	100 (90.1)
Alcohol consumers	No	14 (58.3)	18 (16.2)
	Yes	10 (41.7)	93 (83.8)
Tumor Size	T1 + T2	10 (41.7)	35 (29.2)
	T3 + T4	11 (45.8)	85 (70.8)
Lymph nodes	N0	11 (45.8)	65 (57.2)
	N+	11 (45.8)	55 (45.8)
	NE	2 (8.4)	-
Histological grade	I	12 (50.0)	22 (22.5)
	II	6 (25.0)	66 (67.5)

	III	3 (12.5)	10 (10.2)
	NE	3 (12.5)	-
Vascular embolization	No	7 (29.2)	59 (56.2)
	Yes	1 (4.2)	46 (43.8)
	NE	16 (66.6)	-
Perineural infiltration	No	4 (16.7)	58 (55.8)
	Yes	4 (16.7)	46 (44.2)
	NE	16 (66.6)	-
Status	Alive	12 (50.0)	61 (50.8)
	Dead	10 (41.6)	59 (49.2)
	Lost Follow-up	2 (8.4)	-

*NE: not evaluated; Group I (qRT-PCR) and Group II (protein expression by IHC in TMA).

Table 2. Relationship among proteins associated with S100A4 and aggressiveness parameters in OSCC samples.

Variable		Clinical stage n (%)			Lymph nodes n (%)			Histological grade n (%)			
		T1+T2	T3+T4	P value	N0	N+	P value	I	II	III	P value
S100A4		18 (48.7)	33 (39.7)	0.530	31 (46.3)	20 (37.7)	0.642	8 (57.2)	12 (44.4)	27 (43.5)	0.024
	N	19 (51.3)	50 (60.3)		36 (53.7)	33 (62.3)		6 (42.8)	15 (55.6)	35 (56.5)	
	P										
E-cadherin		30 (76.9)	64 (79.3)	0.769	51 (76.2)	42 (81.5)	0.475	8 (66.7)	21 (79.3)	47 (78.3)	0.086
	N	7 (23.1)	17 (20.7)		16 (23.8)	8 (18.5)		4 (33.3)	6 (20.7)	13 (21.7)	
	P										
VEGF-A		26 (71.8)	58 (69.8)	0.829	48 (72.7)	35 (67.8)	0.557	10 (76.9)	16 (63.3)	42 (70)	0.651
	N	11 (28.2)	25 (30.2)		18 (27.3)	15 (32.2)		3 (23.1)	11 (36.7)	18 (30)	
	P										
		23 (62.5)	50 (60.3)	0.807	41 (59.4)	32 (62.7)	0.704	9 (64.3)	14 (56.7)	40 (62.5)	0.835

MMP-2	N	14 (37.5)	33 (39.7)		26 (40.6)	21 (37.3)		5 (35.7)	13 (43.3)	22 (37.5)	
	P										
		34 (91.9)	66 (84.6)	0.279	55 (88.7)	42 (84.9)	0.546	11 (84.7)	23 (85.7)	48 (85.7)	0.995
MMP-9	N	3 (8.1)	12 (15.4)		7 (11.3)	8 (15.1)		2 (15.3)	4 (14.3)	8 (14.3)	
	P										

N: negative; P: positive immunostaing.. Percentages considering cases with complete information

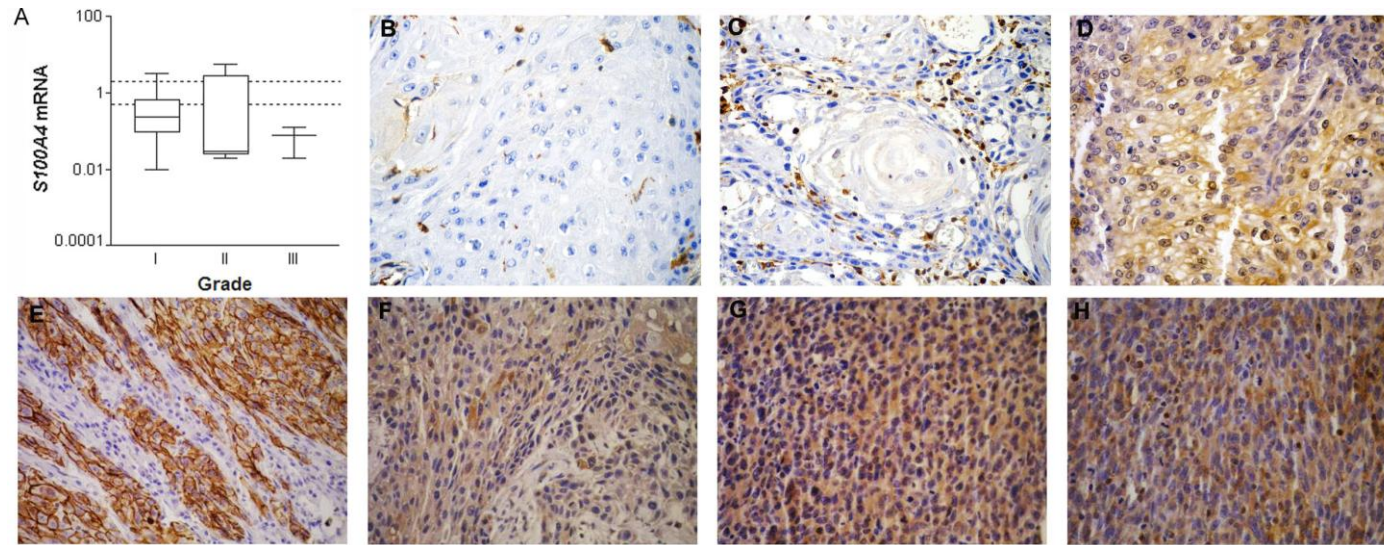


Figure 1.

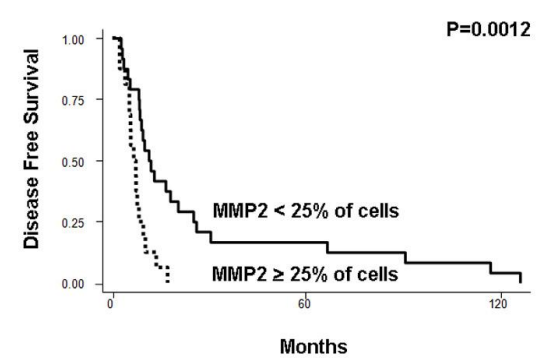
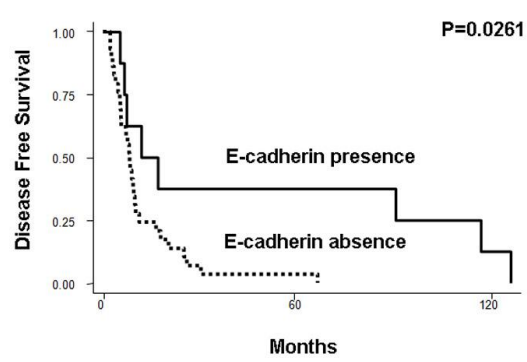
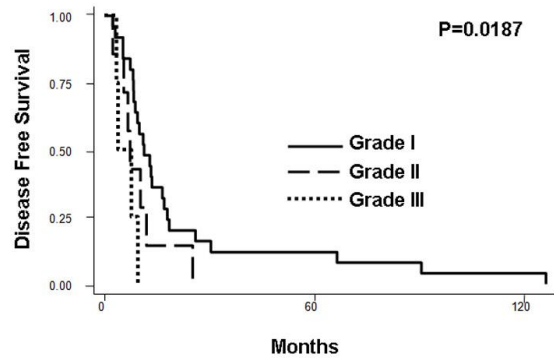
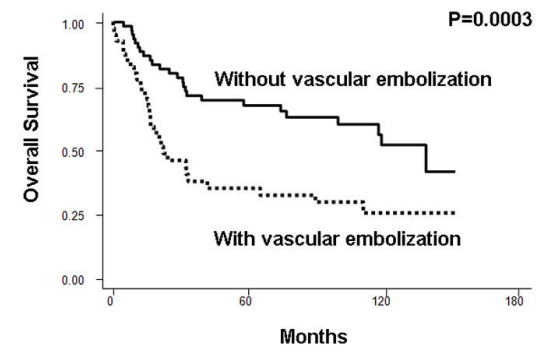
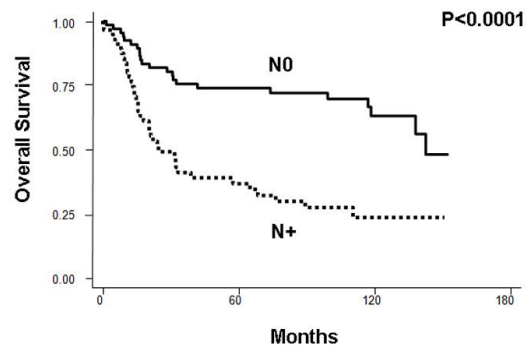
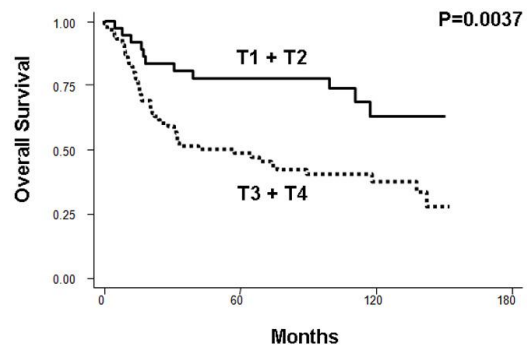


Figure 2.

Livros Grátis

(<http://www.livrosgratis.com.br>)

Milhares de Livros para Download:

[Baixar livros de Administração](#)

[Baixar livros de Agronomia](#)

[Baixar livros de Arquitetura](#)

[Baixar livros de Artes](#)

[Baixar livros de Astronomia](#)

[Baixar livros de Biologia Geral](#)

[Baixar livros de Ciência da Computação](#)

[Baixar livros de Ciência da Informação](#)

[Baixar livros de Ciência Política](#)

[Baixar livros de Ciências da Saúde](#)

[Baixar livros de Comunicação](#)

[Baixar livros do Conselho Nacional de Educação - CNE](#)

[Baixar livros de Defesa civil](#)

[Baixar livros de Direito](#)

[Baixar livros de Direitos humanos](#)

[Baixar livros de Economia](#)

[Baixar livros de Economia Doméstica](#)

[Baixar livros de Educação](#)

[Baixar livros de Educação - Trânsito](#)

[Baixar livros de Educação Física](#)

[Baixar livros de Engenharia Aeroespacial](#)

[Baixar livros de Farmácia](#)

[Baixar livros de Filosofia](#)

[Baixar livros de Física](#)

[Baixar livros de Geociências](#)

[Baixar livros de Geografia](#)

[Baixar livros de História](#)

[Baixar livros de Línguas](#)

[Baixar livros de Literatura](#)
[Baixar livros de Literatura de Cordel](#)
[Baixar livros de Literatura Infantil](#)
[Baixar livros de Matemática](#)
[Baixar livros de Medicina](#)
[Baixar livros de Medicina Veterinária](#)
[Baixar livros de Meio Ambiente](#)
[Baixar livros de Meteorologia](#)
[Baixar Monografias e TCC](#)
[Baixar livros Multidisciplinar](#)
[Baixar livros de Música](#)
[Baixar livros de Psicologia](#)
[Baixar livros de Química](#)
[Baixar livros de Saúde Coletiva](#)
[Baixar livros de Serviço Social](#)
[Baixar livros de Sociologia](#)
[Baixar livros de Teologia](#)
[Baixar livros de Trabalho](#)
[Baixar livros de Turismo](#)