

UNIVERSIDADE DO ESTADO DE SANTA CATARINA - UDESC
CENTRO DE CIÊNCIAS AGROVETERINÁRIAS - CAV
DEPARTAMENTO DE CLÍNICA E PATOLOGIA

DIEGO LACIR FROEHLICH

**INTOXICAÇÃO ESPONTÂNEA E EXPERIMENTAL POR FOLHAS E
VAGENS DA PLANTA *Senna obtusifolia* (LEGUMINOSAE) EM
BOVINOS**

Dissertação apresentada à Coordenação do
Curso de Mestrado em Ciência Animal, como
requisito para a obtenção do título de Mestre.

Orientador: Dr. Aldo Gava

Co-orientadora: Dra. Sandra Davi Traverso

LAGES, SC

2010

Livros Grátis

<http://www.livrosgratis.com.br>

Milhares de livros grátis para download.

Ficha catalográfica elaborada pela Bibliotecária
Renata Weingärtner Rosa – CRB 228/14ª Região
(Biblioteca Setorial do CAV/UDESC)

Froehlich, Diego Lacir

Intoxicação espontânea e experimental por folhas e
vagens da planta *Senna obtusifolia* (Leguminosae) em
bovinos. / Diego Lacir Froehlich. – Lages , 2010.
38 p.

Dissertação (mestrado) – Centro de Ciências
Agroveterinárias / UDESC.

1. *Senna obtusifolia*. 2. Fedegoso. 3.
Plantas tóxicas.
4. Bovinos. I. Título.

DIEGO LACIR FROEHLICH

**INTOXICAÇÃO ESPONTÂNEA E EXPERIMENTAL POR FOLHAS E
VAGENS DA PLANTA *Senna obtusifolia* (LEGUMINOSAE) EM
BOVINOS**

Dissertação aprovada pela coordenação do curso de Mestrado em Ciência Animal, como requisito para a obtenção do título de Mestre.

Banca examinadora:

Orientador:

Prof. Dr. Aldo Gava
Universidade do Estado de Santa Catarina - UDESC

Co-orientadora:

Prof. ^a Dr.^a Sandra Davi Traverso
Universidade do Estado de Santa Catarina - UDESC

Membro:

Prof. Dr. Carlos Maria Antonio Hubinger Tokarnia
Universidade Federal Rural do Rio de Janeiro – UFRRJ
- Instituto de Zootecnia

Membro:

Prof. Dr. David Driemeier
Universidade Federal do Rio Grande do Sul - UFRGS

Lages, 29 de Janeiro de 2010

DEDICO

À minha prima Katiane Carmem Kraemer, que hoje é um anjo que intercede por mim, pela força, apoio e incentivo para realizar mais esse sonho de minha profissionalização.

AGRADECIMENTOS

À Deus, pelo dom da vida e pela força que me impulsionou a chegar até aqui e poder realizar mais um sonho.

À minha família, em especial à minha mãe Dolores Froehlich, e ao meu pai Lacir Froehlich, que sempre me apoiaram nas minhas escolhas, e que têm trabalhado muito para proporcionar um futuro melhor para mim e meu irmão. Ao meu irmão Josiel Dimas Froehlich, pessoa que admiro pela coragem e inteligência.

Ao Professor Dr. Aldo Gava, pela orientação e pelos sábios ensinamentos durante esta caminhada.

À professora Dra. Sandra Davi Traverso, minha co-orientadora, pelos ensinamentos, pela ajuda e pelo apoio tanto nos momentos difíceis como nos momentos mais felizes desta etapa concluída.

À Universidade do Estado de Santa Catarina e em especial ao Setor de Patologia Animal, pelo ambiente familiar e pelo acolhimento, durante este período.

Ao professore Ademir J. Mondadori, mestranda Michelle, Fernanda, Vanessa, técnicos, bolsistas, estagiários e funcionários do Laboratório de Patologia Animal, pela convivência, amizade e a grande ajuda.

À minha amiga Luciane Orbem Veronezi pela eterna amizade, pelo companheirismo, pela ajuda na rotina laboratorial e pelos momentos de alegria e dificuldades que enfrentamos juntos durante esta caminhada.

À Universidade do Estado de Santa Catarina – UDESC/CAV, ao Programa de Monitoria (PROMOP) e à CAPES, pela concessão das bolsas de capacitação para realização deste trabalho.

À TODOS MUITO OBRIGADO DE CORAÇÃO!!!

Nunca deixe que lhe digam que não vale a pena acreditar no sonho que se tem.

Renato Russo

RESUMO

Uma doença de bovinos com quadro clínico patológico de miopatia aguda foi estudada nos municípios de Xanxerê e Bom Jesus, SC. Clinicamente a enfermidade caracterizou-se por dificuldade em caminhar, decúbito esternal e morte entre dois a 13 dias após o início dos sinais clínicos. Um dos bovinos se recuperou e voltou a andar. Na necropsia foram observadas áreas pálidas na musculatura esquelética principalmente nos músculos dos membros posteriores e da região escapular. Ao exame microscópico, a principal lesão foi degeneração hialina e necrose com fragmentação das fibras, acompanhadas de infiltrado mononuclear. Na propriedade havia grande quantidade de *S. obtusifolia* com sinais de ter sido ingerida. A doença foi reproduzida experimentalmente em bovinos com a administração de folhas e vagens verdes de *Senna obtusifolia* em doses diárias de 8g/kg (4 dias), 10g/kg (5 dias), 15g/kg (3 dias) e em dose única 30g/kg de peso vivo. O objetivo do presente trabalho foi avaliar os aspectos epidemiológicos clínicos e lesionais da enfermidade que afeta a musculatura esquelética dos bovinos e reproduzir experimentalmente a doença através da administração de folhas e vagens de *Senna obtusifolia*.

Palavras-chave: *Senna obtusifolia*. Fedegoso. Plantas tóxicas. Bovinos.

ABSTRAT

A disease of cattle with clinical and pathological presentation of acute myopathy was studied in the cities of Bom Jesus and Xanxerê in the State of Santa Catarina. Clinically, the disease was characterized by difficulty in walking, recumbency and death within 2 to 13 days after the onset of clinical symptoms. At necropsy were observed pale areas in the skeletal muscles mainly in the muscles of the hindquarters and the scapular area. The main microscopic lesions were hyaline degeneration and necrosis with fragmentation of the fibers, accompanied by mononuclear cell infiltrates. In the property there was great amount of *S. obtusifolia* that demonstrated that was consumed by the animals. The disease was reproduced experimentally in cattle fed with green leaves and pods of *Senna obtusifolia* in daily doses of 8g/kg (4 days), 10 g / kg (5 days), 15 g / kg (3 days) and a single dose 30g / kg body weight. This study aimed to evaluate the epidemiological and clinical lesions of a disease that affects the skeletal muscles of cattle and experimentally reproduce the disease through the administration of leaves and pods of *Senna obtusifolia*.

Keywords: *Senna obtusifolia*. Fedegoso. Poisonous plants. Cattle.

LISTA DE TABELAS

Tabela 01 -	Delineamento do experimento com <i>Senna obtusifolia</i> verde em bovinos.....	19
Tabela 02 -	Dados dos bovinos submetidos à intoxicação experimental por <i>S. obtusifolia</i>	30

LISTA DE FIGURAS

Figura 01 -	Mapa de Santa Catarina. Em destaque, municípios onde foi realizado levantamento dos históricos de intoxicação espontânea por <i>Senna obtusifolia</i> . Fonte: www.mapainterativo.ciasc.gov.br	19
Figura 02 -	<i>Senna obtusifolia</i> . Município de Bom Jesus, SC.....	21
Figura 03 -	Piquete onde foi plantado milho com sementes contaminadas por <i>S. obtusifolia</i> . Município de Bom Jesus, SC.....	22
Figura 04 -	Bovinos em decúbito esternal e lateral. Em destaque (cabeça de seta) posição dos membros. Intoxicação natural por <i>S. obtusifolia</i> , Município de Bom Jesus, SC.	23
Figura 05 -	Intoxicação espontânea por <i>S. obtusifolia</i> . Musculatura esquelética da região dos membros posteriores, com áreas pálidas intercaladas com áreas normais. Bovino nº 1.....	24
Figura 06 -	Intoxicação espontânea por <i>S. obtusifolia</i> . Degeneração hialina, necrose e fragmentação de fibras da musculatura esquelética, com infiltrado de células mononucleares fagocitando material necrótico das fibras. Bovino nº 1.....	25
Figura 07 -	Intoxicação espontânea por <i>S. obtusifolia</i> . Áreas de palidez em músculo do membro posterior. Bovino nº 2.....	26
Figura 08 -	Intoxicação experimental de <i>S. obtusifolia</i> . Fígado com padrão lobular evidente. Bovino 5.....	27
Figura 09 -	Fígado com necrose de hepatócitos da região centrolobular acompanhada por congestão e hemorragia.....	27
Figura 10 -	Intoxicação experimental por <i>S. obtusifolia</i> Bovino nº 6 em decúbito esternal, alimentando-se normalmente após quatro dias do fornecimento da planta.....	28

Figura 11 -	Intoxicação experimental por <i>S. obtusifolia</i> . Musculatura esquelética da região dos membros posteriores, com áreas pálidas intercaladas com áreas normais. Bovino n °6	29
Figura 12 -	Intoxicação experimental por <i>S. obtusifolia</i> . Degeneração e necrose hialina, fragmentação de fibras e infiltrado de células mononucleares fagocitando material necrótico das fibras. Bovino ° 6.....	29

SUMÁRIO

1 INTRODUÇÃO.....	13
2 REVISÃO DE BIBLIOGRÁFICA.....	14
2.1 <i>Senna obtusifolia</i> ASPECTOS BOTÂNICOS	14
2.2 INTOXICAÇÃO POR PLANTAS DO GENERO SENNA.....	14
2.3 INTOXICAÇÃO POR <i>S. obtusifolia</i>	15
2.4 INTOXICAÇÃO POR <i>S. occidentalis</i>	15
2.5 DIAGNÓSTICO.....	17
3 MATERIAIS E MÉTODOS.....	18
3.1 PARTE 1: HISTÓRICOS E INTOXICAÇÃO NATURAL.....	18
3.2 PARTE 2: INTOXICAÇÃO EXPERIMENTAL.....	18
3.2.1 Exame clínico.....	20
3.2.2 Necropsia, coleta e processamento das amostras.....	20
3.3 CLASSIFICAÇÃO BOTÂNICA.....	20
4 RESULTADO.....	22
4.1 SURTO NATURAL.....	22
4.1.1 Descrição dos casos.....	23
4.1.1.1 Primeiro caso.....	23
4.1.1.2 Segundo caso.....	25
4.1.1.3 Terceiro caso.....	26

4.2 INTOXICAÇÃO EXPERIMENTAL	26
5 DISCUSSÃO.....	31
6 CONCLUSÃO.....	35
REFERÊNCIAS.....	36

1 INTRODUÇÃO

No Oeste de Santa Catarina, no Município de Bom Jesus ocorreram dois surtos de doença em bovinos com quadro clínico-patológico de miopatia aguda. No local onde os bovinos pastoreavam foi encontrado uma grande quantidade de *Senna obtusifolia* com evidências de ter sido consumida pelos bovinos. Segundo os proprietários, essa planta foi introduzida no local através do plantio de semente de milho (*Pennisetum americanum*) contaminado.

Na Região Sul do Brasil uma doença com lesões musculares é conhecida em bovinos e atribuída a ingestão de folhas e ou, de sementes de *Senna occidentalis* (fedegoso). Essa enfermidade é caracterizada clinicamente por dificuldade de locomoção, decúbito e morte (BARROS et. al. 1990; BARTH et. al. 1994; BARROS et. al. 1999).

Em outros países a intoxicação por *Senna occidentalis* tem sido descrita há muitos anos como tóxica para animais (PAMMEL, 1911; MERCER et al., 1967; HENSON, et. al. 1965; SCHMITZ & DENTON, 1977).

A intoxicação por *Senna obtusifolia* foi descrita nos Estados Unidos (HENSON et. al. 1965; MCCORMACK & NEISLER, 1980). No Brasil não há relatos de intoxicação por *Senna obtusifolia*.

O presente trabalho tem como objetivo avaliar dados epidemiológicos, clínicos e lesões da intoxicação espontânea e experimental por *Senna obtusifolia* em bovinos.

2 REVISÃO BIBLIOGRÁFICA

2.1 *Senna obtusifolia* ASPECTOS BOTÂNICOS

Senna obtusifolia (fedegoso, mata pasto-liso, fedegoso-branco) é planta perene, subarborescente, lenhosa, ereta medindo 70-160 centímetros de altura e folhas alternadas. Sua inflorescência possui terminais e auxiliares, em racemos com poucas flores de coloração amarela e vagens, quase cilíndricas (angulosas), recurvadas de 10 – 20 centímetros de comprimento. Essa planta é frequentemente encontrada no meio de pastagens e de lavouras de soja (LORENZI, 1982).

2.2. INTOXICAÇÃO POR PLANTAS DO GÊNERO SENNA

Várias espécies de *Senna* são tóxicas para bovinos: *S. occidentalis*, *S. obtusifolia*, *S. fistula*, *S. lindheimeriana*, *S. fasciculata* (SCHMITZ & DENTON, 1977).

A intoxicação espontânea por *S. obtusifolia* foi relatada em bovinos de corte e de leite que pastoreavam em locais contaminados pela planta (HENSON et al. 1965). Um surto foi descrito em bovinos leiteiros que recebiam sorgo verde contaminado por folhas, talos e vagens de *S. obtusifolia*, que era triturado e fornecido no cocho (MCCORMACK & NEISLER, 1980).

Experimentalmente a planta, produz queda de postura em galinhas poedeiras (CHARLES & MULLER, 1975).

S. occidentalis tem sido descrita como causa frequente de intoxicação em bovinos nos Estados Unidos, na Austrália e Sudão (BAILEY, 1984), no Brasil (BARROS, et al. 1990; BARTH, et al. 1994; BARROS, et al. 1999; RAFFI et al. 2003).

No Brasil, não há relatos de intoxicação por *S. obtusifolia*, e, até a presente data, a miopatia tóxica em bovinos tem sido atribuída a ingestão de folhas e ou, das sementes de *S. occidentalis* (BARROS, et al. 1990; BARTH, et al. 1994; BARROS, et al. 1999), e pelas sementes em equinos (IRIGOYEN et al. 1991) e em suínos (MARTINS. et al. 1986).

Experimentalmente, no Brasil a intoxicação por sementes de *S. occidentalis* foi reproduzida em bovinos (BARROS, et al. 1990), em equinos (IRIGOYEN, et al. 1991), em

suínos (MARTINS, et. al. 1986), em aves (GONZALES et. al. 1994), em ratos e caprinos (BARBOSA-FEREIRA, et. al. 2004). As doses tóxicas para bovinos foram 10g/kg, divididas em duas vezes (8 e 2g/Kg) com dois dias de intervalo e a outra, 10g/kg fracionadas em cinco doses diárias de 2g/Kg (BARROS, et al. 1990).

2.3 INTOXICAÇÃO POR *S. obtusifolia*

Em bovinos, os principais sinais clínicos da intoxicação por *S. obtusifolia* são: diarreia, fraqueza muscular, tremores musculares, andar com incoordenação motora, arrastar de pinças, relutância em mover-se, quedas ao chão quando os animais são forçados a andar rapidamente ou longas distâncias, decúbito esternal. Após o decúbito continuam alerta, comendo e tomando água normalmente. O curso clínico da doença pode variar de um a seis dias.

Como principal lesão macroscópica, para *S. obtusifolia*, são descritas: áreas pálidas, intercaladas com áreas aparentemente normais na musculatura esquelética, principalmente nos membros posteriores. Na maioria dos animais a urina é escura.

As lesões microscópicas para *S. obtusifolia* mais evidentes estão presentes nos músculos esqueléticos e se caracterizam por degeneração e necrose das fibras. Quando a doença tem evolução crônica, observam-se infiltrado de macrófagos entre as fibras e a tentativa de regeneração de fibras. Ocasionalmente pode ser encontrado infiltrado polimorfonuclear entre as fibras necróticas. Para *S. obtusifolia* é descrita ainda mineralização de fibras musculares. No fígado foram observados vacúolos citoplasmáticos nos hepatócitos. Nos demais órgãos não foram observadas lesões significativas nas intoxicações por *S. obtusifolia* (HENSON, et. al. 1965; MCCORMACK & NEISLER, 1980).

2.4 INTOXICAÇÃO POR *s. occidentalis*

Em bovinos, os principais sinais clínicos da intoxicação por *S. occidentalis* são: diarreia, fraqueza muscular, tremores musculares, andar com incoordenação motora, arrastar de pinças, relutância em mover-se (HENSON, et. al. 1965; HENSON & DOLLAHITE 1966; MERCER et al. 1967; PIERCE & O'HARA 1967; O'HARA et. al. 1969; SCHMITZ & DENTON 1977; ROGERS et. al. 1979; MCCORMACK & NEISLER, 1980; BARROS, et. al. 1990; BARTH, et. al. 1994; BARROS, et. al. 1999; RAFFI, et. al. 2003), , urina escura (MERCER et al. 1967, BARTH, et.al. 1994; BARROS et. al. 1999; RAFFI, et. al. 2003), decúbito esternal (HENSON, et. al. 1965; MCCORMACK & NEISLER, 1980; BARROS, et.

al. 1990; BARTH, et. al. 1994; RAFFI et. al. 2003) e em alguns casos evoluindo para decúbito lateral (BARTH, et.al. 1994). Após o decúbito continuam alerta, comendo e tomando água normalmente (HENSON, et. al. 1965; MCCORMACK & NEISLER, 1980; BARROS, et. al. 1990; BARTH, et. al. 1994). Alguns animais adoecem e se recuperam sem evoluir para o estado de decúbito (BARROS, et. al. 1990). O curso clínico da doença pode variar de dois a cinco dias aproximadamente, após a ingestão da planta (BARROS, et.al. 1999) Alguns casos esporádicos podem ter curso clínico mais prolongado e permanecendo em decúbito por até 15 dias aproximadamente (BARROS, et. al. 1990).

Como principal lesão macroscópica, para *S. occidentalis* são descritas: áreas pálidas, intercaladas com áreas aparentemente normais na musculatura esquelética, principalmente nos membros posteriores (HENSON, et. al. 1965; HENSON & DOLLAHITE 1966; MERCER et al. 1967; PIERCE & O'HARA 1967; O'HARA et. al..1969; SCHMITZ & DENTON 1977; ROGERS et. al. 1979; MCCORMACK & NEISLER, 1980; BARROS, et. al. 1990; BARTH, et. al. 1994; BARROS, et. al. 1999; RAFFI, et. al. 2003). No coração podem ser observados hidropericárdio, hemorragias (BARROS, et. al. 1990) e áreas pálidas no miocárdio (MERCER et al. 1967; O'HARA et. al..1969; BARTH, et. al. 1994). Na maioria dos animais a urina é escura (HENSON & DOLLAHITE 1966; MERCER et al. 1967; PIERCE & O'HARA 1967; O'HARA et al.1969; ROGERS et al. 1979; MCCORMACK & NEISLER, 1980; BARROS, et. al. 1990; BARTH, et. al. 1994; BARROS, et. al. 1999; RAFFI, et. al. 2003). O fígado pode estar aumentado de volume, com bordos arredondados, apresentando manchas escuras na superfície, capsular e ao corte com aspecto noz-moscada (BARROS, et. al. 1990).

As lesões microscópicas para *S. occidentalis* mais evidentes estão presentes nos músculos esqueléticos e se caracterizam por degeneração e necrose das fibras (HENSON, et. al. 1965, HENSON & DOLLAHITE 1966; MERCER et al. 1967; PIERCE & O'HARA 1967; O'HARA et al.1969; SCHIMITZ & DENTON 1977; ROGERS et al. 1979; MCCORMACK & NEISLER, 1980; BARROS, et. al. 1990; BARTH, et. al. 1994; BARROS, et. al. 1999; RAFFI, et. al. 2003). Quando a doença tem evolução crônica, observam-se infiltrado de macrófagos entre as fibras e a tentativa de regeneração de fibras (HENSON & DOLLAHITE 1966; ROGERS et al. 1979; BARTH, et. al. 1994; BARROS, et. al. 1999). Ocasionalmente pode ser encontrado infiltrado polimorfonuclear entre as fibras necróticas (HENSON, et. al. 1965; BARROS, et. al. 1990).. No fígado foram observados pequenos focos de necrose (BARROS, et. al. 1990) e com vacúolos citoplasmáticos nos hepatócitos (HENSON, et. al. 1965; BARROS, et. al. 1990). Nos rins ocorre necrose do epitélio tubular, com material

eosinofílico em seu interior (BARROS, et.al. 1999; RAFFI, et. al. 2003). No miocárdio, na intoxicação por *S. occidentalis* é citada degeneração fragmentar de fibras em grau moderado (BARROS et. al. 1990; BARTH, et. al. 1994; BARROS, et. al. 1999; RAFFI, et. al. 2003). Nos demais órgãos não foram observadas lesões significativas nas intoxicações por *S. occidentalis* (RAFFI, et. al. 2003).

2.5 DIAGNÓSTICO

Para diagnóstico deve-se levar em conta o histórico clínico dos animais com morte associada à fraqueza muscular, dificuldade de manter-se em estação e por decúbito prolongado em pastos onde ocorre a planta, no outono e início do inverno, ou, quando os animais ingerem alimentos contaminados por sementes da planta (HENSON, et. al. 1965; TOKARNIA et al. 2000). A mioglobínúria, quando observada juntamente com os achados e histopatológicos, dado de extrema importância (HENSON, et. al. 1965; MCCORMACK & NEISLER, 1980; TOKARNIA et. al. 2000).

O diagnóstico diferencial de intoxicação de plantas do gênero *Senna* deve ser feito com outras doenças em que a urina torna-se castanho-escura (como por exemplo: leptospirose, mioglobínúria dos eqüinos e com doença do músculo branco. Não se conhece tratamento eficaz para animais intoxicados por essas plantas (TOKARNIA et. al. 2000).

3 MATERIAIS E MÉTODOS

O presente trabalho foi desenvolvido em duas etapas.

A primeira consistiu em acompanhamento e estudo da intoxicação natural. Bovinos com manifestações clínicas da doença foram avaliados e nos surtos onde houve morte de animais pela doença, foi realizado necropsia e coleta de amostras de tecidos para exame histológico.

A segunda parte do trabalho consistiu na reprodução experimental da doença. Esta foi realizada no Laboratório de Patologia Animal do Centro de Ciências Agroveterinárias, CAV – UDESC, Lages, SC.

Na realização da eutanásia de animais intoxicados por *S. obtusifolia*, tanto dos animais espontaneamente e experimentalmente intoxicados, foi seguido procedimento analisado e aprovado pelo Comitê de Ética em Experimentação Animal da Universidade do Estado de Santa Catarina (CETEA/UDESC), baseado na Resolução Nº. 714 de 20 de Junho de 2002 do Conselho Federal de Medicina Veterinária

3.1 PARTE 1: HISTÓRICOS E INTOXICAÇÃO EXPONTÂNEA

Levantamento de históricos sobre a ocorrência da doença em bovinos foram efetuados, nos municípios de Bom Jesus e Xanxerê no Oeste do estado de Santa Catarina (SC) (Figura 1). Bovinos com manifestações clínicas da doença foram avaliados e nos surtos onde houve morte de animais pela doença foi realizado necropsia e coleta de amostras de tecidos para exame histológico.

3.2 PARTE 2: INTOXICAÇÃO EXPERIMENTAL

Para reprodução experimental, folhas e vagens verdes de *Senna obtusifolia* foram coletadas e administradas por via oral a três bovinos em quantidades de 8, 10 e 15 g/kg diariamente até a manifestação dos sinais clínicos e a um quarto bovino na dose única de 30

g/kg. Dados do delineamento experimental constam na Tabela 1. Os bovinos em experimentação foram mantidos em baias individuais, alimentados com pasto verde e água *ad libitum* durante todo o experimento.

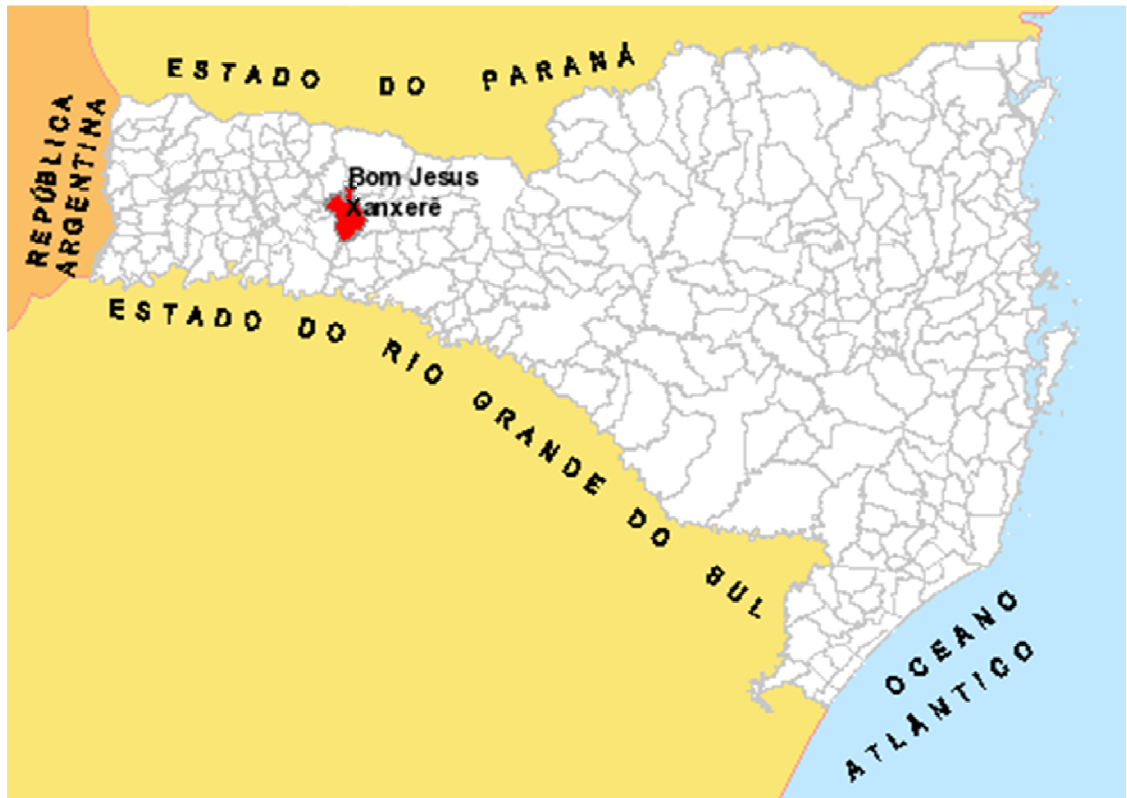

Figura 01 - Mapa de Santa Catarina. Em destaque, municípios onde foi realizado levantamento dos históricos de intoxicação espontânea por *Senna obtusifolia*..

Fonte: www.mapainterativo.ciasc.gov.br

Tabela 1 - Delineamento do experimento com *Senna obtusifolia* verde em bovinos.

BOVINO	IDADE	SEXO	PESO	DOSE	TEMPO
N ^o *			Kg	(g/Kg/dia)	(dias)
Bovino 4	2 anos	Fêmea	270	8	4
Bovino 5	1,5 anos	Macho	265	10	6
Bovino 6	1,5 anos	Macho	220	15	3
Bovino 7	2 anos	Macho	230	30	Dose única

*Holandes Preto e Branco

3.2.1 Exame clínico

Todos os animais foram submetidos a exames clínicos, antes e, repetidas vezes, após a administração da planta, e observados até a morte ou recuperação. Foram avaliados: apetite, aspecto das fezes e da urina, modificações do comportamento e da postura, cor das mucosas, temperatura, motilidade gastrintestinal, frequência cardíaca e respiratória.

3.2.2 Necropsia, coleta e processamento das amostras

Os dois animais experimentais que adoeceram pela intoxicação experimental (um morreu e outro foi eutanasiado) foram necropsiados e foram coletados para exame histológico fragmentos de coração, pulmão, rumem, omaso, abomaso, intestino, fígado, rim, baço, linfonodo, sistema nervoso central e músculos estriados (diafragma, língua, tríceps, intercostal, psoas, semi tendinoso, redondo maior, supra espinhoso, quadríceps, glúteo Médio, glúteo profundo, bíceps femoral), para exame histológico, que foram fixados em formalina a 10%, processados rotineiramente, corados pela técnica de Hematoxilina-Eosina (HE) (PROPHET et al. 1992) e observados no microscópio óptico.

3.3 CLASSIFICAÇÃO BOTÂNICA

Amostras da planta foram coletadas nas propriedades em que ocorreu a doença e enviadas ao departamento de botânica da Universidade do Estado de Santa Catarina SC, onde foram identificadas e classificadas como *Senna obtusifolia* (Figura 2).



Figura 02 - *Senna obtusifolia*. Município de Bom Jesus, SC.

4 RESULTADOS

4.1 SURTO NATURAL

A doença ocorreu em duas propriedades do Oeste Catarinense, nos Municípios de Bom Jesus e de Xanxerê. Na primeira propriedade, de 21 animais, oito adoeceram e sete morreram. Na segunda propriedade, de 110 bovinos, cinco adoeceram e morreram. Segundo os proprietários a planta apareceu na região após o plantio de semente de milho, adquirida no Mato Grosso do Sul (MS), de forma que a pastagem foi tomada totalmente por *S. obtusifolia* (Figura 3). Em ambas as propriedades, na inspeção da pastagem foi constatada grande quantidade de *S. obtusifolia*, com sinais de ter sido consumida.



Figura 03 - Piquete onde foi plantado milho com sementes contaminadas por *S. obtusifolia*. Município de Bom Jesus, SC.

Nos dois surtos os animais apresentavam dificuldade de locomoção, diarreia, respiração acelerada, seguido de decúbito (Figura 4). Os animais permaneciam alerta, bebiam

e se alimentavam normalmente. Urina escura em um animal foi relatada por um dos proprietários. As mortes ocorreram naturalmente a partir do segundo dia após o início dos sinais clínicos.



Figura 04 - Intoxicação natural por *S. obtusifolia*, Município de Bom Jesus, SC. Bovinos em decúbito esternal e lateral. Em destaque (cabeça de seta) posição dos membros.

4.1.1 Descrição dos casos

4.1.1.1 Primeiro caso

Um bovino (nº 1), macho, mestiço foi submetido à eutanásia e necropsiado na propriedade. À necropsia observaram-se áreas pálidas na musculatura esquelética (Figura 5), principalmente na musculatura dos membros posteriores e em menor grau nos dos membros anteriores, e músculos intercostais e edema subcutâneo leve nas áreas correspondentes ao decúbito. No abomaso havia erosões com diâmetro de 3 milímetros até 3 centímetros.



Figura 05 - Intoxicação espontânea por *S. obtusifolia*. Musculatura esquelética da região dos membros posteriores, com áreas pálidas intercaladas com áreas normais. Bovino nº 1..

No exame histológico, foram vistas áreas de degeneração e necrose hialina segmentar das fibras musculares, multifocal, de intensidade leve a moderada, principalmente nos músculos dos membros posteriores, associado com infiltrado de células mononucleares fagocitando material hialino proveniente da degeneração das fibras, intercaladas com áreas normais (Figura 6). Além da necrose, algumas fibras musculares estavam fragmentadas e tinham coloração azulada finamente granular, caracterizando mineralização. Nas áreas ulceradas do abomaso, observou-se necrose da mucosa, focalmente extensa acompanhada por infiltrado inflamatório misto e hemorragia, que se estendia para a muscular.

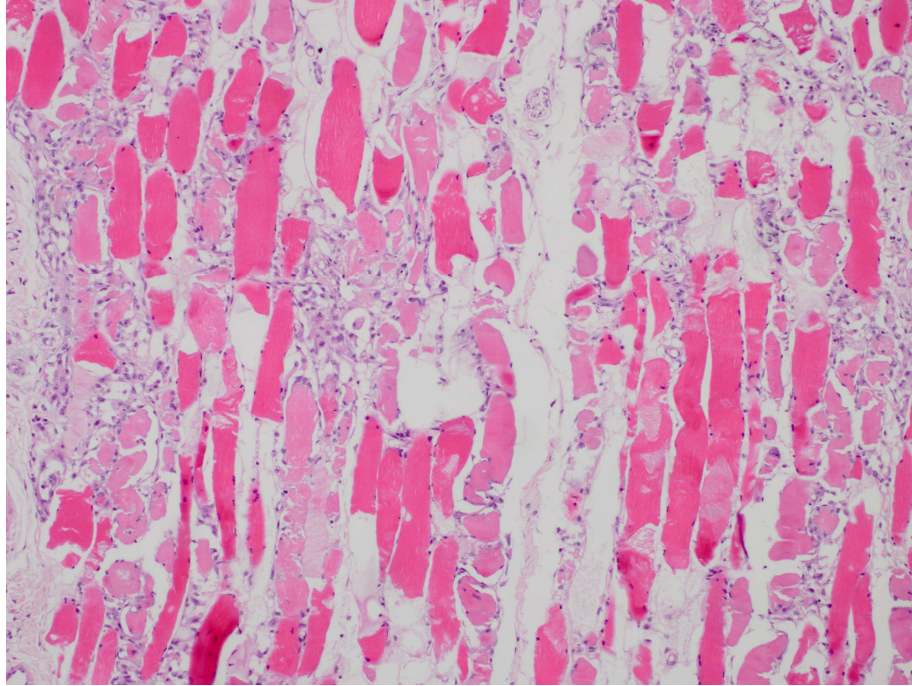


Figura 06 - Intoxicação espontânea por *S. obtusifolia*. Degeneração hialina, necrose e fragmentação de fibras da musculatura esquelética, com infiltrado de células mononucleares fagocitando material necrótico das fibras. Bovino nº 1.

4.1.1.2 Segundo caso

Bovino nº 2, macho, mestiço foi enviado para o Laboratório de Patologia Animal - CAV/UEDESC, que foi eutanasiado. Na necropsia havia edema subcutâneo nos membros e áreas de palidez em músculos, mais evidentes nos membros posteriores (Figura 7) e moderada nos anteriores e músculos intercostais.

No exame histológico, as lesões eram variáveis. Algumas fibras musculares apresentavam tumefação com múltiplos vacúolos citoplasmáticos e eram intercaladas por fibras contraídas com eosinofilia acentuada e às vezes fragmentadas. Infiltrado de células mononucleares, em grau moderado circundando as fibras em degeneração. Estas lesões foram observadas em grandes áreas separadas por grupos de fibras normais. No coração havia infiltrado mononuclear, multifocal, moderado.

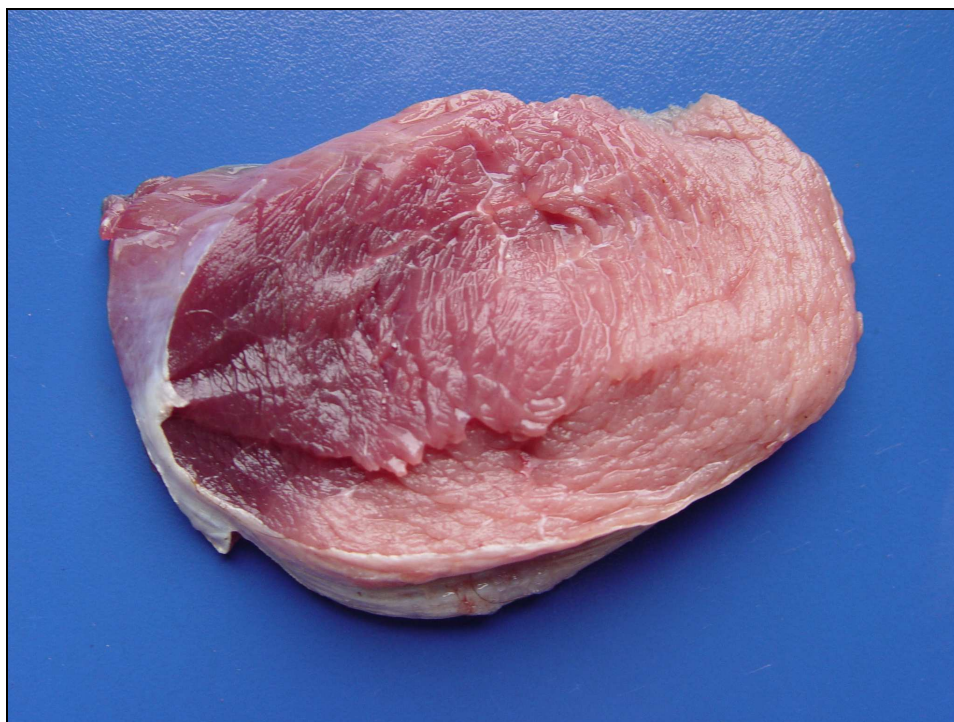


Figura 07 - Intoxicação espontânea por *S. obtusifolia*. Áreas de palidez em músculo do membro posterior. Bovino n° 2. Intoxicação espontânea por *S. obtusifolia*.

4.1.1.3 Terceiro caso

O animal permaneceu em decúbito, por um período de 13 dias e foi submetido à eutanásia “*in extremis*” e necropsiado. A musculatura dos membros posteriores e anteriores apresentava-se pálida, de intensidade moderada a acentuada, principalmente nos grandes grupos musculares. Os rins estavam com áreas brancas em formato de cunha na região cortico-medular, multifocal. Nos demais órgãos não foram observados lesões. Microscopicamente, as fibras musculares apresentaram degeneração e necrose hialina, fragmentar, multifocal, com infiltrado mononuclear moderado.

4.2 INTOXICAÇÃO EXPERIMENTAL

O bovino n° 5, que recebeu folhas e vagens de *S. obtusifolia* na dose de 10 g/kg de peso vivo, durante 6 dias, a partir do 4° dia após início da administração da planta apresentou diarréia, andar levemente incoordenado, mas alimentava-se normalmente. Ao final do 6° dia deitou e morreu no início nas primeiras horas do 7° dia. Através da necropsia não foram observadas alterações significativas na musculatura estriada. No entanto, o fígado tinha coloração levemente amarelada e a superfície de corte demonstrava padrão lobular evidente

(Figura 8) e a vesícula biliar estava distendida e repleta de bile. Através da microscopia, a principal lesão concentrava-se no fígado e caracterizava-se por necrose de hepatócitos da região centrolobular acompanhada por congestão e hemorragia (Figura 9). Na musculatura esquelética algumas fibras mostravam núcleos dispostos em linha na periferia da fibra e raramente algumas fibras estavam fragmentadas acompanhadas por poucos macrófagos.

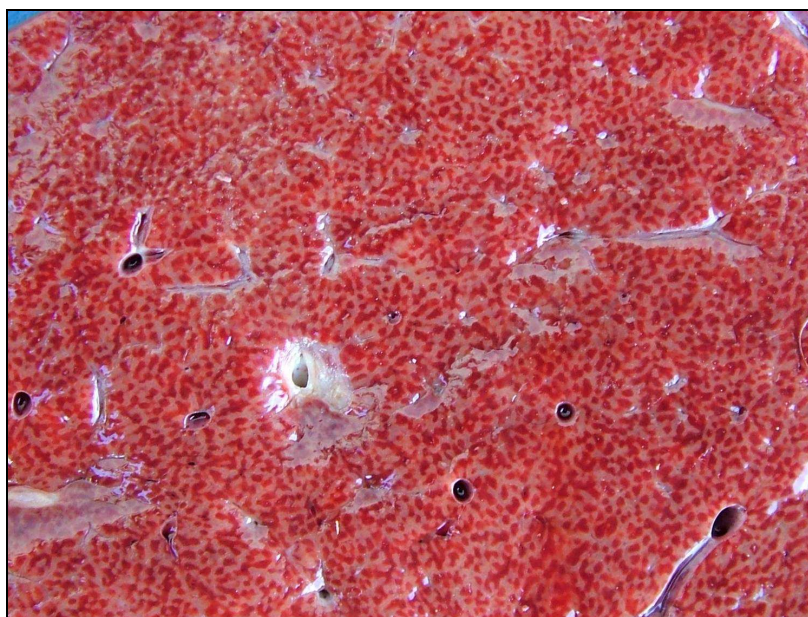


Figura 08 - Intoxicação experimental de *S. obtusifolia*. Fígado com padrão lobular evidente. Bovino 5..

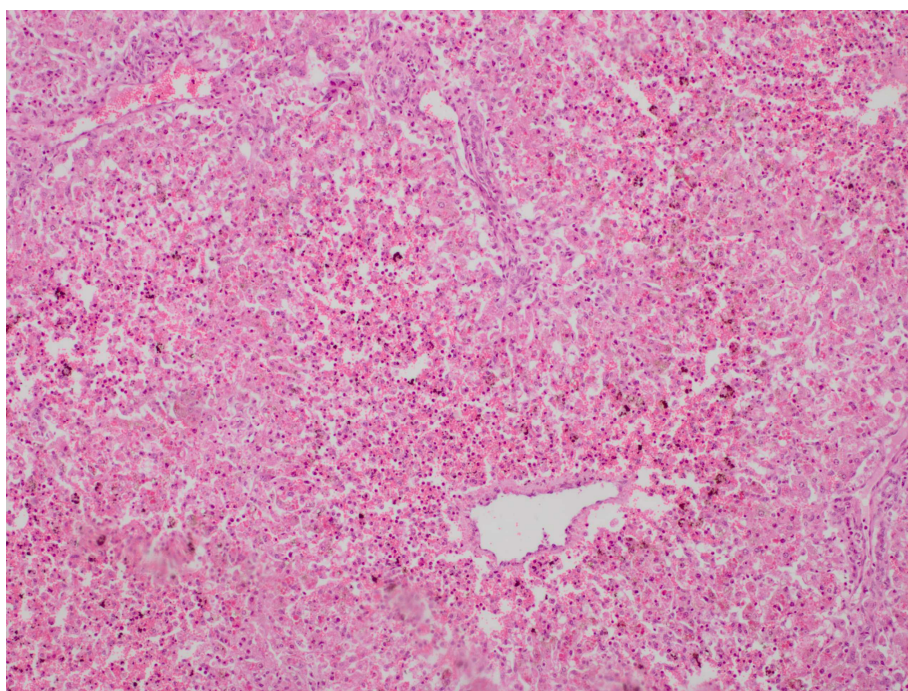


Figura 09 - Fígado com necrose de hepatócitos da região centrolobular acompanhada por congestão e hemorragia. H 7 E. Obj. 40.

O bovino nº 6 que recebeu diariamente 15 g/kg, por três dias, no terceiro dia ao se movimentar manifestava incoordenação leve, que se agravou ao quarto dia, caminhando sem flexionar os membros, arrastando as pinças ao chão e as fezes eram pastosas a líquidas. A partir do quinto dia manteve-se em decúbito esternal, a respiração era abdominal, mas alimentava-se normalmente (Figura 10) até o sétimo dia, quando manifestou respiração forçada, gemidos, taquicardia e ao oitavo dia foi eutanasiado *in extremis*. Na necropsia foram encontradas áreas de palidez na musculatura intercaladas com áreas normais (Figura 11). Estas lesões eram mais evidentes na musculatura dos membros posteriores e em menor intensidade dos anteriores. Através da histologia foram encontradas degeneração e necrose de fibras musculares muitas das quais estavam fragmentadas e associadas com infiltrado mononuclear, leve a moderado (Figura 12). Estas lesões eram acentuadas nos músculos glúteo médio e semitendinoso; moderadas nos músculos glúteo profundo, supra espinhoso, quadríceps e bíceps femoral; e leve no tríceps, psoas e redondo maior. Não foram observadas lesão no diafragma e nos músculos intercostais.




Figura 10 - Intoxicação experimental por *S. obtusifolia*. Bovino nº 6 em decúbito esternal, alimentando-se normalmente após quatro dias do fornecimento da planta.

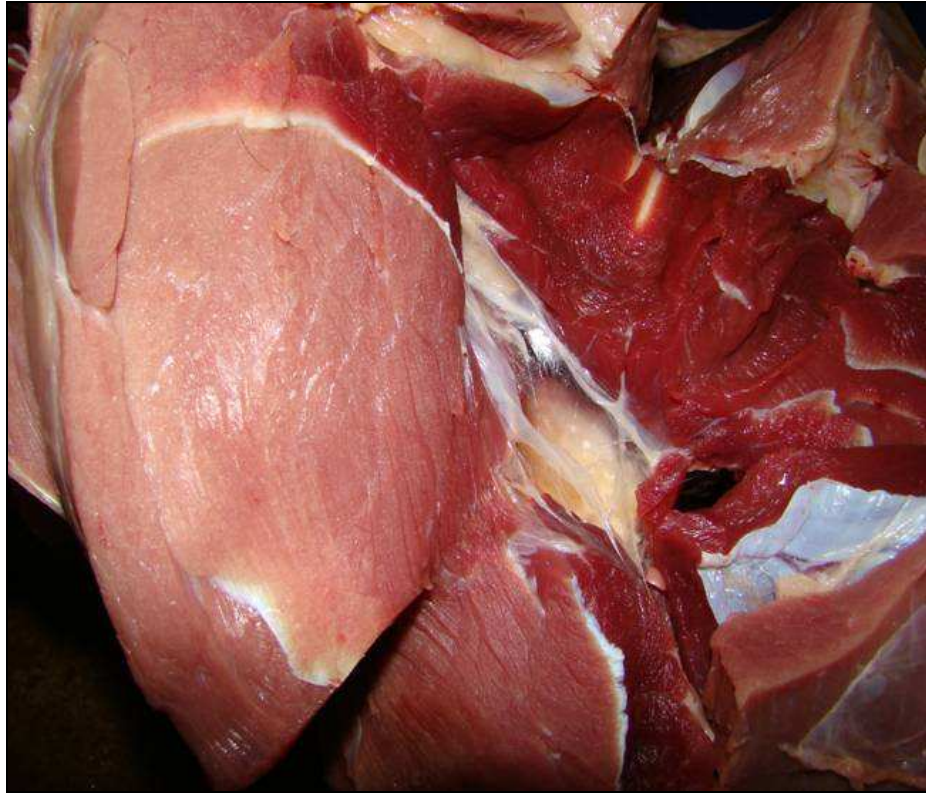


Figura 11 - Intoxicação experimental por *S. obtusifolia*. Musculatura esquelética da região dos membros posteriores, com áreas pálidas intercaladas com áreas normais. Bovino n°6 ..

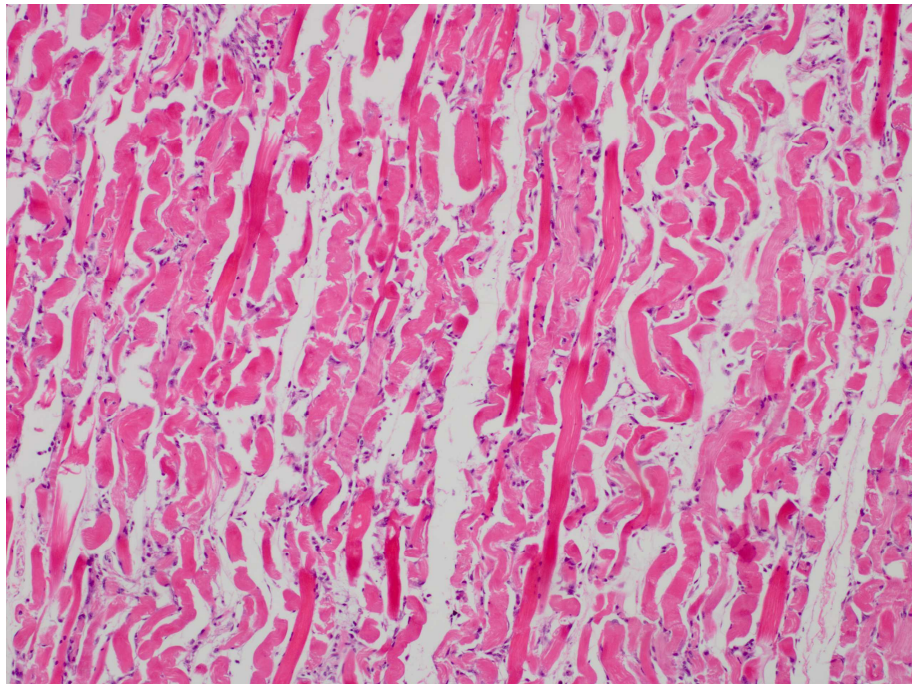


Figura 12 - Intoxicação experimental por *S. obtusifolia*. Degeneração e necrose hialina, fragmentação de fibras e infiltrado de células mononucleares fagocitando material necrótico das fibras. H & E. Ob.40. Bovino ° 6.

Os animais que receberam folhas e vagens frescas nas doses de 8g/kg por quatro dias (Bovino 4) e 30g/kg em dose única (Bovino 7), demonstraram um quadro clínico de diarreia moderada e leve respectivamente, foram observados por um período de 14 dias, porém, não tiveram qualquer outro sinal clínico característico da doença e foram liberados. Os dados clínicos dos bovinos em experimentação estão sumarizados na tabela 02.

Tabela 02 - Dados dos bovinos submetidos à intoxicação experimental por *S. obtusifolia*.

Bov. N°	Dose g/kg	N° adm/dias.	Início sinais clíni./dias após início da admin.	Principais sinais clínicos	Desfecho	Lesões macrosc.	Lesões microsc.
4	8	4	3°	Diarréia	Recuperação	-	-
5	10	6	4°	Diarréia Incordenação leve	Morte	Evidenciação do padrão lobular hepático	Necrose e congestão Hepática
6	15	3	3°	Diarréia, Incordenação Decúbito esternal Respiração abdominal	Morte	Áreas pálidas na musculatura esquelética	Degeneração e necrose de miofibras
7	30	1	4°	Diarréia leve	Recuperação		

5 DISCUSSÃO

No presente trabalho foi registrado a ocorrência de surtos de mortalidade em bovinos com dificuldade de locomoção, que na necropsia e exames histológicos foram caracterizados como miopatia tóxica. O quadro clínico lesional observado em bovinos produzido pela ingestão de folhas e vagens de *S. obtusifolia* é semelhante ao descrito na intoxicação por *S. occidentalis* (HENSON, et. al. 1965; HENSON & DOLLAHITE, 1966; MERCER et al. 1967; PIERCE & O'HARA, 1967; O'HARA et al.1969; SCHMITZ & DENTON, 1977; ROGERS et. al. 1979; MCCORMACK & NEISLER, 1980; BARROS, et. al. 1990; BARTH, et. al. 1994; BARROS, et. al. 1999; RAFFI, et. al. 2003).

No presente estudo, a intoxicação espontânea por folhas de *S. obtusifolia* ocorreu através de folhas e vagens verdes ingeridas pelos bovinos em pastoreio, caso semelhante descrito por Henson, et. al. 1965. Nas propriedades onde a doença foi observada, o sistema de criação era extensivo, e o local onde os animais se encontravam tinha como vegetação predominante plantas de *S. obtusifolia*.

Os fatores predisponentes para a ocorrência de intoxicação por essa planta foram o plantio de sementes de milheto (*Pennisetum americanum*) contaminadas por sementes de *S. obtusifolia* e a manutenção dos animais no local, sem a disponibilidade de outro tipo de alimento. Situação semelhante também ocorre com *S. occidentalis*. Embora a intoxicação por essa espécie ocorra mais frequentemente através da ingestão de sementes, as folhas verdes também podem ser ingeridas voluntariamente pelos bovinos em situações de fome (BARROS et al.1999).

Os sinais clínicos observados nos bovinos tanto na intoxicação espontânea quanto na intoxicação experimental foram os mesmos. Estes se caracterizavam principalmente por incoordenação ao caminhar, arrastar os membros e relutância ao serem movimentados, com evolução para decúbito esternal e morte, como os descritos nos relatos de intoxicação por plantas do gênero *Senna spp* (HENSON et. al. 1965, HENSON & DOLLAHITE, 1966; MERCER et. al. 1967; PIERCE & O'HARA, 1967; O'HARA et. al.1969; SCHMITZ &

DENTON, 1977; ROGERS et. al. 1979; MCCORMACK & NEISLER, 1980; BARROS, et. al. 1990; BARTH, et. al. 1994; BARROS, et. al. 1999; RAFFI, et. al. 2003).

Na intoxicação espontânea por *S. obtusifolia* também é descrito a urina escura como alteração freqüente. No presente estudo, dos seis bovinos avaliados clinicamente e que se encontravam em decúbito e os bovinos que adoeceram através da experimentação, a urina não apresentou anormalidade. No entanto, informações obtidas do proprietário, fizeram menção a um animal que morreu antes da avaliação clínica, o qual teria urina de cor escura.

O curso clínico da doença na intoxicação espontânea variou de dois a treze dias após o consumo da planta. Na intoxicação experimental, a evolução clínica variou de cinco a sete dias. Segundo Barros, et al. (1999) na intoxicação por *S. occidentalis* o curso clínico da doença pode variar de dois a cinco dias ou de um a seis dias após a ingestão da planta respectivamente. Em casos esporádicos os animais podem apresentar um curso clínico mais prolongado e permanecer em decúbito por até 15 dias aproximadamente (BARROS, et. al. 1990).

As lesões macroscópicas observadas no presente estudo foram caracterizadas por áreas de palidez na musculatura esquelética, intercaladas com áreas aparentemente normais, sendo a lesão mais intensa nos membros posteriores. O mesmo foi observado por Henson, et. al. (1965) e Mccormack & Neisler, (1980) na intoxicação por *S. obtusifolia* e também na intoxicação por *S. occidentalis* descrita por Barros et al. (1990), Barth, et al. (1994) e Barros, et al. (1999).

A principal lesão histológica encontrada, tanto na doença espontânea como na doença experimental foi degeneração e necrose de fibras musculares estriadas. Estas se caracterizavam por degeneração e necrose hialina das fibras musculares associadas a áreas que contem fibras musculares normais. Essas lesões são idênticas as descritas por *S. obtusifolia* (HENSON, et. al. 1965; MCCORMACK & NEISLER, 1980) e por *S. occidentalis* (HENSON & DOLLAHITE 1966; MERCER et. al. 1967; PIERCE & O'HARA 1967; O'HARA et. al. 1969; SCHMITZ & DENTON, 1977; ROGERS et. al. 1979; BARROS, et. al. 1990; BARTH, et. al. 1994; BARROS, et. al. 1999; RAFFI, et. al. 2003).

Em um bovino do presente estudo (bov. Nº 5) foi observada congestão centrolobular acentuada acompanhada de necrose de hepatócitos e presença de esférulas hialinas. Lesões hepáticas também foram descritas para a intoxicação por *S. obtusifolia*: Vacuolização de hepatócitos da região centro lobular (HENSON, et. al. 1965). Para *S. occidentalis*: degeneração gordurosa e necrose centrolobular (SCHMITZ & DENTON, 1977), congestão

centrolobular, vacuolização e necrose individual de hepatócitos e presença de esférulas hialinas (BARROS et. al. 1990).

De acordo com as informações discutidas por Barros et al. 1990, na intoxicação por *S. occidentalis*, também no presente estudo foi possível observar que lesões hepáticas foram encontradas somente no bovino que ingeriu a maior quantidade de folhas e vagens de *S. obtusifolia* (total de 60 g/Kg em 6 dias). Como nos casos de intoxicação espontânea não foram encontradas lesões hepáticas, é possível que devido à baixa palatabilidade, os bovinos não ingeriram grandes quantidades da planta. Também é possível que o princípio ativo responsável pelas lesões hepáticas não seja o mesmo que produz as lesões musculares e provavelmente tenha efeito acumulativo.

Lesões cardíacas de caráter degenerativo e necrótico, porém menos severas que na musculatura estriada, também são descritas para plantas do gênero *Senna* (SCHMITZ & DENTON, 1977; BARROS et. al. 1999). Nos animais que morreram pela intoxicação espontânea e ou, experimental por *S. obtusifolia*, do presente estudo, não foram encontradas lesões macroscópicas e microscópicas; exceto no bovino nº 2, no qual foi observado infiltrado mononuclear multifocal. No entanto, infiltrado mononuclear no miocárdio é um achado freqüente em exames histológicos de coração de bovinos, e provavelmente, neste caso não há relação com a ingestão de *S. obtusifolia*.

Para diagnóstico diferencial deve ser incluídas todas as enfermidades que produzem degeneração e necrose muscular. O diagnóstico diferencial entre as intoxicações por *S. obtusifolia* e *S. occidentalis* só pode ser feito através da observação de uma dessas plantas no local de pastoreio ou, pela presença de sementes de uma delas na alimentação. A intoxicação por antibióticos ionóforos e a miopatia nutricional, são outras enfermidades que produzem lesões musculares semelhantes a intoxicação por plantas do gênero *Senna*.

A intoxicação por antibiótico ionóforo, além dos dados epidemiológicos, pode ser diferenciada pelo quadro clínico predominante que é de insuficiência cardíaca e pela severidade das lesões no miocárdio (BARROS, 2007a).

Na miopatia nutricional os animais afetados são em geral, jovens, enquanto que na miopatia tóxica os animais são de todas as idades, mas, geralmente adultos são afetados. A miopatia nutricional responde favoravelmente ao tratamento com Selênio e Vitamina E, o que não ocorre nos casos de miopatia tóxica por *Senna*. A calcificação das lesões musculares é mais acentuada na miopatia nutricional e pouco evidente na tóxica por *Senna spp.* (BARROS, 2007b).

O diagnóstico definitivo do presente estudo foi baseado no quadro epidemiológico, nos sinais clínicos, nas lesões macroscópicas e microscópicas associadas à reprodução experimental da doença.

6 CONCLUSÃO

O presente trabalho obtido através do estudo dos aspectos epidemiológicos, clínicos e lesionais da intoxicação espontânea e experimental por *Senna obtusifolia* em bovinos no estado de Santa Catarina, permitem concluir que:

- a) A doença de bovinos, com quadro clínico-patológico de miopatia aguda foi causada pela ingestão de folhas e vagens de *S. obtusifolia*.
- b) Folhas e vagens de *S. obtusifolia* mostraram ser tóxicas para bovinos quando ingeridas na dose total de 45 g/kg fracionada por três dias.
- c) Em doses diárias de 10g/kg durante 6 dias, pode levar a necrose hepática aguda.
- d) Doses de 8 g/kg, por quatro dias e dose única de 30g/kg não foram suficientes para produzir a doença.
- e) Todos os animais intoxicados apresentaram um quadro clínico de diarreia.
- f) As lesões encontradas na intoxicação espontânea e experimental por *S. obtusifolia* foram semelhantes às observadas na intoxicação espontânea e experimental por *S. occidentalis* descrita por outros autores em bovinos e caracterizam-se por miopatia tóxica aguda.

REFERÊNCIAS

- BAILEY E.M. 1984. Myopathies associated with *Cassia spp.*, p.395-400. *In*: SEAWRIGHT A. A., HEGARTY M. P., JAMES L. F. & KEELER R. F. (ed.) **Plant toxicology**. Brisbane, Australia.
- BARBOSA-FERREIRA, M., DAGLI, M. L. Z., MAIORKA, P. C., GÓRNIK, S. L. Efeitos da administração prolongada de sementes de *Senna occidentalis* em ratos. **Pesq. Vet. Bras.** 24 (Supl.): 3-84, Outubro, 2004.
- BARROS C. S. L., LLHA M. R. S., BEZERRA JR P. S., LANGOHR I. M., KOMMERS G. D. Intoxicação por *Senna occidentalis* em bovinos em pastoreio. (Leg. Caesalpinoideae). **Pesq. Vet. Bras.** vol. 19.p.68-70, 1999.
- BARROS C. S. L., PILATI C., ANDUJAR M. B., GRAÇA D. L., IRIGOYEN L. F., LOPES S. T. & SANTOS C. F. Intoxicação por *Cassia occidentalis* em bovinos (Leg. Caes.). **Pesq. Vet. Bras.** vol 10.p.47-58, 1990.
- BARROS, C. S. L. 2007a. Intoxicação por antibióticos ionóforos, p. 45-49. *In*: RIET – CORREA, F., SCHILD, A. L. & MÉNDEZ, M. C. (3° ed.) **Doenças de Ruminantes e Equinos**. vol. 2. Editora Universitária, UFPel, Pelotas, RS. 692 p.
- BARROS, C. S. L. 2007b. Deficiência de selênio e vitamina E, p. 257-263. *In*: RIET – CORREA, F., SCHILD, A. L. & MÉNDEZ, M. C. (3° ed.) **Doenças de Ruminantes e Equinos**. vol. 2. Editora Universitária, UFPel, Pelotas, RS. 692 p.
- BARTH, A. T., KOMMERS, G. D., SALLES, M. S., WOUTERS, F., BARROS, C. S. L. Coffee Senna (*Senna occidentalis*) poisonin in Cattle in Brasil. **Vet. Human Toxicol**, 36 (6). p.541-545, 1994.
- CHARLES, O. W, MULLER, H. D. Coffe weed (*Cassia obtusifolia*) toxicity response of laying hens. **Poult. Sci.** 54, 1745.
- Ciase Centro de Informática e Automação do Estado de Santa Catarina. Disponível em <www.mapainterativo.ciase.gov.br> acesso em 09-08-2009.

GONZALES, E.; BUTOLO, J. E.; SILVA, R. D. M.; PACKER, I. U.; SILVA, J. M. L. Toxicidade de sementes de fedegoso (*Cassia occidentalis* L.) para frangos de corte. **Sci. Agric.**, Piracicaba, 51 (1): 169-174, jan./abr.1994.

HENSON, J. B.; DOLLAHITE, J. W. Toxic myodegeneration in calves produced by experimental *Cassia occidentalis* intoxication. **Am. J. Vet. Res.** 27: 947-949, 1966.

HENSON, J. B., DOLLAHITE, J. W., BRIDGES, C. H., RAO, R. R. Myodegeneration in cattle grazing *Cássia* Species. **JAVMA** 147(2): 142-145, 1965.

IRIGOYEN L. F., GRAÇA D. L., BARROS C. S. L. Intoxicação experimental por *Cassia occidentalis* em eqüinos (Leg. Caes). **Pesq. Vet. Bras.** vol. 11. p.35-44, 1991.

LORENZI H.1982. **Plantas Daninhas do Brasil: Terrestres, Aquáticas, Parasitas e Tóxicas.** Família Leguminosae. Ed. Franciscana- Piracicaba, SP. p. 238-285.

McCORMACK., E., NEISLER, W. E. *Cassia obtusifolia* (sicklepod) toxicity in a dairy herd. **Veterinary Medicine/small animal clinician.** p. 1849-1851, 1980.

MARTINS E., MARTINS V. M. V., RIET-CORREA F., SONCINI R. A.& PARABONI. S. V. Intoxicação por *Cassia occidentalis* (Leguminosae) em suínos. **Pesq.Vet.Bras.** 6(2):35-38, 1986.

MERCER, H. D.; NEAL, F. C.; HIMES, J. A.; EDDS, G. T. *Cassia occidentalis* toxicosis in cattle. **J. Am. Vet. Med. Assoc.** 151: 736-741, 1967.

O'HARA, P. J.; PIERCE, K. R.; READ, W. K. Degenerative myopathy associated with the ingestion of *Cassia occidentalis* L.: clinical and pathological features of the experimentally induced disease. **Am. J. Vet. Res.** 30: 2173-2180, 1969.

PAMMEL, L.H. 1911. **Manual of Poisonous Plants**, 1° ed. Torch Press, Cedar Rapids. p. 829.

PIERCE, K. R. & O'HARA, P. J. Toxic myopathy in Texas cattle. **Southwest. Vet.** 20:179-183, 1967.

PROPHET, E. B. et al. **Laboratory methods in histotechnology.** Washington: American registry of pathology, 274p., 1992.

RAFFI, M. B., SALLIS, E. S. V., RECH, R. R. R., GARMATZ, S. L., BARROS, C. S. L. Intoxicação por *Senna occidentalis* em bovinos em pastoreio - relato de caso. **Revista da**

Faculdade de Zootecnia, Veterinária e Agronomia. Uruguiana, vol. 10, n° 1, p. 131 – 136. 2003.

ROGERS, R.J.; GIBSON, J.; REICHMAN, K.G. The toxicity of *Cassia occidentalis* for cattle. **Aust. Vet. J.** 55: 408-412, 1979.

SCHMITZ, D.G.; DENTON J. H. Senna bean toxicity in cattle. **Southwestern Vet.** 30: 165-170, 1977.

TOKARNIA C. H., DOBEREINER J., PEIXOTO P. V.2000. **Plantas Tóxicas do Brasil**. Rio de Janeiro: Helianthus, p.145-150.

Livros Grátis

(<http://www.livrosgratis.com.br>)

Milhares de Livros para Download:

[Baixar livros de Administração](#)

[Baixar livros de Agronomia](#)

[Baixar livros de Arquitetura](#)

[Baixar livros de Artes](#)

[Baixar livros de Astronomia](#)

[Baixar livros de Biologia Geral](#)

[Baixar livros de Ciência da Computação](#)

[Baixar livros de Ciência da Informação](#)

[Baixar livros de Ciência Política](#)

[Baixar livros de Ciências da Saúde](#)

[Baixar livros de Comunicação](#)

[Baixar livros do Conselho Nacional de Educação - CNE](#)

[Baixar livros de Defesa civil](#)

[Baixar livros de Direito](#)

[Baixar livros de Direitos humanos](#)

[Baixar livros de Economia](#)

[Baixar livros de Economia Doméstica](#)

[Baixar livros de Educação](#)

[Baixar livros de Educação - Trânsito](#)

[Baixar livros de Educação Física](#)

[Baixar livros de Engenharia Aeroespacial](#)

[Baixar livros de Farmácia](#)

[Baixar livros de Filosofia](#)

[Baixar livros de Física](#)

[Baixar livros de Geociências](#)

[Baixar livros de Geografia](#)

[Baixar livros de História](#)

[Baixar livros de Línguas](#)

[Baixar livros de Literatura](#)
[Baixar livros de Literatura de Cordel](#)
[Baixar livros de Literatura Infantil](#)
[Baixar livros de Matemática](#)
[Baixar livros de Medicina](#)
[Baixar livros de Medicina Veterinária](#)
[Baixar livros de Meio Ambiente](#)
[Baixar livros de Meteorologia](#)
[Baixar Monografias e TCC](#)
[Baixar livros Multidisciplinar](#)
[Baixar livros de Música](#)
[Baixar livros de Psicologia](#)
[Baixar livros de Química](#)
[Baixar livros de Saúde Coletiva](#)
[Baixar livros de Serviço Social](#)
[Baixar livros de Sociologia](#)
[Baixar livros de Teologia](#)
[Baixar livros de Trabalho](#)
[Baixar livros de Turismo](#)