



UNIVERSIDADE FEDERAL DE CAMPINA GRANDE
CENTRO DE SAÚDE E TECNOLOGIA RURAL
PROGRAMA DE PÓS-GRADUAÇÃO EM MEDICINA VETERINÁRIA
CAMPUS DE PATOS

DOENÇAS DA CAVIDADE NASAL EM RUMINANTES E EQUINOS

Dissertação apresentada a Universidade Federal de Campina Grande – UFCG em cumprimento dos requisitos necessários para obtenção do grau de Mestre em Medicina Veterinária.

ROSEANE DE ARAÚJO PORTELA

PATOS - PB
2010

Livros Grátis

<http://www.livrosgratis.com.br>

Milhares de livros grátis para download.



Universidade Federal
de Campina Grande

UNIVERSIDADE FEDERAL DE CAMPINA GRANDE
CENTRO DE SAÚDE E TECNOLOGIA RURAL
PROGRAMA DE PÓS-GRADUAÇÃO EM MEDICINA VETERINÁRIA
CAMPUS DE PATOS

DOENÇAS DA CAVIDADE NASAL EM RUMINANTES E EQUINOS

Dissertação apresentada a Universidade Federal de Campina Grande – UFCG em cumprimento dos requisitos necessários para obtenção do grau de Mestre em Medicina Veterinária.

ROSEANE DE ARAÚJO PORTELA

Prof. Dr. Franklin Riet-Corrêa

Orientador

PATOS-PB

2010

FIHA CATALOGADA NA BIBLIOTECA SETORIAL DO
CAMPUS DE PATOS - UFCG

P843d

2010

Portela, Roseane de Araújo.

Doenças da cavidade nasal em ruminantes e equinos / Roseane de Araújo Portela,- Patos: CSTR/UFCG, 2010.

56f: il.

Inclui bibliografia.

Orientador(a): Franklin Riet-Correa.

Dissertação (Mestrado em Medicina Veterinária). Centro de Saúde e Tecnologia Rural, Universidade Federal de Campina Grande.

1 – Patologia Veterinária - Dissertação. 2 – Doenças – cavidade nasal ruminantes. 3 - Doenças – cavidade nasal equinos I – Título.

CDU: 616:619

Nome: PORTELA, Roseane de Araújo

Título: Doenças da cavidade nasal em ruminantes e eqüinos

Dissertação apresentada a Universidade Federal de
Campina Grande – UFCG em cumprimento dos requisitos
necessários para obtenção do grau de Mestre em Medicina
Veterinária

BANCA EXAMINADORA

Prof. Dr^o Franklin Riet-Correa
Orientador

Prof^a. Dr^a. Márcia Bersane de Araújo de Medeiros Torres
(1^o membro)

Prof^a. Dr^a. Rosane Maria Trindade de Medeiros
(2^o membro)

“Agir pela razão é afirmar que se fosse
pelo coração a ação seria inversa”.

Dedico este trabalho as amáveis pessoas
que compreenderam e
aceitaram as minhas decisões.

AGRADECIMENTOS

Àquelas criaturas que tornaram esta etapa da minha vida menos difícil, me apoiando nos momentos ruins e alegres e compreendendo meus medos e dúvidas. E também àquelas criaturas que a tornaram mais difícil, porém me deram a oportunidade de crescer em minha paciência, tolerância e imparcialidade. E acima de todos e de tudo, agradeço a Deus por mais essa oportunidade de vida que foi superada com saúde e dignidade.

Muito obrigada!

SUMÁRIO

	Pag.
INTRODUÇÃO	10
CAPÍTULO I – Doenças da cavidade nasal em ruminantes no Brasil	11
Abstract	12
Introdução	13
Material e Métodos	13
Resultado e discussão	14
Referências	31
CAPÍTULO II – Nasal amyloidosis in a Brazilian horse	36
Summary	37
Introduction	37
Materials e Methods	38
Results	39
Discussion	39
References	42
CONCLUSÕES	44
ANEXOS	45
Anexo I	i
Anexo II	v
Anexo III	viii

CAPITULO I – Doenças da cavidade nasal em ruminantes do Brasil

- Figura 1** Ovino. Conidiobolomicose. (A) e (B) Corte sagital da cabeça. (A) Observa-se exsudato vermelho escuro, granular e irregular ocupando a cavidade nasal até a proximidade das narinas e nasofaringe. (B) Exsudato esverdeado ocupando a região das conchas nasais etmoidais e porções dos meatos e conchas media e ventral (*), adjacente há uma área de hemorragia. (C) Vista ventral da cabeça sem mandíbula, mostrando necrose e presença de exsudato marrom no palatos duro e mole e tecidos moles da faringe (*). Na região cranial do palato duro há áreas multifocais ulceradas irregulares (setas). (D) Mostra no cólon uma área focal vermelho escuro e granular com pontos amarelados..... 17
- Figura 2** Ovino. Conidiobolomicose. (A) Reação histológica da conidiobolomicose mostrando hifa larga fracamente corada com 20-30µm de diâmetro margeado por evidente Splendori-Hoepli (seta). HE, obj.40x. Ovino. Pitiose rinofacial. (B) Reação histológica da pitiose rinofacial mostrando hifa fracamente corada, delgada com 7-10µm de diâmetro (seta) margeada por escasso Splendori-Hoepli e por células inflamatórias, principalmente mononucleares incluindo células gigantes. HE, obj.40x. Nas duas figuras, com o mesmo aumento, além da marcada diferença na largura das hifas, observa-se diferente quantidade de material de Splendori-Hoepli: reduzido ao redor do *Pythium* e abundante ao redor do *Conidiobolus*..... 19
- Figura 3** Caprino. Aspergilose nasal. (A) Caprino apresentando nódulo esbranquiçado no canto medial da narina e nodulações na pele (setas). (B) Observa-se área ulcerada na borda da aurícula de 1 cm de diâmetro. (C) Corte sagital da cabeça mostrando uma lesão coberta por exsudato amarelado na cavidade nasal (*). (D) Na mucosa observam-se áreas multifocais de necrose margeadas por células inflamatórias polimorfonucleares e, ao centro, hifas em cortes transversais e longitudinais. HE, obj.10x. (E) Observam-se hifas em cortes longitudinais e transversais, septadas, com paredes bem coradas e espessas e ocasionais dilatações bulbosas, com ausência de material Splendori-Hoepli. PAS, obj. 40x..... 22
- Figura 4** Bovino. Rinite Atópica. (A) Mucosa da cavidade nasal com infiltrado inflamatório, hiperplasia epitelial e edema subepitelial. HE, obj. 20x. (B) Aumento de A, mostrando infiltrado inflamatório composto principalmente por eosinófilos e plasmócitos na mucosa. HE, obj.40x . 24

- Figura 5** Bovino. Rinosporidiose. (A) Pólipos no vestibulo nasal (seta). (B) Corte sagital da cavidade nasal. Na mucosa observam-se pólipos com granulações irregulares (seta) (C) Na lesão observa-se um pólipo com infiltrado inflamatório na lâmina própria composto por neutrófilos, macrófagos, linfócitos e células gigantes (seta) HE, obj.20x. (D) Observavam-se microorganismos esféricos de até 300µm de diâmetro (seta) em diferentes estágios, alguns deles contendo endósporos de diferente tamanho. Outros se apresentam como cistos vazios (*). 24
- Figura 6** Bovino. Mixoma. (A e B) Histologicamente a massa tumoral é composta por células esparsas em uma matriz extracelular fracamente corada (mucínica), com delicadas e curtas fibras arranjadas frouxamente. HE, obj.10x. B) Observam-se células de núcleo alongado à oval com cromatina dispersa, citoplasma escasso ou em curtos prolongamentos. HE, obj.40x. 28
- Figura 7** Bovino. Fibrossarcoma. (A) Vaca com aumento de volume na região do seio maxilar (seta) e exoftalmia do olho direito. (B) Ao corte transversal da cabeça na altura do osso frontal mostra-se uma massa amarelo-esbranquiçada entremeada a áreas avermelhadas, de aparência brilhosa, ocupando os seios frontais, maxilar, palatino e meatos e conchas nasais da cavidade direita e invadindo a cavidade nasal esquerda. (C) A histologia demonstra uma massa tumoral composta por células fusiformes de núcleo grande, vesicular, redondo a alongado com citoplasma escasso e matriz composta por fibras em diferentes direções. HE,obj.20x. 28

CAPITULO II – Nasal amyloidosis in a Brazilian horse

- Figura 1** Fig 1: Nasal cavity showing, in the mucosa, a mass with multinodular, smooth, shiny and reddish, non ulcerated surface..... 40
- Figura 2** Lamina propria of the nose showing multifocal deposition of a hyaline substance. The nodules are surrounded by few giant cells and lymphoplasmocytic exsudate. HE, obj.40x 40

LISTA DE QUADROS

	Pag.
Quadro 1 Doenças que afetaram a cavidade nasal dos bovinos, caprinos e ovinos diagnosticadas entre os anos de 2003 -2009 no HV, Patos, Paraíba.....	15
Quadro 2 Quadro 2. Dados epidemiológicos dos surtos de Conidiobolomicose diagnosticados no HV, Patos, Paraíba, em ovinos, de Janeiro de 2003 a Dezembro de 2009.....	16

INTRODUÇÃO

As doenças respiratórias de ruminantes e equinos podem ser divididas entre as que afetam as vias respiratórias anteriores e as que afetam o pulmão e a pleura. Dentre as primeiras, são importantes as rinites e outras doenças das fossas nasais. O conhecimento dessas doenças é importante para o diagnóstico diferencial das mesmas. Esta dissertação é dividida em dois capítulos. O primeiro, a ser enviado à Pesquisa Veterinária Brasileira, descreve as doenças da cavidade nasal em ruminantes diagnosticadas no Hospital Veterinário da Universidade Federal de Campina Grande, em Patos, Paraíba, no período de janeiro de 2003 a dezembro de 2009. Além disso, inclui-se neste trabalho uma revisão de outras doenças das fossas nasais, não diagnosticadas no HV, mas diagnosticadas em outras regiões do Brasil. Esta informação é importante para o diagnóstico diferencial das doenças da cavidade nasal em ruminantes.

O segundo capítulo, a ser enviado ao Equine Veterinary Journal, descreve um caso de amiloidose nasal em um equino. Além da descrição dos sinais clínicos e patologia, cita-se o diagnóstico diferencial das doenças das fossas nasais em equinos.

CAPITULO I

Doenças da cavidade nasal em ruminantes no Brasil

O presente trabalho foi formatado segundo as normas da **Revista Pesquisa Veterinária Brasileira** (Normas em anexo)

Doenças da cavidade nasal em ruminantes no Brasil¹

Roseane de A. Portela², Franklin Riet-Correa^{2*}, Felício Garino Júnior², Antônio F.M. Dantas², Sara V.D. Simões² e Silvana M.S. Silva³

ABSTRACT.- Portela R.A., Riet-Correa F., Garino-Junior F., Dantas A.F.M., Simões S.V.D. & Silva S.M.S. 2010. [**Disease of the nasal cavity of ruminants in Brazil.**] Doenças da cavidade nasal em ruminantes no Brasil. *Pesquisa Veterinária Brasileira*. (0):00-00. Hospital Veterinário, Centro de Saúde e Tecnologia Rural, Campus de Patos, Universidade Federal de Campina Grande, Patos, PB 58700-970, Brazil. E-mail: franklin.riet@pq.cnpq.br

This paper reports the diseases of the nasal cavity diagnosed in ruminants in the Veterinary Hospital of the Federal University of Campina Grande, in Patos, state of Paraíba, Northeastern Brazil, between the years 2003 and 2009. During that time three cases or outbreaks of diseases of the nasal cavity were reported in cattle, three in goats and nine in sheep, out of 404 diseases diagnosed in cattle, 330 in goats, and 338 in sheep. At all are reported one case of atopic rhinitis in cattle, seven outbreaks of conidiobolomycosis and two outbreaks of rinofacial pythiosis in sheep, two cases of protothecosis and one of nasal aspergillosis in goats, and a myxoma and a fibrosarcoma in cattle. Additionally, other diseases of the nasal cavity reported in Brazil are reviewed, including oestrosis, rhinosporidiosis, squamous cell carcinoma, and enzootic ethmoidal tumor.

INDEX TERMS: Rhinitis, conidiobolomycosis, nasal pythiosis, rhinosporidiosis, nasal aspergillosis, nasal tumors, cattle, goat, sheep.

¹ Recebido em 29 de abril de 2010.

Aceito para publicação em

² Hospital Veterinário, Campus de Patos da Universidade Federal de Campina Grande (UFCG), Patos, PB 50700-000, Brasil. * Autor para correspondência: franklin.riet@pq.cnpq.br

³ Departamento de Clínica e Cirurgia, Centro de Ciências Agrárias, Universidade Federal do Piauí (UFPI), Campus da Socopo s/n, Bairro Socopo, Teresina, PI 64049-550, Brasil.

RESUMO.- Este trabalho descreve as doenças das fossas nasais diagnosticadas em ruminantes no Hospital Veterinário da Universidade Federal de Campina Grande, em Patos, Paraíba, nos anos de 2003-2009. No período foram registrados três diagnósticos de doenças das fossas nasais de bovinos, três em caprinos e nove em ovinos, de um total de 404 diagnósticos em bovinos, 330 em caprinos e 338 em ovinos. Descrevem-se um caso de rinite atópica em bovinos, sete surtos de conidiobolomicose e dois de pitiose rinofacial em ovinos, dois casos de prototecose e um de aspergilose nasal em caprinos e um mixoma e um fibrossarcoma em bovinos. Adicionalmente, é realizada uma revisão de outras doenças das fossas nasais de ruminantes descritas em outras regiões do Brasil, incluindo oestrose, rinosporidiose, carcinoma epidermóide e tumor etmoidal enzoótico.

TERMOS DE INDEXAÇÃO: Rinites, conidiobolomicose, pitiose nasal, rinosporidiose, aspergilose nasal, neoplasias nasais, bovinos, caprinos, ovinos.

INTRODUÇÃO

As rinites dos ruminantes são um grupo heterogêneo de doenças que causam sinais semelhantes. Algumas delas como a rinosporidiose, rinite atópica e oestrose não causam a morte dos animais, mas podem causar prejuízos econômicos importantes por perda ou menor ganho de peso (Stigger et al. 2001, Ribeiro 2007). Outras como a pitiose rinofacial e a conidiobolomicose em ovinos apresentam alta letalidade (Silva et al. 2007a, Riet-Correa et al. 2008). O conhecimento das rinites causadas por diferentes agentes e de outras enfermidades não inflamatórias, como as neoplasias, e o seu diagnóstico diferencial é importante para que possam ser recomendadas medidas de controle e profilaxia. O objetivo deste trabalho foi descrever as doenças da cavidade nasal diagnosticadas em ruminantes no Hospital Veterinário (HV) da Universidade Federal de Campina Grande (UFCG) e em outras regiões do Brasil.

MATERIAIS E MÉTODOS

Foi realizado um levantamento das doenças que afetaram a cavidade nasal em ruminantes diagnosticados, nos anos de 2003-2009, no HV da UFCG, localizado em Patos, Paraíba. Para isto, foram revisados, nos arquivos da Clínica de Grandes Animais e do Laboratório da Patologia Animal do HV de Patos, os dados epidemiológicos, clínicos, terapêuticos e patológicos dos casos diagnosticados nas espécies bovina,

caprina e ovina. Para o estudo histológico as amostras coletadas durante as necropsias ou mediante biópsias foram fixadas em formol tamponado a 10%, incluídos em parafina, cortados em secções de 5-6 µm e corados por hematoxilina e eosina (HE). Nos casos de rinite fúngica, pitiose e rinite atópica (granuloma nasal) foram utilizadas, também, as colorações de ácido periódico de Schiff (PAS) e metenamina nitrato de prata de Gomori (GMS). Lâminas de rinite atópica foram coradas, também, por azul de toluidina. Blocos de parafina de casos suspeitos de pitiose rinofacial em ovinos foram encaminhados para o setor de Patologia Veterinária da Universidade Federal do Rio Grande do Sul para a realização do exame imuno-histoquímico para *Pythium insidiosum*. A metodologia para isolamento e identificação de *Prototheca* spp. utilizada em casos suspeitos de prototecose está descrita em Camboim et al. (2010a). Para o diagnóstico de aspergilose em um caprino o material foi semeado em Agar Sabouraud Dextrose. O fungo isolado foi identificado por microcultivo em lâminas e a identificação da espécie foi realizada conforme Martins et al. (2005).

Para a descrição de outras doenças das fossas nasais de ruminantes, não diagnosticadas no HV, foi realizada uma revisão de casos publicados em anais e periódicos.

RESULTADOS E DISCUSSÃO

De janeiro de 2003 a dezembro de 2009 foram registrados 404 diagnósticos em bovinos, 330 em caprinos e 338 em ovinos, entre necropsias e biópsias. Dos diagnósticos registrados, três (0,7% dos diagnósticos na espécie) foram de doenças que afetaram a cavidade nasal em bovinos, três (0,9%) em caprinos e nove (2,6%) em ovinos. Os diagnósticos de doenças da cavidade nasal nos ruminantes estão demonstrados no Quadro 1.

Quadro 1. Doenças que afetaram a cavidade nasal dos bovinos, caprinos e ovinos diagnosticadas entre os anos de 2003 -2009 no HV, Patos, Paraíba

Diagnóstico	Espécie / número de casos ^a			Total
	Bovinos	Caprinos	Ovinos	
Conidiobolomicose	0	0	7	7
Pitiose rinofacial	0	0	2	2
Prototecose	0	2	0	2
Aspergilose	0	1	0	1
Rinite atópica	1	0	0	1
Mixoma	1	0	0	1
Fibrossarcoma	1	0	0	1
Total	3	3	9	15

Casos^a- Cada diagnóstico equivale à ocorrência da doença na propriedade, independente do número de animais afetados.

Conidiobolomicose

Foram diagnosticados sete surtos de rinite micótica ocasionada por *Conidiobolus* sp. em ovinos entre 2003 e 2009. Os Surtos 1 e 2 foram descritos por Riet-Correa et al. (2008). Alguns aspectos epidemiológicos dos surtos apresentam-se no Quadro 2.

Todos os animais apresentaram quadro clínico e patologia semelhante aos mencionados anteriormente (Silva et al. 2007b, Boabaid et al. 2008, Riet-Correa et al. 2008, Pedroso et al. 2009). O tratamento em seis dos oito ovinos doentes consistiu no uso de fluconazol na dose de 10mg/kg. Em dois ovinos foi realizada a administração de fluconazol como infusão endovenosa a cada 72 horas e nos demais ovinos a administração foi oral e diariamente. Os oito animais que morreram, foram necropsiados

Quadro 2. Dados epidemiológicos dos surtos de Conidiobolomicose diagnosticados no HV, Patos, Paraíba, em ovinos, de Janeiro de 2003 a Dezembro de 2009

Surtos	Raça	Idade / Sexo	Animais doentes	Animais rebanho	Mês	Ano	Localidade / Estado	Curso clínico
1	S ^{ta} Inês e Cariri	Adultos/Nl*	7	120	Janeiro- Maio	2004	Souza /PB	5-15 dias
2	S ^{ta} Inês	18meses/M ^a	1	80	Novembro	2006	Olho d' água /PB	30 dias
3	S ^{ta} Inês	2 anos/M	1	NI	Abril	2007	Aracajú/SE	120 dias
4	S ^{ta} Inês	8 meses/F ^b	4	20	Agosto	2008	Paulista /PB	35dias
5	S ^{ta} Inês	3 anos/F	1	NI	Setembro	2008	Patos /PB	96 dias
6	S ^{ta} Inês	5anos/M	1	80	Julho	2008	São José do Bonfim/PB	4 dias
7	S ^{ta} Inês	2anos/F	1	60	Julho	2009	Patos / PB	1 dia

Macroscopicamente as lesões observadas nas fossas nasais foram semelhantes às descritas anteriormente (Silva et al. 2007b, Boabaid et al. 2008, Riet-Correa et al. 2008, Pedroso et al. 2009) (Fig.1A,B), exceto um ovino no qual a lesão restringia-se ao palato mole, palato duro, glote e orofaringe, sem afetar a cavidade nasal (Fig.1C). Em quatro animais as lesões eram bilaterais e em três unilaterais. Em um ovino a lesão penetrava no encéfalo através da lâmina cribiforme do etmóide. Em quatro ovinos os linfonodos retrofaríngeos estavam aumentados de volume e enegrecidos. Em um animal, lesões semelhantes às observadas nas fossas nasais foram encontradas no tecido subcutâneo da região do osso frontal e no cólon. No cólon, a massa era focal e irregular (Fig. 1D), projetando-se da serosa à mucosa. No rim desse mesmo animal havia vários pontos branco-amarelados distribuídos no parênquima. No parênquima pulmonar de cinco ovinos havia nodulações protrusas, medindo 0,3-2,0cm de diâmetro, às vezes com centro amarelado associado a algumas áreas de consolidação pulmonar.

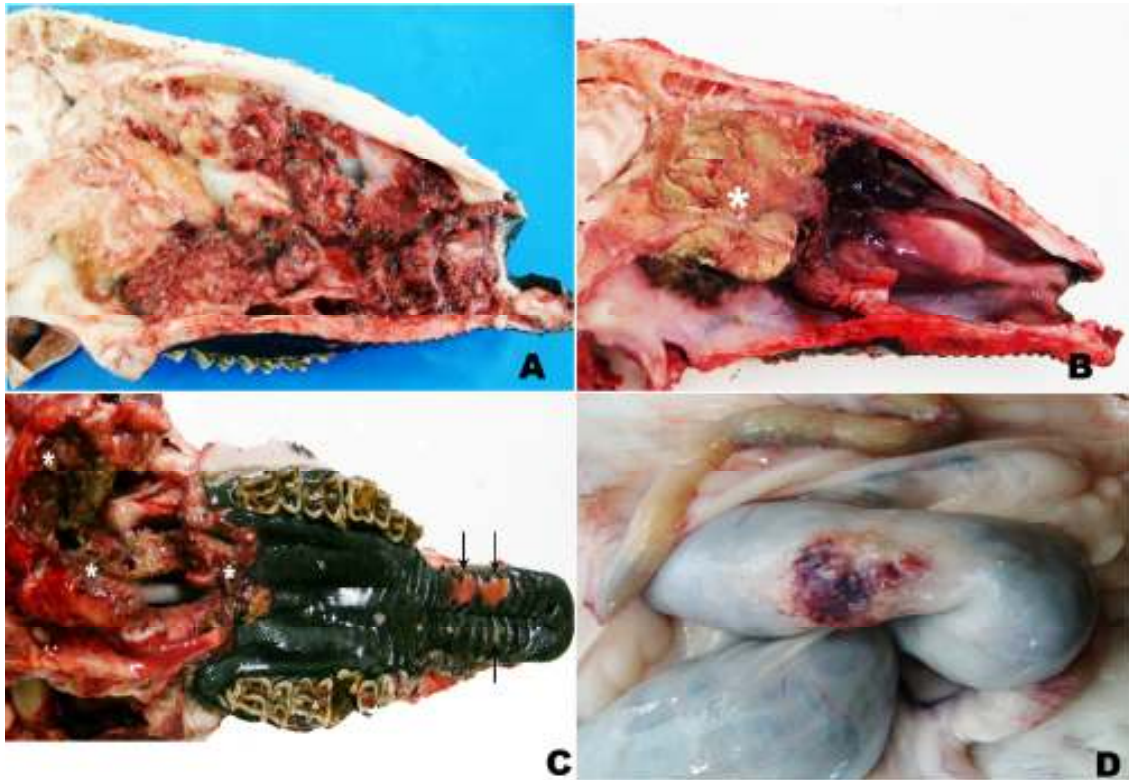


Fig. 1. Ovino. Conidiobolomicose (A) e (B) Corte sagital da cabeça. (A) Observa-se exsudato vermelho escuro, granular e irregular ocupando a região etmoidal até proximidade das narinas e nasofaringe. (B) Exsudato esverdeado ocupando a região das conchas nasais etmoidais e porções dos meatos e conchas media e ventral (*), adjacente há uma área de hemorragia. (C) Vista ventral da cabeça sem mandíbula, mostrando necrose e presença de exsudato marrom nos palatos duro e mole e tecidos moles da faringe (*). Áreas multifocais ulceradas irregulares na mucosa do palato duro (setas). (D) Área focal vermelho escuro e granular com pontos amarelados na serosa do cólon.

As lesões histológicas das fossas nasais, linfonodos, pulmão, rim, encéfalo e cólon foram semelhantes às descritas anteriormente (Silva et al. 2007b, Boabaid et al. 2008, Riet-Correa et al. 2008, Pedroso et al. 2009) (Fig.2A).

Inicialmente o fungo causador da doença foi identificado como *Conidiobolus coronatus* (Silva et al. 2007a) porém recentemente, *C. lamprauges* foi isolado e identificado por seqüenciamento de DNA de amostras de ovinos afetados (Vilela et al. 2010). Na Paraíba, como em outras regiões, a doença ocorre durante a época de chuva ou nos primeiros meses após o final da mesma (Silva et al. 2007b, Boabaid et al. 2008, Pedroso et al. 2009). No semiárido a época das chuvas ocorre entre os meses de março a junho. Nos surtos aqui descritos como em outros trabalhos (Silva et al. 2007b, Boabaid et al. 2008) a letalidade foi de 100% e o tratamento foi ineficiente, o que sugere a eutanásia nos animais afetados. Em humanos o tratamento da conidiobolomicose com iodeto de potássio pode apresentar recidiva e a utilização de itraconazol, cetoconazol ou anfotericina B por período prolongado, de seis meses a um ano, é eficiente (Nayak et al. 2004). Segundo Riet-Correa et al. (2008) as falhas no tratamento podem ser devidas a que, por se tratar de uma lesão indolor, os animais somente apresentam sinais quando a doença está muito avançada.

Pitiose rinofacial

No HV ocorreram dois surtos de rinite por *Pythium insidiosum* nos anos de 2003-2009. O Surto 1 ocorreu em março de 2006 acometendo um ovino do município de São José de Espinharas no estado da Paraíba e está descrito em Riet-Correa et al. (2008). O Surto 2 afetou um ovino, sem raça definida, com quatro anos de idade em agosto de 2007 no município de Patos, Paraíba. Na propriedade haviam outros 92 animais criados semi-intensivamente com acesso a água de poço. Os sinais clínicos foram semelhantes aos descritos anteriormente (Santurio et al. 2008, Souza et al. 2008, Riet-Correa et al. 2008). O animal foi tratado com fluconazol oral (10mg/kg) por três períodos de oito dias consecutivos, com descanso de cinco dias, perfazendo um total de 42 dias de tratamento. Foi realizada ainda terapia de suporte com antibioticoterapia, complexo vitamínico e limpeza das narinas com solução fisiológica e clorexidine a 2%. No final do tratamento o animal estava recuperado.

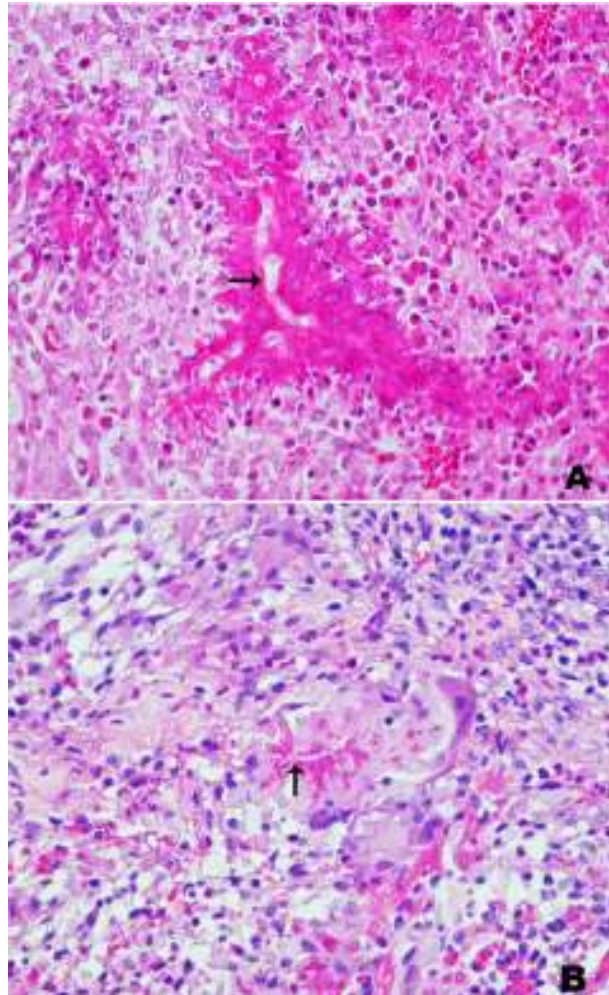


Fig. 2. (A) Ovino. Conidiobolomicose. Reação histológica mostrando hifa larga fracamente corada com 20-30 μ m de diâmetro (seta) margeado por evidente Splendori-Hoeppli. HE, obj.40x. (B) Ovino. Pitiose rinofacial. Reação histológica mostrando hifa fracamente corada, delgada com 7-10 μ m de diâmetro (seta) margeada por escasso Splendori-Hoeppli e por células inflamatórias, principalmente mononucleares incluindo células gigantes. HE, obj.40x. Nas duas figuras, com o mesmo aumento, além da marcada diferença na largura das hifas, observa-se diferente quantidade de material de Splendori-Hoeppli: reduzido ao redor do *Pythium* e abundante ao redor do *Conidiobolus*.

As lesões histológicas observadas em uma biópsia caracterizaram-se por áreas de necrose multifocais a coalescente contendo ao centro hifas de 7-14 μ m de diâmetro, algumas com brotamento em ângulo reto, rodeadas por escasso material Splendori-Hoeppli (Fig.2B). Havia infiltrado inflamatório composto principalmente por neutrófilos, macrófagos e células gigantes margeando a área de necrose e disperso associado à proliferação de tecido fibroso. Na mucosa havia extensas áreas de ulceração e hemorragia. A amostra enviada à UFRGS foi positiva para *Pythium insidiosum* pela imuno-histoquímica.

A pitiose rinofacial apresenta algumas semelhanças com a conidiobolomicose. Para o diagnóstico diferencial entre ambas, além da localização da lesão é importante a observação histológica dos dois agentes (Fig.2A,B). A ocorrência das duas doenças geralmente é no período chuvoso ou após o final do mesmo, no entanto podem ocorrer surtos na época de seca (Riet-Correa et al. 2008, Santurio et al. 2008). Outras características epidemiológicas, como o aparecimento de casos esporádicos ou surtos afetando vários ovinos, ocorrem, também, nas duas doenças. Ambas enfermidades afetam ovinos de diversas idades e podem ter um curso clínico variável, de uma semana até 60-90 dias (Souza et al. 2008, Santurio et al. 2008). Outros autores descrevem, na conidiobolomicose, um curso clínico de 7-35 dias (Silva et al. 2007b, Riet-Correa et al. 2008, Pedroso et al. 2009) ou até 56 dias (Boabaid et al. 2008), menor do que observado neste trabalho. Essa diferença poderia ser devida ao tratamento realizado, que apesar de não ter sido eficiente pode ter aumentado o curso clínico da enfermidade. Como observado neste trabalho o tratamento da conidiobolomicose é ineficiente, enquanto que o tratamento da pitiose pode ser eficiente. Em uma fazenda no Mato Grosso onde a doença é endêmica, a proprietária trata com sucesso os casos de pitiose administrando 1g diária de iodeto de potássio por via oral desde a observação dos primeiros sinais até o desaparecimento dos mesmos (Colodel 2009).

Prototecose

No HV foram diagnosticados dois casos de prototecose nasal em caprinos que foram descritos por Macêdo et al. (2008a) e Camboim et al. (2010b). A Prototecose caracteriza-se por ser uma doença crônica, lentamente progressiva, que afeta caprinos imunologicamente competente causando lesões multifocais ulcerativas,

piogranulomatosas e necrotizantes na mucosa e junção mucocutânea das narinas e pele da face (Camboim et al. 2010a, b).

Aspergilose

No HV, em março de 2009, deu entrada uma cabra SRD, de três anos de idade, com histórico de secreção nasal, alterações respiratórias e intolerância ao exercício há três meses. Clinicamente apresentava respiração ruidosa, secreção nasal muco purulenta principalmente na narina direita, redução do fluxo de ar nas narinas, bochechas infladas durante a expiração e leve protrusão do globo ocular direito. Havia nódulos nas narinas e cavidade nasal com pontos esbranquiçados e aumento de volume na pele da região do septo nasal, formando duas nodulações coalescentes (Fig.3A). Seis nódulos com superfície acinzentada medindo 0,3-1,0cm de diâmetro eram observados nas orelhas, sendo três em cada orelha. O maior nódulo, localizado na aurícula, apresentava-se ulcerado (Fig.3B) e a superfície de corte era de coloração amarelada. O linfonodo pré-escapular direito estava aumentado de volume. Foram realizados biópsia e exame microbiológico do fragmento de pele e *swab* nasal. O animal morreu 10 dias após a internação. Na necropsia foi observada, ao corte sagital da cabeça, a presença bilateral de exsudato amarelado com áreas irregulares e esbranquiçadas proeminentes, se estendendo do vestibulo nasal à região cranial das conchas e meatos dorsais e ventrais, incluindo o septo nasal (Fig.3C). Havia secreção seromucosa e edema periocular. Histologicamente observaram-se áreas multifocais de necrose com centro eosinofílico contendo inúmeras hifas com 5-30 μ m de diâmetro, septadas, coradas basofilicamente em cortes longitudinais e transversais, com ramificações em ângulo agudo e ocasionais dilatações bulbosas apicais junto a restos celulares e neutrófilos, margeado por uma frouxa organização de fibroblastos, macrófagos epitelióides, linfócitos, raras células gigantes e eosinófilos (Fig.3D). Não havia material de Splendori-Hoeppli. Pelo PAS observaram-se as paredes das hifas bem coradas, espessas e com ausência de material de Splendore-Hoeppli (Fig.3E). O fungo isolado em Agar Sabouraud Dextrose foi identificado como *Aspergillus niger*.

A aspergilose nasal como rinite primária ou em associações com sinusites geralmente acomete cães (Caswell & Williams 2007), gatos (Barachetti et al. 2009) e eqüinos (Kendall et al. 2008) em várias partes do mundo, porém é considerada rara em outras espécies (Caswell & Williams 2007).

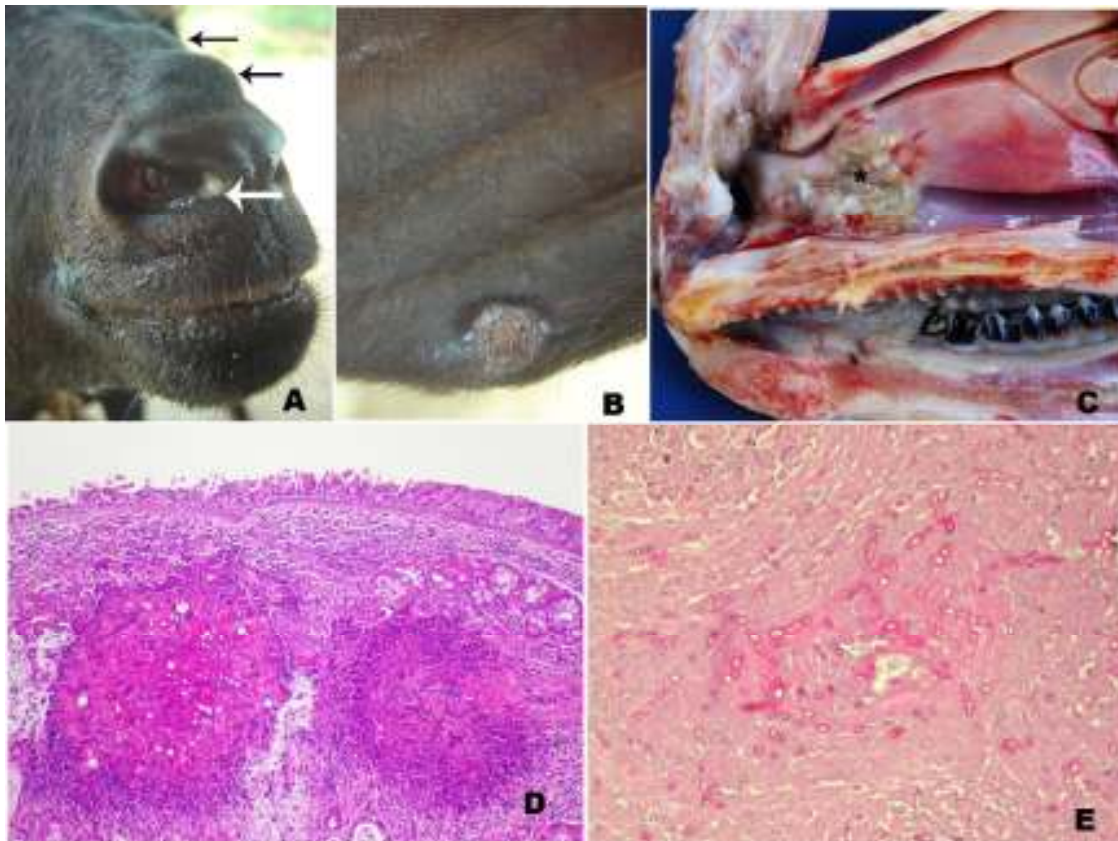


Fig. 3. Caprino. Aspergilose nasal. (A) Caprino apresentando nódulo esbranquiçado no canto medial da narina e nodulações na pele (setas). (B) Observa-se área ulcerada na borda da aurícula de 1 cm de diâmetro. (C) Corte sagital da cabeça mostrando uma lesão coberta por exsudato amarelado na cavidade nasal (*). (D) Na mucosa observam-se áreas multifocais de necrose margeadas por células inflamatórias polimorfonucleares e, ao centro, hifas em cortes transversais e longitudinais. HE, obj.10x. (E) Observam-se hifas em cortes longitudinais e transversais, septadas, com paredes bem coradas e espessas e ocasionais dilatações bulbosas, com ausência de material Splendori-Hoepli. PAS, obj. 40x.

Não foram encontradas referências descrevendo aspergilose nasal em ruminantes. No Rio Grande do Sul foi descrita em bovinos a aspergilose pulmonar, conhecida como bola fúngica (Riet–Correa et al. 1983).

Criptococose

No Brasil, dois casos de criptococose nasal foram relatados por Pereira et al. (2005) no estado de São Paulo e Silva et al. (2009) em Pernambuco. Ambos afetando ovinos da raça Santa Inês que apresentavam dispnéia, secreção nasal mucopurulenta de odor fétido e presença de massa na fossa nasal direita que se estendia pelos seios e meatos comprimindo o septo. Essa massa era caracterizada por formações nodulares polipóides de consistência friável e hemorrágicas. No relato descrito por Silva et al. (2009), o ovino apresentou agravamento da lesão após 31 dias e morreu durante o procedimento cirúrgico na tentativa de desobstrução nasal. No estudo histológico observaram-se áreas extensas de necrose com miríades de estruturas arredondadas ou ovaladas, leveduriformes, com parede fina corada basofilicamente e medindo cerca de 5,0-20µm de diâmetro. Circundando as leveduras verificou-se um halo claro não corado pela hematoxilina e eosina, dando um aspecto característico de "bolha de sabão", que corresponde à cápsula mucinosa do fungo, que é corada pelo alcian blue e PAS. O exsudato inflamatório era escasso e formado quase que exclusivamente por macrófagos (Silva et al. 2009). Anteriormente as únicas formas de criptococose descritas em ovinos eram a pulmonar (Dacorso & Chagas 1957) e a mastite (Shnawa & Nigam 1987). A doença é comum em gatos e cães causando rinite, lesões de pele da cabeça e nariz, meningite, lesões oculares e lesões sistêmicas (Castellá et al. 2008) e ocorre também em eqüinos, bovinos e caprinos afetando principalmente o sistema respiratório (Caswell & Williams 2007).

Rinite atópica

A doença ocorreu em novembro de 2003 em um Touro Indu Brasil com quatro anos de idade, proveniente do município de São Jose do Egito, estado de Pernambuco. A propriedade possuía um rebanho de 100 animais criados em pasto nativo e suplementados em confinamento com cama de galinha. O animal apresentava, há três meses, sangramento nasal bilateral. No exame físico detectou-se uma massa amarelada à esbranquiçada obstruindo parcialmente o interior da cavidade nasal. Em fragmentos

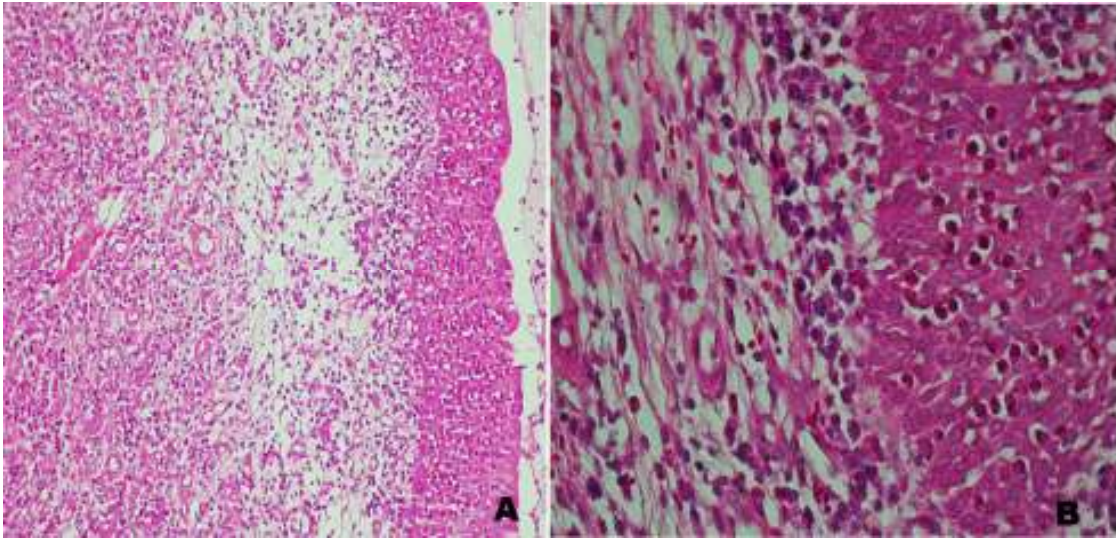


Fig. 4. Bovino. Rinite Atópica. (A) Mucosa da cavidade nasal com infiltrado inflamatório, hiperplasia epitelial e edema subepitelial. HE, obj. 20x. (B) Aumento de A, mostrando infiltrado inflamatório composto principalmente por eosinófilos e plasmócitos na mucosa. HE, obj.40x

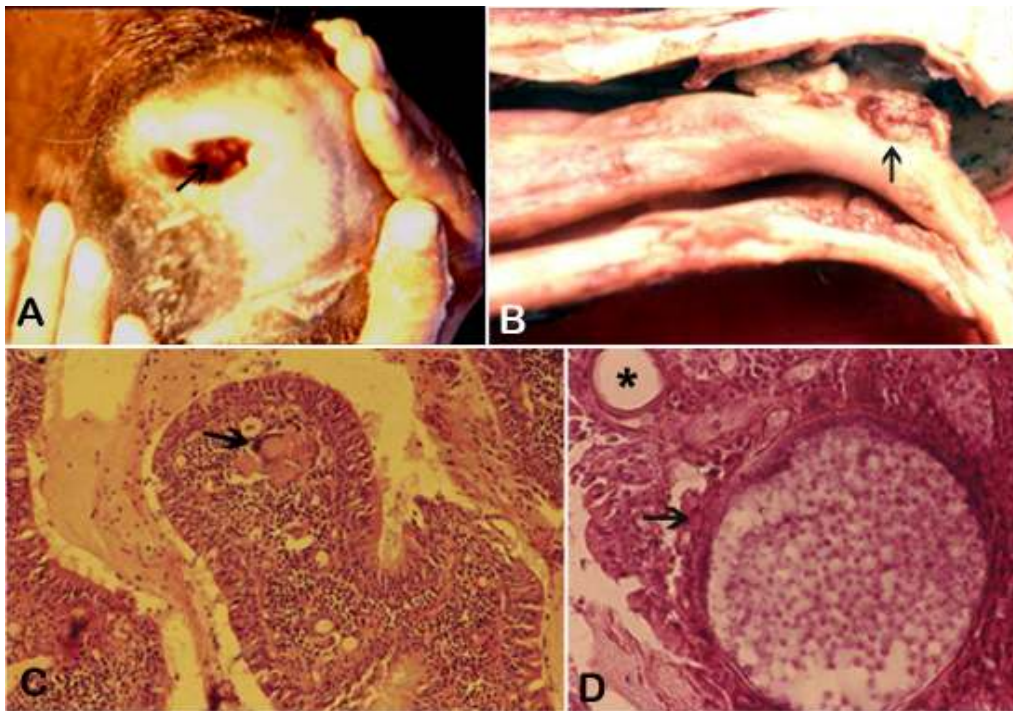


Fig.5 Bovino. Rinosporidiose. (A) Observam-se pólipos no vestíbulo nasal (seta). (B) Corte sagital da cavidade nasal. Na mucosa observam-se pólipos com granulações irregulares (seta) (C) Na lesão observa-se um pólipo com infiltrado inflamatório na lâmina própria composto por neutrófilos, macrófagos, linfócitos e células gigantes (seta) HE, obj.20x. (D) Observavam-se microorganismos esféricos de até 300 μ m de diâmetro. (seta) em diferentes estágios, alguns deles contendo endósporos de diferente tamanho. Outros se apresentam como cistos vazios (*). HE, obj.40x.

retirados da cavidade nasal por biópsia foi observado histologicamente na mucosa acentuado infiltrado inflamatório composto principalmente por eosinófilos, plasmócitos e macrófagos e, em menor número, linfócitos (Fig.4A e B), associado à proliferação de tecido fibrovascular neoformado. Havia hipertrofia das glândulas de Bowman, congestão dos vasos e edema (Fig.4A) na camada subepitelial. Os epitélios olfatórios e respiratórios estavam hiperplásicos com áreas multifocais de ulceração e hemorragia. Pela coloração de azul de Toluidina foram observados mastócitos compondo o infiltrado inflamatório. O diagnóstico foi baseado nos sinais clínicos, achados histológicos e resposta do animal ao tratamento com corticóide injetável e anti-histamínico oral. O animal se recuperou e recebeu alta após 22 dias de tratamento. Após a regressão das lesões, não se soube se o animal apresentou recidiva.

A rinite atópica ou granuloma nasal é caracterizado pela presença de nódulos granulomatosos na mucosa nasal, ocasionados por um processo de hipersensibilidade imediata, aparentemente associada à exposição a polens ou esporos de fungos em certos tipos de pastagem (Riet-Correa et al. 2007). A etiologia alérgica nos casos de rinite atópica é indicada pelo grande número de eosinófilos nas lesões histológicas, pela sazonalidade da doença e pelo desaparecimento passageiro dos sinais após o tratamento com corticosteróides. Clinicamente, os bovinos afetados apresentam corrimento nasal seroso ou seropurulento, às vezes com estrias de sangue, dificuldade em respirar e respiração ruidosa. Estes sinais podem apresentar-se de forma aguda e regridem ou exacerbam-se periodicamente (Méndez et al. 1987, Stigger et al. 2001). No Rio Grande do Sul, a doença tem sido diagnosticada afetando bovinos Jersey com idade entre 6 meses a 4 anos, principalmente na primavera e verão (Méndez et al. 1987, Stigger et al. 2001), mas outras raças leiteiras podem ser afetadas incluindo a Holandês e Guersney e ainda bovinos de corte como a raça Charolês e Aberdeen Angus (Méndez et al. 1987). No caso descrito neste trabalho a doença ocorreu em um animal Gir, não sendo encontradas referências sobre a ocorrência da mesma em raças zebuínas.

Além das doenças descritas neste trabalho, a rinite atópica em bovinos deve ser diferenciada do granuloma nasal micótico causado por *Dreschlera halodes*, *Geotrichum* sp. e outros fungos (Penhit et al. 1994, Diaz et al. 2003), que não tem sido relatados no Brasil.

Rinosporidiose

No Brasil a rinosporidiose foi descrita no Rio Grande do Sul em 1981 afetando quatro vacas em lactação de um rebanho de 200 bovinos. Clinicamente observou-se respiração difícil, estertorosa e descarga nasal mucopurulenta. As lesões na cavidade nasal eram bilaterais, observando-se pólipos pedunculares medindo 2-6cm de diâmetro, de coloração amarelo-esbranquiçada (Fig.5A, B). Esses pólipos apresentavam pequenas granulações esbranquiçadas e irregulares que correspondem aos esporângios do *Rinosporidium seeberi*. Histologicamente na lâmina própria havia infiltrado inflamatório composto por neutrófilos, macrófagos e células gigantes e linfócitos (Fig.5C,D) e com abundante tecido conjuntivo fibrovascular. Na lesão observavam-se os esporângios como microorganismos esféricos de até 300µm de diâmetro em diferentes estágios, alguns deles contendo endosporos de diferentes tamanhos. Outros aparecem como cistos vazios (Fig.5D) (Riet-Correa et al. 1983).

No Brasil, em animais domésticos de grande porte, a doença é descrita principalmente em cavalos e mulas (Londero et al. 1977, Trotte et al. 2008).

Oestrose

A oestrose é uma doença que não tem sido diagnosticada na área de influência do HV de Patos. É uma doença dos ovinos que tem sido descrita em Santa Catarina (Ramos et al. 2006), Rio Grande do Sul (Ribeiro et al. 1990) e Centro Oeste (Ribeiro 2007). Na Universidade de Brasília, de um total de 353 casos de ovinos, cinco (1,42%) foram diagnosticados como oestrose (Borges et al. 2007). No Rio Grande do Sul em um levantamento de 361 doenças de ovinos diagnosticadas em 1990-2007, foi encontrado um só caso (0,3% dos casos) de parasitose por *Oestrus ovis* (Rissi et al. 2010). Como os animais não morrem em consequência da doença e os produtores conhecem os sinais clínicos, a mesma não é diagnosticada freqüentemente nos laboratórios de diagnóstico e, provavelmente, seja mais importante do que o sugerido pelo escasso número de diagnósticos e pesquisas realizadas.

A fase larval da mosca *Oestrus ovis* que parasita os seios nasais de ovinos e caprinos, apesar de ocorrer nas duas espécies, é mais comum em localidades onde há ovinos. Clinicamente, os animais sacodem a cabeça, coçam-se contra objetos ou em outros animais e ficam inquietos na tentativa de se livrarem das moscas adultas. A fase larval causa rinite catarral a mucopurulenta com espirros e respiração dificultosa e

ruidosa (Ribeiro et al. 1990). Para o tratamento se utilizam anti-helmínticos com ação em *O. ovis*, incluindo ivermectinas, fosforados e closantel (Ribeiro 2007).

Neoplasias

Mixoma nasal. No HV foi atendido em dezembro de 2003 um Touro de dois anos de idade, sem raça definida, procedente do município de São José do Egito, Pernambuco. Clinicamente apresentava dispnéia, respiração estertorosa, perda de peso, aumento de volume na face lateral da narina esquerda e presença de uma massa cavidade na cavidade nasal. O animal foi eutanasiado e na necropsia foi observado que a massa ocupava ambas cavidades nasais, na cavidade nasal esquerda a massa se estendia ao seio maxilar, medindo 30cm rostro-caudal e 17cm dorso-ventral. Na cavidade nasal direita ocupava a região dorsal do seio nasal, medindo 10x5cm. Macroscopicamente apresentava-se com superfície lobulada, brilhosa, branco-amarelada, cística, de consistência firme-elástica. Microscopicamente a massa tumoral era composta por células de núcleo alongado a oval com cromatina dispersa, citoplasma escasso ou em curtos prolongamentos, mergulhadas em uma matriz extracelular fracamente corada (mucínica), com delicadas e curtas fibras arranjadas frouxamente (Fig.6A,B). Havia raras figuras mitóticas. Na face externa da massa observou-se uma extensa área ulcerada com necrose, trombos, infiltrado inflamatório, composto por eosinófilos, macrófagos e neutrófilos, e colônias bacterianas. Não foram encontrados relatos na literatura de mixomas ou mixossarcomas na cavidade nasal em ruminantes. O mixoma é uma neoplasia cutânea rara, originária de fibroblastos ou células mesenquimais multipotenciais, distinguida por sua abundante matriz mixóide rica em polissacarídeos. São tumores solitários, irregulares, localizados no tecido subcutâneo de membros e tronco de animais domésticos adultos ou idosos, principalmente cães e gatos (Goldschmidt & Hendrick 2002). Macroscopicamente são pobremente circunscritos, na superfície de corte exibem palidez e um fluido viscoso claro. Podem ocorrer recidivas e infiltrações locais. A excisão cirúrgica é recomendada (Ginn et al. 2007), porém no caso descrito neste trabalho esta condição não era possível devido a localização.

Fibrossarcoma. Em julho de 2009 foi atendida uma vaca adulta, sem raça definida, proveniente do município de Uiraúna, Paraíba. O animal apresentava dispnéia expiratória, secreção nasal serosa bilateral, narinas dilatadas, pescoço estendido, aumento de volume na região do seio maxilar, discreta exoftalmia do olho direito

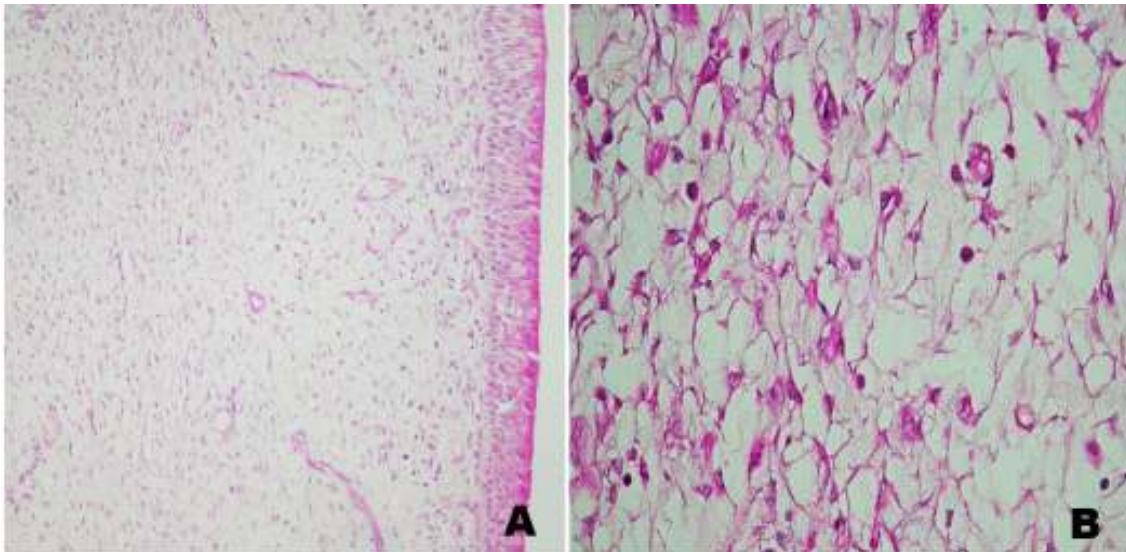


Fig. 6. Bovino. Mixoma. (A e B) Histologicamente a massa tumoral é composta por células esparsas em uma matriz extracelular fracamente corada (mucinoso), com delicadas e curtas fibras arranjadas frouxamente. HE, obj.10x.(B) Observam-se células de núcleo alongado à oval com cromatina dispersa, citoplasma escasso ou em curtos prolongamentos. HE, obj.40x.

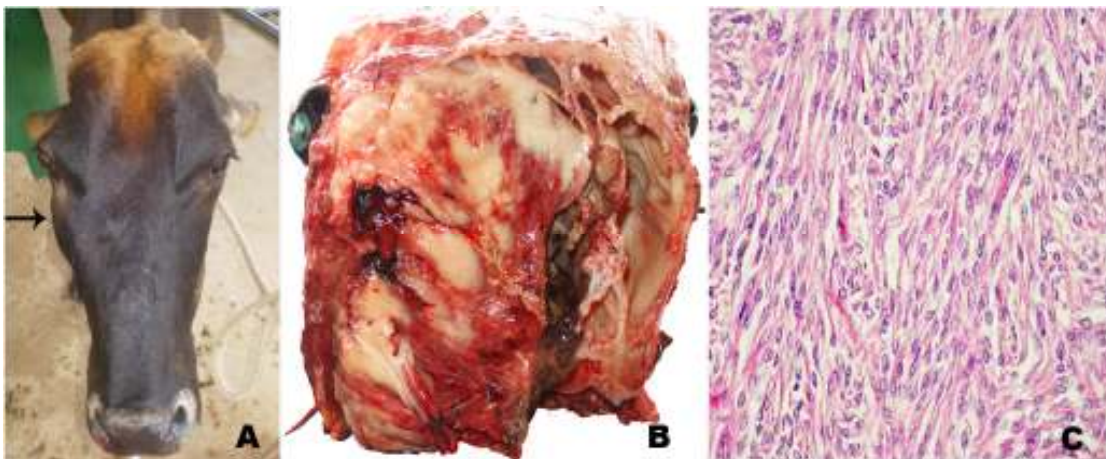


Fig. 7. Bovino. Fibrosssarcoma. (A) Vaca com aumento de volume na região do seio maxilar (seta) e exoftalmia do olho direito. (B) Ao corte transversal da cabeça na altura do osso frontal mostra-se uma massa amarelo-esbranquiçada entremeada a áreas avermelhadas, de aparência brilhosa, ocupando os seios frontais, maxilar, palatino e meatos e conchas nasais da cavidade direita e invadindo a cavidade nasal esquerda. (C) A histologia demonstra uma massa tumoral composta por células fusiformes de núcleo grande, vesicular, redondo a alongado com citoplasma escasso e matriz composta por fibras em diferentes direções. HE,obj.20x.

(Fig.7A), miíase na base do chifre direito e sialorréia. O animal foi encaminhado à cirurgia para coleta de amostra para biópsia. Posteriormente foi diariamente submetido à antibioticoterapia e drenagem e limpeza dos ferimentos. Após sete dias de tratamento, o animal apresentou agravamento do quadro clínico e foi eutanasiado.

Macroscopicamente observou-se ao corte transversal da cabeça, na altura do osso frontal, uma massa esbranquiçada entremeada a áreas avermelhadas, de aparência brilhosa e de consistência mole, ocupando os seios frontais, maxilar, palatino, meatos e conchas nasais da cavidade direita. Havia destruição óssea das estruturas referidas e do septo nasal com invasão da massa à cavidade nasal esquerda (Fig.7B). Ao corte sagital e medial da cavidade nasal observou-se o comprometimento das conchas nasais etmoidais até porção média da concha nasal ventral e dorsal pela presença da massa. Histologicamente observou-se massa tumoral composta por células fusiformes de núcleo grande, vesicular, redondo a alongado com cromatina dispersa e citoplasma escasso e com bordas pouco delimitadas (Fig.7C). Havia grande quantidade de fibras conectivas, coradas em azul pelo método de tricrômio de Masson, compondo a matriz extracelular formando fascículos e feixes em diversas direções (Fig.7C). Foram observadas 2-3 figuras mitóticas por campo de objetiva 40x. O estroma era pouco vascularizado e não delimitado.

Os fibrossarcomas em ruminantes são neoplasias menos frequentes em relação a outras espécies como cães e gatos, nos quais afetam principalmente cabeça, membros e cavidade oral (Ginn et al. 2007). Na América do Norte é relatado um caso de fibrossarcoma no seio paranasal em uma vaca (Medwel et al. 1976). No Brasil há relatos de dois casos de fibrossarcoma afetando o aparelho digestório e tegumentar em bovinos (Ramos et al. 2008). Os fibrossarcomas são neoplasias cutâneas de origem mesenquimal, características por serem malignas, geralmente de crescimento rápido e infiltrativos, porém metástases são incomuns (Goldschmidt & Hendrick 2002).

Tumor nasal enzoótico. No Brasil foi diagnosticada em bovinos nos estados do Rio de Janeiro (Tokarnia et al. 1972), Santa Catarina (Neves et al. 2005) e Minas Gerais (Guedes & Nogueira 1994) e em ovinos (Driemeir & Pedroso 2010). No estado do Piauí, em ovinos, muito diagnósticos atribuídos a ENT resultaram ser conidiobolomycose (Silva et al. 2007b). Tumor nasal enzoótico (ENT) também conhecido como adenocarcinoma enzoótico nasal é uma doença contagiosa crônica de caprinos, ovinos (De las Heras et al. 2003). Clinicamente a ENT apresenta corrimento

nasal persistente de mucosa à serosa ou mucopurulenta, estridor, protrusão ocular, deformidade no crânio, anorexia e dispnéia progressiva. Macroscopicamente apresentam-se como massas unilaterais ou bilaterais, pálidas, friáveis, localizadas na região dos turbinados etmoidais e adjacências. Microscopicamente pode apresentar características de adenomas à adenocarcinomas, mas geralmente é classificado como adenocarcinoma de baixa malignidade (De las Heras et al. 1988, 2003). Estudos experimentais e naturais da doença sugerem o envolvimento de um retrovírus na transmissão e crescimento do tumor (Svara et al. 2006). Casos de adenomatose pulmonar, causada pelo mesmo vírus são descritos no Rio Grande do Sul (Driemeier et al. 1998).

Carcinoma epidermóide. No HV foi diagnosticado um caso de carcinoma epidermóide nas narinas de um ovino da raça Santa Inês (Macêdo et al. 2008b). Há 15 anos detectava-se esta neoplasia com frequência em ovinos da raça Santa Inês de pelagem branca e as lesões se localizavam preferentemente na região periorbital e membrana nictante ou ainda na junção mucocutânea das narinas. Atualmente os casos diminuíram devido ao menor número de animais desta raça com a pelagem branca na região (Riet-Correa et al. 2003). Casos de carcinoma epidermóide do focinho e fossas nasais ocorrem também em ovinos no Rio Grande do Sul (Riet-Correa et al. 1981, Ramos et al. 2007). São tumores freqüentes que afetam qualquer parte do corpo, embora predominem nas áreas desprotegidas de pelo e expostas ao sol, incluindo pálpebras, orelhas, focinho e região perineal, principalmente em animais de pele despigmentada (Riet-Correa et al. 1981, Ramos et al. 2007).

Em bovinos os carcinomas epidermóides são mais freqüentes nos olhos, porém a localização desta neoplasia na base do chifre ocorre com muita frequência e pode comprometer os seios frontais e nasais levando á corrimento nasal no seio afetado. Nos zebuínos o carcinoma epidermóide da base do chifre é economicamente importante, tendo sido observada nos estados de Minas Gerais, Mato Grosso do Sul, São Paulo (Lemos & Nakazato 2007) e Paraná (Keller et al. 2008).

Agradecimentos.- Ao Conselho Nacional de Desenvolvimento Científico e Tecnológico (CNPq, Bolsa de Mestrado) e ao Programa de Pós-Graduação de Medicina Veterinária da UFCG pela possibilidade do desenvolvimento desse estudo. Ao Dr. Paulo Peixoto da UFRRJ pela colaboração no diagnóstico histológico dos tumores.

REFERÊNCIAS

- Barachetti L., Mortellaro C.M., Di Giancamillo M., Giudice C., Martino P., Travetti O. & Miller P.E. 2009. Bilateral orbital and nasal aspergillosis in a cat. *Vet. Ophthalmol.* 12(3):176-182
- Boabaid F.M., Ferreira E.V., Arruda L.P., Gasparetto N.D., Souza R.L., Silva M.C., Dutra V., Nakazato L. & Colodel E.M. 2008. Conidiobolomycose em ovinos no estado do Mato Grosso. *Pesq. Vet. Bras.* 28(1):77-81.
- Borges J.R., Moscardini A.R.C., Teixeira Neto A.R., Meirwilles F., Ferreira I., Gouvêa L.V., Godoy R.F., Reis Junior J., Ribeiro L., Pereira C.S., Eneas A.C., Fonseca E.F., Perecmanis S., Guedes K.M.R., Pitombo C.A., França R.O., Rajão M. & Castro M.B. 2007. Doenças de ovinos no Brasil Central: Distrito Federal e entorno. *Memorias. Quinto Congresso Latinoamericano de Especialistas em Pequeños Rumiantes y Camélidos Sudamericanos. Memorias. Asociación Latinoamericana de Especialistas em Pequeños Rumiantes y Camélidos Sudamericanos. Mendoza, Argentina, p.45-47.*
- Camboim E.K.A., Neves P.B., Garino Júnior F., Medeiros J.M. & Riet-Correa F. 2010a. *Protothecosis: uma doença emergente. Pesq. Vet. Bras.* 30(1):94-101.
- Camboim E.K.A., Neves P.B., Garino Júnior F., Dantas A.F.M., Simões S., Azevedo E., Melo M., Mota R. & Riet-Correa F. 2010b. *Protothecosis by Prototheca wickerhamii in goats. Mycoses DOI:10.1111/j.1439-0507.2010.01864.x*
- Castellá G., Lourdes M.L. & Cabañes F.J. 2008. Criptococosis y animales de compañía. *Revta Iberoam Micol.* 25:19-24.
- Caswell J.L. & Williams K.J. 2007. Respiratory system, p.523-653. In: Maxie, M.G. (Ed.), *Jubb, Kennedy and Palmer's Pathology of Domestic Animals. Vol.2. 5th ed.* Saunders, London.
- Colodel E.M. 2009. Comunicação pessoal (Universidade Federal do Mato Grosso, Cuiabá).
- Darcoso F.P. & Chagas W.A. 1957. Criptococose pulmonar em caprino. *Anais Col. Anat. Bras.* 3:55-69.
- De Las Heras M., Garcia de Jalon J.A., Balauger L. & Badiolla J.J. 1988. Retrovirus-like particles in enzootic intranasal tumors in Spanish goats. *Vet. Rec.* 123:135-139.

- De Las Heras M. 2003. Jaagsiekte sheep retrovirus and lung cancer. Enzootic nasal adenocarcinoma of sheep and goats. *Current Topics in Microbiology and Immunology*. Springer Verlag, New York, p.275-280.
- Diaz I.A.C., Vargas R., Apolo A., Moraña J.A., Pedrana G., Cardoso E. & Almeida E. 2003. Mycotic bovine nasal granuloma. *Revta Inst. Med. Trop. São Paulo* 45(3):163-166.
- Driemeier D., Moojen V., Faccini G.S. & Oliveira R.T. 1998. Adenomatose pulmonar ("Jaagsiekte") em ovino no Rio Grande do Sul. *Ciência Rural* 28(1):147-150.
- Driemeier D. & Pedroso P.M.O. 2010. Comunicação pessoal (UFRGS, Porto Alegre, RS).
- Furlan F.H., Borelli V., Luciola J., Fontequè J.H. & Gava A. 2007. Granuloma fúngico nasal em ovinos no Estado de Santa Catarina. *Anais XIII Enapave, Campo Grande, MS. (CD-Rom)*
- Ginn P.E., Mansell J.E.K.L. & Rakich P.M. 2007. Skin and appendages, p.553-781. In: Maxie M.G. (Ed.), *Jubb, Kennedy and Palmer's Pathology of Domestic Animals*. Vol.1. 5th ed. W.B. Saunders, London.
- Guedes R.N.C. & Nogueira R.H.G. 1994. Ethmoidal tumor in cow. *Ind. Vet. J.* 71(12):1236-1238.
- Goldschmidt M.H. & Hendrick M.J. 2002. Tumors of the skin and soft tissues, p 45-117. In: Meuten J.D. (Ed.), *Tumors in Domestic Animals* 4th ed. Iowa State Press, Ames.
- Kendall A., Bröjer J., Karlstam E. & Pringle J. 2008. Enilconazole treatment of horses with superficial *Aspergillus* spp. rhinitis. *J. Vet. Intern. Med.* 22:1239-1242.
- Keller D., Rönnau M., Gusmão M.A. & Torres M.B.A.M. 2008. Casuística de carcinoma epidermóide cutâneo em bovinos do campus Palotina da UFPR. *Acta Scientiae Veterinarie* 36(2):155-159
- Londero A.T., Santos M.N. & Freitas C.J.B. 1977. Animal rhinosporidiosis in Brazil: Report of three additional cases. *Mycopathologia* 60(3):171-173.
- Lemos L.S., Santos A.S.O., Silva R.M.C. & Carvalho E.C.Q. 2005. Granuloma micótico facial de ovino. *Arq. Bras. Med. Vet. Zootec.* 57(1):33. (Resumo)
- Lemos R.A. & Nakazato L. 2007. Carcinoma de base do chifre, p.656-658. In: Riet-Correa F., Schild A.L., Lemos R.A.A. & Borges J.R.J. (Eds), *Doenças de Ruminantes e Equinos*. Vol.2. 3^a ed. Pallotti, Santa Maria.

- Macêdo J.T.S.A, Riet-Correa F., Dantas A.F.M. & Simões S.V.D. 2008a. Cutaneous and nasal protothecosis in a goat. *Vet. Pathol.* 45:352-354.
- Macêdo J.T.S.A., Riet- Correa F., Dantas A.F.M. & Simões S.V.D. 2008b. Doenças de pele em caprinos e ovinos no semi-árido brasileiro. *Pesq. Vet. Bras.* 28(12):633-642.
- Madewell B.R., Priester W.A., Gillette E.L. & Snyder S.P. 1976. Neoplasms of the nasal passages and paranasal sinuses in domesticated animals as reported by 13 veterinary colleges. *Am. J. Vet. Res.* 37:851-856.
- Martins J.E.C., Melo N.T. & Heins-Vaccari E.M. 2005. Micoses subcutâneas, profundas e por leveduras, p.35-145. In: *Ibid.* (Eds), *Atlas de Micologia Médica*. Manole, São Paulo.
- Méndez M.C., Riet-Correa F., Schild A.L. & Ferreira J.L.M. 1987. Laboratório Regional de Diagnóstico: Doenças diagnosticadas no ano de 1986. Editora e Gráfica Universitária, UFPel, Pelotas, RS, p.26-28.
- Nayak D.R., Pillai S. & Rao R. 2004. Rhinofacial zygomycose caused by *Conidiobolus coronatus*. *Indian J. Otolaryn. Head Neck Surg.* 56(3):225-227.
- Neves D.S., Furlan, F.H., Luciola J., Rocha T.S. & Gava A. 2005. Tumor etmoidal em bovinos - Relato de caso. *Arq. Bras. Med. Vet. Zootec.* 57:9-10. (Resumo)
- Pedroso P.M.O., Dalto A.G.C., Raymundo D.L., Bezerra Júnior P.S., Bandara P.M., Oliveira E.C., Sonne L. & Driemeier D. 2009. Rinite micótica nasofaríngea em um ovino Texel no Rio Grande do Sul. *Acta Scientiae Veterinariae* 37(2):181-185.
- Penhit M.L., Van Der Lugt J.J., Henton M.M., Botha J.A. & Stroebel J.C. 1994. A review of mycotic nasal granuloma em cattle, with a report of three cases. *J. South Afr. Vet. Assoc.* 65:179-183.
- Pereira R.N., Perotia J.H., Dune A.C.C., Ferreira Lima I.G., Alessi A.C., Carvalho A.M., Canola P.A., Cattelan J.W. & Canola J.C. 2005. Criptococose nasal em ovinos: relato de caso. *Arq. Bras. Med. Vet. Zootec.* 57(1):18. (Resumo)
- Ramos C.I., Bellato V., Souza A.P., Avila V.S., Coutinho G.C. & Dalagno C.A. 2006. Epidemiologia de *Oestrus ovis* (Díptera: Oestridae) em ovinos no Planalto Catarinense. *Ciência Rural* 36(1):173-178.

- Ramos T.A., Norte D.M., Elias F. & Fernandes C.G. 2007. Carcinoma de células escamosas em bovinos, ovinos e eqüinos: estudo de 50 casos no Rio Grande do Sul. *Braz. J. Vet. Res. Anim. Sci.* 44:5-13.
- Ramos T.A., Souza A.B., Norte D.M., Ferreira J.L.M. & Fernandes C.G. 2008. Tumores em animais de produção: aspectos comparativos. *Ciência Rural* 38(1):148-154
- Ribeiro V.L.S., Oliveira C.M.B. & Branco F.P.J.A. 1990. Prevalência e variações mensais das larvas de *Oestrus ovis* em ovinos no município de Bagé, RS, Brasil. *Arq. Bras. Med. Vet. Zootec.* 42(3):211-221.
- Ribeiro B.P. 2007. Miíases, p.551-562. In: Riet-Correa F., Schild A.L., Lemos R.A.A. & Borges J.R.J. (Eds), *Doenças de Ruminantes e Eqüinos*. Vol.1. 3ª ed. Pallotti, Santa Maria.
- Riet-Correa F. 2007. Granuloma nasal em bovinos, p.635-637. In: Riet-Correa F., Schild A.L., Lemos R.A.A. & Borges J.R.J. (Eds), *Doenças de Ruminantes e Eqüinos*. Vol.2. 3ª ed. Pallotti, Santa Maria.
- Riet-Correa F., Cassal A.B., Scarsi R.M., Schild A.L. & Mendes M.C. 1981. Carcinomas epidermóides em ovinos em um estabelecimento no Rio Grande do Sul. *Pesq. Vet. Bras.* 1(2):65-68.
- Riet-Correa F., Schild A.L., Mendez M.C., Oliveira J.A., Turnes G. & Gonçalves A. 1983. Atividades do Laboratório de Diagnóstico e doenças da área de influência no período 1978-1982. Editora Universitária, UFPel, Pelotas, p.32-34.
- Riet-Correa F., Tabosa I.M., Azevedo E.O., Medeiros R.M.T., Simões S.V.D., Dantas A.A., Alves J.C., Nobre V.M.T., Athayde A.C., Gomes A.A. & Lima E.F. 2003. Doenças de ruminantes e eqüinos no semi-árido da Paraíba. *Semi-árido em Foco*, Patos, 1:4-111.
- Riet-Correa F., Dantas A.F.M., Azevedo E.O., Simões S.D.V., Silva S.M.S., Vilela R. & Mendonza L. 2008. Outbreaks of rhinofacial and rhinopahryngeal zygomycosis in sheep in Paraíba, northeastern Brazil. *Pesq. Vet. Bras.* 28(1):29-35.
- Rissi D.R., Pierezan F., Oliveira Filho J.C., Figuera R.A., Irigoyen L.F., Kommers G.D. & Barros C.S.L. 2010. Doenças de ovinos da região Central do Rio Grande do Sul: 361 casos. *Pesq. Vet. Bras.* 30(1):21-28.
- Santurio J.M., Argenta J.S., Schwendler S.E., Cavalheiro A.S., Pereira D.I.B., Zanette R.A., Alves S.H., Dutra V., Silva M.C., Arruda L.P., Nakazato L. & Colodel E.M.

2008. Granulomatous rhinitis associated with *Pythium insidiosum* infection in sheep. *Vet. Rec.* 163:276-277.
- Shnawa I.M.S. & Nigam J.M. 1987. A note on cryptococcal mastitis in sheep. *Indian Vet. Med. J.* 7:175-176
- Silva S.T.G., Souza J.C.A., Izael M.A., Riet-Correa F., Portela R.A., Dantas A.F., Mendonça C.L. & Afonso J.A.B. 2009. Criptococose em Ovino: relato de caso. *Anais VIII Congresso Brasileiro de Buiatria*, Belo Horizonte, MG. Disponível em <<http://www.vet.ufmg.br/cursos>> Acesso em 9 nov. 2009.
- Silva S.M.M.S., Castro R.S., Costa F.A.L., Vasconcelos A.C., Batista M.C.S., Riet-Correa F. & Carvalho E.M.S. 2007a. Conidiobolomycosis in sheep in Brazil. *Vet. Pathol.* 44:314-319.
- Silva S.M.M.S., Castro R.S., Costa F.A.L., Vasconcelos A.C., Batista M.C.S., Riet-Correa F., Carvalho E.M.S. & Lopes J.B. 2007b. Epidemiologia e sinais clínicos da conidiobolomicose em ovinos no estado do Piauí. *Pesq. Vet. Bras.* 27(4):184-190.
- Souza F.A.L., Souza A.B., Sousa Júnior A., Costa F.A., Riet-Ccorrea F., Mendoza L., Carvalho E.M.S. & Silva S.M.M.S. 2008. Pitiose em ovinos no estado do Piauí. *Anais 35° Conbravet*, Gramado, RS. Disponível em <<http://www.sovergs.com.br/conbravet2008>> Acesso em 8 jul. 2009.
- Svara T., Gombac M., Vrecl M., Juntos P., Kostanjsek R., Pogacnik A. & Pogacnik M. 2006. Enzootic nasal adenocarcinoma of sheep in Slovenia. *J. Vet. Med.* 53:26-29.
- Stigger A.L., Riet-Correa G., Langohr I.M., Ilha M.R.S. & Barros C.S.L. 2001. Granuloma nasal bovino. *Ciência Rural* 31(3):461-465.
- Tokarnia C.H., Döbereiner J. & Canela C.F.C. 1972. Tumor etmoidal enzoótico em bovinos no Estado do Rio de Janeiro. *Pesq. Agropec. Bras.* 7:41-46.
- Trotte M.N.S., Santos I.B., Miranda L.H.M., Amorin A.R., Borges J.R.J. & Menezes R.C. 2008. Histopatologia de lesões tumoriformes presentes na cavidade nasal de eqüídeos do Brasil. *Ciência Rural* 38:2535-2539.
- Vilela R., Silva S.M.S., Riet-Correa F., Dominguez E. & Mendonza L. 2010. Taxonomic and phylogenetic of *Conidiobolus lamprauges* recovered from infected sheep. *J. Clinic. Microbiol.* 48(2):427-432.

CAPITULO II

Nasal amyloidosis in a Brazilian horse

O presente trabalho foi formatado em inglês segundo as normas da **revista Equine Veterinary Journal** (Versão em português e normas em anexo).

SHORT COMMUNICATION

Nasal amyloidosis in a Brazilian horse

R.A. PORTELA, D.A.F.M. DANTAS, D.B. MELO, MARINHO J., P.I. NOBREGA NETO and F. RIET-CORREA*

**Author to whom correspondence should be addressed. Hospital Veterinário, CSTR, Universidade Federal de Campina Grande, Campus de Patos, 58700-970, Patos, PB, Brazil. e-mail: franklin.riet@pq.cnpq.br*

Keywords: type AL amyloidosis, horse, nasal cavity, Paraíba, protein fibrill

Summary

A 16-years-old Quarter Horse was admitted to the Veterinary Hospital after recurrent episodes of epistaxis. It showed dyspnea with difficult respiration and intolerance to exercise. An irregular multinodular mass was observed in the mucosa of the rostral nasal cavity, causing partial stenosis of the anterior airways. To improve the respiratory condition of the animal, much of the mass was surgically removed. Histologic examination revealed eosinophilic hyaline material in the lamina propria, lumen of lymphatic and blood vessels, and glands of the nasal cavity. This material stained orange-red with the Congo-red stain confirming that it was amyloid. Giant cells and mononuclear cell infiltrate was also observed. One year after the partial removal of the lesion the horse still alive with mild respiratory signs.

Introduction

Amyloidosis is a group of diseases of the protein metabolism characterized by deposition in tissues of extracellular amyloid protein. It can be primary or secondary to another pathology, and is classified in different types, depending on the protein forming the amyloid (Husby 1994; Caswell and Willams 2007). In horses amyloidosis can be systemic or localized. The most common systemic amyloidosis in this species, mainly in horses used for serum production, is secondary (reactive) amyloidosis, due to chronic inflammatory diseases, in which amyloid apoprotein (AA) derived from serum amyloid A (SAA) protein is deposited (Hawthorne *et al.* 1990, Kim *et al.* 2005). Systemic AL

amyloidosis is rare in horses. Localized amyloidosis is more common in horses, and the amyloid in these cases appears to be mainly of the AL type (Hayden *et al.* 1988). At least ten cases of idiopathic amyloidosis of the nasal cavity had been reported in the last 25 years (Shaw *et al.* 1978; Nappert *et al.* 1988; Linke and Trautwein 1989; Mould *et al.* 1990; Trotte *et al.* 2008). In one of these cases amyloid was also deposited in the conjunctiva (Mould *et al.* 1990). Three cases of localized cutaneous amyloidosis were reported; one of unknown cause (Valentine 2005) and other two associated with lymphohistiocytic lymphosarcoma (Van Adel *et al.* 1988) and extramedullary plasmacytoma (Linke *et al.* 1991). Localized cardiac amyloidosis of unknown cause is also reported (Nout *et al.* 2003). One case of nasal amyloidosis was reported from the state of Rio de Janeiro, southeastern Brazil (Trotte *et al.* 2008).

In nasal amyloidosis the deposition is characterized by nodular or diffuse thickened of the nasal vestibulum and anterior septum and turbinates (Knottenbelt and Pascoe 1994; Caswell and Williams 2007), resulting occasionally in stenosis severe enough to cause signs of nasal obstruction (Caswell and Williams 2007). Amyloid is recognized microscopically by the green birefringence observed in Congo red–stained tissue specimens under polarized light. AA and AL amyloid can be distinguished by potassium permanganate treatment of the tissue sections; AL amyloid is resistant, but AA amyloid is oxidized with subsequent loss of its Congo red stain (Husby *et al.* 1988). The amyloid is deposited in connective tissue, blood vessels and basal membrane of the submucosal glands, associated with the presence of giant cells, lymphocytes and macrophages (Caswell and Williams 2007; Shaw *et al.* 1987; Nappert *et al.* 1988). The objective of this paper is to report a new case of nasal amyloidosis in a horse in Brazil.

Materials e Methods

A equine from the municipality of Itaporanga in the State of Paraiba was sent to the Veterinary Hospital (VH) of the Federal University of Campina Grande, State of Paraiba, Northeastern Brazil.

After bilateral infraorbital nerves blockade with 10 mL of 2% lidocaine per foramen, samples from the nasal lesions were collected by biopsy for microbiologic and histopathologic examinations. These samples were fixed in 10% buffered formalin, embedded in paraffin, sectioned at 4-6 μm , and stained with hematoxylin and eosin.

Selected sections were also stained with Congo red. Other samples were cultivated in agar agar and 2% Sabouraud agar and incubated at 30°C during 24-96 hours.

Results

In april 2009, a 16-years-old Quarter horse was admitted at the Veterinary Hospital after recurrent episodes of epistaxis since one year ago. The animal has been used for “vaquejada”, a sport of Northeastern Brazil, which consists in to knock a bovine over by pulling its tail. Clinically the animal showed inspiratory dyspnea with dilated nostrils, difficult respiration and intolerance to exercise. The respiratory rate during resting was of 32 movements per minute. An irregular bilateral mass with multinodular, smooth, shiny and reddish, non ulcerated surface, and firm and elastic consistency was present in the mucosa of the rostral nasal cavity (Fig 1), causing partial stenosis of the anterior airways. Much of the mass was surgically removed to improve the respiratory condition of the animal.

On histologic examination the lamina propria and lumen of lymphatic vessels and glands of the nasal cavity were distended by rounded masses of eosinophilic hyaline material (Fig 2). Similar material was observed also, in linear arrays, under the nasal epithelium, which was hyperplasic. Numerous giant cells were bordering the nodular masses and calcification was observed in the center of some of these structures. Mononuclear cell infiltrate was also observed around the glands. The material deposited stained orange-red with the Congo-red stain confirming that it was amyloid. No bacterial or fungal growth was observed in the cultures. One year after the surgical removal of part of the lesion, the horse still alive with mild respiratory signs and the lesion did not progress.

Discussion

The diagnosis was based on clinical history and confirmed by histopathology. There was no association with any other pathology. In the few cases of localized nasal amyloidosis in horses the specific cause is unknown and there are no concurrent disease (Shaw *et al.* 1987, Nappert *et al.* 1988, Trotte *et al.* 2008). Idiopathic nasal amyloid

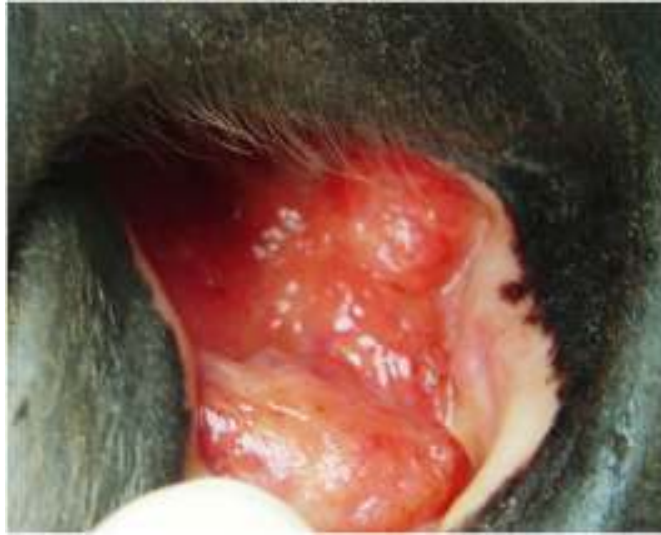


Fig 1: Nasal cavity showing, in the mucosa, a mass with multinodular, smooth, shiny and reddish, non ulcerated surface.

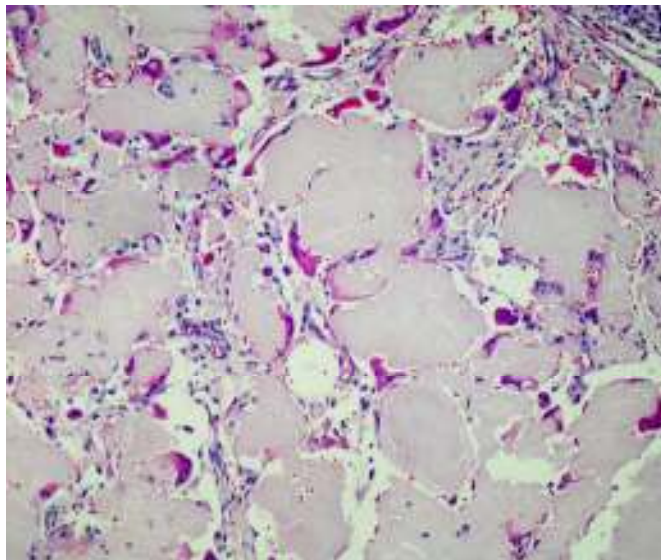


Fig. 2: Lamina propria of the nose showing multifocal deposition of a hyaline substance. The nodules are surrounded by few giant cells and lymphoplasmocytic exudate. HE, obj.40x.

deposition is not part of generalized amyloidosis, although it can occur simultaneous with cutaneous amyloidosis (Caswell and Willams 2007). In this report an old Quarter Horse was affected, but for amyloidosis there is no predilection for race, gender, and age, or familial tendency (Nappert *et al.* 1988; Trotte *et al.* 2008). The macroscopic and histologic lesions observed in this case are similar to those reported previously (Knottenbelt and Pascoe, 1994; Nappert *et al.* 1988), but there was no mucosal ulceration, as mentioned in other reports (Shaw *et al.* 1987; Nappert *et al.* 1988; Trotte *et al.* 2008). Histologic examination is always necessary for the definitive diagnosis of nasal amyloidosis (Trotte *et al.* 2008). Also in this case the lesion was localized in the anterior nasal cavity favoring the survival of the animal. Even one year after the surgical removal of part of the lesion the animal is alive in stable condition, but is no longer used for training. Deposits extending into the pharynx and epiglottis, as noted in two horses by Shaw *et al.* (1987), prevent the respiratory condition and the animals have to be euthanized.

The clinical differential diagnosis of amyloidosis includes nasal fungal granulomas caused by *Aspergillus* spp., *Cryptococcus* spp., *Rhinosporidium* spp. and *Conidiobollus* spp, ethmoid hematoma, glanders, nasal polyps, dental tumors of the maxilla eroding into the nasal cavity, and other tumors (Zoppa *et al.* 2008, Shaw *et al.* 1987, Trotte *et al.* 2008), including fibrosarcoma (Silva *et al.* 2007, Head and Dixon 1999).

References

- Caswell, J.F. and Willans, K.J. (2007) Respiratory System. *In: Pathology of Domestic Animals*, Ed: Maxie, M.G, 5th edn. Saunders, London. pp.523-653.
- Hawthorne, T.B., Bolon, B. and Meyer, D.J. (1990) Systemic amyloidosis in a mare. *J. Am. Vet. Med. Assoc.* **196**, 323-325
- Hayden, D.W., Johnson, K.H., Wolf, C.B. and Westermarck, P. (1988) AA amyloid-associated gastroenteropathy in a horse. *J Comp Pathol.* **98**,195–204.
- Head, K.W. and Dixon, P.M. (1999) Equine nasal paranasal sinus tumors. Part 1: Review of the literature and tumor classification. *The Veterinary journal* **157**, 261-278.
- Husby, G. (1994). Classification of amyloidosis. *Baillire's Clinical Rheumatology* **8**, 503-511.
- Husby G. (1988). Equine amyloidosis. *Equine Vet J.* **20**,235–238.
- Kim, D.Y., Taylor, H.W., Eads, S.C. and Cho, D.-Y. (2005) Systemic AL amyloidosis associated with multiple myeloma in a horse. *Veterinary Pathology* **42**, 81-84.
- Knottenbelt, D.C. and Pascoe, R.R. Diseases and disorders of the horse. London: Mosby-Wolfe, 1994. 432p
- Linke, R.P., Geisel, O. and Mann, K. (1991) Equine cutaneous amyloidosis derived from an immunoglobulin lambda-light chain Immunohistochemical, immunochemical and chemical results. *Biol Chem Hoppe Seyler* **372**, 835-843.
- Linke, R.P. and Trautwein, G. (1989) Immunoglobulin lambda-light-chain-derived amyloidosis (A lambda) in two horses. *Blut.* **58**, 129-132.
- Mould, J.R., Munroe, G.A. and Eckersall, P.D. (1990) Conjunctival and nasal amyloidosis in a horse. *Equine Vet. J.* **10**, 8–11.
- Nappert, G., Vrins A., Dore, M., Morin, M. and Beauregard, M. (1988) Nasal amyloidosis in two quarter horses. *Can Vet J.* **29**, 834-835.
- Nout, Y.S., Hinchcliff, K.W., Bonagura, J.D., Meurs, K.M. and Papenfuss, T.L. (2003) Cardiac Amyloidosis in a Horse. *J. Vet. Intern. Med.* **17**,588–592
- Shaw, D.P., Gunson, D.E. and Evans, L.H. (1987) Nasal amyloidosis in four horses. *Vet Pathol.* **24**,183-185.

- Silva, L.C.L.C., Oliveira, S. L. P., Borja, M.C. and Baccarin, R.Y.A. (2007) Fibrossarcoma em cavidade oral de equino: relato de caso. Available in <http://www.abraveq.com.br/artigos>. Access on the 10th of July of 2009.
- Trotte, M.N.S., Santos, I.B., Miranda, L.H.M., Amorin, A.R., Borges, J.R.J. and Menezes, R.C. (2008) Histopatologia de lesões tumoriformes presentes na cavidades nasal de equídeos do Brasil. *Ciência Rural* **38**, 2535-2539.
- Valentine, B.A. (2005) Equine cutaneous non-neoplastic nodular and proliferative lesions. *Veterinary Dermatology* **16**, 425–428.
- Van Andel, A.C.J., Gruys, E. and Kroneman, J. (1988) Amyloid in the horse: a report of nine cases. *Equine Vet. J.* **20**, 277-285.
- Zoppa, A.L.V., Crispim, R., Senhorini, N.R., Benites, N.R., Silva, L.C.L.C. and Baccari, R.Y.A. (2008). Obstrução nasal por granuloma fúngico em equino: relato de caso. *Arq.Bras. Med.Vet.* **60**(2)315-321.

CONCLUSÕES

As doenças que ocorrem nas fossas nasais de ruminantes no semiárido são rinite atópica em bovinos, conidiobolomicose, pitiose rinofacial e criptococose em ovinos, prototecose e aspergilose em caprinos e algumas neoplasias. Dessas as mais importantes são as rinites por *Pythium insidiosum* e *Conidiobolus* spp em ovinos.

Outras doenças das fossas nasais, não diagnosticadas no semiárido são a oestrose, rinosporidiose e o tumor etmoidal enzoótico.

A amiloidose nasal é uma doença rara de cavalos, que deve ser incluída no diagnóstico diferencial das doenças das fossas nasais de eqüídeos, incluindo granuloma nasal causado por *Aspergillus* spp., *Cryptococcus* spp. *Rhinosporidium* spp. e *Conidiobollus* spp, hematoma etmoidal, garrotilho, pólipos nasais, tumores da maxila e dentais erodindo para dentro da cavidade nasal e outros tumores.

ANEXOS

ANEXO I

Versão em Português

Amiloidose nasal em um cavalo no Brasil

R.A. PORTELA, D.A.F.M. DANTAS, D.B. MELO, MARINHO J., P.I. NOBREGA NETO e F. RIET-CORREA*.

**Autor para correspondência seguir o endereço: Hospital Veterinário, CSTR, Universidade Federal de Campina Grande, Campus de Patos, 58700-970, Patos, PB, Brazil. e-mail: franklin.riet@pq.cnpq.br*

Palavras chaves: Amiloidose nasal tipo AL, cavidade nasal, Paraíba, proteína fibrilar

Resumo

No Hospital Veterinário foi atendido um cavalo da raça quarto de milha, de 16 anos de idade após recorrentes episódios de epistaxe. Clinicamente o animal apresentava dispnéia, dificuldade respiratória e intolerância ao exercício. Na região rostral da cavidade nasal foi observado uma massa multinodular e irregular, que causava estenose parcial das vias aéreas anteriores. Para melhorar a condição respiratória do animal, parte dessa massa foi removida cirurgicamente. Histologicamente foi observado na mucosa nasal, material hialino na lâmina própria, lúmen de vasos linfáticos e sanguíneos e glândulas. Este material apresentou-se vermelho-alaranjado pela coloração vermelho Congo, confirmando se tratar de amiloidose. Células gigantes e infiltrado inflamatório mononuclear também foram observados. Um ano após a cirurgia, o cavalo ainda vive, porém com sinais respiratórios leves.

Introdução

Amiloidose é um grupo de doenças do metabolismo protéico caracterizada por deposição de substância amilóide extracelular nos tecidos. Esta pode ser primária ou secundária e é classificada em diferentes tipos, dependendo da proteína amilóide formada (Husby 1994; Caswell e Willams 2007). Em cavalos a amiloidose pode ser sistêmica ou localizada. A forma mais comum nesta espécie é a amiloidose secundária

(reativa), principalmente em cavalos usados para produção de soro. Nesta forma o amiloide depositado é a apoproteína (AA) derivada do soro amiloide (SAA) e geralmente está relacionada também a doenças crônicas (Hawthorne *et al.* 1990, Kim *et al.* 2005). A amiloidose sistêmica AL é rara em cavalos, sendo menos incomum a amiloidose localizada, neste caso parece ser primariamente do tipo AL (Hayden *et al.* 1988). Dez diagnósticos de amiloidose idiopática na cavidade nasal tem sido descrito nos últimos 25 anos (Shaw *et al.* 1987; Nappert *et al.* 1988; Linke e Trautwein 1989; Mould *et al.* 1990; Trotte *et al.* 2008), sendo um diagnosticado no Rio de Janeiro, sudeste do Brasil (Trotte *et al.* 2008) e um outro caso, o amiloide também estava presente na conjuntiva (Mould *et al.* 1990). Três diagnósticos de amiloidose cutânea foram descritos, a causa não foi determinada em um dos casos (Valentine 2005). Nos demais foram associados à linfossarcoma linfocitocítico (Van Adel *et al.* 1988) e a plasmocitoma extramedular (Linke *et al.* 1991). Nout *et al.* (2003) relatou um caso de amiloidose cardíaca.

A deposição nasal de amiloide é caracterizada por aumento difuso ou nodular no vestíbulo nasal, septo nasal anterior e turbinados (Knottenbelt e Pascoe 1994; Caswell e Williams 2007), causando sinais de obstrução e ocasionalmente severa estenose (Caswell e Williams 2007). Histologicamente o amiloide está depositado no tecido conectivo, vasos sanguíneos e na membrana basal das glândulas submucosas, associado à presença de células gigantes, linfócitos e macrófagos (Caswell e Williams 2007; Shaw *et al.* 1987; Nappert *et al.* 1988). Quando corado por vermelho Congo o amiloide apresenta-se com birrefringência verde ao ser observado por luz polarizada. O amiloide AA ou AL pode ser distinguido pelo tratamento com permanganato de potássio anteriormente à coloração por vermelho Congo. O amiloide AL é resistente, mas o amiloide AA é oxidado com subsequente perda da coloração especial (Husby *et al.* 1988).).O objetivo deste trabalho descreveu um raro caso de amiloidose nasal em um cavalo no Brasil.

Material e Métodos

Um equino do município de Itaporanga do estado da Paraíba foi levado para o Hospital Veterinário (VH) da Universidade Federal de Campina Grande, estado da Paraíba, nordeste do Brasil.

Após o bloqueio dos nervos infraorbital com 10 ml de lidocaína à 2% por forâmen, amostras da lesão da cavidade nasal foram coletadas por biópsia para estudo histopatológico e microbiológico. Estas amostras foram fixadas em formol tamponado a 10%, embebidos em parafina e seccionados a 4-6 μm , e corados por hematoxilina e eosina e secções selecionadas foram também corados por vermelho Congo. As amostras também foram cultivadas em Agar Agar e Agar Sabouraud 2% e incubadas a 30°C durante 24 – 96 rs.

Resultados

Em abril de 2009 em um cavalo da raça quarto de milha com 16 anos de idade foi atendido no Hospital Veterinário após um ano apresentando recorrentes episódios de epistaxe. O animal era usado para vaquejada, um esporte do nordeste do Brasil, que consiste na derrubada de um bovino pela cauda por vaqueiros em cima de cavalo. Clinicamente o animal apresentava dispnéia, dilatação das narinas, intolerância ao exercício e frequência respiratória de 32 movimentos por minuto. No vestíbulo nasal havia bilateralmente uma massa multinodular, lisa, brilhosa, avermelhada, não ulcerada e de consistência firme elástica (Fig 1A), causando estenose parcial das vias aéreas anteriores. Parte da massa foi removida cirurgicamente para melhorar a condição respiratória do animal e amostras do tecido retirado.

Histologicamente na mucosa nasal havia material hialino eosinofílico arredondado na lamina própria e lúmen de vasos linfáticos e glândulas (Fig. 1). Material semelhante também foi observado de formato linear, abaixo do epitélio, que estava hiperplásico. Numerosas células gigantes estavam margeando o material nodular (Fig. 2) e ainda ao centro deste material foi observado calcificação. Infiltrado linfoplasmocitário estavam preferentemente localizados ao redor das glândulas. O material depositado apresentou coloração vermelho alaranjado pela coloração com vermelho Congo. Não houve crescimento na cultura do material. Após um ano da remoção cirúrgica, o cavalo apresenta sinais respiratórios leves e não houve progressão da lesão.

Discussão

O diagnóstico foi baseado na história clínica e confirmado por histologia e não foi associada a nenhuma outra patologia. Em vários casos de amiloidose nasal em cavalos a causa é desconhecida e não há simultaneidades com outras doenças (Shaw *et al.* 1987, Nappert *et al.* 1988, Trotte *et al.* 2008). A deposição idiopática de amilóide nasal não é parte de amiloidose generalizada, no entanto pode ocorrer simultaneamente com amiloidose cutânea (Caswell e Willams 2007). Neste trabalho foi afetado um cavalo idoso, mas na amiloidose não se observaram predileção por idade, raça, sexo e tendência familiar (Nappert *et al.* 1988; Trotte *et al.* 2008). As lesões macroscópicas e microscópicas apresentadas são similares aquelas descritas anteriormente (Knottenbelt e Pascoe, 1994; Nappert *et al.* 1988), porém foram mencionadas lesão com ulceração da mucosa nasal (Shaw *et al.* 1987; Nappert *et al.* 1988; Trotte *et al.* 2008). No caso aqui relatado a localização da lesão na região anterior da cavidade nasal favoreceu a cirurgia do animal. Até mesmo um ano após a remoção parcial da lesão, o animal vive em condição estável, porém não é usado em treinos ou submetido à esforços. Depósitos amilóides que se estendem para dentro da faringe e epiglote impedem a condição respiratória e o animal é eutanasiado, como descrito em dois cavalos por Shaw *et al.* (1987).

O diagnóstico diferencial de amiloidose inclui granulomas nasais causado por *Aspergillus* spp., *Cryptococcus* spp. *Rhinosporidium* spp. and *Conidiobollus* spp, hematoma etmoidal, garrotilho, pólipos nasais, tumores dentais da maxila que alcança o interior da cavidade nasal e outros tumores (Shaw *et al.* 1987; Trotte *et al.* 2008), incluindo fibrossarcoma (Silva *et al.* 2007, Head e Dixon 1999). O exame histológico é sempre necessário para o diagnóstico definitivo da amiloidose nasal (Trotte *et al.* 2008).

ANEXO II

• Instruções aos Autores- Pesquisa Veterinária Brasileira

Objetivo e política editorial

O objetivo da revista **Pesquisa Veterinária Brasileira** é contribuir, através da publicação dos resultados de pesquisa e sua disseminação, para a manutenção da saúde animal que depende, em grande parte, de conhecimentos sobre as medidas de profilaxia e controle veterinários.

Com periodicidade mensal, a revista publica trabalhos originais e artigos de revisão de pesquisa no campo da patologia veterinária no seu sentido amplo, principalmente sobre doenças de importância econômica e de interesse para a saúde pública.

Apesar de não serem aceitas comunicações ("Short communications") sob forma de "Notas Científicas", não há limite mínimo do número de páginas do trabalho enviado, que deve porém conter pormenores suficientes sobre os experimentos ou a metodologia empregada no estudo.

Os trabalhos, em 3 vias, escritos em português ou inglês, devem ser enviados, junto com disquete de arquivos (de preferência em Word 7.0), ao editor da revista **Pesquisa Veterinária Brasileira**, no endereço abaixo. Devem constituir-se de resultados ainda não publicados e não considerados para publicação em outra revista.

Embora sejam de responsabilidade dos autores as opiniões e conceitos emitidos nos trabalhos, os editores, com a assistência da Assessoria Científica, reserva-se o direito de sugerir ou solicitar modificações aconselháveis ou necessárias.

Apresentação de manuscritos

1. Os trabalhos devem ser organizados, sempre que possível, em **Título, Abstract, Resumo, Introdução, Material e Métodos, Resultados, Discussão, Conclusões** (ou combinações destes três últimos), **Agradecimentos e Referências**:

a) o **Título** do artigo deve ser conciso e indicar o conteúdo do trabalho;

b) um **Abstract**, um resumo em inglês, deverá ser apresentado com os elementos constituintes observados nos artigos em português, publicados no último número da revista, ficando em branco apenas a paginação, e, no final, terá indicação dos *index terms*;

c) o **Resumo** deve apresentar, de forma direta e no passado, o que foi feito e estudado, dando os mais importantes resultados e conclusões; será seguida da indicação dos

termos de indexação; nos trabalhos em inglês, *Resumo* e *Abstract* trocam de posição e de constituição (veja-se como exemplo sempre o último fascículo da revista);

d) a **Introdução** deve ser breve, com citação bibliográfica específica sem que a mesma assuma importância principal, e finalizar com a indicação do objetivo do trabalho;

e) em **Material e Métodos** devem ser reunidos os dados que permitam a repetição do trabalho por outros pesquisadores;

f) em **Resultados** deve ser feita a apresentação concisa dos dados obtidos; quadros devem ser preparados sem dados supérfluos, apresentando, sempre que indicado, médias de várias repetições; é conveniente, às vezes, expressar dados complexos por gráficos, ao invés de apresentá-los em quadros extensos;

g) na **Discussão** os resultados devem ser discutidos diante da literatura; não convém mencionar trabalhos em desenvolvimento ou planos futuros, de modo a evitar uma obrigação do autor e da revista de publicá-los;

h) as **Conclusões** devem basear-se somente nos resultados apresentados no trabalho;

i) os **Agradecimentos** devem ser sucintos e não devem aparecer no texto ou em notas de rodapé;

j) a lista de **Referências**, que só incluirá a bibliografia citada no trabalho e a que tenha servido como fonte para consulta indireta, deverá ser ordenada alfabeticamente pelo sobrenome do primeiro autor, registrando os nomes de todos os autores, o título de cada publicação e, por extenso ou abreviado, o nome da revista ou obra, usando as normas da Associação Brasileira de Normas Técnicas - ABNT, *Style Manual for Biological Journals* (American Institute for Biological Sciences) e/ou *Bibliographic Guide for Editors and Authors* (American Chemical Society, Washington, D.C.).

2. Na elaboração do texto deverão ser atendidas as normas abaixo:

a) os trabalhos devem ser apresentados em uma só face do papel, em espaço duplo e com margens de, no mínimo, 2,5 cm; o texto será escrito corridamente; quadros serão feitos em folhas separadas, usando-se papel duplo ofício, se necessário, e anexados ao final do trabalho; as folhas, ordenadas em texto, legendas, quadros e figuras, serão numeradas seguidamente;

b) a redação dos trabalhos deve ser a mais concisa possível, com a linguagem, tanto quanto possível, no passado e impessoal; no texto, os sinais de chamada para notas de rodapé serão números arábicos colocados um pouco acima da linha de escrita, após a palavra ou frase que motivou a nota; essa numeração será contínua; as notas serão lançadas ao pé da página em que estiver o respectivo sinal de chamada; todos os quadros e todas as figuras serão mencionados no texto; estas remissões serão feitas pelos respectivos números e, sempre que possível, na ordem crescente destes; *Resumo* e

Abstract serão escritos corridamente em um só parágrafo e não deverão conter citações bibliográficas;

c) no rodapé da primeira página deverá constar endereço profissional do(s) autor(es);

d) siglas e abreviações dos nomes de instituições, ao aparecerem pela primeira vez no trabalho, serão colocadas entre parênteses e precedidas do nome por extenso;

e) citações bibliográficas serão feitas pelo sistema "autor e ano"; trabalhos de dois autores serão citados pelos nomes de ambos, e de três ou mais, pelo nome do primeiro, seguido de "et al.", mais o ano; se dois trabalhos não se distinguirem por esses elementos, a diferenciação será feita pelo acréscimo de letras minúsculas ao ano, em ambos; todos os trabalhos citados terão suas referências completas incluídas na lista própria (Referências), inclusive os que tenham sido consultados indiretamente; no texto não se fará menção do trabalho que tenha servido somente como fonte; este esclarecimento será acrescentado apenas ao final das respectivas referências, na forma: "(Citado por Fulano 19...)"; a referência do trabalho que tenha servido de fonte será incluída na lista uma só vez; a menção de comunicação pessoal e de dados não publicados é feita, de preferência, no próprio texto, colocada em parênteses, com citação de nome(s) ou autor(es); nas citações de trabalhos colocados entre parênteses, não se usará vírgula entre o nome do autor e o ano, nem ponto-e-vírgula após cada ano; a separação entre trabalhos, nesse caso, se fará apenas por vírgulas, exemplo: (Flores & Houssay 1917, Roberts 1963a,b, Perreau et al. 1968, Hanson 1971);

f) a lista das referências deverá ser apresentada com o mínimo de pontuação e isenta do uso de caixa alta, sublinhando-se apenas os nomes científicos, e sempre em conformidade com o padrão adotado no último fascículo da revista, inclusive quanto à ordenação de seus vários elementos.

3. As **figuras** (gráficos, desenhos, mapas ou fotografias) deverão ser apresentadas em tamanho maior (cerca de 150%) do que aquele em que devam ser impressas, com todas as letras ou sinais bem proporcionados para assegurar a nitidez após a redução para o tamanho desejado; parte alguma da figura será datilografada; a chave das convenções adotadas será incluída preferentemente, na área da figura; evitar-se-á o uso de título ao alto da figura; desenhos deverão ser feitos com tinta preta em papel branco liso ou papel vegetal, vedado o uso de papel milimetrado; cada figura será identificada na margem ou no verso, a traço leve de lápis, pelo respectivo número e o nome do autor; havendo possibilidade de dúvida, deve ser indicada a parte superior da figura; fotografias deverão ser apresentadas em branco e preto, em papel brilhante, e sem montagem, ou em diapositivos (*slides*) coloridos; somente quando a cor for elemento primordial a impressão das figuras será em cores; para evitar danos por grampos, desenhos e fotografias deverão ser colocados em envelope.

4. As legendas explicativas das figuras conterão informações suficientes para que estas sejam compreensíveis e serão apresentadas em folha separada que se iniciará com o título do trabalho.

5. Os **quadros** deverão ser explicativos por si mesmos; cada um terá seu título completo e será caracterizado por dois traços longos, um acima e outro abaixo do cabeçalho das colunas; entre esses dois traços poderá haver outros mais curtos, para grupamento de colunas; não há traços verticais; os sinais de chamada serão alfabéticos, recomeçando de *a* em cada quadro, e as notas serão lançadas logo abaixo do quadro respectivo, do qual serão separadas por um traço curto, à esquerda.

ANEXO III

Instructions for Authors – Equine Veterinary Journal

Equine Veterinary Journal (EVJ) publishes original articles and reviews on all aspects of equine veterinary science. Categories include Science: Overviews, General Articles, Clinical Evidence Articles, [Short Communications](#), Case Reports and Review Articles.

Short Communications

Articles accepted in this category will be fast-tracked for publication. They should be no more than 2000 words in length, and should contain no more than 2 figures and 2 tables.

A short summary should be supplied for Short Communications.

Papers submitted are assessed by at least two referees and, if accepted for publication, the copyright becomes the property of EVJ Ltd.

Submitted papers should be accompanied by a signed statement that the paper:

1. is original
2. has not been submitted or published elsewhere
3. has the approval of all authors.

If abstracts only have been published, in print or online, full papers will be considered (if the abstract was less than 1000 words and contained no figures or tables). A copy of the abstract should accompany the submitted paper.

If reference is made to papers cited as 'in press', 3 copies should be provided. If material is used that has been published elsewhere or is given as a personal communication, it is the author's responsibility to obtain permission from the publisher and author. The Editor's decision is final.

Any direct or indirect commercial interest in any product under study held by any of the authors of a paper must be declared at the time of submission of the paper and will be brought to the attention of readers at the time of publication.

Authors are requested to enclose payment of the £50 submission fee towards the cost of the peer review process with their manuscript on submission (all major credit cards accepted; if you prefer to pay by cheque, these should be in UK pounds sterling, drawn on a UK bank and made payable to EVJ Ltd.).

General Instructions

Format

All manuscripts, figures and tables should be submitted in triplicate (original and 2 copies) and also on disk (1 disk). This includes revised manuscripts; the final accepted version of a manuscript must be supplied on disk. If the manuscript is submitted via email it is not necessary to also send triplicate copies. Please save your document in Microsoft Word, formatted for Macintosh. All figures should be saved in Jpeg format. Manuscripts should be typed in double spacing on A4 paper (single-sided) with margins of at least 2 cm and the pages and text lines should be numbered. The first page should include the title, which should accurately describe the subject matter, the name(s) of the author(s), the Institution where the work was done (full postal address/es), any present address(es), contact details (telephone number, fax number and email address) and about 5 relevant keywords. Authors are also requested to provide a word count. Papers should be no more than 4000 words including references. Division of the paper should be indicated clearly by major headings, subheadings and sub-subheadings.

Doses and measurements should be given in metric (SI) units with /kg bwt added where appropriate. Specialised abbreviations must be explained. Spelling should conform to the Oxford English Dictionary, medical terminology to Dorlands Medical Dictionary and units, symbols and abbreviations should conform to the International System of Units defined by Baron, D.N. (Ed) (1994) 'Units, Symbols, and Abbreviations: A Guide for Medical and Scientific Editors and Authors, 5th edn.' Royal Society of Medicine

Press, London. All quantitative results should be analysed by appropriate statistical methods.

Summaries

The objective of the Summary format used in EVJ is to make the papers contained in the journal more acceptable to clinical readership so as to encourage them to read the paper in full and to understand the reasons why the work was performed; and also to emphasise its potential for clinical relevance and/or the need for further research. The Summary should be no more than 300 words in total.

Authors should prepare the Summary carefully and cover the main outcomes of the study under the following headings:

- **Reasons for performing study:** i.e. why the work was undertaken in the first place, the background behind the decision to choose this subject to study.
- **Hypothesis or Objectives:** The statement which is being tested, and is testable by the methods (below); or the original aims of the study, the deliverables.
- **Methods:** Brief description of materials and methods, study design, methods of testing hypothesis.
- **Results:** Brief highlights of the results obtained.
- **Conclusions:** Conclusions drawn from results.
- **Potential relevance:** The potential relevance/significance of the results to clinical application and/or the need for further research; and/or the need for further work.

In adopting this format, it should be remembered that a Summary is provided to encourage the reader both to think more deeply about the subject involved as well as to read the paper in full. Too much detail can confuse rather than clarify in both aspects of this intention. Data should be kept to a minimum as the work presented should stand upon a full reading of the paper, not on the basis of the Summary itself.

The same applies to conclusions, since it is up to the readers to draw their own conclusions upon the reading of the paper, and care should be taken by the authors not to overstate their conclusions.

Illustrations

Illustrations should be provided when necessary to clarify the text. The legends should be intelligible without reference to the text. Figures should also be referred to in the text. Authors may be charged a fee for publication of more than six illustrations (this

includes figures labelled a, b, c etc.). Photographs, radiographs and photomicrographs should be saved separately as high resolution Jpegs. The 'top' should be indicated on the reverse side together with the figure number and the author's name. Photomicrographs must state magnification, preferably with a scale bar, and staining technique. Line drawings should be original diagrams on clean white paper or board. Symbols and lines should be standard and not drawn by hand. Any tables or illustrations which have been published previously should include a suitable acknowledgement to the original source. It is the author's responsibility to obtain permission for their reproduction. Illustrations must be a MINIMUM resolution of 300 dpi at an image size of 85 mm (width). Illustrations at a resolution of 72 dpi are not acceptable. If illustrations have been reduced in resolution to enable them to be sent via email you may be asked to supply high resolution images on CD-ROM.

Supplementary Information

If necessary, further information including tables or figures can be placed as supplementary information on www.evj.co.uk/suppinfo. All supplementary information is subject to the peer review process.

Colour

Authors of articles containing colour figures are required to provide funding for colour reproduction, which will be in the region of £400 per page. We will attempt to minimise the number of pages for which funding must be supplied, but the final layout of the figures depends on their size, format and the order in which they appear.

Manufacturers' addresses

The generic name should be given in the text with product name in parentheses, followed by a number indicating a footnote, e.g. phenylbutazone (Equipalazone). The manufacturer's details (company name, town/city, state/county and country where manufacturer is based) should then be listed under a heading at the end of the article before the Reference section.

References

References in the text are given as the author(s) and year, i.e. (Evans 1961; Smith and Jones 1990) or Evans (1961). Papers with more than 2 authors are cited as *et al.* i.e. Jones *et al.* (1989). References in the text within the same parentheses are given in chronological order. The final list of references should be alphabetical. References by

the same first author and published in the same year should be labelled a, b, c etc within the text (e.g. Smith 1992a) and listed sequentially in the reference list.

The format in the reference list is as follows: author(s) name(s) and initials, year of publication in parentheses, full title of article, journal title as abbreviated in the World List of Scientific Periodicals, volume number and page numbers: e.g. Foster, B.W., Codd, J. and Smith, R. (1992) Effect of stress on ulcers in foals. *Equine vet. J.* **35**, 43-52.

References to book articles should be set out as follows: author(s) name(s) and initials, date of publication in parentheses, title of chapter or article, full title of book, edition, name(s) of editor(s) if relevant, publisher, place of publication and pages referred to: e.g. Robin, C. (1991) Calcium in plants eaten by horses. In: *Dietary Calcium*, 2nd edn., Ed: J. Chalk, Blackwells Scientific, London. pp 195-201.

It is the responsibility of the authors to ensure that all reference details are accurate.

Livros Grátis

(<http://www.livrosgratis.com.br>)

Milhares de Livros para Download:

[Baixar livros de Administração](#)

[Baixar livros de Agronomia](#)

[Baixar livros de Arquitetura](#)

[Baixar livros de Artes](#)

[Baixar livros de Astronomia](#)

[Baixar livros de Biologia Geral](#)

[Baixar livros de Ciência da Computação](#)

[Baixar livros de Ciência da Informação](#)

[Baixar livros de Ciência Política](#)

[Baixar livros de Ciências da Saúde](#)

[Baixar livros de Comunicação](#)

[Baixar livros do Conselho Nacional de Educação - CNE](#)

[Baixar livros de Defesa civil](#)

[Baixar livros de Direito](#)

[Baixar livros de Direitos humanos](#)

[Baixar livros de Economia](#)

[Baixar livros de Economia Doméstica](#)

[Baixar livros de Educação](#)

[Baixar livros de Educação - Trânsito](#)

[Baixar livros de Educação Física](#)

[Baixar livros de Engenharia Aeroespacial](#)

[Baixar livros de Farmácia](#)

[Baixar livros de Filosofia](#)

[Baixar livros de Física](#)

[Baixar livros de Geociências](#)

[Baixar livros de Geografia](#)

[Baixar livros de História](#)

[Baixar livros de Línguas](#)

[Baixar livros de Literatura](#)
[Baixar livros de Literatura de Cordel](#)
[Baixar livros de Literatura Infantil](#)
[Baixar livros de Matemática](#)
[Baixar livros de Medicina](#)
[Baixar livros de Medicina Veterinária](#)
[Baixar livros de Meio Ambiente](#)
[Baixar livros de Meteorologia](#)
[Baixar Monografias e TCC](#)
[Baixar livros Multidisciplinar](#)
[Baixar livros de Música](#)
[Baixar livros de Psicologia](#)
[Baixar livros de Química](#)
[Baixar livros de Saúde Coletiva](#)
[Baixar livros de Serviço Social](#)
[Baixar livros de Sociologia](#)
[Baixar livros de Teologia](#)
[Baixar livros de Trabalho](#)
[Baixar livros de Turismo](#)