JÔNATAS CALDEIRA ESTEVES

Reimplante dentário após a obturação do canal com pasta de hidróxido de cálcio associado ao plug apical de MTA - estudo histomorfométrico em ratos.

Araçatuba – SP

2010

Livros Grátis

http://www.livrosgratis.com.br

Milhares de livros grátis para download.

JÔNATAS CALDEIRA ESTEVES

Reimplante dentário após a obturação do canal com pasta de hidróxido de cálcio associado ao plug apical de MTA - estudo histomorfométrico em ratos.

Dissertação apresentada à Faculdade de Odontologia do Campus de Araçatuba – Universidade Estadual Paulista "Júlio de Mesquita Filho"- UNESP, para obtenção do Título de MESTRE EM ODONTOLOGIA (Área de concentração em Cirurgia e Traumatologia Buco-Maxilo-Facial).

Orientador: Prof. Adj. Celso Koogi Sonoda

Coorientadora: Profa. Ass. Dra. Alessandra M. Aranega

Araçatuba – SP

2010

Catalogação na Publicação (CIP)

Serviço Técnico de Biblioteca e Documentação – FOA / UNESP

R538a

Esteves, Jônatas Caldeira.
Reimplante dentário após obturação do canal com pasta de hidróxido de cálcio associado ao plug apical de MTA : estudo histomorfométrico em ratos / Jônatas Caldeira Esteves. - Araçatuba [s.n.], 2010
101 f. : il. ; tab. ; graf. + 1 CD-ROM

Dissertação (Mestrado) – Universidade Estadual Paulista, Faculdade de Odontologia, Araçatuba, 2010
Orientador: Prof. Celso Koogi Sonoda
Coorientadora: Profa. Alessandra Marcondes Aranega

1. Avulsão dentária 2. Reimplante dentário 3. Hidróxido de cálcio

Black D7
CDD 617.64

DADOS CURRICULARES

JÔNATAS CALDEIRA ESTEVES

NASCIMENTO	07/06/1984 – Cardoso – SP
FILIAÇÃO	Jonas Dabes Caldeira Esteves Edna Oliveira da Silva Esteves
2002/2005	Curso de Graduação em Odontologia Faculdade de Odontologia de Araçatuba - Universidade Estadual Paulista "Júlio de Mesquita Filho".
2008/2010	Curso de Pós-Graduação em Odontologia, área de concentração em Cirurgia e Traumatologia Buco-Maxilo-Facial, nível de Mestrado Faculdade de Odontologia de Araçatuba - Universidade Estadual Paulista "Júlio de Mesquita Filho".

Dedicatória

Dedicatória

Aos meus pais, Jonas e Edna

Que me deram a vida e me ensinaram a vivê-la com dignidade. A vocês que se doaram por inteiro e renunciaram aos seus sonhos para que eu, muitas vezes, pudesse realizar os meus, a minha eterna gratidão. Obrigado pela educação valiosa, presença constante, apoio, compreensão e amor que sempre me concederam. Saibam que sempre procurarei retribuir tudo o que fizeram por mim. Vocês são os maiores responsáveis para que eu pudesse realizar esse sonho e sempre seguirei me espelhando em vocês, meus ídolos. Exemplos de caráter, honestidade e amor incondicional, representam a fonte de alegria que ilumina a minha vida. A emoção e o amor infinito que sinto por vocês jamais serão traduzidos por palavras.

Agradecimentos Especiais

Agradecimentos Especiais

A Deus

Sou grato pelo fôlego da vida e pelas Tuas ricas misericórdias que se renovam a cada manhã, pelo cuidado terno e amor paternal. Agradeço-Te pela Tua viva presença em minha vida, pela capacidade de aprender a me superar diante de cada obstáculo, pelas oportunidades e pessoas que colocaste no meu caminho e pelo futuro certo que determinaste antes mesmo de eu nascer. A minha segurança está em Ti e de Ti dependo em todos os meus passos.

À minha irmã Julianelli

Por desde sempre ser meu referencial de esforço, dedicação e perseverança. Pelo pleno apoio e incentivo aos meus sonhos e por fazer parte de cada uma das minhas conquistas.

À Priscila

Amiga e companheira para todas as horas. Obrigado pelo carinho, amor e compreensão durante estes anos. Obrigado por incentivar minha carreira me motivando e servindo como conselheira nos momentos difíceis, dedicando seu amor e compreendendo, por tantas vezes, minha ausência. Amo-te.

À minha família

Meus avós Pedro, Aparecida e Cecília, meus tios Eliel, Sônia, Edmar, Marli, Edilamar, Wilson, José Dark, Elizabete, Ruth e Eli e todos os meus primos, especialmente Denise e Eliel Júnior, que sempre torceram e intercederam pela minha vida e meus estudos. Devo grande parte desta conquista a vocês. Muito obrigado por me fazerem acreditar em meus sonhos.

Ao meu orientador, Prof. Adj. Celso Koogi Sonoda

Obrigado pela plena confiança em mim depositada durante estes anos de aprendizado. Obrigado por me guiar de maneira generosa e paciente, oferecendo-me subsídios para enfrentar os desafios e acreditar em minha capacidade de superá-los. Suas lições e ensinamentos superaram a simples condução deste trabalho e certamente influenciarão em toda minha vida acadêmica.

À minha coorientadora, Profa. Ass. Dra. Alessandra Marcondes Aranega

Obrigado por ter acreditado e investido em mim desde meus primeiros passos como aluno. Sempre dedicada e disponível, me estimulou e me orientou em cada etapa de minha vida profissional. Obrigado pelos ensinamentos, conselhos e verdadeira amizade que tem dedicado a mim durante estes seis anos e muito obrigado por ter me ajudado a superar mais este desafio em minha vida.

Aos meus grandes amigos Fernando Pozzi Semeghini Guastaldi, Heloísa Fonseca Marão e Pedro Ivo dos Santos Silva.

Amigos e irmãos, vocês foram parte essencial desta jornada. Agradeço a Deus pelas suas vidas durante estes dois anos. Obrigado por todos os momentos que compartilhamos juntos, pela convivência agradável, pela amizade sincera e pelo respeito mútuo. Tenham a certeza de que ainda que nossos caminhos sigam de forma divergente sempre estarei torcendo e contribuindo no que for preciso para o sucesso de cada um de vocês.

Agradecimentos

Agradecimentos

À ***Faculdade de Odontologia de Araçatuba – UNESP***, na pessoa de seu diretor ***Prof. Dr. Pedro Felício Estrada Bernabé***, pela acolhida durante o curso de graduação e pós-graduação e pela oportunidade de crescimento pessoal e profissional.

À ***Fundação de Amparo à Pesquisa do Estado de São Paulo - FAPESP***, pelo auxílio financeiro que foi fundamental para a realização deste trabalho.

Ao ***Departamento de Cirurgia e Clínica Integrada*** da Faculdade de Odontologia de Araçatuba – UNESP, representado por todos os seus professores e funcionários, pela oportunidade de cursar o mestrado e pelo convívio com tantas pessoas maravilhosas.

Ao ***coordenador do Programa de Pós-Graduação em Odontologia***, da Faculdade de Odontologia de Araçatuba - UNESP, ***Prof. Dr. Idelmo Rangel Garcia Júnior***, pelos ensinamentos e convivência tão agradável. Obrigado pelas oportunidades de aprendizado e momentos de descontração que acrescentaram de forma tão positiva na minha formação como aluno.

Ao professor ***Osvaldo Magro Filho*** que sempre de forma tão alegre e descontraída nos estimulou ao aprendizado e busca pelo conhecimento. Sou realmente grato pelo respeito e amizade que você sempre dedicou a todos nós, os alunos de pós-graduação.

Ao ***professor Michel Saad Neto***, pelos ensinamentos e amizade dispensada durante estes anos de mestrado. Sua brilhante capacidade técnica e científica associada a sua simplicidade ganharam meu profundo respeito e eterna admiração. Muito obrigado por tudo.

Ao ***professor Tetuo Okamoto***, que tão prestativamente nos auxiliou nas diversas etapas da elaboração deste trabalho. Sinto-me honrado em tê-lo como colaborador desta pesquisa.

Aos professores da disciplina de clínica integrada ***Sônia Regina Panzarini*** e ***Wilson Roberto Poi***, pelo auxílio e prestatividade em todos os momentos em que precisei durante minha graduação e mestrado. Muito obrigado!

Às professoras ***Cristina Antonialli Silva*** e ***Maria Cristina Rosifini Alves Rezende***, grandes tutoras que me conduziram para a vida acadêmica durante a graduação. O aprendizado, a convivência e a amizade adquirida influenciaram-me fortemente para que eu chegasse até aqui. Obrigado por terem acreditado e investido em minha carreira. Sempre as terei como espelho e exemplo em minha carreira docente.

À secretária do Departamento de Cirurgia e Clínica Integrada e da Seção de Pós-graduação da FOA, ***Cleide Lemes da Silva Toquetão*** pelo grande amor maternal que dica a nós, os alunos. Serei sempre grato pela imensa ajuda, companhia, compreensão e paciência que você dedicou a mim durante estes anos. Obrigado pela convivência tão agradável e inestimável amizade que cultivamos. Agradeço a Deus por ter colocado uma pessoa tão especial em meu caminho e saiba que sempre terá em mim um amigo com quem pode contar.

À funcionária ***Antônia Ferreira Artioli***, pelos conselhos e ajuda em todos os momentos difíceis que atravessei durante esta fase. Obrigado por ser minha cuidadora e irmã querida de fé, por quem sempre terei uma admiração especial.

Aos funcionários do Departamento de Cirurgia e Clínica Integrada da Faculdade de Odontologia de Araçatuba – UNESP, ***Dirce***, ***Gilmar***, ***Bernadete, Paulo*** e ***Leontina***, pela colaboração, carinho e indispensável auxílio durante a realização deste estudo.

Aos ***funcionários da seção de Pós-graduação*** da Faculdade de Odontologia de Araçatuba - UNESP: ***Diogo, Marina e Valéria***, que sempre muito simpáticos e atenciosos me ajudaram quando precisei.

Aos ***funcionários da Biblioteca*** da Faculdade de Odontologia de Araçatuba – UNESP, obrigado por todo o apoio, suporte e atenção dispensados a mim.

Aos meus colegas de mestrado: ***Cassiano, Walter, Elisa, Ellen, Pâmela, Joel e Bruno*** e doutorado ***Francisley, Paulo, Albanir, Marcos, Martha, Nicolas, Abrahão e Rodolfo***, pela amizade, vivências e experiências compartilhadas. Desejo a todos vocês muito sucesso.

Às minhas queridas amigas ***Jéssica Lemos Gulinelli*** e ***Thallita Pereira Queiros***. Quero agradecer por tudo o que semearam em minha vida. Obrigado pelo imensurável apoio, ajuda e amizade prestados a mim desde a graduação. Obrigado por acreditarem em mim e participarem de forma tão estreita de minha formação. Orgulho-me de ter convido com pessoas de tamanha generosidade e competência.

Aos alunos e estagiários ***Igor Marioto Benetti***, ***Jônatas Mattos Monteiro*** e ***Thiago Augusto Becker*** pela ajuda prestativa e amizade sincera que me foi dispensada ao longo da execução deste trabalho. Torcerei sempre pelo sucesso de cada um de vocês.

Ao colega ***Walter Betoni Junior***, pelo apoio e pelas oportunidades de crescimento acadêmico prestados a mim durante o curso de mestrado.

Aos amigos ***Carlos Shimabucoro***, ***Daniel Almeida***, ***Kélio Garcia***, ***Pedro Paulo Mansi***, ***Pedro Damazio***, ***Renato Colenci*** e ***Renato Ferraço*** pelas alegrias e experiências divididas durante minha estada em Araçatuba. Pessoas de qualidades singulares que se tornaram amigos para toda a vida.

Ao casal de amigos e irmãos ***Fernando Zanon*** e ***Luciana Assunção***, que sempre muito prestativos, acolheram-me e ajudaram-me em momentos difíceis ao longo destes anos. Obrigado por tudo!

Ao meu pastor **Nilson Lopes Preira** e sua esposa **Célia Regina Pereira**. Obrigado pelo pleno apoio emocional e espiritual que tão carinhosamente me foi oferecido nas mais diversas etapas de minha vida. Levarei sempre comigo um respeito e gratidão inestimável a vocês e sua família. Vocês fazem parte de cada uma das minhas vitórias. Muito obrigado!

Aos queridos amigos e irmãos ***Rogério e Valéria***, ***Márcio e Márcia*** e ***Dagmar*** que sempre torceram e participaram em espírito de cada uma das minhas lutas, auxiliando no que fosse preciso para que elas se transformassem em vitória. Obrigado pelo apoio, torcida e pelas muitas orações.

Ao casal de amigos e colegas de profissão ***Juciene Fernandes Pitondo e Ricardo Pitondo,*** pelo apoio, amizade e respeito a mim dispensados durante estes últimos três anos.

Epígrafe

Filho meu [...], se clamares por conhecimento, e por inteligência alçares a tua voz,

Se como a prata a buscares e como a tesouros escondidos a procurares,

Então entenderás o temor do Senhor, e acharás o conhecimento de Deus.

Provérbios de Salomão[AT] - Bíblia Sagrada

Resumo

Resumo

Esteves, JC. **Reimplante dentário após a obturação do canal com pasta de hidróxido de cálcio associado ao pulg apical de MTA - estudo histológico em ratos.** [dissertação]. Araçatuba: Faculdade de Odontologia da Universidade Estadual Paulista; 2010.

O objetivo deste trabalho foi avaliar o processo de reparo do reimplante tardio de dentes de ratos após o preenchimento do canal radicular com pasta de hidróxido de cálcio associada ao plug apical de cimento de MTA. Quarenta ratos foram divididos em 4 grupos de 10 animais os quais tiveram seus incisivos superiores direitos extraídos. No Grupo I os dentes foram reimplantados no alvéolo imediatamente. Nos demais grupos, os dentes foram mantidos em meio seco por 60 minutos. Em seguida, todos os dentes tiveram a papila dentária, o órgão do esmalte, a polpa e o ligamento periodontal removidos, sendo posteriormente imersos em solução de fluoreto de sódio fosfato acidulado por 10 minutos. Após estes procedimentos o canal radicular dos dentes dos animais do Grupo II foi preenchido com soro fisiológico; no Grupo III, com pasta de Hidróxido de Cálcio e no Grupo IV, com pasta de Hidróxido de Cálcio e plug apical de MTA. Os animais foram sacrificados aos 60 dias pós-operatórios e os espécimes obtidos foram analisados histológica e histometricamente. Na análise dos resultados o Grupo I apresentou o melhor padrão de reparo quanto à reinserção periodontal e reparo periapical. O Grupo IV demonstrou menor incidência de reabsorção inflamatória quando comparado aos Grupos II e III ($p<0,05$). Houve maior quantidade de reabsorção por substituição no Grupo IV comparado ao Grupo I ($p<0,05$). Na análise da reabsorção total, os Grupos II e III foram mais comprometidos que o Grupo I ($p<0,05$). A região periapical dos espécimes do Grupo IV apresentava tecido conjuntivo fibroso bem

vascularizado com áreas de formação de tecido mineralizado em nove espécimes junto ao MTA. Baseado nestes resultados pôde-se concluir que a pasta de hidróxido de cálcio associada ao plug apical de MTA produziu resultados favoráveis no reimplante dentário sob os pontos de vista de reabsorção inflamatória e reparo dos tecidos periapicais.

Palavras-chave: Avulsão Dentária, Reimplante Dentário, Hidróxido de Cálcio, MTA.

Abstract

Abstract

Esteves JC. **Tooth Replantation after root canal filling with calcium hydroxide paste associated to MTA apical plug. Histological study in rats.**[dissertation]. UNESP – Univ. Estadual Paulista

The aim of this study was to assess the repair process of late reimplant of rat teeth after root canal filling with calcium hydroxide paste and MTA apical plug. Forty rats were divided into 4 groups of 10 animals each. In all of animals the upper right incisors were extracted. Group I, the teeth were reimplanted in the socket, immediately. In the other groups, the teeth were kept in a dry environment for 60 minutes. Then, the dental papilla, enamel organ, pulp and periodontal ligament were removed. Subsequently, were immersed in a solution of sodium fluoride acid phosphate for 10 minutes. After these procedures the root canal were filled in Group II with sterile saline solution, Group III, with calcium hydroxide paste and Group IV, with calcium hydroxide paste and MTA apical plug. The animals were sacrificed at 60 days after surgery and the specimens were analyzed histologically and histometrically. The results showed the Group I presented the best pattern of repair and rehabilitation of periodontal reattachment and periapical repair. Group IV presented a lower incidence of inflammatory resorption when compared to Groups II and III ($p < 0.05$). There was more replacement resorption in Group IV compared to Group I ($p < 0.05$). The analysis of total resorption, the Groups II and III were more affected than Group I ($p < 0.05$). In Group IV, the periapical region showed fibrous tissue well-vascularized with areas of mineralized tissue formation in nine specimens next to the MTA. Based on these results, we conclude that the calcium

hydroxide paste associated with the MTA apical plug produced favorable results in dental reimplantation related to inflammatory resorption and periapical tissue repair.

Key-words: Tooth Avulsion; Tooth Replanttion; Calcium Hydroxide, MTA.

Lista de Figuras

Figura 1	Grupo I: Superfície radicular apresentando integridade da camada de cemento (C) e recoberta por tecido conjuntivo fibroso (TC). Dentina (D) H.E. 63X.	34
Figura 2	Grupo I: Ligamento Periodontal (LP) aderido à camada de cemento (C). Disposição oblíqua das fibras colágenas sugerindo reinserção. H.E. 200X.	34
Figura 3	Grupo I: Reabsorção radicular (setas) comprometendo a camada superficial da raiz. Reparo por tecido semelhante ao cemento e reinserção de fibras colágenas. H.E. 63X.	35
Figura 4	Grupo I: Porção apical da raiz. Tecido conjuntivo frouxo da polpa (a) com vitalidade em continuidade com o tecido conjuntivo fibroso do periápice (b), sugerindo revascularização. H.E. 25X.	35
Figura 5	Grupo I: Tecido conjuntivo (TC) fibroso ocupando a região periapical. Infiltrado inflamatório intenso na poção apical do conduto radicular. H.E. 25X.	36
Figura 6	Grupo II: Reabsorção da camada mais superficial da raiz. Tecido conjuntivo fibroso (TC) com fibras colágenas sem organização definida. Dentina (D) e Tecido Ósseo (TO) H.E. 63X.	38
Figura 7	Grupo II: Área de reabsorção inflamatória comprometendo maior profundidade da dentina (D).	38

Presença de infiltrado inflamatório no tecido conjuntivo. H.E. 63x.

Figura 8 Grupo II: Reabsorção por substituição comprometendo grande profundidade da parede dentinária (D) H.E. 63X. 39

Figura 9 Grupo II: Ponto de reabsorção radicular com células clásticas junto à parede dentinária (setas). H.E. 160X. 39

Figura 10 Grupo II: Região periapical ocupada por tecido conjuntivo fibroso (TC) e área de abscesso (seta) no forame apical. Tecido ósseo (TO) neoformado em pequena quantidade no fundo do alvéolo. H.E. 25X. 39

Figura 11 Grupo III: Reabsorção superficial da raiz e presença de tecido conjuntivo fibroso (TC). Fibras colágenas dispostas paralelamente à superfície radicular (D). H.E. 63X. 42

Figura 12 Grupo III: Área de anquilose alvéolo-dentária (setas). Pontos de reabsorção por substituição (asterisco). H.E. 63X. 42

Figura 13 Grupo III: Área de reabsorção inflamatória comprometendo maior profundidade da parede dentinária (D). Presença de infiltrado inflamatório no tecido conjuntivo (TC) e células clásticas junto à parede dentinária (setas). H.E. 160X. 43

Figura 14 Grupo III: Comprometimento da raiz pela reabsorção por substituição (setas) H.E. 63X. 43

Figura 15 Grupo III: Região periapical da raiz ocupada por tecido

conjuntivo fibroso. Trabéculas ósseas (TO) neoformadas no fundo do alvéolo. Infiltrado inflamatório intenso junto ao forame apical. H.E. 25X. 44

Figura 16 Grupo III: Tecido conjuntivo (TC) fibroso ocupando grande parte da região periapical da raiz. Pequenas trabéculas ósseas (TO) em vários pontos do periápice. Fragmento de tecido osteóide (asterisco) 44

Figura 17 Grupo IV: Tecido ósseo alveolar justaposto à camada de cemento caracterizando a anquilose dento-alveolar (setas). Ponto de reabsorção por substituição (asterisco). H.E. 63X. 46

Figura 18 Grupo IV: Reabsorção da camada superficial da raiz (D) reparada com tecido ósseo alveolar (TO) caracterizando reabsorção por substituição. H.E. 63X. 46

Figura 19 Grupo IV: Região periapical preenchida por tecido conjuntivo (TC) fibroso. Trabéculas de tecido ósseo neoformado. Fragmentos de tecido ósseo (setas) junto ao plug de MTA. H.E. 25X. 47

Figura 20 Grupo IV: Tecido conjuntivo (TC) fibroso ocupando a pequena faixa da região periapical. Trabéculas ósseas (TO) neoformadas no fundo do alvéolo. Fragmento de dentina (D) e de tecido ósseo junto ao MTA. H.E. 25X. 47

Figura 21 Grupo IV: Porção apical da raiz preenchida com MTA. Reparo da região periapical com tecido ósseo (TO) alveolar. Fragmentos de dentina (a). Restos celulares 48

necrosados (b) H.E. 25X.

Figura 22 Luxação do incisivo superior direito. 82

Figura 23 Extração dentária. 82

Figura 24 Dente extraído. 82

Figura 25 Secção da papila dentária e órgão do esmalte. 82

Figura 26 Remoção da polpa por via retrógrada com lima Kerr número 35. 82

Figura 27 Irrigação do canal radicular com soro fisiológico. 82

Figura 28 Secagem do conduto radicular com cone de papel absorvente. 83

Figura 29 Remoção do ligamento periodontal por meio de fricção com gaze embebida com soro fisiológico. 83

Figura 30 Manutenção do dente em solução de flúor fosfato acidulado a 2%. 83

Figura 31 Preparo da pasta de hidróxido de cálcio manipulada com propilenoglicol. 83

Figura 32 Preenchimento do canal radicular com pasta de hidróxido de cálcio. 83

Figura 33 MTA manipulado com água destilada sobre placa de vidro. 83

Figura 34 Preenchimento do ápice do canal com MTA. 84

Figura 35 Reimplante dentário. 84

Figura 36 Vista do dente reimplantado. 84

Figura 37 Fotomicrografia digitalizada e exibida na área de trabalho do software ImageLab 2000. 85

Figura 38 Delimitação da área total de dentina no terço médio da superfície lingual da raiz utilizando a ferramenta "Selecionar Regiões". 85

Figura 39 Demarcação da área delimitada por meio da ferramenta "Cálculo de Regiões". 86

Figura 40 "Planilha de cálculos" exibindo o valor, em pixels, da área total de dentina. 86

Figura 41 Delimitação da área de dentina reabsorvida. 87

Figura 42 Demarcação da área de dentina reabsorvida. 87

Figura 43 "Planilha de Cálculos" exibindo valor, em pixels, da área de dentina reabsorvida. 88

Figura 44 Delimitação do perímetro total da face externa da superfície lingual no terço médio da raiz para cálculo da porcentagem de anquilose alvéolo-dentária. 88

Figura 45 "Planilha de Cálculos" exibindo o perímetro da área total selecionada. 89

Figura 46 Delimitação da área de anquilose alvéolo-dentária. 89

Figura 47 "Planilha de cálculos" exibindo o perímetro da área de anquilose selecionada. 90

Lista de Abreviaturas e Siglas

%	= Porcentagem
D	= Dentina
EDTA	= Ethylenediamine Tetraacetic Acid
Exp	= Exportação
Farm	= Farmacêutica
g	= Grama
G	= Grupo
H.E.	= Hematoxilina e Eosina
Imp	= Importação
Ind	= Indústria
Ltda	= Limitada
ml	= Mililitro
mm	= Milímetro
MTA	= Mineral Aggrerate Trioxide
nº	= Número
p	= Nível de Significância
%	= Porcentagem
Quim	= Química
SA	= Sociedade Anônima
TC	= Tecido Conjuntivo
TO	= Tecido Ósseo
USA	= United States of America

Sumário

1. Introdução 31

2. Materiais e Métodos 34

3. Resultados 39

4. Discussão 58

5. Conclusão 63

6. Referências Bibliográficas 64

Anexos

Anexo A – Normas da Revista 71

Anexo B – Ilustração do Procedimento Cirúrgico 89

Anexo C – Ilustração da Análise Histométrica 92

Anexo D – Certificado do Comitê de Ética 98

Anexo E – Tabela de Valores da Histometria 99

Introdução

1. Introdução*

Dentre os traumatismos dentários, a avulsão é uma condição clínica que produz maiores conseqüências à permanência do elemento dentário em longo prazo, uma vez os fatores que determinam o sucesso do reimplante como período extra-alveolar, meio de conservação e grau de contaminação, na maior parte dos casos são desfavoráveis (1,2). O completo rompimento do feixe vásculo-nervoso e a contaminação da superfície radicular determinam a necrose da polpa tornando o tratamento endodôntico um passo fundamental após o reimplante (1,2). O tratamento do canal radicular tem por finalidade eliminar restos de polpa necrótica, bactérias e toxinas bacterianas que se depositam no canal e no interior do túbulo dentinário (3), o que no reimplante, determina papel fundamental na prevenção ou controle da reabsorção inflamatória(1).

Nos dentes com rizogênese incompleta, a abertura do forame apical dificulta a inserção de materiais de curativo de demora ou obturadores durante o tratamento endodôntico (4,5). Visando à formação de uma barreira apical de tecido duro em dentes imaturos, tem-se utilizado trocas sucessivas de hidróxido de cálcio por longos períodos de tempo em uma técnica denominada apexificação. As inerentes desvantagens desta técnica são a necessidade de múltiplas visitas ao profissional por um período de tempo prolongado (7 a 8 meses), a imprevisibilidade na ocorrência do selamento apical e a necessidade de uma estreita adesão do paciente ao tratamento (6,7).

Apesar dos comprovados benefícios da pasta de hidróxido de cálcio sobre a descontaminação do conduto radicular, alguns cuidados devem ser observados quando do seu uso em dentes reimplantados. Em função do pH alcalino, seu extravasamento para o periápice pode promover a irritação dos remanescentes vivos do ligamento

*Normalização segundo a revista Dental Traumatology

periodontal e levar à formação de áreas de anquilose (8). Este fato é especialmente relevante no tratamento de dentes imaturos, com o ápice aberto.

Recentes pesquisas têm demonstrado que a troca contínua do hidróxido de cálcio leva ao enfraquecimento da raiz do dente em torno de 23% a 43% e consequentemente a um aumento na suscetibilidade a fraturas (9,10). Este fato estaria possivelmente associado a alterações provocadas pela alta alcalinidade do hidróxido de cálcio na matriz orgânica da dentina (10).

Na última década, um novo cimento denominado *Mineral Aggregate Trioxide* (MTA – ou Trióxido Mineral Agregado) tem sido extensamente pesquisado (11). O MTA é um material sugerido para uma variedade de procedimentos endodônticos, tal como capeamento pulpar, pulpotomia, apexificação, reparo de perfuração radicular, obturação retrógrada e obturação definitiva do canal radicular (12). Quimicamente, é composto por finas partículas hidrofílicas de aluminato tricálcico, silicato tricálcico, óxido de silicato e óxido tricálcico. É um material biocompatível e não promove inflamação tecidual significativa, permitindo o processo de reparo em diversas situações (13,14), inclusive, induzindo a deposição de tecido dentinário e osteocementário (15-18). Em obturações retrógradas oferece boa capacidade seladora, demonstrando menor índice de infiltração bacteriana quando comparado ao amálgama, Super EBA e IRM (18). Apresenta ainda atividade antimicrobiana, com potencial de reparo de lesões periapicais (6). Sua alta alcalinidade é comparada à do hidróxido de cálcio, com um pH de 12,5. Quando hidratado, o MTA forma uma pasta que toma presa após quatro horas, convertendo-se em uma massa extremamente rígida (13,16). Em reimplante de dentes com raízes maduras, proporcionou resultados semelhantes ao hidróxido de cálcio quanto ao reparo do ligamento periodontal e ocorrência de reabsorção radicular (19).

Diante das conhecidas propriedades físicas, químicas e biológicas do MTA, alguns poucos trabalhos têm explorado seu uso clínico na forma de plug apical no

tratamento endodôntico de dentes com rizogênese incompleta (6,20,21), no entanto, não há estudos histológicos quanto ao seu emprego em dentes traumatizados. O uso do MTA como barreira apical artificial para a aplicação de medicação intra-canal ou mesmo para a obturação precoce de um dente imaturo supriria a necessidade do procedimento de apexificação, evitando o enfraquecimento da estrutura dentária secundária ao uso prolongado do hidróxido de cálcio. Sendo assim, considerando as propriedades benéficas do MTA e a possibilidade de oferecer parâmetros biológicos para a fundamentação da técnica, o objetivo deste trabalho é analisar histomorfometricamente o processo de reparo do reimplante tardio de dentes de ratos após a confecção do plug apical de MTA, associado ao uso do hidróxido de cálcio como curativo de demora.

Materiais e Métodos

2. Materiais e Métodos

2.1 Procedimento cirúrgico

Este trabalho foi desenvolvido mediante a aprovação do Comitê de Ética de Experimentação em Animais (Protocolo 2008-003638 – Anexo D).

Foram utilizados 40 ratos (Rattus norvegicus albinus, Wistar) machos com peso corporal entre 200 e 300 gramas, divididos em quatro grupos com 10 animais cada. Os animais foram obtidos junto ao biotério da Faculdade de Odontologia de Araçatuba – Unesp, nele mantidos e alimentados durante todo o período do experimento, com ração sólida triturada (Mogiana Alimentos S.A.) e água à vontade, exceto no período de jejum pré-cirúrgico.

Para o procedimento cirúrgico, foi administrado, por via intramuscular, a combinação de Cloridrato de Xilazina (Anazedan Agribrands Ltda) na dosagem de 10mg/Kg de peso corporal, para promover o relaxamento muscular. Na seqüência, o Cloridrato de Ketamina (Dopalen AgriBans Ltda) na dosagem de 80mg/Kg de peso corporal para indução anestésica. Após a anestesia do animal, foi realizada a anti-sepsia da porção anterior da maxila com polivinilpirrolidona iodada (Riodeine Ind. Farmc. Rioquímica Ltda), sindesmotomia, luxação e extração, menos traumática possível, do incisivo superior direito de todos os animais com auxílio de instrumental especialmente adaptado.

Com exceção do Grupo I, nos quais os dentes foram reimplantados imediatamente após a extração, os demais dentes extraídos foram mantidos em meio seco sobre bancada por 60 minutos. Após este período, estes dentes tiveram a papila dentária e o órgão do esmalte seccionados com lâmina de bisturi nº 15 (Embramac

Exp.e Imp.). A polpa foi removida por via retrógrada e o canal instrumentado, empregando-se lima tipo Kerr nº 35 (Kerr 25mm – Sybron Kerr) ligeiramente curvada. Os canais foram irrigados com soro fisiológico com seringa descartável acoplada em agulha 25 x 6, e na sequência, foram secos com cones de papel absorvente (Dentisplay, Petrópolis - RJ). Terminado o tratamento endodôntico, foi realizada a remoção mecânica do ligamento periodontal por meio de fricção com gaze embebida em soro fisiológico (Ariston Ind. Quim. E Farm. Ltda – São Paulo-SP). A seguir, os dentes foram imersos em 20ml de solução de fluoreto de sódio fosfato acidulado a 2% pH 5,5 (Farmácia de manipulação Aphoticário, Araçatuba, Brasil) por 10 minutos.

Os dentes dos três grupos restantes tiveram seus canais radiculares preenchidos da seguinte maneira

Grupo II: Soro fisiológico (Ariston Ind. Quim. E Farm. Ltda – São Paulo-SP)

Grupo III: Pasta de hidróxido de cálcio (Mistura de Hidróxido de Cálcio PA com propilenoglicol espatulada até a obtenção de uma consistência cremosa - Ariston Ind. Quim. E Farm. Ltda – São Paulo, Brasil). A pasta foi aplicada no interior do canal com auxílio de uma seringa de 1cc de agulha (BD Precision Guide – São Paulo, Brasil) de 13x3 (BD Precision Guide – São Paulo, Brasil).

Grupo IV: Pasta de hidróxido de cálcio anteriormente descrita, aplicada por via retrógrada, respeitando-se o limite de 4mm aquém do ápice radicular. Na porção apical do canal e sobre o curativo de hidróxido de cálcio, foi confeccionado um plug com cimento MTA (Angelus, Londrina, Brasil) que preencheu os 4mm apicais do canal radicular**.** O cimento foi obtido a partir da mistura de uma medida de pó com uma gota de água destilada, espatulado por 30 segundos até a homogeneização dos componentes, sendo posteriormente levado ao canal por via retrógrada com lima endoôntica e acamado com a ajuda de condensadores. Na sequência, os dentes foram reimplantados

em seus alvéolos de origem, realizando-se previamente a irrigação desses alvéolos com soro fisiológico (Ariston Indústria Química e Farmacêutica LTDA, São Paulo, Brasil).

Após o reimplante, todos os animais receberam dose única de 20.000 UI de penicilina G benzatina (Fort Dodge Saúde Anima Ltda, Campinas, Brasil) por via intramuscular.

2.2 Sacrifífico e Processamento das Peças

Decorridos 60 dias do ato operatório, os animais sofreram eutanásia por meio de inalação de Halotano. A maxila direita foi separada da esquerda na linha mediana com emprego de lâmina de bisturi nº 15 (Embramac Exp e Imp, Itapira, Brasil). Um corte com tesoura reta na porção distal do terceiro molar possibilitou a obtenção da maxila direita contendo o dente reimplantado.

Os espécimes assim obtidos foram fixados em solução de formalina a 10% por 24 horas e descalcificados em solução de EDTA a 4,13% pH 7,0.

Após a descalcificação as peças foram processadas e incluídas em parafina. Nos blocos, foram realizados cortes semi-seriados de 6 micrômetros de espessura, no sentido longitudinal da raiz. Foram selecionadas duas lâminas para cada espécime contendo quatro cortes cada, as quais foram coradas pela técnica de Hematoxilina e Eosina (HE), para análise histológica e morfométrica.

2.4 Análise Histológica

Esta análise foi realizada com auxílio de microscópio óptico (Axiolab – Zeiss, Alemanha), e em função da anatomia, somente a face lingual da raiz foi considerada. Foram analisadas as características do ligamento periodontal, osso alveolar, cemento e dentina, além da ocorrência de reabsorção inflamatória, anquilose e reabsorção por

substituição ao longo de toda superfície radicular. Na região apical, foram analisados o desenvolvimento ou não do selamento apical, a ausência ou presença e intensidade de processo inflamatório.

2.5 Análise Histométrica

O corte longitudinal foi capturado por meio de uma câmera Axio Cam MRc5 (Carl Zeiss do Brasil LTDA, Rio de Janeiro, Brasil) acoplada a um Estereomicroscópio Stemi 2000 C (Carl Zeiss do Brasil LTDA, Rio de Janeiro, Brasil) com um aumento de 1:25 que permitiu uma visão panorâmica do dente. Essa imagem foi salva como figura no programa Axio Vision 4.5 (carl Zeiss do Brasil LTDA, Rio de Janeiro, Brasil) e utilizada para a quantificação no programa ImageLab 2000 (Laboratório de Informática Dedicado à Odontologia-LIDO, USP, São Paulo, Brasil).

Para análise histométrica foi considerado o terço médio da superfície lingual da raiz. Inicialmente foi mensurada a área total de dentina radicular e em seguida a área de dentina radicular reabsorvida. O valor da área de dentina total e da área de dentina reabsorvida foi submetido a uma regra de três para quantificar a porcentagem de raiz comprometida pela reabsorção. A partir destes valores foram calculadas as médias de cada grupo e aplicado o teste estatístico de acordo com teste de aderência à curva normal.

A anquilose foi mensurada por meio da medida do perímetro, sendo inicialmente mensurado o perímetro total do terço médio da raiz e depois o perímetro no qual o tecido ósseo apresentava-se justaposto ao cemento, e da mesma forma que para a substituição, foi calculada a porcentagem da raiz que encontrava-se anquilosada.

Para a identificação e seleção das áreas de reabsorção, as imagens digitais obtidas foram comparadas com os cortes histológicos no microscópio.

Os valores obtidos na mensuração das reabsorções radiculares e anquilose em porcentagem foram convertidos em escores que variaram de 1 a 4. O escore 1 foi atribuído para os casos de ausência de reabsorção ou anquilose. O escore 2 para os casos em que 0,1% a 33% da superfície radicular estava comprometida por reabsorção ou anquilose. O escore 3, quando esse comprometimento era de 33,1% a 66% e o escore 4 quando atingia 66,1% a 100% da raiz.

2.5 Análise Estatística

Os valores dos escores foram submetidos à análise estatística, cujos cálculos foram realizados pelo software GraphPad Prism 3.0 (GraphPad Softwares Incorporated, San Diego, USA). Inicialmente, os dados foram submetidos ao teste de normalidade e homogeneidade. O teste de Kruskal-Wallis, para comparações múltiplas de dados não-paramétricos, foi utilizado para comparação das amostras com nível de significância $p<5\%$. Quando evidenciada diferença estatística, o teste de Dunn foi utilizado para comparações individuais entre os grupos.

Resultados

3. Resultados

Todos os animais toleraram adequadamente os procedimentos experimentais, no entanto, dois dentes foram descartados das análises no Grupo II e um nos Grupos I e III em decorrência de fratura radicular.

3.1 Resultados Histológicos

3.1.1 - Grupo I (Reimplante Imediato)

Este grupo caracterizou-se por apresentar integridade da superfície radicular em quase todos os espécimes. Em seis deles, a camada de cemento estava íntegra em toda sua extensão (Figura 1), em cuja superfície, uma camada de células semelhantes a cementoblastos pôde ser encontrada. O tecido conjuntivo adjacente à superfície radicular apresentava-se rico em fibras colágenas, fibroblastos e vasos sanguíneos. Na maior parte dos casos essas fibras estavam dispostas de forma oblíqua em relação à superfície radicular sugerindo a reinserção (Figura 2). Pequenas áreas de reabsorção superficial da raiz foram encontradas em dois espécimes, comprometendo menos de 6% da área analisada e reparada por tecido semelhante ao cemento, com reinserção de fibras colágenas (Figura 3). Em um dos espécimes a superfície cementária estava recoberta por tecido ósseo alveolar caracterizando a anquilose dento-alveolar. Foi o grupo menos comprometido pela reabsorção radicular com uma média de 1,78% das áreas analisadas. Na região apical de quatro espécimes, observou-se a continuidade do tecido conjuntivo frouxo da polpa com o tecido conjuntivo fibroso do periápice, sugerindo a revascularização (Figura 4). O tecido conjuntivo fibroso da região periapical apresentava-se ricamente vascularizado ocupando uma estreita faixa do fundo do alvéolo. Em outros cinco espécimes, tecido necrótico oriundo da polpa dentária ocupava

a região do fundo alveolar. Nesta mesma região, adjacente ao forame apical, um infiltrado de células inflamatórias pôde ser observado em três espécimes (Figura 5).

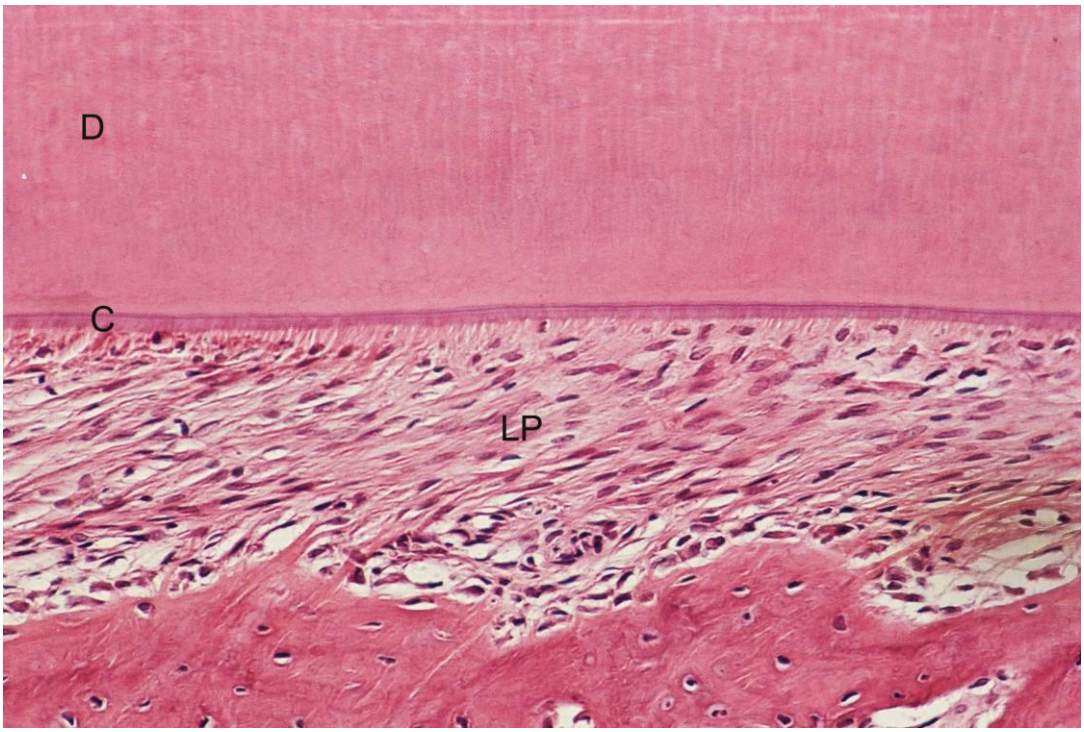

Figura 1 – Grupo I: Superfície radicular apresentando integridade da camada de cemento (C) e recoberta pelo ligamento periodontal (LP) regenerado. Dentina (D)H.E. 63X.

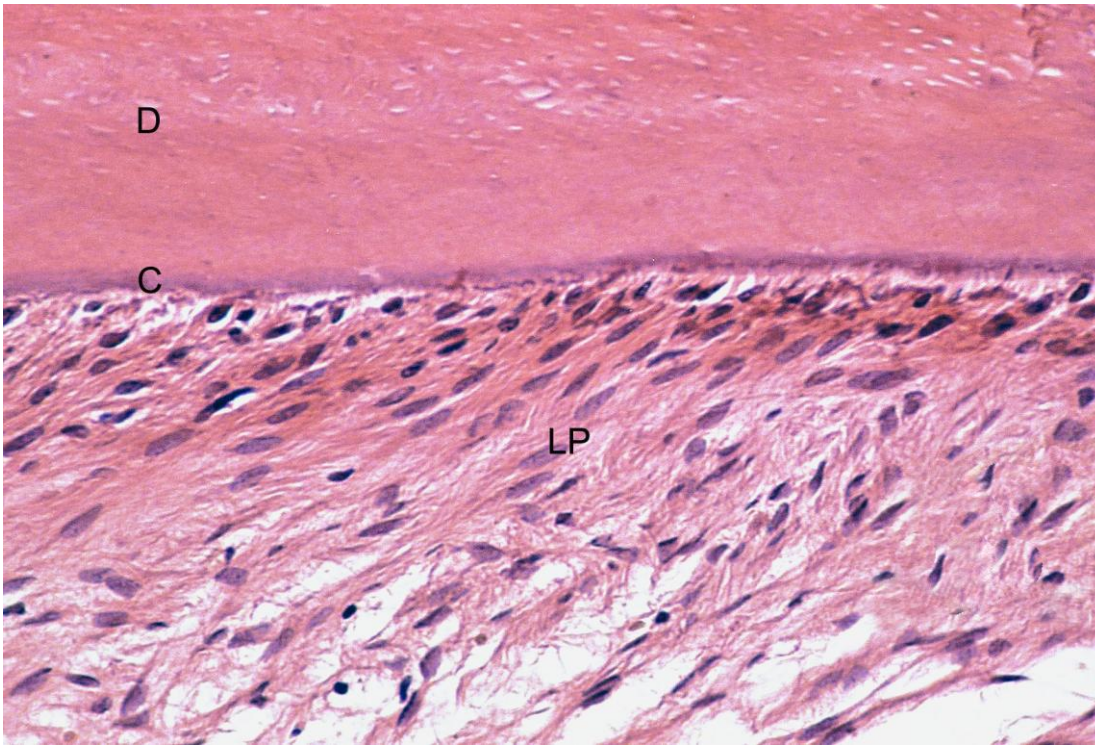

Figura 2 - Grupo I: Ligamento Periodontal (LP) aderido à camada de cemento (C). Disposição oblíqua das fibras colágenas sugerindo reinserção. H.E. 200X.

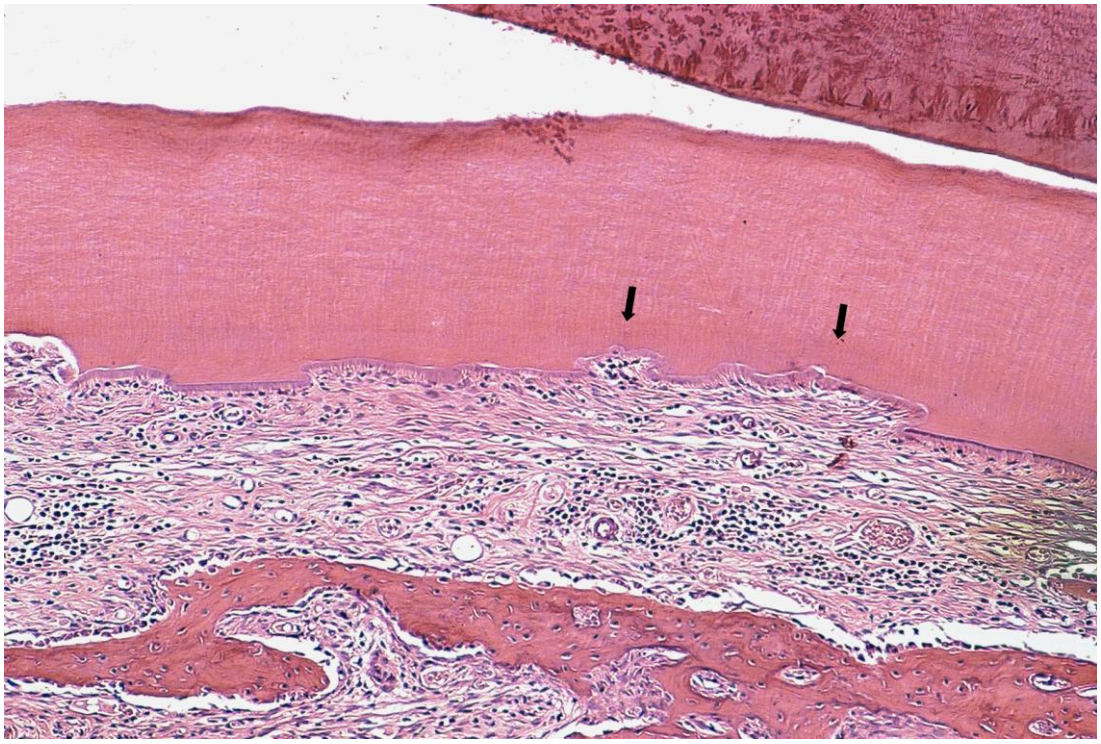

Figura 3 - Grupo I: Reabsorção radicular (setas) comprometendo a camada superficial da raiz. Reparo por tecido semelhante ao cemento e reinserção de fibras colágenas. H.E. 63X.

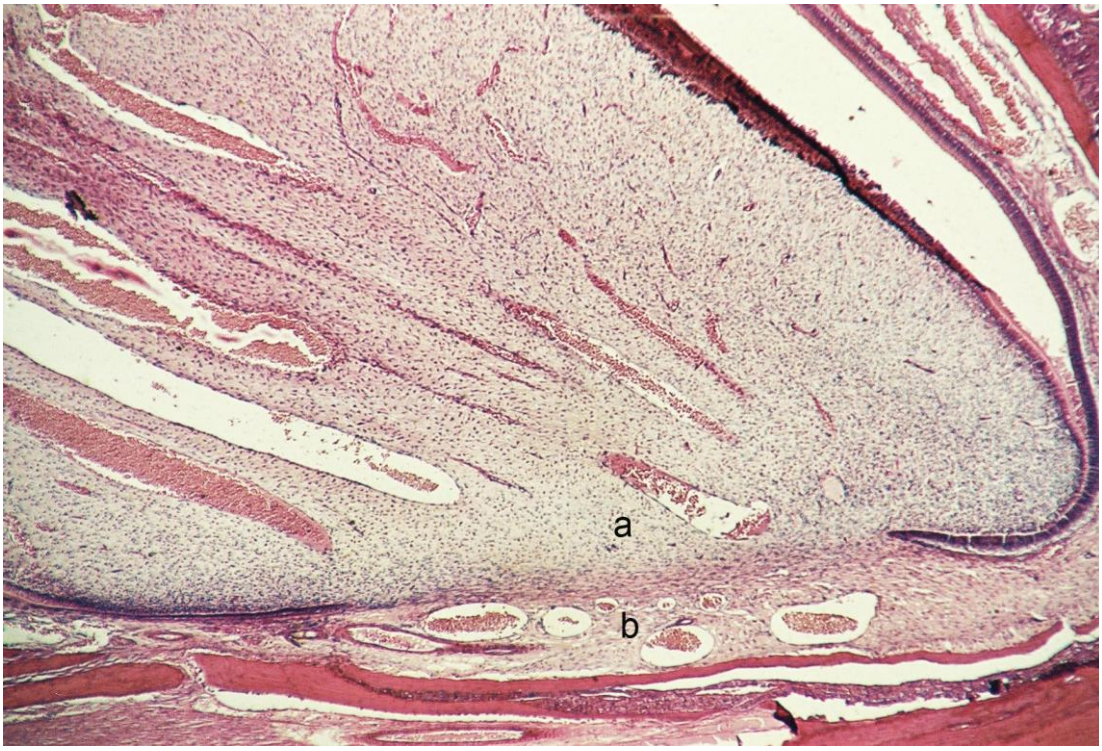

Figura 4 - Grupo I: Porção apical da raiz. Tecido conjuntivo frouxo da polpa (a) com vitalidade em continuidade com o tecido conjuntivo fibroso do periápice (b), sugerindo revascularização. H.E. 25X.

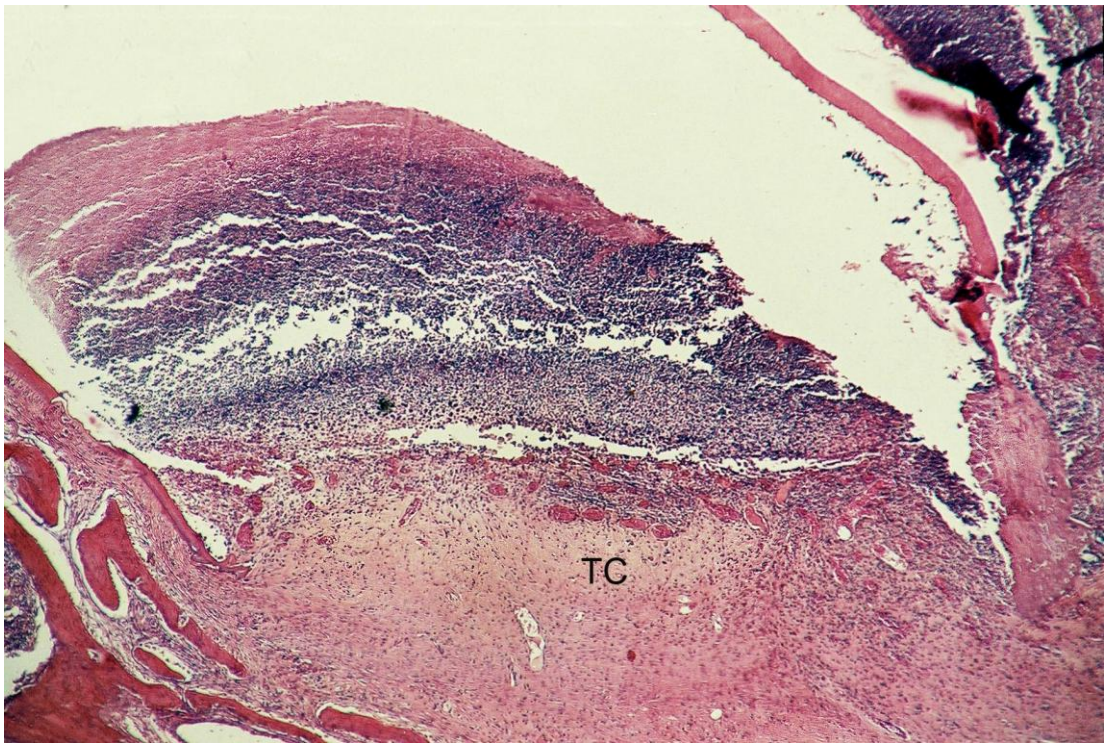

Figura 5 – Grupo I: Tecido conjuntivo (TC) fibroso ocupando a região periapical. Infiltrado inflamatório intenso na poção apical do conduto radicular. H.E. 25X.

3.1.2 - Grupo II (Soro Fisiológico)

Ao contrário do Grupo I, neste grupo, a presença de tecido conjuntivo na superfíce radicular foi observada em apenas alguns espécimes, onde as fibras colágenas apresentavam-se sem uma organização definida (Figura 6). Em muitas áreas, observou-se um infiltrado inflamatório que variava de leve a moderado. Foi o grupo mais comprometido pela reabsorção radicular, numa média de 67,05%, da área analisada, com predomínio de reabsorção tipo inflamatória, de forma que em apenas um dos espécimes não era observado este padrão reabsortivo. Em quatro espécimes, a reabsorção inflamatória comprometeu praticamente toda a estrutura radicular (Figura 7); e em outros três espécimes houve um envolvimento de 7,5% a 34% da área analisada. A reabsorção por substituição, por sua vez, esteve presente em apenas dois espécimes, comprometendo 3,3% e 71% do tecido dentinário (Figura 8). Nas áreas reabsorvidas, células clásticas foram observadas em vários pontos junto à dentina (Figura 9). Na região periapical de todos os espécimes, o tecido conjuntivo fibroso com infiltrado inflamatório leve a moderado ocupa a maior parte desse espaço. Junto ao forame apical, em vários casos era freqüente a presença de inflamação aguda com pontos de abcesso (Figura 10).

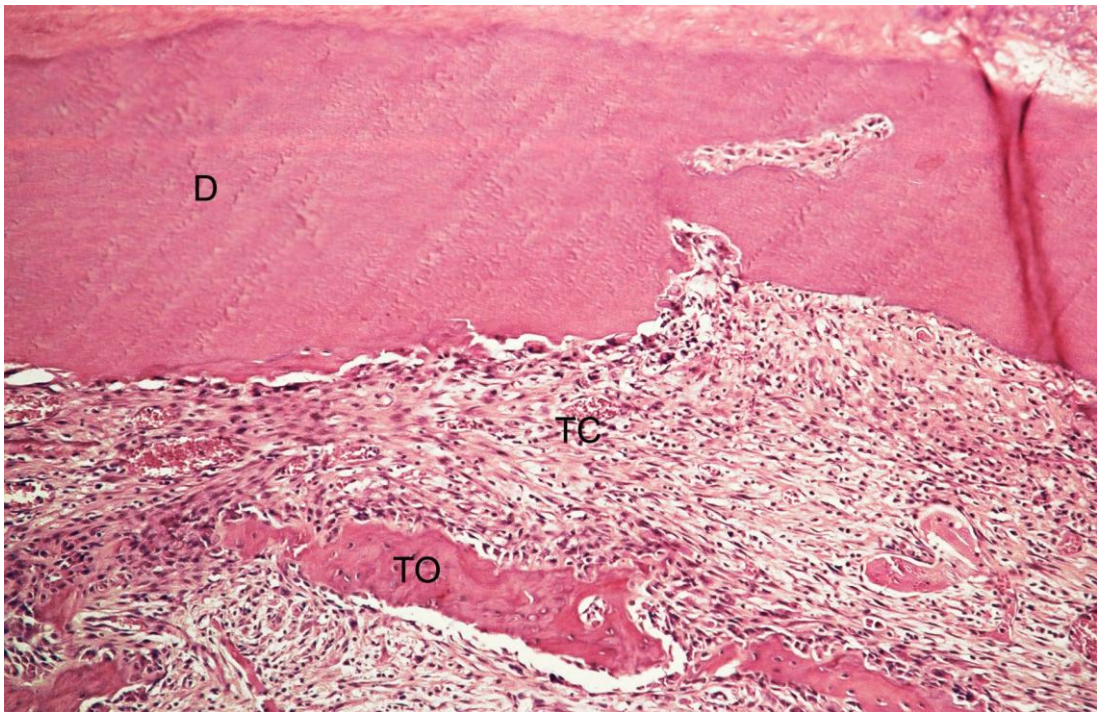

Figura 6 – Grupo II: Reabsorção da camada mais superficial da raiz. Tecido conjuntivo fibroso (TC) com fibras colágenas sem organização definida. Dentina (D) e Tecido Ósseo (TO) H.E. 63X.

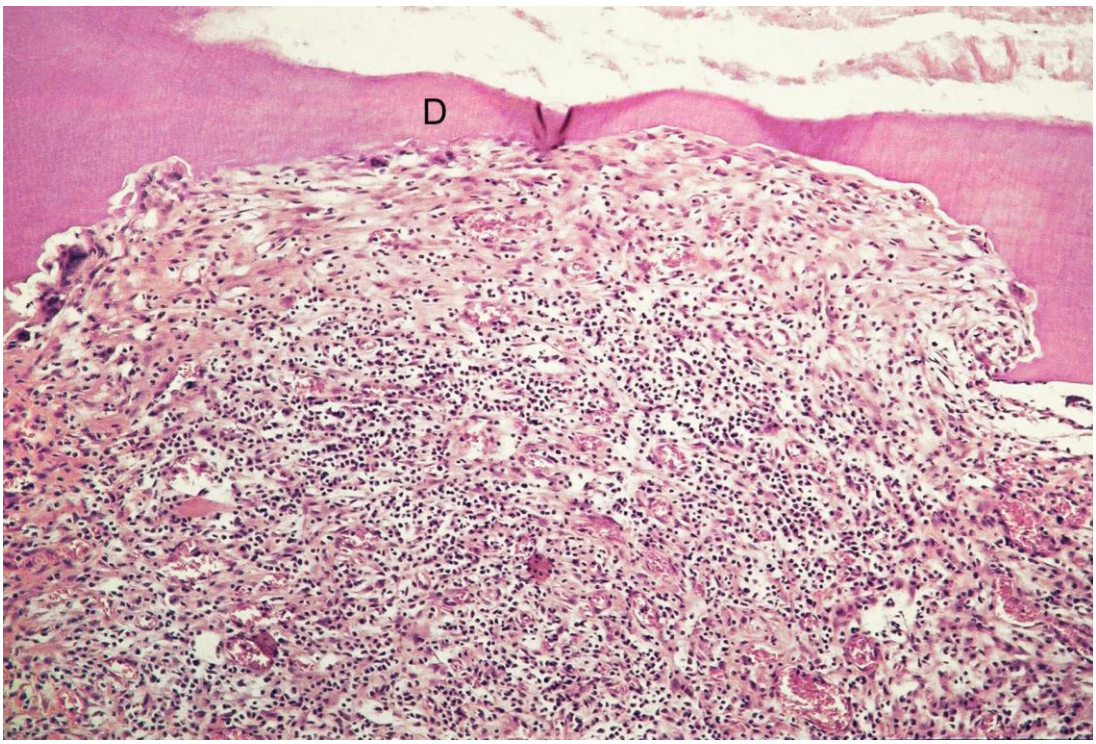

Figura 7 - Grupo II: Área de reabsorção inflamatória comprometendo maior profundidade da dentina (D). Presença de infiltrado inflamatório no tecido conjuntivo. H.E. 63x.

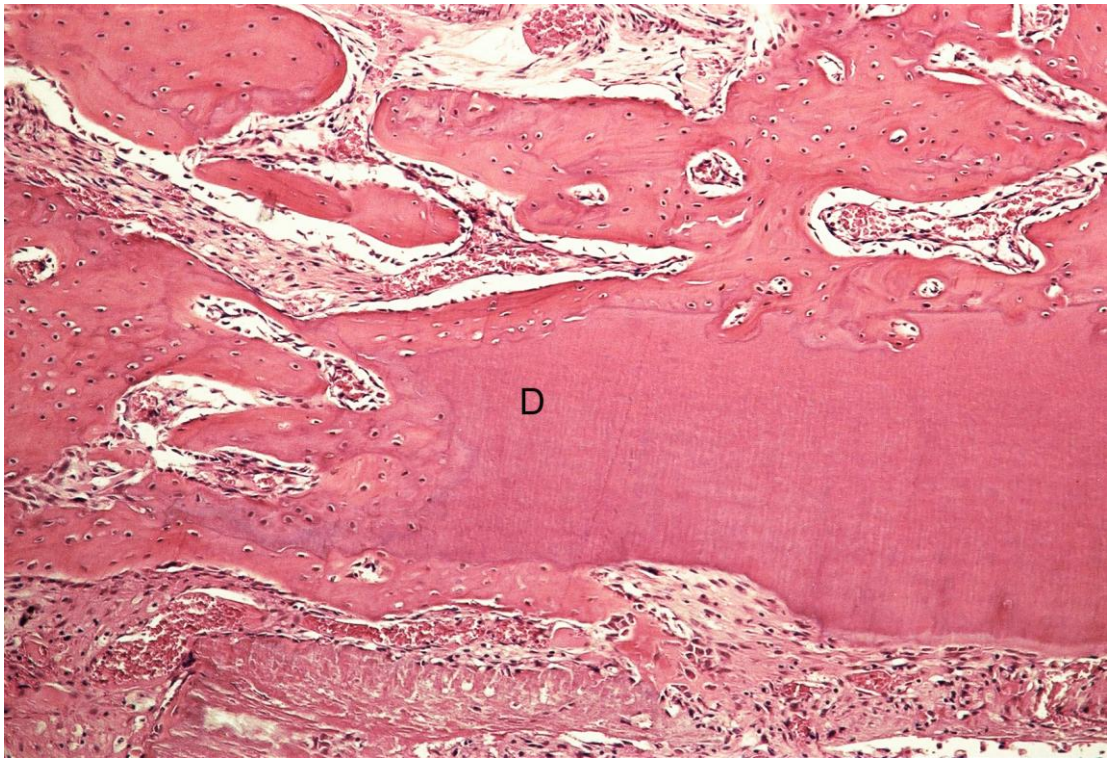

Figura 8 - Grupo II: Reabsorção por substituição comprometendo grande profundidade da parede dentinária (D) H.E. 63X.

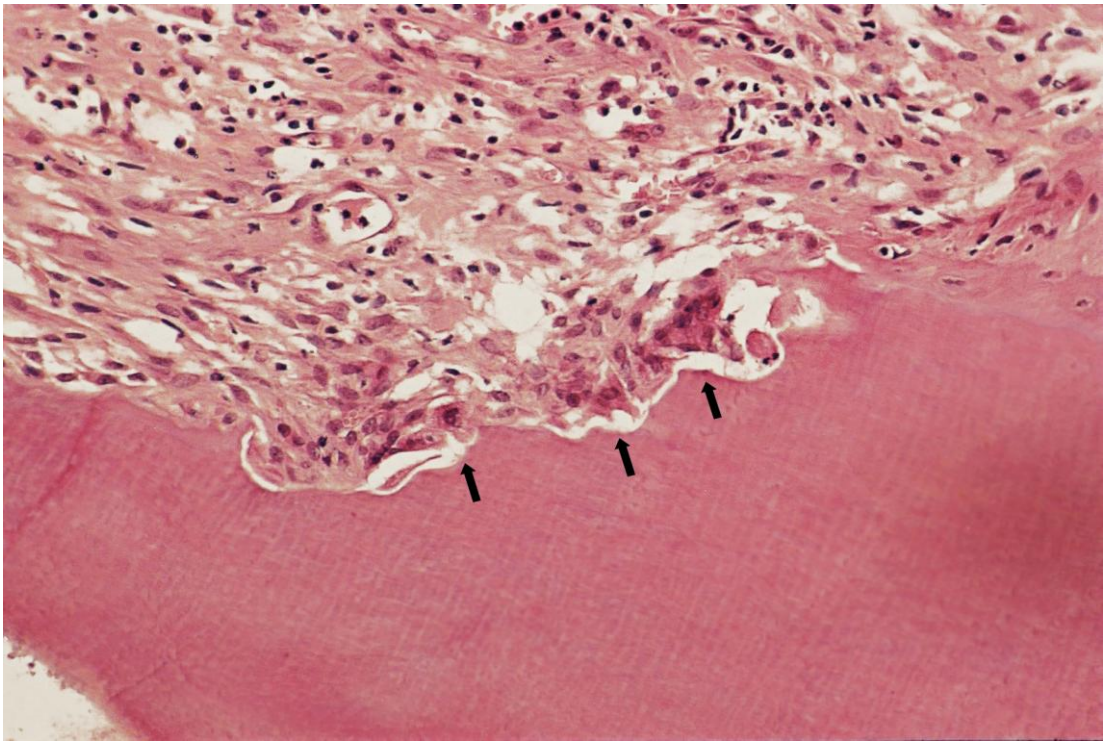

Figura 9 - Grupo II: Ponto de reabsorção radicular com células clásticas junto à parede dentinária (setas). H.E. 160X.

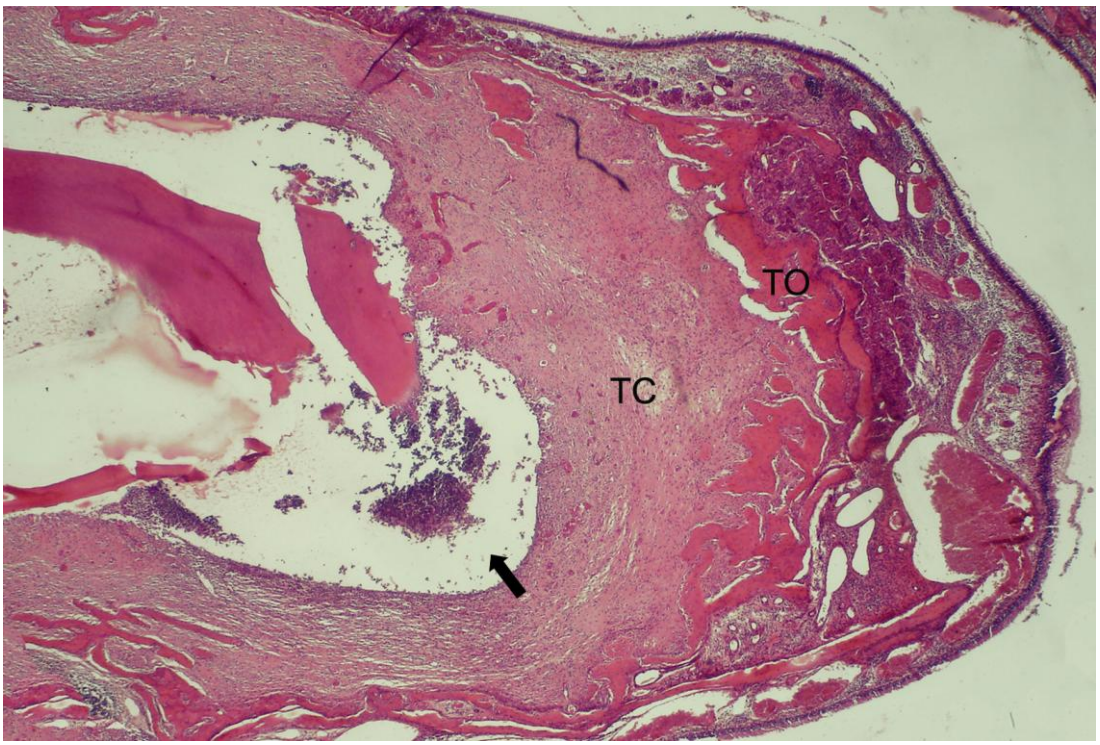

Figura 10 – Grupo II: Região periapical ocupada por tecido conjuntivo fibroso (TC) e área de abscesso (seta) no forame apical. Tecido ósseo (TO) neoformado em pequena quantidade no fundo do alvéolo. H.E. 25X.

3.1.3 - Grupo III (Hidróxido de Cálcio)

Poucos pontos de tecido conjuntivo foram encontrados na superfície radicular dos espécimes desse grupo, e quando presentes, suas fibras colágenas não apresentavam uma organização definida ou estavam dispostas paralelamente à superfície radicular (Figura 11). Em alguns locais, era possível encontrar um infiltrado inflamatório leve. Em apenas um dos espécimes a anquilose esteve presente, comprometendo 26% da superfície radicular (Figura 12). A reabsorção inflamatória foi encontrada em quase todos os espécimes, e nestes locais, um tecido conjuntivo com presença de células inflamatórias era observado ocupando as áreas reabsorvidas da raiz (Figura 13). Este padrão de reabsorção, em dois espécimes, foi responsável pela perda total da parede dentinária analisada, e em outros dois, 50% da raiz estava comprometida. Nos demais espécimes, menos de 15% da estrutura radicular foram reabsorvidos. A reabsorção por substituição esteve presente em cinco espécimes, três deles envolvendo 30% da raiz e menos de 6% nos outros dois (Figura 14). Neste grupo, o comprometimento pela reabsorção radicular foi superior aos grupos I e IV com uma média de 55% da área analisada. Na região periapical de todos os espécimes, havia presença de tecido conjuntivo fibroso ricamente vascularizado. Junto ao forame apical de sete dentes, um infiltrado inflamatório mais intenso era observado (Figura 15). Em quatro deles, onde a parede dentinária fora mais reabsorvida, esse tecido se estendia por uma área maior e apresentava um infiltrado inflamatório moderado (Figura 16).

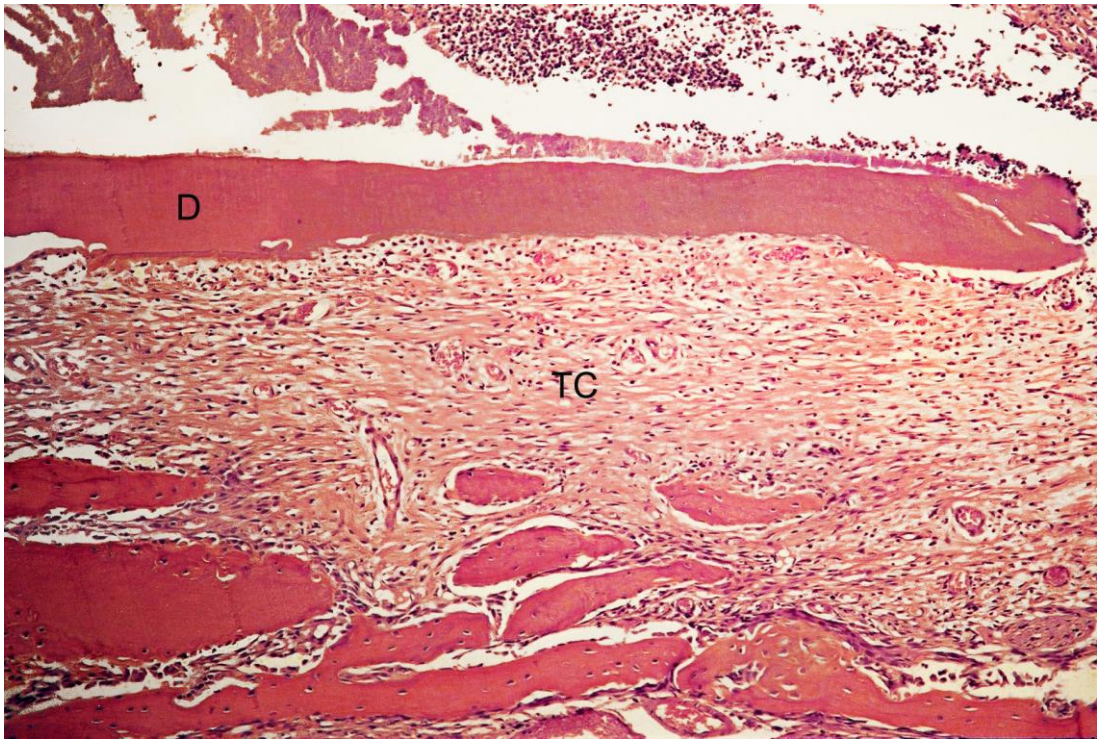

Figura 11 - Grupo III: Reabsorção superficial da raiz e presença de tecido conjuntivo fibroso (TC). Fibras colágenas dispostas paralelamente à superfície radicular (D). H.E. 63X.

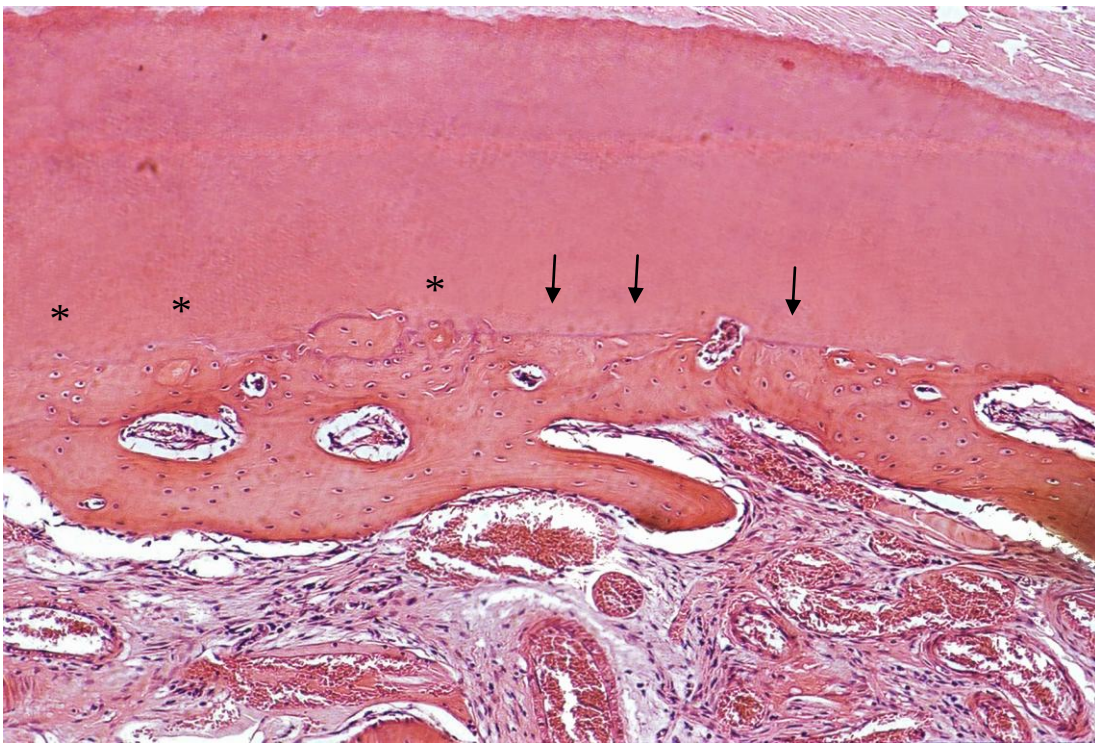

Figura 12 - Grupo III: Área de anquilose alvéolo-dentária (setas). Pontos de reabsorção por substituição (asterisco). H.E. 63X.

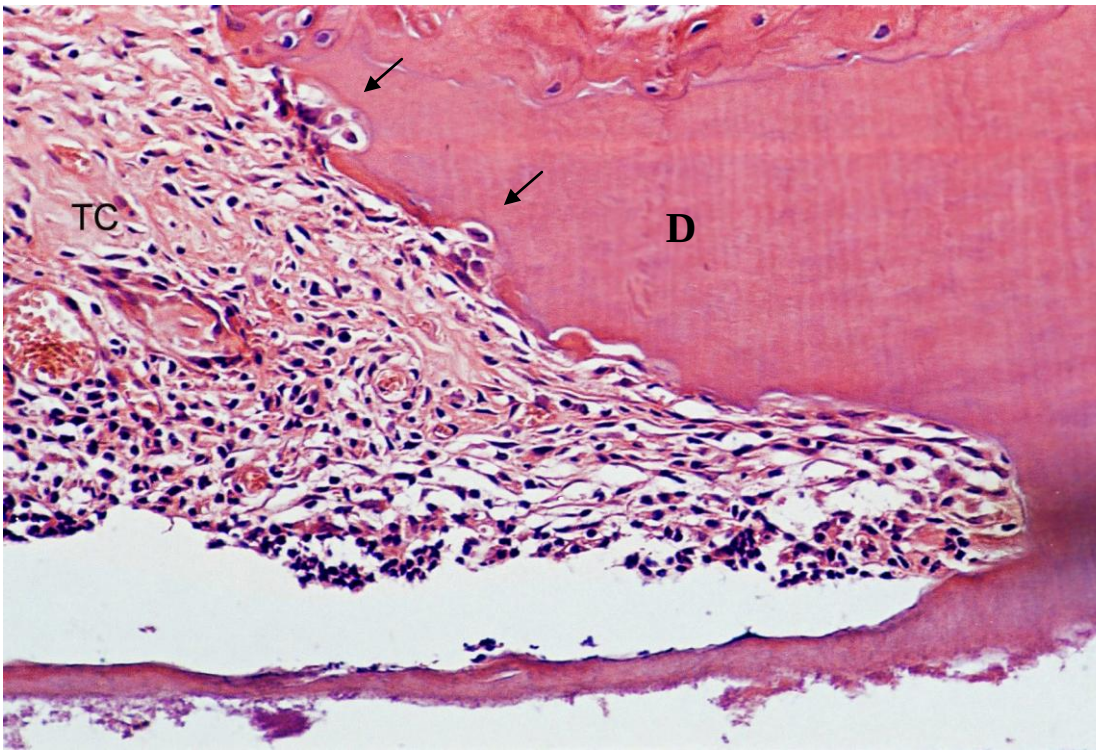

Figura 13 - Grupo III: Área de reabsorção inflamatória comprometendo maior profundidade da parede dentinária (D). Presença de infiltrado inflamatório no tecido conjuntivo (TC) e células clásticas junto à parede dentinária (setas). H.E. 160X.

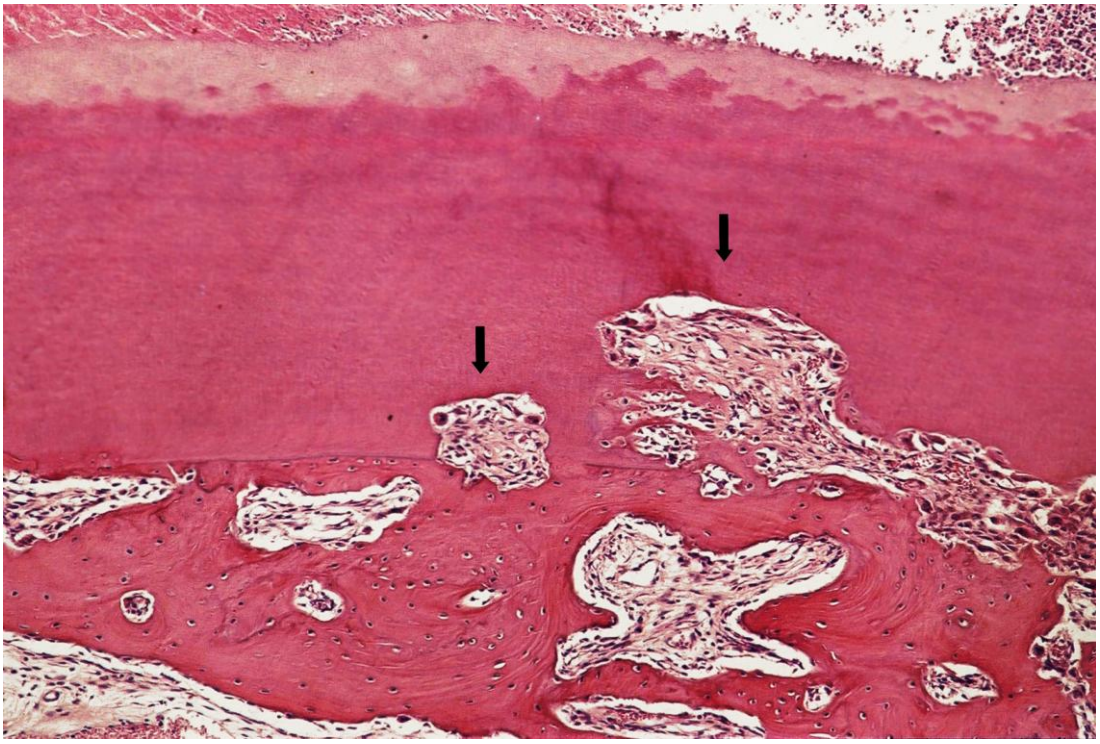

Fig. 14 - Grupo III: Comprometimento da raiz pela reabsorção por substituição (setas) H.E. 63X.

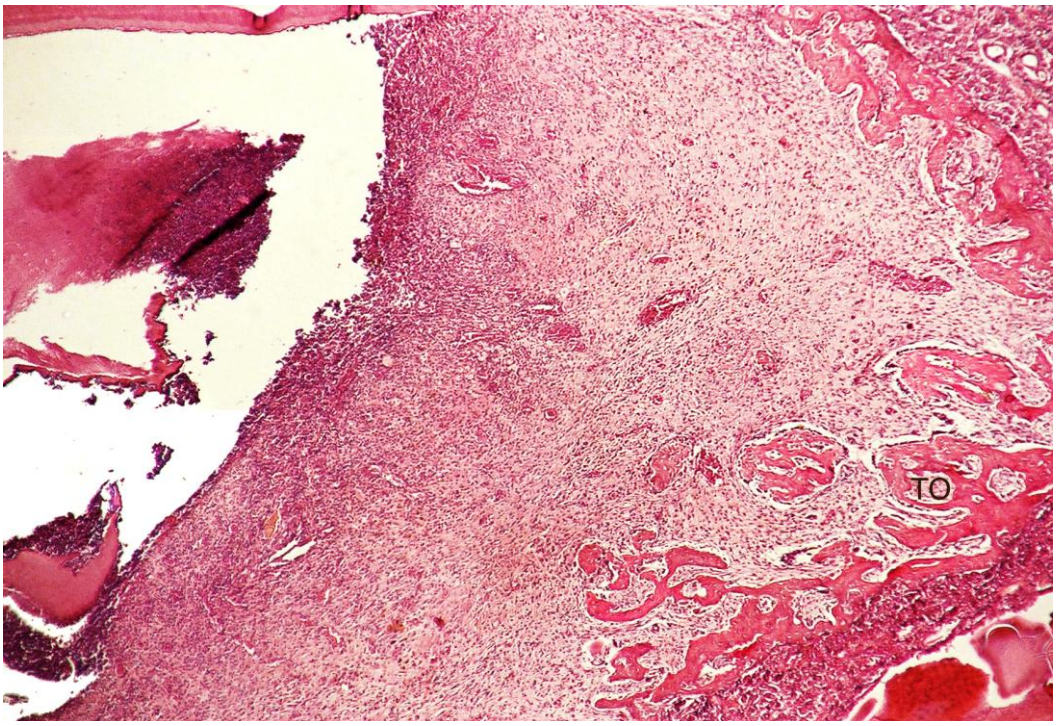

Figura 15 - Grupo III: Região periapical da raiz ocupada por tecido conjuntivo fibroso. Trabéculas ósseas (TO) neoformadas no fundo do alvéolo. Infiltrado inflamatório intenso junto ao forame apical. H.E. 25X.

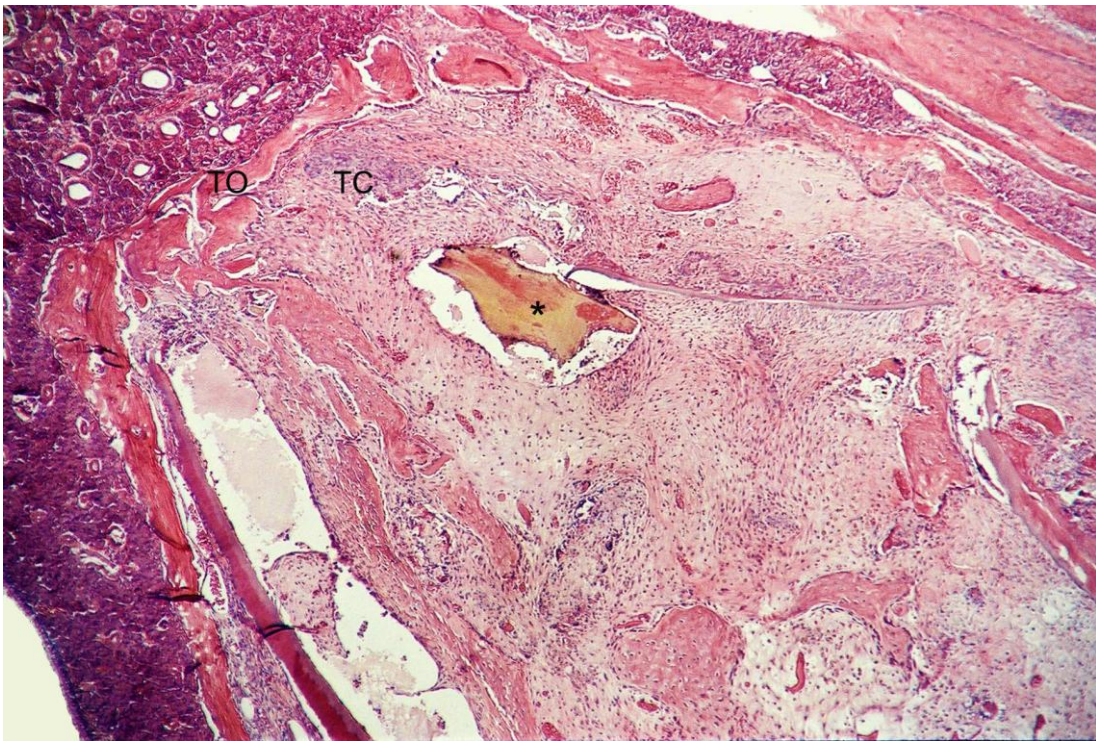

Figura 16 – Grupo III: Tecido conjuntivo (TC) fibroso ocupando grande parte da região periapical da raiz. Pequenas trabéculas ósseas (TO) em vários pontos do periápice. Fragmento de tecido osteóide (asterisco)

3.1.4 - Grupo IV (Hidróxido de Cálcio e plug de MTA)

Neste grupo, não foi encontrado tecido conjuntivo fibroso na superfície radicular. Áreas de integridade do cemento estavam presentes em três espécimes, com 23,8%, 27% e 42% da superfície analisada. O espaço do ligamento periodontal estava preenchido por tecido ósseo alveolar que se justapunha à camada de cemento (Figura 17). Comparado ao Grupo I, a reabsorção por substituição foi encontrada com maior freqüência alcançando uma média de 11,6% de tecido dentário. Nessas áreas, a dentina reabsorvida é substituída por tecido ósseo alveolar que esteve presente em todos os espécimes, envolvendo, no entanto, somente a camada mais superficial da raiz (Figura 18). Em três espécimes, o comprometimento foi de 15,6% a 24,6% da superfície radicular e em outros sete, esse índice foi inferior a 10,6%. A taxa de reabsorção radicular foi superior ao Grupo I e inferior aos demais, com uma média de 10,3%. Um índice muito pequeno de reabsorção inflamatória caracterizou este grupo, sendo encontrado em apenas dois espécimes, com menor extensão de apenas 1,16% da área analisada. Na região periapical, foi observada uma formação de tecido conjuntivo fibroso ricamente vascularizado que comparado aos grupos II e III, possuía menor extensão. Em quatro espécimes, um infiltrado inflamatório leve, formado por linfócitos, estava presente próximo ao forame apical. Nessa mesma área, em nove espécimes, pontos de tecido ósseo em diferentes quantidades foram encontrados junto ao MTA (Figura 19). Quantidades variadas de tecido ósseo neoformado também estiveram presentes e preenchiam uma parte do periápice (Figura 20), e em um dos espécimes, toda essa região estava ocupada por esse tecido neoformado (Figura 21). As formações de tecido mineralizado na região periapical e fundo alveolar são mais frequentes neste grupo quando comparadas ao Grupo III.

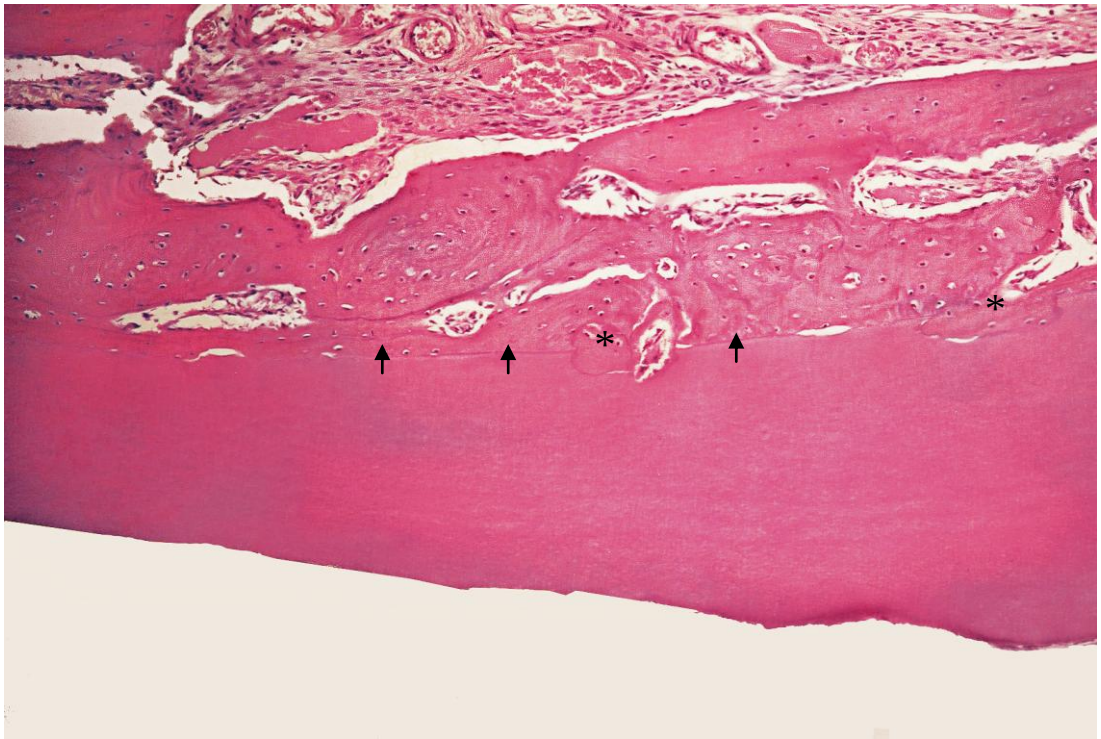

Fig. 17 - Grupo IV: Tecido ósseo alveolar justaposto à camada de cemento caracterizando a anquilose dento-alveolar (setas). Ponto de reabsorção por substituição (asteriscos). H.E. 63X.

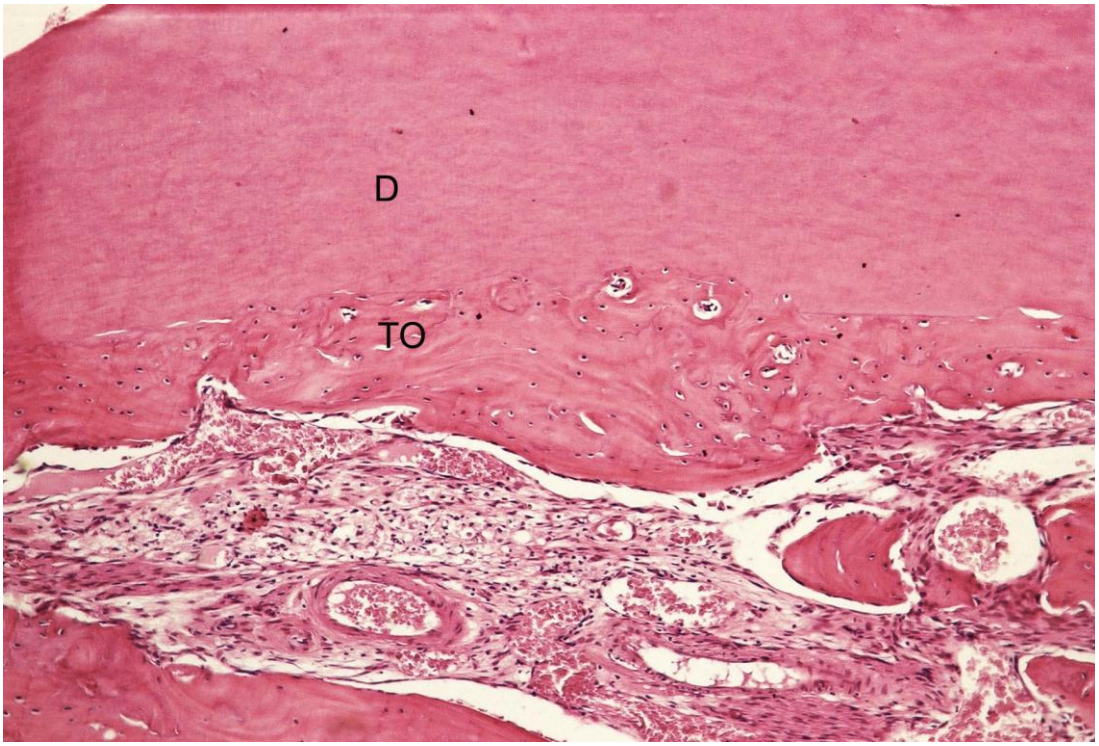

Figura 18 - Grupo IV: Reabsorção da camada superficial da raiz (D) reparada com tecido ósseo alveolar (TO) caracterizando a reabsorção por substituição. H.E. 63X.

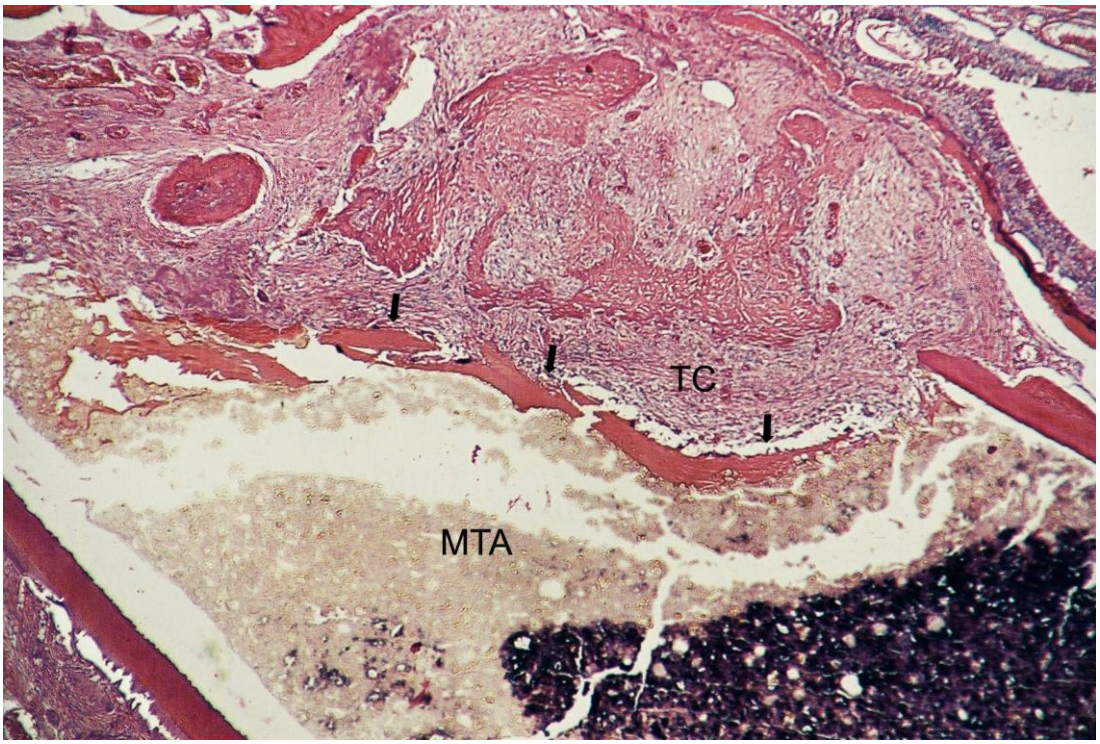

Figura 19 - Grupo IV: Região periapical preenchida por tecido conjuntivo (TC) fibroso. Trabéculas de tecido ósseo neoformado. Fragmentos de tecido ósseo (setas) junto ao plug de MTA. H.E. 25X.

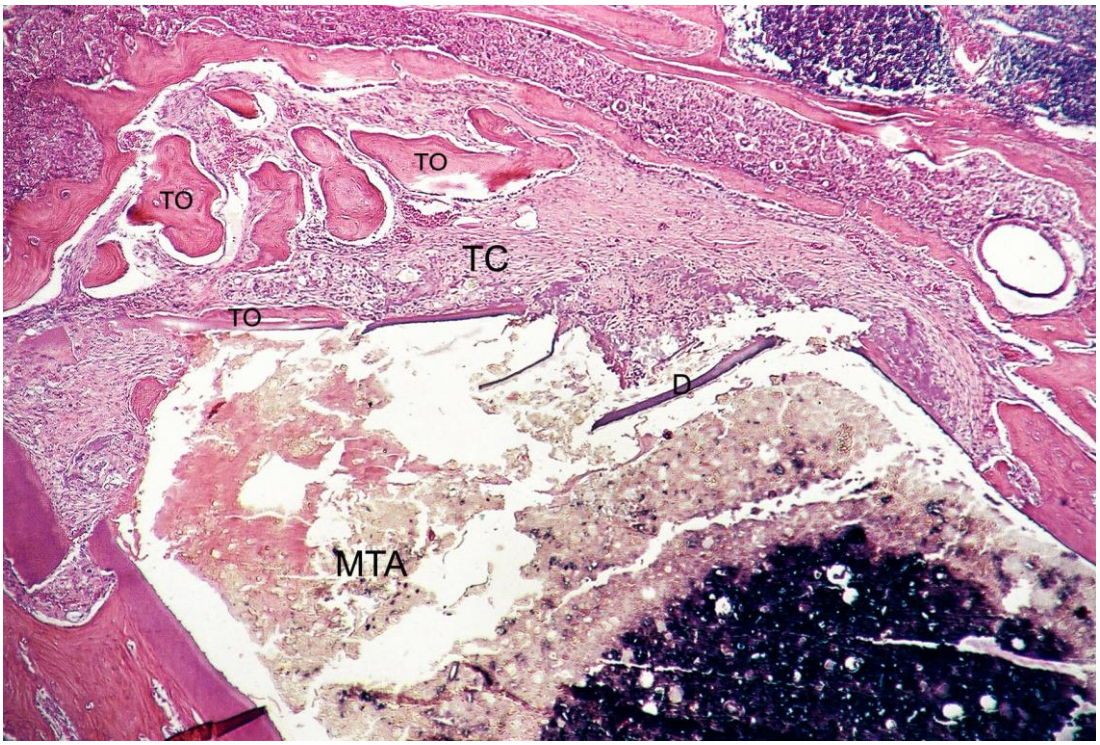

Figura 20 - Grupo IV: Tecido conjuntivo (TC) fibroso ocupando a pequena faixa da região periapical. Trabéculas ósseas (TO) neoformadas no fundo do alvéolo. Fragmento de dentina (D) e de tecido ósseo junto ao MTA. H.E. 25X.

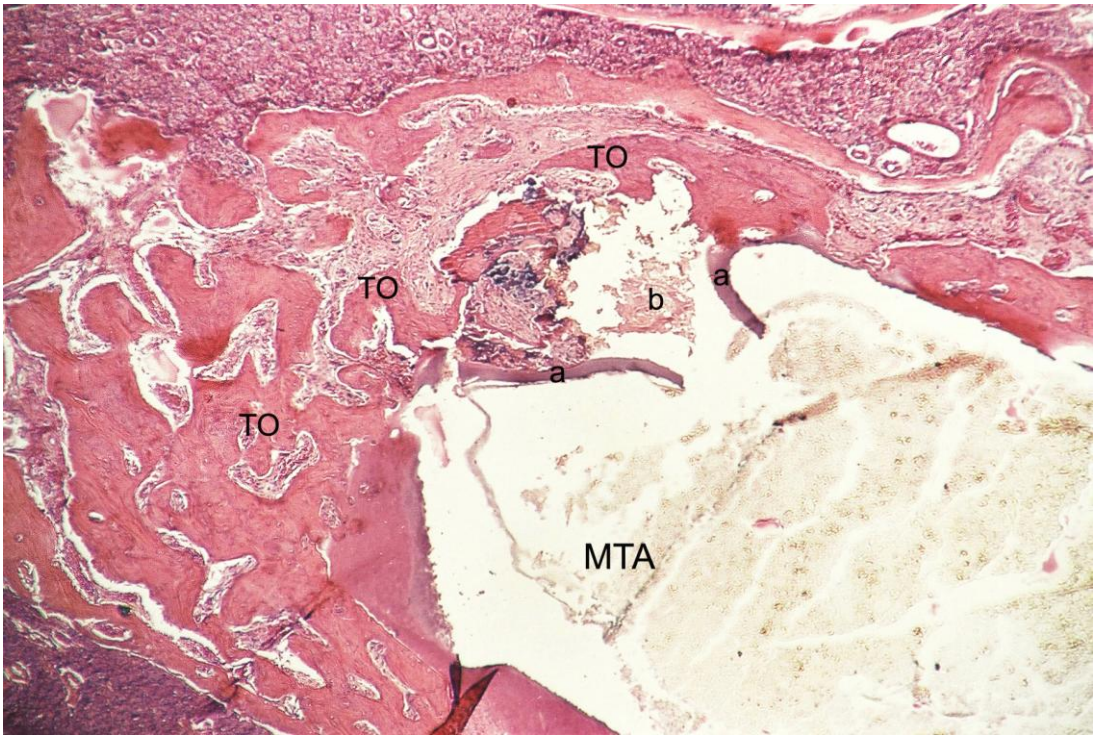

Figura 21 - Grupo IV: Porção apical da raiz preenchida com MTA. Reparo da região periapical com tecido ósseo (TO) alveolar. Fragmentos de dentina (a). Restos celulares necrosados (b) H.E. 25X.

3.2 Resultados Histométricos

Os resultados médios, em porcentagem, obtidos pela análise histométrica das reabsorções e anquilose, bem como os escores atribuídos a estes valores estão apresentados na Tabela 1 e Gráfico 1. Os valores individuais de cada espécime podem ser visualizados no Anexo E.

Tabela 1 - Frequência dos escores entre os grupos em relação à ocorrência da reabsorção substituição, reabsorção inflamatória, reabsorção total e anquilose.

	Reabsorção Inflamatória				**Reabsorção por Substituição**				**Reabsorção Total**				**Anquilose**			
Escore	**G1**	**G2**	**G3**	**G4**	**G1**	**G2**	**G3**	**G4**	**G1**	**G2**	**G3**	**G4**	**G1**	**G2**	**G3**	**G4**
1	9	1	1	8	9	6	4	-	6	-	-	-	8	8	8	7
2	-	2	3	2	-	1	3	10	3	2	2	10	1	-	1	2
3	-	1	2	-	-	-	2	-	-	1	4	-	-	-	-	1
4	-	4	3	-	-	1	-	-	-	5	3	-	-	-	-	-
N	9	8	9	10	9	8	9	10	9	8	9	10	9	8	9	10

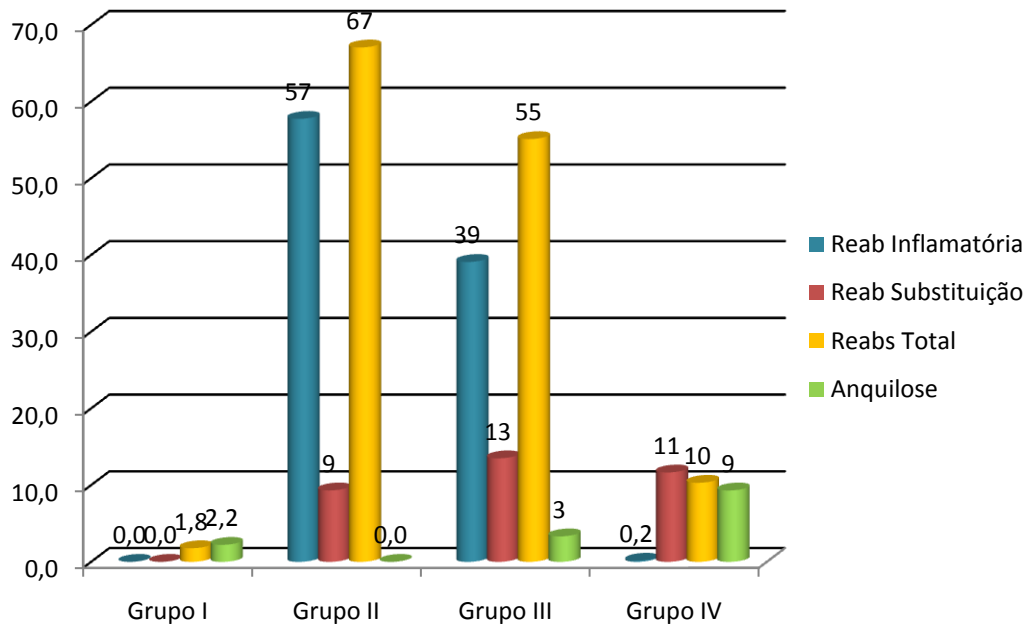

Gráfico 1: Porcentagem média dos valores de reabsorção inflamatória, reabsorção por substituição e anquilose de cada grupo experimental, obtidos a partir da análise histométrica.

3.3 Resultados Estatísticos

O teste de aderência à curva normal demonstrou comportamento não paramétrico das amostras, de forma que o teste de Kruskal-Wallis evidenciou diferença significativa entre os grupos. Os resultados estatísticos do teste de Dunn para comparações individuais são apresentados na Tabela 2.

Tabela 2 - Resultado do teste de Dunn para a comparações individuais dos grupos experimentais para os diferentes padrões de reabsorção ($p<0,05$)

Comparação			Reabsorção Inflamatória	Reabsorção Substituição	Reabsorção Total	Anquilose
Grupo I	x	Grupo III	$p<0,01$*	$p>0,05$	$p<0,01$*	$p>0,05$
Gurpo I	x	Grupo II	$p<0,01$*	$p>0,05$	$p<0,001$*	$p>0,05$
Grupo I	x	Grupo IV	$p>0,05$	$p<0,01$*	$p>0,05$	$p>0,05$
Grupo II	x	Grupo III	$p>0,05$	$p>0,05$	$p>0,05$	$p>0,05$
Grupo III	x	Grupo IV	$p<0,05$*	$p>0,05$	$p>0,05$	$p>0,05$
Grupo II	x	Grupo IV	$p<0,05$*	$p>0,05$	$p>0,05$	$p>0,05$

* Diferença estatisticamente significante.

A comparação dos resultados histométricos através da análise estatística evidenciou que houve maior reabsorção por substituição no Grupo IV quando comparado ao Grupo I ($p<0,05$). Por outro lado, quando comparado aos Grupos II e III, o Grupo IV apresentou menores valores de reabsorção inflamatória, com diferença estatisticamente significante ($p<0,05$). Na análise da reabsorção total, os Grupos II ($p<0,001$) e III ($p<0,01$) foram mais comprometidos que o Grupo I.

Discussão

4. Discussão

Neste estudo o padrão de reparo do Grupo I, reimplante imediato, comprova a confiabilidade da técnica do reimplante dentário. Obstante ao rompimento do feixe vásculo-nervoso em decorrência da exodontia, a revascularização pulpar foi observada em 4 espécimes. A revascularização pulpar é especialmente observada em dentes com rizogênese incompleta, uma vez que a maior abertura do ápice radicular facilita a migração de capilares sanguíneos para o interior do canal radicular. (11). Dentro do modelo experimental deste trabalho, o forame apical dos incisivos de ratos, em virtude do crescimento contínuo do dente é naturalmente dilatado, o que favorece a comparação com os dentes imaturos de humanos.

Ainda no Grupo I, a preservação da vitalidade das células do ligamento periodontal e do cemento impediu o desenvolvimento de reabsorção externa na raiz. Este padrão de reparo é certamente o ideal dentro dos traumas de avulsão, no entanto, Andreasen, Andreasen(22) tem demonstrado que a ocorrência do reimplante imediato ainda é a exceção dentro da clínica odontológica.

Os demais Grupos tiveram o dente mantido em meio seco durante 60 minutos para simular uma condição de reimplante que comumente ocorre na prática clínica (1,23,24). Em tal condição, a remoção do ligamento periodontal por meio da fricção com gaze e a imersão em solução de fluoreto de sódio foram realizados por se tratar de um tratamento de superfície radicular indicado a esse tipo de reimplante (23,25,26). A antibioticoterapia sistêmica, por sua vez, contribui para o controle da contaminação da superfície radicular e do interior do alvéolo, principalmente quando é grande o período

extra-alveolar (23,27,28). Juntas, essas medidas visam o controle da reabsorção inflamatória.

A condição do tecido pulpar também é importante para o desenvolvimento desse tipo de reabsorção. Quando a raiz está formada, o completo rompimento do feixe vásculo-nervoso determina a sua necrose tornando o tratamento endodôntico um passo fundamental após o reimplante (23, 29-31). Em dentes imaturos, o forame apical amplo dificulta a obturação do canal radicular, e a indução da uma barreira apical de tecido mineralizado favoreceria a condensação do material obturador (4-7,20,21).

No Grupo II, onde e o canal radicular foi preenchido com uma substância inerte (Solução Fisiológica 0,9%), a incidência de reabsorção inflamatória foi a maior entre todos os grupos, com diferenças estatisticamente significantes quando comparado ao Grupo I e IV. A reabsorção inflamatória é o resultado direto da resposta do organismo frente à contaminação bacteriana presente no interior dos túbulos dentinários, superfície radicular e à somatória de lesões teciduais inerentes ao próprio trauma, especialmente ao ligamento periodontal. Quando há permanência de bactérias e restos necróticos no canal radicular, a reabsorção progride até que toda a parede dentinária seja reabsorvida (30,32,33), situação observada em três espécimes deste grupo.

A literatura apresenta grande número de trabalhos clínicos e experimentais demonstrando a eficiência do hidróxido de cálcio no tratamento endodôntico de dentes reimplantados (8,10,34-36,37,38). Seu pH alcalino exerce uma ação antimicrobiana no conduto radicular e impede a evolução de processos infecciosos, adicionalmente as toxinas produzidas pelas bactérias são desnaturadas pela ação do hidróxido de cálcio (39-42). A somatória destes efeitos produz o saneamento do conduto radicular e minimiza a reabsorção inflamatória (1,43).

Ao se comparar o grupo III com o grupo II nota-se que a presença do Hidróxido de Cálcio no canal radicular certamente contribuiu para diminuir a ocorrência de

reabsorção inflamatória. No entanto, o resultado de outro estudo com metodologia semelhante (25), demonstrou uma tendência a índices menores. Esta diferença pode ser resultado de restos teciduais na parede do canal (33,44), uma vez que a polpa foi apenas extirpada, sem a instrumentação usual do canal radicular, como ocorre num tratamento convencional. Outro fator provável estaria associado à diminuição da efetividade da pasta de hidróxido de cálcio, que se inicia 10 dias após a sua colocação (43,45). Uma vez que não se procedeu a troca do curativo, pode-se sugerir que a dificuldade de manutenção do pH nas paredes dentinárias, decorrente da solubilização da pasta que permanece em contato direto com fluidos tissulares periapicais através de um forame apical amplo, podem ter contribuído para a redução na eficiência do controle da reabsorção inflamatória.

No grupo IV, a permanência do MTA determinou o selamento do ápice radicular permitindo que a pasta de hidróxido de cálcio permanecesse contida no interior do canal, agindo continuamente no saneamento dos túbulos dentinários sem contato com os fluidos tissulares periapicais. A capacidade seladora do MTA é bem discutida na literatura em estudos *in vitro* e *in vivo*, os quais demonstram que o material estabelece uma forte adesão com as paredes dentinárias obliterando completamente o ápice dentário e prevenindo a microinfiltração (15-18,46,47). Ao mesmo tempo, estudos clínicos demonstram a efetividade do plug de MTA em fornecer um anteparo rígido no terço apical da raiz de dentes imaturos (6,20,21).

A análise dos espécimes do Grupo IV permitiu evidenciar que a permanência do cimento de MTA no ápice da raiz impediu o extravasamento e solubilização do hidróxido de cálcio, que permaneceu contido no terço médio do canal. Diante das propriedades destes materiais, é possível sugerir que associação de ambos os materiais determinou o controle da contaminação radicular e periapical com saneamento permanente do conduto radicular e dos túbulos dentinários. Por conseqüência, neste

grupo foram observados menores índices de reabsorção inflamatória quando comparado aos Grupos II e III, com diferença estatisticamente significante. Os menores índices de reabsorção por substituição foram encontrados também neste grupo. Apesar do envolvimento de todos os espécimes, as áreas reabsorvidas foram mais superficiais. Por se desenvolver de forma rápida e se manifestar já na fase inicial do reparo (30,32), o controle da reabsorção inflamatória permite que a integridade da camada de cemento seja mantida. Ainda, na ausência de cementoblastos e ligamento periodontal íntegros, o processo de reparo tende ao desenvolvimento da anquilose e reabsorção por substituição (48,49). A esse respeito, Lindskog et al. (1985) (50) afirmam que a manutenção da camada de cemento, ainda que anquilosada, proporciona maior resistência ao processo de reabsorção. Adicionalmente, o tratamento da superfície radicular com flúor também auxilia nesse processo (26,51). Esse conjunto de fatores pode ter contribuído para que o grupo tivesse menor índice raiz reabsorvida do que os grupos II e III..

A biocompatibiliade é outra forte característica do MTA que pode ser claramente observada na análise qualitativa deste trabalho. A presença de infiltrado inflamatório discreto, ou em alguns poucos espécimes, moderado, demonstram que o MTA não ofereceu potencial antigênico aos tecidos hospedeiros. Além disso, áreas de formação de tecido mineralizado puderam ser observados na região de interface entre o material e o tecido conjuntivo em alguns espécimes. Este achado é freqüente em estudos prévios que atribuem ao MTA a capacidade de induzir a síntese de material osteóide ou cementóide, como demonstrado por Holland et al(52); Holland et al (2002) (53) e Moretton et al. (54). Na verdade, a natureza precisa do tecido mineralizado produzido ao redor do MTA ou hidróxido de cálcio não é bem conhecida, no entanto, Shabahang et al. (55) afirmam que a freqüência de formação de barreira de tecido duro é maior com o MTA em comparação com o hidróxido de cálcio.

Apesar de alguns estudos apontarem a previsibilidade de selamento apical com tecido mineralizado ao redor do MTA (56-58), a completa obliteração do ápice radicular por tecido mineralizado foi observado somente em um dos espécimes. No entanto a ocorrência de áreas periapicais de mineralização foi maior do que a observada no grupo III. Não obstante, o tecido conjuntivo periapical em contato com o MTA demonstrava-se melhor vascularizado e organizado quando comparado ao hidróxido de cálcio, reduzindo-se a uma estreita camada que se interpunha ao material e ao osso alveolar.

Diferentemente dos trabalhos de endodontia onde o plug apical de MTA fora utilizado em dentes com integridade da superfície radicular (56-58), o trauma de avulsão com reimplante tardio, foco de estudo deste trabalho, produz uma série de condições desfavoráveis ao reparo como perda do ligamento periodontal e dos cementoblastos (1,2). Existe, assim, a perda de tipos celulares que em situações comuns poderiam promover o selamento da área obturada com outros tecidos diferentes do tecido ósseo, como o cemento. Por esta razão pode-se sugerir que a grande freqüência de selamento apical observado com o uso do MTA em alguns trabalhos pode seguir um padrão diferente de reparo em dentes reimplantados tardiamente.

Os resultados deste estudo permitem sugerir que a utilização do plug apical de MTA pode ser uma opção vantajosa para se obter uma barreira apical seladora e biocompatível em dentes imaturos reimplantados.

Conclusão

5. Conclusão

Diante dos resultados obtidos e dentro das limitações deste estudo é possível concluir que a utilização do Plug apical de MTA possibilitou a permanência e ação adequada da pasta de hidróxido de cálcio no interior do canal radicular, o que produziu reduzidos índices de reabsorção radicular e reparação favorável dos tecidos periapicais com formação de pontos de mineralização junto ao MTA.

Referências Bibliográficas

6. Referências Bibliográficas

1. Andreasen JO, Andreasen FM, Andersson L. Textbook and color atlas of traumatic injuries to the teeth, 4th ed. Oxford: Blackwell Munksgaard; 2007, 770p.
2. Petersson EE, Andersson L, Sorensen S. Traumatic oral vs non-oral injuries. Swed Dent J 1997;21:55–68.
3. Mandel E, Bourguignon-Adelle C. Endodontic retreatment: a rational approach to non-surgical root canal therapy of immature teeth. Endod Dent Traumatol 1996;12:246-53.
4. Steinig TH, Regan JD, Gutmann JL. The use and predictable placement of Mineral Trioxide Aggregate in one-visit apexification cases. Aust Endod J 2003;29:34-42.
5. Mackie IC, Hill FJ. A clinical guide to the endodontic treatment of non-vital immature permanent teeth. Br Dent J 1999;186:54-8.
6. Pradhan DP, Chawla HS, Gauba K, Goyal A. Comparative evaluation of endodontic management of teeth with unformed apices with mineral trioxide aggregate and calcium hydroxide. J Dent Child 2006;73:79-85.
7. Ghose LJ, Baghdady VS, Hikmart BYM. Apexification of immature apices of pulpless permanent anterior teeth with calcium hydroxide. J Endod 1987;13:285-90.

8. Andreasen JO, Kristerson L. The effect of extra-alveolar root filling with calcium hydroxide on periodontal healing after replantation of permanent incisors in monkeys. J Endod 1981;7:349-54.
9. Hatibovic-Kofman S, Raimundo L, Zheng L, Chong L, Friedman M, Andreasen JO. Fracture resistance of immature teeth treated with mineral trioxide aggregate. Dent Traumatol 2008;24:272-6.
10. Andreasen JO, Farik B, Munksgaard EC. Long-term calcium hydroxide as a root canal dressing may increase risk of root fracture. Dent Traumatol 2002;18:134-7.
11. Cohen S, Burns RC. Pathways of the pulp. 9th ed. Saint Louis: Mosby, 2006, 780p
12. Roberts HW, Toth JM, Berzins DW, Charlton DG. Mineral trioxide aggregate material use in endodontic treatment: a review of the literature. Dent Mater 2008;24:149-64.
13. Schwarz R, Mauger M, Clement D, Walker W. Mineral trioxide aggregate: a new material for endodontics. J Am Dent Assoc 1999;130:967–75.
14. Mitchell PJ, Pitt Ford T, Torabinejad M, McDonald F. Osteoblast biocompatibility of mineral trioxide aggregate. Biomaterials 1999;20:167–73.
15. Pitt Ford TR, Torabinejad M, McKendry DJ, Hong CU, Kariyawasam SP. Use of mineral trioxide aggregate for repair of furcal perforations. Oral Surg Oral Med Oral Pathol 1995;79:756–62.
16. Torabinejad M, Pitt Ford T, McKendry DJ, Abedi H, Miller D, Kariyawasam S. Histologic assessment of mineral trioxide aggregate as a root-end filling in monkeys. J Endod 1997;23:225–9.
17. Torabinejad M, Watson T, Pitt Ford T. The sealing ability of a mineral trioxide aggregate as a root-end filling material. J Endod 1993;19:591–5.

18. Torabinejad M, Rastegar AF, Keltering JD, Ford TR. Bacterial leakage of mineral aggregate trioxide as a root and filling material. J Endod 1995;21:109-12.
19. Panzarini SR, Holland R, de Souza V, Poi WR, Sonoda CK, Pedrini D Mineral trioxide aggregate as a root canal filling material in reimplanted teeth. Microscopic analysis in monkeys. Dent Traumatol 2007;23:265-72.
20. Shabahang S, Torabinejad M. Treatment of teeth with open apices using mineral trioxide aggregate. Pract Periodont Aesthet Dent 2000;12:315-20.
21. Karp J, Brik J, Menke E, McTigue D. The complete endodontic obturation of an avulsed immature permanent incisor with mineral trioxide aggregate: a case report. Pediatr Dent 2006; 28:273-8.
22. Andreasen JO, Andreasen FM. Classificação, etiologia e epidemiologia. In: Texto e atlas colorido de traumatismo dental. 3th ed. São Paulo: ArtMed; 1994. p. 131-80.
23. Flores MT, Andersson L, Andreasen JO, Bkland LK, Malmgren B, Barnett F, et al. Guidelines for the management of traumatic dental injuries. II. Avulsion of permanent teeth. Dent Traumatol 2007; 23:130-6.
24. Sonoda CK, Poi WR, Panzarini SR, Sottovia AD, Okamoto T. Tooth replantation after keeping the avulsed tooth in oral environment: case report of a 3-year follow-up. Dent Traumatol 2008;24:373-6.
25. Sottovia AD, Sonoda CK, Poi WR, Panzarini SR, Lauris JR. Delayed tooth replantation after root surface treatment with sodium hypochlorite and sodium fluoride: histomorphometric analysis in rats. J Appl Oral Sci 2006;14:93-9.
26. Kameyama Y, Nakane S, Maeda H, Saito T, Konishi S, Ito N. Effect of fluoride on root resorption caused by mechanical injuries of the periodontal soft tissues in rats. Endod Dent Traumatol 1994;10:210-4.

27. Trope M, Moshonov J, Nissan R, Buxt P, Yesilsoy C. Short vs. long-term calcium hydroxide treatment of estabilished inflammatory root resorption in replanted dog teeth. Endod Dent Trumatol 1995;11:124-8.
28. Hammarstrom L, Blomlof L, Feiglin B, Andersson L, Lindskog S. Replantation of teeth and antibiotic treatment. Endod Dent Traumatol 2006;2:51-7.
29. Blomlof L, Lengheden A, Lindskog S. Endodontic infection and calcium hydroxide treatment. Efects on periodontal healing in mature and immature replanted monkey teeth. J Clin Periodontol 1992;19:652-8.
30. Andreassen JO. Relationship between surface and inflammatory resorption and changes in the pulp after replantation of permanent incisors in monkeys. J Endod 1981;7:294-301.
31. Barnett F. The role of endodontics in the treatment of luxated permanent teeth 2002;18:47-56.
32. Andreasen JO. A time related study of periodontal healing and root resorption activity after replantation of mature permanent incisors in monkeys. Swed Dent J 1980;4:101-10.
33. Andreasen JO. The effect of pulp extirpation or root canal treatment on periodontal healing after replantation of permanent incisors in monkeys. J Endod 1981;7:245-52.
34. Sottovia AD, Sottovia Filho D, Poi WR, Panzarini SR, Luize DS, Sonoda CK. Tooth replantation after use of Euro-Collins solution or bovine milk as storage medium: a histomorphometric analysis in dogs. J Oral Maxillofac Surg 2010;68:111-9.
35. Negri MR, Panzarini SR, Poi WR, Sonoda CK, Gulinelli JL, Saito CT. Analysis of the healing process in delayed tooth replantation after root canal filling with

calcium hydroxide, Sealapex and Endofill: a microscopic study in rats. Dent Traumatol 2008;24:645-50.

36. Misra SB, Toumba KJ. Case report: a combined avulsion and root fracture/avulsion trauma with ten years review. Eur Arch Paediatr Dent 2008;9:153-9.
37. Carvalho Rocha MJ, Cardoso M. Reimplantation of primary tooth--case report. Dent Traumatol 2008;24:4-10.
38. Fariniuk LF, Ferreira EL, Soresini GC, Cavali AE, Baratto Filho F. Intentional replantation with 180 degrees rotation of a crown-root fracture: a case report. Dent Traumatol 2003;19:321-5.
39. Safavi KE, Nichols FC. Effect of calcium hydroxide on bacterial lipopolysaccharide. J Endod 1993;19:76-8.
40. Estrela C, Sydney GB, Bammann LL, Felippe Junior O. Mechanism of action of calcium and hydroxyl ions of calcium hydroxide on tissue and bacteria. Braz Dent J 1995;6:85-90.
41. Estrela C, Pesce HF. Chemical analysis of the liberation of calcium and hydroxyl ions from calcium hydroxide pastes in connective tissue in the dog – Part I. Braz Dent J 1996;7:41-6.
42. Tanomaru-Filho M, Chaves Faleiros FB, Saçaki JN, Hungaro Duarte MA, Guerreiro-Tanomaru JM. Evaluation of pH and calcium ion release of root-end filling materials containing calcium hydroxide or mineral trioxide aggregate. J Endod 2009;35:1418-21.
43. Estrela C, Holland R. Calcium hydroxide: study based on scientific evidences. J Appl Oral Science 2003;11:269-82
44. Cvek M, Granath LE, Hollender L. Treatment of non-vital permanent incisors with calcium hydroxide. 3. Variation of occurrence of ankylosis of reimplanted

teeth with duration of extra-alveolar period and storage environment. Odontol Revy 1974;25:43-56.

45. Estrela C, Holland R. Hidróxido de Cálcio. In: Estrela C. Ciência Endodôntica. São Paulo: Santos. 1994. p. 457-538.
46. Torabinejad M, Higa RK, McKendry DJ, Pitt Ford TR. Dye leakage of four root end filling materials: effects of blood contamination. J Endod 1994;20:159–63.
47. Asgary S, Eghbal MJ, Parirokh M. Sealing ability of a novel endodontic cement as a root-end filling material. J Biomed Mater Res 2008;87:706–9.
48. Hammarstrom L, Blomlof L, Lindskog S. Dynamics of dentoalveolar ankylosis and associated root resorption. Endod Dent Traumatol 1989;5:163-75.
49. Hammarstrom L, Pierce A, Blomlof L, Feiglin B, Lindskog S. Tooth avulsion and replantation. A review. Endod Dent Traumatol 1986;2:1-8.
50. Lindskog S, Pierce AM, Blomlof L, Hammarstrom L. The role of the necrotic periodontal membrane in cementum resorption and ankylosis. Endod Dent Traumatol 1985;1:96-101.
51. Barbakow FH, Austin JC, Cleaton-Jones PE. Histologic response of replanted teeth pretreated with acidulated sodium fluoride. Oral Surg Oral Med Oral Pathol 1978;45:621-8.
52. Holland R, Souza V, Nery MJ, Faraco Junior IM, Bernabé PF, Otoboni Filho JA, et al. Reaction of rat connective tissue to implanted dentin tube filled with mineral trioxide aggregate, Portland cement or calcium hydroxide. Braz Dent J 2001;12:3–8.
53. Holland R, Souza V, Nery MJ, Faraco Junior IM, Bernabé PF, Otoboni Filho JA, et al. Reaction of rat connective tissue to implanted dentin tubes filled with a white mineral trioxide aggregate. Braz Dent J 2002;13:23–6.

54. Moretton TR, Brown CE Jr, Legan JJ, Kafrawy AH. Tissue reactions after subcutaneous and intraosseous implantation of mineral trioxide aggregate and ethoxybenzoic acid cement. J Biomed Mater Res 2000;52:528–33.

55. Shabahang S, Torabinejad M, Boyne PP, Abedi H, McMillan P. A comparative study of root-end induction using osteogenic protein-1, calcium hydroxide, and mineral trioxide aggregate in dogs. J Endod 1999;25:1-5.

56. Sarris S, Tahmassebi JF, Duggal MS, Cross IA. A clinical evaluation of mineral trioxide aggregate for root-end closure of non-vital immature permanent incisors in children-a pilot study. Dent Traumatol 2008;24:79-85.

57. Witherspoon DE, Small JC, Regan JD, Nunn M. Retrospective analysis of open apex teeth obturated with mineral trioxide aggregate. J Endod 2008;34:1171-6.

58. Holden DT, Schwartz SA, Kirkpatrick TC, Schindler WG. Clinical outcomes of artificial root-end barriers with mineral trioxide aggregate in teeth with immature apices. J Endod 2008;34:812-7.

Anexos

Anexo A - Normas da Revista

DENTAL TRAUMATOLOGY

1. GENERAL

Dental Traumatology is an international journal which aims to convey scientific and clinical progress in all areas related to adult and pediatric dental traumatology. It aims to promote communication among clinicians, educators, researchers, administrators and others interested in dental traumatology. The journal publishes original scientific articles, review articles in the form of comprehensive reviews or mini reviews of a smaller area, short communication about clinical methods and techniques and case reports. The journal focuses on the following areas related to dental trauma:

Epidemiology and Social Aspects
Tissue, Periodontal, and Endodontic Considerations
Pediatrics and Orthodontics
Oral and Maxillofacial Surgery / Transplants/ Implants
Esthetics / Restorations / Prosthetics
Prevention and Sports Dentistry

Please read the instructions below carefully for details on the submission of manuscripts, the journal's requirements and standards as well as information concerning the procedure after a manuscript has been accepted for publication in *Dental Traumatology*. Authors are encouraged to visit Wiley-Blackwell Author Services for further information on the preparation and submission of articles and figures.

2. ETHICAL GUIDELINES

Dental Traumatology adheres to the below ethical guidelines for publication and research.

2.1. Authorship and Acknowledgements

Authors submitting a paper do so on the understanding that the manuscript have been read and approved by all authors and that all authors agree to the submission of the

manuscript to the Journal. ALL named authors must have made an active contribution to the conception and design and/or analysis and interpretation of the data and/or the drafting of the paper and ALL must have critically reviewed its content and have approved the final version submitted for publication. Participation solely in the acquisition of funding or the collection of data does not justify authorship.

Dental Traumatology adheres to the definition of authorship set up by The International Committee of Medical Journal Editors (ICMJE). According to the ICMJE authorship criteria should be based on 1) substantial contributions to conception and design of, or acquisiation of data or analysis and interpretation of data, 2) drafting the article or revising it critically for important intellectual content and 3) final approval of the version to be published. Authors should meet conditions 1, 2 and 3.

It is a requirement that all authors have been accredited as appropriate upon submission of the manuscript. Contributors who do not qualify as authors should be mentioned under Acknowledgements.

Acknowledgements: Under acknowledgements please specify contributors to the article other than the authors accredited.

2.2. Ethical Approvals

Experimentation involving human subjects will only be published if such research has been conducted in full accordance with ethical principles, including the World Medical Association Declaration of Helsinki (version, 2002 www.wma.net/e/policy/b3.htm) and the additional requirements, if any, of the country where the research has been carried out. Manuscripts must be accompanied by a statement that the experiments were undertaken with the understanding and written consent of each subject and according to the above mentioned principles. A statement regarding the fact that the study has been independently reviewed and approved by an ethical board should also be included. In the online submission process we also require that all authors submitting manuscripts to Dental Traumatology online must answer in the affirmative to a statement 'confirming that all research has been carried out in accordance with legal requirements of the study country such as approval of ethical commitees for human and/or animal research or

other legislation where applicable.' Editors reserve the right to reject papers if there are doubts as to whether appropriate procedures have been used.

2.3 Clinical Trials

Clinical trials should be reported using the CONSORT guidelines available at www.consort-statement.org. A CONSORT checklist should also be included in the submission material.

All manuscripts reporting results from a clinical trial must indicate that the trial was fully registered at a readily accessible website, e.g., www.clinicaltrials.gov.

2.4 DNA Sequences and Crystallographic Structure Determinations

Papers reporting protein or DNA sequences and crystallographic structure determinations will not be accepted without a Genbank or Brookhaven accession number, respectively. Other supporting data sets must be made available on the publication date from the authors directly.

2.5 Conflict of Interest

Dental Traumatology requires that sources of institutional, private and corporate financial support for the work within the manuscript must be fully acknowledged, and any potential grant holders should be listed. Acknowledgements should be brief and should not include thanks to anonymous referees and editors. The Conflict of Interest Statement should be included as a separate document uploaded under the file designation 'Title Page' to allow blinded review.

2.6 Appeal of Decision

The decision on a paper is final and cannot be appealed.

2.7 Permissions

If all or parts of previously published illustrations are used, permission must be obtained from the copyright holder concerned. It is the author's responsibility to obtain these in writing and provide copies to the Publishers.

2.8 Copyright Assignment

Authors submitting a paper do so on the understanding that the work and its essential substance have not been published before and is not being considered for publication elsewhere. The submission of the manuscript by the authors means that the authors automatically agree to assign exclusive copyright to Blackwell Publishing if and when the manuscript is accepted for publication. The work shall not be published elsewhere in any language without the written consent of the publisher. The articles published in this journal are protected by copyright, which covers translation rights and the exclusive right to reproduce and distribute all of the articles printed in the journal. No material published in the journal may be stored on microfilm or videocassettes or in electronic database and the like or reproduced photographically without the prior written permission of the publisher.

Upon acceptance of a paper, authors are required to assign the copyright to publish their paper to Blackwell Publishing. Assignment of the copyright is a condition of publication and papers will not be passed to the publisher for production unless copyright has been assigned. (Papers subject to government or Crown copyright are exempt from this requirement; however, the form still has to be signed). A completed Copyright Transfer Agreement must be sent before any manuscript can be published. Authors must send the completed Copyright Transfer Agreement upon receiving notice of manuscript acceptance, i.e., do not send the Copyright Transfer Agreement at submission. Please return your completed form to:

Poh Hoon TENG
Production Editor
Wiley Services Singapore Pte Ltd
600 North Bridge Road, #05-01 Parkview Square
Singapore 188778

Alternatively a scanned version of the form can be emailed to phteng@wiley.com or faxed to +65 6295 6202. For questions concerning copyright, please visit Blackwell Publishing's Copyright FAQ

3. MANUSCRIPT SUBMISSION PROCEDURE

Manuscripts should be submitted electronically via the online submission site http://mc.manuscriptcentral.com/dt. The use of an online submission and peer review site enables immediate distribution of manuscripts and consequentially speeds up the review process. It also allows authors to track the status of their own manuscripts. Complete instructions for submitting a paper is available online and below. Further assistance can be obtained from Editorial Assistant Karin Andersson at dtoffice@qualitynet.net.

3.1. Getting Started

• Launch your web browser (supported browsers include Internet Explorer 6 or higher, Netscape 7.0, 7.1, or 7.2, Safari 1.2.4, or Firefox 1.0.4) and go to the journal's online Submission Site: http://mc.manuscriptcentral.com/dt

• Log-in or click the 'Create Account' option if you are a first-time user.

• If you are creating a new account.

- After clicking on 'Create Account', enter your name and e-mail information and click 'Next'. Your e-mail information is very important.

- Enter your institution and address information as appropriate, and then click 'Next.'

- Enter a user ID and password of your choice (we recommend using your e-mail address as your user ID), and then select your area of expertise. Click 'Finish'.

• If you have an account, but have forgotten your log in details, go to Password Help on the journals online submission system http://mc.manuscriptcentral.com/dt and enter your e-mail address. The system will send you an automatic user ID and a new temporary password.

• Log-in and select 'Author Centre.'

3.2. Submitting Your Manuscript

• After you have logged into your 'Author Centre', submit your manuscript by clicking the submission link under 'Author Resources'.

• Enter data and answer questions as appropriate. You may copy and paste directly from your manuscript and you may upload your pre-prepared covering letter.

• Click the 'Next' button on each screen to save your work and advance to the next screen.

• You are required to upload your files.

- Click on the 'Browse' button and locate the file on your computer.
- Select the designation of each file in the drop down next to the Browse button.
- When you have selected all files you wish to upload, click the 'Upload Files' button.

• To allow double blinded review, please submit (upload) your main manuscript and title page as separate files. Please upload:

- Your manuscript without title page under the file designation 'main document'
- Figure files under the file designation 'figures'.
- The title page, Acknowledgements and Conflict of Interest Statement where applicable, should be uploaded under the file designation 'title page'

• Review your submission (in HTML and PDF format) before completing your submission by sending it to the Journal. Click the 'Submit' button when you are finished reviewing. All documents uploaded under the file designation 'title page' will not be viewable in the html and pdf format you are asked to review in the end of the submission process. The files viewable in the html and pdf format are the files available to the reviewer in the review process.

3.3. Manuscript Files Accepted

Manuscripts should be uploaded as Word (.doc) or Rich Text Format (.rft) files (not write-protected) plus separate figure files. GIF, JPEG, PICT or Bitmap files are acceptable for submission, but only high-resolution TIF or EPS files are suitable for printing. The files uploaded as main manuscript documents will be automatically converted to HTML and PDF on upload and will be used for the review process. The files uploaded as title page will be blinded from review and not converted into HTML and PDF. The main manuscript document file must contain the entire manuscript including abstract, text, references, tables, and figure legends, but *no* embedded figures. In the text, please reference figures as for instance 'Figure 1', 'Figure 2' etc to match the tag name you choose for the individual figure files uploaded. Manuscripts should be formatted as described in the Author Guidelines below. Please note that any manuscripts uploaded as Word 2007 (.docx) will be automatically rejected. Please save any .docx file as .doc before uploading.

3.4. Blinded Review

All manuscripts submitted to *Dental Traumatology* will be reviewed by two experts in the field. *Dental Traumatology* uses double blinded review. The names of the reviewers

will thus not be disclosed to the author submitting a paper and the name(s) of the author(s) will not be disclosed to the reviewers.
To allow double blinded review, please submit (upload) your main manuscript and title page as separate files.
Please upload:
• Your manuscript without title page under the file designation 'main document'
• Figure files under the file designation 'figures'
• The title page, Acknowledgements and Conflict of Interest Statement where applicable, should be uploaded under the file designation 'title page'
All documents uploaded under the file designation 'title page' will not be viewable in the html and pdf format you are asked to review in the end of the submission process. The files viewable in the html and pdf format are the files available to the reviewer in the review process.

3.5. Suggest a Reviewer

Dental Traumatology attempts to keep the review process as short as possible to enable rapid publication of new scientific data. In order to facilitate this process, please suggest the names and current email addresses of a potential international reviewer whom you consider capable of reviewing your manuscript. In addition to your choice the journal editor will choose one or two reviewers as well. When the review is done you will be notified under 'Manuscripts with decision' and through e-mail.

3.6. Suspension of Submission Mid-way in the Submission Process

You may suspend a submission at any phase before clicking the 'Submit' button and save it to submit later. The manuscript can then be located under 'Unsubmitted Manuscripts' and you can click on 'Continue Submission' to continue your submission when you choose to.

3.7. E-mail Confirmation of Submission

After submission you will receive an e-mail to confirm receipt of your manuscript. If you do not receive the confirmation e-mail after 24 hours, please check your e-mail address carefully in the system. If the e-mail address is correct please contact your IT department. The error may be caused by some sort of spam filtering on your e-mail server. Also, the e-mails should be received if the IT department adds our e-mail server

(uranus.scholarone.com) to their whitelist.

3.8. Manuscript Status

You can access ScholarOne Manuscripts (formerly known as Manuscript Central) any time to check your 'Author Center' for the status of your manuscript. The Journal will inform you by e-mail once a decision has been made.

3.9. Submission of Revised Manuscripts

To submit a revised manuscript, locate your manuscript under 'Manuscripts with Decisions' and click on 'Submit a Revision'. Please remember to delete any old files uploaded when you upload your revised manuscript. Please also remember to upload your manuscript document separate from your title page.

4. MANUSCRIPT TYPES ACCEPTED

Original Research Articles in all areas related to adult and pediatric dental traumatology are of interest to *Dental Traumatology*. Examples of such areas are Epidemiology and Social Aspects, Tissue, Periodontal, and Endodontic Considerations, Pediatrics and Orthodontics, Oral and Maxillofacial Surgery/ Transplants / Implants, Esthetics / Restorations / Prosthetics and Prevention and Sports Dentistry.

Review Papers: *Dental Traumatology* commissions review papers of comprehensive areas and mini reviews of small areas. The journal also welcomes uninvited reviews. Reviews should be submitted via the online submission site and are subject to peer-review.

Comprehensive Reviews should be a complete coverage of a subject discussed with the Editor in Chief prior to preparation and submission. Comprehensive review articles should include a description of search strategy of relevant literature, inclusion criteria, evaluation of papers and level of evidence.

Mini Reviews are covering a smaller area and may be written in a more free format.

Case Reports: *Dental Traumatology* accepts Case Reports but these will only be

published online and will not be included in the printed version unless specifically requested by the Editor-in-Chief.

Case Reports illustrating unusual and clinically relevant observations are acceptable, but their merit needs to provide high priority for publication in the journal. They should be kept within 3-4 printed pages and need not follow the usual division into material and methods etc, but should have an abstract. The introduction should be kept short. Thereafter the case is described followed by a discussion.

Short Communications of 1-2 pages are accepted for quick publication. These papers need not follow the usual division into Material and Methods, etc., but should have an abstract. They should contain important new information to warrant publication and may reflect improvements in clinical practice such as introduction of new technology or practical approaches. They should conform to a high scientific and a high clinical practice standard.

Letters to the Editor, if of broad interest, are encouraged. They may deal with material in papers published in Dental Traumatology or they may raise new issues, but should have important implications.

Meetings: advance information about and reports from international meetings are welcome, but should not be submitted via the online submission site, but send directly to the journal administrator Karin Andersson at dtoffice@qualitynet.net

5. MANUSCRIPT FORMAT AND STRUCTURE

5.1. Format

Language: The language of publication is English. Authors for whom English is a second language must have their manuscript professionally edited by an English speaking person before submission to make sure the English is of high quality. It is preferred that manuscript is professionally edited. A list of independent suppliers of editing services can be found at http://authorservices.wiley.com/bauthor/english_language.asp. All services are paid for and arranged by the author, and use of one of these services does not guarantee

acceptance or preference for publication.

Abbreviations, Symbols and Nomenclature: Abbreviations should be kept to a minimum, particularly those that are not standard. Non-standard abbreviations must be used three or more times and written out completely in the text when first used. Consult the following sources for additional abbreviations: 1) CBE Style Manual Committee. Scientific style and format: the CBE manual for authors, editors, and publishers. 6th ed. Cambridge: Cambridge University Press; 1994; and 2) O'Connor M, Woodford FP. Writing scientific papers in English: an ELSE-Ciba Foundation guide for authors. Amsterdam: Elsevier-Excerpta Medica; 1975.

Font: When preparing your file, please use only standard fonts such as Times, Times New Roman or Arial for text, and Symbol font for Greek letters, to avoid inadvertent character substitutions. In particular, please do not use Japanese or other Asian fonts. Do not use automated or manual hyphenation. Use double spacing when writing.

5.2. Structure

All papers submitted to *Dental Traumatology* should include: Title Page, Abstract, Main text, References and Tables, Figures, Figure Legends, Conflict of Interest Statement and Acknowledgements where appropriate. Title page, Conflict of Interest Statement and any Acknowledgements must be submitted as separate files and uploaded under the file designation Title Page to allow blinded review. Manuscripts must conform to the journal style. Manuscripts not complying with the journal style will be returned to the author(s).

Title Page: should be uploaded as a separate document in the submission process under the file designation 'Title Page' to allow blinded review. It should include: Full title of the manuscript, author(s)' full names and institutional affiliations including city, country, and the name and address of the corresponding author. If the author does not want the e-mail address to be published this must be clearly indicated. The title page should also include a running title of no more than 60 characters and 3-6 keywords.

Abstract is limited to 300 words in length and should contain no abbreviations. The abstract should be included in the manuscript document uploaded for review as well as

inserted separately where specified in the submission process. The abstract should convey the essential purpose and message of the paper in an abbreviated form. For original articles the abstract should be structured with the following headings: Background/Aim, Material and Methods, Results and Conclusions. For other article types, please choose headings appropriate for the article.

Main Text of Original Articles should be divided into Introduction, Material and Methods, Results and Discussion. During the editorial process reviewers and editors frequently need to refer to specific portions of the manuscript, which is difficult unless the pages are numbered. Authors should number all of the pages consecutively.

Introduction should be focused, outlining the historical or logical origins of the study and not summarize the results; exhaustive literature reviews are inappropriate. Give only strict and pertinent references and do not include data or conclusions from the work being reported. The introduction should close with the explicit statement of the specific aims of the investigation or hypothesis tested.

Materials and Methods must contain sufficient detail such that, in combination with the references cited, all clinical trials and experiments reported can be fully reproduced. As a condition of publication, authors are required to make materials and methods used freely available to academic researchers for their own use. Describe your selection of observational or experimental participants clearly. Identify the method, apparatus and procedures in sufficient detail. Give references to established methods, including statistical methods, describe new or modify methods. Identify precisely all drugs used including generic names and route of administration.

(i) Clinical trials should be reported using the CONSORT guidelines available at www.consort-statement.org. A CONSORT checklist should also be included in the submission material. All manuscripts reporting results from a clinical trial must indicate that the trial was fully registered at a readily accessible website, e.g., www.clinicaltrials.gov.

(ii) Experimental subjects: experimentation involving human subjects will only be published if such research has been conducted in full accordance with ethical principles,

including the World Medical Association Declaration of Helsinki (version, 2002 www.wma.net/e/policy/b3.htm) and the additional requirements, if any, of the country where the research has been carried out. Manuscripts must be accompanied by a statement that the experiments were undertaken with the understanding and written consent of each subject and according to the above mentioned principles. A statement regarding the fact that the study has been independently reviewed and approved by an ethical board should also be included. Editors reserve the right to reject papers if there are doubts as to whether appropriate procedures have been used.

(iii) Suppliers of materials should be named and their location (town, state/county, country) included.

Results should present the observations with minimal reference to earlier literature or to possible interpretations. Present your results in logical sequence in the text, tables and illustrations giving the main or most important findings first. Do not duplicate data in graphs and tables.

Discussion may usually start with a brief summary of the major findings, but repetition of parts of the Introduction or of the Results sections should be avoided. The section should end with a brief conclusion and a comment on the potential clinical relevance of the findings. Link the conclusions to the aim of the study. Statements and interpretation of the data should be appropriately supported by original references.

Main Text of Review Articles comprises an introduction and a running text structured in a suitable way according to the subject treated. A final section with conclusions may be added.

Acknowledgements: Under acknowledgements please specify contributors to the article other than the authors accredited. Acknowledgements should be brief and should not include thanks to anonymous referees and editors.

Conflict of Interest Statement: All sources of institutional, private and corporate financial support for the work within the manuscript must be fully acknowledged, and any potential grant holders should be listed. The Conflict of Interest Statement should

be included as a separate document uploaded under the file designation 'Title Page' to allow blinded review.

5.3. References

As the Journal follows the Vancouver system for biomedical manuscripts, the author is referred to the publication of the International Committee of Medical Journal Editors: Uniform requirements for manuscripts submitted to biomedical journals. Ann Int Med 1997;126:36-47.

Number references consecutively in the order in which they are first mentioned in the text. Identify references in texts, tables, and legends by Arabic numerals (in parentheses). Use the style of the examples below, which are based on the format used by the US National Library of Medicine in Index Medicus. For abbreviations of journals, consult the 'List of the Journals Indexed' printed annually in the January issue of Index Medicus.

We recommend the use of a tool such as EndNote or Reference Manager for reference management and formatting. EndNote reference styles can be searched for here: www.endnote.com/support/enstyles.asp. Reference Manager reference styles can be searched for here: www.refman.com/support/rmstyles.asp

Try to avoid using abstracts of articles as references. 'Unpublished observations', 'personal communications', and 'unaccepted papers' may not be used as references, although references to written, not verbal, communications may be inserted (in parentheses) in the text. Examples of correct forms of references are given below.

Journals:

Standard journal article - list all authors when six or fewer; when seven or more, list first six authors and add et al.

Examples:

Andreasen JO, Hjørting-Hansen E. Replantation of teeth. I. Radiographic and clinical study of 100 human teeth. Acta Odontol Scand 1966;24:263-86.

Corporate author:

American Association of Endodontists. Recommended guidelines for treatment of the

avulsed tooth. J Endod 1983;9:571.

Books and other monographs:
Examples:
Personal author(s)
Grossman LI. Endodontic practice. 10th ed. Philadelphia: Lea & Febiger; 1981. p. 176-9.
Chapter in book:
Sanders B, Brady FA, Johnson R. Injuries. In: Sanders B, editor. Pediatric oral and maxillofacial surgery. St. Louis: Mosby; 1979. p. 330-400.

5.4. Tables, Figures and Figure Legends

Tables should only be used to clarify important points. Tables must, as far as possible, be self-explanatory. The tables should be numbered consecutively with Arabic numerals.

Figures: All graphs, drawings and photographs are considered figures and should be numbered in sequence with Arabic numerals and abbreviated Fig(s). Each figure should have a legend and all legends should be numbered correspondingly and included at the end of the manuscript. Text on the figures should be in capitals. Figures should be planned to fit the proportions of the printed page.
All figures and artwork must be provided in electronic format. Please save vector graphics (e.g. line artwork) in Encapsulated Postscript Format (EPS) and bitmap files (e.g. half-tones) or clinical or in vitro pictures in Tagged Image Format (TIFF). JPEG files are also acceptable. Detailed information on our digital illustration standards can be found at http://authorservices.wiley.com/bauthor/illustration.asp

Unnecessary figures and parts (panels) of figures should be avoided: data presented in small tables or histograms, for instance, can generally be stated briefly in the text instead. Figures should not contain more than one panel unless the parts are logically connected

Figures divided into parts should be labelled with a lower-case, boldface, roman letter, a, b, and so on, in the same type size as used elsewhere in the figure. Lettering in figures should be in lower-case type, with the first letter capitalized. Units should have a single space between the number and unit, and follow SI nomenclature common to a particular field. Unusual units and abbreviations should be spelled out in full or defined in the legend. Scale bars should be used rather than magnification factors, with the length of the bar defined in the legend rather than on the bar itself. In general visual cues (on the figures themselves) are preferred to verbal explanations in the legend (e.g. broken line, open red triangles etc)

Preparation of Electronic Figures for Publication: Although low quality images are adequate for review purposes, print publication requires high quality images to prevent the final product being blurred or fuzzy. Submit EPS (lineart) or TIFF (halftone/photographs) files only. MS PowerPoint and Word Graphics are unsuitable for printed pictures. Do not use pixel-oriented programmes. Scans (TIFF only) should have a resolution of 300 dpi (halftone) or 600 to 1200 dpi (line drawings) in relation to the reproduction size (see below). EPS files should be saved with fonts embedded (and with a TIFF preview if possible).
For scanned images, the scanning resolution (at final image size) should be as follows to ensure good reproduction: lineart: >600 dpi; half-tones (including gel photographs): >300 dpi; figures containing both halftone and line images: >600 dpi.

Further information can be obtained at Blackwell Publishing's guidelines for figures: http://authorservices.wiley.com/bauthor/illustration.asp.

Check your electronic artwork before submitting it:
http://authorservices.wiley.com/bauthor/eachecklist.asp

Permissions: If all or parts of previously published illustrations are used, permission must be obtained from the copyright holder concerned. It is the author's responsibility to obtain these in writing and provide copies to the Publishers.

Figure Legends should be a separate section of the manuscript, and should begin with a brief title for the whole figure and continue with a short description of each panel and

the symbols used: they should not contain any details of methods

5.5. Supporting Material

Publication in electronic formats has created opportunities for adding details or whole sections in the electronic version only. Authors need to work closely with the editors in developing or using such new publication formats.

Supporting Material, such as data sets or additional figures or tables, that will not be published in the print edition of the journal, but which will be viewable via the online edition, can be submitted.
It should be clearly stated at the time of submission that the Supporting Material is intended to be made available through the online edition. If the size or format of the Supporting Material is such that it cannot be accommodated on the journal's Web site, the author agrees to make the Supporting Material available free of charge on a permanent Web site, to which links will be set up from the journal's website. The author must advise Blackwell Publishing if the URL of the website where the Supporting Material is located changes. The content of the Supporting Material must not be altered after the paper has been accepted for publication.

The availability of Supporting Material should be indicated in the main manuscript by a paragraph, to appear after the References, headed 'Supporting Material' and providing titles of figures, tables, etc. In order to protect reviewer anonymity, material posted on the authors Web site cannot be reviewed. The Supporting Material is an integral part of the article and will be reviewed accordingly.

Extra issues - Larger papers or monographs may be published as additional issues (numbered as the ordinary issues), the full cost being paid by the author. Further information may be obtained from the editor.

6. AFTER ACCEPTANCE

Upon acceptance of a paper for publication, the manuscript will be forwarded to the Production Editor who is responsible for the production of the journal.

6.1 Proof Corrections

The corresponding author will receive an email alert containing a link to a web site. A working e-mail address must therefore be provided for the corresponding author. The proof can be downloaded as a PDF (portable document format) file from this site. Acrobat Reader will be required in order to read this file. This software can be downloaded (free of charge) from the following web site: www.adobe.com/products/acrobat/readstep2.html. This will enable the file to be opened, read on screen and printed out in order for any corrections to be added. Further instructions will be sent with the proof.

6.2 Early View (Publication Prior to Print)

Dental Traumatology is covered by Blackwell Publishing's Early View service. Early View articles are complete full-text articles published online in advance of their publication in a printed issue. Early View articles are complete and final. They have been fully reviewed, revised and edited for publication, and the authors' final corrections have been incorporated. Because they are in final form, no changes can be made after online publication. The nature of Early View articles means that they do not yet have volume, issue or page numbers, so Early View articles cannot be cited in the traditional way. They are therefore given a Digital Object Identifier (DOI), which allows the article to be cited and tracked before it is allocated to an issue. After print publication, the DOI remains valid and can continue to be used to cite and access the article.

6.3 Author Services

Online production tracking is available for your article through Wiley-Blackwell's Author Services. Author Services enables authors to track their article - once it has been accepted - through the production process to publication online and in print. Authors can check the status of their articles online and choose to receive automated e-mails at key stages of production. The author will receive an e-mail with a unique link that enables them to register and have their article automatically added to the system. Please ensure that a complete e-mail address is provided when submitting the manuscript. Visit http://authorservices.wiley.com/bauthor/ for more details on online production tracking and for a wealth of resources including FAQs and tips on article preparation, submission and more.\

For more substantial information on the services provided for authors, please see Wiley-Blackwell Author Services

6.4 Author Material Archive Policy

Please note that unless specifically requested, Blackwell Publishing will dispose of all hardcopy or electronic material submitted two months after publication. If you require the return of any material submitted, please inform the editorial office or production editor as soon as possible.

6.5 Offprints and Extra Copies

A PDF offprint of the online published article will be provided free of charge to the corresponding author, and may be distributed subject to the Publisher's terms and conditions. Additional paper offprints may be ordered online. Please click on the following link, fill in the necessary details and ensure that you type information in all of the required fields: Offprint Cosprinters.If you have queries about offprints please email offprint@cosprinters.com

6.6 Note to NIH Grantees

Pursuant to NIH mandate, Wiley-Blackwell will post the accepted version of contributions authored by NIH grant-holders to PubMed Central upon acceptance. This accepted version will be made publicly available 12 months after publication. For further information, see www.wiley.com/go/nihmandate

Anexo B - Ilustração do Procedimento Cirúrgico

Figura 22 – Luxação do incisivo superior direito.

Figura 23 – Extração dentária.

Figura 24 – Dente extraído.

Figura 25 – Secção da papila dentária e órgão do esmalte.

Figura 26 – Remoção da polpa por via retrógrada com lima Kerr número 35.



Figura 27 – Irrigação do canal radicular com soro fisiológico.

Figura 28 – Secagem do conduto radicular com cone de papel absorvente.

Figura 29 – Remoção do ligamento periodontal por meio de fricção com gaze embebida com soro fisiológico.

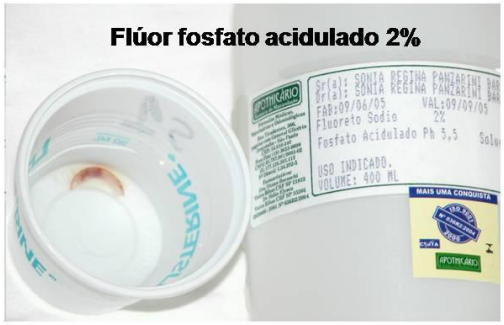

Figura 30 – Manutenção do dente em solução de flúor fosfato acidulado a 2%.

Figura 31 – Preparo da pasta de hidróxido de cálcio manipulada com propilenoglicol.

Figura 32 – Preenchimento do canal radicular com pasta de hidróxido de cálcio.

Figura 33 – MTA manipulado com água destilada sobre placa de vidro.

Figura 34 – Preenchimento do ápice do canal com MTA.

Figura 35 – Reimplante dentário.

Figura 36 – Vista do dente reimplantado.

Anexo C – Ilustração da Análise Histométrica

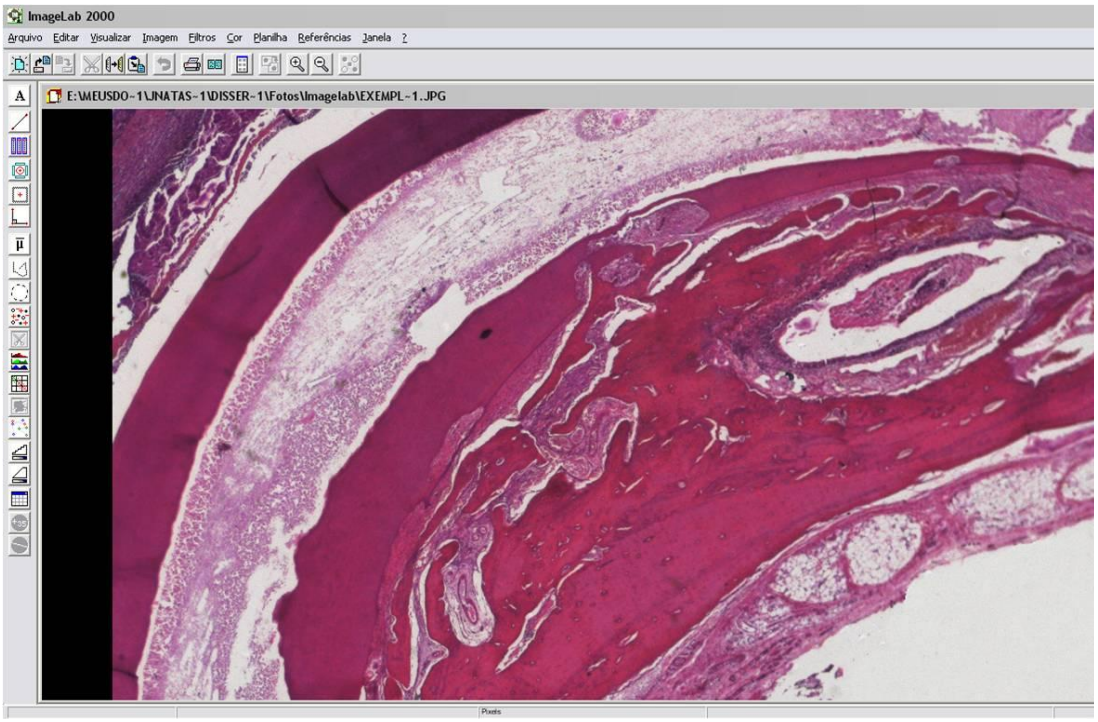

Figura 37 – Fotomicrografia digitalizada e exibida na área de trabalho do software ImageLab 2000.

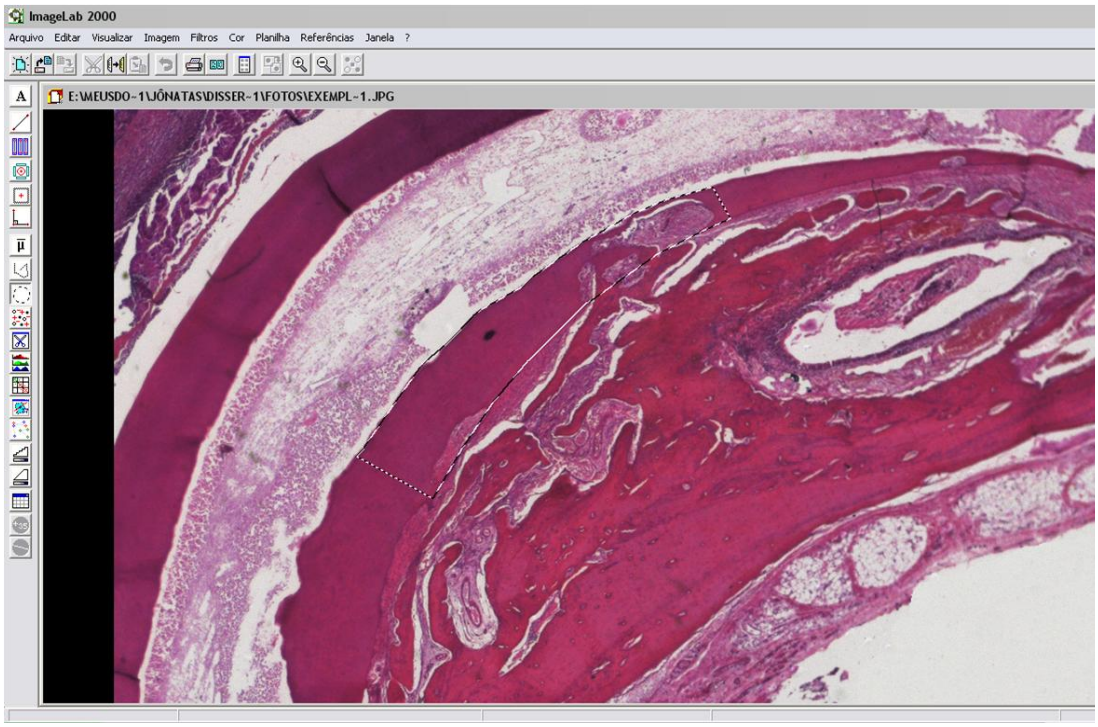

Figura 38 – Delimitação da área total de dentina no terço médio da superfície lingual da raiz utilizando a ferramenta “Selecionar Regiões”.

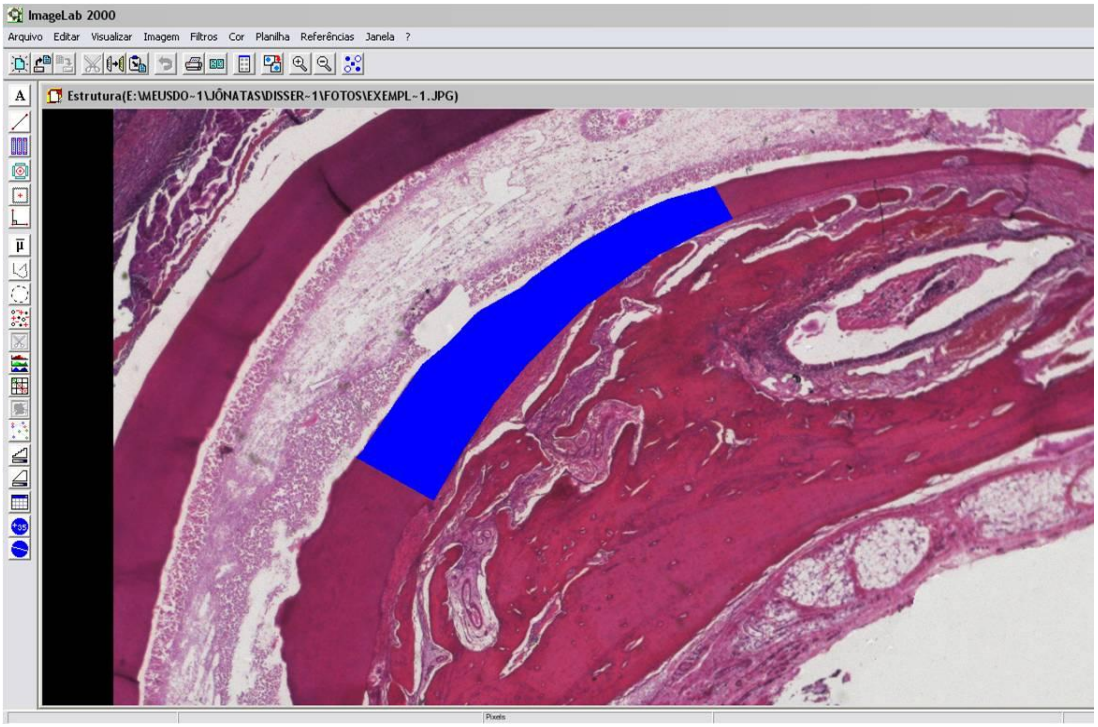

Figura 39 – Demarcação da área delimitada por meio da ferramenta “Cálculo de Regiões”.

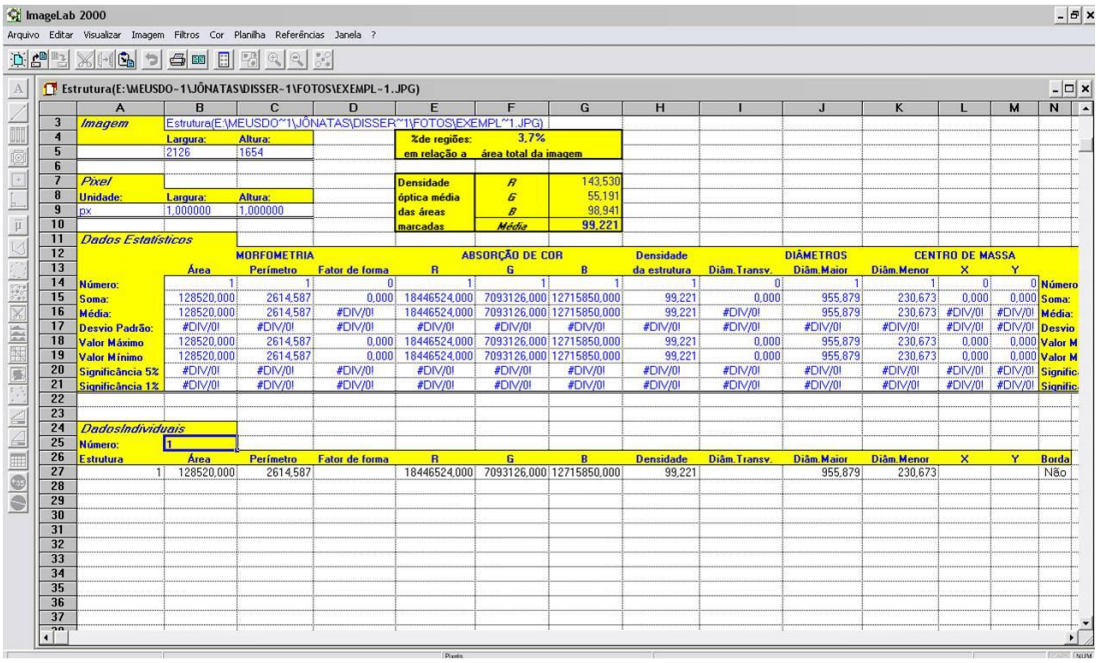

Figura 40 – “Planilha de Cálculos”exibindo o valor, em pixels, da área total de dentina.

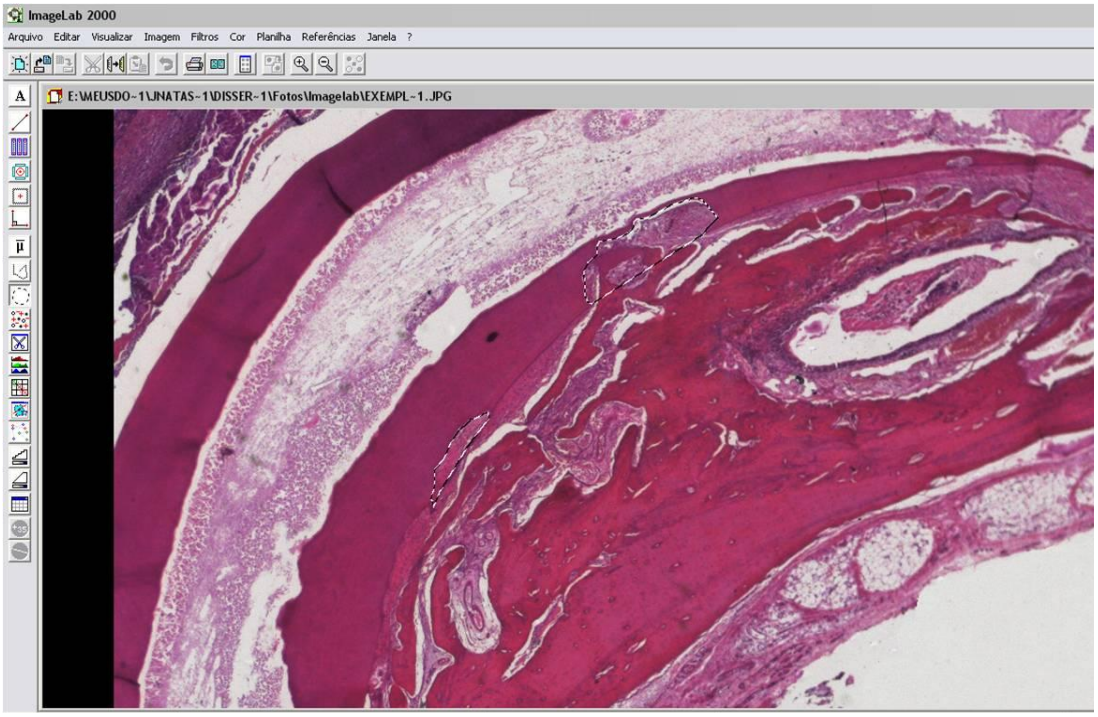

Figura 41 – Delimitação da área de dentina reabsorvida.

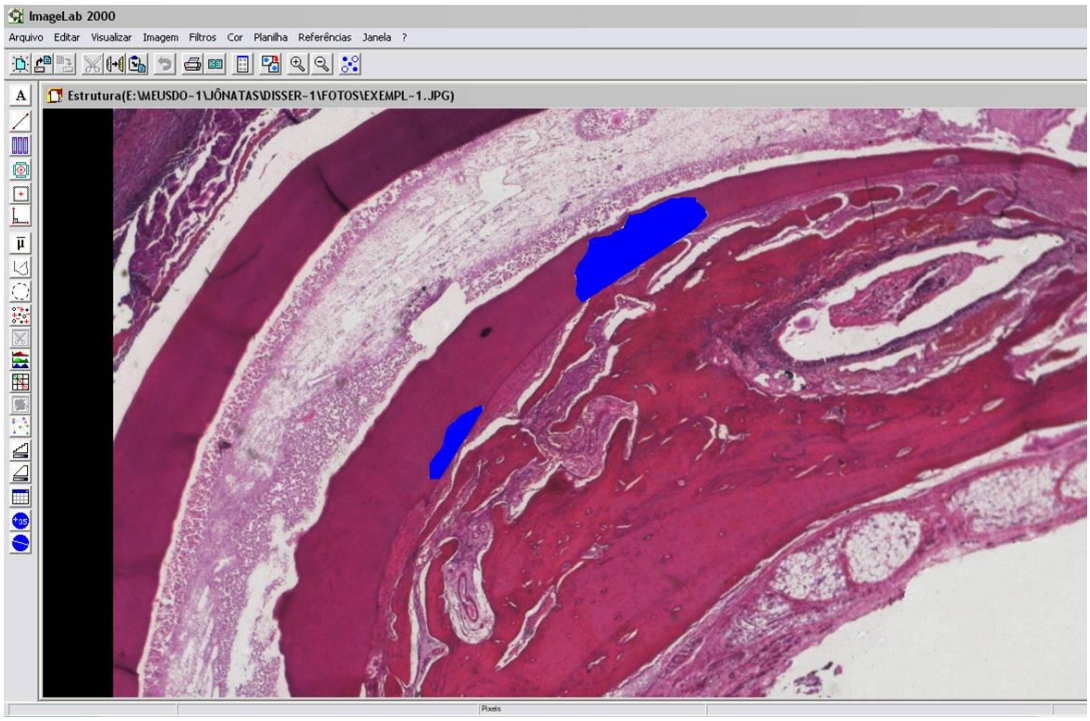

Figura 42 – Demarcação da área de dentina reabsorvida.

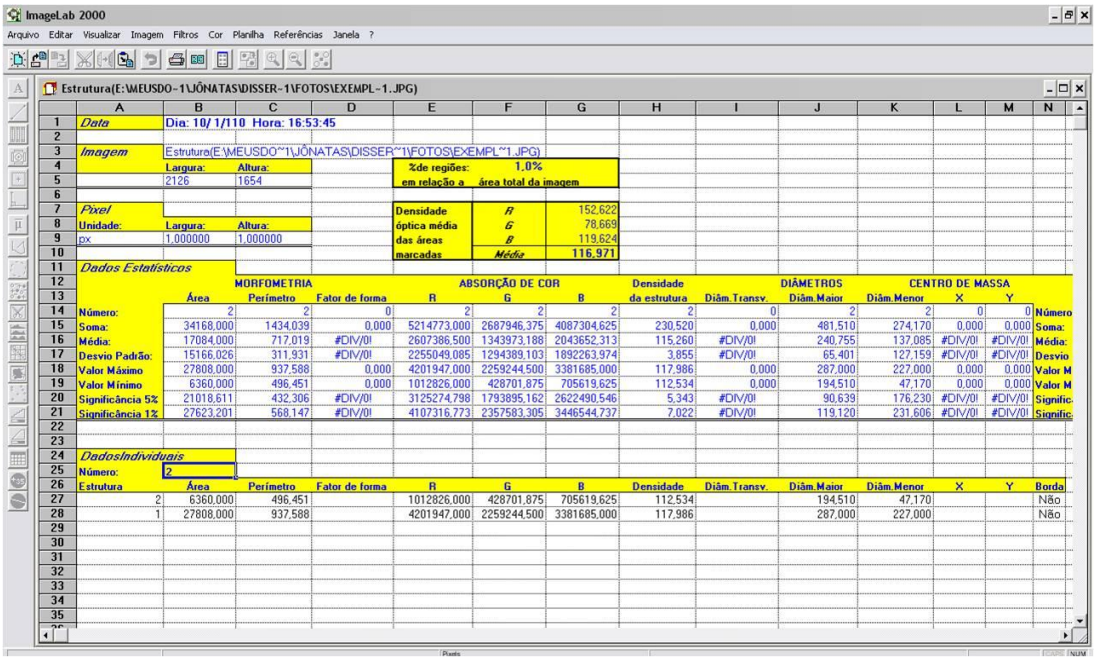

ImageLab 2000

Arquivo Editar Visualizar Imagem Filtros Cor Planilha Referências Janela ?

Estrutura(E:\MEUSDO~1\JÔNATAS\DISSER~1\FOTOS\EXEMPL~1.JPG)

	A	B	C	D	E	F	G	H	I	J	K	L	M	N
1	*Data*	Dia: 10/ 1/110 Hora: 16:53:45												
2														
3	*Imagem*	Estrutura(E:\MEUSDO~1\JÔNATAS\DISSER~1\FOTOS\EXEMPL~1.JPG)												
4		Largura:	Altura:		%de regiões:	1,0%								
5		2126	1654		em relação a	área total da imagem								
6														
7	*Pixel*				Densidade	*R*	152,622							
8	Unidade:	Largura:	Altura:		óptica média	*G*	78,669							
9	px	1,000000	1,000000		das áreas	*B*	119,624							
10					marcadas	*Média*	116,971							
11	*Dados Estatísticos*													
12		MORFOMETRIA			ABSORÇÃO DE COR			Densidade		DIÂMETROS		CENTRO DE MASSA		
13		Área	Perímetro	Fator de forma	R	G	B	da estrutura	Diâm.Transv.	Diâm.Maior	Diâm.Menor	X	Y	
14	Número:	2	2	0	2	2	2	2	0	2	2	0	0	Número
15	Soma:	34168,000	1434,039	0,000	5214773,000	2687946,375	4087304,625	230,520	0,000	481,510	274,170	0,000	0,000	Soma:
16	Média:	17084,000	717,019	#DIV/0!	2607386,500	1343973,188	2043652,313	115,260	#DIV/0!	240,755	137,085	#DIV/0!	#DIV/0!	Média:
17	Desvio Padrão:	15166,026	311,931	#DIV/0!	2255049,085	1294389,103	1892263,974	3,855	#DIV/0!	65,401	127,159	#DIV/0!	#DIV/0!	Desvio
18	Valor Máximo	27808,000	937,588	0,000	4201947,000	2259244,500	3381685,000	117,986	0,000	287,000	227,000	0,000	0,000	Valor M
19	Valor Mínimo	6360,000	496,451	0,000	1012826,000	428701,875	705619,625	112,534	0,000	194,510	47,170	0,000	0,000	Valor M
20	Significância 5%	21018,611	432,306	#DIV/0!	3125274,798	1793895,162	2622490,546	5,343	#DIV/0!	90,639	176,230	#DIV/0!	#DIV/0!	Significâ
21	Significância 1%	27623,201	568,147	#DIV/0!	4107316,773	2357583,305	3446544,737	7,022	#DIV/0!	119,120	231,606	#DIV/0!	#DIV/0!	Significâ
22														
23														
24	*DadosIndividuais*													
25	Número:	2												
26	Estrutura	Área	Perímetro	Fator de forma	R	G	B	Densidade	Diâm.Transv.	Diâm.Maior	Diâm.Menor	X	Y	Borda
27	2	6360,000	496,451		1012826,000	428701,875	705619,625	112,534		194,510	47,170			Não
28	1	27808,000	937,588		4201947,000	2259244,500	3381685,000	117,986		287,000	227,000			Não
29														
30														
31														
32														
33														
34														
35														

Figura 43 – “Planilha de Cálculos” exibindo valor, em pixels, da área de dentina reabsorvida.

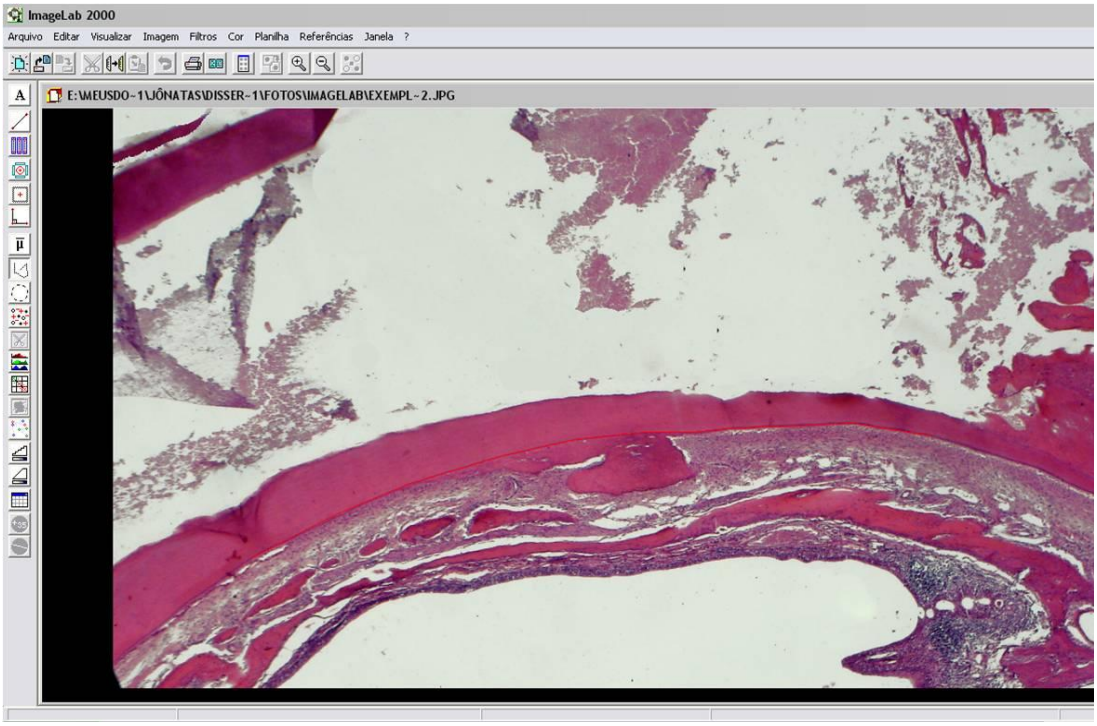

Figura 44 – Delimitação do perímetro total da face externa da superfície lingual no terço médio da raiz para cálculo da porcentagem de anquilose alvéolo-dentária.

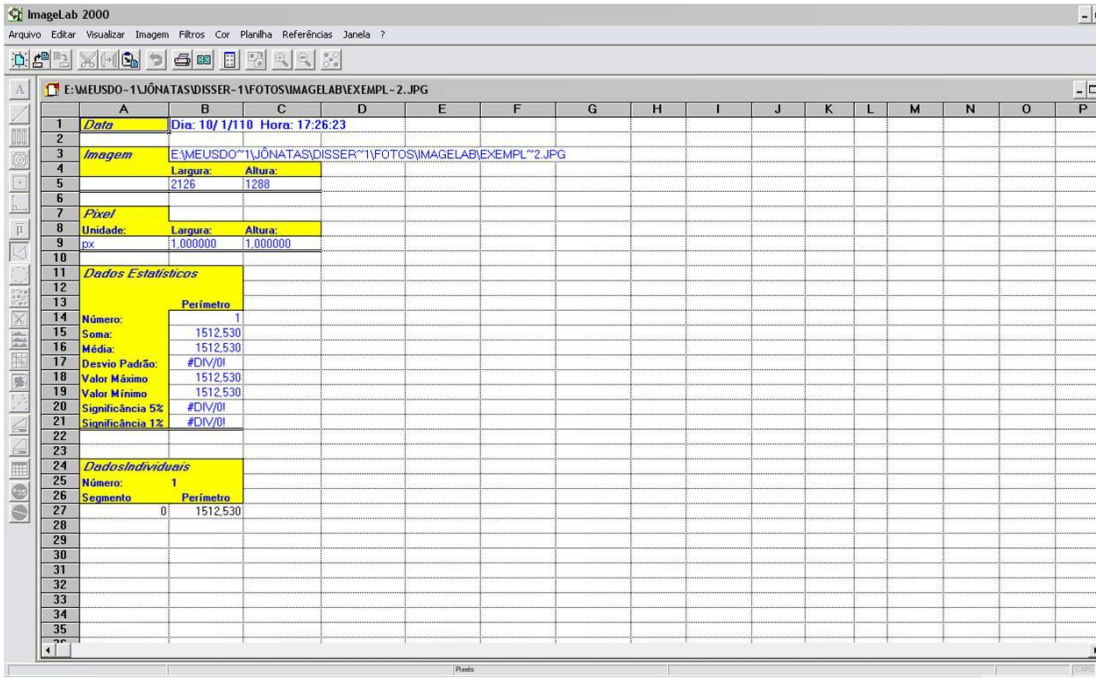

Figura 45 – “Planilha de Cálculos” exibindo o perímetro da área total selecionada.

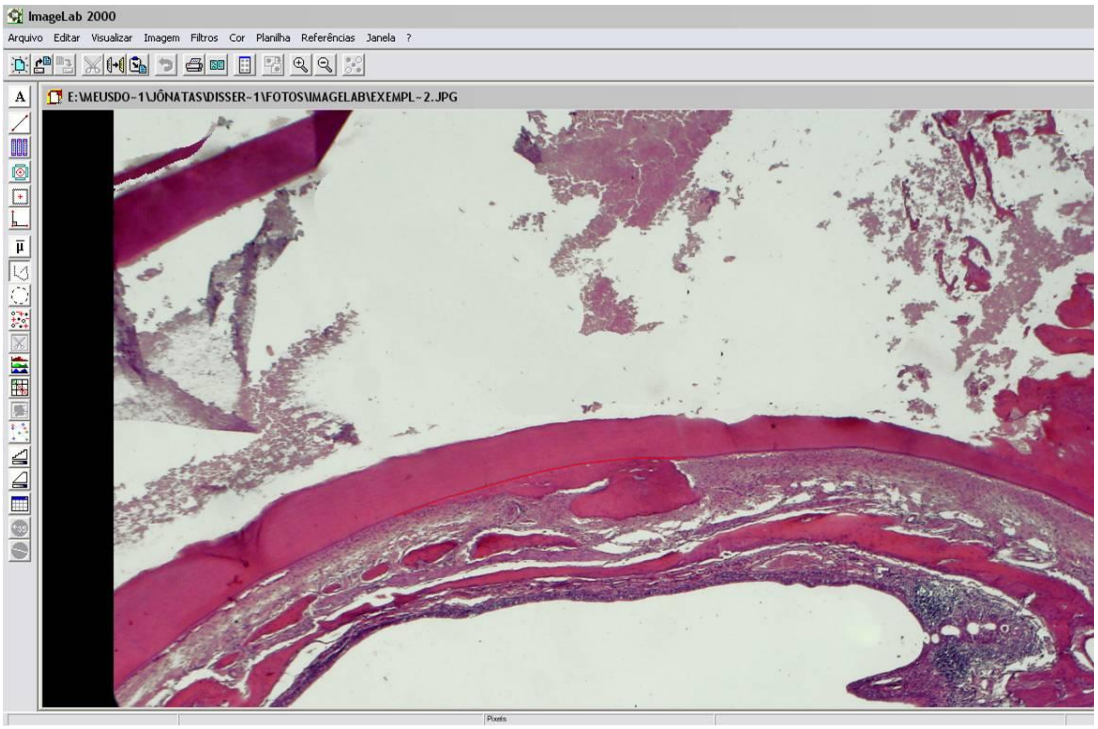

Figura 46 – Delimitação da área de anquilose alvéolo-dentária.

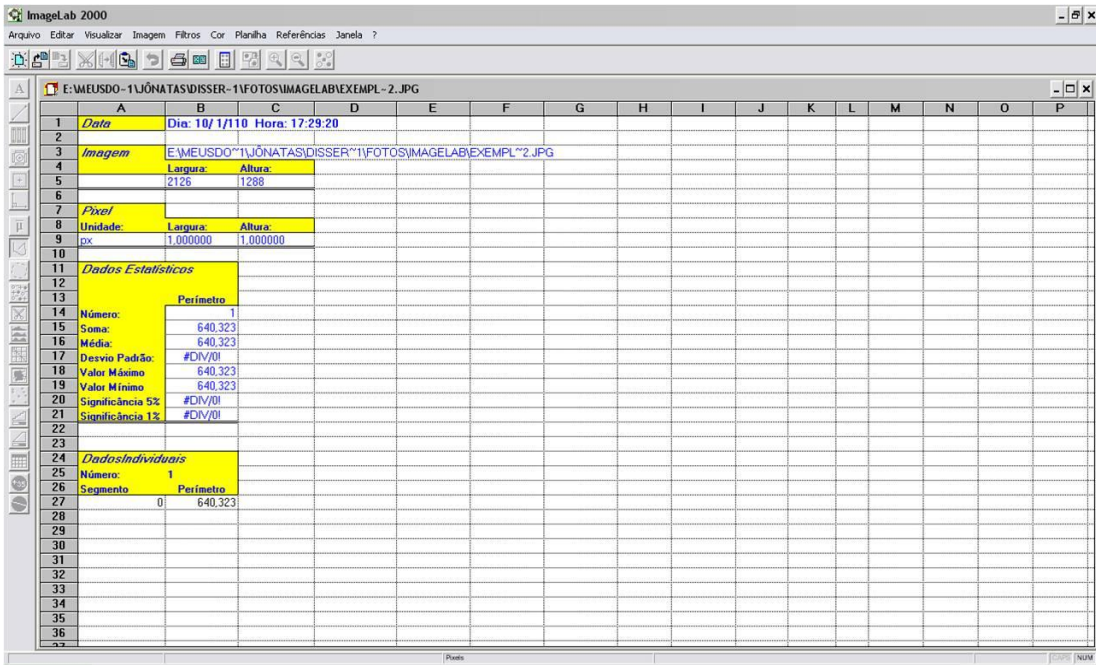

Figura 48 - “Planilha de Cálculos” exibindo o perímetro da área de anquilose selecionada.

Anexo D – Certificado do Comitê de Ética

unesp UNIVERSIDADE ESTADUAL PAULISTA
"JÚLIO DE MESQUITA FILHO"
Campus de Araçatuba

COMISSÃO DE ÉTICA NA EXPERIMENTAÇÃO ANIMAL
(CEEA)

CERTIFICADO

Certificamos que o Projeto **"REIMPLANTE DENTÁRIO APÓS A OBTURAÇÃO DO CANAL COM PASTA DE HIDRÓXIDO DE CÁLCIO ASSOCIADO AO PLUG APICAL de MTA. ESTUDO HISTOLÓGICO EM RATOS"**, sob responsabilidade do **Prof. Dr. CELSO KOOGI SONODA** e colaboração de **JÔNATAS CALDEIRAS ESTEVES,** está de acordo com os Princípios Éticos na Experimentação Animal (COBEA) e foi aprovado pela CEEA em 30 de maio de 2008 de acordo com o protocolo no. 2008-003638.

Araçatuba, 06 de junho de 2008

Profª Drª CRISTINA ANTONIALI SILVA
Presidente da CEEA - FOA/UNESP

Faculdade de Odontologia e Curso de Medicina Veterinária
Rua José Bonifácio, 1193 CEP 16015-050 Araçatuba – SP
Tel (18) 3636-3200

Anexo E – Tabela de Valores da Histometria

Tabela 1 - Porcentagem de reabsorção inflamatória, reabsorção por substituição e anquilose obtida na análise histométrica em cada espécime

		Inflamatória	Substituição	Reabs Total	Anquilose
GRUPO I	Animal 1	0,0	0,0	0,0	0,0
	Animal 2	0,0	0,0	0,0	0,0
	Animal 3	0,0	0,0	0,0	19,9
	Animal 4	0,0	0,0	0,0	0,0
	Animal 5	0,0	0,0	5,5	0,0
	Animal 6	0,0	0,0	0,0	0,0
	Animal 7	0,0	0,0	0,0	0,0
	Animal 8	0,0	0,0	4,5	0,0
	Animal 9	0,0	0,0	6,0	0,0
	Média	0,0	0,0	1,8	2,2
	Desv Padr	0,0	0,0	2,7	6,6
GRUPO II	Animal 1	100,0	0,0	100,0	0,0
	Animal 2	34,0	0,0	34,0	0,0
	Animal 3	7,5	3,4	10,9	0,0
	Animal 4	22,1	0,0	22,1	0,0
	Animal 5	0,0	71,1	71,1	0,0
	Animal 6	98,4	0,0	98,4	0,0
	Animal 7	100,0	0,0	100,0	0,0
	Animal 8	100,0	0,0	100,0	0,0
	Média	57,7	9,3	67,1	0,0
	Desv Padr	45,8	25,0	38,8	0,0
GRUPO III	Animal 1	3,0	38,7	41,7	0,0
	Animal 2	0,0	32,0	32,0	26,6
	Animal 3	100,0	0,0	100,0	0,0
	Animal 4	100,0	0,0	100,0	0,0
	Animal 5	100,0	0,0	100,0	0,0
	Animal 6	44,6	3,6	48,2	0,0
	Animal 7	10,4	27,9	38,3	0,0
	Animal 8	59,1	0,0	59,1	0,0
	Animal 9	15,7	5,9	21,6	0,0
	Média	39,1	13,5	55,1	3,3
	Desv Padr	44,1	16,4	29,8	9,4
GRUPO IV	Animal 1	0,0	7,4	7,4	42,2
	Animal 2	0,0	15,6	15,6	27,0
	Animal 3	0,0	10,0	10,0	23,9
	Animal 4	0,0	18,6	18,6	0,0
	Animal 5	1,2	8,0	9,2	0,0
	Animal 6	0,1	3,8	3,9	0,0

	Animal 7	0,0	8,2	8,2	0,0
	Animal 8	0,0	9,6	9,6	0,0
	Animal 9	0,0	24,6	24,6	0,0
	Animal 10	0,0	10,7	10,7	0,0
	Média	0,2	11,7	10,3	9,3
	Desv Padr	0,4	6,2	6,1	15,7

Tabela 2 – Atribuição dos Escores de 1 a 4 para os valores da tabela anterior

		Inflamatória	Substituição	Reabs Total	Anquilose
GRUPO I	Animal 1	1	1	1	1
	Animal 2	1	1	1	1
	Animal 3	1	1	1	2
	Animal 4	1	1	1	1
	Animal 5	1	1	2	1
	Animal 6	1	1	1	1
	Animal 7	1	1	1	1
	Animal 8	1	1	2	1
	Animal 9	1	1	2	1
	Média	1,0	1,0	1,3	1,1
	Desv Padr	0,0	0,0	0,5	0,3
GRUPO II	Animal 1	4	1	4	1
	Animal 2	3	1	3	1
	Animal 3	2	2	2	1
	Animal 4	2	1	2	1
	Animal 5	1	4	4	1
	Animal 6	4	1	4	1
	Animal 7	4	1	4	1
	Animal 8	4	1	4	1
	Média	3,0	1,5	3,4	1,0
	Desv Padr	1,2	1,1	0,9	0,0
GRUPO III	Animal 1	2	3	3	1
	Animal 2	1	3	2	2
	Animal 3	4	1	4	1
	Animal 4	4	1	4	1
	Animal 5	4	1	4	1
	Animal 6	3	2	3	1
	Animal 7	2	2	3	1
	Animal 8	3	1	3	1
	Animal 9	2	2	2	1
	Média	2,8	1,8	3,1	1,1
	Desv Padr	1,1	0,8	0,8	0,3
	Animal 1	1	2	2	3
	Animal 2	1	2	2	2
	Animal 3	1	2	2	2

GRUPO IV	Animal 4	1	2	2	1
	Animal 5	2	2	2	1
	Animal 6	2	2	2	1
	Animal 7	1	2	2	1
	Animal 8	1	2	2	1
	Animal 9	1	2	2	1
	Animal 10	1	2	2	1
	Média	1,2	2,0	2,0	1,4
	Desv Padr	0,4	0,0	0,0	0,7

Livros Grátis

(http://www.livrosgratis.com.br)

Milhares de Livros para Download:

Baixar livros de Administração
Baixar livros de Agronomia
Baixar livros de Arquitetura
Baixar livros de Artes
Baixar livros de Astronomia
Baixar livros de Biologia Geral
Baixar livros de Ciência da Computação
Baixar livros de Ciência da Informação
Baixar livros de Ciência Política
Baixar livros de Ciências da Saúde
Baixar livros de Comunicação
Baixar livros do Conselho Nacional de Educação - CNE
Baixar livros de Defesa civil
Baixar livros de Direito
Baixar livros de Direitos humanos
Baixar livros de Economia
Baixar livros de Economia Doméstica
Baixar livros de Educação
Baixar livros de Educação - Trânsito
Baixar livros de Educação Física
Baixar livros de Engenharia Aeroespacial
Baixar livros de Farmácia
Baixar livros de Filosofia
Baixar livros de Física
Baixar livros de Geociências
Baixar livros de Geografia
Baixar livros de História
Baixar livros de Línguas

Baixar livros de Literatura
Baixar livros de Literatura de Cordel
Baixar livros de Literatura Infantil
Baixar livros de Matemática
Baixar livros de Medicina
Baixar livros de Medicina Veterinária
Baixar livros de Meio Ambiente
Baixar livros de Meteorologia
Baixar Monografias e TCC
Baixar livros Multidisciplinar
Baixar livros de Música
Baixar livros de Psicologia
Baixar livros de Química
Baixar livros de Saúde Coletiva
Baixar livros de Serviço Social
Baixar livros de Sociologia
Baixar livros de Teologia
Baixar livros de Trabalho
Baixar livros de Turismo