

**UNIVERSIDADE FEDERAL DO RIO GRANDE DO SUL
FACULDADE DE VETERINÁRIA
PROGRAMA DE PÓS-GRADUAÇÃO EM CIÊNCIAS VETERINÁRIAS**

**AVALIAÇÃO DA TERAPIA COM β (1-3) GLUCANA ASSOCIADA AO
FLUCONAZOL NA CRIPTOCOCOSE EXPERIMENTAL**

RENATA OSORIO DE FARIA

Porto Alegre – RS - Brasil

2010

Livros Grátis

<http://www.livrosgratis.com.br>

Milhares de livros grátis para download.

**UNIVERSIDADE FEDERAL DO RIO GRANDE DO SUL
FACULDADE DE VETERINÁRIA
PROGRAMA DE PÓS-GRADUAÇÃO EM CIÊNCIAS VETERINÁRIAS**

**AVALIAÇÃO DA TERAPIA COM β (1-3) GLUCANA ASSOCIADA AO
FLUCONAZOL NA CRIPTOCOCOSE EXPERIMENTAL**

Tese apresentada ao Programa de Pós-Graduação em Ciências Veterinárias, da Faculdade de Veterinária da Universidade Federal do Rio Grande do Sul, como requisito parcial para obtenção do grau de Doutora, pela Médica Veterinária Renata Osório de Faria.

Orientador: João Roberto Braga de Mello

Porto Alegre – RS - Brasil

2010

Renata Osório de Faria

**AVALIAÇÃO DA TERAPIA COM β (1-3) GLUCANA ASSOCIADA AO
FLUCONAZOL NA CRIPTOCOCOSE EXPERIMENTAL**

Aprovada em 26 FEV 2010

APROVADO POR:

Prof. Dr. João Roberto Braga de Mello
Orientador e Presidente da Comissão

Prof. Dr^a. Fernanda Bastos de Mello
Membro da Comissão

Prof. Dr. Luiz Filipe Damé Schuch
Membro da Comissão

Prof. Dr^a. Marlete Brum Cleff
Membro da Comissão

AGRADECIMENTOS

Ao meu orientador, Prof. João Roberto Braga de Mello, pela oportunidade e confiança.

Ao amigo e co-orientador Prof. Mário Carlos Araújo Meireles, pelas oportunidades, apoio, incentivo, ensinamentos e amizade.

Ao amigo, Prof. Schuch, por toda a orientação, paciência, transmissão de conhecimentos, experiência e amizade.

À “velha-guarda” do Laboratório de Micologia, Patrícia Nascente, Marlete Cleff, Ana Raquel Meinerz, Tatiana Antunes, Lorena Souza, Cristiano Rosa e Ane Martins (sim, Ane...já virou velha-guarda...), amigos para uma vida inteira...por todo companheirismo e apoio em todos os momentos.

A minha “pequena” Luiza...prima, afilhada, amiga e colega, por todo carinho, incentivo e pela ajuda imprescindível na realização desse trabalho.

Às colegas e amigas, Rosema Santin, Antonella Mattei, Ana Paula Albano, Isabel Madrid, Ane Fonseca, Helen Coimbra, Marta Oyarzabal, Melissa Xavier e Angelita pela amizade, ajuda e por todos momentos de alegria e descontração durante o período de doutorado.

Aos bolsistas do Laboratório de Micologia, Ângela, Frank e Iara, por toda amizade e desenvolvimento experimental deste estudo.

À Profa. Simone Sallis pelo auxílio com a análise histopatológica.

A Tatiane, por todo carinho e preparo do material do experimento.

Ao meu marido, Gilberto, por todo amor, paciência, incentivo e pela incansável ajuda na realização desse trabalho.

Ao meu filho Pedro, meu amor, por todas as alegrias que já me fizesse viver.

À minha mãe, Regina, que sempre me incentivou e me apoiou, também ao meu pai, Renato, embora ele não esteja mais comigo, agradeço por tudo, pois me deram lições de amor, respeito e honestidade, que são de grande importância para minha vida profissional e pessoal.

A toda minha família pelo carinho.

À Faculdade de Veterinária – UFRGS e Faculdade de Veterinária - UFPel, pela oportunidade de realização deste doutorado.

Ao Biotério Central da Universidade Federal de Pelotas pela experimentação “in vivo”.

À empresa Hebron Farmacêutica em especial ao Sr. Avaniel Marinho, diretor de pesquisa, desenvolvimento e inovação tecnológica, por ceder o medicamento Imuno-glucan® para realização do experimento.

Aos órgãos financiadores CAPES e CNPq pelo financiamento desta pesquisa e concessão de bolsas.

Finalmente, a todas as pessoas que de uma maneira ou de outra, me ajudaram a chegar até aqui, o meu muito obrigado

RESUMO

Faria, Renata Osório. Avaliação da terapia com β (1-3) glucana associada ao fluconazol na criptococose experimental.

Orientador: João Roberto Braga de Mello

A Criptococose é uma enfermidade micótica sistêmica, subaguda ou crônica, que acomete a cavidade nasal, tecidos paranasais e pulmões do homem, animais domésticos e silvestres, podendo disseminar-se para o sistema nervoso central, olhos, pele e outros órgãos. Considerando as dificuldades terapêuticas no tratamento da micose em pequenos animais, incluindo toxicidade, desenvolvimento de resistência aos antifúngicos tradicionalmente utilizados e longos períodos de tratamento da enfermidade, o estudo objetivou avaliar a eficácia do imunomodulador β (1-3) glucana isoladamente e em associação ao fluconazol no tratamento da criptococose experimental. Foram utilizados 100 camundongos (*Mus musculus*), cepa UFPel, albinos, os quais foram divididos em cinco grupos de 20 animais. O tratamento dos animais com criptococose experimental foi iniciado sete dias após a inoculação. O grupo Controle (G1) foi tratado com 0,1 ml de água destilada estéril, o grupo Fluconazol (G2) com 5 mg/kg de fluconazol, o grupo Fluconazol associado a β (1-3) glucana (G3) com 5 mg/kg de fluconazol associado a 0,5 mg de β (1-3) glucana, o grupo Glucana dose I (G4) com 0,5 mg de β (1-3) glucana e o grupo Glucana dose II (G5) recebeu 0,25 mg de β (1-3) glucana. Após acompanhamento clínico durante as seis semanas de tratamento os animais foram eutanasiados e necropsiados para avaliação anatomopatológica dos órgãos, quantificação das unidades formadoras de colônias fúngicas (UFCs), retroisolamento e avaliação histopatológica. Nas avaliações clínicas o G3 foi sempre superior ao G1 e G2, sendo que na última avaliação clínica individual, os animais pertencentes ao G3 não apresentavam nenhum sintoma clínico. O G2 teve um menor número de órgãos afetados e de alterações macroscópicas, seguido pelo G3, sendo que no primeiro não foram observadas lesões em órgãos-alvo, como pulmão e cérebro. O grupo com maior número de lesões e órgãos afetados foi o G1. Nos parâmetros retroisolamento e UFCs, o G3 foi superior aos outros tratamentos, seguido pelo G2, sendo que o pior grupo, ou seja, aquele que teve um maior número de isolamentos e maior quantificação de UFCs foi o G1. Conforme os resultados obtidos os tratamentos G2 e G3 foram os mais eficazes para a remissão da criptococose experimental, no entanto, G3 apresentou uma superioridade na maioria dos parâmetros avaliados. Portanto, de acordo com os resultados obtidos, a associação de fluconazol ao imunomodulador β (1-3) glucana pode ser uma alternativa benéfica em considerável quantidade de pacientes com criptococose.

Palavras-Chave: Criptococose, Fluconazol, β (1-3) glucana, imunomodulador, *Cryptococcus neoformans*.

ABSTRACT

FARIA, Renata Osório. Evaluation of β (1-3) glucan therapy associated with fluconazole in experimental cryptococcosis

Advisor: João Roberto Braga de Mello

*Cryptococcosis is a systematic sub acute or chronic mycotic condition that affects the nasal cavity, paranasal tissues and the lungs of humans, as well as domestic and wild animals, which can spread to the central nervous system, skin, and other organs. Considering the therapeutic difficulties in treating this mycosis in small animals, which include toxicity, resistance towards traditionally used antifungals, and the extended treatment of this condition, this study aimed to evaluate the β (1-3) glucan immunomodulator efficacy when used both alone and in association with fluconazole in the treatment of experimental cryptococcosis. One Hundred albino UFPel strain mice (*Mus musculus*), divided into five groups of 20 animals each, were used. The treatment of these animals with experimental cryptococcosis was started seven days following inoculation. The control group (G1) was treated with 0,1 ml sterile distilled water. The fluconazole group (G2) was treated with 5 mg/kg fluconazole; the fluconazole associated with β glucan (1-3) group (G3) was treated with 5 mg/kg fluconazole associated with 0,5 mg β (1-3) glucan ; the group glucan dose I (G4) was treated with 0,5 mg β (1-3) glucan, and the group glucan dose II (G5) was administered 0,25 mg β (1-3) glucan. After the six-week treatment clinical follow-up, the animals were euthanized and necropsied for anatomopathological evaluation of organs, quantification of fungal colony-forming units (FCUs), retro isolation and histopathological evaluation. In clinical evaluations, G3 was always superior to G1 and G2, and in the last individual clinical evaluation, G3 animals did not show any clinical symptoms. G2 had a smaller number of affected organs and microscopic alterations, followed by G3. In G2, target organ lesions, such as those in the lungs and brain, were not found. Considering retro isolation and FCU parameters, G3 was superior to other treatments, followed by G2; the worst group, that is, the one with the highest isolation occurrence and greatest FCU quantification, was G1. According to the results obtained, treatments G2 and G3 were the most efficient in experimental cryptococcosis remission; however, G3 was superior in most parameters evaluated. Therefore, according to the results obtained, the association of fluconazole with the β (1-3) glucan immunomodulator can be a beneficial alternative to a considerable number of cryptococcosis-bearing patients.*

*Key-Words: cryptococcosis, fluconazole, β (1-3) glucan, immunomodulator, *Cryptococcus neoformans**

LISTA DE TABELAS

TABELA 1 - Grupos experimentais e seus respectivos tratamentos.....	29
TABELA 2 -. Alterações macroscópicas observadas nos órgãos internos dos animais experimentais com criptococose durante o período de 45 dias (n=20) (Setor de Micologia, FV-UFPEl, 2010).....	41
TABELA 3 - Retroisolamento de <i>C. neoformans</i> dos órgãos dos animais experimentais após cultura em ágar Sabouraud dextrose a 32 °C (n=20) (Setor de Micologia, FV-UFPEl, 2010).....	44

LISTA DE FIGURAS

FIGURA 1- Felino com criptococose, do qual foi obtido o isolado fúngico utilizado para a inoculação experimental.....	26
Figura 2- Colônias de <i>C. neoformans</i> em ágar Sabouraud dextrose acrescido de cloranfenicol (a) e ágar Niger (b), proveniente de criptococose felina (Setor de Micologia, FV-UFPEl).....	26
Figura 3 – Inoculação intraperitoneal da suspensão fúngica contendo 1×10^7 células de <i>C. neoformans</i> (Setor de Micologia, FV-UFPEl).....	28
Figura 4- Administração do antifúngico aos animais experimentais tratados por via oral com auxílio de sonda orogástrica (Setor de Micologia, FV-UFPEl).....	30
Figura 5- Procedimento para contagem das unidades formadoras de colônias (UFC); (A) maceração do órgão com o auxílio de grau e pistilo; (B) suspensão fúngica; (C) transferência da suspensão fúngica para placas; (D) suspensão fúngica semeada através da técnica de espalhamento com alça de Drigalski (Setor de Micologia, FV-UFPEl).....	32
Figura 6 - Animal pertencente ao G1 (controle), com aumento de volume na região do osso parietal e do osso frontal (Setor de Micologia, FV-UFPEl).....	34
Figura 7- Frequência de sinais clínicos na última avaliação, conforme o grupo experimental (Setor de Micologia, FV-UFPEl).....	35
Figura 8 - Frequência de animais com sinais clínicos ao final do experimento, conforme o grupo experimental (Setor de Micologia, FV-UFPEl).....	35
Figura 9 - Análise de médias por escore dos parâmetros clínicos avaliados nos cinco grupos de tratamento (Setor de Micologia, FV-UFPEl, 2010).....	36
Figura 10 - Alterações anatomopatológicas observadas na necropsia: (a) hemisférios cerebrais com circunvoluções pouco definidas e aumento de tamanho; (b) presença de lesões císticas no pulmão; (c) presença de nódulos esbranquiçados no fígado; (d) presença de nódulos esbranquiçados no coração (Setor de Micologia, FV-UFPEl).....	37
FIGURA 11 – (a) granuloma no hipocampo cerebral em camundongo pertencente ao grupo controle (G1) observado em microscópio ótico 20x corado com hematoxilina eosina; (b) granuloma no hipocampo cerebral em camundongo pertencente ao grupo controle (G1) observado em microscópio ótico 40x corado com PAS: → = local de presença do fungo com perda de tecido nervoso; ► = presença de células gigantes englobando estruturas fúngicas (Setor de Micologia, FV-UFPEl).....	38
FIGURA 12 – (a) granuloma pulmonar em camundongo pertencente ao grupo Controle (G1) observado em microscópio ótico 40x corado com	

hematoxilina eosina; (b) granuloma pulmonar em camundongo pertencente ao grupo Controle (G1) observado em microscópio ótico 40x corado com PAS: → = local de presença do fungo com perda de tecido pulmonar (Setor de Micologia, FV-UFPEL).....	39
FIGURA 13 – (a) granuloma hepático em camundongo pertencente ao grupo Controle (G1) observado em microscópio ótico 10x corado com hematoxilina eosina; (b) granuloma hepático em camundongo pertencente ao grupo Controle (G1) observado em microscópio ótico 40x corado com PAS: → = local de presença do fungo; ► = presença de células gigantes englobando estruturas fúngicas; ☉ = brotamento em base estreita do <i>C. neoformans</i> (Setor de Micologia, FV-UFPEL).....	40
FIGURA 14 - Frequência de alterações macroscópicas em órgãos internos conforme o grupo experimental (Setor de Micologia, FV-UFPEL).....	41
FIGURA 15 – (a) miocardite granulomatosa em camundongo pertencente ao grupo Controle (G1) observado em microscópio ótico 10x corado com hematoxilina eosina; (b) miocardite granulomatosa em camundongo pertencente ao grupo Controle (G1) observado em microscópio ótico 40x corado com hematoxilina eosina: → = local de presença do fungo; ► = presença de células gigantes (Setor de Micologia, FV-UFPEL).....	42
FIGURA 16 - Retroisolamento positivo para o <i>Cryptococcus neoformans</i> : (a) colônias leveduriformes, de coloração branca, com aspecto cremoso a mucóide; (b) aspecto microscópico do agente em tinta da China com presença de células arredondadas de diferentes tamanhos, com e sem brotamento, circundadas por halo claro (Setor de Micologia, FV-UFPEL)...	43
FIGURA 17 - Frequência de retroisolamento positivo para <i>C. neoformans</i> obtido a partir dos órgãos internos conforme o grupo experimental (Setor de Micologia, FV-UFPEL).....	44
FIGURA 18- Médias de UFC/g de órgão em log ₁₀ de <i>C. neoformans</i> provenientes do pulmão conforme o grupo experimental.....	45
FIGURA 19 - Médias de UFC/g de órgão em log ₁₀ de <i>C. neoformans</i> provenientes do cérebro conforme o grupo experimental.....	46
FIGURA 20 - Unidades formadoras de colônias (UFCs) de <i>Cryptococcus neoformans</i> , em solução-padrão e três diluições seriadas (10 ⁻¹ , 10 ⁻² , 10 ⁻³), correspondentes a cérebro (a1, a2, a3 e a4) e pulmão (b1, b2, b3 e b4) pertencentes ao grupo controle (G1) ao final do período experimental (Setor de Micologia, FV-UFPEL).....	46
FIGURA 21- Unidades formadoras de colônias (UFCs) de <i>Cryptococcus neoformans</i> , em solução-padrão e três diluições seriadas (10 ⁻¹ , 10 ⁻² , 10 ⁻³), correspondentes a cérebro (a1, a2, a3 e a4) e pulmão (b1, b2, b3 e b4) pertencentes ao grupo Fluconazol (G2) ao final do período experimental (Setor de Micologia, FV-UFPEL).....	47

SUMÁRIO

RESUMO.....	5
ABSTRACT.....	6
LISTA DE TABELAS.....	7
LISTA DE FIGURAS.....	8
SUMÁRIO.....	10
1. INTRODUÇÃO.....	13
2. REVISÃO DE LITERATURA.....	15
2.1. Criptococose.....	15
2.2. <i>Cryptococcus neoformans</i>	18
2.3. Tratamento da criptococose.....	20
2.3.1. Fluconazol.....	21
2.3.2. Uso de Imunomodulador na terapia das micoses.....	22
2.3.2.1. Glucana.....	23
3. MATERIAL E MÉTODOS.....	26
3.1. Isolado utilizado.....	26
3.2. Manutenção das amostras.....	27
3.3. Inoculação experimental.....	27
3.3.1. Animais experimentais.....	27
3.3.2. Grupos experimentais.....	27

3.3.3. Preparação do inóculo.....	27
3.3.4. Inoculação do <i>C. neoformans</i>	28
3.4. Tratamento dos animais experimentais.....	28
3.4.1. Fármacos utilizados.....	28
3.4.2. Administração dos fármacos.....	28
3.4.3. Acompanhamento clínico.....	30
3.5. Necropsia dos animais experimentais.....	30
3.6. Exame microbiológico.....	31
3.6.1. Retroisolamento do <i>C. neoformans</i>	31
3.6.2. Macerados e Unidades Formadoras de Colônias (UFCs).....	31
3.7. Exame histopatológico.....	32
3.8. Aspectos éticos do experimento <i>in vivo</i>	32
3.9. Análise estatística.....	32
4. RESULTADOS.....	34
4.1. Avaliação clínica dos animais experimentais.....	34
4.2. Alterações anatomopatológicas e histológicas nos animais experimentais.....	36
4.3. Retroisolamento do <i>Cryptococcus neoformans</i>	43
4.4. Contagem das Unidades Formadoras de Colônia (UFCs).....	45
5. DISCUSSÃO.....	48

6. CONCLUSÃO.....	53
7. PERSPECTIVAS.....	54
REFERÊNCIAS.....	55
APÊNDICE A.....	67
ANEXO A.....	68

1. INTRODUÇÃO

A Criptococose é uma enfermidade micótica sistêmica, subaguda ou crônica, que acomete a cavidade nasal, tecidos paranasais e pulmões do homem, animais domésticos e silvestres, podendo disseminar-se para o sistema nervoso central (SNC), olhos, pele e outros órgãos. O estabelecimento e a disseminação da infecção são altamente dependentes da imunidade do hospedeiro, os imunocomprometidos são mais afetados, embora a doença também ocorra em indivíduos hígidos (LACAZ et al., 2002).

Dentre as micoses sistêmicas, a criptococose se destaca pela dificuldade no tratamento, gravidade e alta mortalidade em animais e humanos com envolvimento do sistema nervoso central. Essa enfermidade vem assumindo papel relevante por ser considerada uma das micoses mais comuns nos pacientes com Síndrome da Imunodeficiência Humana Adquirida (SIDA). Em Medicina Veterinária, é reconhecida como a micose sistêmica de maior ocorrência na clínica de felinos, tornando-se mais grave em animais que estão sendo submetidos a quimioterapia, tratamento prolongado com corticosteróides e enfermidades imunodepressivas, como a leucemia felina (FeIV) e a síndrome da imunodeficiência felina (FIV) (CORRÊA, 1994; LACAZ et al., 2002; TABOADA, 2004).

Pelo fato dessa infecção fúngica acometer principalmente pacientes imunossuprimidos, nem sempre é obtido um bom resultado terapêutico, o que agrava o prognóstico, aumentando índices de mortalidade (MUÑOZ et al., 1997). Além da baixa imunidade dos hospedeiros, que segundo PAPPALARDO & MELHEM (2003), é uma das principais causas do fracasso do tratamento contra a criptococose, há ainda a resistência intrínseca e desenvolvimento de mecanismos de resistência específicos dos microrganismos.

Mesmo com o crescimento da pesquisa na área da terapêutica antifúngica, algumas cepas são refratárias aos fármacos utilizados, ou exigem um longo tempo de tratamento para serem eliminadas, tornando o tratamento economicamente inviável e aumentando a probabilidade de ocorrência de

efeitos adversos. Vários autores têm relatado casos de criptococose em animais cujos tratamentos tiveram que ser mantidos por vários meses. Larsson et al. (2003) trataram um cão com criptococose por mais de nove meses, utilizando itraconazol. Tiches et al. (1998), Kerwin et al. (1998) e O'Toole et al. (2003), relataram casos de cães tratados com fluconazol por um ano, cinco e sete meses, respectivamente, sendo o último refratário ao tratamento. Em felinos, relatos de casos citam tratamentos de seis e sete meses com cetoconazol (PINTO FILHO et al., 2004; JULIANO et al., 2006). Malik et al. (2004), descreve vários casos da doença com períodos longos de terapia e casos refratários em gatos. Em estudo retrospectivo, realizado por O'Brien et al. (2006), 34% dos felinos e 45% dos caninos não responderam a diferentes antifúngicos e o tempo de tratamento variou de um a oito meses para o fluconazol e três a 24 meses para o itraconazol.

Em vista da realidade apresentada e na tentativa de melhorar a resposta imune do hospedeiro, conseguir um protocolo terapêutico mais eficaz para casos refratários e reduzir o período de tratamento da criptococose, o estudo teve como objetivo incluir a β -Glucana como um adjuvante de imunidade associado ao fluconazol no tratamento da criptococose experimental sistêmica.

2. REVISÃO DE LITERATURA

2.1. Criptococose

A criptococose é uma enfermidade micótica sistêmica, causada pelo fungo leveduriforme, sendo descrita em diferentes espécies. Em humanos a doença está relacionada com indivíduos com Síndrome da Imunodeficiência Adquirida (SIDA), transplantados, casos de diabetes, câncer e tratamento prolongado com corticosteróides. Em medicina veterinária a infecção é agravada por pelo uso indiscriminado de corticosteróides e doenças como leucemia felina (FeLV) e imunodeficiência felina (FIV) (LACAZ et al., 2002; TABOADA, 2004).

O *C. neoformans* é capaz de parasitar inúmeras espécies, das quais foram descritos casos em cães, gatos, cavalos, bovinos, raposa, onça, macaco, porco-da-Guiné, furão, gazela, cabra, coala, golfinho, pombo, cobra, guepardo, alpaca, musaranho, toninhas e cangurus (LARSSON, 2000; CFSPH, 2005). As aves, principalmente os pombos, devido sua elevada temperatura corporal (42°C), não permitem o crescimento do *C. neoformans*, sendo a espécie muito resistente à infecção. A maioria dos animais de laboratório é suscetível à criptococose (CORRÊA, 1994).

O primeiro caso de criptococose em pequenos animais foi descrito por Holzworth em 1952 em um gato doméstico, sendo considerada até os dias de hoje a micose sistêmica mais comum dentre as que acometem felinos (GROGAN & HART, 1997, LARSSON, et al., 2003), enquanto a criptococose canina ocorre em menor frequência. Apesar de ser uma doença ainda pouco diagnosticada em pequenos animais, o número de relatos vem sendo crescente ano após ano (WOLF & TROY, 1997; HONSHO et al., 2003; LARSSON et al., 2003; THOMSON et al., 2006).

A inalação de basidiósporos ou formas dessecadas da levedura parece ser a rota primária para a infecção, mas já foram descritos casos de inoculação cutânea direta e infecção oral (BAES & VAN CUTSEM, 1985; CORRÊA, 1994; RUIZ DE GOPEGUI et al., 2002). As formas maiores da levedura após serem inaladas pelos animais serão retidas no trato respiratório superior (cavidade nasal e nasofaringe), podendo causar uma rinite micótica. As formas menores

poderão ser inaladas até o trato respiratório inferior, podendo resultar em doença pulmonar, com formação de granulomas. A disseminação da infecção a partir do trato respiratório ocorre pela invasão local e pelas vias hematógenas ou linfáticas (CORRÊA, 1994; WOLF & TROY, 1997; QUINN et al., 1997; TABOADA, 2004). Os principais órgãos-alvo incluem: trato respiratório, tecido ocular, pele e sistema nervoso central (SNC) (MASON et al., 1989; TABOADA, 2004). Ainda foram detectadas lesões em órgãos como baço, rins, tireóide, paratireóide, medula espinhal, nervo ciático, fígado, ossos e no sistema gastrointestinal (GROGAN & HART, 1997; CASADEVALL & PERFECT, 1998; HONSHO et al., 2003; LARSSON et al., 2003; THOMSON et al., 2006).

Os sinais clínicos da criptococose em pequenos animais, geralmente, estão mais relacionados com trato respiratório superior, onde na maioria das vezes, podem-se evidenciar lesões granulomatosas, lesões ulcerativas ou massas proliferativas de tecido mole no interior da cavidade nasal que podem exteriorizar-se pelas narinas, e causar deformação nos ossos da face, além de espirros e secreção nasal. A extensão local da lesão desde a cavidade nasal e através dos linfonodos poderá causar linfadenopatia regional. Lesões cutâneas podem ocorrer na forma de nódulos isolados ou múltiplos de rápido crescimento, podendo ulcerar e exsudar material viscoso e seroso. Várias lesões cutâneas frequentemente são decorrentes de criptococose disseminada. A disseminação hematógena pode resultar em claudicação secundária a osteomielite, insuficiência renal secundária e linfadenopatia generalizada. Nos olhos os sinais são coriorretinite granulomatosa, neurite óptica, podendo ser evidenciada hemorragia ou cicatriz na retina ao exame de fundo de olho. No cérebro geralmente a invasão do microrganismo ocorre através da placa cribiforme, provocando ataxia, paresia, convulsões, andar em círculo, alterações comportamentais e cegueira (WOLF & TROY, 1997; MALIK, 2003; TABOADA, 2004).

Não há relatos da transmissão direta da criptococose intra e interespecies, pois o agente não sofre aerolização a partir de tecidos ou secreções contaminadas, porém, não está excluída a possibilidade de um animal infectado constituir um risco para a saúde pública, principalmente para pessoas imunossuprimidas, portanto animais doentes devem ser manipulados com cautela (CORRÊA, 1994; LARSSON, 2000).

O diagnóstico presuntivo da criptococose baseia-se em dados epidemiológicos, sinais clínicos e patológicos. O diagnóstico definitivo é realizado através da demonstração da levedura no material clínico, através de exame direto com tinta da China, isolamento do agente em meio de cultura seguido por provas bioquímicas de identificação, exame histopatológico, e a pesquisa de antígenos circulantes (SIDRIM & ROCHA, 2004).

Como diagnóstico auxiliar, em animais que morrem ou são eutanasiados, pode-se analisar as características anatomopatológicas. A rinite granulomatosa é normalmente evidente, e em alguns casos os pulmões são também afetados. Nos casos de criptococose cerebral, os achados consistem em meningoencefalite primária ou granulomas cerebrais, e o espaço sub-aracnóide pode estar distendido com exsudato aderente de aspecto mucóide. As meninges e ocasionalmente os pulmões podem apresentar espaços císticos. Neurite óptica é um achado comum em gatos com criptococose cerebral, e em alguns animais os bulbos olfatórios são substituídos por uma massa gelatinosa de células da levedura. Foram achados de necropsia, granulomas renais em alguns casos com doença disseminada, assim como lesões no baço, glândula supra-renal, glândula tiróide e fígado (GOMPERTZ et al., 1991; LACAZ et al., 2002; MALIK, 2003).

Na histopatologia aparecem células de parede fina de tamanho variado com um espaço circular claro, frequentemente mal delineado. Esses espaços representam a cápsula polissacarídica que não se cora pela hematoxilina-eosina, conferindo assim o aspecto característico de “bolhas de sabão”. Com a coloração Mucicarmim de Mayer, a parede e cápsula da célula aparecem vermelhas. A cápsula pode aparecer com a forma de um espinho em volta da parede celular, possivelmente como um fenômeno de encolhimento. As células estão livres nos tecidos, no interior de macrófagos ou em células gigantes (FREY et al., 1995; LACAZ et al., 2002). Leveduras em brotamentos com base estreita são vistos nas lesões de criptococose (CHO et al., 1986; PEARSON et al., 1983).

2.2. *Cryptococcus neoformans*

O *Cryptococcus neoformans*, agente da criptococose, é um fungo leveduriforme e ubíquo (LACAZ et al., 2002), que, segundo dados históricos, foi isolado pela primeira vez em 1894, no Instituto de Higiene da Universidade de Caligari (Sardenha). Em 1895 Sanfelice denominou-o de *Saccharomyces neoformans*, passando para o gênero *Cryptococcus* em 1901, (KWON-CHUNG & BENNET, 1992). Em 1905 foi reconhecido como agente de meningite em humanos, sendo a levedura renomeada como *Torula histolytica*, denominando a doença de torulose. Em 1949, Evans encontrou diferenças sorológicas entre cepas, identificando três sorotipos, A, B e C, entre os isolados obtidos de pacientes com criptococose. Vinte anos mais tarde, o quarto sorotipo, D, foi identificado em um isolado de Vogel e confirmado, por Wilson et al. em 1968. Em 1950, Benham propôs o nome de criptococose no lugar de torulose e que *C. neoformans* seria a nomenclatura conservada (KWON-CHUNG & BENNET, 1992).

O gênero *Cryptococcus* pertence ao reino Fungi, subdivisão Deuteromycotina, classe Blastomycetes, ordem *Moniliales*, família *Cryptococcaceae* (LACAZ et al., 2002). Existem 19 espécies dentro do gênero *Cryptococcus*, mas apesar de relatos de outras espécies patogênicas, o principal patógeno é o *C. neoformans* (MITCHELL & PERFECT, 1995). Atualmente são reconhecidas duas espécies patogênicas do chamado complexo *Cryptococcus*: *C. gattii* e *C. neoformans* (KON et al., 2008).

Do ponto de vista epidemiológico, a espécie *neoformans* é cosmopolita, ocorre em diversos substratos orgânicos, frequentemente isolada das excretas dessecadas das aves, especialmente pombos urbanos (*Columba livia domestica*) (ELLIS & PFEIFFER, 1990; LEVITZ, 1991; KON et al., 2008). A espécie *gattii*, ocorre em regiões tropicais e subtropicais, inicialmente mostrou ter uma associação ecológica específica com várias espécies de eucaliptos, mas atualmente está associada a diferentes espécies de árvores e madeira em decomposição (ELLIS & PFEIFFER, 1990; KWON-CHUNG & BENNET, 1992; LACAZ et al., 2002; SIDRIM & ROCHA et al., 2004, KON et al., 2008).

O *C. neoformans* se multiplica por brotamento, geralmente unipolar, unido à célula-mãe por um pedúnculo delgado, por isso, são visualizadas

células de diferentes tamanhos ao microscópio (GOMPertz et al., 1991). A levedura cresce facilmente em meio ágar Sabouraud dextrose, em temperaturas de 25 a 37°C, formando colônias brilhantes, viscosas e úmidas, de textura mucóide, com tonalidade branca a creme. Após um mês em culturas, as colônias, por sua textura mucóide fluem da superfície dos meios, acumulando-se no fundo dos tubos de ensaio. Quando o agente é cultivado em meios à base de ágar contendo extratos de semente de Níger, a colônia adquire coloração escura, devido a estes meios conterem tirosina e ácido clorogênico que se oxidam produzindo pigmento, característica que não é observada em outras leveduras (LACAZ et al., 2002).

A micromorfologia do *C. neoformans* caracteriza-se pelo formato esférico a oval, medindo de 3 a 8 µm, parede celular com 2,0-2,5 µm de diâmetro, circundada por uma cápsula mucóide polissacarídica de espessura variável (WOLF & TROY, 1997). Essa cápsula pode ser melhor demonstrada no exame direto preparado com a tinta da China, sendo que sua largura pode exceder o diâmetro da célula mãe (FREY et al., 1995; GROGAN & HART, 1997). As leveduras do gênero *Cryptococcus* não são fermentativas, possuindo, entretanto, habilidade assimilativa de carboidratos. A assimilação do Inositol diferencia as espécies de *Cryptococcus* das espécies de *Rhodotorula*. *C. neoformans* e *C. gattii* são as únicas espécies do gênero que tem habilidade para crescer a 37°C e produzir fenoloxidade; no cultivo em lâmina com ágar fubá não forma pseudomicélio, sendo a prova da hidrólise da uréia positiva (MITCHELL & PERFECT, 1995).

Em relação aos fatores de virulência relacionados ao *C. neoformans*, os mais importantes são presença de cápsula, síntese de melanina e termotolerância a 37°C. A cápsula é constituída de polissacarídeos, polímeros de xilose, manose e ácido glucurônico. Os polissacarídeos capsulares inibem a fagocitose, consomem o complemento, absorvem e neutralizam opsoninas. Cepas capsuladas apresentam maior carga negativa do que cepas praticamente acapsuladas, o que propicia repulsão eletrostática entre o agente e as células efetoras do hospedeiro, diminuindo as interações celulares necessárias para a eliminação do *C. neoformans* (NOSANCHUK & CASADEVALL, 1999). A cápsula pode também inibir a opsonização por

encobrir a porção Fc de anticorpos para Glucuronoxilomanose (GMX-principal antígeno capsular), impedindo a ligação aos receptores Fc e consequentemente, a fagocitose (KOSEL et al., 1988). Em alta concentração, os polissacarídeos inibem a quimiotaxia de neutrófilos e monócitos para o sítio inflamatório e a síntese de anticorpos, mas se houver baixa concentração antigênica pode haver influxo normal de leucócitos para o sítio da infecção (DENNING et al., 1991; MITCHELL & PERFECT, 1995).

A produção de pigmento melanínico, ocorre a partir da fenoloxidase sobre substratos contendo dopamina e tem função antioxidante e antifagocítica. O *C. neoformans* quando circundado pela melanina é capaz de neutralizar grande porção de oxidantes produzidos pelo estímulo de macrófagos (JACOBSON & TINNEL, 1993). O cérebro é rico em substratos para fenoloxidase, tais como a dopamina, e esta poderia ser a responsável pelo tropismo destes microrganismos pelo sistema nervoso. Além disso, há evidências de que no cérebro ocorra pouca ação de linfócitos T o que ocasionaria um atraso no desenvolvimento da resposta inflamatória no tecido cerebral em relação a outros órgãos (KON et al., 2008). Rhodes et al., em 1982, relataram menor virulência em cepas mutantes melanina negativas em camundongos. A fenoloxidase não é essencial para o crescimento e desenvolvimento fúngico, embora aumente a chance de sobrevivência e competitividade no meio ambiente. A melanina confere resistência ao estresse ambiental, demonstrando que é essencial para a proteção do fungo contra a radiação ultravioleta (UV), dissecação e temperaturas extremas (LANGFELDER et al., 2003).

2.3. Tratamento da criptococose

O número de fármacos com ação antifúngica para uso clínico vem aumentando nos últimos anos em decorrência dos avanços nas pesquisas, devido ao aumento da ocorrência de doenças fúngicas em consequência das enfermidades e tratamentos imunossupressores. Em medicina veterinária, o tratamento tem se baseado no uso dos agentes azólicos, utilizados isolados ou em associação a outros fármacos antifúngicos, principalmente na clínica de

pequenos animais, para o tratamento de micoses sistêmicas e cutâneas. No caso de doenças que seguem um curso granulomatoso, como a criptococose, há necessidade de antifúngicos sistêmicos eficientes e mesmo assim pode ocorrer refratariedade ao tratamento (ADAMS, 2003).

O tratamento da criptococose é fundamentalmente medicamentoso, devendo ser iniciado precocemente e mantido por longo prazo, porém, o antifúngico a ser utilizado, dose e duração do tratamento permanecem controversos. Os esquemas terapêuticos mais utilizados em veterinária atualmente incluem o fluconazol, o cetoconazol, o itraconazol e a anfotericina B. O paciente deve permanecer sob acompanhamento ambulatorial por longo tempo, tendo em vista que as lesões podem retornar após o término do tratamento (MENTZ et al., 1998; TABOADA, 2004).

2.3.1 Fluconazol

O fluconazol é um antifúngico triazólico, hidrossolúvel com excelente absorção e meia-vida longa (FARIAS & GIUFFRIDA, 2002). Foi desenvolvido em 1982 e licenciado em 1990 para uso humano em criptococose e candidíase. Substituiu o uso do cetoconazol em pequenos animais e aves para criptococose e outras micoses como candidíase (ADAMS, 2003).

Os antifúngicos do grupo dos azóis interferem na síntese do ergosterol, bloqueando a enzima 14- α -desmetilase, presente no citocromo P-450 da célula fúngica, e, por consequência, impedindo a desmetilação do precursor lanosterol em ergosterol. Essa propriedade altera a função da membrana celular, aumentando sua permeabilidade (SIDRIM & ROCHA, 2004).

O fluconazol apresenta espectro de ação semelhante a outros azóis, incluindo micoses superficiais e profundas. Não tem demonstrado atividade contra fungos filamentosos, e a resistência adquirida em certas espécies de *Candida* e *Cryptococcus* tem sido descrita. É um fármaco de opção para o SNC, como em casos de meningite criptococócica, pois alcança concentrações mais altas do que o itraconazol e cetoconazol no líquido cefalorraquidiano (LCR). Em medicina veterinária, vem sendo indicado nos casos de

neurocriptococose e criptococose ocular em pequenos animais (ADAMS, 2003; FICA, 2004; ANDRADE, 2008).

As propriedades farmacocinéticas do fluconazol são similares após administração via intravenosa e oral. Possui excelente absorção gastroentérica, não sendo observadas alterações de sua biodisponibilidade por modificações do pH gástrico. A ligação às proteínas plasmáticas é baixa, sendo que somente 11 a 12% da droga é conjugada à albumina plasmática, diferente de outros azólicos, o que permite sua difusão e alta concentração nos líquidos corporais (ADAMS, 2003; ANDRADE, 2008). Em pacientes com meningite fúngica os níveis de fluconazol no líquor são aproximadamente 80% dos níveis plasmáticos correspondentes. Altas concentrações de fluconazol na pele, acima das concentrações séricas, foram obtidas no extrato córneo, derme e epiderme. Possui meia-vida de 25-30 horas, sua biotransformação é hepática e a principal via de excreção é a renal, com aproximadamente 80-90% da dose administrada encontrada como fármaco inalterado na urina, sob a forma ativa, sendo um fármaco valioso no tratamento da cistite fúngica (ADAMS, 2003; FICA, 2004; ANDRADE, 2008). Podem ocorrer efeitos colaterais como náuseas, dor abdominal, diarreia, flatulência podendo surgir *rash* cutâneo, eritema e hepatotoxicidade (ADAMS, 2003).

O fluconazol está disponível em comprimidos de 50 e 100 mg, cápsulas de 150 mg, suspensão oral com 10-40 mg/ml e infusão intravenosa de 2 mg/ml. As doses usuais para pequenos animais são de 5–10 mg/kg, diariamente, alguns autores recomendam a dose de 50 mg/gato e 10-12 mg/kg para cães (SCOTT et al., 1996; FARIAS & GIUFFRIDA, 2002, ADAMS, 2003; TABOADA, 2004). O tratamento para criptococose deve se manter até remissão completa das lesões, cultura micológica ou sorologia negativa para o *C.neoformans*, o que para pequenos animais pode chegar a um curso de sete a oito meses (LARSSON, 2000).

2.3.2. Uso de Imunomodulador na terapia das micoses

Devido aos crescentes casos de resistência antifúngica e o maior número de imunodeprimidos, assim como o crescente número de isolados humanos e de origem animal resistentes a antimicrobianos, tem se buscado

alternativas terapêuticas para o tratamento das micoses, especialmente as sistêmicas. Estudos sugerem que atualmente a principal causa do fracasso da terapia em criptococose é devido a baixa imunidade do hospedeiro (PAPPALARDO & MELHEM, 2003).

A estimulação da resposta imune, por intermédio de imunomoduladores ou modificadores de resposta biológica, tem sido objeto de inúmeras pesquisas, e de grande relevância no combate aos microrganismos patogênicos. Estas substâncias são combinações capazes de interagir com o sistema imune e melhorar aspectos específicos da resposta do hospedeiro. Podem ser constituídos de frações protéicas, microrganismos mortos, lipídeos e derivados sintéticos, e apresentam boas perspectivas na restauração de estados de imunodeficiência em humanos e animais (TZIANABOS, 2000; LEVANDOSKI, 2003, FREITAS et al., 2004).

Existem poucos estudos sobre o uso de imunomoduladores como auxiliares no tratamento de micoses, principalmente no que diz respeito à área veterinária, pois sua utilização tem sido limitada em virtude do pequeno número de informações referentes à dose, via e frequência de administração, efeitos colaterais e reduzido número de preparações aprovadas para uso clínico.

2.3.2.1. Glucana

As β -glucanas são polissacarídeos constituintes estruturais da parede celular de leveduras. Esses polímeros vêm sendo estudados nos últimos anos pela sua bioatividade, principalmente no que se refere a imunomodulação, ativando mecanismos de defesa no hospedeiro (MAGNANI et al., 2008). A parede celular interna da levedura *Saccharomyces cerevisiae*, é uma importante fonte de β -glucana, na qual está presente em 48 a 60%. Esse polímero é composto de unidades de glicose com ligações $\beta(1-3)$ e $\beta(1-6)$, manoproteínas (20-23%) e quitina (0,6-2,7%) (BROWN & GORDON, 2003; MAGNANI et al., 2008). A camada externa da parede é formada pelas manoproteínas e a interna por glucana e quitina.

Essas substâncias são conhecidas como modificadores da resposta biológica (MRBs), pois alteram a resposta no hospedeiro pelo estímulo do sistema imune (MAGNANI et al., 2008). Possuem efeito antiinflamatório, antitumoral (pelo aumento da atividade citolítica sobre células tumorais "in

vivo"), antimutagênico, hipocolesterolêmico, hipoglicêmico, proteção contra infecções com patógenos fúngicos, bacterianos, virais e protozoários (WILLIAMS et al., 1979; WILLIAMS et al., 1982; WILLIAMS et al., 1983; BLEICHER et al., 1995; TZIANABOS, 2000).

A β -glucana possui vários efeitos benéficos sobre o sistema imunológico em animais e seres humanos: aumento do número, tamanho e função dos macrófagos (TZIANABOS, 2000; LEE et al., 2001; XIAO et al., 2004), aumento da secreção de lisozima (STASHENKO et al., 1995; TZIANABOS et al., 1994) e fator necrose tumoral pelo macrófago (TZIANABOS et al., 1992), aumento da depuração de antígenos (TZIANABOS et al., 1999; VASTA et al., 1999), estímulo da hematopoiese (HOFER & POSPISIL, 1997).

Ainda não foi elucidado o mecanismo de atividade das β glucanas, mas acredita-se que seja dependente da massa molecular do exopolissacarídeo, dos tipos de ligações glicosídicas e resíduos presentes, além da sua conformação espacial (BROWN & GORDON, 2003). Sabe-se que as respostas à β -glucana em vertebrados têm início com o reconhecimento por receptores presentes na superfície celular de células imunes, como macrófagos/monócitos, neutrófilos e células natural killer (NK). Além disso, também foram descritos em células não imunes como endoteliais, fibroblastos, do epitélio alveolar e de Langerhans (MAGNANI et al., 2008). Neste contexto, Kubala et al. (2003) relataram que a modulação da atividade celular da β -glucana inicia com a ativação de macrófagos, células endoteliais e dendríticas, células B e T, e linfócitos polimorfonucleares. Além disso, envolvem a resposta imune específica pela indução da expressão de diversas citocinas como TNF- α , IL-6, IL-8 e IL-12 (LEE et al., 2001; XIAO; et al., 2004; MOON et al., 2005).

A atividade antifecciosa da β (1-3) glucana foi testada em modelos animais com doenças bacterianas (TZIANABOS & CISNEROS, 1996; LIANG et al., 1998), fúngicas (MARTINS 2008, PELIZON et al., 2005, MEIRA et al., 1996), parasitárias (HOLBROOK et al., 1981), e virais (REYNOLDS et al., 1980; JUNG et al., 2004), sendo testado extensivamente dentro doenças bacterianas experimentais. β (1-3) glucana foram avaliados em modelos experimentais de *Escherichia coli*, *Staphylococcus aureus*, *Pseudomonas aeruginosa* e *Mycobacterium leprae* (DELVILLE et al., 1977; KERNODLE et al., 1998; WILLIAMS et al., 1979; WILLIAMS et al.; 1983; WILLIAMS et al.; 1988;

YOKOTA et al., 1990; PELIZON et al., 2005). Em cada caso, o tratamento com β (1-3) glucana teve um efeito benéfico reduzindo mortalidade ou diminuindo carga bacteriana em animais infectados (WAKSULL et al., 1999). Ribeiro et al. (2005), demonstraram que a β (1-3) glucana aumentou significativamente a capacidade de fagocitose de células inflamatórias sobre a *Klebsiella pneumoniae* na cavidade peritoneal de camundongos Balb/c, e sobre a *Escherichia coli* em modelo experimental de sepse (FREITAS et al., 2004).

Estudos recentes com glucana, direcionados a agentes antifúngicos, demonstraram boa atividade contra *Paracoccidioides brasiliensis* (paracoccidioidomicose) e *Sporothrix Schenckii* (esporotricose) (PELIZON et al., 2005; MARTINS, 2008), bem como ativação de citocinas pró-inflamatórias como IL-1, IL-6, IL-12, TNF e INF- γ em cromoblastomicose e paracoccidioidomicose (FREITAS, et al., 2004; AZEVEDO, et al., 2008). Martins (2008), em trabalho avaliando o uso deste imunomodulador associado a antifúngico em esporotricose cutânea experimental, relatou que essa associação induziu a uma regressão mais rápida da enfermidade.

3. MATERIAL E MÉTODOS

3.1. Isolado utilizado

A cepa de *C. neoformans* utilizada para inoculação dos animais experimentais neste estudo foi proveniente de caso clínico de criptococose em paciente felino (Figura 1). O isolado (Figura 2) está estocado na Micoteca do Setor de Micologia do Laboratório de Doenças Infecciosas – Faculdade de Veterinária / Universidade Federal de Pelotas/ RS.

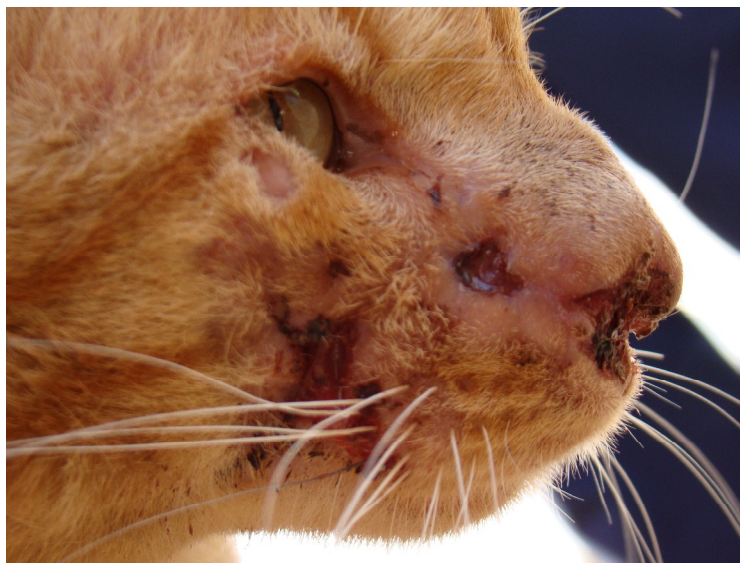

Figura 1- Felino com criptococose, do qual foi obtido o isolado fúngico utilizado para a inoculação experimental.

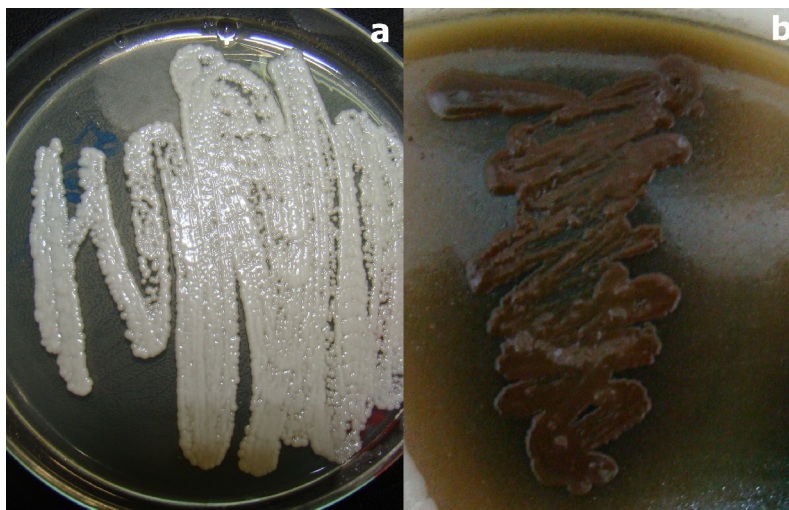


Figura 2- Colônias de *C. neoformans* em ágar Sabouraud dextrose acrescido de cloranfenicol (a) e ágar Niger (b), proveniente de criptococose felina (Setor de Micologia, FV-UFPel).

3.2. Manutenção das amostras

O isolado de *C. neoformans* foi mantido a partir de subculturas de colônias em tubos contendo meio ágar Sabouraud dextrose acrescido de cloranfenicol e preservado sob refrigeração em temperatura média de 4°C.

3.3. Inoculação experimental

3.3.1. Animais experimentais

Foram utilizados 100 camundongos (*Mus musculus*), *swiss*, albinos, machos, com oito semanas de idade, massa corporal variando de 44 a 57 g. Os animais foram alojados em gaiolas de polipropileno, mantidos com controle de umidade e temperatura, dieta e água *ad libitum*, ciclo de claro/escuro de 12 horas, durante as sete semanas previstas na realização do experimento, na sala de experimentação do Biotério Central da Universidade Federal de Pelotas (UFPel).

3.3.2. Grupos experimentais

Foram constituídos cinco grupos de 20 animais, sendo eles denominados: controle (G1), grupo fluconazol (G2), grupo fluconazol associado a β (1-3) glucana (G3), grupo β (1-3) glucana dose 1 (G4) e grupo β (1-3) glucana dose 2 (G5).

3.3.3. Preparação do inóculo

Foi realizado subcultivo do isolado em meio ágar Sabouraud dextrose com cloranfenicol e incubado a 32°C, para obtenção de cepa pura e viável. O inóculo fúngico foi preparado utilizando colônias jovens diluídas em água destilada estéril e homogeneizadas e padronizadas na escala 0,5 de Mac Farland em 1×10^7 células de *C. neoformans* em 0,5 ml.

3.3.4. Inoculação do *C. neoformans*

Todos os animais foram inoculados pela via intraperitoneal (Figura 3), utilizando-se seringa graduada de 1 ml com 0,5 ml de suspensão do inóculo fúngico com 1×10^7 células de *C. neoformans*.

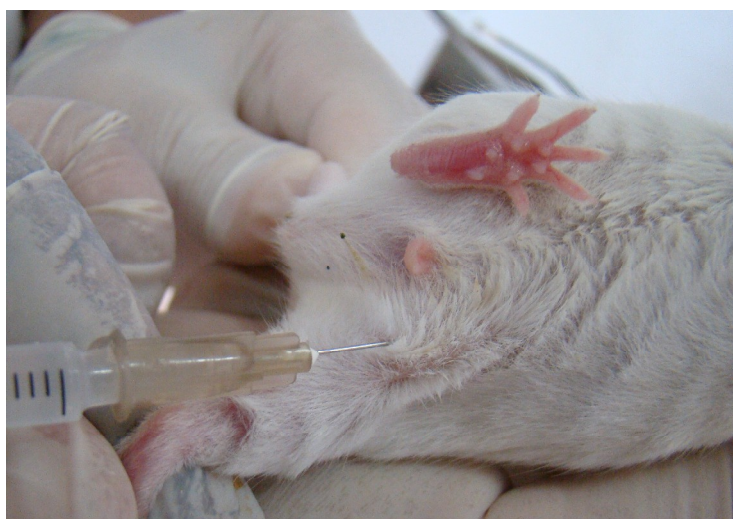

Figura 3 – Inoculação intraperitoneal da suspensão fúngica contendo $1 \times 10^7/0,5$ ml células de *C. neoformans* (Setor de Micologia, FV-UFPel).

3.4.- Tratamento dos animais experimentais

3.4.1- Fármacos utilizados

O fluconazol foi utilizado na forma de suspensão oral (Anexo A) e administrado na dose padrão (10 mg/kg) de acordo com o peso dos animais. A β (1-3) glucana foi utilizada na forma comercial com o nome de Imunoglucan® do laboratório Hebron Farmacêutica.

3.4.2- Administração dos fármacos

O tratamento dos animais com criptococose experimental foi iniciado sete dias após a inoculação e realizado conforme descrito na Tabela 1.

Tabela 1- Grupos experimentais e seus respectivos tratamentos.

GRUPOS EXPERIMENTAIS	TRATAMENTO
CONTROLE (G1)	- 0,1 ml/dia de água destilada estéril via oral (VO); - 0,25 ml/semana de solução fisiológica 0,9% via subcutânea (SC).
FLUCONAZOL (G2)	- 0,1ml de fluconazol (10 mg/Kg), VO; - 0,25 ml/semana de solução fisiológica 0,9%, SC.
FLUCONAZOL + GLUCANA (G3)	- 0,1 ml de fluconazol (10 mg/Kg), VO; - 0,25 ml/semana de β (1-3) glucana (0,5 mg), SC.
GLUCANA I (G4)	- 0,1 ml/dia de água destilada estéril, VO; - 0,25 ml/semana de β (1-3) glucana (0,5 mg), SC.
GLUCANA II (G5)	- 0,1 ml/dia de água destilada estéril, VO; - 0,13 ml/semana de β (1-3) glucana (0,25 mg), SC.

Os animais foram tratados por quarenta e dois dias recebendo o antifúngico e água destilada estéril uma vez ao dia por via oral com auxílio de sonda orogástrica rígida (Figura 4), já o imunostimulante foi administrado por via subcutânea uma vez por semana.



Figura 4- Administração do antifúngico aos animais experimentais tratados por via oral com auxílio de sonda orogástrica (Setor de Micologia, FV-UFPel).

3.4.3- Acompanhamento clínico

Durante o período experimental, os animais foram observados diariamente quanto ao estado geral, mortalidade e evolução da enfermidade. O exame clínico individual foi realizado semanalmente, sendo qualquer alteração comportamental ou física descrita em um relatório para avaliação da evolução da criptococose experimental. As alterações clínicas observadas foram: piloereção, desidratação, animais com alterações comportamentais como apatia ou excitação, aumento de volume na região do osso parietal e do osso frontal, lateralidade de cabeça, paralisia de membros, cromodacriorréia, capacidade de se pendurar na grade e óbitos. A capacidade dos animais se agarrarem a grade das gaiolas, comportamento normal em camundongos, foi realizada colocando o animal sobre a grade e ao virar esta, avaliou-se a capacidade destes permanecerem fixados, sem cair.

3.5.- Necropsia dos animais experimentais

Cinco animais de cada grupo foram eutanasiados aos 15 e aos 30 dias de tratamento. Ao final dos 42 dias de tratamento (seis semanas) os animais

restantes de cada grupo também foram eutanasiados (com elevadas doses de tiopental intraperitoneal conforme resolução do CFMV nº 714/2002).

Nas necropsias foi avaliada a presença de lesões anatomopatológicas macroscópicas de órgãos torácicos, abdominais e cérebro, com posterior colheita de amostras de cérebro, pulmão, baço e rim e qualquer outro órgão que apresentasse alteração. O material foi colhido para avaliação microbiológica (retroisolamento do agente e contagem de unidades formadoras de colônia-UFCs) e histopatológica. O mesmo procedimento foi realizado com os animais que foram ao óbito no decorrer do experimento.

3.6.- Exame microbiológico

3.6.1. Retroisolamento do *C. neoformans*

O retroisolamento do agente foi obtido a partir do cultivo de fragmentos dos órgãos coletados durante a necropsia provenientes de cérebro, pulmão, baço e rim e demais órgãos caso se observasse a presença de lesões macroscópicas características da micose. As amostras foram cultivadas em duplicata em placa de Petri, contendo ágar Sabouraud dextrose acrescido de cloranfenicol, mantidas a 32°C por 48 a 72 horas para a caracterização macro e micromorfológica do *C. neoformans*.

3.6.2. Macerados e Unidades Formadoras de Colônias (UFCs)

Para a realização das UFCs (Figura 5), após serem semeados para retroisolamento, cérebro e pulmão foram divididos. A metade a ser utilizada foi pesada e após macerada em gral com auxílio de pistilo. O macerado foi colocado em solução salina estéril (10 ml) agitado, e filtrado em camada dupla de gaze estéril. As soluções foram cultivadas em sua concentração original e em diluições seriadas (10^{-1} , 10^{-2} , 10^{-3}) pela técnica de espalhamento sobre placa (em duplicata) em ágar Sabouraud dextrose acrescido de cloranfenicol, incubados a 32°C durante 72 horas, quando foi realizada a contagem das unidades formadoras de colônias (UFCs), calculada a média e resultado final em UFC/grama/orgão.




Figura 5- Procedimento para contagem das unidades formadoras de colônias (UFC); (A) maceração do órgão com o auxílio de grau e pistilo; (B) suspensão fúngica; (C) transferência da suspensão fúngica para placas; (D) suspensão fúngica semeada através da técnica de espalhamento com alça de Drigalski (Setor de Micologia, FV-UFPEl).

3.7 Exame histopatológico

As amostras colhidas dos órgãos foram fixadas em formol a 10%, incluídos em parafina, cortadas em finas camadas e coradas com Ácido Periódico de Schiff (PAS) e hematoxilina-eosina (HE), para a observação tanto das estruturas fúngicas como da reação inflamatória desencadeada pela resposta imune dos animais inoculados.

3.8 Aspectos éticos do experimento *in vivo*

O projeto foi submetido ao comitê de ética da UFPEl e toda a experimentação com animais foi conduzida na sala de experimentação do Biotério Central - UFPEl, dentro das normas éticas e de respeito aos animais experimentais.

3.9.- Análise estatística

A avaliação estatística foi realizada utilizando o programa Statistix 8. Para estimar as diferenças entre os tratamentos utilizou-se a análise da variância, ANOVA para as variáveis contínuas e o teste e Kruskal-Wallis (KW) para as variáveis ordinais, como sinais clínicos, alterações macroscópicas, retroisolamento e unidades formadoras de colônia. As variáveis que apresentaram diferença estatística foram submetidas ao teste de Tukey ou KW ($P < 0,05$), respectivamente, procurando identificar diferenças entre as médias dos tratamentos.

4. RESULTADOS

4.1. Avaliação clínica dos animais experimentais

Observou-se no decorrer do período experimental, sinais clínicos, como piloereção, desidratação, animais com alterações comportamentais como apatia ou excitação, aumento de volume na região do osso parietal e do osso frontal (Figura 6), lateralidade da cabeça, paralisia de membros, cromodacriorréia, baixa capacidade de se pendurar na grade e óbitos (Apêndice A).



Figura 6 - Animal pertencente ao G1 (controle), com aumento de volume na região do osso parietal e do osso frontal (Setor de Micologia, FV-UFPel).

Na última avaliação clínica individual (Figura 7), os animais pertencentes ao G3 (Fluconazol+Glucana) não apresentavam nenhum sintoma clínico da doença. Alguns animais (33,3%) pertencentes ao G2 (Fluconazol) apresentavam aumento de volume na região do osso frontal, sendo esse o único sinal clínico observado neste grupo. No G1 (Controle) e no G4 (Glucana I), 57,1% e 60% dos animais (Figura 8), respectivamente, permaneciam com sinais da doença. Enquanto que no G5 (Glucana II), somente dois animais (25%), eram responsáveis por todos os sinais clínicos analisados.

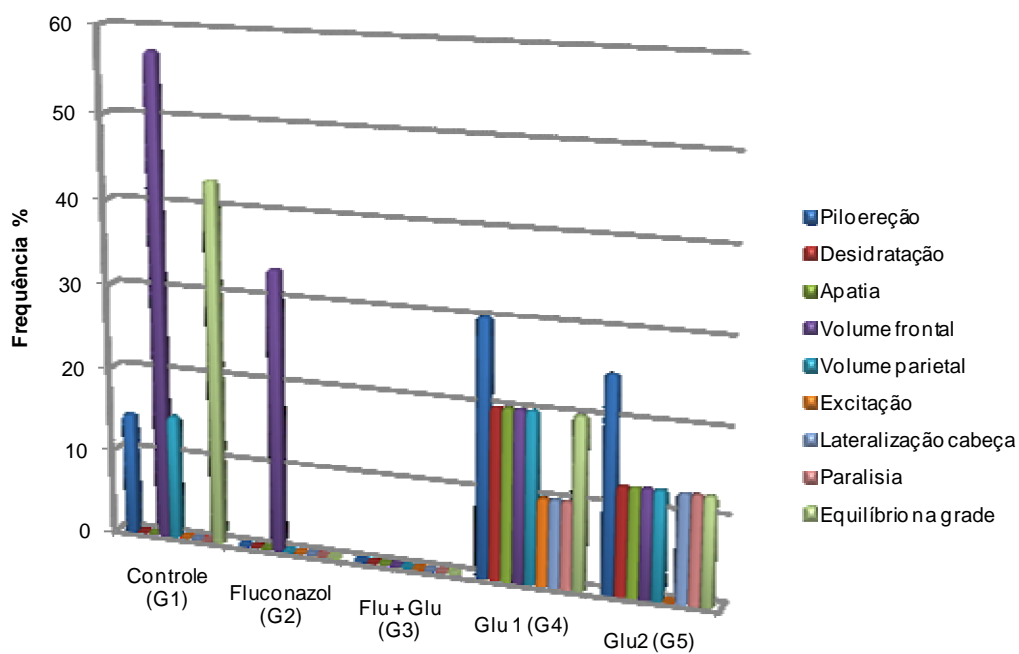


Figura 7- Frequência de sinais clínicos na última avaliação, conforme o grupo experimental (Setor de Micologia, FV-UFPel).

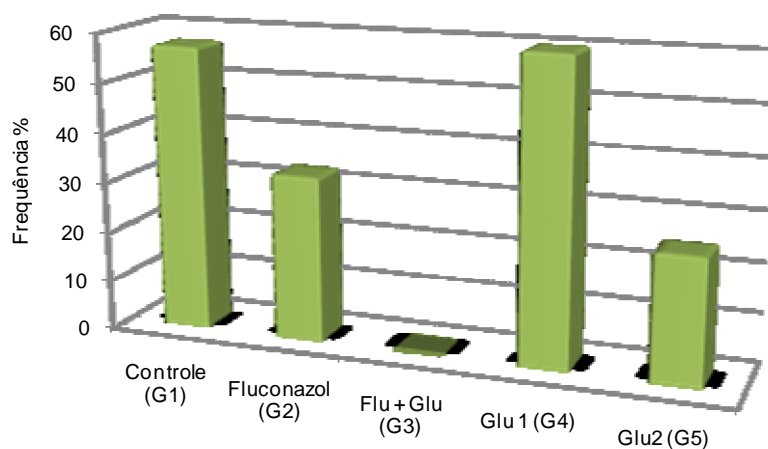


Figura 8 - Frequência de animais com sinais clínicos ao final do experimento, conforme o grupo experimental (Setor de Micologia, FV-UFPel).

Essas alterações analisadas estatisticamente resultaram em diferenças

significativas entre os tratamentos (G1, G2, G3, G4, G5) nas duas primeiras avaliações ($P=0,0000$ e $P=0,0013$, respectivamente). Nessas avaliações o G3 (Fluconazol + Glucana) foi superior estatisticamente ao G1 (Controle), já em comparação ao grupo G2 (Fluconazol), só houve diferença na segunda avaliação. Nas avaliações seguintes não houve diferença estatística entre os tratamentos ($P>0,05$), embora o G3 tenha sido sempre superior ao G1 e G2 (Figura 9).

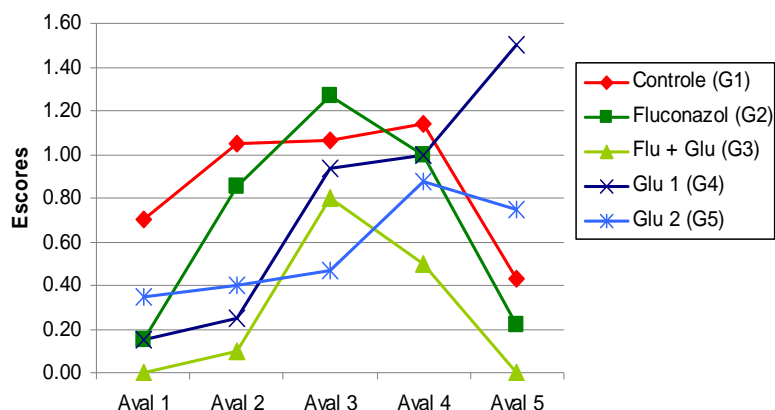


Figura 9 - Análise de médias por escore dos parâmetros clínicos avaliados nos cinco grupos de tratamento (Setor de Micologia, FV-UFPEL, 2010).

Durante o período experimental, ocorreu o óbito de três dos 20 animais pertencentes ao grupo Controle (G1) todos na quinta semana do experimento. Um animal do grupo Fluconazol (G2) veio a óbito na sétima semana, e dois do grupo Glucana II (G5), na sexta semana do experimento. Não houve diferença estatística quanto ao número de óbitos entre os tratamentos ($P>0,05$).

4.2. Alterações anatomopatológicas e histológicas nos animais experimentais

Em relação às alterações anatomopatológicas observadas nos animais com criptococose experimental, no cérebro observaram-se hemisférios com circunvoluções pouco definidas, aumento de tamanho e alteração na consistência do órgão. Nódulos esbranquiçados ou císticos foram observados em pulmões, baço, rins, fígado, mesentério, diafragma e coração (Figura 10). O baço frequentemente apresentava-se com aumento de tamanho

(esplenomegalia) e com consistência friável. Em alguns animais, foi observada hepatomegalia. Histologicamente, em órgãos como pulmões, cérebro, baço, fígado e rins, foi observado reação granulomatosa com infiltrado inflamatório constituído por macrófagos, células epitelióides, linfócitos e células gigantes multinucleadas (algumas com leveduras no citoplasma), com centro repleto de organismos fúngicos, leveduriformes, circundados por halos claros, com aspecto semelhante a “bolhas-de-sabão”, compatível com *C.neoformans* (Figuras 11, 12 e 13).

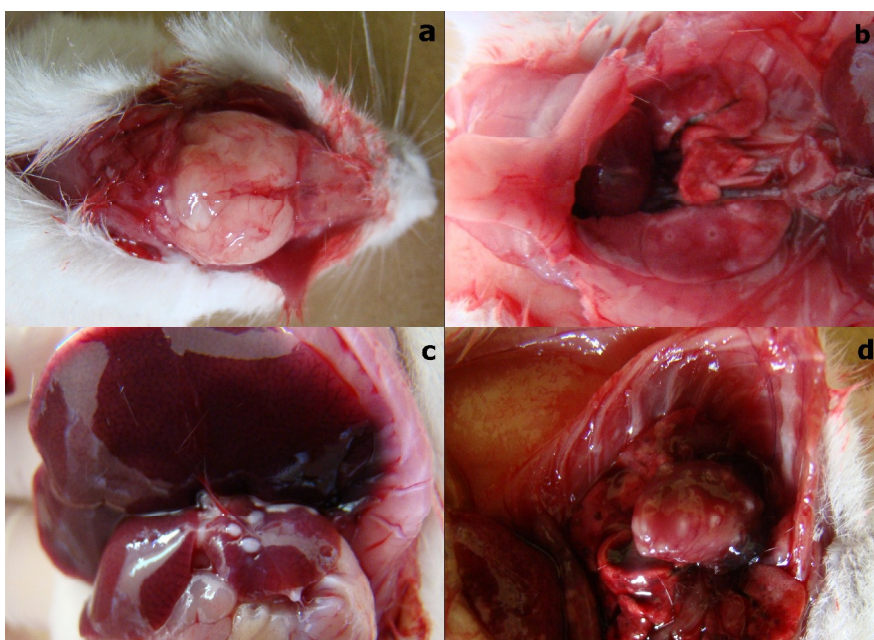


Figura 10 - Alterações anatomopatológicas observadas na necropsia: (a) hemisférios cerebrais com circunvoluções pouco definidas e aumento de tamanho; (b) presença de lesões císticas no pulmão; (c) presença de nódulos esbranquiçados no fígado; (d) presença de nódulos esbranquiçados no coração (Setor de Micologia, FV-UFPel).

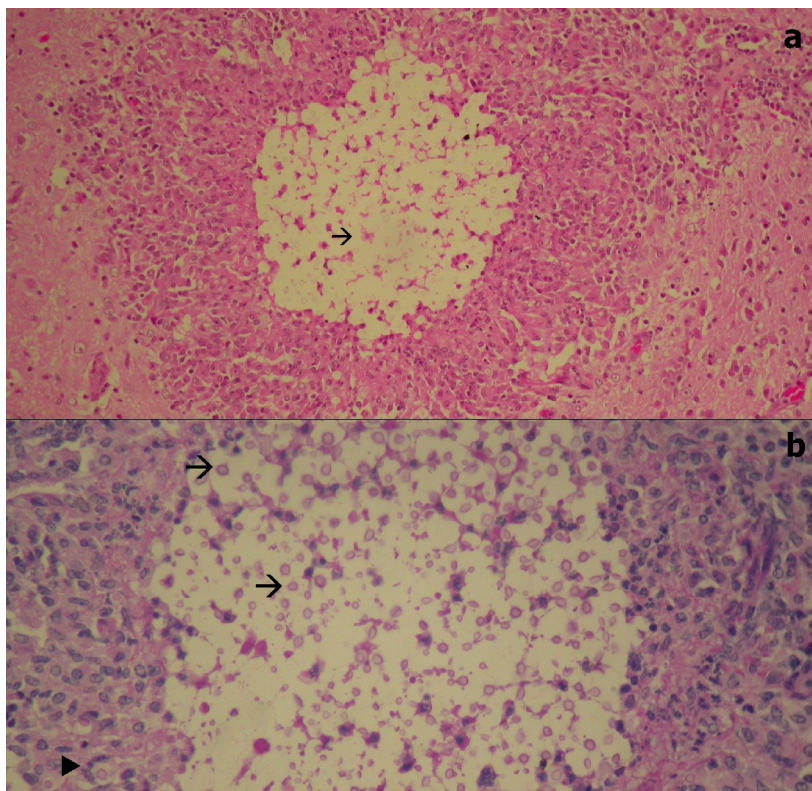


Figura 11 – (a) granuloma no hipocampo cerebral em camundongo pertencente ao grupo controle (G1) observado em microscópio ótico 20x corado com hematoxilina eosina; (b) granuloma no hipocampo cerebral em camundongo pertencente ao grupo controle (G1) observado em microscópio ótico 40x corado com PAS: → = local de presença do fungo com perda de tecido nervoso; ► = presença de células gigantes englobando estruturas fúngicas (Setor de Micologia, FV-UFPel).

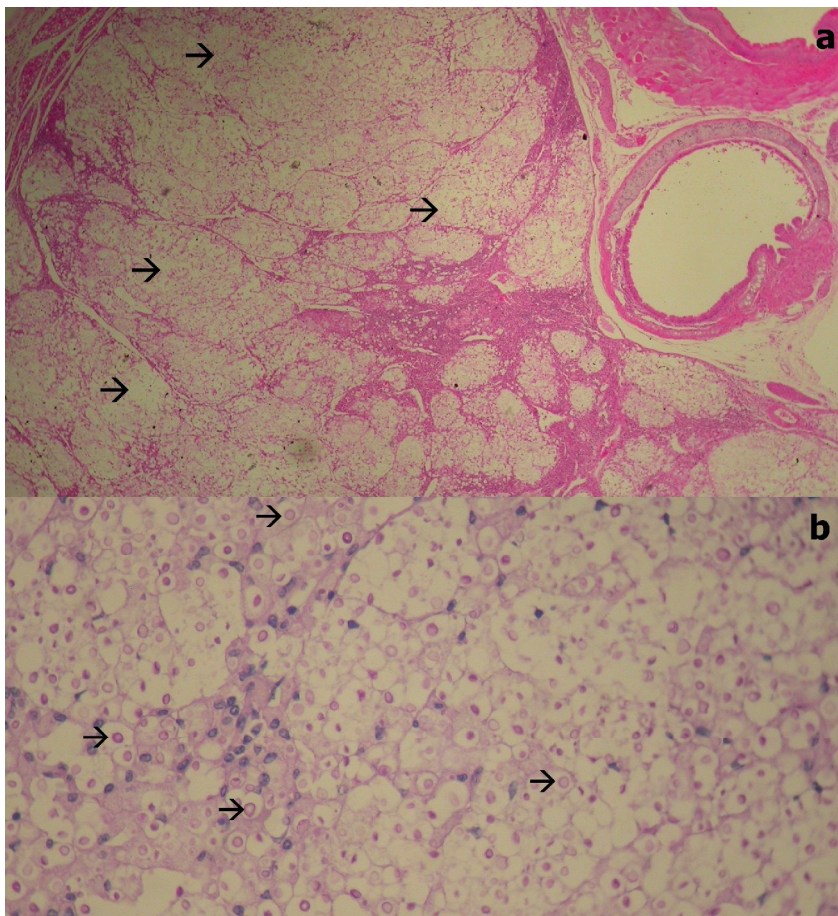


Figura 12 – (a) granuloma pulmonar em camundongo pertencente ao grupo Controle (G1) observado em microscópio ótico 40x corado com hematoxilina eosina; (b) granuloma pulmonar em camundongo pertencente ao grupo Controle (G1) observado em microscópio ótico 40x corado com PAS: → = local de presença do fungo com perda de tecido pulmonar (Setor de Micologia, FV-UFPel).

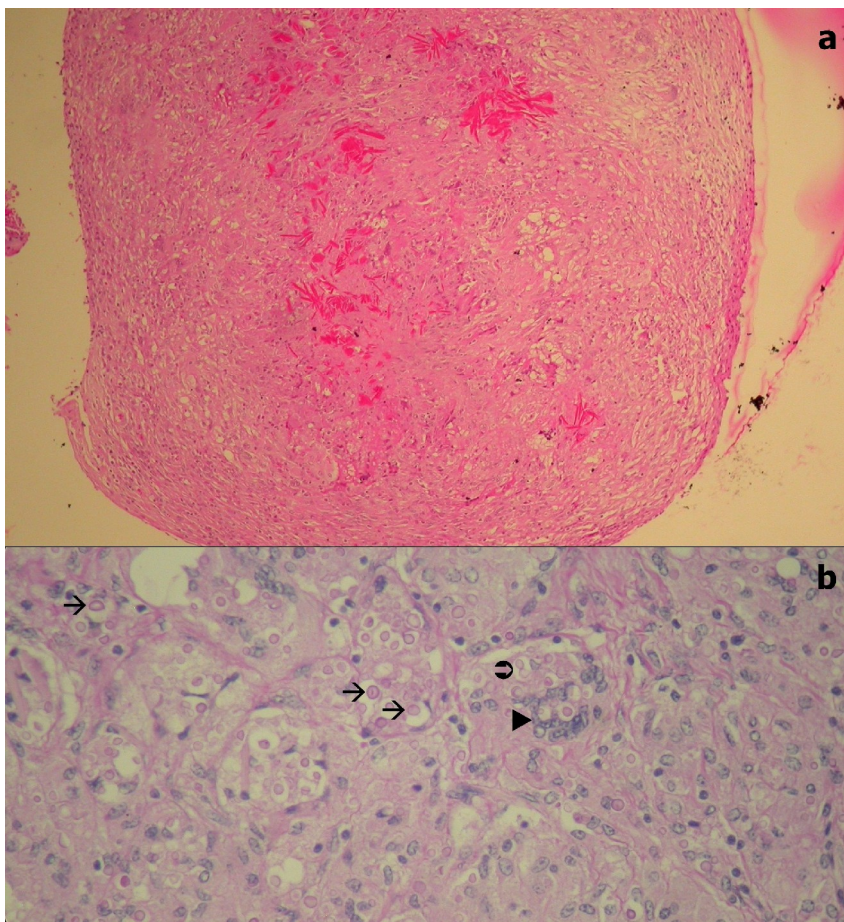


Figura 13 – (a) granuloma hepático em camundongo pertencente ao grupo Controle (G1) observado em microscópio ótico 10x corado com hematoxilina eosina; (b) granuloma hepático em camundongo pertencente ao grupo Controle (G1) observado em microscópio ótico 40x corado com PAS: → = local de presença do fungo; ►= presença de células gigantes englobando estruturas fúngicas; ⊕ = brotamento em base estreita do *C. neoformans* (Setor de Micologia, FV-UFPel).

Ao final do experimento o resultado total de alterações macroscópicas para cada órgão avaliado em números absolutos e análise de frequência (Tabela 2 e Figura 14) demonstrou que o G2 (Fluconazol) teve um menor número de órgãos afetados e de alterações macroscópicas, seguido pelo G3 (Fluconazol + Glucana), ambos não diferiram estatisticamente, sendo que no primeiro não foram observadas lesões em órgãos-alvo, como pulmão e cérebro. O grupo com maior número de lesões e órgãos afetados foi o G1 (Controle), diferindo estatisticamente dos demais ($P=0,000$). O G4 (Glucana I) foi o único tratamento em que foi observada lesão no coração, que

histologicamente (Figura 15) se caracterizava por lesão granulomatosa, com intenso infiltrado inflamatório, constituído de linfócitos, plasmócitos, histiócitos, células epitelióides e gigantes entre as fibras musculares do miocárdio, no interior da lesão foram observados numerosos organismos fúngicos leveduriformes, circundados por um halo claro correspondente a cápsula do *Cryptococcus*.

Tabela 2- Alterações macroscópicas observadas nos órgãos internos dos animais experimentais com criptococose durante o período de 45 dias (n=20) (Setor de Micologia, FV-UFPel, 2010)

Órgãos	G1	G2	G3	G4	G5	P
Cérebro	6	0	2	3	2	0,080
Pulmão	9 ^c	0 ^a	2 ^{ab}	6 ^{bc}	4 ^{bc}	0,005
Baço	8	1	4	4	6	0,100
Rins	4	1	2	2	1	0,500
Fígado	6 ^b	2 ^{ab}	0 ^a	0 ^a	2 ^{ab}	0,009
Mesentério	1	0	0	0	0	0,400
Diafragma	1	0	0	0	0	0,400
Coração	0	0	0	1	0	0,400
TOTAL	35^c	4^a	10^{ab}	16^b	15^b	0,000

G1: Controle; **G2:** Fluconazol; **G3:** Fluconazol+Glucana; **G4:** Glucana I; **G5:** Glucana II.

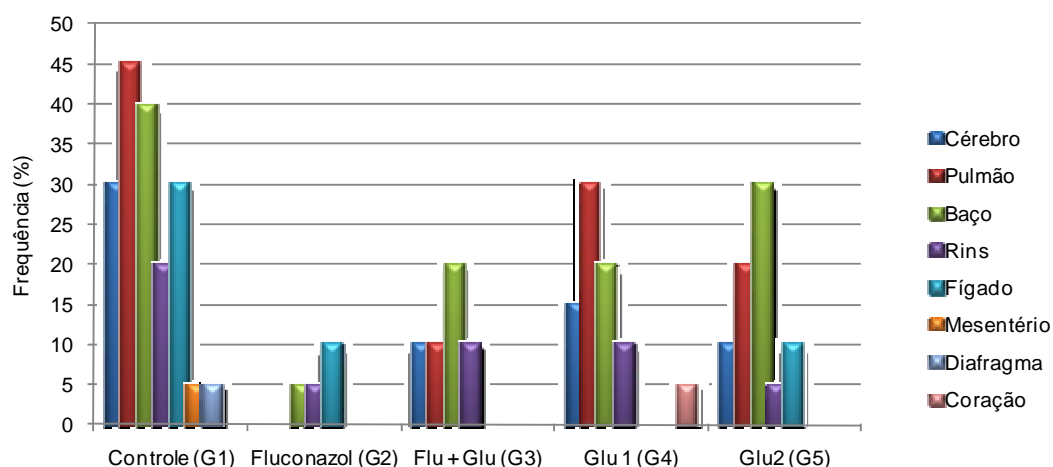


Figura 14 - Frequência de alterações macroscópicas em órgãos internos conforme o grupo experimental (Setor de Micologia, FV-UFPel).

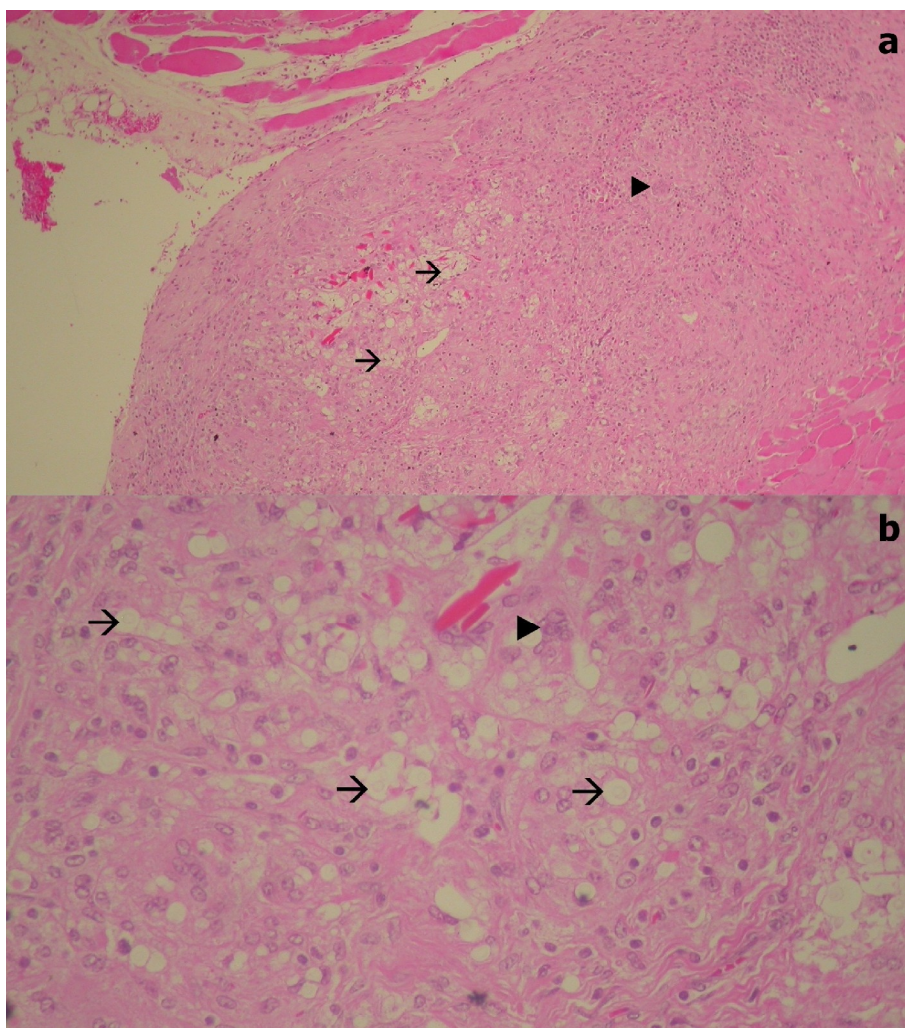


Figura 15 – (a) miocardite granulomatosa em camundongo pertencente ao grupo Controle (G1) observado em microscópio ótico 10x corado com hematoxilina eosina; (b) miocardite granulomatosa em camundongo pertencente ao grupo Controle (G1) observado em microscópio ótico 40x corado com hematoxilina eosina: → = local de presença do fungo; ► = presença de células gigantes (Setor de Micologia, FV-UFPel).

4.3. Retroisolamento do *Cryptococcus neoformans*

A obtenção do retroisolamento do *C. neoformans* a partir do cultivo dos órgãos (cérebro, pulmão, baço e rins) em ágar Sabouraud dextrose acrescido de cloranfenicol a 32°C resultou no crescimento de colônias leveduriformes, de coloração branca, com aspecto cremoso a mucóide. Na análise microscópica dessas colônias em tinta da China observou-se a presença de células arredondadas de diferentes tamanhos, com e sem brotamento, circundadas por halo claro (Figura 16).

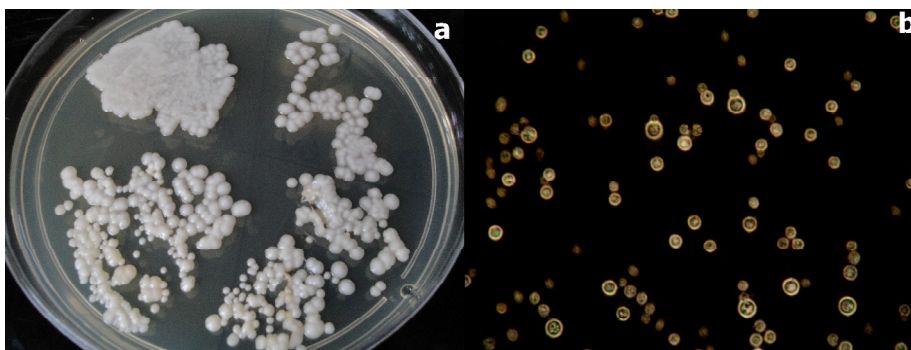


Figura 16 - Retroisolamento positivo para o *Cryptococcus neoformans*: (a) colônias leveduriformes, de coloração branca, com aspecto cremoso a mucóide; (b) aspecto microscópico do agente em tinta da China com presença de células arredondadas de diferentes tamanhos, com e sem brotamento, circundadas por halo claro (Setor de Micologia, FV-UFPel).

Ao final do experimento o resultado total de retroisolamentos em números absolutos (Tabela 3) e frequência (Figura 17) demonstrou que o G3 (Fluconazol + Glucana) teve um menor número de retroisolamentos, diferindo estatisticamente dos demais grupos, seguido pelo G2 (Fluconazol), sendo que o pior grupo, ou seja, aquele que teve um maior número de isolamentos positivos foi o G1 (Controle).

Tabela 3 – Retroisolamento de *C. neoformans* dos órgãos dos animais experimentais após cultura em ágar Sabouraud dextrose a 32°C (n=20) (Setor de Micologia, FV-UFPeI)

Órgãos	G1	G2	G3	G4	G5	P
Cérebro	17 ^b	5 ^a	5 ^a	8 ^a	7 ^a	0,0004
Pulmão	14 ^b	10 ^b	2 ^a	11 ^b	13 ^b	0,0012
Baço	13	8	7	9	9	0,3800
Rins	11	9	5	10	9	0,3800
Total	55^c	32^b	19^a	38^b	38^b	0,0000

G1: Controle; **G2:** Fluconazol; **G3:** Fluconazol+Glucana; **G4:** Glucana I; **G5:** Glucana II.

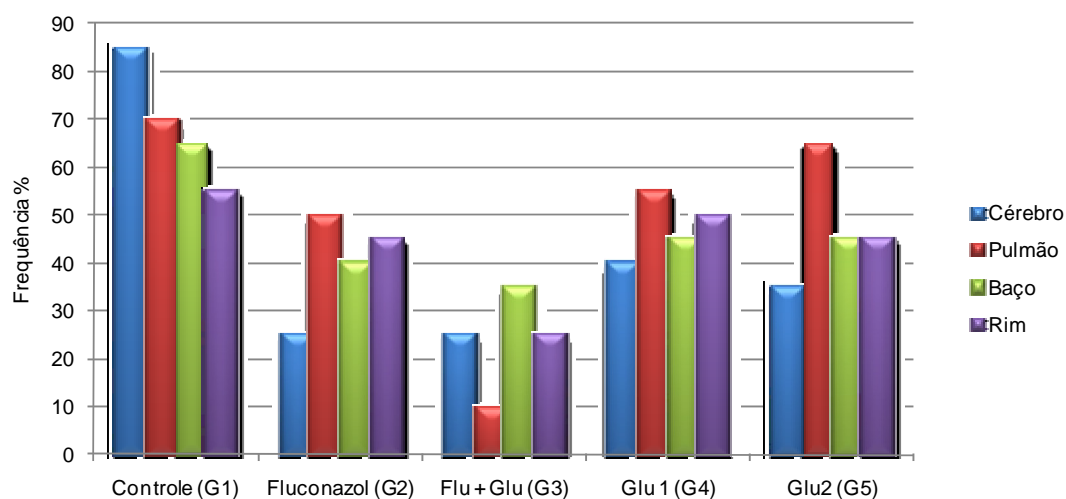


Figura 17 - Frequência de retroisolamento positivo para *C. neoformans* obtido a partir dos órgãos internos conforme o grupo experimental (Setor de Micologia, FV-UFPeI).

4.4. Contagem das Unidades Formadoras de Colônia (UFCs)

Na quantificação fúngica de órgãos-alvo como pulmão e cérebro (Figura 20 e 21) foi observado que dentre os grupos experimentais os animais tratados com o antifúngico Fluconazol associado a Glucana (G3) apresentaram menor quantidade de unidades formadoras de colônias (UFCs) (Figura 18 e 19).

Não foi observada diferença estatística ($p > 0,05$) entre os tratamentos tanto para pulmão quanto para cérebro.

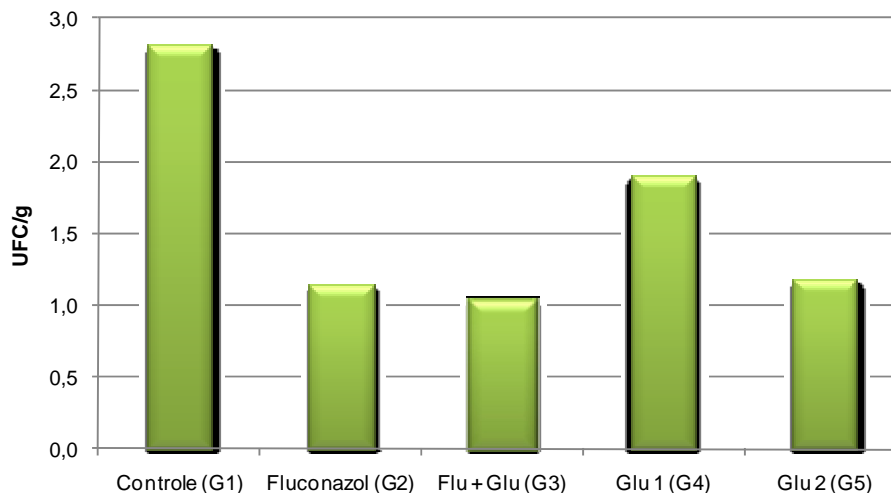


Figura 18- Médias de UFC/g de órgão em log₁₀ de *C. neoformans* provenientes do pulmão conforme o grupo experimental.

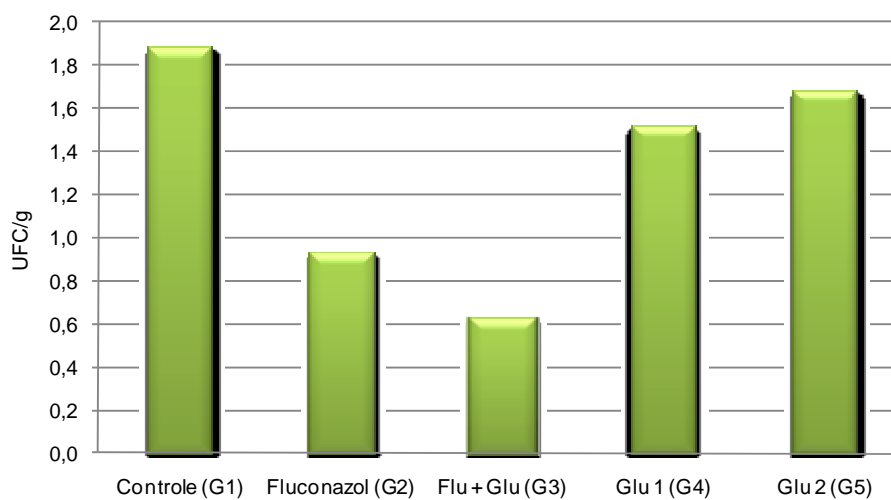


Figura 19 - Médias de UFC/g de órgão em log₁₀ de *C. neoformans* provenientes do cérebro conforme o grupo experimental.

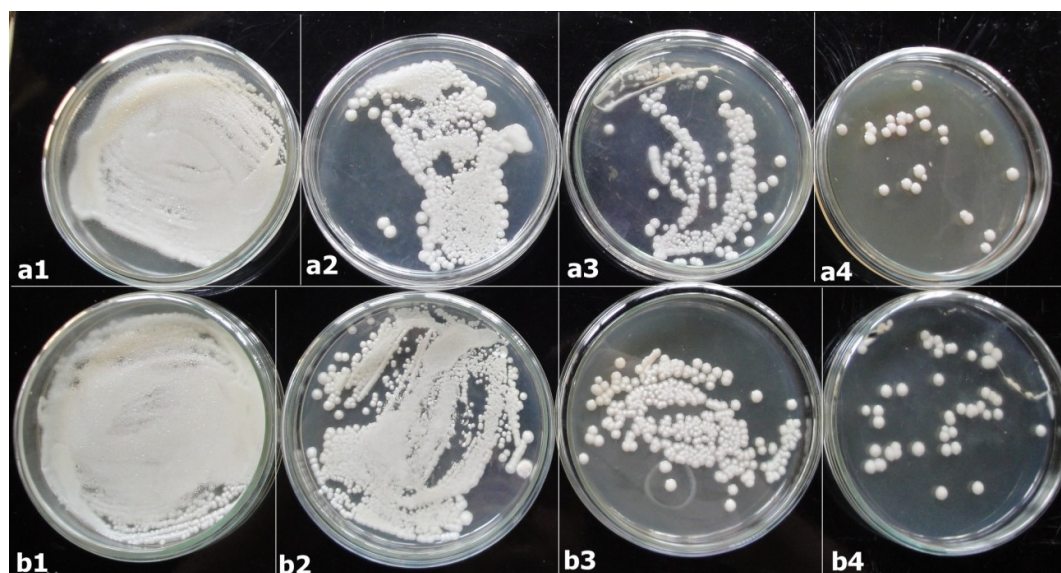


Figura 20 - Unidades formadoras de colônias (UFCs) de *Cryptococcus neoformans*, em solução-padrão e três diluições seriadas (10^{-1} , 10^{-2} , 10^{-3}), correspondentes a cérebro (a1, a2, a3 e a4) e pulmão (b1, b2, b3 e b4) pertencentes ao grupo controle (G1) ao final do período experimental (Setor de Micologia, FV-UFPel).

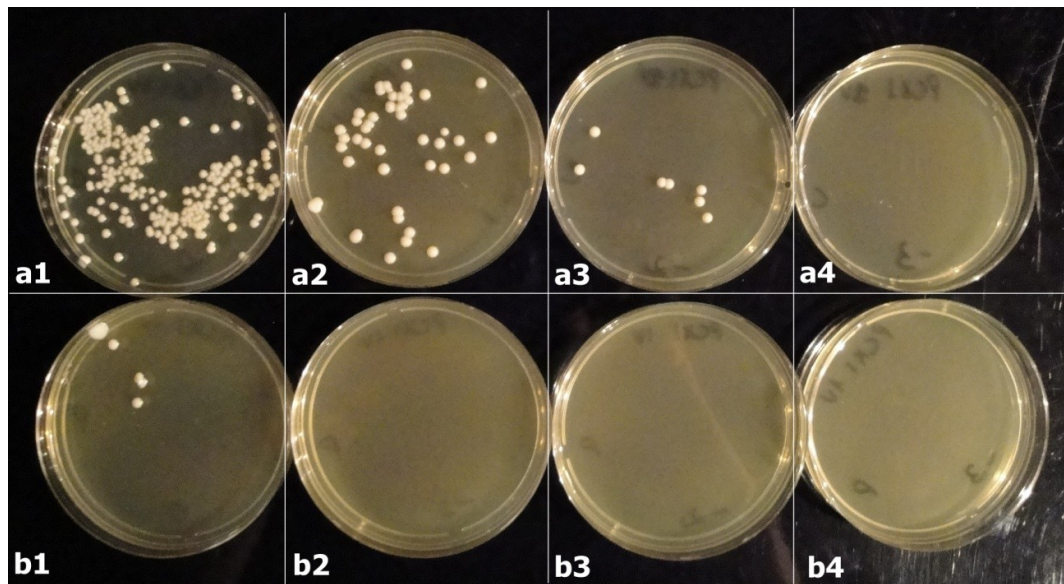


Figura 21- Unidades formadoras de colônias (UFCs) de *Cryptococcus neoformans*, em solução-padrão e três diluições seriadas (10^{-1} , 10^{-2} , 10^{-3}), correspondentes a cérebro (a1, a2, a3 e a4) e pulmão (b1, b2, b3 e b4) pertencentes ao grupo Fluconazol (G2) ao final do período experimental (Setor de Micologia, FV-UFPEl).

5. DISCUSSÃO

O modelo experimental e a via de inoculação, utilizados neste estudo são considerados preferenciais para a reprodução da criptococose, visto que estudos prévios demonstraram a suscetibilidade de camundongos ao *Cryptococcus neoformans*, e o tropismo do agente para órgãos-alvo como cérebro e pulmão, produzindo lesões compatíveis com as encontradas na literatura. O modelo experimental foi citado por outros autores como de grande utilidade para estudos comparativos entre antifúngicos e imunomoduladores, além disso, um pequeno número de animais pode ser utilizado, sendo indicado como suficiente a utilização de dez animais por grupo, sendo que neste estudo foram utilizados 20 camundongos por grupo (CASADEVALL & PERFECT, 1998).

Em relação à avaliação clínica dos grupos experimentais, foi possível observar que o tratamento G3 (Fluconazol+Glucana) foi o que apresentou animais com menos sinais clínicos durante todo o experimento em comparação ao G1 (Controle) e G2 (Fluconazol). Porém, só foi observada diferença estatística em relação ao G1 na primeira e na segunda avaliação e com relação ao G2 somente na segunda. No G1 a evolução clínica foi semelhante a relatada por outros autores, que demonstraram que quando a criptococose não é tratada, evolui negativamente, ocorrendo alto índice de hipertrofia craniana, devido a multiplicação dessa levedura no tecido cerebral (CRISSEY et al., 1995; IROKANULO & AKUESHI, 1995; DENNING et al., 1991; LACAZ, 2002), além de outros sinais de alterações neurológicas como lateralidade da cabeça, desequilíbrio e paralisias de membros, o que foi observado também nos grupos em que o antifúngico não foi utilizado (G4 e G5), outros sinais comuns relatados em animais infectados são apatia e piloereção (IROKANULO & AKUESHI, 1995; CASADEVALL & PERFECT, 1998; LACAZ et al., 2002; BEENHOUWER, 2007). Não foram encontrados na literatura consultada trabalhos que descrevam a ocorrência detalhada de sinais clínicos na criptococose experimental.

A ação do fluconazol no tratamento da criptocose, observada no grupo G2 deste experimento, foi favorável na maioria dos animais, sendo que alguns

indivíduos permaneceram ao final do estudo com pequeno aumento de volume na região do osso frontal (cabeça), sem nenhum outro sinal neurológico aparente. Este antifúngico é considerado o fármaco de eleição em casos de neurocriptococose em pequenos animais, pela boa penetração no líquido cefalorraquidiano (ADAMS, 2003; ANDRADE, 2008), porém, vários autores têm relatado casos refratários ao tratamento, devido a cepas resistentes e longos períodos de administração do fármaco (SCOTT et al., 1996; KERWIN et al., 1998; TICHES et al., 1998; FARIAS & GIUFFRIDA, 2002; O'TOOLE et al., 2003; POSTERARO et al., 2003; MALIK et al., 2004; TABOADA, 2004; O'BRIEN et al., 2006).

A β -glucana possui vários efeitos benéficos sobre o sistema imunológico em animais e seres humanos: aumento do número, tamanho e função dos macrófagos, aumento da secreção de lisozimas (STASHENKO et al., 1995; TZIANABOS et al., 1994), aumento do fator necrose tumoral por macrófagos (TZIANABOS et al., 1992) e aumento da depuração de antígenos (TZIANABOS et al., 1999; VASTA et al., 1999). A atividade anti-infecciosa da β (1-3) glucana foi testada em modelos animais com doenças fúngicas (MEIRA et al., 1996; PELIZON et al., 2005; MARTINS, 2008), parasitárias (HOLBROOK et al., 1981), virais (REYNOLDS et al., 1980; JUNG et al., 2004), mas foi testado mais extensivamente dentro de doenças bacterianas experimentais (TZIANABOS; CISNEROS, 1996; LIANG et al., 1998). Porém, em relação ao *C. neoformans*, ainda não foi avaliada a eficácia da glucana no tratamento da criptococose, sendo o presente estudo pioneiro nesse sentido. Neste experimento foi verificado que nos grupos tratados somente com o imunomodulador (G4 e G5) até a quarta avaliação, embora sem diferença estatística, esses dois grupos se mostraram melhores que o controle em relação aos sinais clínicos, sendo que a segunda dose utilizada de glucana (G5), obteve melhores resultados que G4. Na última avaliação os dois grupos Glucana (G4 e G5), na média de escores, embora sem diferença estatística se mostraram piores que o G1 (Controle). No entanto, quando observamos a frequência de animais com sinais clínicos, podemos observar que o G4 foi semelhante ao G1, com 60 e 57,1%, respectivamente, de animais doentes, e que no G5 só havia 25% dos animais doentes indicando que a segunda dose de glucana (G5) foi consideravelmente melhor que a primeira e que o grupo controle (G1). Martins (2008) estudando a

ação da β -glucana em esporotricose experimental também obteve regressão dos sinais clínicos dessa micose em grupos tratados com antifúngicos associado ao imunomodulador, e no uso isolado deste.

As alterações anatomopatológicas confirmaram os achados clínicos, onde os grupos tratados tiveram menos lesões nos órgãos que o grupo controle (G1). Os achados de necropsia após inoculação intraperitoneal confirmam a disseminação da infecção em diversos órgãos o que ocorre pela invasão local e disseminação do agente pela via hematogena ou linfática (CORRÊA, 1994; WOLF & TROY, 1997; QUINN et al., 1997; TABOADA, 2004). Durante a criptococose a fungemia já foi detectada em 50% de pacientes humanos infectados pelo HIV (DROMER et al., 2007). A correlação entre fungemia e a disseminação do fungo no organismo, incluindo a invasão cerebral já foi estudada em alguns modelos experimentais de criptococose (LORTHOLARY et al., 1999). A forma pela qual o *Cryptococcus* chega ao cérebro ainda não está completamente elucidada, alguns pesquisadores acreditam que a levedura possa atravessar a barreira hematoencefálica dentro de monócitos (CHARLIER, et al., 2009). As lesões anatomopatológicas e histológicas encontradas no cérebro foram: hemisférios cerebrais com circunvoluções pouco definidas, aumento de tamanho, alteração na consistência do órgão, reação granulomatosa com infiltrado inflamatório com centro repleto de organismos fúngicos, leveduriformes, circundados por halos claros. Nódulos esbranquiçados ou císticos foram observados em pulmões, baço, rins, fígado, mesentério, diafragma e coração. O baço frequentemente apresentava-se com aumento de tamanho (esplenomegalia) e com consistência friável. As lesões de necropsia e histológicas encontradas neste estudo foram semelhantes às relatadas por outros pesquisadores. Bava & Negroni (1994) relataram achados como esplenomegalia, cérebro com aspecto viscoso e gelatinoso e nódulos pulmonares em camundongos infectados experimentalmente com *C.neoformans*. Segundo Lacaz (2002), o *C.neoformans* pode produzir lesões mucilaginosas ou granulomatosas nos pulmões, cérebro, meninges, medula espinhal, glândulas adrenais, nódulos linfáticos, glândulas mamárias, ossos e outros órgãos nos animais e homem. Negroni et al. (1991) estudando ação de antifúngicos (incluindo o fluconazol) relataram que o grupo controle exibiu criptococose disseminada, com

granulomas pulmonares e cerebrais, células gigantes, contendo um grande número de leveduras capsuladas em seu interior. Mais recentemente outros pesquisadores ao reproduzirem a criptococose experimental em camundongos também evidenciaram tais achados macro e microscópicos (WOSNIAK et al., 2009; MERSHON et al., 2009).

Assim como nos parâmetros avaliados anteriormente, o retroisolamento e a contagem de UFCs do *C. neoformans* a partir dos órgãos analisados foi menor nos grupos tratados em relação ao grupo controle. Dos grupos tratados a combinação de fluconazol e glucana (G3) propiciou um menor retroisolamento em cérebro, pulmão, baço e rins e se mostrou superior estatisticamente aos demais grupos. A disseminação do fungo para estes órgãos após a inoculação seja ela por via intraperitoneal, endovenosa, intratraqueal, intranasal ou intracerebral já foi estabelecida e estudada por muitos pesquisadores (GRAYBILL, 1978; BAVA & NEGRONI, 1994; CASADEVALL & PERFECT, 1998; SCHWARZ et al., 2003; BEENHOUWER et al., 2007). Dos órgãos estudados, o cérebro e o pulmão foram os que tiveram um maior retroisolamento no grupo não tratado (G1). Estudos prévios demonstraram que tanto o tratamento antifúngico quanto a β -glucana diminuem a disseminação fúngica e o retroisolamento, bem como reduzem o número de células viáveis no ponto de inoculação, resultando em uma menor quantificação das UFCs (NEGRONI et al., 1991; KAISER & KERNODLE, 1998; LIANG et al., 1998; CRISPIM et al., 2004).

Os resultados obtidos neste estudo, especialmente aqueles produzidos pelo grupo tratado Fluconazol+Glucana (G3), podem ser atribuídos a ação antifúngica do fluconazol e as propriedades imunomoduladoras da β -glucana. Tendo em vista que a β -glucana tem ação estimulatória sobre fagócitos, como a ativação de macrófagos, neutrófilos e de células Natural-Killer (HOFER & POSPISIL, 1997), esta substância imunomoduladora potencializa a resposta do hospedeiro contra o *C. neoformans* que é realizada basicamente por imunidade celular, mediada principalmente por macrófagos, neutrófilos, linfócitos T e células NK. Essas células desempenham função de fagocitose, e ativação da resposta imune através da produção de mediadores pró-inflamatórios, incluindo citocinas e quimiocinas (BARONETTI et al., 2006). O IFN- γ é a citocina predominante produzida por linfócitos de camundongo que desenvolvem uma

resposta protetora anticriptocócica, essa citocina tem a capacidade de ativar populações de macrófagos para eliminar o *C. neoformans* (MURPHY, 1993; BARONETTI et al., 2006; WOZNIAK et al., 2009). Estudos histopatológicos demonstraram que macrófagos são o tipo de célula predominante após afluxo temporário de neutrófilos em pulmões de camundongos infectados e desempenham um papel importante na defesa contra a infecção criptocócica, eliminando o agente, principalmente através da geração de óxido nítrico (ROSSI et al., 1999; BARONETTI et al., 2006).

Assim, como neste estudo, a associação benéfica da glucana com fármacos antifúngicos já foi relatada por outros autores. Meira et al. (1996) utilizaram associação da glucana com anfotericina B no tratamento da paracoccidiodomicose em humanos, e demonstraram a ação imunoestimulante da glucana, principalmente em pacientes com o quadro mais grave da micose. Da mesma forma Azevedo et al. (2008) em um caso de cromoblastomicose humana refratária a antifúngicos, como itraconazol e terbinafina, associaram a glucana ao primeiro antifúngico, demonstrando um aumento significativo na linfoproliferação de células do paciente e produção de citocinas, como o IFN- γ e fator de necrose tumoral alfa (TNF- α), modulando o sistema imunológico para uma resposta celular, ocorrendo regressão da enfermidade. Martins (2008) associando itraconazol a β -glucana na esporotricose cutânea experimental, obteve regressão e cicatrização mais precoce das lesões causadas pela micose, além de menor quantificação fúngica (UFC) e retroisolados positivos para o agente.

6. CONCLUSÃO

A associação da $\beta(1-3)$ glucana e fluconazol (G3) proporcionou uma menor frequência de sinais clínicos, menor retroisolamento do agente e menor quantificação de UFCs;

A associação do imunomodulador $\beta(1-3)$ glucana e fluconazol pode ser uma alternativa benéfica no tratamento de pacientes com criptococose.

7. PERSPECTIVAS

De acordo com os resultados obtidos nesse experimento, surge a necessidade de aprofundar as pesquisas para avaliação de diferentes doses, intervalos e duração de administração da β (1-3) glucana, assim como entender melhor os mecanismos pelos quais esse imunomodulador atua frente a criptococose. O avanço destes estudos possibilitará o alcance de uma alternativa terapêutica para os casos graves de criptococose, bem como casos refratários ao tratamento antifúngico.

REFERÊNCIAS

- ADAMS, H.R. **Farmacologia e Terapêutica em Veterinária**, 8 ed., Rio de Janeiro: Guanabara Koogan, p.776-778, 2003.
- ANDRADE, S.F. Manual de Terapêutica Veterinária, 3 ed., São Paulo: Roca Biomedicina, p.59-69, 2008.
- AZEVEDO, C.M.P.S.; MARQUES, S.G.; RESENDE, M.A.; GONÇALVES, A.G.; SANTOS, D.V.C.L.; SILVA, R.R.; SOUZA, M.G.T.; ALMEIDA, S.R. The use of glucan as imunoestimulant in the treatment of a severe case of chromoblastomycosis. *Mycoses*. v.51, n.4, p 341-344, 2008.
- BAES, H.; VAN CUTSEM, J. Primary cutaneous cryptococcosis. **Dermatologia** v.171, p. 357-361, 1985.
- BARONETTI, J.L.; CHIAPELLO, L.S.; AOKI, M.P.; GEA, S.; MASI, D.T. Heat killed cells of *Cryptococcus neoformans* var. *grubii* induces protective immunity in rats: immunological and histopathological parameters. **Medical Mycology** v.44, n.6, p.493-504, 2006.
- BAVA, A.J.; NEGRONI, R. Flucytosine+fluconazole association in the treatment of a murine experimental modelo of cryptococcosis. **Rev.Inst.Med.Trop.São Paulo**,v.36, n.6, p.551-554, 1994
- BEENHOUWER D.O.; YOO, E.M.; LAI, C.; ROCHA,M.A.; MORRISON, S.L. Human Immunoglobulin G2 (IgG2) and IgG4, but not IgG1 or IgG3, Protect mice against *Cryptococcus neoformans* infection. **Infection and Immunity**, v.75, n.3, p. 1424–1435, 2007.
- BLEICHER, P.; MACKIN, W. Betafectin PGG-glucan: a novel carbohydrate immunomodulator with anti-infective properties. **J. Biotechnol. Healthcare**,v. 2, p.207–222, 1995.
- BROWN G.D.; GORDON S: Fungal B-glucans and mammalian immunity. **Immunity**, v.19, n.3, p. 311-315, 2003.

CASADEVALL, A., PERFECT, J. ***Cryptococcus neoformans***. 1 ed., Washington: ASM Press, 1998.

CFSPH – Center for Food Security and Public Health, College Veterinary Medicine-Iowa State University /Ames, Iowa, 2005. Disponível em : <http://www.cfsph.iastate.edu/Factsheets/pdfs/cryptococcosis.pdf>. Acesso em: 20 novembro 2007.

CHARLIER, C.; NIELSEN, K.; DAOU, S.; BRIGITTE, M.; CHRETIEN, F.; DROMER, F. Evidence of a Role for Monocytes in Dissemination and Brain Invasion by *Cryptococcus neoformans*. **Infect. Immun.** v.77; n.1.; p.120-127, 2009.

CHO, D.Y. et al. Cerebral cryptococcosis in a horse. *Vet Pathol*, v.23, p.207-209, 1986.

CORRÊA, G.L.B. Criptococose em gatos. **Ciência Rural**, Santa Maria, v. 24, n.2, p.431-437, 1994.

CRISPIM, J.C.O.; MEDEIROS, A.C.; SALES, V.S.F. Proteção pela glucana em modelo experimental de sepse. *Acta Cirúrgica Brasileira* [serial online] 2004, 19(3). Disponível em URL:<http://www.scielo.br/acb>.

CRISSEY, J.T.; LANG, H.; PARISH, L.C. *Manual of Medical Mycology*, Spain, Blackwell Science, 1995.

DELVILLE, J.; JACQUES, P.J. Therapeutic effect of yeast glucan in mice infected with *Mycobacterium leprae*. **Arch. Int. Physiol. Biochim**, v.85, p. 965–966, 1977.

DENNING, D.W.; ARMSTRONG, R.W.; LEWIS, B.H.; STEVENS, D.A. Elevated cerebrospinal fluid pressures in patients with cryptococcal meningitis and acquired immunodeficiency syndrome. **Am.J.Med.**, v.91, p.267-272, 1991.

DROMER, F.; MATHOULIN-PÉLISSIER, S.; LAUNAY, O.; LORTHOLARY, O. Determinants of disease presentation and outcome during cryptococcosis: The CryptoA/D Study . **PLoS Med** v.4 n.2: e21, 2007.

ELLIS, D. H.; PFEIFFER, T.J.. Natural habitat of *Cryptococcus neoformans* var. *gattii*. **Journal of Clinical Microbiology**. v.28, p.1642-1644, 1990.

FARIAS, M.R; GILFRIDA, R. Antifúngicos. In: ANDRADE, S.F. **Manual de Terapêutica Veterinária**. 2 ed., São Paulo, Rocca, 2002, p. 59-70.

FICA, A. Tratamiento de infecciones fúngicas sistêmicas. Primera parte: fluconazol, itraconazol y voriconazol. *Ver. Chil. Infect.*, v.21, n.1, p.26-38, 2004.

FREITAS, J.C.O.C.; MEDEIROS, A.C.; SALES, V.S.F. Protection for glucan in experimental model of sepsis. **Acta Cirurgia Brasileira.**, São Paulo, v. 19, n. 3, 2004.

FREY, D.; OLDFIELD, R.G.; BRIDGER, R.C. **A Colour Atlas of Pathogenic Fungi**. 3. ed., London: Wolfe Medical, 1995.

GOMPERTZ, O.F.; CEBALLOS, B.S.O.; CORNEJO, L.C.Z. Micologia Especial e Clínica In: TRABULSI, L. R. **Microbiologia**. 2. ed., São Paulo: Atheneu, 1991. p.282-284.

GRAYBILL, J.R.; MITCHELL, L.; LEVINE, H.B. Treatment of Experimental Murine Cryptococcosis: a Comparison of Miconazole and Amphotericin B. **Antimicrob Agents Chemother**. v.13, n.2, p. 277–283, 1978.

GROGAN, S.G.; HART, B.D. Feline Cryptococcosis. A Retrospective Evaluation. **Journal of the American Animal Hospital Association**, v.33, n.2, p.118-122, 1997.

HOFER, M.; POSPISIL, M. Glucan as stimulator of hematopoiesis in normal and gamma-irradiated mice. A survey of the authors' results. *International Journal of Immunopharmacology*, Oxford, v. 19, n. 9, p. 607-609, 1997.

HOLBROOK, T. W.; COOK, J. A.; PARKER, B. W. Immunization against *Leishmania dovavani*: glucana as an adjuvant with killed promastigotes. **American Journal of Tropical Medicine and Hygiene**, Mclean, v. 30, n. 4, p. 762-768, 1981.

HONSHO, C.S. Criptococose sistêmica generalizada em cão após corticoterapia imunossupressora. **Arq. Bras. Med. Vet. Zootec.**, Belo Horizonte, v. 55, n. 2, 2003.

IROKANULO E. A. O.; AKUESHI, C.O. Virulence of *Cryptococcus neoformans* serotypes A, B, C and D for four mouse strains. **J Med Microbiol** v.43, p. 289-293, 1995.

JACOBSON, E.S.; TINNEL., J. Antioxidant function of fungal melanin. **J.Bacteriol.**,v.175, p.7102-4, 1993.

JULIANO R.S.; SOUZA A.I; SCHEIDE R. Criptococose felina. **Revista de Patologia Tropical**. V.35: p.65-70, 2006.

JUNG, K.; HA, Y.; HA, S.K.; HAN, D.U.; KIM, D.W, MOON, K.W.; CHAE, C. Antiviral effect of *Saccharomyces cerevisiae* β -glucan to swine influenza by increased production of interferon- γ and nitric oxide. **Journal of Veterinary Medicine**, Chicago, v. 51, n. 2, p. 72-76, 2004.

KAISER, A.B.; KERNODLE, D. Synergism between poly-(1 \rightarrow 6)- β -Dglucopyranosyl-(1 \rightarrow 3)- β -D-glucopyranose glucana and cefazolin in prophylaxis of staphylococcal wound infection in a guinea pig model. **Antimicrobial Agents Chemotherapy**, v. 42; p. 2449-2451, 1998.

KERNODLE, D.; GATES, H.; KAISER, A. B. Prophylactic anti-infective activity of poly-[1-6]-beta-D-glucopyranosyl-[1-3]-beta-D-glucopyranose glucan in a guinea pig model of staphylococcal wound infection. **Antimicrob. Agents Chemother**, v. 42, p.,545–549, 1998.

KERWIN, S. C.; McCARTHY, R. J.; VANSTEENHOUSE, J. L.; PARTINGTON, B. P.; TABOADA, J. Cervical Spinal Cord Crompression Caused by Cryptococcosis in a Dog: Successful Treatment With Surgery and Fluconazole. **Journal of the American Animal Hospital Association**, v. 34, n. 6, p. 523-526, 1998.

KON, A.S.; GRUMACH, A.S.; COLOMBO, A.L.; PENALVA, A.C.O.; WANKE, B.; TELLES, F.Q.; SEVERO, L.C. Consenso em criptococose. **Revista da Sociedade Brasileira de Medicina Tropical**. v.41, n.5, p. 524-544, 2008.

KOSEL, T.R.; PFROMER, G.S.; GUERLAIN, A.S.; HIGHISON, B.A.; HIGHISON, G.S. Role of the capsule in phagocytosis of *Cryptococcus neoformans*. **Rev.Infect.Dis.**, v.10, p.436-9,1988.

KUBALA, L.; RUZICKOVA, J.; NICKOVA, K.; SANDULA, J.; CIZ, M.; LOJEK, A. The effect of (1-3)- β -D-glucans, carboxymethylglucan and schizophyllan on human leukocytes in vitro. **Carbohydrate Research**, Amsterdam, v. 338, n. 24, p. 2835-2840, 2003.

KWON-CHUNG, K.J; BENNETT, J.E. **Medical Mycology**. Philadelphia: Lea & Febiger, 1992. p.397-446.

LACAZ, C.D.S; PORTO, E.; MARTINS, J.E.C..**Tratado de Micologia Médica**. 9.ed., São Paulo: Sarvier, 2002.

LANGFELDER, K. Biosynthesis of fungal melanins and their importance for human pathogenic fungi . **Fungal Genetics and Biology**, v. 38, p.143-158, 2003.

LARSSON, C.E. Criptococose felina: Aspectos clínicos-epidemiológicos. In: Anais do I Simpósio Brasileiro de Micologia sobre Micoses Animais. Porto Alegre, 2000.

LARSSON C.E.; OTSUKA M.; MICHALANY N.S.; BARROS P.S.M.; GAMBALE W.; SAFATLE A.M.V. Criptococose canina: relato de caso. **Arq. Bras. Med. Vet. Zootec.**, Belo Horizonte, v. 55, n. 5, p.533-538, 2003.

LEE, J.N.; LEE, D.Y.; JI, I.H.; KIM, G.E.; KIM, H.N.; SOHN, J.; KIM, S.; KIM, C.W. Purification of Soluble β -Glucan with Immune-enhancing activity from the cell wall of yeast. Bioscience, **Biotechnology and Biochemistry**, Tokyo, v. 65, n. 4, p .837-841, 2001.

LEVANDOSKI, M.M.; PIKET, B.; CHANG, J. The anthelmintic levamisole is an allosteric modulator of human neuronal nicotinic acetylcholine receptors. **European Journal of Pharmacology**, v. 471, p. 9-20, 2003.

LEVITZ, S.M. The ecology of *Cryptococcus neoformans* and the epidemiology of cryptococcosis. **Reviews Infectious Diseases**, v.13, n.6, p.1163-1169, 1991.

LIANG, J.; MELICAN, D.; CAFRO, L.; PALACE, G.; FISETTE, L.; ARMSTRONG, R.; PATCHEN, M.L. Enhanced clearance of a multiple antibiotic resistant *Staphylococcus aureus* in rats treated with PGG-glucan is associated with increased leukocyte counts and increased neutrophil oxidative burst activity. **International Journal of Immunopharmacology**, v. 20, p. 595-614, 1998.

LORTHOLARY, O.L.; IMPROVISI, M.; NICOLAS, F.; PROVOST, B.; DUPONT, DROMER, F. Fungemia during murine cryptococcosis sheds some light on pathophysiology. **Med. Mycol.** v.37:p.169–174, 1999.

MAGNANI, M., CASTRO GOMEZ, R.J.H. β -glucana from *Saccharomyces cerevisiae*: constituição, bioatividade e obtenção. **Semina: Ciências Agrárias**, v.29, n.3, p.631-650, 2008.

MALIK, R. Feline cryptococcosis. In: 28th World Congress of the World Small Animal Veterinary association, Bangkok, Thailand, 2003.

MALIK, R.; VOGELNEST, L.; O'BRIEN, C.R.; WHITE, J.; HAWKE, C.; WIGNEY, D.I.; MARTIN, P.; NORRIS, J.N. Infections and some other conditions affecting the skin and subcutis of the naso-ocular region of cats—clinical experience 1987–2003. **Journal of Feline Medicine & Surgery**, v. 6, n. 6, p.383-390, 2004.

MARTINS, A.A. **Avaliação do uso do imunomodulador β (1-3) glucana isoladamente e em associação ao Itraconazol na esporotricose experimental.** Pelotas, 2008. 84f. Dissertação (Mestrado em Ciências Veterinárias – Sanidade Animal) –Universidade Federal de Pelotas, UFPel, 2008.

MASON, G.D.; LABATO, M.A.; BACHRACH, A. Ketoconazole Therapy in a Dog with Systemic Cryptococcosis. **Journal of the American Veterinary Medical Association**, v.195, n. 7, p.954-956, 1989.

MEIRA, D.A.; PEREIRA, P.C.M.; MARCONDES-MACHADO, J.; MENDES, R.P.; BARRAVIERA, B.; PELLEGRINO, J.R.J.; REZKALLAH-IWASSO, M.T.; PERAÇOLI, M.T.S.; CASTILHO, L.M.; THOMZAINI, I.; SILVA, C.L.; FOSS, N.T.; CURRI, P.R. The use of glucan as immunostimulant in the treatment of paracoccidioidomycosis. American **Journal Tropical Medicine and Hygiene**, v. 55, p. 496-503, 1996.

MENTZ, M. ; MENTZ, J. P. ; MENTZ, M. L. ; RODRIGUEZ, R. GRAZZIOTIN, R. ;. Criptococose cutânea primária mimetizando carcinoma basocelular-Relato de caso. In: 15 Congresso da AMRIGS e 4º Congresso Médico de Passo Fundo, 1998, Passo Fundo-RS. Anais. Passo Fundo-RS : **Revista da Amrigns** v. 43. p. 106-106, 1998.

MERSHON, K.L.; VASUTHASAWAT, A.; LAWSON, G.W., MORRISON, S.L., BEENHOUWER, D.O. Role of Complement in Protection against *Cryptococcus gattii* Infection. **Infection and Immunity**, v. 77, n. 3, p. 1061-1070, 2009.

MITCHELL, T.G; PERFECT, J.R. Cryptococcosis in the era of AIDS – 100 Years after the discovery of *Cryptococcus neoformans*. **Clinical Microbiology Reviews**, v.8, n.4, p.515-548, 1995.

MOON, S.H.; HEO, J.C.; FINE, R.L.; KIM, H.M.; KIM, S.U.; YOON, B.D.; LEE, S.H. BRD-glucan exhibits potent immunochemotherapeutic activity in vitro and in vivo. **International Journal of Oncology**, Athens, v. 26, n. 2, p. 395-404, 2005.

MUÑOZ, A.J.C.; TUR, C.; ESTIVILL, D.; MONTSANT, L.; CARCELLER, A.; MOLINA, J.M.H.; RODRÍGUES, J.M.T. Resistencia *in vitro* al fluconazol e itraconazol en aislamientos clínicos de *Candida* spp. y *Cryptococcus neoformans*. **Revista Iberoamericana de Micología**, v.14, p.50-54, 1997.

MURPHY, J.W. Cytokine profiles associated with induction of the anticryptococcal cell-mediated immune response. **Infect. Immun.** v. 61, p.4750-4759, 1993.

NEGRONI, R; COSTA, M.R.; FINQUELIEVICH, J. L.; IOVANNITTI, C.; AGORIO, I.; TIRABOSCHI, I.N.; LOEBENBERG, D. Treatment of experimental cryptococcosis with SCH 39304 and fluconazole. **Antimicrob Agents Chemother.** v.35, n.7: 1460-1463, 1991.

NOSANCHUK, J.D. & CASADEVALL, A. Cellular charge of *Cryptococcus neoformans*: contributions from de capsular polyssacaride, melanin, and monoclonal antibody binding. **Infect. Immun.**, v.67,p.5477-79, 1999.

O'BRIEN, C.R.; KROCKENBERGER, M.B.; MARTIN, P.; WIGNEY, D.; MALIK, R. Long-term outcome of therapy for 59 cats and 11 dogs with cryptococcosis. **Australian Veterinary Journal**, v.84, n.11, p.384-392, 2006.

O'TOOLE, T. E.; SATO, A. F.; ROZANSKY, E. A. Cryptococcosis of the central nervous system in a dog. **Journal of the American Veterinary Medical Association**, v. 222, n.12, p.1722-1725, 2003

PAPPALARDO, M.C.S.M.; MELHEM, M.S.C. Cryptococcosis: a review of the brazilian experience for the disease. **Revista do Instituto de Medicina Tropical de São Paulo**. São Paulo, v. 45, n. 6, p.299-305, 2003.

PEARSON, E.G. et al. Cryptococcal pneumonia in a horse. **J Am Vet Med Assoc.** v.183, p.577-579, 1983.

PELIZON, A. C.; KANENO R.; SOARES, A. M. V.; MEIRA, C., D. A; SARTORI A. Immunomodulatory activities associated with β -Glucan derived from *Saccharomyces cerevisiae*. **Physiol. Res.** 54: 557-564, 2005.

PINTO FILHO, S.T.L.; PEREIRA, D.I.B.; PEREIRA, D.I.P.; SALLIS, E.S.V.; HENRIQUES, G.B.; DAMOLIN, F. Criptococose nasal e cutânea em felino. **Med Vep Ver. Cient.**, Curitiba, PR., v. 2, n. 5, p. 33-37, 2004.

POSTERARO B.; SANGUINETTI M.; SANGLARD D.; LA SORDA M.; BOCCIA S.; ROMANO L.; MORACE G.; FADDA G. Identification and characterization of a *Cryptococcus neoformans* ATP binding cassette (ABC) transporter-encoding gene, CnAFR1, involved in the resistance to fluconazole. *Mol. Microbiol.*, v.47, p.357-371, 2003.

QUINN, P.J.; DONNELLY, W.J.C.; CARTER, M.E.; MARKEY, B.K.J.; TANGERSON, P.R., BRETHNACH, R.M.S. **Microbial and Parasitic Diseases of the Dog and Cat**. London: Saunders, 1997. p.350.

REYNOLDS, J. A.; KASTELLO, M. D.; HARRIGTON, D. G.; CRABS, C. L.; PETERS, C. J.; JEMSKI, J. V.; SCOTT, G. H.; DI LUZIO, N. R. Glucan-induced enhancement of host resistance to selected infectious diseases. **Infection and Immunity**, Washington, v. 30, n. 1, p. 51-57, 1980.

RHODES, J.C.; POLACHECK, I.; KWON-CHUNG; K J. Phenoloxidase activity and virulence in isogenic strains of *Cryptococcus neoformans*. **Infect Immun.** v.36, n.3, p. 1175-1184, 1982.

RIBEIRO, R.M.; PASSETI, T.; OGATA, T.R.. Ação da glucana *in vivo* sobre a atividade de células inflamatórias peritoniais de camundongos balb/c. **Conscientiae Saúde**, v.4, p.63-70, 2005.

ROSSI, G.R.; CERVI, L.A.; GARCIA, M.M. Involvement of nitric oxide in protecting mechanism during experimental cryptococcosis. **Clin.Immunol.** v.90, p.256-265, 1999.

RUIZ DE GOPEGUI, R.; ESPADA, Y.; DIAZ, T.; ENRICH, M. Iron Deficiency Anaemia and Severe Thrombocytosis in a Case of Disseminated Abdominal Canine Cryptococcosis. **Comparative Clinical Pathology**, v. 11, n.2, p.82-86, 2002.

SCHWARZ, P.; DROMER, F.; LORTHOLARY, O.; DANNAOUI, E. *In Vitro* Interaction of flucytosine with conventional and new antifungals against *Cryptococcus neoformans* clinical isolates. *Antimicrobial Agents and Chemotherapy*, v.47, n.10, p. 3361-3364, 2003.

SCOTT, D.W.; MILLER Jr., W. H.; GRIFFIN, C.E. **Muller e Kirk Dermatologia de Pequenos Animais**. 5.ed., Interlivros, Rio de Janeiro, 1996, 1142p.

SIDRIM, J.J.C., ROCHA, M.F.G. **Micologia médica à luz de autores contemporâneos**. Rio de Janeiro: Guanabara Koogan, 2004.

STASHENKO, P., WANG, C. Y.; RILEY, E.; WU, Y.; OSTROFF, G.; NIEDERMAN, R.. Reduction of infection-stimulated periapical bone resorption by the biological response modifier PGG glucan. **J. Dent. Res**, v. 74, p.323–330, 1995.

TABOADA, J. Micoses Sistêmicas. In: ETTINGER, S. J.; FELDMAN, E. C. (Ed.) **Tratado de Medicina Interna Veterinária: doenças do cão e do gato**. 5. ed. Rio de Janeiro, Guanabara Koogan, p. 478-503, 2004.

THOMSON, P.; MIRANDA, G.; SILVA, V. Linfadenitis canina produzida por *Cryptococcus neoformans*. Primer caso en Chile. **Revista Iberoamericana de Micologia**, v.23, p.238-240, 2006.

TICHES, D.; VITE, C. H.; DAYRELL-HARET, B.; STEINBERG, S. A.; GROSS, S. A Case of Canine Central Nervous System Cryptococcosis: Management with Fluconazole. **Journal of the American Hospital Association**, v. 34, n. 2, p. 145-151, 1998.

TZIANABOS, A.O.; ONDERDONK, A.B.; ZALEZNIK, D.F.; SMITH, R.S.; KASPER, D.L.. Structural characteristics of polysaccharides that induce protection against intra-abdominal abscess formation. **Infect. Immun**, v.62, p.4881– 4886, 1994.

TZIANABOS, A.O.; PANTOSTI, A.; BAUMANN, H.; BRISSON, J.R., JENNINGS, H.J.; KASPER, D.L. The capsular polysaccharide of *Bacteroides fragilis* comprises two ionically linked polysaccharides. **J. Biol. Chem**, v. 267, p.18230–18235, 1992.

TZIANABOS, A. O.; CISNEROS, R. L. Prophylaxis with the immunomodulator PGG glucan enhances antibiotic efficacy in rats infected with antibiotic-resistant bacteria. **Annals of the New York Academy of Sciences, New York**, v. 797, n. 1, p. 285-287, 1996.

TZIANABOS, A.O.; RUSSELL, P.R.; ONDERDONK, A.B.; GIBSON, F.C.; CYWES, C.; CHAN, M.; FINBERG, R.W.; KASPER, D.L. IL-2 mediates protection against abscess formation in an experimental model of sepsis. **J. Immunol**, v. 163, p.893–897, 1999.

TZIANABOS, A.O. Polysaccharide Immunomodulators as Therapeutic Agents: Structural Aspects and Biologic Function. **Clinical Microbiology Reviews**, p. 523-533, vol. 13, n. 4, 2000.

VASTA, G.R.; QUESENBERRY, M.; AHMED, H.; O'LEARY, N. C-type lectins and galectins mediate innate and adaptive immune functions: their roles in the complement activation pathway. **Dev. Comp. Immunol**, v.23, p.401– 420, 1999.

WAKSHULL, E.; BRUNKE-REESE, D.; LINDERMUTH, J.; FISETTE, L.; NATHANS, R.S.; CROWLEY, J.J.; TUFTS, J.C.; ZIMMERMAN, J.; MACKIN, W.; ADAMS, D.S. PGG-glucan, a soluble beta-(1,3)-glucan, enhances the oxidative burst response, microbicidal activity, and activates an NF-kappa B-like factor in human PMN: evidence for a glycosphin golipid beta-(1,3)-glucan receptor. **Immunopharmacology**, v.41,n.1, p.89-107,1999.

WILLIAMS, D.L.; DI LUZIO, N.R. Glucan induced modification of experimental *Staphylococcus aureus* infection in normal, leukemic and immunosuppressed mice. **Adv. Exp. Med. Biol**, v.121, p. 291–306, 1979.

WILLIAMS, D.L.; SHERWOOD, E.R.; BROWDER, I.W.; MCNAMEE, R.B.; JONES, E.L.; RAKINIC, J.; DILUZIO, N.R. Effect of glucan on neutrophil dynamics and immune function in *Escherichia coli* peritonitis. **J. Surg. Res**, v.44, p.54–61, 1988.

WILLIAMS, D.L.; BROWDER, I.W., DILUZIO, N.R. Immunotherapeutic modification of *Escherichia coli* induced experimental peritonitis and bacteremia by glucan. **Surgery**, v.93, p.448–454, 1983.

WILLIAMS, D.L.; BROWDER, W; MCNAMEE, R.; DI LUZIO, N.R. Glucan immunomodulation in experimental *E. coli* sepsis. **Adv. Exp. Med. Biol**, v.155, p.701–706, 1982.

WOLF, A. M.; TROY, G. C. Moléstias Micóticas Profundas. In: ETTINGER, S., FELDMAN, E. **Tratado de Medicina Interna**. 4. ed., v.1, São Paulo: Manole, 1997. p. 370-373.

WOZNIAK, K.L.; RAVI, S.; MACIAS, S., YOUNG, M.L.; OLSZEWSKI, M.A.; STEELE, C.; WORMLEY, F.L. Insights into the mechanisms of protective immunity against *Cryptococcus neoformans* infection using a mouse model of pulmonary cryptococcosis. **PLoS ONE** p.4, n.9, p. 6854, 2009.

XIAO, Z.; TRINCADO, C. A.; MURTAUGH, M. P. β -Glucan enhancement of T cell IFN- γ response in swine. **Veterinary Immunology and Immunopathology**, Amsterdam, v. 102, n. 3, p. 315-320, 2004.

YOKOTA, M.; KAMBAYASHI, J.; TSUJINAKA, T.; SAKON, M.; MORI, T.; TSUCHIYA, M.; OISHI, H.; MATSURA, S. A new method for the quantification of beta-glucan in plasma and its application in the diagnosis of postoperative infection. **Jpn. J. Surg**, v. 20, p.559–566, 1990.

APÊNDICE A - Alterações clínicas observadas nos animais experimentais com criptococose durante o período de 45 dias do estudo.

ALTERAÇÕES CLÍNICAS	GRUPO 1 Controle (%)					GRUPO 2 Fluconazol (%)					GRUPO 3 Fluc+Glucana (%)					GRUPO 4 Glucana I (%)					GRUPO 5 Glucana II (%)				
	1	2	3	4	5	1	2	3	4	5	1	2	3	4	5	1	2	3	4	5	1	2	3	4	5
AVALIAÇÃO	1	2	3	4	5	1	2	3	4	5	1	2	3	4	5	1	2	3	4	5	1	2	3	4	5
Piloereção	35	25	26,6	14,3	14,3	15	25	20	20	-	-	-	20	-	-	15	15	40	50	30	5	10	20	25	25
Desidratação	-	5	13,3	-	-	-	5	26,6	20	-	-	-	13,3	-	-	-	6,7	20	20	5	10	6,7	12,5	12,5	-
Apatia	-	-	-	-	-	-	-	-	-	-	-	-	-	-	-	5	-	20	20	5	5	-	-	12,5	-
↑ de volume frontal	40	40	53,3	57,1	57,1	-	30	60	70	33,3	-	10	46,7	20	-	-	15	6,7	40	20	20	15	26,6	37,5	12,5
↑ de volume parietal	-	-	6,7	-	14,3	-	-	-	-	-	-	-	-	-	-	-	6,7	-	20	-	-	-	12,5	12,5	-
Excitação	-	5	-	-	-	-	5	-	-	-	-	-	6,7	-	-	-	-	-	10	-	5	-	-	-	-
Lateralização cabeça	-	-	-	-	-	-	-	-	-	-	-	-	-	-	-	-	6,7	-	10	-	-	-	-	-	12,5
Paralisia	-	-	-	-	-	-	-	-	-	-	-	-	-	-	-	-	-	10	10	-	-	-	-	-	12,5
Equil. grade	-	-	26,6	42,9	42,9	-	5	6,7	-	-	-	-	-	-	-	-	6,7	10	20	-	-	-	-	-	12,5
Cromodaciorreia	-	-	-	-	-	-	10	-	-	-	-	-	-	-	-	-	6,7	-	-	20	-	-	-	-	-
Óbito	-	-	-	3	-	-	-	-	-	1	-	-	-	-	-	-	-	-	-	-	-	-	-	2	-

ANEXO A



Certificado de Análise

FLUCONAZOL

C.A.S.: 86386-73-4

D.C.B.: 04109

Seq.3/8 Página: 4/4

519

Data de Fabricação: 1/7/2008

Lote de Fabricação: FLP0470708

Procuto encontra-se nos
seguintes volumes

Data de Validade: 30/6/2011

País de Origem: INDIA

1

Lote Galena (CIQ): 0810024601

Fabricante: ARCH PHARMAL

Nota Fiscal: 0915519

Dados do Requisitante

Requisitante: GALENA QUIMICA FARMACEUTICA LTDA

CNPJ: 57.442.774/0001-90

Endereço: RUA PEDRO STANCATO, 860 - CAMPO AMARAIS

Cidade: CAMPINAS/SP

CEP: 13.082-050

Fórmula Molecular: C₁₃H₁₂F₂N₆O

Peso Molecular: 306,27.

Classe Terapêutica: Antifúngico

ARMAZENAMENTO: Armaz.Temp. Ambiente, em recipiente fechado protegido da luz e umidade.

Análises/Componentes	Especificações	Incerteza de Medição	Resultados das análises
PROPRIEDADES FISICO-QUIMICAS			
• Descrição (3)	Pó cristalino branco ou quase branco.		Pó cristalino branco.
• Doseamento (3)	98,0 % a 102,0% (calculada em relação à substância seca)		100,5%
• Perda por dessecação (105°C, 3horas) (3)	Não mais que 0,5%	0,3 %	0,2%
• Resíduo de ignição (3)	Não mais que 0,1%	0,13	0,0%
• Ferro (3)	Não mais que 0,002%		<0,002%
• Compostos Relacionados * (3)	Conforme		Conforme
IDENTIFICAÇÃO			
• Infravermelho (3)	Positivo		Positivo
• Ultravioleta (3)	Positivo		Positivo
SOLUBILIDADE			
• Água (3)	Pouco solúvel		Pouco solúvel
• Clorofórmio (3)	Ligeiramente solúvel		Solúvel
• Metanol (3)	Facilmente solúvel		Facilmente solúvel
• Álcool (3)	Solúvel		Solúvel
• Acetona (3)	Solúvel		Solúvel
• Tolueno (3)	Muito pouco solúvel		Muito pouco solúvel
• Isopropanol (3)	Ligeiramente solúvel		Ligeiramente solúvel

Os resultados presentes neste Certificado de Análise, tem seus valores restritos a este lote.

* - Análises em acordo com o certificado de análise do fornecedor.

As demais análises foram realizadas no Laboratório de Controle da Qualidade Galena.

Referências: (0) Conforme literatura do fornecedor.; (1) Conforme metodologia interna Galena.; (2) Farmacopéia Britânica Edição 2005.; (3) Farmacopéia Americana, 31ª Edição..

This document was created with Win2PDF available at <http://www.win2pdf.com>.
The unregistered version of Win2PDF is for evaluation or non-commercial use only.
This page will not be added after purchasing Win2PDF.

Livros Grátis

(<http://www.livrosgratis.com.br>)

Milhares de Livros para Download:

[Baixar livros de Administração](#)

[Baixar livros de Agronomia](#)

[Baixar livros de Arquitetura](#)

[Baixar livros de Artes](#)

[Baixar livros de Astronomia](#)

[Baixar livros de Biologia Geral](#)

[Baixar livros de Ciência da Computação](#)

[Baixar livros de Ciência da Informação](#)

[Baixar livros de Ciência Política](#)

[Baixar livros de Ciências da Saúde](#)

[Baixar livros de Comunicação](#)

[Baixar livros do Conselho Nacional de Educação - CNE](#)

[Baixar livros de Defesa civil](#)

[Baixar livros de Direito](#)

[Baixar livros de Direitos humanos](#)

[Baixar livros de Economia](#)

[Baixar livros de Economia Doméstica](#)

[Baixar livros de Educação](#)

[Baixar livros de Educação - Trânsito](#)

[Baixar livros de Educação Física](#)

[Baixar livros de Engenharia Aeroespacial](#)

[Baixar livros de Farmácia](#)

[Baixar livros de Filosofia](#)

[Baixar livros de Física](#)

[Baixar livros de Geociências](#)

[Baixar livros de Geografia](#)

[Baixar livros de História](#)

[Baixar livros de Línguas](#)

[Baixar livros de Literatura](#)
[Baixar livros de Literatura de Cordel](#)
[Baixar livros de Literatura Infantil](#)
[Baixar livros de Matemática](#)
[Baixar livros de Medicina](#)
[Baixar livros de Medicina Veterinária](#)
[Baixar livros de Meio Ambiente](#)
[Baixar livros de Meteorologia](#)
[Baixar Monografias e TCC](#)
[Baixar livros Multidisciplinar](#)
[Baixar livros de Música](#)
[Baixar livros de Psicologia](#)
[Baixar livros de Química](#)
[Baixar livros de Saúde Coletiva](#)
[Baixar livros de Serviço Social](#)
[Baixar livros de Sociologia](#)
[Baixar livros de Teologia](#)
[Baixar livros de Trabalho](#)
[Baixar livros de Turismo](#)