

**UNIVERSIDADE FEDERAL DO RIO GRANDE DO SUL
FACULDADE DE VETERINÁRIA
PROGRAMA DE PÓS-GRADUAÇÃO EM CIÊNCIAS VETERINÁRIAS**

**RECUPERAÇÃO FUNCIONAL EM DACHSHUNDS PARAPLÉGICOS SEM
PERCEPÇÃO DE DOR PROFUNDA SUBMETIDOS À
HEMILAMINECTOMIA**

JULIANA VOLL

Porto Alegre,
2010

Livros Grátis

<http://www.livrosgratis.com.br>

Milhares de livros grátis para download.

UNIVERSIDADE FEDERAL DO RIO GRANDE DO SUL
FACULDADE DE VETERINÁRIA
PROGRAMA DE PÓS-GRADUAÇÃO EM CIÊNCIAS VETERINÁRIAS

**RECUPERAÇÃO FUNCIONAL EM DACHSHUNDS PARAPLÉGICOS SEM
PERCEPÇÃO DE DOR PROFUNDA SUBMETIDOS À
HEMILAMINECTOMIA**

Autor: JULIANA VOLL
Dissertação apresentada como
requisito parcial para obtenção do
grau de Mestre em Ciências
Veterinárias na área de Morfologia,
Cirurgia e Patologia Animal
Orientador: Carlos Afonso de
Castro Beck

PORTO ALEGRE
2010

Juliana Voll

RECUPERAÇÃO FUNCIONAL EM DACHSHUNDS PARAPLÉGICOS SEM
PERCEPÇÃO DE DOR PROFUNDA SUBMETIDOS À HEMILAMINECTOMIA

Aprovada em 25 de fevereiro de 2010

APROVADO POR:

Prof. Dr. Carlos Afonso de Castro Beck
Orientador e Presidente da Comissão

Prof. Dr. Marcelo Meller Alievi
Membro da Comissão

Profa. Dra. Ana Cristina Pacheco de Araújo
Membro da Comissão

Prof. Dr. Mauricio Veloso Brun
Membro da Comissão

AGRADECIMENTOS

Agradeço a todos que contribuíram com seu tempo e experiência. Créditos particulares ao professor Afonso e ao meu pai, suas influências no meu desenvolvimento profissional se refletem nas páginas desta dissertação.

Da mesma forma, desejo agradecer a meus familiares, amigos e colegas de profissão (professores, técnicos e funcionários) pelo apoio durante esses anos.

Agradecimentos especiais àquelas pessoas que me inspiram a buscar a verdade e aceitar as críticas. Cada um, de seu próprio modo, contribui profissional e pessoalmente para mim.

“Eu realmente admito que em qualquer determinado momento nós somos prisioneiros, capturados nos meandros de nossas teorias; nossas expectativas; nossas experiências passadas; nossa linguagem... se tentarmos, poderemos romper e nos libertar destas cadeias em qualquer momento que o desejamos. Certamente nos encontraremos novamente enredados em outra estrutura, mas esta será melhor e mais espaçosa; e poderemos, a qualquer momento, rompê-la ainda mais uma vez.”

Karl Popper

RECUPERAÇÃO FUNCIONAL EM DACHSHUNDS PARAPLÉGICOS SEM PERCEPÇÃO DE DOR PROFUNDA SUBMETIDOS À HEMILAMINECTOMIA

Autor: Juliana Voll

Orientador: Carlos Afonso de Castro Beck

RESUMO

Lesões agudas da medula espinhal são de ocorrência comum em certas raças condrodistróficas como a Dachshund. Nessa raça, um desenvolvimento anormal do disco intervertebral causa uma precoce desidratação e mineralização do núcleo pulposo. Como consequência da degeneração discal, esses cães são propensos à extrusão discal aguda que resulta em lesão da medula espinhal contusiva e compressiva. A cirurgia descompressiva é o método de tratamento para cães com disfunção neurológica secundária à compressão da medula espinhal e o prognóstico para recuperação funcional é determinado principalmente pela severidade da lesão na medula espinhal. A perda da sensação de dor profunda em cães com doença do disco intervertebral indica lesão grave da medula espinhal e costuma ser considerada como um mau prognóstico. Existem poucos estudos com um número significativo de casos documentando a recuperação após cirurgia descompressiva em cães com ausência de percepção de dor profunda. A cirurgia raramente é recomendada se a percepção de dor profunda está ausente por mais de 48 horas, mas não foi comprovado um período de tempo mais preciso para tal recomendação. Este trabalho teve como objetivo avaliar a recuperação funcional dos membros pélvicos de cães da raça Dachshund paraplégicos com ausência de percepção de dor profunda por um período inferior e superior a 48 horas, devido à extrusão discal, submetidos à cirurgia descompressiva. Trinta cães paraplégicos foram distribuídos em dois grupos, sendo o primeiro formado por animais com ausência da sensação de dor profunda nos membros pélvicos por um período inferior a 48 horas e o segundo por um período superior a 48 horas. Em todos os pacientes foram realizados exame mielográfico e cirurgia descompressiva (hemilaminectomia). Posteriormente, esses animais foram submetidos a exame neurológico e avaliados quanto ao grau de locomoção e percepção de dor profunda. Apenas foram considerados recuperados os animais que demonstraram grau 3, 4 ou 5 de locomoção (paresia leve, ataxia ou exame

neurológico normal). Os resultados comprovaram que pacientes com ausência de dor profunda devido à extrusão do disco intervertebral devem ser considerados candidatos à cirurgia descompressiva. O argumento de um prognóstico ruim, como afirmado em alguns estudos prévios, não se justifica baseado na duração da ausência de dor profunda antes do procedimento cirúrgico. O retorno da percepção de dor profunda dentro de 4 semanas pode ser associado com prognóstico favorável para retorno da locomoção (grau 3, 4 ou 5). A nova escala estabelecida dos graus de locomoção foi útil na avaliação da recuperação funcional de cães paraplégicos.

Palavras-chave: Extrusão do disco intervertebral, medula espinhal, cirurgia descompressiva, cães, paraplégicos.

**FUNCTIONAL OUTCOME OF DACHSHUND DOGS PARAPLEGIC
WITHOUT DEEP PAIN PERCEPTION UNDERWENT TO
HEMILAMINECTOMY**

Author: Juliana Voll

Advisor: Carlos Afonso de Castro Beck

ABSTRACT

Acute lesions of spinal cord are a common occurrence in certain chondrodystrophic breeds such as Dachshund. In this race, an abnormal development of the intervertebral disc causes an early dehydration and mineralization of the pulposus core. As a result of disc degeneration, these dogs are prone to acute disc extrusion, resulting in a compressive and contusive spinal cord injury. Surgical decompression is the treatment method for dogs with neurological dysfunction secondary to spinal cord compression and the prognosis for functional recovery is mainly determined by the severity of spinal cord injury. The loss of deep pain perception in dogs with IVDD indicates severe injury of the spinal cord and is often considered as a bad prognosis. There are few studies with a good number of cases documenting the recovery after decompressive surgery in dogs with no deep pain perception (DPP). Surgery is rarely recommended if DPP is absent for more than 48 hours, but an exact period of time for such a recommendation has not been clearly established. This study aims to evaluate the functional recovery of pelvic limbs of paraplegic Dachshund breed dogs paraplegic with no deep pain perception for a period inferior and superior to 48 hours due to disc extrusion and submitted to surgical decompression. Thirty dogs were divided into two groups; the first consists of paraplegic dogs with no sense of deep pain in the pelvic limbs for less than 48 hours and the second, formed by dogs more than 48 hours. All patients underwent to myelographic examination and surgical decompression (hemilaminectomy). Thereafter, these animals were submitted to neurological examination and evaluated about their degree of movement and deep pain perception. Only were considered as recovered animals that reached locomotion grade 3, 4 or 5. The results showed that patients with absence of deep pain due to intervertebral disc extrusion should be considered candidates for decompressive surgery. The argument of a poor prognosis, as stated in some previous studies, was not justified based on duration of deep pain absence

before surgery. The return of deep pain perception within 4 weeks may be associated with favorable prognosis for return of locomotion (grade 3, 4 or 5). The established grade of movement degrees was useful in evaluating the functional recovery of paraplegic dogs.

Keywords: *Intervertebral disc extrusion, spinal cord, decompression surgery, dogs, paraplegic.*

LISTA DE FIGURAS

Pág.

REVISÃO BIBLIOGRÁFICA

Figura 1. Ilustração esquemática dos constituintes anatômicos associados ao disco intervertebral normal na região lombar da coluna vertebral em cães.....	15
Figura 2. Extrusão de disco denominada Hansen tipo I, caracterizada pela degeneração e ruptura total do ânulo fibroso dorsal e extrusão do núcleo pulposo para dentro do canal vertebral.....	16
Figura 3. Protrusão de disco denominada Hansen tipo II, caracterizada pela ruptura parcial do ânulo fibroso, determinando uma saliência para dentro do canal vertebral em consequência do prolapso discal.....	17
Figura 4. Hemilaminectomia realizada em um canino, evidencia-se o desgaste ósseo até a camada cortical interna após a remoção dos processos articulares das vértebras torácicas T11 e T12 do lado esquerdo.....	23
Figura 5. Hemilaminectomia realizada em um canino, evidenciando a remoção de material discal do canal intervertebral através de uma espátula dental.....	24

LISTA DE TABELAS

	Pág.
ARTIGO	
Tabela 1. Escala numérica para avaliação do grau de locomoção.....	32
Tabela 2. Avaliação dos pacientes do Grupo A de acordo com a idade, peso, gênero, ausência da percepção de dor profunda, tempo para retorno da percepção de dor profunda, tempo para atingir retorno da locomoção.....	34
Tabela 3. Avaliação dos pacientes do Grupo B de acordo com a idade, peso, gênero, ausência da percepção de dor profunda, tempo para retorno da percepção de dor profunda, tempo para atingir retorno da locomoção.....	34

SUMÁRIO

	Pág.
1. INTRODUÇÃO	13
2. OBJETIVOS	14
2.1 Objetivos gerais	14
2.2 Objetivos específicos	14
3. REVISÃO BIBLIOGRÁFICA	15
3.1 Doença Degenerativa do Disco Intervertebral	15
3.2 Características Clínicas da Extrusão de Disco	17
3.3 Diagnóstico da Doença do Disco Intervertebral Toracolombar Tipo I...	20
3.4 Tratamento das Doenças Disco Intervertebral Toracolombar Tipo I...	21
3.5 Prognóstico	24
4. MATERIAL, MÉTODOS E RESULTADOS	26
4.1 Artigo	26
4.1.1 Título: Recuperação Funcional em Dachshunds Paraplégicos Sem Percepção de Dor Profunda Submetidos à Hemilaminectomia	27
4.1.2 Resumo	27
4.1.3 Abstract	28
4.1.4 Introdução	28
4.1.5 Material e Métodos	30
4.1.6 Resultados	33
4.1.7 Discussão	35
4.1.8 Conclusões	39
Referências	40
5. CONSIDERAÇÕES FINAIS	44
6. CONCLUSÕES	46
REFERÊNCIAS	47

1 INTRODUÇÃO

A doença degenerativa do disco intervertebral toracolombar é comum em cães de raças condrodistróficas e os sinais clínicos podem variar desde leve dor nas costas até paralisia dos membros pélvicos. A cirurgia descompressiva é o método de tratamento para cães com disfunção neurológica secundária a compressão da medula espinhal (BROWN et al., 1977; GAMBARDELLA, 1980; MCKEE, 1992; SCOTT, 1997; DEWEY, 2006) e o prognóstico para recuperação funcional é determinado principalmente pela severidade da lesão na medula espinhal.

Raças condrodistróficas como a Dachshund, comumente são afetadas pela doença discal do tipo I de Hansen (HANSEN, 1952; HANSEN, 1966), na qual ocorre ruptura do ânulo fibroso e extrusão de material do núcleo pulposo degenerado para dentro do canal vertebral. A quantidade de material extruído, assim como o diâmetro do canal medular, são fatores importantes durante instalação da patologia da medula espinhal e posterior apresentação dos sinais clínicos (SEIM, 1996). Extrusões agudas de disco geralmente possuem um prognóstico mais reservado do que extrusões discas crônicas (PRATA, 1981; KRAUS, 1996). Uma recuperação clínica ruim também é associada com déficits neurológicos graves, especialmente perda da percepção de dor profunda e a duração da sua ausência (DUVAL et al., 1996; SCOTT; MCKEE, 1999; LORENZ; KORNEGAY, 2006). A percepção de dor profunda é transportada por fibras desmielinizadas (DELAHUNTA, 1983; DELAHUNTA; GLASS, 2009) que são resistentes à compressão, por isso, a perda da sensação de dor profunda em cães com DDIV indica lesão grave da medula espinhal e costuma ser considerada como um mau prognóstico (BROWN et al., 1977; GAMBARDELLA, 1980; MCKEE, 1992; TOOMBS; BAUER, 1998; LORENZ; KORNEGAY, 2006).

Existem poucos estudos com um número significativo de casos documentando a recuperação após cirurgia descompressiva em cães com ausência de percepção de dor profunda (ANDERSON et al., 1991; DUVAL et al., 1996; SCOTT; MCKEE, 1999; OLBY et al., 2003). A cirurgia raramente é recomendada se a PDP está ausente por mais de 48 horas (WHEELER; SHARP, 1994; DUVAL et al., 1996; WHEELER; SHARP, 1999), mas não foi comprovado um período de tempo mais preciso para tal recomendação (LAITINEN; PUERTO, 2005).

2 OBJETIVOS

2.1 Objetivo Geral

Avaliar a recuperação funcional dos membros pélvicos de cães da raça Dachshund paraplégicos sem percepção de dor profunda por um período inferior e superior a 48 horas, devido à extrusão discal, submetidos à cirurgia descompressiva (hemilaminectomia).

2.2 Objetivos Específicos

- Elaborar uma escala numérica para referenciar os graus de recuperação funcional da locomoção de cães paraplégicos.

- Comparar os resultados obtidos na recuperação clínica dos pacientes com o prognóstico estabelecido pela literatura atual para pacientes paraplégicos sem percepção de dor profunda.

3 REVISÃO BIBLIOGRÁFICA

Os distúrbios da medula espinhal podem ser causados por anomalias, degenerações, neoplasias, condições inflamatórias, traumatismo externo, traumatismo interno decorrente de extrusão de disco, hemorragia ou infarto. Os sinais clínicos incluem freqüentemente dor focal ou generalizada, paresia ou paralisia. A identificação do animal, a anamnese, o início e a evolução da doença podem fornecer valiosas informações necessárias para o estabelecimento da causa provável (TAYLOR, 2006).

3.1 Doença Degenerativa do Disco Intervertebral

A doença degenerativa do disco é uma afecção que acomete a medula espinhal, sendo muito comum em cães (SCOTT, 1997; OLBY et al., 2001; DEWEY, 2006; LORENZ; KORNEGAY, 2006; DELAHUNTA; GLASS, 2009). Na Figura 1 há uma ilustração dos constituintes anatômicos associados ao disco intervertebral normal em cães (DEWEY, 2006).

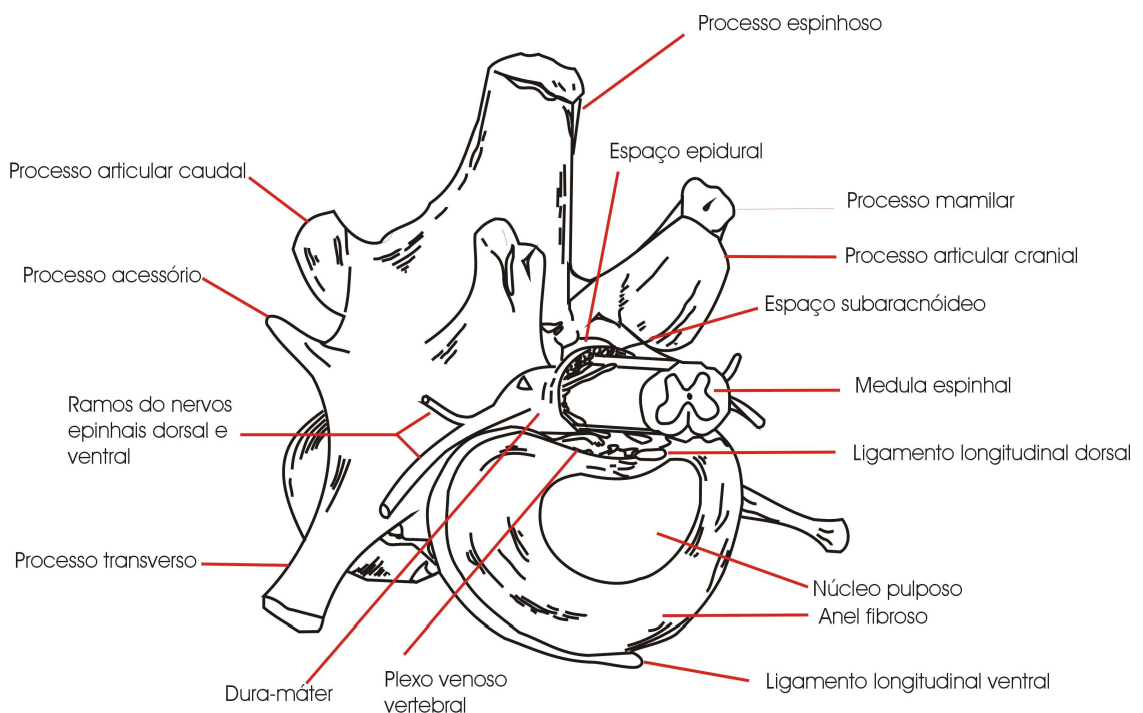


Figura 1. Ilustração esquemática dos constituintes anatômicos associados ao disco intervertebral normal na região lombar da coluna vertebral em cães, conforme DEWEY (2006).

Há dois tipos básicos de degeneração de disco, denominados degeneração condróide e degeneração fibróide, provocando dois tipos distintos de doença do disco (DEWEY, 2006). No caso de degeneração condróide, ocorre aumento no conteúdo de colágeno do disco, alteração da concentração de glicosaminoglicano específico do núcleo pulposo e uma redução no teor de água do disco. O núcleo pulposo normalmente gelatinoso torna-se cada vez mais cartilaginoso e granular, podendo por fim ficar mineralizado (calcificado). Ocorre extrusão de núcleo pulposo degenerado através de fissuras no ânulo fibroso ou ruptura do mesmo (MORGAN; MIYABAYASHI, 1988; LECOUTEUR; GRANDY, 2004; DELAHUNTA; GLASS, 2009). Esse tipo de doença de disco é denominada Hansen tipo I, ou simplesmente extrusão de disco tipo I (BURBIDGE; BRAY, 1998). A extrusão de disco do tipo I está mais comumente associada à degeneração condróide do disco. Na herniação de disco tipo I (Figura 2) ocorrem degeneração e ruptura total do ânulo fibroso dorsal e extrusão do núcleo pulposo para dentro do canal vertebral (HANSEN, 1952; HANSEN, 1966; LORENZ; KORNEGAY, 2006; DELAHUNTA; GLASS, 2009). Apresentando como sinais clínicos mielopatia compressiva focal e radiculopatia (TOOMBS; BAUER, 1998).

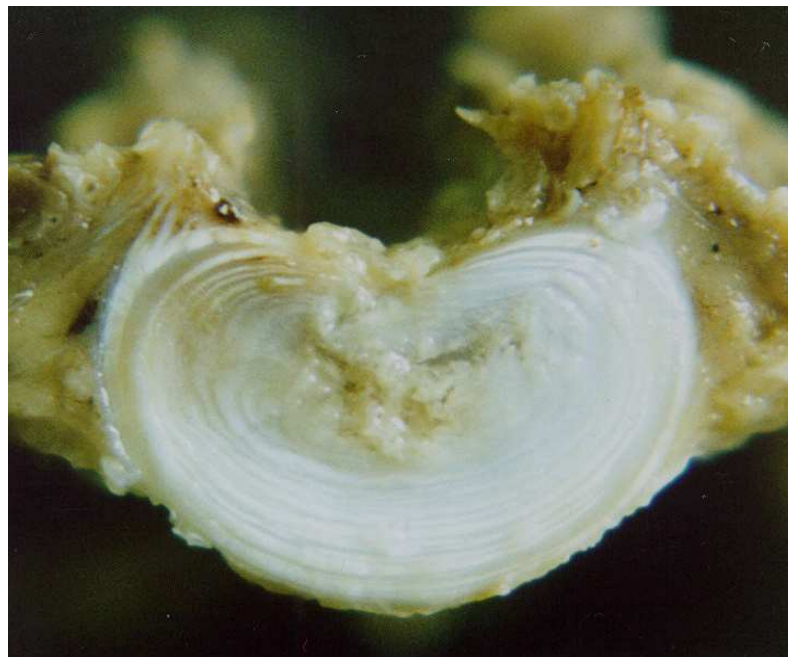

Figura 2. Extrusão de disco denominada Hansen tipo I, caracterizada pela degeneração e ruptura total do ânulo fibroso dorsal e extrusão do núcleo pulposo para dentro do canal vertebral.

A degeneração do disco intervertebral com ruptura do anel fibroso e extrusão do núcleo pulposo está referida como causa de compressão da medula espinhal desde 1930 (HANSEN, 1952; HANSEN, 1966). É considerada a causa mais comum de lesão severa da medula espinhal em cães e foi estimada em acometer em torno de 1% de todos os casos vistos na clínica de pequenos animais (HOERLEIN, 1953; OLBY et al, 2001).

Na protrusão de disco tipo II verifica-se degeneração fibróide com substituição do núcleo pulposo por fibrocartilagem (LORENZ; KORNEGAY, 2006; DELAHUNTA; GLASS, 2009). Ocorre uma ruptura parcial do ânulo fibroso, determinando uma saliência para dentro do canal vertebral em consequência do prolapso discal (HANSEN, 1952; HANSEN, 1966). Esse tipo de doença de disco é denominada Hansen tipo II ou protrusão de disco tipo II (MORGAN; MIYABAYASHI, 1988; LORENZ; KORNEGAY, 2006; DELAHUNTA; GLASS, 2009) (Figura 3). Há aumento no conteúdo de glicoproteína não-colagenosa nos discos intervertebrais de cães de raças não condrodistróficas. Pode ocorrer calcificação do disco, mas é rara (LECOUTEUR; GRANDY, 2004).

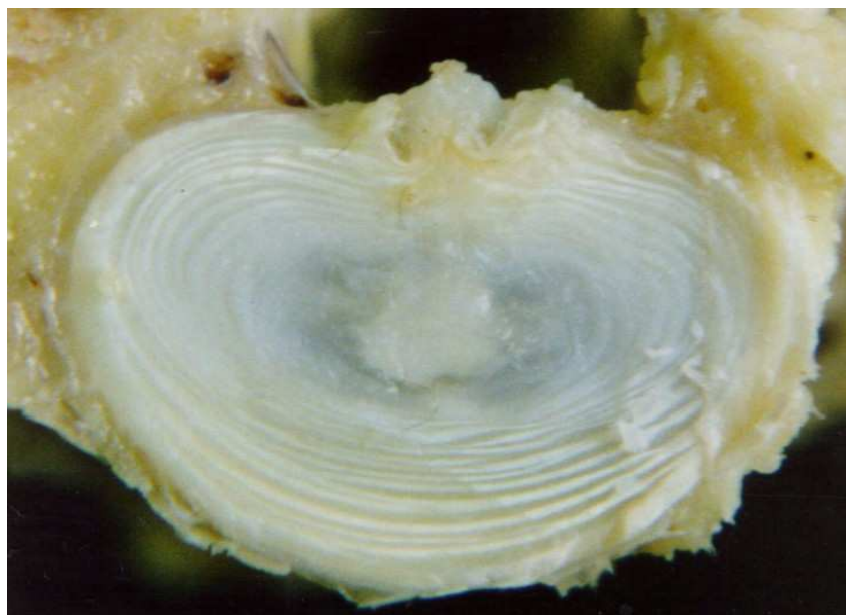

Figura 3. Protrusão de disco denominada Hansen tipo II, caracterizada pela ruptura parcial do ânulo fibroso, determinando uma saliência para dentro do canal vertebral em consequência do prolapso discal.

3.2 Características Clínicas da Extrusão de Disco

Lesões agudas da medula espinhal são de ocorrência comum em certas raças condrodistróficas como a Dachshund (BROWN et al., 1977; GAMBARDELLA, 1980;

MCKEE, 1992; SCOTT, 1997; OLBY et al., 2004). Nessa raça, o desenvolvimento anormal do disco intervertebral causa uma precoce desidratação e mineralização do núcleo pulposo (HANSEN, 1952; HOERLEIN, 1953; FUNQUIST, 1962; GHOSH, 1976 a, b; BRAUND, 1994; OLBY et al., 2004; DEWEY, 2006; DELAHUNTA; GLASS, 2009). Como consequência da degeneração discal, esses cães são propensos à herniação aguda do material nuclear mineralizado para dentro do canal vertebral (OLBY et al., 2004; LAITINEN; PUERTO, 2005; DELAHUNTA; GLASS, 2009).

A extrusão de Hansen tipo I é mais comum em raças caninas de pequeno porte, particularmente nas condrodistróficas (DEWEY, 2006; TAYLOR, 2006). A degeneração condróide dos discos costuma ocorrer numa faixa etária jovem, entre os oito meses e dois anos de idade (TOOMBS; BAUER, 1998), e 75% ou mais de todos os discos intervertebrais sofrem algum tipo de degeneração por volta de um ano (MORGAN; MIYABAYASHI, 1988; TOOMBS; BAUER, 1998), predispondo à ruptura aguda do disco em cães entre três e seis anos de idade (LECOUTEUR; GRANDY, 2004; DEWEY, 2006; TAYLOR, 2006), com pico de incidência por volta dos quatro a cinco anos (TOOMBS; BAUER, 1998). Embora eventos traumáticos possam acelerar a manifestação clínica da afecção do disco intervertebral, assim que a degeneração tenha progredido até certo ponto, mesmo atividade física normal poderá precipitar a falência mecânica aguda (LORENZ; KORNEGAY, 2006). A maioria das extrusões discais são espontâneas e não estão associadas com nenhum evento traumático (LEVINE et al., 2006).

Alterações degenerativas podem ocorrer em qualquer disco intervertebral, porém são mais comuns na coluna cervical, torácica caudal e lombar (BRAUND, 1993; DEWEY, 2006). Os discos intervertebrais funcionam como amortecedores de tecido elástico colocados entre os corpos vertebrais a partir de C2 e C3 até as vértebras coccígeas. Eles absorvem choques e facilitam a movimentação da coluna vertebral (HORLEIN, 1987). O disco intervertebral situa-se ventralmente à medula espinhal e consiste em uma porção gelatinosa interna, o núcleo pulposo, circundada por um anel fibroso externo, o ânulo fibroso (CHRISMAN et al., 2005).

Várias estruturas ligamentares adjacentes aos discos intervertebrais proporcionam sustentação, que varia em diferentes regiões da coluna vertebral. Estas estruturas são os ligamentos longitudinais dorsal e ventral e os ligamentos intercapitais (EVANS, 1979). Nas regiões torácica caudal e lombar da coluna vertebral, o ligamento longitudinal dorsal é mais delgado, permitindo a herniação dorsal do material nuclear, e

compressão da medula espinal. (TOOMBS; BAUER, 1998). O ligamento intercapital estende-se desde a cabeça de uma costela, sobre o anel dorsal do disco intervertebral, sob o ligamento longitudinal dorsal, até a cabeça da costela oposta. A presença dos ligamentos intercapitais estabilizadores de T1-T2 até T9-T10 e possivelmente T10-T11 explica a incidência enormemente reduzida de hérnia de disco nesta área (WALKER; BETTS, 1985; BRAUND, 1993; DELAHUNTA; GLASS, 2009). Em geral, a extrusão de disco tipo I ocorre entre T11 e L3 (DEWEY, 2006). Grande parte das extrusões de disco ocorre na coluna torácica caudal ou lombar, com 65% (TAYLOR, 2006) a 75% (BRAUND, 1994; WHEELER; SHARP, 1999) de todas as lesões agudas disciais toracolombares no cão ocorrendo entre T11 e L2. Os discos de T12-T13 e T13-L1 são os locais mais comuns de extrusão do tipo I (DEWEY, 2006).

A medula espinal está dividida em quatro regiões: cervical (segmentos espinhais C1 a C5), dilatação cervical (C6 a T2), toracolombar (T3 a L3) e dilatação lombar (L4 a Cd5). É essencial lembrar que essas divisões se referem aos segmentos da medula espinal, não às vértebras, e que os segmentos da medula espinal não correspondem exatamente às vértebras do mesmo número (LECOUTEUR; GRANDY, 2004). O distúrbio de cada uma das quatro regiões da medula espinal resulta na combinação de sinais neurológicos específica da região envolvida (BRAUND, 1994). As protrusões de disco intervertebral na região cervical de C1 a C5 resultam em sinais atribuídos aos neurônios motores superiores (NMS) e ocorrerão em todos os membros. As protrusões de disco que causam compressão da medula espinal na região de T11 a L2 resultam em sinais atribuídos a NMS nos membros pélvicos. As protrusões de disco intervertebral em uma intumescência (C6 a T2 ou L4 a S3) resultam em sinais do neurônio motor inferior (NMI) nos membros correspondentes e estão associadas a um prognóstico mais reservado quanto ao retorno da função (TAYLOR, 2006).

Os sinais clínicos nos animais com extrusão de disco toracolombar do tipo I dependem da gravidade da lesão medular (OLBY et al., 2004; TAYLOR, 2006). A gravidade da lesão à medula espinal depende da velocidade com que a força compressiva é aplicada, da magnitude da compressão e de sua duração (LECOUTEUR; GRANDY, 2004; TAYLOR, 2006). Verifica-se um início agudo de sinais com gravidade que varia de leves déficits sensoriais, perda de força nos membros pélvicos, até paraplegia com perda de sensação de dor profunda (OLBY et al., 2004; LAITINEN; PUERTO, 2005). É mais comum que tais animais desenvolvam paresia ou paraplegia aguda (que pode ser acompanhada por perda da percepção de dor profunda), devido a

uma lesão contusiva e compressiva da medula espinhal (JEFFERY; BLAKEMORE, 1999; WHEELER; SHARP, 1999; CHRISMAN et al., 2005; DEWEY, 2006; TAYLOR, 2006). A cirurgia descompressiva é o método de tratamento para cães com disfunção neurológica secundária à compressão da medula espinhal (WHEELER; SHARP, 1999; OLBY et al., 2001; OLBY et al., 2004; SHARP; WHEELER, 2005; DEWEY, 2006; TAYLOR, 2006; OLBY et al., 2008). Esses sinais clínicos mais graves podem ocorrer devido à limitação do espaço epidural no canal vertebral toracolombar, comparado à região cervical (LECOUTEUR; GRANDY, 2004; CHRISMAN et al., 2005; DEWEY, 2006).

As extrusões podem produzir diferentes graus de mielopatia compressiva e isquemia ou infarto resultantes da interferência do suprimento de sangue para a medula espinhal. Grandes extrusões repentinas causam grandes lesões agudas semelhantes às de um evento traumático externo, com hemorragia, edema e necrose em ambas as substâncias cinzenta e branca (DELAHUNTA; GLASS, 2009). Essas lesões são características de lesão aguda da medula espinhal associada à extrusão de disco tipo I (KORNEGAY, 1991).

A dor associada com as extrusões disciais resulta de inflamação e/ou isquemia causada por compressão de meninges e/ou raízes nervosas espinhais. O material extrudado inicia uma reação inflamatória extradural que resulta em aderências fibrosas desse material com a dura-máter. A dor também pode surgir por estimulação de terminações nervosas sensoriais no ânulo fibroso e no ligamento longitudinal dorsal. O núcleo pulposo de cada disco não contém terminações de fibras nervosas (LECOUTEUR; GRANDY, 2004).

Dachshunds tem uma estimativa de prevalência racial de doença do disco de 19% (BALL, 1982), o que corresponde a 50-75% de todos os casos de herniações agudas de disco em cães (GAGE, 1975; BROWN et al., 1977; OLBY et al., 2003).

3.3 Diagnóstico da Doença do Disco Intervertebral Toracolombar Tipo I

A disfunção neurológica causada por protrusão de disco tipo I é diagnosticada com base na idade, na raça, na anamnese, no exame físico e nos achados neurológicos (LORENZ; KORNEGAY, 2006). Uma vez localizada a lesão por meio do exame neurológico, pode haver necessidade de testes diagnósticos para definir a etiologia (LECOUTEUR; GRANDY, 2004; DEWEY, 2006; TAYLOR, 2006). Comumente para

localizar definitivamente a presença de lesão discal compressiva no canal vertebral, utiliza-se a mielografia ou outra técnica de diagnóstico por imagem (ressonância magnética) (SANDE, 1992; BRAWER, 1993; SLOCUM et al.; 1998; LORENZ; KORNEGAY, 2006).

A mielografia é o exame radiográfico da medula espinhal e raízes nervosas emergentes após injeção de material de contraste radiopaco no espaço subaracnóide (LECOUTEUR; GRANDY, 2004; CHRISMAN et al., 2005). A injeção toracolombar é preferida, visto que frequentemente ocorre considerável tumefação da medula espinhal, e a mielografia cervical tende para a posição mais cranial à lesão discal (WHEELER; SHARP, 1999; LECOUTEUR; GRANDY, 2004).

O achado típico na extrusão de disco no exame mielográfico (ou ressonância magnética) é a compressão extradural da medula espinhal com deslocamento da mesma e estreitamento do espaço subaracnóide em incidências laterais e/ou ventrodorsais, dependendo da localização da massa compressiva (DEWEY, 2006; LORENZ; KORNEGAY, 2006; DELAHUNTA; GLASS, 2009). Extrusões agudas do tipo I em geral são acompanhadas por edema e tumefação da medula espinhal (ROUSH, 1992). A mielografia é mais importante para determinar o local (ou locais) de herniação de disco e a lateralização do material do disco dentro canal vertebral antes da descompressão cirúrgica (SMITH, 1997).

É preciso anestesia geral para conseguir o posicionamento necessário na obtenção de radiografias com valor diagnóstico, devendo-se ter cuidado ao posicionar animais com extrusões agudas de disco do tipo I, pois pode ocorrer extrusão de material do disco e compressão adicionais da medula espinhal com a manipulação e a movimentação da coluna (LECOUTEUR; GRANDY, 2004).

3.4 Tratamento das Doenças do Disco Intervertebral Toracolombar Tipo I

O tratamento de pacientes com suspeita de protrusão de disco toracolombar, com episódio único de dor e sem déficits neurológicos pode ser clínico, consistindo no confinamento em gaiola durante três a quatro semanas, com ou sem o uso de antiinflamatório. Caso o animal não demonstre melhora ou apresente agravamento do quadro clínico durante o período de confinamento, indica-se o tratamento cirúrgico (DEWEY, 2006).

O objetivo do confinamento é permitir que as fissuras no ânulo fibroso cicatrizem, evitando, assim, extrusão adicional de material de disco e possibilitando a resolução da reação inflamatória causada por pequenas quantidades de material de disco extrudado (LECOUTEUR; GRANDY, 2004).

O uso de analgésicos, relaxantes musculares, antiinflamatórios não-esteróides ou esteróides alivia o desconforto dos cães e os tornam mais ativos. Isto torna o cão mais suscetível à extrusão adicional de material do disco e conseqüente desenvolvimento de graves deficiências neurológicas. Por esta razão, alguns autores indicam que se impeça o fornecimento de medicação antiinflamatória durante o período inicial do tratamento não-cirúrgico a fim de estimular o animal a repousar (WHEELER; SHARP, 1999).

O erro mais comum é a administração de corticosteróides sem restrição de exercício. Tratar clinicamente os cães com paresia moderada a grave ou paraplegia por 24 a 48 horas e então realizar a cirurgia, se não ocorrer melhora, não é recomendado (LORENZ; KORNEGAY, 2006).

Há relatos de taxa de recidiva de 40% nos cães que receberam tratamento não-cirúrgico (LECOUTEUR; CHILD, 1995).

A cirurgia descompressiva é o método de tratamento para cães com disfunção neurológica secundária a compressão da medula espinhal (BROWN et al., 1977; GAMBARDELLA, 1980; ANDERSON et al., 1991; MCKEE, 1992; SCOTT, 1997; WHEELER; SHARP, 1999; OLBY et al., 2003).

A técnica cirúrgica de hemilaminectomia consiste na remoção unilateral da lâmina, das facetas articulares e de partes do pedículo das vértebras afetadas (SEIM, 2007). Visto que, em sua maioria, as lesões de discos toracolombares envolvem massa compressiva ventral ou ventrolateral (HOERLEIN, 1987), é preferível a prática da hemilaminectomia, em lugar da laminectomia dorsal (HOERLEIN, 1987; SEIM, 2007). Além disso, hemilaminectomia é preferível à laminectomia dorsal porque preserva melhor a integridade mecânica e estrutural da coluna, é menos traumática, além de reduzir a chance da formação de cicatrizes que causem compressão medular (WHEELER; SHARP, 1999; SEIM, 2007). O acesso ao disco que apresentou extrusão de material é melhor obtido pela hemilaminectomia, e a fenestração também se torna mais fácil (WHEELER; SHARP, 1999).

Uma avaliação biomecânica de hemilaminectomia em múltiplos locais sugere que a hemilaminectomia unilateral pode ser realizada ao longo de três vértebras consecutivas sem produzir instabilidade vertebral significativa, enquanto a

hemilaminectomia bilateral pode ser realizada ao longo de duas vértebras consecutivas (CORSE et al., 2003).

A técnica de hemilaminectomia consiste numa incisão de pele na linha média dorsal, na divulsão do tecido subcutâneo, na incisão da fáscia toracolombar, na divulsão da musculatura e na remoção dos processos articulares. Após, é realizado um desgaste ósseo retangular com furadeira de alta rotação a partir da base dos processos espinhosos dorsais dorsalmente, processo acessório ventralmente, faceta articular da vértebra cranial e faceta articular da vértebra caudal. O osso cortical externo deste retângulo é perfurado, continuando-se a perfuração através da camada medular vermelha até a cortical interna (SEIM, 2007) (Figura 4).

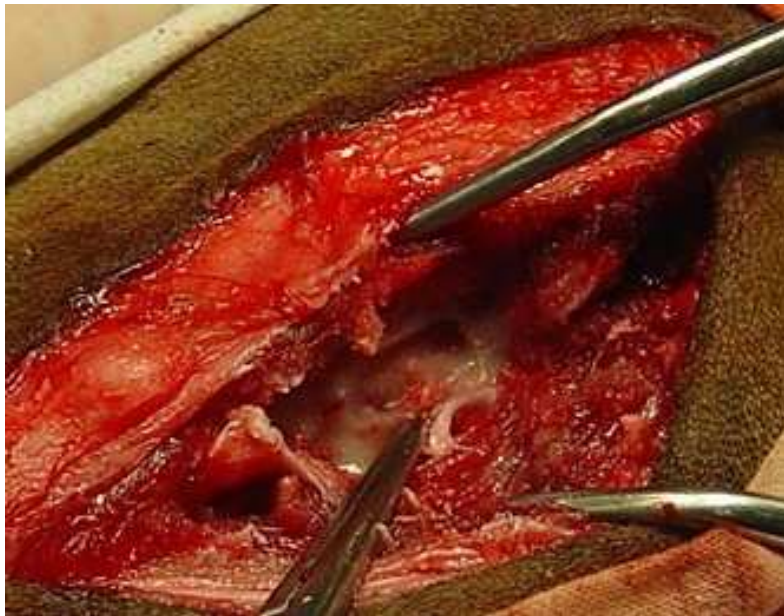


Figura 4. Hemilaminectomia realizada em um canino, evidenciando o desgaste ósseo até a camada cortical interna após a remoção dos processos articulares das vértebras torácicas T11 e T12 do lado esquerdo.

Uma espátula dental pode ser utilizada para entrar no canal vertebral (Figura 5), e remover o material discal. O disco é então fenestrado, verificando-se que o canal vertebral esteja livre (SEIM, 2007). Alguns autores indicam que seja colhido um enxerto de gordura da área subcutânea, o qual será colocado sobre o local da hemilaminectomia (TOOMBS; BAUER, 1998; SEIM, 2007). Sutura-se o músculo epaxial, o tecido subcutâneo e a pele (SEIM, 2007).

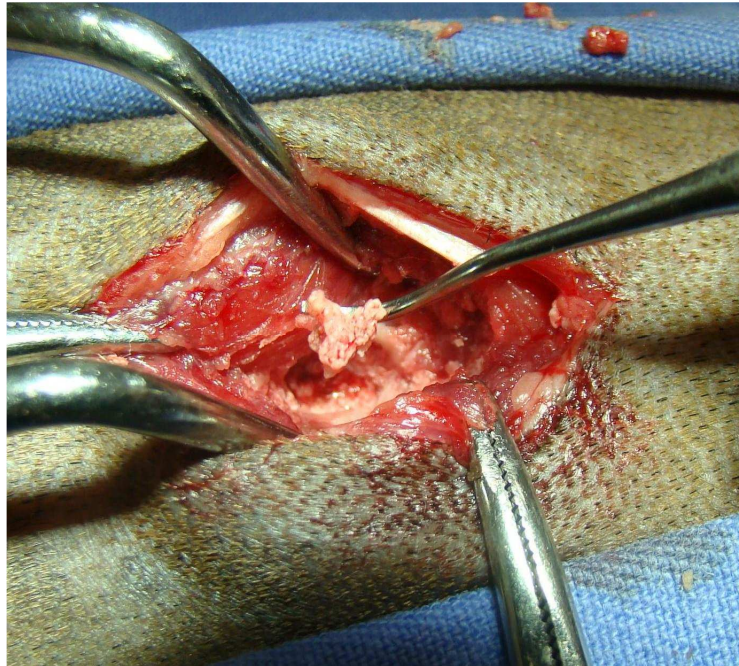


Figura 5. Hemilaminectomia realizada em um canino, evidenciando a remoção de material discal do canal intervertebral através da utilização de uma espátula dental.

3.5 Prognóstico

A recuperação funcional de cães com herniações discais toracolombares seguidas de cirurgia descompressiva está documentada (BROWN et al., 1977; GAMBARDELLA, 1980; BUTTERWORTH; DENNY, 1991; MCKEE, 1992; SCOTT, 1997; SCOTT; MCKEE, 1999; OLBY et al., 2003).

O prognóstico em relação à recuperação funcional de pacientes com doença de disco toracolombar tipo I geralmente é de bom a excelente, contanto que a percepção de dor profunda esteja presente (SCHULMAN; LIPPINCOTT, 1987; ANDERSON et al., 1991; DUVAL et al., 1996; SCOTT, 1997; SCOTT; MCKEE, 1999; OLBY et al., 2003; OLBY et al., 2004; OLBY et al., 2008).

A percepção de dor profunda é transportada por fibras desmielinizadas (DELAHUNTA, 1983) que são resistentes à compressão, por isso, a perda da sensação de dor profunda em cães com doença do disco intervertebral indica lesão grave da medula espinhal e costuma ser considerada como um mau prognóstico (BROWN et al., 1977; GAMBARDELLA, 1980; MCKEE, 1992; TOOMBS; BAUER, 1998). Dewey (2006) considera o prognóstico para cães com doença de disco toracolombar tipo I sem dor profunda como reservado à desfavorável.

Para cães sem percepção de dor profunda as taxas de recuperação após a cirurgia descompressiva variam. De acordo com McKee (1992) e Tartarelli et al. (2005) a porcentagem de recuperação foi de 0%, 41% para Laitinen e Puerto (2005), 43% para Duval et al. (1996), 62% segundo Scott e Mckee (1999) e 76% segundo Anderson et al. (1991). Há uma tendência para melhores resultados funcionais quando os cães sem PDP (percepção de dor profunda) são operados dentro de 12 horas após a perda dessa percepção de dor profunda (LAITINEN; PUERTO, 2005).

Existem poucos estudos com um número significativo de casos documentando a recuperação após cirurgia descompressiva em cães com ausência de percepção de dor profunda (ANDERSON et al, 1991; DUVAL et al, 1996; SCOTT; MCKEE, 1999; OLBY et al., 2003). A cirurgia raramente é recomendada se a percepção de dor profunda (PDP) está ausente por mais de 48 horas (WHEELER; SHARP, 1994; DUVAL et al., 1996; WHEELER; SHARP, 1999), mas não foi comprovado um período de tempo mais preciso para tal recomendação. Provavelmente, a alegação de que a ausência de PDP por mais de 48 horas impede a recuperação funcional após a cirurgia é imprecisa, exceto se estiverem presentes sinais compatíveis com lesão difusa da medula espinhal, que são indicadores de mielomalácia (DEWEY, 2006).

4 MATERIAL, MÉTODOS E RESULTADOS

O material, os métodos e os resultados deste trabalho serão apresentados na forma de artigo científico. O subtítulo deste capítulo corresponde ao artigo.

4.1 Artigo

4.1.1 Título: Recuperação funcional em Dachshunds paraplégicos sem percepção de dor profunda submetidos à hemilaminectomia

4.1.1 Recuperação funcional em Dachshunds paraplégicos sem percepção de dor profunda submetidos à hemilaminectomia

Voll, J.¹; Beck, C.A.C.²; Voll R.²

¹Programa de Pós-graduação em Ciências Veterinárias, Universidade Federal do Rio Grande do Sul; ²Departamento de Medicina Animal, Faculdade de Veterinária, Universidade Federal do Rio Grande do Sul.

4.1.2 Resumo

Este trabalho teve como objetivo avaliar a recuperação funcional dos membros pélvicos de cães da raça Dachshund paraplégicos sem percepção de dor profunda por um período inferior e superior a 48 horas, devido à extrusão discal, submetidos à hemilaminectomia. Trinta cães paraplégicos foram distribuídos em 2 grupos, sendo o primeiro formado por animais com ausência da sensação de dor profunda nos membros pélvicos por um período inferior a 48 horas e o segundo por um período superior a 48 horas. Em todos os pacientes foram realizados exame mielográfico seguido da cirurgia descompressiva. Posteriormente, esses pacientes foram submetidos a exame neurológico e avaliados quanto ao grau de locomoção e percepção de dor profunda. Apenas foram considerados recuperados os animais que alcançaram grau 3, 4 ou 5 de locomoção (paresia leve, ataxia ou exame neurológico normal). Os resultados demonstraram que pacientes com ausência de dor profunda devido à extrusão do disco intervertebral devem ser considerados candidatos à cirurgia descompressiva. O argumento de um prognóstico ruim, como afirmado em alguns estudos prévios, não se justificou baseado na duração da ausência de dor profunda antes do procedimento cirúrgico. O retorno da percepção de dor profunda dentro de quatro semanas pode ser associado com prognóstico favorável para retorno da locomoção (grau 3, 4 ou 5). A escala estabelecida dos graus de locomoção foi útil na avaliação da recuperação funcional de cães paraplégicos.

Palavras-chave: Extrusão do disco intervertebral, medula espinhal, cirurgia descompressiva, cães, paraplégicos.

4.1.3 Abstract

This study aims to evaluate the functional recovery of pelvic limbs of paraplegic Dachshund breed dogs paraplegic with no deep pain perception for fewer and more than 48 hours due to disc extrusion and submitted to hemilaminectomy. Thirty dogs were divided into 2 groups, the first consists of paraplegic dogs with no sense of deep pain in the pelvic limbs for less than 48 hours and the second, formed by dogs more than 48 hours. All patients underwent to myelographic examination and surgical decompression. Thereafter, these patient were submitted to neurological examination and evaluated about their degree of movement and deep pain perception. Only were considered as recovered animals that reached locomotion grade 3, 4 or 5. The results showed that patients with absence of deep pain due to intervertebral disc extrusion should be considered candidates for decompressive surgery. The argument of a poor prognosis, as stated in some previous studies, was not justified based on duration of deep pain absence before surgery. The return of deep pain perception within 4 weeks may be associated with favorable prognosis for return of locomotion (grade 3, 4 or 5). The established grade of movement degrees was useful in evaluating the functional recovery of paraplegic dogs.

Keywords: *Intervertebral disc extrusion, spinal cord, decompression surgery, dogs, paraplegic.*

4.1.4 Introdução

A degeneração do disco intervertebral com ruptura do anel fibroso e extrusão do núcleo pulposo está referida como causa de compressão da medula espinhal desde 1930 (HANSEN, 1952; HANSEN, 1966). É considerada a causa mais comum de lesão severa da medula espinhal em cães e foi estimada em acometer em torno de 1% de todos os casos vistos na clínica de pequenos animais (HOERLEIN, 1953; OLBY et al., 2001).

Lesões agudas da medula espinhal são de ocorrência comum em certas raças condrodistróficas como a Dachshund (OLBY et al., 2004). Hansen (1966) denominou de protrusão tipo I (extrusão) quando ocorre uma ruptura total do anel do disco intervertebral com saída do material do núcleo pulposo para dentro do canal vertebral, e protrusão tipo II (hérnia) quando a ruptura do anel fibroso for parcial, determinando uma saliência para dentro do canal vertebral em consequência do prolapso discal. Na extrusão discal, em geral, os sintomas surgem rapidamente, resultando numa mistura de lesão da medula espinhal contusiva e compressiva (CHRISMAN et al., 2005). O

tratamento atual consiste em cirurgia descompressiva (WHEELER; SHARP, 1994; OLBY et al., 2001; OLBY et al., 2004; SHARP; WHEELER, 2005; DEWEY, 2006; TAYLOR, 2006; OLBY et al., 2008) após a realização de exame mielográfico (ou de ressonância magnética), o qual evidencia compressão extradural da medula espinhal (DEWEY, 2006). Grande parte (cerca de 50%) das extrusões de disco ocorre na coluna torácica caudal ou lombar, na região de T12 a L1 (WHEELER; SHARP, 1999), com 65% (TAYLOR, 2006) a 75% (BRAUND, 1994; WHEELER; SHARP, 1999) de todas as lesões agudas discais toracolombares em cães ocorrendo entre T11 e L2. Verifica-se um início agudo de sinais com gravidade que varia de leves déficits sensoriais, perda de força nos membros pélvicos, até paraplegia com perda da percepção de dor profunda (OLBY et al., 2004). A elevada incidência de herniações discais ocorre em Dachshunds entre 3 e 6 anos de idade, com pico de incidência por volta dos 4 a 5 anos (TOOMBS; BAUER, 1998; WHEELER; SHARP, 1999). Dachshunds tem uma estimativa de prevalência racial de doença do disco de 19% (BALL, 1982), o que corresponde a 50-75% de todos os casos de herniações agudas do disco em cães (GAGE, 1975; BROWN et al., 1977; OLBY et al., 2003).

A recuperação funcional de cães com herniações discais toracolombares seguidas de cirurgia descompressiva está documentada (BROWN et al., 1977; GAMBARDELLA, 1980; BUTTERWORTH; DENNY, 1991; MCKEE, 1992; SCOTT, 1997; SCOTT; MCKEE, 1999; OLBY et al., 2003). O prognóstico para recuperação da função motora dos membros pélvicos após a cirurgia descompressiva é bom, até mesmo para cães com deterioração neurológica severa, contanto que a percepção de dor profunda esteja presente (SCHULMAN; LIPPINCOTT, 1987; ANDERSON et al., 1991; DUVAL et al., 1996; SCOTT, 1997; SCOTT; MCKEE, 1999; OLBY et al., 2003; OLBY et al., 2004; OLBY et al., 2008). O percentual esperado de recuperação funcional de pacientes com extrusão de disco toracolombar tipo I que apresentam percepção normal da dor nos membros pélvicos, submetidos ao tratamento cirúrgico varia de 80 a 95% (DEWEY, 2006).

Em contraste, o prognóstico para cães sem sensação de dor profunda é menos otimista, sendo que as taxas de recuperação após a cirurgia descompressiva variam de 0 a 76%. De acordo com McKee (1992) e Tartarelli et al. (2005) a porcentagem de recuperação foi de 0%, para Laitinen e Puerto (2005) 41%, para Duval et al. (1996) 43%, segundo Scott e Mckee (1999) 62% e segundo Anderson et al. (1991) 76%. O tempo decorrido desde a perda da sensação de dor profunda até a descompressão

cirúrgica é inversamente proporcional à qualidade do prognóstico (DEWEY, 2006). Sendo assim, a cirurgia raramente é recomendada se existe ausência de percepção de dor profunda por mais de 48 horas, mas um período exato de tempo para a recomendação não foi claramente estabelecido (LAITINEN; PUERTO, 2005).

Em qualquer lesão aguda da medula espinhal, a sensibilidade dolorosa profunda pode ser perdida por 24 a 48 horas, mas a manutenção de sua ausência após esse período indica um prognóstico grave, porém algumas vezes ainda resta alguma esperança de reversão (CHRISMAN, 1985). Se não existir resposta a testes de dor profunda por mais de um mês, é improvável que cães paraplégicos recuperem a função (CHRISMAN et al., 2005).

A ausência de dor profunda sugere que tratos ascendentes na substância branca da medula espinhal (espinoreticular e espinotalâmico) que conduzem estímulo de dor para o córtex cerebral estão impedidos de desempenhar sua função. Por isso, respostas como dilatação pupilar, aumento de frequência cardíaca e respiratória, vocalização e deslocamento da cabeça para trás, que deveriam ocorrer quando realizado o pinçamento dos dígitos, não ocorrem. A retração de uma pata, em resposta ao pinçamento sem as manifestações citadas, deve ser interpretada como resposta reflexa e não como manifestação de dor profunda (AMSELLEM et al., 2003).

Neste estudo foi avaliada a recuperação funcional dos membros pélvicos de cães da raça Dachshund paraplégicos e sem percepção de dor profunda, devido à extrusão discal aguda por um período inferior e superior a 48 horas, após serem submetidos à cirurgia descompressiva. Elaborou-se uma escala numérica para referenciar os graus de recuperação funcional da locomoção desses dois grupos. Além disso, buscou-se avaliar se o prognóstico comumente apresentado pela literatura era justificado pelos resultados.

4.1.5 Material e Métodos

Cento e três cães da raça Dachshund com graus variáveis de deficiência funcional de locomoção, devido à protrusão do disco intervertebral toracolombar, foram submetidos à cirurgia de hemilaminectomia para descompressão da medula espinhal e fenestração do disco afetado. Desses, foram selecionados 30 paraplégicos com ausência de percepção de dor profunda, que foram distribuídos em dois grupos: 13 cães com ausência de dor profunda nos membros pélvicos por um período inferior a 48 horas (Grupo A) e 17, com ausência superior a 48 horas (Grupo B).

Como critérios de inclusão, foram considerados paraplégicos os cães que não conseguiam suportar peso nos membros pélvicos e apresentavam incapacidade de realizar movimento voluntário com esses membros quando sustentados pela cauda e forçados a se locomoverem. A ausência de dor profunda foi definida como a falta de resposta consciente como vocalização, tentativa de agressão ou olhar em direção aos membros pélvicos em resposta à compressão dos dígitos dos membros pélvicos com pinça hemostática.

Todos os animais foram submetidos a exame físico e neurológico, perfil bioquímico sérico, hemograma completo, exame mielográfico e cirurgia descompressiva. Os pacientes foram anestesiados e submetidos a exame mielográfico para identificar o local da extrusão do disco intervertebral. A mielografia foi realizada através de punção lombar (quinta e sexta vértebras), seguida por injeção de 0,5 – 0,8 mL/kg de iohexol (Omnipaque 300 mgI/mL) no espaço subaracnóide. Exposições radiográficas em projeção lateral e ventrodorsal foram obtidas imediatamente após a injeção. Identificado o local da protrusão discal, a hemilaminectomia foi realizada para remover o material discal do canal vertebral (WHEELER; SHARP, 1999), seguida por fenestração do disco acometido para retirar resquícios do núcleo pulposo no espaço intervertebral (FINGEROTH, 1995). Ao final, nova inspeção do canal vertebral foi realizada para confirmar a inexistência de material discal em seu interior. Não foram realizadas fenestrações profiláticas de T11-12 a L2-3, nem durotomia para permitir avaliação visual da medula espinhal (PARKER, 1975). A rotina anestésica envolveu pré-medicação com cloridrato de petidina (4 mg.kg^{-1}), indução da anestesia geral com propofol (4 mg.kg^{-1}) intravenoso e manutenção da anestesia com isoflurano e oxigênio a 100%. No pós-operatório, os cães receberam, por 72 horas, cloridrato de tramadol (4 mg.kg^{-1} , IV ou VO, q 8h), dipirona sódica (25 mg.kg^{-1} , IV ou VO, q 8h), meloxicam ($0,1 \text{ mg.kg}^{-1}$, IM ou VO, q 24h) e, por 10 dias, enrofloxacina (5 mg.kg^{-1} , IM ou VO, q 12h).

Os pacientes foram submetidos a exame neurológico para avaliar sua locomoção (recuperação funcional) e percepção de dor profunda, tanto por ocasião da avaliação clínica no momento da admissão, quanto em duas, quatro, oito, doze e vinte e quatro semanas após a cirurgia. Para avaliar o grau de recuperação da locomoção dos cães foi estabelecida uma escala numérica de zero a cinco (Tabela 1) que contempla o paciente paralítico, o parésico, o atáxico e o normal. Considerou-se ainda que pacientes

paralíticos podem apresentar deficiência de percepção da dor profunda, constatação que tem utilidade para o prognóstico.

Tabela 1. Escala numérica para avaliação do grau de locomoção

Escala numérica para avaliar a locomoção (membros torácicos e/ou pélvicos)

0	paralisia	Incapacidade de realizar movimento voluntário.
1	paresia grave	Realiza movimento voluntário mas não tem força para sustentação.
2	paresia moderada	Realiza movimento voluntário, consegue dar alguns passos e cai com frequência. Constata-se ataxia associada.
3	paresia leve	Realiza movimento voluntário e caminha com deficiência mínima que pode ser identificada por tropeços / arrastar pata(s) / ataxia / tendência a queda, ocasionais.
4	ataxia	Incoordenação dos movimentos voluntários. Não há paresia associada.
5	normal	Sem deficiência na realização e no controle do movimento voluntário.

A opção por utilizar essa nova tabela fundamentou-se no fato de que em casos de lesão restrita ao cerebelo e sistema vestibular periférico, a ataxia ocorre sempre isoladamente, sem a coexistência de paresia. Tal situação não é contemplada por tabelas existentes na literatura que estabelecem os graus de locomoção como paralítico, parésico ou normal.

O resultado foi classificado como positivo nos casos em que ocorreu recuperação da capacidade para deambular com grau 3 ou superior, com ou sem recuperação de dor profunda. Por outro lado, foi considerado como resultado negativo os pacientes que apresentaram grau inferior ou igual a dois (2). Esses animais necessitam de cuidados complementares, pois são suscetíveis a desenvolver lesões abrasivas dos membros, uma vez que arrastam o dorso das patas com bastante frequência por ocasião da deambulação; porém, isto não ocorre no grau 3.

Para análise estatística do tamanho da amostra foi utilizado o programa nQuery versão 3. As variáveis quantitativas com distribuição simétrica foram descritas pela média e desvio padrão e comparadas entre os grupos pelo teste t de Student para amostras independentes. As variáveis quantitativas com distribuição assimétrica foram descritas pela mediana dos valores de mínimo e de máximo e comparadas pelo teste de Mann-Whitney. As variáveis categóricas foram descritas pela frequência absoluta e

freqüência relativa percentual e comparadas pelo teste Exato de Fisher. Considerou-se um nível de significância de 5%.

4.1.6 Resultados

Na população de estudo do Grupo A (13 cães) a idade média foi de $5,6 \pm 1,5$ anos. O peso médio foi de $7,7 \pm 2,7$ kg; freqüência percentual de 53,8% (7) fêmeas e 46,2% (6) machos. No Grupo B (17 cães) a idade média foi de $5,7 \pm 1,8$ anos. O peso médio foi de $6,9 \pm 2,2$ kg; freqüência percentual de 70,6% (12) fêmeas e 29,4% (5) machos. Entre os Grupos A e B não houve diferença estatisticamente significativa ($p > 0,05$) quanto as variáveis: idade, peso, gênero.

Do Grupo A, 46% (6/13) dos cães evidenciaram sensação de dor profunda dentro de duas semanas. Do Grupo B, 59% (10/17) dos animais haviam recuperado a dor profunda nesse mesmo período. Um cão desse grupo apresentou uma recuperação mais tardia, entre a 3^a e 4^a semana, totalizando 65% (11/17) de recuperação da dor profunda do Grupo B em quatro semanas. Somando-se a totalidade dos animais de ambos os grupos, o percentual de êxito na recuperação da dor profunda em até quatro semanas foi de 57 %.

Resultado positivo (graus de locomoção 3, 4 ou 5) foi obtido em 46% (6/13) dos casos do grupo A e em 65% (11/17) dos casos do grupo B ao final de 24 semanas, totalizando 17 casos de sucesso dos 30 incluídos no estudo. O percentual de êxito dos dois grupos quanto a um resultado positivo para locomoção foi de 57%. Os resultados obtidos para recuperação funcional do Grupo B foram melhores do que os obtidos no Grupo A, mas não houve diferença estatisticamente significativa ($p = 0,519$). Por isso a duração da ausência de dor profunda nos tempos (horas/dias) que observamos não foi um fator estatisticamente significante para estabelecer prognóstico de probabilidade de recuperação.

Todos os casos que obtiveram resultado positivo no período avaliado recuperaram a dor profunda em até 4 semanas. Os cães que não recuperaram a dor profunda no período de quatro semanas atingiram, no máximo, grau de locomoção classificado como 2. Assim, o retorno da percepção de dor profunda dentro de 4 semanas pode ser associado com prognóstico positivo para retorno da locomoção (3, 4 ou 5), porque houve diferença estatisticamente significativa ($p = 0,001$) entre os animais

que recuperaram a dor profunda dentro deste período e também recuperaram a locomoção e os que não recuperaram a dor profunda e não recuperaram a locomoção.

Os resultados das avaliações dos pacientes de acordo com o período de tempo de duas a vinte e quatro semanas de pós-operatório estão listados na Tabela 2 (Grupo A) e Tabela 3 (Grupo B).

Tabela 2. Avaliação dos pacientes do Grupo A de acordo com a idade, peso, gênero, ausência da percepção de dor profunda (PDP), tempo para retorno da PDP e tempo para atingir retorno da locomoção.

Grupo A – Cães paraplégicos sem dor profunda < 48 h													
Paciente	1	2	3	4	5	6	7	8	9	10	11	12	13
Idade	5	3	5	5	5	8	6	7	4	5	8	7	5
Peso	5,8	3,8	6,5	8,6	10,2	10	14	7,9	4,7	5,8	8,2	6,4	8
Gênero	F	M	F	F	M	M	M	M	F	M	F	F	F
Ausência PDP (Horas)	21,6	12	45,6	36	36	36	36	24	31,2	19,2	36	36	24
Dor Profunda (Semanas)													
2	+	+	+	0	+	+	0	0	0	+	0	0	0
4	+	+	NA	0	+	NA	0	0	0	+	0	0	0
8	NA	NA	+	0	+	NA	0	0	NA	NA	0	0	0
12	+	NA	NA	0	+	NA	0	0	NA	NA	0	0	0
24	NA	NA	NA	0	+	NA	0	0	0	+	0	0	0
Grau de Locomoção (Semanas)													
2	1	2	1	0	1	3	0	1	0	1	0	0	0
4	3	3	NA	0	1	NA	2	2	2	2	0	0	0
8	NA	NA	3	1	1	NA	2	2	NA	NA	0	0	0
12	5	NA	NA	2	2	NA	2	2	NA	NA	0	0	0
24	NA	NA	NA	2	3	NA	2	2	2	3	0	0	0

F fêmea; M macho; + presente; 0 ausente; NA não avaliado.

Tabela 3. Avaliação dos pacientes do Grupo B de acordo com a idade, peso, gênero, ausência da percepção de dor profunda (PDP), tempo para retorno da PDP, tempo para atingir retorno da locomoção.

Grupo B – Cães paraplégicos sem dor profunda > 48 h																	
Paciente	1	2	3	4	5	6	7	8	9	10	11	12	13	14	15	16	17
Idade	4	8	6	9	6	6,5	5	7	5	4	4	4,5	4	7	5	9	3,5
Peso	5,4	3,4	6	8	7,3	11,8	7,5	5,8	7,3	5,5	9	5	8,7	7,3	2,8	8,7	7,7
Gênero	F	M	F	F	F	F	F	F	F	M	F	M	F	M	F	M	F
Ausência PDP (Horas)	480	264	240	84	240	96	84	120	84	120	96	55,2	144	96	216	120	74,4
Dor Profunda (Semanas)																	
2	0	+	0	0	0	+	+	+	0	+	+	+	+	+	+	0	0
4	0	+	0	0	0	NA	+	+	+	+	+	+	+	+	+	0	0
8	0	+	0	0	0	NA	+	NA	+	NA	NA	+	NA	+	NA	0	0
12	0	NA	0	0	0	NA	+	NA	+	+	NA	+	+	NA	+	0	0
24	0	NA	0	0	0	NA	+	NA	+	NA	NA	+	NA	NA	NA	0	0
Grau de Locomoção (Semanas)																	
2	0	0	0	0	0	4	0	0	0	1	4	0	0	2	3	0	0
4	0	2	0	0	0	NA	3	4	2	3	5	2	4	3	3	0	0
8	0	3	0	0	0	NA	4	NA	3	NA	NA	4	NA	4	NA	1	1
12	0	NA	0	0	0	NA	4	NA	4	4	NA	4	5	NA	5	1	1
24	0	NA	0	0	0	NA	5	NA	5	NA	NA	5	NA	NA	NA	2	1

F fêmea; M macho; + presente; 0 ausente; NA não avaliado.

4.1.7 Discussão

O mais importante indicador de prognóstico para recuperação de função em cães com extrusão do disco intervertebral toracolombar é a presença de percepção de dor profunda (GAMBARDELLA, 1980; CREED; YTURRASPE, 1983; WALKER; BETTS, 1985; LECOUTEUR; CHILD, 1989; ANDERSON et al., 1991; AMSELLEM et al., 2003; DEWEY, 2006, OLBY et al., 2008; ARAÚJO et al., 2009). No entanto, existe controvérsia com relação à precisão do prognóstico indicado pela ausência da percepção de dor profunda, existindo diferentes prognósticos para diferenciadas durações de deterioração neurológica (ANDERSON et al., 1991). Nos casos sem percepção de dor profunda, os parâmetros que costumam ser avaliados são a velocidade do aparecimento dos sinais clínicos, a duração da analgesia e o período de tempo para que ocorra a recuperação da percepção dolorosa após cirurgia (AMSELLEM et al., 2003; DEWEY, 2006). Entretanto, Olby et al. (2003) relataram que um prognóstico ruim baseado na velocidade de instalação dos sinais ou tempo de duração de paraplegia antes da cirurgia deve ser evitado.

A perda aguda (1 a 24 horas) da função motora voluntária e da percepção de dor profunda foi associada a um prognóstico de 67% (SCOTT; MCKEE, 1999), 40% (ITO et al., 2005) e 32% (LAITINEN; PUERTO, 2005) de sucesso na recuperação. No presente estudo, considerando-se o total de pacientes paraplégicos que perderam a dor profunda (Grupos A e B) e que evoluíram para graus de locomoção 3, 4 ou 5 (paresia leve, ataxia ou exame neurológico normal, respectivamente, conforme Tabela 1), o sucesso na recuperação foi de 57%.

Quanto ao tempo decorrido desde a perda da sensação de dor profunda até a descompressão cirúrgica, a literatura sugere que ele é inversamente proporcional à qualidade do prognóstico (DEWEY, 2006). Recomendações para o tratamento de cães com perda da percepção de dor profunda são variáveis: alguns autores afirmam que o prognóstico é extremamente pobre, independente do método de tratamento (GRIFFITHS, 1982; JEFFREY, 1995); outros recomendam cirurgia descompressiva dentro de um período de tempo de até 12 horas (SCHULMAN; LIPPINCOTT, 1987); até 24 horas (LECOUTEUR; GRANDY, 2004); até 48 horas (WALKER; BETTS, 1985; WHEELER; SHARP, 1994; DUVAL et al., 1996; OLIVER et al., 1997); até 72 horas ou mais (ANDERSON et al., 1991; SCOTT; MCKEE, 1999). Davies e Sharp (1983) relataram 7% de taxa de sucesso (isto é, 1/14 cães) com tratamento conservador

na ausência de percepção de dor profunda. Um período exato de tempo para a recomendação cirúrgica não foi claramente estabelecido (LAITINEN; PUERTO, 2005). Assim, provavelmente, a alegação de que a ausência de PDP por mais de 48 horas impede a recuperação funcional após a cirurgia é imprecisa (DEWEY, 2006).

No presente estudo, o tempo decorrido desde a perda da sensação de dor profunda até a descompressão cirúrgica variou de 12 até 480 horas. O período, no Grupo A, variou de 12 a 46 horas (média de 30,28 horas) e, no Grupo B variou de 55 a 480 horas (média de 160,8 horas), sendo que o período máximo de tempo em que se observou resultado positivo foi com perda de dor profunda por até 11 dias (264 horas). Embora os resultados obtidos para recuperação funcional do Grupo B 65% (11/17) tenham sido melhores do que os obtidos no Grupo A 46% (6/13), não houve diferença estatisticamente significativa ($p = 0,519$). Considera-se então que a duração da ausência de dor profunda nos tempos (horas/dias) que observamos não é um fator estatisticamente significativo para estabelecer prognóstico de probabilidade de recuperação. Tais resultados vão ao encontro daqueles descritos por Anderson et al. (1991) e Scott e McKee (1999) os quais indicam cirurgia descompressiva também para casos com mais de 72 horas sem percepção de dor profunda.

As taxas de recuperação pós-cirurgia descompressiva em cães com perda da percepção da dor profunda relatadas na literatura são bastante variáveis, oscilando de 0 a 76%. A maior parte dos relatos sugere uma taxa de recuperação funcional ao redor de 50% (AMSELLEM et al., 2003; DEWEY, 2006; SEIM, 2007). Alguns autores (ANDERSON et al., 1991; DUVAL et al., 1996; SCOTT; MCKEE, 1999; OLBY et al., 2003), relatam que cães paraplégicos com perda da sensação de dor profunda, têm aproximadamente 50-60% de chance de recuperar a função motora após cirurgia descompressiva.

Em estudo realizado por Scott e McKee (1999), a taxa média de sucesso entre os pacientes sem percepção de dor profunda submetidos à mielografia e operados em <48h foi de 61% (19/31) e em >48h, 67% (2/3); para eles os cães operados com mais de 48h sem dor profunda não tiveram piores resultados, o que também foi visto no presente estudo onde resultado considerado positivo (graus de locomoção 3, 4 ou 5) foi obtido em 46% (6/13) dos casos do Grupo A e em 65% (11/17) dos casos do Grupo B. Os índices de sucesso encontrados no presente trabalho foram menores do que os últimos autores citados, porque para ser classificado como positivo, o grau de locomoção a ser alcançado pelos cães era no mínimo 3 (paresia leve), ao passo que no estudo de Scott e

McKee (1999) foram incluídos como bem sucedidos os pacientes que apresentaram paresia moderada.

É importante salientar que na comparação dos grupos, a taxa de recuperação do Grupo B supera em 19 pontos percentuais o Grupo A. Corroborando os resultados obtidos no presente estudo, Anderson et al. (1991) e Scott e McKee (1999) relataram que, paradoxalmente, as taxas de sucesso foram superiores em casos com maior duração de tempo de paralisia e ausência de dor profunda, não tendo sido apresentada nenhuma justificativa para este fato. Considerando que as alterações primárias no tecido neural ocorrem particularmente dentro das primeiras 48 horas (JEFFERY; BLAKEMORE, 1999; OLBY et al., 1999), poderia-se suspeitar que os índices menores de recuperação encontrados no grupo A estariam relacionados aos efeitos químicos do contraste mielográfico no estágio mais precoce da instalação da lesão medular. Entretanto, isso parece não ocorrer pois os resultados do presente trabalho são semelhantes aos encontrados por Ito et al. (2005) o qual utilizou ressonância magnética (sem contraste). Assim, índice mais baixo de recuperação no grupo operado com menos de 48 horas parece ocorrer devido à manipulação cirúrgica nesse período. Segundo Ito et al. (2005), 28 cães submetidos à ressonância magnética, com sinais agudos ou graduais de paralisia sem percepção de dor profunda tanto em período inferior como superior a 48 horas, obtiveram sucesso de 64%, sendo o sucesso definido como paresia leve ou grau superior. Para este autor, dos 10 cães que foram operados com menos de 48h, 50% obtiveram sucesso e dos 18 com mais de 48h, 72 % se recuperaram. Entretanto, existe a sugestão de uma taxa de apenas 5% de chance de recuperação para cães operados após 48h sem percepção de dor profunda (LORENZ; KORNEGAY, 2006). Para Duval et al. (1996) a taxa de sucesso (definida como grau 1, paresia grave, ou maior) dos animais submetidos à mielografia e operados com <48h foi de 44% (20/45) e com >48h 0% (0/1). De acordo com Laitinen e Puerto (2005) os índices de recuperação (grau 2, paresia moderada, ou maior) dos animais submetidos à mielografia e ao tratamento cirúrgico com < 48horas foi de 44% (19/43) e com mais de 48 horas foi de 0% (0/3).

Atualmente, o indicador mais sensível para a recuperação funcional dos casos de paraplegia com perda da percepção de dor profunda causada por extrusão de disco intervertebral é a recuperação dessa sensibilidade (SCOTT; MCKEE, 1999; AMSELLEM et al., 2003; LAITINEN; PUERTO, 2005; OLBY et al., 2003) . Alguns autores sugerem que esta sensibilidade geralmente deva retornar dentro duas semanas após a descompressão cirúrgica (SCOTT; MCKEE, 1999; AMSELLEM et al., 2003;

LAITINEN; PUERTO, 2005). Outro autor faz referência até a terceira ou quarta semana do pós-operatório (OLBY et al., 2003).

Segundo Laitinen e Puerto (2005), dos cães que readquiriram a sensibilidade dolorosa até 2 semanas após a cirurgia, 67% (8/12) se recuperaram, ao passo que dos animais que permaneceram sem dor profunda por mais de 2 semanas após a descompressão, apenas 10% (1/10) se recuperaram. Para o autor o sucesso na recuperação foi definido como paresia ambulatória mesmo na presença de déficits neurológicos óbvios. Outros autores observaram que 95% (20/21) dos cães que readquiriram a dor profunda até 2 semanas após a descompressão obtiveram sucesso no tratamento (sucesso definido como paresia ambulatória mesmo com déficits neurológicos óbvios), enquanto somente 16,6% (1/6) dos cães que permaneceram sem dor profunda por mais de 14 dias se recuperaram (SCOTT; MCKEE, 1999). Entretanto, Olby et al. (2003) observaram dos animais que responderam positivamente ao tratamento cirúrgico e voltaram a caminhar, 41% (15) readquiriram a percepção de dor profunda durante a primeira semana de pós-operatório, 38% (14) durante a segunda, 19% (7) durante a terceira ou quarta e 3% (1) em 36 semanas após a cirurgia; entretanto, este autor não faz referência ao tempo decorrido entre a perda da sensação de dor profunda e a cirurgia.

No presente trabalho todos os animais (100%) que readquiriram a sensação de dor profunda dentro de 4 semanas após cirurgia descompressiva atingiram resultado positivo (locomoção 3 ou superior) dentro de um período de 24 semanas. O retorno da percepção de dor profunda dentro de quatro semanas pode ser associado com prognóstico positivo para retorno da locomoção (graus 3, 4 ou 5), já que houve diferença estatisticamente significativa ($p=0,001$) entre os animais que recuperaram a dor profunda dentro deste período e também recuperaram a locomoção e os que não recuperaram a dor profunda e não recuperaram a locomoção.

É sabido que a percepção da dor profunda é sustentada por fibras desmielinizadas, que são as fibras mais finas e que se encontram na substância branca (DELAHUNTA, 1983), mais internamente, próximas à substância cinzenta da medula espinhal. A perda da percepção de dor profunda é um indicador de lesão grave. (LECOUTEUR; GRANDY, 2004; OLBY et al., 2008). Contudo, esse fato não necessariamente implica em transecção funcional permanente da medula espinhal (GRIFFITHS, 1978), isto é, não indica necessariamente perda irreversível da função neurológica (SCOTT; MCKEE, 1999; OLBY et al., 2003), pois existem cães que

perdem a percepção de dor profunda nos membros pélvicos após uma lesão na medula espinhal e que podem recuperá-la e fazer uma boa recuperação funcional da locomoção.

4.1.8 Conclusões

Dentro da metodologia empregada e dos resultados obtidos no presente estudo é possível concluir que pacientes com ausência de dor profunda devido à extrusão do disco intervertebral devem ser considerados candidatos à cirurgia descompressiva. O argumento de um prognóstico ruim, como afirmado em alguns estudos prévios, não se justificou baseado na duração da ausência de dor profunda antes do procedimento cirúrgico. O retorno da percepção de dor profunda dentro de quatro semanas pode ser associado com prognóstico favorável para retorno da locomoção (graus 3, 4 ou 5). A escala estabelecida dos graus de locomoção foi útil na avaliação da recuperação funcional de cães paraplégicos.

Referências

- AMSELLEM, P.M. et al. Loss of deep pain sensation following thoracolumbar intervertebral disk herniation in dogs: Treatment and prognosis. **Comp Cont Educ Pract Vet**, v.25, n.4, p.226-275, 2003.
- ANDERSON, S.M.; LIPPINCOTT. C.L.; GILL, P.J. Hemilaminectomy in dogs without deep pain perception. **Calif Vet**, v.45, p.24-28, 1991.
- ARAÚJO, B.M.; ARIAS, M.V.B.; TUDURY, E.A. Paraplegia aguda com perda da percepção de dor profunda em cães: revisão de literatura. **Clin Vet**, v.81, p.70-84, 2009.
- BALL, M.U. Patterns of occurrence of disc disease among registered Dachshunds. **J Am Vet Med Assoc**, v.180, p.519-522, 1982.
- BRAUND, K.G. **Neurological Diseases**. In:_____.Clinical Syndromes in Veterinary Neurology. 2nd ed. St. Louis: Mosby, 1994, cap.3, p.106-113.
- BROWN, N.O.; HELPHREY, M.L.; PRATA, R.G. Thoracolumbar disc disease in the dog: a retrospective analysis of 187 cases. **J Am Anim Hosp Assoc**, v.13, p.665-672, 1977.
- BUTTERWORTH, S.J.; DENNY, H.R. Follow-up of 100 cases with thoracolumbar disk protrusions treated by lateral fenestration. **J Small Anim Pract**, v.24, p.721-729, 1991.
- CHRISMAN, C.L. **Paraplegia, Paraparesia e Ataxia dos Membros Posteriores**. In:_____. Neurologia de Pequenos Animais. 1.ed. São Paulo: Roca, 1985, cap.17, p.341-368.
- CHRISMAN, C.L. et al. **Paraparesia ou Paraplegia Aguda**. In:_____. Neurologia para o Clínico de Pequenos Animais. 1.ed. São Paulo: Roca, 2005, cap.12, p.267-284.
- CREED, J.E.; YTURRASPE D.J. **Curent techniques in Small Animal Surgery**. Philadelphia: Lea and Febinger, 1983, p.556-574.
- DAVIES, J.V.; SHARP, N.J.H. A comparasion of conservative treatment and fenestration for thoracolumbar disk disease in the dog. **J Small Anim Pract**, v.24, p.721-729, 1983.
- DELAHUNTA, A. **General somatic afferent system**. In:_____. Veterinary Neuroanatomy and Clinical Neurology. 1.ed. Philadelphia: W.B. Saunders Company, 1983, p.166-174.
- DELAHUNTA, A.; GLASS, E. **Small Animal Spinal Cord Disease**. In:_____. Veterinary Neuroanatomy and Clinical Neurology. 4.ed. Philadelphia: Saunders Elsevier, 2009, cap.10, p.257-259.

DEWEY, C.W. **Mielopatias: Doenças da Medula Espinhal.** In: _____. Neurologia de Cães e Gatos: Guia Prático. 1ªed. São Paulo: Roca, 2006, cap.9, p.163-195.

DUVAL, J. et al. Spinal cord swelling as a myelographic indicator of prognosis: a retrospective study in dogs with intervertebral disc disease and loss of deep pain sensation. **Vet Surg**, v.25, p.6-12, 1996.

FINGEROTH, J.M. **Treatment of canine intervertebral disk disease, recommendations and controversies.** In: BONAGURA, J.D. Kirk's current veterinary therapy XII. Philadelphia: Saunders, 1995, p.1146-53.

FUNQUIST, B. Thoracolumbar disk protrusion with severe cord compression in the dog. **Acta Vet Scand**, v.3, p.256-366, 1962.

GAGE, E.D. Incidence of clinical disc disease in the dog. **J Am Anim Hosp Assoc**, v.11, p.135-138, 1975.

GAMBARDELLA, P.C. Dorsal decompressive laminectomy for treatment of thoracolumbar disc disease in dogs: a retrospective study of 98 cases. **Vet Surg**, v.9, p.24-26, 1980.

GHOSH, P. A comparative chemical and histochemical study of the chondrodystrophoid and non-chondrodystrophoid canine intervertebral disc. **Vet Pathol**, v.13, p.414-427, 1976a.

GHOSH, P. The collagenous and non-collagenous protein of the canine intervertebral disc and their variation with age, spinal level and breed. **Gerontology**, v.22, p.124-134, 1976b.

GRIFFITHS, I.R. Spinal cord injuries: a pathological study of naturally occurring lesions in the dog and cat. **J Comp Pathol**, v.99, p.303-315, 1978.

GRIFFITHS, I.R. **Spinal disease in dog.** In: _____. In Practice. n.4, p.44-52, 1982.

HANSEN, H.J. A pathologi-anatomical study on disc degeneration in the dog. **Acta Orthop Scand Suppl**, v.11, p.1-117, 1952.

HANSEN, H.J. **Pathogenesis of Disc Degeneration and Rupture.** In: GHERY D. PETTIT. Intervertebral Disc Protrusion in the Dog. 1st.ed. New York: Appleton-Century-Crofts, 1966, cap.2, p.21-50.

HOERLEIN, B.F. Intervertebral disc protrusions in the dog. **Am J Vet Res**, v.14, p. 260-283, 1953.

ITO, D. et al. Prognostic value of magnetic resonance imaging in dogs paraplegia caused by thoracolumbar intervertebral disc extrusion: 77 cases (2000-2003). **J Am Vet Med Assoc**, v.227, n.9, p.1454-1460, 2005.

JEFFREY, N.D. **Degenerative conditions.** In: _____. Handbook of Small Spinal Spinal Surgery. Philadelphia: W.B. Saunders, 1995, p.85-110.

JEFFERY, N.D.; BLAKEMORE, W.F. Spinal cord injury in small animals. **Vet Rec**, v.144, p.407-413, 1999.

LAITINEM, O.M.; PUERTO, D.A. Surgical decompression in dogs with thoracolumbar intervertebral disc disease and loss of deep pain perception: A retrospective study of 46 cases. **Acta Vet Scand**, v.46, n.1-2, p.79-85, 2005.

LECOUTEUR, R.A.; CHILD, G. **Diseases of the spinal cord**. In: ETTINGER, S.J. (Ed.). Textbook of Veterinary internal Medicine. 3rded. Philadelphia: W.B. Saunders, 1989, v.1, cap 99, p.624-669.

LECOUTEUR, R.A., GRANDY, J.L. **Doenças da medula espinhal**. In: ETTINGER, S.J.; FELDMAN, E.C. (Eds.). Tratado de Medicina Interna Veterinária. 5.ed. Rio de Janeiro: Guanabara Koogan, 2004, p.644-694.

LORENZ, M.D.; KORNEGAY, J.N. **Paresia, Paralisia e Ataxia do Membro Pélvico**. In: _____. Neurologia Veterinária. 4.ed. São Paulo: Manole, 2006, p.131-168.

MCKEE, W.M. A comparison of hemilaminectomy (with concomitant disc fenestration) and dorsal laminectomy for the treatment of thoracolumbar disc protrusion in dogs. **Vet Rec**, v.130, p.296-300, 1992.

OLBY, N.J. Current concepts in the management of acute spinal cord injury. **J Vet Int Med**, v.13, p.399-407, 1999.

OLBY, N.J. et al. Development of a functional scoring system in dogs with acute spinal cord injuries. **Am J Vet Res**, v.62, p.1624-1628, 2001.

OLBY, N.J. et al. Long-term functional outcome of dogs with severe thoracolumbar spinal cord injuries. **J Am Vet Med Assoc**, v.222, p. 762-769, 2003.

OLBY, N.J. et al. Recovery of pelvic limb function in dogs following acute intervertebral disc herniations. **J Neurotrauma**, v.21, p.49-59, 2004.

OLBY, N.J.; HALLING, K.B.; GLICK, T.R. **Reabilitação Neurológica**. In: LEVINE et al. (Eds.). Reabilitação e Fisioterapia na Prática de Pequenos Animais. 1.ed. São Paulo: Roca, 2008, cap.7, p.157-180.

OLIVER, J.E.; LORENZ, M.D.; KORNEGAY, J.N. **Pelvic limb paresis, paralysis, or ataxia**. In: Handbook of Veterinary Neurology. 3rded. Philadelphia: W.B. Saunders, 1997, p.129-172.

PARKER, A.J. Durotomy and saline perfusion in spinal cord trauma. **J Am Anim Hosp Assoc**, v.11, p.412-413, 1975.

SCHULMAN, A.; LIPPINCOTT, C.L. Dorsolateral hemilaminectomy in the treatment of thoracolumbar intervertebral disk disease in dogs. **Comp Cont Educ Pract Vet**, v.9, p.305-310, 1987.

SCOTT, H.W. Hemilaminectomy for the treatment of thoracolumbar disc disease in the dog: A follow-up study of 40 cases. **J Small Anim Pract**, v.38, p.488-494, 1997.

SCOTT, H.W.; MCKEE, W.M. Laminectomy for 34 dogs with thoracolumbar intervertebral disc disease and loss of deep pain perception. **J Small Anim Pract**, v.40, p.417-422, 1999.

SEIM III, H.B. **Surgery of the Thoracolumbar Spine**. In: FOSSUM. Small Animal Surgery. 3rd.ed. St. Louis: Mosby Elsevier, 2007, p.1460-1492.

SHARP, N.J.H.; WHEELER, S.J. Thoracolumbar disc disease. In: _____. **Small animal spinal disorders**. Edinburg: Elsevier Mosby, 2005, 379p.

TARTARELLI, C.L.; BARONI, M.; BORGHI, M. Thoracolumbar disc extrusion associated with extensive epidural haemorrhage: a retrospective study of 23 dogs. **J Small Anim Pract**, v.46, p.485-490, 2005.

TAYLOR, S.M. **Distúrbios da Medula Espinhal**. In: NELSON E COUTO (Eds.). Medicina Interna de Pequenos Animais. 3.ed., Rio de Janeiro: Mosby Elsevier, 2006, p.985-1011.

TOOMBS, J.P.; BAUER, M.S. **Afecção do Disco Intervertebral**. In: SLATTER D. (Ed.). Manual de Cirurgia de Pequenos Animais. 2.ed. São Paulo: Manole, 1998, p.1286-1303.

WALKER, T.L.; BETTS, C.W. **Intervertebral disc disease**. In: SLATTER, D.N. (Ed.). Textbook of Small Animal Surgery. Philadelphia: W.B. Saunders Co., 1985, p.1396-1414.

WHEELER, S.J.; SHARP, N.J.H. **Thoracolumbar disc disease**. In: _____. Small Animal Spinal Disorders: Diagnosis and surgery. 1^{ed}. London: Mosby-Wolfe, 1994, cap.8, p.85-108.

WHEELER, S.J.; SHARP, N.J.H **Afecções de Disco Intervertebral na Região Tóraco-lombar**. In: _____.Diagnóstico e Tratamento Cirúrgico das Afecções Espinais do Cão e do Gato.1.ed. são Paulo: Manole, 1999, 2^{ed}, cap.8, p.85-108.

5 CONSIDERAÇÕES FINAIS

O mais importante indicador de prognóstico para recuperação de função em cães com extrusão do disco intervertebral toracolombar é a presença de percepção de dor profunda (GAMBARDELLA, 1980; CREED; YTURRASPE, 1983; WALKER; BETTS, 1985; LECOUTEUR; CHILD, 1989; ANDERSON et al., 1991; AMSELLEM et al., 2003; DEWEY, 2006, OLBY et al., 2008; ARAÚJO et al., 2009). No entanto, existe controvérsia com relação à precisão do prognóstico indicado pela ausência da percepção de dor profunda, com diferentes autores relatando diferentes prognósticos para diferentes durações de deterioração neurológica (ANDERSON et al., 1991).

Recomendações para o tratamento de cães com perda da percepção de dor profunda são variáveis: alguns autores afirmam que o prognóstico é extremamente pobre, independente do método de tratamento (GRIFFITHS, 1982; JEFFREY, 1995); outros recomendam cirurgia descompressiva dentro de um período de tempo de até 12 horas (SCHULMAN; LIPPINCOTT, 1987); até 24 horas (LECOUTEUR; GRANDY, 2004); até 48 horas (WALKER; BETTS, 1985; WHEELER; SHARP, 1994; DUVAL et al., 1996; OLIVER et al., 1997); até 72 horas ou mais (ANDERSON et al., 1991; SCOTT; MCKEE, 1999). Assim, o período exato de tempo para a recomendação cirúrgica não está claramente estabelecido (LAITINEN; PUERTO, 2005).

O prognóstico também é controverso. As taxas de sucesso de recuperação pós-cirurgia descompressiva em cães com perda da percepção da dor profunda relatadas na literatura são bastante variáveis, oscilando de 0 a 76%; 0% (MCKEE, 1992; TARTARELLI et al., 2005), 41% (LAITINEN; PUERTO, 2005), 43% (DUVAL et al., 1996), 62% (SCOTT; MCKEE, 1999), 76% (ANDERSON et al., 1991). A maior parte dos relatos sugere uma taxa de recuperação funcional ao redor de 50% (AMSELLEM et al., 2003; DEWEY, 2006). Alguns autores (ANDERSON et al., 1991; DUVAL et al., 1996; SCOTT; MCKEE, 1999; OLBY et al., 2003), relatam que cães paraplégicos com perda da sensação de dor profunda, tem aproximadamente 50-60% de chance de recuperar a função motora.

Atualmente, o indicador mais sensível para a recuperação funcional dos casos de paraplegia com perda da percepção de dor profunda causada por extrusão de disco intervertebral é a recuperação dessa sensibilidade. Alguns autores sugerem que, geralmente, a dor profunda deva retornar dentro 2 semanas após a descompressão cirúrgica (SCOTT; MCKEE, 1999; AMSELLEM et al., 2003; LAITINEN; PUERTO,

2005). Outros fazem referência até a terceira semana do pós-operatório (OLBY et al., 2003). No presente trabalho todos os animais (100%) que readquiriram a sensação de dor profunda dentro de quatro semanas após cirurgia descompressiva atingiram resultado positivo (locomoção 3 ou mais) dentro de um período de até 24 semanas. Baseado nessas informações, o autor considera que o retorno da dor profunda dentro de quatro semanas após a cirurgia pode ser utilizado como indicador de prognóstico para retorno da locomoção.

É sabido que a percepção da dor profunda é sustentada por fibras desmielinizadas, que são as fibras mais finas e que se encontram na substância branca (DELAHUNTA, 1983), mais internamente, próximas à substância cinzenta da medula espinhal. A perda da percepção de dor profunda é um indicador de lesão grave. (LECOUTEUR; GRANDY, 2004; OLBY et al., 2008). Contudo, esse fato não necessariamente implica em transecção funcional permanente da medula espinhal (GRIFFITHS, 1978), isto é, não indica necessariamente perda irreversível da função neurológica (SCOTT; MCKEE, 1999; OLBY et al., 2003), pois conforme os próprios resultados desse trabalho, existem cães que perdem a percepção de dor profunda nos membros pélvicos após uma lesão na medula espinhal e que podem recuperá-la e fazer uma boa recuperação funcional da locomoção.

6 CONCLUSÕES

- Pacientes com ausência de dor profunda devido à extrusão do disco intervertebral devem ser considerados candidatos à cirurgia descompressiva. O argumento de um prognóstico ruim, como afirmado em alguns estudos prévios, não se justifica baseado na duração da ausência de dor profunda antes do procedimento cirúrgico.
- O retorno da percepção de dor profunda dentro de quatro semanas pode ser associado com prognóstico favorável para retorno da locomoção (graus 3, 4 ou 5).
- A escala estabelecida dos graus de locomoção foi útil na avaliação da recuperação funcional de cães paraplégicos.

REFERÊNCIAS

- AMSELLEM, P.M. et al. Loss of deep pain sensation following thoracolumbar intervertebral disk herniation in dogs: Treatment and prognosis. **Comp Cont Educ Pract Vet**, v.25, n. 4, p.226-275, 2003.
- ANDERSON, S.M.; LIPPINCOTT. C.L.; GILL, P.J. Hemilaminectomy in dogs without deep pain perception. **Calif Vet**, v.45, p.24-28, 1991.
- ARAÚJO, B.M.; ARIAS, M.V.B.; TUDURY, E.A. Paraplegia aguda com perda da percepção de dor profunda em cães: revisão de literatura. **Clin Vet**, v.81, p.70-84, 2009.
- BALL, M.U. Patterns of occurrence of disc disease among registered Dachshunds. **J Am Vet Med Assoc**, v.180, p.519-522, 1982.
- BRAUND, K.G. **Neurological Diseases**. In:_____.Clinical Syndromes in Veterinary Neurology. 2nd ed. St. Louis: Mosby, 1994, cap.3, p.106-113.
- BRAUND, K.V.: **Intervertebral disk disease**. In: BOJRAB, H.J. (Ed.). Disease Mechanisms in Small Animal Surgery. 3rded. Philadelphia: Lea & Febiger, 1993, 960p.
- BRAWER, W.R. **Neuroradiology**. In: SLATTER, D.H. (Ed.). Textbook of Small Animal Surgery. 2nd ed. Philadelphia: WB Saunders, 1993, 1008p.
- BROWN, N.O.; HELPHREY, M.L.; PRATA, R.G. Thoracolumbar disc disease in the dog: a retrospective analysis of 187 cases. **J Am Anim Hosp Assoc**, v.13, p.665-672, 1977.
- BURBIDGE, H.M.; BRAY, J.P. The canine intervertebral disc: Part two: Degenerative changes – nonchondrodystrophoid versus chondrodystrophoid disks. **J Am Anim Hosp Assoc**, v.34, 135p., 1998.
- BUTTERWORTH, S.J.; DENNY, H.R. Follow-up of 100 cases with thoracolumbar disk protrusions treated by lateral fenestration. **J Small Anim Pract**, v.24, p.721-729, 1983.
- CHRISMAN, C.L. **Paraplegia, Paraparesia e Ataxia dos Membros Posteriores**. In:_____. Neurologia de Pequenos Animais. 1.ed. São Paulo: Roca, 1985, cap.17, p.341-368.
- CHRISMAN, C.L. et al. **Paraparesia ou Paraplegia Aguda**. In:_____. Neurologia para o Clínico de Pequenos Animais. 1.ed. São Paulo: Roca, 2005, cap.12, p.267-284.
- CREED J.E.; YTURRASPE D.J. **Current techniques in Small Animal Surgery**. Philadelphia: Lea and Febinger, 1983, p.556-574.
- DAVIES, J.V.; SHARP, N.J.H. A comparasion of conservative treatment and fenestration for thoracolumbar disk disease in the dog. **J Small Anim Pract**, v.24, p.721-729, 1983.

DELAHUNTA, A. **General somatic afferent system.** In: _____. *Veterinary Neuroanatomy and Clinical Neurology*. 1.ed. Philadelphia: W.B. Saunders Company, 1983, p.166-174.

DELAHUNTA, A.; GLASS, E. **Small Animal Spinal Cord Disease.** In: _____. *Veterinary Neuroanatomy and Clinical Neurology*. 4.ed. Philadelphia: Saunders Elsevier, 2009, cap.10, p.257-259.

DEWEY, C.W. **Mielopatias: Doenças da Medula Espinhal.** In: _____. *Neurologia de Cães e Gatos - Guia Prático*. 1.ed. São Paulo: Roca, 2006, cap.9, p.163-195.

DUVAL, J. et al. Spinal cord swelling as a myelographic indicator of prognosis: a retrospective study in dogs with intervertebral disc disease and loss of deep pain sensation. *Vet Surg*, v.25, p.6-12, 1996.

EVANS, H.E.; CHRISTENSEN, G.C. (Eds.). **Miller's Anatomy of the Dog.** 2nd ed. Philadelphia: W.B. Saunders, 1979.

FINGEROTH, J.M. **Treatment of canine intervertebral disk disease, recommendations and controversies.** In: BONAGURA, J.D. *Kirk's current veterinary therapy XII*. Philadelphia: Saunders, 1995, p.1146-53.

FUNQUIST, B. Thoracolumbar disk protrusion with severe cord compression in the dog. *Acta Vet Scand*, v.3, p.256-366, 1962.

GAGE, E.D. Incidence of clinical disc disease in the dog. *J Am Anim Hosp Assoc*, v.11, p.135-138, 1975.

GAMBARDELLA, P.C. Dorsal decompressive laminectomy for treatment of thoracolumbar disc disease in dogs: a retrospective study of 98 cases. *Vet Surg*, v.9, p.24-26, 1980.

GHOSH, P. A comparative chemical and histochemical study of the chondrodystrophoid and non-chondrodystrophoid canine intervertebral disc. *Vet Pathol*, v.13, p.414-427, 1976a.

GHOSH, P. The collagenous and non-collagenous protein of the canine intervertebral disc and their variation with age, spinal level and breed. *Gerontology*, v.22, p.124-134, 1976b.

GRIFFITHS, I.R. Spinal cord injuries: a pathological study of naturally occurring lesions in the dog and cat. *J Comp Pathol*, v.99, p.303-315, 1978.

GRIFFITHS, I.R. **Spinal disease in dog.** In: _____. *In Practice*. n.4, p.44-52, 1982.

HANSEN, H.J. A pathology-anatomical study on disc degeneration in the dog. *Acta Orthop Scand Suppl*, v.11, p.1-117, 1952.

HANSEN, H.J. **Pathogenesis of Disc Degeneration and Rupture.** In: GHERY D. PETTIT. *Intervertebral Disc Protrusion in the Dog*. 1st.ed. New York: Appleton-Century-Crofts, 1966, cap.2, p.21-50.

HOERLEIN, B.F. Intervertebral disc protrusions in the dog. **Am J Vet Res**, v.14, p. 260-283, 1953.

HOERLEIN, B.F. **Intervertebral disc disease.** In: OLIVER JE, et al. (Eds.). *Veterinary Neurology*. Philadelphia: W.B. Saunders, 1987, p.321-340.

ITO, D. et al. Prognostic value of magnetic resonance imaging in dogs paraplegia caused by thoracolumbar intervertebral disc extrusion: 77 cases (2000-2003). **J Am Vet Med Assoc**, v.227, n.9, p.1454-1460, 2005.

JEFFREY, N.D. **Degenerative conditions.** In: _____. *Handbook of Small Spinal Spinal Surgery*. Philadelphia: W.B. Saunders, 1995, p.85-110.

JEFFERY, N.D.; BLAKEMORE, W.F. Spinal cord injury in small animals. **Vet Rec**, v.144, p.407-413, 1999.

KORNEGAY, J.N. Paraparesis, tetraparesis, urinary/fecal incontinence. **Probl Vet Med**, v.3, 363p., 1991.

KRAUS, K.H. The pathophysiology of spinal cord injury and its clinical implications. **Seminars in Vet Med and Surg (Small Animal)**, v.11, p.201-207, 1996.

LAITINEM, O.M.; PUERTO, D.A. Surgical decompression in dogs with thoracolumbar intervertebral disc disease and loss of deep pain perception: A retrospective study of 46 cases. **Acta Vet Scand**, v.46, n.1-2, p.79-85, 2005.

LECOUTEUR, R.A.; CHILD, G. **Diseases of the spinal cord.** In: ETTINGER, S.J. (Ed.). *Textbook of Veterinary internal Medicine*. 3rded. Philadelphia: W.B. Saunders, 1989, v.1, cap 99, p.624-669.

LECOUTEUR, R.A.; CHILD, G. **Diseases of the spinal cord.** In: ETTINGER, S.J.; FELDMAN, E.C. (Eds.). *Textbook of Veterinary Internal Medicine*. 4thed. Philadelphia: WB Saunders, 1995, 629p.

LECOUTEUR, R.A., GRANDY, J.L. **Doenças da medula espinhal.** In: ETTINGER, S.J.; FELDMAN, E.C. (Eds.). *Tratado de Medicina Interna Veterinária*. 5.ed. Rio de Janeiro: Guanabara Koogan, 2004, p.644-694.

LEVINE, J.M. et al. Association between various physical factors and acute thoracolumbar intervertebral disk extrusion or protrusion in dachshunds. **J Am Vet Med Assoc**, v.229, p.370-375, 2006.

LORENZ, M.D.; KORNEGAY, J.N. **Paresia, Paralisia e Ataxia do Membro Pélvico.** In: _____. *Neurologia Veterinária*. 4.ed. São Paulo: Manole, 2006, p.131-168.

- MCKEE, W.M. A comparison of hemilaminectomy (with concomitant disc fenestration) and dorsal laminectomy for the treatment of thoracolumbar disc protrusion in dogs. **Vet Rec**, v.130, p.296-300, 1992.
- MORGAN, J.P.; MIYABAYASHI, T. Degenerative changes in the vertebral column of the dog: A review of radiographic findings. **Vet Radiol**, v.29, p.72, 1998.
- OLBY, N.J. Current concepts in the management of acute spinal cord injury. **J Vet Int Med**, v.13, p.399-407, 1999.
- OLBY, N.J. et al. Development of a functional scoring system in dogs with acute spinal cord injuries. **Am J Vet Res**, v.62, p.1624-1628, 2001.
- OLBY, N.J. et al. Long-term functional outcome of dogs with severe thoracolumbar spinal cord injuries. **J Am Vet Med Assoc**, v.222, p. 762-769, 2003.
- OLBY, N.J. et al. Recovery of pelvic limb function in dogs following acute intervertebral disc herniations. **J Neurotrauma**, v.21, p.49-59, 2004.
- OLBY, N.J.; HALLING, K.B.; GLICK, T.R. **Reabilitação Neurológica**. In: LEVINE et al.(Eds). *Reabilitação e Fisioterapia na Prática de Pequenos Animais*. 1.ed. São Paulo: Roca, 2008, cap.7, p.157-180.
- OLIVER, J.E.; LORENZ, M.D.; KORENEGAY, J.N. **Pelvic limb paresis, paralysis, or ataxia**. In: *Handbook of Veterinary Neurology*. 3rded. Philadelphia: W.B. Saunders, 1997, p.129-172.
- PARKER, A.J. Durotomy and saline perfusion in spinal cord trauma. **J Am Anim Hosp Assoc**, v.11, p.412-413, 1975.
- PRATA, R.G. Neurosurgical treatment of thoracolumbar disks: the rationale and value of laminectomy with concomitant disk removal. **J Am Anim Hosp Assoc**, v.17, p.17-26, 1981.
- ROUSH, J.K. et al. Traumatic dural laceration in a racing greyhound. **Vet Radiol Ultrasonnd**, v.33, 32p., 1992.
- SANDE, R.D. Radiology, myelography, computed tomography, magnetic resonance imaging of the spine. **Vet Clin North Am**, v.22, 811p., 1992.
- SCHULMAN, A.; LIPPINCOTT, C.L. Dorsolateral hemilaminectomy in the treatment of thoracolumbar intervertebral disk disease in dogs. **Comp Cont Educ Pract Vet**, v.9, p.305-310, 1987.
- SCOTT, H.W. Hemilaminectomy for the treatment of thoracolumbar disc disease in the dog: A follow-up study of 40 cases. **J Small Anim Pract**, v.38, p.488-494, 1997.
- SCOTT, H.W.; MCKEE, W.M. Laminectomy for 34 dogs with thoracolumbar intervertebral disc disease and loss of deep pain perception. **J Small Anim Pract**, v.40, p.417-422, 1999.

SEIM, H.B. Conditions of the thoracolumbar spine. **Seminars in Vet Med and Surg (Small Animal)**, v.4, p.235-253, 1996.

SEIM III, H.B. **Surgery of the Thoracolumbar Spine**. In: FOSSUM. Small Animal Surgery. 3thed. St. Louis: Mosby Elsevier, 2007, p.1460-1492.

SHARP, N.J.H.; WHEELER, S.J. **Thoracolumbar disc disease**. In: _____. Small animal spinal disorders. 1.ed. Edinburg: Elsevier Mosby, 2005, 379p.

SLOCUM, B. et al: **Myelography of disc disease**. In: BOJARB M.J. (Ed.). Current Techniques in Small Animal Surgery. 4thed. Philadelphia: Williams & Wilkins, 1998, p.803.

SMITH, J.D. et al. Incidence of contralateral versus ipsilateral neurological signs associated with lateralized Hansen type II disc extrusion. **J Small Anim Pract**, v.38, 495p., 1997.

TARTARELLI, C.L.; BARONI, M.; BORGHI, M. Thoracolumbar disc extrusion associated with extensive epidural haemorrhage: a retrospective study of 23 dogs. **J Small Anim Pract**, v.46, p.485-490, 2005.

TAYLOR, S.M. **Distúrbios da Medula Espinhal**. In: NELSON E COUTO (Eds.). Medicina Interna de Pequenos Animais. 3.ed., Rio de Janeiro: Mosby Elsevier, 2006, p.985-1011.

TOOMBS, J.P.; BAUER, M.S. **Afecção do Disco Intervertebral**. In: SLATTER D. (Ed.). Manual de Cirurgia de Pequenos Animais. 2.ed. São Paulo: Manole, 1998, p.1286-1303.

WALKER, T.L.; BETTS, C.W. **Intervertebral disc disease**. In: SLATTER, D.N. (Ed.). Textbook of Small Animal Surgery. Philadelphia: W.B. Saunders Co., 1985, p.1396-1414.

WHEELER, S.J.; SHARP, N.J.H. **Thoracolumbar disc disease**. In: _____. Small Animal Spinal Disorders: Diagnosis and surgery. 1.ed. London: Mosby-Wolfe, 1994, cap.8, p.85-108.

WHEELER, S.J.; SHARP, N.J.H **Afecções de Disco Intervertebral na Região Tóraco-lombar**. In: _____.Diagnóstico e Tratamento Cirúrgico das Afecções Espinais do Cão e do Gato.1.ed. são Paulo: Manole, 1999, cap.8, p.85-108.

Livros Grátis

(<http://www.livrosgratis.com.br>)

Milhares de Livros para Download:

[Baixar livros de Administração](#)

[Baixar livros de Agronomia](#)

[Baixar livros de Arquitetura](#)

[Baixar livros de Artes](#)

[Baixar livros de Astronomia](#)

[Baixar livros de Biologia Geral](#)

[Baixar livros de Ciência da Computação](#)

[Baixar livros de Ciência da Informação](#)

[Baixar livros de Ciência Política](#)

[Baixar livros de Ciências da Saúde](#)

[Baixar livros de Comunicação](#)

[Baixar livros do Conselho Nacional de Educação - CNE](#)

[Baixar livros de Defesa civil](#)

[Baixar livros de Direito](#)

[Baixar livros de Direitos humanos](#)

[Baixar livros de Economia](#)

[Baixar livros de Economia Doméstica](#)

[Baixar livros de Educação](#)

[Baixar livros de Educação - Trânsito](#)

[Baixar livros de Educação Física](#)

[Baixar livros de Engenharia Aeroespacial](#)

[Baixar livros de Farmácia](#)

[Baixar livros de Filosofia](#)

[Baixar livros de Física](#)

[Baixar livros de Geociências](#)

[Baixar livros de Geografia](#)

[Baixar livros de História](#)

[Baixar livros de Línguas](#)

[Baixar livros de Literatura](#)
[Baixar livros de Literatura de Cordel](#)
[Baixar livros de Literatura Infantil](#)
[Baixar livros de Matemática](#)
[Baixar livros de Medicina](#)
[Baixar livros de Medicina Veterinária](#)
[Baixar livros de Meio Ambiente](#)
[Baixar livros de Meteorologia](#)
[Baixar Monografias e TCC](#)
[Baixar livros Multidisciplinar](#)
[Baixar livros de Música](#)
[Baixar livros de Psicologia](#)
[Baixar livros de Química](#)
[Baixar livros de Saúde Coletiva](#)
[Baixar livros de Serviço Social](#)
[Baixar livros de Sociologia](#)
[Baixar livros de Teologia](#)
[Baixar livros de Trabalho](#)
[Baixar livros de Turismo](#)