



UNIVERSIDADE DE BRASÍLIA
FACULDADE DE AGRONOMIA E MEDICINA VETERINÁRIA

**Influência do tratamento dentário nas
características do líquido sinovial da articulação
temporomandibular em equinos**

ROBERTO DOS SANTOS ZAMBRANO

**DISSERTAÇÃO DE MESTRADO EM SAÚDE ANIMAL
BRASÍLIA/DF**

MAIO/2010

Livros Grátis

<http://www.livrosgratis.com.br>

Milhares de livros grátis para download.

UNIVERSIDADE DE BRASÍLIA

**Influência do tratamento dentário nas
características do líquido sinovial da articulação
temporomandibular em equinos**

ROBERTO DOS SANTOS ZAMBRANO

**ORIENTADORA: PROF^a.DR^a.ROBERTA FERRO DE GODOY
CO-ORIENTADOR: PROF.DR. GERALDO ELENO SILVEIRA ALVES**

**DISSERTAÇÃO DE MESTRADO EM SAÚDE ANIMAL
BRASÍLIA/DF**

PUBLICAÇÃO: 025/2010

**BRASÍLIA/DF
MAIO/2010**

UNIVERSIDADE DE BRASÍLIA

**Influência do tratamento dentário nas
características do líquido sinovial da articulação
temporomandibular em equinos**

ROBERTO DOS SANTOS ZAMBRANO

**DISSERTAÇÃO DE MESTRADO SUBMETIDA
AO PROGRAMA DE PÓS-GRADUAÇÃO EM
SAÚDE ANIMAL, COMO PARTE DOS
REQUISITOS NECESSÁRIOS À OBTENÇÃO
DO GRAU DE MESTRE EM SAÚDE ANIMAL**

APROVADA POR:

**ROBERTA FERRO DE GODOY, PROFESSORA DOUTORA (UNB)
(ORIENTADOR)**

**EDUARDO MAURÍCIO MENDES DE LIMA, PROFESSOR DOUTOR(UNB)
(EXAMINADOR INTERNO)**

**ANDERSON FARIAS, PROFESSOR DOUTOR (UPIS)
(EXAMINADOR EXTERNO)**

BRASÍLIA/DF, 04 DE MAIO DE 2010.

REFERÊNCIA BIBLIOGRÁFICA E CATALOGAÇÃO

ZAMBRANO, R.S. Influência do tratamento dentário nas características do líquido sinovial da articulação temporomandibular em equinos. Brasília: Faculdade de Agronomia e Medicina Veterinária, Universidade de Brasília, 2010, 53p. Dissertação de Mestrado.

Documento formal, autorizando reprodução desta dissertação de Mestrado para empréstimo ou comercialização, exclusivamente para fins acadêmicos, foi passado pelo autor à Universidade de Brasília e acha-se arquivado na Secretaria do Programa. O autor reserva para si os outros direitos autorais, de publicação. Nenhuma parte desta dissertação de Mestrado pode ser reproduzida sem a autorização por escrito do autor. Citações são estimuladas, desde que citada a fonte.

FICHA CATALOGRÁFICA

Zambrano, Roberto dos Santos

Influência do tratamento dentário nas características do líquido sinovial da articulação temporomandibular em equinos/ Roberto dos Santos Zambrano. orientação de Roberta Ferro de Godoy – Brasília, 2010. 54 p. :II.

Dissertação de Mestrado (M) – Universidade de Brasília/Faculdade de Agronomia e Medicina Veterinária, 2009.

1. Odontologia 2. Cavalos 3. Artrocentese. I. Zambrano, R.S. II. Título.

**CDD ou CDU
Agris/FAO**

Dedico esse trabalho a minha esposa Nathalie e aos meus amados filhos Luiza e Lucas.

AGRADECIMENTOS

Agradeço a Deus pela capacidade de aprender e superar obstáculos, e por colocar os amigos que sempre me ergueram nessa caminhada.

Agradeço aos meus pais e irmã, pelo sorriso, incentivo e paciência que tanto me iluminam.

Agradeço à minha segunda família Seu Luiz, Dona Eliete, Patrícia, Renato, Gabriel e Cyntia pela dedicação incondicional.

Agradeço à Prof^a. Dr^a. Roberta Ferro de Godoy, pela orientação, imensa paciência e apoio.

Agradeço ao Prof. Dr. Geraldo Eleno Silveira Alves, pela co-orientação, pelo apoio e amizade. Professor tudo começou com aquela visita em BH. Sua recepção e capacidade permitiram que esse título fosse alcançado. Muito obrigado.

Agradeço às colegas Fernanda Fonseca, dedicação e cumplicidade que não esquecerei nunca.

Agradeço ao Cantinho de Luz Cristã, pela sustentação espiritual, amizade e a oportunidade de trabalho.

Agradeço à Gláucia e toda a equipe do Laboratório Santé. Sem a colaboração de vocês nada disso seria possível.

Agradeço ao Exército Brasileiro por fazer parte da minha história.

Agradeço ao 1º RCGd “Dragões da Independência”, minha casa, pelos equinos e pela acolhida.

Agradeço ao Tenente Eduardo pelo apoio nessa jornada.

Agradeço aos mestres, mentores e amigos de tantas quebradas, Meryonne Moreira e Rodrigo Oliveira França. Amigos, esse é nosso!

À Universidade de Brasília por permitir a minha volta à sala de aula para o aprimoramento.

Ao cavalo que todo o dia me proporciona viver os meus sonhos. À ti, nobre amigo, lembro esses versos...

“Humildade que nunca fenece.

Mais que um amigo, quase um irmão.

Que em troca de tudo apenas carece,

Da água da fonte e da grama do chão.”

**“Volta seu rosto em direção ao sol, e então,
as sombras ficaram para trás.”**

Provérbio Oriental

SUMÁRIO

	Página
RESUMO	1
ABSTRACT	2
CAPÍTULO I	3
Introdução	3
Referencial teórico	4
Referências Bibliográficas	18
CAPÍTULO II	23
Introdução	23
Material e Métodos	24
Resultados e Discussão	27
Conclusões	31
Referências Bibliográficas	32
CAPÍTULO III	35
Introdução	35
Material e Métodos	36
Resultados e Discussão	42
Conclusões	50
Referências Bibliográficas	51
ANEXO I	ix
ANEXO II	x
ANEXO III	xi

RESUMO

Primeiramente foram estudadas as características físico-químicas e citológicas do líquido sinovial da articulação temporomandibular de seis equinos hígidos. Verificou-se que o líquido é viscoso, amarelo claro a citrino, límpido e livre de partículas. A taxa de glicose variou entre 100 e 250 mg/dl e a concentração protéica não ultrapassou 2,0g/dL. O número médio de células nucleadas foi de 418 células/ μ L, com predominância de grandes células mononucleares e linfócitos. Após isto, avaliou-se as características físico-químicas e citológicas do LS da ATM em equinos com alterações dentárias, bem como o efeito do tratamento dentário sobre estas características. Para tal foram utilizados 24 eqüinos, sendo 18 portadores de alterações dentárias e seis animais com ausência dessas alterações, os quais foram utilizados como controle (GC). Os animais portadores de alterações dentárias foram divididos em três grupos experimentais em diferentes faixas etárias (GI - 60 a 84 meses, GII - 85 a 120 meses e GIII - 121 a 156 meses). As características físico-químicas e citológicas do líquido sinovial da articulação temporomandibular e o peso corpóreo dos grupos I, II e III foram avaliados antes e 60 dias após o tratamento odontológico. Os animais apresentavam alterações dentárias leves como ganchos, pontas de esmalte com excessivo desenvolvimento e degraus. Não foram verificados diferenças estatisticamente significativas entre os parâmetros, antes e depois do tratamento dentário. Houve ganho de peso em 75% dos animais. Alterações dentárias leves, como as encontradas neste estudo, não causam alterações físico-químicas e citológicas no líquido sinovial. Com o envelhecimento do animal há diminuição de volume de LS na ATM e aumento da densidade e proteína total. O tratamento odontológico não influenciou nos parâmetros físico-químicos e citológicos no líquido sinovial da ATM, pois o mesmo se mostrou sem alterações em relação ao grupo controle tanto antes quanto após o tratamento. Os resultados obtidos mostram que outras frentes de estudo, como análise de citocinas, devem ser consideradas para mostrar a relação direta da qualidade do líquido sinovial da articulação temporomandibular e problemas associados às alterações dentárias.

Palavras-chave: artrocentese, cavalos, odontologia.

ABSTRACT

First it was studied the physical, biochemical and cytological characteristics of the temporomandibular joint synovial fluid were studied in six healthy horses. It was found that the fluid is viscous, light yellow to citrine, clear and free of particles. The glucose was between 100 and 250 and protein concentration did not exceeded 2.0 g/dL. The nucleated cells mean number was 418 cells / mL, with a predominance of large mononuclear cells and lymphocytes. After this, we evaluated the physical, biochemical and cytological characteristics of the temporomandibular joint synovial fluid in horses with dental changes and the effect of dental treatment on these characteristics. For this we used 24 horses, 18 patients with dental abnormalities and six animals with absence of these abnormalities, which were used as control group (CG). Animals showing dental abnormalities were divided into three groups divided by age (GI-60 a 84 months, GII-85 a 120 months and GIII-121 a 156 months). The physico-chemical and cytological analysis of synovial fluid of temporomandibular joint and body weight in groups I, II and III were evaluated before and 60 days after dental treatment. The animals had abnormal dental light as hooks, excessive enamel points and steps. There was not statistically significant differences in parameters before and after dental treatment. There was weight gain in 75% of animals. Light dental abnormalities, like those found in this study do not cause changes physicochemical and cytologic in synovial fluid. With the aging of the animal there is a decrease in volume of LS in TMJ and increased density and total protein. The dental treatment did not influence the physical and chemical parameters and synovial fluid cytology in the ATM, because it showed no change compared to the control group both before and after treatment. The results show that study of other fronts, such as analysis of cytokines, due to be considered to show the direct relationship of quality of temporomandibular joint synovial fluid and problems associated with dental abnormalities.

Key words: arthrocentesis, horse, odontology.

CAPÍTULO I

Introdução

A biomecânica mastigatória pode ser prejudicada pela alteração do ângulo de oclusão fisiológico dos dentes pré-molares e molares, que modifica a correspondência do ângulo da arcada dentária e dos côndilos mandibulares, interferindo no equilíbrio entre as arcadas e as articulações temporomandibulares (ATMs). A alteração da correspondência entre os ângulos dentários e articulares pode, a médio ou longo prazo, colaborar para a ocorrência de artropatias nas articulações temporomandibulares (PAGLIOSA et al, 2006).

A articulação temporomandibular é formada por estruturas responsáveis pelos movimentos mandibulares durante a mastigação. Esta articulação se localiza entre o processo condilar da mandíbula (um de cada antímero) e os tubérculos articulares do osso temporal. Cada articulação temporomandibular possui um disco articular que diminui o atrito das estruturas ósseas. Esses discos são estabilizados por ligamentos extra-capsulares. As alterações da articulação temporomandibular podem causar dor ou alterações funcionais nos dentes que podem estar relacionados a distúrbios comportamentais dos equinos (PAGLIOSA et al, 2006).

A odontologia equina é muito importante, mas ainda pouco estudada. Muitos cavalos sofrem, sem diagnóstico, com desordens dentárias. O problema dentário é o terceiro problema mais comum relatado na prática médica equina nos EUA (DIXON et al, 2005). Em adição, muitos estudos *pos mortem* mostram alta relevância clínica de desordens dentárias que não foram diagnosticadas em cavalos *in vivo* (KNOTTENBELT, et al, 1999).

Atualmente, na clínica de equinos a odontologia até agora é restrita à identificação e tratamento das patologias dentárias, sem preocupação com sua possível relação com alterações da articulação temporomandibular.

O líquido sinovial (LS) existente nas cavidades articulares e bainhas tendíneas (BTs) pode ser considerado um fluido especializado que reflete alterações no tecido sinovial (VAN PELT, 1962) e no metabolismo intra-articular ocasionadas pela doença (VAN PELT, 1962; 1974). As principais funções do líquido sinovial são

lubrificar e nutrir a cartilagem articular, a qual não tem vasos sanguíneos, linfáticos ou nervos (PARRY et al, 1999).

Informações obtidas pela análise do fluido podem indicar a natureza e a extensão das lesões intra-articulares e contribuir com outras técnicas auxiliares na determinação do diagnóstico, na definição do tratamento (TEW; HOTCHKISS, 1981) e no seu acompanhamento (MOYER et al 1983; BARNABÉ et al.,2005), possibilitando estabelecer prognóstico fidedigno (TEW ; HOTCHKISS, 1981). Nos equinos, as alterações da articulação temporomandibular podem estar associadas diretamente aos problemas dentários. Sabe-se que anormalidades dentárias levam à inflamação da articulação e conseqüente dor, diminuindo a performance do animal podendo levar até a problemas comportamentais. Porém são escassos os estudos científicos a respeito da ATM em equinos, a maioria das informações vem de comparações com estudos desta estrutura em humanos (MOLL; MAY, 2002).

,FONSECA et al (2009), ressaltam a necessidade do conhecimento dos valores normais dos parâmetros físico-químicos e citológicos do líquido sinovial para viabilizar a interpretação de amostras alteradas, pois, como em outras articulações, a análise deste LS provê informações valiosas. Assim, o objetivo deste estudo foi pesquisar alterações nas características físico-químicas do líquido sinovial (LS) da articulação temporomandibular nos eqüinos, indicativas de problemas nesta articulação e associá-las com problemas dentários. Além disso, avaliou-se o efeito do tratamento dentário nas características do líquido sinovial. Para tanto, também analisou-se as características físicas, químicas e citológicas do líquido sinovial da articulação temporomandibular de equinos sem problemas dentários.

Referencial teórico

1 Anatomia clínica dentária

O eqüino adulto possui de 36 a 44 dentes, os quais se dividem em incisivos, caninos, pré-molares e molares. Os caninos, originalmente, tinham a função de defesa e não são importantes na mastigação.

Os dentes incisivos são especialmente desenvolvidos para apreensão, enquanto os pré-molares e molares são apropriados para trituração, funcionando

sob maior estresse durante a mastigação, conseqüentemente com maior risco de alterações dentárias (PAGLIOSA et al, 2006).

A dentição eqüina muda até os cinco anos de idade, após isso a erupção dos dentes é contínua (olidontia) e segue uma dinâmica de crescimento de dois a três milímetros por ano (LOWDER et al,1998; DIXON et al 2005).

Devido à erupção contínua dos dentes, áreas dentárias que não sofrem oclusão irão crescer de forma exagerada. Esta disparidade entre os dentes da mandíbula e do maxilar que pode chegar a 23% (DIXON et al, 2005), chama-se anisognatia e a força dos movimentos mastigatórios influencia a angulação da superfície de oclusão que normalmente é entre 10° a 15° (DIXON et al, 2005) o que corresponde ao ângulo dos côndilos mandibulares (PAGLIOSA et al, 2006)

2 Fisiologia dentária

O ciclo mastigatório no eqüino pode ser subdividido em 4 fases – abertura, fechamento, impacto/ atrito e retorno, definido pelos movimentos mandibulares. A fase de impacto/atrito é a que envolve maior grandeza de força durante a mastigação e ocorre no sentido transversal. A conformação dos dentes pré-molares e molares e do palato facilita a movimentação do alimento em espiral na direção da orofaringe enquanto é triturado alternadamente nas arcadas dentárias (PAGLIOSA et al, 2006).

O tipo de alimento influencia a biodinâmica mastigatória. As forragens necessitam maior trituração, estimulando o movimento lateral da mandíbula, enquanto os alimentos à base de rações concentradas estimulam uma movimentação vertical (PAGLIOSA et al, 2006).

3 Alterações Dentárias

A odontologia veterinária é muito importante, mas ainda muito negligenciada na prática eqüina (DIXON et al,1997). Muitos cavalos sofrem, sem diagnóstico, relacionados com desordens dentárias. O problema dentário é o terceiro mais comum relatado na prática médica nos EUA (DIXON et al, 2005). Em adição muitos estudos *pos mortem* mostram alta relevância clínica de desordens dentárias que não foram diagnosticadas em cavalos *in vivo* (DIXON et al, 2005). Deve-se levar em

conta que o equino é preparado para mastigar até 14 horas diárias (BAKER et al, 2005), e os movimentos mastigatórios variam de 62 a 103 movimentos por minuto para feno e forragem verde sob condições normais o tempo médio de ingestão de feno é de 40 minutos por quilo e de ração comercial é de 20 minutos (PAGLIOSA et al ,2006).

As alterações dentárias devem ser consideradas quando o equino demonstra desconforto durante a mastigação, queda de alimento da boca, emagrecimento progressivo ou mesmo episódios de cólicas (PAGLIOSA et al ,2006).

A desordem mais comum é o desenvolvimento de pontas de esmalte com excessivo desenvolvimento (PEED), o desenvolvimento na arcada superior é em direção à face bucal e na arcada inferior em direção à face lingual e estas alterações podem lesionar a língua e a bochecha durante a mastigação (DIXON et al, 2005)

Outras desordens podem comprometer a mastigação do equino, como:

-Pontas de esmalte com excessivo desenvolvimento (PEED): *É a desordem mais comum na clínica odontológica equina, o desenvolvimento na arcada superior é em direção à face bucal e na arcada inferior em direção à face lingual e estas alterações podem lesionar a língua e a bochecha durante a mastigação (DIXON et al, 2005).*

-Bragmatismo ou sobremordida: É o crescimento excessivo dos incisivos da arcada superior (maxilar) em relação aos incisivos inferiores. Esta alteração mostra importância quando o equino não consegue apreender alimentos (KNOTTENBELT et al, 1999). Outra importância relacionada é que a oclusão dos segundos pré-molares (106 e 206), assim como dos últimos molares, ficam comprometidas (DIXON et al, 2005).

-Prognatismo: Configura-se por apresentar uma disparidade entre os incisivos inferiores, pois apresentam uma superfície de oclusão adiantada em relação aos incisivos superiores. Da mesma forma que o bragmatismo, o animal não consegue apreender o alimento (DIXON et al,2005).

-Retenção dos dentes decíduos: Este tipo de alteração ocorrem nos dentes incisivos assim como nos dentes pré-molares dos equinos, pois somente estes grupos fazem a muda para permanentes. Esta alteração pode acarretar mudanças permanentes na superfície de oclusão dos incisivos (DIXON et al, 2005). A retenção de dentes decíduos pré-molares podem provocar a formação de ondas que é a formação de relevos e depressões na arcada dentária (PAGLIOSA et al, 2006).

-Degrau: É uma elevação de um dente em relação aos adjacentes, devido à falta de desgaste, sendo uma consequência freqüente de perda ou extração de um dente oposto, estas alterações trazem reflexos na superfície de oclusão, fato que pode gerar transtornos à digestibilidade de proteínas e fibras (RALSTON et al 2001).

-Ganchos: O gancho ocorre mais freqüentemente na superfície rostral dos segundos pré-molares e na superfície caudal dos terceiros molares mandibulares. Sua ocorrência é atribuída ao contato oclusal incompleto (PAGLIOSA et al, 2006).

Como a extrusão é contínua no eqüino a porção do dente que não sofre oclusão segue crescendo e pode nesse caso a ponta do dente alcançar a gengiva de seu oposto e causar extremo desconforto (BAKER et al, 2005).

4 Articulação Temporomandibular

A articulação temporomandibular (ATM) é definida como a união da mandíbula com o osso temporal (Figura I.1) e representa uma característica exclusiva dos mamíferos (GETTY et al 1981; MOURA et al., 2004; SCHUMACHER et al,2006).

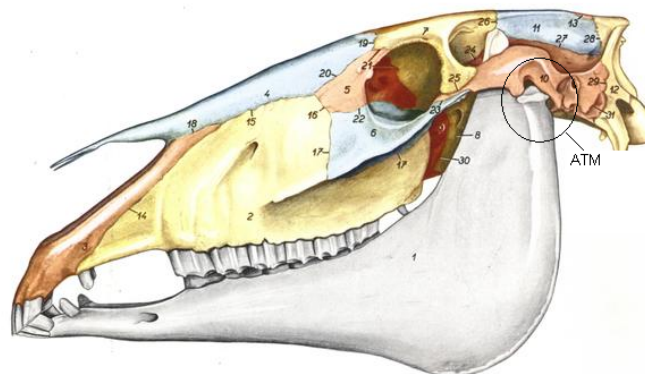


Figura I.1. Vista lateral esquerda do crânio de um equino, evidenciando a ATM. FONTE: Popesko, 1984.

Esta articulação é capaz de realizar os movimentos de extensão, flexão, adução, abdução, pronação e supinação da boca, através do abaixamento e elevação da mandíbula, e movimentos laterais associados com ações de trituração e mastigação (MOURA et al, 2004). É classificada como uma articulação sinovial e condilar (uma

superfície ovóide ou côndilo, que se aloja em uma cavidade elíptica) (MOURA et al., 2004).

A articulação temporomandibular do equino é uma diartrose formada, em cada antímero, pelo ramo da mandíbula e a porção escamosa do osso temporal. As partes articulares são de congruências desiguais com a presença de um disco articular entre as superfícies articulares, dividindo a cavidade articular em compartimentos dorsal e ventral. A cápsula articular é reforçada por dois ligamentos, o lateral e o caudal (Figura I.2) (GETTY et al,1981).

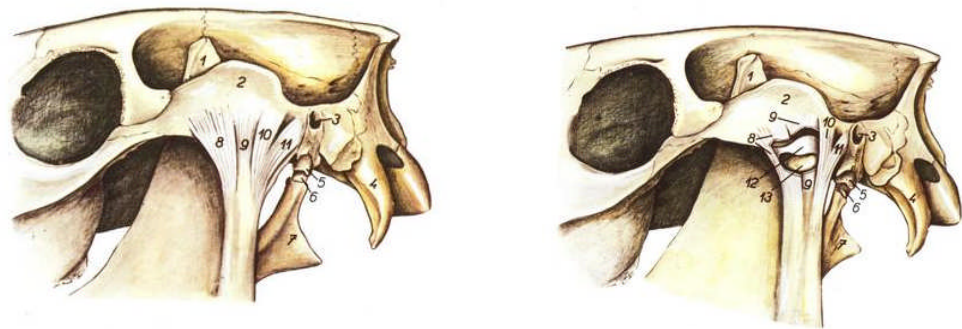


Figura I.2. Articulação temporomandibular, ligamento lateral (8), cápsula articular (9), ligamento caudal (10, 11) e disco articular (12). FONTE: Popesko, 1984.

5 Articulação Sinovial

As articulações podem ser classificadas de acordo com sua amplitude do movimento, pela sua forma de tecido conjuntivo ou pela combinação das duas. As articulações imóveis são classificadas de sinartroses ou fibrosas, as parcialmente móveis de anfiartroses ou cartilaginosas e as articulações móveis de diartroses ou sinoviais. As articulações sinoviais possuem duas funções principais: 1) permitir uma melhor movimentação e 2) transferir forças (McILWRAIT et al, 2006).

As diartroses são caracterizadas por partes ósseas separadas por completo, contidas dentro de uma cavidade articular, recobertas por cartilagem hialina e circundadas por uma cápsula articular. Ocorre uma transição gradual da cápsula

articular e ligamentos à fibrocartilagem mineralizada e posteriormente ao osso, igualando a distribuição de forças e reduzindo a probabilidade de ocorrer o desprendimento dessas estruturas. A cavidade articular é ocupada pelo líquido sinovial (McILWRAIT et al, 2006).

A cápsula articular é formada por duas membranas, sendo a mais externa a fibrosa e a mais interna a celular, denominada de membrana sinovial. A camada mais próxima à cavidade articular é denominada de íntima e se sobrepõe a uma camada mais profunda de tecido conjuntivo frouxo, denominada subíntima ou subsinovial. Segundo McIlwrait et al, (2006) as células sinoviais da íntima (sinoviócitos) formam uma camada celular incompleta, de uma a quatro células de espessura, que não possui membrana basal detectável. Existem dois tipos principais de sinoviócitos, denominados de tipo A e B (Figura I.3). As células do tipo B, que se assemelham aos fibroblastos, são próprias e fixadas na íntima sinovial, ao contrário das células do tipo A que são originárias dos macrófagos (RASERA et al, 2007).

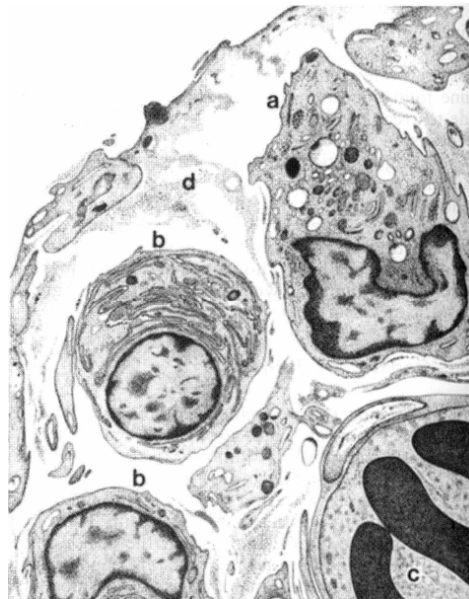


Figura I.3. Porção da membrana sinovial demonstrando sinoviócitos tipos A (a) e B (b), capilar (c) e matriz colagenosa da íntima (d).

FONTE: Mcilwrait, 2006.

A membrana sinovial possui três principais funções: 1) fagocitose, 2) regulação da quantidade de proteína e ácido hialurônico do líquido sinovial e 3) regeneração.

Ela atua como uma importante barreira permeável controlando a composição do líquido sinovial, onde a maioria das pequenas moléculas atravessa essa “barreira” pelo processo de difusão simples, sendo esse mais bem delimitado pelos espaços intercelulares do que pelas fenestrações dos vasos sanguíneos. Os sinoviócitos tipo A são responsáveis pela absorção e degradação de constituintes extracelulares, debris celulares, microrganismos e antígenos presentes no líquido sinovial e na matriz, enquanto que os sinoviócitos tipo B possuem função secretora de colágeno, fibronectina, hialuronato e outros proteoglicanos. Seu íntimo contato com a cavidade articular, através de sua ampla superfície celular, pode ser essencial na execução de sua função secretora (EDWARDS et al ,1994).

Numerosos vasos sanguíneos são encontrados na subíntima e estendem-se a partir da superfície íntima 5 a 10 microns para o interior. Os vasos linfáticos da membrana sinovial estão localizados próximos aos vasos sanguíneos largos, mas seus capilares não se estendem tão perto da cavidade articular como os capilares sanguíneos (McILWRAIT et al, 2006).

A cápsula articular ainda possui a propriedade de permitir uma amplitude completa de movimentação através de seu pregueamento, essa capacidade é denominada de redundância (Figura I.4) (McILWRAIT et al, 2006).

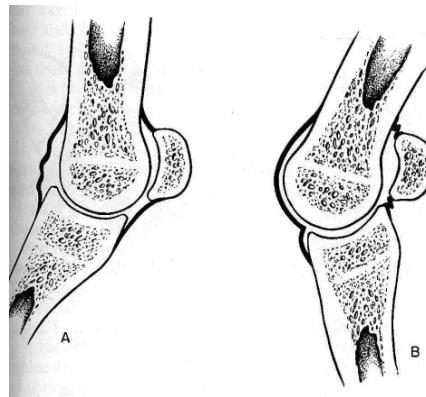


Figura I.4. Diagrama demonstrando redundância durante extensão e flexão em articulação metacarpofalangeana.

FONTE: Mcilwrait, 2006.

A cartilagem articular dos equinos são hialinas e possuem quatro camadas distintas, onde os condrócitos possuem diferentes aspectos. A camada tangencial ou superficial possui condrócitos achatados ou ovóides e fibras colagenosas orientadas tangencialmente. A camada intermediária ou de transição possui condrócitos largos e fibras colagenosas orientadas de forma aleatória. A camada radiada ou profunda contém condrócitos arranjados em colunas verticais separadas por fibras colagenosas que apresentam de maneira geral um arranjo radial. E por fim, a camada calcificada composta por cartilagem mineralizada e condrócitos em vários estágios de degeneração.

O osso subcondral possui a função de possibilitar uma sustentação estrutural para a cartilagem articular sobreposta. Além do que, o osso e os tecidos moles periarticulares são os amortecedores da articulação e a cartilagem promove uma pequena absorção de choque (McILWRAIT et al, 2006).

As articulações diartrodiais possuem dois sistemas que necessitam de lubrificação, o sistema cartilagem sobre cartilagem e os tecidos moles articulares em função de seu deslizamento. Essa lubrificação ocorre por contiguidade e o ácido hialurônico presente no líquido sinovial é o principal responsável por esta função. Como a maior parte da resistência de atrito durante o movimento encontra-se na membrana sinovial e na cápsula articular fibrosa, as moléculas de ácido hialurônico aderem-se a esta membrana e proporcionam seu deslizamento com a superfície oposta. A lubrificação cartilagem sobre cartilagem também ocorre por contiguidade, bem como por lubrificação hidrostática. A lubrificação por contiguidade ocorre durante baixas cargas através de uma fração de glicoproteína, porém, em altas cargas, esta glicoproteína é deslocada da cartilagem hialina e o sistema hidrostático atua separando as cartilagens articulares através de um filme líquido composto pelos fluidos articular e intersticial. Esses dois mecanismos de lubrificação são influenciados pela viscosidade do lubrificante, ou seja, dependente do ácido hialurônico.

6 Líquido Sinovial

O líquido sinovial está localizado em articulações, bolsas e bainhas tendíneas com a função de lubrificação e nutrição da cartilagem articular (Barnabé et al., Este fluido é caracterizado como um dialisado do plasma com adição de ácido hialurônico. A permuta de líquidos entre o plasma e o líquido sinovial parece ser controlada pelas forças de Starling, isto é, pelas diferenças de pressão hidrostática e coloidosmótica entre o plasma e o líquido sinovial (RASERA et al, 2007) e sua fonte de ácido hialurônico são os sinoviócitos tipo B presentes na membrana sinovial. O espaço intercelular entre os sinoviócitos atua como uma barreira importante para que ocorra esse equilíbrio, facilitado pela ausência de uma membrana basal e a proximidade dos capilares à íntima da membrana sinovial, onde as moléculas geralmente são transportadas por difusão simples.

O ácido hialurônico confere ao líquido sinovial algumas de suas propriedades que o tornam singular. Esse ácido confere viscosidade ao líquido sinovial, atua como um lubrificante por contigüidade e ainda há evidências de que influencie na composição do líquido sinovial através do conceito de exclusão de volume, onde ele obstrui a passagem de solutos pela água ao redor de suas moléculas. Nesse conceito, moléculas pequenas são permitidas enquanto as grandes são excluídas. Porém, o transporte da glicose presente no líquido sinovial deve ocorrer por difusão facilitada, sendo uma exceção, pois essa molécula entra na articulação mais rapidamente do que outras moléculas pequenas.

Enquanto que os sinoviócitos tipo B possuem uma função secretora, os sinoviócitos tipo A são responsáveis por absorver e degradar constituintes extracelulares, debris celulares, microrganismos e antígenos no líquido sinovial, mantendo a homeostase articular, o *turnover* dos componentes do líquido sinovial e regulando as reações inflamatórias.

Segundo(Lohmander et al,1994), os marcadores bioquímicos do líquido sinovial (biomarcadores) são moléculas presentes na cavidade articular, e são resultado do metabolismo da membrana sinovial e da cartilagem articular. Estas proteínas refletem o estado metabólico da cartilagem articular e servem como marcadores da severidade da artrite nos animais e seres humanos.

6.1 Análise do Líquido Sinovial

A análise do líquido sinovial pode fornecer informações valiosas para o Médico Veterinário quando utilizada juntamente com os exames clínico e radiológico.

De acordo com Banks et al,1992, as proteínas de baixo peso molecular que são imunológica e eletroforeticamente idênticas às proteínas plasmáticas, estão em baixa concentração no líquido sinovial. Kolb et al, (1984), afirma que a proteína no LS é constituída principalmente por albumina, globulinas e mucina. Valores aumentados de proteína são encontrados em processos inflamatórios, bem como a presença de proteínas maiores, como o fibrinogênio, entram no líquido sinovial.

Na maioria dos casos essa análise não fornece um diagnóstico específico, a não ser em casos de artrites infecciosas, porém indica o grau de sinovite e alterações metabólicas da articulação em questão. A maioria dos parâmetros segue uma faixa de atividade inflamatória. Segundo Brannan et. al 2006, a contagem global de células é um exame importante para a classificação de processos articulares como inflamatórios ou não-inflamatórios. Estudos realizados por Martins et al, 2005 na articulação femoropatelar de equinos, demonstraram correlação entre as variantes viscosidade e contagem de leucócitos, onde os animais que não apresentaram alterações na viscosidade foram os mesmos que mantiveram a contagem de leucócitos abaixo de 3000 células/ μ L, portanto, não apresentaram inflamação. As alterações patológicas decorrentes das artites e sinovites, provavelmente, se manifestam precocemente no LS, como descrito nos processos articulares por Tulamo et al,(1989). A remoção de acúmulos de fluido e produtos inflamatórios de uma cápsula articular distendida pode promover um alívio sintomático (KIEHL et al., 1997).

As amostras são coletadas com agulhas e seringas estéreis e com antissepsia prévia do local. Alguns estudos questionam a necessidade de tricotomia no local da artrocentese (ROSENSTEIN et al,2001) pois a presença de pêlos não parece inibir a capacidade dos anti-sépticos em reduzir a flora bacteriana a um nível aceitável para este tipo de procedimento (FLANGE et al., 1997). Após a aspiração do líquido sinovial com a seringa, ele é transferido para dois tubos, um contendo EDTA e outro simples. Como o parâmetro de coagulação é muito inespecífico, o líquido deve ser coletado em um tubo simples apenas após se obter quantidades suficientes em tubos contendo EDTA (McILWRAITH et al, 2006).

A pressão negativa em excesso no interior da seringa quando na tentativa de se obter uma amostra do líquido pode causar hemorragia iatrogênica (McILWRAITH et al, 2006).

O primeiro parâmetro a ser avaliado no momento da coleta, através de inspeção visual, é a aparência. Esta deve ser amarelo-clara, límpida e livre de resíduos flocosos/grumos (Figura 1.5) (MAHAFFEY, 2001). Algumas vezes ocorrem hemorragias durante a punção, levando ao aparecimento de estrias de sangue no aspirado. Hemorragias difusas e uniformes indicam uma situação de traumatismo agudo ou inflamação, enquanto que a xantocromia indica um processo hemorrágico anterior, onde houve quebra da hemoglobina. A suspensão de partículas como hemácias, leucócitos, microrganismos, fibrinas, células neoplásicas ou cristais, podem dar origem ao líquido sinovial com aspecto turvo (MACWILLIAMS et al 2003).

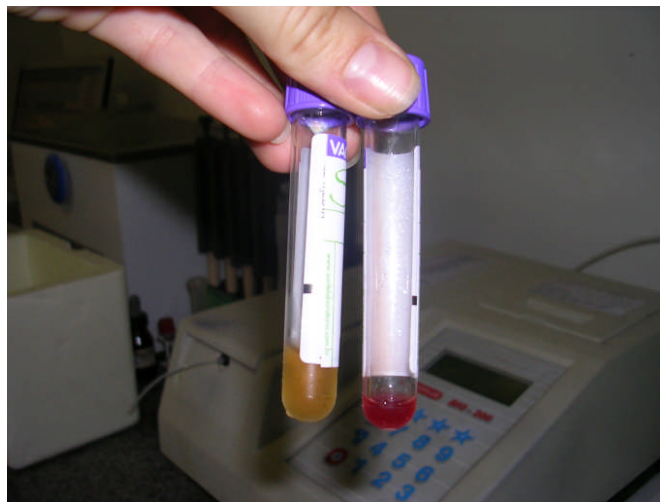


Figura 1.5. Tubos contendo EDTA com duas amostras de líquido sinovial com coloração e aparência distintas. A amostra da esquerda apresenta parâmetros dentro da normalidade. A amostra da direita apresenta-se hemorrágica. FONTE: arquivo pessoal.

O volume pode variar em proporção direta de acordo com o tamanho da cavidade articular, sua comunicação com outras cavidades articulares, idade do animal e movimento articular. Este volume está aumentado na maioria dos casos de

sinovite ativa e diminuído em alguns casos crônicos de doença articular degenerativa.

Devido à ausência na constituição de LS de fibrinogênio, protrombina, trombloplastina e antitrombina, o líquido sinovial normal não coagula. A falta dessas substâncias coagulantes ocorre pela permeabilidade seletiva da membrana sinovial, porém tende a formar um gel que quando agitado faz o líquido sinovial voltar a seu estado normal (tixotrofismo) (MAHAFFEY, 2001).

A concentração protéica no líquido sinovial é de quase 25 a 35% da concentração de proteína plasmática do mesmo animal e em geral, pode ser considerado normal um nível protéico de 2g/dL ou menos. O líquido sinovial tem níveis maiores de albumina e menores de α -2 e globulina, exceto hepatoglobulina, e várias proteínas de alto peso molecular diferente do plasma. Fluidos com concentrações acima de 2,5g/dL são considerados não-fisiológicos, e, acima de 4g/dL indica uma inflamação grave. Se o aumento protéico for discreto, os valores devem ser comparados com os níveis protéicos obtidos da articulação equivalente contralateral (MCILWRAITH, 2006). A concentração de proteínas no líquido sinovial, geralmente é baixa e poucos estudos têm informado valores para proteínas, contudo estudo de Fernandez et al. (1983) apud Parry et al.(1999), em cães, relatou uma concentração protéica normal entre 1,8 a 4,8g/dL

Na inflamação articular, a entrada de albumina é a maior responsável pelo aumento do conteúdo protéico decorrente da maior permeabilidade capilar, aproximando-se dos níveis de proteínas do plasma.

A quantidade e o grau de polimerização do ácido hialurônico são responsáveis, de forma direta, pela viscosidade do líquido sinovial. Esse conteúdo de hialuronato, pode ser diminuído decorrente de danos à membrana sinovial devido à diminuição de sua produção, diluição pelo influxo de plasma, como no caso de atividade física, ou degradação pelas células nucleadas ou bactérias. A diminuição da viscosidade é indicativo de inflamação.

A observação da gota de líquido no final da seringa é o método mais utilizado para a mensuração da viscosidade, onde as gotas devem se esticar de 5 a 7 cm antes de separarem-se, ou ainda, coloca-se uma gota da amostra sobre o dedo polegar e toca-a com o dedo indicador, produzindo um filamento que deve variar de 2,5 a 5 cm de comprimento antes de romper. Porém, são métodos subjetivos que avaliam apenas alterações grosseiras.

A avaliação do precipitado de mucina varia de “boa” a “muito pobre” e é um indicativo confiável do grau de polimerização do ácido hialurônico. O teste deve ser realizado pela adição de 0,5 mL de líquido sinovial a 2 mL de ácido acético a 2%, misturados vigorosamente. Esse procedimento gera uma massa aderida com firmeza em uma solução límpida se a amostra não tiver alterações. Em geral, quanto mais inflamada estiver a articulação, pior será a qualidade do precipitado de mucina (MAHAFFEY et al, 2001).

A glicose deve ser avaliada comparativamente com amostra de sangue coletada no mesmo momento da artrocentese, onde as concentrações dessa molécula devem ser equivalentes em ambas amostras, com diferença em torno de 10mg/dL. A concentração de glicose diminuída ou igual a zero no líquido sinovial é indicativo de doenças articulares, devido a menores entradas de glicose durante a inflamação e conseqüente desequilíbrio entre entrada e utilização da glicose (RASERA, 2007).

Para a realização do exame citológico, o ideal é uma amostra do líquido sinovial coletada em tubo com EDTA devido a melhor preservação das células. A contagem de eritrócitos não fornece uma informação útil, pois suas taxas podem variar significativamente de acordo com a contaminação da amostra no momento da artrocentese. Uma membrana hiperêmica e inflamada aumenta as chances de contaminação.

Dentre os leucócitos, são observados neutrófilos em pequena quantidade (menos que 10%), linfócitos e células mononucleares grandes (Figura 1.6). Mudanças nas quantidades e proporções dessas células indicam a magnitude da inflamação da membrana sinovial. Sendo assim, a quantidade e os tipos de leucócitos definirão o componente celular da efusão articular. Em articulações normais a celularidade inclui estes leucócitos e poucos sinoviócitos e a migração dos sinoviócitos do tipo A para a cavidade articular mostra a rica existência de células macrofágicas no líquido sinovial, evidenciando a função de remoção de debris na cavidade articular. (McILWRAITH et al, 2006). Microtraumas mecânicos à membrana sinovial durante a movimentação, fazem com que a atividade celular aumente, sendo assim, o padrão normal depende do tipo de desgaste ao qual a articulação é submetida (RASERA et al, 2007).

Nas artrites inflamatórias a contagem total de células nucleadas pode alcançar valores próximos ou maiores a 2000 células/mm³ com 75% de polimorfonucleares,

enquanto que nas artrites infecciosas este número pode chegar a 50000 células/mm³, com 90% de polimorfonucleares (SUGIUCHI et al., 2005).

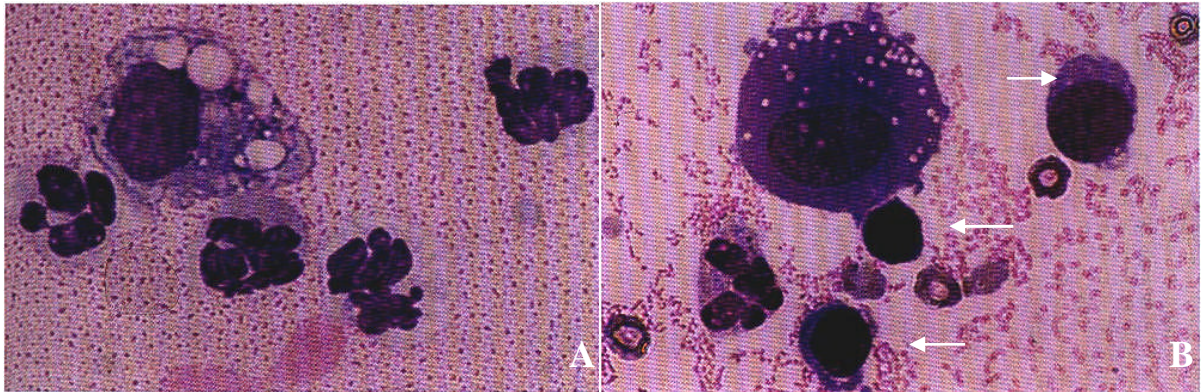


Figura 1.6. A) Neutrófilos e um macrófago no líquido sinovial de um equino com doença traumática aguda da articulação. B) Três linfócitos (setas brancas), um macrófago e um neutrófilo no líquido sinovial de um equino com sinovite linfocítica. FONTE: MAHAFFEY, 2001.

Em geral, o aumento da atividade enzimática no líquido sinovial está relacionada com o aumento da gravidade clínica da doença articular. As enzimas livres presentes no líquido sinovial durante a inflamação são a fosfatase alcalina (FA), aspartato aminotransferase (AST) e lactato desidrogenase (LDH) que quebram a molécula de ácido hialurônico, diminuindo a viscosidade e aumentando a quantidade do líquido sinovial. Em resposta a um insulto, os condrócitos e sinoviócitos liberam citocinas. Essas citocinas causam vasodilatação e aumento da permeabilidade local, levando ao extravasamento de líquido, proteína e células inflamatórias.

Foi sugerido que um aumento da atividade enzimática no líquido articular pode resultar de um dentre vários mecanismos que incluem 1) liberação de enzimas dos leucócitos, 2) liberação de enzimas do tecido sinovial inflamado ou necrosado ou 3) produção e liberação de quantidades aumentadas de enzimas pelo tecido sinovial alterado. Uma correlação positiva entre o número de leucócitos no meio e os níveis de enzima é uma evidência indireta da primeira possibilidade (McILWRAITH et al, 2006).

REFERÊNCIAS BIBLIOGRÁFICAS

BAKER, G.J. Dental physiology. In: BAKER, G.J; EASLEY, J. **Equine dentistry**. Elsevier Saunders, p. 49-54, 2005.

BANKS, W. J. **Histologia Veterinária Aplicada**. 2. ed. [S. I.]: Manole, 1992.

BARNABÉ, P. A.; CATTELAN, J. W.; CADIOLI, F. A. Anatomofisiologia da bainha tendínea sinovial digital dos eqüinos. **Ciência Rural**, v. 34, n. 2, 2004. p. 619-623.

BARNABÉ, P. A.; CATTELAN, J. W.; CADIOLI, F. A.; GODOY, R. F. Características físico-químicas e citológicas do líquido sinovial da bainha tendínea digital de eqüinos. **Arquivo Brasileiro de Medicina Veterinária e Zootecnia**, v. 57, n. 3, 2005. Disponível em: <http://www.scielo.br/scielo.php?script=sci_arttext&pid=S0102-09352005000300002&lng=pt&nrm=iso>. Acesso em: 18 de novembro de 2008.

BARNABÉ, P. A. **Estudo das características físicoquímicas e citológicas do líquido sinovial da bainha tendínea digital de eqüinos**. 2001. 96p. Tese (Mestrado em Cirurgia Veterinária) – Faculdade de Ciências Agrárias e Veterinárias, Universidade Estadual Paulista, São Paulo, 2001.

BRANNAN, S.R.; JERRARD, D.A. Synovial fluid analysis. **The Journal of Emergency Medicine**. v. 30, n. 3, 2006. p. 331-339.

DIXON, P.M. Dental Disease. In: Robinson, N.E. **Current Therapy in Equine Medicine**. 4th Ed Philadelphia, W.B. Saunders, p. 140-153, 1997.

DIXON, P.M. Dental anatomy. In: BAKER, G.J; EASLEY, J. **Equine dentistry**. Elsevier Saunders, p. 25-48, 2005.

DIXON, P.M; DACRE, I. A review of equine dental disorders. **The Veterinary Journal** v. 169, p. 165-187, 2005.

EDWARDS, J. C. W. The nature and origins of synovium: experimental approaches to the study of synoviocyte differentiation. **Journal of Anatomy**, v. 184, 1994. p. 493-501.

FERNANDEZ, F.R.; GRINDEM, C.B.; LIPOWITZ, A.J. Synovial fluid analysis: preparation of smears for cytologic examination of canine synovial fluid. **Journal of the American Animal Hospital Association**, v 19, 1983. p. 727 – 734.

FLANGE, B. A.; HONNAS, C. M.; SIMPSON, R. B.; PELOSO, J. G. Evaluation of skin bacterial flora before and after aseptic preparation of clipped and nonclipped arthrocentesis sites in horses. **Veterinary Surgery**, v. 26, 1997. p. 121-125.

FONSECA, A.F; ZAMBRANO, R.S; DIAS,G.M.B; LIMA, E.M.M; ALVES, G.E.S; GODOY,R.F. Características físicoquímicas e citológicas do líquido sinovial da articulação temporomandibular em eqüinos. **Pesquisa Veterinária Brasileira**. v.29, n.10, p. 829-833, Outubro 2009.

GETTY, R. **Anatomia dos animais domésticos**. 5. ed. Rio de Janeiro: Interamericana, 1981. v. 2, 3254 p.

KIEHL, A.R. Synovial fluid analysis. **Proceedings of the 15th ACVIM forum**, 14, Lake Buena Vista, FL, 1997.

KNOTTENBELT, D.C; PASCOE, R.R. Condições do trato digestivo. In: **Afecções e distúrbios do cavalo**. Manole, p. 9-78, 1999.

KOLB. E. **Fisiologia veterinária**. 4. Ed. Rio de Janeiro: Guanabara-Koogan, 1984.

LOHMANDER, L. S. Articular cartilage and osteoarthritis: the rule of molecular markers to monitor breakdown, repair and disease. **Journal of Anatomy**, v. 184, 1994. p. 477-492.

LOWDER, Q.M; MUELLER, P.O.E. Dental embryology, anatomy, development and aging. **Veterinary Clinics of North America** v. 14, p. 227-246, 1998.

MacWILLIAMS, P. S.; FRIEDRICH, K. R. Laboratory evaluation and interpretation of synovial fluid. **The Veterinary clinics of North America**. Small Animal Practice, v. 33, 2003. p. 153-178.

MAHAFFEY, E. A. Synovial Fluid. In: COWELL, R. L.; TYLER, R. D. **Diagnostic cytology and hematology of the horse**. 2. ed. St. Louis: Mosby, 2001. p. 163-170.

MAINI, R. N. The role of tumor necrosis factor in rheumatoid arthritis. In: Van den BERG, W. B.; MIOSSEC, P. **Cytokine and joint injury**. Birkhäuser Verlag: basel, 2004. p. 1-28.

MARTINS, E. A. N.; SILVA, L. C. L. C.; BACCARIN, R. Y. A. Líquido sinovial da articulação femoropatelar após desmotomia patelar medial experimental em eqüinos. **Ciência Rural**, v. 37, n. 3, 2005. Disponível em: <http://www.scielo.br/scielo.php?script=sci_arttext&pid=S0103-84782007000300028&lng=e&nrm=iso&tlng=e>. Acesso em: 12 de novembro de 2008.

McILWRAITH, C. W. Doenças das articulações, Tendões, Ligamentos e Estruturas Relacionadas. In: STASHAK, T. S. **Claudicação em eqüinos**. 5. ed. Tradução de Clarisse S. Coelho, Melanie S. Marques. São Paulo: Roca, 2006. p. 417-446.

McILWRAITH, C. W. Use of synovial fluid and serum biomarkers in equine bone and joint disease: a review. **Equine Veterinary Journal**, v. 37, n. 5, 2005. p. 473-482.

MOLL, H. D.; MAY, K. A. A review of conditions of the equine temporomandibular joint. **Proceedings AAEP**, v. 48, 2002. p. 240-243. Disponível em: <<http://www.ivis.org/proceedings/AAEP/2002/contents.pdf>>. Acesso em: 20 de novembro de 2008.

MOURA, A. G.; RODRIGUES, D. A.; SILVA, M. R. M. A.; BERNARDINO Jr., R.; SEVERINO, R. S. Anatomia comparada da articulação temporomandibular. **Bioscience Journal**, v. 20, n. 3, 2004. Disponível em:

<www.biosciencejournal.ufu.br/include/getdoc.php?id=660&article=202&mode=pdf>.

Acesso em 18 de novembro de 2008.

MOYER, W. Clinical use of synovial fluid analysis. In: Annual convention of the american association of equine practitioners. **Proceedings AAEP**, v. 28, 1983. p. 129-135.

PAGLIOSA, G.M; ALVES G.E.S; ROSCOE, M.P; SCHWARZBACH, S.V. Odontologia eqüina. **Revista Brasileira de Medicina Eqüina**. v. 5, p. 6-12, 2006.

PARRY, B. W. Synovial fluid. In: COWELL, R. L.; TYLER, R. D.; MEINKOTH, J. H. **Diagnostic cytology and hematology of the dog and cat**. 2. ed. St. Louis: Mosby, 1999. p. 104-119.

POPESKO, P. **Atlas de anatomia topográfica de los animales domésticos**. 2. ed. Madri: Masson, 1984.

RALSTON, S.L; FOSTER, D.L; DIVERS, T; HINTZ, H.F. Effect of dental correction on feed digestibility in horses. **Equine Veterinary Journal**. n. 33, v. 4, p. 390-3, 2001

RASERA, L. **Influência da Atividade Física Sobre a Articulação Metacarpofalangeana de Cavalos de Pólo**. 2007. 159 f. Tese (Doutorado em Clínica Veterinária) – Faculdade de Medicina Veterinária e Zootecnia da Universidade de São Paulo, São Paulo, 2007.

ROSENSTEIN, D.S; BULLOCK, M.F.; OCELLO, P.J; CLAYTON, H.M. Arthrocentesis of the temporomandibular joint in adult horses. **American Journal Veterinary Research**, v.62, p.729-735, 2001.

SCHUMACHER, J. The equine temporomandibular joint. In: EQUINE DENTISTRY – AAEP FOCUS MEETING, 2006, Indianapolis. **Proceedings**. Indianapolis: American Association Equine Practitioners, 2006.

SUGIUCHI, H.; ANDO, Y.; MANABE, M.; NAKAMURA, E.; KAMERLING, S. G.; BURBA, D. J.; KEARNEY, M. T. Measurement of total and differential white blood

cell counts in synovial fluid by means of an automated hematology analyzer. **Journal of Laboratory and Clinical Medicine**, v. 146, n. 1, 2005. p. 36-47.

TEW, W. P.; HOTCHKISS, R. N. Synovial fluid analysis and equine joint disorders. **Journal Equine Veterinary Science.**, v. 1, 1981. p. 163-170.

TULAMO, R. M.; BRAMLAGE, L. R.; GABEL, A. A. Sequential clinical and synovial fluid changes associated with acute infectious arthritis in the horse. **Equine Veterinary Journal**, v. 21, 1989. p. 325-331.

VAN PELT, R. W. Interpretation of synovial fluid findings in the horse. **Journal of the American Veterinary Medical Association**, v. 165, 1974. p. 91-95.

VAN PELT, R. W. Properties of equine synovial fluid. **Journal of the American Veterinary Medical Association**, v. 141, 1962. p. 1051-1061.

CAPÍTULO II

Características físicoquímicas e citológicas do líquido sinovial da articulação temporomandibular em equinos

1 Introdução

O líquido sinovial (LS) é um dialisado do plasma, que também contém substâncias secretadas pelos próprios tecidos articulares, incluindo uma quantidade relativamente alta de ácido hialurônico (PARRY et al, 1999).

As principais funções do líquido sinovial são lubrificar e nutrir a cartilagem articular, a qual não tem vasos sanguíneos, linfáticos ou nervos (PARRY et al, 1999).

A análise do líquido sinovial é realizada para identificar alterações citológicas e químicas de afecções inflamatórias supurativas e não supurativas, hemorragias, neoplasia ou doenças infecciosas. Essas alterações são utilizadas, juntamente com os sinais clínicos e o histórico, para determinar a terapêutica e o prognóstico.

Avaliações seriadas auxiliam na avaliação da resposta à terapia. A remoção de acúmulos de fluido e produtos inflamatórios de uma cápsula articular distendida pode promover um alívio sintomático (KIEHL et al, 1997).

As vantagens do exame do líquido sinovial envolvem a facilidade de execução, pois pode ser realizado com um mínimo de equipamentos, em tempo bastante curto (PARRY et al, 1999).

O líquido sinovial (LS) existente nas cavidades articulares e bainhas tendíneas (BTs) pode ser considerado um fluido especializado que reflete alterações no tecido sinovial (VAN PELT et al, 1962) e no metabolismo intra-articular ocasionadas pela doença (VAN PELT et al 1962; 1974). Informações obtidas pela análise do fluido podem indicar a natureza e a extensão das lesões intra-articulares e contribuir com outras técnicas auxiliares na determinação do diagnóstico, na definição do tratamento (TEW et al, 1981) e no seu acompanhamento (MOYER et al 1983; BARNABÉ et al., 2005), possibilitando estabelecer prognóstico fidedigno (TEW et al, 1981)

Nos equinos, as alterações da articulação temporomandibular podem estar associadas diretamente aos problemas dentários. Sabe-se que anormalidades

dentárias levam à inflamação da articulação e conseqüente dor, diminuindo a performance do animal podendo levar até a problemas comportamentais. Porém existem poucos estudos científicos a respeito da ATM em equinos, a maioria das informações vem de comparações com estudos desta estrutura em humanos (MOLL; MAY, 2002; MOURA et al, 2004).

Com o advento da odontologia equina, é necessário o conhecimento dos valores normais dos parâmetros fisicoquímicos e citológicos para viabilizar a interpretação de amostras alteradas, pois, como em outras articulações, a análise do LS provê informações valiosas. Assim, o objetivo deste estudo foi analisar as características físicas, químicas e citológicas do líquido sinovial da articulação temporomandibular de equinos hígidos.

2 Materiais e Método

Este trabalho foi submetido e aprovado pelo Comitê de Ética no Uso Animal da Universidade de Brasília (CEUA-UnB), sob processo UnBDOC n° 29237/2009 por estar de acordo com os princípios éticos do Colégio Brasileiro de Experimentação Animal (COBEA).

Foram utilizados seis equinos sem raça definida, adultos e hígidos; sendo uma fêmea e cinco machos. Os animais foram selecionados com base na inexistência de doença sistêmica e de ausência de alterações dentárias, após exame da cavidade oral com abre-bocas, fotóforo e espelho (Figura II.1).

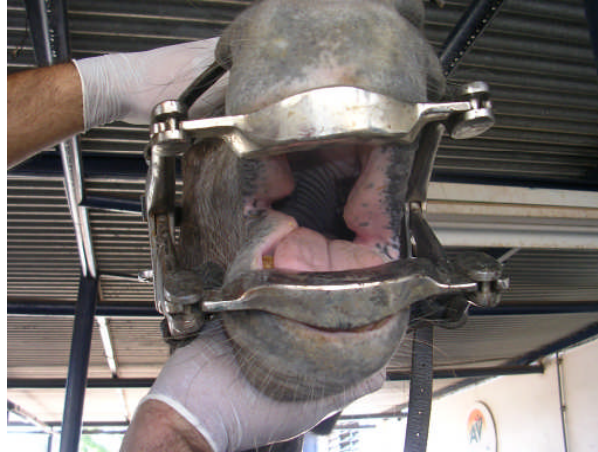

Figura II.1. Equino com abridor de bocas durante exame odontológico. FONTE: arquivo pessoal

Os animais foram contidos em um brete de contenção para equinos, sedados com xilazina 10% (Sedazine®, Fort Dodge, Campinas, Brasil) na dose de 1mg/kg por via intravenosa para a realização da coleta do líquido sinovial. A região da articulação temporomandibular (ATM) foi submetida à tricotomia e antissepsia de rotina para evitar introdução de contaminantes na articulação.

A punção foi realizada na porção caudal do compartimento dorsal da articulação temporomandibular (Figura II.2). O côndilo da mandíbula foi identificado como uma protusão aproximadamente na porção média, entre a comissura lateral do olho e a base da orelha. O processo zigomático do osso temporal foi palpado 1 a 2cm dorsal ao côndilo da mandíbula e uma linha foi traçada entre estas duas estruturas. O local para a punção foi a depressão na área de menor resistência à palpação entre estas duas estruturas e 0,5 a 1cm caudal à linha imaginária. A agulha era inclinada levemente rostral e ventralmente em uma angulação de aproximadamente 15° e aprofundada aproximadamente 1,25 a 3cm. Foi realizada punção com agulha hipodérmica 25x7mm, com o auxílio de uma seringa de polietileno de 3mL (SCHUMACHER et al, 2006). A punção foi feita nas articulações de ambos os antímeros de cada animal.

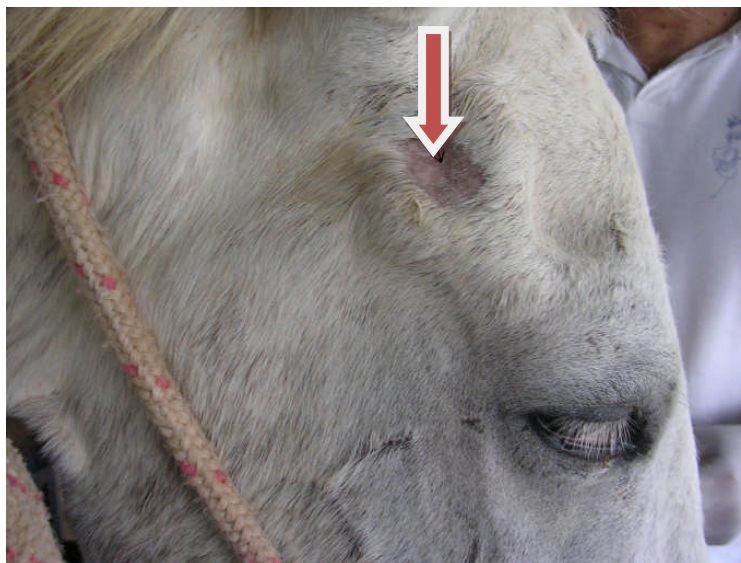

Figura II.2. Animal após tricotomia com seta indicando local da punção.

As amostras foram coletadas e imediatamente passadas para um tubo de coleta contendo EDTA e armazenadas em isopor com gelo e encaminhadas ao laboratório. Devido ao pequeno volume coletado da maioria das articulações, a coleta era feita em tubos contendo EDTA devido a melhor conservação das células para a análise citológica, porém impossibilitando a realização do teste de precipitado de mucina.

A amostra era primeiramente avaliada macroscopicamente pela sua coloração e aspecto. Posteriormente, o pH, a quantidade de glicose e de proteína foram mensurados através de fita Combur-test[®] da Roche Diagnostics.

Para as características citológicas do LS, as contagens globais de hemácias e células nucleadas (CN) foram realizadas com hematocítmetro de Neubauer. As contagens diferenciais de CN foram realizadas em lâminas coradas com mistura de metanol, May-Grünwald e Giemsa. As amostras foram centrifugadas durante três minutos na velocidade 9 G para a confecção das lâminas do sedimento para a análise citológica devido à baixa celularidade encontrada na maioria das amostras de LS que não possuem alteração. Foram contadas 100 células nucleadas de cada lâmina, sendo classificadas como linfócitos, grandes células mononucleares, neutrófilos segmentados e eosinófilos. As grandes células mononucleares constituíram-se de monócitos, macrófagos e eventuais células da membrana sinovial.

Os dados foram submetidos à análise estatística descritiva, para estabelecimento de média e desvio padrão dos parâmetros avaliados. Características subjetivas como turbidez e coloração foram submetidas à análise de frequência. As variáveis paramétricas foram comparadas entre o líquido sinovial da ATM do antímero esquerdo e do antímero direito com o teste t de Student.

3 Resultados e Discussão

Não houve diferença significativa ($p < 0,05$) entre os antímeros direito e esquerdo quanto às características pesquisadas no LS da ATM.

Obteve-se LS em 91,67% (11/12) das punções realizadas na ATM. Em um dos antímeros de um animal não foi coletado nenhuma quantidade de líquido sinovial, aparentemente a articulação estava sem líquido, o que pode caracterizar uma condição inflamatória crônica, ou mesmo degenerativa, em razão da idade.

As amostras analisadas apresentaram alta viscosidade e volume médio de $2,0 \pm 0,9$ mL. Van Pelt (1974) relata que o volume total do líquido sinovial aspirado de qualquer articulação geralmente variou em proporção ao tamanho articular e a comunicação com outra articulação. Brannan et al. (2006) afirmaram que, em relação à viscosidade, esta diminui em estados inflamatórios, devido à diminuição dos polímeros de ácido hialurônico por enzimas lisossomais produzidas primariamente por neutrófilos e também por células da cápsula e cartilagem sinovial. Variações no volume e composição do líquido sinovial indicaram alguma patologia, como processos inflamatórios dentre outros.

Dados de Parry et al, 1999 indicaram que o volume do líquido sinovial de animais normais variou de acordo com a articulação analisada. Em estudos realizados em cães, em diversas articulações, obteve-se o volume das amostras numa variação de 0,01ml a 1mL e 0,2ml a 1mL, para cada articulação.

Nas 11 amostras colhidas houve predomínio do aspecto amarelo claro em 34,1% dos animais e amarelo citrino, com os mesmos 34,1% de ocorrência, límpido e ausência de partículas em suspensão. Três amostras (27,3%) foram contaminadas com sangue durante a punção da bainha, apresentando coloração amarelo-avermelhada a vermelha e aspecto turvo, o que, segundo BARNABÉ et al. (2005), é comum na punção de líquido sinovial, em consequência da ruptura de capilares subsinoviais e essa pôde ser confirmada pela inexistência de amostras com

coloração alterada no início da punção e ausência de xantocromia após sua centrifugação. Segundo Brannan et al. (2006), em geral, o aspecto límpido do líquido está relacionado com a contagem de leucócitos da amostra, pois quanto mais alta a contagem, mais turva será a amostra.

Volume, densidade e características químicas e citológicas do LS da ATM dos equinos encontram-se no Quadro 1.

Quadro 1. Número de amostras, médias, desvios-padrão e valores limites para volume, densidade e características químicas e citológicas do líquido sinovial da articulação temporomandibular de equinos sadios. Brasília, 2008.

Variável	Número de amostras	Média ± desvio-padrão	Valores limite
Volume (mL)	11	2,0±0,9	0,5-3,0
pH	11	8,27±0,26	8-8,5
Densidade	11	1.021,27±2,28	1.018-1.026
Glicose (mg/dL)	11	113,64±45,23	100-250
Proteínas totais (g/dL)	11	2,0±0	2,0
Hemácias (células/μL)	10	6.700±17.714	0-57.000
Células nucleadas (células/μL)	10	418±191	140-810
Neutrófilos segmentados (%)	09	7,44±7,40	0-24
Linfócitos (%)	09	53,33±20,61	10-76
Grandes células mononucleares (%)	09	38,56±23,98	8-90
Eosinófilos (%)	09	0,22±0,67	0-2

Em todas as amostras, na análise com a fita, a concentração de proteína total foi igual a 2,0 g/dL, pois este é o valor limítrofe para a aferição deste parâmetro com a fita. Sugere-se então que a análise de proteína total seja realizada pelo método do biureto para uma maior acurácia. Esta mensuração não foi possível no estudo em questão porque as amostras foram coletadas com EDTA, ficando a sugestão para que em estudos futuros as amostras de LS sejam divididas em dois tubos, um com EDTA e um sem EDTA. A concentração de proteínas no líquido sinovial, geralmente é baixa e poucos estudos têm informado valores para proteínas, contudo estudo de Fernandez et al, (1983) apud Parry et al,(1999), em cães, relatou uma concentração protéica normal entre 1,8 a 4,8g/dL. Os achados de proteína total neste estudo discordam de Barnabé et al, (2005) que relataram uma concentração protéica de 0,60 a 1,75g/dL no LS de equinos. Porém esta baixa concentração de proteína encontrada por Barnabé et al, (2005) pode ser reflexo do jejum de 24 horas ao qual

os equinos foram submetidos antes da coleta. De acordo com Banks et al (1992), as proteínas de baixo peso molecular que são imunológica e eletroforicamente idênticas às proteínas plasmáticas, estão em baixa concentração no líquido sinovial. Kolb et al,(1984), afirma que a proteína no LS é constituída principalmente por albumina, globulinas e mucina. Valores aumentados de proteína são encontrados em processos inflamatórios, bem como a presença de proteínas maiores, como o fibrinogênio, entram no líquido sinovial.

A concentração média de glicose no LS se mostrou no limite superior em relação à concentração plasmática considerada normal (75-115 mg/dL) para a espécie, Kaneko et al, (1997), conforme descrito por Curtiss et al, (1964), Van Pelt et al,(1974) e Barnabé et al, (2005).

Neste ensaio, o número de hemácias nas amostras de LS variou consideravelmente, sendo imputado à contaminação da amostra de LS no momento da punção, ainda que não tenha sido notada visualmente em todas as amostras. Os achados referentes às hemácias no LS são compatíveis com os achados de Barnabé et al, (2005) no LS de equinos. De acordo com Mahaffey et al, (2001), em condições normais existe um equilíbrio de glicose e o LS.

O valor médio da contagem global de células nucleadas (CN) manteve-se entre aqueles considerados normais para o LS (VAN PELT et al, 1967, 1974; TEW et al,1981; MALARK et al., 1991; BARNABÉ et al., 2005). Os linfócitos predominaram, seguidos pelas grandes células mononucleares, neutrófilos segmentados e eosinófilos. Os resultados foram condizentes com Van Pelt et al, (1974) e Rasera et al, (2007) que relataram predominância de células mononucleares.

De acordo com Parry et al (1999) a contagem de células nucleadas em líquido sinovial normal varia de articulação para articulação, e vários estudos têm estabelecido parâmetros para articulações saudáveis nas diversas espécies, que geralmente devem apresentar contagem total de células nucleadas $<3.000/\mu\text{L}$. Neste estudo, todas amostras apresentaram valores inferiores a este limite, podendo ser consideradas amostras de articulações saudáveis (140 a 810 células/ μL).

Segundo Brannan et. al (2006), a contagem global de células é um exame importante para a classificação de processos articulares como inflamatórios ou não-inflamatórios. Estudos realizados por Martins et al, (2005) na articulação femoropatelar de equinos, demonstraram correlação entre as variantes viscosidade e contagem de leucócitos, onde os animais que não apresentaram alterações na

viscosidade foram os mesmos que mantiveram a contagem de leucócitos abaixo de 3000 células/ μ L, portanto, não apresentaram inflamação.

As grandes células mononucleadas, de acordo com PARRY et al 1999, têm potencial fagocítico e não se sabe ao certo sua origem, podendo ser derivadas de monócitos sanguíneos, macrófagos tissulares ou de células da membrana sinovial. Sua origem tem pouca importância conhecida na clínica e terapia. Nos estudos de PARRY et al, 1999, foram encontrados neutrófilos numa porcentagem menor do que 5%, ausência de eosinófilos, valores variáveis de linfócitos, com média de 44% e grandes células mononucleadas, numa proporção bastante variável em cães e gatos, assemelhando bastante com os achados obtidos nas articulações da ATM dos equinos desta pesquisa.

Algumas amostras apresentaram inversão de predominância entre as grandes células mononucleares e os linfócitos, mas ambos os tipos celulares sempre foram os mais abundantes. A variação pode estar fundamentada na influência que a concentração e o grau de polimerização da molécula de ácido hialurônico exercem sobre a migração linfocitária para a cavidade sinovial, sem que certa alteração na concentração de hialuronato no LS modifique características peculiares de normalidade desse fluido, conforme argumentado por Barnabé et al. (2005).

De acordo com Van Pelt et al,(1962), as características físicoquímicas e citológicas do líquido sinovial normal podem ser empregadas para avaliar as várias artrites, estabelecer diagnósticos precoces e prognósticos, determinar a resposta articular às terapias antiartrítica e antibacterianas local e sistêmica, esclarecer sua etiologia e ajudar na classificação de seus diversos tipos. As alterações patológicas decorrentes das artites e sinovites, provavelmente, se manifestam precocemente no LS, como descrito nos processos articulares por Tulamo et al. (1989), alterando sua composição físico-química e citológica antes que outros sintomas clínicos apareçam. Assim, uma vez conhecidos os valores de referência para o LS da ATM dos equinos, sua análise provê informações que agilizam o diagnóstico (BARNABÉ, 2001; BARNABÉ et al., 2004), podendo ajudar no estabelecimento do grau de severidade das lesões associadas a essas estruturas, propiciando elementos dinâmicos para reavaliações de casos clínicos e prognóstico mais acurado.

4 Conclusão

As mensurações das características pesquisadas no LS da ATM de equinos são de execução simples e passíveis de implantação na rotina de atendimentos clínico-cirúrgicos, podendo trazer contribuição significativa ao diagnóstico, tratamento e prognóstico de animais com alterações patológicas da ATM. A contaminação de amostras de LS com pequena quantidade de sangue não ocasiona prejuízos a sua análise. O valor médio da contagem global de células nucleadas (CN) foi de 418 ± 191 células/ μ L. Os linfócitos predominaram, seguidos pelas grandes células mononucleares, neutrófilos segmentados e eosinófilos. Na coleta de LS as amostras devem ser divididas em tubos com e sem EDTA para viabilizar uma melhor mensuração da concentração de proteínas totais pelo método do biureto.

Agradecimentos

Á FAPDF pelo apoio financeiro para execução da pesquisa (Processo 193.000.468/2008).

REFERÊNCIAS BIBLIOGRÁFICAS

- BANKS, W. J. **Histologia Veterinária Aplicada**. 2. ed. [S. l.]: Manole, 1992.
- BARNABÉ, P. A.; CATTELAN, J. W.; CADIOLI, F. A. Anatomofisiologia da bainha tendínea sinovial digital dos eqüinos. **Ciência Rural**, v. 34, n. 2, 2004. p. 619-623.
- BARNABÉ, P. A.; CATTELAN, J. W.; CADIOLI, F. A.; GODOY, R. F. Características físico-químicas e citológicas do líquido sinovial da bainha tendínea digital de eqüinos. **Arquivo Brasileiro de Medicina Veterinária e Zootecnia**, v. 57, n. 3, 2005. Disponível em: <http://www.scielo.br/scielo.php?script=sci_arttext&pid=S0102-09352005000300002&lng=pt&nrm=iso>. Acesso em: 18 de novembro de 2008.
- BARNABÉ, P. A. **Estudo das características físicoquímicas e citológicas do líquido sinovial da bainha tendínea digital de eqüinos**. 2001. 96p. Tese (Mestrado em Cirurgia Veterinária) – Faculdade de Ciências Agrárias e Veterinárias, Universidade Estadual Paulista, São Paulo, 2001.
- BERTONE, A. L.; PALMER, J. L.; JONES, J. Synovial fluid cytokines and eicosanoids as markers of joint disease in horses. **Veterinary Surgery**, v. 30, 2001. p. 528-538.
- BRANNAN, S.R.; JERRARD, D.A. Synovial fluid analysis. **The Journal of Emergency Medicine**. v. 30, n. 3, 2006. p. 331-339.
- CURTISS, P. H. Changes produced in the synovial membrane and synovial fluid by disease. **Journal of bone and joint surgery**. v. 46-A, n. 4, 1964. p. 873-888.
- EDWARDS, J. C. W. The nature and origins of synovium: experimental approaches to the study of synoviocyte differentiation. **Journal of Anatomy**, v. 184, 1994. p. 493-501.
- FERNANDEZ, F.R.; GRINDEM, C.B.; LIPOWITZ, A.J. Synovial fluid analysis: preparation of smears for cytologic examination of canine synovial fluid. **Journal of the American Animal Hospital Association**, v 19, 1983. p. 727 – 734.
- FLANGE, B. A.; HONNAS, C. M.; SIMPSON, R. B.; PELOSO, J. G. Evaluation of skin bacterial flora before and after aseptic preparation of clipped and nonclipped arthrocentesis sites in horses. **Veterinary Surgery**, v. 26, 1997. p. 121-125.
- GETTY, R. **Anatomia dos animais domésticos**. 5. ed. Rio de Janeiro: Interamericana, 1981. v. 2, 3254 p.
- KANEKO, J. J.; HARVEY, J. W.; BRUSS, M. L. **Clinical biochemistry of domestic animals**, 5. ed. London: Academic Press, 1997. p. 885-906.
- KIEHL, A.R. Synovial fluid analysis. **Proceedings of the 15th ACVIM forum**, 14, Lake Buena Vista, FL, 1997.

KOLB, E. **Fisiologia veterinária**. 4. Ed. Rio de Janeiro: Guanabara-Koogan, 1984.

LOHMANDER, L. S. Articular cartilage and osteoarthritis: the rule of molecular markers to monitor breakdown, repair and disease. **Journal of Anatomy**, v. 184, 1994. p. 477-492.

MacWILLIAMS, P. S.; FRIEDRICH, K. R. Laboratory evaluation and interpretation of synovial fluid. **The Veterinary clinics of North America**. Small Animal Practice, v. 33, 2003. p. 153-178.

MAHAFFEY, E. A. Synovial Fluid. In: COWELL, R. L.; TYLER, R. D. **Diagnostic cytology and hematology of the horse**. 2. ed. St. Louis: Mosby, 2001. p. 163-170.

MALARK, J. A.; NIXON, A. J.; SKINNER, K. L.; MOHAMMED, H. Characteristics of digital flexor tendon sheath fluid from clinically normal horses. **American Journal of Veterinary Research**, v. 52, n. 8, 1991. p. 1292-1294.

MARTINS, E. A. N.; SILVA, L. C. L. C.; BACCARIN, R. Y. A. Líquido sinovial da articulação femoropatelar após desmotomia patelar medial experimental em eqüinos. **Ciência Rural**, v. 37, n. 3, 2005. Disponível em: <http://www.scielo.br/scielo.php?script=sci_arttext&pid=S0103-84782007000300028&lng=e&nrm=iso&tlng=e>. Acesso em: 12 de novembro de 2008.

MOLL, H. D.; MAY, K. A. A review of conditions of the equine temporomandibular joint. **Proceedings AAEP**, v. 48, 2002. p. 240-243. Disponível em: <<http://www.ivis.org/proceedings/AAEP/2002/contents.pdf>>. Acesso em: 20 de novembro de 2008.

MOURA, A. G.; RODRIGUES, D. A.; SILVA, M. R. M. A.; BERNARDINO Jr., R.; SEVERINO, R. S. Anatomia comparada da articulação temporomandibular. **Bioscience Journal**, v. 20, n. 3, 2004. Disponível em: <www.biosciencejournal.ufu.br/include/getdoc.php?id=660&article=202&mode=pdf>. Acesso em 18 de novembro de 2008.

MOYER, W. Clinical use of synovial fluid analysis. In: Annual convention of the american association of equine practitioners. **Proceedings AAEP**, v. 28, 1983. p. 129-135.

PARRY, B. W. Synovial fluid. In: COWELL, R. L.; TYLER, R. D.; MEINKOTH, J. H. **Diagnostic cytology and hematology of the dog and cat**. 2. ed. St. Louis: Mosby, 1999. p. 104-119.

RASERA, L. **Influência da Atividade Física Sobre a Articulação Metacarpofalangeana de Cavalos de Pólo**. 2007. 159 f. Tese (Doutorado em Clínica Veterinária) – Faculdade de Medicina Veterinária e Zootecnia da Universidade de São Paulo, São Paulo, 2007.

SCHUMACHER, J. The equine temporomandibular joint. In: EQUINE DENTISTRY – AAEP FOCUS MEETING, 2006, Indianapolis. **Proceedings**. Indianapolis: American Association Equine Practitioners, 2006.

TEW, W. P.; HOTCHKISS, R. N. Synovial fluid analysis and equine joint disorders. **Journal Equine Veterinary Science**, v. 1, 1981. p. 163-170.

TULAMO, R. M.; BRAMLAGE, L. R.; GABEL, A. A. Sequential clinical and synovial fluid changes associated with acute infectious arthritis in the horse. **Equine Veterinary Journal**, v. 21, 1989. p. 325-331.

VAN PELT, R.W. Characteristics of normal equine tarsal synovial fluid. **Canadian Journal Compendium Medicine Veterinary Science**. n. 31, v. 12, 1967. p. 342-347.

VAN PELT, R. W. Interpretation of synovial fluid findings in the horse. **Journal of the American Veterinary Medical Association**, v. 165, 1974. p. 91-95.

VAN PELT, R. W. Properties of equine synovial fluid. **Journal of the American Veterinary Medical Association**, v. 141, 1962. p. 1051-1061.

CAPÍTULO III

Influência do tratamento dentário nas características do líquido sinovial da articulação temporomandibular em eqüinos

1 Introdução

A biomecânica mastigatória dos equinos pode ser prejudicada pela alteração do ângulo de oclusão fisiológico dos dentes pré-molares e molares, que modifica a correspondência do ângulo da arcada dentária e dos côndilos mandibulares, interferindo no equilíbrio entre as arcadas e as articulações têmporo–mandibulares (ATM). A alteração da correspondência entre os ângulos dentários e articulares pode, a médio ou longo prazo, colaborar para a ocorrência de artropatias nas articulações temporomandibulares (PAGLIOSA et al, 2006).

O líquido sinovial (LS) é um dialisado do plasma, que também contém substâncias secretadas pelos próprios tecidos articulares, incluindo uma quantidade relativamente alta de ácido hialurônico (PARRY et al, 1999). Suas principais funções são lubrificar e nutrir a cartilagem articular, a qual não tem vasos sanguíneos, linfáticos ou nervos (PARRY et al, 1999).

A análise do LS é realizada para identificar alterações citológicas e químicas de afecções inflamatórias supurativas e não supurativas, hemorragias, neoplasia ou doenças infecciosas (KIEHL et al, 1997). O LS reflete alterações no tecido sinovial (VAN PELT et al, 1962) e no metabolismo intra-articular ocasionadas pela doença (VAN PELT et al, 1962; 1974). Informações obtidas pela análise do fluido podem indicar a natureza e a extensão das lesões intra-articulares e contribuir com outras técnicas auxiliares na determinação do diagnóstico, na definição do tratamento (TEW; HOTCHKISS, 1981) e no seu acompanhamento (MOYER et al, 1983; BARNABÉ et al., 2005), possibilitando estabelecer prognóstico fidedigno (TEW et al, 1981).

Atualmente, na clínica de equinos a odontologia é restrita à identificação e tratamento das patologias dentárias, sem preocupação com sua possível relação com alterações da ATM. Nos equinos, as alterações da ATM podem estar

associadas diretamente aos problemas dentários. Sabe-se que anormalidades dentárias levam à inflamação da articulação e consequente dor, diminuindo o desempenho do animal podendo levar até a problemas comportamentais. Existem alguns estudos científicos a respeito da ATM em equinos, sendo que a maioria das informações vem de comparações com estudos desta estrutura em humanos (MOLL; MAY, 2002).

O objetivo deste estudo foi avaliar como o efeito do tratamento dentário poderia interferir nas características físico-químicas e citológicas do LS da ATM em equinos.

2 Material e Métodos

2.1 Local do experimento

A coleta de dados foi realizada no 1º Regimento de Cavalarias de Guardas - 1º RCGd - “Dragões da Independência”, Brasília-DF, em equinos de propriedade do Exército Brasileiro. Para o manejo dos animais e o repasse de informações sobre os grupos tratados, contou-se com o auxílio dos militares do aquartelamento. Para a realização deste estudo, respeitou-se o horário de trabalho do quartel, modificando-se apenas o manejo do grupo manipulado, no dia de coleta de material. Os procedimentos laboratoriais foram realizados no Laboratório Santé (Brasília-DF).

Este trabalho foi submetido e aprovado pelo Comitê de Ética no Uso Animal da Universidade de Brasília (CEUA-UnB), sob processo UnBDOC nº 29237/2009 por estar de acordo com os princípios éticos do Colégio Brasileiro de Experimentação Animal (COBEA).

2.2 Seleção dos animais

Para a pesquisa foram utilizados 24 eqüinos, da raça Brasileiro de Hipismo, de ambos os sexos, sendo 18 portadores de alterações dentárias e seis animais com ausência dessas alterações, os quais foram utilizados como controle (GC). Os animais portadores de alterações dentárias foram divididos em três grupos experimentais (GI, GII e GIII) por faixa etária, conforme o quadro 1. O GC constituído

de modo que dois animais tivessem entre 60 a 156 meses, dois animais entre 60 e 84 meses, dois animais entre 85 a 120 meses e outros dois animais apresentassem entre 121 a 156 meses, acompanhando a divisão dos grupos de tratamento. Para a verificação da idade foi utilizado um prontuário individual de propriedade do Exército Brasileiro e confirmação pelo exame das arcadas dentárias.

Quadro 1. Distribuição dos eqüinos em grupos experimentais, Brasília-DF, 2009.

Grupo	Idade em anos	Número de animais
GI	60 a 84 meses	06
GII	85 a 120 meses	06
GIII	121 a 156 meses	06
GC	60 a 156 meses	06

2.3 Identificação de Alterações Dentárias

Para a triagem de animais portadores de alterações dentárias os animais foram submetidos a exame odontológico com emprego de abridor de boca e fotóforo (Figura III.1), após terem sido sedados com xilazina 10% (Sedazine®, Fort Dodge, Campinas, Brasil) na dose de 0,5 mg/kg/IV.

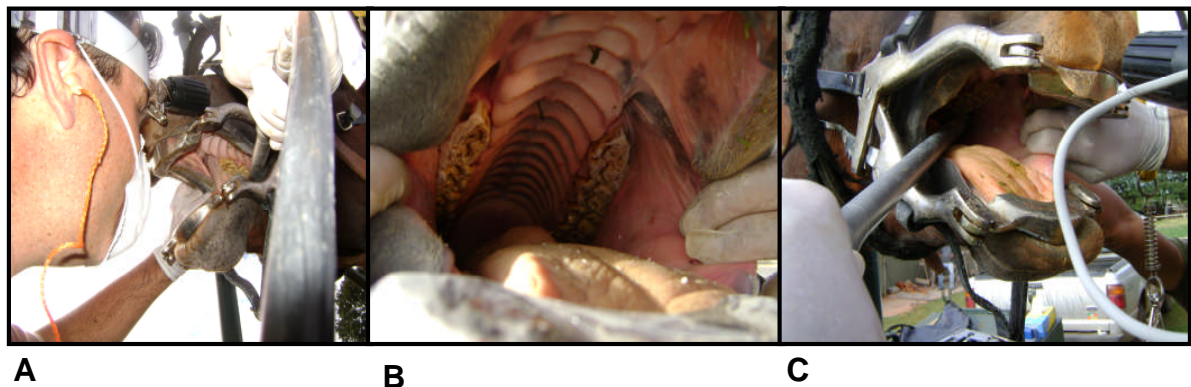


Figura III.1: Exame odontológico utilizando abridor de boca e fotóforo. A) Exame da cavidade oral. B) Visualização da cavidade oral. C) Abridor de boca e fotóforo em exame odontológico.

No momento da seleção de cada animal, foi realizada anamnese quanto às possíveis alterações relacionadas a problemas dentários, como desconforto durante

a mastigação, rebeldia à montaria e à embocadura, queda de alimento da boca, emagrecimento progressivo e episódios de cólicas.

Após o exame odontológico, se o animal apresentasse alterações dentárias era alocado no grupo I, II ou III (GI, GII, GIII), de acordo com sua idade. As alterações encontradas foram resenhadas em ficha odontológica específica (Anexo III), contendo as imagens fotográficas digitais de antes e após o tratamento. Quando o animal não apresentava alterações dentárias era alocado no grupo controle (GC).

2.4 Coleta do líquido sinovial (LS) da articulação temporomandibular (ATM)

Os animais foram contidos em brete de contenção próprio para equinos, em seguida sedados com xilazina 10% (0,5mg/kg) por via intravenosa para a realização da coleta do LS. Para tal, realizou-se tricotomia na região da articulação temporomandibular (ATM) e antissepsia com iodopolividona degermante 10%(Iodopolividona®,Rioquímica, São José do Rio Preto, Brasil). A punção foi realizada na porção caudal do compartimento dorsal da articulação temporomandibular. O côndilo da mandíbula foi identificado como uma protusão aproximadamente na porção média, entre a comissura lateral do olho e a base da orelha (Figura III.2A). O processo zigomático do osso temporal foi palpado 1 a 2cm dorsal ao côndilo da mandíbula e uma linha imaginária foi traçada entre estas duas estruturas. O local para a punção foi a depressão na área de menor resistência à palpação entre estas duas estruturas e 0,5 a 1cm caudal à linha imaginária (Figura III.2B). A agulha era inclinada levemente rostral e ventralmente em uma angulação de aproximadamente 15° e aprofundada aproximadamente 1,25 a 3cm (Figura III.2C). Foi realizada punção com agulha hipodérmica 25x7mm, com o auxílio de uma seringa de polietileno de 3 mL. As coletas de LS foram realizadas nas articulações de ambos os antímeros de cada animal de acordo com Schumacher (2006) e Rosenstein (2001).

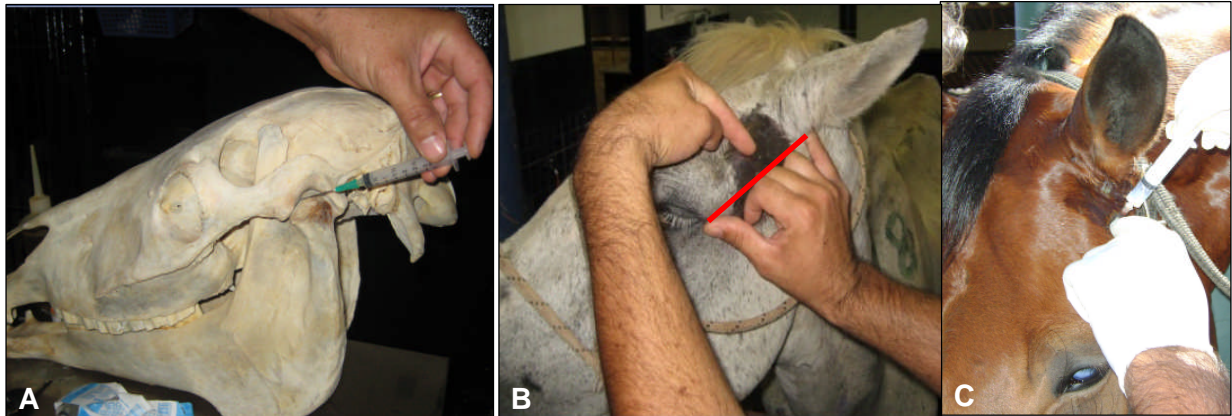


Figura III.2. Técnica de coleta de líquido sinovial da articulação temporo mandibular. A) Observação do espaço da articulação temporomandibular em peça anatômica de crânio eqüino. B) Traçado da linha imaginária entre o canto do olho e a base da orelha (linha vermelha). C) Posicionamento e inclinação de aproximadamente 15° da agulha no espaço articular da articulação temporomandibular.

Para a coleta de LS, utilizou-se seringas de 03 mL e agulhas descartáveis 25x07 mm. As amostras de LS foram imediatamente divididas em dois tubos, sendo um sem anticoagulante para dosagem de proteína total pelo refratômetro e outro tubo com anticoagulante EDTA (ácido etilediaminotetracético, sal dissódico) a 10% para as demais variáveis. Após a coleta de LS, realizou-se a coleta de sangue venoso por punção jugular com dispositivo para coleta a vácuo em tubo descartável de 13x75 mm (Vacuette®, Greiner Bio-One – São Paulo, Brasil) e agulhas descartáveis 25x0,8 mm, sendo divididos em três alíquotas: um tubo com anticoagulante EDTA para realização de hemograma completo, dosagem de proteína total e fibrinogênio; um tubo com fluoreto de sódio para dosagem de glicose plasmática e; um tubo sem anticoagulante para dosagem de fosfatase alcalina (FA) e aspartato aminotransferase (AST). Logo após as coletas todas as amostras foram refrigeradas e encaminhadas para as análises laboratoriais.

Nos animais do GC, foram realizadas pesagem dos animais no T0 e no T60 e coleta do LS apenas uma vez, sendo classificado como o tempo inicial (T0), pois esses foram os animais que não apresentaram alterações dentárias. Nos animais do GI, GII e GIII, foi realizada pesagem e coleta de LS antes do tratamento dentário (T0) e 60 dias (T60) após a correção das alterações. Os pesos relativos de cada animal em cada grupo estão apresentados no Anexo 2.

2.5 *Correção dentária*

A correção dentária foi realizada nos GI, GII e GIII, logo após a primeira coleta (T0) de LS. Os animais permaneceram contidos em bretes de contenção próprio para equinos e a sedação utilizada para a coleta do LS também permitiu a realização do tratamento dentário. A correção dentária foi realizada com auxílio de um abridor de bocas (Ortovet, Paraíso, Brasil), motor elétrico de alta rotação (18.000 rpm) (Bordente, São Paulo-SP, Brasil), caneta de 20 polegadas com broca diamantada cilíndrica, e grosagem manual utilizando-se “kit” de grosas de alumínio com “blades” de carbeto (Ortovet, Paraíso-SP, Brasil) .

Ainda como complemento do material odontológico foi utilizado: cabeçada odontológica, fotóforo (Rayovac, São Paulo- SP), motor elétrico de alta rotação (33.000 rpm) (Dremel, Racine, Wisconsin-USA) e levantadores apicais (Ortovet, Paraíso-SP, Brasil).

A técnica utilizada foi a mesma descrita por Easley (2005), em que se retira as pontas de esmalte de excessivo desenvolvimento (PEED), ganchos e degraus com o motor de alta rotação e faz-se as correções mais delicadas com as grosas manuais, permitindo assim a cicatrização das feridas orais provocadas por essas alterações. A correção dentária seguiu um planejamento em que corrigia-se primeiramente a arcada superior e em seguida a arcada inferior. A retirada dos primeiros pré-molares, conhecidos como dentes de lobo, e a correção dos incisivos faziam parte da última etapa do tratamento odontológico.

2.6 *Análises laboratoriais*

Os procedimentos laboratoriais foram realizados no Laboratório Santé (Brasília-DF). Todos os equipamentos utilizados foram calibrados periodicamente (controle interno) com uso de padrões de calibração e certificados (ensaio de proficiência) por empresa acreditadora Controllab (Rio de Janeiro-RJ, Brasil).

2.6.1 Hemograma e bioquímica sanguíneas

Após a punção externa da veia jugular foi submetido a estudos laboratoriais, incluindo contagens globais de hemácias, leucócitos e plaquetas, assim como a determinação do hematócrito e da concentração de hemoglobina, todos com o auxílio do contador automático de células (Abacus Junior Vet – Diatron, São Paulo-SP, Brasil). As contagens diferenciais de leucócitos foram realizadas em esfregaços sangüíneos corados com Panótico, enumerando-se 100 células e estabelecendo-se as fórmulas leucocitárias relativa e absoluta.

Para os exames de bioquímica sanguínea utilizou analisador semi-automático (Bio 2000 – Bioplus, São Paulo-SP, Brasil) com auxílio de um conjunto de reagentes (Labtest- Sistema de Diagnósticos Ltda.- Belo Horizonte- MG).

2.6.2 Análise do líquido sinovial da articulação temporomandibular

Foram avaliadas as características físico-químicas (aspecto, volume, coloração, turbidez, viscosidade e proteína total (PT) e celulares do LS, sendo o aspecto, o volume e a viscosidade, verificados no momento da coleta de cada amostra como afirma Piermattei et al (1997) e Bonn et al(1997).. A determinação da viscosidade foi realizada no momento da transferência do LS da seringa de coleta para os tubos de ensaio. Dessa forma, estimava-se o comprimento, em centímetros, do filamento formado pela gota após se desprender da agulha (May et al,2001). Considerou-se a viscosidade diminuída quando o comprimento do filamento foi inferior a 5 cm, sendo atribuídos escores numéricos de 1 para viscosidade diminuída e 2 para viscosidade normal, para posterior análise estatística.

Como em FONSECA et al(2009) o pH e a concentração de glicose foram mensurados por meio de fita Combur-test (Roche Diagnostics, Basel- Suíça). A densidade e proteína total foram mensuradas com refratômetro ATAGO (Yushima, Japão).

As contagens globais de hemácias e de células nucleadas foram realizadas com hematocítmetro de Neubauer e com contador automático de células (Abacus Junior Vet – Diatron, São Paulo-SP, Brasil). As contagens diferenciais de células nucleadas foram realizadas em lâminas de vidro coradas pela técnica de Panótico como descrito por Mahaffey et al,(1992). As amostras foram centrifugadas durante

três minutos a 3500 G para a obtenção do sedimento e posterior confecção das lâminas para a análise citológica. Foram contadas 100 células nucleadas de cada lâmina, sendo classificadas como linfócitos, grandes células mononucleares, neutrófilos segmentados e eosinófilos. As grandes células mononucleares constituíram-se de monócitos, macrófagos e eventuais células da membrana sinovial. Preparou-se também outra lâmina com a coloração de Gram para a pesquisa de bactérias.

2.7 *Análise estatística*

Inicialmente realizou-se a estatística descritiva dos dados, obtendo-se as médias, desvio padrão e coeficiente de variação para todos os parâmetros avaliados, e as frequências para as características subjetivas. Foi calculado o coeficiente de variação para determinar a instabilidade relativa de cada um dos parâmetros avaliados. As variáveis paramétricas foram comparadas entre os tempos T0 e T60 de cada grupo. Utilizou-se o teste t de Student ao nível de significância $p < 0,05$ (SAMPAIO et al, 2007). As análises estatísticas foram realizadas com auxílio dos programas GraphPad InStat e Excel for Windows.

3 Resultados e discussão

De acordo com os dados analisados, obtiveram-se poucos resultados estatísticos com significância, entre as características do LS antes e depois do tratamento dentário. Acredita-se que as alterações odontológicas encontradas nesse experimento não foram suficientes para influenciar as características físico-químicas e citológicas do LS das articulações estudadas. As alterações encontradas nos animais dos grupos I, II e III foram ganchos, pontas de esmalte com excessivo desenvolvimento (PEED), degraus e uma mordedura cruzada com angulação bem leve (Figura III.3).

Um animal do grupo controle foi descartado por não ter sido obtido volume de líquido sinovial suficiente para as análises.

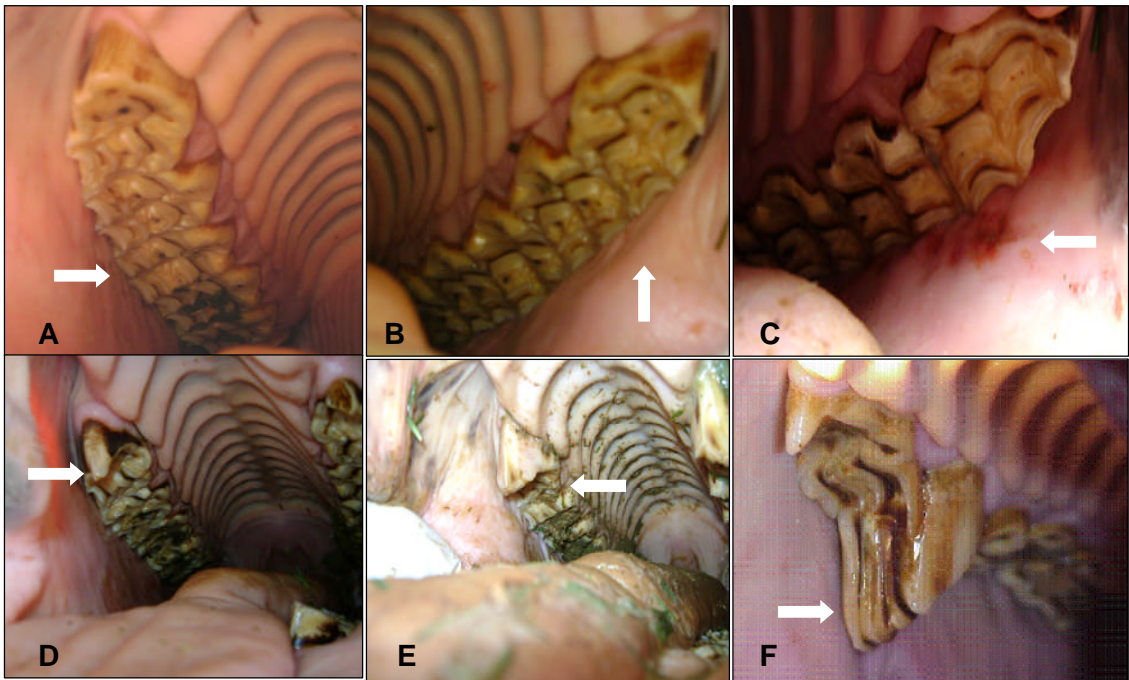


Figura III.3. Alterações odontológicas encontradas. A) PEED lado direito, seta branca; B) PEED lado esquerdo, C) Úlcera causada por PEED; D) Ganchos Dentário lado direito; E) Ganchos dentários na hemiarcada direito e hemiarcada esquerdo ; F) Degrau lado direito acompanhado de gancho dentário .

Os resultados da análise físico-química e citológica do líquido sinovial antes e depois do tratamento nos grupos I, II e III foram apresentados nas tabelas 1, 2 e 3, respectivamente e os dados do grupo controle foram apresentados na tabela 4.

Tabela I. Médias, desvios padrão e número de amostras (n) das variáveis analisadas do líquido sinovial no grupo I, nos tempos T0 e T60. Brasília, DF, 2009.

Variável	Média ± desvio-padrão T0 (n)	Média ± desvio-padrão T60 (n)
Volume (mL)	0,833 ± 0,71 (12)	0,85 ± 0,14 (12)
pH	8,08 ± 0,29(12)	8,0 ± (12)
Densidade	1018,5 ± 2,54 (12)	1019,3 ± 2,77 (12)
Glicose (mg/dL)	< 50 ±(12)	< 50 ± (12)
Proteínas totais (g/dL)	3,75 ± 0,58(12)	4,41 ±0,55 (12)
Hemácias (células/μL)	0,13 ±0,07 (4)	0,02 ±0,03 (1)
Células nucleadas (células/μL)	736,36 ± 395,61(11)	794,88 ± 400,22 (9)
Neutrófilos segmentados (células/μL)	67,73 ±69,08 (7)	80,38 ± 74,41(9)
Linfócitos (células/μL)	582,62 ± 429,84(9)	472,14 ± 328,71 (10)
Macrófagos (células/μL)	72,73 ± 67,57(9)	86,88 ± 50,53(9)

Tabela II. Médias, desvios padrão e número de amostras (n) das variáveis analisadas do líquido sinovial no grupo II, nos tempos T0 e T60. Brasília, DF, 2009.

Variável	Média ± desvio-padrão T0 (n)	Média ± desvio-padrão T60 (n)
Volume (mL)	0,71 ± 0,17(12)	0,68 ± 0,15(12)
pH	8,0 ± (12)	8,0 ± (12)
Densidade	1020,16 ± 2,76 (12)	1020,75 ± 2,49(12)
Glicose (mg/dL)	< 50	< 50
Proteínas totais (g/dL)	4,15 ± 0,82(12)	4,47 ±0,54 (12)
Hemácias (células/μL)	0,044 ± 0,03(5)	0,201 ± 0,29(6)
Células nucleadas (células/μL)	847,7 ± 352,87(9)	620 ± 369,15(12)
Neutrófilos segmentados (células/μL)	45,98 ± 40,24(9)	52,76 ± 48,30(6)
Linfócitos (células/μL)	633,4 ± 385,32 (9)	552,75 ± 318,34(11)
Macrófagos (células/μL)	78,42 ± 50,84 (9)	81,54 ± 55,52(9)

Tabela III. Médias, desvios padrão e número de amostras (n) das variáveis analisadas do líquido sinovial no grupo III, nos tempos T0 e T60. Brasília, DF, 2009.

Variável	Média ± desvio- padrão T0 (n)	Média ± desvio- padrão T60 (n)
Volume (mL)	0,51 ± 0,15 (10)	0,4 ±0,13 (5)
pH	8,0 ± 0,24 (10)	8,17 ±0,41 (5)
Densidade	1026,2 ± 4,76 (10)	1021,66 ± 0,98 (5)
Glicose (mg/dL)	< 50 (10)	< 50 (5)
Proteínas totais (g/dL)	5,46 ± 1,11 (10)	4,26 ± 0,54 (5)
Hemácias (células/μL)	0,32 ± 0,42 (02)	0,12 ± 0,11 (2)
Células nucleadas (células/μL)	472,5 ± 433,71 (08)	766 ± 501,68(5)
Neutrófilos segmentados (células/μL)	172,4 ± 231,26 (05)	182,2 ± 237,31 (2)
Linfócitos (células/μL)	382,29 ± 264,25 (07)	700,8 ± 570,21 (2)
Macrófagos (células/μL)	33 ± 36,50 (03)	74,4 ± 98,43 (2)

Tabela 4. Médias, desvios padrão e número de amostras (n) das variáveis analisadas do líquido sinovial no grupo controle, nos tempos T0. Brasília, DF, 2009.

Variável	Média ± desvio- padrão T0 (n)
Volume (mL)	0,28 ± 0,21 (09)
pH	8,22 ± 0,44 (9)
Densidade	1021 ± 2,37 (9)
Glicose (mg/dL)	< 50 (9)
Proteínas totais (g/dL)	4,41 ± 0,55 (9)
Hemácias (células/μL)	0,24 ± 0,32 (4)
Células nucleadas (células/μL)	833,66 ± 389 (9)
Neutrófilos segmentados (células/μL)	110,55 ±128 (4)
Linfócitos (células/μL)	565 ±108 (5)
Macrófagos (células/μL)	35,44 ± 4,25 (5)

Embora não tenha sido estatisticamente significativo, pôde-se notar clinicamente o ganho de peso (Anexo II), em consequência de uma melhor mastigação e uma digestão mais efetiva. Em nenhum momento os animais do Exército Brasileiro foram retirados de sua rotina, como embarque e desembarque de viaturas, desfiles, representações, escoltas e adestramento do efetivo de militares do quartelamento. Pode-se ainda, relatar a melhora do desempenho do animal no que se refere à condução, obtendo maior relaxamento, característica esta relatada pelo cavaleiro. Outro fator que também deve ser considerado é o tempo de 60 dias entre a 1ª coleta e a 2ª coleta, que pode ter sido insuficiente para gerar alterações significativas nas características do LS. Carmalt et al, (2005) em estudo similar usou um tempo de intervalo de 20 semanas, porém não encontrou resultados significativos em relação ao ganho de peso e digestibilidade. Os achados deste estudo corroboram com Ralston et al,(2001) que afirma que pontas dentárias e ganchos não são significativos quanto à digestibilidade. Carmalt et al (2005) afirma que essas mudanças não são significativas em um tempo curto quando se trata de ganho de peso, escore corporal, digestibilidade ou tamanho da partícula fecal, mas é importante ressaltar que o seu experimento foi feito apenas em éguas prenhas o que remete a necessidades nutricionais muito diferentes de animais não prenhes.

Já Pimentel et al, (2008) descreve que de acordo com relato dos proprietários e equitadores ocorreu ganho de peso e massa muscular em 48 (65,2%) dos pacientes tratados odontologicamente, mesmo que, outros fatores como clima, qualidade de forragem, tenham influenciado estes parâmetros no período de 90 a 120 dias após a intervenção odontológica; acredita-se que este ganho também possa ter sido resultado da eliminação de processos dolorosos em músculos faciais envolvidos na mastigação, do trauma mecânico sobre a mucosa bucal e língua causado pelas PEED”.

No estudo realizado por Pagliosa et al. (2006), os autores avaliaram a digestibilidade em 13 equinos estabulados com faixa etária entre 5 e 8 anos, sem histórico de alterações dentárias, porém portadores de PEED. Estes autores verificaram um aumento na digestibilidade de todos os constituintes da dieta, sem alteração do estado corpóreo, num período de duas semanas após a correção das PEED. Os dados do presente estudo confirma o encontrado em estes dois últimos trabalhos, pois houve ganho de peso em 75% dos animais, embora não tenha sido provado estatisticamente.

Não houve diferença significativa ($p>0,05$) entre antes e depois do tratamento dentário em relação aos parâmetros sanguíneos e bioquímicos e todos os dados encontraram-se dentro dos valores de referência para a espécie e idade.

Em todos os grupos, os resultados da contagem de células nucleadas no LS, tanto antes quanto depois do tratamento dentário, ultrapassaram os valores considerados limite para Duncan et al (1986) e os valores encontrados por Fonseca et al. (2009). Segundo Spiers et al. (1994), células nucleadas são responsáveis pela produção de substâncias importantes ao equilíbrio fisiológico do LS e, conseqüentemente, da articulação, o que demonstra ser de extrema importância que sejam encontradas em quantidade adequada no LS. Como este aumento de células nucleadas foi um fator isolado e não apresentou diferença significativa entre o grupo controle e os grupos tratamentos, pode-se atribuir esta característica à individualidade dos animais, ou ainda, à contaminação de algumas amostras com sangue de capilares subsinoviais (BARNABÉ et al, 2005)

Com relação às variáveis do LS, não houve diferença significativa em nenhum parâmetro analisado (viscosidade, hemácias, células nucleadas, linfócitos, macrófagos e neutrófilos segmentados).

As amostras analisadas nos GI, GII e GIII apresentaram viscosidade adequada nos dois tempos de coleta. Segundo Sawyer et al, (1963) e Fernandez et al (1983), a viscosidade pode ser avaliada também colocando-se uma gota entre os dedos indicador e polegar e ao afastá-los, estimar subjetivamente a qualidade do cordão que se forma como sendo normal, reduzida ou muito reduzida. A viscosidade é uma função da concentração e qualidade do ácido hialurônico e apresenta-se diminuída em várias artrites inflamatórias devido à despolimerização do ácido por proteases inflamatórias e bacterianas (LEME et al,1999). Efusões que diluem o LS podem promover viscosidade diminuída. Líquido articular de baixa viscosidade freqüentemente é observado em articulações inflamadas, e ocasionalmente em articulações traumatizadas ou degeneradas (MACWILLIANS; FRIEDRICHS, 2003). A viscosidade normal em todos os momentos de coleta e em todos os grupos indica normalidade do LS, podendo-se inferir que as alterações dentárias encontradas nestes eqüinos talvez não tenham sido graves o suficiente para causar alterações neste e em outros parâmetros.

A porcentagem de amostras que apresentou coloração amarela claro do LS, considerada normal por Mahaffey (2001) no GI foi de 60% no T0 e T60. No GII,

91,66% das amostras apresentaram-se com coloração amarela claro no T0 e 75% no T60. No GIII a coloração amarela claro das amostras foi de 58,33% T0 e 75% no T60. O restante das amostras nos três grupos apresentou coloração amarela avermelhada a vermelha e aspecto turvo, sendo que, segundo Barnabé et al. (2005), essa porcentagem de coloração alterada encontrada é comum na punção de LS, em consequência da ruptura de capilares subsinoviais e essa pôde ser confirmada pela inexistência de amostras com coloração alterada no início da punção e ausência de xantocromia após sua centrifugação esta afirmação também é defendida por MacWilliams e Friedrichs (2003).

No GI o volume médio de LS coletado foi de 0,833 mL no T0 e de 0,85 mL no T60. Já no GII o volume médio obtido foi de 0,71 mL no T0 e de 0,65 mL no T60. No GIII o volume médio foi de 0,51 mL no T0 e de 0,40 mL no T60. Houve uma diminuição das quantidades coletadas de LS entre os tempos de coleta nos GII e GIII. Esta diminuição pode ser explicada pelo tempo entre as coletas, que pode ter sido insuficiente para haver regeneração total do LS, porém este achado não foi estatisticamente significativo. Também foi observado um menor volume de LS obtido no GIII em relação aos GII e GI e no GII em relação ao GI. É normal que com a idade mais avançada as cavidades articulares contenham uma menor quantidade de líquido sinovial. Esta característica pôde ser observada clinicamente neste estudo embora não tenha havido diferença estatística entre os grupos para este parâmetro.

Com relação à densidade e à proteína total, observou-se aumento gradativo entre os grupos sendo respectivamente de 1018,5 g/dl e 3,75 mg/dl no GI, 1020,16 g/dl e 4,15 mg/dl no GII e 1026,2g/dl e 5,46 mg/dl no GIII, no T0. Já ao T60, a densidade e a proteína total foram respectivamente de 1019,3 g/dl e 4,41 mg/dl no GI, 1020,75 g/dl e 4,47 mg/dl no GII e 1021,66 g/dl e 4,26 mg/dl GIII. O que se nota nos três grupos é uma correlação inversamente proporcional da densidade e proteína total comparando com o volume (Tabela 5), sendo que à medida que o animal envelhece, o volume de LS diminui e se torna mais denso e com uma concentração maior de proteína, assim como observado por Viitanen et al. (2001). É importante que se lembre que animais mais velhos tendem naturalmente a modificações na estrutura das articulações e degeneração articular que poderiam também trazer modificações nos parâmetros como a proteína.

Tabela 5. Apresentação dos dados de densidade, proteína total e volume de LS da articulação temporomandibular dos grupos I, II e III, evidenciando a correlação negativa entre os dois primeiros parâmetros e o terceiro. Brasília, DF, 2009.

	Densidade		Proteína total		Volume	
	T0	T60	T0	T60	T0	T60
Grupo I (05 - 07 anos)	1018,5 ± 2,54(12)	1019,3 ± 2,77 (12)	3,75 ± 2,54	4,41 ±0,55 (12)	0,833 ± 0,71(12)	0,85 ± 0,14(12)
Grupo II (07 /1 mês - 10 anos)	1020,16 ± 2,76 (12)	1020,75 ± 2,49(12)	4,15 ± 0,82(12)	4,47 ±0,54 (12)	0,71 ± 0,17(12)	0,68 ± 0,15(12)
Grupo III (10/1 mês - 13 anos)	1026,2 ± 4,76(10)	1021,66 ± 0,98(5)	5,46 ± 1,11(10)	4,26 ± 0,54(5)	0,51 ± 0,15(10)	0,4 ±0,13 (5)

Com relação ao pH, no GI obteve-se pH 8,0 em 80% das amostras no T0 e no T60. Já no GII o pH 8,0 foi verificado em 100% das amostras tanto no T0 como no T60. No GIII o pH foi de 8,0 em 91,66% no T0 e de 100% no T60. Estes achados estão um pouco cima dos valores de referência propostos por Sawyer (1963), mas dentro do limite encontrado por Fonseca et al, (2009). Estas diferenças sutis no pH podem indicar características individuais de populações, não refletindo, necessariamente, alterações do LS, uma vez que neste estudo não houve diferença significativa entre o pH do grupo controle e dos grupos I, II e III.

A concentração média de glicose no LS se mostrou abaixo do limite inferior da concentração plasmática de glicose considerada normal (75-115 mg/dL) para a espécie, conforme descrito por Curtiss (1964), Van Pelt (1974) Kaneko et al. (1997) e Barnabé et al. (2005). Isto pode ter ocorrido devido ao jejum de aproximadamente 6 horas ao qual os animais foram submetidos antes de serem manipulados, em que a glicose do LS se equilibra com a glicose sanguínea .

4 Conclusões

Alterações dentárias leves, como as encontradas neste estudo, não causam alterações físico-químicas e citológicas no líquido sinovial.

Os achados positivos como ganho de peso em 75% dos animais vieram a corroborar com outras pesquisas já realizadas, comprovando que a manutenção odontológica é questão de saúde no plantel.

Com o envelhecimento do animal há diminuição de volume de LS na ATM e aumento da densidade e proteína total no LS.

O tratamento odontológico não influenciou nos parâmetros físico-químicos e citológicos no líquido sinovial da ATM, pois o mesmo se mostrou sem alterações em relação ao grupo controle tanto antes quanto após o tratamento.

Os resultados obtidos mostram que outras frentes de estudo devem ser consideradas para mostrar a relação direta da qualidade do líquido sinovial da articulação temporomandibular e problemas associados às alterações dentárias.

Dentre as possíveis sugere-se que a avaliação de citocinas, talvez nos propicie os resultados necessários para comprovar a necessidade da manutenção odontológica nos eqüinos e sua relação com a prevenção de problemas na articulação temporomandibular de eqüinos.

Agradecimentos

À FAPDF pelo apoio financeiro para execução da pesquisa (Processo 193.000.468/2008).

REFERÊNCIAS BIBLIOGRÁFICAS

BARNABÉ, P. A.; CATTELAN, J. W.; CADIOLI, F. A.; GODOY, R. F. Características físico-químicas e citológicas do líquido sinovial da bainha tendínea digital de eqüinos. **Arquivo Brasileiro de Medicina Veterinária e Zootecnia**, v. 57, n. 3, 2005. Disponível em: <http://www.scielo.br/scielo.php?script=sci_arttext&pid=S0102-09352005000300002&lng=pt&nrm=iso>. Acesso em: 18 de novembro de 2008.

BOON, G. D. Synovial fluid analysis: a guide for small animal practitioners. **Veterinary Medicine**, v. 92, p. 443-451, 1997.

CARMALT, J.L; TOWNSEND H.G; JANSEN E.D; CYMBALUK N.E. Effect of dental floating on weight gain, body condition, feed digestibility and fecal particle size in pregnant mares. **Journal of American Veterinary Medical Association** v.226, n.6, p.868, 2005

CURTISS, P. H. Changes produced in the synovial membrane and synovial fluid by disease. **Journal of Bone and Joint Surgery**. v. 46-A, n. 4, p. 873-888, 1964.

DUNCAN, J.R., PRASSE, K.W. **Veterinary laboratory medicine: clinical pathology**, 2. ed. Ames: Iowa State University Press, p.212-14, 1986.

EASLEY, J. Corrective dental procedures. In: BAKER, G.J, EASLEY, J. **Equine dentistry** 2 ed. Ed Elsevier Saunders: Filadélfia -USA , 2005, 353P.

FERNANDEZ, F. R. GRINDEM, C.B.; LIPOWITZ, A.J.I. Synovial fluid analysis: preparation of smears for cytologic examination of canine synovial fluid. **Journal of the American Animal Hospital Association**, v. 19, p. 727-734, 1983.

FONSECA, A.F; ZAMBRANO, R.S; DIAS, G.M.B; LIMA, E.M.M; ALVES, G.E.S; GODOY, R.F. Características físicoquímicas e citológicas do líquido sinovial da articulação temporomandibular em eqüinos. **Pesquisa Veterinária Brasileira**. v.29, n.10, p. 829-833, Outubro 2009.

KANEKO, J. J.; HARVEY, J. W.; BRUSS, M. L. **Clinical biochemistry of domestic animals**, 5. ed. London: Academic Press, 1997. p. 885-906.

KIEHL, A.R. Synovial fluid analysis. **Proceedings of the 15th ACVIM forum**, 14, Lake Buena Vista, FL, 1997.

LEME, F.O.P.; ALVES, G.E.S.; JÚNIOR, A.P.M.; SAMPAIO, I.B.M.; MATOS, J.J.R.T. Líquido sinovial de eqüinos: proteína, celularidade e precipitação de mucina, a fresco, após refrigeração e congelamento. **Ciência Rural** v.29, n.1, p.33-37, 1999.

MAcWILLIAMS, P. S.; FRIEDRICH, K. R. Laboratory evaluation and interpretation of synovial fluid. **Veterinary Clinics of North America: Small Animal Practice**. v.33, p. 153-178, 2003

MAHAFFEY, E.A. Synovial fluid. In: COWELL, R.L., TYLER, R.D. (Ed.). **Cytology and hematology of the horse**. Philadelphia: Mosby, 1992. p. 153-161.

MAY, K.A; MOLL, H.D; HOWARD, R.D; PLEASANT, R.S; GREGG, J.M. Arthroscopy Anatomy of the equine temporomandibular joint. **Veterinary Surgery**. v.30, p.564-571, 2001.

MOLL, H. D.; MAY, K. A. A review of conditions of the equine temporomandibular joint. **Proceedings AAEP**, v. 48, p. 240-243, 2002. Disponível em: <<http://www.ivis.org/proceedings/AAEP/2002/contents.pdf>>. Acesso em: 20 de novembro de 2008.

MOYER, W. Clinical use of synovial fluid analysis. In: Annual convention of the american association of equine practitioners. **Proceedings AAEP**, v. 28, 1983. p. 129-135.

PAGLIOSA, G. M.; ALVES, G. E. S.; FALEIROS, R. R.; SALIBA, E. O. S.; SAMPAIO, I.B.M.; GOMES, T.L.S.; FANTINI, P. Influência das pontas excessivas de esmalte dentário na digestibilidade e nutrientes de dietas de equinos. **Arquivo Brasileiro Medicina Veterinária e Zootecnia**, v. 58, n. 1, p. 94-98, 2006

PARRY, B. W. Synovial fluid. In: COWELL, R. L.; TYLER, R. D.; MEINKOTH, J. H. **Diagnostic cytology and hematology of the dog and cat**. 2. ed. St. Louis: Mosby, 1999. p. 104-119.

PIERMATTEI, D. L.; FLO, G. L. Arthrology. In: **Brinker, Piermattei, and Flo's handbook of small animal orthopedics and fracture repair**. 3. ed. Philadelphia: Saunders, 1997. p. 170-200.

PIMENTEL, L.F.R.O. **Análise de parâmetros oclusais para o ajuste oclusal em eqüinos (*Equus caballus*) estabulados**. São Paulo:USP, Faculdade de Medicina veterinária e Zootecnia, 2008. 98p. Dissertação (Mestrado em Medicina Veterinária)

RALSTON, S.L; FOSTER, D.L; DIVERS, T; HINTZ, H.F. Effect of dental correction on feed digestibility in horses. **Equine Veterinary Journal**. n. 33, v. 4, p. 390-3, 2001

ROSENSTEIN, D.S; BULLOCK, M.F.; OCELLO, P.J; CLAYTON, H.M. Arthrocentesis of the temporomandibular joint in adult horses. **American Journal Veterinary Research**, v.262, p.729-735, 2001.

SAMPAIO, I. B. M. **Estatística aplicada à experimentação animal**. Belo Horizonte: Fundação de Ensino e Pesquisa em Medicina Veterinária e Zootecnia. 2007, 221p.

SAWYER, D. C. Synovial fluid analysis of canine joints. **Journal of the American Veterinary Medical Association**, v. 143, p. 609-612,1963.

SCHUMACHER, J. The equine temporomandibular joint. In: EQUINE DENTISTRY AAEP FOCUS MEETING, 2006, Indianapolis. **Proceedings**. Indianapolis: American Association Equine Practitioners, 2006.

SPIERS, S.; MAY, S.A.; BENNETT, D. et al. Cellular sources of proteolytic enzymes in equine joints. **Equine Veterinary Journal**, v. 26, n. 1,p. 43 – 50, 1994.

TEW, W. P.; HOTCHKISS, R. N. Synovial fluid analysis and equine joint disorders. **Journal Equine Veterinary Science.**, v. 1, p. 163-170, 1981.

VAN PELT, R. W. Interpretation of synovial fluid findings in the horse. **Journal of the American Veterinary Medical Association**, v. 165, p. 91-95, 1974.

VAN PELT, R. W. Properties of equine synovial fluid. **Journal of the American Veterinary Medical Association**, v. 141, p. 1051-1061, 1962.

VIITANEN, M. BIRD, J. MAKELA, O. SCHRAMME, M.; SMITH, R.; TULAMO, R.M.; MAY, S. Synovial fluid studies in navicular disease. **Research in Veterinary Science**, v.71, n.3, p. 201-206, 2001.

ANEXO I

Características físicoquímicas e citológicas do líquido sinovial da articulação temporomandibular em eqüinos¹

Fernanda A. Fonseca², Roberto S. Zambrano², Gláucia M.B. Dias³, Eduardo M.M. Lima², Geraldo E.S. Alves⁴ e Roberta F. Godoy^{2*}

ABSTRACT.- Fonseca F.A., Zambrano R.S., Dias G.M.B., Lima E.M.M., Alves G.E.S. & Godoy R.F. 2009. [Physical, biochemical and cytological characteristics of the equine temporomandibular joint synovial fluid.] Características físicoquímicas e citológicas do líquido sinovial da articulação temporomandibular em eqüinos. *Pesquisa Veterinária Brasileira* 29(10):829-833. Hospital Veterinário de Grandes Animais, Faculdade de Agronomia e Veterinária, Universidade de Brasília, Brasília, DF 70636-200, Brazil. E-mail: robertagodoy@unb.br

Physical, biochemical and cytological characteristics of the temporomandibular joint synovial fluid were studied in ten clinically normal horses. It is a viscous, pale yellow, clear fluid and without flocculent material at room temperature. There was blood contamination in three samples, they presented red-yellow to red and cloudy. The range of glucose levels were 100 to 250 and its protein concentration was up to 3,8g/dL. Nucleated cells mean number was 417 cells/ μ L, with predominating large mononuclear cells and lymphocytes. Equine temporomandibular synovial fluids can be easily evaluated, being feasible in clinical and surgical routine, and the information may be useful to the diagnosis, treatment and prognosis of animals with temporomandibular alterations.

INDEX TERMS: Equine, synovial fluid, temporomandibular joint.

RESUMO.- Foram estudadas as características físicoquímicas e citológicas do líquido sinovial da articulação temporomandibular de dez eqüinos hígidos. Verificou-se que o líquido é viscoso, amarelo claro a citrino, límpido e livre de partículas à temperatura ambiente. Houve contaminação da amostra por sangue em três amostras que se apresentaram amarelo avermelhadas a vermelhas e de aspecto turvo. A taxa de glicose variou entre 100 e 250 e a concentração protéica não ultrapassou 3,8g/dL. O número médio de células nucleadas foi de 417 células/ μ L, com predominância de grandes células mononucleares e linfócitos. As mensurações das características

pesquisadas no líquido sinovial da articulação temporomandibular de eqüinos são de execução simples e passíveis de implantação na rotina de atendimentos clínico-cirúrgicos.

TERMOS DE INDEXAÇÃO: Eqüino, líquido sinovial, articulação temporomandibular.

INTRODUÇÃO

O líquido sinovial (LS) existente nas cavidades articulares pode ser considerado um fluido especializado que reflete alterações intra-articulares devido a patologias (Van Pelt 1962; 1974). As principais funções do líquido sinovial são lubrificar e nutrir a cartilagem articular, que não possui irrigação nem inervação (Parry 1999). Através da análise do fluido podem-se obter informações sobre a natureza e a extensão das lesões intra-articulares e definir o tratamento e prognóstico, aliada aos sinais clínicos e histórico (Tew & Hotchkiss 1981, Moyer 1983, Barnabé et al. 2005). Ainda, avaliações seriadas auxiliam na avaliação da resposta à terapia (Kiehl 1997).

A análise do líquido sinovial é de fácil execução e constitui de análise física (cor, volume, turbidez), química (concentração de proteínas totais e formação de coágulo de

¹ Recebido em 2 de março de 2009.

Aceito para publicação em 1 de julho de 2009.

² Hospital Veterinário de Grandes Animais, Faculdade de Agronomia e Medicina Veterinária, Universidade de Brasília (UnB), Granja do Torro, Brasília, DF 70636-200, Brasil. *Autor para correspondência: robertagodoy@unb.br

³ Santé Laboratórios, Sociedade Hípica de Brasília, SAIS no.8, Brasília, DF 70602-900, Brasil

⁴ Departamento de Clínica, Escola de Veterinária, Universidade Federal de Minas Gerais (UFMG), Av. Antônio Carlos 6627, Belo Horizonte, MG 30123-970, Brasil.

mucina) e citológica (contagem de células nucleadas e análise do esfregaço) (Parry 1999).

A articulação temporomandibular do equino é uma diartrose formada, em cada antímero, pelo ramo da mandíbula e a porção escamosa do osso temporal. As partes articulares são de congruências desiguais com a presença de um disco articular entre as superfícies articulares, dividindo a cavidade articular em compartimentos dorsal e ventral. A cápsula articular é reforçada por dois ligamentos, o ligamento lateral e o ligamento caudal (Baker 2002, Moll & May 2002).

Nos equinos, as alterações da articulação temporomandibular podem estar associadas diretamente aos problemas dentários. Sabe-se que anormalidades dentárias levam à inflamação da articulação e conseqüente dor, diminuindo o desempenho do animal, podendo levar a problemas comportamentais. Apesar de sua importância, existem poucos estudos científicos a respeito da ATM em equinos, a maioria das informações vem de comparações com estudos desta estrutura em humanos, e ainda não foram estabelecidos padrões de normalidade para o LS existente nesta articulação (Moll & May 2002, Moura et al. 2004, Schumacher 2006).

Com o advento da odontologia equina, é necessário o conhecimento dos parâmetros físico-químicos e citológicos normais do LS da ATM para viabilizar a interpretação de amostras alteradas, pois, como em outras articulações, estas informações são importantes. Assim, o objetivo deste estudo foi analisar as características físicas, químicas e citológicas do líquido sinovial da articulação temporomandibular de equinos hígidos.

MATERIAL E MÉTODOS

Foram utilizados dez equinos sem raça definida, adultos e hígidos; sendo três fêmeas e sete machos. Os animais foram selecionados com base na inexistência de doença sistêmica e de ausência de alterações dentárias, após exame da cavidade oral com abre-bocas, fotóforo e espelho.

Os animais foram contidos em um brete de contenção para equinos, e tiveram 5,0mL de seu sangue venoso colhido por venipunção jugular. O sangue foi acondicionado em tubo contendo EDTA com fluoreto de sódio para determinação de glicose e um tubo sem anticoagulante para determinação de proteína sérica total. Os animais foram sedados com detomidina na dose de 0,03mg/kg por via intravenosa para a realização da coleta do líquido sinovial (LS). A região da articulação temporomandibular (ATM) foi submetida à tricotomia e antisepsia de rotina para evitar introdução de contaminantes na articulação.

A punção foi realizada na porção caudal do compartimento dorsal da articulação temporomandibular, segundo a técnica proposta por Rosenstein et al. (2001). O côndilo da mandíbula foi identificado como uma protrusão aproximadamente na porção média, entre a comissura lateral do olho e a base da orelha. O processo zigomático do osso temporal foi palpado 1-2cm dorsal ao côndilo da mandíbula e uma linha foi traçada entre estas duas estruturas. O local para a punção foi a depressão na área de menor resistência à palpação entre estas duas estruturas e 0,5-1,0cm caudal à linha imaginária. A agulha era inclinada

levemente rostral e ventralmente em uma angulação de aproximadamente 15° e aprofundada aproximadamente 1,25-3,0cm. Foi realizada punção com agulha hipodérmica 25x7mm, com o auxílio de uma seringa de polietileno de 3mL (Schumacher 2006). A punção foi feita nas articulações de ambos antímeros de cada animal.

As amostras de LS foram divididas entre um tubo de coleta sem anticoagulante, para dosagem de proteína total pelo método de biureto, e outro com EDTA para as demais determinações, e armazenadas em isopor com gelo, para encaminhamento ao laboratório.

A amostra era primeiramente avaliada macroscopicamente pela sua coloração e aspecto. Posteriormente, o pH a quantidade de glicose e de proteína foram mensurados através de fita Combur-test® da Roche Diagnostics. A proteína total no LS foi mensurada também através do teste do biureto em um analisador bioquímico automático.

Para as características citológicas do LS, as contagens globais de hemácias e células nucleadas (CN) foram realizadas com hematocítômetro de Neubauer. As contagens diferenciais de CN foram realizadas nos esfregaços corados com mistura de metanol, May-Grünwald e Giemsa. As amostras foram centrifugadas durante três minutos na velocidade 9 para a confecção das lâminas do sedimento para a análise citológica devido à baixa celularidade encontrada na maioria das amostras de LS que não possuem alteração. Foram contadas 100 células nucleadas de cada lâmina, sendo classificadas como linfócitos, grandes células mononucleares, neutrófilos segmentados e eosinófilos. As grandes células mononucleares constituíram-se de monócitos, macrófagos e eventuais células da membrana sinovial.

A glicose plasmática e a proteína total sérica foram analisadas em um analisador bioquímico automático (Labquest).

Os dados foram submetidos à análise estatística descritiva, para estabelecimento de média e desvio padrão dos parâmetros avaliados. Características subjetivas como turbidez e cloração foram submetidas à análise de frequência. As variáveis paramétricas foram comparadas entre o líquido sinovial da ATM do antímero esquerdo e do antímero direito com o teste t de Student.

RESULTADOS E DISCUSSÃO

Não houve diferença significativa ($P < 0,05$) entre os antímeros direito e esquerdo quanto às características pesquisadas no líquido sinovial (LS) da ATM.

Obteve-se LS em 95% (19/20) das punções realizadas na ATM. Em um antímero de um animal não foi coletado nenhuma quantidade de líquido sinovial, aparentemente a articulação estava sem líquido, o que pode caracterizar uma condição inflamatória crônica, ou ser em razão da idade, pois este animal apresentava 11 anos. Segundo Van Pelt (1974) as articulações de animais jovens possuem mais volume de LS.

As amostras analisadas apresentaram volume médio de $2,0 \pm 0,9$ mL. O volume é compatível com o tamanho da ATM e com o fato de não haver comunicação entre seus compartimentos dorsal e ventral. Van Pelt (1974) relata que o volume total do líquido sinovial aspirado de qualquer articulação geralmente varia em proporção ao tamanho articular e a comunicação com outra articulação. As

Quadro 1. Número de amostras, médias, desvios-padrão e valores limites para volume, densidade e características químicas e citológicas do líquido sinovial da articulação temporomandibular de equinos sadios. Brasília, 2008

Variável	Número de amostras	Média±erro-padrão	Valores limite
Volume (mL)	19	2,0±0,9	0,5-3,0
pH	19	8,56±0,42	8-9
Densidade	19	1.020,61±3,84	1.012-1.027
Glicose (mg/dL)	19	108,33±35,36	100-250
Proteínas totais - Método do Biureto(g/dL)	12	2,73±0,98	2,13-3,8
Proteínas totais - Fita (g/dL)	19	2,0±0	2,0
Hemácias (células/ μ L)	18	1.282±2.334	0-57.000
Células nucleadas (células/ μ L)	18	417±239	70-870
Neutrófilos segmentados (%)	16	8,33±9,57	0-36
Linfócitos (%)	16	60,5±18,43	10-90
Grandes células mononucleares (%)	16	26,22±22,86	0-90
Eosinófilos (%)	16	0,33±0,77	0-2

patologias articulares geralmente acarretam em alterações de volume e composição do líquido sinovial. Van Pelt (1974) e Parry (1999) afirmaram que o volume de LS obtido varia de acordo com o tamanho da articulação. Parry (1999) estudando várias articulações de cães obteve volume variando de 0,01-1,0mL.

Nas 11 amostras colhidas houve predomínio do aspecto amarelo claro em 47,4% dos animais (9/19), límpido e ausência de partículas em suspensão. Três amostras (15,8%) foram contaminadas com sangue durante a punção da ATM, apresentando coloração amarelo-avermelhada a vermelha e aspecto turvo, o que, segundo Barnabé et al. (2005), é comum na punção de líquido sinovial, em consequência da ruptura de capilares subsinoviais e essa pôde ser confirmada pela inexistência de amostras com coloração alterada no início da punção e coloração amarelo-claro após sua centrifugação, ou seja ausência de xantocromia. Segundo Brannan et al. (2006), em geral, o aspecto límpido do líquido está relacionado com a baixa contagem de leucócitos da amostra, pois esta quanto estiver acima dos níveis normais levará a um aspecto semiturvo a turvo do LS.

Volume, densidade e características químicas e citológicas do LS da ATM dos equinos encontram-se no Quadro 1.

Em todas as amostras, na análise com a fita, a concentração de proteína total foi igual a 2,0 g/dL, pois este é o valor limítrofe para a aferição deste parâmetro com a fita. Sugere-se então que a análise de proteína total seja realizada pelo método do biureto para uma maior acurácia.

Quando analisadas pelo método do biureto as amostras de LS, apresentaram uma média de 2,73g/dL de proteínas totais, corroborando os achados de Parry (1999) em cães, que obteve entre 1,8 e 4,8g/dL. No entanto, no que se refere à proteína total, os achados neste estudo discordam de Barnabé et al. (2005) que relataram uma concentração protéica de 0,60-1,75g/dL no LS de equinos. Porém esta baixa concentração de proteína encontrada por Barnabé et al. (2005) pode ser reflexo do jejum de 24 horas, ao qual os equinos foram submetidos antes da coleta. Valores aumentados de proteína são encon-

trados em processos inflamatórios, bem como a presença de proteínas maiores, como o fibrinogênio, entram no líquido sinovial.

A concentração sérica média de proteínas totais foi de 8,63±0,72g/dL, sendo que a proteína, avaliada pelo método do Biureto, no LS correspondeu, em média, a 31,63% da concentração plasmática, concordando com os achados de Curtiss (1964), van Pelt (1974), Levick (1987) e Raserá (2007). Porém a proporção de proteína total no LS em relação à sérica diferem dos achados de Barnabé et al. (2005) que obtiveram uma concentração de proteína no LS cerca de 16,2% em relação à sérica, não indicando porém patologias. Durante as inflamações articulares a proteína no LS tende a estar proporcionalmente aumentada, em relação à proteína sérica, pelo aumento da permeabilidade da membrana sinovial às macromoléculas (Raserá 2007).

A concentração média de glicose no LS se mostrou próxima ao limite superior em relação à concentração plasmática considerada normal (75-115 mg/dL) para a espécie (Kaneko et al. 1997), conforme descrito por Curtiss (1964); Van Pelt (1974) e Barnabé (2001). Quando comparada à concentração plasmática de glicose (98,34±19,61mg/dL), a concentração no LS foi 10% superior, porém sem diferença significativa, concordando com os achados de Van Pelt (1974) e Barnabé et al. (2005) que também encontraram valores similares entre a concentração de glicose plasmática e no LS. De acordo com Mahaffey (2002), em condições normais existe um equilíbrio de glicose entre o sangue e LS, obtido pela livre difusão desta molécula através da membrana sinovial.

Neste ensaio, o número de hemácias nas amostras de LS variou consideravelmente, devido à contaminação de amostras de LS no momento da punção, ainda que tenha sido notada visualmente em apenas três amostras. Os achados referentes às hemácias no LS são compatíveis com os achados de Barnabé et al. (2005) no LS de equinos.

O valor médio da contagem global de células nucleadas (CN) manteve-se entre aqueles considerados normais para o LS (Van Pelt 1967, 1974, Tew & Hotchkiss 1981,

Malark et al. 1991, Barnabé et al. 2005). Os linfócitos predominaram, seguidos pelas grandes células mononucleares, neutrófilos segmentados e eosinófilos, discordando dos achados de Barnabé et al. (2005) que obtiveram uma maior proporção de grandes células mononucleares, seguidas por linfócitos, neutrófilos segmentados e eosinófilos. No entanto, os resultados foram condizentes com Van Pelt (1974) e Rasera (2007) que relataram predominância de células mononucleares, ou seja linfócitos e monócitos. Estas variações podem indicar que cada articulação possui características individuais, salientando a importância de se obter parâmetros de normalidade especificamente.

A contagem de células nucleadas em líquido sinovial normal varia conforme a articulação, mas o normal é se apresentarem abaixo 3.000/μL (Parry 1999). Neste estudo, todas amostras apresentaram valores inferiores a este limite, podendo ser consideradas amostras de articulações saudáveis (70-870 células/μL). Segundo Brannan et al. (2006), a contagem global de células é um exame importante para a classificação de processos articulares como inflamatórios ou não-inflamatórios.

Algumas amostras apresentaram inversão de predominância entre as grandes células mononucleares e os linfócitos, mas ambos os tipos celulares sempre foram os mais abundantes. Barnabé et al. (2005) também observaram esta característica e atribuíram à influência que a concentração e o grau de polimerização da molécula de ácido hialurônico exercem sobre a migração linfocitária para a cavidade sinovial.

De acordo com Van Pelt (1962), as características físico-químicas e citológicas do líquido sinovial normal podem ser empregadas para avaliar as várias artrites, estabelecer diagnósticos precoces e prognósticos, determinar a resposta articular às terapias. As alterações patológicas decorrentes das artrites e sinovites, provavelmente, se manifestam precocemente no LS, como descrito nos processos articulares por Tulamo et al. (1989), alterando sua composição físico-química e citológica antes que outros sintomas clínicos apareçam. Assim, uma vez conhecidos os valores de referência para o LS da ATM dos equinos, sua análise provê informações que agilizam o diagnóstico (Barnabé 2001, Barnabé et al. 2004), podendo ajudar no estabelecimento do grau de severidade das lesões associadas a essas estruturas, propiciando elementos dinâmicos para reavaliações de casos clínicos e prognóstico mais acurado.

CONCLUSÕES

As mensurações das características pesquisadas no líquido sinovial (LS) da ATM de equinos são de execução simples e passíveis de implantação na rotina de atendimentos clínico-cirúrgicos, podendo trazer contribuição significativa ao diagnóstico, tratamento e prognóstico de animais com alterações patológicas da ATM. A contaminação de amostras de LS com pequena quantidade de sangue não ocasiona prejuízos a sua análise.

O valor médio da contagem global de células nucleadas (CN) foi de 417±239 células/μL. Os linfócitos predominaram, seguidos pelas grandes células mononucleares, neutrófilos segmentados e eosinófilos.

Na coleta de LS as amostras devem ser divididas em tubos com e sem EDTA para viabilizar uma melhor mensuração da concentração de proteínas totais pelo método do biureto.

Agradecimentos. - À FAPDF pelo apoio financeiro para execução da pesquisa (Proc.193.000.468/2008).

REFERÊNCIAS

- Baker G.J. 2002. Equine temporomandibular joints (TMJ): Morphology, function and clinical disease Proc. 48th Annual Convention of the American Association of Equine Practitioners, p.442-447. Disponível em: <http://www.ivis.org/proceedings/AAEP/2002/contents.pdf> (Acesso 20 nov. 2008).
- Barnabé P.A. 2001. Estudo das características físico-químicas e citológicas do líquido sinovial da bainha tendínea digital de equinos. Dissertação de Mestrado em Cirurgia Veterinária, Universidade Estadual Paulista, Jaboticabal, SP. 96p.
- Barnabé P.A., Cattelan J.W. & Cadioli FA. 2004. Anatomofisiologia da bainha tendínea sinovial digital dos equinos. *Ciência Rural* 34(2):619-623.
- Barnabé P.A., Cattelan J.W., Cadioli F.A. & Godoy R.F. 2005 Características físico-químicas e citológicas do líquido sinovial da bainha tendínea digital de equinos. *Arq. Bras. Med. Vet. Zootec.* 57(3):288-294.
- Brannan S.R. & Jerrard D.A. 2006. Synovial fluid analysis. *J. Emerg. Med.* 30(3):331-339.
- Curtiss P.H. 2006. Changes produced in the synovial membrane and synovial fluid by disease. *J. Bone Joint Surg. Am.* 46(4):873-888.
- Kaneko J.J., Harvey J.W. & Bruss M.L. 1997. *Clinical Biochemistry of Domestic Animals*. 5th ed. Academic Press, London, p.885-906.
- Kiehl A.R. 1997. Synovial fluid analysis. Proc. 14th American College of Veterinary Internal Medicine Forum, Lake Buena Vista, FL.
- Mahaffey E.A. 2001. Synovial fluid, p.163-170. In: Cowell R.L. & Tyler R.D. (Eds), *Diagnostic Cytology and Hematology of the Horse*. 2nd ed. Mosby, St Louis.
- Malark J.A., Nixon A.J., Skinner K.L. & Mohammed H. 1991. Characteristics of digital flexor tendon sheath fluid from clinically normal horses. *Am. J. Vet. Res.* 52(8):1292-1294.
- Moll H.D. & May K.A. 2002. A review of conditions of the equine temporomandibular joint. Proc. 48th Annual Convention of the American Association of Equine Practitioners, p.240-243. Disponível em: <http://www.ivis.org/proceedings/AAEP/2002/contents.pdf> (Acesso 20 nov. 2008).
- Moura A.G., Rodrigues D.A., Silva M.R.M.A., Bernardino Jr R. & Severino R.S. 2004. Anatomia comparada da articulação temporomandibular. *Biosc. J.* 20(3). Disponível em: www.biosciencejournal.ufu.br/include/getdoc.php?id=660&article=202&mode=pdf (Acesso 18 nov. 2008).
- Moyer W. 1983. Clinical use of synovial fluid analysis. Proc. 28th Annual Convention of the American Association of Equine Practitioners, p.129-135.
- Parry B.W. 1999. Synovial fluid, p.104-119. In: Cowell R.L., Tyler R.D. & Meinkoth J.H. (Eds), *Diagnostic Cytology and Hematology of the Dog and Cat*. 2nd ed. Mosby, St Louis.
- Rasera L. 2004. Influência da atividade física sobre a articulação metacarpofalangeana de cavalos de pólo. Tese de Doutorado em Clínica Veterinária, USP, São Paulo. 158p.
- Rosenstein D.S., Bullock M.F., Ocello P.J. & Clayton H.M. 2001.

- Arthrocentesis of the temporomandibular joint in adult horses. *Am. J. Vet. Res.* 62(5):729-733.
- Schumacher J. 2006. The equine temporomandibular joint. Proc. AAEP Focus Meeting on Equine Dentistry, American Association Equine Practitioners, Indianapolis. (CD-ROM)
- Tew W.P. & Hotchkiss R.N. 1981. Synovial fluid analysis and equine joint disorders. *J. Eq. Vet. Sci.* 1:163-170.
- Tulamo R.M., Bramlage L.R. & Gabel A.A. 1989. Sequential clinical and synovial fluid changes associated with acute infectious arthritis in the horse. *Eq. Vet. J.* 21:325-331.
- Van Pelt R.W. 1962. Properties of equine synovial fluid. *J. Am. Vet. Med. Assoc.* 141:1051-1061.
- Van Pelt R.W. 1967. Characteristics of normal equine tarsal synovial fluid. *Can. J. Comp. Med. Vet. Sci.* 31(12):342-347.
- Van Pelt R.W. 1974. Interpretation of synovial fluid findings in the horse. *J. Am. Vet. Med. Assoc.* 165:91-95.

ANEXO II

Quadro A. Pesos dos animais do Grupo Controle (GC) antes (T0) e 60 dias (T60) após tratamento dentário, Brasília, DF, 2009.

Animais GC	Peso(kg)	
	T0	T60
GC1	514	522
GC2	492	480
GC3	520	540
GC4	580	585
GC5	503	505
GC6	489	505

Quadro B. Pesos dos animais do Grupo I (GI) antes (T0) e 60 dias (T60) após tratamento dentário, Brasília, DF, 2009.

Animais GI	Peso(kg)	
	T0	T60
GI1	425	415
GI2	473	473
GI3	456	445
GI4	405	414
GI5	480	453
GI6	450	445

Quadro C. Pesos dos animais do Grupo II (GII) antes (T0) e 60 dias (T60) após tratamento dentário, Brasília, DF, 2009.

Animais G II	Peso(kg)	
	T0	T60
GII1	498	512
GII2	455	458
GII3	500	538
GII4	513	508
GII5	486	492
GII6	517	502

Quadro D. Pesos dos animais do Grupo III (GIII) antes (T0) e 60 dias (T60) após tratamento dentário, Brasília, DF, 2009.

Animais	G III	Peso(kg)	
		T0	T60
	GIII1	565	576
	GIII2	520	534
	GIII3	530	533
	GIII4	492	508
	GIII5	475	510
	GIII6	495	510

ANEXO III

Ficha de Avaliação Odontológica

Nome:		Idade:	
Raça:		Pelagem:	
Sexo: <input type="checkbox"/> M <input type="checkbox"/> F			
Proprietário	Tel.:	Treinador	Tel.:
Endereço:			
Queixas:			
Peso: kg		Fibras nas fezes: <input type="checkbox"/> finas <input type="checkbox"/> médias <input type="checkbox"/> grosseiras <input type="checkbox"/> com grãos	
Histórico	<input type="checkbox"/> Perda de peso	<input type="checkbox"/> Derruba a comida	<input type="checkbox"/> Mastigação anormal e/ou lenta
	<input type="checkbox"/> Cólica frequente / recente	<input type="checkbox"/> Balança a cabeça	<input type="checkbox"/> Levanta e abaixa a cabeça
	<input type="checkbox"/> Apoio na embocadura	<input type="checkbox"/> Resistência para o lado esquerdo	<input type="checkbox"/> Resistência para o lado direito
Descarga nasal		Odor	Lábios
Bochechas		Língua	
Lado Direito		Lado Esquerdo	
Rampas	Rampas		
Fratura	Fratura		
Extração	Extração		
Gancho rostral	Gancho rostral		
Gancho caudal	Gancho caudal		
Ausência de molar	Ausência de molar		
Ausência de pré-molar	Ausência de pré-molar		
Necrose de infundíbulo	Necrose de infundíbulo		
Dentes decíduos (capas)	Dentes decíduos (capas)		
Pontas transversas acetuadas	Pontas transversas acetuadas		
Oclusão anormal	Oclusão anormal		
Ondulação	Ondulação		
Degrau	Degrau		
Sedação:	Próximo Exame: / /		
Comentários:			

Livros Grátis

(<http://www.livrosgratis.com.br>)

Milhares de Livros para Download:

[Baixar livros de Administração](#)

[Baixar livros de Agronomia](#)

[Baixar livros de Arquitetura](#)

[Baixar livros de Artes](#)

[Baixar livros de Astronomia](#)

[Baixar livros de Biologia Geral](#)

[Baixar livros de Ciência da Computação](#)

[Baixar livros de Ciência da Informação](#)

[Baixar livros de Ciência Política](#)

[Baixar livros de Ciências da Saúde](#)

[Baixar livros de Comunicação](#)

[Baixar livros do Conselho Nacional de Educação - CNE](#)

[Baixar livros de Defesa civil](#)

[Baixar livros de Direito](#)

[Baixar livros de Direitos humanos](#)

[Baixar livros de Economia](#)

[Baixar livros de Economia Doméstica](#)

[Baixar livros de Educação](#)

[Baixar livros de Educação - Trânsito](#)

[Baixar livros de Educação Física](#)

[Baixar livros de Engenharia Aeroespacial](#)

[Baixar livros de Farmácia](#)

[Baixar livros de Filosofia](#)

[Baixar livros de Física](#)

[Baixar livros de Geociências](#)

[Baixar livros de Geografia](#)

[Baixar livros de História](#)

[Baixar livros de Línguas](#)

[Baixar livros de Literatura](#)
[Baixar livros de Literatura de Cordel](#)
[Baixar livros de Literatura Infantil](#)
[Baixar livros de Matemática](#)
[Baixar livros de Medicina](#)
[Baixar livros de Medicina Veterinária](#)
[Baixar livros de Meio Ambiente](#)
[Baixar livros de Meteorologia](#)
[Baixar Monografias e TCC](#)
[Baixar livros Multidisciplinar](#)
[Baixar livros de Música](#)
[Baixar livros de Psicologia](#)
[Baixar livros de Química](#)
[Baixar livros de Saúde Coletiva](#)
[Baixar livros de Serviço Social](#)
[Baixar livros de Sociologia](#)
[Baixar livros de Teologia](#)
[Baixar livros de Trabalho](#)
[Baixar livros de Turismo](#)