Cassiano Costa Silva Pereira

Avaliação comparativa da viabilidade celular imediata após osteotomia para implantes com fresas e piezocirurgia em tíbias de coelhos. Análise imunoistoquímica.

Araçatuba, SP
2010

Livros Grátis

http://www.livrosgratis.com.br

Milhares de livros grátis para download.

Cassiano Costa Silva Pereira

Avaliação comparativa da viabilidade celular imediata após osteotomia para implantes com fresas e piezocirurgia em tíbias de coelhos. Análise imunoistoquímica.

Dissertação apresentada à Faculdade de Odontologia do campus de Araçatuba-UNESP para obtenção do Título de "Mestre em Odontologia" – Área de concentração em Cirurgia e Traumatologia Buco-Maxilo-Facial.

Orientadora: Profa. Dra. Roberta Okamoto

Co-Orientadora: Profa. Cristina Antoniali Silva

Araçatuba, SP
2010

Catalogação na Publicação
Serviço Técnico de Biblioteca e Documentação - FOA / UNESP

P436a

Pereira, Cassiano Costa Silva
Avaliação comparativa da viabilidade celular imediata após osteotomia para implantes com fresas e piezocirurgia em tíbias de coelhos: análise imunoistoquímica / Cassiano Costa Silva Pereira. – Araçatuba: [s.n.], 2010.
75 f. : il; tab. + CD ROM

Dissertação (Mestrado) – Universidade Estadual Paulista, Faculdade de Odontologia, Araçatuba, 2010.

Orientadora: Profa. Dra. Roberta Okamoto.
Coorientadora: Profa. Dra. Cristina Antoniali Silva

1. Sobrevivência celular. 2. Imunoistoquímica. 3. Osteotomia. 4. Implantes dentários. 5. Osteoblastos.

Black D76
CDD 617.6

DEDICATÓRIA

Aos meus pais, Joaquim e Alice,

pelo amor incondicional, dedicação e suporte nesses anos de batalha em busca da formação diferenciada. Por estarem presentes nos momentos cruciais, me aconselhando e não me deixando perder a fé. Sem vocês nada teria sido possível.

Ao meu irmão Danilo e Andrea,

pessoa maravilhosa, exemplo de caráter que, apesar da distância de todos esses anos, sempre esteve presente em meu coração. Agradeço a Deus por ter um irmão como você, amigo, fiel, digno. E a sua esposa, por ter transformado a vida de meu irmão, iluminando seu caminho.

À Patrícia,

o grande amor de minha vida. Que soube entender o caminho que escolhi e me apoiou sempre. O seu amor, carinho, companheirismo, compreensão e paciência foram fundamentais para o meu crescimento pessoal e profissional. Você é uma mulher maravilhosa. Obrigado.

AGRADECIMENTOS ESPECIAIS

À Deus,

por iluminar minha vida e me confortar nos momentos difíceis. Agradeço-lhe pelo caminho a mim designado e hoje entendo minha missão.

À profa. Roberta Okamoto

pela orientação que me foi dada e pelo exemplo de professora e ser humano. Sua serenidade, paciência, humildade e bondade são exemplos que seguirei e foram fundamentais no desenvolvimento do trabalho.

Ao prof. Idelmo Rangel Garcia Júnior

pelo professor digno, justo e correto que se mostrou, transmitindo seus conhecimentos e contribuindo de forma decisiva para minha formação. Pela disponibilidade e generosidade constantes no dia a dia e pela amizade verdadeira construída nesses dois anos.

Ao prof. Tetuo Okamoto

pessoa digna e ética. Exemplo de várias gerações que nessa casa passaram. Foi fantástico conhecê-lo e poder observar seu conhecimento, humildade e capacidade vitalícia de trabalho.

Ao prof. Elio Hitoshi Shinohara

que tive o prazer de conhecer ainda como aluno de graduação e, a partir daquele momento, se tornou decisivo em minha formação mostrando qual era o caminho correto. Seu caráter, humildade, conhecimento e paixão pela CTBMF são cativantes. Tenho muito orgulho de nossa amizade.

A profa. Cristina Antoniali Silva

pela receptividade com que me recebeu no departamento de ciências básicas, muitas vezes assumindo a condição de orientadora. Pela serenidade e tranqüilidade na transmissão de seus conhecimentos.

Ao prof. Osvaldo Magro Filho

pela convivência e ensinamentos nesses dois anos. Pela tranqüilidade e dignidade com que nos trata, assim como pacientes, funcionários e alunos de graduação. Com certeza um exemplo a ser seguido.

Ao Abrahão

pela amizade maravilhosa construída nesses dois anos e que tenho certeza perdurará pelo resto de nossas vidas. Caráter inatingível, inteligente e extremamente capaz, assumiu em muitas ocasiões a condição de

“orientador”. Não seria possível realizar esse trabalho sem o seu apoio. Considero-o um irmão.

A Natália Manrique

pelo exemplo de aluna de pós-graduação. Por sua dedicação e responsabilidade que foram exemplo pra mim e pela amizade verdadeira construída nesse período de nossas vidas, dividindo alegrias e tristezas, sempre em busca dos objetivos.

AGRADECIMENTOS

À Faculdade de Odontologia de Araçatuba/UNESP

que contribuiu sobremaneira para minha formação profissional com seu corpo docente, funcionários, estrutura física, laboratórios, clínicas, salas de aula e centros cirúrgicos experimentais, tanto na graduação, quanto na pós-graduação. Orgulha-me ser filho dessa casa.

Aos professores da Cirurgia

Alessandra e Michel, que com muito primor contribuíram sobremaneira com a minha formação. Agradeço de coração por cada orientação, seja profissional ou mesmo pessoal que vocês me deram nesse período.

Aos funcionários e amigos da FOA-UNESP,

Cleide, Dirce, Bernadete, Gilmar, Paulo, Odair e Antonia, que com tanto carinho me receberam. Pelo trabalho extremamente competente que desempenharam para que essa dissertação fosse concretizada. A vocês o meu carinho e eterna admiração.

Aos amigos do Doutorado,

Thallita, Jéssica, Paulo Faria, Francisley, Rodolpho e Martha. Agradeço pelos momentos agradáveis que tivemos juntos durante esses dois anos.

Ao Nicolas Homsi,

que tive o prazer de conhecer e trabalhar em equipe. São pessoas como você que fazem a pós-graduação valer à pena, sempre agregando conhecimento pessoal e profissional. Sua humildade e caráter são exemplos que seguirei e nossa amizade perdurará por anos, tenho certeza.

Aos amigos do Mestrado,

Heloisa, Jônatas, Fernando, Pedro, Walter, Pâmela, Ellen, Elisa e Francisco pela amizade que estamos construindo, pelos plantões agradáveis que passamos juntos, enfim, por todo o trabalho que desenvolvemos juntos na pós-graduação. Tenho certeza que essa amizade nos proporcionará bons frutos.

Aos estagiários da Cirurgia,

Igor, Carol, Fernanda e Paulinha, pela convivência que tivemos e pela ajuda que vocês me deram durante esse período. Sou muito grato a todos vocês.

EPÍGRAFE

"A nossa tarefa é realizar um ideal. Ao fim desta luta, nenhuma recompensa podemos esperar, a não ser a íntima satisfação, a alegria e a paz de consciência que advirão pela certeza de havermos colaborado para o progresso da ciência e contribuído para mitigar as angústias do homem."

Jozef Fehér

Pereira, CCS. Avaliação comparativa da viabilidade celular imediata após osteotomia para implantes com fresas e piezocirurgia. Análise imunoistoquímica. [dissertação]. Araçatuba: Faculdade de Odontologia da Universidade Estadual Paulista; 2008.

RESUMO

O propósito desse trabalho foi avaliar o efeito da osteotomia para implantes sobre a viabilidade celular óssea imediata, comparando a utilização de fresas do sistema convencional com a piezocirurgia em tíbias de coelhos. Foram utilizados 6 coelhos machos, divididos em 2 etapas: (1) Fresas – 5 grupos (G1 a G5) correspondentes às osteotomias 10, 20, 30, 40 e 50 vezes, respectivamente. Cada leito ósseo recebeu a sequência de fresas: lança e helicoidais de 2,0 mm, 2,8 mm, 3,0 mm e 3,15 mm; (2) Piezocirurgia – 5 grupos (P1 a P5) correspondentes às osteotomias 10, 20, 30, 40 e 50 vezes, respectivamente, efetuadas pela sequência de pontas de 2,0 e 3,0 mm, mediante vibração ultrassônica piezoelétrica. As áreas osteotomizadas foram coletadas e processadas laboratorialmente. A análise imunoistoquímica demonstrou equilíbrio das expressões de OPG e RANKL, ou seja, formação e reabsorção óssea, tanto nas osteotomias com fresas, quanto na piezocirurgia, embora mais intensas nesta última. A expressão de OC apresentou-se bastante intensa nos grupos de piezocirurgia, mas com redução da imunomarcação a partir da 30ª osteotomia, enquanto manteve-se constante nos grupos fresados. A CAS3 evidenciou a viabilidade osteoblástica a partir da 20ª osteotomia com piezocirurgia e manteve-se constante até a 50ª. No grupo de fresas, notou-se aumento gradativo da expressão dessa proteína, conforme o aumento do número de osteotomias. De acordo com a metodologia aplicada, foi possível concluir que a piezocirurgia propicia maior viabilidade celular osteoblástica do que o sistema de fresas convencional.

Palavras-chave: Sobrevivência celular, imunoistoquímica, osteotomia, implantes dentários; e osteoblastos.

Pereira, CCS. Comparative assessment of cell viability immediately after osteotomy for implants with drills and piezosurgery®. Immunohistochemistry analysis [dissertation]. Araçatuba: UNESP – Sao Paulo State University; 2008.

ABSTRACT

The purpose of this study was to evaluate the effect of the osteotomy implant on bone cell viability immediately, comparing the use of conventional drilling system with piezosurgery® in tibiae of rabbits. We used 6 male rabbits were divided into 2 stages: (1) Drilling - 5 groups (G1 to G5) corresponding to the 10 osteotomies, 20, 30, 40 and 50 times respectively. Each received a bone bed following drills: Spear drill and 2.0 mm, 2.8 mm, 3.0 mm and 3.15 mm helicoidal drills, (2) Piezosurgery® - 5 groups (P1 to P5) corresponding to the 10 osteotomies, 20, 30, 40 and 50 times, respectively, analyzed by the sequence of inserts 2 and 3 mm by piezoelectric ultrasonic vibration. The receptor-beds were collected and processed in a laboratory. The immunohistochemical analysis showed balance expressions of OPG and RANKL, ie bone formation and resorption in both the osteotomies with drills and piezosurgery®, although more intense in the latter. The expression of OC had become quite intense in piezosurgery® groups, but with reduced immunostaining from the 30th osteotomy, while remained unchanged in groups drilled. The CAS3 showed the viability of the osteoblast from the 20th osteotomy with piezosurgery® and remained constant until the 50th. In the group of drills noticed a gradual increase in the expression of this protein, as the increase in the number of osteotomies. According to the methodology, it was concluded that the piezosurgery® provides greater osteoblastic cell viability than the system of conventional drilling.

Keywords: Cell surviving, immunohistochemistry, osteotomy, dental implants, and osteoblasts.

LISTA DE FIGURAS

Figura 1 – Acesso cirúrgico à cortical superior da tíbia do coelho. 52

Figura 2 – Fresagem inicial com fresa tipo lança sobre irrigação abundante de solução salina a 0,9%. 52

Figura 3 - Fresagem sequencial para implante com fresa helicoidal de 2,0mm. 53

Figura 4 - Fresagem sequencial para implante com fresa helicoidal de 2,8mm. 53

Figura 5 - Fresagem sequencial para implante com fresa helicoidal de 3,0mm. 54

Figura 6 - Fresagem sequencial para implante com fresa helicoidal de 3,15mm. 54

Figura 7 - Sequência de 10 osteotomias com fresas do sistema convencional para implantes em cada tíbia. 55

Figura 8 - Motor Piezosurgery® (Mectron, Columbus, Ohio, USA) 55

Figura 9 - Pontas *IM2A e IM3A implant site* (Piezosurgery®, Mectron, Columbus,Ohio, USA) utilizadas. Detalhe do orifício de irrigação interna. 56

Figura 10 – Emprego sequencial das pontas *IM2A* e *IM3A* na realização de osteotomias com sistema piezocirurgia 56

Figura 11 - Sequência de 10 osteotomias com piezocirurgia para implantes em cada tíbia 57

Figura 12 - Método de detecção da imunoperoxidase, utilizando-se o complexo Streptavidina-biotina para a amplificação do sinal da reação e a Diaminobenzidina (DAB) para coloração. 57

Figura 13 – Gráfico comparando o balanço entre a expressão de OPG e após utilização de fresas do sistema convencional e piezocirurgia. 58

Figura 14 – Expressão de OPG no G3 (Aumento de 200x). Marcação acastanhada nos citoplasmas celulares (setas azuis). 58

Figura 15 – Expressão de OPG no P4 (Aumento de 200x). Observar marcação no citoplasma dos osteócitos. 59

Figura 16 – Gráfico comparando o balanço entre a expressão de RANKL após utilização de fresas do sistema convencional e piezocirurgia. 59

Figura 17 – Expressão de RANKL no G3 (Aumento de 200x). Marcação acastanhada nos citoplasmas celulares (setas azuis). 60

Figura 18 – Expressão de RANKL no P5 (aumento de 200x). Marcação acastanhada nos citoplasmas celulares (setas azuis). 60

Figura 19 – Gráfico comparando o balanço entre a expressão de OC após utilização de fresas do sistema convencional e piezocirurgia. 61

Figura 20 – Expressão de OC no G5 (aumento de 200x). 61

Setas azuis: marcação em citoplasma; Setas brancas: marcação de fundo.

Figura 21 – Expressão de OC no P2 (aumento de 200x). Setas azuis: marcação em citoplasma; Setas brancas: marcação de fundo. 62

Figura 22 – Gráfico comparando o balanço entre a expressão de CAS3 após utilização de fresas do sistema convencional e piezocirurgia. 62

Figura 23 – Expressão de CAS3 no G3 (aumento de 200x). Setas azuis: marcação em citoplasma; Setas brancas: marcação de fundo. 63

Figura 24 – Expressão de CAS3 no P2 (aumento de 200x). Setas azuis: marcação em citoplasma; Setas brancas: marcação de fundo. 63

Figura 25 – Controle negativo (aumento de 200x). Lâmina processada sem a reação com o anti-corpo primário. Observar ausência de marcação identificadas com setas em núcleos azulados (Hematoxilina de Harris). 64

Figura 26 – Controle positivo (Aumento de 200x). Expressão de OC pelos osteócitos e marcação de fundo(marcados por seta) na cortical inferior da tíbia dos coelhos. 64

LISTA DE TABELAS

Tabela 1 – Média da expressão das proteínas RANKL, OPG, OC, CAS3 nos grupos de fresas em analisados pela imunoistoquímica. 66

Tabela 2 – Média da expressão das proteínas RANKL, OPG, OC, CAS3 nos grupos de piezocirurgia analisados pela imunoistoquímica. 66

LISTA DE ABREVIATURAS

CTBMF – Cirurgia e Traumatologia Buco-Maxilo-Facial

DAB - diaminobenzidina

EDTA - Ácido etileno-diamino-tetracético

HE - Hematoxilina e eosina

CAS3 – Caspase 3

OC - Osteocalcina

OPG - Osteoprotegerina

PBS - Tampão fosfato salina

RANKL - Receptor Ativador Nuclear Kappa-b Ligante

R.P.M. – Rotações por minuto

TNF - Fator de Necrose Tumoral

W – Watts

µm - Micrometro

KHZ – Kilo Hertz

PVPI – Polivinilpirrolidona-Iodo

UNESP – Universidade Estadual Paulista "Júlio de Mesquita Filho"

SUMÁRIO

1. Introdução **21**

2. Proposição **26**

3. Material e Métodos **28**

4. Resultados **33**

5. Discussão **36**

6. Conclusão **41**

Referências **43**

Figuras **51**

Tabelas **65**

Anexos **67**

INTRODUÇÃO

1. INTRODUÇÃO

Os implantes dentários constituem alternativa efetiva de tratamento para reabilitações bucais, com alto índice de sucesso e excelente previsibilidade [1,2]. O fenômeno da osseointegração depende de adequada técnica cirúrgica durante a preparação do sítio receptor dos implantes, incluindo a minimização de injúria térmica ao osso adjacente [3], uma vez que a presença de tecido ósseo saudável é precursor crítico no processo de reparo ósseo [4].

O calor friccional gerado durante a preparação cirúrgica de tecidos mineralizados produz zona de desvitalização óssea ao redor da osteotomia, cuja extensão varia exponencialmente com a magnitude da temperatura alcançada devido à pressão exercida durante a osteotomia, ao tamanho e forma da fresa, a sua capacidade de corte, à técnica de fresagem contínua ou intermitente, gradativa ou de passo único, à irrigação empregada, à velocidade de perfuração, à duração da injúria térmica e finalmente devido à densidade óssea local [5-7].

A susceptibilidade do tecido ósseo à injúria térmica foi comprovada e o limiar de temperatura para a sobrevivência tecidual durante a osteotomia estabelecido em 47ºC durante 1 minuto [8,9]. Dessa forma, o repetido uso das fresas durante o preparo para a instalação dos implantes, diminui seu poder de corte e ocasiona trauma excessivo com consequente aumento do calor friccional [10].

Entretanto, devido à escassez de informações sobre a longevidade das fresas dos sistemas de implantes, a decisão do cirurgião-dentista para a substituição das fresas permanece empírica, o que pode comprometer térmica e mecanicamente o preparo do leito receptor e o consequente reparo ósseo.

As normas utilizadas para a formatação do artigo são referentes à revista Journal of Oral and Maxillofacial Surgery, e encontram-se disponíveis nos Anexos

Em contraste com a técnica de fresagem convencional, novas tecnologias têm sido desenvolvidas a fim de obter reparo ósseo mais rápido e eficiente no sítio receptor dos implantes, minimizando as possíveis complicações.

A piezoeletricidade caracteriza-se por ser um fenômeno físico específico de certas cerâmicas ou cristais como o quartzo, que sofrem oscilações mecânicas com frequência tal que gera cavitação, caracterizada pela ruptura da coesão molecular de líquidos, frente a ondas ultrassônicas [11]. O emprego de instrumentos adequados é um passo crucial na validação de qualquer técnica cirúrgica. O ultrassom piezoelétrico foi desenvolvido por cirurgiões maxilofaciais, utilizando ondas que permitem que as pontas oscilem e vibrem, podendo dividir interfaces sólidas, como o tecido ósseo. O dispositivo piezoelétrico caracteriza-se por apresentar vibrações ultrassônicas a uma frequência de 25 a 29 Kilo Hertz (kHz), oscilação (amplitude) de 60 a 210 micrometros (µm) e potência de até 50 Watts (W), o que permite corte seletivo apenas em estruturas mineralizadas, sem danificar tecidos moles [12].

As pontas ultrassônicas podem ser ferramentas efetivas em várias situações clínicas, como: coletor ósseo, osteotomias sagitais de mandíbula, remoção de implante fraturado, lateralização de nervo alveolar inferior, confecção de janela para enxertos sinusais, osteotomias para distrações osteogênicas, expansões de crista alveolar[13,14] e osteotomias Le Fort I e segmentadas com maior segurança e precisão, minimizando o trauma tecidual [15].

Todavia, existem poucos trabalhos na literatura elucidando a resposta óssea ao estímulo piezoelétrico no preparo de sítios receptores de implantes, sobretudo a comparação com sistemas de fresagem convencionais.

O processo de reparo ósseo é, inicialmente, mais dependente de elementos celulares e vasculares do tecido do que de fatores relacionados às fresas [7,16] e pontas

ultrassônicas [17]. Nesse contexto, destacam-se a presença de proteínas da matriz extracelular, que são conhecidas por exercerem um importante papel no processo de ossificação, contribuindo com o aumento da atividade celular ao redor de implantes e consequente osseointegração [18,19].

Dentre essas proteínas destacamos a osteoprotegerina (OPG), que é secretada por osteoblastos, células do estroma medular ósseo, fibroblastos e linfócitos T. É considerada um regulador fisiológico da reabsorção óssea mediada por osteoclastos e está envolvida com a etapa de neoformação óssea na dinâmica da remodelação do tecido ósseo [20-22]. Outra proteína importante nesse processo é a ligante do receptor ativador do fator nuclear kappa-β ligante (RANKL), proteína constituinte da família do receptor do fator de necrose tumoral (TNFR), expressa por osteoblastos, células do estroma ósseo, células endoteliais e linfócitos T ativados [23,24]. A expressão relativa de OPG e RANKL é crítica na regulação da atividade osteoclástica e na perpetuação do ciclo de remodelação óssea [25], sendo que a ligação das duas proteínas neutraliza a bioatividade da RANKL [26].

A osteocalcina (OC), a mais abundante proteína não-colagenosa no osso, é produzida por osteoblastos e destaca-se no processo de ossificação. Sugere-se que sua atuação ocorra nos estágios iniciais do reparo ósseo, sendo essencial na regulação da atividade osteoblástica [27-29].

As caspases são um grupo de proteases esssenciais na apoptose celular, ou seja, morte celular programada. A Caspase 3 (CAS3) é uma enzima presente nos osteoblastos em apoptose e, portanto, representam a viabilidade das células da linhagem osteoblástica [30].

Tendo em vista a função prejudicial que o aquecimento ósseo promove no processo de reparo tecidual e a consequente osseointegração dos implantes [31], a

sobreutilização dos sistemas de implante pode causar deformação excessiva de fresas e pontas ultrassônicas, e exercer influência negativa sobre o reparo ósseo.

PROPOSIÇÃO

2. PROPOSIÇÃO

Portanto, o propósito deste trabalho foi avaliar comparativamente o efeito da osteotomia para implantes sobre a viabilidade celular óssea imediata após o emprego de fresas do sistema convencional e piezocirurgia, por meio de análise imunoistoquímica.

MATERIAIS E MÉTODOS

3. MATERIAIS E MÉTODOS

O presente estudo foi submetido e aprovado pelo Comitê de Ética em Experimentação Animal da Faculdade de Odontologia de Araçatuba – UNESP sob o protocolo número 2009 - 06927.

- **ANIMAIS E ANESTESIA**

Foram utilizados 06 coelhos machos albinos (*Oryctolagus cunilicus*, Nova Zelândia) com peso corporal de 3 a 4 Kg. Os animais foram anestesiados pela administração intramuscular da combinação de 50mg/kg de cloridrato de ketamina (Vetaset – Fort Dodge Saúde Animal Ltda, Campinas São Paulo, Brasil) e 5mg/Kg de cloridrato de xilazina (Dopaser – Laboratório Calier do Brasil Ltda – Osasco, São Paulo, Brasil).

- **CIRURGIA**

Após tricotomia e antissepsia com polivinilpirrolidona-iodo (PVPI), a incisão foi realizada na porção medial das tíbias, e o tecido mole divulsionado para a realização das osteotomias (Figura 1). Cada animal recebeu 10 sequências de osteotomias para implantes em cada tíbia, respeitando-se uma distância de aproximadamente 5,0 mm entre os defeitos.

A etapa 1 (fresagem) foi composta por 3 coelhos divididos em 5 grupos (G1 a G5) correspondentes ao número de osteotomias realizadas com as mesmas fresas (10, 20, 30, 40 e 50). Foi utilizado motor elétrico com velocidade de 1600 r.p.m. para confecção dos defeitos ósseos, e um contra-ângulo redutor de 1:20 (Kavo, Santa Catarina, Brasil). O preparo dos leitos receptores foi iniciado com uma fresa lança para

delimitar a localização das perfurações e romper a cortical óssea (Figura 2). Em seguida, foram utilizadas as fresas helicoidais de 2,0 mm, 2,8 mm, 3,0 mm e de 3,15 mm (Figuras 3, 4, 5, 6 e 7) (Conexão Sistema de Próteses, Arujá, São Paulo, Brasil), seqüencialmente, na profundidade constante de 4,0 mm.

A etapa 2 (piezocirurgia) foi composta por 3 coelhos, divididos em 5 grupos (P1 a P5) correspondentes ao número de osteotomias realizadas com as mesmas pontas (10, 20, 30, 40 e 50). Foi utilizado um motor Piezosurgery® (Mectron, Columbus, Ohio, USA) (Figura 8) apresentando vibrações ultrassônicas a uma frequência de 29 kHz de um transdutor piezoelétrico, oscilação (amplitude) de 60 a 210 µm e potência de até 50 W. O preparo dos leitos receptores foi efetuado com pontas *IM implant site* (Piezosurgery®, Mectron, Columbus, Ohio, USA) iniciando com uma ponta IM2A (2,0 mm de diâmetro) e, em seguida, com a ponta IM3A (3,0 mm de diâmetro) (Figura 9) na profundidade constante de 4,0 mm (Figuras 10 e 11). Portanto, somente a cortical superior foi osteotomizada para as duas etapas, o que corresponde ao osso tipo I [32]. Realizou-se irrigação externa e interna (fresas e piezocirurgia, respectivamente) por meio de solução de cloreto de sódio a 0,9% (Darrow, Rio de Janeiro, Brasil) durante todo o procedimento.

A pressão exercida sobre o tecido ósseo durante as osteotomias não foi mensurada, entretanto, toda a preparação foi executada pelo mesmo operador, com o cuidado de exercer pouca pressão e de realizar perfuração intermitente, permitindo o escape do osso desprendido e o livre acesso para a solução irrigadora.

A eutanásia foi realizada no pós-operatório imediato por meio da administração intramuscular (IM) de dose letal de Hidrato de Cloral a 30% (2mL/Kg). Os defeitos ósseos correspondentes as osteotomias 10, 20, 30, 40 e 50 com fresas e piezocirurgia

foram removidos e o tecido mole excedente eliminado. A fixação foi realizada em solução de formaldeído a 10% durante um período de 48 horas.

- **ANÁLISE IMUNOISTOQUÍMICA**

As amostras teciduais foram descalcificadas em ácido etileno-diamino-tetracético (EDTA) a 5%, por 3 meses. Em seguida, as secções teciduais foram incluídas em parafina e cortadas longitudinalmente em micrótomo, a aproximadamente 5 μm de espessura. Para o processamento imunoistoquímico foram utilizados como anticorpos primários, a osteoprotegerina (OPG, Goat (cabra) anti-opg - Santa Cruz Biotechnology, SC21038), a RANKL (Goat anti-rankl - Santa Cruz Biotechnology, SC7627), a osteocalcina (OC, Goat anti-oc – Santa Cruz Biotecnology, SC18319) e a caspase 3 (CAS3, Goat anti-cas3 - Santa Cruz Biotechnology, USA, SC1225). O método de detecção foi efetuado por imunoperoxidase e a 3,3 diaminobenzidina (DAB, Sigma, St. Louis, MO, USA) utilizada como cromógeno (Figura 12). Os procedimentos de controle foram feitos pela omissão dos anticorpos primários (controle negativo). A cortical inferior das tíbias dos coelhos foi avaliada como sendo o controle positivo, para verificar a efetividade dos anticorpos utilizados em região tecidual óssea diferente da estudada. As células positivas para as proteínas analisadas foram avaliadas qualitativamente por meio de microscópio óptico com objetivas de aumento 16X e 20X (Leica Aristoplan Microsystems- Leitz, Benshein, Alemanha) acoplado a uma câmera de captação de imagem (Leica® DFC 300FX, Leica microsystems, Heerbrugg, Switzerland).

Parte das amostras teciduais seccionadas foram coradas com Hematoxilina e Eosina (HE Merck & Co., Inc.), servindo como referência para a citoarquitetura dos cortes processados pela imunoistoquímica.

- **ANÁLISE ESTATÍSTICA**

Para o estudo imunoistoquímico foram atribuídos escores, conforme metodologia previamente descrita na literatura [33], definidos como marcação leve (1), marcação moderada (2), marcação intensa (3) e marcação muito intensa (4) para a expressão de cada proteína avaliada (Tabelas 1 e 2). Os resultados foram submetidos aos testes não-paramétricos de Kruskal-Wallis.

RESULTADOS

4. RESULTADOS

Na análise imunoistoquímica, a expressão das proteínas avaliadas foi observada na cortical superior das tíbias dos coelhos, nas margens das osteotomias.

- **FRESAS**

Observou-se que a expressão de OPG e RANKL se manteve em níveis equilibrados, mas com escore de marcação leve para as duas proteínas, mostrando que a sinalização óssea, tanto para neoformação quanto para reabsorção, encontrava-se equilibrada, embora reduzida.

A osteocalcina (OC), que marca células osteoblásticas e matriz extracelular, denotando a mineralização óssea, manteve-se em níveis constantes ao longo de todos os grupos de perfurações.

A imunomarcação da CAS3, enzima presente nos osteoblastos em apoptose, aumentou conforme a progressão das perfurações. Vale destacar que a partir da 10ª osteotomia, a expressão desta proteína foi representada pelo escore moderado e na 30ª e 50ª perfuração, apresentou-se com marcação intensa. Portanto, a viabilidade celular foi diminuída conforme o uso gradativo das fresas.

- **PIEZOCIRURGIA**

As imunomarcações observadas para OPG e RANKL foram mantidas em níveis moderados a intensos. Este resultado demonstra que o tecido ósseo manteve-se equilibrado entre as respostas de neoformação e reabsorção óssea, com ligeira tendência para maior resposta de reabsorção (Figuras 13, 14, 15, 16, 17 e 18).

A osteocalcina (OC) apresentou marcação muito intensa e, a partir da 30ª perfuração, houve uma redução em sua imunomarcação, tanto nas células, quanto na matriz óssea mineralizada. Vale destacar que este resultado indica que a mineralização do tecido ósseo se manteve em níveis satisfatórios até a 30ª osteotomia Após este período houve tendência de redução na mineralização que, entretanto, manteve-se em níveis moderados (Figuras 19, 20 e 21).

Em relação à CAS3, observou-se expressão moderada a partir da 20ª osteotomia, mantendo-se constante até o grupo da 50ª perfuração. Vale ressaltar que a partir da 20ª perfuração houve uma tendência de perda da viabilidade osteoblástica, embora não tenha havido um aumento gradativo na expressão dessa proteína conforme efetuadas as perfurações subsequentes, mantendo-se constante (Figuras 22, 23 e 24).

As imunomarcações de OPG, RANKL, OC e CAS3 foram comparadas por meio do teste não-paramétrico de Kruskall-Wallis, adotando-se nível de significância de 5%. Não ocorreu diferença estatisticamente significante entre fresas convencionais e piezocirurgia. Contudo, as análises qualitativas das expressões protéicas demonstraram tendência às respostas celulares descritas acima.

Os procedimentos de controle, efetuados pela omissão dos anticorpos primários (controle negativo), demonstrou ausência de marcação núcleos celulares (Figura 25).

No controle positivo, realizado na cortical inferior não osteotomizada, a marcação celular foi observada em osteócitos para cada proteína avaliada, comprovando a efetividade dos anticorpos estudados (Figura 26).

Nos controles histológicos corados com HE, os osteócitos apresentaram intensa coloração de hematoxilina ao longo das corticais superior e inferior analisadas, sem maiores alterações morfológicas do tecido.

DISCUSSÃO

5. DISCUSSÃO

O aquecimento ósseo e sua consequente influência na viabilidade do leito osteotomizado para implantes foi estudado por vários autores,[16, 34-39] sendo a tíbia de coelhos o modelo utilizado para avaliar a osseointegração de diferentes tipos de implantes. [40-42] No entanto, devido ao surgimento de novas tecnologias e protocolos no mercado, este tema permanece atual, o que gera muitas discussões principalmente quanto à longevidade dos sistemas de implante.

Para se obter a osseointegração, a manutenção da temperatura óssea abaixo de 47ºC é essencial durante a fresagem [43]. Alguns fatores inerentes aos instrumentos rotatórios, como a velocidade, poder de corte e a pressão exercida pelo operador são pontos críticos da técnica cirúrgica [31], influenciando diretamente na viabilidade celular imediata [5-7,44]. Esse fato pode causar o aumento de atividade osteoclástica e, por conseguinte, a reabsorção óssea. [45]

Alguns estudos demonstraram que fresas, serras e brocas rotatórias convencionais possuem desvantagens específicas em relação às osteotomias com piezocirurgia, tais como o possível dano aos tecidos moles adjacentes e excessivo aumento da temperatura óssea [14,17,46]. A força necessária para se obter o corte de estrutura mineralizada e a pressão exercida pelo operador é menor com a piezocirurgia [44]. As microvibrações das pontas piezoelétricas, com amplitude de 60 a 200 µm, geradas por uma freqüência ultrassônica modulada, evitam o aumento de temperatura na interface óssea [44,47,48].

Vercellotti e colabs.[44] analisaram o processo de remodelação óssea após osteotomia piezoelétrica, comparando-a com as técnicas convencionais realizadas com brocas da série carbide e diamantadas, concluindo que a piezocirurgia proporciona reparo ósseo mais favorável. Além disso, outros autores [49,50] demonstraram que ocorre

redução no número de células inflamatórias e aumento na osteogênese ao redor de implantes instalados com o ultrassom piezoelétrico quando comparado com o sistema de fresas convencionais.

Diversas alterações celulares são relatadas na literatura após o trauma cirúrgico em tecido ósseo [51,52]. Nesse contexto, destaca-se a importância do osteócito como célula multifuncional na dinâmica de sinalizações protéicas após o estímulo mecânico [53,54], podendo regular a reabsorção e a neoformação óssea enquanto vitais, ou mesmo após sua morte[55].

Segundo Nomura [51], as proteínas da matriz óssea apresentam uma função essencial como moléculas de transdução de sinal que promovem migração celular. Dessa forma, aumento na expressão dessas proteínas acontece após injúria tecidual [54]. Nesse estudo, a influência de repetidas osteotomias na viabilidade celular imediata foi analisada por meio da expressão de proteínas da matriz óssea. Isso foi possível visto que, a partir de 2 a 3 minutos após a injúria tecidual, ocorre a síntese e liberação de proteínas para o citoplasma celular detectadas na reação imunoistoquímica [33].

A imunomarcação de OPG na cortical superior foi observada em células de linhagem osteoblástica, assim como descrito por Suda e colabs. [25] Essa proteína sinaliza o processo de neoformação óssea [23]. Nesse estudo, a dinâmica das expressões de OPG e RANKL, proteína sinalizadora da reabsorção óssea, manteve-se equilibrada, o que é característico de um estado fisiológico do tecido ósseo [56,57].

Porém, a piezocirurgia gerou maior intensidade de imunomarcação em relação às fresas convencionais, denotando maior *turn over* celular. Corroborando com os resultados encontrados, Preti e colabs.[49] constataram que a técnica cirúrgica piezoelétrica é mais efetiva na estimulação de osteogênese periimplantar, promovendo maior número de osteoblastos em sítios receptores de implantes.

A expressão de OC indica o estado de mineralização óssea [33]. Nos grupos de piezocirurgia, a expressão dessa proteína mostrou-se intensa, mas com redução a partir da 30ª osteotomia, tanto nas células como na matriz óssea mineralizada. Já as osteotomias com fresas convencionais mantiveram-se constantes ao longo dos grupos estudados, apresentando marcação mais intensa na 50ª perfuração.

O aumento da expressão da OC sugeriu que houve maior trauma tecidual no último grupo, como também sugere Lean e colabs[58]. Apesar de o tecido ser viável, um maior trauma cirúrgico pode influenciar negativamente o reparo do defeito, atrasando a maturação da interface osso-implante.

Na piezocirurgia observou-se marcação moderada de CAS3 a partir da 20ª perfuração, com manutenção dos valores nas osteotomias subsequentes. Portanto, ocorreu uma tendência à redução da viabilidade celular, mas a apoptose osteoblástica manteve-se constante, mesmo com o aumento da quantidade de perfurações efetuadas por este sistema. Já nas osteotomias com fresas convencionais, notou-se o aumento gradativo da expressão de CAS3, conforme o aumento de perfurações nos grupos estudados.

Segundo Ercoli e colabs[10], o material do qual a fresa é fabricada afeta a eficiência e a durabilidade de seu poder de corte. Dessa forma, a quantidade de calor gerada, bem como a magnitude da força empregada, tempo de fresagem, forma e tamanho da fresa, interferem diretamente na expressão das proteínas avaliadas [7]. Nesse estudo, as fresas do sistema convencional são de aço M340, de alta resistência à deformação. Contudo, alguns autores [33] demonstraram grande deformação plástica e desgaste a partir da 30ª fresagem com redução da viabilidade celular.

Com relação às pontas do sistema de piezocirurgia, são compostas por nitreto de titânio e, por vezes, diamantadas, sendo que não há estudos em relação à sua

durabilidade e resistência ao desgaste. Entretanto, Leclercq e colabs[11] recomendam que o uso nunca exceda 10 osteotomias, em virtude da sua baixa resistência à microabrasão com perda do poder de corte, podendo quebrar-se ou danificar o tecido ósseo por necrose de coagulação. Tal fato pode ser relacionado ao presente estudo pela expressão de CAS3 a partir da 20ª perfuração. Entretanto, a imunomarcação dessa proteína manteve-se constante a partir dessa até a 50ª perfuração, sugerindo que o aumento da quantidade de osteotomias na piezocirurgia não acarretou dano tecidual maior, como observado no emprego das fresas convencionais.

Outro fator que pode influenciar a viabilidade celular pela injúria térmica, é o tipo e quantidade de irrigação de solução de resfriamento durante as osteotomias. Nesse estudo foi efetuada irrigação externa nas fresas convencionais e interna na piezocirurgia, exclusivamente. Entretanto, alguns trabalhos [59,60] não encontraram diferenças na temperatura quantificada com irrigação interna ou externa, após preparação de leito receptor de implantes.

CONCLUSÃO

6. CONCLUSÃO

De acordo com o estudo realizado, foi possível concluir que o sistema de piezocirurgia favoreceu maior viabilidade celular quando comparada a utilização de fresas do sistema convencional.

REFERÊNCIAS

REFERÊNCIAS

1. Doring K, Eisenmannm E, Stiller M: Functional and esthetic considerations for single-tooth Ankylos implant-crowns: 8 years of clinical performance. J Oral Implantol 30: 198-209, 2004.
2. Bergkivist G, Sahlholm S, Nilner K, et al.: Implant-supported fixed prostheses in the edentulous maxilla 2-year clinical and radiological follow-up of treatment with non-submerged ITI implants. Clin Oral Implants Res 15: 351-359, 2004.
3. Harris BH, Kohles SS: Effects of mechanical and thermal fatigue on dental drill performance. Int J Oral Maxillofac Implants 16(6):819, 2001.
4. Benington IC, Biagioni PA, Briggs J, et al: Thermal changes observed at implant sites during internal and external irrigation. Clin Oral Implants Res 13:293, 2002.
5. Yacker MJ, Klein M: The effect of irrigation on osteotomy depth and bur diameter. Int J Oral Maxillofac Implants 11:634, 1996.
6. Cordioli G, Majzoub Z: Heat generation during site preparation: An in vitro study. Int J Oral Maxillofac Implants 12:186, 1997.
7. Tehemar SH: Factors affecting heat generation during implant site preparation: A review of biologic observations and future considerations. Int J Oral Maxillofac Implants 14:127, 1999.
8. Eriksson R, Albrektsson T: Temperature threshold levels for heat-induced bone tissue injury: A vital-microscopic study in the rabbit. J Prosthet Dent 50:101-107, 1983.

9. Eriksson RA, Albrektsson T: The effect of heat on bone regeneration: an experimental study in rabbits using the bone growth chamber. J Oral Maxillofac Surg 42: 705-711, 1984.
10. Ercoli C, Funkenbusch PD, Lee H-J, et al: The influence of drill wear on cutting efficiency and heat production during osteotomy preparation for dental implants: A study of drill durability. Int J Oral Maxillofac Implants 19:335, 2004
11. Leclercq P, Zenati C, Dohan DM. Ultrasonic bone cut part 2: State-of-the- art technologies and common applications. J Oral Maxillofac Surg. 66(1): 183-8, 2008.
12. Vercellotti T. Technological characteristics and clinical indications of piezoelectric bone surgery. Minerva Stomatol. 53(5): 207-14, 2004.
13. Labanca M, Azzola F, Vinci R, Rodella LF. Piezoelectric surgery: twenty years of use. Br J Oral Maxillofac Surg. 46(4): 265-9, 2008
14. Schlee M, Steigmann M. Piezosurgery: Basics and possibilities. Impl Dent.15 (4): 334-39, 2006
15. Choung PH. Orthognathic surgery. J Oral Maxillofac Surg.1018: 1023-36, 2007.
16. Brisman DL: The effect of speed, pressure, and time on bone temperature during the drilling of implant sites. Int J Oral Maxillofac Implants 11:35, 1996.
17. Chiriac G, Herten M, Schwarz F, Rothamel D, Becker J.Autogenous bone chips: influence of a new piezoelectric device (Piezosurgery) on chip morphology, cell viability and differentiation. Clin Periodontol. 32(9): 994-9, 2005.
18. Nagai M, Hayakawa T, Fukatsu A, et al: In vitro study of collagen coating of titanium implants for initial cell attachment. Dent Mater J 21:250, 2002 12.

19. Rammelt S, Schulze E, Bernhardt R, et al: Coating of titanium implants with type I collagen. J Orthop Res. 22:1025, 2004.
20. Bucay N, Sarosi I, Dunstan CR, et al.: Osteoprotegerin-deficient mice develop early onset osteoporosis and arterial calcification. Genes Dev 12: 1260-1268, 1998.
21. Woo KM, Choi Y, Ko S-H, et al.: Osteoprotegerin is present on the membrane of osteoclasts isolated from mouse long bones. Exp Mol Med 34: 347-352, 2002.
22. Crotti TN, Smith MD, Findlay DM, et al.: Factors regulating osteoclast formation in human tissues adjacent to peri-implant bone loss: expression of receptor activator NFκB, RANK ligand and osteoprotegerin. Biomaterials 25: 565-573, 2004.
23. Khosla S: Minireview: the OPG/RANKL/RANK system. Endocrinol142: 5050-5055, 2001.
24. Rogers A, Eastell R: Review: circulating osteoprotegerin and receptor activator for nuclear factor kB ligant: clinical utility in metabolic bone disease assessment. J Clin Endocrinol Metab 90: 6323-6331, 2005.
25. Suda T, Takahashi N, Udagawa N, et al.: Modulation of osteoclast differentiation and function by the new members of the tumor necrosis factor receptor and ligand families. Endocr Rev 20: 345-357, 1999.
26. Li J, Sarosi I, Yan X-Q, et al.: RANK is the intrinsic hematopoietic cell surface receptor that controls osteoclastogenesis and regulation of bone mass and calcium metabolism. Proc Natl Acad Sci U S A 97: 1566-1571 2000.
27. Lieberman JR, Daluiski A, Einhorn TA: The role of growth factors in the repair of bone. Biology and clinical applications. J Bone Joint Surg Am 84-A: 1032-1044, 2002.

28. Thorwarth M, Rupprecht S, Falk S, et al.: Expression of bone matrix proteins during de novo bone formation using a bovine collagen and platelet-rich plasma (prp) - an immunohistochemical analysis. Biomaterials 26: 2575-2584, 2005.
29. Rammelt S, Neumann M, Hanisch U, et al.: Osteocalcin enhances bone remodeling around hydroxyapatite/collagen composites. J Biomed Mater Res 73A: 284-294, 2005.
30. Kim YS, Koh J, Lee Y, et al: Increased circulating heat shock protein 60 induced by menopause, stimulates apoptosis of osteoblast-lineage cells via up-regulation of toll-like receptors. Bone 45: 68–76, 2009
31. Matthews LS, Hirsch C: Temperatures measured in human cortical bone when drilling. The Journal Bone and Joint Surgery. American volume 54: 297-308, 1972.
32. Branemark P-I, Zarb GA, Albrektsson T: Tissue-Integrated Prostheses: Osseointegration in Clinical Dentistry. Chicago, Quintessence, 1985, p 201.
33. Queiroz TP, Souza FA, Okamoto R, et al: Evaluation of immediate bone-cell viability and of drill wear after implant osteotomies: immunohistochemistry and scanning electron microscopy analysis. J Oral Maxillofac Surg 66: 1233, 2008.
34. Weilaender M: Bone growth around dental implants. Dent Clin North Am 35:585,1991.
35. Paterno D Jr, Mizutani FS, Honda AM, et al: Avaliação do aquecimento intra-ósseo em procedimentos implantológicos. Implant News 2:251, 2005.
36. Reingewirtz Y, Szmukler-Moncler S, Senger B: Influence of different parameters on bone heating and drilling time in implantology. Clin Oral Implants Res 8(3):189, 1997.

37. Abouzgia MB, James DF: Temperature rise during drilling through bone. Int J Oral Maxillofac Implants 12(3):342, 1997.

38. Iyer S, Weiss C, Mehta A: Effects of drill speed on heat production and the rate and quality of bone formation in dental implant osteotomies. Part I: Relationship between drill speed and heat production. Int J Prosthodont 10(5):411,1997.

39. Iyer S, Weiss C, Mehta A: Effects of drill speed on heat production and the rate and quality of bone formation in dental implant osteotomies. Part II: Relationship between drill speed and healing. Int J Prosthodont 10(6):536, 1997.

40. Sennerby L, Thomsen P, Ericson LE: A morphometric and biomechanic comparision of titanium implants inserted in rabbit cortical and cancellous bone. Int J Oral Maxillofac Implants 7:62, 1992.

41. Cordioli G, Majzoub Z, Piatelli A, et al: Removal torque and histomorphometric investigation of 4 different titanium surfaces: An experimental study in the rabbit tibia. Int J Oral Maxillofac Implants 15:668, 2000.

42. Kong Y-M, Kim D-H, Kim H-E, et al: Hydroxyapatite-based composite for dental implants: An in vivo removal torque experiment. J Biomed Mater Res 63:714, 2002.

43. Albrektsson T, Branemark P-I, Hansson H-A, Lindstrom, J: Osseointegrated titanium implants: Requirements for ensuring a long-lasting, direct bone to implant anchorage in man. Acta Orthop Scand 52:155, 1981

44. Vercellotti T, Nevins ML, Kim DM, Nevins M, Wada K, Schenk RK, Fiorellini JP. Osseous Response following Resective Therapy with a Piezosurgery®. Int J Periodontics Restorative Dent. 25(6): 543-549, 2005

45. Lavelle C, Wedgwood D: Effect of internal irrigation on frictional heat generated from bone drilling. J Oral Surg 38:499, 1980.

46. Vercellotti T. Piezoelectric surgery in implantology: a case report--a new piezoelectric ridge expansion technique. J Int J Periodontics Restorative Dent. 20(4): 358-65, 2000.
47. Vercellotti T, Crovace A, Palermo A, et al: The Piezoelectric osteotomy in orthopedics: Clinical and histological evaluations (pilot study in animals). Medit J Surg Med 9:89, 2001.
48. Leclercq P, Zenati C, Dohan DM. Ultrasonic bone cut part 2: State-of-the-art specific clinical applications. J Oral Maxillofac Surg. 66(1): 183-8, 2008.
49. Preti G, Martinasso G, Peirone B, et al. Cytokines and Growth Factors Involved in the Osseointegration of Oral Titanium Implants Positioned Using Piezoelectric Bone Surgery Versus a Drill Technique: A Pilot Study in Minipigs. J Periodontol. 78(4): 716-22, 2007.
50. Robiony M, Polini F, Costa F, et al. Ultrasonic bone cutting for surgically assisted rapid maxillary expansion (SARME) under local anaesthesia. Int J Oral Maxillofac Surg. 36(3): 267-9, 2007.
51. Nomura S, Takano-Yamamoto T: Molecular events caused by mechanical stress in bone. Matrix Biol 19:91, 2000.
52. Mann V, Huber C, Kogianni G, et al: The influence of mechanical stimulation on osteocyte apoptosis and bone viability in human trabecular bone. J Musculoskelet Neuronal Interact 6(4):408, 2006.
53. Takai E, Mauck RL, Hung CT, et al: Osteocyte Viability and Regulation of Osteoblast Function in a 3D Trabecular Bone Explant Under Dynamic Hydrostatic Pressure. J Bone Miner Res 19(9):1403, 2004.

54. Ocarino NM, Gomes MG, Melo EG: Técnica histoquímica aplicada ao tecido ósseo desmineralizado e parafinado para o estudo do osteócito e suas conexões. J Bras Patol Med Lab 42(1): 37, 2006.

55. Bonewald LF: Osteocytes: A proposed multifunctional bone cell. J Musculoskel Neuron Interact. 2(3):239, 2002.

56. Simonet WS, Lacey DL, Dunstan CR, et al: Osteoprotegerin: A novel secreted protein involved in the regulation of bone density. Cell. 89:309, 1997.

57. Ducy P, Schinke T, Karsenty G: The osteoblast: A sophisticated fibroblast under central surveillance. Science 289:1501, 2000.

58. Lean JM, Jagger TJ, Chambers TJ, et al: Increased insulin-like growth factor I mRNA expression in rat osteocytes in response to mechanical stress. Am J Physiol 268: E318, 1995.

59. Sutter F, Krekeler G, Schwammberger AE et al. Atraumatic surgical technique and implant bed preparation. Quintess Int. 23:811-16, 1992.

60. Benington IC, Biagioni PA, Briggs J, et al.: Thermal changes observed at implant sites during internal and external irrigation. ClinOral Implants Res 13: 293-297, 2002.

61. Stubinger S, Kuttenberger J, Filippi A, Sader R Zeilbofer HF. Intraoral Intraoral piezosurgery: preliminary results of a new technique. J Oral Maxillofac Surg. 63(9): 1283-7, 2005.

FIGURAS

FIGURAS

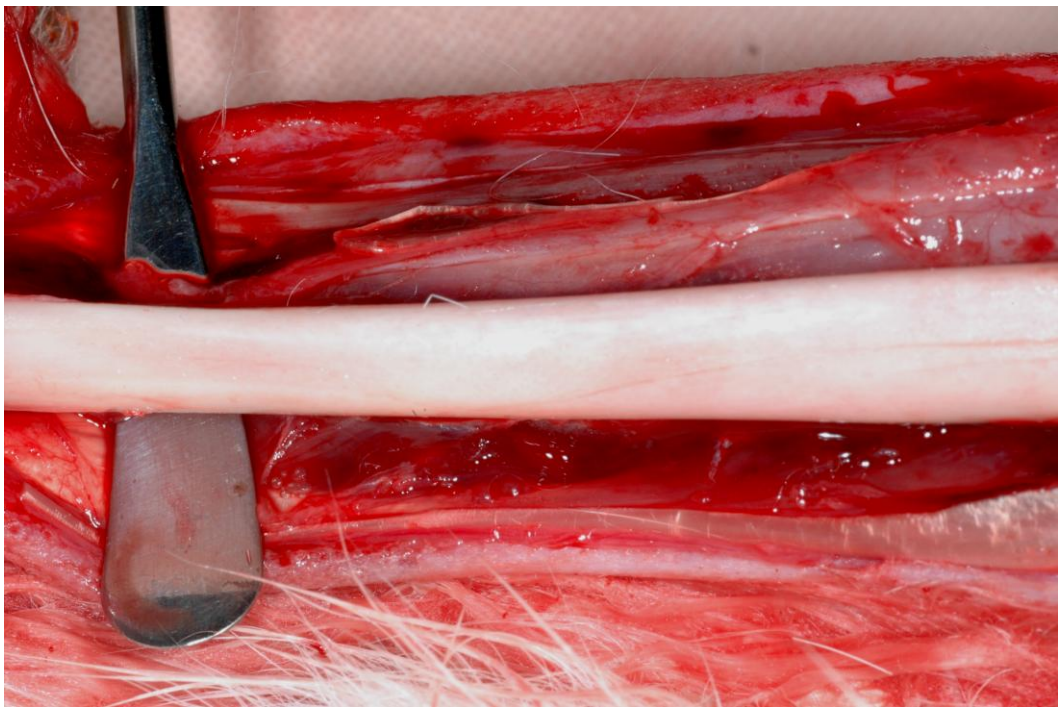

Figura 1 – Acesso cirúrgico à cortical superior da tíbia do coelho.

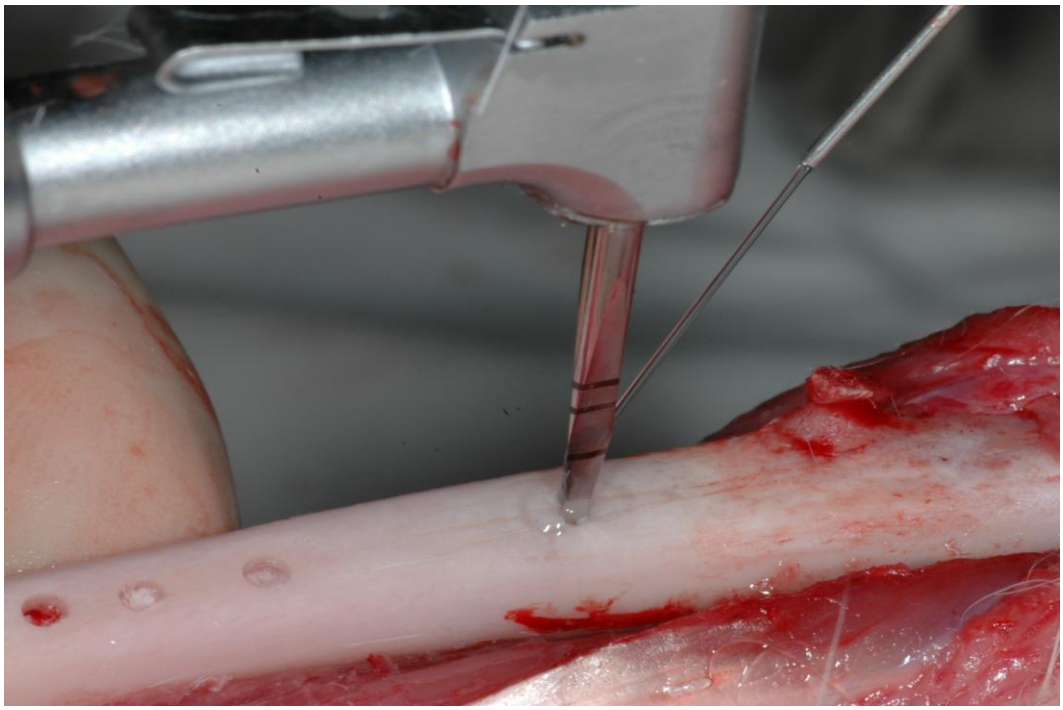

Figura 2 – Fresagem inicial com fresa tipo lança sobre irrigação abundante de solução salina a 0,9%.

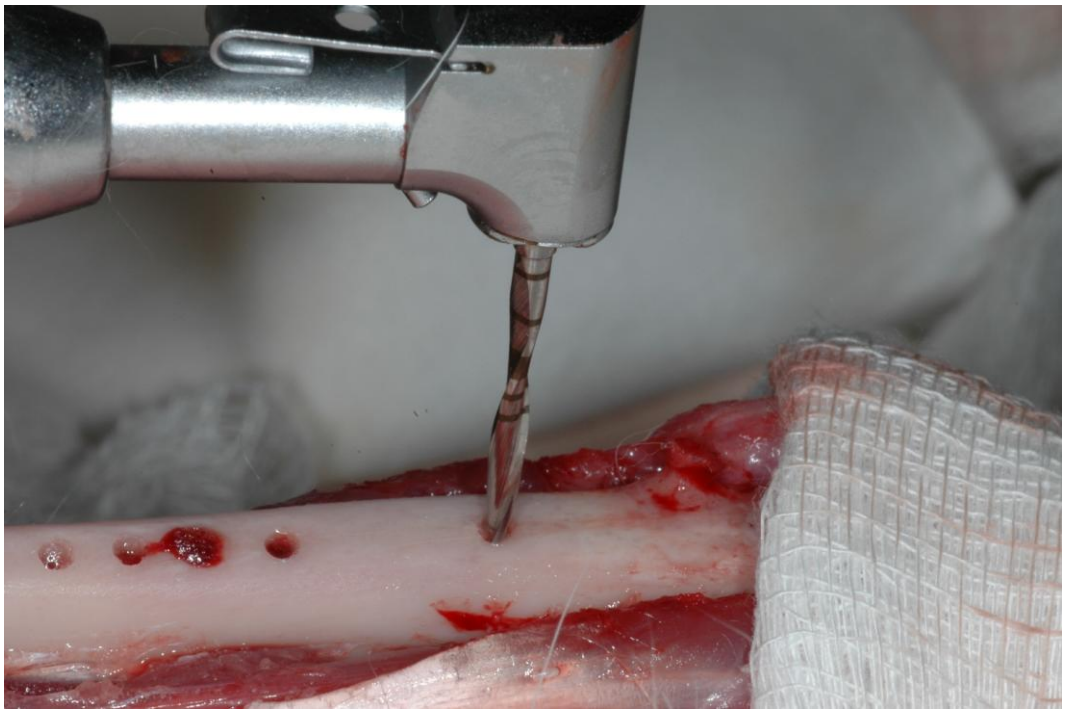
Figura 3 - Fresagem sequencial para implante com fresa helicoidal de 2,0mm.

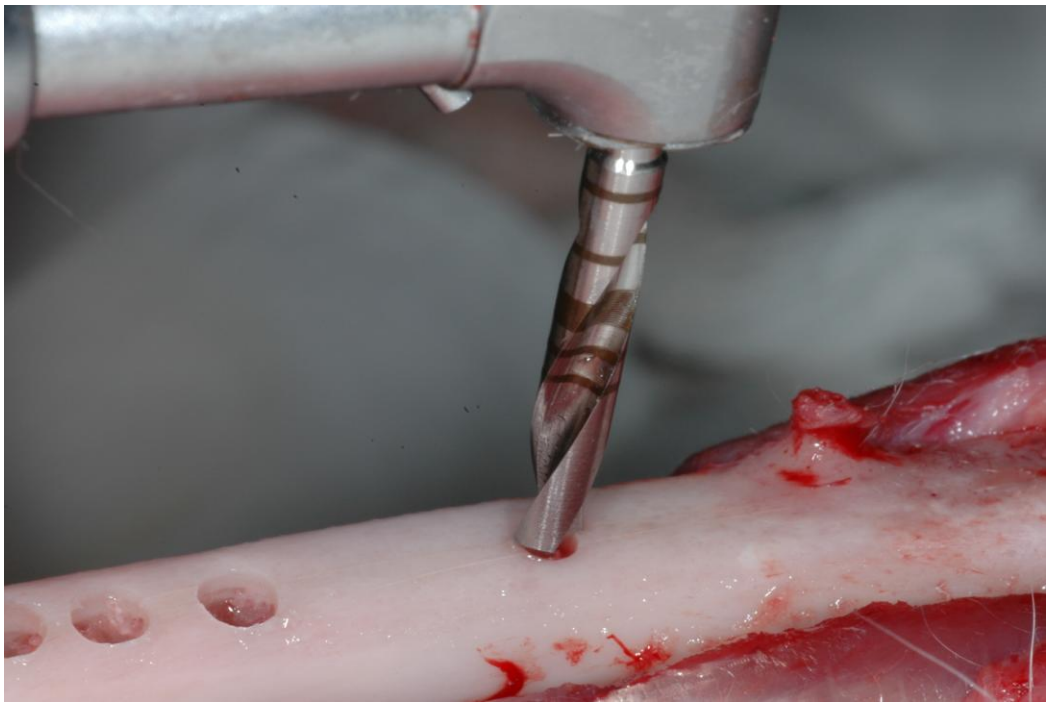
Figura 4 - Fresagem sequencial para implante com fresa helicoidal de 2,8mm.

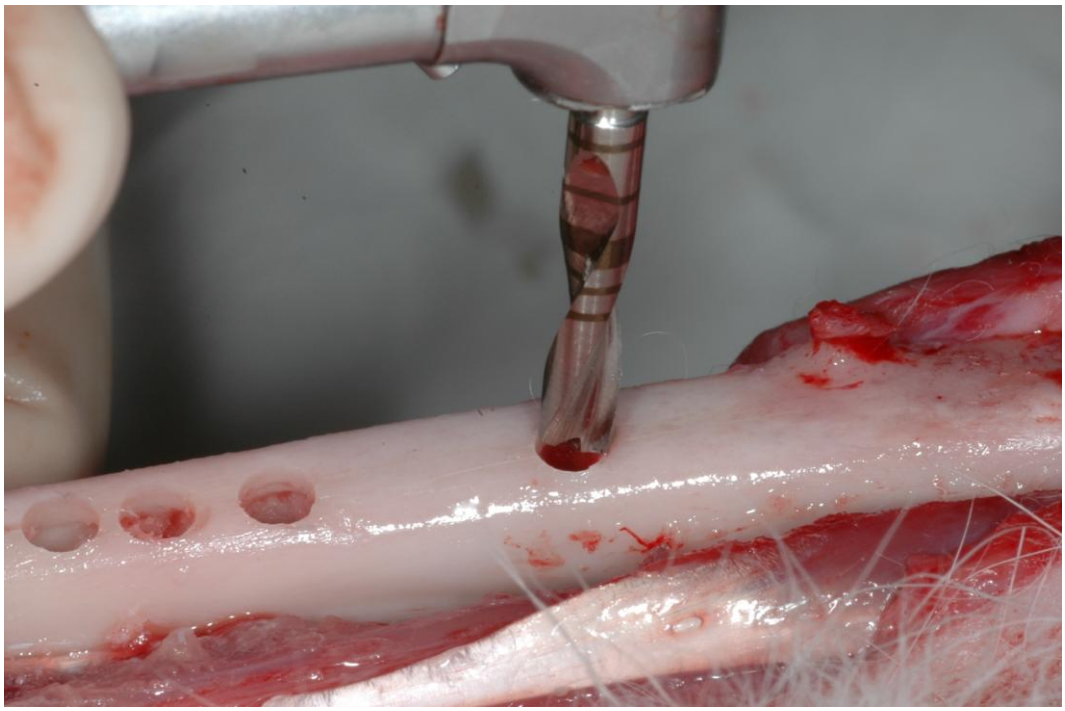
Figura 5 - Fresagem sequencial para implante com fresa helicoidal de 3,0mm.

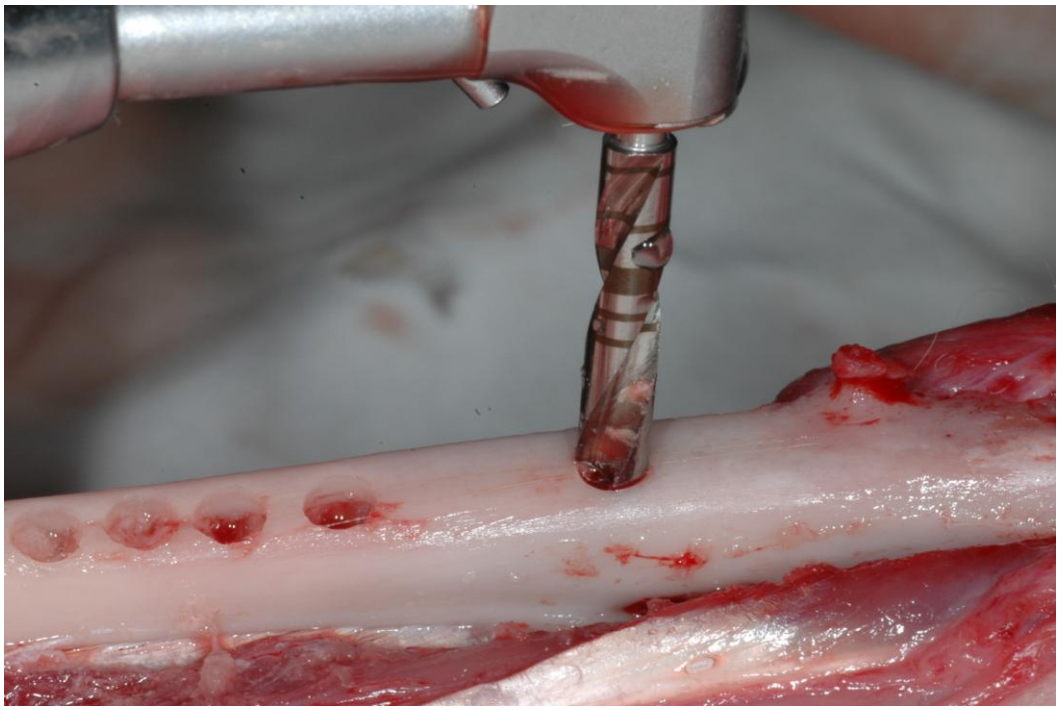
Figura 6 - Fresagem sequencial para implante com fresa helicoidal de 3,15mm.

Figura 7 - Sequência de 10 osteotomias com fresas do sistema convencional para implantes em cada tíbia.

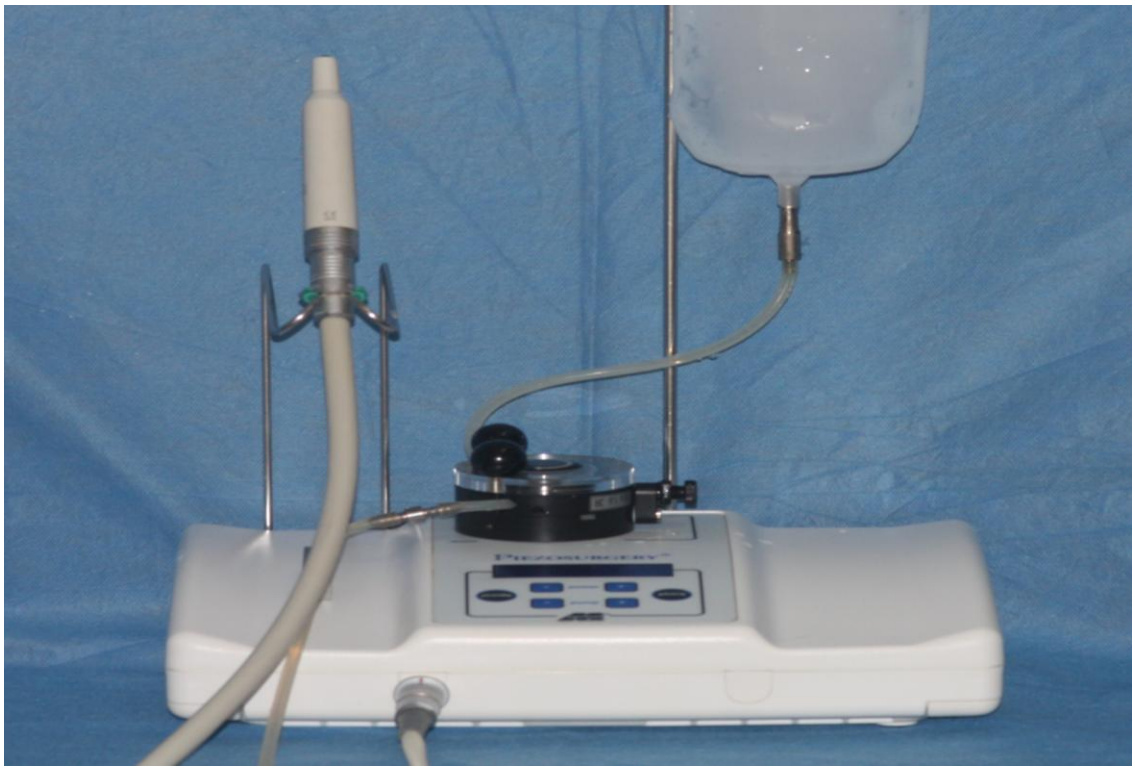

Figura 8 - Motor Piezosurgery® (Mectron, Columbus, Ohio, USA).



Figura 9 - Pontas *IM2A e IM3A implant site* (Piezosurgery®, Mectron, Columbus, Ohio, USA) utilizadas. Detalhe do orifício de irrigação interna.

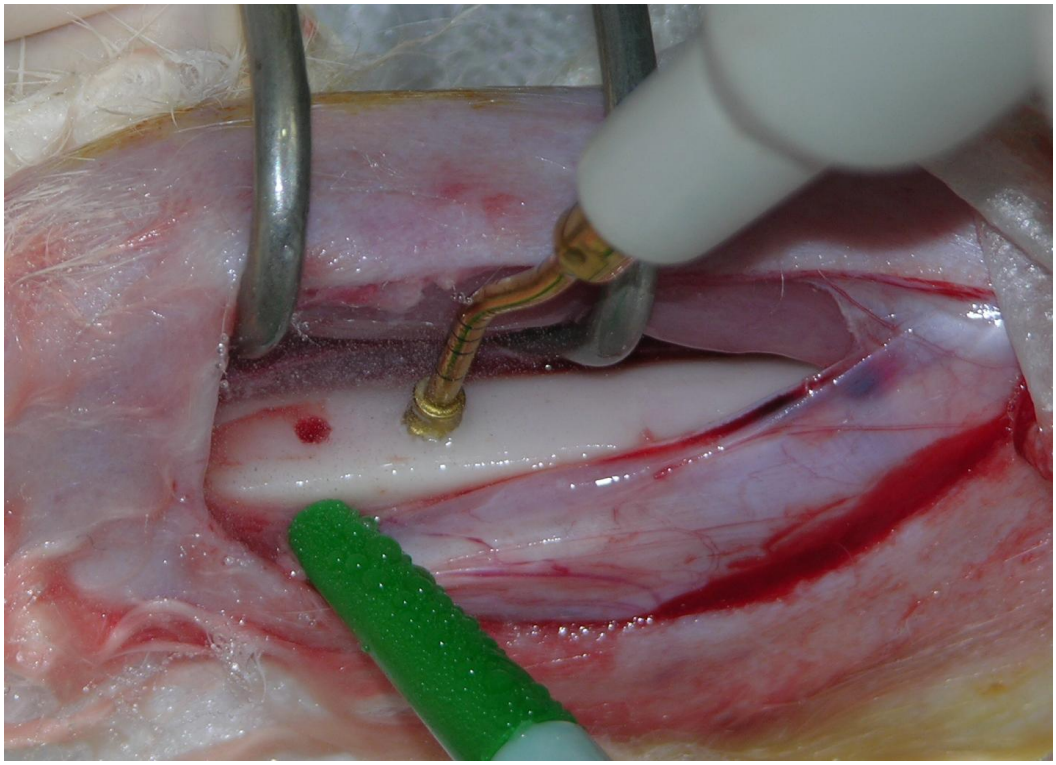

Figura 10 – Emprego sequencial das pontas *IM2A* e *IM3A* na realização de osteotomias com sistema piezocirurgia

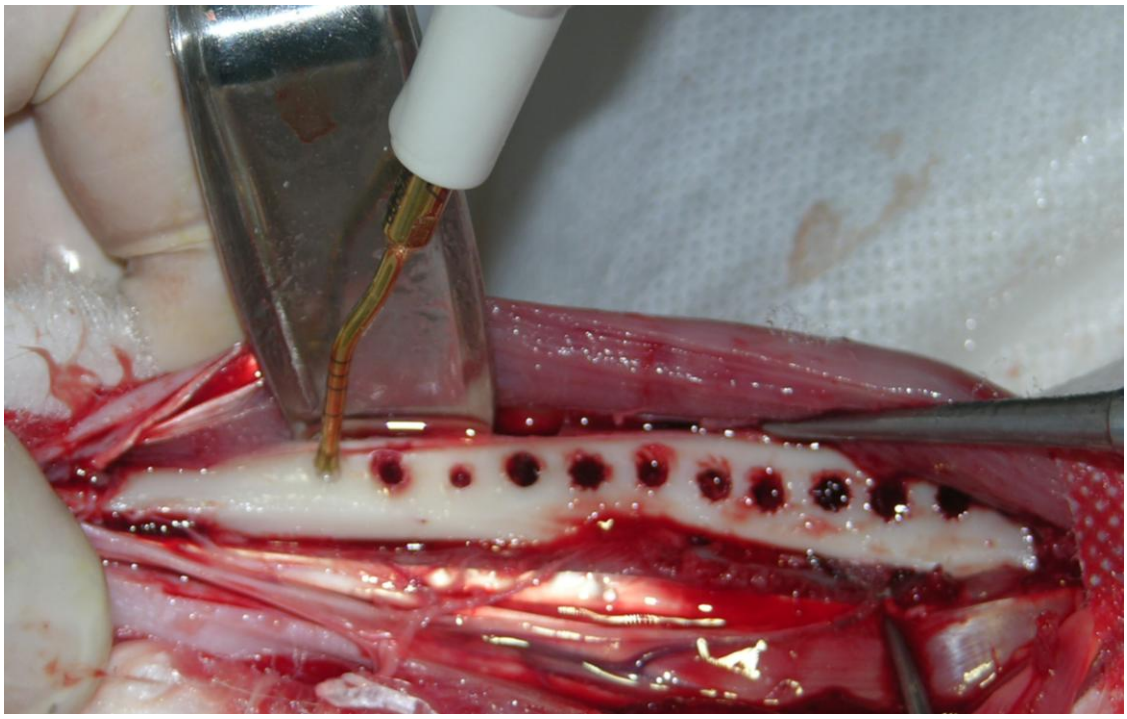

Figura 11 - Sequência de 10 osteotomias com piezocirurgia para implantes em cada tíbia

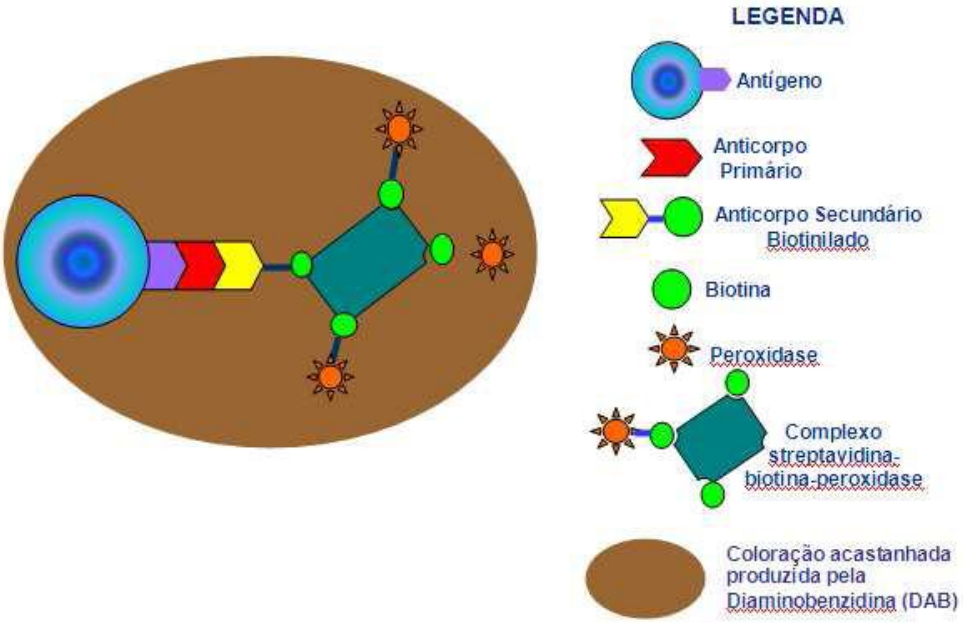

Figura 12 – Método de detecção da imunoperoxidase, utilizando-se o complexo Streptavidina-biotina para a amplificação do sinal da reação e a Diaminobenzidina (DAB) para coloração.

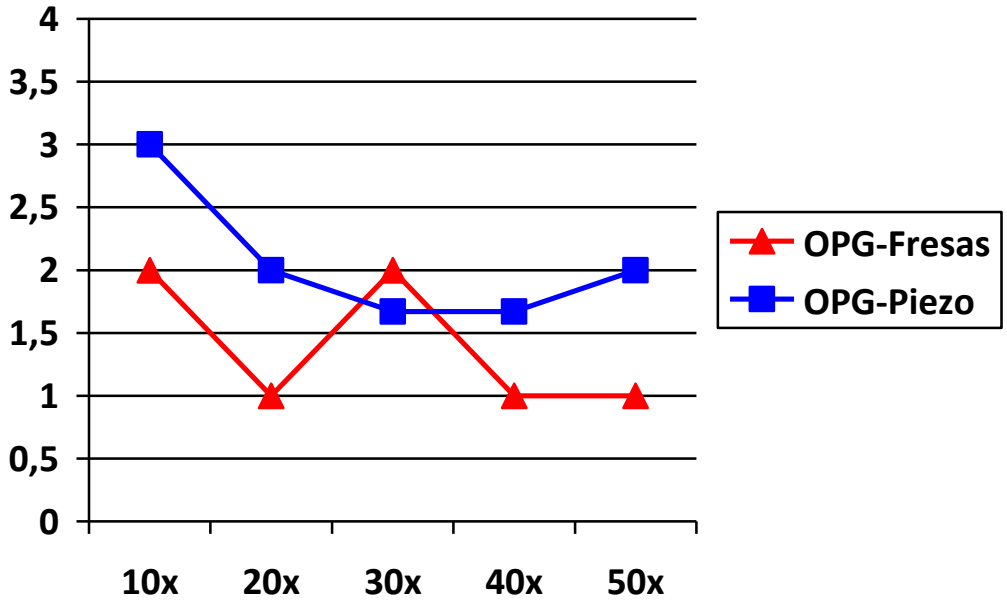

Figura 13 – Gráfico comparando o balanço entre a expressão de OPG e após utilização de fresas do sistema convencional e piezocirurgia.

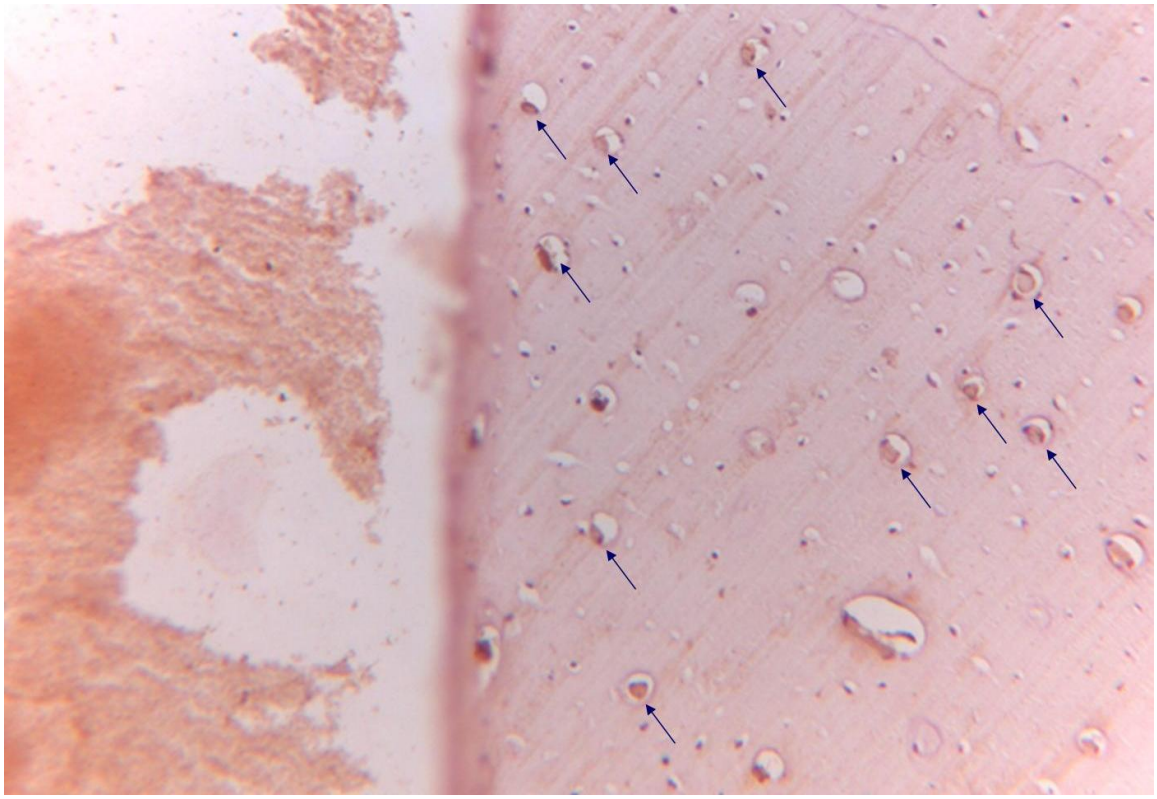

Figura 14 – Expressão de OPG no G3 (Aumento de 200x). Marcação acastanhada nos citoplasmas celulares (setas azuis).

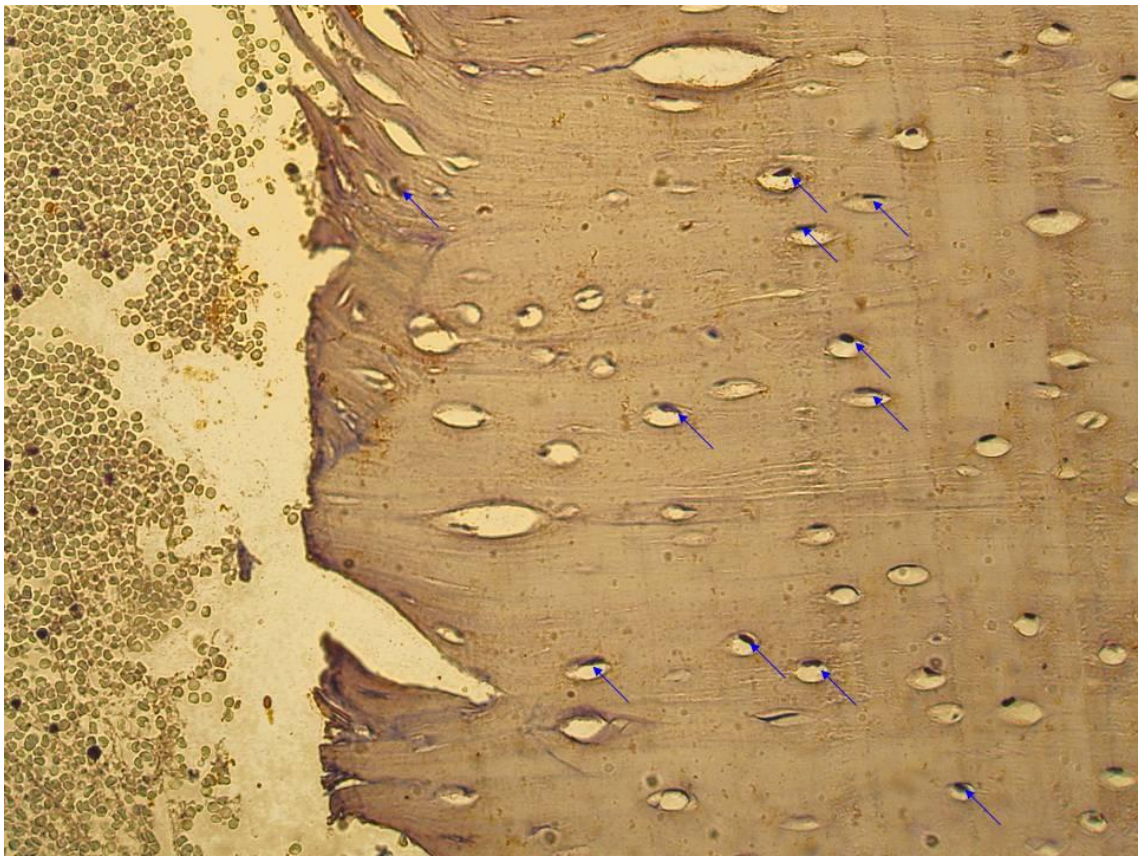

Figura 15 – Expressão de OPG no P4 (Aumento de 200x). Observar marcação no citoplasma dos osteócitos.

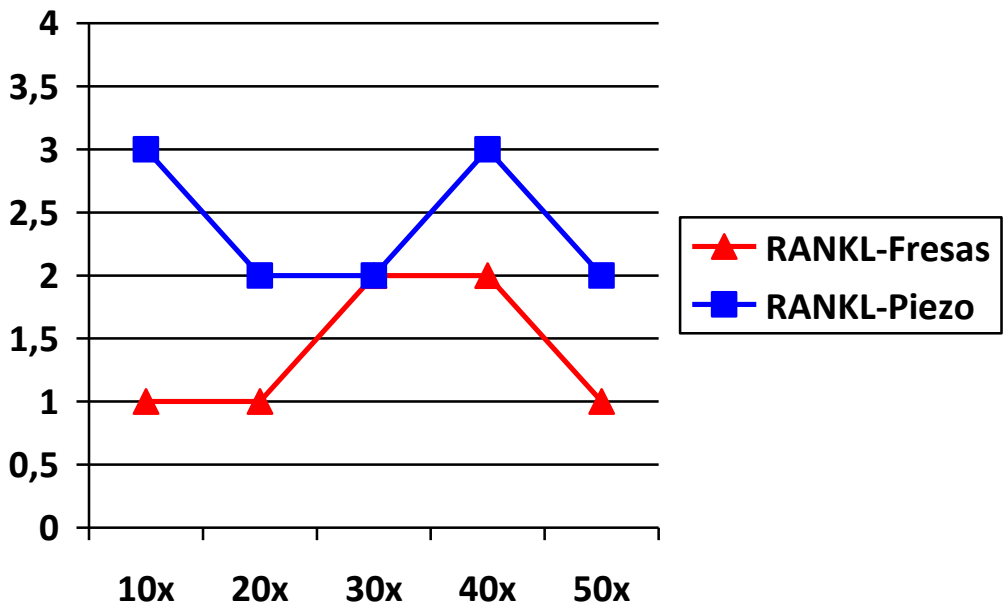

Figura 16 – Gráfico comparando o balanço entre a expressão de RANKL após utilização de fresas do sistema convencional e piezocirurgia.

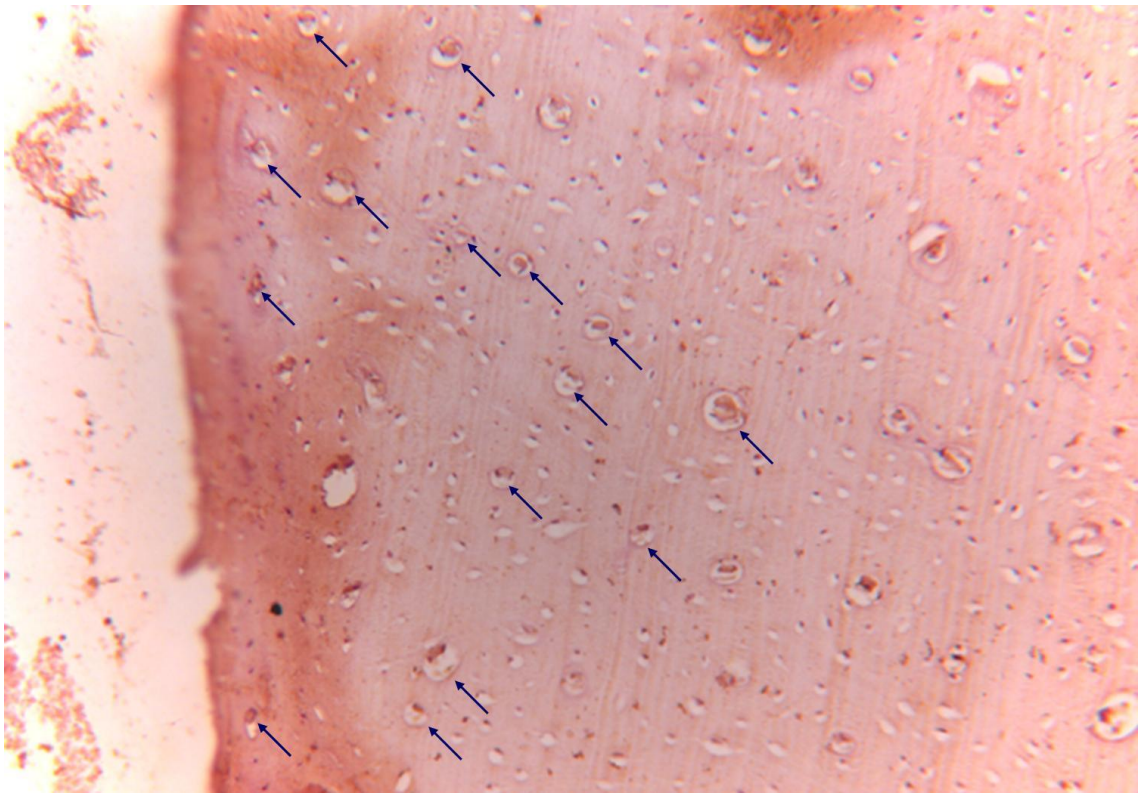

Figura 17 – Expressão de RANKL no G3 (Aumento de 200x). Marcação acastanhada nos citoplasmas celulares (setas azuis).

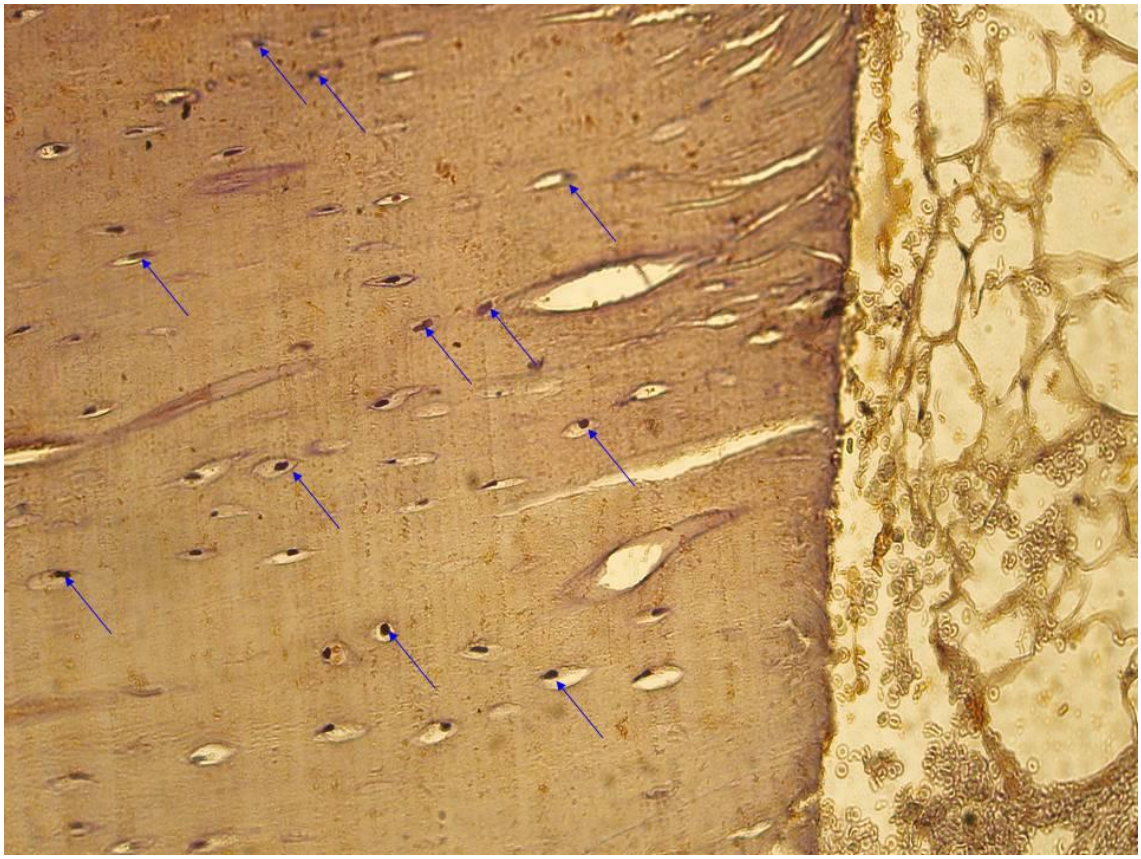

Figura 18 – Expressão de RANKL no P5 (aumento de 200x). Marcação acastanhada nos citoplasmas celulares (setas azuis).

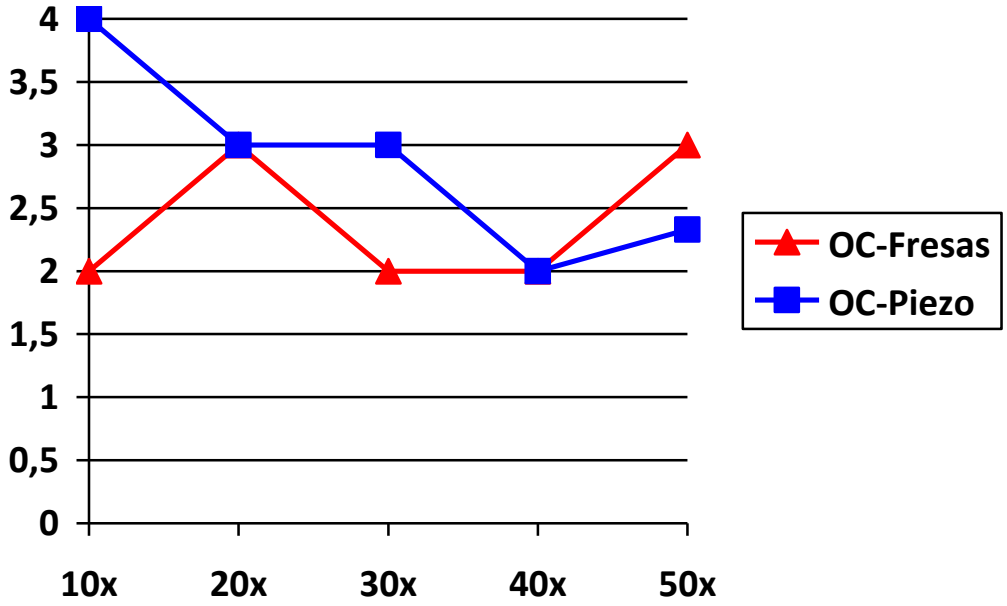

Figura 19 – Gráfico comparando o balanço entre a expressão de OC após utilização de fresas do sistema convencional e piezocirurgia.

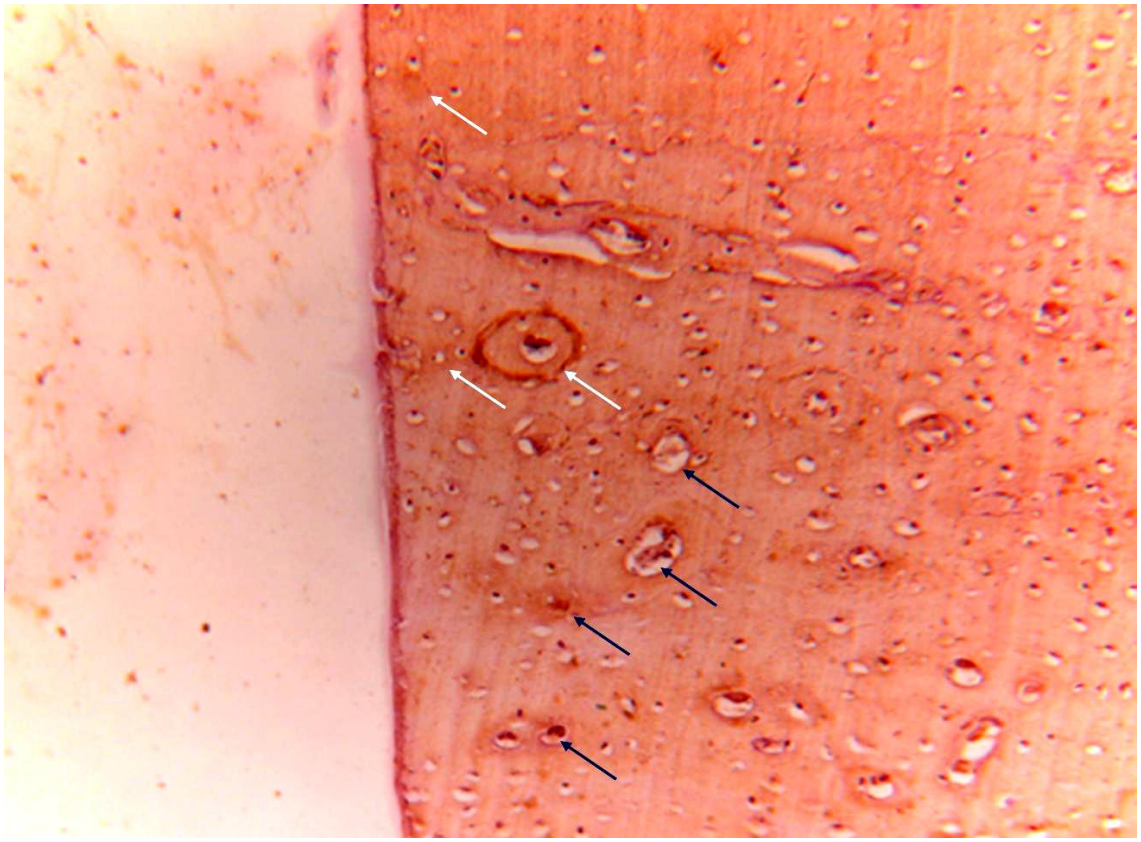

Figura 20 – Expressão de OC no G5 (aumento de 200x). Setas azuis: marcação em citoplasma; Setas brancas: marcação de fundo.

Figura 21 – Expressão de OC no P2 (aumento de 200x). Setas azuis: marcação em citoplasma; Setas brancas: marcação de fundo.

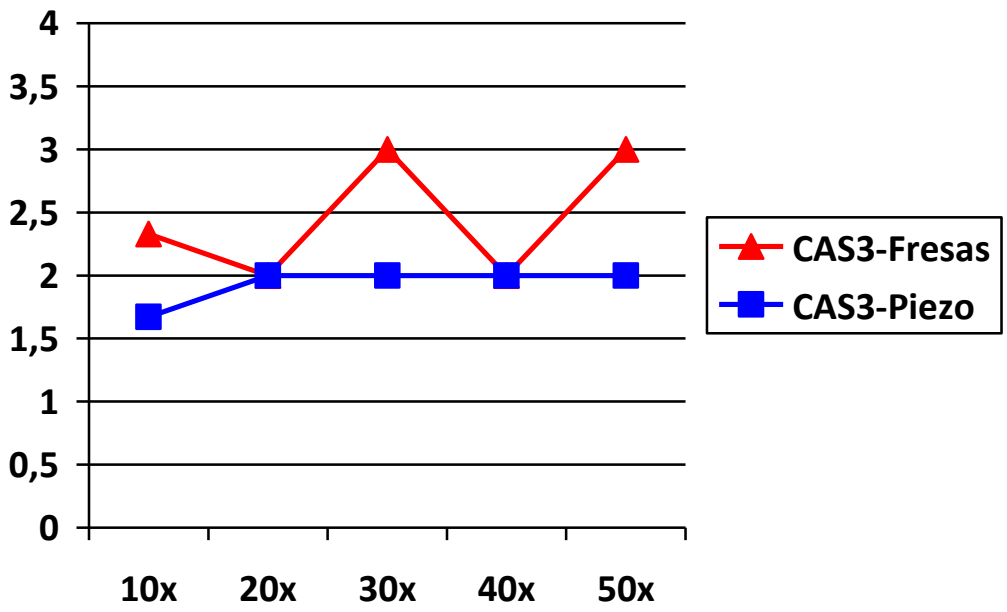

Figura 22 – Gráfico comparando o balanço entre a expressão de CAS3 após utilização de fresas do sistema convencional e piezocirurgia.

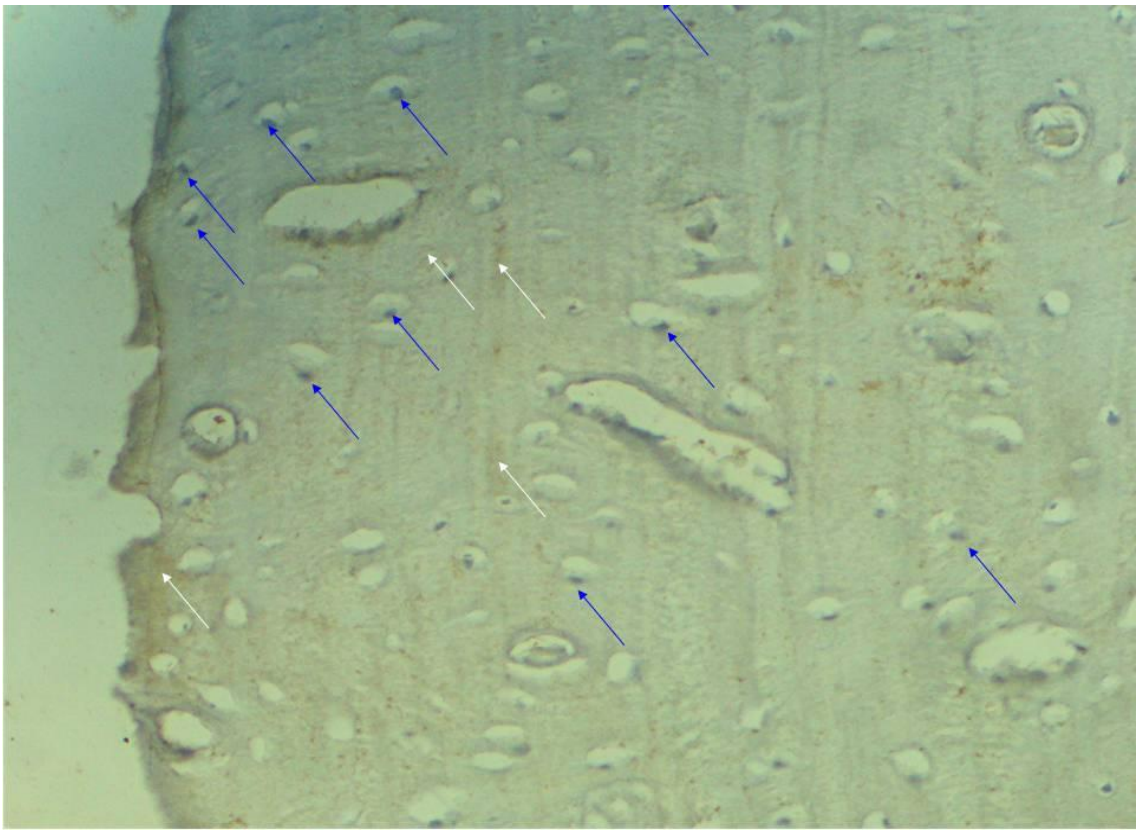

Figura 23 – Expressão de CAS3 no G3 (aumento de 200x). Setas azuis: marcação em citoplasma; Setas brancas: marcação de fundo.

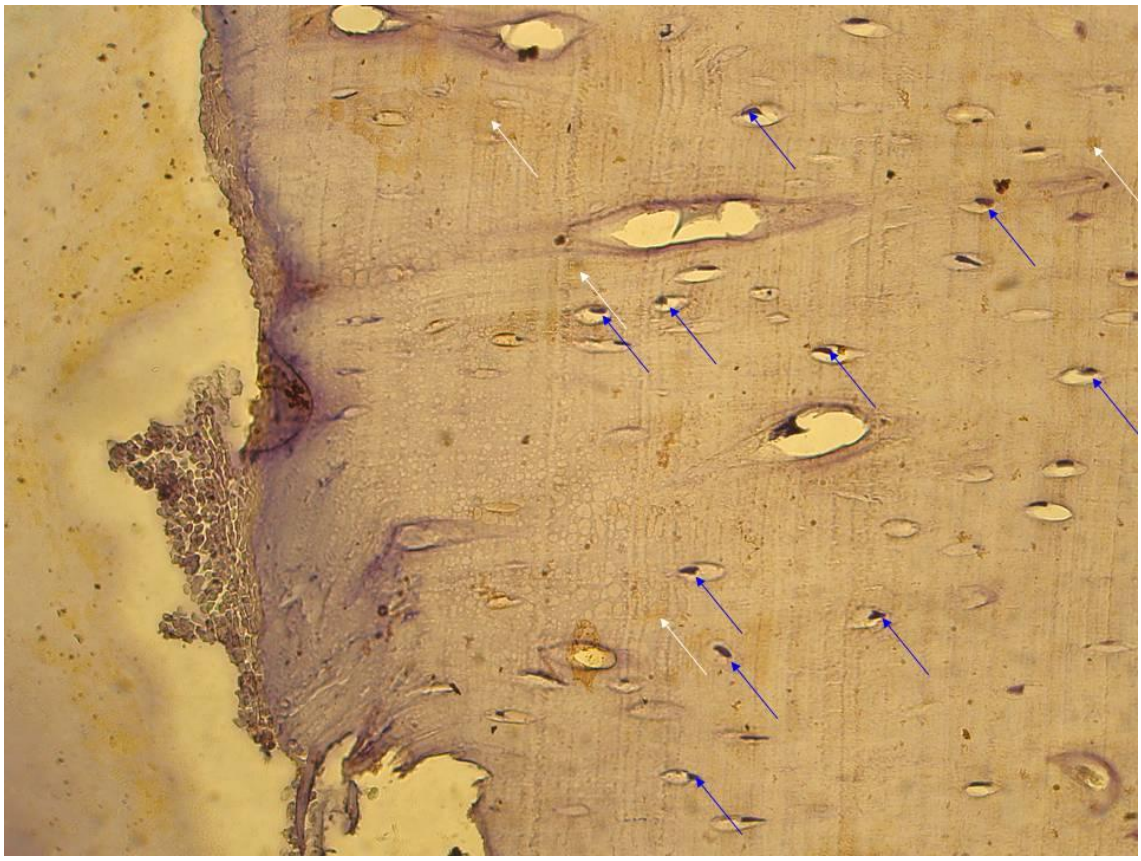

Figura 24 – Expressão de CAS3 no P2 (aumento de 200x). Setas azuis: marcação em citoplasma; Setas brancas: marcação de fundo.

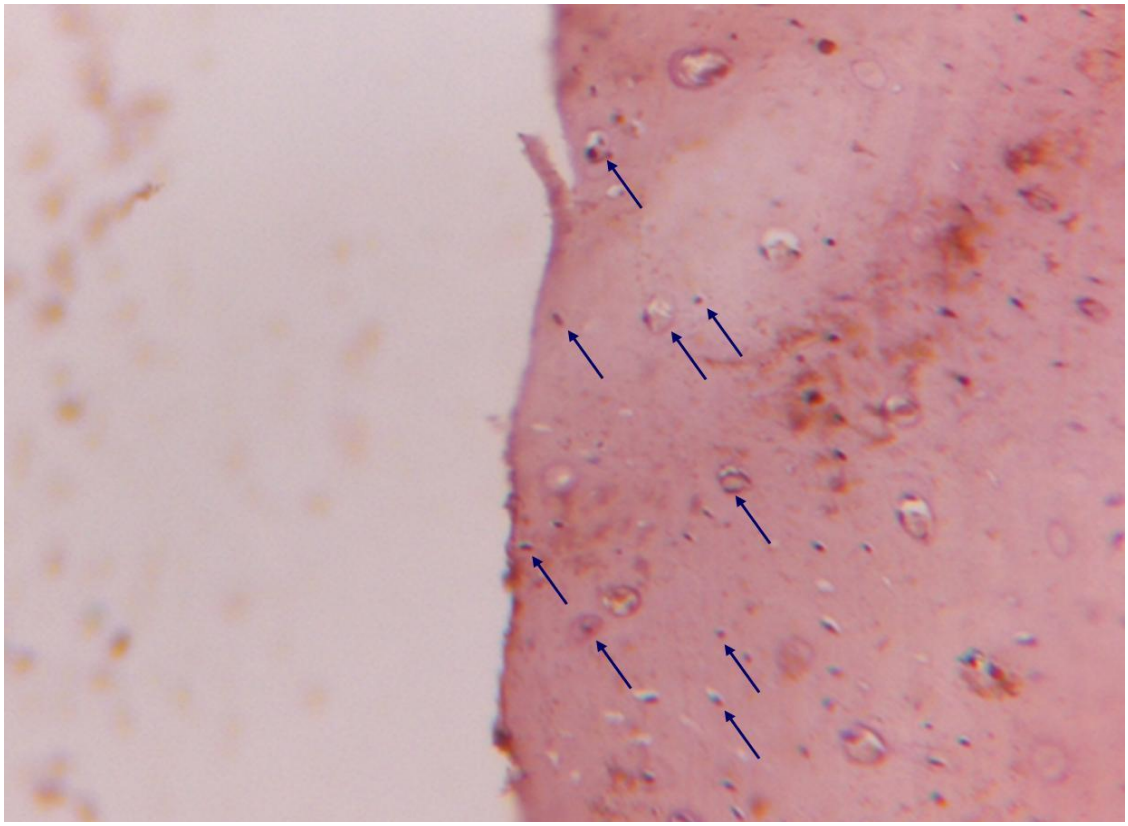

Figura 25 – Controle negativo (aumento de 200x). Lâmina processada sem a reação com o anti-corpo primário. Observar ausência de marcação identificadas com setas em núcleos azulados (Hematoxilina de Harris).

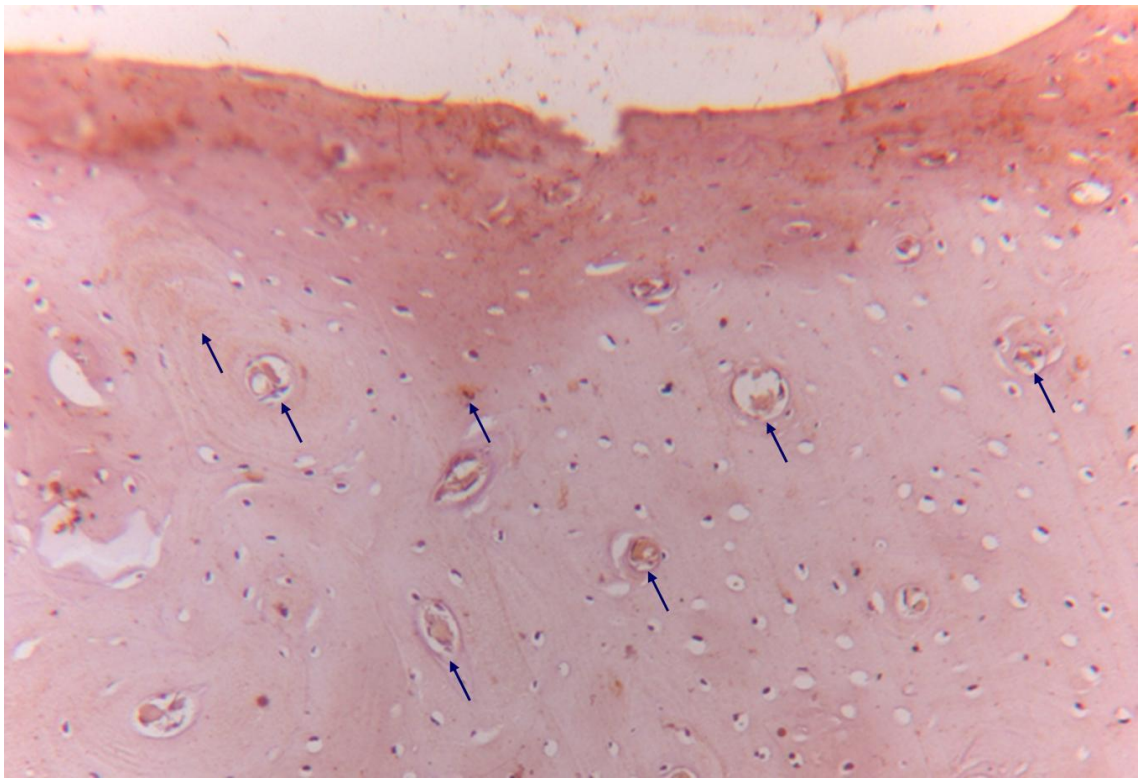

Figura 26 – Controle positivo (Aumento de 200x). Expressão de OC pelos osteócitos e marcação de fundo(marcados por seta) na cortical inferior da tíbia dos coelhos.

TABELAS

TABELAS

Tabela 1 – Média da expressão das proteínas RANKL, OPG, OC, CASPASE 3 nos grupos de fresagem convencional analisados pela imunoistoquímica

	RANKL	OPG	OC	CASPASE 3
Grupo 1	1	2	2	2,33
Grupo 2	1	1	3	1,67
Grupo 3	2	2	2	3
Grupo 4	2	1	2	1,67
Grupo 5	1	1	3	3

Marcação leve =1; Marcação moderada=2; Marcação intensa=3 e Marcação muito intensa=4

Tabela 2 – Média da expressão das proteínas RANKL, OPG, OC, CASPASE 3 nos grupos de piezocirurgia analisados pela imunoistoquímica

	RANKL	OPG	OC	CASPASE 3
Grupo 1	3	3	4	1,67
Grupo 2	2	2	3	2
Grupo 3	2	2,67	3	2
Grupo 4	3	1,67	2	2
Grupo 5	2	2	2,33	2

Marcação leve =1; Marcação moderada=2; Marcação intensa=3 e Marcação muito intensa=4

ANEXOS

Protocolo de Reação Imunoistoquímica

Após a descalcificação em ácido etileno-diamino-tetracético (EDTA) a 5%, por 3 meses, as secções teciduais foram incluídas em parafina e cortadas longitudinalmente em micrótomo, a aproximadamente 5 μm de espessura.

Reação Imunoistoquímica

1- Lavagem das lâminas com PBS em 3 séries de 10 minutos cada;
2- Inibição da peroxidase endógena utilizando 500μl de água oxigenada (H_2O_2) 30% em 50 ml de PBS, por 30 minutos, sob agitação em temperatura ambiente;
3- Lavagem das lâminas com PBS em 3 séries de 10 minutos cada;
4- Bloqueio das reações inespecíficas (blocking) utilizando soro normal de burro 5% diluído em loaded 0,3% (PBS +Triton X-100 0,3%), por 60 minutos, em repouso e em temperatura ambiente;
5- Lavagem das lâminas com PBS por 10 minutos;
6- Incubação do anticorpo primário na concentração de 1:100 para OPG, RANKL, OC e CAS3, overnight, em repouso e em meio úmido em temperatura ambiente;
7- Lavagem das lâminas com PBS em 3 séries de 10 minutos cada;
8- Incubação do anticorpo secundário Donkey α-rabbit e Donkey α-goat na concentração de 1:200, por 120 minutos em repouso, meio úmido e em temperatura ambiente;
9- Lavagem das lâminas com PBS em 3 séries de 10 minutos cada;
10- Incubação do complexo avidina-biotina (Kit ABC - Vectastain Elite ABC – Peroxidase Standard, reagent A and B only – PK6100 – Vector Laboratories)

utilizando 10 µl de solução A e 10 µl de solução B, diluídos em 980 µl de PBS por 60 minutos em repouso, meio úmido e em temperatura ambiente;

11- Lavagem das lâminas com PBS em 3 séries de 10 minutos cada;

12- Revelação da reação utilizando 5 mg de Diaminobenzidina (DAB – Sigma, St. Louis, MO, EUA) diluídos em 10 ml de PBS e ativados com 3 µl de H_2O_2. A revelação é controlada macro e microscopicamente.

A reação é bloqueada quando as lâminas são lavadas em PBS. Após o término da reação, as lâminas permanecem à temperatura ambiente onde, após secagem completa, os cortes são desidratados em séries crescentes de álcool, imersos em xilol e montadas com lamínulas utilizando permount como meio de montagem

UNIVERSIDADE ESTADUAL PAULISTA
"JÚLIO DE MESQUITA FILHO"
Campus de Araçatuba

COMISSÃO DE ÉTICA NA EXPERIMENTAÇÃO ANIMAL
(CEEA)

CERTIFICADO

Certificamos que o Projeto ***"AVALIAÇÃO COMPARATIVA DA VIABILIDADE CELULAR IMEDIATA APÓS OSTEOTOMIA PARA IMPLANTES COM FRESAS E PIEZOCIRURGIA. ANÁLISE HISTOMORFOMÉTRICA E IMUNOISTOQUÍMICA"*** sob responsabilidade do ***Profa. Ass. Dra. Roberta Okamoto*** *e colaboradores* ***Prof Dr Tetuo Okamoto, Prof Dr Idelmo Rangel Garcia Junior, Abrahão Cavalcante Gomes de Souza Carvalho*** está de acordo com os Princípios Éticos da Experimentação Animal (COBEA) e foi aprovado pela CEEA número de protocolo número 006927-2009.

Araçatuba, 14 de outubro de 2009

Tereza Cristina Cardoso Silva

Prof.ª Adj. Tereza Cristina Cardoso da Silva
Presidente da CEEA- FOA/UNESP

Faculdade de Odontologia e Curso de Medicina Veterinária – Departamento de Apoio , Produção e Saúde Animal, Rua Clóvis Pestana, 793 CEP 16050-680 Araçatuba – SP
Tel (18) 3636- 1350 Fax (18) 3636- 1352 E-mail: dapsa@fmva.unesp.br

Normas de Publicação

Revista Journal of Oral and Maxillofacial Surgery

Guide for Authors

Notice to Contributors

Reprints of the notice are available from the Editor-in-Chief and are also available at www.joms.org. The JOURNAL publishes articles reflecting a wide range of opinions and techniques, provided they are original, contribute new information, and meet the standards of scientific thought, rational procedure, and literary presentation.

Journal of Oral and Maxillofacial Surgery uses an online, electronic submission system. By accessing the website http://ees.elsevier.com/joms , authors will be guided through the electronic submission process; original source files (text documents in Word, image files in TIFF or EPS) are required. The author should specify a category designation for the manuscript (original investigation, review article, letter to the editor, etc) and choose a set of classifications from the list provided online. All authors must download and fill out the AAOMS disclosure statement regarding dual commitment. Authors may send queries concerning the submission process, manuscript status, or journal procedures to the Editorial Office (juliush@ohsu.edu). All correspondence, including the Editor?s decision and request for revisions, will be sent via e-mail.

All author correspondence may be directed to the Editorin- Chief:

Dr Leon A. Assael

Oral and Maxillofacial Surgery

School of Dentistry?SD-522

Oregon Health & Science University

611 SW Campus Dr

Portland, OR 97239

Phone: (503) 494-0293

Fax: (503) 494-0294

E-mails: assaell@ohsu.edu, juliush@ohsu.edu

Original articles are considered and accepted for publication on the condition that they have not been published, or submitted for publication, elsewhere. The Editor reserves the right to edit manuscripts to fit articles within the space available and to ensure conciseness, clarity, and stylistic consistency. A title page should be included with each article that lists the title, the authors? names, degrees, affiliations, complete mailing address (including street number), and the telephone number, fax number, and e-mail address for the corresponding author. Titles of articles should be descriptive but as concise as possible. A structured abstract (introductory summary) of no more than 250 words should be included. It should be divided into four sections labeled *Purpose, Materials (or Patients) and Methods, Results,* and *Conclusions*.

All Contributors to *JOMS* should refer to the Consort statement on clinical research design and the Helsinki statement on medical protocols and ethics.

Consort statement:

http://www.consort-statement.org/statement/revisedstatement.htm

Helsinki:

http://www.wma.net/e/policy/b3.htm

References. Type with double spacing. All references given must be cited in numerical order in the text. Bibliographies and reading lists are not used. For journal references, give the author?s name, article title, journal name as abbreviated in Index Medicus, volume, pagination, and year.

1. Regezi JA, Batsakis JG, Courtney RM: Granular cell tumors of the head and neck. J Oral Surg 37:402, 1979

For books, give the author?s name, book title, location and name of publisher, and year of publication (exact page numbers are required for direct quotations):

1. Skinner EW, Phillips RW: Science of Dental Materials (ed 5). Philadelphia, PA, Saunders, 1960, p 246

Figures. All figures must be numbered and cited in the text in order.

Legends. All submitted figures require a legend. For photomicrographs, magnification and stain should be specified.

Photographs. Photographs should be high-quality, sharp images. Color art and color photography submissions are encouraged. Images must be high-resolution digital illustrations (EPS or TIFF files); Powerpoint is acceptable for review purposes, but not

of sufficient quality for publication. Authors may contact Elsevier for more information or should download a copy of the Specifications for Supplying Digital Artwork from www.us.elsevierhealth.com/subguide.

Tables. Each table should be logically organized and should supplement the article. Each table should be numbered consecutively and cited in the body of the text in order. Title and footnotes should be on the same page with the table. Do not draw vertical rules in tables.

Acknowledgments. Only persons who have made significant contributions to an article can be acknowledged.

Permission and Waivers. These should accompany the manuscript when it is submitted for publication. Include the following statement in the covering letter: In consideration of the *Journal of Oral and Maxillofacial Surgery* taking action in reviewing and editing my (our) submission, the author(s) undersigned hereby transfer(s), assign(s), or otherwise convey(s) all copyright ownership to the American Association of Oral and Maxillofacial Surgeons in the event that such work is published in the JOURNAL OF ORAL AND MAXILLOFACIAL SURGERY. Permission of original author and publisher must be obtained for direct use of material (text, photos, drawings) under copyright that is not your own. (Up to 100 words of prose material usually can be quoted without getting permission, provided the material quoted is not the essence of the complete work.) **Authors are responsible for applying for permission for both print and electronic rights for all borrowed materials and are responsible for paying any fees related to the applications of these permissions.**

Waivers must be obtained for full-face photographs unless eyes are masked to prevent identification. Waiver forms are available from the Editor-in-Chief.

Financial Interests. As specified in the AAOMS disclosure statement regarding dual commitment, any commercial associations that might create a conflict of interest in connection with a submitted manuscript must be disclosed. All sources of external funds supporting the work must be indicated in a footnote, as should all corporate affiliations of the authors. A covering letter at the time of submission should inform the Editor about pertinent consultancies, stock ownership or other equity interests, or patent licensing arrangements. All information will remain confidential while the paper is being reviewed and will not influence the editorial decision. If the manuscript is accepted, the Editor will discuss with the authors how best to disclose the relevant information.

Livros Grátis

(http://www.livrosgratis.com.br)

Milhares de Livros para Download:

Baixar livros de Administração
Baixar livros de Agronomia
Baixar livros de Arquitetura
Baixar livros de Artes
Baixar livros de Astronomia
Baixar livros de Biologia Geral
Baixar livros de Ciência da Computação
Baixar livros de Ciência da Informação
Baixar livros de Ciência Política
Baixar livros de Ciências da Saúde
Baixar livros de Comunicação
Baixar livros do Conselho Nacional de Educação - CNE
Baixar livros de Defesa civil
Baixar livros de Direito
Baixar livros de Direitos humanos
Baixar livros de Economia
Baixar livros de Economia Doméstica
Baixar livros de Educação
Baixar livros de Educação - Trânsito
Baixar livros de Educação Física
Baixar livros de Engenharia Aeroespacial
Baixar livros de Farmácia
Baixar livros de Filosofia
Baixar livros de Física
Baixar livros de Geociências
Baixar livros de Geografia
Baixar livros de História
Baixar livros de Línguas

Baixar livros de Literatura
Baixar livros de Literatura de Cordel
Baixar livros de Literatura Infantil
Baixar livros de Matemática
Baixar livros de Medicina
Baixar livros de Medicina Veterinária
Baixar livros de Meio Ambiente
Baixar livros de Meteorologia
Baixar Monografias e TCC
Baixar livros Multidisciplinar
Baixar livros de Música
Baixar livros de Psicologia
Baixar livros de Química
Baixar livros de Saúde Coletiva
Baixar livros de Serviço Social
Baixar livros de Sociologia
Baixar livros de Teologia
Baixar livros de Trabalho
Baixar livros de Turismo