

**UNIVERSIDADE ESTADUAL PAULISTA "JULIO DE MESQUITA FILHO"**  
**FACULDADE DE MEDICINA VETERINÁRIA E ZOOTECNIA**  
**CAMPUS DE BOTUCATU**

**ATIPIA DO EPITÉLIO PROSTÁTICO CANINO:  
ASPECTOS MOLECULARES E IMUNOFENOTÍPICOS**

**Marcela Marcondes Pinto Rodrigues**

**Botucatu/ São Paulo**

**Fevereiro/2010**

# **Livros Grátis**

<http://www.livrosgratis.com.br>

Milhares de livros grátis para download.

**UNIVERSIDADE ESTADUAL PAULISTA “JULIO DE MESQUITA FILHO”  
FACULDADE DE MEDICINA VETERINÁRIA E ZOOTECNIA  
CAMPUS DE BOTUCATU**

**ATIPIA DO EPITÉLIO PROSTÁTICO CANINO:  
ASPECTOS MOLECULARES E IMUNOFENOTÍPICOS**

**Marcela Marcondes Pinto Rodrigues**

Tese apresentada à Faculdade de  
Medicina Veterinária e Zootecnia,  
Universidade Estadual Paulista “Julio  
de Mesquita Filho”, Campus  
Botucatu, para obtenção do título de  
doutor.

**Orientadora: Prof<sup>a</sup>. Ass. Dr<sup>a</sup>. Renée Laufer Amorim**

**Botucatu/São Paulo**

**Fevereiro/2010**

**MARCELA MARCONDES PINTO RODRIGUES**

Banca examinadora:

---

Renée Laufer Amorim

---

Gilson Hélio Toniollo

---

Maria Aparecida Custódio Domingues

---

Veridiana Maria Brianezi Diganani De Moura

---

Sandra Aparecida Drigo Linde

Botucatu, 26 de fevereiro de 2010.

Às vezes, quando o desejo nos impele, amar é espontâneo, mas muitas vezes significa escolher amar, decidir amar. Caso contrário, o amor não passaria de emoção, de superficialidade, ou até de egoísmo, e não aquilo que é na sua essência profunda: algo que compromete a nossa liberdade.

(Jacques Philippe)

# DEDICATÓRIA

"Não há no mundo exagero mais belo que a gratidão." (Jean de La Bruyère)

**“Eu tenho tanto pra lhe falar  
Mas com palavras não sei dizer  
Como é grande o meu amor por você...”**

**“...Nem mesmo o céu, nem as estrelas  
Nem mesmo o mar e o infinito  
Não é maior que o meu amor, nem mais bonito...”**

**“...Mas como é grande o meu amor por você”**

Aos meus pais, pelo amor, confiança e ensinamentos que formaram os  
alicerces da minha vida.

À minha irmã por estar ao meu lado sempre.

À pequena Valentina...  
O amor surgiu antes de sua chegada, o aumento é gradativo.

**Dedico este trabalho a vocês.**

# AGRADECIMENTOS

"A gratidão é o único tesouro dos humildes."  
(William Shakespeare)



## AGRADECIMENTOS

Ao grande Arquiteto do Universo, anjos da guarda e a todos os santos, por me guiarem nos bons caminhos e pelos desafios apresentados.

Ao meu pai, Wilson Roberto Pinto Rodrigues, pelo exemplo de dedicação ao trabalho, dignidade, honestidade e por sempre me orientar em todos os momentos da minha vida.

À minha mãe, Elizabeth Marcondes Pinto Rodrigues, por sua torcida, orações, amizade, tranquilidade, cumplicidade e por entender minhas ausências.

À minha irmã, Carla M. P. Rodrigues Fonseca, por ser assim, amiga, mãe, confidente, torcedora, exemplo de vida e trabalho.

"De longe a admiração é maior." (Tácito)

Ao anjo de nossas vidas, Valentina. Sua chegada nos uniu ainda mais e aumentou o amor que existe em nossa família. Eu te amo.

À minha orientadora, Renée Laufer Amorim, por 7 anos de orientação.

"Aprendemos quando compartilhamos experiências."

(John Dewey)

À Fundação de Amparo à Pesquisa do Estado de São Paulo (FAPESP), pela bolsa e auxílio financeiro concedidos, acreditando mais uma vez no meu trabalho.

À Faculdade de Medicina Veterinária e Zootecnia da Universidade Estadual Paulista – Campus de Botucatu, ao Departamento de Clínica Veterinária, Serviço de Patologia Animal e Seção de Pós-graduação, pela oportunidade concedida. E a todos os funcionários da Seção de Transporte, pela ajuda nos momentos de coleta.

Ao meu co-orientador, Prof. Dr. Sérgio Felisbino, do Departamento de Morfologia do Instituto de Biociências (UNESP/ Botucatu), e ao Dr. Luis Justulin, pela ajuda inicial e por abrirem as portas do Laboratório de Morfologia.

Aos Centros de Controle de Zoonoses das cidades de Botucatu e Bauru, por cederem os animais.

À Prof<sup>a</sup>. Dr<sup>a</sup>. Silvia Regina Rogatto, do Laboratório NeoGene do Departamento de Urologia da Faculdade de Medicina (Unesp/Botucatu), por abrir as portas do seu laboratório para realização da expressão gênica.

Ao Prof. Dr. Fernando Augusto Soares, do Departamento de Patologia do Hospital A.C. Camargo (São Paulo), por viabilizar a confecção dos microarranjos de tecido (TMA) e microdissecção a laser (LCM).

À pós-graduanda do Departamento de Urologia da Faculdade de Medicina (Unesp/Botucatu), Luciana Algina Reis Rosa, por auxiliar em todas as etapas da execução do qRT-PCR.

À Dr<sup>a</sup>. Sandra Aparecida Drigo Linde, do Departamento de Urologia da Faculdade de Medicina (Unesp/Botucatu), pela ajuda na interpretação dos resultados do qRT-PCR.

À Prof<sup>a</sup>. Dr<sup>a</sup>. Maria Luiza S. C. de Oliveira, do Departamento de Patologia da Faculdade de Medicina (Unesp/Botucatu), pelo empréstimo do equipamento de microdissecção a laser no início do experimento.

Ao Prof. Dr. Alexandre S. Borges, do Departamento de Clínica Veterinária da Faculdade de Medicina Veterinária e Zootecnia (Unesp/Botucatu), por ceder o Laboratório de Biologia Molecular para realização de algumas etapas deste trabalho e ao seus orientados sempre prontos a ajudar.

À Prof<sup>a</sup>. Dr<sup>a</sup>. e amiga Veridiana Maria Brianezi Dignani de Moura, da Escola de Veterinária (UFG/Goiânia), e sua orientada Mariana Batista Rodrigues Faleiro, pela troca de próstatas e conhecimentos.

À Prof<sup>a</sup>. Dr<sup>a</sup>. Noeme Sousa Rocha, do Departamento de Clínica Veterinária da Faculdade de Medicina Veterinária e Zootecnia – Serviço de Patologia (Unesp/Botucatu), por seus conselhos, convívio diário e atenção dada ao mundo científico.

À todos os professores que me acompanharam na formação patológica, Alessandro Hataka, Enio Pedone Bandarra, Julio Lopes Sequeira, Milton Alves Júnior, Noeme Sousa Rocha e Paulo César Gonçalves dos Santos.

Aos meus fiéis escudeiros, Chopp, Pequena e Pequeno.

"A compaixão para com os animais é das mais nobres virtudes da natureza humana." (Charles Darwin)

Aos amigos leais e inesquecíveis, Alfredo Lima, Julio Marcondes e Taízha Ciasca, por todos os momentos que passamos e que ainda passaremos juntos. Eu amo vocês.

"É raro o amigo fiel, que persevere em todas as dificuldades do amigo."  
(Tomás de Kempis)

Àqueles que permanecerão em meu coração, Aline Alvarenga, Caio Burini, Estela e Carlos Linder, Família Vailati, Família Beira Serra, Giovana Wingeter Di Santis, Ian Martin, João Carlos Ferreira, José Palma (*in memoriam*), José Russo, Leandro Teixeira, Maria Luísa Cápua, Stelio Pacca e Rafael Torres Neto.

"Um amigo é alguém que sabe a canção de seu coração e pode cantá-la quando você tiver esquecido a letra" (Autor desconhecido)

A Prof<sup>a</sup>. Dr<sup>a</sup>. Maria de Fátima Gartner, do Laboratório de Patologia do Instituto de Ciências Biológicas Abel Salazar da Universidade do Porto, por me receber de braços abertos em seu laboratório.

Aos meus eternos amigos portugueses, Alexandra Rema, Célia Cristina Lopes, Fátima Faria, Fernanda Pereira, Irina Amorim, João Paulo Azevedo, Madalena Costa, Maria de Fátima Gartner, Rosa Lacerda e Rui Meireles, por momentos de convivência inesquecíveis.

Aos amigos santistas, que mesmo à distância, estão sempre ao meu lado.

Aos colegas e amigos de pós-graduação, Adriano Sakai, Arita Cremasco, Didier Cagnini, Isabelle Ferreira, Márcia Moleta, Mário Bariani, Mariana Vidale (obrigada pela ajuda molecular), Pedro Pinczowski, Rodolfo Françon e Sabrina Costa, pelos momentos de trabalho e descontração.

Aos residentes da Patologia e Ornitopatologia, pelo convívio diário.

E mais uma vez, ao meu "irmão mais velho" e funcionário, Maury Raul, por sua gentileza e amizade, e, Noel Melo de Almeida, pela ajuda e conversas no laboratório.

À equipe da Cirurgia Animal e Laboratório Especializado de Diagnósticos (CALE), pelo apoio nessa etapa.

Ao Engenheiro Agrônomo e estatístico, César Fujihara, pelo auxílio nas análises estatísticas.

Ao meu eterno amor...

Aos animais que dividem conosco o privilégio de terem uma alma.

À todos que contribuíram para realização deste trabalho.

**"Só existem dois dias do ano que nada pode ser feito. Um se chama ontem e o outro se chama amanhã. Portanto, hoje é o dia certo para amar, acreditar, fazer e principalmente viver."**

**(Dalai Lama)**

## SUMÁRIO

Lista de abreviaturas	xi
Resumo	xii
Abstract	xiv
Introdução	2
Revisão da literatura	5
<u>Capítulo 1</u>	
Aspectos imunofenotípicos do epitélio prostático atípico em cães	14
Resumo	15
Introdução	16
Material e métodos	17
Resultados	20
Discussão	25
Conclusões	27
Agradecimentos	28
Referências	28
<u>Capítulo 2</u>	
Caracterização molecular da cicloxigenase-2 na atrofia inflamatória proliferativa da próstata de cães	34
Resumo	35
Introdução	36
Material e métodos	37
Resultados	40
Discussão	46
Agradecimentos	48
Referências	48
Discussão geral	54
Conclusões gerais	59
Referências	61
Trabalho científico	70

## Lista de abreviaturas

AINES (Anti-inflamatórios não esteróides)  
BACT ( -actina)  
COX-2 (Ciclooxigenase-2)  
CP (Câncer prostático)  
CK (Citoceratina)  
EGF (Fator de crescimento epitelial)  
HE (Hematoxilina e eosina)  
HGPIN (Neoplasia intra-epitelial prostática de alto grau)  
HPB (Hiperplasia prostática benigna)  
IHQ (Imunoistoquímica)  
LCM (Microdissecção à laser)  
LGPIN (Neoplasia intra-epitelial prostática de baixo grau)  
PCNA (Antígeno nuclear de células em proliferação)  
PIA (Atrofia inflamatória proliferativa)  
PIN (Neoplasia intra-epitelial prostática)  
PSA (Antígeno prostático específico)  
qRT-PCR (Reação em cadeia da polimerase quantitativa)  
TMA ( *Tissue microarray*)  
TGF- (Fator de crescimento transformador- )

RODRIGUES, M.M.P. **Atipia do epitélio prostático canino: Aspectos moleculares e imunofenotípicos.** Botucatu, 2010, 82p., Tese (Doutorado) – Faculdade de Medicina Veterinária e Zootecnia, Campus de Botucatu, Universidade Estadual Paulista “Julio de Mesquita Filho”

## RESUMO

No homem e no cão, as lesões displásicas são a neoplasia intra-epitelial prostática (PIN) e a atrofia inflamatória proliferativa (PIA), as quais vêm sendo estudadas devido seu potencial pré-maligno. Diversos fatores, bem como o processo inflamatório, estão relacionados à carcinogênese prostática. A cicloxigenase-2 (COX-2) apresenta papel fundamental na resposta inflamatória e apresenta relação com o desenvolvimento do câncer de próstata. Este trabalho teve por objetivos caracterizar a proliferação e morte celular (apoptose) das células basais e secretoras do tecido prostático normal e atípico (PIA, PIN e carcinoma) dos cães, avaliar a integridade da camada de células basais por meio do anticorpo p63 e, analisar a expressão gênica de COX-2 nos diferentes componentes teciduais da PIA canina por qRT-PCR. Avaliaram-se, pela técnica de dupla marcação imunoistoquímica, os índices de proliferação e apoptose com os marcadores Ki-67 e caspase-3, respectivamente, das células secretoras (PSA positivas) e das células basais (34 E12 positivas). Para isso, foram estudadas 130 próstatas de cães adultos, inteiros e sem histórico de lesão prostática. Observou-se aumento da proliferação e diminuição da apoptose das células secretoras da PIA e do carcinoma, entretanto, as células basais apresentaram maior índice proliferativo e menor taxa de apoptose apenas nos focos de PIA. Na PIN, a proliferação celular mostrou-se mais evidente em relação à morte celular. Maior quantidade de células basais que expressaram p63 foi constatada na PIA e no carcinoma. Os focos de PIA apresentaram maior expressão gênica de COX-2 no estroma em relação às células epiteliais. Conclui-se que os compartimentos secretor e basal exibem maior proliferação celular e menor taxa apoptótica na PIA. O aumento da marcação de p63 na PIA e no carcinoma sugere participação das células



basais nas lesões atípicas da próstata. Ainda, a expressão de COX-2 na PIA é maior no compartimento estromal, revelando importante papel desta enzima na carcinogênese prostática canina.

**Palavras-chave:** próstata canina, PIN, PIA, carcinoma prostático, dupla marcação imunoistoquímica, COX-2, qRT-PCR.

RODRIGUES, M.M.P. **Atypical canine prostatic epithelial: molecular and immunophenotypic aspects.** Botucatu, 2010, 82p., Tese (Doutorado) – Faculdade de Medicina Veterinária e Zootecnia, Campus de Botucatu, Universidade Estadual Paulista “Julio de Mesquita Filho”

### ABSTRACT

Dysplastic lesions in human and dogs are prostatic intraepithelial neoplasia (PIN) and proliferative inflammatory atrophy (PIA), which have been investigated because of their pre-malignant potential. Inflammatory process is related to prostate carcinogenesis. Cyclooxygenase-2 (COX-2) plays a role in the inflammatory response and is correlated with the development of prostate cancer. This study aimed to characterize the proliferation and apoptosis of basal and secretory cells of normal and atypical prostate tissue (PIA, PIN and carcinoma) of dogs, to assess the integrity of the basal cell layer through the p63 immunohistochemistry. In addition, we analyzed the gene expression of COX-2 in different tissue components of canine PIA by qRT-PCR. Immunohistochemical double staining technique was performed using Ki-67 and caspase-3 antibodies to assess cellular proliferation and apoptosis, respectively. PSA was used to characterize the secretory cells and 34 E12 to characterize the basal cells. Were analyzed 130 prostates of adult dogs with or without history of prostatic lesion. Increased proliferation and decreased apoptosis of the secretory cells of the PIA and the carcinoma was observed, however, the basal cells showed higher proliferative index and lower rate of apoptosis only in foci of PIA. PIA and carcinomas showed high expression of p63. It was observed higher gene expression of *COX-2* in PIN stroma compared to epithelial cells. We conclude that basal and secretory compartments exhibit higher proliferative and lower apoptotic rate in PIA. The higher expression of p63 in PIA and carcinomas suggests involvement of the basal cells in atypical lesions of the prostate. Furthermore, the expression of *COX-2* in PIA is higher in the stromal compartment, revealing important role of this enzyme in the canine prostate carcinogenesis.

**Key-words:** canine prostate, PIN, PIA, prostate carcinoma, double stained immunohistochemistry, COX-2, qRT-PCR.

# INTRODUÇÃO

"Há pessoas que nunca se perdem porque nunca se põem a caminho." (Goethe)

## Introdução

A próstata canina apresenta semelhanças com a próstata humana em relação à hiperplasia prostática benigna (HPB) e ao câncer prostático (CP), sendo amplamente estudada como modelo experimental para as afecções prostáticas do homem (Lowseth *et al.*, 1990; Waters *et al.*, 1997; De Marzo *et al.*, 1999).

Baseado em estudos genéticos, topográficos e fenotípicos, muitos autores acreditam na hipótese de que, em humanos, a atrofia inflamatória proliferativa (PIA) é precursora da neoplasia intra-epitelial prostática (PIN) e/ou do carcinoma prostático (De Marzo *et al.*, 1999; Karaivanov *et al.*, 2007).

A PIN foi descrita por Bostwick e Brawer (1987) e é amplamente reconhecida como um biomarcador importante para a detecção de câncer em biopsias prostáticas do homem.

Evidências apontam a PIN de alto grau (HGPIN) como precursora do adenocarcinoma prostático e está associada a alterações fenotípicas e genotípicas (Montironi *et al.*, 2007).

O termo atrofia inflamatória proliferativa (PIA) foi proposto por De Marzo *et al.* (1999) para designar focos proliferativos do epitélio glandular associados à inflamação (Billis *et al.*, 2007).

Existem hipóteses que confirmam a PIA como precursora da PIN, dentre essas a alta taxa proliferativa em ambas as lesões, semelhanças fenotípicas nas células secretórias imaturas e localização na zona periférica da PIA, PIN e HGPIN (De Marzo *et al.*, 1999).

O câncer de próstata das espécies canina e humana apresenta similaridades morfológicas e funcionais e essas são as únicas espécies que desenvolvem o carcinoma prostático espontaneamente (LeRoy & Northrup, 2008).

Devido a alta incidência de infiltrado inflamatório inespecífico nas próstatas caninas associado à atipias epiteliais, bem como a pouca observação de PIN e carcinoma no cão, propôs-se o estudo das atipias do epitélio prostático associado ou não ao processo inflamatório.

Portanto, o presente trabalho teve por objetivo geral a caracterização imunofenotípica e molecular da PIA, PIN e carcinoma nos cães. Os objetivos específicos foram:

- Avaliação da proliferação das células secretoras e basais da próstata canina;
- Avaliação da apoptose das células secretoras e basais da próstata canina;
- Avaliação da integridade da camada de células basais na próstata canina por meio do anticorpo p63;
- Estudo molecular (qRT-PCR) da expressão de COX-2 no epitélio atípico e estroma prostático associado a infiltrado inflamatório.

# REVISÃO DA LITERATURA

"A leitura não deve ser mais do que um exercício  
para nos obrigar a pensar." (Edward Gibbon)

## Revisão da literatura

A próstata, único órgão sexual acessório nos cães, tem como principal função a produção do fluido prostático que transporta e sustenta os espermatozoides no processo de ejaculação (Swinney, 1998). No cão é dividida em dois lobos e ao centro da glândula está presente a uretra prostática (Johnston *et al.*, 2001).

Microscopicamente, a próstata canina é dividida em lóbulos, sustentados pelo estroma, e envolta por uma espessa cápsula fibromuscular. Esses lóbulos são constituídos por glândulas túbulo-alveolares (Johnston *et al.*, 2001).

O epitélio prostático é morfológicamente composto por duas camadas celulares. A camada basal consiste em células achatadas a triangulares e atua como progenitora do epitélio secretor (Lai *et al.*, 2008). Nos cães, a camada de células basais é descontínua (Leav *et al.*, 2001). As células luminais são cúbicas a colunares (Lai *et al.*, 2008). O estroma é constituído por células musculares lisas, fibroblastos, nervos e vasos linfáticos e sanguíneos (Chung *et al.*, 2005).

No homem, a próstata é dividida anatomicamente nas zonas periférica, central, de transição e periuretral. Já no cão, a próstata não apresenta divisão anatômica (LeRoy & Northrup, 2008).

A próstata é uma glândula andrógeno-dependente, uma vez que a castração do animal gera atrofia do tecido glandular e a presença e/ou variação nos níveis desses hormônios leva ao aumento gradual da glândula, por proliferação de elementos epiteliais e estromais (Rogers *et al.*, 1986; Chew, 1997; Purswell *et al.*, 2000). O crescimento prostático e a secreção do fluido são mediados pela ação da dehidrotestosterona (DHT), um metabólito da testosterona formado na presença da enzima 5 -redutase das células estromais (Johnston *et al.*, 2001).

A próstata pré-púbere é composta por densos agregados de células epiteliais envoltos por estroma acentuado, dando à glândula aspecto imaturo.

Na puberdade a ação androgênica resulta em expansão das células epiteliais (LeRoy & Northrup, 2008).

O desenvolvimento da glândula prostática e a manutenção da estrutura e função durante a fase adulta são dependentes de quantidade adequada de andrógenos. A castração gera involução da glândula devido atrofia das células epiteliais, enquanto que todos os outros componentes celulares sofrem diversas mudanças em relação a capacidade de proliferação e diferenciação (Shidaifat *et al.*, 2007).

O crescimento prostático, as alterações morfológicas referentes à idade e o envolvimento hormonal na patogenia das lesões prostáticas vem sendo cada vez mais estudados nos cães devido às semelhanças dos processos entre as espécies canina e humana (Lowseth *et al.*, 1990; Dorfman & Barsanti, 1995). Portanto, o cão é considerado um modelo natural para as doenças prostáticas associadas ao envelhecimento, como a hiperplasia prostática benigna (HPB) e o carcinoma prostático (Lai *et al.*, 2008). Além do homem, o cão é a única espécie que desenvolve carcinoma prostático espontaneamente (Argyle, 2009).

A interação estroma-epitélio representa uma importante etapa no desenvolvimento do câncer prostático e da hiperplasia. Existe a influência de fatores de crescimento, como o fator de crescimento epitelial (EGF) e fatores inibitórios, como é o caso do fator de crescimento transformador- (TGF- ) (Hellstrom *et al.*, 1997).

O carcinoma prostático é a neoplasia mais frequente em homens e apresenta alta morbidade e mortalidade (LeRoy *et al.*, 2004). Existem semelhanças entre a neoplasia prostática no cão e no homem. Ambos desenvolvem espontaneamente, acometem pacientes idosos, são localmente invasivos e desenvolvem metástases ósseas (Tremblay *et al.*, 1999).

Em animais, a incidência do câncer de próstata é baixa. É incomum em cães e rara em outras espécies de animais domésticos. Esta baixa incidência pode estar relacionada à ausência de testes diagnósticos e detecção precoce nos animais assintomáticos (LeRoy & Northrup, 2008).



No homem, a neoplasia prostática acomete exclusivamente a zona periférica. Nos cães, a localização da origem é desconhecida, porém evidências relatam o epitélio ductal adjacente à região periuretral como o mais envolvido na gênese dos tumores prostáticos (LeRoy & Northrup, 2008).

O estágio pré-neoplásico do CP em humanos é denominado neoplasia intra-epitelial prostática (PIN). Esta é caracterizada por transformação neoplásica do epitélio secretor de ductos e ácinos. O processo está restrito ao epitélio e é classificado em PIN de baixo (LGPIN) e de alto grau (HGPIN) (Montironi *et al.*, 2007).

Microscopicamente, a LGPIN caracteriza-se por ductos ou ácinos contendo epitélio hiper celular, condensado e irregular, com marcada variação do tamanho nuclear. Núcleos alongados, hipercromáticos e pequenos nucléolos podem estar presentes. A HGPIN se diferencia da LGPIN pela alta celularidade e a estratificação celular mais evidentes, além da variação do volume nuclear entre as células é menor, pois a maioria possui núcleo aumentado. A presença de nucléolo proeminente, freqüentemente múltiplo, é típica na HGPIN e de grande utilidade diagnóstica. Quatro padrões arquiteturais podem ser observados na HGPIN: sólido, micropapilar, cribiforme e plano (Bostwick, 1997).

A LGPIN não representa um fator de risco em biopsias para detecção do carcinoma prostático por isso não está relacionada ao desenvolvimento de neoplasias (Montironi *et al.*, 2007). Já a HGPIN é considerada uma lesão precursora do adenocarcinoma prostático (Arriazu *et al.*, 2006).

Segundo Helpap (1998), em humanos, o mecanismo de proliferação e diferenciação celular está alterado na PIN, pois são observadas células basais diferenciadas atipicamente, com potencial proliferativo, migrando para o compartimento secretor, enquanto no tecido normal ou hiperplásico a capacidade proliferativa é restrita à camada basal. Com esta progressiva indiferenciação celular, tende a ocorrer também a perda gradativa das células basais, facilitando a extensão da lesão para o estroma e sua transformação em carcinoma invasivo (Algaba, 1997).

A evolução de epitélio normal para PIN e câncer está associada a progressivas anormalidades do controle regulatório e diferenciação celular com aumento da atividade proliferativa das células luminais e perda de marcadores de diferenciação secretória (PSA). A atividade proliferativa na PIN é demonstrada por vários métodos, incluindo AgNOR e expressão de marcadores como o Ki-67 e antígeno nuclear de células em proliferação (PCNA), marcadores que determinam valor prognóstico e índice proliferativo (Feneley & Busch, 1997).

Como na replicação, a apoptose celular é controlada por uma rede de mecanismos de sinalização positivos e negativos e perturbações na morte programada das células estão implicadas nas doenças autoimunes, degenerativas, senis e infecções virais (Farinati *et al.*, 2001). O mecanismo de apoptose é executado por uma cascata de ativação sequencial de caspases iniciadoras e efetoras. A caspase-3 é a executora terminal, essencial para as alterações nucleares associadas à apoptose (Winter *et al.*, 2001).

Winter *et al.* (2001) observaram diminuição da expressão de caspase-3 em carcinomas prostáticos, quando comparada ao tecido normal. Do mesmo modo, Ananthanarayanan *et al.* (2006) notaram expressão de caspase-3 reduzida nos carcinomas e em focos de HGPIN em relação ao tecido prostático normal no homem.

Os primeiros dados na literatura mencionando HGPIN em cães descrevem a presença da lesão em 19 (66%) de 29 glândulas com diagnóstico prévio de adenocarcinoma. As HGPIN da próstata canina mostraram características citológicas idênticas às da glândula humana, incluindo hiperceularidade, perda da polaridade e aumento nuclear e nucleolar (Waters *et al.*, 1997). Porém, Argyle (2009) a descreve como rara na espécie canina. Da mesma forma, Rossignol *et al.* (2004) estudaram 22 próstatas de cães inteiros acima de sete anos de idade e não observaram HGPIN e apenas quatro animais apresentaram LGPIN.

No homem, a PIN apresenta forte associação com o câncer prostático em relação à ocorrência na mesma glândula e localização (Montironi *et al.*, 2007). Um critério diagnóstico da PIN e do carcinoma é a perda da

continuidade da camada de células basais observada em estudos imunohistoquímicos que utilizaram anticorpos como o p63 e citoceratina de alto peso molecular (34 E12) (Montironi *et al.*, 2007). A imunomarcação do p63 é nuclear, enquanto que o 34 E12 é citoplasmática (Shah *et al.*, 2004)

Porém, no cão, a camada de células basais do epitélio prostático normal, hiperplásico ou com atipias é descontínua, o que dificulta a caracterização da PIN (Leav *et al.*, 2001).

O marcador de células basais (34 E12) tem sido amplamente utilizado na tentativa de distinguir o carcinoma prostático das lesões que o mimetizam (Shah *et al.*, 2004). O 34 E12 é uma citoceratina de alto peso molecular e, foi primeiramente proposto como marcador de células basais por Gown & Vogel (1984).

A expressão do gene *p63*, membro da família do *p53*, apresenta-se diminuída no adenocarcinoma da próstata comparando-se ao epitélio normal e é empregado como marcador de células basais no câncer prostático. É normalmente expressa em células basais de estruturas epiteliais, incluindo o epitélio prostático, e está envolvida na diferenciação e proliferação epitelial (Dhillon *et al.*, 2009). A p63 pode estar associado a 34 E12, porém não fornece informações adicionais ao diagnóstico (Boran *et al.*, 2010).

A p63, no homem, é expressa em diversas neoplasias epiteliais, indicando possível papel desta proteína no crescimento e desenvolvimento nestes tumores (Ramalho *et al.*, 2006). Molinié *et al.* (2006) observaram expressão de p63 em 1 a 100% de lesões atróficas e benignas e ausência total em células basais no CP.

Utilizando a expressão de p63 em próstatas humanas, Parsons *et al.* (2001) demonstraram que as células basais do epitélio normal são fortemente marcadas, enquanto que na PIA e no HGPIN a marcação está mais esparsa e negativa nos adenocarcinomas.

Matsuzaki *et al.* (2009), em estudo caracterizando a PIN no cão, observaram aumento da expressão de p63 nesta lesão, sugerindo papel importante das células basais na carcinogênese prostática. Contudo, o papel

das células basais no desenvolvimento e carcinogênese prostática é desconhecido. Estas células são consideradas indiferenciadas sem atividade secretora e progenitoras das células luminais (El-Alfy *et al.*, 2000).

Existem evidências que a inflamação pode contribuir para a carcinogênese prostática (Wang *et al.*, 2007), acarretando danos repetidos no genoma, resultando em aumento da proliferação celular (Wagenlehner *et al.*, 2007).

O processo inflamatório está associado ao epitélio atrófico e este apresenta aumento da taxa proliferativa e diminuição do índice apoptótico (Woenckhaus & Fenic, 2008). Com isso, a atrofia prostática pode representar uma lesão proliferativa e, quando associada à inflamação, é denominada atrofia inflamatória proliferativa (PIA) (De Marzo *et al.*, 2003). Nesse contexto, De Marzo *et al.* (1999) propõem o termo PIA para designar foco discreto de epitélio glandular proliferado com aspecto morfológico de atrofia simples ou hiperplasia pós-atrótica, associado a inflamação.

A atrofia prostática em humanos é identificada com redução do volume glandular e estromal e pode ser dividida em dois grandes grupos: difusa e focal. A difusa resulta da diminuição de andrógenos circulantes, enquanto que a focal não apresenta esta relação. A atrofia focal ocorre na zona periférica da próstata, local onde se observam os carcinomas, e está relacionada com infiltrado inflamatório mononuclear (De Marzo *et al.*, 1999; De Marzo *et al.*, 2003).

As células inflamatórias mononucleares são observadas com frequência na zona periférica da próstata humana (Woenckhaus & Fenic, 2008). Da mesma forma, a localização da PIA na zona periférica da glândula do homem, e seu potencial proliferativo sugerem a hipótese de que a PIA represente uma lesão precursora do CP (De Marzo *et al.*, 1999). Segundo modelo de carcinogênese prostática proposto por Palapattu *et al.* (2004), a PIA é descrita como uma resposta das células epiteliais prostáticas normais a um microambiente de estresse.

O microambiente, caracterizado pelo acúmulo de células inflamatórias, especialmente no estroma, gera secreção de proteases, fatores mitogênicos, antiapoptóticos e angiogênicos (Wang *et al.*, 2005).

Em homens idosos tem-se observado lesões prostáticas caracterizadas por atrofia do epitélio, além de alterações estromais. Esses focos apresentam aumento no índice proliferativo das células em relação ao epitélio normal e usualmente estão associados ao infiltrado inflamatório, ou seja, focos de PIA (Platz & De Marzo, 2004).

A PIA ocorre adjacente à HGPIN e/ou ao câncer e apresenta anormalidades genéticas semelhantes (Sugar, 2006; Karaivanov, 2007). A PIA pode progredir para HGPIN e, subseqüentemente, para carcinoma prostático. (Tomas *et al.*, 2007; De Marzo *et al.*, 2007; Karaivanov *et al.*, 2007).

Em estudo realizado para caracterizar a morfologia e o imunofenótipo da PIA, observaram 34% de lesões atróficas focais com áreas com epitélio atípico margeando diretamente ácinos e ductos com HGPIN (De Marzo *et al.*, 1999).

A relação entre inflamação, imunidade inata e câncer tem sido amplamente aceita, no entanto, muitos dos mecanismos moleculares e celulares que mediam essa relação não foram elucidados (Coussens & Werb, 2002). As células inflamatórias produzem radicais livres tóxicos, responsáveis por causar danos teciduais e permanente lesão no DNA, além da produção de ácido araquidônico (Wagenlehner *et al.*, 2007).

Os produtos do metabolismo do ácido araquidônico compõem um conjunto de mediadores que modulam as respostas inflamatória e imunológica. São decorrentes da oxidação do ácido araquidônico, o qual é gerado pela ação da enzima fosfolipase A<sub>2</sub>. A oxidação do ácido araquidônico pode ser realizada por duas vias enzimáticas: a da cicloxigenase e a da lipoxigenase. A ação do sistema enzimático da cicloxigenase (COX) sobre os fosfolípídeos de membrana converte o ácido araquidônico em prostaglandinas (Wang *et al.*, 2006).

Existem dois tipos de cicloxigenase que exercem funções diferentes, a cicloxigenase-1 (COX-1) e a cicloxigenase-2 (COX-2). A COX-1 (constituente) é

uma enzima que precisa estar disponível e funcional no organismo, sendo expressa em vários tecidos. A COX-2 não é detectada nos tecidos, mas pode ser induzida por sinais pró-inflamatórios (Zha *et al.*, 2001).

A COX-2 apresenta papel importante na carcinogênese, estimulando a proliferação celular, inibindo a diferenciação epitelial e a apoptose, incitando a invasividade celular e a metástase (Wang *et al.*, 2005). Possui importante função na regulação da angiogênese associada à proliferação neoplásica (Queiroga *et al.*, 2005). O aumento na expressão dessa enzima está relacionado à produção do fator de crescimento endotelial, determinando a habilidade para estimular o desenvolvimento de células endoteliais e promover a angiogênese (Wang & Dubois, 2004).

Esses dados sugerem uma possível ação da COX-2 no processo de progressão da lesão pré-neoplásica ou neoplasia benigna para proliferação maligna (Kulkarni *et al.*, 2001).

Mehar *et al.* (2008) sugerem a utilização de anti-inflamatórios não esteróides (AINES) inibidores da COX-2 para a prevenção e tratamento do câncer prostático em humanos. Os AINES seletivos da COX-2 induzem a apoptose de células neoplásicas e estão associados ao aumento de sobrevivência dos pacientes e redução de metástases.

A COX-2 é expressa em carcinomas prostáticos das espécies humana e canina, sugerindo o envolvimento dessa proteína na patogênese das neoplasias prostáticas de ambas as espécies. No homem é expressa em áreas que apresentam inflamação crônica (L'eplattenier *et al.*, 2007). Ainda, estudos em humanos têm avaliado a expressão da COX-2 no câncer prostático, porém com resultados conflitantes. Gupta *et al.* (2000) sugerem uma elevada expressão nos carcinomas, enquanto que Zha *et al.* (2001) demonstraram que a expressão de COX-2 é extremamente baixa ou ausente na maioria das neoplasias prostáticas.

Karaivanov *et al.* (2007) avaliaram a expressão de COX-2 na PIN, PIA e no carcinoma prostático e demonstraram que esta foi significativa apenas na PIN, contribuindo, portanto, para a hipótese da transformação de PIA, para PIN.

Em próstatas caninas, a expressão de COX-2 foi avaliada em percentual de células epiteliais marcadas e intensidade de marcação, observando-se maiores escores para estas variáveis nos focos de células neoplásicas, seguidos pelos de PIA, PIN e epitélio normal (Rodrigues *et al.*, 2010).

Portanto, o estudo das lesões prostáticas no cão pode gerar maior recurso diagnóstico e terapêutico na espécie humana, além de contribuir para o avanço da Medicina Veterinária no que diz respeito à aplicação de marcadores específicos para as afecções prostáticas dos cães.

# CAPÍTULO 1

"Não basta saber, é preciso também aplicar; não basta querer, é preciso também fazer." (Goethe)



## Aspectos imunofenotípicos do epitélio prostático atípico em cães

Rodrigues M.M.P.<sup>1</sup>, Faleiro M.B.R.<sup>2</sup>, De Moura V.M.B.D.<sup>2</sup>, Soares, F.A.<sup>3</sup>,  
Rogatto, S. R.<sup>4</sup>, Laufer Amorim R.<sup>1</sup>

1. Departamento de Clínica Veterinária, Faculdade de Medicina Veterinária e Zootecnia, Universidade Estadual Paulista, Botucatu, São Paulo
2. Escola de Veterinária, Universidade Federal de Goiás, Goiânia, Goiás
3. Departamento de Patologia, Hospital AC Camargo, São Paulo, SP
4. Departamento de Urologia, Faculdade de Medicina, Universidade Estadual Paulista, Botucatu, São Paulo e Laboratório NeoGene, Hospital AC Camargo, São Paulo, SP

## Resumo

Atualmente, as lesões pré-neoplásicas no homem, vêm sendo estudadas devido a alta mortalidade e morbidade do câncer prostático. Na próstata humana, a neoplasia intra-epitelial prostática (PIN) e a atrofia inflamatória proliferativa (PIA) compreendem lesões consideradas pré-neoplásicas. A PIN de alto de grau apresenta correlação com o diagnóstico de carcinomas e a PIA, lesão caracterizada por atipias com presença de infiltrado inflamatório, também tem sido associada ao câncer prostático em humanos. Estudos recentes apontam uma baixa incidência de PIN em cães, e não existem relatos de PIA nesta espécie. Diante disso, o presente trabalho teve por objetivo a caracterização imunoistoquímica das lesões epiteliais atípicas da próstata do cão. As lesões foram classificadas em PIA, PIN de acordo com critérios da literatura humana e carcinoma de acordo com Foster e Ladds (2007). A técnica de dupla marcação imunoistoquímica foi empregada com os anticorpos 34 E12/caspase-3, 34 E12/Ki-67, PSA/caspase-3 e PSA/Ki-67, além do anticorpo p63 para avaliação da integridade da camada de células basais. Observou-se maior número de amostras positivas para a avaliação do índice proliferativo e menor número de amostras positivas para a avaliação do índice apoptótico das células secretoras e basais na PIA e no carcinoma, porém na PIN foi constatada maior número de amostras positivas para proliferação das células secretoras (PSA positivas). Os resultados são semelhantes aos da próstata humana, o que sugere potencial pré-neoplásico da PIN e da PIA no cão e, novamente aponta a próstata canina como modelo natural de estudo das doenças prostáticas do homem.

**Palavras-chave:** cão, próstata, PIA, PIN, carcinoma prostático, imunoistoquímica.

## 1. Introdução

O cão é considerado um modelo natural para o estudo das doenças prostáticas do homem associadas ao envelhecimento, como a HPB e o carcinoma prostático (Lai *et al.*, 2008), o que se deve em parte, além do homem, o cão ser a única espécie que desenvolve carcinoma prostático espontaneamente (Argyle, 2009).

Na próstata humana, o estágio pré-neoplásico é caracterizado pela lesão denominada neoplasia intra-epitelial prostática (PIN) (LeRoy & Northrup 2008), sendo que a PIN de alto grau (HGPIN) é considerada precursora do carcinoma prostático (Montironi *et al.*, 2007). Os primeiros dados na literatura mencionando HGPIN em cães descrevem a presença da lesão em 66% das glândulas com diagnóstico prévio de adenocarcinoma (Waters *et al.*, 1997). Porém, Argyle (2009) a descreve como rara na espécie canina.

A inflamação da próstata é frequentemente associada ao epitélio secretor atrófico que apresenta aumento da taxa proliferativa e diminuição do índice apoptótico (Woenckhaus & Fenic, 2008). Devido a essa e outras características, o processo inflamatório tem sido relacionado ao desenvolvimento do carcinoma prostático no homem (Tomas *et al.*, 2007).

Assim, De Marzo *et al.* (1999) propuseram o termo atrofia inflamatória proliferativa (PIA) para designar os focos de proliferação epitelial glandular com aparência morfológica de uma atrofia simples ou hiperplasia pós-atrófica, ocorrendo em associação à inflamação.

Em homens, um critério diagnóstico da PIN e do carcinoma, é a perda da continuidade da camada de células basais observada em estudos imunoistoquímicos, com a utilização de anticorpos como o p63 e citoceratina de alto peso molecular (34 E12) (Montironi *et al.*, 2007).

A proteína p63 é expressa no compartimento epitelial de diversos órgãos (Parsons *et al.*, 2001; Shah *et al.*, 2004), inclusive no epitélio prostático normal do homem (Yang *et al.*, 1998). Quando comparada a imunomarcação da p63 com a 34 E12 em próstatas humanas, observa-se uma menor variação na

intensidade de marcação para p63, sendo este o marcador mais indicado no diagnóstico de carcinoma prostático (Shah *et al.*, 2004).

Utilizando a expressão de p63 em próstatas humanas, Parsons *et al.* (2001) demonstraram que as células basais do epitélio normal são fortemente marcadas, enquanto que na PIA e na HGPIIN a marcação é esparsa e negativa nos adenocarcinomas.

Matsuzaki *et al.* (2009), em estudo caracterizando a PIN no cão, observaram aumento da expressão de p63 nesta lesão, sugerindo papel importante das células basais.

O presente trabalho teve como objetivo a caracterização imunohistoquímica das lesões epiteliais atípicas da próstata canina (PIA, PIN e carcinoma) para avaliação da proliferação e apoptose das células secretoras e basais, bem como da integridade da camada de células basais.

## 2. Material e métodos

### 2.1. Material

Foram utilizadas 130 próstatas de cães acima de quatro anos de idade, inteiros e sem histórico de afecção prostática, provenientes dos Centros de Controle de Zoonoses das cidades de Botucatu (SP), Bauru (SP) e Goiânia (GO). Estas foram fixadas em formalina 10%, processadas e incluídas em parafina. Cortes histopatológicos foram confeccionados e corados pela técnica de Hematoxilina-Eosina (HE). As lesões foram classificadas em PIA de acordo com De Marzo *et al.* (1999), PIN segundo Waters e Bostwick (1997) e carcinoma de acordo com Foster e Ladds (2007), por quatro patologistas.

Após a classificação histomorfológica, definiram-se as áreas dos cortes histológicos a serem amostradas para a confecção do bloco de microarranjo tecidual (TMA), com auxílio do equipamento Tissue Microarrayer (*Beencher Instruments, Silver Spring, USA*), com *cores* 1,0mm. Após o corte em micrótomo rotativo do bloco receptor, este foi passado para lâminas de vidro com fita adesiva (*Instrumedics Inc, Hackensack, NJ, USA*), mantidas em

freezer a  $-20^{\circ}\text{C}$ , até o momento da reação de imunistoquímica, para evitar a oxidação.

Das 130 próstatas analisadas foram obtidos 149 diagnósticos diferentes, uma vez que em uma mesma amostra havia lesões distintas. Este estudo foi aprovado pelo Comitê de Ética da Faculdade de Medicina Veterinária e Zootecnia/ UNESP, Botucatu/SP, sob protocolo 10/2007.

## 2.2. Imunoistoquímica

A dupla marcação imunoistoquímica foi utilizada para caracterizar a proliferação e a apoptose das células epiteliais secretoras (PSA/Ki-67 e PSA/caspase-3) e basais (34 E12/Ki-67 e 34 E12/caspase-3).

Para a avaliação da camada de células basais utilizou-se o anticorpo primário anti-p63 (*Dako M7247, clone 4A4, Dako, diluição 1:200*) e, nas duplas marcações, para marcação do epitélio secretor utilizou-se o anticorpo anti-PSA policlonal (*Dako A0562, diluição 1:1000*), e para o epitélio basal a citoceratina de alto peso molecular (*Dako M0630, clone 34 E12, diluição 1:50*). Para avaliação da proliferação celular a apoptose, nas células secretoras e basais, utilizou-se adicionalmente os anticorpos primários anti-Ki-67 (*Dako M7240, clone MIB-1, diluição 1:50*) e anti-caspase-3 (*Cell signaling 9661S, clone Asp175, diluição 1:200*).

Após desparafinização e hidratação, procedeu-se a recuperação antigênica. Para o anticorpo p63 utilizou-se solução tampão de Citrato 10mM, pH 6,0, pré-aquecida em banho-maria à  $96^{\circ}\text{C}$ , por 20 minutos, e para a técnica de dupla marcação (34 E12/caspase-3; 34 E12/Ki-67; PSA/caspase-3; PSA/Ki-67) a mesma solução em panela de pressão (*Pascal® Dako*) a  $121^{\circ}\text{C}$  durante três minutos. A peroxidase endógena foi bloqueada com peróxido de hidrogênio 3% em metanol por 20 minutos. Em seguida o material foi mantido durante uma hora, a  $27^{\circ}\text{C}$ , em solução de leite em pó desnatado (Molico®), diluída a 3% em água deionizada. As lâminas com os anticorpos anti-Ki-67 e anti-caspase-3 foram incubadas em câmara úmida, durante 18 horas (*overnight*) a  $4^{\circ}\text{C}$ .

O complexo secundário utilizado foi o Advance HRP (*Dako K4068*), seguindo as recomendações do fabricante. As lâminas foram lavadas com solução tampão TRIS pH 7,4 entre as etapas. Para a revelação da reação foi empregada a solução pronta para o uso de DAB (*Dako K3468*), por cinco minutos. As lâminas utilizadas para ao anticorpo primário anti-p63 foram contra-coradas com Hematoxilina de Harris, desidratadas e montadas.

Para a dupla marcação, as lâminas foram novamente incubadas com um segundo anticorpo primário (PSA e 34 E12), em câmara úmida, durante duas horas a 27°C. Em seguida, procedeu-se a etapa do complexo secundário com o kit Advance HRP (*Dako K4068*) e, revelação com o cromógeno AEC (*Dako K3468*), por 15 minutos, a 27°C. Seguiu-se a contra-coloração com Hematoxilina de Harris, lavagem em água corrente e montagem das lâminas com meio aquoso Faramount (*Dako S3025*).

Utilizou-se linfonodo normal de cão como controle positivo para os anticorpos anti-Ki-67 e anti-caspase-3 e para os demais anticorpos (PSA, 34 E12 e p63), o tecido prostático foi utilizado como controle interno. O controle negativo foi realizado substituindo-se o anticorpo primário por imunoglobulina de camundongo (*Dako N1698*) para anticorpos monoclonais e imunoglobulina de coelho (*Dako N1699*) para anticorpos policlonais. Todas as reações foram acompanhadas de seus respectivos controles positivos e negativos.

A avaliação das amostras de imunoistoquímica foi realizada em aumento de 40X, localizando-se o foco de cada lesão prostática, sendo conferido o resultado positivo ou negativo para a reação imunoistoquímica. As células secretoras foram positivas quando se observou marcação citoplasmática para PSA, enquanto que a positividade das células basais foi considerada quando houve marcação citoplasmática para 34 E12 e nuclear para p63. Para os anticorpos anti-Ki-67, anti-caspase-3 considerou-se a marcação nuclear. Para avaliação da dupla marcação, verificou-se a positividade concomitante para 34 E12 e Ki-67 ou caspase-3 nos focos de lesão e, em seguida nas outras lâminas imunomarcadas para PSA e Ki-67 ou caspase-3. Obteve-se assim o número de casos positivos e negativos para cada lesão estudada.

Para a avaliação do anticorpo p63 considerou-se marcação nuclear e escores foram utilizados em relação à porcentagem de células marcadas: - sem marcação; 1+: 0 a 25%; 2+: 25 a 50%; 3+: 50 a 75%; 4+: 75 a 100% (adaptado de Harvey *et al.*, 1999).

A análise estatística foi realizada com auxílio do programa BioEstat 5.0, utilizando-se o Teste Exato de Fisher, com grau de confiança de 0,05.

### 3. Resultados

Dos 149 diagnósticos instituídos na lâmina de TMA, 31 cores foram utilizados, sendo seis (19,4%) epitélio normal, 11 (35,5%) PIA, três (9,6%) PIN e 11 (35,5%) carcinomas.

A média do percentual de amostras negativas e positivas na dupla marcação imunoistoquímica para os anticorpos 34 E12/caspase-3 e 34 E12/Ki-67 estão apresentados na tabela 1.

**Tabela 1.** Número de amostras negativas (-) e positivas (+) para dupla marcação imunoistoquímica com 34 E12/caspase-3 e 34 E12/Ki-67 em próstatas caninas, de acordo com o diagnóstico histopatológico.

	<i>34 E12</i>		<i>Caspase-3</i>		<i>Ki-67</i>	
	-	+	-	+	-	+
Normal (n=6)	2 (33,%)	4 (66,7%)	4 (100%) <sup>A</sup>	0 <sup>A</sup>	4 (100%) <sup>A</sup>	0 <sup>A</sup>
PIA (n=11)	2 (18,2%)	9 (81,8%)	8 (88,88%) <sup>B</sup>	1 (11,12%) <sup>B</sup>	8 (88,88%) <sup>B</sup>	1 (11,12%) <sup>B</sup>
PIN (n=3)	2 (66,7%)	1 (33,3%)	1 (100%) <sup>A</sup>	0 <sup>A</sup>	SL	SL
Carcinoma (n=11)	1 (9%)	10 (91%)	9 (90%) <sup>B</sup>	1 (10%) <sup>B</sup>	7 (70%) <sup>B</sup>	3 (30%) <sup>B</sup>

SL – sem leitura. Ausência de controle positivo interno na reação ou ausência de tecido.

Letras maiúsculas diferentes na mesma coluna significam diferença estatística (Teste exato de Fisher,  $p < 0,05$ )

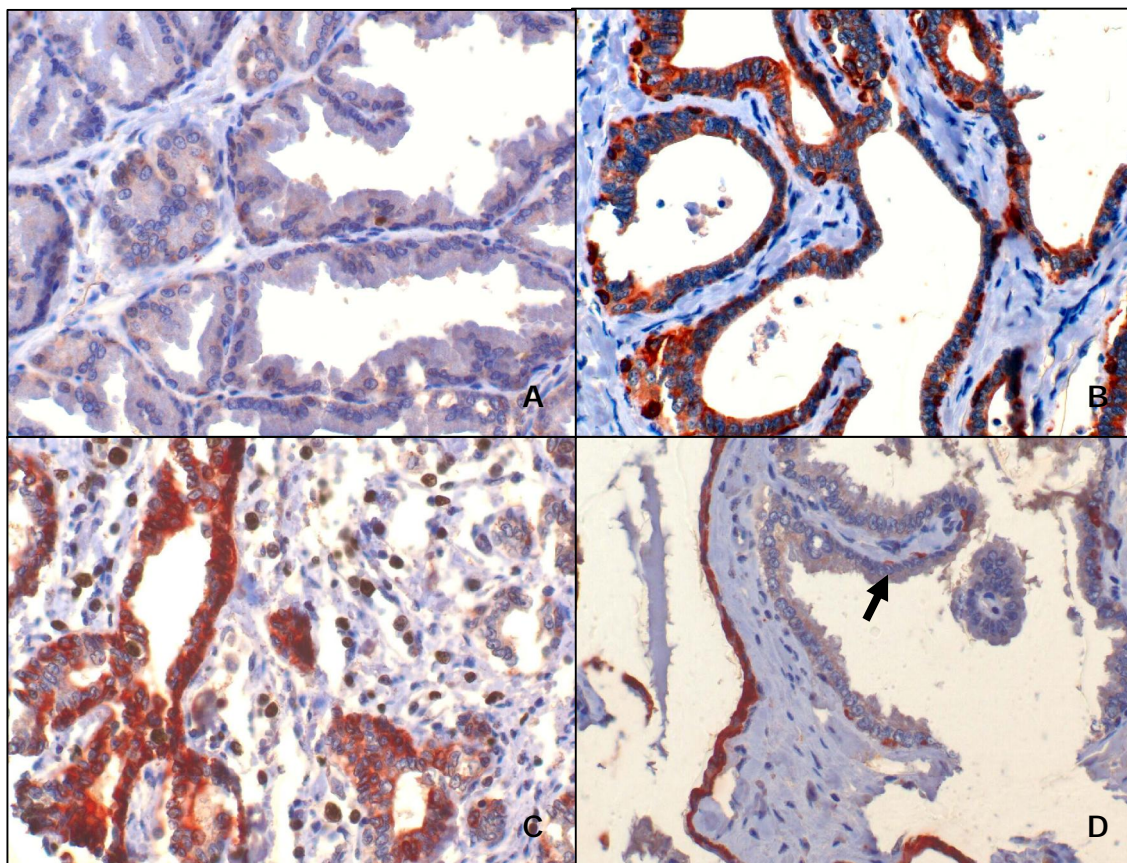
Houve maior número de casos positivos para caspase-3 e Ki-67 na dupla marcação de 34 E12/caspase-3 e 34 E12/Ki-67 nas próstatas que apresentaram PIA em relação ao tecido prostático normal e focos de PIN ( $p < 0,05$ ). O maior percentual de expressão para 34 E12 foi observado nos focos de PIA, onde 81,8% (9/11) das amostras expressaram este marcador, entretanto os focos de PIN apresentaram 33,3% (1/3) de positividade para 34 E12.

A imunomarcação para os anticorpos anti-caspase-3 e anti-Ki-67 foi observada em 11,12% (1/9) dos focos de PIA, no entanto, na PIN e nas próstatas normais não houve expressão para estes anticorpos.

Diferença estatística foi observada nos focos de PIA e no carcinoma quando avaliadas a proliferação e apoptose.

A figura 1 representa a imunomarcação para caspase-3 e Ki-67 associados ao 34 E12, nas diferentes lesões estudadas.





**Figura 1.** Imunoistoquímica dupla marcação, Advance, DAB/AEC, contra-coloração Hematoxilina de Harris. (A) Próstata canina normal. Discreta marcação para 34 E12 e ausência de expressão de caspase-3, 40x. Dupla marcação (34 E12/caspase-3). (B) PIA canina. 34 E12 (+) e caspase-3 (-), 40x. Dupla marcação (34 E12/caspase-3). (C) PIA canina. Marcação positiva para 34 E12 e Ki-67, 40x. Dupla marcação (34 E12/Ki-67). (D) PIN canina. Marcação negativa para 34 E12 e caspase-3 (seta), 40x. Dupla marcação (34 E12/caspase-3).

A tabela 2 mostra os resultados obtidos na leitura dos anticorpos PSA/caspase-3 e PSA/Ki-67.

**Tabela 2.** Número de amostras negativas (-) e positivas (+) para dupla marcação imunohistoquímica com PSA/caspase-3 e PSA/Ki-67 em próstatas caninas, de acordo com o diagnóstico histopatológico.

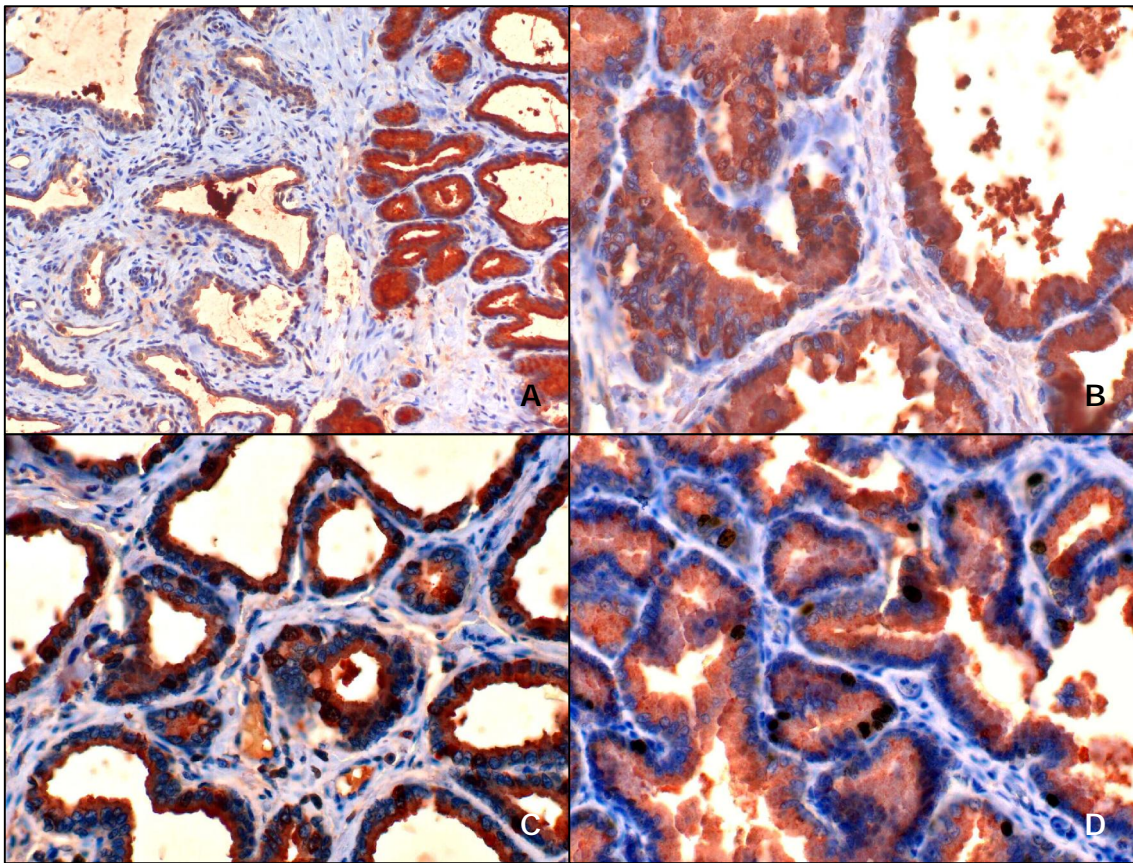
	<i>PSA</i>		<i>Caspase-3</i>		<i>Ki-67</i>	
	-	+	-	+	-	+
Normal (n=6)	2 (33,3%)	4 (66,7%)	4 (100%) <sup>A</sup>	0 <sup>A</sup>	2 (50%) <sup>A</sup>	2 (50%) <sup>A</sup>
PIA (n=11)	2 (18,2%)	9 (81,8%)	8 (88,88%) <sup>B</sup>	1 (11,12%) <sup>B</sup>	5 (55,5%) <sup>A</sup>	4 (45,5%) <sup>A</sup>
PIN (n=3)	2 (66,7%)	1 (33,3%)	1 (100%) <sup>A</sup>	0 <sup>A</sup>	0 (0%) <sup>A</sup>	1 (100%) <sup>A</sup>
Carcinoma (n=11)	1 (9%)	10 (91%)	9 (90%) <sup>B</sup>	1 (10%) <sup>B</sup>	2 (20%) <sup>B</sup>	8 (80%) <sup>B</sup>

Letras maiúsculas diferentes na mesma coluna significam diferença estatística (Teste exato de Fisher,  $p < 0,05$ )

Na avaliação dos anticorpos PSA/caspase-3 houve diferença estatística entre o número de amostras positivas de PIA e carcinoma, em relação ao tecido prostático normal e focos de PIN ( $p < 0,05$ ). O maior percentual de amostras positivas para PSA foi observado no carcinoma (91%), seguido da PIA (81,8%), próstata normal (66,7%) e da PIN (33,3%).

Observou-se diferença estatística, para a expressão de caspase-3, nas próstatas que apresentaram PIA e carcinoma em relação à PIN e próstatas normais. A proliferação celular esteve aumentada no carcinoma, onde 80% (8/10) das amostras exibiram imunomarcação para o anticorpo anti-Ki-67.

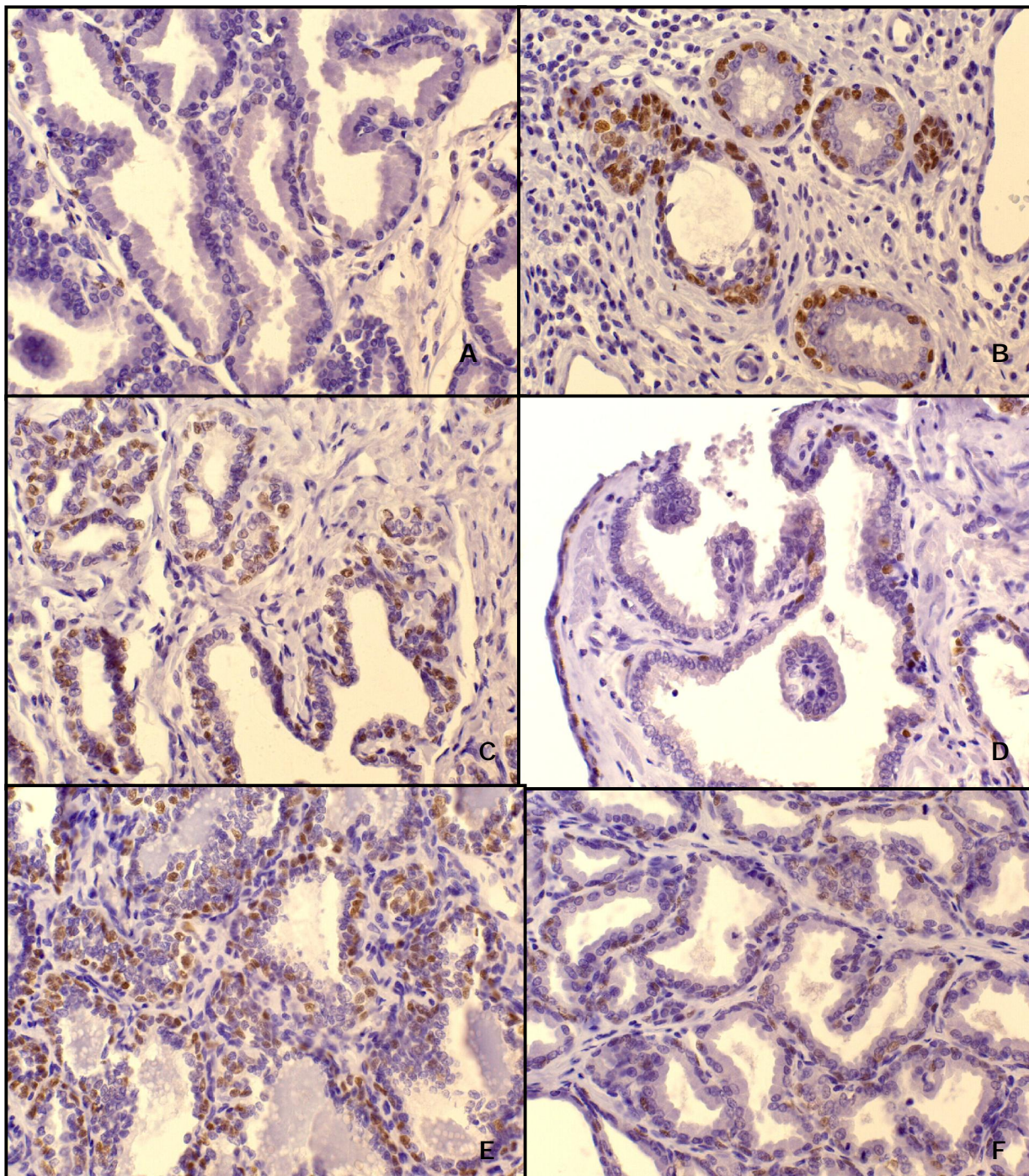
A figura 2 revela a expressão dos anticorpos anti-caspase-3 e anti-Ki-67 nas células secretoras (PSA+) da PIA, da PIN e do carcinoma.



**Figura 2.** Imunoistoquímica dupla marcação (PSA/caspase-3), Advance, DAB/AEC, contra-coloração Hematoxilina de Harris. **(A)** PIA canina. Discreta marcação para PSA. Observar transição entre epitélio normal e PIA, 40x. Dupla marcação (PSA/caspase-3). **(B)** PIN canina. Marcação positiva para PSA e caspase-3, 40x. Dupla marcação (PSA/caspase-3). **(C)** Carcinoma prostático em cão. Marcação intensa para PSA e caspase-3, 40x. Dupla marcação (PSA/caspase-3). **(D)** Carcinoma prostático em cão. Marcação positiva para PSA e Ki-67, 40x. Dupla marcação (PSA/Ki-67).

Na avaliação da imunomarcação do p63 observou-se que a próstata do cão não apresenta continuidade da camada de células basais em glândulas normais e com lesões atípicas.

As lesões de PIA e carcinoma exibiram 36,4% e 90,9% das amostras, respectivamente, com mais de 50% de células positivas para p63. O tecido prostático normal e os focos de PIN apresentaram positividade para este marcador, porém com menos de 50% de células imunomarcadas (Figura 3).



**Figura 3.** Próstata de cão. **(A)** Tecido prostático normal. Observar marcação nuclear de células basais, 40x. **(B)** Atrofia inflamatória proliferativa. Intensa marcação de células basais e infiltração estromal, 40x. **(C)** Atrofia inflamatória proliferativa. Células positivas com infiltração estromal, 40x. **(D)** Neoplasia intra-epitelial prostática. Discreta marcação de células basais, 40x. **(E)** Carcinoma prostático. Grande quantidade de células basais positivas com infiltração estromal, 40x. **(F)** Carcinoma prostático. Diminuição da intensidade de marcação, 40x. Imunoistoquímica, p63, Advance, DAB, contra-coloração Hematoxilina de Harris.

#### 4. Discussão

A próstata é sítio de diversas afecções, dentre essas a PIN, considerada precursora do câncer prostático (Rossignol *et al.*, 2004). Waters & Bostwick (1997) descrevem um alto índice dessa lesão em cães. Entretanto, neste trabalho a incidência foi baixa (9,67%), concordando com os dados de Rossignol *et al.* (2004) e Argyle (2009).

Assim como descrito na literatura, registramos focos de PIN adjacentes aos carcinomas prostáticos, anuindo à teoria de que a HGPIN ocorre concomitantemente à focos de carcinoma (Waters & Bostwick, 1997).

A ocorrência simultânea de HGPIN e carcinoma, em cães, variam de 30% a 72% (Waters *et al.*, 1997). No entanto, no estudo de Aquilina *et al.* (1998) e Madwell *et al.* (2004) 0% e 3% dos cães com carcinoma, diagnosticado em exame histopatológico, respectivamente, apresentaram focos de PIN. No presente trabalho, focos de PIN foram observados em 10% dos carcinomas avaliados.

Em recente estudo em cães, Lai *et al.* (2008) observaram comprometimento de toda a glândula, com invasão da cápsula nos carcinomas prostáticos. Entretanto, neste estudo, as neoplasias prostáticas não evidenciaram tal característica.

A incidência de neoplasia prostática canina observada neste trabalho foi baixa quando comparada com a do homem, visto que foram diagnosticados 11 casos de carcinoma em 149 diagnósticos (7,38%). Porém, maior que outros relatos na medicina veterinária (Cornell *et al.*, 2000; LeRoy & Northrup, 2008).

A imunomarcção de PSA na próstata canina já foi demonstrada por outros grupos (Anidjar *et al.*, 2001; Sorenmo *et al.*, 2003) e não se observou a presença desta proteína no plasma de cães, e sim um gene ortólogo que codifica a proteína arginina esterase prostática, que conserva os mesmos elementos responsivos a andrógeno do que os genes do homem (Olsson *et al.*, 2004).

Xiao *et al.* (2004) avaliaram câncer prostático em homens e observaram um decréscimo na expressão do PSA nos casos com alto grau de Gleason. A observação de carcinomas prostáticos caninos positivos para PSA e 34 E12 pode inferir na aquisição de um fenótipo indiferenciado, pela expressão imunistoquímica de ambos os marcadores avaliados.

No presente estudo, com o uso da técnica de dupla marcação imunistoquímica com anticorpos de proliferação (Ki-67) e apoptose (caspase-3) nas células secretoras do carcinoma prostático do cão observou-se redução na expressão de marcadores apoptóticos e aumento significativo da proliferação.

Foi postulado que as células epiteliais atróficas nos focos de PIA são alvo de transformação neoplásica, podendo dar origem ao carcinoma de forma direta ou indireta, via o desenvolvimento de PIN (Montironi *et al.*, 2002). Um dos fatores que suporta esta hipótese é o maior índice proliferativo das células epiteliais, quando comparadas com os ácinos normais (Wang *et al.*, 2004), o que também foi observado em neste estudo, já que o percentual de amostras com proliferação do compartimento secretor na PIA foi de 55,5% e 30% no epitélio basal.

Wang *et al.* (2004) observaram, no homem, aumento da expressão de bcl-2 em focos de PIA, o que corrobora os achados deste estudo, onde o índice apoptótico, avaliado pela caspase-3, foi baixo em todas as lesões estudadas.

A proteína p63 é um marcador de células basais, utilizado para determinar o *status* da camada de células basais, permitindo distinguir, no homem, lesões como PIA, PIN e carcinoma (Karaivanov *et al.*, 2007).

As células basais na próstata normal do homem expressam grande quantidade da proteína p63 (Parsons *et al.*, 2001). Contudo, neste estudo revelou foi constatada diminuição da marcação em glândulas normais, com lesões benignas e nos focos de PIN. Já Matsuzaki *et al.* (2009), avaliando focos de PIN no cão, observaram maior percentual de células p63 positivas nesta lesão do que em ácinos normais. Estes autores inferem a participação das células basais na origem da PIN.

Na PIA e no carcinoma houve aumento da marcação da proteína p63, discordando da literatura que refere redução da expressão da p63 (Parsons *et al.*, 2001). Nossa hipótese com relação a este achado discordante implica em uma proliferação de células basais com ruptura da membrana basal e infiltração de células atípicas no estroma.

Este achado é corroborado pela co-expressão, em células neoplásicas da próstata canina, de citoceratinas de células luminiais e basais, sugerindo a origem dos carcinomas, a partir das células basais (Grieco *et al.*, 2003).

Leav *et al.* (2001) utilizaram citoceratina para demonstrar que no tecido prostático normal os dutos prostáticos, e não os ácinos, apresentam uma camada de células basais contínua, e que nos carcinomas, os ácinos neoplásicos também apresentam essa camada contínua, que pode sugerir que as células neoplásicas se originaram do epitélio dos ductos, ou também que houve invasão das células neoplásicas nos ductos.

Acreditamos que no cão, o critério de invasividade pela descontinuidade da camada de células basais não é o mais adequado. O mesmo argumento pode ser usado no diagnóstico morfológico de focos de PIN, em que no homem há a manutenção da camada de células basais. Este aspecto se perde na avaliação de PIN no cão. Neste estudo não encontramos a camada de células basais íntegra, nem no epitélio ductal de próstatas normais, nem nos carcinomas.

## 5. Conclusões

A PIA, a PIN e o carcinoma apresentaram maior percentual de células secretoras (PSA+) em proliferação do que em apoptose, sendo que na PIA e no carcinoma a proliferação de células secretoras era mais acentuada do que nos focos de PIN. Além disso, o compartimento de células basais na PIA também apresentou proliferação celular, podendo auxiliar no crescimento da lesão. Na avaliação da camada de células basais prostáticas no cão, observou-

se descontinuidade desta e aumento da imunomarcção de p63 na PIA e carcinoma.

## 6. Agradecimentos

A Fundação de Apoio à Pesquisa do Estado de São Paulo (FAPESP), pela bolsa de doutorado e auxílio financeiro concedidos (processos 06/61523-1 e 06/61814-1), e ao Professor Doutor Fernando Augusto Soares do Departamento de Patologia do Hospital AC Camargo, por permitir a confecção do TMA.

## 7. Referências

ANIDJAR, M; VILLETTE, JM; DEVAUCHELLE, P; DELISLE, F; COTARD, JP; BILLOTEY, C; COCHAND-PRIOU, B; COPIN, H; BARNOUX, M; TRIBALLEAU, S; RAIN, J.D; FIET, J; TEILLAC, P; BERTHON, P; CUSSENOT, O. In vivo model mimicking natural history of dog prostate cancer using DPC-1, a new canine prostate carcinoma cell line. *Prostate*, v.46, p.2-10, 2001.

AQUILINA, JW, MCKINNEY, L; PACELLI, A; RICHMAN, LK; WATERS, DJ; THOMPSON, I; BURGHARDT JR, WF, BOSTWICK, DG. High grade prostatic intraepithelial neoplasia in military working dogs with and without prostate cancer. *Prostate*, v.36, p.189-193, 1998.

ARGYLE, DJ. Prostate cancer in dogs and men: A unique opportunity to study the disease. *Veterinary Journal*, v.180, p.137-138, 2009.

CORNELL, KK; BOSTWICK, DG; COOLEY, DM; HALL, G; HARVEY, H; HENDRICK, MJ; PAULI, BU; RENDER, JA; STOICA, G; SWEET, DC;



WATERS, DJ. Clinical and pathological aspects of spontaneous canine prostate carcinoma: a retrospective analysis of 76 cases. *The prostate*, v.45, p.173-183, 2000.

DE MARZO, AM.; MARCHI, VL; EPSTEIN, JI; NELSON, WG. Proliferative inflammatory atrophy of the prostate: implications for carcinogenesis. *American Journal of Pathology*, v. 155, n. 6, p.1985-1992, 1999.

FOSTER, RA; LADDS, PW. Male genital system, 5th. In: Jubb, K.V.F., Kennedy, P.C., Palmer, N. (Eds.), *Pathology of domestic animals*. Elsevier Limited, St. Louis, MO, pp 590, 2007.

GRIECO, V; PATTON, V; ROMUSSI, S; FINAZZI, M. Cytokeratin and vimentin expression in normal and neoplastic canine prostate. *Journal of Comparative Pathology*, v.129, p.78-84, 2003.

HARVEY, JM; CLARK, GM; OSBORNE, CK; ALFRED, DC. Estrogen receptor status by immunohistochemistry is superior to the ligand-binding assay for predicting response to adjuvant endocrine therapy in breast cancer. *Journal of Clinical Oncology*, v.17, n.5, p.1474-1481, 1999.

KARAIVANOV, M; TODOROVA, K; KUZMANOV, A; HAYRABEDYAN, S. Quantitative immunohistochemical detection of the molecular expression patterns in proliferative inflammatory atrophy. *Journal of Molecular Histology*, v.38, p.1-11, 2007.

LAI, CL; HAM RVD; LEENDERS, GV; LUGT, JVD; MOL, JA; TESKE, E. Histopathological and immunohistochemical characterization of canine prostate cancer. *Prostate*, v.68, p.477-488, 2008.

LEAV, I; SCHELLING, KH; ADAMS, JY; MERK, FB; ALROY, J. Role of canine basal cells in postnatal prostatic development induction of hyperplasia and sex hormone-stimulated growth and the ductal origin of carcinoma. *Prostate*, v.48, p.210-214, 2001.

LEROY, BE; NORTHRUP, N. Prostate cancer in dogs: Comparative and clinical aspects. *Veterinary Journal*, v.180, p.149-162, 2008.

MADEWELL, BR; GANDOUR-EDWARDS, R; DEVERE WHITE, RW. Canine prostatic intraepithelial neoplasia: is the comparative model relevant? *Prostate*, v.58, p.314-317, 2004.

MATSUZAKI, P; COGLIATI, B; SANCHES, DS; CHAIBLE, LM; KIMURA, KC; SILVA, TC; REAL-LIMA, MA; HERNANDEZ-BLAZQUEZ, FJ; LAUFER-AMORIM, R; DAGLI, MLZ. Immunohistochemical characterization of canine prostatic intraepithelial neoplasia. *Journal of Comparative Pathology*, p.1-5, 2009.

MONTIRONI, R; MAZZUCHELLI, R; SCARPELLI, M. Pancancerous lesions and conditions of the prostate: From morphological and biological characterization to chemoprevention. *Annual New York Academy of Sciences*, 963, p.169-184, 2002.

MONTIRONI, R; MAZZUCHELLI, R; LOPEZ-BELTRAN, A; CHENG, L; SCARPELLI, M. Mechanisms of disease: high-grade prostatic intraepithelial neoplasia and other proposed preneoplastic lesions in the prostate. *Natural Clinical Practice*, v.4, n.6, p.321-332, 2007.

OLSSON, AY; LILJA, H; LUNDWALL, A. Taxon-specific evolution of glandular kallikrein genes and identification of a progenitor of prostate-specific antigen. *Genomics*, v. 84, p.147-156, 2004.

PARSONS, JK; GAGE, WR; NELSON, WG; DE MARZO, AM. p63 protein expression is rare in prostate adenocarcinoma: implications for cancer diagnosis and carcinogenesis. *Urology*, v.58, p.619-624, 2001.

ROSSIGNOL, A; VILLERS, A; MOLINIÉ, V; MAZEROLLES, C; PRADÈRE, M; DELVERDIER, M. Histologie et immunohistochimie de la prostate du chien.

Validité du modèle animal pour l'étude des lésions précancéreuses. *Revue Médecine Vétérinaire*, v.155, p.21-26, 2004.

SHAH, RB; KUNJU, LP; SHEN, R; LEBLANC, M; ZHOU, M; RUBIN, MA. Usefulness of basal cell cocktail (34betaE12 + p63) in the diagnosis of atypical prostate glandular proliferations. *American Journal of Clinical Pathology*, v.122, p.517-523, 2004.

SORENMO, KU; GOLDSCHIMDT, M; SHOFER, F; GOLDKAMP, C; FERRACONE, J. Immunohistochemical characterization of canine prostatic carcinoma and correlation with castration status and castration time. *Veterinary and Comparative Oncology*, v.1, p.48-56, 2003.

TOMAS, D; KRUSLIN, B; ROGATSCH, H; SCHAFER, G; BELICZA, M; MIKUZ, G. Different types of atrophy in the prostate with and without adenocarcinoma. *European of Urology*, p.98-103, 2007.

YANG, A; KAGHAD, M; WANG, Y; GILLETT, E; FLEMING, MD; DOTSCH, V; ANDREWS, NC; CAPUT, D; MCKEON, F. p63, a p53 homolog at 3q27-29, encodes multiple products with transactivating, death-inducing and dominant negative activities. *Molecular Cell*, v.2. p.305-316, 2004.

WANG, W; BERGH, A; DAMBER, JE. Chronic inflammation in benign prostate hyperplasia is associated with focal upregulation of cyclooxygenase-2, Bcl-2, and cell proliferation in the glandular epithelium. *Prostate*, v.61, p.60-72, 2004.

WATERS, DJ; BOSTWICK, DG. The canine is a spontaneous model of intraepithelial neoplasia and prostate cancer progression. *Anticancer Research*, v. 17, p.1467-70, 1997.

WATERS, DJ; HAYDEN, DW; BELL, FW; KLAUSNER, JS; QIAN, J; BOSTWICK, DG. Prostatic intraepithelial neoplasia in dogs with spontaneous prostate cancer. *Prostate*, v. 30, p. 92-7, 1997.

WOENCKHAUS, J; FENIC, I. Proliferative inflammatory atrophy: a background lesion of prostate cancer? *First International Journal of Andrology*, v.40, p.134-137, 2008.

XIAO, Q; YIN, H; LU, Z; MENG, K; ZHOU, X. Gleason histologic grading of prostate carcinoma in relation to serum PSA, PSA in situ and immunohistochemical expression of 34betaE12 and P504S. *Zhong Nan Ke Xue*, v.10, p.362-365, 2004.

## CAPÍTULO 2

"Quando atingimos o objetivo, convencemo-nos de que seguimos o bom caminho." (Paul Valéry)

**Caracterização molecular da cicloxigenase-2 na atrofia inflamatória  
proliferativa da próstata de cães**

Rodrigues M.M.P.<sup>1</sup>, Rosa L.A.R.<sup>2,3</sup>, Linde, S.A.D.<sup>3</sup>, De Moura, V.M.B.D.<sup>4</sup>,  
Soares, F.A.<sup>5</sup>, Rogatto S.R.<sup>3</sup>, Laufer Amorim R.<sup>1</sup>

1. Departamento de Clínica Veterinária, Faculdade de Medicina Veterinária e Zootecnia, Universidade Estadual Paulista, Botucatu, SP
2. Departamento de Genética, Instituto de Biociências, Universidade Estadual Paulista, Botucatu, SP
3. Laboratório Neogene, Departamento de Urologia, Faculdade de Medicina, Universidade Estadual Paulista, Botucatu, SP
4. Escola de Veterinária, Universidade Federal de Goiás, Goiânia, Goiás
5. Departamento de Patologia, Hospital AC Camargo, São Paulo, SP

## Resumo

As neoplasias prostáticas no homem apresentam grande importância devido sua incidência e mortalidade. Modelos animais têm sido utilizados para investigação da carcinogênese prostática. O cão apresenta algumas semelhanças com o homem, principalmente em relação ao desenvolvimento espontâneo do câncer de próstata. Algumas lesões são consideradas pré-neoplásicas no homem, dentre elas a neoplasia intra-epitelial prostática (PIN) e a atrofia inflamatória proliferativa (PIA). O processo inflamatório está relacionado ao surgimento do carcinoma prostático, onde há produção de radicais livres e ácido aracdônico.. A cicloxigenase-2 (COX-2) apresenta papel fundamental na resposta inflamatória e, tem relação com a carcinogênese prostática. Portanto, o presente estudo teve como objetivo avaliar a expressão proteica e gênica da COX-2 na PIA (estroma e epitélio) canina, utilizando a imunistoquímica (IHQ) e a qRT-PCR, após microdissecção a laser, separando-se os componentes estromal e epitelial. Os resultados da reação de qRT-PCR mostram aumento da expressão de COX-2 nas células estromais e diminuição da expressão no epitélio, entretanto, na IHQ houve um aumento da marcação de COX-2 na PIA. Deste modo, o desenvolvimento do câncer prostático, nos cães, pode estar relacionado com a expressão de COX-2 e infere sobre o papel do estroma na carcinogênese da próstata canina.

**Palavras-chave:** cão, próstata, PIA, LCM, qRT-PCR, COX-2.

## 1. Introdução

O carcinoma prostático é o câncer mais comum em homens e apresenta estimativa de 28,6% de novos casos em 2010 (INCA, 2009). É uma neoplasia com alta morbidade e mortalidade, porém tem-se observado redução da incidência devido aos meios de diagnóstico e detecção precoce (LeRoy *et al.*, 2004). Frente à importância e incidência do carcinoma prostático no homem, alguns animais têm sido utilizados como modelo na investigação da patogênese e progressão desta lesão (De Marzo *et al.*, 1999).

O cão, assim como o homem, apresenta desenvolvimento espontâneo do câncer de próstata (Argyle, 2009). Muitos aspectos são comuns entre ambas as espécies, o adenocarcinoma prostático é localmente invasivo, apresenta desenvolvimento de metástases ósseas e está associado à neoplasia intra-epitelial prostática (PIN) (Cornell *et al.*, 2000).

A interação entre o estroma e o epitélio representa uma importante etapa no desenvolvimento do câncer prostático e da hiperplasia prostática benigna (HPB) (Hellstrom *et al.*, 1997). O estroma influencia na infiltração de células neoplásicas quando há perda da integridade da membrana basal, além de intervir na evolução das lesões pré-malignas (Basanta *et al.*, 2009).

No tecido prostático adulto, do homem, a “conversa” entre o epitélio e o estroma adjacente mantém a homeostase da glândula (Basanta *et al.*, 2009).

O processo inflamatório relaciona-se à carcinogênese prostática (De Marzo *et al.*, 2007; Tomas *et al.*, 2007). A inflamação está associada ao epitélio atrófico e este apresenta aumento da taxa proliferativa e diminuição do índice apoptótico (Woenckhaus & Fenic, 2008). Assim, a atrofia prostática inflamatória pode representar uma lesão proliferativa e, quando associada à inflamação é denominada atrofia inflamatória proliferativa (PIA) (De Marzo *et al.*, 2003).

As células inflamatórias produzem radicais livres tóxicos responsáveis por danos teciduais e permanente lesão no DNA, além da produção de ácido aracdônico (Wagenlehner *et al.*, 2007). Este é convertido em várias prostaglandinas pró-inflamatórias por ação da enzima cicloxigenase (COX) (Zha *et al.*, 2001). O acúmulo de COX-2 representa papel importante na



carcinogênese, estimulando a proliferação e angiogênese e inibindo a apoptose (Wang *et al.*, 2005).

A COX-2 é expressa em carcinoma prostático no homem e no cão, sugerindo que esta proteína esteja envolvida na patogênese do carcinoma prostático das duas espécies (L'eplattenier *et al.*, 2007). Karaivanov *et al.* (2007) avaliaram a expressão de COX-2 na neoplasia intra-epitelial prostática, na PIA e no carcinoma prostático no homem e demonstraram que esta foi significativa apenas nos focos de PIN. Enquanto que outros autores observaram aumento da expressão de COX-2 na PIA (Zha *et al.*, 2001; Wang *et al.*, 2005).

O estudo das lesões epiteliais atípicas é de fundamental importância para o entendimento do desenvolvimento do câncer prostático no cão. Portanto, este trabalho teve como objetivo avaliar a expressão proteica e gênica de COX-2 em focos de PIA na próstata canina por meio das técnicas de imunohistoquímica (IHQ) e qRT-PCR, uma vez que esta proteína relaciona-se à angiogênese, inibição da apoptose, aumento da capacidade invasiva, metástases e modulação da inflamação nas diferentes afecções prostáticas.

## 2. Material e métodos

### 2.1. Material

As próstatas foram coletadas de cães eutanasiados por razões não relacionadas às afecções prostáticas. Cortes sequenciais foram realizados, onde o primeiro corte era mantido em formol 10% durante 24 horas e o seguinte acondicionado em freezer a -80°C, e assim consecutivamente.

Para a avaliação proteica, utilizou-se uma lâmina de microarranjo tecidual (TMA), confeccionado com 149 amostras de tecido prostático canino, com auxílio do equipamento Tissue Microarrayer (*Beencher Instruments, Silver Spring, USA*). Após o corte em micrótomo rotativo do bloco receptor, este foi passado para lâminas de vidro com fita adesiva (*Instrumedics Inc, Hackensack, NJ, USA*), mantidas em freezer a -20°C, até o momento da reação de

imunoistoquímica, para evitar a oxidação. A lâmina de TMA continha 38 focos de PIA.

Para a expressão gênica, utilizou-se 17 fragmentos congelados de próstata canina que tiveram o diagnóstico de PIA e três amostras de tecido prostático normal, confirmados por exame histopatológico. Este estudo foi aprovado pelo Comitê de Ética da Faculdade de Medicina Veterinária e Zootecnia/ UNESP, Botucatu/SP, sob protocolo 10/2007.

## 2.2. Microdissecção a laser

Novos cortes histopatológicos dos fragmentos prostáticos caninos selecionados com diagnóstico de PIA, de cinco µm foram confeccionados em criostato (*Leica CM 1900*) e distendidos em lâminas específicas (*Fischerbrand – Color frost, Fischer Scientific*), mantidas em freezer -80°C. De cada amostra foram obtidas três lâminas.

As lâminas foram coradas com o kit LCM Staining (*Ambion AM1935*) e secas a temperatura ambiente, por 5 minutos. Em seguida, procedeu-se a captura de células com o aparelho PixCell Ite (*Arcturus Engineering, programa Ver 2.0.0*) acoplado a um computador. Para cada lâmina foi cronometrado o tempo de microdissecção e observado o número de tiros do laser para cada amostra. Foram microdissecadas células do epitélio (células atróficas) e do estroma prostático (tecido conjuntivo ao redor das glândulas atróficas, associado ao infiltrado inflamatório), em *caps* (*CapSure Macro LCM Caps, Arcturus Bioscience, 10284-04*) separados para cada componente tecidual. Foi realizada uma média de 1785 tiros a laser em cada componente tecidual.

Os *caps* eram imediatamente colocados em um tubo eppendorf, com 100µL solução de lise (kit RNAqueous - *Ambion AM1931*) em estufa a 42°C, por 30 minutos e armazenados a -80°C até o momento da extração de RNA.

### 2.3. RT-PCR quantitativa em tempo real (qRT-PCR)

O RNA total foi extraído utilizando o kit RNAqueous (*Ambion AM1931*), seguindo as recomendações do fabricante. As amostras de RNA foram purificadas com DNase I (*Ambion AM1931*) e utilizadas para síntese de cDNA com o kit High-Capacity (*Applied Biosystems 4322171*) e posterior realização da técnica de qRT-PCR.

As etapas da PCR quantitativa foram realizadas em termociclador automático (*ABI Prism 7000 Sequence Detection System*) e processadas pelo sistema de detecção após número variável de ciclos em fase exponencial. O gene constitutivo utilizado foi a *-actina* (*BACT*). Para amplificação foi empregado o kit *Power SYBR Green PCR Master MIX* (*Applied Biosystems 4367218*) que contém todos os reagentes necessários para a reação. O volume final para cada reação foi de 10µL. Como controle positivo utilizou-se próstata normal com componentes celulares distintos microdissecados (epitélio e estroma).

Os primers utilizados para *COX-2* foram 5'gcttcgattgaccagagcag3' e 5'caccataaagggcctccaac3' e para a *-actina* foram 5'ggcatcctgaccctcaagta3' e 5'cttctccatgctgcccagt3'.

A quantificação do RNA obtido utilizou os valores de Ct (*Cycle Threshold*) pela fórmula  $2^{-(Ct)}$ . Para cada amostra, o valor de Ct foi determinado subtraindo a média das duplicatas dos valores de Ct do gene de interesse da média das duplicatas dos valores de Ct do gene referência (*-actina*). Posteriormente, para determinar o Ct, o valor de Ct de cada amostra foi subtraído do valor da média de Ct das amostras normais. Este último valor foi adicionado à fórmula  $2^{-(Ct)}$ . Para cada amostra foi determinada a quantidade relativa de transcrito (QR).

O gene *COX-2* foi considerado diferencialmente expresso nas amostras de PIA reguladas positivamente (expressão aumentada) quando os valores de QR eram  $\geq 2,0$  e reguladas negativamente (expressão diminuída) quando os valores de QR eram  $\leq 0,5$ .

## 2.4. Imunoistoquímica

A técnica de imunoistoquímica (IHQ) foi realizada com o objetivo de confirmar o resultados da técnica de qRT-PCR. O anticorpo primário utilizado foi o anti-COX-2 (*Dako M3617, clone CX-294, diluição 1:50*), diluído em diluidor de anticorpo (*Dako S3022*). Após desparafinização e hidratação, procedeu-se a recuperação antigênica utilizando solução tampão Citrato 10mM, pH 6,0, em panela de pressão (*Pascal® Dako*) a 121°C durante três minutos. A peroxidase endógena foi bloqueada com peróxido de hidrogênio a 3% em metanol por 20 minutos. Em seguida o material foi mantido durante uma hora, a 27°C, em solução de leite em pó desnatado (*Molico®*), diluída a 3% em água deionizada.

As lâminas foram incubadas, em câmara úmida, com o anticorpo primário durante 18 horas (*overnight*) a 4°C. O complexo secundário utilizado foi o Advance HRP (*Dako K4068*), seguindo as recomendações do fabricante. As lâminas foram lavadas com solução tampão TRIS pH 7,4 entre as etapas. Para a revelação da reação foi empregada solução pronta para uso de DAB (*Dako K3468*) por cinco minutos. As lâminas foram contra-coradas com Hematoxilina de Harris, desidratadas e montadas.

Como controle positivo utilizou-se rim normal de cão, de acordo com Heller *et al.* (2005), enquanto que o controle negativo foi realizado substituindo-se o anticorpo primário por imunoglobulina de camundongo (*Dako N1698*), nas mesmas condições de reação.

Para a avaliação das amostras utilizou-se escores em relação a porcentagem de células marcadas: - sem marcação; 1+: 0 a 25%; 2+: 25 a 50%; 3+: 50 a 75%; 4+: 75 a 100% (adaptado de Harvey *et al.*, 1999).

## 3. Resultados

### 3.1. RT-PCR quantitativa em tempo real (qRT-PCR)

Para o gene endógeno (*BACT*) e alvo (*COX-2*), após a padronização das reações, foi avaliada a eficiência da reação para os pares de iniciadores para

cada gene. As eficiências foram calculadas de acordo com as curvas-padrão (diluições seriadas do cDNA) para cada par de iniciadores, sendo ambas superiores a 90%.

Foi observada diminuição da expressão do transcrito *COX-2* em 65% dos casos de PIA analisados, expressão normal em 30% e aumento em 5% dos casos quando não se considerou o compartimento tecidual isoladamente (estroma e epitélio), conforme apresentado na tabela 1, Para a análise desse perfil de expressão gênica foram consideradas 20 amplificações que apresentaram resultados satisfatórios nas amostras de PIA, tendo sido incluídas tanto epitélio quanto estroma das 17 amostras de PIA que foram avaliadas, não sendo todas pareadas.

**Tabela 1.** Perfil de expressão do gene *COX-2* em amostras de PIA de próstata caninas, após microdissecção a laser.

<i>Gene</i>	<i>Diminuição</i>	<i>Normal</i>	<i>Aumento</i>
<i>COX-2</i>	65,0% (13/20)	30,0% (6/20)	5,0% (1/20)

Dentre as amostras avaliadas, diferentes tipos celulares foram microdissecados nas próstatas normais e com focos de PIA, possibilitando a análise separadamente dos níveis de transcritos das células estromais (S) e das células epiteliais (E), conforme demonstrado na tabela 2.

Durante a microdissecção do estroma, células inflamatórias mononucleares foram capturadas, sendo que nas amostras avaliadas a intensidade da inflamação variou de discreta a moderada.

Considerando cada componente celular separadamente, obteve-se um total de 30 amostras, das quais 20 atingiram padrão de amplificação analisável, onde sete casos continham estroma (S) e epitélio (E) pareados (totalizando 14 amostras) e seis apresentaram amplificação apenas no componente epitelial.

Tabela 2. Perfil de expressão do gene *COX-2* nas células epiteliais (E) e estromais (S) de amostras de PIA de próstata caninas, após microdissecção a laser.

<i>Gene</i>		<i>Diminuição</i>	<i>Normal</i>	<i>Aumento</i>
COX-2	E	100% (13/13)	0	0
	S	0	85,71% (6/7)	14,29% (1/7)

Na análise pareada entre epitélio (E) e estroma (S) foram avaliadas sete amostras e, níveis mais altos de expressão do gene *COX-2* nas células estromais em relação às epiteliais foram observados ( $P=0,0004$ , teste de *Mann-Whitney*, Figura 1).

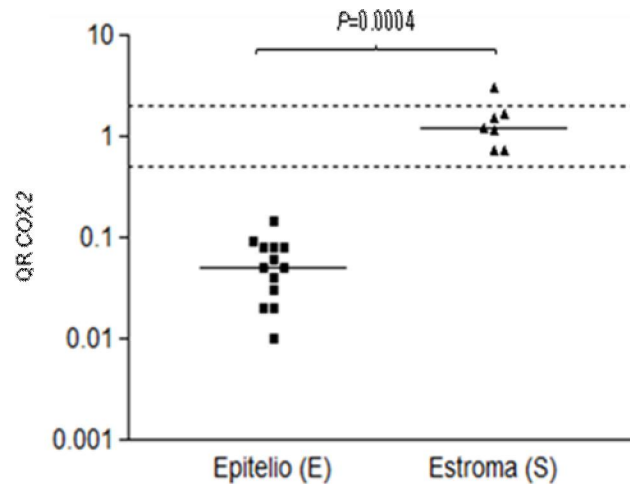
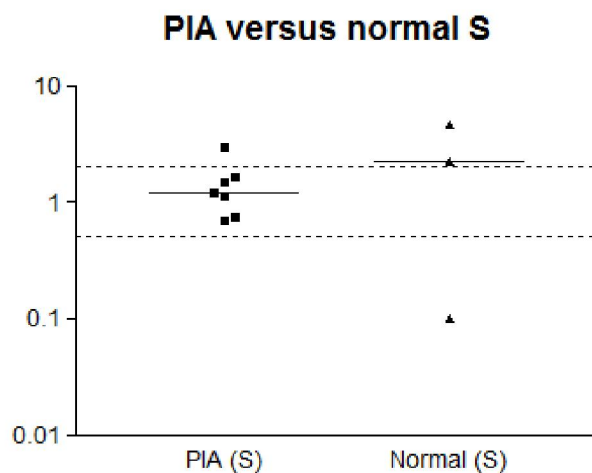
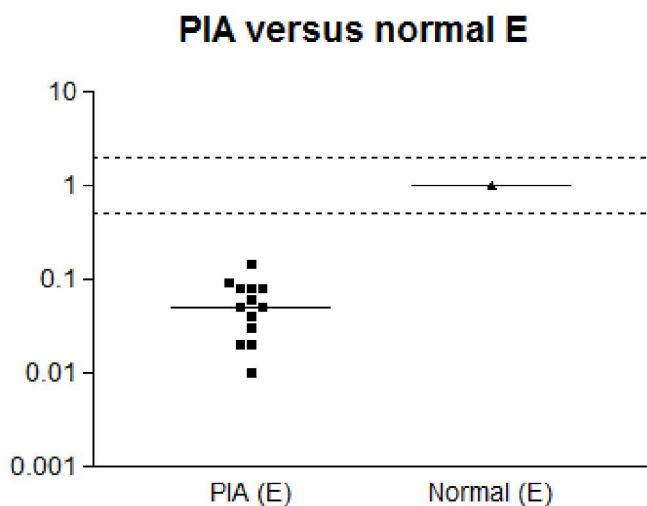


Figura 1. Níveis de transcritos do gene *COX-2* detectados nos diferentes tipos celulares (epitélio e estroma) dos tecidos de PIA de próstatas caninas ( $P=0,0004$ , teste de *Mann-Whitney*).

Na figura 2 estão apresentados os resultados da expressão do gene *COX-2* quando comparados os diferentes tipos celulares nos focos de PIA e nas próstatas normais



**Figura 2.** (A) Níveis de transcritos do gene *COX-2* detectados no epitélio prostático normal e da PIA canina. (B) Níveis de transcritos do gene *COX-2* detectados no componente estromal da PIA e de próstatas caninas normais.

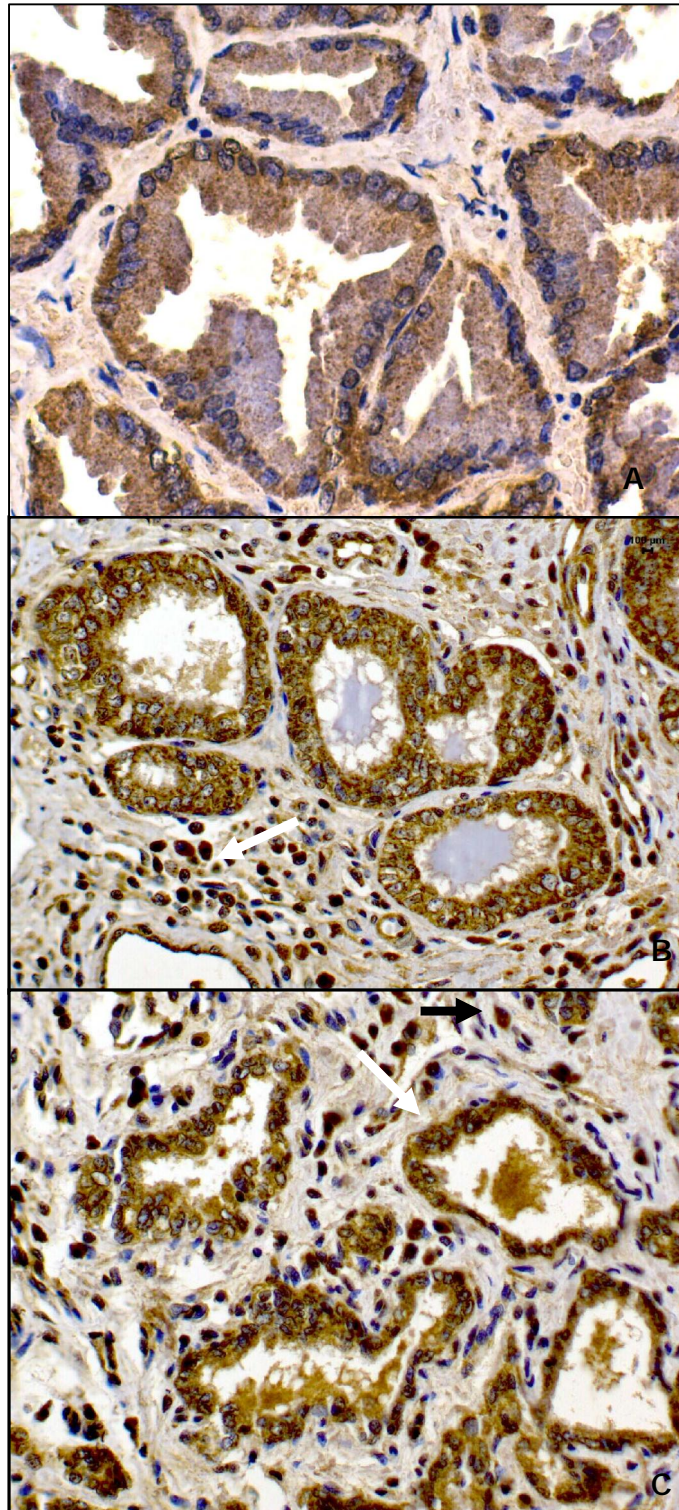
### 3.2. Imunoistoquímica

Das 38 amostras de PIA avaliadas, a expressão de COX-2, nas células epiteliais e estromais, variou entre 75 a 100% de células marcadas (escore 4) em 33 casos (87%), enquanto que três amostras (7,9%) apresentaram 50 a 75% (escore 3) de imunomarcção e duas (5,1%) mostraram expressão entre

25 a 50% (escore 2) das células avaliadas. Entretanto, as células epiteliais e estromais normais apresentaram expressão citoplasmática que variou entre 0 a 25% (escore 1) de células marcadas

A imunomarcção de COX-2 foi observada tanto nas células epiteliais como nas estromais (Figura 2). Os achados revelam, portanto, imunomarcção de COX-2 superior a 50% em 36 das 38 amostras avaliadas.





**Figura 3.** Próstata de cão. (A) Epitélio prostático normal. Discreta marcação citoplasmática nas células epiteliais, 64x. Imunoistoquímica, COX-2, Advance, DAB, contra-coloração Hematoxilina. (B) Atrofia inflamatória proliferativa. Observar imunomarcação citoplasmática nas células epiteliais atípicas e células inflamatórias mononucleares estromais (seta), 40x. Imunoistoquímica, COX-2, Advance, DAB, contra-coloração Hematoxilina. (C) Atrofia inflamatória proliferativa. Imunomarcação em células epiteliais (seta branca) e estromais (seta preta), 40x. Imunoistoquímica, COX-2, Advance, DAB, contra-coloração Hematoxilina.

#### 4. Discussão

A inflamação crônica está relacionada com o desenvolvimento de neoplasias em vários órgãos, inclusive na próstata (Wang *et al.*, 2004). A PIA foi descrita na próstata do homem e se caracteriza por infiltrado inflamatório mononuclear e atrofia com atipia das células epiteliais (De Marzo *et al.*, 1999). Nas próstatas caninas avaliadas neste trabalho, foram constatadas lesões com as mesmas características morfológicas descritas para a PIA em humanos.

A técnica de microdissecção a laser pode ser utilizada para se obter maior quantidade de determinada população celular, fornecendo oportunidade para o estudo das alterações nas vias de sinalização em populações celulares específicas (Grub III *et al.*, 2009). Esta técnica foi aplicável às lesões da próstata canina estudadas, permitindo a extração de quantidades adequadas de RNAm, para realização da qRT-PCR.

Quando avaliados os diferentes tipos celulares, a expressão de COX-2 nas células estromais apresentou-se igual e aumentada, entretanto no epitélio houve diminuição da expressão. A expressão de *COX-2* no epitélio da PIA é avaliada em relação ao valor de referência do epitélio normal microdissecado, portanto a redução da expressão deste gene nas células atípicas do epitélio não retrata ausência de expressão neste compartimento.

Os resultados obtidos corroboram o descrito em câncer colorretal, em que a análise isolada do estroma e epitélio obtidos por LCM, mostrou alterações de sinais distintas entre os compartimentos avaliados (estroma e epitélio maligno) (Sheehan *et al.*, 2008).

O estroma interfere na evolução das lesões pré-neoplásicas e atua auxiliando na expansão tumoral na ausência de integridade da membrana basal (Basanta *et al.*, 2009; LeRoy & Northrup, 2008). Vários estudos investigaram a interação entre o epitélio e o estroma prostáticos (Condon, 2005), sendo que no tecido prostático adulto do homem, essa interação mantém a homeostase da glândula (Basanta *et al.*, 2009).

No presente estudo, o estroma apresentou importante participação, pois a expressão do gene *COX-2* em focos de PIA canina esteve aumentada neste

compartimento celular. Na literatura, não foram encontrados estudos que avaliam a expressão gênica de *COX-2* na PIA canina, considerando-se os componentes teciduais de forma isolada, pela técnica de LCM.

Uma vez que a composição do componente estromal é estatisticamente correlacionada com a recorrência de doenças prostáticas no homem, o papel deste compartimento tecidual deve ser estudado em diferentes estágios de lesões prostáticas.

O aumento da expressão da proteína COX-2 tem sido associado ao risco de desenvolvimento de diversas neoplasias. No câncer de próstata do homem, apresenta-se elevada e sua atividade implica na produção de prostaglandinas que interferem no processo de carcinogênese na presença de inflamação crônica (Mehar *et al.*, 2007). O mesmo foi observado nos cães avaliados neste trabalho, onde expressão da proteína COX-2 foi superior a 75% em 87% das amostras com focos de PIA.

Este trabalho demonstrou intensa marcação de COX-2 em células epiteliais e nas células inflamatórias adjacentes, assim como Wang *et al.* (2004) em humanos, que observaram aumento da expressão desta enzima no epitélio prostático com diferentes tipos de atrofia epitelial pós-inflamatória adjacente a inflamação crônica.

Em estudo prévio, Rodrigues *et al.* (2010) relatou aumento da imunomarcação de COX-2 nas lesões atípicas do epitélio prostático (PIN, PIA e carcinoma) do cão em relação à próstata normal. Este dado corrobora os achados de diferentes trabalhos com lesões prostáticas em humanos e com o resultado atual, onde se notou aumento da imunomarcação de COX-2 nos focos de PIA.

Quando comparados os resultados das duas técnicas utilizadas, observa-se uma grande expressão protéica de COX-2 (acima de 50%), porém diminuição dos níveis de RNAm no compartimento epitelial e manutenção ou aumento destes valores no estroma. Pode-se inferir que as diferentes amostras utilizadas neste trabalho (tecido em parafina e congelado) resultam na discordância observada entre os resultados da qRT-PCR e IHQ.

Outros trabalhos (De Cremoux *et al.*, 2002; Jarzabek *et al.*, 2005; Labuhn *et al.*, 2006) também demonstraram discrepância nos resultados da imunohistoquímica e expressão de RNAm.

A eficiência de tradução do RNAm e a degradação proteica podem estar relacionadas à diferença observada entre as técnicas utilizadas, uma vez que a expressão proteica não é diretamente proporcional a expressão de RNAm (Omoto *et al.*, 2002).

Nosso estudo é pioneiro na avaliação da expressão gênica de *COX-2* nos diferentes componentes teciduais da PIA canina, obtidos pela técnica de LCM. Demonstra que nos focos de PIA canina há maior expressão de *COX-2* no estroma em relação às células epiteliais. Portanto, o estroma pode agir de forma parácrina nas células epiteliais, estimulando a proliferação celular, reduzindo a apoptose deste compartimento e promovendo angiogênese no microambiente, fatores que contribuem para a carcinogênese prostática e que a expressão proteica é aumentada nesta lesão.

## 5. Agradecimentos

A Fundação de Apoio à Pesquisa do Estado de São Paulo (FAPESP) pela bolsa de doutorado e auxílio financeiro concedidos (processos 06/61523-1 e 06/61814-1) e ao Professor Doutor Fernando Augusto Soares do Departamento de Patologia do Hospital AC Camargo, por disponibilizar o equipamento de LCM e a confecção do TMA.

## 6. Referências

ARGYLE, DJ. Prostate cancer in dogs and men: A unique opportunity to study the disease. *Veterinary Journal*, v.180, p.137-138, 2009.

BASANTA, D; STRAND, DW; LUKNER, RB; FRANCO, OE; CLIFFEL, DE; AYALA, GE; HAYWARD, SW; ANDERSON, ARA. The role of transforming growth factor- $\beta$ -mediated tumor-stroma interactions in prostate cancer progression: An integrative approach. *Cancer Research*, v.69, n.17, p.7111-7120, 2009.

CONDON, MS. The role of the stromal microenvironment in prostate cancer. *Cancer Biology*. v.15, p.132-137, 2005.

CORNELL, KK; BOSTWICK, DG; COOLEY, DM; HALL, G; HARVEY, H; HENDRICK, MJ; PAULI, BU; RENDER, JA; STOICA, G; SWEET, DC; WATERS, DJ. Clinical and pathological aspects of spontaneous canine prostate carcinoma: a retrospective analysis of 76 cases. *The prostate*, v.45, p.173-183, 2000.

DE CREMOUX, P; TRAN-PERENNOU, C; ELIE, C; BOUDOU, E; BARBAROUX, C; POUPON, MF; DE RYCKE, Y; ASSELAIN, B; MAGDELÉNAT, H. Quantification of estradiol receptors alpha and beta and progesterone receptors in human breast tumors by real-time reverse transcription-polymerase chain reaction. Correlation with protein assays. *Biochemical Pharmacology*, v.64, p.507-515, 2002.

DE MARZO, AM; MARCHI, VL; EPSTEIN, JI; NELSON, WG. Proliferative inflammatory atrophy of the prostate: implications for carcinogenesis. *American Journal of Pathology*, v. 155, n. 6, p.1985-1992, 1999.

DE MARZO, A.M; MEEKER, AK; ZHA, S; LUO, J; NAKAYAMA, M; PLATZ, EA; ISAACS, WB; NELSON, WG. Human prostate cancer precursors and pathobiology. *Urology*, v.62, p. 55-62, 2003.

DE MARZO, AM; PLATZ, EA; SUTCLIFFE, S; XU, J; GRÖNBERG, H; DRAKE, CG; NAKAI, Y; ISAACS, WB; NELSON, WG. Inflammation in prostate carcinogenesis. *Nature Reviews Cancer*, p.256-269, 2007.

GRUBB III, RL; DENG, J; PINTÓ, PA; MOHLER, JL; CHINNAIYAN, A; RUBIN, M; LINEHAN, WM; LIOTTA, LA; PETRICOIN III, EF; WULFKUHLE. Pathway biomarker profiling of localized and metastatic human prostate cancer reveal metastatic and prognostic signatures. *Journal of Proteome Review*, v.8, p.3044-3054, 2009.

HARVEY, JM; CLARK, GM; OSBORNE, CK; ALFRED, DC. Estrogen receptor status by immunohistochemistry is superior to the ligand-binding assay for predicting response to adjuvant endocrine therapy in breast cancer. *Journal of Clinical Oncology*, v.17, n.5, p.1474-1481, 1999.

HELLER, DA; CLIFFORD, CA; GOLDSCHMIDT, MH; HOLT, DE; SHOFER, F S; SMITH, A; SORENMO, KU. Cyclooxygenase-2 expression is associated with histologic tumor type in canine mammary carcinoma. *Veterinary Pathology*, v.42, n. 6, p.776-780, 2005.

HELLSTROM, M; RANEFALL, P; WESTER, K; BRANDSTEDT, S; BUSCH, C. Effect of androgen deprivation on epithelial and mesenchymal tissue components in localized prostate cancer. *British Journal of Urology*, v.79, p.421-429, 1997.

INSTITUTO NACIONAL DO CÂNCER. Estimativa 2010: Incidência de câncer no Brasil, 98p, 2009.

JARZABEK, K; KODA, M; KOZLOWSKI, L; MITTRE, H; SULKOWSKI, S; KOTTLER, ML; WOLCZYNSKI, S. Distinct mRNA, protein expression patterns and distribution of estrogen receptors and in human primary breast cancer: correlation with proliferative marker Ki-67 and clinicopathological factors. *European Journal of Cancer*, v.41, p.2924-2934, 2005.

KARAIVANOV, M; TODOROVA, K; KUZMANOV, A; HAYRABEDYAN, S. Quantitative immunohistochemical detection of the molecular expression

patterns in proliferative inflammatory atrophy. *Journal of Molecular Histology*, v.38, p.1-11, 2007.

LABUHN, M; VUARQUEAUX, V; FINA, F; SCHALLER, A; NANNI-METELLUS, I; KUNG, W; EPPENBERGER-CASTORI, S; MARTIN, PM; EPPENBERGER, U. Simultaneous quantitative detection of relevant biomarkers in breast cancer by quantitative real-time PCR. *International Journal of Biological Markers*, v.21, p.30-39, 2006.

LEROY, BE; NADELLA, MVP; TORIBIO, RE; LEAV, I; ROSOL, TJ. Canine prostate carcinoma express markers of urothelial and prostatic differentiation. *Veterinary Pathology*, v.41, p.131-140, 2004.

LEROY, BE; NORTHRUP, N. Prostate cancer in dogs: Comparative and clinical aspects. *Veterinary Journal*, v.180, p.149-162, 2008.

L'EPLATTENIER, HF; LAI, CL; HAM, RVD; MOL, J; VAN SLUIJS, F; TESKE, E. Regulation of COX-2 expression in canine prostate carcinoma: increased COX-2 expression is not related to inflammation. *Journal of Veterinary Internal Medicine*, v.21, p.776-782, 2007.

MEHAR, A; MACANAS-PIRARD, P; MIZOKAMI, A; TAKAHASHI, Y; KASS, GEN; COLEY, HM. The effects of cyclooxygenase-2 expression in prostate cancer cells: Modulation of response to cytotoxic agents. *Journal of Pharmacology and Experimental Therapeutics*, p.1181-1187, 2008.

OMOTO, Y; KOBAYASHI, S; INOUE, S; OGAWA, S; TOYAMA, T; YAMASHITA, H; MURAMATSU, M; GUSTAFSSON, JA; IWASE, H. Evaluation of oestrogen receptor beta wild-type and variant protein expression and relationship with clinicopathological factors in breast cancers. *European Journal of Cancer*, v.38, p.380-386, 2002.

RODRIGUES, MMP; DI SANTIS, GW, DE MOURA, VMDB; LAUFER AMORIM, R. COX-2 and TGF- expression in proliferative disorders of canine prostate. *Brazilian Journal of Veterinary Pathology*, 2010. (em publicação)

TOMAS, D; KRUSLIN, B; ROGATSCH, H; SCHAFER, G; BELICZA, M; MIKUZ, G. Different types of atrophy in the prostate with and without adenocarcinoma. *European Urology*, p.98-103, 2007.

WAGENLEHNER, FME; ELKAHWAJI, JE; ALGABA, F; BJERKLUND-JOHANSEN, T; NABER, KG; HARTUNG, R; WEIDNER, W. The role of inflammation and infection in the pathogenesis of prostate cancer. *BJU International*, v.100, p.733-737, 2007.

WANG, W; BERGH, A; DAMBER, JE. Chronic inflammation in benign prostate hyperplasia is associated with focal upregulation of cyclooxygenase-2, Bcl-2, and cell proliferation in the glandular epithelium. *Prostate*, v.61, p.60-72, 2004.

WANG, W; BERGH, A; DAMBER, JE. Cyclooxygenase-2 expression correlates with local chronic inflammation and tumor neovascularization in human prostate cancer. *Clinical Cancer Research*, v.11, p.3250-3256, 2005.

WOENCKHAUS, J; FENIC, I. Proliferative inflammatory atrophy: a background lesion of prostate cancer? *First International Journal of Andrology*, v.40, p.134-137, 2008.

ZHA, S; GAGE, WR; SAUVAGEOT, J; SARIA, EA; PUTZI, MJ; EWING, CM; FAITH, DA; NELSON, WG. Cyclooxygenase-2 is up-regulated in proliferative inflammatory atrophy of the prostate, but not in prostate carcinoma. *Cancer Research*, v.61, p.8617-8623, 2001.



# DISCUSSÃO GERAL

"Quanto maiores são as dificuldades a vencer,  
maior será a satisfação."

(Cícero)

## Discussão geral

Assim como descrito na literatura, acredita-se que o cão tenha grande importância como modelo experimental para o estudo das afecções prostáticas do homem devido à semelhança morfológica, imunofenotípica e molecular, também observadas neste trabalho.

Além disso, o estudo das lesões da próstata no cão é fundamental para compreensão da carcinogênese prostática nesta espécie, com o objetivo de investigar possíveis vias para o tratamento e prevenção de afecções não-neoplásicas, pré-neoplásicas e neoplásicas.

Quando avaliada a proliferação, por meio de imunistoquímica utilizando o anticorpo Ki-67 nas afecções prostáticas, observou-se aumento da expressão nas células secretoras da PIA e do carcinoma, assim como descrito na literatura. Acreditamos que estes valores poderiam ter sido maiores, uma vez que é conhecida a sensibilidade deste anticorpo primário ao método de fixação utilizado.

A PIN não demonstrou proliferação nas células basais, pois as amostras não foram consideradas, uma vez que houve ausência de controle positivo interno ou amostra (*core* se desprendia). Além disso, a baixa incidência desta lesão no cão, mesmo com o número de próstatas coletadas por nosso grupo e pelo grupo da UFG, Goiânia, nos impede de inferir sobre o comportamento desta lesão nesta espécie.

A inflamação pode apresentar papel importante na carcinogênese prostática canina, pois as lesões atípicas associadas a processo inflamatório demonstraram intensa proliferação, diminuição da apoptose (como demonstrado neste estudo) e maior acúmulo da proteína p53 mutante (dados não demonstrados neste estudo).

As células inflamatórias presentes no microambiente da lesão são responsáveis pela produção de radicais livres, os quais causam dano ao DNA, além da produção do ácido aracdônico (Wagenlehner *et al.*, 2007). Por ação da

cicloxygenase, este é convertido em diversas prostaglandinas pró-inflamatórias (Zha *et al.*, 2001).

Cada prostaglandina é responsável por uma função dentro do processo inflamatório, inclusive na carcinogênese como observado por diversos autores (Tremblay *et al.*, 1999). Neste estudo, avaliou-se o papel da COX-2 nas atípicas da próstata do cão.

Como citado em diferentes trabalhos analisados, a COX-2 apresenta papel fundamental no desenvolvimento de neoplasias em diversos órgãos, em diferentes espécies, incluindo o cão e o homem, inclusive na próstata, como descrito para o homem. A expressão desta enzima aumenta de acordo com a evolução do processo carcinogênico. Não há relatos sobre o papel da COX-2 nas lesões prostáticas do cão.

Corroborando os achados de diferentes trabalhos na literatura humana, este trabalho revelou aumento da expressão de COX-2 na PIA canina, tal fato já observado em trabalho prévio, onde houve aumento da expressão desta enzima nas lesões atípicas em relação ao epitélio prostático normal (Rodrigues *et al.*, 2010).

Além da imunoistoquímica, a expressão da COX-2 foi avaliada pela da técnica de qRT-PCR, após microdissecção a laser do tecido prostático canino. Os resultados mostraram que, quando analisados os compartimentos celulares agrupados, houve uma diminuição na quantidade do transcrito. A diferença observada na imunoistoquímica (aumento da expressão) comparada a qRT-PCR pode estar relacionada com a metodologia, meia vida distinta entre o RNAm e a proteína.

Entretanto, na análise dos diferentes componentes celulares (estroma e epitélio), o estroma apresentou maior expressão do gene *COX-2* em relação ao epitélio, da mesma lesão. Os resultados obtidos corroboram o papel do estroma no crescimento, invasividade tumoral, bem como aparecimento de metástases, como já observado em diversos relatos.

O estroma interfere na evolução das lesões pré-neoplásicas, atua auxiliando a expansão tumoral quando há degradação da membrana basal (Basanta *et al.*, 2009; LeRoy & Northrup, 2008).

A avaliação da integridade da camada de células basais na próstata do cão não é considerada critério diagnóstico para o carcinoma prostático e PIN, assim como observado no homem. A partir da imunomarcagem da proteína p63 nas lesões atípicas da próstata canina, o presente estudo revelou aumento da expressão nestas afecções, bem como descontinuidade da camada de células basais nas próstatas normais, concordando com estudos em cães (Leav *et al.*, 2001). Este resultado infere na possível “indiferenciação” das células epiteliais secretoras, que podem retornar a um fenótipo de células basais, com maior capacidade proliferativa.

O estudo de neoplasias espontâneas no cão, como o carcinoma prostático, abrange o entendimento do desenvolvimento e progressão do câncer, bem como mecanismos moleculares de iniciação e progressão, angiogênese e metástase.

Talvez, a baixa incidência de câncer prostático em cães, quando comparada à espécie humana, assim como observado em neste trabalho, pode estar relacionada com o diagnóstico tardio, carência nos métodos diagnósticos “*in vivo*” e ausência de massas tumorais macroscópicas, uma vez que os carcinomas observados eram microscópicos.

A hipótese da relação entre a inflamação e o câncer prostático é bem elucidada no homem, entretanto devem ser consideradas evidências pouco estudadas no cão, como dados epidemiológicos e características genéticas.

Frente aos resultados obtidos, conclui-se que a lesão atípica mais freqüente no cão é a PIA, ainda não relatada nesta espécie. Questiona-se quais seriam os mecanismos protetores do microambiente prostático do cão para que a taxa de adenocarcinomas seja menor do que a do homem, frente a alta incidência de PIA nos cães.

Este trabalho permitiu caracterizar as lesões prostáticas do cão, adicionando dados inéditos a literatura veterinária e demonstrou que as

afecções prostáticas desta espécie, apesar de não serem morfológicamente semelhantes as do homem, podem ser utilizadas como modelo de estudo para a espécie humana. Além disso, traz informações importantes sobre o diagnóstico dos carcinomas prostáticos caninos, que podem não se apresentar como massas tumorais macroscópicas, porém são passíveis de ocorrência de metástases.

# CONCLUSÕES GERAIS

"Devemos seguir sempre o caminho que conduz  
ao mais alto." (Platão)

## Conclusões gerais

Com base nos resultados, pode-se concluir que:

- O epitélio secretor na PIA e no carcinoma apresentam aumento da proliferação em relação às próstatas caninas normais, além de taxa apoptótica reduzida;
- O epitélio basal na PIA exibe taxa de proliferação maior e índice apoptótico menor, em relação às próstatas caninas normais;
- O cão apresenta descontinuidade da camada de células basais nas próstatas normais
- As células basais na PIA e no carcinoma expressam maior quantidade de p63 em relação às próstatas caninas normais;
- Nos focos de PIA da próstata canina, o gene *COX-2* apresenta expressão diminuída;
- O estroma prostático na PIA canina apresenta aumento da expressão do gene *COX-2*.

# REFERÊNCIAS

"O pensamento é a ação ensaiando." (Sigmund  
Freud)



## Referências

ALGABA, F. Neoplasia intra-epitelial prostática. *Urology Contemporanium*, v.3, n.3, p. 174-179, 1997.

ANANTHANARAYANAN, V; DEATON, RJ; YANG, XJ; PINS, MR; GANN, PH. Alteration of proliferation and apoptotic markers in normal and premalignant tissue associated with prostate cancer. *BMC Cancer*, v.6, p.1-9, 2006.

ARGYLE, DJ. Prostate cancer in dogs and men: a unique opportunity to study the disease. *Veterinary Journal*, v.180, p.137-138, 2009.

ARRIAZU, R; POZUELO, JM; HENRIQUES-GIL, N; PERUCHO, T; MARTÍN, R; RODRIGUEZ, R; SANTAMARIA, L. Immunohistochemical study of cell proliferation, Bcl-2, p53, and caspase-3 expression on preneoplastic changes induced by cadmium and zinc chloride in the ventral rat prostate. *Journal of Histochemistry and Cytochemistry*, v.54, p.981-990, 2006.

BASANTA, D; STRAND, DW; LUKNER, RB; FRANCO, OE; CLIFFEL, DE; AYALA, GE; HAYWARD, SW; ANDERSON, ARA. The role of transforming growth factor- $\alpha$ -mediated tumor-stroma interactions in prostate cancer progression: An integrative approach. *Cancer Research*, v.69, n.17, p.7111-7120, 2009.

BILLIS, A; FREITAS, LLL; MAGNA, LA; FERREIRA, U. Inflammation atrophy on prostate needle biopsies: is there topography to cancer? *International Brazilian Journal of Urology*, v.33, p.355-363, 2007.

BORAN, C; KANDIRALI, E; YILMAZ, F; SERIN, E, AKYOL, M. Reliability of the 34 E12, keratin 5/6, p63, bcl-2, and AMACR in the diagnosis of prostate carcinoma. *Urologic Oncology*, 2010.

BOSTWICK , DG; BRAWER, MK. Prostatic intra-epithelial neoplasia and early invasion in prostate cancer. *Cancer*, v. 59, p.788-794, 1987.

BOSTWICK, D.G. Neoplasms of the prostate. In: Bostwick, D.E.; Eble, J.N. Urologic Surgical Pathology, St. Louis: Mosby, p.343-421, 1997.

CHEW, DJ. An overview of prostatic disease. *Compendium on Continuing Education for the Practicing Veterinarian*, v.19, n.3, p. 80-85, 1997.

CHUNG, LW; BASEMAN, A; ASSIKIS, V; ZHAU, HE. Molecular insights into prostate cancer progression: the missing link of tumor microenvironment. *Journal of Urology*, v173, p.10-20, 2005.

COUSSENS, LM; WERB, Z. Inflammation and cancer. *Nature*, v. 420, p.860-867, 2002.

DE MARZO, AM.; MARCHI, VL; EPSTEIN, JI; NELSON, WG. Proliferative inflammatory atrophy of the prostate: implications for carcinogenesis. *American Journal of Pathology*, v.155, n.6, p.1985-1992, 1999.

DE MARZO, A.M; MEEKER, AK; ZHA, S; LUO, J; NAKAYAMA, M; PLATZ, EA; ISAACS, WB; NELSON, WG. Human prostate cancer precursors and pathobiology. *Urology*, v.62, p. 55-62, 2003.

DE MARZO, AM; PLATZ, EA; SUTCLIFFE, S; XU, J; GRÖNBERG, H; DRAKE, CG; NAKAI, Y; ISAACS, WB; NELSON, WG. Inflammation in prostate carcinogenesis. *Nature Review Cancer*, p.256-269, 2007.

DHILLON, PK; BARRY, M; STAMPFER, MJ; PERNER, S; FIORENTINO, M; FORNARI, A; MA, J; FLEET, J; KURTH, T; RUBIN, MA; MUCCI, LA. Aberrant cytoplasmic expression of p63 and prostate cancer mortality. *Cancer Epidemiology Biomarkers Preview*, v.18, p.595-600, 2009.

DORFMAN, M; BARSANTI, J. Diseases of the canine prostatic gland. *Comparative Continuation Education*, v.17, n.6, p.791-811, 1995.

EL-ALFY, M; PELLETIER, G; HERMO, LS; LABRIE, F. Unique features of the basal cells of human prostate epithelium. *Microscopic Research and Technique*, v.51, p.436-446, 2000.

FARINATI, F; CARDIN, R; FIORENTINO, M; D'ERRICO, A; GRIGIONI, W; CECHETTO, A; NACCARATO, R. Imbalance between cytoproliferation and apoptosis in hepatitis C virus related chronic liver disease. *Journal of Viral Hepatitis*, v.8, p.34-40, 2001.

FENELEY, MR; BUSCH, C. Precursor lesions for prostate cancer. *Journal of Royal Society of Medicine*, v. 90, p. 533-539, 1997.

GOWN, AM; VOGEL, AM. Monoclonal antibodies to human intermediate filament proteins. II. Distribution of filament proteins in normal human tissues. *American Journal of Pathology*, v.114, p.309-321, 1984.

GUPTA, S; SRIVASTAVA, M; AHMAD, N; BOSTWICK, DG; MUKHTAR, H. Over-expression of cicloxygenase-2 in human prostate adenocarcinoma. *Prostate*, v.42, p.73-78, 2000.

HELLSTROM, M; RANEFALL, P; WESTER, K; BRANDSTEDT, S; BUSCH, C. Effect of androgen deprivation on epithelial and mesenchymal tissue components in localized prostate cancer. *British Journal of Urology*, v.79, p.421-429, 1997.

HELPAP, B. Differential diagnosis of glandular proliferations in the prostate. A conventional and immunohistochemical approach. *Virchows Archive*, v. 433, p. 397-405, 1998.

JOHNSTON, SD.; MARGARET, V; KUSTRITZ, R; OLSON, PS. Canine and feline theriogenology. Philadelphia: WB Saunders, 592p, 2001.

KARAIVANOV, M; TODOROVA, K; KUZMANOV, A; HAYRABEDYAN, S. Quantitative immunohistochemical detection of the molecular expression patterns in proliferative inflammatory atrophy. *Journal of Molecular Histology*, v.38, p.1-11, 2007.

KULKARNI, S; RADER, JS; ZHANG, F; LIAPIS, H; HOKI, AT; MASFERRER, JL; SUBBARAMAIAH, K; DANNENBERG, AJ. Cyclooxygenase-2 is overexpressed in human cervical cancer. *Clinical Cancer Research*, v.7, p.429-34, 2001.

LAI, CL; HAM RVD; LEENDERS, GV; LUGT, JVD; MOL, JA; TESKE, E. Histopathological and immunoistochemical characterization of canine prostate cancer. *Prostate*, v.68, p.477-488, 2008.

L'EPLATTENIER, HF; LAI, CL; HAM, RVD; MOL, J; VAN SLUIJS, F; TESKE, E. Regulation of COX-2 expression in canine prostate carcinoma: increased COX-2 expression is not related to inflammation. *Journal of Veterinary Internal Medicine*, v.21, p.776-782, 2007.

LEAV, I; SCHELLING, KH; ADAMS, JY; MERK, FB; ALROY, J. Role of canine basal cells in postnatal prostatic development induction of hyperplasia and sex hormone-stimulated growth and the ductal origin of carcinoma. *Prostate*, v.48, p.210-214, 2001.

LEROY, BE; NADELLA, MV; TORIBIO, RE, LEAV, I; ROSOL, TJ. Canine prostate carcinomas express markers of urothelial and prostatic differentiation. *Veterinary Pathology*, v.41, p.131-140, 2004.

LEROY, BE; NORTHRUP, N. Prostate cancer in dogs: comparative and clinical aspects. *Veterinary Journal*, v.180, p.149-162, 2008.

LOWSETH, LA; GERLACH, RF; GILLETT, NA; MUGGENBURG, BA. Age-related in the prostate and testes of the beagle dog. *Veterinary Pathology*, v.37, p. 347-353, 1990.

MATSUZAKI, P; COGLIATI, B; SANCHES, DS; CHAIBLE, LM; KIMURA, KC; SILVA, TC; REAL-LIMA, MA; HERNANDEZ-BLAZQUEZ, FJ; LAUFER-AMORIM, R; DAGLI, MLZ. Immunohistochemical characterization of canine prostatic intraepithelial neoplasia. *Journal of Comparative Pathology*, p.1-5, 2009.

MEHAR, A; MACANAS-PIRARD, P; MIZOKAMI, A; TAKAHASHI, Y; KASS, GEN; COLEY, HM. The effects of cyclooxygenase-2 expression in prostate cancer cells: modulation of response to cytotoxic agents. *Journal of Pharmacology and Experimental Therapeutics*, p.1181-1187, 2008.

MOLINIÉ, V; HERVÉ, JM; LUGAGNE, PM; LEBRET, T; BOTTO, H. Diagnostic utility of a p63/ -methyl coenzyme A racemase (p504s) cocktail in ambiguous lesions of the prostate upon needle biopsy. *BJU International*, v.97, p.1109-1115, 2006.

MONTIRONI, R; MAZZUCHELLI, R; LOPEZ-BELTRAN, A; CHENG, L; SCARPELLI, M. Mechanisms of disease: high-grade prostatic intraepithelial neoplasia and other proposed preneoplastic lesions in the prostate. *Natural Clinical Practice*, v.4, n.6, p.321-332, 2007.

PALAPATTU, GS; SUTCLIFFE, S; BASTIAN, PJ; PLATZ, EA; DE MARZO, AM; ISAACS, WB; NELSON, WG. Prostate carcinogenesis and inflammation: emerging insights. *Carcinogenesis*, v.26, n.7, p.1170-1181, 2004.

PARSONS, JK; GAGE, WR; NELSON, WG; DE MARZO, AM. p63 protein expression is rare in prostate adenocarcinoma: implications for cancer diagnosis and carcinogenesis. *Urology*, v.58, p.619-624, 2001.

PLATZ, EA; DE MARZO, AM. Epidemiology of inflammation and prostate cancer. *Journal of Urology*, v.171, p.36-40, 2004.

PURSWELL, BJ; BEVERLY, J. Prostatic diseases in dogs: a review. *Veterinary Medicine*, p.315-321, 2000.

QUEIROGA, FL; PEREZ-ALENZA, MD; SILVAN, G; PENA, L; LOPES, C; ILLERA, JC. Cox-2 levels in canine mammary tumors, including inflammatory mammary carcinoma: clinicopathological features and prognostic significance. *Anticancer Research*, v.25, n.6B, p.4269-4275, 2005.

RAMALHO, LN; RIBEIRO-SILVA, A; CASSALI, GD; ZUCOLOTO, S. The expression of p63 and cytokeratin 5 in mixed tumors of the canine mammary gland provides new insights into the histogenesis of these neoplasms. *Veterinary Pathology*, v.43, p.424-429, 2006.

RODRIGUES, MMP; DI SANTIS, GW, DE MOURA, VM; LAUFER AMORIM, R. COX-2 and TGF- expression in proliferative disorders of canine prostate. *Brazilian Journal of Veterinary Pathology*, 2010. (em publicação)

ROGERS, K.S.; WANTSCHER, L.; LEES, G.E. Diagnostic evaluation of the canine prostate. *Compendium Continuing Education of Small Animal Practice*, v.8, n.11, p.799-811, 1986.

ROSSIGNOL, A; VILLERS, A; MOLINIÉ, V; MAZEROLLES, C; PRADÈRE, M; DELVERDIER, M. Histologie et immunohistochimie de la prostate du chien. Validité du modèle animal pour l'étude des lésions précancéreuses. *Revue Médice Vétérinaire*, v.155, p.21-26, 2004.

SHAH, RB; KUNJU, LP; SHEN, R; LEBLANC, M; ZHOU, M; RUBIN, MA. Usefulness of basal cell cocktail (34 E12 + p63) in the diagnosis of atypical prostate glandular proliferations. *Anatomic Pathology*, v.122, p.517-523, 2004.

SHIDAIFAT, F; GHARAIBEH, M; BANI-ISMAIL, Z. Effect of castration on extracellular matrix remodeling and angiogenesis of prostate gland. *Endocrinology of Journal*, v.54, p.521-529, 2007.

SUGAR, LM. Inflammation and prostate cancer. *Cancer Journal of Urology*, v.13, n.1, p.46-47, 2006.

SWINNEY, GR. Prostatic neoplasia in five dogs. *Australian Veterinary Journal*, v.76, n.10, p.669-674, 1998.

TOMAS, D; KRUSLIN, B; ROGATSCH, H; SCHAFER, G; BELICZA, M; MIKUZ, G. Different types of atrophy in the prostate with and without adenocarcinoma. *European Urology*, p.98-103, 2007.

TREMBLAY, C; DORÉ, M; BOCHSLER, PN; SIROIS, J. Induction of prostaglandin G/H synthase-2 in a canine model of spontaneous prostatic adenocarcinoma. *Journal of National Cancer Institute*, v.91, p.1398-1403, 1999.

WAGENLEHNER, FME; ELKAHWAJI, JE; ALGABA, F; BJERKLUND-JOHANSEN, T; NABER, KG; HARTUNG, R; WEIDNER, W. The role of inflammation and infection in the pathogenesis of prostate cancer. *BJU International*, v.100, p.733-737, 2007.

WANG, W; DUBOIS, RN. Cyclooxygenase 2 derived prostaglandin E<sub>2</sub> regulates the angiogenic switch. *Proceedings of National Academy of Sciences on the United States of America*, v.101, n.2, p.415-416, 2004.

WANG, W; BERGH, A; DAMBER, JE. Cyclooxygenase-2 expression correlates with local chronic inflammation and tumor neovascularization in human prostate cancer. *Clinical Cancer Research*, v.11, p.3250-3256, 2005.

WANG, LS; HUANG, YW; LIU, S; CHANG, HL; YE, W; SHU, S; SUGIMOTO, Y; FUNK, JA; SMEAKS, DD; HILL, LN; LIN, YC. Conjugated linoleic acid (CLA)

modulates prostaglandin E2 (PGE2) signaling in canine mammary cells. *Anticancer Research*, v.26, n.2A, p.889-898, 2006.

WANG, W; BERGH, A; DAMBER, JE. Increased expression of CCAAT/Enhancer-binding protein beta in proliferative inflammatory atrophy of the prostate: relation with the expression of COX-2, the androgen receptor, and presence of focal chronic inflammation. *Prostate*, v.67, p.1238-1246, 2007.

WATERS, DJ; HAYDEN, DW; BELL, FW; KLAUSNER, JS; QIAN, J; BOSTWICK, DG. Prostatic intraepithelial neoplasia in dogs with spontaneous prostate cancer. *Prostate*, v. 30, p. 92-7, 1997.

WINTER, RN; KRAMER, A; BORKOWSKI, A; KYPRIANOU, N. Loss of caspase-1 and caspase-3 protein expression in human prostate cancer. *Cancer Research*, v.61, p.1227-1232, 2001.

WOENCKHAUS, J; FENIC, I. Proliferative inflammatory atrophy: a background lesion of prostate cancer? *First International Journal of Andrology*, v.40, p.134-137, 2008.

ZHA, S; GAGE, WR; SAUVAGEOT, J; SARIA, EA; PUTZI, MJ; EWING, CM; FAITH, DA; NELSON, WG. Cyclooxygenase-2 is up-regulated in proliferative inflammatory atrophy of the prostate, but not in prostate carcinoma. *Cancer Research*, v.61, p.8617-8623, 2001.



**“O medo é natural no homem prudente; saber vencê-lo é ser valente.”**

**(Alonso de Ercilla)**

Trabalho aceito para publicação: Brazilian Journal of Veterinary  
Pathology

**Original full paper**

**COX-2 and TGF- expression in proliferative disorders of canine prostate**

Marcela M. P. Rodrigues<sup>1</sup>; Giovana W Di Santis<sup>2</sup>; Veridiana Maria B. D. De Moura<sup>3</sup>; Renée Laufer  
Amorim<sup>1\*</sup>

1. Veterinary Pathology Service, UNESP, Botucatu, Brazil

2. Veterinary Medicine Faculty, State University of Londrina, Londrina, Brazil

3. Veterinary Medicine Faculty, Federal University of Goias, Brazil

\* Corresponding Author: Renée Laufer Amorim, Veterinary Medicine Faculty (FMVZ) - Veterinary  
Clinical Department, UNESP, 18618-000, Botucatu, SP, Brazil. e-mail: renee@fmvz.unesp.br

**Abstract**

COX-2 and TGF- expression was determined in order to correlate non-neoplastic lesions, preneoplastic lesions and carcinoma in the prostate of dogs. The results show that neoplastic and preneoplastic lesions express more COX-2 and TGF- when compared to carcinomas, which suggests these proteins may cooperate in the process of prostate tumorigenesis.

**Key-words:** carcinoma prostate, COX-2, dog, preneoplastic lesions, TGF- .

**Introduction**

Prostatic disorders frequently represent a problem in adult and elderly dogs (5,12,17). The most common prostatic lesions in dogs include benign prostatic

hyperplasia (BPH), prostatic inflammation, cysts and adenocarcinoma(9), all of which result in prostatomegaly (2).

The stromal component alters epithelial cell differentiation (11) contributing to the pathogenesis of benign prostatic hyperplasia (BPH). Stromal growth factors, such as transforming growth factor- (TGF- ) and fibroblast growth factor (FGF) accumulate and contribute to BPH progression (16).

Canine prostate cancer is similar to that observed in humans with respect to age at diagnosis, its association with high-grade prostatic intraepithelial neoplasia (PIN) and its propensity for skeletal metastasis (1). Canine PIN is considered a preneoplastic lesion, and was described by Waters & Bostwick in 1997 and its diagnosis analogous with humans (14)

Significant alterations in the expression of oncogenes, growth factors and growth factor receptors occur in the transition of benign epithelial tissue to PIN, highlighting the fact that this lesion represents an important stage in the process of carcinogenesis (21)

Another lesion that has more recently been under investigation in men is prostatic glandular atrophy associated with inflammatory infiltration. This disorder is also considered a prostatic adenocarcinoma precursor, and occurs in association with chronic inflammation. For this reason it was designated as “proliferative inflammatory atrophy” (PIA) by De Marzo et al.(3). In men, this lesion occurs in areas adjacent to high-grade PIN (HGPIN) and/or cancer and presents with similar genetic abnormalities (19). PIA can development into HGPIN and, subsequently, prostatic carcinoma. Investigations regarding the frequency, distribution, proliferative index and genetic alterations in PIA suggest a relation with HGPIN and prostatic cancer (20). This lesion has not been described in dogs to date.

COX-2 promotes tumor development by a variety of mechanisms, including induction of angiogenesis, possibly by generating free radicals, and carcinogenesis (13). Studies using immunohistochemistry have confirmed high levels of COX-2 expression in human prostate cancer tissue and high-grade prostate intraepithelial neoplasia (15).

TGF- expression has been observed in several neoplasias. Immunohistochemical studies revealed intense staining in prostate tumors compared to normal prostate epithelial tissue, suggesting that neoplastic epithelial cells produce and secrete TGF- (22).

The objective of this study was to compare COX-2 and TGF- immunolabeling in prostate hyperplastic, preneoplastic (PIA and PIN) and neoplastic lesions in dogs.

## **Materials and methods**

Five cases of each of the following diagnoses were obtained from Veterinary Pathology Service archive material, Veterinary Medicine Faculty (FMVZ), São Paulo State University (UNESP), Botucatu, São Paulo, Brazil: epithelial hyperplasia, stromal hyperplasia, PIA and prostatic carcinoma, and three cases of high grade PIN from canine prostate. Five normal prostates were also collected as control tissue.

Each diagnosis was confirmed blindly by two pathologists (MMPR and RLA) through review of the H&E stained slides. Epithelial and stromal hyperplasia and prostatic carcinoma diagnoses were made according to Foster and Ladds(6). PIN according Waters & Bostwick(21) and PIA according to De Marzo et al.(4).

New sections (3 µm) were generated from the selected paraffin-embedded tissue for immunohistochemical analysis. Sections were subjected to deparaffination and rehydration. Sections were preheated in a water bath at 96°C for 25 minutes prior to antibody staining. For antigen retrieval: 10 mM citrate solution, pH=6.0 was used for the COX-2 primary antibody, clone CX-294 (Dako Corp., Carpinteria, CA) and 10 mM EDTA solution, pH=8.0, for TGF antibody, clone 17 (Novocastra, Norwell, MA). Endogenous peroxidase activity was quenched using 10 volumes H<sub>2</sub>O<sub>2</sub> for 20 minutes. Each primary antibody was diluted 1:50 in 1% BSA, and slides were incubated in a humidity chamber for 18 hours at 4°C. The slides were then washed with TRIS and incubated with secondary antibody and streptavidin enzyme complex (LSAB) (Dako Corp., Carpinteria, CA) for 30 minutes, each reagent, in the case of TGF- antibody and with Envision (Dako Corp., Carpinteria, CA) for 30 min for COX-2 primary antibody. Color was developed for 3 minutes at room temperature with a freshly prepared solution

of 3,3' diaminobenzidine (Dako Corp., Carpinteria, CA) and the sections were then lightly counterstained with haematoxylin, dehydrated and mounted. Negative control slides were generated by incubating with mouse immunoglobulins (Dako Corp., Carpinteria, CA).

COX-2 and TGF- immunohistochemical analyses were performed by evaluating and scoring the staining intensity (no staining, weak, moderate and strong) and the percentage of stained cells (no staining; 1 - 25%; 26 - 50%; 51 - 75% and >76%), adapted from Heller et al. (.7), throughout the entire slide at 40x magnification with the assistance of image analysis software (QWin v3.0, Leica, Wetzlar, Germany) and a digital camera mounted on the microscope.

## **Results**

COX-2 immunolabeling was cytoplasmic with intensity differences observed between the diagnostic groups (Fig. 1A, C, E, G, I). In the normal prostate tissue no immunolabeling was seen. However, in epithelial hyperplasia the epithelial cells were weakly positive. Positive staining was observed in the stromal cells in stromal hyperplasia, whereas the epithelial compartment was negative for COX-2 expression. In both types of hyperplasia the inflammatory cells were positive for COX-2.

Immunohistochemical staining in the PIA and PIN samples demonstrated that the dysplastic epithelial cells were positive for COX-2, with higher intensity and more positive cells in PIA than in PIN samples (Table 1). However, the prostate carcinoma group exhibited the most intense staining and the most number of positive COX-2 cells. These data suggest that COX-2 expression is correlated with prostate carcinoma progression.

Epithelial cells of epithelial hyperplasia, PIA, PIN and carcinoma were positive for cytoplasmic TGF- staining (Fig. 1B, D, F, H and Table 2). In contrast, in normal canine prostate and stromal hyperplasia samples only the stromal cells showed positive staining. PIA and PIN groups showed a similar pattern of TGF- and COX-2 expression. However, prostate carcinoma samples exhibited lower intensity and a lower percentage of cells for TGF- staining than for COX-2 in these samples.

The less differentiated neoplasias and metastatic samples had the greatest staining intensity and number of positive cells, for both markers, showing the potential involvement of TGF- and COX-2 in prostate cancer progression.

## **Discussion**

It was possible possible to make PIA diagnosis in dogs using the same criteria as described for humans by the Marzo et al (4). Results from this study show that epithelial cells in PIA had a greater intensity and number of positive cells than PIN for COX-2 staining, however, this was lower than for canine prostate carcinomas. These results are in accordance with what has been demonstrated for human PIA, as described by Sugar et al (19), where immunostaining for COX-2 expression in PIA samples showed a high percentage of positive cells. In this group, staining was observed in atypical cells, suggesting a fundamental role for this protein in the progression of preneoplastic lesions toward neoplastic, as described by Patel et al. (18)

In our study, the carcinoma group demonstrated variation regarding the percentage of COX-2 positive cells (one sample scored 1, two scored 2 and another two scored 4). These results could be related to the degree of histological differentiation of the neoplasia (i.e., undifferentiated or metastatic tumors presented positive expression in greater than 75% of cells).

Our results further demonstrated that epithelial cells in normal prostate tissue exhibited COX-2 immunostaining at low intensity. In contrast, Kirschenbaum et al. (10) reported COX-2 expression in smooth muscle and basal cells in normal prostate tissue samples. Luminal cells in these glands do not express COX-2, although they are positive when found in areas presenting inflammatory foci.

In agreement with Hussaim et al. (8), COX-2 expression was observed in adenocarcinoma and PIN, though this was more evident in areas of PIA. Therefore, we believe that high COX-2 expression in atrophic lesions is associated with a chronic inflammatory process implying that inflammation participates in neoplasia progression, which has been described by Sugar et al. (19).

TGF- and COX-2 perform opposing tasks in the processes of cellular proliferation and apoptotic inhibition, thus in lesions presenting high COX-2 staining

intensity, low TGF- $\beta$  levels might be expected. However, observations in this study showed a high percentage of positive cells for both TGF- $\beta$  and COX-2 in neoplasias. The role that this increased number of TGF- $\beta$  and COX-2 positive cells in prostate adenocarcinoma should be investigated in canine and human prostate lesions.

In glands presenting stromal hyperplasia, higher TGF- $\beta$  expression was noted compared to epithelial hyperplasia. These results were expected due to the role of the stroma in altering epithelial cell differentiation in the development of this lesion (11). TGF- $\beta$  accumulates in the stromal cells, contributing to BHP progression (16).

Canine carcinoma samples exhibited a higher percentage of TGF- $\beta$  positive cells than those normal prostate and epithelial hyperplasia samples. These data demonstrate that TGF- $\beta$  expression is higher in neoplastic than in hyperplastic lesions, as confirmed by Wolff et al. (22).

COX-2 is likely an important component in prostatic cancer development, since its expression was higher in the epithelial cells of PIA, PIN and carcinoma, than in hyperplastic and normal tissue. TGF- $\beta$  expression was higher in the stromal compartment in PIA and PIN, which may contribute to the carcinogenic process through TGF- $\beta$ 's role in angiogenesis.

Table 1. Distribution of prostate glands by diagnosis (Epithelial hyperplasia, stromal hyperplasia, PIN, PIA and prostatic carcinoma) regarding the intensity and percentage of COX-2 positive cells.

Diagnosis	Intensity				Percentage of COX-2 positive cells				
	-	+	++	+++	0	1-25%	26-50%	51-75%	>75%
<b>Normal (n=5)</b>	2	3	0	0	2	3	0	0	0
<b>Epithelial Hyperplasia (n=5)</b>	4	1	0	0	4	1	0	0	0
<b>Stromal Hyperplasia (n=5)</b>	1	2	2	0	1	2	2	0	0
<b>PIA (n=5)</b>	0	0	4	1	0	0	3	1	1
<b>PIN (n=3)</b>	0	1	2	0	0	3	0	0	0
<b>Carcinoma (n=5)</b>	0	1	2	2	0	1	2	0	2

Table 2. Distribution of prostate glands by diagnosis (Epithelial hyperplasia, Stromal hyperplasia, PIN, PIA and prostatic carcinoma) regarding the intensity and percentage of TGF- positive cells.

Diagnosis	Intensity				Percentage of TGF- positive cells				
	-	+	++	+++	0	1-25%	26-50%	51-75%	>75%
<b>Normal (n=5)</b>	2	2	1	0	2	2	1	0	0
<b>Epithelial Hyperplasia (n=5)</b>	2	2	1	0	2	3	0	0	0
<b>Stromal Hyperplasia (n=5)</b>	0	2	3	0	0	3	2	0	0
<b>PIA (n=5)</b>	0	1	2	2	0	1	1	2	1
<b>PIN (n=3)</b>	0	2	1	0	0	2	1	0	0
<b>Carcinoma (n=5)</b>	0	2	3	0	0	1	3	1	0



## References

1. BOSTWICK DG, RAMMANI D, QIAN J. Prostatic intraepithelial neoplasia: Animal models. *Prostate*, 2000, 43, 286-94.
2. BURCK RL, ARCKERMAN N, FEENEY DA. The abdomen. *Small Animal Radiology and Ultrasonography. A diagnostic atlas and text*, Killington: W.B. Saunders, 2002, pp. 401-10.
3. DE MARZO A, MEEKER AK, ZHA S, LUO, J; NAKAYAMA, M; PLATZ, EA; ISAACS, WB; NELSON, WG. Human prostate cancer precursors and pathobiology. *Urology*, 2003, 62, 55-62.
4. DE MARZO AM, MARCHI VL, EPSTEIN JI, NELSON WG. Proliferative inflammatory atrophy of the prostate. *Am. J. Pathol.*, 1999, 155, 1985-92.
5. DORFMAN M, BARSANTI J. Diseases of the canine prostatic gland. *Comp. Cont. Ed.*, 1995, 17, 791-811.
6. FOSTER RA, LADDS PW. Pathology of domestic animals, JUBB KVF, KENNEDY PC, PALMER N, Eds, St. Louis: Elsevier Limited, 2007, 590p.
7. HELLER DA, CLIFFORD CA, GOLDSCHMIDT MH, HOLT DE, MANFREDI MJ, SORENMO KU. Assessment of cyclooxygenase-2 expression in canine hemangiosarcoma, histiocytic sarcoma and mast cell tumor. *Vet. Pathol.*, 2005, 42, 350-3.
8. HUSSAIN T, GUPTA S, MUKTAR H. Cyclooxygenase-2 and prostate carcinogenesis. *Cancer Letters*, 2003, 191, 125-35.
9. JOHNSTON SD, MARGARET V, KUSTRITZ R, OLSON PS. *Canine and Feline Theriogenology*. Killington: WB Saunders, 2001, 592p.
10. KIRSCHBAUM A, LIOTTA DR, YAO S, LIU XH, KLAUSNER AP, UNGER P, SHAPIRO E, LEAV I, LEVINE AC. Immunohistochemical localization of cyclooxygenase-1 and cyclooxygenase-2 in the human fetal and adult male reproductive tracts. *J. Clin. Endocrinol. Metab.*, 2000, 85, 3436-41.

11. KLAUSNER JS, BELL FW, HAYDEN DW, JOHNSTON SD, LUND EM. Recent developments in the diagnosis and treatment of BHP and prostatic carcinoma. Proc. Am. Col. Vet. Int. Med., 1994, 547-48.
12. KRAWIEC DR, HEFLIN D. Study of prostatic disease in dogs: 177 cases. J. Am. Vet. Med. Ass., 1992, 200, 1119-22.
13. L'EPLATTENIER HF, LAI CL, HAN RVD, MOL J, VAN SLUIJS F, TESKE E. Regulation of COX-2 expression in canine prostate carcinoma: Increased COX-2 expression is not related to inflammation. J. Vet. Int. Med., 2007, 21, 776-82.
14. MCNEAL JE, BOSTWICK DG. Intraductal dysplasia: a premalignant lesion of the prostate. Hum. Path., 1986, 17, 64-71.
15. MUKHERJEE R, EDWARDS J, UNDERWOOD MA, BARTLETT JMS. The relationship between angiogenesis and cyclooxygenase-2 expression in prostate cancer. BJU Int., 2005, 96, 62-6.
16. NIU Y, XU Y, ZHANG J, BAI J, YANG H, MA T. Proliferation and differentiation of prostatic stromal cells. Brit. J. Urol. Int., 2001, 386-93.
17. OLSON PN, WRIGLEY RH, THRALL MA. Disorders of the canine prostate gland: pathogenesis, diagnosis and medical therapy. Comp. Cont. Ed., 1987, 9, 613-23.
18. PATEL MI, SUBBARAMAIAH K, DU B, CHANG M, YANG P, NEWMAN RA, CORDON-CARDO C, THALER, HT, DANNENBERG AJ. Celecoxib inhibits prostate cancer growth: evidence of cyclooxygenase-2 independent mechanism. Clin. Can. Res., 2005, 11, 1999-2007.
19. SUGAR LM. Inflammation and prostate cancer. Can. J. Urol., 2006, 13, 46-7.
20. TOMAS D, KRUSLIN B, ROGATSCH H, SCHAFER G, BELICZA M, MIKUZ G. Different types of atrophy in the prostate with and without adenocarcinoma. Eur. Urol., 2006, 1425-31.
21. WATERS DJ, BOSTWICK DG. The canine is a spontaneous model of intraepithelial neoplasia and prostate cancer progression. Antic. Res., 1997, 17, 1467-70.

22. WOLFF JM, FANDEL T, BORCHERS H, BREHMER JR B, JAKSE G.

Transforming growth factor- 1 serum concentration in patients with prostatic cancer and benign prostatic hyperplasia. Brit. J. Urol.,1998, 81, 403-5.

## Normas: Brazilian Journal of Veterinary Pathology

### Instructions to authors

The BJVP publishes original full papers, invited review articles, short communications, case reports, letters to the Editor, and Editor's viewpoint. With the exception of letters to the Editor and Editor's viewpoint, all manuscripts will be peer reviewed by two more referees. The journal may publish also abstracts of scientific meetings in the field of veterinary pathology.

**Letter to the Editor:** should not exceed two printed pages\*. The subject should be comments and information about on going research published papers, and it may contain figures and tables.

**Original full paper:** should contain title, author's names and affiliations, abstract, key words, introduction, material and methods, results, discussion, acknowledgments and references\*\*. Results and discussion may be combined.

**Short communication:** should include title, author's names and affiliations, abstract, key words, text, acknowledgments and references.

Case report: should include title, author's names and affiliations, abstract, key words, description, acknowledgments and references.

**Review article:** should include title, author's names and affiliations, abstract, key words, text, acknowledgments and references.

#### Notes:

- \*\*The manuscripts should be saved as a Word file with 20 mm margins on all sides (letter paper), font Times New Roman 10pt, justified, and single line spacing. Tables should be included in the Word file; figures in high-quality (at least 300 dpi) ".tif", ".bmp", and ".jpg" should be sent in individual separated files. Use of figure layout as panels is discouraged.
- Manuscripts should be written in English and attached to an e-mail message addressed to [submission@bjvp.org.br](mailto:submission@bjvp.org.br). The authors are strongly encouraged to seek help from a native English speaker to review the manuscript prior to submission.

- The corresponding author and its address must be indicated at the end of first page of the manuscript.
- Experimental studies involving animals should have the approval from an appropriate institutional committee, and the ethic guidelines must be followed by the authors.
- The authors must agree with the transfer of the copyright to the BJVP.

\*\*References and citation in the text

The citation in the text must contain only the number on the line of text (not above) and in parentheses, e.g. (4, 17).

References must be listed in ALPHABETICAL ORDER as follows:

1. BAER GM., YANGER PA. A mouse model for post exposure rabies prophylaxis: The comparative efficacy of two vaccines and of antiserum administration. J. Gen. Virol., 1977, 36, 51-8.
2. BALOZET L. Scorpionism in the Old World. BÜCHERL W., BUCKLEY E. Eds. Venomous animals and their venoms. Venomous intervertebrates. New York: Academic Express, 1971: 349-71.
3. BRASIL. Ministério da Saúde. Programa Nacional de Profilaxia da Raiva. Casos de raiva humana notificados e percentual de casos transmitidos segundo a espécie animal. Brasília: Ministério da Saúde, 2004.
4. DAWSON B., TRAPP RG. Bioestatística básica e clínica. 3.ed. Rio de Janeiro: MacGraw-Hill, 2003.
5. PUBMED, National Center for Biotechnology Information, National Library of Medicine.
6. VIGAR ND., CABRERA WH., ARAUJO LMM., RIBEIRO OG., OGATA TRP., SIQUEIRA M., IBAÑEZ OM., FRANCO M. Pristane-induced arthritis in mice ed for maximal and minimal acute inflammatory reaction. Eur. J. Immunol., 2000, 30, 431-7.
7. XAVIER FG., RIGHI, DA., SPINOSA, HS. Toxicologia do praguicida aldicarb (“chumbinho”): aspectos gerais, clínicos e terapêuticos em case e gatos. Ciência Rural, 2007, 37, 1206-11.

***Opinions statements expressed in the BJVP reflect the viewpoints of contributors and do not represent official policy of the Brazilian***

*Association of Veterinary Pathology, unless so stated.*

## **Publication charges**

In Brazil – R\$120,00 per article (original full papers, short communications and case report).

**ABPV members – Free of charges**

Outside of Brazil – US\$50.00.

## **Submission**

Papers should be submitted as attachment to: [submission@bjvp.org.br](mailto:submission@bjvp.org.br)

# Livros Grátis

( <http://www.livrosgratis.com.br> )

Milhares de Livros para Download:

[Baixar livros de Administração](#)

[Baixar livros de Agronomia](#)

[Baixar livros de Arquitetura](#)

[Baixar livros de Artes](#)

[Baixar livros de Astronomia](#)

[Baixar livros de Biologia Geral](#)

[Baixar livros de Ciência da Computação](#)

[Baixar livros de Ciência da Informação](#)

[Baixar livros de Ciência Política](#)

[Baixar livros de Ciências da Saúde](#)

[Baixar livros de Comunicação](#)

[Baixar livros do Conselho Nacional de Educação - CNE](#)

[Baixar livros de Defesa civil](#)

[Baixar livros de Direito](#)

[Baixar livros de Direitos humanos](#)

[Baixar livros de Economia](#)

[Baixar livros de Economia Doméstica](#)

[Baixar livros de Educação](#)

[Baixar livros de Educação - Trânsito](#)

[Baixar livros de Educação Física](#)

[Baixar livros de Engenharia Aeroespacial](#)

[Baixar livros de Farmácia](#)

[Baixar livros de Filosofia](#)

[Baixar livros de Física](#)

[Baixar livros de Geociências](#)

[Baixar livros de Geografia](#)

[Baixar livros de História](#)

[Baixar livros de Línguas](#)

[Baixar livros de Literatura](#)  
[Baixar livros de Literatura de Cordel](#)  
[Baixar livros de Literatura Infantil](#)  
[Baixar livros de Matemática](#)  
[Baixar livros de Medicina](#)  
[Baixar livros de Medicina Veterinária](#)  
[Baixar livros de Meio Ambiente](#)  
[Baixar livros de Meteorologia](#)  
[Baixar Monografias e TCC](#)  
[Baixar livros Multidisciplinar](#)  
[Baixar livros de Música](#)  
[Baixar livros de Psicologia](#)  
[Baixar livros de Química](#)  
[Baixar livros de Saúde Coletiva](#)  
[Baixar livros de Serviço Social](#)  
[Baixar livros de Sociologia](#)  
[Baixar livros de Teologia](#)  
[Baixar livros de Trabalho](#)  
[Baixar livros de Turismo](#)