FILIPE MOREIRA DE ANDRADE

CARACTERIZAÇÃO HISTOMORFOMÉTRICA E ESTEREOLÓGICA DAS FIBRAS DO SISTEMA ELÁSTICO DA GLANDE PENIANA EM ADULTOS JOVENS

Dissertação apresentada ao Curso de Pós-Graduação em Ciências Médicas da Universidade Federal Fluminense, como requisito para obtenção do Grau de Mestre.
Área de Concentração: Ciências Médicas

Orientador: Prof. Dr. GILBERTO PEREZ CARDOSO
Co-Orientador: Prof. Dr. MARCIO ANTONIO BABINSKI

Niterói

2010

Livros Grátis

http://www.livrosgratis.com.br

Milhares de livros grátis para download.

UNIVERSIDADE FEDERAL FLUMINENSE – UFF

FACULDADE DE MEDICINA

PROGRAMA DE PÓS-GRADUAÇÃO EM CIÊNCIAS MÉDICAS

CARACTERIZAÇÃO HISTOMORFOMÉTRICA E ESTEREOLÓGICA DAS FIBRAS DO SISTEMA ELÁSTICO DA GLANDE PENIANA EM ADULTOS JOVENS

FILIPE MOREIRA DE ANDRADE

Dissertação apresentada ao Curso de Pós-Graduação em Ciências Médicas da Universidade Federal Fluminense, como requisito para obtenção do Grau de Mestre.
Área de Concentração: Ciências Médicas

Submetida a banca examinadora em: 15/04/2010

Prof. Dr. José Manoel da Silva Gomes Martinho

Prof. Dr. Mauro Roberto Rodrigues

Prof. Dr. Marcelo Abidu Figueiredo

Ao Mateus e à Lavínia, pois que minha ausência ajude a tornar o mundo um lugar melhor para eles

AGRADECIMENTOS

Ao meu mestre, Luiz Felippe Judice, a quem devo todas as conquistas profissionais e científicas, que me permitiram então conquistas pessoais e familiares, pelos ensinamentos muito além da técnica.

Ao meu amigo e professor, Omar Moté Abou Mourad, homem de grande valor, por ter a paciência necessária e a força adequada para ensinar, estimular e abrir as portas. A ele devo o suficiente para nunca conseguir pagar.

Ao meu orientador, Gilberto Perez Cardoso, pela oportunidade de expressar, academicamente, meus anseios como ser humano.

Ao meu co-orientador, Marcio Antonio Babinski, amigo de longa data, por iluminar o caminho com suas idéias. Sua força em prosseguir sempre fez os problemas parecerem pequenos.

À minha família, por lembrar-me que qualquer trabalho deve ser realizado com o fim da bondade.

RESUMO

A matriz extracelular é elemento essencial à função peniana, podendo ser acometida por doenças locais ou sistêmicas, embora pouco seja conhecido em relação aos seus componentes na glande peniana humana. Nesse trabalho foi realizado um estudo detalhado da organização morfológica e densidade volumétrica (Vv) das fibras do sistema elástico em glandes penianas de homens jovens saudáveis. Foram obtidos fragmentos de glande peniana de 5 (cinco) indivíduos jovens falecidos de causas não relacionadas ao sistema urogenital, com idade entre 18 e 30 anos (média: 24 anos). Os espécimes foram fixados em formalina, embebidos em parafina e processados histologicamente. As fibras do sistema elástico foram avaliadas sob microscopia óptica usando a técnica de coloração da resorcina-fucsina de Weigert após prévia oxidação pela oxona. Estudos morfométricos foram realizados através do método de contagem de pontos. A análise quantitativa foi expressa (% média) como densidade volumétrica (Vv) através da análise em 25 campos aleatórios para cada espécime. Verificou-se que os constituintes do tecido conjuntivo, em especial fibras do sistema elástico, foram abundantes. Uma rede irregular de fibras do sistema elástico é distribuída sob a mucosa da glande peniana. As fibras do sistema elástico apresentaram uma disposição longitudinal no corpo esponjoso e um perfil tortuoso envolvendo sinúsóides da glande. A Vv das fibras do sistema elástico na glande peniana é de 29.4% ±3.1. Os dados devem prover informação a ser avaliada em relação a disfunções eréteis, doenças endócrinas e envelhecimento. Os resultados apresentados fornecem subsídios para posteriores investigações em relação à matriz extracelular por métodos de estereologia.

PALAVRAS-CHAVE: glande peniana; morfologia; matriz extracelular, avaliação quantitativa

ABSTRACT

The extracellular matrix is a key element in penile function and pathology, yet little is known of its components in human glans. Herein we carried out a detailed study of all the factors that play a part in the morphological organization and volumetric density (Vv) of elastic fibers in the glans penis of young healthy men. Penile glans were obtained from 5 young men died of causes no related to the urogenital tract, between the age of 18 and 30 (mean = 24). Samples were fixed in formaline, embedded in paraffin, and histologically processed. The elastic system fibers were evaluated at light microscopy by using Weigert's resorcin-fuchsin technique after previous oxidation with oxone. Morphometric studies were performed by the point-counting method. Quantities were expressed (%mean) as volumetric densities (Vv) and were determined on 25 random fields for each individual. Connective tissue elements, mainly elastic system fibers, were abundant. These fibers often had a tortuous profile and surrounded sinusoids in the glans penis. An irregular elastic fibers network was distributed beneath the glans penis mucosa, on the other hand, underneath the mucosa, the elastic fibers were observed longitudinal at corpus spongiosum. The Vv of the elastic system fibers in the glans penis is 29.4% ±3.1. The data should therefore provide important information for drawing parallels over patients with erectile dysfunction and alterations regarding endocrine diseases and aging. The results reported herein provide the base for continuous investigations on extracellular matrix by stereology.

KEYWORDS: glans penis; morphology; extracellular matrix; quantitative evaluation

SUMÁRIO

1. MORFOLOGIA *Pág.8*

1.1 ANATOMIA MACROSCÓPICA *Pág. 8*

1.2 HISTOLOGIA *Pág. 9*

1.2.1 MATRIZ EXTRACELULAR *Pág. 10*

1.2.1.1 COLÁGENO *Pág. 10*

1.2.1.2 FIBRAS DO SISTEMA ELÁSTICO *Pág. 11*

1.2.2 MÚSCULO LISO *Pág. 12*

2. MECANISMO DE EREÇÃO *Pág. 13*

3. ESTEREOLOGIA *Pág. 14*

3.1 ANÁLISE DO SISTEMA ELÁSTICO *Pág. 19*

4. JUSTIFICATIVA *Pág. 19*

5. OBJETIVOS *Pág. 21*

6. MATERIAL E MÉTODOS *Pág. 21*

6.1 OBTENÇÃO DA AMOSTRA *Pág. 21*

6.2 PROCESSAMENTO E COLORAÇÃO *Pág. 22*

7 RESULTADOS *Pág. 23*

8 DISCUSSÃO *Pág.23*

9 CONCLUSÃO *Pág.27*

10 RECOMENDAÇÕES *Pág. 27*

11 REFERÊNCIAS BIBLIOGRÁFICAS *Pág. 28*

12 ANEXO 1 – *fotografias da microscopia ótica* *Pág. 31*

13 ANEXO 2 – *cópia do artigo aceito para publicação* *Pág. 35*

1 MORFOLOGIA

1.1 ANATOMIA MACROSCÓPICA

O pênis é um órgão que faz parte de dois sistemas: urinário e reprodutor. É o órgão masculino da cópula, composto por três corpos cilíndricos de estrutura erétil: um par de corpos cavernosos, situados dorsalmente e um corpo esponjoso, situado ventralmente, além de fáscias, nervos e vasos, recobertos pela pele.

Os corpos cavernosos formam a maior parte da estrutura peniana e originam-se na sínfise púbica. Estão dispostos um ao lado do outro, separados por um septo incompleto e envolvidos pela túnica albugínea. Anteriormente aos corpos cavernosos situa-se o corpo esponjoso, que abriga em seu interior a uretra. O corpo esponjoso possui duas dilatações: proximalmente o bulbo esponjoso e, distalmente a glande do pênis. Os três corpos da estrutura erétil estão envolvidos por um septo fibroso, a túnica albugínea, que varia em espessura, tornando-se mais delgada ao envolver o corpo esponjoso. Distalmente, esse septo é incompleto e os seios cavernosos de ambos os lados se comunicam. Um revestimento muito mais delgado de tecido fibroelástico, que contém uma camada de músculo liso em sua superfície interna, circunda o corpo esponjoso. As diferenças nos revestimentos fibroelásticos têm significado funcionais, pois o corpo esponjoso e a glande não atingem o estado de rigidez observado nos corpos cavernosos, isso evita que a uretra seja obstruída quando da ereção completa. Além da túnica albugínea as três estruturas apresentam duas fáscias: a fáscia de Buck ou fáscia profunda e a fáscia Dartos, também conhecida como túnica Dartos ou túnica superficial. A derme e epiderme recobrem essas estruturas, sendo que, ao recobrir a glande a pele torna-se redundante e retrátil, formando o prepúcio[1,2].

As artérias que suprem os corpos eréteis são as artérias do bulbo do pênis e artéria dorsal do pênis, provenientes das artérias pudendas internas, as quais são ramos das artérias ilíacas internas[1].

A drenagem venosa é feita através da veia profunda do pênis, que leva a maior parte do sangue dos corpos cavernosos e do corpo esponjoso para o plexo prostático. A pele e a tela subcutânea são drenadas pela veia dorsal superficial do pênis, tributárias da veia pudenda externa, que drena o sangue para a veia safena magna[1].

Os vasos linfáticos da pele e o prepúcio drenam a linfa para os linfonodos inguinais superficiais. Os da glande e corpos eréteis drenam para linfonodos inguinais profundos, femorais, retrofemorais e pré-viscerais[1].

A inervação do pênis é feita por fibras sensitivas, através dos ramos do nervo pudendo, nervo dorsal do pênis e do nervo ilioinguinal. Fibras simpáticas, parassimpáticas estão relacionadas com o controle da circulação do sangue no órgão[1].

Fibras autônomas que inervam o tecido erétil têm sua origem em gânglios simpáticos lombares. A ereção depende de estímulos nervosos de ramos provenientes do plexo hipogástrico inferior, do qual participam os nervos esplâncnicos pélvicos, que são elementos do plexo parassimpático pélvico[1].

As estruturas eréteis são constituídas por numerosos espaços cavernosos formados por uma rede de trabéculas delgadas. Esses espaços são revestidos por um endotélio e, na região central, são maiores. As trabéculas contêm tecido fibroelástico e músculo liso. O pênis fica ereto quando esses espaços são distendidos pelo sangue; no estado de flacidez, os espaços contêm uma quantidade reduzida de sangue[2].

1.2 HISTOLOGIA

O tecido erétil do pênis humano (corpos cavernosos) é composto por fibras do sistema elástico, fibras colágenas, músculo liso, artérias e veias. Esses componentes são envolvidas pela túnica albugínea, formada principalmente por colágeno e tecido elástico. Essas estruturas possuem importantes funções no mecanismo da ereção[3,4,5].

O interior do corpo cavernoso e esponjoso é dividido por trabéculas que formam numerosos espaços vasculares, denominados sinusóides. As trabéculas são formadas por fibras do sistema elástico, fibras colágenas e fibras musculares lisas. Esses elementos conferem sustentação aos nervos, sinusóides, artérias e veias[6].

1.2.1 <u>Matriz Extracelular</u>

A Matriz extracelular possui importante papel no crescimento e diferenciação celular e ocupa, em maior ou menor grau, o espaço intersticial de todos os sistemas

orgânicos. As interações entre os diferentes componentes da matriz extracelular e fatores hormonais sugerem um papel de destaque no desenvolvimento do organismo[7]. A matriz extracelular é constituída por uma complexa rede de macromoléculas em que os principais componentes são o colágeno, a elastina, os proteoglicanos, os glicosaminoglicanos e as glicoproteínas[2]. No presente trabalho estudamos os componentes de fibras do sistema elástico.

1.2.1.1 Colágeno

O colágeno é a proteína mais abundante no organismo humano, representando cerca de 30% do total de proteínas encontradas nos tecidos. É constituído por três cadeias polipeptídicas (cadeias α) que podem ser idênticas (homotrímeros) ou diferentes (heterotrímeros)[2]. Cada cadeia de colágeno (cadeia α) tem suas próprias características quanto à composição de aminoácidos, que são utilizados para identificar o tipo de colágeno.

Os colágenos fibrilares (tipo I, II, III, V, XI) apresentam a mesma estrutura geral. O colágeno do tipo I é o mais encontrado nos tecidos conjuntivos em geral e forma fibrilas mais espessas, enquanto o colágeno do tipo III apresenta uma distribuição mais específica em órgãos hematopoiéticos e ao redor das fibras musculares lisas. Esse tipo de colágeno forma fibrilas mais delgadas, também chamadas de fibras reticulares. Devido à rica cobertura de glicídios, as fibrilas de colágeno tipo III são coradas preferencialmente por sais de prata. Estas fibras proporcionam sustentação íntima para os capilares, nervos e células musculares, e estão intimamente associadas às membranas basais[2,8].

O principal membro dos colágenos reticulados é o tipo IV, encontrado nas membranas basais. Apresenta segmentos em cadeias polipeptídicas com maior quantidade de 3-hidroxiprolina e hidroxilisina que os demais tipos de colágeno. Possui estrutura mais flexível que os colágenos fibrilares, e apresenta sua tríplice hélice interrompida, permitindo várias curvaturas. Não é clivado após ser secretado no meio extracelular e retém a região terminal, impedindo o empacotamento lado a lado em longas fibrilas[2,8].

1.2.1.2 Fibras do sistema elástico

No tecido conjuntivo, as fibras do sistema elástico podem ser diferenciadas das colágenas por serem mais delgadas e não apresentarem estriação longitudinal. Ramificam-se e ligam-se umas as outras, formando uma trama de malhas muito irregulares. Em virtude da presença de um pigmento, as fibras do sistema elástico, quando vistas a fresco em grande quantidade, têm cor amarelada e podem ser coradas pelos métodos da resorcina-fucsina ou aldeído-fucsina. Apresentam espessura variando entre 0,2 a 1,5 µm. Essas fibras cedem facilmente mesmo às trações mínimas, porém retomam sua forma inicial tão logo cessem as forças deformantes, que é uma característica denominada “resiliência”[2,8,9].

As fibras do sistema elástico apresentam características morfológicas específicas em relação aos diferentes tecidos e órgãos. A organização dessas fibras aparentemente tem influência na resiliência e nas propriedades mecânicas de um tecido. Dessa forma, a distribuição concêntrica das fibras é adequada para manter a uniformidade da pressão arterial ao longo da parede de um vaso, assim como a organização homogênea em uma lâmina sob o mesotélio parece protegê-lo contra a distensão e contração de órgãos como os pulmões e a bexiga[8].

As fibras do sistema elástico são caracterizadas pelo alto grau de extensibilidade que apresentam. São encontradas em tecidos que estão constantemente submetidos a grandes forças de estiramento. Por essa razão, os elementos fibroelásticos (colágeno e elastina) combinam-se para formar estruturas chaves em tecidos complacentes[9,10].

A fibra elástica é uma estrutura complexa formada por elastina, proteína microfibrilar, lisil oxidase, e proteoglicanos[2,9].

Durante o processo de desenvolvimento de uma fibra do sistema elástico, o componente microfibrilar é o primeiro a aparecer, vindo depois a ser depositada a elastina, provavelmente devido a uma interação iônica entre a elastina e a superfície microfibrilar como conseqüência de suas cargas opostas[9]. De acordo com o grau de associação entre esses componentes, as fibras do sistema elástico são divididas em três grupos[2,9]:

a) Fibras elásticas: constituídas em sua maior parte por elastina (em posição central) e um número reduzido de microfibrilas em posição periférica.

b) Fibras elaunínicas: constituída por pouca elastina e um grande número de microfibrilas.

c) Fibras oxitalânicas: compostas exclusivamente por microfibrilas.

1.2.2 Músculo Liso

A musculatura lisa dos corpos cavernosos do pênis apresenta-se geralmente como feixes ou folhetos de células fusiformes alongadas, com extremidades finas e gradativamente afiladas. As células variam quanto ao comprimento: desde 20µm nas paredes de pequenos vasos sanguíneos até cerca de 200 µm. Os núcleos das células musculares lisas estão localizados no centro da célula, frequentemente aparecendo nos cortes transversais com a forma de “saca-rolhas”. Essa característica é resultado da contração celular durante a fixação do material, sendo útil para se distinguir as células musculares lisas dos miofibroblastos nos cortes histológicos de rotina. Na célula não contraída, o núcleo aparece como uma estrutura alongada com extremidades gradativamente afiladas, situada no eixo central da célula. Quando em corte transversal, o núcleo de uma fibra muscular lisa aparece com um perfil arredondado ou circular, dependendo se a célula estiver contraída ou relaxada[2].

A célula muscular lisa é o principal componente de contração e relaxamento do corpo cavernoso. Para que se alcance a tumescência e se mantenha a rigidez peniana, é necessário uma determinada percentagem de células musculares lisas[11]. O papel do músculo liso no corpo cavernoso é a manutenção da ereção, aumentando a pressão intra-cavernosa durante a ereção, a qual não pode ser obtida apenas por mecanismos vasculares[12].

2 MECANISMO DE EREÇÃO

Na ausência de estímulo sexual, o pênis se mantém flácido, porque seus corpos cavernosos não são completamente preenchidos por sangue, estando, em sua maioria, colapsados.

A ereção peniana é uma resposta parassimpática involuntária que ocorre primeiramente através do relaxamento do músculo liso nas paredes das artérias que suprem os espaços vasculares dos corpos cavernosos. As ramificações dessas artérias possuem paredes musculares espessas, e várias delas apresentam feixes longitudinais de músculo liso coberta por íntima, projetando-se para o lúmen. Além disso, alguns ramos arteriais que se estendem ao longo das trabéculas são espiralados e convolutos quando o pênis está flácido; esses vasos são denominados artérias espiraladas[4,13].

Em vários casos as ramificações terminais dessas artérias abrem-se diretamente nos espaços vasculares dos corpos cavernosos. O relaxamento do músculo liso arterial permite que as artérias que suprem os corpos cavernosos se dilatem; assim, mais sangue entra nos espaços vasculares. O relaxamento do músculo liso nas trabéculas é outro fator que contribui para distensão dos espaços vasculares nos corpos cavernosos. A distensão resultante de cada um desses corpos é limitada pela forte túnica albugínea que o envolve. A distensão dos corpos cavernosos causa compressão das veias que drenam seus espaços vasculares, e isto leva ao seu ingurgitamento com sangue, resultando em ereção do pênis. Porém, o corpo esponjoso não se torna tão túrgido quanto os dois corpos cavernosos externos, porque a bainha que o envolve é mais elástica, o que evita a compressão indevida de parte da uretra que cursa através dele.

Após a ejaculação, que é uma resposta simpática (involuntária), o pênis volta ao seu estado flácido, porque o músculo liso nas paredes arteriais recupera seu tônus anterior[4].

3 ESTEREOLOGIA

Uma questão freqüente em morfologia diz respeito à técnica empregada para obter informação morfométrica adequada de células ou matriz extracelular. Dentre os métodos disponíveis destaca-se a estereologia, em que é possível gerar medidas de volume a partir de aferições relacionadas à área de uma estrutura.

A Estereologia é um método atual que permite o conhecimento tridimensional de um órgão, tecido ou estrutura através da determinação de parâmetros quantitativos (quantificação) em imagens bidimensionais. Para isso utiliza-se de princípios geométricos, matemáticos e estatísticos[14,15] (Figura 1).

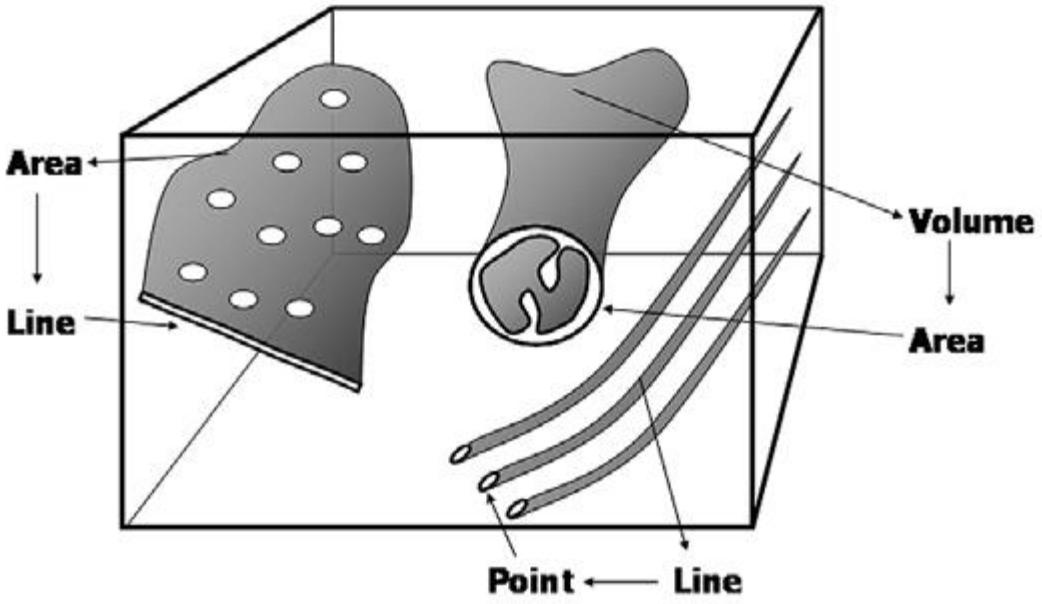

Figura 1 – Observação de estruturas tridimensionais em cortes bidimensionais. Volumes (mitocôndria) aparecem como áreas, áreas (retículo endoplasmático) são vistos como linhas, e linhas (microtúbulos) aparecem como pontos[14].

Os estudos em estereologia necessitam de linhas-teste, pontos-teste e uma superfície conhecida (área-teste) para adquirir informações a partir dos cortes. O conjunto desses elementos é denominado sistema-teste[14].

A estereologia, sendo um tipo de avaliação quantitativa, apresenta uma série de vantagens em relação a estudos qualitativos. Primeiro: resultados quantitativos podem ser reproduzidos e verificados por diferentes pesquisadores em épocas distintas.

Segundo: a comparação entre diversos grupos (por exemplo: pareados por idade, espécies, resposta a medicamentos) pode ser mais facilmente realizada. Terceiro: pesquisadores envolvidos com o método necessitam de menor tempo de treinamento, comparando-se com outros métodos. Quarto: suas bases matemáticas teóricas permitem que análises realizadas por computadores sejam amplamente aceitas cientificamente[14].

Dois conceitos são básicos na Estereologia: o princípio de Delesse e o princípio de Cavaliere.

Segundo o princípio de Delesse a mensuração de uma área transversal relativa de objetos em relação à área total da estrutura, denominada de densidade de área (A_A), permite uma estimativa sem viés do volume desses objetos. Esse estimador é chamado de densidade de volume (Vv). Ou seja, o princípio de Delesse consiste em aceitar que a relação entre parâmetros parciais e absolutos é similar. Dessa forma:

$$A_A = \frac{A_p}{A_T}, \qquad V_V = \frac{V_p}{V_T} \qquad \text{e} \qquad A_A = V_V$$

Sendo A_P = área parcial, A_T = área total, V_P = volume parcial e V_T = volume total[14]. Para a estimação da densidade de volume a orientação dos cortes é imaterial[15].

Segundo o princípio de Cavaliere, a partir de cortes seriados de uma estrutura podemos conhecer seu volume, sendo para tal imprescindível conhecer a espessura da microtomia, porém não sendo necessário que todos os cortes da série sejam analisados. Podemos contar um corte a cada intervalo sistemático sem que isso, estatisticamente, diminua a acurácia do método. O trabalho de contagem assim fica reduzido e mais rápido[14,15]. Tal princípio é ilustrado na Figura 2.

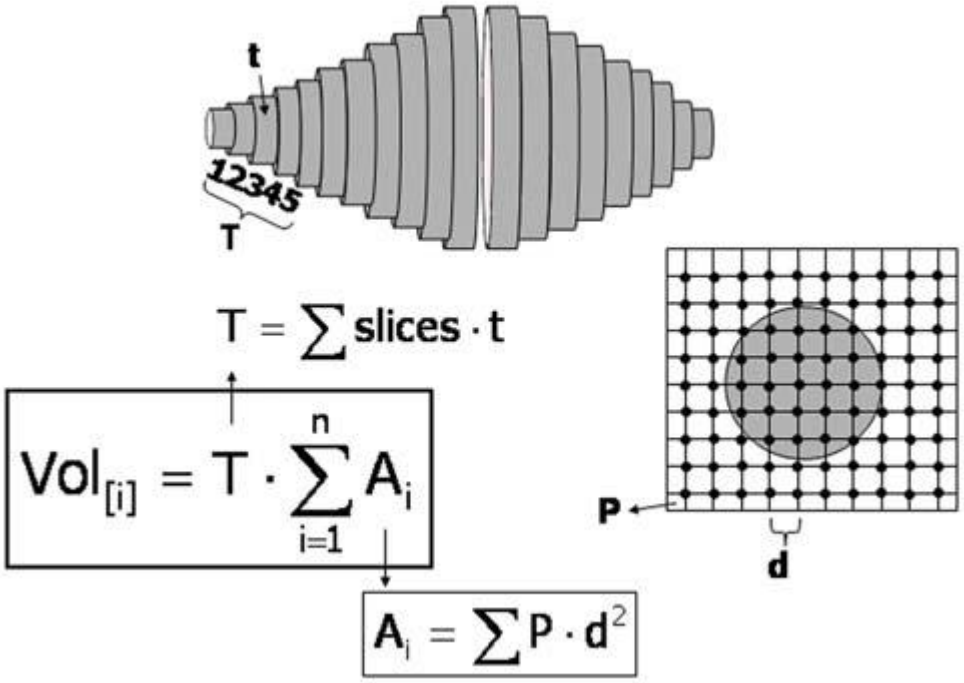

Figura 2 – Princípio de Cavaliere e o volume estimado de um órgão. Realiza-se cortes seriados de espessura (t) uniforme. Por exemplo, a cada cinco secções (T = 5t) realiza-se uma medida para determinar a área (por exemplo pelo método de contagem de pontos: em um sistema teste de área quadrada, a área (A) do ponto (P) é calculada como o quadrade da distância entre os pontos, (d)[14].

Originalmente desenvolvido na década de 1930, o método atualmente mais utilizado para estimar a densidade de volume de uma estrutura utiliza um conjunto de pontos-teste. Esse método é chamado de “método de contagem de pontos” no qual P_P é a razão entre o número de pontos-teste que tocam a superfície do objeto e o número de pontos que tocam a superfície da estrutura. Sendo assim:

$$\frac{A_p}{A_T} = \frac{V_p}{V_T} = \frac{P_p}{P_T} \qquad \text{e} \qquad A_A = V_V = P_P$$

onde P_P = pontos-teste que tocam o objeto (pontos parciais) e P_T = pontos-teste que tocam a estrutura (pontos totais).

Na estereologia os resultados são obtidos através da contagem de pontos-teste e interseções-teste aplicando-se algumas fórmulas matemáticas definidas previamente considerando-se a geometria da construção do sistema-teste.

Um sistema teste é um sistema de linhas (retas ou curvas) e pontos que pode ser superposto a uma imagem morfológica para a contagem estereológica[14]. Tradicionalmente, os sistemas-teste são desenhados com linhas retas ou segmentos de linhas retas, apresentando um arranjo triangular, quadrangular ou hexagonal. Cada um desses arranjos determina as características básicas do sistema-teste. Elas são A_P (área do ponto-teste), P_T (número de pontos-teste) e d (a menor distância entre pontos-teste). A área-teste pode ser conhecida multiplicando-se o número de pontos-teste pela área de um ponto-teste. O sistema-teste M-42 de Weibel et al (1966) apresenta 42 pontos-teste, a linha-teste mede 21d e a área-teste mede: $42.\frac{\sqrt{3}}{2}.$ d2

Todas as estruturas estudadas que tocam as linhas proibidas do sistema-teste M-42 não são contadas para não haver uma superestimação na quantificação (Figura 3).

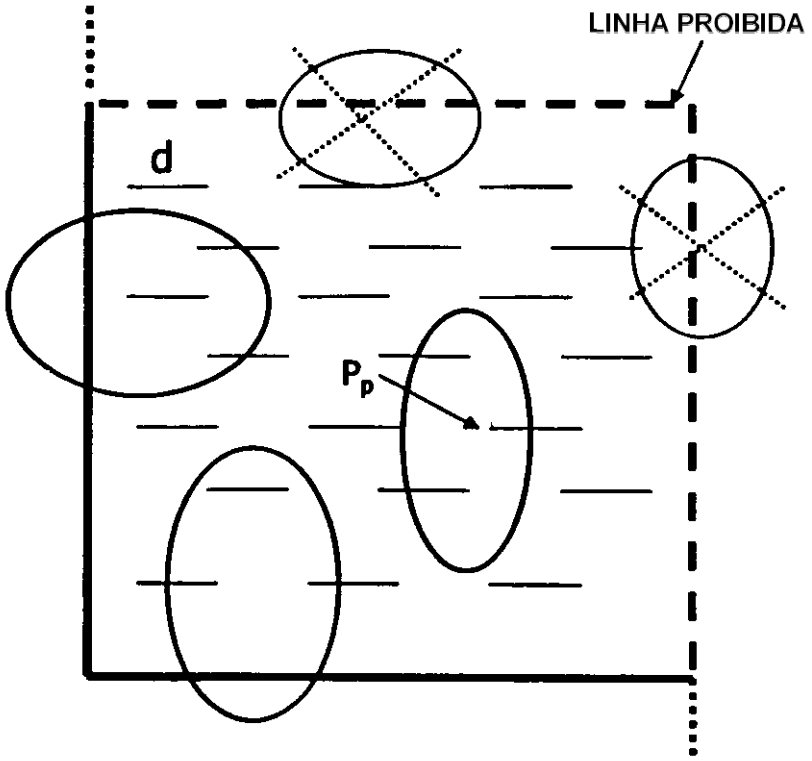

Figura 3 – Sistema-teste M-42. As estruturas que tocam as linhas proibidas (tracejadas) não são contadas. As linhas curtas (d) calibram esse sistema-teste e suas extremidades são consideradas os pontos-teste (P_T)[14].

Estabelecer o menor tamanho da amostra a ser analisada estereologicamente com resultados estatisticamente significativos promove economia e redução de trabalho. Segundo Hally (1964), esse problema pode ser mais bem avaliado utilizando-se a seguinte fórmula:

$$EPR = \sqrt{\frac{(1 - V_V)}{n}}$$

Sendo: EPR = erro padrão relativo, V_V = densidade de volume da estrutura em análise, n = número de pontos a serem contados. Então, para conhecermos o tamanho mínimo da amostra a ser estudada realizamos um ensaio preliminar no qual determinamos a densidade de volume da estrutura em questão sendo V_V a razão do número de pontos que atinge a estrutura (P_P) pelo número de pontos-teste (P_T):

$$V_V = \frac{P_p}{P_T}$$

O valor encontrado e aplicado na fórmula de Hally (1964) nos fornece o valor de n. No entanto, esse valor (número de pontos a serem contados) deve ser corrigido em função de a estrutura estudada ocupar apenas um percentual do volume total. Para tal utiliza-se a seguinte fórmula:

$$n_{corrigido} = \frac{n_{calculado}}{V_V}$$

Para determinarmos o número de campos a serem contados por espécime, basta dividirmos o número de pontos a serem contados corrigido (n corrigido) pelo número de pontos-teste do sistema-teste utilizado (p. ex. no sistema-teste M-42 são 42 pontos-teste)[14].

A aquisição de dados na maioria dos estudos estereológicos é obtida diretamente de imagens, normalmente oriundas de microscopia óptica e microscopia eletrônica de transmissão[14,15].

Qualquer sistema teste deve ser sobreposto a uma imagem, o que pode ser feito através da óptica do microscópio, ou em uma tela de monitor em um sistema de vídeo acoplado a um microscópio. De qualquer forma, é necessário contar linhas e pontos que atingem as estruturas do tecido, ou número de objetos na área, para conseguirmos as informações necessárias às fórmulas estereológicas[14].

Estudos estereológicos também podem ser realizados através da análise de imagem assistida por computador utilizando-se programas do tipo “ImagePro”, desde que todas as premissas metodológicas sejam respeitadas[14].

3.1 ANÁLISE DO SISTEMA ELÁSTICO

As fibras do sistema elástico são dotadas de um conjunto de caracteres histoquímicos que aumentam enormemente sua afinidade tintorial, facilitando sua evidenciação seletiva.

A Coloração pela fuscina-resorcina foi introduzida em técnica histológica por Weigert, pois fornece excelentes resultados para a coloração das fibras do sistema elástico.

Para a determinação da percentagem (Vv) de fibras do sistema elástico os cortes foram corados pelo método da Fuscina-Resorcina de Weigert com prévia oxidação. Este método permite um contraste suficientemente grande para que a análise possa ser feita através de um sistema digital. Os campos serão digitalizados com um aumento final de 400 X através de uma câmera de vídeo marca Sony CCD acoplada a um microscópio de luz Olimpus.

4 JUSTIFICATIVA

A Matriz extracelular é um elemento essencial à estrutura peniana normal e também afetada em doenças, embora pouco se tenha estudado em relação à glande humana.

A glande é particularmente afetada em enfermidades urológicas e sistêmicas, como dermatite não específica, balanite, alterações do diabetes, neoplasias[16,17] e colagenoses.

A ereção peniana está relacionada à integridade do tecido do órgão. O mecanismo da ereção envolve processos fisiológicos e hemodinâmicos. Alterações microvasculares têm sido o foco principal dos estudos relacionados à disfunção erétil

(DE), entretanto alterações morfológicas parecem ter significativo papel nessas alterações (DE)[3,5].

Maia[18], em estudo utilizando estereologia com o sistema-teste M42, quantificou a Vv das fibras do sistema elástico em corpo cavernoso, corpo esponjoso e túnica albugínea do pênis de coelhos. Tais animais são classicamente utilizados para estudos sobre impotência e pesquisas de novos tratamentos em relação ao sistema urogenital. O autor sugere que a quantidade e organização das fibras do sistema elástico possuam importante função no mecanismo de ereção peniana nesses animais.

Liu et al.[3] referem que cerca de 50% dos pacientes com DE de origem vascular, submetidos a cirurgia para tratamento da impotência não têm melhora em seus sintomas. Tem sido relatado que homens com DE apresentam perda progressiva da musculatura lisa peniana, com substituição por tecido conjuntivo Em casos avançados há destruição da arquitetura de sinusóides, os quais são circundados por uma ampla rede de fibras do sistema elástico. Estudos para caracterizar a organização da matriz extracelular do pênis são necessários para a compreensão dos estados de impotência e seus tratamentos.

Estima-se que a disfunção erétil afete mais de cento e cinqüenta milhões de homens no mundo. A ereção envolve a coordenação de três eventos hemodinâmicos: aumento do fluxo sanguíneo arterial, relaxamento da musculatura lisa sinusoidal e diminuição da drenagem sanguínea venosa. É necessária a interação entre sistema nervoso central, nervos periféricos, neurotransmissores e musculatura lisa e estriada. Efeitos do envelhecimento ou doenças endócrino-metabólicas podem agir sobre esses componentes levando a DE. O estudo dos diferentes componentes morfológicos do pênis permitirá um maior conhecimento científico básico para a compreensão dos processos que levam a DE, provendo informações para estudos sobre tratamento dessas disfunções[5].

Costa et al.[19] avaliaram a presença de alterações morfológicas do corpo cavernoso a partir de biópsias realizadas em homens com DE severa por qualquer etiologia e em uso de prótese peniana. Esses espécimes foram comparados com biópsias de corpo cavernoso de homens previamente hígidos, falecidos por causas não relacionadas ao trato urogenital. Análise estereológica do tecido revelou porcentagem

da Vv das fibras do sistema elástico em controles e homens com DE, respectivamente, de 13,2% e 9,1%, comprovando a diminuição desses elementos da matriz extracelular na presença de DE. As fibras do sistema elástico foram identificadas através do anticorpo monoclonal anti-elastina e anti-fibrilina. Nesse estudo comparativo não houve redução estatisticamente significativa na porcentagem de fibras colágenas e músculo liso.

5 OBJETIVOS

Caracterização qualitativa em microscopia óptica dos elementos constituintes do sistema de fibras do sistema elástico da glande peniana de adultos jovens saudáveis.

Caracterização quantitativa da organização morfológica e da Vv das fibras do sistema elástico em glande peniana de adultos jovens saudáveis.

6 MATERIAL E MÉTODOS

6.1 OBTENÇÃO DA AMOSTRA

Esse trabalho foi realizado de acordo com os princípios da Declaração de Helsinki em 1995 e revisada em Edinburgo, ano de 2000. O protocolo de análise foi submetido e aprovado pelo Comitê de Ética em Pesquisa Humana da Universidade do Estado do Rio de Janeiro (UERJ) sob o registro 2052-CEME / HUPE de 05/05/2000.

Fragmentos de glande peniana foram obtidos de necropsias de indivíduos adultos jovens, sem evidências anátomo-patológicas de disfunção erétil, falecidos de causas não relacionadas ao sistema urogenital, com idade entre 18 e 30 anos (média = 24). O tempo decorrido entre a morte e fixação do material não excedeu doze horas. Análise realizada por um mesmo médico patologista para todos os cadáveres durante a necropsia não revelou nenhum sinal de doença sistêmica, doença crônica ou outras alterações além do trauma que levou ao óbito.

Os espécimes foram fixados em formol na concentração de 10% (ph = 7,2), processados de acordo com métodos histológicos de rotina e incluídos em parafina. As

amostras em blocos de parafina foram submetidas a secção de 5 µm de espessura, corados com hematoxilina eosina e analisados por médico patologista com objetivo de excluir artefatos da amostra. A técnica de coloração de Fucsina-Resorcina de Weigert foi utilizada para demonstração e avaliação do sistema de fibras do sistema elástico, que se coram de violeta por esse método.

Foram então utilizados cinco cadáveres. Para cada cadáver foi retirado um fragmento da glande. Para cada fragmento foram realizadas cinco secções teciduais e, para cada secção, cinco campos aleatórios foram avaliados. Desse modo, foi analisado o total de 25 áreas-teste para cada cadáver. Os campos analisados foram digitalizados com uma magnificação final de 400 X por uma câmera de vídeo Sony CCD (modelo DXC 151-A), acoplada a um microscópio óptico da marca Olympus. A quantificação foi adquirida utilizando-se um sistema de teste de grades M-42 nos campos digitalizados em uma tela de monitor colorido. Segundo princípios da estereologia, em tecido istotrópico, a área de distribuição de uma dada estrutura, determinada em uma secção bidimensional da estrutura, é proporcional ao volume de distribuição dessa estrutura. A densidade volumétrica dos componentes histológicos foi calculada de acordo com a fórmula $V_V = P_P / P_T$, em que V_V é a densidade volumétrica, $_P$ é o componente tecidual a ser considerado, P é o número de pontos teste associado a $_P$, e P_T é o número de pontos do sistema testado. Os métodos estereológicos têm sido descritos com detalhes[14,15].

6.2 PROCESSAMENTO E COLORAÇÃO

Todo material foi processado para inclusão em parafina seguindo a técnica de rotina. Cortes de 5 µm de espessura foram obtidos e posteriormente corados por métodos histoquímicos.

O método de coloração utilizado para evidenciar as fibras do sistema elástico foi a Fucsina-Resorcina de Weigert após oxidação prévia pela oxona. O reativo de Weigert é formado pela precipitação da fucsina básica-resorcina pelo cloreto de ferro demonstrando a presença de fibras elásticas e elaunínicas e, após uma etapa de oxidação com ácido peracético/oxona, também as fibras oxitalânicas[2,20,27].

7 RESULTADOS

Após análise das laminas coradas pela fucsina-resorcina de Weigert com oxidação prévia, foi possível descrever a distribuição das fibras do sistema elástico presentes na glande do pênis (Fig. 1-6, Anexo I). As fibras do sistema elástico são identificadas facilmente à microscopia ótica pela coloração de Weigert na glande peniana (Figs. 1-2, Anexo I). Essas fibras geralmente apresentam-se com um padrão tortuoso (Figs.2-4, Anexo I) e circundando sinusóides (Figs.3-4, Anexo I) na glande do pênis. Uma rede irregular de fibras do sistema elástico está distribuída sob a mucosa (Fig. 5, Anexo I). Assim como para o colágeno, as fibras do sistema elástico da glande são organizadas em uma camada circular interna e uma camada longitudinal externa, essa dispondo-se paralela ao maior eixo da glande (Fig. 6, Anexo I). A porcentagem, após análise estereológica pelos métodos descritos, das fibras do sistema elástico na glande do pênis é: 29.4% ±3.1.

8 DISCUSSÃO

O sistema elástico é formado por três tipos de fibras: fibras oxitalânicas, fibras elaunínicas e fibras elásticas. As fibras oxitalânicas são constituídas exclusivamente de microfibrilas; fibras elaunínicas são formadas por microfibrilas e elastina em pequena quantidade e as fibras elásticas por maior quantidade de elastina e microfibrilas[9,20]. A elastina é produzida na matriz extracelular como tropoelastina e as fibras do sistema elástico são formadas quando a síntese de tropoelastina cessa, atingindo a maturidade da fibra.

Como o propósito desse trabalho foi analisar as fibras do sistema elástico, ênfase foi dada para a coloração fucsina-resorcina de Weigert após prévia oxidação, em que há destaque para as fibras do sistema elástico no tecido. O objetivo foi delinear a distribuição das fibras do sistema elástico na glande do pênis e caracterizar morfologicamente e quantitativamente a sua organização em adultos jovens sem

alterações do sistema urinário ou reprodutor. Também foram avaliados os dados estereológicos em relação à concentração de fibras do sistema elástico.

Tais fibras conferem complacência e resiliência aos tecidos[9], especialmente em órgãos que alteram sua forma sob condições fisiológicas[10,20], como a glande do pênis. Forças mecânicas induzem a alterações celulares e extracelulares[10]. Como a forma e complacência de um órgão são características atribuídas à matriz extracelular, forças mecânicas podem influenciar nessas características.

Estudos prévios revelaram que as fibras do sistema elástico têm propriedade de extensibilidade e retorno ao tamanho original[9,10,21]. Tecidos que são constantemente submetidos a forças de tensão são ricos em fibras do sistema elástico[20,22]. A localização das fibras e sua disposição tridimensional são relacionadas à funcionalidade do órgão, o que reflete as propriedades mecânicas locais do tecido[10].

Battlehner et al.[23] descrevem um método estereológico para mensuração das fibras do sistema elástico do colo uterino de ratas gestantes. Sugerem que tais fibras tenham papel fundamental para recuperação da forma do colo após o parto, além de minimizarem alterações anatômicas decorrentes do trauma do parto.

Pinheiro et al.[24] utilizaram o sistema de linhas e pontos-teste M-42 e a coloração de resorcina-fucsina de Weigert para estudo das fibras do sistema elástico dos corpos cavernosos em pênis de ratos, sendo a mesma técnica histológica e estereológica utilizada em nosso trabalho. Observaram que, apesar dessas fibras apresentarem orientação espacial diversa nessa estrutura, há uma tendência a possuírem orientação longitudinal na periferia dos corpos cavernosos, seguindo paralelamente às fibras colágenas. Já na porção mais profunda dos corpos cavernosos as fibras do sistema elástico estão dispostas transversalmente, em orientação randômica em relação às fibras colágenas.

Alguns estudos em animais[18,25] e humanos[21,22,26] têm sugerido um importante papel das fibras do sistema elástico no mecanismo de ereção peniana. Os trabalhos também relacionam a DE com diminuição da concentração ou da densidade volumétrica dessas fibras.

Bastos et al.[20] analisaram, por métodos estereológicos, a densidade volumétrica de fibras do sistema elástico da uretra masculina durante o desenvolvimento fetal

humano. Utilizaram a coloração resorcina-fucsina de Weigert, podendo observar alta concentração dessas fibras no órgão e também um aumento progressivo na densidade volumétrica das fibras do sistema elástico durante o desenvolvimento[20]. Esses autores propuseram que, além da presença de fibras do sistema elástico ser necessária à complacência e capacidade de deformação de um órgão, forças mecânicas atuantes durante o desenvolvimento fetal exerceriam influência sobre a concentração final das fibras do sistema elástico em uma estrutura orgânica.

Em outro trabalho de Bastos et al.[27] observou-se que fetos humanos com 28 semanas pós concepção apresentam fibras do sistema elástico em grande quantidade na túnica albugínea. Essas são organizadas em uma camada circular interna e outra longitudinal externa e foram analisadas com a coloração de resorcina-fucsina de Weigert. Nos corpos cavernosos as fibras do sistema elástico também estavam presentes em grande quantidade, porém com orientação espacial diversa.

Hsu et al.[26] avaliaram a distribuição de fibras do sistema elástico no pênis humano, relatando que há duas regiões de escassez desses elementos: túnica albugínea distal e raiz do pênis. Em sua conclusão referem que as fibras do sistema elástico são irregularmente distribuídas e que a região de maior abundância dessas fibras, no pênis, é a glande; embora também fossem encontradas em grande quantidade no corpo esponjoso, corpos cavernosos, túnica albugínea e circundando sinusóides. Entretanto, esses autores utilizaram microscopia óptica (coloração de Hart) e eletrônica. A ausência da análise estereológica nesse estudo não permite quantificar com precisão o volume das fibras do sistema elástico em relação ao volume total da estrutura ou órgão. Em nosso trabalho a estereologia foi fundamental para fornecer dados objetivos e reprodutíveis a esse respeito.

Sattar et al.[21] realizaram medidas de porcentagem de fibras do sistema elástico em corpos cavernosos de homens sem DE e pacientes com DE devido a doenças vasculares. Utilizaram análise computadorizada das imagens digitalizadas, a partir de contraste de cores e intensidade de luz. A porcentagem média de fibras do sistema elástico nos homens sem DE foi de 9%, enquanto que nos pacientes com DE foi de 5,1% nas doenças venosas e 4,3% nas doenças arteriais. Esses autores ressaltam a

possibilidade de alterações em fibras do sistema elástico exercerem um papel no desenvolvimento da DE.

A intumescência e detumescência peniana são processos que requerem uma complexa estrutura e são relacionados à distribuição dos elementos do tecido conjuntivo, especialmente as fibras do sistema elástico. Feixes colágenos também têm função no estiramento do tecido durante o processo de ereção[21]. A função copuladora peniana, portanto depende das fibras do sistema elástico[28].

Costa et al.[29] em trabalho publicado em 2004, estudaram as fibras do sistema elástico e fibras reticulares da zona de transição da próstata em pacientes com hiperplasia prostática benigna, comparando com adultos jovens hígidos e falecidos de causas não relacionadas ao trato urogenital. Segundo esses autores não houve diferença estatisticamente significativa da concentração de fibras do sistema elástico entre os dois grupos, entretanto para as fibras reticulares a diferença existiu e foi significativa. Esse grupo adotou a mesma metodologia estereológica que utilizamos em nosso estudo.

As fibras do sistema elástico possuem importante papel no alcance e manutenção de um estado de rigidez da glande durante a ereção e o intercurso sexual. Alterações dessas fibras podem ocasionar uma menor resistência à dilatação durante a ereção, tendo como resultado uma diminuição na pressão sanguínea nos sinusóides, levando a disfunções eréteis. Entretanto, mesmo quando há tais alterações, a disposição dessas fibras mantém-se, isto é, mais numerosas no corpo esponjoso e em volta dos vasos sanguíneos dos corpos cavernosos[19,21]. Essas observações levaram à conclusão de que as fibras do sistema elástico são um dos importantes fatores no desenvolvimento de disfunções eréteis.

Apesar da eficiência de novas drogas em determinados casos de disfunção erétil, não se conhece, ainda, todas as alterações morfológicas e fisiológicas envolvendo esse processo. O estudo e a descrição das estruturas e função dos diferentes componentes do pênis é essencial para a melhor compreensão da fisiopatologia da disfunção erétil, especialmente em alterações metabólicas como o diabetes mellitus e em doenças crônico-degenerativas, como dislipidemias e aterosclerose[19].

Não obstante as fibras do sistema elástico no tecido conjuntivo da glande do pênis possuírem propriedades críticas de elasticidade e resistência, não há estudos quantificando tais fibras em relação à glande. Desse modo, com esse trabalho conseguimos dados originais em relação à constituição morfológica da matriz extracelular da glande do pênis em homens jovens saudáveis. Em nosso estudo, verificamos que as fibras do sistema elástico são abundantes na glande do pênis. Análises quantitativas revelaram uma densidade volumétrica das fibras do sistema elástico de 29,4% (DP = 3,1%).

Nossos resultados revelam a concentração e distribuição das fibras do sistema elástico na glande do pênis de adultos jovens, fornecendo subsídios para correlação entre alterações morfológicas e modificações biomecânicas, como disfunção erétil e priapismo.

9 CONCLUSÃO

Qualitativamente à microscopia ótica, fibras do sistema elástico organizam-se em uma camada circular interna e uma camada longitudinal externa, estando presentes e sendo facilmente identificadas por esse método na glande do pênis. Apresentam-se tortuosas, circundando os sinusóides sanguíneos e possuem distribuição irregular sob a mucosa.

A análise quantitativa pela estereologia revelou uma densidade volumétrica (VV) das fibras do sistema elástico na glande peniana em adultos jovens é de 29,4% ±3.1.

10 RECOMENDAÇÕES

Nosso estudo fornece dados originais em relação à constituição morfológica da matriz extracelular da glande do pênis de adultos jovens. Tais dados, de acordo com estudos prévios, possuem importância no estudo das alterações que ocorrem na morfologia peniana em estados de disfunção erétil e em doenças metabólicas e crônico-degenerativas que podem cursar com disfunção erétil.

11 REFERÊNCIAS BIBLIOGRÁFICAS

1. Latarjet M, Liard AR. Pene. In: Latarjet M, Liard AR, Ádrian Pró E. Anatomía Humana – Tomo 2. Quarta edição. Buenos Aires: Médica Panamericana; 2005. p. 1590-1597.
2. Junqueira LC, Carneiro J. Tecido conjuntivo. In: Junqueira LC, Carneiro J, editores. Histologia Básica. Décima primeira edição. Rio de Janeiro: Guanabara Koogan; 2008. p. 91-123.
3. Liu LC, Huang CH, Huang YL, Chiang CP, Chou YH, Liu LH, Shieh SR, Lu PS. Ultrastructural features of penile tissue in impotent men. Br J Urol. 1993; 72: 635-642.
4. Melman A, Gingell JC. The epidemiology and pathophysiology of erectile dysfunction. J Urol. 1999; 161(1): 5-11.
5. Moreland RB. Pathophysiology of erectile dysfunction: the contributions of trabecular structure to function and role of function antagonism. Int J Impot Res. 2000; 12(Suppl 4): S39-46.
6. Iacono F, Barra S, Rosa G, Boscaino A, Lotti T. Microstructural disorders of tunica albuginea in patients affected by impotence. Eur Urol. 1994; 26(3): 233-239.
7. Ramirez F, Rifkin DB. Cell signaling events: a view from the matrix. Matrix Biol. 2003; 22(2): 101-107.
8. Ushiki T. Collagen fibers, reticular fibers and elstic fibers: A comprehensive understanding from a morphological viewpoint. Arch Histol Cytol 2002; 65(2): 109-126.
9. Kielty CM, Sherrat MJ, Shuttleworth CA. Elastic fibers. J Cell Sci. 2002; 115(14): 2817-2828.
10. Jackson ZS, Gotlieb AI, Langille BL. Wall remodeling regulates longitudinal tension in arteries. Circ Res. 2002; 90(8): 918-925.
11. Wespes E, Goes PM,Schiffmann S, Depierreux M, Vanderhaeghen JJ, Schulman CC. Computerized analysis of smooth muscle fibers in potent and impotent patients. J Urol. 1991; 146(4): 1015-1017.

12. Tejada IS, Goldstein I, Azadzoi K, Krane RJ, Cohen RA. Impaired neurogenic and endothelium-mediated relaxation of penile smooth muscle from diabetic men with impotence. N Engl J Med. 1989; 320(16): 1025-1030.
13. Udelson D, Nehra A, Htzichristou DG, Azadzoi K, Moreland RB, Krane J, Teada IS, Goldstein I. Enineering analysis of penile hemodynamic and structural-dynamic relationships: Part I – Clinical implications of penile tissue mechanical properties. Int J Impot Res. 1998; 10(1): 15-24.
14. Mandarim-de-Lacerda CA. Stereological tools in biomedical research. An Acad Bras Cienc. 2003; 75(4): 469–486.
15. Cruz-Orive LM, Weibel ER. Recent stereological methods for cell biology: a brief survey. Am J Physiol Lung Cell Mol Physiol. 1990; 258: 148-156.
16. Sastre-Garau X, Favre M, Couturier J, Orth G. Distinct patterns of alteration of *myc* genes associated with integration of human papillomavirus type 16 or type 45 DNA in two genital tumours. J Gen Virol. 2000; 81(8): 1983-1993.
17. Grayson W, Loubser JS. Eccrene porocarcinoma of the penis. J Urol. 2003; 169(2): 611-612.
18. Maia RS, Babinski MA, Figueiredo MA, Chagas MA, Costa WS, Sampaio FJ. Concentration of elastic system fibers in the corpus cavernosum, corpus spongiosum, and tunica albuginea in the rabbit penis. Int J Impot Res. 2006; 18(2): 121-125.
19. Costa WS, Carrerete FB, Horta WG, Sampaio FJB. Comparative analysis of the penis corpora cavernosa in controls and patients with erectile dysfunction. BJU Int. 2006; 97(3): 567-569.
20. Bastos AL, Silva EA, Costa WS, Sampaio FJB. Concentration of elastic fibers in the male urethra during human fetal development. BJU Int. 2004; 94: 620–623.
21. Sattar AA, Wespes E, Schulman CC. Computerized measurement of penile elastic fibres in potent and impotent men. Eur Urol. 1994; 25:142-144.
22. Silva EA, Sampaio FJB. Urethral extensibility applied to reconstructive surgery. J Urol. 2002; 167(5): 2042-2045.

23. Battlehner CN, Caldini EG, Pereira JCR, Luque EH and Montes GS. How to measure the increase in elastic system fibres in the lamina propria of the uterine cervix of pregnant rats. J Anat. 2003; 203:405–418.
24. Pinheiro ACAD, Costa WS, Cardoso LEM, Sampaio FJB. Organization and relative content of smooth muscle cells, collagen and elastic fibers in the corpus cavernosum of rat penis. J Urol 2000; 164: 1802-1806.
25. Babinski MA, De Brito-Gitirana L, Chagas MA, Abidú-Figueiredo M, Costa WS, Sampaio FJB. Immunohistochemical analysis of smooth muscle cells and volumetric density of the elastic system fibers of wild boar (Sus scrofa) penis. An Rep Sci. 2005; 86: 317–328.
26. Hsu GL, Brock G, Von Heyden B, Nunes L, Lue TF, Tanagho EA. The distribution of elastic fibrous elements within the human penis. BJU Int. 1994; 73: 566-571.
27. Bastos AL, Costa WS, Cardoso LEM, Sampaio FJB. Collagen and elastic fibers in the penis of human fetuses at 28 weeks postconception. Eur Urol. 1999; 36: 158-163.
28. Shafik A, Shafik I, El Sibai O, Shafik AA. On the pathogenesis of penile venous leakage: role of the tunica albuginea. BMC Urology. 2007; 7(14): 14-20.
29. Costa WS, Carvalho AM, Babinski MA, Chagas MA, Sampaio FJB. Volumetric density of elastic and reticular fibers in transition zone of controls and patients with benign prostatic hyperplasia. Urology. 2004; 64(4): 693-697.

12 ANEXO 1 – *Fotografias da microscopia ótica – coloração fucsina-resorcina de Weigert*

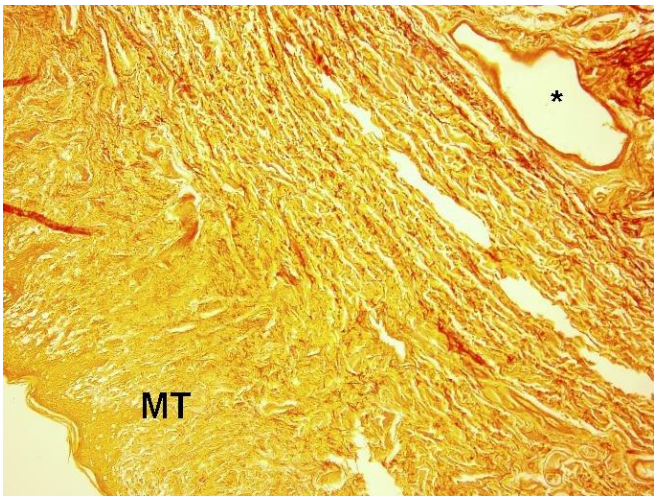

Figura 1 – Fotomicrografia da glande peniana mostrando as camadas, tecido subcucutâneo (MT) e parte esponjosa (asterisco), ×100.

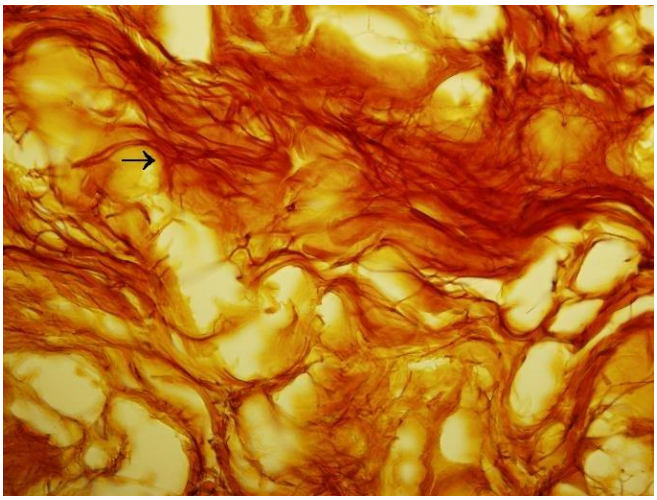

Figura 2 – Fibras do sistema elástico em grande quantidade (seta), com um perfil tortuoso na parte esponjosa, ×400.

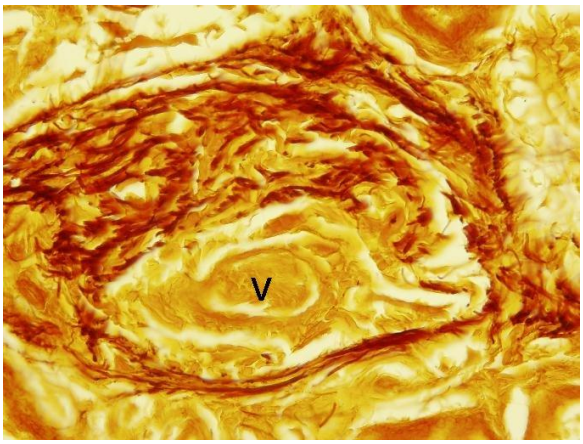

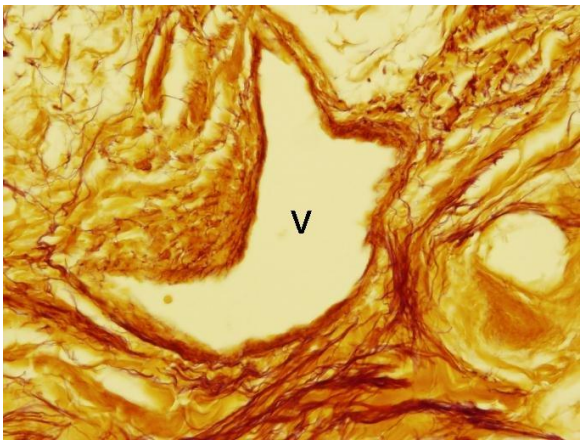

Figura 3 e 4 – Fibras do sistema elástico circundando os vasos sob a glande peniana. V= Vaso, ×400.

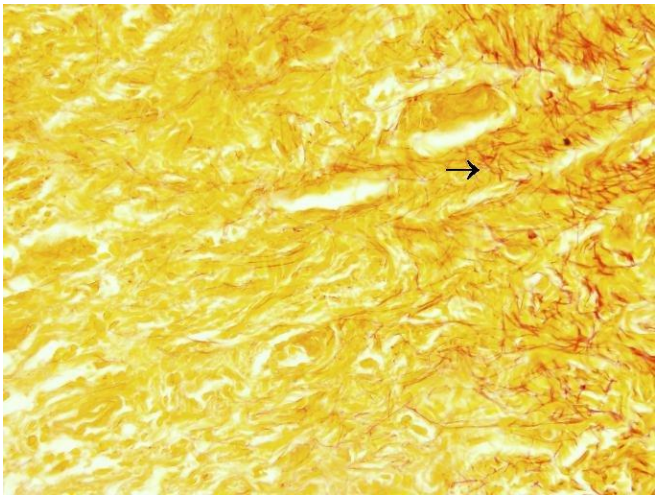

Figura 5 – Rede irregular de fibras do sistema elástico distribuída sob a pele da glande (seta). ×100.

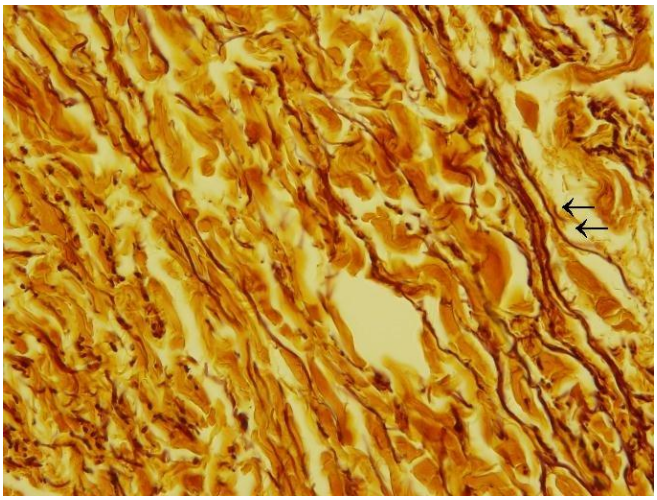

Figura 6 – Fibras do sistema elástico na porçao periférica da glande. As fibras são entremeadas entre feixes de colágeno, formando uma camada interna circular e outra externa longitudinal (setas). ×400.

13 ANEXO 2 – *cópia do artigo aceito para publicação*

Livros Grátis

(http://www.livrosgratis.com.br)

Milhares de Livros para Download:

Baixar livros de Administração
Baixar livros de Agronomia
Baixar livros de Arquitetura
Baixar livros de Artes
Baixar livros de Astronomia
Baixar livros de Biologia Geral
Baixar livros de Ciência da Computação
Baixar livros de Ciência da Informação
Baixar livros de Ciência Política
Baixar livros de Ciências da Saúde
Baixar livros de Comunicação
Baixar livros do Conselho Nacional de Educação - CNE
Baixar livros de Defesa civil
Baixar livros de Direito
Baixar livros de Direitos humanos
Baixar livros de Economia
Baixar livros de Economia Doméstica
Baixar livros de Educação
Baixar livros de Educação - Trânsito
Baixar livros de Educação Física
Baixar livros de Engenharia Aeroespacial
Baixar livros de Farmácia
Baixar livros de Filosofia
Baixar livros de Física
Baixar livros de Geociências
Baixar livros de Geografia
Baixar livros de História
Baixar livros de Línguas

Baixar livros de Literatura
Baixar livros de Literatura de Cordel
Baixar livros de Literatura Infantil
Baixar livros de Matemática
Baixar livros de Medicina
Baixar livros de Medicina Veterinária
Baixar livros de Meio Ambiente
Baixar livros de Meteorologia
Baixar Monografias e TCC
Baixar livros Multidisciplinar
Baixar livros de Música
Baixar livros de Psicologia
Baixar livros de Química
Baixar livros de Saúde Coletiva
Baixar livros de Serviço Social
Baixar livros de Sociologia
Baixar livros de Teologia
Baixar livros de Trabalho
Baixar livros de Turismo