



LEILA SANTANA COIMBRA

**“Influência de drogas antiplaquetárias
na reparação da doença periodontal
experimental em ratos.”**

Dissertação apresentada ao Programa de Pós-Graduação em Odontologia, área de Periodontia, da Faculdade de Odontologia de Araraquara, da Universidade Estadual Paulista, para o título de Mestre em Odontologia.

Orientador: Prof. Dr. Luis Carlos Spolidorio

ARARAQUARA

2010

Livros Grátis

<http://www.livrosgratis.com.br>

Milhares de livros grátis para download.

LEILA SANTANA COIMBRA

Influência de drogas antiplaquetárias na
reparação da doença periodontal
experimental.

COMISSÃO JULGADORA

DISSERTAÇÃO PARA OBTENÇÃO DO GRAU DE MESTRE

Presidente e Orientador: Prof. Dr. Luis Carlos Spolidorio

2º examinador: Prof. Dr. Joni Augusto Cirelli

3º examinador: Profa. Dra. Raquel Fernanda Gerlach

Araraquara, 22 de março de 2010

DADOS CURRICULARES

LEILA SANTANA COIMBRA

NASCIMENTO: 02/12/1982- RECIFE/PE

FILIAÇÃO: Luiz Roberto Porto Coimbra

Ana Lúcia Santana Coimbra

2002-2006 Curso de Graduação

Faculdade de Odontologia de Pernambuco- FOP/UPE

2007-2008 Curso de Especialização em Periodontia

Faculdade de Odontologia de Araraquara- UNESP

2008-2010 Mestrado em Odontologia- Área de Concentração: Periodontia

Faculdade de Odontologia de Araraquara- UNESP

Com amor, dedico este trabalho...

aos meus pais ***Luiz Roberto*** e ***Ana Lúcia*** e as minhas irmãs
Luciana e ***Izabel***.....que estiveram ao meu lado em todos os
momentos....todo esforço, dedicação, lágrimas e
sorrisos resultaram nesta grande conquista.....

A minha maior recompensa é o reconhecimento daqueles que me
apóiam incondicionalmente...

AGRADEÇO ESPECIALMENTE...

Ao amor e incentivo dos meus pais *Luiz Roberto* e *Ana Lúcia* que sempre estiveram ao meu lado na busca pelos meus objetivos, que choraram com as minhas derrotas e sorriram com as minhas conquistas. Obrigado pela amizade e pela mão estendida nos momentos mais difíceis da minha vida. **AMO VOCÊS.**

Às minhas irmãs *Izabel* e *Luciana* e ao meu cunhado *Sérgio* pelas palavras de incentivo pelo apoio, carinho, compreensão e amizade.

A toda minha família, avós, tios, primos e agregados que mesmo de longe sempre torceram por mim. Obrigada pela preocupação, apoio e carinho.

Ao meu orientador e amigo, *Prof. Dr. Luis Carlos Spolidorio*, pela amizade, confiança, respeito, competência e disposição com que me orientou durante a realização desta dissertação. Obrigado pelo carinho, pela paciência e por acreditar em mim. Em cada etapa sei que sempre terei algo novo a aprender com você.

Sou privilegiada por ter vocês na minha vida!

AGRADECIMENTOS

À Faculdade de Odontologia de Araraquara, nas pessoas de seu Diretor, *Prof. Dr. José Cláudio Martins Segalla* e Vice-Diretora *Profa. Dra. Andreia Affonso Barreto Montandon*.

Ao *Prof. Dr. Joni Augusto Cirelli*, pela competência, dedicação e responsabilidade com que coordena o Curso de Pós-Graduação em Odontologia.

Aos docentes do Departamento de Periodontia, *Prof. Dr. Joni Augusto Cirelli*, *Profa. Dra. Silvana Regina Perez Orrico*, *Profa. Dra. Rosemary Adriana Chiérici Marcantonio*, *Prof. Dr. Élcio Marcantonio Júnior*, *Prof. Dr. José Eduardo Cezar Sampaio*, *Prof. Dr. Carlos Rossa Junior* pela amizade, formação profissional e pelos exemplos de competência e sucesso.

Aos docentes do Departamento de Fisiologia e Patologia, *Prof. Dr. Luis Carlos Spolidorio*, *Profa. Dra. Denise Madalena Palomari Spolidorio*, *Prof. Dr. Carlos Benatti Neto*, *Prof. Dr. Carlos Alberto de Souza Costa*, *Prof. Dr. Cleverton Roberto de Andrade* pela convivência diária, amizade e pelos exemplos de sucesso profissional.

Aos amigos do curso de Pós-Graduação em Periodontia, *Alinny*, *Chaine*, *Telma*, *Michelle*, *Sâmia*, *Guilherme*, *Andressa*, *Lívia*, *Mariana*, *João*, *Lucas*, *Marina*, *Shelon*, *Nicolau*, *Morgana*, *Sabrina*, *Rubens*, *Andrés*, *Naná*, *Roberta*, *Humberto*, *Yeon*, *Wagner*, *Rodrigo*, *Nicole* pelo convívio agradável e enriquecedor.

À minha amiga-irmã *Alinny* que caminhou ao meu lado desde o início. Sorrimos juntas, sofremos juntas, dividimos sonhos e angústias...caímos e crescemos juntas! Obrigado por contar com você sempre.

À minha amiga *Shelon*, obrigado pela convivência diária...por nossas intermináveis conversas e risadas, por nossos finais de semana de estudo, momentos de alegria, tristeza, tédio e divertimento que compartilhamos, pelos

conselhos, apoio e palavras de carinho. Tenha certeza da sua importância na minha vida.

Ao meu amigo e companheiro de trabalho *Bruno Herrera* pela amizade, companheirismo e paciência com que me ajudou na elaboração desta dissertação.

À *Morgana* e a *Sabrina*, por terem feito dos nossos intermináveis dias de trabalho no biotério, momentos de descontração e alegria.

À *Mariana*, pelo companheirismo, nos momentos em que esteve presente em Araraquara.

À *Profª. Dra. Raquel Fernanda Gerlach*, por ter aberto as portas do seu laboratório para a realização do meu trabalho. Agradeço o carinho, a atenção, confiança e toda sua disposição em me ensinar.

Aos alunos do Laboratório da Prof. Dra. Raquel Fernanda Gerlach do Departamento de Morfologia da Faculdade de Odontologia- USP/Ribeirão Preto, *Élen, Carla, Raquel, Dani* e *Alisson* pela disposição e ajuda na realização das análises das metaloproteinases de matriz.

Aos funcionários da Disciplina de Patologia, em especial ao *José Antônio Zuanon*, que me ajudou na realização dos cortes histológicos.

Ao *Reginaldo*, da Disciplina de Fisiologia, pelo auxílio no preparo das lâminas no micrótomo criostato.

À *Rosana*, do Departamento de Toxicologia e Princípios Naturais da Faculdade de Farmácia da UNESP- Araraquara, pelas orientações quanto ao manuseio e armazenamento dos animais e diluições das drogas utilizadas neste trabalho.

Às funcionárias da Disciplina de Periodontia, *Maria do Rosário, Maria José* e *Ester*, pela amizade, carinho e respeito que sempre me dispensaram.

À *Regina Lúcia*, pela paciência e amizade sempre disponíveis.

A todos os *funcionários da Secção de Pós-Graduação*, pela colaboração dedicada ao curso.

Ao *Laboratório de Instrumentação Agropecuária da EMBRAPA- São Carlos/SP*, representado pelo engenheiro *Paulo Lasso* pelo auxílio na realização e interpretação das microtomografias.

Ao *Laboratório São Lucas*, pelo auxílio na realização da contagem de plaquetas e leucócitos nas amostras de sangue dos animais.

Ao *Prof. Dr. José Afonso Milhomens* da Faculdade de Odontologia de Pernambuco, por ter me iniciado na Periodontia e por todo incentivo na minha decisão de ingressar na carreira de docência.

A todos os meus amigos em Recife, em especial *Bruna, André, Caline, Carol e Marcella*, que mesmo com a distância, sempre apoiaram as minhas decisões e torceram por mim. Obrigada pela verdadeira amizade, pelo carinho e palavras de incentivo. À distância às vezes me obriga a estar ausente em momentos importantes...mas não tenham dúvidas que sempre trago vocês em meus pensamentos e no meu coração.

À *Coordenação de Aperfeiçoamento de Pessoal de Nível Superior (CAPES)* pela bolsa de mestrado concedida.

A todos aqueles que não foram citados, porém têm conhecimento deste trabalho e de sua importância, bem como aqueles que me ajudaram em momentos específicos e essenciais, minha gratidão.

***“ A alegria está na luta, na tentativa, no sofrimento envolvido.
Muito mais que na vitória propriamente dita.”***

- Mahatma Ghandi -

ODE AOS RATOS

*“Rato de rua
Irrequieta criatura
Tribo em frenética proliferação
Lúbrico, libidinoso transeunte
Boca de estômago
Atrás do seu quinhão
Vão aos magotes
A dar com um pau
Levando o terror
Do parking ao living
Do shopping center ao léu
Do cano de esgoto
Pro topo do arranha-céu
Rato de rua
Aborigine do lodo
Fuça gelada
Couraça de sabão
Quase risonho
Profanador de tumba
Sobrevivente
À chacina e à lei do cão
Saqueador da metrópole
Tenaz roedor
De toda esperança
Estuporador da ilusão
Ó meu semelhante
Filho de Deus, meu irmão
Rato
Rato que rói a roupa
Que rói a rapa do rei do morro
Que rói a roda do carro
Que rói o carro, que rói o ferro
Que rói o barro, rói o morro
Rato que rói o rato
Ra-rato, ra-rato
Roto que ri do roto
Que rói o farrapo
Do esfarrapado
Que mete a ripa, arranca rabo
Rato ruim
Rato que rói a rosa
Rói o riso da moça
E ruma rua arriba
Em sua rota de rato”*

(Chico Buarque de Holanda/ Edu Lobo)

SUMÁRIO

LISTA DE FIGURAS	13
LISTA DE ABREVIATURAS E SÍMBOLOS	16
RESUMO	21
ABSTRACT	23
1. INTRODUÇÃO	26
2. REVISÃO DE LITERATURA	29
2.1. Periodontite e reparo dos tecidos periodontais.....	29
2.2. Plaquetas X reparo tecidual.....	31
2.3. Metaloproteinases de matriz.....	33
2.4. Drogas antiplaquetárias.....	39
2.4.1. Aspirina.....	39
2.4.2. Derivados tienopiridínicos.....	41
3. PROPOSIÇÃO	47
3.1. Hipótese.....	47
3.2. Objetivo Geral.....	47
3.3. Objetivos Específicos.....	47
3.3.1. Avaliar o efeito da administração de Asp, Clo e Tic sobre a quantidade de plaquetas e leucócitos circulantes no sangue (WBC).....	47
3.3.2. Avaliar o efeito da Asp, Clo e Tic sobre a expressão de citocinas pró-inflamatórias durante a progressão da doença periodontal experimental.....	47
3.3.3. Avaliar o efeito da administração de Asp, Clo e Tic sobre o reparo da doença periodontal experimental.....	47
4. MATERIAL E MÉTODO	50

4.1. Animais.....	50
4.2. Avaliação da ação da Asp, Clo e Tic sobre a quantidade de plaquetas e leucócitos no sangue.....	50
4.3. Avaliação da ação da Asp, Clo e Tic sobre a expressão de citocinas pró-inflamatórias durante a progressão da doença periodontal experimental.....	51
4.3.1. Indução da doença periodontal experimental.....	51
4.3.2. Determinação da expressão de TNF- α , IL-6 e TXA ₂	52
4.4. Avaliação da ação da Asp, Clo e Tic sobre o processo de reparo dos tecidos periodontais após a indução de periodontite experimental.....	53
4.5. Obtenção das amostras e delineamento experimental.....	54
4.6. Análise Estatística.....	58
5. RESULTADO.....	60
5.1. Avaliação do peso e aspectos gerais dos animais.....	60
5.2. Avaliação da quantidade de plaquetas e leucócitos circulantes no sangue de ratos tratados com Asp, Clo e Tic.....	62
5.3. Análise da expressão das citocinas pró-inflamatórias TNF- α , IL-6 e TXA ₂ no tecido gengival da região de primeiro molar inferior, após indução de periodontite experimental.....	63
5.4. Análise Histológica.....	65
5.4.1. Controle.....	65
5.4.2. Doença Periodontal.....	68
5.4.3. Reparação.....	71
5.5. Análise da expressão e atividade específica das MMPs -2 e -9.....	81
5.6. Análise da distância da JCE-COA da porção mesial do osso alveolar e do TF-COA da região de primeiro molar inferior após indução de periodontite e 15 dias após a retirada da ligadura para indução do reparo dos tecidos periodontais.....	86
5.6.1. Região mesial.....	86

5.6.2. Região de furca.....	86
5.7. Volume e área do defeito ósseo no osso alveolar da região de primeiro molar inferior.....	91
5.8. Estereometria do osso alveolar da região de primeiro molar inferior.....	93
6. DISCUSSÃO.....	97
7. CONCLUSÕES.....	107
8. REFERÊNCIAS.....	109
ANEXOS.....	127
ANEXO 1- Parecer do Comitê de Ética de Experimentação Animal.....	128
ANEXO 2- Declaração do Comitê de Ética de Experimentação Animal.....	129

LISTA DE FIGURAS

FIGURA 1- Características estruturais das metaloproteinases de matriz.

FIGURA 2- Atividade proteolítica e/ou não proteolítica das metaloproteinases de matriz.

FIGURA 3- Modelo de ativação da pró-MMP2 pela MT-1-MMP e TIMP-2.

FIGURA 4- Mecanismo de ação da Asp, Clo e Tic sobre as plaquetas.

FIGURA 5- Posicionamento dos animais em mesa operatória apropriada para facilitar o acesso aos dentes da região posterior da mandíbula.

FIGURA 6- Indução da doença periodontal experimental.

FIGURA 7- Desenho experimental.

FIGURA 8- Congelamento das amostras de tecido gengival em OCT (Tissue-Tek Optimal cutting temperature).

FIGURA 9- Imagem radiográfica para mensuração das medidas lineares da junção cimento-esmalte à crista óssea alveolar mesial e do teto da furca à crista óssea alveolar.

FIGURA 10- Variação de peso corporal dos ratos durante o período experimental.

FIGURA 11- Quantidade de plaquetas circulantes dos ratos após 15 dias de tratamento com Asp, Clo e Tic.

FIGURA 12- Quantidade de leucócitos circulantes dos ratos após 15 dias de tratamento com Asp, Clo e Tic.

FIGURA 13- Expressão de TNF- α em picograma por miligrama de proteína (pg/mg prot.). Verificar que a expressão foi reduzida quando os animais foram tratados com Asp, Clo e Tic (**p<0.0001 vs Perio). Valores expressos em média \pm desvio padrão.

FIGURA 14- Expressão de IL-6 em picograma por miligrama de proteína (pg/mg prot.). Verificar que a expressão foi diminuída quando os animais foram tratados com Asp, Clo e Tic. (**p<0.001 vs Perio). Valores expressos em média \pm desvio padrão.

FIGURA 15– Expressão de TXA₂ em picograma por miligrama de proteína (pg/mg prot.). Verificar que a expressão foi diminuída quando os animais foram tratados com Asp e Tic. (**p<0.001 vs Perio). Valores expressos em média ± desvio padrão.

FIGURA 16- Corte transversal da região de primeiro molar inferior direito dos animais do grupo Cont. (A) H&E. Aumento 40X. (B) Tricrômico de Masson. Aumento 100X. (C) H&E. Aumento 100x. (D) Picrossirius Red. Aumento 100X. É possível observar gengiva vestibular e lingual, dente, ligamento periodontal e osso alveolar dentro dos aspectos de normalidade.

FIGURA 17- Fotomicrografia da região de primeiro molar inferior direito dos animais submetidos à indução da doença periodontal por um período de 15 dias. (A) H&E. Aumento 40X. (B) Tricrômico de Masson. Aumento 100X. Verificar a desestruturação gengival, presença de intenso infiltrado inflamatório e reabsorção óssea vertical e horizontal. (C) H&E. Aumento 200X. Verificar a presença de células multinucleadas de reabsorção óssea (osteoclastos). (D) Tricrômico de Masson. Aumento 100X. Observar figuras vasculares de diversos calibres. (E) H&E. (F) Picrossirius Red. Aumento 100X. Observar desorganização das fibras de colágeno.

FIGURA 18- Fotomicrografia da região de primeiro molar inferior direito dos animais após a remoção da ligadura e conseqüente indução da reparação dos tecidos periodontais por um período de 15 dias. (A) H&E. (B) Tricrômico de Masson. Aumento 40X. (C) H&E. (D) Tricrômico de Masson. Aumento 100X. (E) H&E. (F) Picrossirius Red. Aumento 100X. Verificar reparação do tecido gengival, reparo ósseo vertical e horizontal e organização das fibras de colágeno.

FIGURA 19- Fotomicrografia da região de primeiro molar inferior direito dos animais após a remoção da ligadura, indução do reparo dos tecidos periodontais e tratamento com Asp por um período de 15 dias. (A) H&E. (B) Tricrômico de Masson. Aumento 40X. (C) H&E. (D) Tricrômico de Masson. Aumento 100X. (E) H&E. (F) Picrossirius Red. Aumento de 100X. Verificar características morfológicas do epitélio semelhantes às do grupo Cont, diminuição do infiltrado inflamatório, reparo do tecido ósseo e organização das fibras de colágeno.

FIGURA 20- Fotomicrografia da região de primeiro molar inferior direito dos animais após a remoção da ligadura, indução do reparo dos tecidos periodontais e tratamento com Clo por um período de 15 dias. (A) H&E. (B) Tricrômico de Masson. Aumento 40X. (C) H&E. (D) Tricrômico de Masson. Aumento 100X. (E) H&E. (F) Picrossirius Red. Aumento de 100X. Verificar reparo do tecido epitelial e ósseo, porém, sem retorno às configurações observadas no grupo Cont, persistência de discreto infiltrado inflamatório e organização das fibras de colágeno.

FIGURA 21- Fotomicrografia da região de primeiro molar inferior direito dos animais após a remoção da ligadura, indução do reparo dos tecidos periodontais e tratamento com Tic por um período de 15 dias. (A) H&E. (B) Tricrômico de

Masson. Aumento 40X. (C) H&E. (D) Tricrômico de Masson. Aumento 100X. (E) H&E. Aumento 100X. (F) Tricrômico de Masson. Aumento 400X. (G) Picrossirius Red. Aumento de 100X. Verificar ausência de reparo das porções epiteliais bucal, sulcular e juncional, persistência de infiltrado inflamatório, organização das fibras de colágeno e reparo ósseo vertical e horizontal, porém sem retornar às configurações observadas no grupo submetido ao tratamento com solução de NaCl 0.9%.

FIGURA 22- Gel de poliacrilamida a 7% copolimerizado com 1,6 mg/ml de gelatina para mensuração dos níveis de atividade gelatinolítica de MMP -2 (75, 72 e 64 KDa) e gráficos de expressão da atividade das três isoformas de MMP-2.

FIGURA 23- Atividade gelatinolítica, atividade específica de MMP -2 e co-localização da atividade de MMP -2 total nos respectivos grupos de animais com a utilização da técnica de zimografia *in situ* (EP=epitélio; C= conjuntivo). Aumento 100X.

FIGURA 24- Gel de poliacrilamida a 7% copolimerizado com 1,6 mg/ml de gelatina para mensuração dos níveis de atividade gelatinolítica de MMP -9 (85 KDa).

FIGURA 25- Atividade gelatinolítica, atividade específica de MMP -9 e co-localização da atividade de MMP -9 total nos respectivos grupos de animais com a utilização da técnica de zimografia *in situ* (EP= epitélio; C= conjuntivo). Aumento 100X.

FIGURA 26- Distância (mm) da junção cimento-esmalte à crista óssea alveolar mesial e do teto da furca à crista óssea alveolar.

FIGURA 27- Imagem macroscópica da hemi- mandíbula esquerda dos animais, destacando a perda de tecido ósseo nos grupos experimentais.

FIGURA 28- Microtomografia computadorizada da hemi- mandíbula esquerda dos animais, destacando a distância JCE-COA nos grupos experimentais.

FIGURA 29- Gráficos do volume do defeito ósseo (mm^3) e média da área do defeito ósseo (mm^2).

FIGURA 30- Avaliação dos parâmetros estereométricos: densidade de superfície óssea (BS/TV) espessura (Tb.Th), separação (Tb.Sp), número (Tb.N) e diâmetro (Tb.Dm) das trabéculas ósseas.

FIGURA 31- Cortes tomográficos da hemi- mandíbula esquerda dos animais dos respectivos grupos experimentais.

LISTA DE ABREVIATURAS E SÍMBOLOS

ADAM: Família de protease transmembrana

ADAMTS: Família de protease transmembrana

ADP: Adenosina di-fosfato

ANOVA: Análise de variância

Asp: Aspirina

ATL: Lipoxina desencadeada pela aspirina

BMPs: Proteínas ósseas morfogenéticas

BS/TV: Densidade de superfície óssea

EP: Epitélio

Ca⁺²: Íon de cálcio

CD34⁺: Glicoproteína presente na superfície celular

CEEA: Comitê de Ética de Experimentação Animal

cGMP/PKG: Via de sinalização para indução de secreção plaquetária pelo LPS

Clo: Clopidogrel

COBEA: Colégio Brasileiro de Experimentação Animal

COX-1: Ciclooxigenase-1

COX-2: Ciclooxigenase -2

Cont: Controle

EDTA: Ácido etilenodiamino tetra-acético

EGF: Fator de crescimento epitelial

EP: Epitélio

FGF: Fator de crescimento de fibroblastos

g: Gramas

GPIIb/IIIa: Receptor glicoprotéico da membrana das plaquetas

GPIb/V/IX: Receptor glicoprotéico da membrana das plaquetas

h: Horas

H&E: Hematoxilina e Eosina

ICAM-2: Molécula de adesão

IGF: Fator de crescimento semelhante à insulina

JCE-COA: Distância junção cimento-esmalte à crista óssea alveolar

K3EDTA: Anticoagulante sanguíneo

KDa: Quilodalton

LPS: Lipopolissacarídeo

MAMPs: Padrões moleculares derivados de microorganismos

mg: Miligrama

mg/kg: Miligrama por quilograma

ml: Mililitros

mm: Milímetros

mM: Milimolar

MMPs: Metaloproteinases de matriz

mRNA: Ácido ribonucléico mensageiro

MT1-MMP/TIMP-2: MMP de membrana celular tipo 1/inibidor tecidual de MMP-2

NaCl: Cloreto de Sódio

NEM: N-etilmaleimida

NF- κ B: Fator nuclear κ B

NO: Óxido nítrico

OCT: Composto para congelar tecidos

P2Y₁: Receptor de membrana das plaquetas

P2Y₁₂: Receptor de membrana das plaquetas

PAF: Fator ativador de plaquetas

PAR-1: Receptor ativado por protease

PAR-4: Receptor ativado por protease

PBS: Tampão salina fosfato

PDGF: Fator de crescimento derivado de plaquetas

Perio: Periodontite

PFA: Paraformaldeído

pg/mg prot.: Picograma por miligrama de proteína

PGE₂: Prostaglandina E₂

PGI₂: Prostaciclina

PMSF: Fluoreto de fenilmetilsulfonil

PRP: Plasma rico em plaquetas

PSGL-1: Receptor de membrana de leucócitos

ROI: Região de interesse

SDS: Dodecil sulfato de sódio

Tb.Dm: Diâmetro das trabéculas ósseas

Tb.N: Número de trabéculas ósseas

Tb.Sp: Separação das trabéculas ósseas

Tb.Th: Espessura das trabéculas ósseas

TF-COA: Distância teto da furca à crista óssea alveolar

TGF: Fator de crescimento de transformação

Tic: Ticlopidina

TIMPs: Inibidores teciduais de metaloproteinases de matriz

TNF- α : Fator de necrose tumoral α

TXA₂: Tromboxano A₂

TXB₂: Tromboxano B₂

VEGF: Fator de crescimento vascular endotelial

WBC: Contagem de leucócitos circulantes

Zn⁺²: Íon de zinco

Ib/V/IX: Complexo de glicoproteínas

15R-HETE: Metabólito intermediário na produção de lipoxinas desencadeadas pela aspirina

15-epi-LXA₄: Metabólito intermediário na produção de lipoxinas desencadeadas pela aspirina

μCT: Microtomografia computadorizada

μm: Micrômetros

μL: Microlitro

COIMBRA LS. Influência de drogas antiplaquetárias na reparação da doença periodontal experimental em ratos [Dissertação de Mestrado]. Araraquara: Faculdade de Odontologia da UNESP; 2010.

RESUMO

O objetivo deste trabalho foi avaliar o efeito da administração da aspirina (Asp), do clopidogrel (Clo) e da ticlopidina (Tic) sobre o processo de reparação dos tecidos periodontais após indução experimental de periodontite em ratos. Primeiramente avaliou-se a ação destas drogas sobre a expressão das citocinas pró-inflamatórias: TNF- α , IL-6 e TXA₂ no tecido gengival de 25 ratos subdivididos em 5 grupos (n=5), 15 dias após a instalação da ligadura ao redor do primeiro molar inferior. Para avaliação do reparo dos tecidos periodontais, setenta e dois ratos (*Rattus norvegicus albinus*, Holtzman) foram distribuídos aleatoriamente em 6 grupos (n=12), sendo 1 controle e 5 submetidos à periodontite através da instalação de ligadura bilateral na região de primeiro molar inferior. Após 15 dias, o grupo controle e um grupo com periodontite foram sacrificados. Para a indução do reparo dos tecidos periodontais, as ligaduras dos animais dos outros 4 grupos foram removidas e os ratos foram tratados com solução de NaCl 0.9%, Asp (30mg/kg), Clo (75 mg/kg) e Tic (300 mg/kg), diariamente, via gavagem. Após 15 dias de tratamento, os animais foram sacrificados, as hemi-mandíbulas do lado direito removidas para análise histológica e as do lado esquerdo para avaliação macroscópica, microtomografia computadorizada e análise da expressão, atividade específica e co-localização das metaloproteinases de matriz (MMPs) -2 e -9 através de zimograma e zimografia *in situ*. Após a retirada da ligadura, houve reparação do osso alveolar e reparação do tecido gengival representado pela recomposição da arquitetura tecidual do epitélio e do tecido conjuntivo. O tratamento com Asp comprometeu a reparação óssea alveolar na face mesial e acelerou na área de furca, ao passo que não influenciou na recomposição da arquitetura do tecido epitelial e conjuntivo. O tratamento com Tic comprometeu o reparo do osso alveolar na face mesial e área de furca, assim

como a reparação do tecido epitelial gengival. O Clo não influenciou na evolução da reparação tecidual. Os parâmetros estereométricos avaliados mostraram que a qualidade do tecido ósseo neoformado não sofreu alterações quando os ratos foram tratados com uma das drogas antiplaquetárias. No processo de reparo ocorreu diminuição da expressão das MMPs avaliadas, que não foi influenciada pelo tratamento com as drogas antiplaquetárias, assim como a co-localização manteve-se inalterada entre os grupos experimentais. Estes resultados sugerem que as drogas antiplaquetárias nas dosagens utilizadas abreviaram o processo inflamatório e aceleraram a reparação do tecido conjuntivo gengival. Entretanto, o tratamento com Tic induziu desorganização e desestruturação do epitélio gengival, assim como, semelhante à Asp retardou parte ou totalmente o reparo do tecido ósseo alveolar após indução de periodontite experimental, porém este retardo não provocou alterações na qualidade do tecido ósseo neoformado.

Palavras-chave: Periodonto, plaquetas, inibidores da agregação de plaquetas.


COIMBRA LS. Influence of antiplatelet drugs in experimental periodontal healing in rats [Dissertação de Mestrado]. Araraquara: Faculdade de Odontologia da UNESP; 2010.

ABSTRACT

The aim of this study was to evaluate the effect of administration of aspirin (Asp), clopidogrel (Clo) and ticlopidine (Tic) in the process of periodontal tissue repair after induction of experimental periodontitis in rats. First, we evaluated the action of these drugs on the expression of pro-inflammatory cytokines: TNF- α , IL-6 and TXA₂ in the gingival tissue of 25 rats randomly distributed in five equal groups (n=5), 15 days after ligature placement around lower first molars. For periodontal tissue evaluation, seventy-two rats (*Rattus norvegicus albinus*, Holtzman) were randomly distributed in 6 equal groups (n=12). One control and 5 submitted to a ligature-induced periodontitis model in the region of lower first molar bilaterally. After 15 days, the control group and a group with periodontitis were sacrificed. To induce periodontal tissue repair, ligatures from the other 4 groups were removed and the rats treated with NaCl 0.9%, Asp (30 mg/kg), Clo (75 mg/kg) and Tic (300 mg/kg) daily by gavage. After 15 days of treatment, animals were killed, the right mandibles were removed for histological analysis and the left side to macroscopic, microtomography evaluation and expression, activity and co-localization of matrix metalloproteinases (MMPs) -2 and -9 by zymogram and *in situ* zymography. After removal of the ligature, there was repair of the alveolar bone and gingival tissue represented by the restoration of tissue architecture of the epithelium and connective tissue. Treatment with Asp undertook the repair of the mesial alveolar bone and accelerated the repair of furcation area, while not influenced the restoration of tissue architecture and epithelial tissue. Treatment with Tic undertook the repair of mesial alveolar bone and furcation the area, as well as the repair of gingival epithelial tissue. Clo did not influence the evolution of tissue repair. However, the stereometric parameters evaluated showed that the quality of newly formed bone tissue did not change when the animals were treated

with an antiplatelet drug. In the process of repair, the expression of MMPs was decreased, and was not affected by treatment with antiplatelet drugs, co-localization remained unchanged between the experimental groups. These results suggest that antiplatelet drugs at the dosages used abbreviated the inflammatory process and accelerated the connective tissue repair. However, treatment with Tic induced disorganization and disintegration of gingival epithelial tissue and, as well as treatment with Asp delayed part or fully the repair of alveolar bone tissue after induction of experimental periodontitis, but this delay does not affected the quality of newly formed bone tissue.

Keywords: Periodontium, platelets, platelet aggregation inhibitors.



INTRODUÇÃO

1. Introdução

Regeneração compreende a reprodução ou reconstituição de uma parte perdida ou danificada, no qual a arquitetura e função são completamente restauradas. A regeneração dos tecidos periodontais visa à restauração da estrutura e função do periodonto, ou seja, da gengiva, osso alveolar, cimento radicular e ligamento peridontal. Por outro lado, o reparo implica na cicatrização tecidual sem a restauração do aparato de inserção dentário perdido, sendo associado à formação do epitélio juncional longo^{14,77}.

Os eventos celulares e moleculares envolvidos no reparo e/ou regeneração dos tecidos periodontais são processos complexos que envolvem a participação de componentes celulares do periodonto integrados com sistemas de sinalização para o desenvolvimento de novas fibras de tecido conjuntivo e inserção no cimento e osso alveolar. Estes eventos são parcialmente mediados pela expressão de proteínas que estimulam a divisão e promovem a sobrevivência celular, os fatores de crescimento polipeptídicos^{20,22,76,77}. Estas proteínas também são responsáveis pela regulação da angiogênese ou neovascularização, processo crítico na reparação tecidual^{17,30,47,52}.

As plaquetas possuem papel fundamental na hemostasia e também contêm diversos mediadores biológicos, como os fatores de crescimento polipeptídicos, necessários nos eventos celulares e para o processo de angiogênese, na reparação tecidual. Além disso, as plaquetas secretam metaloproteinases de matriz extracelular (MMPs) assim como os inibidores teciduais das MMPs, os TIMPs. MMPs são endopeptidases que utilizam os íons Zn^{2+} ou Ca^{2+} em seus sítios ativos e representam a maior classe de enzimas responsáveis pela degradação dos componentes da matriz extracelular. Existem diversas evidências demonstrando aumento dos níveis de MMP no tecido gengival e fluido gengival no desenvolvimento da doença periodontal e sua diminuição na reparação destes tecidos^{12,40,53,91}. MMP-1 (colagenase), MMPs -2 e -9 (gelatinases), MMP -3 (estromelina) e TIMPs -1 e -4 foram detectadas em plaquetas^{29,83,103}.

Há grande interesse na modulação da atividade plaquetária nas alterações vasculares, especialmente doenças cardiovasculares. Para isso, diversas drogas têm sido utilizadas como agente antiplaquetário sendo o ácido acetilsalicílico (aspirina) o mais utilizado, embora se possa também prescrever a ticlopidina, clopidogrel, ou dipiridamol ou drogas antiplaquetárias intravenosas, como abciximab ou eptifibatibe^{10,85}.

A aspirina inativa irreversivelmente a atividade da enzima ciclooxigenase-1 (COX-1) e, conseqüentemente, a síntese de tromboxano A₂ (TXA₂), por difusão através da membrana das plaquetas. Por outro lado, a ticlopidina e o clopidogrel agem pela inativação irreversível dos receptores plaquetários P2Y₁₂, expressos na membrana plaquetária e que tem como ligante a adenosina di-fosfato (ADP). Estas drogas substituem a aspirina nos casos de contra-indicação ou intolerância. A ticlopidina tem eficácia semelhante ao clopidogrel, porém uma maior freqüência de efeitos secundários não desejados como distúrbios gastrointestinais, neutropenia severa e granulocitopenia reversível e custo elevado, limitando sua indicação^{3,63,85}.

Atualmente, sabe-se que o uso crônico da aspirina pode levar ao desenvolvimento de distúrbios na integridade e função da mucosa gástrica, resultando no desenvolvimento de úlceras e em um aumento da quantidade de leucócitos circulantes³⁹. Alguns pesquisadores tentaram elucidar, através de estudos experimentais em animais o efeito de outras drogas inibidoras da agregação de plaquetas sobre a mucosa gástrica e alguns trabalhos mostraram que a ticlopidina é capaz de retardar a reparação destes tecidos^{46, 54, 89}.

O objetivo do presente trabalho foi avaliar a administração de aspirina, clopidogrel e ticlopidina na evolução do processo de reparo dos tecidos periodontais após indução de periodontite experimental em ratos.



REVISÃO DA LITERATURA

2. Revisão da Literatura

2.1. Periodontite e reparo dos tecidos periodontais

Periodontite é uma doença infecto-inflamatória causada pelo biofilme bacteriano que se acumula na superfície do dente adjacente a gengiva. Caracteriza-se pela destruição progressiva do aparato de suporte do dente, gengiva, osso alveolar, ligamento periodontal e cemento radicular. Os produtos bacterianos liberados penetram nos tecidos ativando respostas imunológicas e inflamatórias do hospedeiro, como secreção de citocinas, mediadores eicosanóides e metaloproteinases de matriz, destruindo a matriz extracelular do periodonto. Além dos micro-organismos periodontopatógenos, fatores genéticos, ambientais e alterações na resposta do hospedeiro podem contribuir para o desenvolvimento desta doença. Enquanto o sucesso do tratamento da doença periodontal está baseado em uma higiene bucal adequada, seguido da remoção de placa bacteriana e cálculo dental para controle do processo inflamatório e interrupção da perda óssea progressiva, o completo reparo e/ou regeneração dos tecidos periodontais permanece como um desafio do tratamento periodontal (Chen¹⁹, 2009; Chen²⁰, 2010; Philstrom⁷², 2005; Raja⁷⁷, 2009).

O termo reparo refere-se à restauração da arquitetura tecidual e da função após uma lesão. Alguns tecidos são capazes de restituir os componentes lesados e essencialmente retornar ao seu estado normal, este processo é chamado de regeneração. Se os tecidos lesados são incapazes de uma restituição completa, ou se as estruturas de suporte do tecido estão danificadas gravemente, o processo de reparo ocorre por deposição de tecido conjuntivo (fibroso), um processo chamado de cicatrização, que resulta na formação de cicatriz (Bosshardt¹⁴, 2009).

Regeneração dos tecidos periodontais compreende o retorno da estrutura e função do periodonto, ou seja, do osso alveolar, gengiva, ligamento periodontal funcional e cemento com fibras colágenas inseridas. Por outro lado, o reparo implica na cicatrização tecidual após cirurgia periodontal, resultando na ausência da restauração do aparato de inserção perdido do elemento dentário e está

associado à formação de epitélio juncional longo. Nova inserção de epitélio juncional a superfície do dente e de fibras do tecido conjuntivo a superfície radicular são eventos críticos para a regeneração dos tecidos periodontais (Bosshardt¹⁴, 2009; Chen²⁰, 2009; Raja⁷⁷, 2009).

A reparação dos tecidos periodontais compreende processos complexos, que envolvem a participação de componentes celulares do periodonto integrados com sistemas de sinalização para o desenvolvimento de novas fibras de tecido conjuntivo e inserção no cimento e osso alveolar. Os principais eventos celulares são mitogênese, migração e metabolismo. As proteínas responsáveis por coordenar esses eventos são os fatores de crescimento polipeptídicos. Foi demonstrado que elas apresentam efeitos pleiotrópicos no reparo de feridas em todos os tecidos, incluindo o periodonto, ou seja, além de estimularem a proliferação celular, eles estimulam a migração, diferenciação, contratilidade e intensificam a síntese de proteínas especializadas. Fator de crescimento é um termo utilizado para definir proteínas que funcionam no organismo para promover mitogênese (proliferação), migração e atividade metabólica das células (Chen¹⁹, 2010; Raja⁷⁷, 2009).

Sinais celulares ocorrem quando os fatores de crescimento se ligam aos seus receptores na superfície celular. O sinal é transferido através das membranas e amplificado através da fosforilação de segundos mensageiros, para modificação da expressão gênica. Todos os estágios do processo de regeneração/reparo tecidual são controlados por uma variedade de hormônios, citocinas e fatores de crescimento agindo localmente como reguladores das funções celulares básicas, usando mecanismos parácrinos, autócrinos e endócrinos. O mecanismo parácrino envolve uma célula que secreta uma molécula de sinalização, regulando a célula vizinha por difusão molecular. Esta via é importante para o recrutamento de células inflamatórias para o local da infecção e para a cicatrização da ferida. A via de sinalização autócrina compreende uma substância que age predominantemente (ou exclusivamente) na célula que a secreta. Esta via é importante na resposta imune (proliferação de linfócitos induzida por algumas citocinas) e na hiperplasia

epitelial compensatória (regeneração hepática). O mecanismo endócrino envolve uma substância reguladora, liberada na corrente sanguínea e que age em células alvo à distância. Como moduladores das atividades celulares na regeneração/reparo periodontal, os fatores de crescimento também afetam a função imune e a divisão, diferenciação, migração e expressão gênica de células do epitélio bucal, ligamento periodontal e osso alveolar (Chen²⁰, 2009).

Os principais fatores de crescimento associados à reparação da doença periodontal são: proteínas ósseas morfogenéticas (BMPs), fator de crescimento de transformação (TGF), fator de crescimento derivado de plaquetas (PDGFs), fator de crescimento vascular endotelial (VEGF), fator de crescimento semelhante à insulina (IGF), fator de crescimento epitelial (EGF) e fator de crescimento de fibroblastos (FGF) (Chen²⁰, 2009; Cochran²², 1999; Raja⁷⁷, 2009).

2.2. Plaquetas X reparo tecidual

Os fatores de crescimento derivam de vários tipos celulares. Dentre os associados com o reparo dos tecidos periodontais, as isoformas do PDGF ($-\alpha\alpha$, $-\beta\beta$ e $-\alpha\beta$), TGF ($-\beta1$ e $-\beta2$), VEGF e EGF são estocados e liberados pelas plaquetas (Powell⁷⁶, 2009). Dos fatores de crescimento originados das plaquetas, o VEGF é o mais potente estimulante do desenvolvimento da angiogênese, ou neovascularização (Maloney⁵⁵, 1998; Miyazono⁵⁹, 1989), enquanto a endostatina é um potente inibidor (Dhanabal²⁴, 1999). A angiogênese é um processo crítico em alguns eventos fisiológicos assim como em alguns eventos patológicos, incluindo as reações inflamatórias como a doença periodontal e o reparo tecidual (Cetinkaya¹⁷, 2007; Ferrara³⁰, 1997; Larrivee⁴⁷, 2000). Portanto, além do seu papel fundamental na hemostasia, as plaquetas contêm diversos mediadores biológicos importantes para o processo de angiogênese, conseqüentemente para a inflamação e reparação. Alguns destes fatores de crescimento como o PDGF, TGF- β , IGF-I modulam a proliferação, diferenciação e atividade secretora de outros tipos celulares importantes no processo de reparação, e a aplicação local destas substâncias tem sido avaliada como adjunto na reparação tecidual por meio

da utilização de plasma rico em plaquetas (PRP) há mais de duas décadas (Carlson¹⁶, 2002; Powell⁷⁶, 2009). Recentemente, nosso grupo de pesquisa observou retardo na reparação do osso alveolar associado à trombocitopenia em modelo de doença periodontal experimental em ratos. Verificamos também que tal fato poderia ser mediado em parte pela queda da concentração de VEGF e endostatina circulantes derivados de plaquetas (Spolidorio⁹⁴, 2009). Estes dados evidenciam a relevância das plaquetas no processo de reparação/regeneração e tais funções têm sido dissociadas do conhecido envolvimento das plaquetas na trombose e hemostasia (Mattila⁵⁶, 1993; Papapanagiotou⁶⁹, 2009).

A atração inicial das plaquetas ao sítio de injúria vascular é mediada por um receptor de membrana expresso exclusivamente por megacariócitos e plaquetas formando um complexo de glicoproteínas Ib/V/IX e também por glicoproteínas expressas em sua superfície reativas com colágeno (glicoproteína IV) e com a porção Fc de imunoglobulinas (glicoproteína Ia). A interação entre estes receptores na superfície das plaquetas e a matriz extracelular subendotelial (fator de Von Willebrand, fragmentos de colágeno e porção Fc de imunoglobulinas) leva à adesão inicial, e o processo de agregação e ativação depende de diversos fatores de origem autócrina e parácrina (ADP, trombina, adrenalina TXA₂), incluindo padrões moleculares derivados de microorganismos (MAMPs), como o lipopolissacarídeo (LPS) (Bennett¹⁰, 2001). A ativação de plaquetas pela trombina é mediada, pelo menos em parte, pela clivagem dos receptores ativados por proteases PAR -1 e PAR-4.

Além de fatores pró e anti-angiogênicos, plaquetas ativadas expressam uma variedade de moléculas de adesão e receptores de superfície com conhecido envolvimento na resposta imune, como P-selectina, ICAM-2, receptores “*toll-like*”, receptores para quimiocinas. De modo geral, sob ativação as plaquetas secretam consideráveis quantidades de produtos tais como: quimiocinas, monoaminas, e citocinas, modulando a ativação e manutenção dos processos inflamatórios e de reparo (Papapanagiotou⁶⁹, 2009). Portanto, após a ativação, elas agem como sentinelas, respondendo à invasão microbiana, orquestrando o

recrutamento leucocitário e sua migração através do tecido (Mattila⁵⁶, 1993; Schomig⁸⁵, 1996).

Além de suas ações defensivas e reparadoras, as plaquetas parecem estar envolvidas na patogênese de diversas doenças inflamatórias, como infecções parasitárias e bacterianas, reação alérgica (especialmente asma e rinite), doença pulmonar obstrutiva, artrite reumatóide, inflamação intestinal e aterosclerose (Santos- Martínez⁸⁵, 2008). As plaquetas também secretam variados tipos de metaloproteinasas da matriz extracelular (MMPs) assim como os inibidores teciduais das MMPs, os TIMPs.

2.3. Metaloproteinasas de matriz

As MMPs compreendem um grupo de 21 endopeptidases dependentes dos íons de zinco e cálcio, com capacidade para degradar componentes da matriz orgânica dos tecidos conjuntivos em pH fisiológico (Chau¹⁸, 2003; Hill⁴¹, 1994; Kerkela, Saarialho-Kere⁴⁵, 2003; Silva⁹⁰, 2001). Estas enzimas regulam eventos fisiológicos, como a reparação de feridas e eventos patológicos, como invasão tumoral e metástases, doença periodontal e artrite. São divididas em 6 grupos: colagenases intersticiais (MMP -1, -8, -13), gelatinases (MMP -2, -9), estromelisinases e *stromelysin-like* (MMP -3, -10, -11, -12), matrilisinas (MMP -7 e -26), MMPs de membrana celular (MMP -14, -15, -16, -17, -24, -25) e outras MMPs (MMP-19, -20, -23, -28) (Birkedal-Hansen¹³, 1993; Kerkela, Saarialho-Kere⁴⁵, 2003; Vu, Werb¹⁰⁷, 2000). A estrutura básica das MMPs inclui um peptídeo de sinalização, um pró-peptídeo, um domínio catalítico e um domínio *hemopexin-like* (Chau¹⁸, 2003; Seiki⁸⁷, 2002). As gelatinases possuem um domínio adicional *fibronectin-like* em seu domínio catalítico (Chau¹⁸, 2003) o qual parece estar envolvido em sua união com a gelatina (Olson⁶⁸, 2000; Ritty⁸⁰, 2003) (Figura-1).

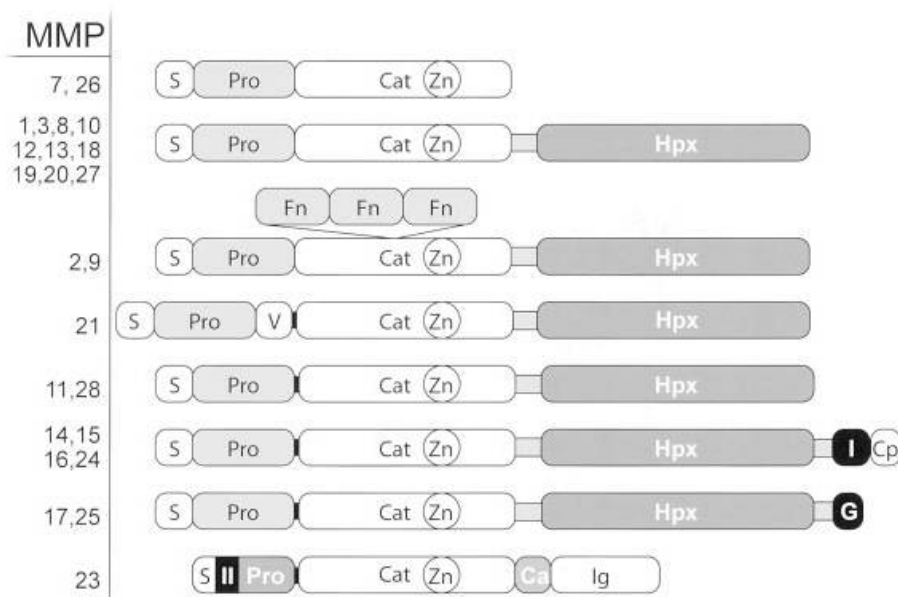


FIGURA 1- Características estruturais das MMPs: S- peptídeo de sinal; Pro- pró-peptídeo; Cat- domínio catalítico; Zn- sítio ativo de zinco; Hpx- domínio *hemopexin*; Fn- domínio *fibronectin* (Visse e Nagase¹⁰⁴, 2003).

A quebra do pró-peptídeo das MMPs expõe seu sítio catalítico, tornando a enzima ativa. Esta ativação pode ser proteolítica e/ou não proteolítica. Pode ocorrer ruptura total do pró-peptídeo ou ele pode apenas deslocar-se do sítio catalítico da enzima, deixando-a na forma ativa. Ativação proteolítica induz uma ativação parcial da MMP. A ativação total ocorre com a completa remoção do pró-peptídeo mediada por um processo intermolecular. A ativação química resulta em modificação no terminal cisteína, resultando em uma ativação parcial da MMP e quebra intra-molecular do pró-peptídeo (Chau¹⁸, 2003; Visse, Nagase¹⁰⁴, 2003) (Figura-2).

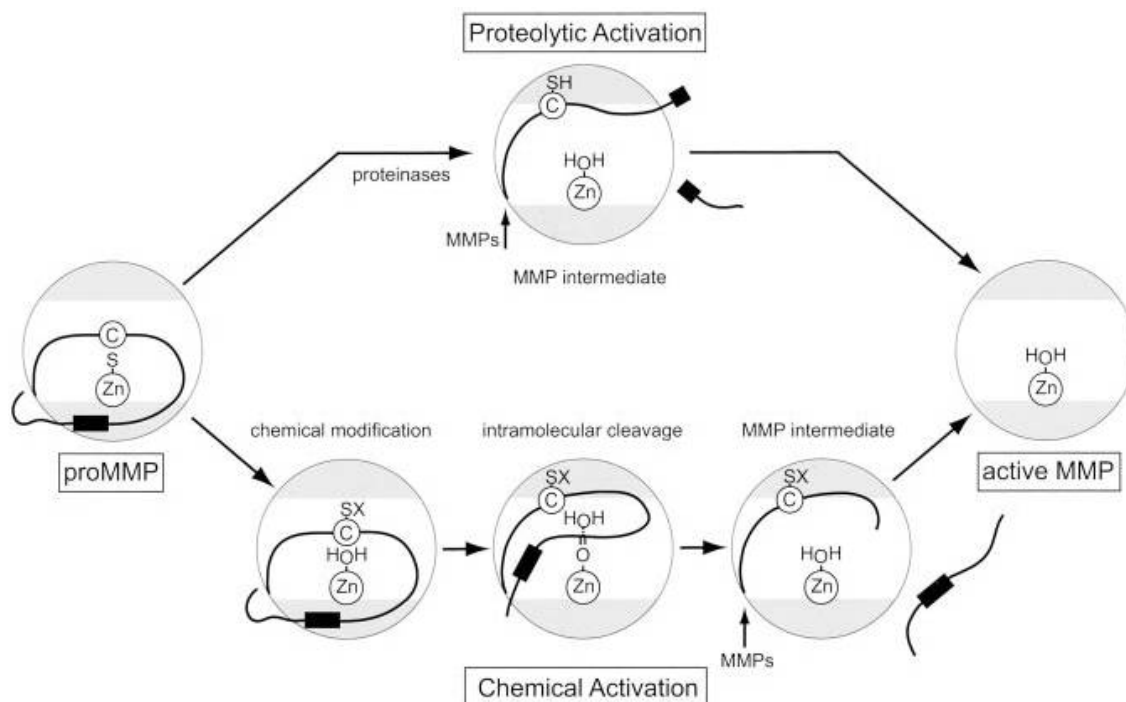


FIGURA 2- Ativação proteolítica e/ou não proteolítica das MMPs. Pode ocorrer ruptura total do pró-peptídeo ou ele pode apenas deslocar-se do sítio catalítico da enzima, deixando-a na forma ativa (Visse, Nagase¹⁰⁴, 2003).

O pró-peptídeo da MMP-2 (gelatinase A, collagenase tipo IV) possui cerca de 72 KDa, enquanto sua forma ativa possui aproximadamente 67 KDa (Chau¹⁸, 2003), sendo secretada por fibroblastos, células epiteliais, células endoteliais, condrócitos, osteoblastos e macrófagos (Birkedal-Hansen¹³, 1993; Kerkela, Saarialho-Kere⁴⁵, 2003; Mirastschijski⁶⁰, 2002; Pirila⁷⁴, 2002). Esta enzima é capaz de degradar gelatina, colágenos tipo IV, V, VII e X, fibronectina, elastina e plasminogênio (Chau¹⁸, 2003; Kerkela, Saarialho-Kere⁴⁵, 2003; Potier⁷⁵, 2001). A principal forma de ativação da MMP-2 ocorre na superfície celular pelo complexo MT1-MMP/TIMP-2 (MMP de membrana celular tipo 1 \ inibidor tecidual de MMP-2) com subsequente quebra do pró-peptídeo da MMP-2 por outra molécula de MT1-MMP adjacente e livre de TIMP-2 (Chau¹⁸, 2003; Moalli⁶², 2002; Ratnikov⁷⁸, 2002; Seiki⁸⁷, 2002; Toth⁹⁹, 2003) (Figura-3).

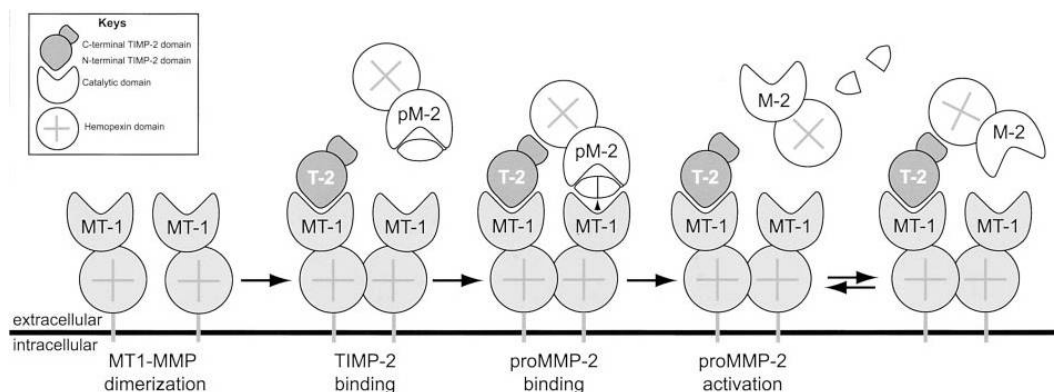


FIGURA 3- Modelo de ativação da pró-MMP2 pela MT1-MMP e TIMP-2 (MMP de membrana celular tipo 1\ inibidor tecidual de MMP-2) (Visse, Nagase¹⁰⁴, 2003).

No entanto, outras MMPs também estão envolvidas na ativação extracelular de MMP -2, tais como MMP -1, -7 e -13 (Kerkela, Saarialho-Kere⁴⁵, 2003), além da presença do fator nuclear- κ B (NF- κ B) o qual ativa MMP -2 através da interação com receptores de estrógeno (Potier⁷⁵, 2001; Ritty, Herzog⁸⁰, 2003). Apesar de sua principal atividade enzimática ser a degradação de colágeno desnaturado (gelatina), MMP -2 possui importante papel na reparação tecidual por apresentar atividade de collagenase, clivando a tripla hélice de colágenos fibrilares de maneira similar à MMP -1 e -8 (Aimes, Quigley⁴, 1995; Lauer- Fields⁴⁸, 2000; Lauer- Fields⁴⁹, 2003), gerando ainda outros fragmentos menores além daqueles clássicos (Patterson⁷⁰, 2001). Sugere-se que a MMP -2 degrade a molécula de colágeno tipo I primeiro pela quebra da tripla hélice em fragmentos 3\4 e 1\4 dependente de seu domínio *hemopexin-like* e finalizando com a hidrólise destes produtos pelas repetições *fibronectin-like* (Patterson⁷⁰, 2001). Desse modo, sua capacidade de degradar colágeno tipo I sugere importante participação em processos de remodelação da matriz orgânica.

MMP -9 (gelatinase B, collagenase tipo IV) possui cerca de 92 KDa em sua forma latente e cerca de 86 KDa em sua forma ativa (Carlson, Roach¹⁶, 2002; Limb⁵¹, 2002). Esta enzima é secretada por fibroblastos, células epiteliais, neutrófilos, monócitos, macrófagos, células endoteliais e osteoclastos (Birkedal-

Hansen¹³, 1993; Kerkela, Saarialho-Kere⁴⁵, 2003; Mirastschijski⁶¹, 2002; Pirila⁷⁴, 2002; Soo⁹³, 2000; Uusitalo¹⁰¹, 2000). MMP -9 degrada gelatina e colágenos tipo IV e V (Kerkela, Saarialho-Kere⁴⁵, 2003; Potier⁷⁵, 2001; Toth⁹⁹, 2003). Diferentemente da MMP -2, a MMP -9 quebra somente colágeno tipo I desnaturado (Aimes, Quigley⁴, 1995). Porém, esta enzima é de extrema importância para o recrutamento de osteoclastos na remodelação óssea, bem como na osteogênese de ossos longos (Vu, Werb¹⁰⁷, 2000).

Um grupo de proteínas endógenas, denominadas inibidores teciduais de metaloproteinasas (TIMP -1, TIMP -2, TIMP -3 e TIMP -4) regula a atividade das MMPs. Os TIMPs ligam-se ao sítio ativo das MMPs, bloqueando o acesso ao substrato da matriz extracelular. Essas interações são não-seletivas, todas as MMPs podem ser inibidas por diferentes TIMPs. Um equilíbrio no balanço entre as MMPs e seus inibidores é essencial para a manutenção da integridade da matriz extracelular (Santos- Martínez⁸³, 2008). Além da inibição das MMPs, os TIMPs possuem outras funções biológicas. Super- expressão dos TIMP -1, TIMP -2 e TIMP -3 reduzem o crescimento tumoral. TIMP -2 inibe o crescimento celular endotelial induzido pelo fator de crescimento de fibroblastos. TIMP-3 possui atividade pró-apoptótica, possivelmente pela estabilização do receptor celular do TNF- α . Por outro lado, TIMP -1 e TIMP -2 possuem atividade anti-apoptótica (Visse, Nagase¹⁰⁴, 2003).

As plaquetas contém uma grande quantidade de MMPs (MMP -1, MMP -2, MMP -3, MMP -9, MT1 -MMP (MMP -14)), desintegrinas e metaloproteases (ADAM) e ADAMTS -13. Os inibidores endógenos de metaloproteínase TIMP -1, TIMP -2 e TIMP -4 também foram encontrados nas plaquetas (Santos- Martínez⁸³, 2008; Villeneuve¹⁰³, 2009).

Falcinelli et al²⁹ (2007) avaliaram a liberação de MMP -2 pelas plaquetas *in vivo* em humanos, em um sítio localizado de injúria vascular e o efeito da aspirina na liberação localizada de MMP -2. Um aumento significativo no nível de MMP -2 no plasma preparado da injúria vascular foi observado ($20 \pm 2.2\%$, n=5;

p<0.05 vs sangue venoso) através de Western-blotting e confirmado por Elisa e Zimograma. O tratamento com aspirina resultou em supressão completa do TXB₂ sérico, porém não afetou significativamente a expressão de MMP -2 total e de sua forma ativa na superfície das plaquetas do sítio de injúria vascular.

Villeneuve et al¹⁰³ (2009) analisaram a localização dos TIMPs 1-4 e compararam com a distribuição das MMPs nas plaquetas através de microscopia confocal de três cores em megacariócitos derivados de células CD34⁺. A distribuição do TIMP -2 foi localizada de uma forma mais periférica. Enquanto os TIMPs -1, -2 e -4 encontravam-se independente do fator de Von Willerbrand dos grânulos- α , ocorreu uma co-localização do TIMP -3 com o fator de Von Willerbrand. Através de Western-blotting confirmaram que os TIMPs podem ser secretados por plaquetas após ativação plaquetária e que as plaquetas armazenam MMP -1, MMP -2, MMP -9 e MMP -3 co-localizadas com o fator de Von Willerbrand e P-selectina dos grânulos- α . Wagsater et al¹⁰⁸ (2009) analisaram o envolvimento do PDGF-C e PDGF-D na expressão de MMP -2 e -9 em células endoteliais *in vitro*. Apenas o PDGF-D afetou significativamente a expressão de MMP-2 mRNA, enquanto tanto o PDGF-C e PDGF-D aumentaram a expressão de MMP -9 mRNA em células endoteliais.

MMP -2 é armazenada em sua forma latente no citoplasma das plaquetas, embora MMP -9 também tenha sido detectada nos grânulos- α por microscopia eletrônica tanto em plaquetas ativas e inativas. MMP -2 e MMP -9 são translocadas para a superfície das plaquetas durante a agregação, interagindo com proteínas e receptores da superfície celular. O processo de translocação e liberação das MMPs estão relacionados com a ativação plaquetária e são regulados por inibidores endógenos da agregação plaquetária, como o óxido nítrico (NO) e prostaciclina (PGI₂). Estudos comprovaram que a agregação plaquetária pode ser mediada pela liberação de MMP -2 pelas plaquetas, enquanto a MMP -9 contrapõe o efeito pró-agregatório da MMP -2. Entretanto, os mecanismos de interação entre MMPs e plaquetas ainda estão sendo investigados. MMP -2 pode auxiliar na modificação dos receptores glicoprotéicos GPIIb/IIIa e

GPIIb/IIIa. Por outro lado, o efeito antiagregatório da MMP -9 parece estar relacionado a alterações no transporte de fluídos na membrana das plaquetas, inibição da ativação de fosfolipase C, seguido da inibição da ativação de proteínase C, inibição da mobilização intracelular de Ca^{+} e formação de TXA_2 . MMP -9 também está relacionada à trombopoiese. Embora o mecanismo de formação das plaquetas seja basicamente mediado pela trombopoietina, a MMP -9 têm sido relacionada com a migração de megacariócitos *in vitro* e liberação das plaquetas (Choi²¹, 2008; Santos-Martínez⁸³, 2008; Villeneuve¹⁰³, 2009).

2.4. Drogas antiplaquetárias

Há grande interesse na modulação da atividade plaquetária nas alterações vasculares, especialmente cardiovasculares. Para isso, drogas antiplaquetárias que são comumente usadas para a prevenção da doença tromboembólica, tais como infarto do miocárdio, isquemia cerebral e insuficiência arterial periférica têm sido utilizadas. Apesar do esforço considerável para identificar mais potentes agentes inibidores de plaquetas, o ácido acetilsalicílico (aspirina) é o mais comumente utilizado, embora se possa também prescrever outros agentes orais, como ticlopidina, clopidogrel, ou dipiridamol, ou drogas antiplaquetárias intravenosas, como abciximab ou eptifibatibe (Bennett¹⁰, 2001; Schomig⁸⁵, 1996).

2.4.1. Aspirina

A aspirina tem sido utilizada para prevenir trombose arterial tanto em pacientes saudáveis como em pacientes com angina pectoris estável. Estudos clínicos demonstram a eficácia da aspirina na prevenção secundária de trombose em pacientes com doença aterosclerótica estabelecida (Bennett¹⁰, 2001). Em situações de emergência, sua administração está recomendada para os pacientes que apresentem infarto agudo do miocárdio, eventos cérebro-vasculares não-hemorrágicos e eventos vasculares periféricos, a menos que exista alguma contra-indicação como alergia ou sangramento (Brennan¹⁵, 2007). Os efeitos colaterais principais são intolerância do trato gastrointestinal superior, incluindo

sangramento e um pequeno aumento no número de acidente vascular cerebral hemorrágico. Existe uma relação dose-resposta para ambas as complicações, que podem ser minimizadas, mas não eliminadas, pela administração de doses de aspirina menos efetivas (Bennett¹⁰, 2001).

A aspirina inativa irreversivelmente a atividade da enzima COX-1 e, conseqüentemente, a síntese de TXA₂ (Figura 4), por difusão através da membrana das plaquetas. O efeito inibidor de COX-1 também ocorre nas células endoteliais, impedindo a conversão do ácido araquidônico em PGI₂. Assim, o efeito antiplaquetário da aspirina representa um balanço entre a inibição do TXA₂ nas plaquetas e a síntese de PGI₂ pelas células endoteliais (Brennan¹⁵, 2007). A aspirina também modifica a atividade enzimática da ciclooxigenase-2 (COX-2), induzindo a produção de lipoxinas (de efeito anti-inflamatório) e inibindo a produção de prostanóides (em geral pró-inflamatórios); além de possivelmente inibir a atividade de NF-κB, fator de transcrição envolvido na expressão de diversos genes inflamatórios (Steinhilber⁹⁵, 2007). De acordo com Van Dyke¹⁰² (2007) e Serhan et al⁸⁸ (2008), a habilidade da aspirina em limitar o tráfico de leucócitos ao sítio da inflamação, ainda não foi totalmente estabelecida. Nesta situação, a aspirina produz mediadores lipídicos antiinflamatórios endógenos, denominados lipoxinas desencadeadas pela aspirina. Esta nova classe de mediadores lipídicos atenua a inflamação do hospedeiro e sua ação envolve uma interação célula-célula entre células vasculares endoteliais ou epiteliais e leucócitos. Pela acetilação da COX-2, a aspirina redireciona a atividade catalítica da COX-2 para produzir a forma intermediária, 15R-HETE. Este produto é então convertido em 15-epi-LXA₄ pela 5-lipoxigenase e denominado 15-epi-LXA₄ desencadeado pela aspirina (ATL). O ATL possui ação semelhante à lipoxina, porém parece ter uma maior duração, potência e resistir a desidrogenação *in vivo*.

No periodonto, os efeitos da aspirina em diferentes doses (80 e 325 mg/dia) afetou significativamente o sangramento à sondagem, e foi notada uma tendência (não significativa) de redução dos níveis de PGE₂ e aumento de lipoxina A₄ no fluido gengival com a maior dose de aspirina (Brennan¹⁵, 2007). O aumento

da prevalência de sangramento à sondagem com baixas doses de aspirina foi verificado por outros estudos clínicos de curta duração (Royzman⁸¹, 2004; Schrodi⁸⁶, 2002); porém é interessante notar que um estudo caso-controle demonstrou significativamente menor perda de inserção em indivíduos que faziam uso de aspirina diariamente há pelo menos dois anos (Drouganis²⁶, 2001), sugerindo que baixas doses de aspirina podem modular a progressão da doença periodontal. A via sistêmica de administração da aspirina parece importante para este efeito, uma vez que a aplicação tópica de 0.3% de ácido acetilsalicílico tamponado por meio de irrigação subgingival associada ao tratamento não-cirúrgico não proporcionou qualquer benefício clínico em comparação à irrigação com água (Flemmig³¹, 1996). *In vitro*, baixa dose de aspirina (81 mg) foi capaz de inibir a agregação plaquetária induzida por *Porphyromonas gingivalis*, porém afetou apenas parcialmente a atividade das plaquetas (Whitaker¹¹², 2007), o que pode indicar que a aspirina não inibiu a atividade da via de sinalização cGMP/PKG, considerada importante para a indução de secreção plaquetária por LPS (Schomig⁸⁵, 1996).

2.4.2. Derivados tienopiridínicos

O ADP estimula a ativação plaquetária através da acoplação aos receptores P2Y₁ e P2Y₁₂, expressos na membrana das plaquetas. Embora a ligação do ADP aos dois receptores seja necessária para a completa agregação plaquetária, P2Y₁₂ é o receptor predominante envolvido na estimulação da ativação plaquetária. A ligação do ADP ao receptor P2Y₁₂ estimula a ativação do receptor GP IIb/IIIa, resultando em um aumento da degranulação plaquetária e produção de tromboxano, assim como um prolongamento da agregação plaquetária. Ticlopidina e clopidogrel são drogas que inibem indiretamente a agregação de plaquetas, e agem pela ligação covalente e irreversível dos seus metabólitos ativos aos receptores plaquetários P2Y₁₂, expressos na membrana plaquetária e que tem como ligante o ADP (Figura -4). Inibem a agregação plaquetária e retração do coágulo, prolongando o tempo de sangramento. Substituem a aspirina nos casos de contra-indicação ou intolerância. A ticlopidina tem igual eficácia, porém, maior

freqüência de efeitos colaterais e custo elevado, limitando sua indicação (Bennett¹⁰, 2001; Wallentin¹¹, 2009).

A ticlopidina, em sua forma original, não é ativa, mas no fígado é metabolizada em elementos ativos, cujos níveis de pico são atingidos em 2 horas. Os efeitos colaterais como distúrbios gastrointestinais (náuseas e diarreia) e “*rash*” cutâneo, podem ocorrer em até 20% dos pacientes, levando à descontinuidade da droga. Os mais temidos, porém raros, são neutropenia severa, púrpura trombocitopênica trombótica, trombocitopenia, granulocitopenia reversível e anemia aplástica, e em geral, acontecem nos primeiros meses de uso. Deve-se, portanto, realizar hemograma antes de dar início ao tratamento. Se a droga for mantida por mais de 2 semanas, repetir a avaliação a cada 2 semanas nos primeiros 3 meses (Moraes⁶³, 2006).

Quando comparado com outros derivados tienopiridínicos, pouco se estudou sobre a farmacodinâmica da ticlopidina. A inibição plaquetária é dose-dependente, mas pouco se sabe sobre a relação entre a concentração plasmática dos metabólitos ativos e o nível de inibição da atividade das plaquetas. A inibição plaquetária máxima ocorre de 3-4 dias após a administração de dose única em pacientes saudáveis. O retorno da função plaquetária ocorre de 3-4 dias após interrupção de doses diárias de 250 mg e de 11-13 dias após doses diárias de 500 mg. A associação da administração de ticlopidina e aspirina aumenta a inibição da atividade plaquetária acima do nível da atividade das drogas individualmente (Wallentin¹¹, 2009).

Ticlopidina tem sido utilizada na prevenção secundária de trombose em pacientes com doença vascular estabelecida e concomitante com a aspirina, para prevenir trombose e eventos vasculares em pacientes com *stents* coronarianos implantados. Sua eficácia tem sido demonstrada em um grande número de estudos clínicos, no qual indicam que o tratamento com a combinação de aspirina e ticlopidina por 4 semanas após a implantação de *stents* coronariano é geralmente

superior ao tratamento exclusivo com aspirina ou outros anticoagulantes orais (Albiero³, 1997; Schomig⁸⁵, 1996).

A principal vantagem do clopidogrel em relação à ticlopidina é a maior tolerabilidade gastrointestinal e menor risco de neutropenia, apresentando eficácia semelhante na redução da trombose, porém seu preço elevado desencoraja o uso (Moraes⁶³, 2006).

O clopidogrel em sua forma original não é ativo e somente após ser metabolizado no fígado inicia sua atividade. Os níveis de pico são atingidos em 1 hora após administração (Moraes⁶³, 2006). Uma inibição plaquetária significativa ocorre de 1-2hs após administração de dose única de clopidogrel. Um nível máximo (30% de inibição plaquetária) é atingido com 4-5hs após administração de 300mg e é mantido por no mínimo 24hs. Este nível de inibição plaquetária é geralmente mantido até a interrupção do tratamento. A inibição da atividade plaquetária atinge os níveis anteriores ao tratamento, uma semana após a conclusão do tratamento. Muitos estudos, utilizando uma variedade de metodologias para análise da função plaquetária têm demonstrado que uma fraca resposta ao clopidogrel ocorre em 15-40% dos indivíduos. Pacientes com uma fraca resposta ao clopidogrel apresentam resposta similar para a duração do tratamento (Wallentin¹¹¹, 2009).

Sua utilização está indicada para a redução de eventos atero-trombóticos, em pacientes com história recente de acidente vascular-cerebral isquêmico, infarto agudo do miocárdio, ou com doença vascular periférica estabelecida (Bennett¹⁰, 2001).

Evidências comprovam que o clopidogrel reduz a expressão dos níveis séricos de marcadores inflamatórios (CD40L, proteína C-reativa e complexo leucócito-plaquetas) em pacientes com doença vascular isquêmica (Antonino⁷, 2009; Muhlestein⁶⁴, 2010; Steinhilber⁹⁵, 2007). Através de um domínio lisina-arginina-glutamato, o CD40L adere-se ao receptor GP IIb/IIIa, promovendo interação plaqueta-plaqueta e estabilidade do trombo. Desta forma, esta interação

age como um mediador da inflamação vascular, correlacionando os processos inflamatórios, aterosclerose e aterotrombose (Anand⁶, 2003). Como o clopidogrel não apresenta ação antiinflamatória conhecida, sugere-se que este benefício esteja relacionado a um efeito antiinflamatório indireto correlacionado a sua atividade antiplaquetária já estabelecida.

Diener et al.²⁵ (2004) pesquisaram se associação da aspirina com o clopidogrel teria maiores benefícios que o tratamento com clopidogrel na prevenção de eventos vasculares com elevado risco de sangramento. Em um estudo randomizado, duplo-cego, comparou a administração de 75 mg/kg de aspirina em 7599 pacientes que já faziam tratamento prévio com 75 mg/kg de clopidogrel. A duração do tratamento e acompanhamento dos pacientes foi de 18 meses. A associação de aspirina e clopidogrel em pacientes de alto risco com história recente de infarto isquêmico não promoveu uma diferença estatística na redução de eventos vasculares, entretanto, o risco de sangramento aumentou significativamente com a adição da aspirina.

Ma et al.⁵⁹ (2001) avaliaram o efeito de drogas antiplaquetárias na cicatrização de úlcera gástrica em ratos. Mesmo a aspirina e a ticlopidina tendo inibido a ativação plaquetária, apenas a ticlopidina foi capaz de retardar a cicatrização, a angiogênese, a proliferação de células endoteliais e induzir apoptose celular, através da modulação dos níveis séricos de VEGF e endostatina e sua liberação pelas plaquetas. Sibilía et al.⁸⁹ (2007) estudaram o efeito do tratamento agudo e crônico com ticlopidina na integridade da mucosa gástrica em ratos controle e submetidos a úlcera gástrica experimental. A ticlopidina não afetou a integridade da mucosa gástrica após o tratamento agudo ou crônico, porém quando administrada após o estabelecimento da úlcera gástrica, produziu um atraso na cicatrização da mucosa gástrica. Perini et al.⁷¹ (2005) mostraram que o tratamento com ticlopidina aumenta os níveis plaquetários e séricos de endostatina e diminui a liberação de VEGF.

Apoptose, ou morte celular programada, é um processo irreversível, ativo e seletivo de deleção celular fisiológica que apresenta como característica bioquímica principal a fragmentação da cromatina. Uma grande variedade de sinais extrínsecos pode estar associados a este processo, incluindo a citotoxicidade de algumas drogas, particularmente antiinflamatórios não-esteroidais. Foi demonstrado que o clopidogrel induz apoptose de células microvasculares endoteliais *in vitro* (Mauro⁵⁷, 2004). Outro estudo, também demonstrou que a ticlopidina inibe o crescimento celular endotelial e provoca alterações em sua morfologia (Piovella⁷³, 1984).

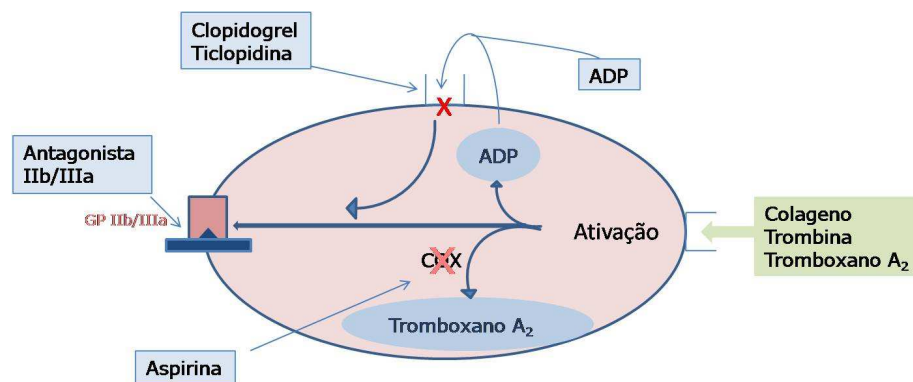


FIGURA 4- Mecanismo de ação da Asp, Clo e Tic sobre as plaquetas.



PROPOSIÇÃO

3.1. Hipótese

Os mediadores biológicos secretados pelas plaquetas têm importante papel no processo de reparo após a remoção da agressão microbiana. O presente trabalho avança a hipótese de que drogas inibidoras da ativação de plaquetas podem alterar o processo de reparo do periodonto após indução de periodontite experimental.

3.2. Objetivo geral

Avaliar se a administração das drogas antiplaquetárias, Asp, Clo e Tic, podem alterar o processo de reparo após a remoção da agressão ao tecido periodontal.

3.3. Objetivos específicos

3.3.1. Avaliar o efeito da administração de Asp, Clo e Tic sobre a quantidade de plaquetas e leucócitos circulantes no sangue (WBC)

3.3.2. Avaliar o efeito da administração da Asp, Clo e Tic sobre a expressão de citocinas pró-inflamatórias durante a progressão da doença periodontal experimental

A avaliação da expressão de interleucina- 6 (IL-6), TNF- α e TXA₂ foi realizada através de ensaio imunoenzimático ELISA.

3.3.3. Avaliar o efeito da administração de Asp, Clo e Tic sobre o processo de reparo da doença periodontal experimental

A avaliação da reparação da periodontite experimental foi realizada através de:

- Análise dos parâmetros clínicos dos animais utilizados.
- Avaliação histológica descritiva em cortes corados com Hematoxilina e Eosina (H&E), Tricrômico de Masson e Picrossirius Red.

- Análise da expressão, atividade específica e co-localização de MMP -2 e -9 através de zimografia *in situ* e zimograma.
- Avaliação da distância da junção cimento-esmalte à crista óssea alveolar (JCE-COA) e do teto da furca à crista óssea alveolar (TF-COA).
- Avaliação da área e do volume do defeito ósseo formado no osso alveolar na região de primeiro molar inferior.
- Estereometria do tecido ósseo alveolar através de microtomografia computadorizada (μ CT).



MATERIAL E MÉTODO

4. Material e Método

4.1. Animais

O protocolo experimental foi aprovado pelo Comitê de Ética de Experimentação Animal da Faculdade de Odontologia de Araraquara (Proc. CEEA n° 08/2008- ANEXO-1) e realizado de acordo com as normas do Colégio Brasileiro de Experimentação Animal (COBEA).

Foram utilizados ratos (*Rattus norvegicus albinus*, Holtzman), machos, com peso médio de 250-300 gramas provenientes do Biotério Central da UNESP, Campus de Araraquara. Os animais foram aleatoriamente separados em grupos de igual número e mantidos em gaiolas de polipropileno em um ambiente com temperatura controlada ($21\pm 1^{\circ}\text{C}$), umidade (65-75%) e ciclos de luz (12h claro-12h escuro) e alimentados com água e ração *ad libitum*.

4.2. Avaliação da ação da Asp, Clo e Tic sobre a quantidade de plaquetas e leucócitos no sangue

Foram utilizados 20 ratos distribuídos aleatoriamente em 4 grupos de 5 animais cada, os quais foram tratados com Asp (30 mg/kg; Sigma- Aldrich; EUA), Clo (75 mg/kg; Sanofi-Aventis; EUA) e Tic (300 mg/kg; Sigma- Aldrich; EUA). Os ratos do grupo controle foram tratados com solução de NaCl 0.9%. Estas drogas foram administradas intragastricamente (gavagem) e diariamente, por 15 dias, em dosagens com capacidade de inibir agregação plaquetária e a formação de trombo em ratos^{8,54,84,97,109-110}.

Após o período experimental os animais foram submetidos à anestesia geral através de injeção intra-peritoneal de 0,08 ml/100g de peso corporal de ketamina (Francotar®, Virbac, São Paulo, Brasil) e 0,04 ml/100g de peso corporal de Cloridrato de Xilazina (Virbaxil®, Virbac, Brasil). Após a anestesia geral, 3 ml de sangue foram coletados através de punção cardíaca com auxílio de um tubo a vácuo (VACUETTE[®], Greiner) com anticoagulante k3EDTA e os animais sacrificados. A contagem de plaquetas e leucócitos foi realizada em um contador

eletrônico T.890 (COULTER[®]) em até 2 horas após a coleta, a fim de evitar a eventual ou possível agregação plaquetária.

4.3. Avaliação da ação da Asp, Clo e Tic sobre a expressão de citocinas pró-inflamatórias durante a progressão da doença periodontal experimental

Com o objetivo de avaliar a ação das drogas antiplaquetárias sobre alguns parâmetros inflamatórios da doença periodontal, 25 ratos foram distribuídos aleatoriamente em 5 grupos de 5 animais cada. Um grupo controle e quatro submetidos à indução de periodontite experimental, os quais foram tratados com solução de NaCl 0.9%, Asp (30 mg/kg; Sigma-Aldrich; EUA), Clo (75 mg/kg; Sanofi-Aventis; EUA) e Tic (300 mg/kg; Sigma-Aldrich; EUA). Estas drogas foram administradas intragastricamente (gavagem) e diariamente, por 15 dias, uma vez ao dia.

4.3.1. Indução da doença periodontal experimental

Inicialmente os animais foram submetidos à anestesia geral através de injeção intra-peritoneal de 0,08 ml/100g de peso corporal de ketamina (Francotar[®], Virbac, São Paulo, Brasil) e 0,04 ml/100g de peso corporal de Cloridrato de Xilazina (Virbaxil[®], Virbac, Brasil). Após anestesia geral, os animais foram posicionados em mesa operatória apropriada (Figura 5), para permitir uma manutenção adequada de abertura bucal dos ratos, facilitando o acesso aos dentes da região posterior da mandíbula. Com o auxílio de instrumental adequado, um fio de algodão estéril n°30 foi posicionado na região de sulco gengival ao redor dos primeiros molares inferiores dos lados direito e esquerdo (Figura 6 A e B). Esta ligadura atuou como irritante gengival na indução da resposta inflamatória, favorecendo o acúmulo de placa bacteriana e assim, representando de forma apropriada a situação clínica da doença periodontal em humanos^{11,38,42-43,64-65,82}.

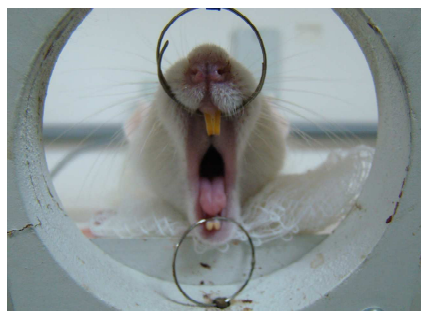


FIGURA 5- Posicionamento dos animais em mesa operatória apropriada, para permitir uma manutenção adequada de abertura bucal dos ratos, facilitando o acesso aos dentes da região posterior da mandíbula.

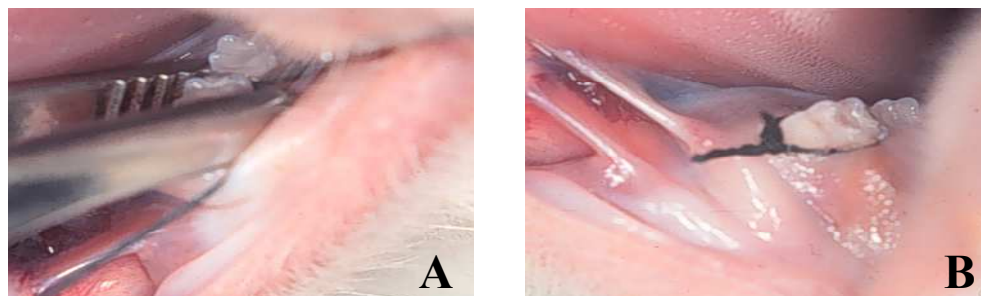


FIGURA 6 (A e B)- Com o auxílio de instrumental adequado, um fio de algodão estéril n°30 foi posicionado ao redor do primeiro molar inferior dos lados direito e esquerdo para indução da doença periodontal experimental.

Após o período experimental, os animais foram sacrificados por aprofundamento anestésico e o tecido gengival ao redor do primeiro molar das hemi- mandíbulas direita e esquerda foram coletados para determinação da expressão de TNF- α , IL-6 e TXA₂ através de ensaio imunoenzimático de ELISA.

4.3.2. Determinação da expressão de TNF- α , IL-6 e TXA₂

A dosagem de proteínas totais nos homogenatos foi realizada de acordo com o método de Bradford (BioRad, EUA), utilizando-se como padrão uma curva de albumina diluída em água destilada com concentrações compreendidas entre 2,5 e 50 μ g/ml (em duplicata). As amostras foram devidamente diluídas em água destilada e para cada μ l de padrão ou amostra, foram adicionados 50 μ l do

reagente Comassie Blue. pós incubação de 5 minutos, a temperatura ambiente, as leituras de absorbância foram realizadas a 595 nm. A determinação das concentrações das citocinas pró-inflamatórias foi realizada seguindo rigorosamente as recomendações fornecidas pelo fabricante dos Kits (Biosource).

4.4. Avaliação da ação da Asp, Clo e Tic sobre o processo de reparo dos tecidos periodontais após a indução de periodontite experimental

Para avaliação da ação da Asp, Clo e Tic sobre o processo de reparo dos tecidos periodontais foram utilizados 72 animais distribuídos em 6 grupos de 12 ratos cada (1 grupo controle e 5 grupos submetidos à indução da doença periodontal).

Grupo 1 (controle) – Os ratos deste grupo não foram submetidos à indução da doença periodontal experimental ou indução do reparo dos tecidos periodontais e foram tratados diariamente com solução salina (NaCl 0.9%), via gavagem, por um período de 15 dias.

Grupo 2 – Os ratos foram submetidos à indução da doença periodontal experimental por um período de 15 dias e tratados diariamente com solução salina (NaCl 0.9%) por gavagem.

Grupos 3, 4, 5 e 6 – Os animais destes grupos foram submetidos à indução da doença periodontal experimental por um período de 15 dias. No 16^o dia as ligaduras foram removidas para permitir o reparo dos tecidos periodontais. Durante todo o período de reparação, os grupos de animais foram tratados via gavagem, diariamente, uma vez ao dia, com: Solução Salina (NaCl 0.9%), Asp (30 mg/kg; Sigma-Aldrich; EUA), Clo (75 mg/kg; Sanofi-Aventis; EUA) ou Tic (300 mg/kg; Sigma-Aldrich; EUA) respectivamente, perfazendo-se um período experimental de 30 dias (Figura 7).

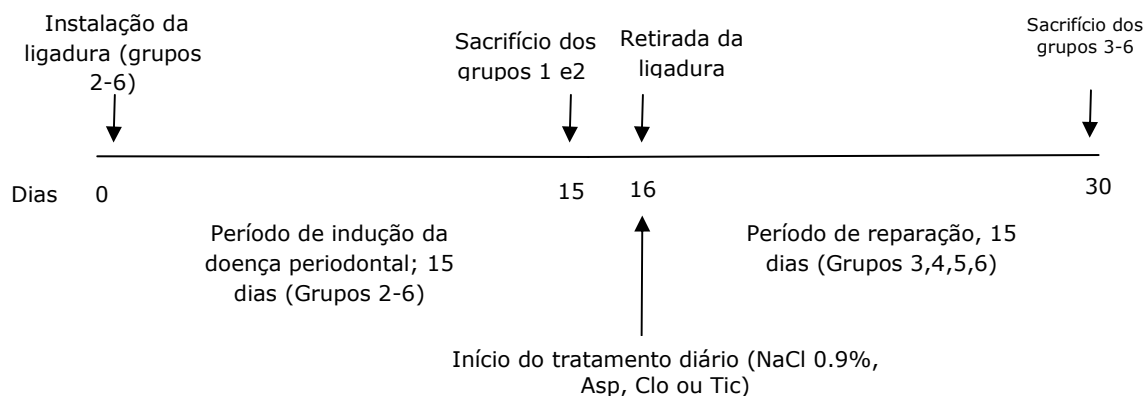


FIGURA 7- Esquema mostrando o delineamento experimental desde a indução até a fase de reparação, nos ratos tratados com Asp, Clo e Tic.

4.5. Obtenção das amostras e delineamento experimental

- Avaliação histológica

No momento do sacrifício dos animais, as hemi-mandíbulas do lado direito de 6 animais por grupo foram removidas para análise histológica. As peças foram fixadas em formol tamponado a 10% durante 24h, e então desmineralizadas em solução de EDTA (0.5M, pH 7.8) a temperatura ambiente durante 2-3 meses (com troca da solução 3x/semana), para posterior inclusão em parafina. Cortes seriados de 5 μ m de espessura foram obtidos na direção vestibulo-lingual, montados em lâminas de vidro e corados com Hematoxilina & Eosina (H&E), Tricrômico de Masson e Picrossirius Red para análise descritiva do processo de doença periodontal e reparação dos tecidos periodontais.

- **Análise da expressão e atividade das Metaloproteinases de matriz (MMP's) 2 e 9**

- **ZIMOGRAFIA IN SITU**

Para ilustração da localização específica das gelatinases (MMP -2 e -9) diretamente no tecido, as amostras do tecido gengival em torno do primeiro molar da hemi- mandíbula esquerda de 5 animais por grupo foram removidas e congeladas em posição vertical em OCT (Tissue-Tek Optimal cutting temperature) (Figura 8 A, B e C).

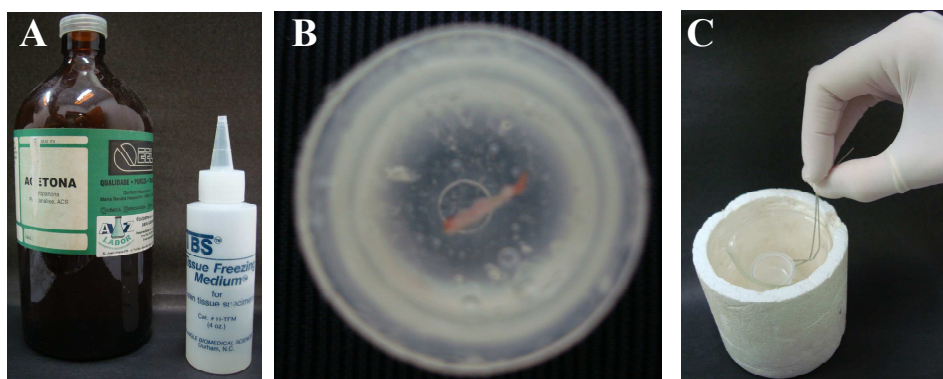


FIGURA 8- Congelamento das amostras do tecido gengival de 5 animais por grupo em OCT (Tissue-Tek Optimal cutting temperature) (A). O tecido gengival é inserido em posição vertical no OCT (B) e levado a banho-maria em um becker com acetona dentro de um recipiente com nitrogênio líquido (C).

O material foi acondicionado em freezer à -80°C , até ser transferido para a câmara de um micrótomo criostato à -20°C , para a realização de cortes transversais de $6\ \mu\text{m}$ de espessura em lâminas silanizadas.

Inicialmente as lâminas foram acomodadas em câmara úmida. Para cada corte analisado foram utilizados: 2 uL de Dq Gelatin (1mg/ml) (EnzChek Gelatinase/Collagenase; Assay Kit, E12055; Invitrogen Molecular Probes)- 18 uL de Tris HCl (50mM)+ CaCl_2 (10mM). Foram aplicados 20 μL da solução em cada corte à temperatura ambiente e isolados da luz durante 1 hora, sendo os cortes em seguida lavados 3 vezes com PBS e fixados com paraformaldeído a 4% tamponado (PFA) durante 10 min. Após 3 lavagens com PBS, as secções foram

então encubadas com anticorpo primário específico para MMP 2 e 9 na diluição de 1:1000 em PBS por uma hora e em seguida lavadas 3 vezes com PBS e encubadas por uma hora com o anticorpo secundário (RODAMINA; Sigma-Aldrich; EUA) na diluição de 1:200 em PBS. A análise das lâminas foi realizada em microscopia de fluorescência (Leica Imaging Systems Ltda.) e as imagens capturadas no aumento de 10X. A atividade proteolítica no tecido gengival foi detectada na fluorescência verde, o que indica quebra do substrato. Para co-localização da expressão das metaloproteinases 2 e 9, foi utilizada a fluorescência vermelha. Fenantrolina 1 mM, PMSF 1 mM e Fenantrolina+PMSF foram utilizados para confirmar a atividade das metaloproteinases no tecido gengival.

- ZIMOGRAMA

Esta técnica foi realizada para o estudo da atividade das MMP's -2 e -9 secretadas durante o processo de reparo dos tecidos periodontais.

O tecido gengival removido em torno do primeiro molar esquerdo de 7 animais por grupo foi pesado, colocado em um tubo único de polipropileno, com um tampão de extração de proteína (0,438g NaCl 0,15M + 0,0735g CaCl₂ + 25µl Brij 0,1% + 250 µl NEM, PMSF e fenantrolina + 50ml TrisHCl pH 7,4) na proporção de 0,08g de gengiva para 500 µl de tampão Brij. Essas amostras foram incubadas por 16 horas a 4°C e posteriormente centrifugadas a 1000 rpm por 15 minutos a -4°C. O sobrenadante, contendo as proteínas secretadas, foi coletado e estocado a -80°C.

Os zimogramas foram realizados conforme descrito por Silva et al 2001⁹⁰. Cerca de 30ug de proteína total foi homogeneizado em tampão de amostra não-redutor (2%) contendo 4% de SDS, 125 mM de Tris- HCl pH 6,8, 20% de glicerol e 0,01% azul de bromofenol. As proteínas foram separadas eletroforicamente em gel de SDS- PAGE a 7%, copolimerizado com 375 µl de gelatina (Sigma) como substrato, em tampão contendo 0,125 M de Tris Base, 72g de glicina e 5g de SDS. Após a eletroforese, os géis foram lavados, sob agitação suave a 24°C,

em 2 banhos de 30 minutos cada em solução aquosa de Triton-X100 a 2% (Gibco Life Technologies BRL, EUA) para remoção do SDS e retorno da conformação natural das MMP's. Em seguida, os géis foram incubados em tampão de ativação contendo 50 mM de Tris- HCl pH 7,4 e 5 mM de CaCl₂ em estufa a 37° C por 18 horas. A atividade gelatinolítica foi detectada após coloração com Comassie Blue G- 250 0,05% (BioRad) e remoção do excesso de corante com solução aquosa de metanol 25% e ácido acético 7%.

Os géis foram digitalizados em scanner (GS 700) e a densitometria óptica das bandas foi realizada pelo software (Image J), sendo as bandas claras a representação do local de degradação do substrato gelatina pelas MMP's.

- Microtomografia computadorizada (μ CT)

No momento do sacrifício dos animais as hemi- mandíbulas do lado esquerdo de 5 animais por grupo foram removidas para análise por microtomografia computadorizada. Essas peças foram fixadas e mantidas em formol tamponado a 10% até o momento da análise, que foi realizada pela varredura de feixe de raios-X em um sistema de microtomografia computadorizada (Skyscan, Aartselaar, Bélgica, 2003). Cada 28 *scan* (varredura) foi reconstruído em uma matriz de 18x18x18 μ m e as imagens tridimensionais foram geradas para cada amostra. Estas imagens foram rotacionadas em uma orientação-padrão e foi estabelecido um limite de contraste para distinguir tecidos mineralizados de não-mineralizados utilizando os softwares CTan\CTvol (Skyscan, Aartselaar, Bélgica, 2003). A região de interesse (ROI) foi determinada medindo-se a área a partir de uma altura de 3 mm apicalmente a partir da junção cimento-esmalte em torno da coroa do primeiro molar inferior para determinação da fração deste volume ocupada por tecido ósseo e com o auxílio dos programas CTan e CTvol as seguintes análises foram realizadas: percentual de volume do defeito ósseo, densidade de superfície óssea (BS/TV), média da área do defeito ósseo, espessura (Tb.Th), separação (Tb.Sp), número (Tb.N) e diâmetro das

trabéculas ósseas (Tb.Dm). As amostras foram processadas e analisadas no Laboratório da Embrapa Instrumentação Agropecuária em São Carlos- São Paulo. As imagens radiográficas obtidas pela varredura de feixe de raios-X foram utilizadas para mensurações das medidas lineares (em mm) da JCE-COA e TF-COA dos primeiros molares inferiores do lado esquerdo (Figura-9). As medidas lineares foram realizadas com auxílio do software UTHSCSA ImageTool versão 3.0.

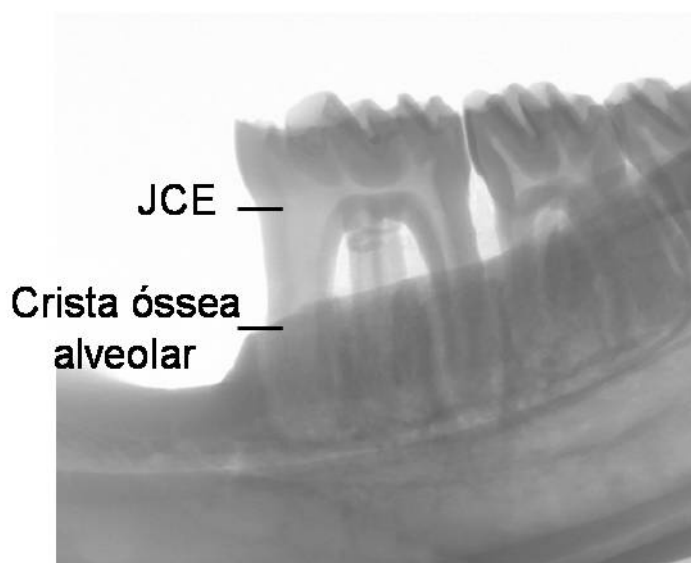


FIGURA 9- Imagem radiográfica utilizada para mensuração das medidas lineares (em mm) da JCE-COA e TF-COA.

4.6. Análise Estatística

A comparação das variáveis quantitativas da análise foi realizada com a análise de variância de um critério (ANOVA one way) e pós-teste de Tukey. O nível de significância adotado em todas as análises foi de 5%. Todos os cálculos foram realizados utilizando-se o software GraphPad Prism 5.0 (GraphPad Software, Inc. San Diego- USA).



RESULTADO

5. Resultado

5.1. Avaliação do peso e aspectos gerais dos animais

Durante o período de indução da doença e do reparo dos tecidos periodontais, os animais não apresentaram alterações clínicas visíveis. A pelagem manteve-se com aspecto de normalidade e não foram encontradas lesões na pele e na mucosa bucal. Os ratos foram pesados semanalmente e apresentaram ganho de peso dentro dos padrões de normalidade, excetuando-se os ratos tratados com Tic, que tiveram menor ganho de peso, apesar de não haver significância estatística (Figura 10 A e B).

10A)

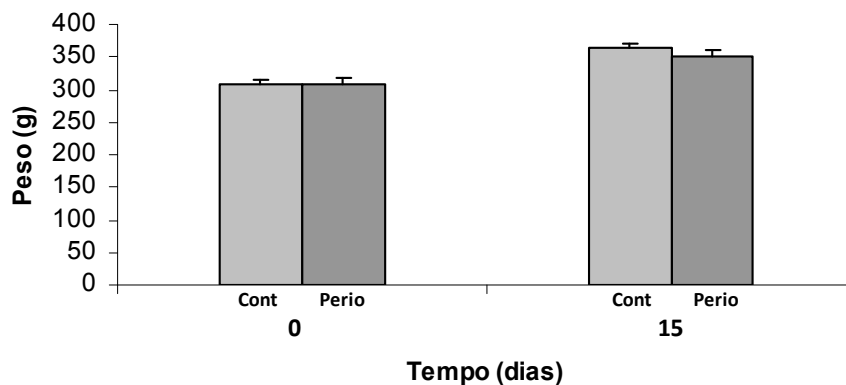


FIGURA 10A- Variação do peso corporal (g) dos ratos controle e submetidos à periodontite após 15 dias da instalação da ligadura. Não houve variação significativa entre os pesos dos animais envolvidos. Valores expressos em média \pm desvio padrão.

10B)

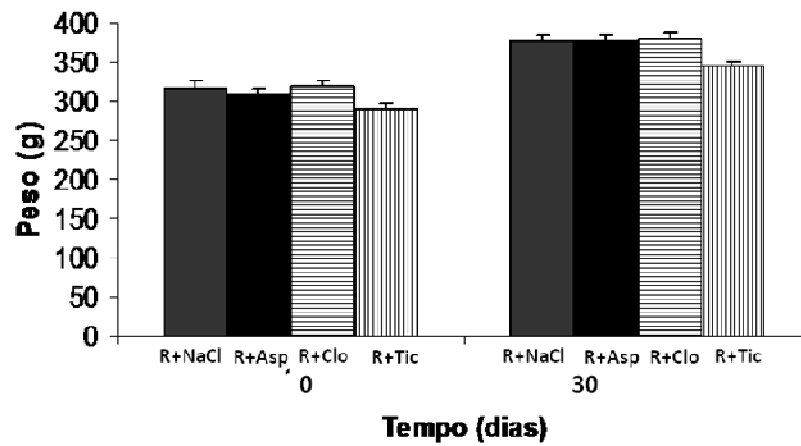


FIGURA 10B- Variação do peso corporal (g) dos ratos no primeiro dia e 15 dias após a retirada da ligadura. Os animais foram tratados com solução de NaCl 0.9%, Asp (30 mg/kg), Clo (75 mg/kg) e Tic (300 mg/kg). Os ratos tratados com Tic tiveram tendência de menor ganho de peso ($p>0.05$) em relação aos demais grupos. Valores expressos em média \pm desvio padrão.

5.2. Avaliação da quantidade de plaquetas e leucócitos circulantes no sangue de ratos tratados com Asp, Clo e Tic

Após 15 dias de tratamento com drogas antiplaquetárias não foram observadas alterações no número de plaquetas circulantes no sangue dos animais (Figura 11). Os ratos tratados com 30 mg/kg de Asp apresentaram aumento significativo no número de leucócitos circulantes ($p < 0.05$) (Figura 12).

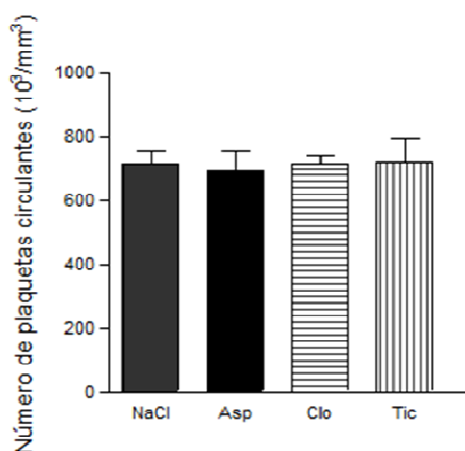


FIGURA 11- Quantidade de plaquetas circulantes dos ratos tratados com solução de NaCl 0.9%, Asp (30 mg/kg), Clo (75 mg/kg) e Tic (300 mg/kg), via gavagem, durante 15 dias. Não houve alterações no número de plaquetas após os respectivos tratamentos. Valores expressos em média \pm desvio padrão ($p > 0.05$).

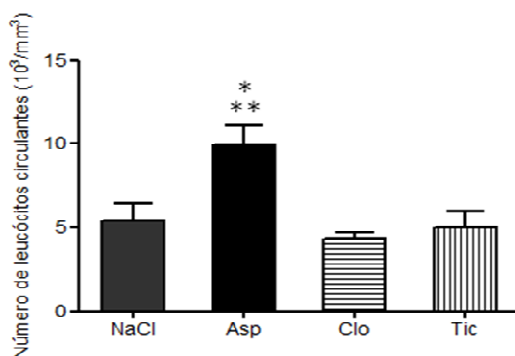


FIGURA 12- Quantidade de leucócitos circulantes dos ratos tratados com solução de NaCl 0.9%, Asp (30 mg/kg), Clo (75 mg/kg) e Tic (300 mg/kg), via gavagem, durante 15 dias. Verificar que houve significante aumento do número de leucócitos em relação aos demais tratamentos. Valores expressos em média \pm desvio padrão (* $p < 0.05$ vs NaCl; ** $p < 0.001$ vs Clo e Tic).

5.3. Análise da expressão das citocinas pró-inflamatórias: TNF- α , IL-6 e TXA₂ no tecido gengival da região de primeiro molar inferior, após indução de periodontite experimental.

Os animais submetidos à indução da doença periodontal experimental apresentaram significativo aumento na expressão das citocinas pró-inflamatórias: TNF- α ($p < 0.0001$), IL-6 ($p < 0.001$) e TXA₂ ($p < 0.001$) quando comparado ao grupo controle. O tratamento com as drogas antiplaquetárias durante o desenvolvimento de periodontite experimental induziu significativa diminuição na expressão de TNF- α ($p < 0.0001$) e IL-6 ($p < 0.001$). A expressão de TXA₂ diminuiu significativamente ($p < 0.0001$) quando os animais foram tratados com Asp e Tic, porém não foi alterada pelo tratamento com Clo (Figuras 13, 14 e 15).

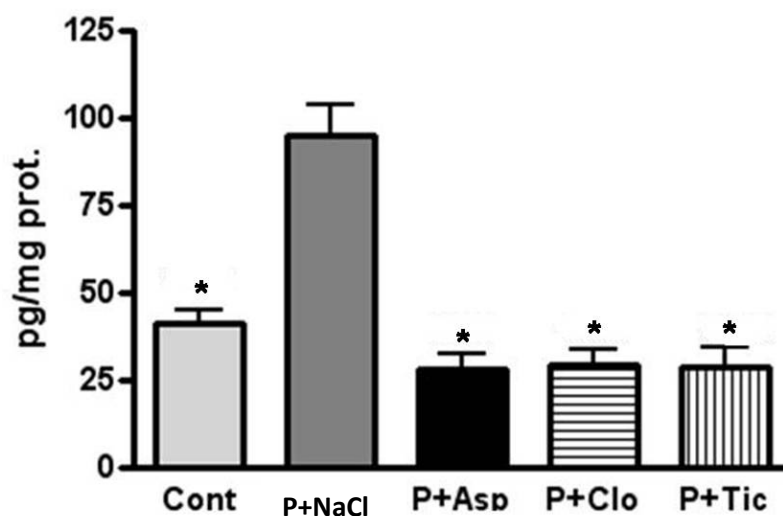


FIGURA 13– Expressão de TNF- α em picograma por miligrama de proteína (pg/mg prot.). Verificar aumento da expressão na periodontite e redução significativa quando os animais foram tratados com Asp, Clo e Tic (* $p < 0.0001$ vs P+NaCl). Valores expressos em média \pm desvio padrão.

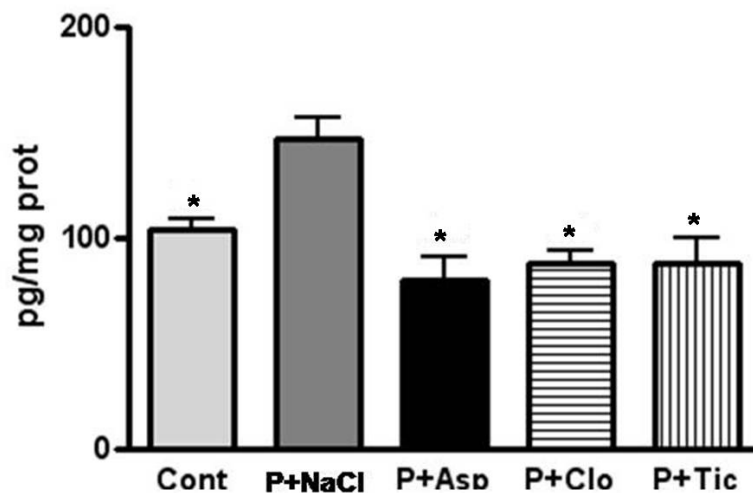


FIGURA 14– Expressão de IL-6 em picograma por miligrama de proteína (pg/mg prot.). Verificar aumento da expressão na periodontite e diminuição significativa quando os animais foram tratados com Asp, Clo e Tic. (* $p < 0.001$ vs P+NaCl). Valores expressos em média \pm desvio padrão.

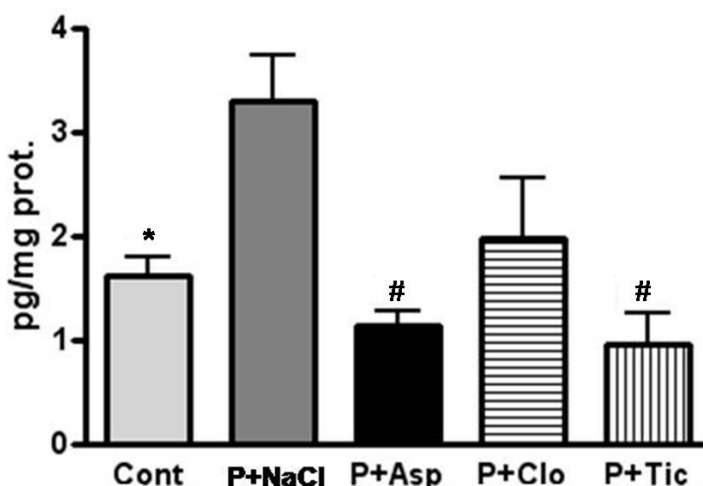


FIGURA 15– Expressão de TXA₂ em picograma por miligrama de proteína (pg/mg prot.). Verificar um aumento da expressão na periodontite e diminuição significativa quando os animais foram tratados com Asp e Tic. (# $p < 0.0001$ e * $p < 0.001$ vs P+NaCl). Valores expressos em média \pm desvio padrão.

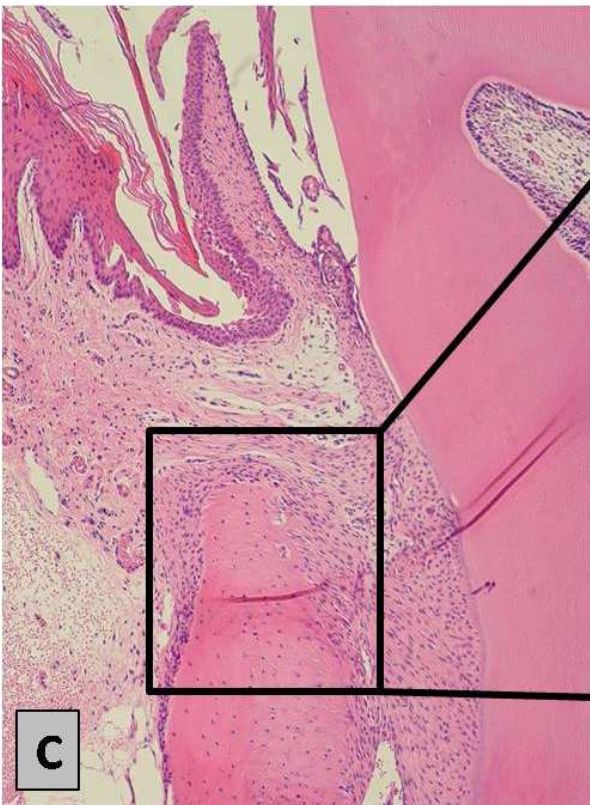
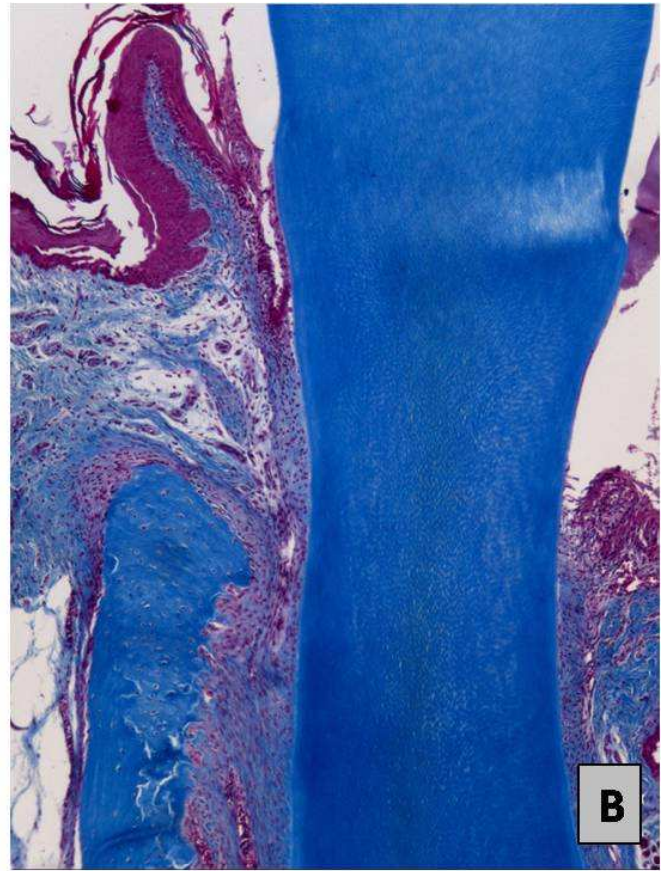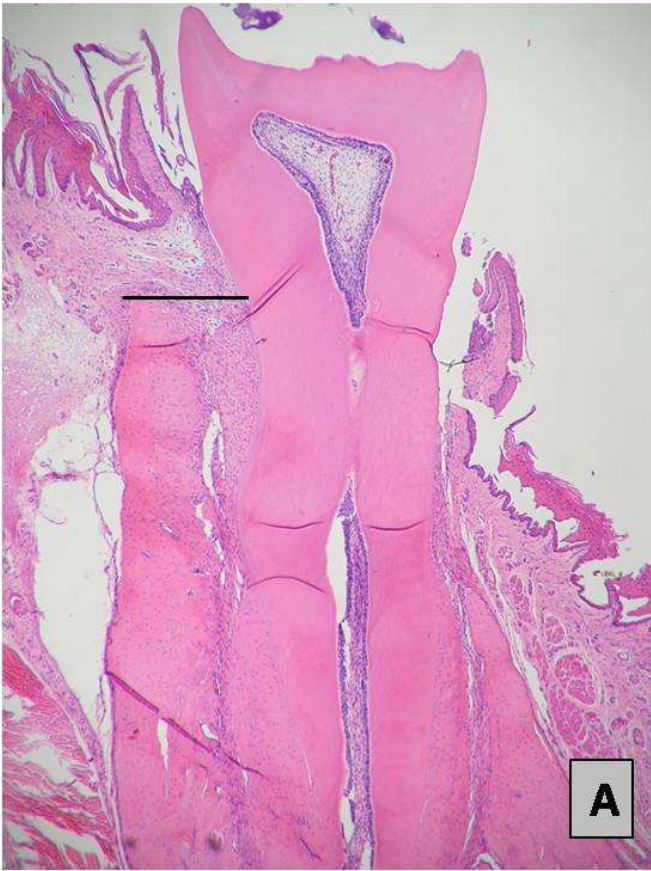
5.4. Análise Histológica

5.4.1. Controle

Os cortes histológicos do primeiro molar inferior direito dos ratos do grupo Cont apresentavam gengiva da face vestibular com sua porção bucal recoberta por epitélio pavimentoso estratificado paraceratinizado. A porção sulcular encontrava-se recoberta por epitélio pavimentoso estratificado não ceratinizado. Sua espessura apresentava número menor de células epiteliais quando comparado ao epitélio bucal. Em continuidade ao epitélio sulcular, observava-se o epitélio juncional, caracterizado por se apresentar com células epiteliais frouxamente arranjadas. O córion gengival subjacente ao epitélio caracterizava-se pela presença de tecido conjuntivo fibroso composto por densos feixes de fibras colágenas entremeado por células fusiformes sugerindo serem fibroblastos. Foi comum observar, mais precisamente próximo ao epitélio juncional, esparsas células mononucleares redondas sugerindo células inflamatórias. Havia presença de figuras vasculares de diversos calibres. Em continuidade ao tecido gengival observava-se o osso alveolar composto por inúmeros osteócitos.

O tecido ósseo apresentava mineralização dentro da normalidade e próximo à sua superfície observavam-se células redondas e globosas com características de osteoblastos. Era possível observar esparsos osteoclastos. Entre o tecido ósseo e o cimento que recobria a superfície dentária havia o ligamento periodontal que apresentava figuras vasculares de diversos calibres, fibras colágenas dispostas dentro da normalidade e inúmeras células fusiformes (fibroblastos) (Figura 16 A, B, C e D).

FIGURA 16- Corte histológico da região de primeiro molar inferior direito dos animais do grupo Cont. (A) H&E. Aumento 40X. (B) Tricrômico de Masson. Aumento 100X. (C) H&E. Aumento 100x. (D) Picrossirius Red. Aumento 100X. É possível observar gengiva vestibular e lingual, dente, ligamento periodontal e osso alveolar dentro dos aspectos de normalidade.



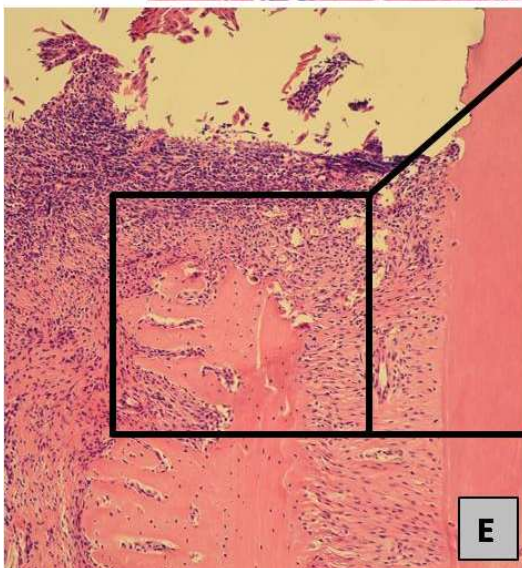
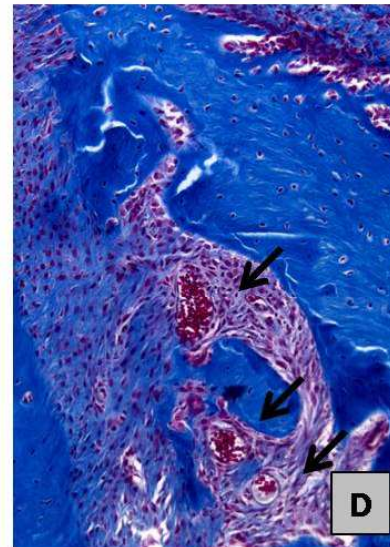
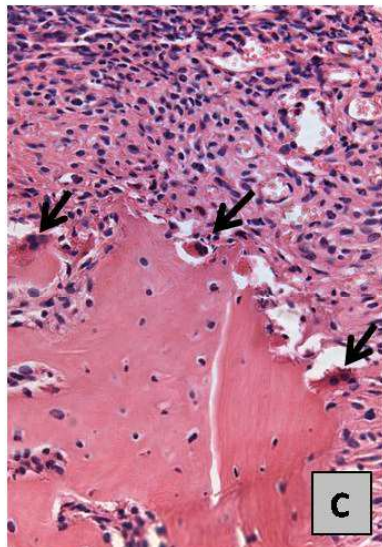
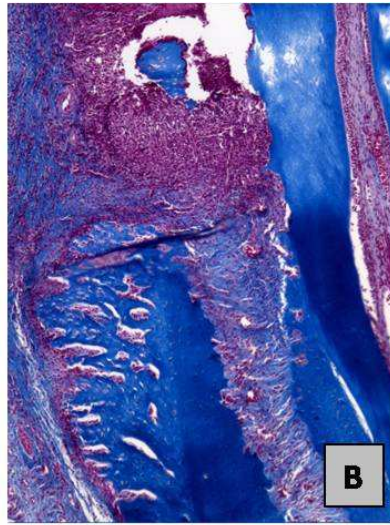
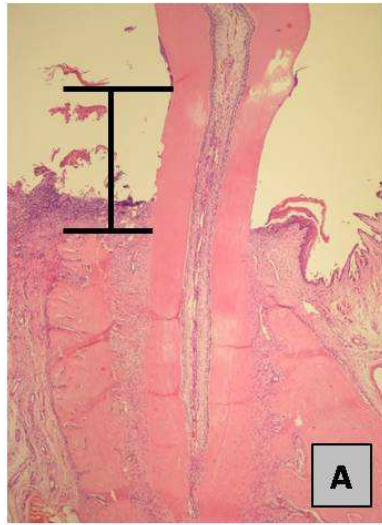
5.4.2. Doença Periodontal

Os cortes histológicos do primeiro molar inferior direito dos ratos submetidos à indução da doença periodontal apresentavam gengiva da face vestibular com tecido epitelial desorganizado e desestruturado, não sendo possível diferenciar às porções bucal, sulcular e juncional (Figura 17A). O córion gengival subjacente ao epitélio caracterizava-se por tecido conjuntivo desorganizado, composto por feixes de fibras colágenas entremeados por escassas células fusiformes ou estreladas (fibroblastos), intenso infiltrado inflamatório composto por células polimorfo e mononucleares e abundância de figuras vasculares de calibres variados (Figura 17B).

Em continuidade ao tecido gengival observava-se o osso alveolar composto por inúmeros osteócitos e extensas áreas de reabsorção vertical e horizontal. Próximo a superfície do tecido ósseo observava-se células redondas com característica de osteoblastos. Presença de grande quantidade de osteoclastos próximo às áreas de reabsorção (Figura 17C).

Entre o tecido ósseo e o cimento que recobria o dente havia o ligamento periodontal que apresentava figuras vasculares de diversos calibres, fibras colágenas e inúmeras células fusiformes (fibroblastos) (Figura 17 D, E e F).

FIGURA 17- Fotomicrografia da região de primeiro molar inferior direito dos animais submetidos à indução da doença periodontal por um período de 15 dias. (A) H&E. Aumento 40X. (B) Tricrômico de Masson. Aumento 100X. Verificar a desestruturação gengival, presença de intenso infiltrado inflamatório e reabsorção óssea vertical e horizontal. (C) H&E. Aumento 200X. Verificar a presença de células multinucleadas de reabsorção óssea (osteoclastos). (D) Tricrômico de Masson. Aumento 100X. Observar figuras vasculares de diversos calibres. (E) H&E. (F) Picrossirius Red. Aumento 100X. Observar desorganização das fibras de colágeno.

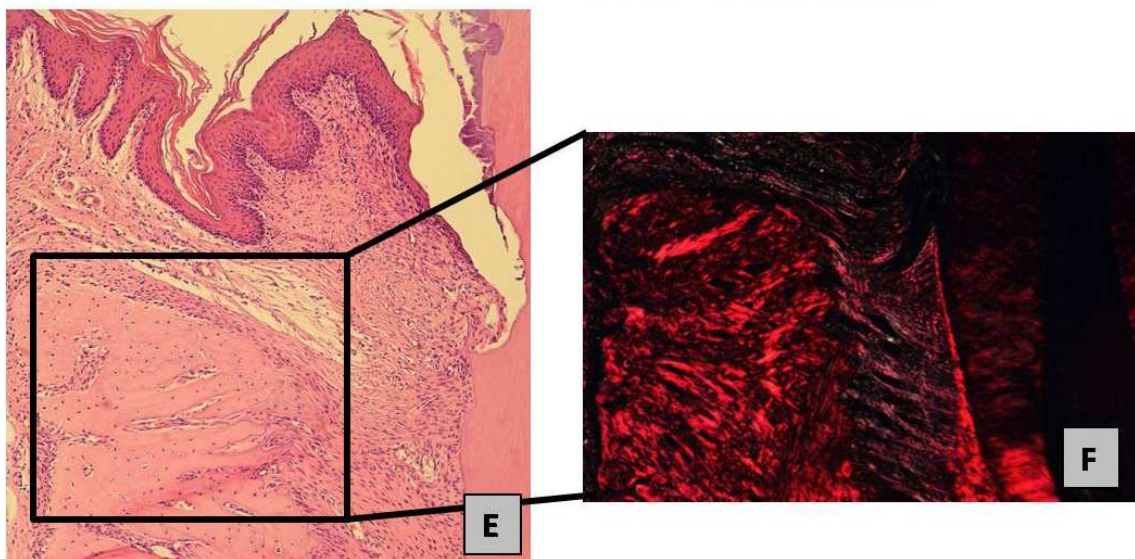
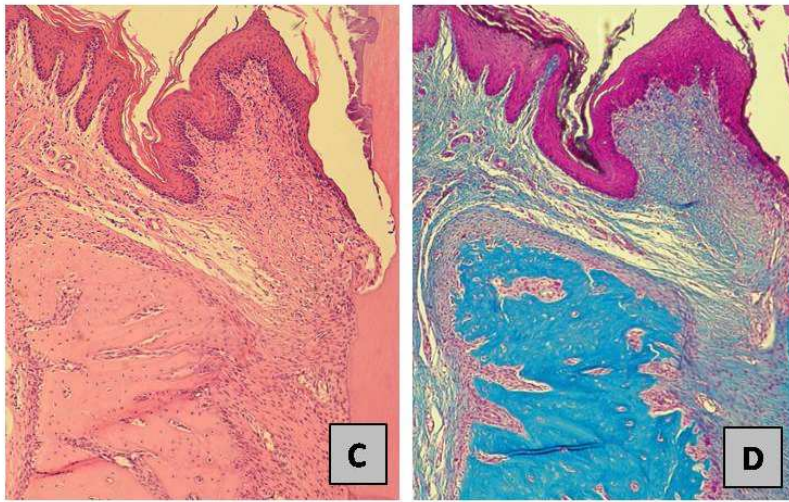
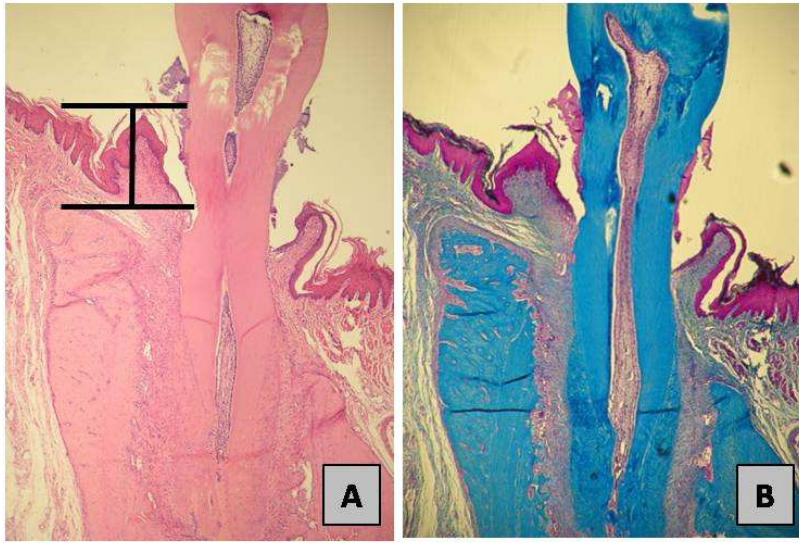


5.4.3. Reparação

Após 15 dias de remoção da ligadura, observava-se reparação das porções epiteliais bucal, sulcular e juncional da gengiva. As características morfológicas apresentavam-se semelhantes às observadas no grupo controle. As imagens sugeriam ausência de adesão do epitélio juncional à superfície do elemento dentário. O córion gengival apresentava-se fibroso e era possível observar a persistência de células inflamatórias mononucleares entremeadas com grande quantidade de células fusiformes e presença de pequenas figuras vasculares.

Era possível observar reparação óssea tanto vertical quanto horizontal, caracterizada por apresentar grande quantidade de osteoblastos de morfologia característica, adjacente a áreas de mineralização em continuidade a linha de reversão. Porém, o osso alveolar não havia retornado às configurações observadas no grupo controle. Havia plena reparação de parte do ligamento periodontal e retorno da inserção das fibras colágenas entre o osso e o cimento radicular (Figura 18 A, B, C, D, E e F).

FIGURA 18- Fotomicrografia da região de primeiro molar inferior direito dos animais após a remoção da ligadura e conseqüente indução da reparação dos tecidos periodontais por um período de 15 dias. (A) H&E. (B) Tricrômico de Masson. Aumento 40X. (C) H&E. (D) Tricrômico de Masson. Aumento 100X. (E) H&E. (F) Picrossirius Red. Aumento 100X. Verificar reparação do tecido gengival, reparo ósseo vertical e horizontal e organização das fibras de colágeno.



Durante o período de reparação, os animais submetidos ao tratamento com Asp e Clo apresentavam características morfológicas do epitélio semelhantes às do Cont. Os cortes histológicos sugeriam ausência de adesão do epitélio juncional à superfície do esmalte. Os ratos submetidos ao tratamento com Tic apresentavam ausência de reparação das porções epiteliais bucal, sulcular e juncional. O tecido epitelial apresentava-se desorganizado e desestruturado. As imagens sugeriam ausência de adesão de células do tecido epitelial. Em todos os grupos de tratamento, o córion gengival apresentava-se reparado e caracterizado por um aumento da quantidade de feixes de fibras colágenas. Era possível observar uma diminuição do infiltrado de células inflamatórias mononucleares entremeadas com grande quantidade de células fusiformes nos animais tratados com Asp, porém no grupo submetido ao tratamento com Clo e Tic, observava-se a persistência de discreto infiltrado inflamatório, caracterizado por células inflamatórias mononucleares. Em todos os grupos de tratamento observava-se presença de figuras vasculares de calibre variado. Presença de reparação óssea vertical e horizontal, com o tecido ósseo caracterizado por apresentar grande quantidade de osteoblastos adjacente à matriz óssea neoformada, composta por uma matriz óssea adjacente a linhas de reversão bem definidas. Porém, em todos os grupos, o osso alveolar não retornou às configurações observadas no grupo da reparação tratado com solução de NaCl 0.9%. Havia pleno reparo do ligamento periodontal, com retorno da inserção das fibras entre o osso e o cimento (Figuras 19 A, B, C, D, E e F; 20 A, B, C, D, E e F e 21 A, B, C, D, E, F e G).

FIGURA 19- Fotomicrografia da região de primeiro molar inferior direito dos animais após a remoção da ligadura, indução do reparo dos tecidos periodontais e tratamento com Asp por um período de 15 dias. (A) H&E. (B) Tricrômico de Masson. Aumento 40X. (C) H&E. (D) Tricrômico de Masson. Aumento 100X. (E) H&E. (F) Picrossirius Red. Aumento de 100X. Verificar características morfológicas do epitélio semelhantes às do grupo Cont, diminuição do infiltrado inflamatório, reparo do tecido ósseo e organização das fibras de colágeno.

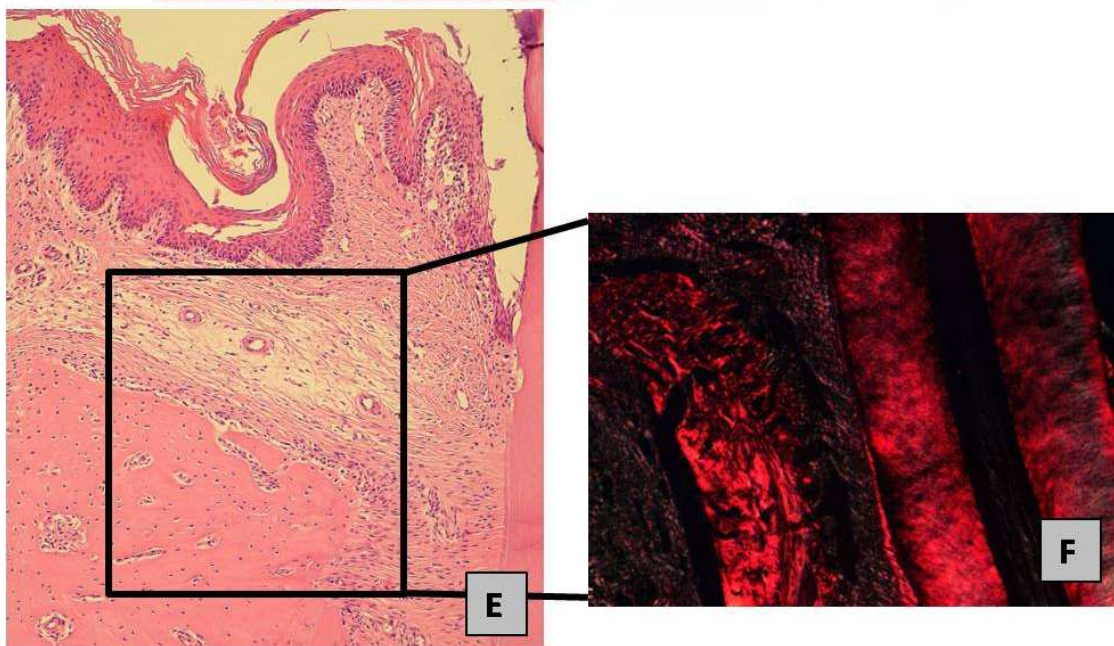
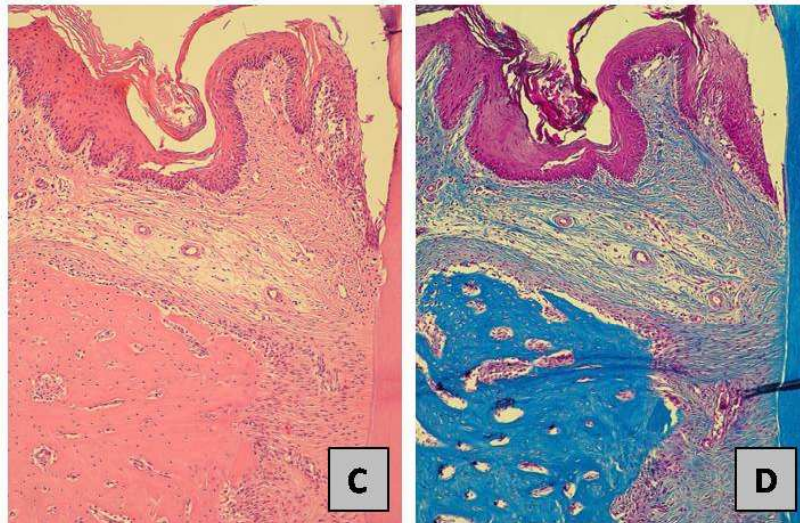
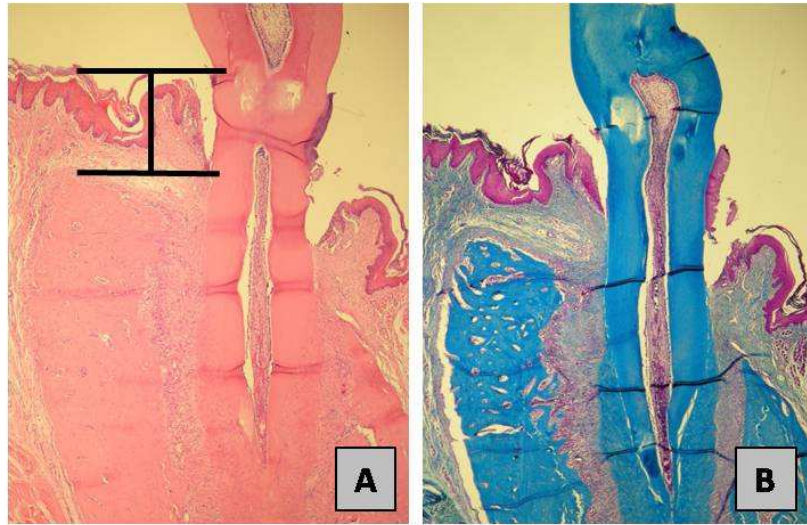


FIGURA 20- Fotomicrografia da região de primeiro molar inferior direito dos animais após a remoção da ligadura, indução do reparo dos tecidos periodontais e tratamento com Clo por um período de 15 dias. (A) H&E. (B) Tricrômico de Masson. Aumento 40X. (C) H&E. (D) Tricrômico de Masson. Aumento 100X. (E) H&E. (F) Picrossirius Red. Aumento de 100X. Verificar reparo do tecido epitelial e ósseo, porém, sem retorno às configurações observadas no grupo Cont, persistência de discreto infiltrado inflamatório e organização das fibras de colágeno.

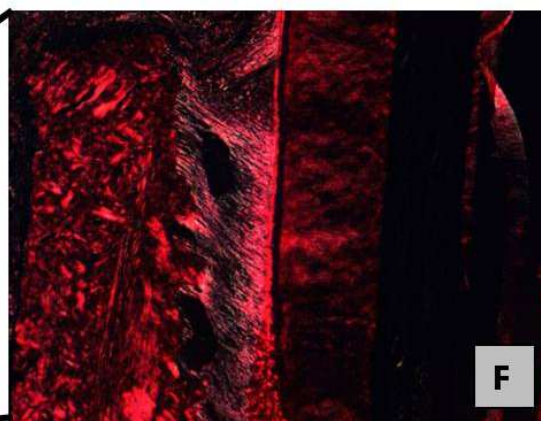
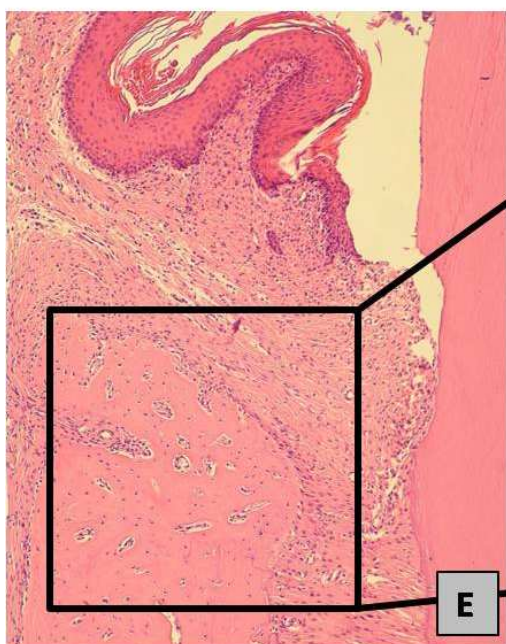
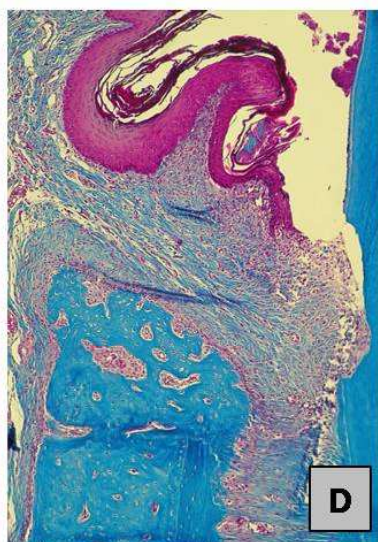
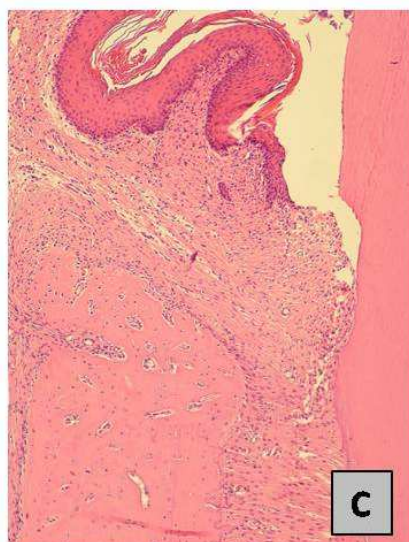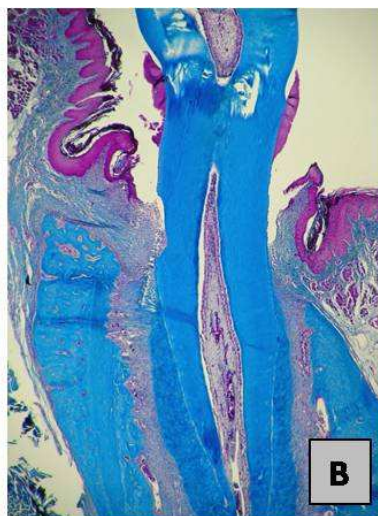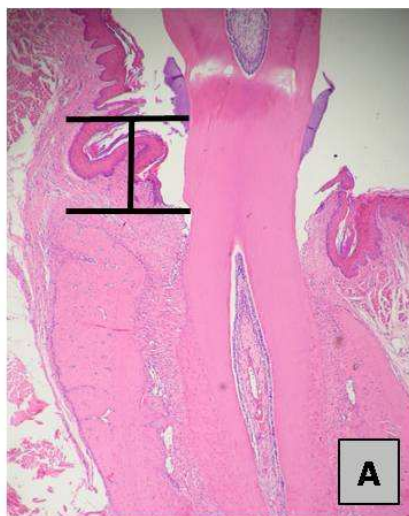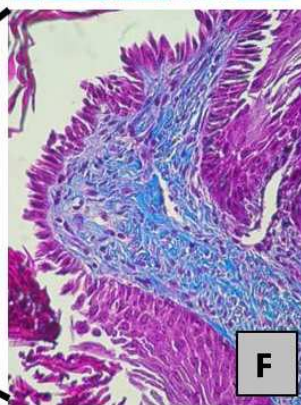
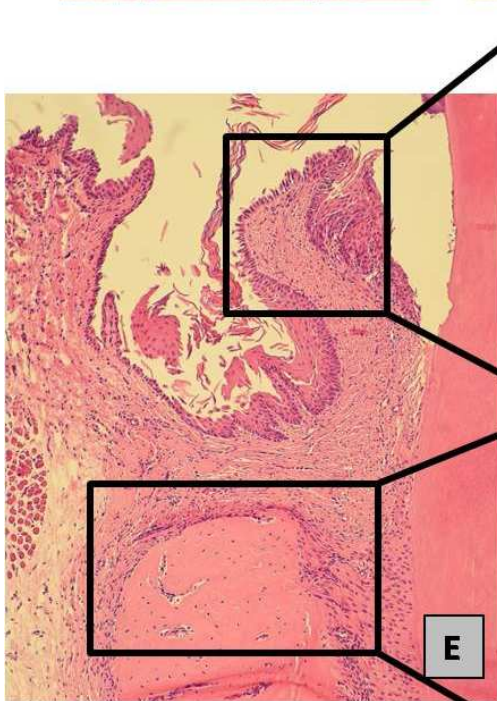
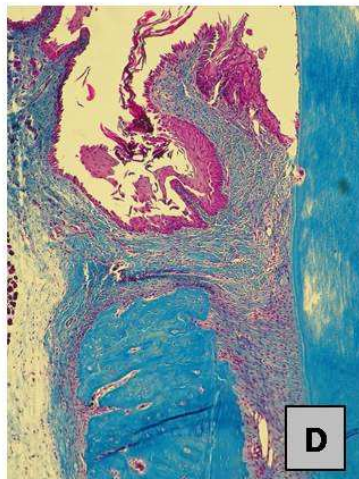
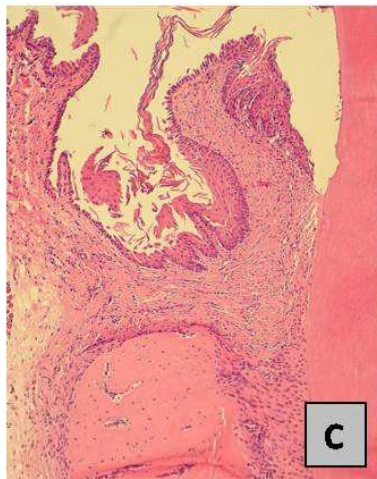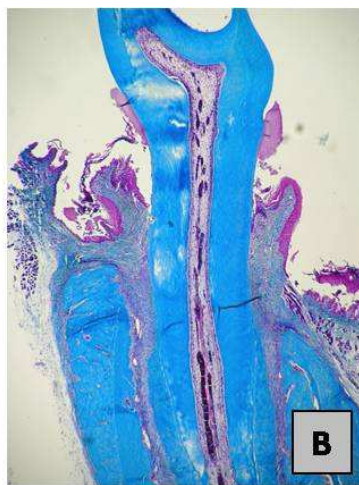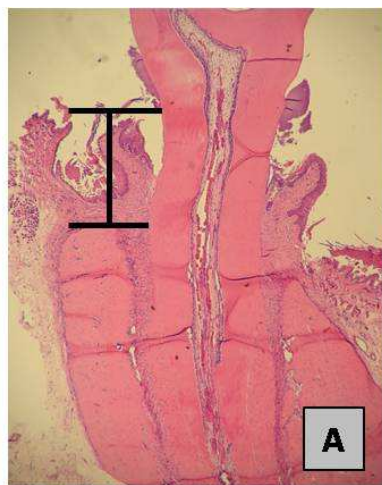


FIGURA 21- Fotomicrografia da região de primeiro molar inferior direito dos animais após a remoção da ligadura, indução do reparo dos tecidos periodontais e tratamento com Tic por um período de 15 dias. (A) H&E. (B) Tricrômico de Masson. Aumento 40X. (C) H&E. (D) Tricrômico de Masson. Aumento 100X. (E) H&E. Aumento 100X. (F) Tricrômico de Masson. Aumento 400X. (G) Picrosirius Red. Aumento de 100X. Verificar ausência de reparo das porções epiteliais bucal, sulcular e juncional, persistência de infiltrado inflamatório, organização das fibras de colágeno e reparo ósseo vertical e horizontal, porém sem retornar às configurações observadas no grupo submetido ao tratamento com solução de NaCl 0.9%.



5.5. Análise da expressão e atividade específica das metaloproteinases de matriz -2 e -9

Para mensuração dos níveis de MMP -2 e -9 nos tecidos gengivais foram realizados géis de eletroforese copolimerizados com gelatina. A figura 22A representa um gel de zimograma com os pesos moleculares das bandas de MMP -2. Observa-se que não houve alterações nos níveis de expressão das isoformas de MMP -2 de 75 e 72 KDa entre os grupos experimentais ($p>0.05$) (Figura 22 B e C). Os ratos submetidos à indução da doença periodontal apresentaram maior expressão de MMP -2 ativa (64 KDa) em relação aos outros grupos analisados ($p<0.05$). Na reparação da doença periodontal ocorreu uma diminuição desta expressão que não foi alterada pelo tratamento com as drogas antiplaquetárias (Figura 22D). Atividade gelatinolítica *in situ* foi realizada para co-localização da atividade de MMP -2 no tecido gengival dos animais e observa-se que esta se apresenta localizada no tecido conjuntivo (Figura 23).

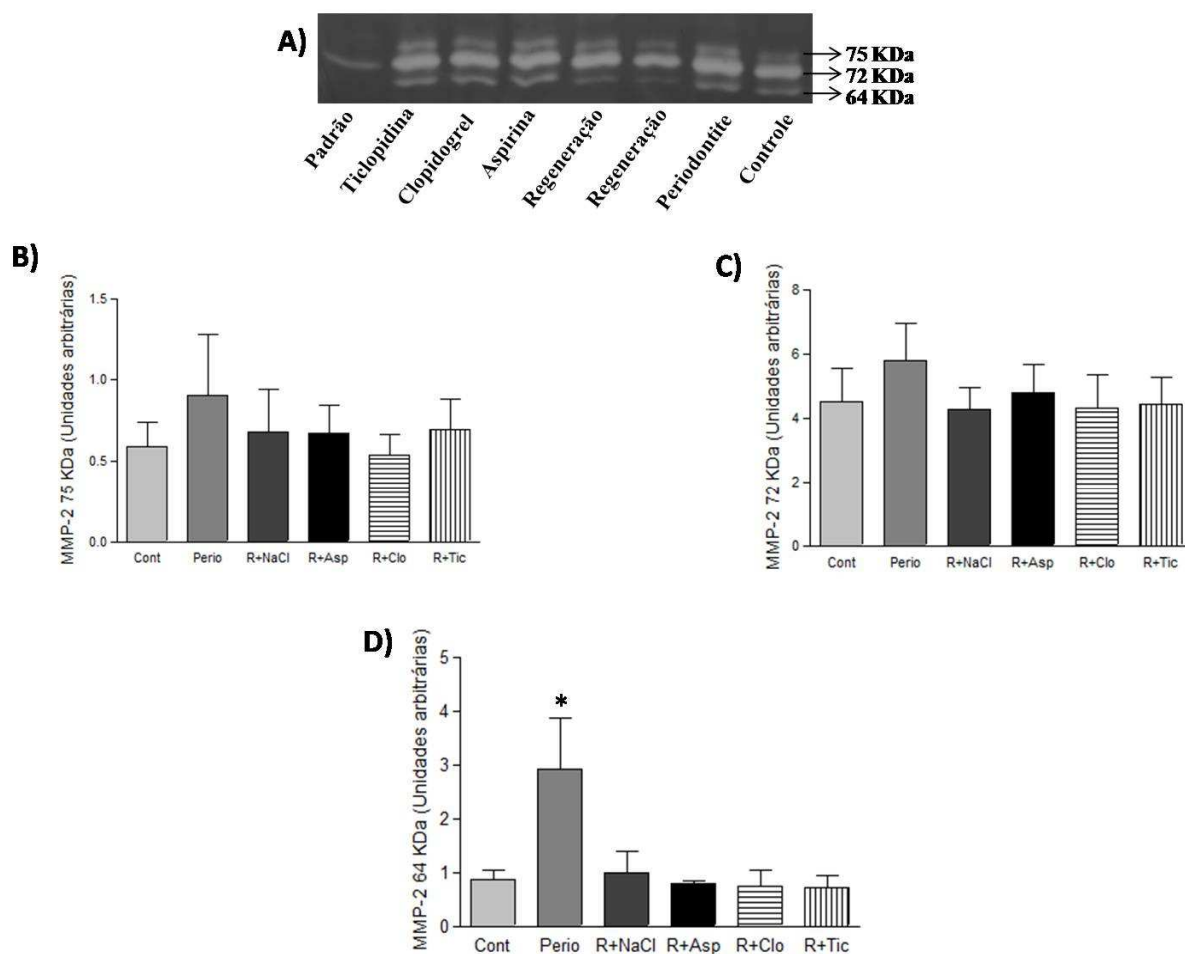


FIGURA 22- (A) Gel de poliacrilamida a 7% copolimerizado com 1,6 mg/ml de gelatina para mensuração dos níveis de atividade gelatinolítica de MMP -2 (75, 72 e 64 KDa). (B, C e D) Níveis de MMP -2 (75, 72, 64 KDa, respectivamente). Verificar maior expressão de MMP-2 ativa (64 KDa) nos animais submetidos à indução da doença periodontal experimental. (* $p < 0,05$ vs Cont, Clo e Tic). Valores expressos em média \pm desvio padrão.

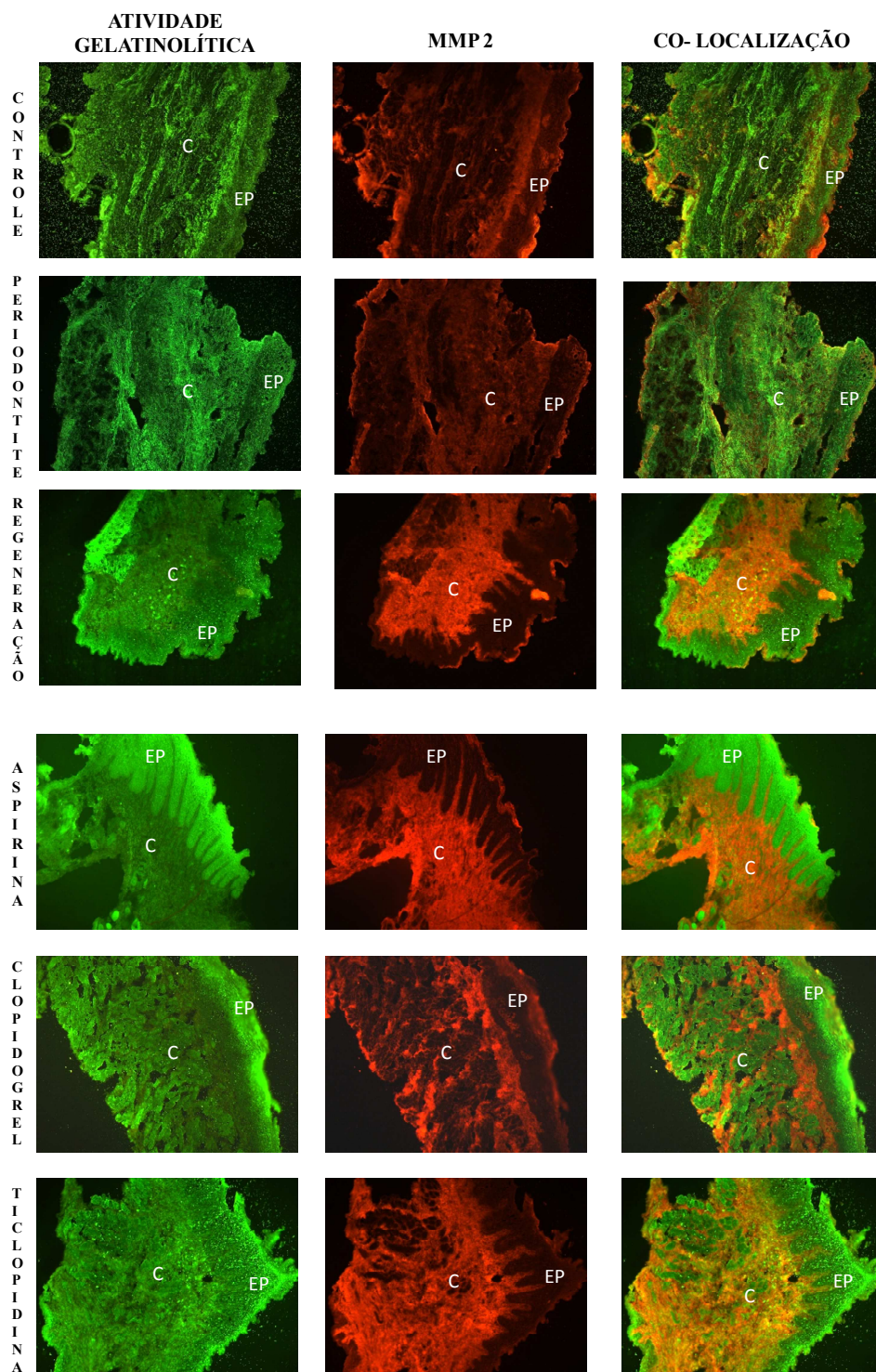



FIGURA 23- Atividade gelatinolítica, atividade específica de MMP -2 e co-localização da atividade de MMP -2 total nos respectivos grupos de animais com a utilização da técnica de zimografia *in situ* (EP=epitélio; C= conjuntivo) (Aumento 100X).

A figura 24A representa um gel de zimograma com o peso molecular da banda pró-ativa de MMP -9 (85 KDa). Os ratos submetidos à indução da doença periodontal apresentaram uma maior expressão de MMP -9 (85 KDa) em relação ao grupo controle. No reparo dos tecidos periodontais ocorreu uma diminuição desta expressão que não foi alterada pelo tratamento com as drogas antiplaquetárias (Figura 24B). Atividade gelatinolítica *in situ* foi realizada para co-localização da atividade de MMP -9 no tecido gengival dos animais e observa-se que esta se apresenta localizada com predominância no tecido conjuntivo (Figura 25).



B)

	Cont	Perio	Reg	Asp	Clo	Tic
85 KDa	+	+++++++	++++	++++	++++	+++
%	16.66%	100%	66.66%	66.66%	66.66%	50%

† significa marcação positiva para atividade da banda pró-ativa de MMP 9 (85 KDa) (n=6).

FIGURA 24- (A) Gel de poliacrilamida a 7% copolimerizado com 1,6 mg/ml de gelatina para mensuração dos níveis de atividade gelatinolítica de MMP -9 (85 KDa). (B) Os ratos submetidos à indução da doença periodontal apresentaram uma maior expressão de MMP -9 (85 KDa) em relação ao grupo controle. Na reparação da doença periodontal ocorreu uma diminuição desta expressão que não foi significativamente alterada pelo tratamento com as drogas antiplaquetárias: Asp (30 mg/kg), Clo (75 mg/kg) e Tic (300 mg/kg).

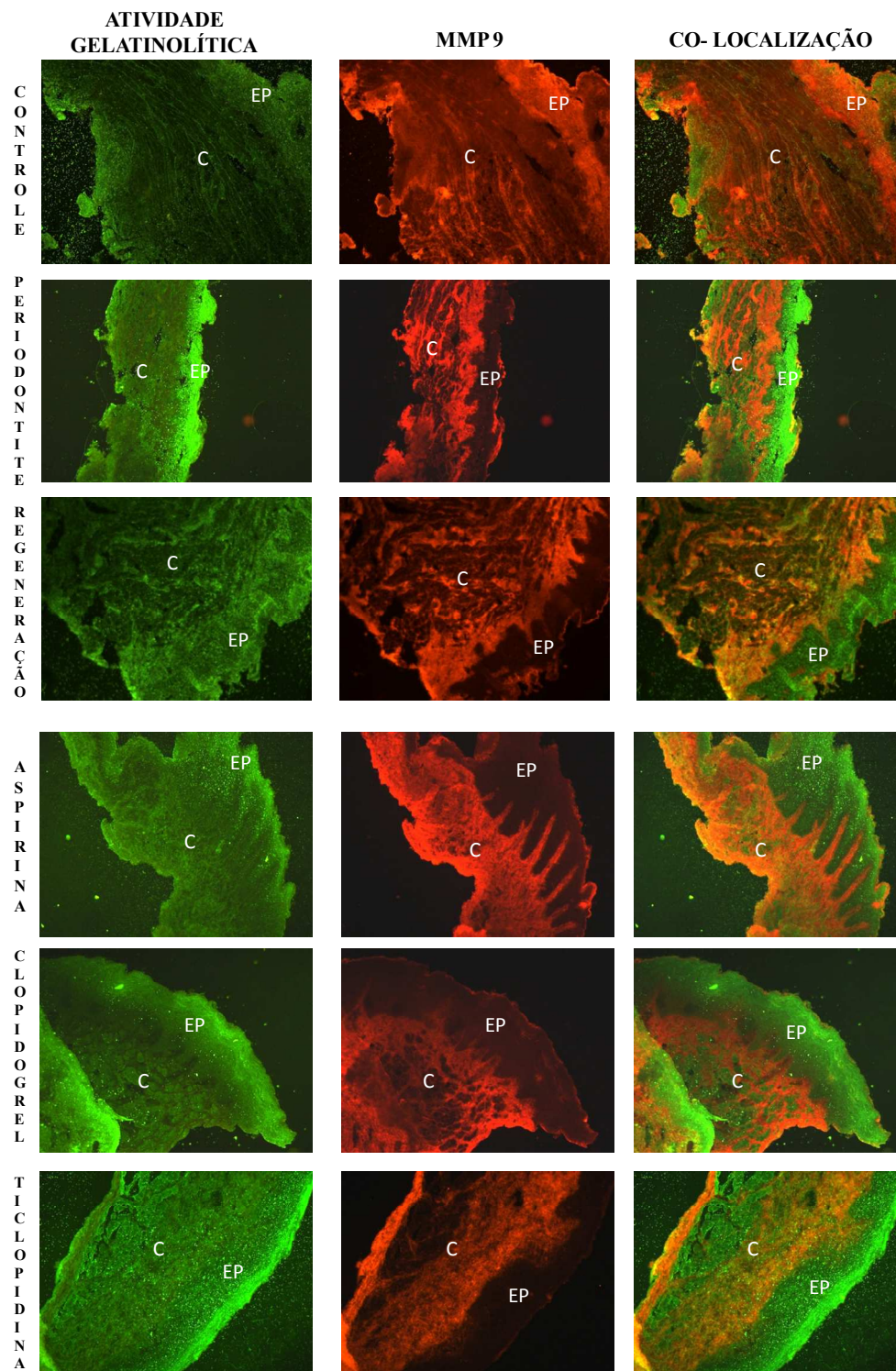


FIGURA 25- Atividade gelatinolítica, atividade específica de MMP -9 e co-localização da atividade de MMP -9 total nos respectivos grupos de animais com a utilização da técnica de zimografia *in situ* (EP= epitélio; C= conjuntivo) (Aumento 100X).

5.6. Análise da distância da JCE-COA da porção mesial do osso alveolar e do TF-COA da região de primeiro molar inferior, após indução de periodontite e 15 dias após a retirada da ligadura para indução do reparo dos tecidos periodontais

5.6.1. Região mesial

Após 15 dias da instalação da ligadura, houve significativo aumento ($p < 0.0001$) da distância JCE-COA quando comparado ao grupo controle correspondente. Após a retirada da ligadura (reparo) houve significativa diminuição da distância JCE-COA ($p < 0.05$) quando comparado ao grupo submetido à indução da doença periodontal. Entretanto, independentemente dos tratamentos, estes valores permaneceram estatisticamente maiores quando comparados aos valores do grupo controle ($p < 0.0001$). As distâncias JCE-COA dos ratos submetidos ao tratamento com Asp e Tic foram estatisticamente maiores ($p < 0.05$ e $p < 0.001$, respectivamente) quando comparados ao grupo submetido ao reparo e tratados com solução de NaCl 0.9%. Verificou-se que o tratamento com Clo não influenciou na reparação do tecido ósseo na porção mesial da crista do osso alveolar. Neste caso, a distância JCE-COA foi semelhante ao grupo submetido ao tratamento com solução de NaCl 0.9% (Figura 26A, 27 e 28).

5.6.2. Região de furca

As características macroscópicas na região de furca, após 15 dias da instalação da ligadura, foram semelhantes às observadas na região mesial. Houve aumento significativo ($p < 0.0001$) da distância TF-COA. Após a retirada da ligadura (reparo), houve significativa diminuição da distância TF-COA dos grupos submetidos aos tratamentos com solução de NaCl 0.9% ($p < 0.0001$), Asp ($p < 0.0001$) e Clo ($p < 0.05$) quando comparados ao grupo submetido à indução da doença periodontal experimental. Entretanto, independentemente dos tratamentos, estes valores permaneceram estatisticamente maiores quando comparados aos valores do grupo controle ($p < 0.0001$). A distância TF-COA dos ratos tratados com Tic foi estatisticamente maior ($p < 0.05$) quando comparado aos grupos

submetidos ao tratamento com solução de NaCl 0.9% e Asp (Figura 26B, 27 e 28).

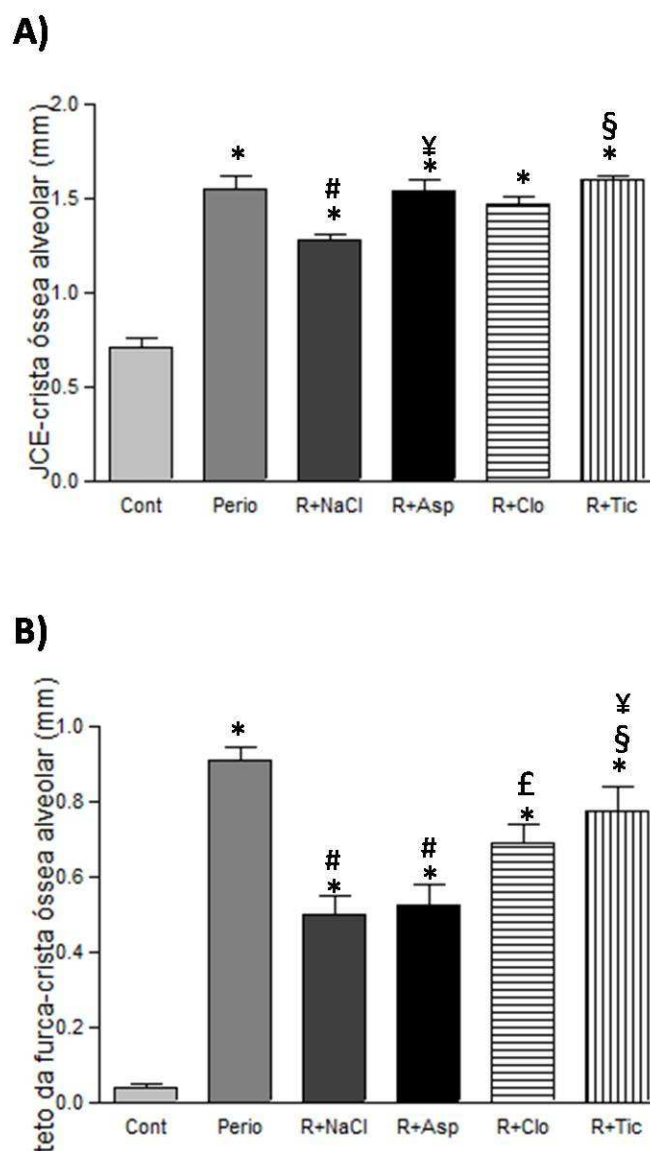
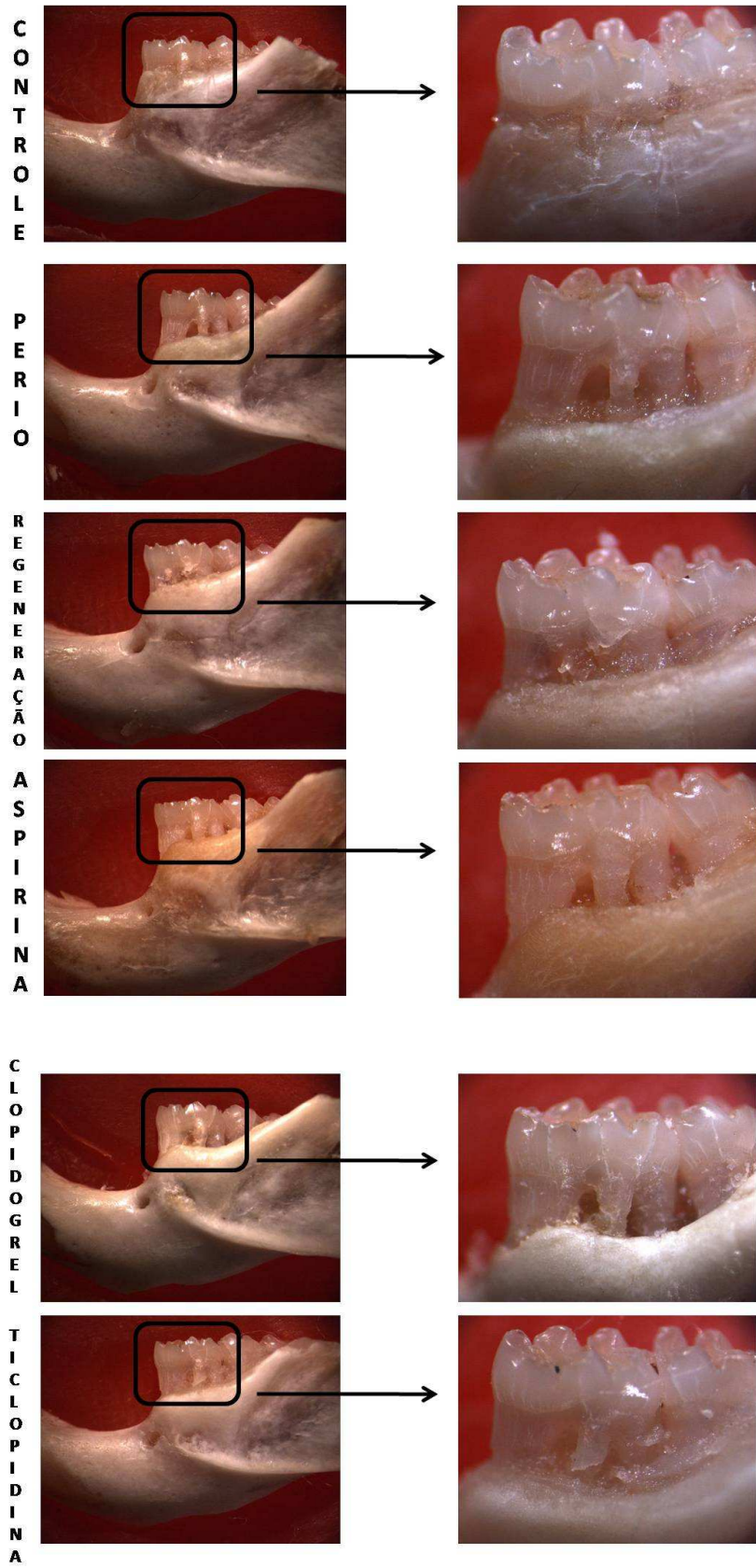


FIGURA 26- (A) Distância (mm) da JCE-COA. Houve significativo aumento nos ratos submetidos à periodontite e significativa diminuição quando submetidos ao reparo tecidual. Verificar que o tratamento com Asp e Tic influenciou no reparo do tecido ósseo alveolar. (* $p < 0.0001$ vs Cont; # $p < 0.05$ vs Perio; § $p < 0.001$ e ¥ $p < 0.05$ vs R+NaCl). (B) Distância (mm) do TF-COA. Verificar que a distância foi maior nos animais tratados com Tic durante o reparo dos tecidos periodontais. (* $p < 0.0001$ vs Cont; # $p < 0.0001$ vs Perio; £ $p < 0.05$ vs Perio; § $p < 0.05$ vs R+NaCl e ¥ $p < 0.05$ vs Asp). Valores expressos em média \pm desvio padrão.

FIGURA 27- Imagem macroscópica da hemi- mandíbula esquerda dos animais, destacando a distância da JCE-COA e mostrando a área de furca do primeiro molar inferior dos ratos submetidos à indução da doença periodontal e 15 dias após a retirada da ligadura para indução do reparo dos tecidos periodontais. Verificar que os tratamentos com Asp e Tic influenciaram a reparação óssea nessas áreas. Aumentos de 10X e 40X.



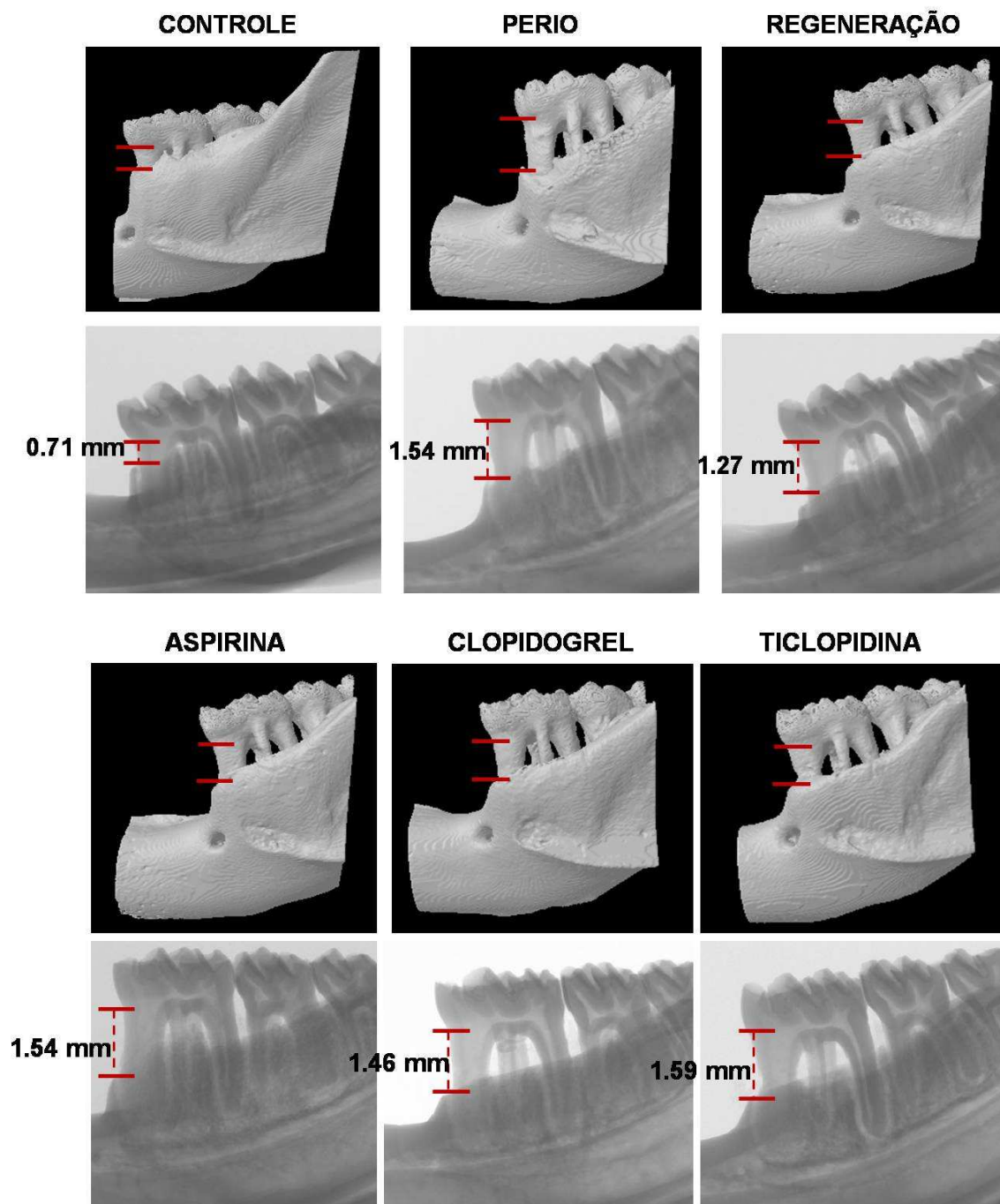


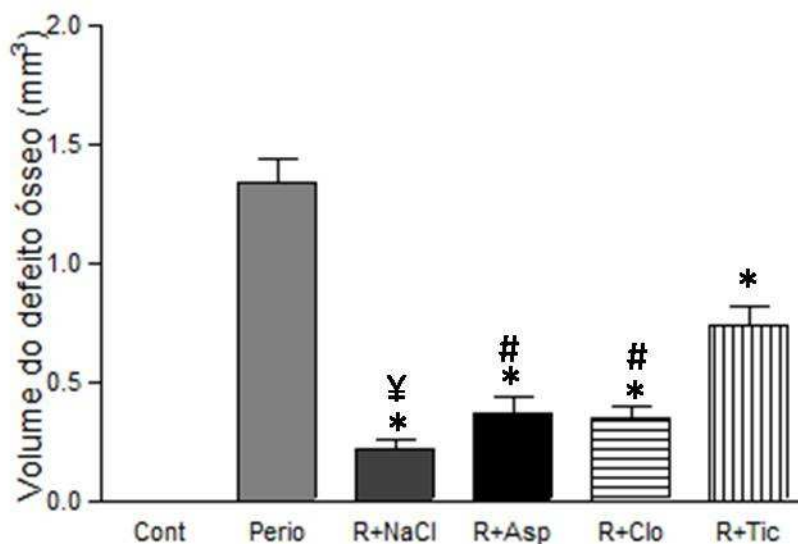
FIGURA 28- Microtomografia computadorizada (μ CT) da hemi-mandíbula esquerda dos animais, destacando os valores da distância da JCE-COA e a área de furca do primeiro molar inferior dos ratos controle, submetidos à periodontite e reparação, associados ou não aos tratamentos com drogas antiplaquetárias. Verificar que os tratamentos com Asp e Tic influenciaram a reparação óssea nessas áreas.

5.7. Volume e área do defeito ósseo no osso alveolar da região de primeiro molar inferior

Para certificarmos os valores obtidos nas mensurações lineares, verificamos através de microtomografia computadorizada, o volume e a área do defeito ósseo na região de primeiro molar inferior da hemi-mandíbula esquerda dos animais após a indução de periodontite e reparo dos tecidos periodontais. Quando comparado ao grupo controle correspondente, o volume do defeito ósseo foi significativamente maior nos animais submetidos à indução da doença periodontal experimental. Após a remoção da ligadura, o volume diminuiu significativamente ($p < 0.0001$) quando comparado ao grupo submetido à periodontite, entretanto, esses valores permaneceram estatisticamente maiores quando comparados ao grupo controle. O volume do defeito ósseo dos ratos submetidos ao tratamento com Tic foi estatisticamente maior quando comparado aos grupos tratados com solução de NaCl 0.9% ($p < 0.0001$), Asp ($p < 0.001$) e Clo ($p < 0.001$) (Figura 29A e 31).

Quando comparado ao grupo controle correspondente, a média da área do defeito ósseo foi significativamente maior nos animais submetidos à periodontite. Após a remoção da ligadura (reparo), a área do defeito ósseo diminuiu significativamente ($p < 0.0001$) quando comparado ao grupo submetido à doença periodontal experimental, entretanto, estes valores permaneceram estatisticamente maiores quando comparados ao grupo controle. A área do defeito ósseo dos ratos submetidos ao tratamento com Tic foi estatisticamente maior quando comparado aos grupos tratados com solução de NaCl 0.9% ($p < 0.0001$), Asp ($p < 0.05$) e Clo ($p < 0.001$) (Figura 29B e 31).

A)



B)

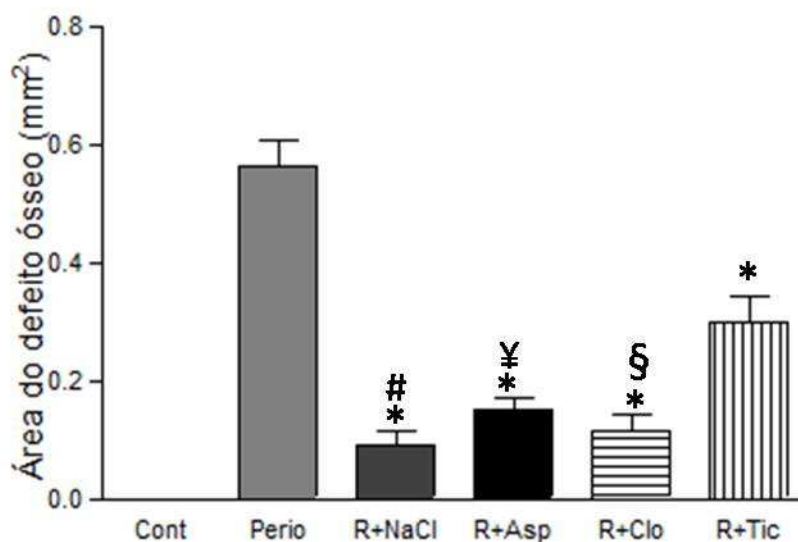


FIGURA 29- (A) Volume do defeito ósseo (* $p < 0.0001$ vs Perio; \yen $p < 0.0001$ e # $p < 0.0001$ vs Tic). Verificar um aumento do volume do defeito ósseo quando os animais foram tratados com Tic. (B) Média da área do defeito ósseo (* $p < 0.0001$ vs Perio; # $p < 0.0001$, \yen $p < 0.001$ e \S $p < 0.05$ vs Tic). Verificar um aumento da área do defeito ósseo quando os animais foram tratados com Tic. Valores expressos em média \pm desvio padrão.

5.8. Estereometria do osso alveolar da região de primeiro molar inferior

A densidade de superfície óssea (BS/TV) diminuiu significativamente ($p < 0.05$) após a remoção da ligadura para permitir a reparação dos tecidos periodontais quando comparado ao grupo submetido à indução da doença periodontal experimental, e não sofreu influência significativa do tratamento com as drogas antiplaquetárias (Figura 30A e 31).

Quando comparado ao grupo controle correspondente, a espessura das trabéculas (Tb.Th) do tecido ósseo dos animais submetidos à indução da doença periodontal experimental não apresentou alterações significativas. Após a remoção da ligadura, apenas o grupo submetido ao tratamento com Clo apresentou um aumento significativo ($p < 0.05$) da espessura das trabéculas (Figura 30B e 31).

Os animais submetidos ao tratamento com Asp durante o reparo dos tecidos periodontais apresentaram uma diminuição significativa ($p < 0.05$) da separação das trabéculas (Tb.Sp) quando comparados ao grupo controle e submetidos à indução da doença periodontal experimental. Entretanto, durante a reparação da doença periodontal, a Tb.Sp não foi alterada pela administração das drogas antiplaquetárias (Figura 30C e 31).

O número de trabéculas (Tb.N) não apresentou variação significativa quando os animais foram submetidos a indução da doença periodontal experimental e após a remoção da ligadura, durante o reparo dos tecidos periodontais e tratamento com as drogas antiplaquetárias (Figura 30D e 31).

Quando comparado ao grupo controle correspondente, o diâmetro das trabéculas (Tb.Dm) não apresentou variação significativa nos animais submetidos à indução da doença periodontal experimental. Após a remoção da ligadura para indução do processo de reparo dos tecidos periodontais, ocorreu um aumento significativo ($p < 0.001$ e $p < 0.05$) do diâmetro das trabéculas quando comparado

aos animais submetidos à periodontite e não foi alterado pelo tratamento com as drogas antiplaquetárias (Figuras 30E e 31).

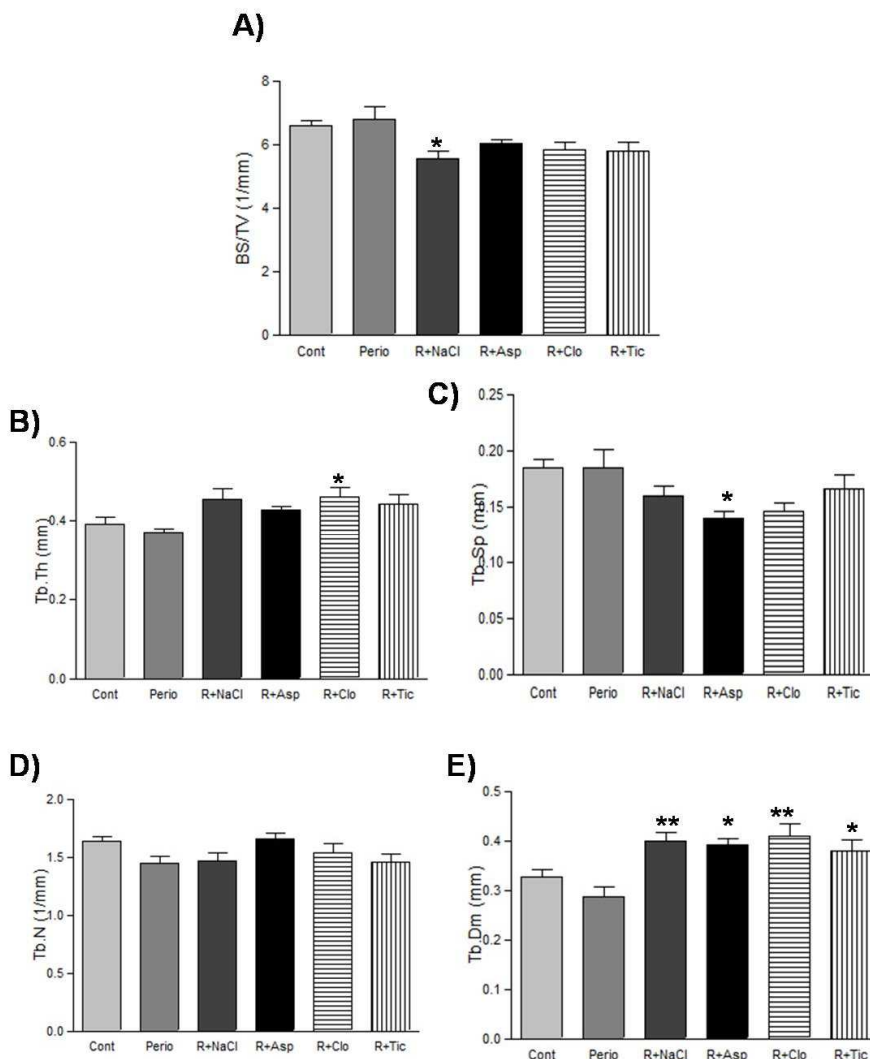


FIGURA 30- (A) Densidade de superfície óssea (BS/TV). Verificar que o tratamento com as drogas antiplaquetárias não influenciou no resultado (* $p < 0.05$ vs Perio). (B) Espessura das trabéculas (Tb.Th). Verificar que os valores foram maiores quando os animais foram tratados com Clo (* $p < 0.05$ vs Perio). (C) Separação das trabéculas (Tb.Sp) Verificar que os valores foram menores quando os animais foram tratados com Asp (* $p < 0.05$ vs Cont e Perio). (D) Número de trabéculas (Tb.N). Verificar que não ocorreu variação significativa entre os grupos experimentais. (E) Diâmetro das trabéculas (Tb.Dm). Verificar aumento significativo durante o reparo dos tecidos periodontais, que não foi alterado pelo tratamento com drogas antiplaquetárias (** $p < 0.001$ e * $p < 0.05$ vs Perio). Valores expressos em média \pm desvio padrão.

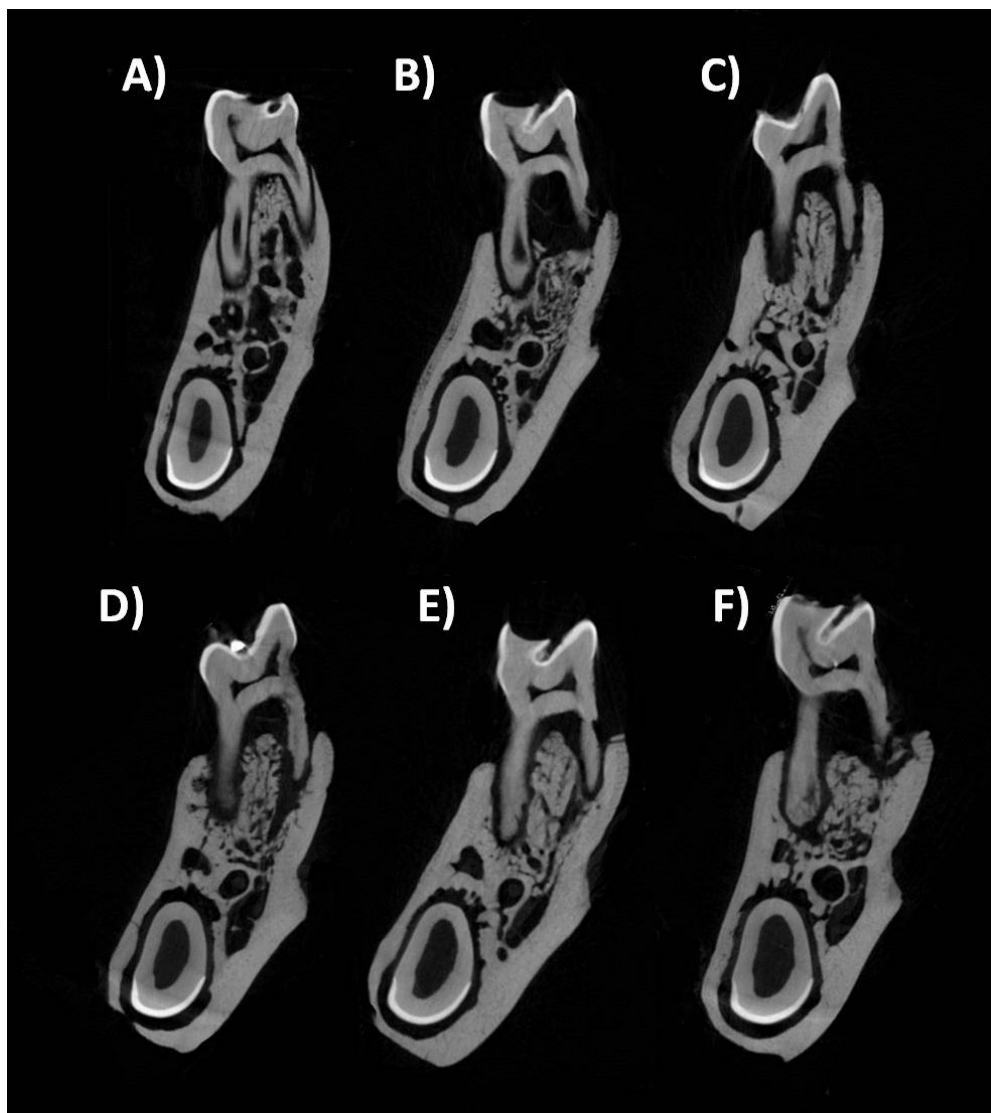


FIGURA 31- Cortes tomográficos da hemi- mandíbula esquerda dos animais do grupo controle (A), submetidos à indução da doença periodontal experimental (B), grupos de animais submetidos à indução da doença periodontal, remoção da ligadura para permitir o reparo dos tecidos periodontais e tratados com solução salina (NaCl 0.9%), Asp (30 mg/kg), Clo (75 mg/kg) e Tic (300 mg/kg) (C, D, E e F, respectivamente). Observar que os animais submetidos ao tratamento com Tic apresentaram um atraso no reparo do osso alveolar.



DISCUSSÃO

6. Discussão

A reparação dos tecidos que compõem o periodonto está associada à proliferação de vários tipos celulares, incluindo células epiteliais, fibroblastos, osteoblastos, osteoclastos, células endoteliais, assim como a interação entre as células e entre as células e a matriz extracelular, visando à nova formação do aparato de inserção periodontal. De modo geral, a proliferação celular é induzida por mediadores químicos, tais como os fatores de crescimento, os hormônios e as citocinas²⁰ os quais derivam de vários tipos celulares, dentre eles as plaquetas. A plaqueta é fonte importante de fatores de crescimento⁷⁷, de mediadores da inflamação, assim como secretam variados tipos de MMPs e TIMPS¹⁰³. Portanto, além de desempenharem papel crítico na hemostasia, as plaquetas participam das ações defensivas e reparadoras do organismo e parecem estar envolvidas na patogênese de diversas doenças inflamatórias, como infecções parasitárias e bacterianas, reação alérgica (especialmente asma e rinite), doença pulmonar obstrutiva, artrite reumatóide, inflamação intestinal, trombose, várias doenças cardiovasculares e periodontite⁸⁵.

Diversas drogas são utilizadas como agentes inibidores de plaquetas, na tentativa de modular algumas doenças, especialmente cardiovasculares, como infarto do miocárdio, isquemia cerebral, e insuficiência arterial periférica. Alguns trabalhos relatam que além da sua importante ação antitrombótica tanto a Asp quanto os derivados tienopiridínicos apresentam comportamento antiinflamatório^{7,64,88,95,102}, podendo inibir as ações defensivas do organismo e conseqüentemente o processo de reparação tecidual. Portanto, a inibição da atividade das plaquetas por drogas hipoteticamente pode alterar tanto a patogênese da periodontite e conseqüente reparo dos tecidos periodontais através do bloqueio da secreção de mediadores químicos que de modo geral são importantes na modulação do processo inflamatório e de reparo tecidual. Considerando o fato das plaquetas serem importantes células no desenvolvimento do processo inflamatório assim como no processo de reparo de modo geral, o objetivo deste trabalho foi

avaliar o efeito de drogas inibidoras da ativação de plaquetas no processo de reparo do periodonto após indução de periodontite experimental. No estágio atual do nosso conhecimento não existem trabalhos avaliando os efeitos de drogas antiplaquetárias sobre o processo de reparo dos tecidos periodontais após a indução de periodontite experimental.

No presente trabalho, inicialmente avaliamos a quantidade de plaquetas e leucócitos circulantes no sangue dos animais submetidos ao tratamento com as respectivas drogas. Confirmamos os achados de trabalhos desenvolvidos anteriormente³⁹ que relatam que as dosagens das drogas utilizadas no presente trabalho não induziram alterações no número de plaquetas circulantes quando comparados aos ratos controle. Portanto, as doses de antiplaquetários utilizada no presente trabalho não induziram trombocitopenia, o que certamente poderia comprometer os resultados obtidos. Também não observamos leucopenia, ou qualquer alteração hematológica que pudesse indicar aplasia medular. Sabe-se que um dos efeitos secundários não desejáveis do tratamento com Tic é a aplasia medular, que de modo geral induz uma acentuada diminuição na população de células sanguíneas periféricas e medulares^{27,100}. Entretanto, verificamos que o tratamento com Asp induziu um aumento significativo no número de leucócitos circulantes em relação aos demais grupos. Apesar de ser muito discutido, tal fato pode ser decorrente do desenvolvimento de distúrbios na integridade e função da mucosa gástrica que esta droga pode ocasionar quando administrada de forma contínua, resultando no desenvolvimento de úlceras e conseqüentemente um aumento na quantidade de leucócitos circulantes³⁹. Não fizemos avaliações histológicas no estômago dos animais tratados com Asp para verificar ou comprovar tal hipótese. Entretanto, é bem estabelecido através da agregometria que as dosagens utilizadas no presente trabalho são eficazes na agregação plaquetária^{8,54,84,96-97,109-110}.

Durante todo o período de tratamento com as drogas antiplaquetárias a pelagem de todos os animais manteve-se com aspecto de normalidade e não foram encontradas, alterações de cor na pele e mucosa bucal que pudesse indicar

alterações hematológicas. De acordo com Bennett et al.^{9,10} (1999 e 2001) o tratamento com drogas antiplaquetárias provoca efeitos secundários indesejáveis em humanos. Casos de púrpura trombocitopênica trombótica foram relacionados ao tratamento com os derivados tienopiridínicos, assim como o “*rash*” cutâneo e granulocitopenia reversível. Verificamos que alguns animais submetidos ao tratamento com Tic apresentaram sangramento nasal espontâneo, controlado por manobras hemostáticas locais, através de compressão com gaze estéril, entretanto, tais observações não foram documentadas na literatura pertinente.

Tanto observações macroscópicas quanto microscópicas confirmaram prévios trabalhos os quais relatam que a presença de ligadura por 15 dias é suficiente para estabelecer quadro clínico compatível com periodontite experimental^{11,38,42-43,65,82,94}. Após 15 dias da remoção da ligadura observamos reparação de parte do osso alveolar, recomposição da arquitetura do tecido epitelial e conjuntivo, recompondo totalmente o tecido gengival. Os resultados do presente trabalho confirmaram os achados de Spolidorio et al.⁹⁴ (2009) que mostraram que 15 dias após a remoção da ligadura, ocorreu reparação periodontal espontânea, caracterizada por uma diminuição da atividade de mieloperoxidase, diminuição da JCE-COA, aumento do percentual de volume ósseo (BV/TV) e reparação do tecido gengival, associada a um aumento significativo do número de vasos sanguíneos. Estes dados comprovam a eficácia do modelo experimental utilizado neste trabalho para o estabelecimento, progressão e reparação da doença periodontal em ratos.

Os resultados microscópicos do presente trabalho mostraram que o processo de reparo do tecido conjuntivo gengival dos animais tratados com as drogas antiplaquetárias, ocorreu dentro da normalidade quando comparado ao grupo controle tratado somente com solução de NaCl 0.9%. Alguns autores^{54,67,89} relatam retardo no processo de reparo verificado 3 dias após a indução de úlceras gástricas em ratos tratados com a mesma dosagem de Tic utilizada no presente trabalho. Associaram o retardo da úlcera com a diminuição da liberação de VEGF e aumento dos níveis séricos de endostatina. Sugeriram ainda que o tratamento

com Tic influenciasse negativamente a proliferação de células endoteliais comprometendo a angiogênese e ao mesmo tempo induzindo a apoptose destas células. Apesar da importância dos inúmeros fatores de crescimento liberados pelas plaquetas no processo de reparo dos tecidos periodontais, recentemente verificamos que a queda da quantidade de VEGF e o aumento da quantidade de endostatina circulantes realmente comprometem o reparo gengival 15 dias após a retirada da ligadura em ratos trombocitopênicos⁹⁴. No presente trabalho nós não avaliamos a expressão de VEGF e endostatina, uma vez que não observamos alterações microscópicas na evolução do reparo no tecido conjuntivo, conforme observado no trabalho utilizando ratos trombocitopênicos recentemente publicado⁹⁴. Entretanto, observamos que o epitélio gengival dos animais tratados com Tic estava parcialmente reparado e se mostrava desorganizado quando comparado aos demais grupos. Diante deste fato é passível aventar eventual falha na produção ou expressão de desmossomos ou outra proteína de ligação intraepitelial ou até mesmo falha na diferenciação celular em consequência da queda de produção de fatores de crescimento relacionados diretamente com a proliferação de células do epitélio gengival como o PDGF. PDGF é um importante fator de crescimento relacionado com a reparação de células epiteliais especialmente células do epitélio gengival. Sabe-se que células do epitélio gengival são fontes da proteína PDGF e também apresentam receptores para estes fatores²³. Apesar de várias células mesenquimais produzirem PDGF, sabe-se que uma das principais fontes são as plaquetas ativadas⁷⁷. Sugere-se que o PDGF seja o principal fator de crescimento inibido pela Tic. Neste caso, a Tic pode estar agindo não somente na inibição da liberação de PDGF pelas plaquetas, mas também inibindo sua produção e adesão nas células epiteliais. Entretanto, a liberação de outros fatores de crescimento também poderia estar comprometida. De acordo com Raja et al.⁷⁷ (2009), as plaquetas liberam FGF, TGF e EGF, fatores de crescimento que estimulam a reparação e multiplicação de células epiteliais. A inativação das plaquetas por drogas poderia comprometer parte ou totalmente o reparo epitelial, fato este que poderia estar corroborando com os achados do presente trabalho. Por outro lado verificamos que o tratamento com

Asp e Clo não influenciaram na reparação do epitélio gengival. Trabalho desenvolvido por Smith et al.⁹² (2007) corroboram com os nossos resultados quando mostraram que o tratamento com Asp e Clo, não induziram a diminuição da liberação de fatores de crescimento pelas plaquetas, e portanto não interferiu no processo de reparo de feridas cirúrgicas em humanos.

Entretanto, ainda perdura a questão: Por que os ratos com acentuada queda de plaquetas (ratos trombocitopênicos) apresentaram retardo no processo de reparação gengival⁹⁴ e a inativação das plaquetas por drogas não modificaram a dinâmica deste processo no tecido conjuntivo? O potencial antiinflamatório das drogas antiplaquetárias ora preconizado remete a possibilidade destas drogas abreviarem a cronologia das ações defensivas antecipando e facilitando o início do processo de reparação dos tecidos gengivais. Embora o mecanismo de ação da Asp sobre a inflamação esteja bem documentado, os mecanismos pelos quais os derivados tienopiridínicos exercem seu efeito antiinflamatório não são totalmente conhecidos. Sugere-se que ativação das plaquetas pelo ADP, por exemplo, está associada com a translocação de CD-62 (p-seletina) a partir da membrana dos grânulos-alfa para a sua superfície⁵⁰. Uma vez exposto na membrana das plaquetas ativadas, o CD-62 permite a interação destas células com PSGL-1 que são expressos nos leucócitos, deste modo desencadeando a resposta inflamatória^{28,32}. A expressão de CD-62 na superfície das plaquetas é considerada um indicador de degranulação e secreção plaquetária^{35,58,66}. Desta forma, sugere-se que uma vez interrompida a ativação plaquetária por drogas, ocorra inibição do desencadeamento da inflamação. De fato, nossos resultados sugerem que durante o desenvolvimento da doença periodontal, tanto a Asp quanto os derivados tienopiridínicos abreviaram o processo inflamatório gengival, fato observado através da microscopia, assim como pela acentuada queda da expressão das citocinas pró-inflamatórias TNF- α , IL-6 e TXA₂. Al-Bahrani et al.⁵ (2007) e Gao et al.³⁴ (2009) além de observarem queda da expressão de TNF- α , IL-6 também observaram queda de IL-8 circulantes em pacientes com desordens cardiovasculares e submetidos ao tratamento com Asp e derivados

tienopiridínicos. Estas citocinas estão envolvidas na resposta imune via Th1^{44,98}, e neste caso é possível que a inativação das plaquetas pelas drogas antiplaquetárias promova alterações na resposta humoral e celular gengival. A ação antiinflamatória dos tienopiridínicos também foi constatada nos trabalhos desenvolvidos por Steinhilber⁹⁵ (2007), Antonino et al.⁷ (2009), Muhlestein⁶⁴ (2010) que mostraram redução na expressão dos níveis séricos de marcadores inflamatórios (CD40L, proteína C-reativa e complexo leucócito-plaqueta) em humanos. Além de bloquear a liberação de alguns mediadores pró-inflamatórios, estas drogas podem inibir a expressão de receptores imunes da membrana celular, comprometendo a diapedese de células inflamatórias, assim como a quimiotaxia dos leucócitos¹⁰⁵.

Há fortes indícios que o efeito inibitório destas drogas sobre o TXA₂ e PGI₂ nas plaquetas levam a inibição da liberação e ativação das MMPs -2 e -9 o que consequentemente minimiza a degradação das fibras de colágeno da matriz extracelular gengival e auxilia no processo de reparo tecidual^{21,83,103}. Nossos resultados não comprovaram estes achados, pois não foram observadas quaisquer alterações na expressão destas MMPs, o que pode ser explicado, em parte, porque a análise foi feita em tecido gengival total e não exclusivamente em plaquetas, sendo que outras células tais como fibroblastos, células epiteliais, endoteliais, condrócitos, osteoblastos, macrófagos, monócitos, neutrófilos e osteoclastos expressam MMPs^{13,45,60,74,93,101}.

Portanto, podemos sugerir que as drogas antiplaquetárias utilizadas abreviaram seletivamente o processo inflamatório antecipando o processo de reparo tecidual. A provável seletividade exercida pela Asp assim como pelos tienopiridínicos sobre o processo inflamatório envolvendo plaquetas e leucócitos poderiam interferir em uma determinada parte de todas as cascatas de mediadores químicos ora conhecidos. Neste caso seria um diferencial quando, por exemplo, comparamos com o caso onde há depleção total de plaquetas e consequentemente depleção total de todos os seus produtos o que poderia interferir negativamente no

processo de reparo gengival conforme observado em outros protocolos de pesquisa⁹⁴.

Surpreendentemente, no presente trabalho as avaliações morfométricas feitas a partir das medidas lineares e da microtomografia computadorizada (μ ct) mostraram retardo parcial ou total no reparo do tecido ósseo alveolar dos animais tratados com Asp e Tic, respectivamente. O mesmo não aconteceu com os ratos tratados com Clo. Portanto, verificamos que os tienopiridínicos tiveram comportamentos opostos sobre o reparo ósseo alveolar após a indução de doença periodontal experimental. Era de se esperar que com a abreviação do processo inflamatório induzido pelas drogas antiplaquetárias, tal como observado no tecido conjuntivo gengival, não houvesse prejuízo na reparação do osso alveolar, o que não foi observado quando os animais foram tratados com Asp e Tic. Está bem estabelecido que o Clo não compromete a fase de reparação óssea por não influenciar na liberação de fatores de crescimento⁹². É bem estabelecido que tanto o PDGF quanto o VEGF seja exemplos de mediadores produzidos por plaquetas que agem de forma coordenada na regulação da remodelação óssea atraindo células endoteliais e osteoclastos, e estimulando diferenciação de osteoblastos^{36,79}. Neste caso, seria plausível sugerir que a inativação das plaquetas por drogas especificamente Asp e Tic além de interferir no processo inflamatório interrompesse a produção de fatores de crescimento entre eles o PDGF e VEGF comprometendo direta ou indiretamente a função de osteoblastos e osteoclastos e interferindo no processo de reparo e remodelação do osso alveolar após indução da periodontite experimental.

Por outro lado, sugere-se que os derivados tienopiridínicos (Clo e Tic), mas não a Asp bloqueia especificamente a via de sinalização do receptor de ativação de protease (PAR-1)¹⁰⁶. Sabe-se que em ratos, PAR-1 é expresso em osteoblastos, mas não em osteoclastos^{1,2}. Desta forma, poderíamos hipotetizar que estas drogas estivessem agindo sobre o reparo ósseo, inibindo a ação de osteoblastos, o que estaria explicando parcialmente os nossos resultados, uma vez que observamos que o Clo não influenciou no processo de reparo do tecido ósseo.

Por outro lado, o tratamento com Asp comprometeu o reparo do tecido ósseo alveolar na porção mesial, e induziu neoformação óssea na área de furca. Este atraso na porção mesial do osso alveolar pode ser atribuído à limitação do reparo ósseo nesta região, explicada pelo fator traumático intensificado na porção mesial, assim como pelo maior acúmulo de placa nesta região, o que explicaria parcialmente os nossos resultados de reparação tecidual na porção mesial do osso alveolar. Por outro lado, observamos na região de furca uma neoformação óssea semelhante ao grupo controle correspondente. Este resultado pode ser explicado pelo efeito direto da aspirina no metabolismo do tecido ósseo através da inibição da atividade da enzima COX-2, e consequente inibição da formação de osteoclastos e síntese de PGE₂. O bloqueio destes mecanismos inibe a ativação da cascata da osteoclastogênese através da sua ligação aos receptores EP2 e EP4. Entretanto, o TXA₂ liberado pelas plaquetas é instável e logo transformado em TXB₂, que não apresenta efeitos na formação de osteoclastos³⁷. Porém, ainda perdura uma dúvida, será que o fator traumático e o maior acúmulo de placa bacteriana na porção mesial não poderia ter influenciado nos resultados dos outros tratamentos?

Para complementar os resultados obtidos na análise do tecido ósseo alveolar, avaliamos a qualidade do tecido ósseo neoformado na reparação dos tecidos periodontais. Com a análise dos parâmetros estereométricos representados pela: densidade de superfície óssea (BS/TV), espessura (Tb.Th), separação (Tb.Sp), número (Tb.N) e diâmetro (Tb.Dm) das trabéculas ósseas mostramos um grau de mineralização compatível com neoformação óssea no reparo dos tecidos periodontais, em um período de 15 dias e que o tratamento com as drogas antiplaquetárias durante o reparo dos tecidos periodontais não influenciou na qualidade do tecido ósseo quando neoformado. Tais achados corroboraram com a análise histológica. Os resultados do presente estudo vão de encontro aos achados de Gallego et al.³³ (2010) e Zhang et al.¹¹³ (2010) que mostraram que o volume e densidade de tecido ósseo aumentam gradativamente até a oitava semana, sugerindo a ocorrência de mineralização. A ausência de diferenças estatísticas nos

grupos submetidos ao tratamento com drogas antiplaquetárias sugere que estas interferem apenas na quantidade de osso presente, mantendo as características estruturais deste tecido inalteradas.

Em resumo, concluímos que as drogas antiplaquetárias utilizadas no presente trabalho abreviaram o processo inflamatório. O tratamento com Asp comprometeu o reparo ósseo alveolar na face mesial e acelerou na área de furca, ao passo que não influenciou na recomposição da arquitetura tecidual do epitélio e conjuntivo. Os derivados tienopiridínicos influenciaram de maneiras opostas o reparo tecidual. Enquanto que o tratamento com Tic comprometeu o reparo ósseo alveolar na face mesial e área de furca, e reparo do epitélio gengival, o Clo não influenciou na evolução da reparação tecidual. Porém, os parâmetros estereométricos avaliados, comprovaram que a qualidade do tecido ósseo neoformado não sofreu alterações com o tratamento com as drogas antiplaquetárias. Desta forma, futuros estudos serão necessários para a avaliação do efeito de drogas antiplaquetárias sobre a reparação dos tecidos periodontais, possivelmente tentando elucidar as vias de regulação dos fatores de crescimento sobre o complexo processo de reparo tecidual.



CONCLUSÃO

7. Conclusão

Com base nos resultados deste trabalho, conclui-se que:

1. A Asp, Clo e Tic nas dosagens utilizadas abreviaram o processo inflamatório
2. O tratamento com Tic retardou o processo de reparo do tecido epitelial gengival.
3. O tratamento com as drogas antiplaquetárias não influenciou no reparo do tecido conjuntivo gengival.
4. Os tratamentos com a Asp e Tic retardaram parte ou totalmente o reparo do tecido ósseo alveolar após indução de periodontite experimental.
5. O Clo não influenciou na reparação do tecido ósseo alveolar.
6. Os parâmetros estereométricos avaliados mostraram que a qualidade do tecido ósseo neoformado não sofreu alterações quando os ratos foram tratados com uma das drogas antiplaquetárias.
7. A periodontite induziu aumento da expressão e atividade das MMPs -2 e -9. No processo de reparação ocorreu diminuição da expressão que não foi influenciada pelo tratamento com as drogas antiplaquetárias.



REFERÊNCIAS

8. Referências*

1. Abraham LA, Chinni C, Jenkins AL, Loubakos A, Ally N, Pike RN et al. Expression of protease-activated receptor-2 by osteoblasts. *Bone*. 2000; 26(1): 7-14.
2. Abraham LA, Jenkins AL, Stone SR, Mackie EJ. Expression of the thrombin receptor in developing bone and associated tissues. *J Bone Miner Res*. 1998; 13(5): 818-27.
3. Albiero R, Hall P, Itoh A, Blengino S, Nakamura S, Martini G et al. Results of a consecutive series of patients receiving only antiplatelet therapy after optimized stent implantation. Comparison of aspirin alone versus combined ticlopidine and aspirin therapy. *Circulation*. 1997; 95: 1145-56.
4. Aimes RT, Quigley JP. Matrix metalloproteinase-2 is an interstitial collagenase. Inhibitor-free enzyme catalyzes the cleavage of collagen fibrils and soluble native type I collagen generating the specific 3/4- and 1/4- length fragments. *J. Biol. Chem*. 1995; 270: 5872-6.
5. Al-Bahrani A, Taha S, Shaath H, Bakhiet M. TNF-alpha and IL-8 in acute stroke and the modulation of these cytokines by antiplatelet agents. *Curr Neurovasc Res*. 2007; 4: 31-7.
6. Anand SX, Viles-Gonzalez JF, Badimon JJ, Cavusoglu E, Marmur JD. Membrane-associated CD40L and sCD40L in atherothrombotic disease. *Thromb. Haemost*. 2003; 90: 377-84.

*De acordo com o estilo Vancouver.

7. Antonino MJ, Mahla E, Bliden KP, Udaya S, Tantry US, Gurbel PA. Effect of Long-Term Clopidogrel Treatment on Platelet Function and Inflammation in Patients Undergoing Coronary Arterial Stenting. *Am. J Cardiol.* 2009; 103: 1546–50.
8. Ashida SI, Abiko Y. Mode of action of ticlopidine in inhibition of platelet aggregation in the rat. *Thromb. Haemost.* 1979; 41: 542-50.
9. Bennett CL, Davidson CJ, Raisch DW, Weinberg PD, Bennett RH, Feldman MD. Thrombotic thrombocytopenic purpura associated with ticlopidine in the setting of coronary artery stents and stroke prevention. *Arch Intern Med.* 1999; 159: 2524-8.
10. Bennett JS. Novel Platelet Inhibitors. *Annu. Rev. Med.* 2001; 52: 161-84.
11. Bezerra MM, de Lima V, Alencar VB, Vieira IB, Brito GA, Ribeiro RA et al. Selective cyclooxygenase-2 inhibition prevents alveolar bone loss in experimental periodontitis in rats. *J Periodontol.* 2000; 71: 1009-14.
12. Bildt MM, Bloemen M, Kuijpers-Jagtman AM, Von den Hoff JW. Collagenolytic fragments and active gelatinase complexes in periodontitis. *J Periodontol.* 2008; 79: 1704-11.
13. Birkedal-Hansen H. Role of matrix metalloproteinases in human periodontal diseases. *J. Periodontol.* 1993; 64: 474-84.

14. Bosshardt DD; Sculean A. Does periodontal tissue regeneration really work? *Periodontol 2000*. 2009; 51: 208-19.
15. Brennan MT, Wynn RL, Miller CS. Aspirin and bleeding in dentistry: an update and recommendations. *Oral Surgery, Oral Medicine, Oral Pathology, Oral Radiology and Endodontology*. 2007; 104: 316- 23.
16. Carlson NE, Roach Jr. RB. Platelet rich plasma: Clinical applications in dentistry. *J Am Dent Assoc*. 2002; 10: 1383-86.
17. Cetinkaya BO, Keles GC, Ayas B, Sakallioglu EE, Acikgoz G. The expression of vascular endothelial growth factor in a rat model at destruction and healing stages of periodontal disease. *J. Periodontol*. 2007; 78: 1129-35.
18. Chau I, Rigg A, Cunningham D. Matrix metalloproteinase inhibitors- an emphasis on gastrointestinal malignancies. *Crit. Rev. Oncol. Hematol*. 2003; 45: 151-76.
19. Chen FM, Jin Y. Periodontal Tissue Engineering and Regeneration: Current Approaches and Expanding Opportunities. *Tissue Eng Part B Rev*. 2010 Jan 14. [Epub ahead of print]
20. Chen FM, Shelton RM, Jin Y, Chapple ILC. Localized Delivery of Growth Factors for Periodontal Tissue Regeneration: Role, Strategies, and Perspectives. *Med Res Rev*. 2009; 29: 472-513.

21. Choi WS, Jeon OH, Kim HH, Kim DS. MMP-2 regulates human platelet activation by interacting with integrin α IIb β 3. *J Thromb Haemost.* 2008; 6: 517-23.
22. Cochran DL, Wozney JM. Biological mediators for periodontal regeneration. *Periodontology 2000.* 1999; 19: 40-58.
23. Cooke JW, Sarment DP, Whitesman LA, Miller SE, Jin Q, Lynch SE et al. Effect of rhPDGF-BB delivery on mediators of periodontal wound repair. *Tissue Eng.* 2006; 12: 1441-50.
24. Dhanabal M, Ramchandran R, Volk R, Stillman IE, Lombardo M, Iruela-Arispe ML et al. Endostatin: yeast production, mutants, and anti-tumor effect in renal cell carcinoma. *Cancer Res.* 1999; 59: 189-97.
25. Diener HC, Bogousslavsky J, Brass LM, Cimminiello C, Csiba L, Kaste M et al. Aspirin and clopidogrel compared with clopidogrel alone after recent ischaemic stroke or transient ischaemic attack in high-risk patients (MATCH): randomised, double-blind, placebo-controlled trial. *Lancet.* 2004; 364: 331-7.
26. Drouganis A, Hirsch R. Low-dose aspirin therapy and periodontal attachment loss in ex- and non-smokers. *J Clin Periodontol.* 2001; 28: 38-45.
27. Ertorer ME, Gokcel A, Savaş L, Kocak R. Ticlopidine-induced marrow aplasia treated with cyclosporine. *Clin Appl Thromb Hemost.* 2002; 8: 183-5.

28. Evangelista V, Manarini S, Rotondo S, Martelli N, Polischuk R, McGregor JL et al. Platelet/polymorphonuclear leukocyte interaction in dynamic conditions: evidence of adhesion cascade and cross talk between P-selectin and the beta 2 integrin CD11b/CD18. *Blood*. 1996; 88: 4183-94.
29. Falcinelli E, Guglielmini G, Torti M, Gresele P. Platelets release matrix metalloproteinase-2 (MMP-2) in vivo in humans at a localized site of platelet activation. *J Thromb Haemost*. 2005; 3: 2526–35.
30. Ferrara N, Davis-Smyth T. The biology of vascular endothelial growth factor. *Endocrine Reviews* 1997; 18: 4-25.
31. Flemmig TF, Rumetsch M, Klaiber B. Efficacy of systemically administered acetylsalicylic acid plus scaling on periodontal health and elastase-alpha 1-proteinase inhibitor in gingival crevicular fluid. *J Clin Periodontol*. 1996; 23: 153-9.
32. Furie B, Furie BC. The molecular basis of platelet and endothelial cell interaction with neutrophils and monocytes: role of P-selectin and the P-selectin ligand, PSGL-1. *Thromb Haemost*. 1995; 74: 224-7.
33. Gallego L, Junquera L, García E, García V, Alvarez-Viejo M, Costilla S, et al. Repair of Rat Mandibular Bone Defects by Alveolar Osteoblasts in a Novel Plasma-Derived Albumin Scaffold. *Tissue Eng Part A*. 2010 Jan 10 [Epub ahead of print].

34. Gao XR, Adhikari CM, Peng LY, Guo XG, Zhai YS, He XY et al. Efficacy of different doses of aspirin in decreasing blood levels of inflammatory markers in patients with cardiovascular metabolic syndrome. *J Pharm Pharmacol.* 2009; 61: 1505-10.
35. Gawaz M, Neumann FJ, Ott I, May A, Schömig A. Platelet activation and coronary stent implantation. Effect of antithrombotic therapy. *Circulation.* 1996; 94: 279-85.
36. Giannobile WV, Whitson SW, Lynch SE. Non-coordinate control of bone formation displayed by growth factor combinations with IGF-I. *J Dent Res.* 1997; 76: 1569-78.
37. Gruber R, Karreth F, Fischer MB, Watzek G. Platelet-released supernatants stimulate formation of osteoclast-like cells through a prostaglandin/RANKL-dependent mechanism. *Bone.* 2002; 30: 726-32.
38. Guimarães MR, Nassar PO, Andia DC, Nassar CA, Spolidorio DM, Rossa C Jr et al. Protective effects of Tacrolimus, a calcineurin inhibitor, in experimental periodontitis in rats. *Arch Oral Biol.* 2007; 52: 882-8.
39. Gupta M, Eisen GM. NSAIDs and the gastrointestinal tract. *Curr Gastroenterol Rep.* 2009; 11: 345-53.
40. Hernández M, Martínez B, Tejerina JM, Valenzuela MA, Gamonal J. MMP-13 and TIMP-1 determinations in progressive chronic periodontitis. *J Clin Periodontol.* 2007; 34: 729-35.

41. Hill PA, Murphy G, Docherty AJ, Hembry RM, Millican TA, Reynolds JJ et al. The effects of selective inhibitors of matrix metalloproteinases (MMPs) on bone resorption and the identification of MMPs and TIMP-1 in isolated osteoclasts. *J. Cell. Sci.* 1994; 107: 3055-64.
42. Holzhausen M, Spolidorio DM, Muscará MN, Hebling J, Spolidorio LC. Protective effects of etoricoxib, a selective inhibitor of cyclooxygenase-2, in experimental periodontitis in rats. *J Periodontal Res.* 2005; 40: 208-11.
43. Johnson I.H. Effects of local irritation and dextran sulphate administration on the periodontium of the rat. *J.Periodontal Res.* 1975; 10: 332- 45.
44. Karczewski M, Karczewski J, Poniedzialek B, Wiktorowicz K, Glyda M. Cytometric analysis of TH1/TH2 cytokines in the urine of patients undergoing kidney transplantation. *Ann Transplant.* 2009; 14: 25-8.
45. Kerkela E, Saarialho-Kere U. Matrix metalloproteinases in tumor progression: focus on basal and squamous cell skin cancer. *Exp. Dermatol.* 2003; 12: 109-25.
46. Konturek JW, Dembinski A, Stoll R, Domschke W, Konturek SJ. Mucosal adaptation to aspirin induced gastric damage in humans. Studies on blood flow, gastric mucosal growth, and neutrophil activation. *Gut.* 1994; 35: 1197-204.

47. Larrivee B, Karsan A. Signaling pathways induced by vascular endothelial growth factor (review). *Int. J. Mol. Med.* 2000; 5: 447–56.
48. Lauer- Fields JL, Tuzinski KA, Shimokawa K, Nagase H, Fields GB. Hydrolysis of triple-helical collagen peptide models by matrix metalloproteinases. *J. Biol. Chem.* 2000; 275: 13282-90.
49. Lauer- Fields JL, Sritharan T, Stack MS, Nagase H, Fields GB. Selective hydrolysis of triple-helical substrates by matrix metalloproteinase -2 and -9. *J. Biol. Chem.* 2003; 278: 18140-5.
50. Leytin V, Mody M, Semple JW, Garvey B, Freedman J. Flow cytometric parameters for characterizing platelet activation by measuring P-selectin (CD62) expression: theoretical consideration and evaluation in thrombin-treated platelet populations. *Biochem Biophys Res Commun.* 2000; 269: 85-90.
51. Limb GA, Daniels JT, Pleass R, Charteris DG, Luthert PJ, Khaw PT. Differential expression of matrix metalloproteinases 2 and 9 by glial Muller cells: response to soluble and extracellular matrix-bound tumor necrosis factor-alpha. *Am J Pathol.* 2002; 160: 1847-55.
52. Linder BL, Chernoff A, Kaplan KL, Goodman DS. Release of platelet-derived growth factor from human platelets by arachidonic acid. *Proc Natl Acad Sci.* 1979; 76: 4107–11.

53. Lorencini M, Silva JA, de la Hoz CL, Carvalho HF, Stach-Machado DR. Changes in MMPs and inflammatory cells in experimental gingivitis. *Histol Histopathol.* 2009; 24: 157-66.
54. Ma L, Elliott SN, Cirino G, Buret A, Ignarro LJ, Wallace JL. Platelets modulate gastric ulcer healing: role of endostatin and vascular endothelial growth factor release. *Proc Natl Acad Sci.* 2001; 98: 6470–75.
55. Maloney JP, Silliman CC, Ambruso DR, Wang J, Tuder RM, Voelkel NF. In vitro release of vascular endothelial growth factor during platelet aggregation. *Am J Physiol.* 1998; 275: H1054–61.
56. Mattila KJ, Valle MS, Nieminen MS, Valtonen VV, Hietaniemi KL. Dental infections and coronary atherosclerosis. *Atherosclerosis.* 1993; 103: 205-11.
57. Mauro M; Zlatopolskiy A; Raife TJ; Laurence J. Thienopyridine-linked thrombotic microangiopathy: association with endothelial cell apoptosis and activation of MAP kinase signalling cascades. *Br J Haematol.* 2004 Jan; 124(2): 200-10.
58. Michelson AD, Barnard MR, Hechtman HB, MacGregor H, Connolly RJ, Loscalzo J et al. In vivo tracking of platelets: circulating degranulated platelets rapidly lose surface P-selectin but continue to circulate and function. *Proc Natl Acad Sci.* 1996; 93: 11877-82.

59. Miyazono K, Heldin C. Identification of angiogenic activity and the cloning and expression of platelet-derived endothelial cell growth factor. *Nature*. 1989; 338: 557–62.
60. Mirastschijski U, Impola U, Jahkola T, Karlsmark T, AGren MS, Saarialho-Kere U. Ectopic localization of matrix metalloproteinase-9 in chronic cutaneous wounds. *Hum Pathol*. 2002; 33: 355-64.
61. Mirastschijski U, Impola U, Karsdal MA, Saarialho-Kere U, AGren MS. Matrix metalloproteinase inhibitor BB-3103 unlike the serine proteinase inhibitor aprotinin abrogates epidermal healing of human skin wounds ex vivo. *J Invest Dermatol*. 2002; 118: 55-64.
62. Moalli PA, Klingensmith WL, Meyn LA, Zyczynski HM. Regulation of matrix metalloproteinase expression by estrogen in fibroblasts that are derived from the pelvic floor. *Am J Obstet Gynecol*. 2002; 187: 72-9.
63. Moraes JMS. Redução do risco perioperatório: antiagregantes plaquetários. *Medicina Perioperatória*. Rio de Janeiro: SAERJ; 2006. 1356p.
64. Muhlestein JB. Effect of antiplatelet therapy on inflammatory markers in atherothrombotic patients. *Thromb Haemost*. 2010; 103: 71–82.
65. Nassar PO, Nassar CA, Guimarães MR, Aquino SG, Andia DC, Muscara MN et al. Simvastatin therapy in cyclosporine A-induced alveolar bone loss in rats. *J Periodontal Res*. 2009; 44: 479-88.

66. Neumann FJ, Gawaz M, Schömig A. Platelet membrane glycoproteins as site of pharmacological intervention in the treatment of coronary disease. *Dtsch Med Wochenschr.* 1997; 122: 1224-30.
67. Ng FH, Wong SY, Chang CM, Chen WH, Kng C, Lanas AI et al. High incidence of clopidogrel-associated gastrointestinal bleeding in patients with previous peptic ulcer disease. *Aliment Pharmacol Ther.* 2003; 18: 443-9.
68. Olson MW, Bernardo MM, Pietila M, Gervasi DC, Toth M, Kotra LP et al. Characterization of the monomeric and dimeric forms of latent and active matrix metalloproteinase -9. Differential rates for activation by stromelysin 1. *J Biol Chem.* 2000; 275: 2661-68.
69. Papapanagiotou D, Nicu EA, Bizzarro S, Gerdes VE, Meijers JC, Nieuwland R et al. Periodontitis is associated with platelet activation. *Atherosclerosis.* 2009; 202: 605-11.
70. Patterson ML, Atkinson SJ, Knauper V, Murphy G. Specific collagenolysis by gelatinase A, MMP-2, is determined by the hemopexin domain and not the fibronectin-like domain. *FEBS Lett.* 2001; 503: 158-62.
71. Perini R, Wallace JL, Ma L. Roles of platelets and proteinase-activated receptors in gastric ulcer healing. *Dig Dis Sci.* 2005; 50: S12-5.

72. Pihlstrom BL, Michalowicz BS, Johnson NW. Periodontal diseases. *Lancet*. 2005; 366: 1809-20.
73. Piovella F, Ricetti MM, Almasio P, Samaden A, Semino G, Ascari E. The effect of ticlopidine on human endothelial cells in culture. *Thromb Res*. 1984; 33: 323-32.
74. Pirila E, Parikka M, Ramamurthy NS, Maisi P, McClain S, Kucine A et al. Chemically modified tetracycline (CMT-8) and estrogen promote wound healing in ovariectomized rats: effects on matrix metalloproteinase-2, membrane type 1 matrix metalloproteinase and laminin-5 gamma2-chain. *Wound Repair Regen*. 2002; 10: 38-51.
75. Potier M, Elliot SJ, Tack I, Lenz O, Striker GE, Striker LJ et al. Expression and regulation of estrogen receptors in mesangial cells: influence on matrix metalloproteinase-9. *J Am Soc Nephrol*. 2001; 12: 241-51.
76. Powell CA, Bannister SR, Mackey SA, Maller SC, McDonnell HT, Deas DE. Periodontal wound healing with and without platelet-rich plasma: histologic observations and assessment of flap tensile strength. *J Periodontol*. 2009; 80: 985-92.
77. Raja S, Byakod G, Pudakalkatti P. Growth factors in periodontal regeneration. *Int J Dent Hygiene*. 2009; 7: 82-9.

78. Ratnikov BI, Deryugina EI, Strongin AY. Gelatin zymography and substrate cleavage assays of matrix metalloproteinase-2 in breast carcinoma cells overexpressing membrane type-1 matrix metalloproteinase. *Lab Invest.* 2002; 82: 1583-90.
79. Richardson TP, Peters MC, Ennett AB, Mooney DJ. Polymeric system for dual growth factor delivery. *Nat Biotechnol.* 2001; 19: 1029-34.
80. Ritty TM, Herzog J. Tendon cells produce gelatinases in response to type I collagen attachment. *J Orthop Res.* 2003; 21: 442-50.
81. Royzman D, Recio L, Badovinac RL, Fiorellini J, Goodson M, Howell H et al. The effect of aspirin intake on bleeding on probing in patients with gingivitis. *J Periodontol.* 2004; 75: 679- 84.
82. Sallay K. Periodontal bone destruction. *Fogorv Sz.* 1982; 75: 225-9.
83. Santos-Martínez MJ, Medina C, Jurasz P, Radomski MW. Role of metalloproteinases in platelet function. *Thromb Res.* 2008; 121: 535-42.
84. Sasaki Y, Ishii I, Giddings JC, Yamamoto J. Protective effects of ticlopidine and aspirin, administered alone and in combination, on thrombus formation in rat cerebral vessels. *Haemostasis.* 1996; 26:150-56.

85. Schomig A, Neumann FJ, Kastrati A, Schuhlen H, Blasini R, Hadamitzky M et al. A randomized comparison of antiplatelet and anticoagulant therapy after the placement of coronary-artery stents. *N Engl J Med* 1996; 334: 1084-89.
86. Schrodi J, Recio L, Fiorellini J, Howell H, Goodson M, Karimbux N. The effect of aspirin on the periodontal parameter bleeding on probing. *J Periodontol* 2002; 73: 871-6.
87. Seiki M. The cell surface: the stage for matrix metalloproteinase regulation of migration. *Curr Opin Cell Biol.* 2002; 14: 624-32.
88. Serhan CN, Yacoubian S, Yang R. Anti-inflammatory and proresolving lipid mediators. *Annu Rev Pathol.* 2008; 3: 279-312.
89. Sibilía V, Pagani F, Lattuada N, De Luca V, Guidobono F, Sogliani A et al. Ticlopidine prevents the formation but delays the healing of ethanol-induced gastric lesions in the rat. *Pharmacol Res.* 2007; 55: 418-25.
90. Silva HC, Coletta RD, Jorge J, Bolzani G, de Almeida OP, Graner E. The effect of cyclosporin A on the activity of matrix metalloproteinases during the healing of rat molar extraction wounds. *Arc Oral Biol* 2001; 46: 875-9.
91. Silva N, Dutzan N, Hernandez M, Dezerega A, Rivera O, Aguilón JC et al. Characterization of progressive periodontal lesions in chronic periodontitis patients: levels of chemokines, cytokines, matrix metalloproteinase-13,

- periodontal pathogens and inflammatory cells. *J Clin Periodontol*. 2008; 35: 206-14.
92. Smith CW, Binford RS, Holt DW, Webb DP. Quality assessment of platelet rich plasma during anti-platelet therapy. *Perfusion*. 2007; 22: 41-50.
93. Soo C, Shaw WW, Zhang X, Longaker MT, Howard EW, Ting K. Differential expression of matrix metalloproteinases and their tissue-derived inhibitors in cutaneous wound repair. *Plast Reconst Surg*. 2000; 105: 638-47.
94. Spolidorio LC, Herrera BS, Coimbra LS, Figueiredo MN, Spolidorio DMP, Muscará MN. Short term induction of thrombocytopenia delays periodontal healing in rats with periodontal disease: participation of endostatin and vascular endothelial growth factor. *J Periodont Res*. 2009. Sep 23 [Epub ahead of print].
95. Steinhbl ST. Platelets as mediators of inflammation. *Hematol Oncol Clin N Am*. 2007; 21: 115-21.
96. Sugidachi A, Asai F, Ogama F, Inoue T, Koike H. The in vivo pharmacological profile of CS- 747, a novel antiplatelet agent with platelet ADP receptor antagonist properties. *Br J Pharmacol*. 2000; 129: 1439-46.
97. Taka T, Okano E, Seiki J, Yamamoto J. Effects of clopidogrel on platelet activation and coagulation of non-anticoagulated rat blood under high shear stress. *Haemostasis*. 1999; 29:189-96.

98. Teixeira-Salum TB, Rodrigues DB, Gervásio AM, Souza CJ, Rodrigues Jr V, Loyola AM. Distinct Th1, Th2 and Treg cytokines balance in chronic periapical granulomas and radicular cysts. *J Oral Pathol Med*. 2010 Jan 21. [Epub ahead of print].
99. Toth M, Chvyrkova I, Bernardo MM, Hernandez-Barrantes S, Fridman R. Pro-MMP-9 activation by the MT1-MMP/MMP-2 axis and MMP-3: role of TIMP-2 and plasma membranes. *Biochem Biophys Res Commun*. 2003; 308: 386-95.
100. Turton JA, Sones WR, Andrews CM, Pilling AM, Williams TC, Molyneux G et al. Further development of a model of chronic bone marrow aplasia in the busulphan-treated mouse. *Int J Exp Pathol*. 2006; 87: 49-63.
101. Uusitalo H, Hiltunen A, Soderstrom M, Aro HT, Vuorio E. Expression of cathepsins B, H, K, L and S and matrix metalloproteinases 9 and 13 during chondrocyte hypertrophy and endochondral ossification in mouse fracture callus. *Calcif Tissue Int*. 2000; 67: 382-90.
102. Van Dyke TE. Control of inflammation and periodontitis. *Periodontology* 2000. 2007; 45: 158–66.
103. Villeneuve J, Block A, Le Bousse-Kerdilès MC, Lepreux S, Nurden P, Ripoche J et al. Tissue inhibitors of matrix metalloproteinases in platelets and megakaryocytes: a novel organization for these secreted proteins. *Exp Hematol*. 2009; 37: 849-56.

104. Visse R, Nagase H. Matrix metalloproteinases and tissue inhibitors of metalloproteinases: structure, function and biochemistry. *Circ Res.* 2003; 92: 827-839.
105. von Hundelshausen P; Weber C. Platelets as immune cells: bridging inflammation and cardiovascular disease. *Circ Res.* 2007; 100: 27-40.
106. Voss B, McLaughlin JN, Holinstat M, Zent R, Hamm HE. PAR1, but not PAR4, activates human platelets through a Gi/o/phosphoinositide-3 kinase signaling axis. *Mol Pharmacol.* 2007; 71: 1399-406.
107. Vu TH, Werb Z. Matrix metalloproteinases: effectors of development and normal physiology. *Genes Dev.* 2000; 14: 2123-33.
108. Wågsäter D, Zhu C, Björck HM, Eriksson P. Effects of PDGF-C and PDGF-D on monocyte migration and MMP-2 and MMP-9 expression. *Atherosclerosis.* 2009; 202: 415-23.
109. Wallace JL, Mcknight W, Soldato PD, Baydoun AR, Cirino G. Anti-thrombotic effects of a nitric oxide releasing, gastric sparing aspirin derivative. *J Clin Invest.* 1995; 96: 2711-18.

110. Wallace JL. Distribution and expression of cyclooxygenase (COX) isoenzymes, their physiological roles, and the categorization of non-steroidal anti-inflammatory drugs (NSAIDs). *Am J Med.* 1999; 107: 11S-17S.

111. Wallentin L. P2Y(12) inhibitors: differences in properties and mechanisms of action and potential consequences for clinical use. *Eur Heart J.* 2009; 30: 1964-77.

112. Whitaker EJ, Thomas IS, Falk JA, Obebe A, Hammond AF. Effect of acetylsalicylic acid on aggregation of human platelets by *Porphyromonas gingivalis*. *Gen Dent.* 2007; 55: 64-9.

113. Zhang J, Huang C, Xu Q, Mo A, Li J, Zuo Y. Biological properties of a biomimetic membrane for guided tissue regeneration: a study in rat calvarial defects. *Clin Oral Implants Res.* 2010 Jan 22. [Epub ahead of print]



ANEXOS

Autorizo a reprodução deste trabalho.
(Direitos de publicação reservado ao autor)

Araraquara, 22 de março de 2010.

LEILA SANTANA COIMBRA

Livros Grátis

(<http://www.livrosgratis.com.br>)

Milhares de Livros para Download:

[Baixar livros de Administração](#)

[Baixar livros de Agronomia](#)

[Baixar livros de Arquitetura](#)

[Baixar livros de Artes](#)

[Baixar livros de Astronomia](#)

[Baixar livros de Biologia Geral](#)

[Baixar livros de Ciência da Computação](#)

[Baixar livros de Ciência da Informação](#)

[Baixar livros de Ciência Política](#)

[Baixar livros de Ciências da Saúde](#)

[Baixar livros de Comunicação](#)

[Baixar livros do Conselho Nacional de Educação - CNE](#)

[Baixar livros de Defesa civil](#)

[Baixar livros de Direito](#)

[Baixar livros de Direitos humanos](#)

[Baixar livros de Economia](#)

[Baixar livros de Economia Doméstica](#)

[Baixar livros de Educação](#)

[Baixar livros de Educação - Trânsito](#)

[Baixar livros de Educação Física](#)

[Baixar livros de Engenharia Aeroespacial](#)

[Baixar livros de Farmácia](#)

[Baixar livros de Filosofia](#)

[Baixar livros de Física](#)

[Baixar livros de Geociências](#)

[Baixar livros de Geografia](#)

[Baixar livros de História](#)

[Baixar livros de Línguas](#)

[Baixar livros de Literatura](#)
[Baixar livros de Literatura de Cordel](#)
[Baixar livros de Literatura Infantil](#)
[Baixar livros de Matemática](#)
[Baixar livros de Medicina](#)
[Baixar livros de Medicina Veterinária](#)
[Baixar livros de Meio Ambiente](#)
[Baixar livros de Meteorologia](#)
[Baixar Monografias e TCC](#)
[Baixar livros Multidisciplinar](#)
[Baixar livros de Música](#)
[Baixar livros de Psicologia](#)
[Baixar livros de Química](#)
[Baixar livros de Saúde Coletiva](#)
[Baixar livros de Serviço Social](#)
[Baixar livros de Sociologia](#)
[Baixar livros de Teologia](#)
[Baixar livros de Trabalho](#)
[Baixar livros de Turismo](#)