
**PROGRAMA DE PÓS-GRADUAÇÃO EM CIÊNCIAS BIOLÓGICAS
(BIOLOGIA CELULAR E MOLECULAR)**

**ASPECTOS MORFOLÓGICOS E HISTOQUÍMICOS DO INTESTINO DELGADO E
ULTRA-ESTRUTURA DE CÉLULAS CALICIFORMES DE RATOS DIABÉTICO-
INDUZIDOS: INFLUÊNCIA DA ATIVIDADE FÍSICA**

RODRIGO AVELAIRA BARBOSA

Dissertação apresentada ao Instituto de Biociências do Câmpus de Rio Claro, Universidade Estadual Paulista, como parte dos requisitos para obtenção do título de Mestre em Ciências Biológicas (Biologia Celular e Molecular)

Março - 2010

Livros Grátis

<http://www.livrosgratis.com.br>

Milhares de livros grátis para download.

RODRIGO AVELAIRA BARBOSA

ASPECTOS MORFOLÓGICOS E HISTOQUÍMICOS DO
INTESTINO DELGADO E ULTRA-ESTRUTURA DE
CÉLULAS CALICIFORMES DE RATOS DIABÉTICO-
INDUZIDOS: INFLUÊNCIA DA ATIVIDADE FÍSICA

Dissertação apresentada ao Instituto de
Biotecnologia do Câmpus de Rio Claro,
Universidade Estadual Paulista, como parte dos
requisitos para obtenção do título de Mestre em
Ciências Biológicas (Biologia Celular e
Molecular).

Orientador: PROF. DR. FLÁVIO HENRIQUE CAETANO

Co-orientador: PROF. DR. RICARDO JOSÉ GOMES

Rio Claro
2010

AGRADECIMENTOS

Agradeço à Coordenação de Aperfeiçoamento de Pessoal de Nível Superior (CAPES) pela concessão da bolsa, durante o primeiro ano de mestrado e à Fundação de Amparo à Pesquisa do Estado de São Paulo (FAPESP) pela concessão da bolsa de mestrado, ao longo do segundo ano.

Agradeço à minha família por todo o amor dedicado a mim ao longo da minha vida. Ao meu pai Nelson Enias Barbosa Filho e à minha mãe Eliane Avelaira Barbosa por serem os melhores pais do mundo. Ao meu irmão Diego Avelaira Barbosa pelo amor e companheirismo durante todos estes anos.

Agradeço ao meu eterno amor Débora Freitas da Silva, por me amar e me fazer a pessoa mais feliz que existe, em todos os lindos momentos que passamos juntos.

Agradeço aos meus caros amigos e colegas de pesquisa Alexandre Castellar e Rafael Neodini Remedio pela grande ajuda durante estes dois longos anos de mestrado. Ao caro amigo Henrique Hespanhol Tozzi por todos os momentos alegres e jogatinas.

Agradeço ao Prof. Dr. Flávio Henrique Caetano pela orientação durante toda a pesquisa e ao Prof. Dr. Ricardo José Gomes, pela co-orientação do trabalho, ajudando de diversas formas para melhorar a qualidade deste estudo. Agradeço à Profa. Dra. Eliete Luciano, pela ajuda nos procedimentos experimentais do trabalho e pelos bons conselhos. Ao doutorando José Alexandre Curiacos de Almeida Leme por toda a ajuda e pelas conversas e durante estes dois anos.

Agradeço, de uma forma geral, a todos os professores, funcionários e alunos dos Departamentos de Biologia e de Educação Física pela boa convivência e ajuda com a pesquisa, direta ou indiretamente.

RESUMO

O diabetes tipo I, causado pela destruição das células beta do pâncreas, promove alterações metabólicas que podem ser acompanhadas de prejuízos em órgãos e tecidos específicos. O intestino delgado é um órgão que apresenta uma série de alterações, principalmente de caráter morfológico e funcional. A atividade física regular por sua vez, pode contribuir para o controle desta situação, sendo um fator importante, já que grande parte da população mundial sofre com esta doença. Este trabalho teve como objetivo analisar os aspectos morfológicos e histoquímicos do intestino delgado e a ultra-estrutura de células caliciformes de ratos diabéticos, a fim de se observar possíveis alterações causadas pela doença. Além disso, este trabalho buscou avaliar de que maneira o exercício físico pode interferir nestas modificações e contribuir para o controle do estado diabético. Neste estudo, ratos Wistar foram distribuídos em 4 grupos: controle sedentário (CS), controle treinado (CT), diabético sedentário (DS) e diabético treinado (DT). O diabetes foi induzido por aloxana monoidratada Sigma (35 mg/kg de peso corporal). Os grupos treinados realizaram um protocolo de exercícios físicos, que consistiu em natação com cargas acopladas ao corpo. Durante o período experimental, foram realizadas avaliações de peso corpóreo e ingestão hídrica e alimentar. Após o período experimental, o sangue dos animais foi coletado para análise de glicemia. Os intestinos delgados dos animais foram retirados, pesados e o comprimento foi medido. Amostras de duodeno, jejuno e íleo foram processadas e analisadas para a microscopia de luz e para a microscopia eletrônica de transmissão. O diabetes causou um aumento geral do intestino delgado, também devido à alteração de características histomorfométricas, tais como aumento de vilosidades e da espessura da camada mucosa. Além disso, a doença promoveu alterações morfológicas demonstradas pela diminuição das quantidades de fibras colágenas, fibras reticulares e proteínas gerais, e aumentando as quantidades de polissacarídeos neutros e ácidos nucléicos em geral. Com relação às células caliciformes, o diabetes provocou o aumento do número destas células e de sua atividade secretória. Em indivíduos diabéticos, o exercício físico não alterou os aspectos morfológicos observados no intestino delgado e referente aos aspectos histoquímicos, influenciou alguns parâmetros de maneiras diferentes ao observado em indivíduos saudáveis. Quanto às células caliciformes, o exercício manteve em níveis semelhantes aos observados em indivíduos saudáveis as características ultra-estruturais no duodeno e no íleo, e neste último, o número de células nas vilosidades, indicando ser benéfico para a atividade secretória destas células. Desta forma, concluiu-se que o diabetes promoveu uma série de alterações nos aspectos

estudados, porém boa parte destas características não foi recuperada ou, pelo menos, mantida saudável, pela prática de exercícios físicos.

Palavras-chave: Diabetes tipo I. Ratos Wistar. Exercício físico. Intestino delgado. Células caliciformes.

ABSTRACT

Type I diabetes, caused by pancreatic beta cells destruction, promotes metabolic changes that may be accompanied by losses in specific organs and tissues. The small intestine is an organ that shows several changes, mainly of morphological and functional aspects. Regular physical activity can contribute to control this situation being an important factor, since most of the world population suffers from this disease. This study aimed to analyze the morphological and histochemical aspects of the small intestine and goblet cells ultrastructure in diabetic rats, in order to observe possible changes caused by the disease. In addition, this study aimed to evaluate how exercise can interfere on these changes and contribute to control the diabetic state. In this study, Wistar rats were divided into 4 groups: sedentary control (SC), trained control (TC), sedentary diabetic (SD) and trained diabetic (TD). Diabetes was induced by alloxan monohydrate Sigma (35 mg/kg body weight). Trained groups performed an exercise protocol, which consisted of swimming with loads attached to the body. During the experimental period, assessments were made on body weight, water and food intake. After the trial period, the animals' blood was collected for glucose analysis. The small intestines of the animals were removed, weighed and the length was measured. Samples of duodenum, jejunum and ileum were processed and analyzed for light microscopy and for transmission electron microscopy. Diabetes caused a general increase in the small intestine, also due to changes on histomorphometric features, such as increased villi and increased thickness of the mucosa. In addition, the disease promoted histochemical changes as demonstrated by reduced amounts of collagen fibers, reticular fibers and general proteins, and increased amounts of neutral polysaccharides and general nucleic acids. About goblet cells, diabetes increased the number of these cells and their secretory activity. In diabetic individuals, exercise did not alter the morphology observed in the small intestine and on histochemical aspects influenced some parameters on different ways to those observed in healthy animals. In goblet cells, exercise kept the ultrastructural characteristics of the duodenum and ileum and the number of cells in ileal villi at similar levels to those observed in healthy individuals. These results indicate that exercise was beneficial for the secretory activity of these cells. Therefore, it could be conclude that diabetes promoted several changes in the studied aspects, however most of these features were not recovered or, at least kept healthy by physical exercise.

Keywords: Type I diabetes. Wistar Rats. Physical exercise. Small intestine. Goblet cells.

SUMÁRIO

| | Página |
|---|--------|
| 1. INTRODUÇÃO..... | 8 |
| 2. OBJETIVO..... | 12 |
| 3. MATERIAIS E MÉTODOS..... | 13 |
| 3.1. Animais..... | 13 |
| 3.2. Indução do diabetes e delineamento experimental..... | 13 |
| 3.3. Protocolo de treinamento..... | 14 |
| 3.4. Avaliação dos animais..... | 15 |
| 3.5. Processamento tecidual..... | 15 |
| 3.6. Análise dos resultados histoquímicos..... | 17 |
| 3.7. Análise dos resultados ultra-estruturais..... | 18 |
| 3.8. Morfometria e Quantificações..... | 18 |
| 3.9. Análise estatística..... | 19 |
| 4. RESULTADOS..... | 20 |
| 4.1. Dados básicos..... | 20 |
| 4.2. Histoquímica..... | 21 |
| 4.3. Histomorfometria e quantificações..... | 22 |
| 4.4. Ultra-estrutura e morfometria de células caliciformes..... | 24 |
| 4.5. Tabelas e Figuras..... | 26 |
| 5. DISCUSSÃO..... | 69 |
| 6. CONCLUSÕES..... | 78 |
| 7. REFERÊNCIAS..... | 79 |

1. INTRODUÇÃO

O diabetes mellitus consiste em uma doença crônica caracterizada por um conjunto de alterações metabólicas. Estas alterações são desencadeadas por defeitos na produção de insulina (diabetes tipo I), pela ineficiência em sua ação periférica (diabetes tipo II), ou ambos os efeitos (REPORT OF THE EXPERT COMMITTEE ON THE DIAGNOSIS AND CLASSIFICATION OF DIABETES MELLITUS, 2003). Este hormônio é produzido pelas células Beta das ilhotas de Langerhans, presentes na porção endócrina do pâncreas, e é secretado diretamente na corrente sanguínea.

O diabetes mellitus do tipo I é caracterizado pela destruição destas células, por meio de processos auto-imunes. A deficiência na produção de insulina na circulação sanguínea faz com que a captação de glicose pelos tecidos periféricos fique comprometida, excedendo-se assim, a concentração de glicose no sangue (hiperglicemia). O quadro permanente de hiperglicemia consiste na característica principal desta patologia e os sintomas deste quadro incluem desidratação, perda de glicose pela urina (glicosúria), sede exacerbada (polidipsia), fome exacerbada (polifagia), micções frequentes (poliúria) e aumento da presença de corpos cetônicos no sangue e na urina (cetose) (LEON, 1987). Estas complicações são os principais responsáveis por disfunção e insuficiência de vários órgãos, retinopatia, neuropatia periférica e vasculopatia (ZHAO; YANG; GREGERSEN, 2003). Além disso, indivíduos que apresentam este tipo de diabetes sofrem perda de peso e enfraquecimento devido à incapacidade de utilizar glicose, sofrendo uma aceleração no processo de degradação de gordura e de proteínas.

De todos os casos de diabetes no mundo, cerca de 10% correspondem ao diabetes do tipo I, ocorrendo principalmente em pessoas com descendência européia (GILLESPIE, 2006). Atualmente, o aumento na incidência global da doença é de 3% ao ano (EURODIAB ACE, 2000) e prevê-se que esta incidência seja ainda maior nos anos subsequentes (ONKAMO et al., 1999). Este rápido crescimento sugere que a ação do meio ambiente na suscetibilidade de genes contribui para a evolução epidemiologia deste tipo de diabetes.

Ao longo do desenvolvimento desta doença, transtornos gastrointestinais são comuns em pacientes diabéticos, chegando a 75% o número de pacientes que se queixam de sintomas deste tipo em clínicas que tratam de diabetes (FOLWACZNY et al., 1999; VERNE, SHINSKY, 1998). As queixas mais comuns incluem disfagia, saciedade precoce, refluxo, dores abdominais, náusea, vômito e diarreia. Estes sintomas são atribuídos à motilidade gastrointestinal perturbada, secreção e absorção anormal de nutrientes (Koch, 1999), além do

peristaltismo reduzido (CLARKE et al., 1979). A duração da doença e o fraco controle glicêmico parecem estar associados com a gravidade destes distúrbios (FOLWACZNY et al., 1999; VERNE, SHINSKY, 1998).

Dentre os órgãos que compõem o trato gastrointestinal, o intestino delgado é bastante importante, sendo responsável pelas funções de transporte do quimo, absorção dos nutrientes ingeridos na alimentação e secreção de substâncias. Este órgão corresponde à maior porção do trato gastrointestinal e consiste em três segmentos, chamados de duodeno, jejuno e íleo formando uma passagem do estômago até o intestino grosso (SHA et al., 2006). A parede do intestino delgado é formada por quatro camadas principais. Do centro da circunferência intestinal para fora, estas camadas estão organizadas na seguinte ordem: mucosa (que compreende as vilosidades e glândulas intestinais), submucosa, muscular (uma camada interna e outra externa) e serosa. Esta última camada costuma não se preservar em estudos morfológicos com este órgão.

Muitos dos distúrbios gastrointestinais identificados em pacientes diabéticos ocorrem neste órgão, sendo então, um alvo freqüente de estudos com estes indivíduos. O intestino delgado de pacientes com diabetes tipo I passa por alterações morfológicas na camada mucosa (LORENZ-MEYER et al., 1977; ZOUBI et al., 1995), comprometendo a movimentação do alimento através do lúmen do intestino, a secreção de suco entérico e da absorção dos produtos da digestão, que dependem da integridade do epitélio de revestimento deste órgão.

Existem muitos trabalhos que buscam elucidar as complicações que ocorrem no intestino delgado de pacientes com diabetes tipo I, porém grande parte dos estudos concentra-se em experimentos de indução deste tipo de diabetes em animais, através de drogas específicas, dentre as quais se destacam a aloxana e a estreptozotocina. Estas drogas destroem, seletivamente, as células Beta pancreáticas, gerando um quadro de hipoinsulinemia permanente (LERCO et al., 2003; WEI et al., 2003). A aloxana é um agente diabetogênico que tem sido regularmente utilizado para induzir o diabetes experimental em ratos, uma vez que provoca alterações semelhantes às observadas em trabalhos com o diabetes humano.

Em estudos com ratos induzidos ao diabetes tipo I, sabe-se que o intestino delgado apresenta complicações expressivas como o remodelamento morfológico e biomecânico (ZHAO; YANG; GREGERSEN, 2003) e o rápido trânsito de alimentos. Este último é promovido por alterações nos conteúdos de peptídeos neuroendócrinos que contribuem para o aumento da secreção intestinal (EL-SALHY, 2001), provocando diarreia, que é um dos sintomas observados em pacientes diabéticos (LOCKE, 1995).

A alteração no peso intestinal é uma característica que pode ser observada em muitos estudos com ratos, durante as primeiras semanas de indução do diabetes tipo I. Ratos diabéticos não tratados com insulina perdem massa corpórea de maneira aguda após a indução do diabetes. Apesar da diminuição do peso corpóreo, o diabetes produz o aumento significativo no peso do intestino delgado, expresso em termos absolutos ou como uma porcentagem do peso corpóreo. Na maior parte dos casos ocorre o aumento na porção proximal do órgão, fato que é atribuído à hiperfagia do diabetes, sintoma característico da doença. Isto ocorre em maior escala na camada mucosa da parede intestinal (BERGSTRÖM, NORRBY, 1988; MILLER et al., 1977; NAKAYAMA, NAKAGAWA, 1974; NORRBY, BERGSTRÖM, DRUVEFORS, 1983; SCHEDL, WILSON, 1971).

Jervis e Levin (1966) examinaram o intestino delgado de ratos com diabetes aloxânico crônico. Eles postularam que o intestino destes ratos cresce marcadamente em diâmetro e comprimento, em comparação com ratos que receberam a injeção de aloxana e não ficaram diabéticos, e especulam que este aumento pode ter ocorrido devido à quantidade de ingestão de nutrientes.

A indução do diabetes experimental em ratos resulta, em mudanças consideráveis, não só no crescimento, mas também na função do intestino delgado. A síntese de DNA é estimulada, levando ao aumento da massa da camada mucosa e na superfície de vilosidades e glândulas intestinais (NAKABOU et al., 1974; SCHEDL, WILSON, 1971). Além de ser observado o aumento no conteúdo macromolecular no duodeno e no jejuno (OSBORNE et al., 2000), ocorre o acúmulo de proteínas da matriz extracelular na camada de musculatura lisa do intestino como um todo. Este acúmulo pode ser um dos efeitos mediados pela hiperglicemia (SÁNCHEZ et al., 2000).

Mudanças funcionais podem ser observadas também em células específicas do epitélio intestinal. Neste tecido encontram-se as células caliciformes, que são células exócrinas altamente polarizadas, que podem ser reconhecidas por seu acúmulo apical de grânulos de secreção. Estas células sintetizam e secretam glicoproteínas de alto peso molecular chamadas de mucinas. Após a secreção, as mucinas hidratam a superfície epitelial, gerando uma camada de muco que contém outros componentes como água, eletrólitos e imunoglobulinas. Este conjunto de substâncias produz uma barreira física e química que protege o epitélio de agentes presentes no lúmen intestinal como bactérias, toxinas ambientais e compostos ingeridos na dieta que possam ameaçar a integridade da camada mucosa (SPECIAN; OLIVER, 1991).

Em trabalhos com ratos diabéticos induzidos, existem algumas informações sobre os efeitos que a doença pode causar na morfologia e função das células caliciformes. Segundo Mantle et al. (1989), há o decréscimo absoluto no conteúdo de mucinas teciduais no intestino delgado e o número total de células caliciformes em vilosidades e glândulas intestinais aumenta em indivíduos com a doença.

De uma forma geral, muitos trabalhos sobre o diabetes tipo I buscam avaliar que tipos de contribuições podem ser obtidas através de tratamentos para o controle da doença, tentando-se evitar as manifestações dos distúrbios desencadeados. Dentre estes tratamentos, a atividade física vem sendo regularmente estudada quanto aos seus benefícios no tratamento da doença (LUCIANO, MELLO, 1998; GOMES et al., 2003). De uma forma geral, exercícios aeróbios envolvendo contração submáxima repetitiva da maioria dos grupos musculares, como a natação, são recomendados no tratamento de pacientes diabéticos do tipo I (SCHNEIDER; RUDERMAN, 1986). Além disso, um treinamento moderado de natação em ratos normais induz a um decréscimo significativo das concentrações plasmáticas basais de insulina e um aumento na tolerância à glicose intravenosa (BERGER et al., 1979).

Sabe-se que o exercício físico regular melhora o controle metabólico em indivíduos diabéticos e é um componente importante no tratamento do diabetes mellitus tipo I (ADA, 2004). Nos seres humanos e em animais experimentais, o treinamento físico aumenta a captação de glicose induzida pela insulina (ARONSON et al., 1997; HARDIN et al., 1995) e reduz a secreção de insulina estimulada pela glicose (HALLÉNIUS et al., 1995), contribuindo assim para a homeostase glicêmica. Observa-se também que ocorre o aumento no uso de glicogênio muscular durante o exercício físico, aumento no número e tamanho das mitocôndrias musculares e o aumento da sensibilidade dos tecidos periféricos à insulina (KRAUS et al., 2002; LUCIANO et al., 2002). Além disso, sabe-se que o treinamento físico aumenta a captação periférica de aminoácidos (LUCIANO, MELLO, 1998; NIELSEN et al., 2001).

2. OBJETIVO

O objetivo deste estudo foi analisar os aspectos morfológicos do intestino delgado e a ultra-estrutura de células caliciformes de ratos diabéticos, a fim de se observar possíveis alterações causadas pela doença, e com isto avaliar de que maneira o exercício físico pode interferir nestas modificações e contribuir para o controle do estado diabético.

3. MATERIAIS E MÉTODOS

3.1. Animais

Foram utilizados 38 ratos machos adultos da linhagem Wistar (270-500 g), com aproximadamente 70 dias de idade no início do experimento, provenientes do Biotério Central da Unesp - Botucatu. Os animais foram mantidos no Biotério do Departamento de Educação Física – IB – Unesp - Rio Claro e alojados em gaiolas de polietileno (37 x 31 x 16), 5 ratos por gaiola, em uma sala à temperatura ambiente (25°C), com luz artificial das 6 horas da manhã às 6 horas da tarde. A alimentação foi feita com ração balanceada padrão Purina e água *ad libitum*.

3.2. Indução do diabetes e delineamento experimental

Após jejum de 12 horas, os ratos foram anestesiados moderadamente em vapor de éter etílico e em seguida receberam uma injeção de aloxana monoidratada Sigma (35 mg/kg de peso corporal) dissolvida em tampão citrato 0,01M, pH 4,5, na veia peniana dorsal. Após a indução, os animais foram recolocados nas gaiolas e receberam solução glicosada (30%) durante 24 horas para evitar hipoglicemia pós-aloxana (LUCIANO; LIMA, 1997), além de ração. Cinco dias após a administração da droga, foi realizada a comprovação do estado diabético dos indivíduos através da determinação dos níveis glicêmicos pelo método enzimático colorimétrico da glicose-oxidase (HENRY, 1974). Foram considerados diabéticos apenas os ratos que apresentaram glicemia igual ou superior a 200 mg/100 mL de sangue. Os animais com glicemia inferior a este valor foram descartados. Durante toda a duração do experimento, os animais diabéticos não foram tratados com insulina.

Após a obtenção dos indivíduos diabéticos, os animais foram divididos em quatro grupos de tratamento: controle sedentário (CS) (n = 8), com ratos saudáveis que não realizaram o protocolo de exercícios físicos; controle treinado (CT) (n = 8), com ratos saudáveis que realizaram o protocolo de exercícios físicos; diabético sedentário (DS) (n = 8), com ratos diabéticos que não realizaram o protocolo de exercícios físicos e diabético treinado (DT) (n = 8), com ratos diabéticos que realizaram o protocolo de exercícios físicos.

3.3. Protocolo de treinamento

Os ratos dos grupos CT e DT foram submetidos a testes de esforços para a identificação da Máxima Fase Estável de Lactato (MFEL). A MFEL equivale a mais alta concentração de lactato sanguíneo, onde sua entrada na circulação é compensada pela remoção, durante exercícios com cargas constantes. Os animais foram submetidos a vários testes de natação suportando sobrecargas constantes e crescentes em relação ao peso corporal, até que não fosse possível a estabilização das concentrações de lactato sanguíneo durante a sessão de exercícios. Cada teste consistiu de 30 minutos de natação contínua suportando uma carga, com coleta de sangue por corte na extremidade da cauda a cada 5 minutos para a determinação das concentrações de lactato. Houve um intervalo de 48 horas entre os testes. O critério de estabilização empregado foi a diferença igual ou inferior a 1,0 mM de lactato sanguíneo entre 10 e 20 minutos de exercício. Através deste procedimento, a carga corpórea afixada foi de 5,2% para os ratos do grupo CT e 4,8% para os ratos do grupo DT.

Durante as três semanas anteriores à realização do protocolo de treinamento físico, os animais passaram por um período de adaptação ao meio líquido, com aumentos graduais nos tempos de exercício e nas cargas corpóreas, até os valores estabelecidos pela MFEL em cada grupo.

O protocolo de exercícios consistiu em natação por 60 minutos diários, 5 dias por semana, durante 8 semanas consecutivas, com carga corpórea equivalente à MFEL. As sessões de natação foram realizadas no período vespertino, em tanques de amianto de 100 cm de comprimento, 70 cm de largura e 60 cm de altura. Os tanques foram cheios com água a uma profundidade de 40 cm, de forma que os animais não pudessem apoiar a cauda no fundo. A temperatura da água foi controlada por meio de um aquecedor elétrico, sendo mantida em $31^{\circ}\text{C} \pm 1^{\circ}\text{C}$, durante a realização do exercício.

Ao final do protocolo de treinamento experimental, os ratos de cada grupo foram mantidos em repouso por 48 horas em relação à última sessão de exercícios. Os animais foram mortos por decapitação em guilhotina e os materiais a serem processados foram imediatamente coletados.

Todos os procedimentos experimentais efetuados neste trabalho foram aprovados pelo Comitê de Ética em Pesquisa - Uniararas, sendo conduzidos de acordo com as normas sugeridas para a experimentação animal.

3.4. Avaliação dos animais

Durante o período experimental, os ratos foram avaliados semanalmente com relação ao peso corporal, ingestão hídrica e alimentar. Após a morte dos animais, o sangue de cada indivíduo foi coletado e centrifugado a 3000 rpm por 10 minutos. A partir do soro, foi determinada a taxa de glicose sanguínea (glicemia final) pelo método enzimático colorimétrico da glicose-oxidase (HENRY, 1974).

3.5. Processamento tecidual

Após o sacrifício, o intestino delgado de cada indivíduo foi retirado, do esfíncter pilórico até a válvula ileocecal. Em seguida, o comprimento e o peso intestinal foram medidos. Após a realização destas medidas, cada intestino delgado foi separado em três segmentos: duodeno (proximal), jejuno (medial) e íleo (distal).

Para a realização das análises histológicas, histoquímicas, morfométricas e ultra-estruturais foram escolhidos três indivíduos de cada grupo levando em consideração os valores de glicemia obtidos 96 horas antes da morte, de forma que representassem o padrão do grupo. Desta forma, os três indivíduos com níveis de glicemia mais próximos da média de seu grupo, tiveram amostras de duodeno, jejuno e íleo processadas para a microscopia de luz e para a microscopia eletrônica de transmissão.

Para a microscopia de luz, amostras de cada um dos três segmentos foram fixadas em Bouin, embebidas em tampão fosfato de sódio, desidratadas em graduações crescentes de etanol (70%, 80%, 90% e 95%) e emblocadas em historesina (Leica). Os materiais foram seccionados no micrótomo Leica RM2145 em cortes transversais com espessura de 6 micrômetros. Os cortes foram colocados sobre lâminas de vidro e, após a secagem (estufa a 37°C), foram corados através das seguintes técnicas histológicas e histoquímicas:

- Hematoxilina e Eosina (histologia de rotina): Os cortes foram hidratados (1 minuto), corados com hematoxilina (10 minutos), lavados e corados com eosina (5 minutos). Em seguida, os cortes foram lavados em água corrente e secados à temperatura ambiente (adaptado de JUNQUEIRA; JUNQUEIRA, 1983)

- Azul de Bromofenol (proteínas): Os cortes foram corados com o azul de bromofenol (60 minutos), lavados em ácido acético 0,5% (1 a 5 minutos), lavados em água corrente (5 a 15 minutos) e secados à temperatura ambiente (adaptado de JUNQUEIRA; JUNQUEIRA, 1983);

- Azul de Toluidina (ácidos nucleicos e estruturas ácidas): Os cortes foram hidratados, corados na solução de azul de toluidina pH = 3,5 pré-aquecida (60 minutos na estufa a 60°C) e lavados em água destilada. Em seguida, foram imersos em solução aquosa de metabissulfito de sódio ou potássio e secados à temperatura ambiente (adaptado de JUNQUEIRA; JUNQUEIRA, 1983);

- PAS (Ácido Periódico de Schiff) (polissacarídeos neutros): Os cortes foram corados na solução de ácido periódico de Schiff 0,4% por 10 minutos, lavados em água destilada, colocados no reagente de Schiff (60 minutos no escuro). Em seguida, foram lavados em água sulfurosa (3 minutos), água corrente por 20 minutos e secados à temperatura ambiente (adaptado de MCMANUS, 1946);

- PAS-Alcian Blue (polissacarídeos neutros e ácidos): Os cortes foram hidratados em água destilada, corados com o azul de Alcian pH = 2,5 (30 minutos), novamente lavados em água destilada e, em seguida, corados com o ácido periódico de Schiff 1% (5 minutos). Após outra lavagem em água destilada, os cortes foram colocados no reativo de Schiff (30 minutos no escuro), lavados em água sulfurosa (1 minuto), água corrente (10 minutos) e secados à temperatura ambiente (adaptado de MCMANUS, 1946);

- Picrosirius-Hematoxilina (fibras colágenas totais): Os cortes foram corados na solução de picrosirius (60 minutos na estufa a 60°C), lavados em água e corados com hematoxilina (10 minutos). Em seguida, foram lavados novamente em água corrente e secados à temperatura ambiente (adaptado de JUNQUEIRA; JUNQUEIRA, 1983);

- Prata Amoniacal (fibras reticulares): os cortes foram colocados em água destilada, oxidados em permanganato de potássio a 2% por 3 minutos e em seguida lavados em água corrente por 2 minutos. Após isso, foram diferenciados com solução de metabissulfito a 2% por 3 minutos, lavados em água corrente por 2 minutos, e banhados na solução de sulfato férrico amoniacal por 3 minutos. Os cortes foram então lavados em água corrente por 2 minutos e colocados em água destilada (2x de 30 segundos). Sequencialmente, foram impregnados na solução de prata amoniacal diluída a 1:8, durante 30 minutos. Os cortes foram então lavados 3 vezes em água destilada por 20 segundos, cada vez, e colocados na solução de formaldeído por 9 minutos. Em seguida, foram lavados por 3 minutos em água corrente e banhados em água destilada. Na sequência, foi executada a viragem em cloreto de ouro a 0,2% por 30 minutos e os cortes foram então mergulhados em água destilada, reduzidos na solução de metabissulfito de potássio por 3 minutos, fixados em solução de tiosulfato de sódio a 2% por 3 minutos, lavados em água corrente por 2 minutos e secados à temperatura ambiente (adaptado de JUNQUEIRA; JUNQUEIRA, 1983);

Após a realização das técnicas histoquímicas, todas as lâminas foram montadas permanentemente em bálsamo sintético. Os materiais foram observados e fotografados ao fotomicroscópio Leica DM2000, acoplado à câmera Leica DFC280 conectada a um computador, utilizando o software Leica IM50.

Para a microscopia eletrônica de transmissão, amostras de duodeno, jejuno e íleo foram fixadas em glutaraldeído 2,5% e tampão cacodilato de sódio 0,1M (pH 7,2) durante 2 horas na geladeira. A seguir, foram efetuadas duas lavagens em tampão cacodilato de sódio com duração de 15 minutos cada uma e, em seguida, foi realizada a pós-fixação em tetróxido de ósmio a 1%, durante 2 horas no escuro. Os materiais foram então lavados duas vezes por 15 minutos no mesmo tampão. Para a contrastação, os materiais foram colocados em acetato de uranila 1% dissolvido em álcool 10% por 4 horas, sendo, em seguida, desidratados em alcoóis (70 a 100%) e, posteriormente, embebidos em resina Epon mais acetona (1:1) por 24 horas, sob agitação. Os materiais foram então incluídos em resina Epon pura e levados à estufa por 72 horas a 60°C para polimerização.

Após a obtenção dos blocos de resina, os materiais foram seccionados no ultramicrotomo Porter Blum, colocados em grades de cobre e, em seguida, contrastados em acetato de uranila (45 minutos) e citrato de chumbo (15 minutos) (REYNOLDS, 1963). Em seguida, foram analisados e fotografados ao microscópio eletrônico de transmissão Phillips CM100 do Laboratório de Microscopia Eletrônica - Departamento de Biologia - Unesp - Rio Claro.

3.6. Análise dos resultados histoquímicos

A análise dos resultados histoquímicos foi realizada com base nos padrões de coloração observados em cada técnica histoquímica. Foram considerados os graus de intensidade das reações histoquímicas observados nas 3 porções do intestino delgado de cada indivíduo, em cada grupo de tratamento, atribuindo graus de reação (símbolo “+”) em cada uma das análises. Para reações pouco intensas, atribuiu-se o grau + e, para as mais intensas, ++++. Para reações com intensidades intermediárias foram atribuídos os graus ++ e +++.

Em cada grupo, as técnicas foram inicialmente analisadas de forma a comparar os três indivíduos. Esta análise inicial buscou observar em cada técnica o padrão de reação histoquímica de cada grupo, onde dois indivíduos que apresentassem intensidades de reações histoquímicas semelhantes fossem considerados representativos da maioria. Em todas estas comparações, sempre houve uma maioria que definiu a intensidade representativa de cada

grupo. Uma vez estabelecido o padrão, um dos dois indivíduos de cada grupo foi escolhido para representá-lo na análise comparativa final, realizada através da comparação das fotomicrografias de cada grupo, em cada técnica histoquímica.

As técnicas Azul de Bromofenol, Azul de Toluidina e PAS foram analisadas de forma geral para a observação de proteínas, ácidos nucleicos e polissacarídeos neutros, respectivamente, distribuídos pelos tecidos intestinais. As técnicas PAS-Alcian Blue, Picrosirius-Hematoxilina e Prata Amoniacal foram analisadas de forma específica, respectivamente, para a observação de polissacarídeos ácidos presentes nas células caliciformes, fibras colágenas totais e fibras reticulares, sendo os dois tipos de fibras presentes na camada submucosa do intestino delgado.

3.7. Análise dos resultados ultra-estruturais

Assim como realizado nas análises histoquímicas, as células caliciformes foram estudadas em cada grupo, de forma a comparar os três indivíduos. Esta análise inicial buscou o padrão ultra-estrutural de cada célula caliciforme em cada grupo, onde dois indivíduos que apresentassem padrões semelhantes fossem considerados representativos. Uma vez estabelecido o padrão, um dos dois indivíduos de cada grupo foi escolhido para representá-lo na análise comparativa final, realizada por meio da comparação das ultramicrografias de cada grupo.

3.8. Morfometria e Quantificações

Todas as medidas histomorfométricas foram realizadas para cada segmento intestinal, em cada grupo de tratamento, para cada um dos três indivíduos considerados, tomando-se como base um corte transversal submetido à técnica histológica Hematoxilina e Eosina. Foram medidos os comprimentos de 10 vilosidades intestinais e 10 glândulas intestinais, escolhidas aleatoriamente. Os números totais de vilosidades e glândulas foram avaliados através de quantificações. Para a melhora da qualidade dos resultados, foram consideradas apenas as vilosidades que apresentaram continuidade com o estroma da camada mucosa e as glândulas que estavam no mesmo plano de secção transversal. Além destes parâmetros, foram calculadas as espessuras médias das camadas mucosa, submucosa, muscular interna e muscular externa, medindo-se a distância entre os limites de cada uma, em 10 regiões distintas do corte transversal, escolhidas de forma aleatória.

Com auxílio da técnica PAS, foi avaliado o número de células caliciformes em cada vilosidade e glândula intestinal consideradas na quantificação total destas estruturas. A partir da obtenção destes dados, foi calculado o número médio de células caliciformes por vilosidade e glândula intestinal.

As medidas realizadas através da microscopia eletrônica de transmissão também foram feitas em cada segmento, para os três indivíduos em cada grupo de tratamento. Porém, foi tomado como referência um corte ultrafino com cerca de um quarto da circunferência intestinal. Para cada indivíduo, foram escolhidas, ao acaso 3 células caliciformes que se apresentassem inteiras, do ápice até a base celular. Após a obtenção das imagens, foram medidas a área ocupada pela secreção (área granular) e a área celular total, para a determinação da superfície citoplasmática ocupada pelos grânulos de secreção.

Os dados morfométricos referentes à microscopia de luz foram obtidos com o auxílio do software analisador de imagens Leica Qwin. Para a obtenção dos dados ultra-estruturais, foi utilizado o software ImageJ.

3.9. Análise estatística

Para a detecção de possíveis diferenças em cada parâmetro avaliado, entre os diferentes grupos de tratamento, foi utilizada a análise de variância ANOVA-one way (SigmaPlot 11.0). Nos casos em que houve significância estatística, os dados foram analisados pela aplicação do teste *post-hoc* de Bonferroni, com nível de significância estabelecido em 5% ($P < 0,05$). Quando houve falhas nos testes de normalidade dos dados ou na igualdade de variâncias, foi utilizado o teste de Kruskal-Wallis, com a aplicação do teste *post-hoc* de Dunn para os casos de significância estatística.

4. RESULTADOS

4.1. Dados básicos

Os dados referentes à evolução do peso dos animais estão apresentados na Tabela 1 e Figura 1. Ao longo das semanas de tratamento em questão, foi possível observar o ganho de peso dos animais controles em contraste à perda de peso dos animais diabéticos. A partir da terceira semana de treinamento, a diferença de peso entre os grupos diabéticos e os grupos controles passou a ser significativa ($P < 0,05$), aumentando com o passar das semanas. Ao longo de todo o período de análise, os grupos controles não apresentaram diferenças significativas entre si, assim como os grupos diabéticos.

Com relação à glicemia final, os resultados estão apresentados na Tabela 2 e Figura 2. De uma forma geral, os grupos diabéticos apresentaram valores finais de glicemia significativamente maiores, quando comparados aos grupos controles ($P < 0,05$). Entre os grupos controles, assim como entre os grupos diabéticos, não foram observadas diferenças significativas.

A Tabela 3 e a Figura 3 mostram os dados de ingestão hídrica e alimentar ao longo das semanas de tratamento em questão. Quanto aos dados de ingestão hídrica, foi possível perceber o alto consumo de água pelos ratos dos grupos diabéticos, em comparação aos indivíduos dos grupos controles. Este aumento permaneceu significativo durante todo o período, entre o grupo DT e os grupos controles. Entre o grupo DS e os grupos controles, este aumento apresentou-se significativo, principalmente em comparação ao grupo CT ($P < 0,05$). Com relação à ingestão alimentar, observou-se que os animais diabéticos demonstraram aumento significativo da ingestão de ração, quando comparados aos grupos controles, principalmente a partir da terceira semana de tratamento ($P < 0,05$). Entre os grupos controles, assim como entre os grupos diabéticos, não foram observadas diferenças significativas.

Os resultados referentes ao peso intestinal e comprimento intestinal estão apresentados na Tabela 4 e Figura 4. Os animais diabéticos apresentaram valores de peso e comprimento intestinais significativamente maiores que os indivíduos dos grupos controles ($P < 0,05$). Os grupos CT e CS não apresentaram diferenças significativas entre si, para ambas as variáveis, assim como os grupos DT e DS.

4.2. Histoquímica

Os resultados dos graus de intensidade das reações histoquímicas atribuídos às diferentes técnicas, nos três segmentos intestinais, estão apresentados nas Tabelas 5 e 6.

Por meio da análise realizada com a técnica Azul de Bromofenol, observou-se que todos os grupos de tratamento apresentaram o mesmo padrão de reação histoquímica no duodeno. Foi possível observar uma leve diminuição da intensidade de reação na camada submucosa dos grupos diabéticos em comparação aos controles (Figura 5). No jejuno, os grupos DS e CS mostraram reações gerais iguais, porém mais intensas que os grupos treinados, os quais apresentaram intensidades de reação geral semelhantes entre si. Assim, como no duodeno foi identificada uma leve diminuição da intensidade de reação na camada submucosa dos grupos diabéticos (Figura 6). No íleo, os grupos DS e CT apresentaram reação menos intensa que o grupo CS, evidenciada principalmente nas glândulas intestinais. O grupo DT exibiu reações mais intensas que o grupo DS, de forma semelhante ao grupo CS. (Figura 7).

Na técnica Azul de Toluidina foi observado em todos os grupos de tratamento o mesmo padrão de reação histoquímica no duodeno, não sendo evidenciadas diferenças (Figura 8). No jejuno, o grupo CT exibiu uma intensidade de reação menos intensa os demais grupos, os quais mostraram reações iguais. Esta diminuição foi evidenciada na camada muscular, nas glândulas intestinais e nas vilosidades intestinais (Figura 9). No íleo, o grupo CS apresentou intensidade de reação mais fraca que o restante dos grupos, os quais exibiram reações semelhantes. As reações menos intensas foram observadas nas glândulas intestinais e nas vilosidades intestinais (Figura 10).

Pela realização da técnica PAS, foi possível constatar que todos os grupos exibiram o mesmo padrão de reação histoquímica no duodeno e no jejuno, não sendo observadas diferenças relevantes (Figuras 11 e 12). No íleo, os grupos controles mostraram reações semelhantes, porém menos intensas que nos grupos diabéticos, principalmente, nas vilosidades intestinais. Os grupos DS e DT apresentaram intensidades de reação iguais (Figura 13).

Com relação à técnica PAS-Alcian Blue, em todos os grupos de tratamento foram observados os mesmos padrões de reação histoquímica no duodeno, jejuno e íleo, não sendo detectadas quaisquer diferenças (Figuras 14, 15 e 16).

Por meio da técnica Picrosirius-Hematoxilina, observou-se que, no duodeno e no íleo, o grupo CS apresentou intensidade de reação maior que os outros grupos, os quais exibiram

reações com intensidades semelhantes (Figuras 17 e 19). No jejuno, os grupos controles exibiram reações iguais, porém mais intensas que nos grupos diabéticos. Os grupos DS e DT apresentaram intensidades de reação semelhantes (Figura 18).

A técnica Prata Amoniacal evidenciou uma reação menos intensa no grupo DS, em comparação ao grupo CS, na região do duodeno. Ainda neste segmento, o grupo CT apresentou intensidade de reação mínima, bastante inferior aos outros grupos. No grupo DT observou-se reação mais intensa que no grupo DS, sendo semelhante ao grupo CS. (Figura 20). No jejuno, todos os grupos de tratamento exibiram intensidades de reação semelhantes (Figura 21). No íleo, o grupo CS apresentou reação mais intensa que nos outros grupos, os quais apresentaram intensidades de reação semelhantes (Figura 22).

4.3. Histomorfometria e quantificações

Os resultados histomorfométricos estão apresentados na Tabela 7, para cada um dos segmentos intestinais. Os aspectos histológicos gerais do duodeno, jejuno e íleo, podem ser observados, respectivamente, nas Figuras 23, 24 e 25.

No duodeno e no jejuno, observou-se que os indivíduos do grupo DS apresentaram vilosidades intestinais maiores que as observadas no grupo CS ($P < 0,05$). Em ambos os segmentos, não foram encontradas diferenças significativas no comprimento das vilosidades intestinais entre os grupos controles, assim como entre os grupos diabéticos. Já no íleo, os grupos DS e CS não apresentaram diferenças significativas entre si. Além disso, os grupos controles e os grupos diabéticos também não exibiram diferenças entre si (Figura 26).

Com relação ao comprimento das glândulas intestinais, foi observado que na região do duodeno, o grupo CT apresentou glândulas menores que o grupo CS ($P < 0,05$). Nas comparações restantes neste segmento intestinal e nas demais regiões do intestino delgado, não foram evidenciadas diferenças significativas entre os grupos de tratamento (Figura 27).

Nas regiões do duodeno e do íleo, não foram encontradas diferenças significativas entre os grupos de tratamento quanto à espessura da camada mucosa. No jejuno, houve um aumento significativo na espessura desta camada no grupo DS, em comparação ao grupo CS ($P < 0,05$). Com relação aos grupos controles, não foram observadas diferenças significativas, assim como entre os grupos diabéticos (Figura 28)

Ao longo dos três segmentos intestinais, a espessura da camada submucosa não foi alterada de forma significativa entre os grupos de tratamento (Figura 29).

Os dados referentes à espessura da camada muscular interna indicam que não houve diferenças significativas entre os grupos DS e CS, ao longo das três regiões intestinais. No duodeno, o grupo CT apresentou uma diminuição significativa da espessura desta camada intestinal, quando comparado ao grupo CS ($P < 0,05$). Com relação aos grupos diabéticos, não foram observadas diferenças significativas na espessura desta camada, para este segmento intestinal. Na região do jejuno, não houve diferenças significativas entre os grupos controles, nem entre os grupos diabéticos. No íleo, não foram encontradas diferenças significativas entre os grupos CT e CS, porém, entre os grupos diabéticos, houve uma diminuição significativa da espessura da muscular interna no grupo DT ($P < 0,05$) (Figura 30).

Quanto à espessura da camada muscular externa, foram observadas diferenças significativas entre os grupos de tratamento, apenas, entre os grupos CT e CS, no duodeno ($P < 0,05$). O grupo CT apresentou valores de espessura menores que os do grupo CS. Nas outras comparações entre grupos, nos demais segmentos intestinais, não foram evidenciadas diferenças significativas (Figura 31).

Com relação às contagens totais de vilosidades e glândulas intestinais por secção transversal, não houve diferenças significativas entre os grupos de tratamento, ao longo dos três segmentos intestinais (Figuras 32 e 33).

No duodeno e no jejuno, não foram observadas diferenças significativas entre os grupos de tratamento, quanto ao número de células calciformes em vilosidades intestinais. No íleo, o grupo DS apresentou aumento significativo destas células em comparação ao grupo CS ($P < 0,05$). Na comparação entre os grupos CT e CS, não foram encontradas diferenças significativas para este parâmetro. Entre os grupos diabéticos, o número de células calciformes por vilosidade foi significativamente menor no grupo DT ($P < 0,05$), sendo estes valores estatisticamente iguais aos encontrados no grupo CS (Figura 34).

Com relação ao número de células calciformes em glândulas intestinais, não foram observadas diferenças significativas entre os grupos de tratamento, na região do duodeno. No jejuno e no íleo, o grupo DS apresentou aumento significativo no número de células calciformes por glândula em comparação ao grupo CS ($P < 0,05$). Nestes segmentos, o grupo CT não apresentou diferenças significativas quando comparado ao grupo CS. Entre os grupos diabéticos também não foram encontradas alterações para este parâmetro (Figura 35).

4.4. Ultra-estrutura e morfometria de células caliciformes

Ao longo dos três segmentos do intestino delgado, as células caliciformes apresentaram características ultra-estruturais gerais bastante semelhantes entre os grupos de tratamento, havendo, apenas, algumas diferenças.

Estas células se apresentaram bastante alongadas, da região basal até o ápice, contendo um grande acúmulo de grânulos de secreção na região apical, como pode ser observado na Figura 36. O núcleo celular, localizado na região basal da célula, possui forma alongada e apresenta muito pouca heterocromatina, distribuída, principalmente, ao longo da região interna do envoltório nuclear. Há bastante eucromatina e, em algumas das células analisadas, foi possível observar nucléolos bem desenvolvidos (Figura 37B).

Ao redor do núcleo, observou-se grandes quantidades de retículo endoplasmático rugoso (RER). Além disso, foi possível encontrar RER ao longo das membranas laterais da célula. Na região do duodeno, o grupo DS exibiu extensões de RER levemente mais desenvolvidas que nos outros grupos de tratamento, ao redor do núcleo e nas laterais da célula (Figuras 38 e 39). No grupo DS foi observada uma rede de membranas mais extensa e elaborada que nos demais grupos. A quantidade de ribossomos aderidos não se alterou de forma evidente. Nas células caliciformes do jejuno, não foram observadas diferenças entre os grupos quanto às características ultra-estruturais do RER (Figuras 40 e 41). Já no íleo, observou-se a diminuição na extensão do RER no grupo DS, em comparação aos outros grupos, como mostram as figuras 42 e 43.

Próximas às extensões de RER foram encontradas algumas mitocôndrias, tanto entre o núcleo e a membrana plasmática basal (Figura 37B), como entre o núcleo e o início da região de acúmulo dos grânulos de secreção. A distribuição e quantidade destas organelas mantiveram-se semelhantes em todos os grupos de tratamento, ao longo das três regiões intestinais, apresentando aspectos estruturais normais.

Próximos ao núcleo e voltados para o pólo apical da célula, foram observados complexos de Golgi bastante desenvolvidos, agrupados ou isolados, apresentando cisternas geralmente espessas. No duodeno, os complexos de Golgi observados no grupo DS exibiram um padrão de desenvolvimento maior com relação ao grupo CS, exibindo leve aumento no número e complexidade de cisternas, que se mostraram com maior grau de espessamento. Os grupos CT e DT exibiram complexos de Golgi com um padrão estrutural mais desenvolvido que o observado no grupo CS, mas ainda sim, em menor grau que o observado no grupo DS (Figuras 38 e 39). No jejuno, a característica estrutural dos complexos de Golgi foi a mesma

em todos os grupos de tratamento (Figuras 40 e 41). No íleo, novamente o grupo DS apresentou maior desenvolvimento do complexo de Golgi, com relação aos demais grupos (Figuras 42 e 43).

Na região do ápice celular, foram observados muitos grânulos de secreção provenientes dos complexos de Golgi, como mostra a Figura 37A. De uma forma geral, os grânulos apresentaram formatos circulares, às vezes ovalados, em tamanhos variados, com conteúdo bastante elétron-lúcido. Estas características não variaram dentro de cada célula, nem entre as células representativas de cada grupo de tratamento, considerando os três segmentos intestinais.

Ainda referente aos grânulos de secreção, foram realizadas medidas morfométricas de área granular e área celular total para o cálculo da porcentagem da superfície celular ocupada pelos grânulos de secreção. Os resultados estão apresentados na Tabela 8 e na Figura 44. As células caliciformes presentes no duodeno e no íleo mostraram áreas percentuais de secreção semelhantes entre os grupos de tratamento, não havendo diferenças significantes entre os valores calculados. No jejuno, houve um aumento significativo do percentual no grupo CT em comparação aos demais grupos ($P < 0,05$), os quais se mostraram semelhantes entre si.

4.5. Tabelas e Figuras

Tabela 1. Evolução do peso corpóreo.

| Períodos | Grupos de tratamento | | | |
|----------|----------------------|-------------------|----------------------------------|---------------------------------|
| | Controle sedentário | Controle treinado | Diabético sedentário | Diabético treinado |
| Semana 1 | 461.675 ± 25.992 | 462.220 ± 54.030 | 389.200 ± 80.344 | 359.270 ± 62.294 ^{a,b} |
| Semana 2 | 466.700 ± 27.278 | 460.950 ± 60.179 | 388.800 ± 92.803 | 357.120 ± 49.065 ^{a,b} |
| Semana 3 | 476.987 ± 28.704 | 469.820 ± 57.167 | 371.930 ± 63.191 ^{a,b} | 357.220 ± 47.573 ^{a,b} |
| Semana 4 | 484.200 ± 32.267 | 479.100 ± 55.810 | 339.800 ± 102.662 ^{a,b} | 333.500 ± 63.061 ^{a,b} |
| Semana 5 | 494.375 ± 31.131 | 490.600 ± 65.044 | 358.400 ± 91.220 ^{a,b} | 350.500 ± 47.724 ^{a,b} |
| Semana 6 | 500.750 ± 30.756 | 502.900 ± 59.900 | 353.400 ± 100.726 ^{a,b} | 344.630 ± 55.775 ^{a,b} |
| Semana 7 | 475.000 ± 27.969 | 484.200 ± 61.899 | 333.100 ± 96.817 ^{a,b} | 310.600 ± 58.937 ^{a,b} |

Valores expressos como média ± desvio padrão. a ≠ de CS; b ≠ de CT (ANOVA-one way, teste *post-hoc* de Bonferroni ou Kruskal-Wallis, teste *post-hoc* de Dunn; P < 0,05). Os valores de peso corpóreo estão em g.

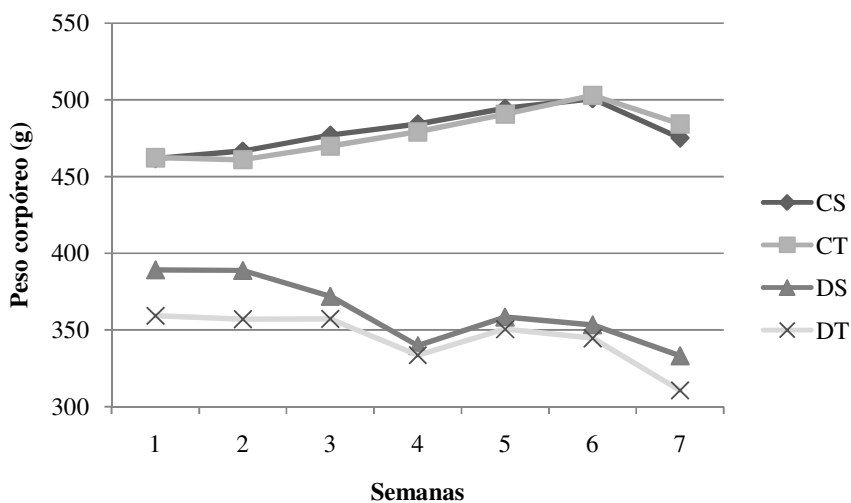
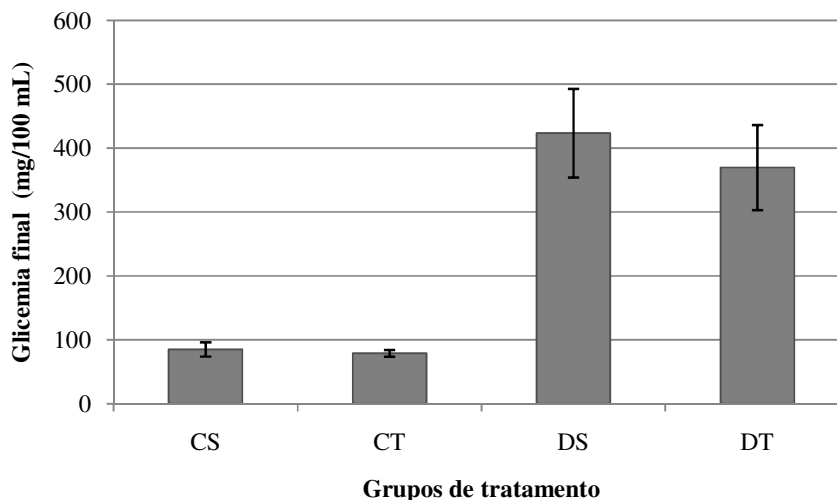


Figura 1. O gráfico mostra a evolução do peso corpóreo dos animais ao longo das semanas de experimento. Notar o ganho de peso dos animais controles ao longo do período em questão, em contraste com a perda de peso dos animais diabéticos.

Tabela 2. Glicemia final.

| | Grupos de tratamento | | | |
|------------------------|----------------------|-------------------|---------------------------------|---------------------------------|
| | Controle sedentário | Controle treinado | Diabético sedentário | Diabético treinado |
| Glicemia final (mg/dL) | 85.139 ± 11.105 | 79.144 ± 5.290 | 423.325 ± 69.451 ^{a,b} | 369.679 ± 66.468 ^{a,b} |

Valores expressos como média ± desvio padrão. a ≠ de CS; b ≠ de CT; (Kruskal-Wallis, teste *post-hoc* de Dunn; P < 0,05).

**Figura 2.** O gráfico mostra os valores finais de glicemia de cada grupo de tratamento, ao final do experimento. Observar os altos níveis glicêmicos dos animais diabéticos, em comparação aos níveis encontrados nos animais controles.**Tabela 3.** Ingestão hídrica e alimentar.

| Variáveis e período | Grupos de tratamento | | | |
|--|----------------------|-------------------|-----------------------------|------------------------------|
| | Controle sedentário | Controle treinado | Diabético sedentário | Diabético treinado |
| Ingestão hídrica (mL/rato/dia) | | | | |
| Semana 1 | 43.6 ± 9.3 | 29.7 ± 3.0 | 212.4 ± 52.3 ^b | 196.9 ± 23.6 ^b |
| Semana 2 | 48.0 ± 3.1 | 37.2 ± 9.1 | 218.0 ± 83.8 ^{a,b} | 198.6 ± 56.4 ^{a,b} |
| Semana 3 | 46.6 ± 5.5 | 56.4 ± 8.9 | 138.8 ± 75.8 ^{a,b} | 192.49 ± 14.0 ^{a,b} |
| Semana 4 | 48.5 ± 3.9 | 38.1 ± 4.2 | 165.7 ± 87.8 ^b | 234.7 ± 45.9 ^{a,b} |
| Semana 5 | 48.4 ± 3.7 | 42.3 ± 6.8 | 173.8 ± 86.1 ^b | 233.4 ± 44.6 ^{a,b} |
| Semana 6 | 38.3 ± 2.6 | 31.8 ± 3.4 | 167.7 ± 55.3 ^b | 224.5 ± 64.1 ^{a,b} |
| Semana 7 | 39.8 ± 5.1 | 32.0 ± 5.9 | 150.9 ± 43.1 ^{a,b} | 161.7 ± 28.8 ^{a,b} |
| Ingestão alimentar (g/rato/dia) | | | | |
| Semana 1 | 25.5 ± 7.8 | 9.8 ± 2.3 | 50.0 ± 11.2 ^b | 47.8 ± 7.2 ^b |
| Semana 2 | 28.4 ± 1.9 | 23.0 ± 63.2 | 45.6 ± 8.9 ^b | 49.7 ± 6.5 ^{a,b} |
| Semana 3 | 31.3 ± 2.1 | 33.4 ± 6.2 | 55.8 ± 14.7 ^{a,b} | 52.3 ± 4.5 ^{a,b} |
| Semana 4 | 26.8 ± 2.1 | 25.9 ± 2.7 | 49.3 ± 8.9 ^{a,b} | 50.7 ± 7.2 ^{a,b} |
| Semana 5 | 26.8 ± 2.0 | 28.7 ± 4.5 | 49.7 ± 8.8 ^{a,b} | 50.4 ± 6.9 ^{a,b} |
| Semana 6 | 20.2 ± 2.5 | 25.6 ± 2.8 | 47.0 ± 6.7 ^{a,b} | 41.8 ± 9.2 ^{a,b} |
| Semana 7 | 20.1 ± 2.4 | 25.6 ± 5.0 | 47.3 ± 7.2 ^{a,b} | 41.6 ± 9.4 ^{a,b} |

Valores expressos como média ± desvio padrão. a ≠ de CS; b ≠ de CT; (Kruskal-Wallis, teste *post-hoc* de Dunn; P < 0,05).

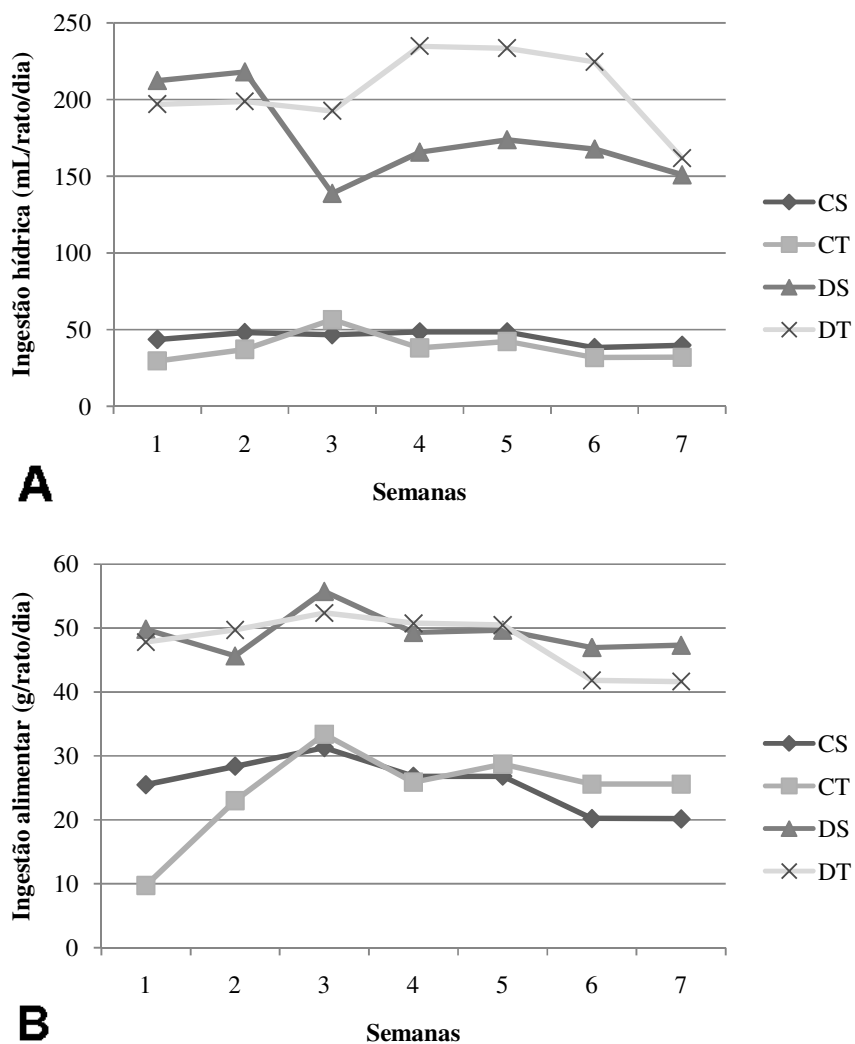


Figura 3. Ingestão hídrica e alimentar. A figura mostra em **A** os valores de ingestão hídrica e em **B**, os valores de ingestão alimentar, ambos ao longo das semanas de experimento. Observar o aumento destas duas variáveis nos grupos diabéticos, em comparação aos grupos controles.

Tabela 4. Peso intestinal e comprimento intestinal.

| Variáveis | Grupos de tratamento | | | |
|-----------------------------|----------------------|-------------------|---------------------------------|---------------------------------|
| | Controle sedentário | Controle treinado | Diabético sedentário | Diabético treinado |
| Peso intestinal (g) | 13.388 ± 1.896 | 13.560 ± 2.287 | 21.040 ± 6.083 ^{a,b} | 20.503 ± 3.193 ^{a,b} |
| Comprimento intestinal (cm) | 110.875 ± 5.129 | 111.950 ± 5.833 | 133.140 ± 13.178 ^{a,b} | 143.300 ± 11.655 ^{a,b} |

Valores expressos como média ± desvio padrão. a ≠ de CS; b ≠ de CT; (Kruskal-Wallis, teste *post-hoc* de Dunn; P < 0,05).

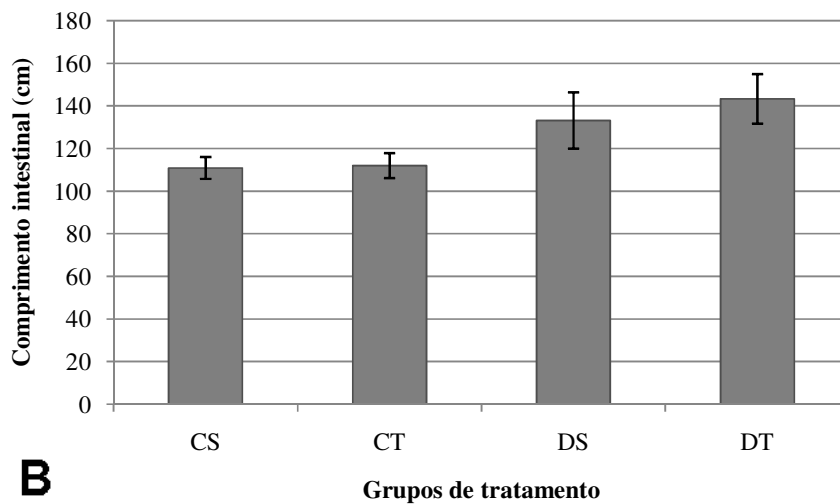
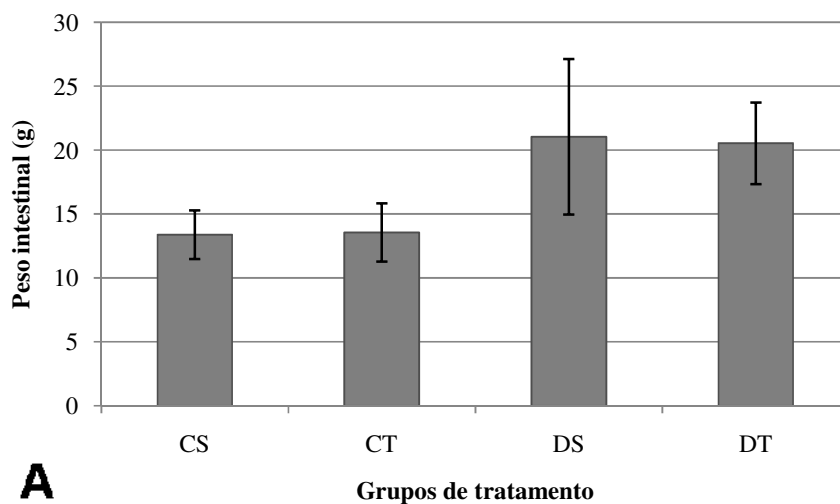


Figura 4. Dados básicos do intestino delgado. A figura mostra em **A** os valores de peso intestinal e em **B**, os valores de comprimento intestinal, ambos em cada grupo de tratamento. Observar o aumento destas duas variáveis nos grupos diabéticos, em comparação aos grupos controles.

Tabela 5. Análise histoquímica total do intestino delgado.

| Segmento | Grupo | Rato | Técnica | | | | | |
|----------|-------|------|---------|--------|------|---------|-------|-------|
| | | | A. Brom | A. Tol | PAS | PAS-Alc | Picro | Prata |
| Duodeno | CS | 1 | +++ | +++ | ++++ | +++ | +++ | ++ |
| | | 2 | ++ | +++ | +++ | +++ | +++ | +++ |
| | | 3 | +++ | +++ | +++ | +++ | +++ | +++ |
| | CT | 1 | +++ | +++ | +++ | +++ | ++ | + |
| | | 2 | +++ | +++ | +++ | +++ | + | + |
| | | 3 | +++ | +++ | +++ | +++ | ++ | + |
| | DS | 1 | +++ | +++ | +++ | +++ | + | +++ |
| | | 2 | +++ | ++ | ++ | +++ | ++ | ++ |
| | | 3 | +++ | +++ | +++ | +++ | ++ | ++ |
| | DT | 1 | +++ | +++ | +++ | +++ | ++ | ++ |
| | | 2 | ++ | +++ | +++ | +++ | +++ | +++ |
| | | 3 | +++ | +++ | ++++ | +++ | ++ | +++ |
| Jejuno | CS | 1 | +++ | +++ | +++ | +++ | +++ | + |
| | | 2 | +++ | +++ | +++ | +++ | +++ | ++ |
| | | 3 | ++ | +++ | ++++ | +++ | +++ | ++ |
| | CT | 1 | ++ | ++ | +++ | +++ | + | +++ |
| | | 2 | ++ | ++ | +++ | +++ | +++ | ++ |
| | | 3 | ++ | ++ | +++ | +++ | +++ | ++ |
| | DS | 1 | +++ | +++ | +++ | +++ | ++ | ++ |
| | | 2 | +++ | +++ | +++ | +++ | ++ | ++ |
| | | 3 | ++ | +++ | +++ | +++ | ++ | ++ |
| | DT | 1 | ++ | +++ | +++ | +++ | ++ | + |
| | | 2 | + | ++ | +++ | +++ | ++++ | ++ |
| | | 3 | ++ | +++ | +++ | +++ | ++ | ++ |
| Íleo | CS | 1 | +++ | ++ | ++ | +++ | ++++ | +++ |
| | | 2 | +++ | + | ++ | +++ | ++++ | +++ |
| | | 3 | +++ | ++ | ++ | +++ | +++ | +++ |
| | CT | 1 | ++ | +++ | +++ | +++ | +++ | ++ |
| | | 2 | ++ | ++ | ++ | +++ | +++ | +++ |
| | | 3 | ++ | +++ | ++ | +++ | +++ | ++ |
| | DS | 1 | ++ | +++ | ++ | +++ | +++ | +++ |
| | | 2 | ++ | +++ | +++ | +++ | +++ | ++ |
| | | 3 | ++ | +++ | +++ | +++ | +++ | ++ |
| | DT | 1 | +++ | +++ | +++ | +++ | +++ | ++ |
| | | 2 | +++ | ++ | +++ | +++ | +++ | ++ |
| | | 3 | +++ | +++ | +++ | +++ | +++ | ++ |

Legenda: + = Reação fraca; ++ = Reação mediana; +++ = Reação intensa; ++++ = Reação muito intensa.

Tabela 6. Análise histoquímica final do intestino delgado

| Segmento | Grupo | Técnica | | | | | |
|----------|-------|---------|--------|-----|---------|-------|-------|
| | | A. Brom | A. Tol | PAS | PAS-Alc | Picro | Prata |
| Duodeno | CS | +++ | +++ | +++ | +++ | +++ | +++ |
| | CT | +++ | +++ | +++ | +++ | ++ | + |
| | DS | +++ | +++ | +++ | +++ | ++ | ++ |
| | DT | +++ | +++ | +++ | +++ | ++ | +++ |
| Jejuno | CS | +++ | +++ | +++ | +++ | +++ | ++ |
| | CT | ++ | ++ | +++ | +++ | +++ | +++ |
| | DS | +++ | +++ | +++ | +++ | ++ | ++ |
| | DT | ++ | +++ | +++ | +++ | ++ | ++ |
| Íleo | CS | +++ | ++ | ++ | +++ | ++++ | +++ |
| | CT | ++ | +++ | ++ | +++ | +++ | ++ |
| | DS | ++ | +++ | +++ | +++ | +++ | ++ |
| | DT | +++ | +++ | +++ | +++ | +++ | ++ |

Legenda: + = Reação fraca; ++ = Reação mediana; +++ = Reação intensa; ++++ = Reação muito intensa.

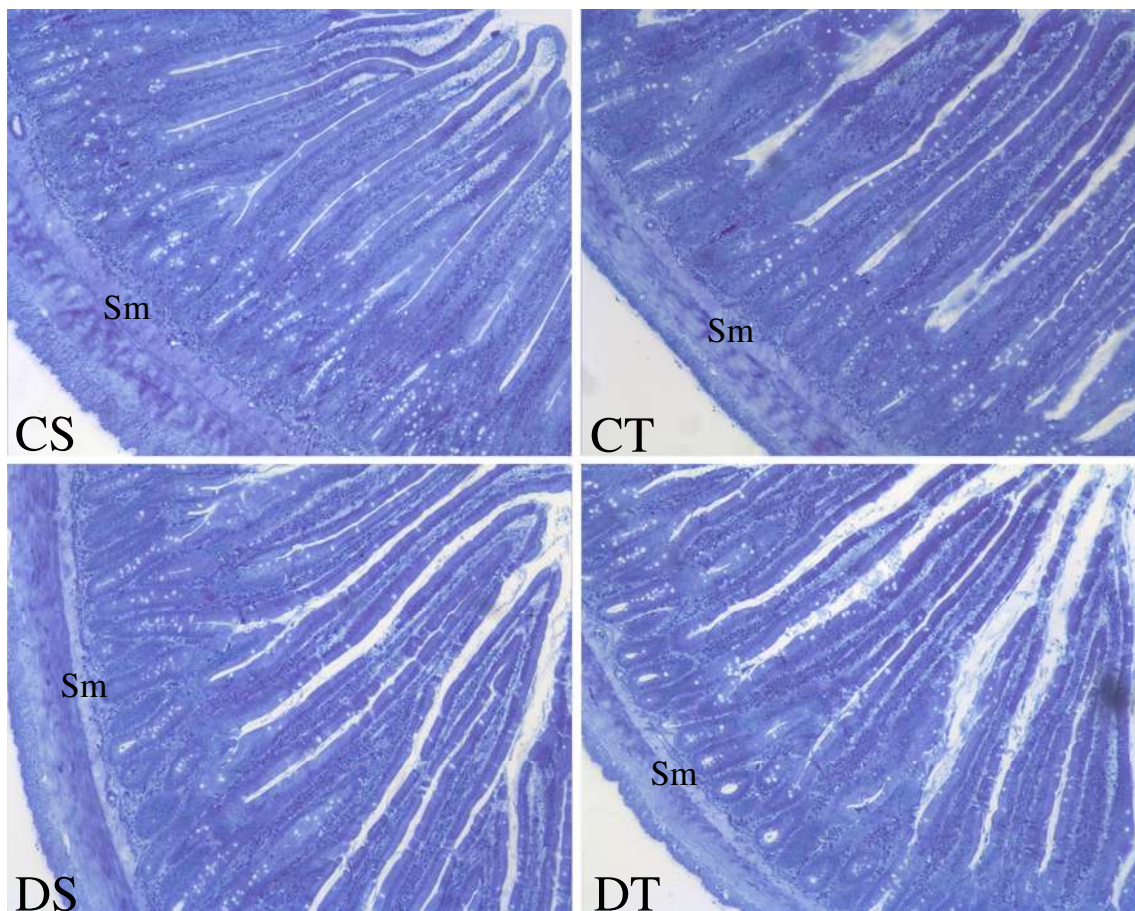


Figura 5. Duodeno submetido à técnica Azul de Bromofenol. Observar que a intensidade de reação geral foi a mesma em todos os grupos de tratamento. Notar uma leve diminuição da intensidade de reação na camada submucosa (Sm) dos grupos diabéticos. Legendas: CS = controle sedentário, CT = controle treinado, DS = diabético sedentário e DT = diabético treinado. Aumento: 100X.

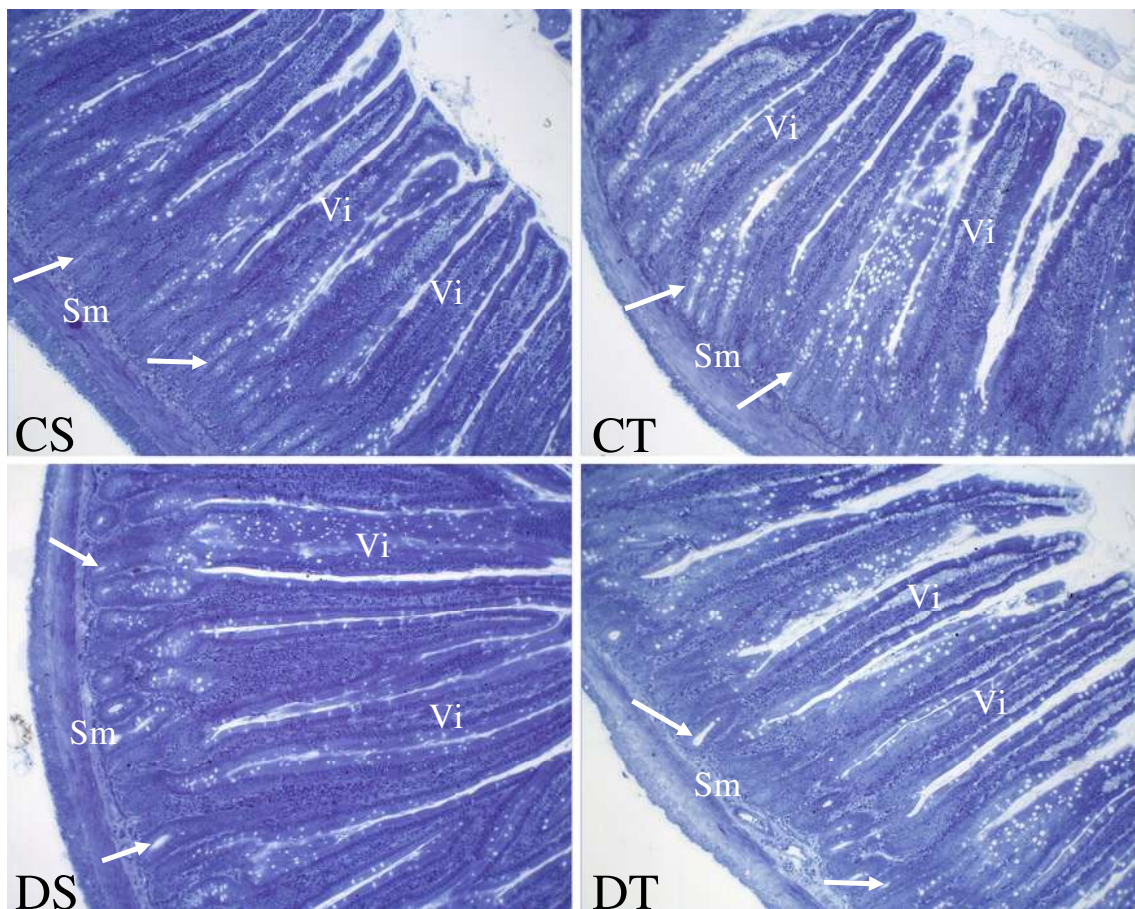


Figura 6. Jejunum submetido à técnica Azul de Bromofenol. Notar a diminuição da intensidade de reação geral nos grupos treinados em comparação aos grupos sedentários, evidenciada principalmente nas glândulas intestinais (setas) e nas vilosidades intestinais (Vi). Observar uma leve diminuição da intensidade de reação na camada submucosa (Sm) nos grupos diabéticos. Legendas: CS = controle sedentário, CT = controle treinado, DS = diabético sedentário e DT = diabético treinado. Aumento: 100X.

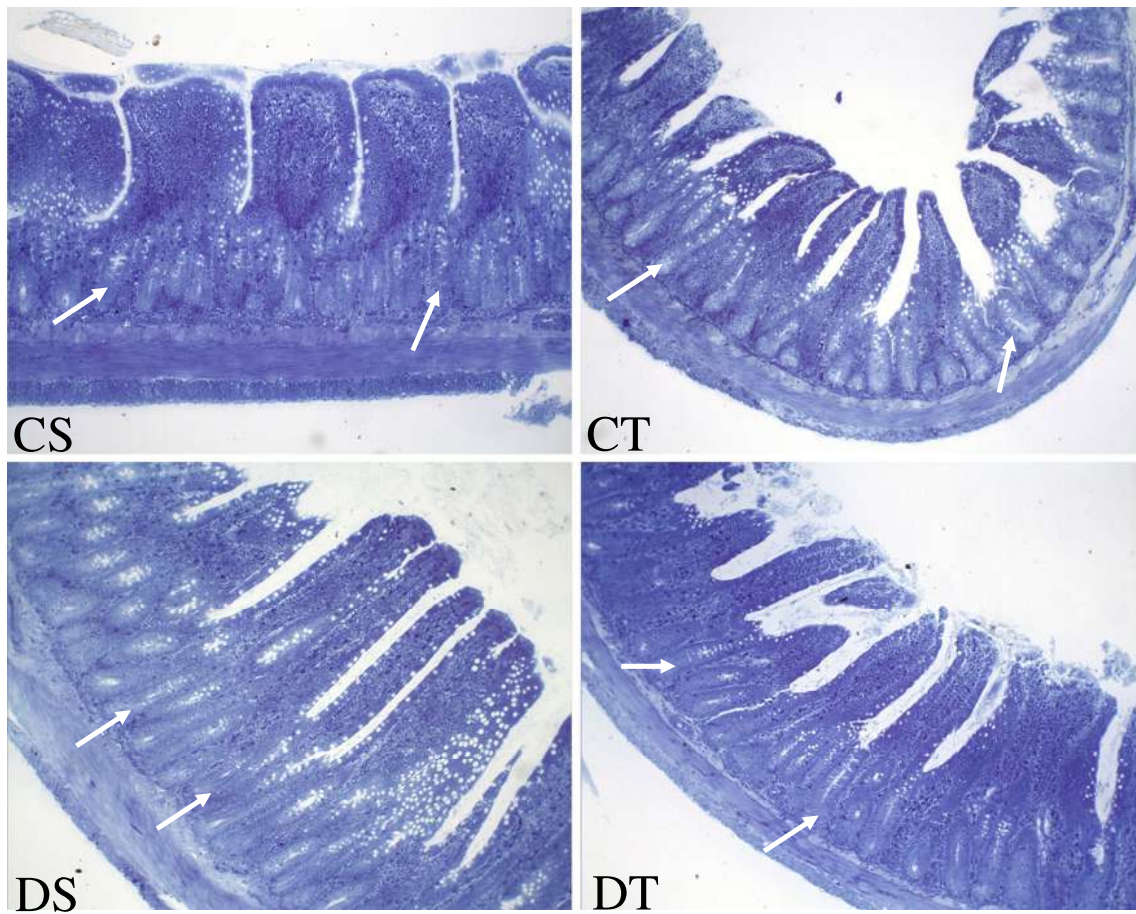


Figura 7. Íleo submetido à técnica Azul de Bromofenol. Observar que os grupos DS e CT apresentaram intensidades de reação geral menores que o grupo CS. Notar que o grupo DT se mostrou semelhante ao grupo CS. Estes aspectos foram observados, principalmente, nas glândulas intestinais (setas). Legendas: CS = controle sedentário, CT = controle treinado, DS = diabético sedentário e DT = diabético treinado. Aumento: 100X.

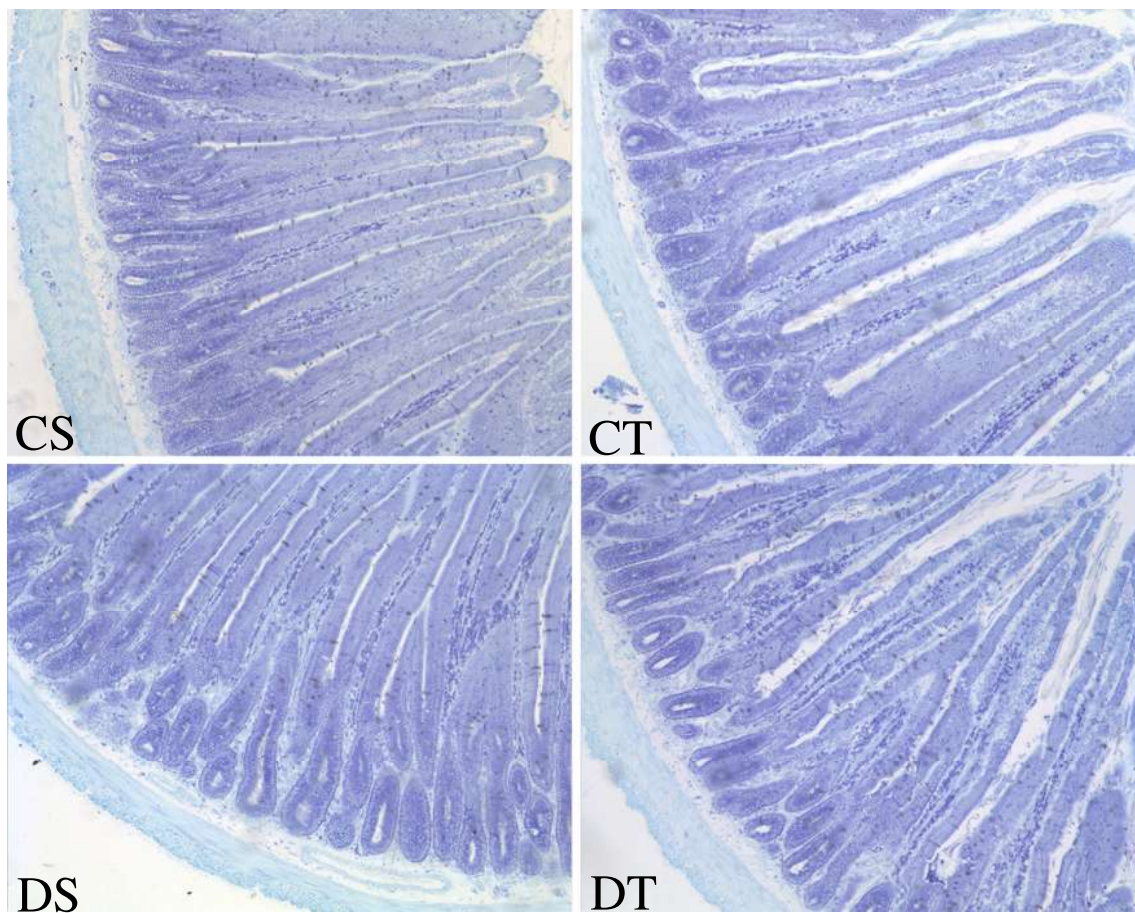


Figura 8. Duodeno submetido à técnica Azul de Toluidina. Notar que os grupos de tratamento não mostraram diferenças nas intensidades de reação geral, quando comparados. Legendas: CS = controle sedentário, CT = controle treinado, DS = diabético sedentário e DT = diabético treinado. Aumento: 100X.

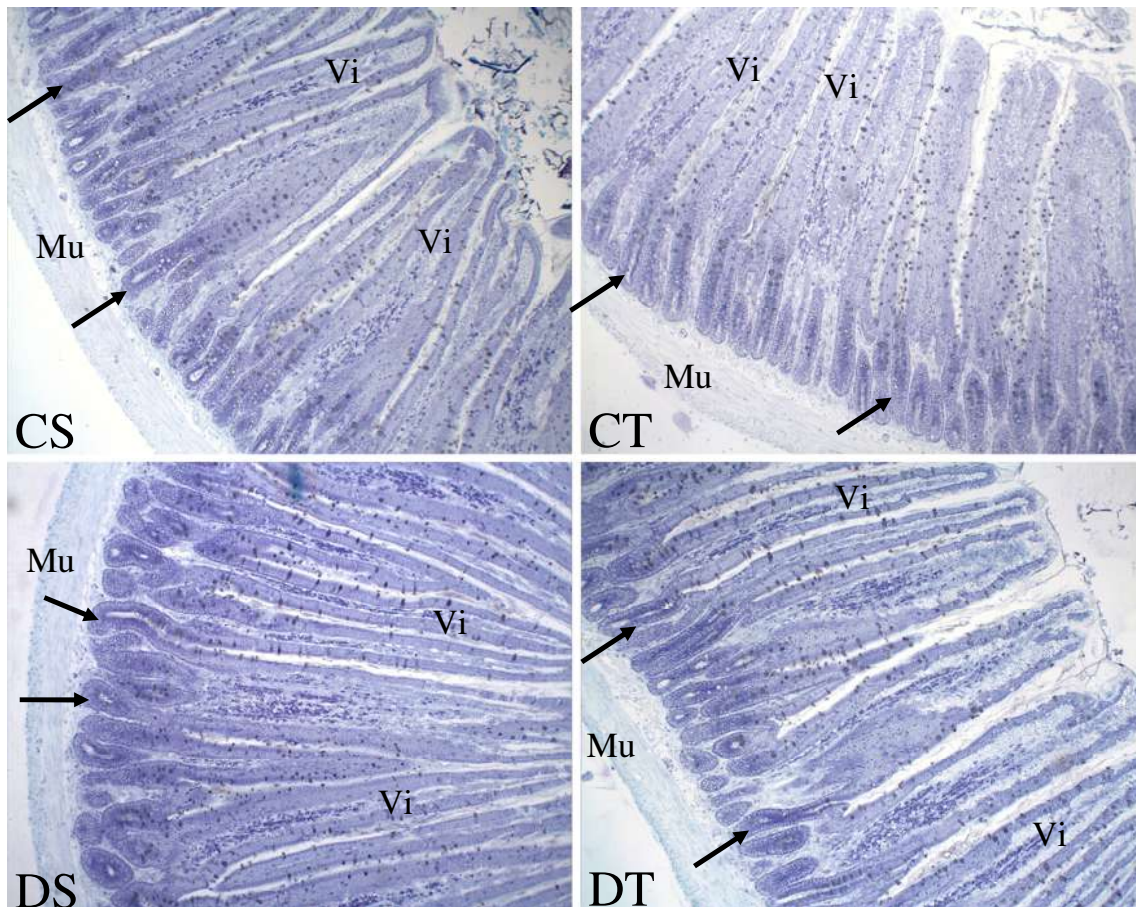


Figura 9. Jejunum submetido à técnica Azul de Toluidina. Observar que o grupo CT apresentou intensidade de reação geral inferior ao restante dos grupos de tratamento, evidenciada na camada muscular (Mu), glândulas intestinais (setas) e vilosidades intestinais (Vi). Legendas: CS = controle sedentário, CT = controle treinado, DS = diabético sedentário e DT = diabético treinado. Aumento: 100X.

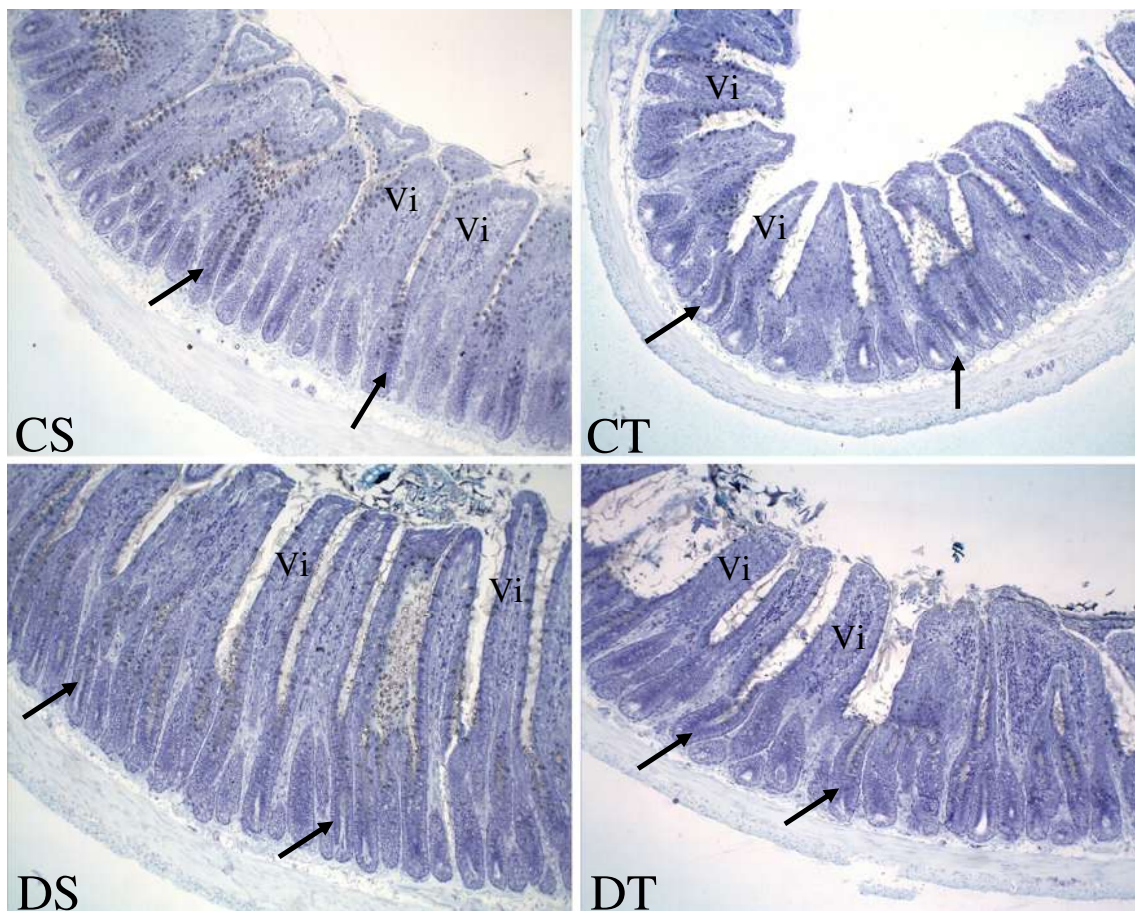


Figura 10. Íleo submetido à técnica Azul de Toluidina. Notar que o grupo CS apresentou intensidade de reação geral inferior ao restante dos grupos de tratamento, observada principalmente nas glândulas intestinais (setas) e nas vilosidades intestinais (Vi). Legendas: CS = controle sedentário, CT = controle treinado, DS = diabético sedentário e DT = diabético treinado. Aumento: 100X.

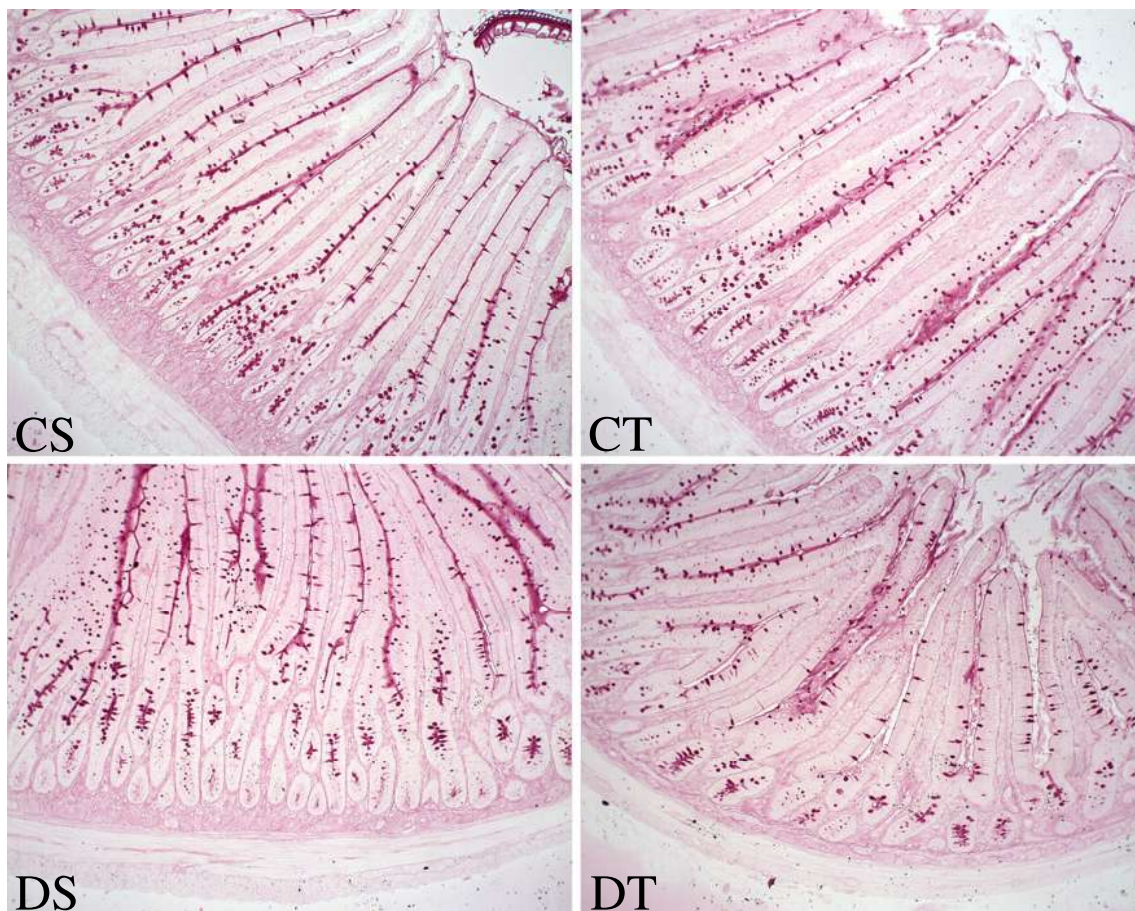


Figura 11. Duodeno submetido à técnica PAS. Observar que todos os grupos de tratamento exibiram a mesma intensidade de reação geral. Legendas: CS = controle sedentário, CT = controle treinado, DS = diabético sedentário e DT = diabético treinado. Aumento: 100X.

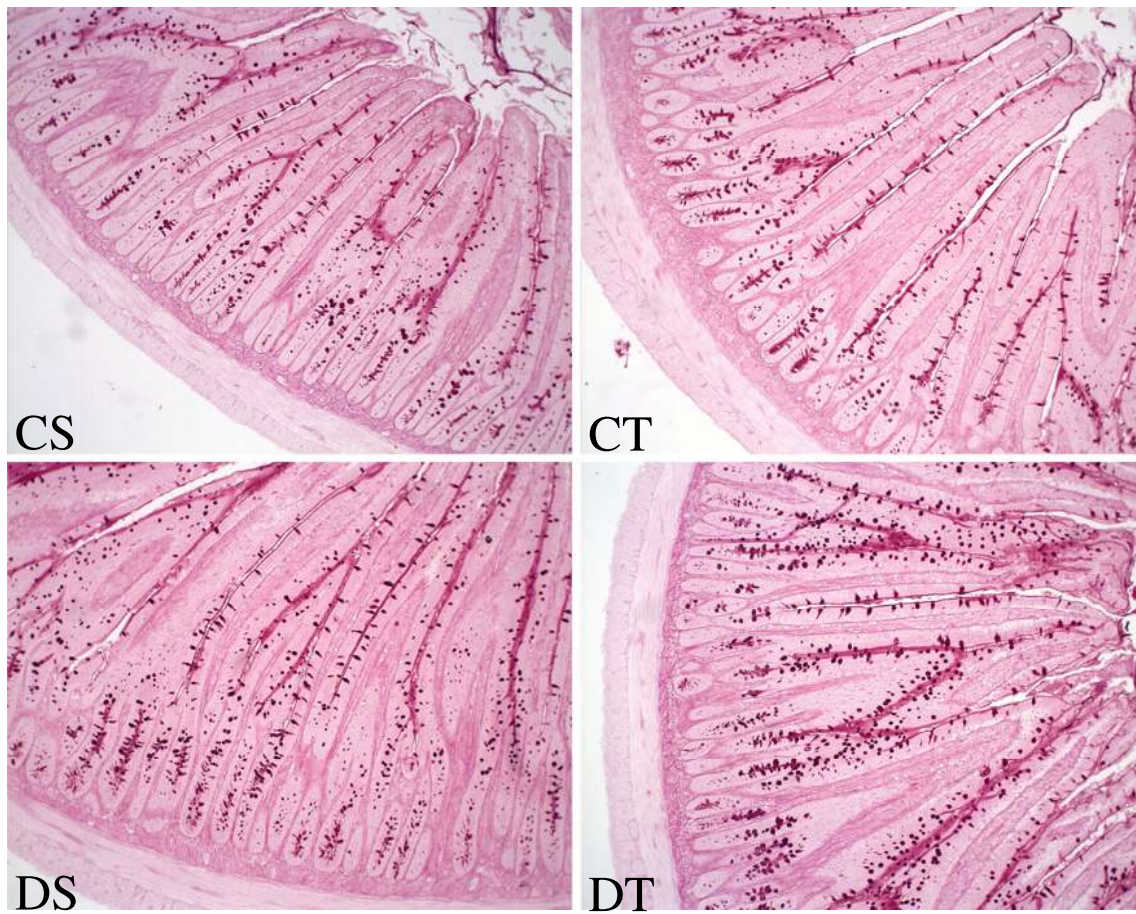


Figura 12. Jejunum submetido à técnica PAS. Notar que a mesma intensidade de reação geral foi exibida em todos os grupos de tratamento. Legendas: CS = controle sedentário, CT = controle treinado, DS = diabético sedentário e DT = diabético treinado. Aumento: 100X.

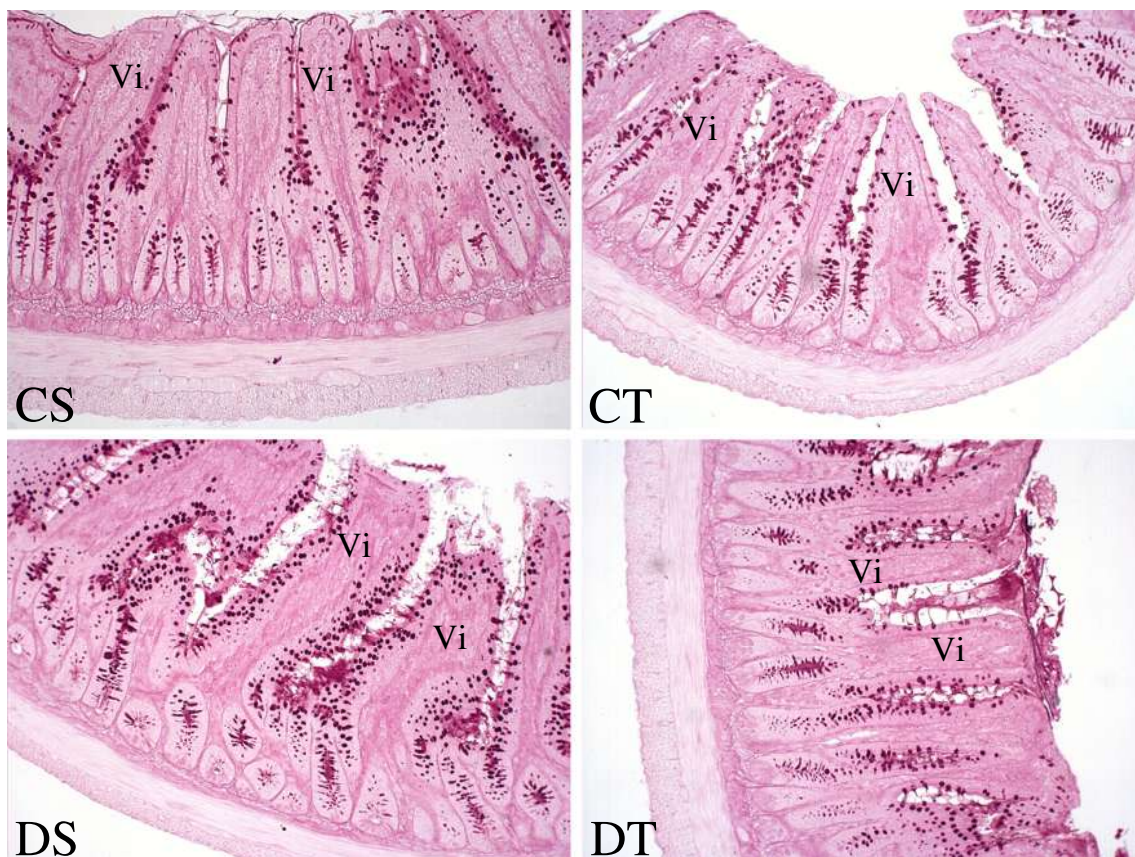


Figura 13. Íleo submetido à técnica PAS. Observar que os grupos diabéticos apresentaram intensidades de reação geral levemente maiores que os grupos controles, evidenciadas principalmente nas vilosidades intestinais (Vi). Legendas: CS = controle sedentário, CT = controle treinado, DS = diabético sedentário e DT = diabético treinado. Aumento: 100X.

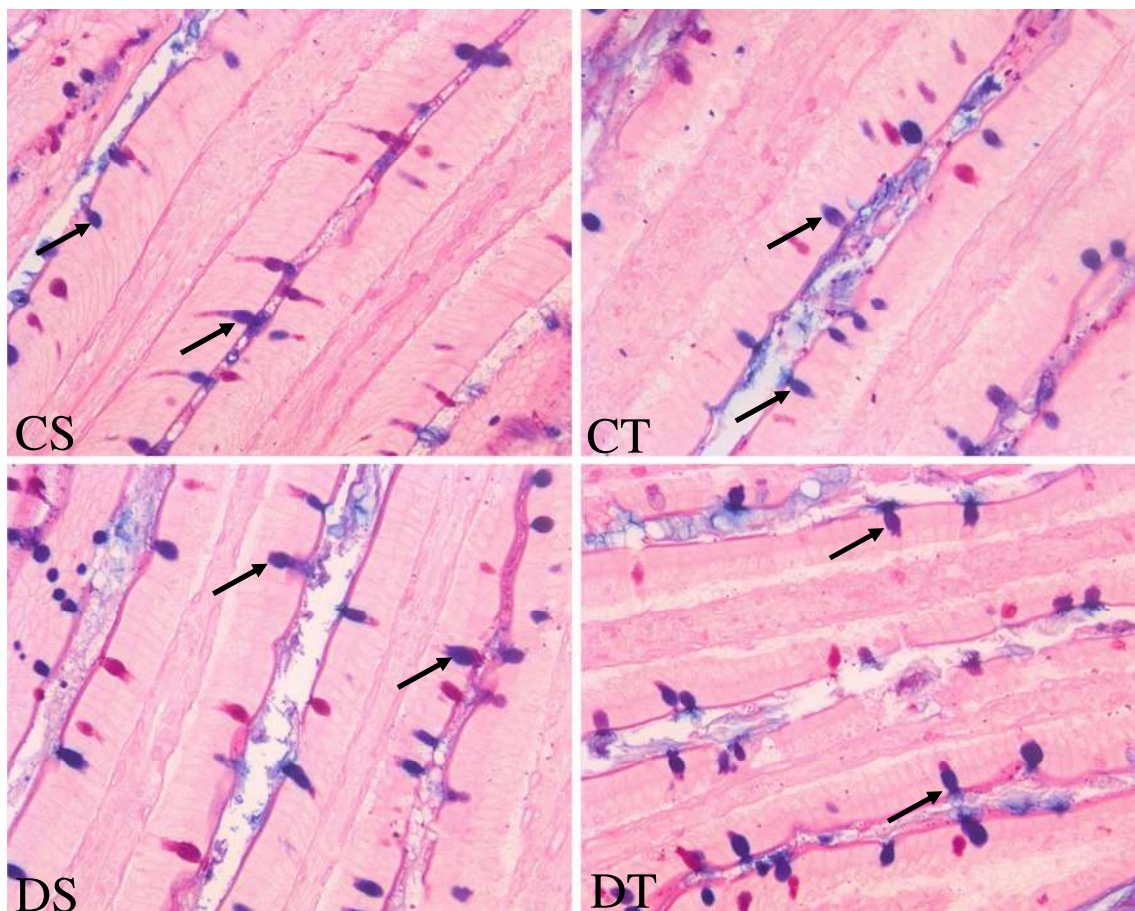


Figura 14. Duodeno submetido à técnica PAS-Alcian Blue. Observar as secreções ácidas (em azul-escuro) das células caliciformes (setas). Notar que as intensidades de reação nestas células foram as mesmas em todos os grupos de tratamento. Legendas: CS = controle sedentário, CT = controle treinado, DS = diabético sedentário e DT = diabético treinado. Aumento: 400X.

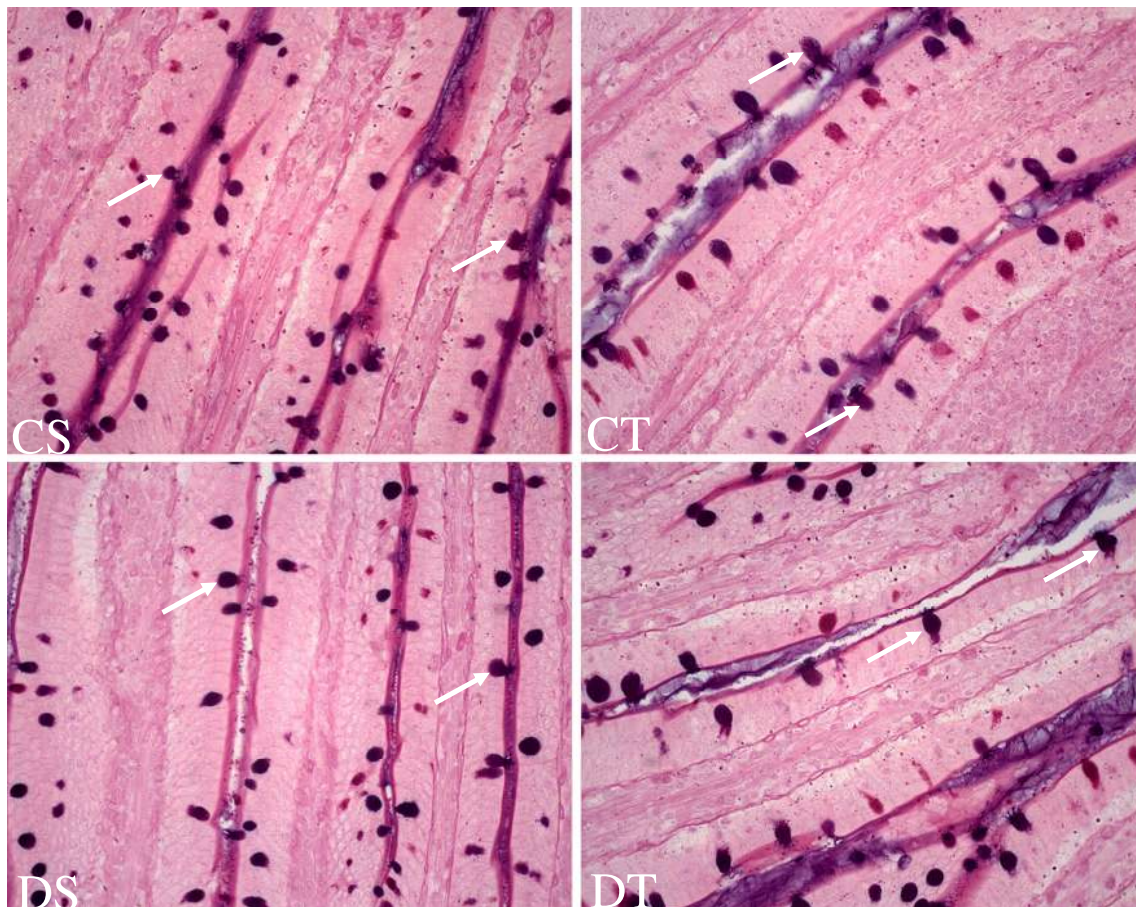


Figura 15. Jejunum submetido à técnica PAS-Alcian Blue. Observar as secreções ácidas (em azul-escuro) das células caliciformes (setas). Notar que as intensidades de reação nestas células foram as mesmas em todos os grupos de tratamento. Legendas: CS = controle sedentário, CT = controle treinado, DS = diabético sedentário e DT = diabético treinado. Aumento: 400X.

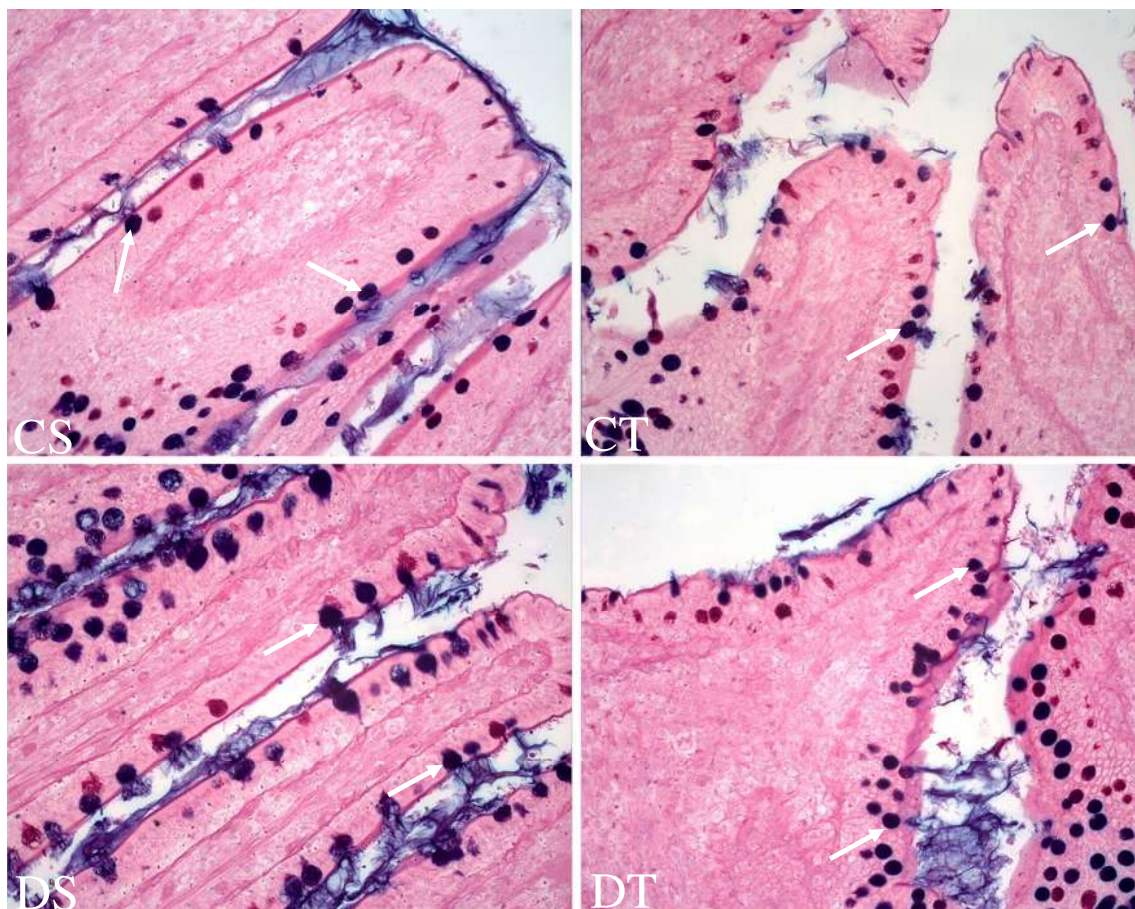


Figura 16. Íleo submetido à técnica PAS-Alcian Blue. Observar as secreções ácidas (em azul-escuro) das células caliciformes (setas). Notar que as intensidades de reação nestas células foram as mesmas em todos os grupos de tratamento. Legendas: CS = controle sedentário, CT = controle treinado, DS = diabético sedentário e DT = diabético treinado. Aumento: 400X.

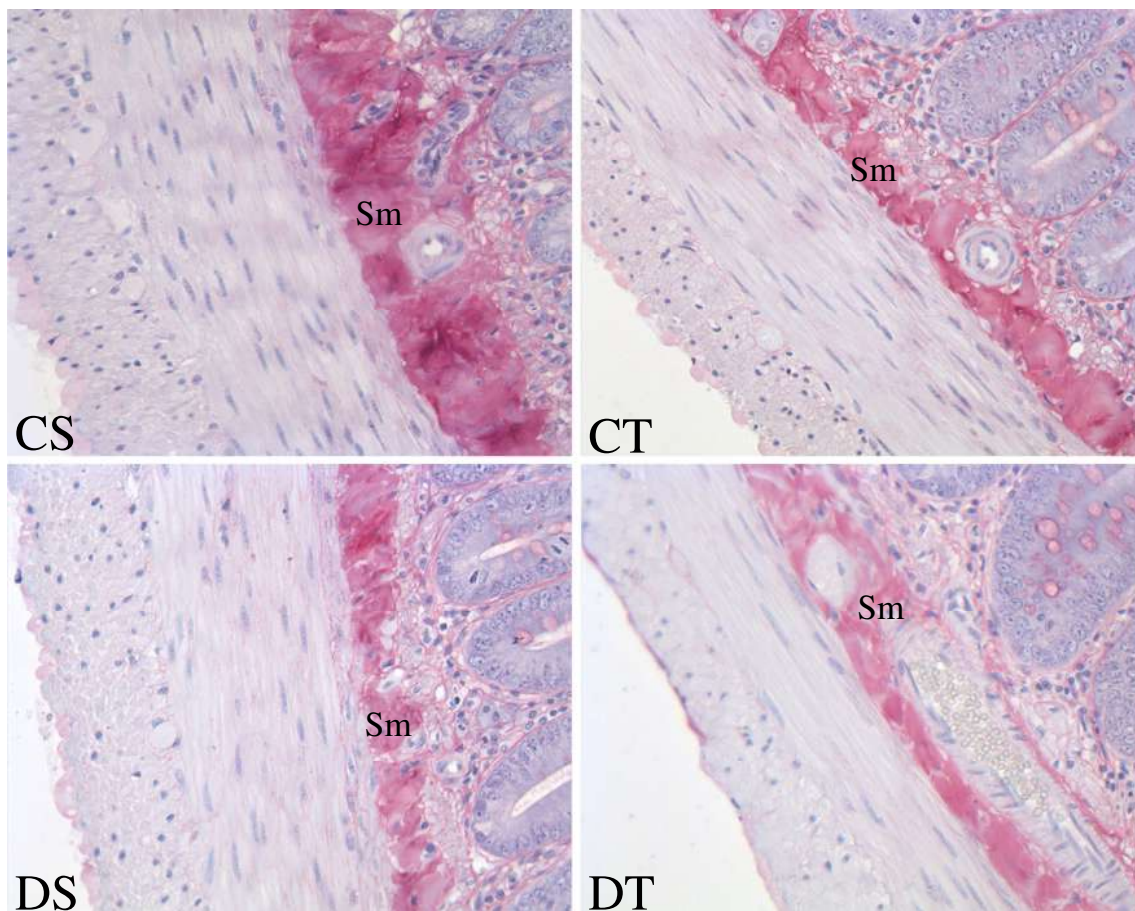


Figura 17. Duodeno submetido à técnica Picrosirius-Hematoxilina. Notar que o grupo CS apresentou reação na camada submucosa (Sm) mais intensa em relação aos demais grupos de tratamento. Legendas: CS = controle sedentário, CT = controle treinado, DS = diabético sedentário e DT = diabético treinado. Aumento: 400X.

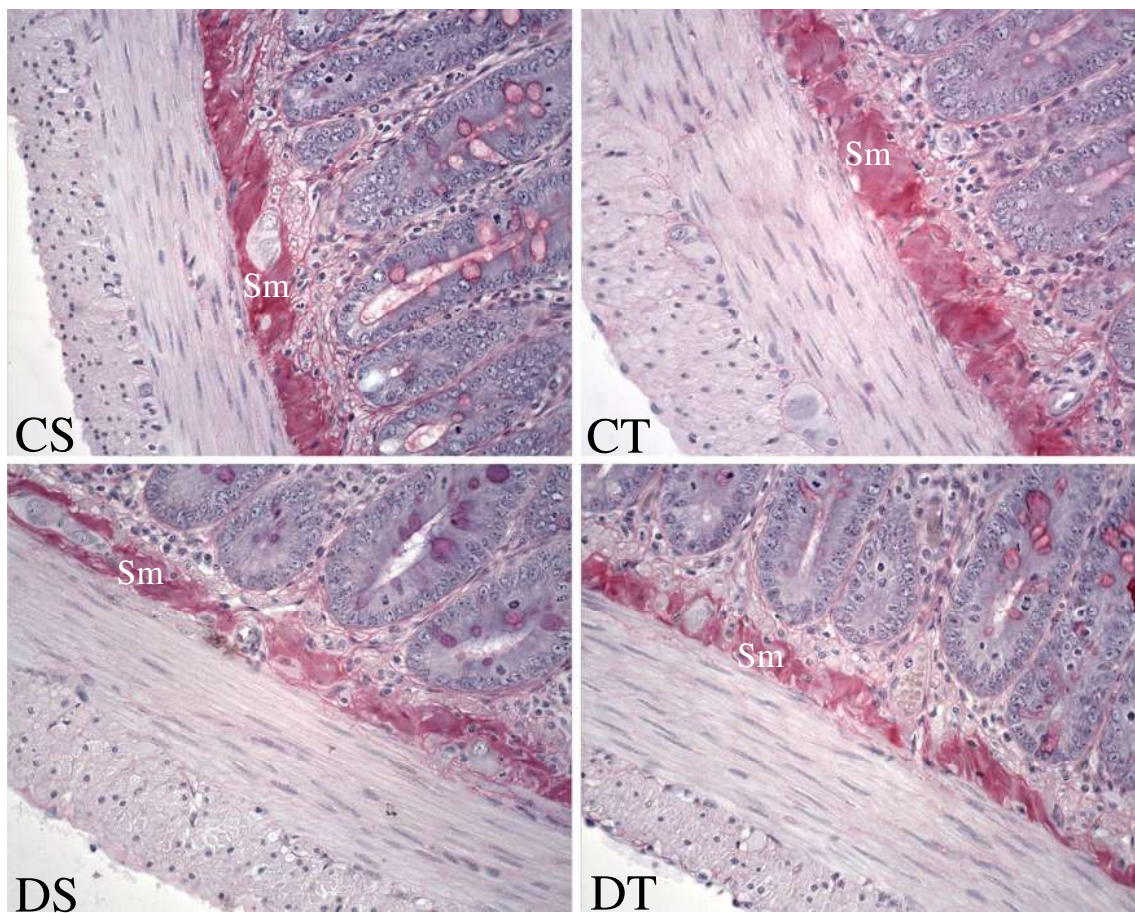


Figura 18. Jejunum submetido à técnica Picrosirius-Hematoxilina. Observar que os grupos diabéticos apresentaram reação menos intensa na camada submucosa (Sm), em comparação aos grupos controles. Legendas: CS = controle sedentário, CT = controle treinado, DS = diabético sedentário e DT = diabético treinado. Aumento: 400X.

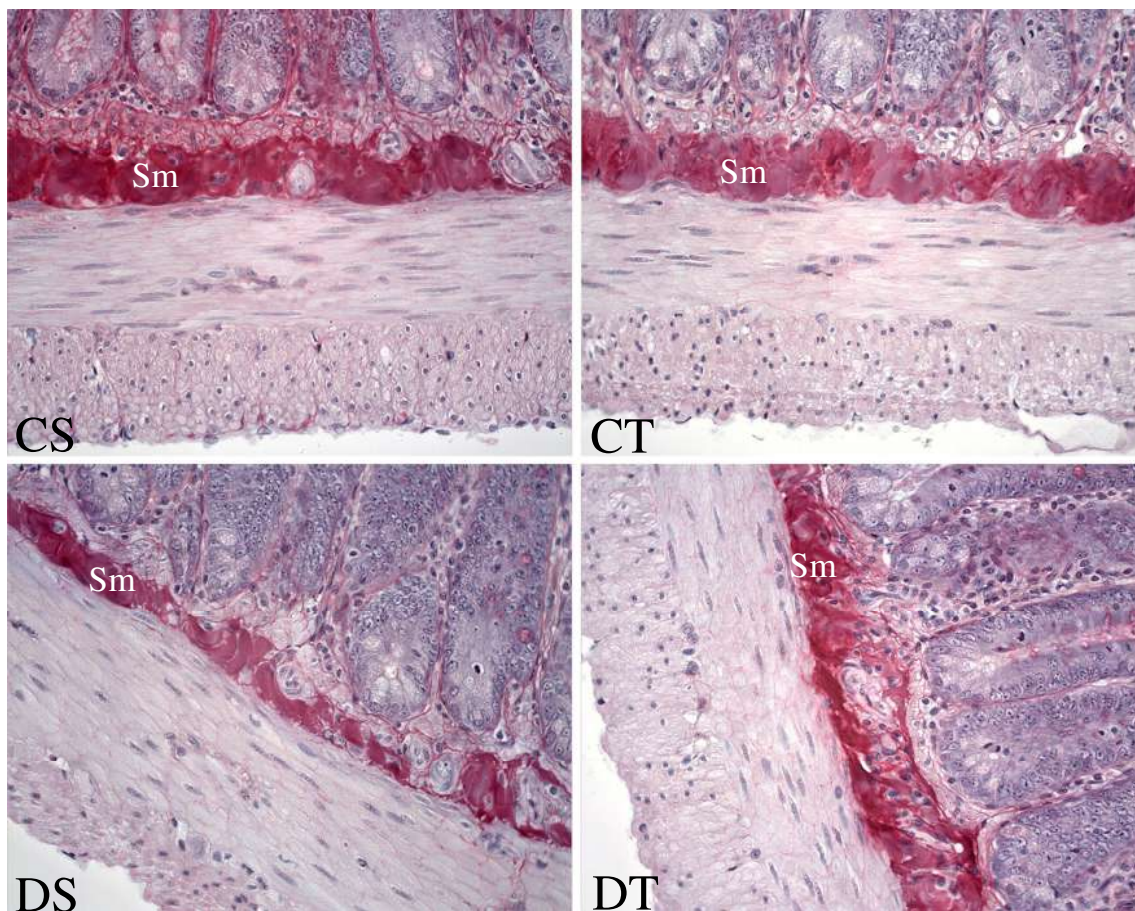


Figura 19. Íleo submetido à técnica Picrosirius-Hematoxilina. Notar que o grupo CS apresentou reação na camada submucosa (Sm) mais intensa em relação aos demais grupos de tratamento. Legendas: CS = controle sedentário, CT = controle treinado, DS = diabético sedentário e DT = diabético treinado. Aumento: 400X.

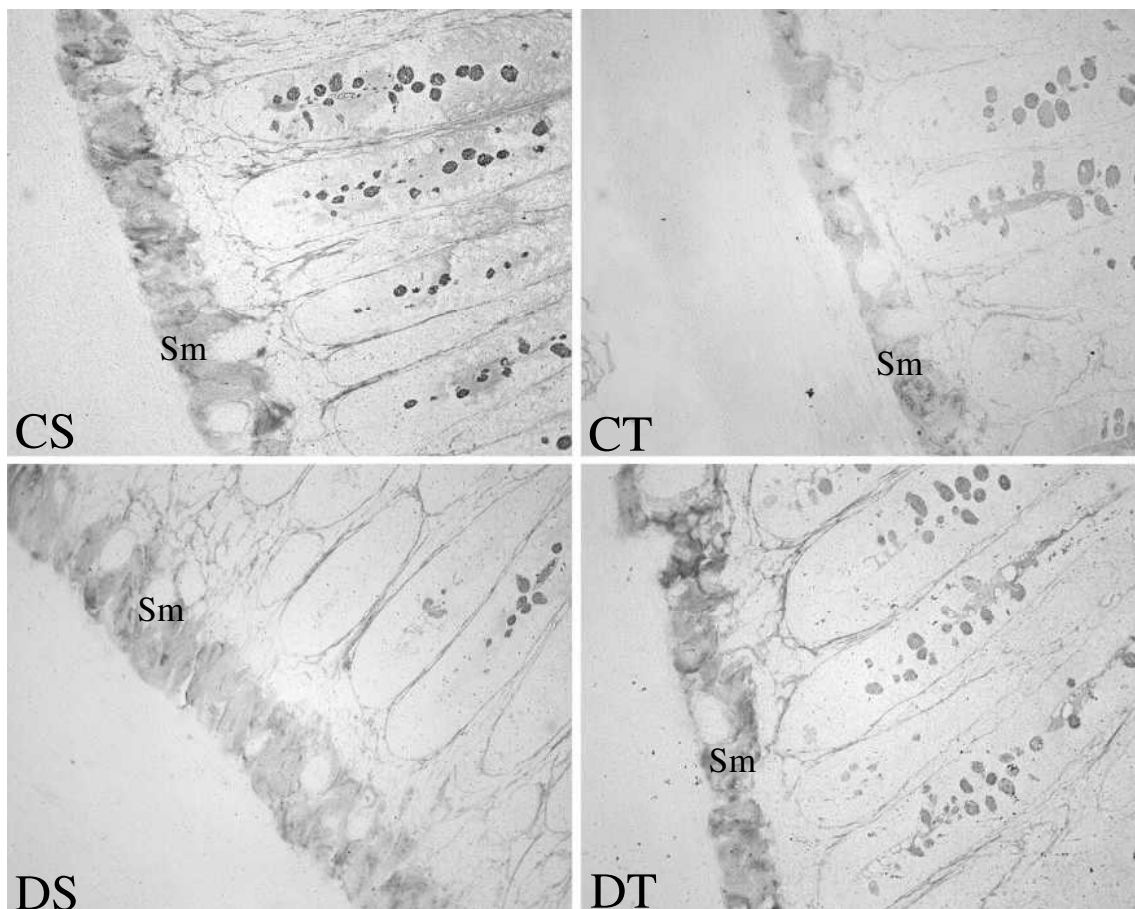


Figura 20. Duodeno submetido à técnica Prata Amoniaca. Observar que, na camada submucosa (Sm), o grupo DS exibiu intensidade de reação menor que o grupo CS e o grupo DT se mostrou semelhante ao grupo CS. Legendas: CS = controle sedentário, CT = controle treinado, DS = diabético sedentário e DT = diabético treinado. Aumento: 400X.

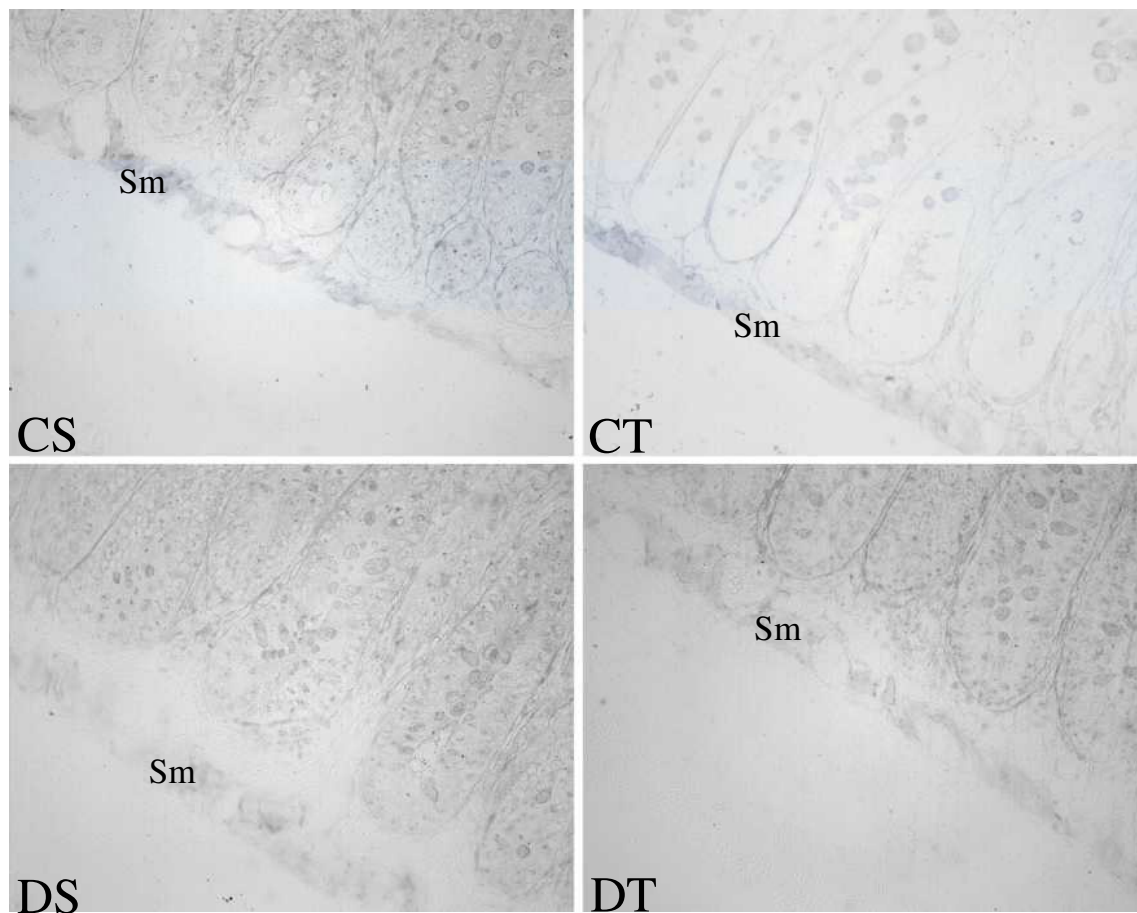


Figura 21. Jejunum submetido à técnica Prata Amoniacal. Notar que a intensidade de reação na camada submucosa (Sm) foi a mesma em todos os grupos de tratamento. Legendas: CS = controle sedentário, CT = controle treinado, DS = diabético sedentário e DT = diabético treinado. Aumento: 400X.

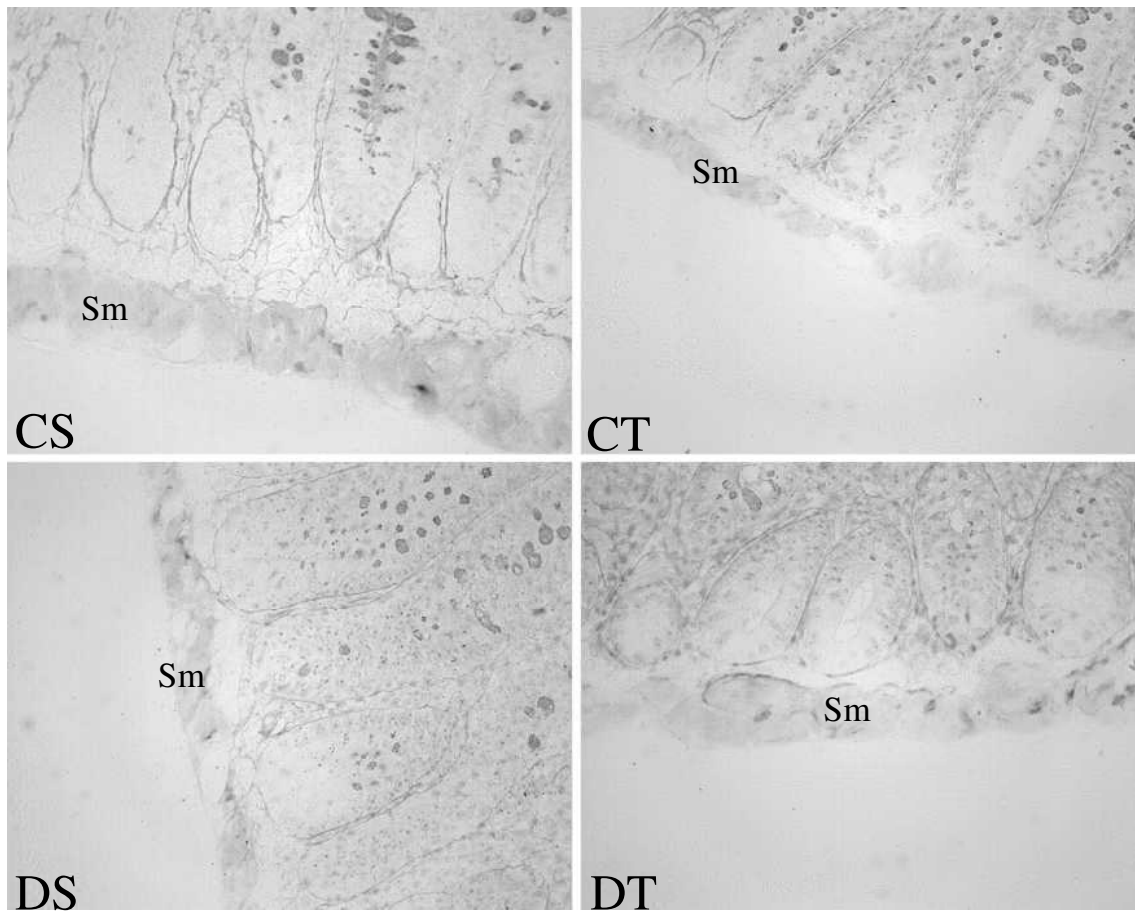


Figura 22. Íleo submetido à técnica Prata Amoniacal. Notar que o grupo CS apresentou maior intensidade de reação na camada submucosa (Sm) em comparação aos outros grupos de tratamento. Legendas: CS = controle sedentário, CT = controle treinado, DS = diabético sedentário e DT = diabético treinado. Aumento: 400X.

Tabela 7. Histomorfometria e quantificações no intestino delgado.

| Segmento | Parâmetros | Grupos de tratamento | | | |
|--|--|----------------------|-------------------------------|-------------------------------|-----------------------------|
| | | Controle sedentário | Controle treinado | Diabético sedentário | Diabético treinado |
| Duodeno | Comprimento de vilosidades | 0.609 ± 0.073 | 0.728 ± 0.075 | 0.943 ± 0.023 ^{a,b} | 0.866 ± 0.055 ^a |
| | Comprimento de glândulas | 0.300 ± 0.037 | 0.222 ± 0.018 ^a | 0.273 ± 0.008 | 0.275 ± 0.028 |
| | Mucosa | 0.835 ± 0.042 | 0.807 ± 0.075 | 1.069 ± 0.063 | 0.987 ± 0.136 |
| | Submucosa | 0.041 ± 0.007 | 0.027 ± 0.004 | 0.093 ± 0.002 | 0.030 ± 0.000 |
| | Muscular interna | 0.089 ± 0.004 | 0.059 ± 0.006 ^a | 0.076 ± 0.007 ^b | 0.069 ± 0.005 ^a |
| | Muscular externa | 0.056 ± 0.006 | 0.033 ± 0.001 ^a | 0.048 ± 0.007 | 0.042 ± 0.006 |
| | N° de vilosidades | 17.667 ± 6.658 | 12.667 ± 2.516 | 14.333 ± 2.886 | 15.333 ± 2.309 |
| | N° de glândulas | 11.667 ± 0.577 | 13.667 ± 3.512 | 11.667 ± 1.155 | 14.000 ± 6.083 |
| | N° de células caliciformes p/ vilosidade | 22.120 ± 4.544 | 25.941 ± 3.413 | 27.004 ± 1.717 | 25.749 ± 2.931 |
| N° de células caliciformes p/ glândula | 22.503 ± 2.674 | 22.577 ± 3.036 | 25.914 ± 0.818 | 24.904 ± 5.067 | |
| Jejuno | Comprimento de vilosidades | 0.522 ± 0.047 | 0.577 ± 0.045 | 0.706 ± 0.038 ^{a,b} | 0.616 ± 0.016 |
| | Comprimento de glândulas | 0.190 ± 0.022 | 0.192 ± 0.036 | 0.216 ± 0.018 | 0.201 ± 0.018 |
| | Mucosa | 0.738 ± 0.031 | 0.789 ± 0.033 | 0.990 ± 0.024 ^a | 0.874 ± 0.044 |
| | Submucosa | 0.016 ± 0.003 | 0.059 ± 0.004 | 0.019 ± 0.005 | 0.017 ± 0.002 |
| | Muscular interna | 0.048 ± 0.009 | 0.053 ± 0.016 | 0.057 ± 0.007 | 0.053 ± 0.006 |
| | Muscular Externa | 0.033 ± 0.004 | 0.029 ± 0.008 | 0.036 ± 0.005 | 0.031 ± 0.006 |
| | N° de vilosidades | 14.000 ± 2.646 | 12.000 ± 2.000 | 18.667 ± 3.786 | 12.000 ± 2.645 |
| | N° de glândulas | 20.667 ± 0.577 | 21.667 ± 5.131 | 18.667 ± 1.527 | 20.000 ± 1.000 |
| | N° de células caliciformes p/ vilosidade | 24.160 ± 3.625 | 29.067 ± 3.597 | 30.649 ± 3.623 | 31.703 ± 4.362 |
| N° de células caliciformes p/ glândula | 20.960 ± 4.230 | 24.499 ± 3.501 | 33.903 ± 2.837 ^{a,b} | 27.524 ± 1.818 | |
| Íleo | Comprimento de vilosidades | 0.403 ± 0.074 | 0.278 ± 0.055 | 0.491 ± 0.094 ^b | 0.317 ± 0.043 |
| | Comprimento de glândulas | 0.231 ± 0.022 | 0.231 ± 0.025 | 0.268 ± 0.009 | 0.229 ± 0.030 |
| | Mucosa | 0.682 ± 0.092 | 0.521 ± 0.129 | 0.781 ± 0.146 | 0.559 ± 0.089 |
| | Submucosa | 0.038 ± 0.007 | 0.033 ± 0.005 | 0.091 ± 0.003 | 0.081 ± 0.003 |
| | Muscular interna | 0.076 ± 0.005 | 0.065 ± 0.009 | 0.090 ± 0.008 ^b | 0.070 ± 0.002 ^c |
| | Muscular externa | 0.044 ± 0.006 | 0.041 ± 0.010 | 0.052 ± 0.008 | 0.042 ± 0.005 |
| | N° de vilosidades | 14.000 ± 3.605 | 13.333 ± 2.888 | 14.667 ± 3.786 | 12.667 ± 1.527 |
| | N° de glândulas | 18.000 ± 6.083 | 16.000 ± 3.605 | 20.667 ± 4.619 | 21.000 ± 3.605 |
| | N° de células caliciformes p/ vilosidade | 27.195 ± 2.770 | 20.022 ± 3.780 | 37.781 ± 3.600 ^{a,b} | 25.549 ± 4.392 ^c |
| N° de células caliciformes p/ glândula | 29.483 ± 3.935 | 30.795 ± 1.641 | 41.348 ± 2.045 ^{a,b} | 35.834 ± 4.395 | |

Valores expressos como média ± desvio padrão. a ≠ de CS; b ≠ de CT; c ≠ de DS (ANOVA-one way, teste *post-hoc* de Bonferroni ou Kruskal-Wallis, teste *post-hoc* de Dunn; P < 0,05). As medidas de comprimento e espessura estão em mm; as quantificações estão em valores absolutos.

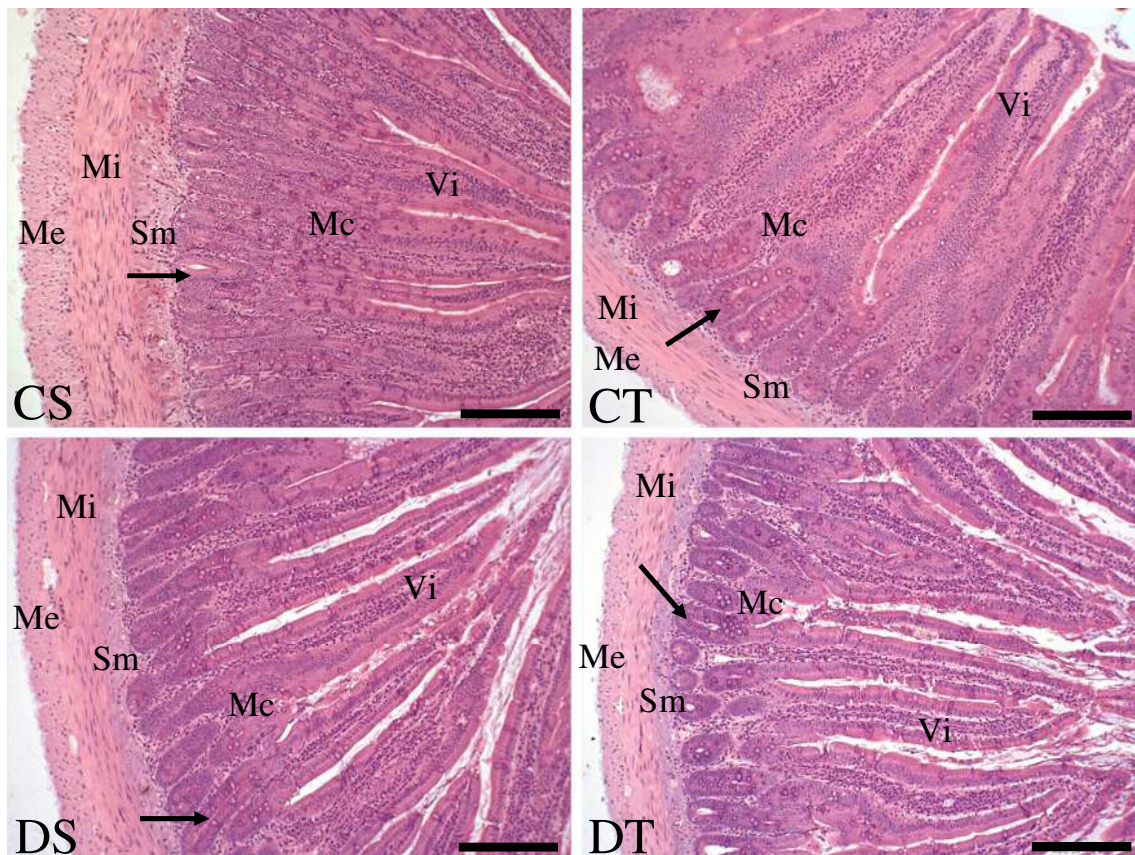


Figura 23. Histologia do duodeno evidenciada pela técnica Hematoxilina e Eosina. Legendas: CS = controle sedentário, CT = controle treinado, DS = diabético sedentário, DT = diabético treinado, Vi = vilosidades intestinais, setas = glândulas intestinais, Mc = mucosa, Sm = submucosa, Mi = muscular interna, Me = muscular externa. Barra = 0.2 mm.

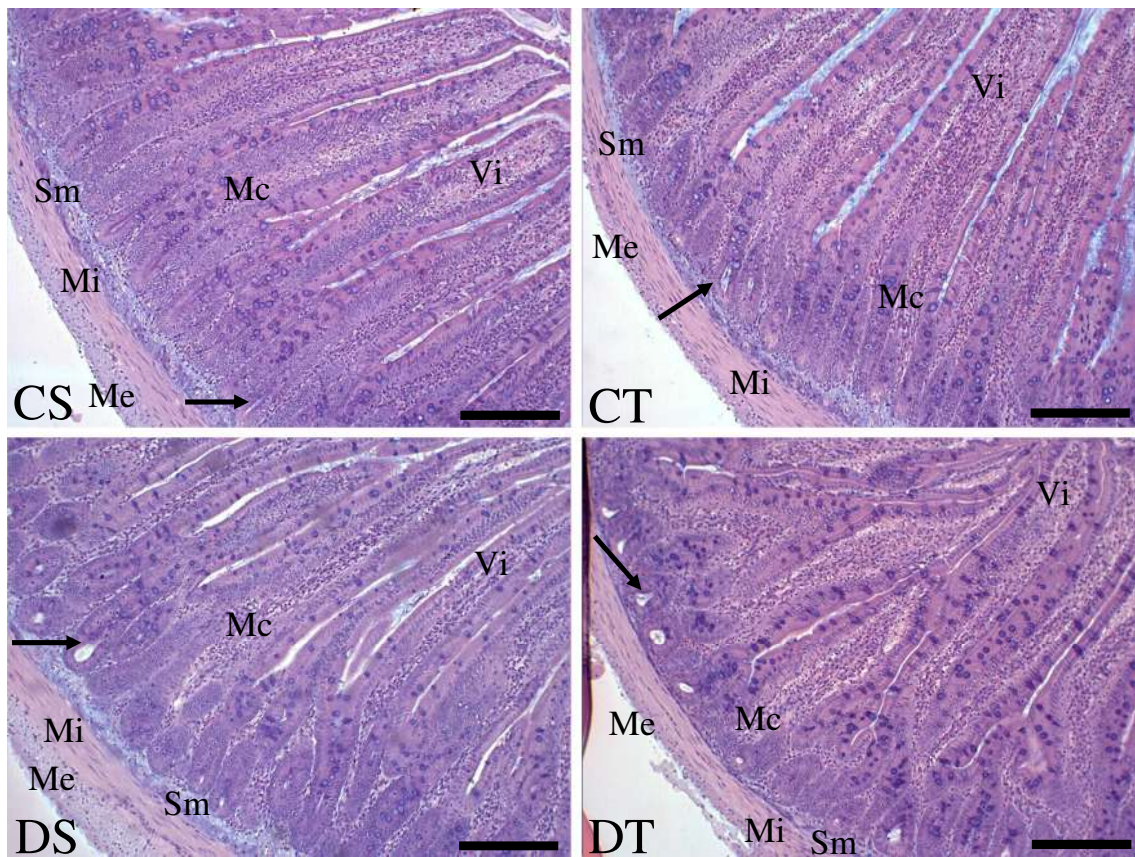


Figura 24. Histologia do jejunio evidenciada pela técnica Hematoxilina e Eosina. Legendas: CS = controle sedentário, CT = controle treinado, DS = diabético sedentário, DT = diabético treinado, Vi = vilosidades intestinais, setas = glândulas intestinais, Mc = mucosa, Sm = submucosa, Mi = muscular interna, Me = muscular externa. Barra = 0.2 mm.

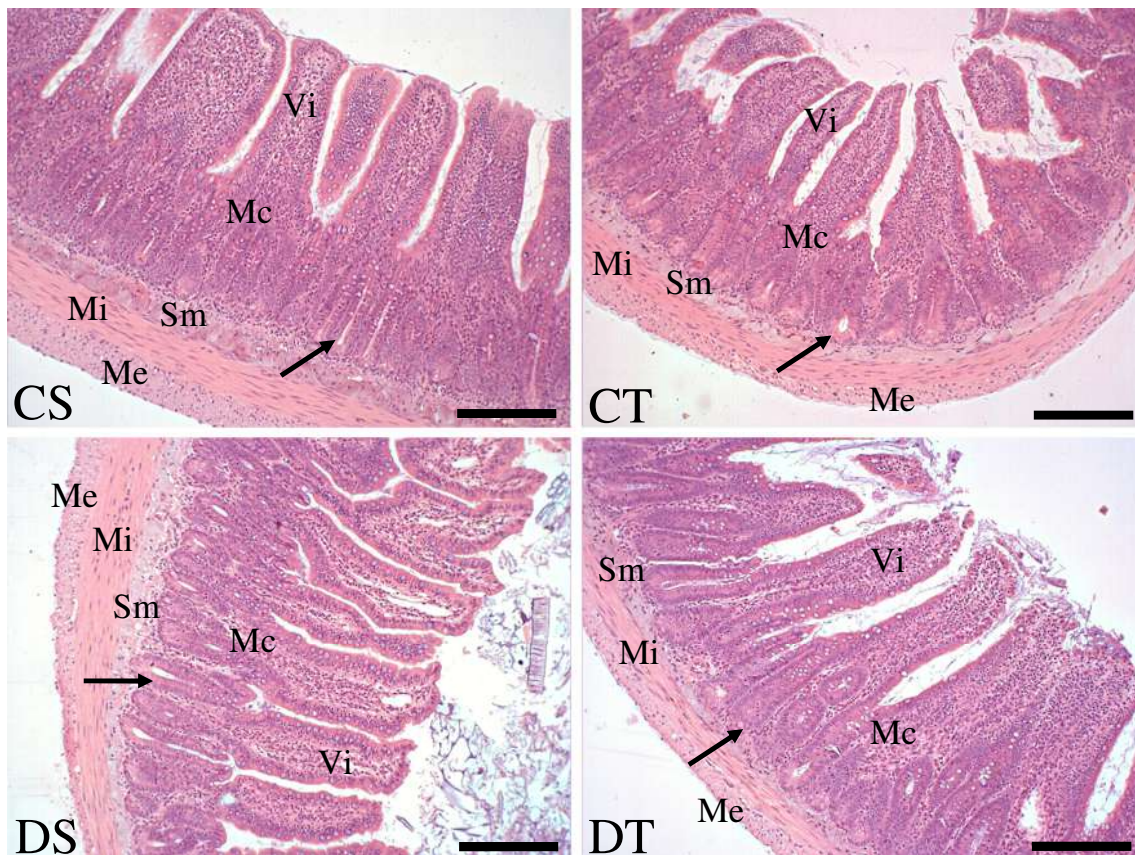


Figura 25. Histologia do íleo evidenciada pela técnica Hematoxilina e Eosina. Legendas: CS = controle sedentário, CT = controle treinado, DS = diabético sedentário, DT = diabético treinado, Vi = vilosidades intestinais, setas = glândulas intestinais, Mc = mucosa, Sm = submucosa, Mi = muscular interna, Me = muscular externa. Barra = 0.2 mm.

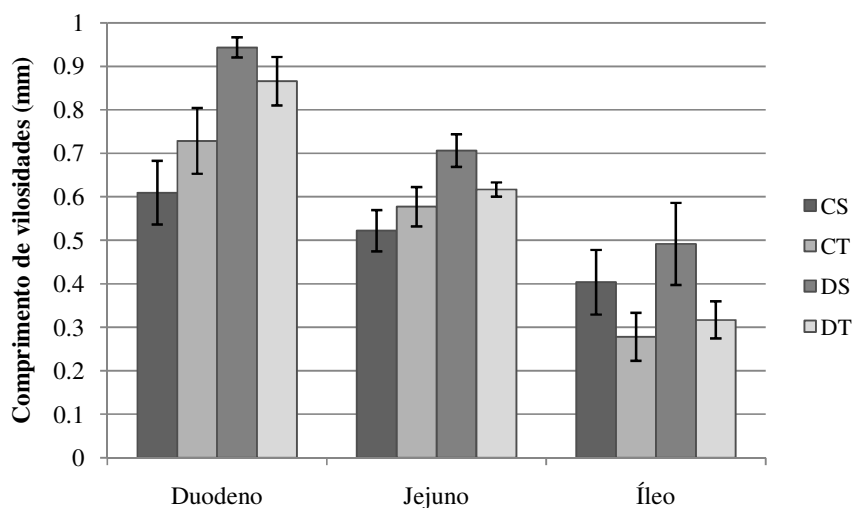


Figura 26. O gráfico mostra os valores de comprimento das vilosidades intestinais em cada grupo de tratamento, nos diferentes segmentos intestinais. Notar o aumento do comprimento das vilosidades no grupo DS em comparação ao CS, no duodeno e no jejuno.

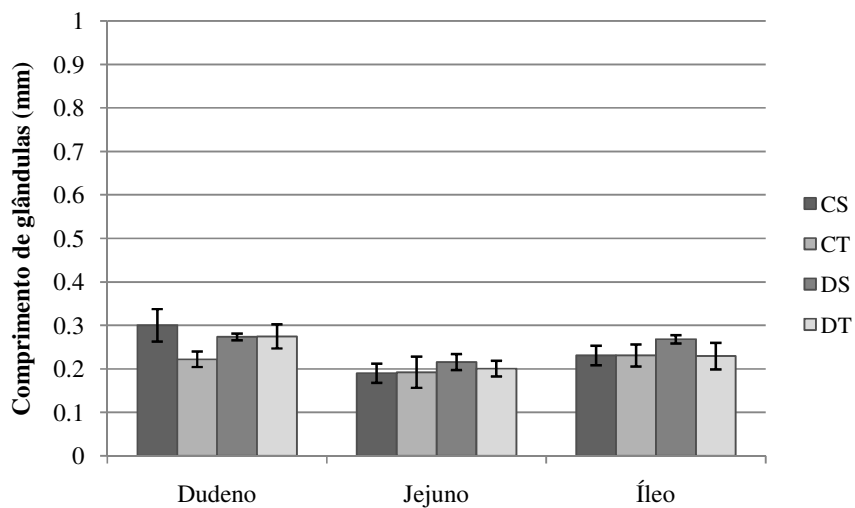


Figura 27. O gráfico mostra os valores de comprimento das glândulas intestinais em cada grupo de tratamento, nos diferentes segmentos intestinais. Observar a diminuição das glândulas no grupo CT, com relação ao grupo CS, na região do duodeno.

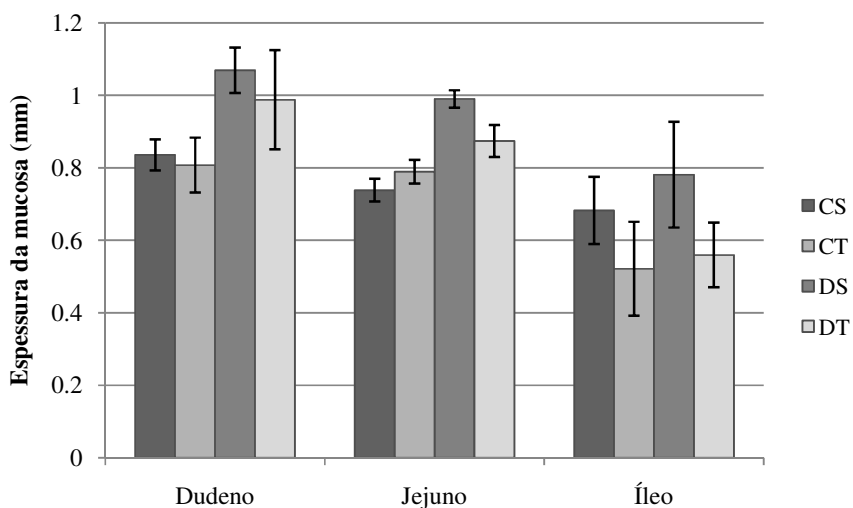


Figura 28. O gráfico mostra os valores de espessura da camada mucosa em cada grupo de tratamento, nos diferentes segmentos intestinais. Notar que o grupo DS apresentou um aumento na espessura desta camada na região do duodeno, quando comparado ao grupo CS.

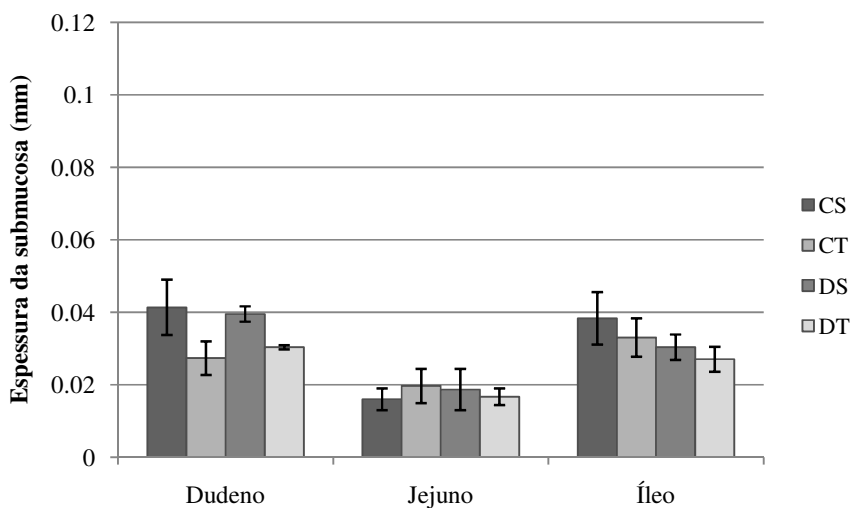


Figura 29. O gráfico mostra os valores de espessura da camada submucosa em cada grupo de tratamento, nos diferentes segmentos intestinais. Observar a semelhança entre os grupos de tratamento, nos três segmentos intestinais.

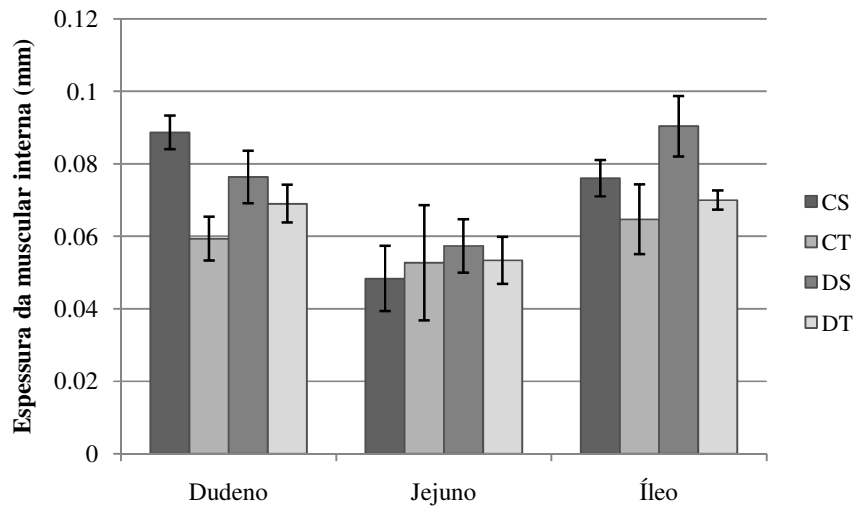


Figura 30. O gráfico mostra os valores de espessura da camada muscular interna em cada grupo de tratamento, nos diferentes segmentos intestinais. Notar, na região do íleo, a diminuição da espessura desta camada no grupo DT, em comparação ao grupo DS.

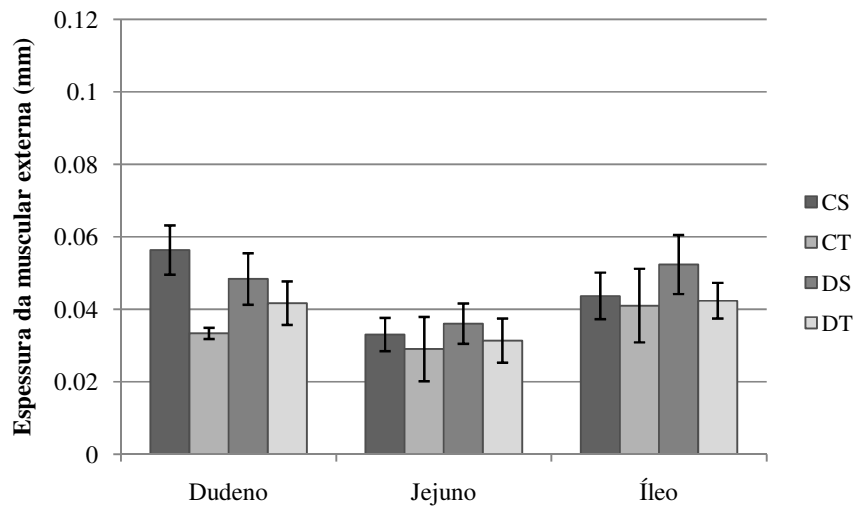


Figura 31. O gráfico mostra os valores de espessura da camada muscular externa em cada grupo de tratamento, nos diferentes segmentos intestinais. Observar a diminuição da espessura desta camada na região do duodeno do grupo CT, com relação ao grupo CS.

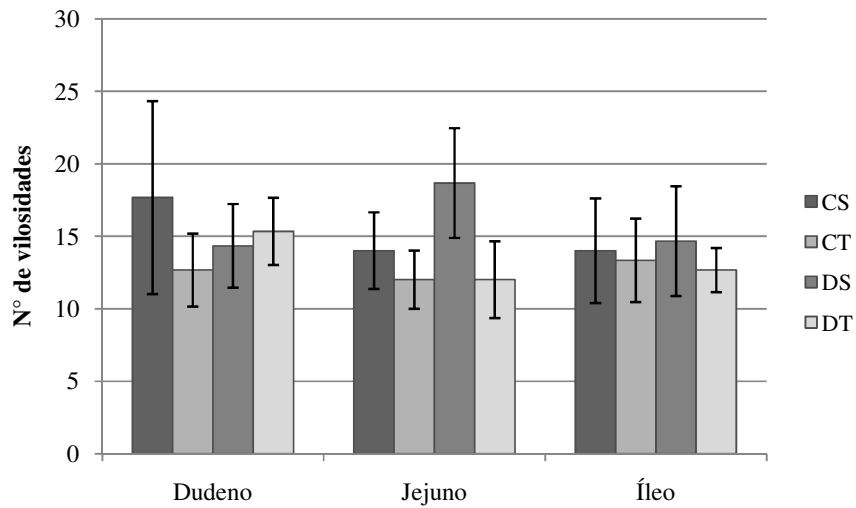


Figura 32. O gráfico mostra o número total de vilosidades intestinais por secção transversal em cada grupo de tratamento, nos diferentes segmentos intestinais. Notar que as três regiões intestinais apresentaram as mesmas quantidades de vilosidades na comparação entre os grupos de tratamento.

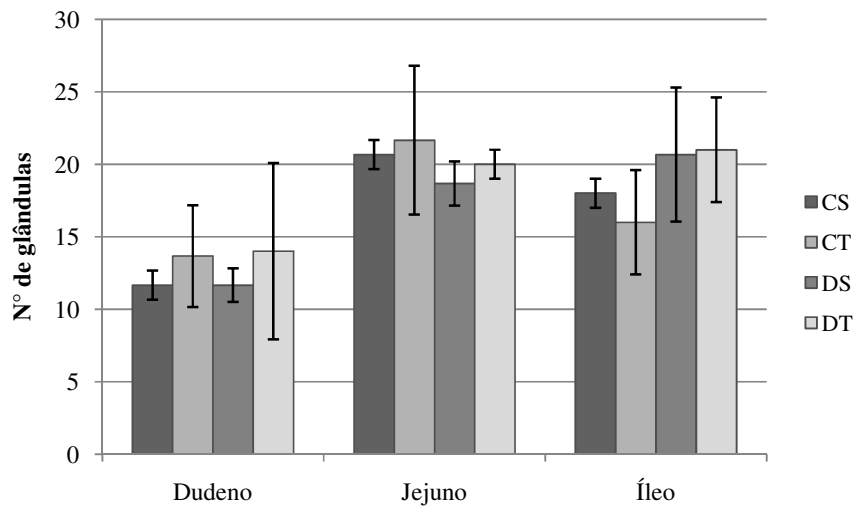


Figura 33. O gráfico mostra o número total de glândulas intestinais por secção transversal em cada grupo de tratamento, nos diferentes segmentos intestinais. Observe que não houve diferenças entre os grupos quanto à quantidade de glândulas, em cada uma das regiões intestinais.

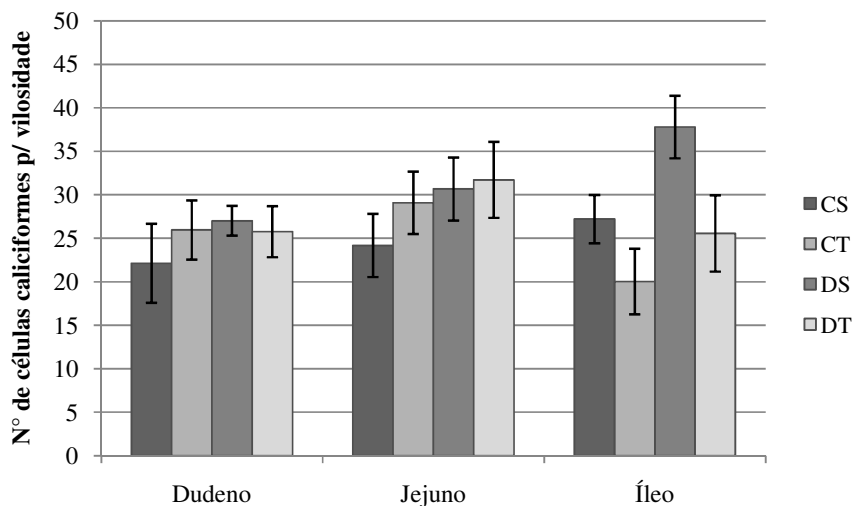


Figura 34. O gráfico mostra o número médio de células caliciformes por vilosidade intestinal em cada grupo de tratamento, nos diferentes segmentos intestinais. Notar o aumento de células caliciformes no grupo DS, em comparação ao grupo CS, na região do íleo. Observar a diminuição deste parâmetro entre os grupos diabéticos.

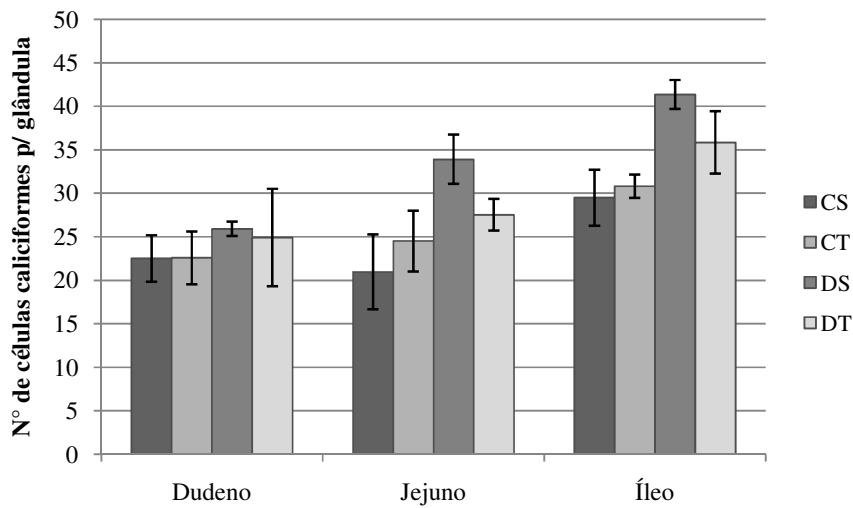


Figura 35. O gráfico mostra o número médio de células caliciformes por glândula intestinal em cada grupo de tratamento, nos diferentes segmentos intestinais. Notar o aumento do número de células caliciformes no grupo DS, com relação ao grupo CS, no jejuno e no íleo.

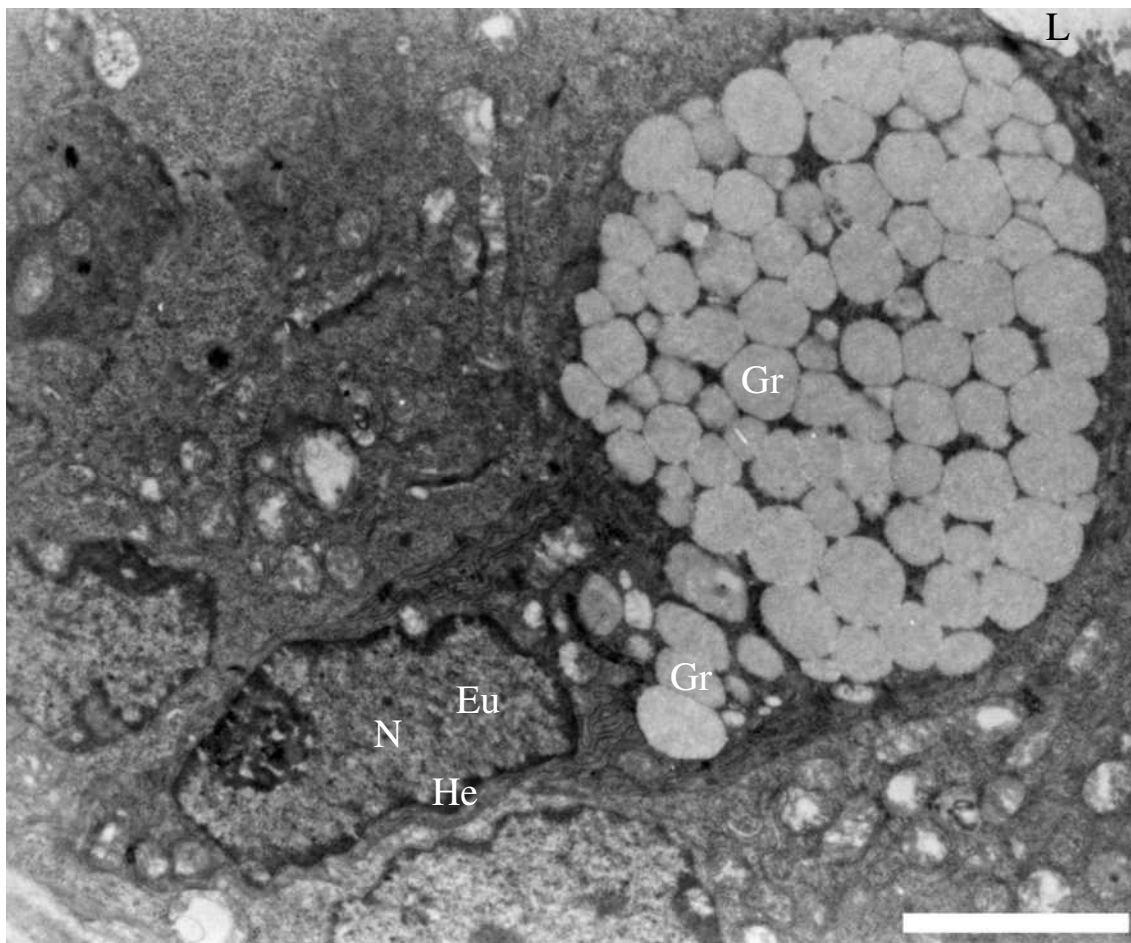


Figura 36. Aspecto ultra-estrutural de uma célula caliciforme inteira. Esta célula representa o padrão geral observado em todos os grupos de tratamento, em cada segmento intestinal. Notar a constituição do núcleo (N) e a região apical repleta de grânulos de secreção (Gr). Legendas: Eu = eucromatina, He = heterocromatina e L = lúmen. Barra = 4 μ m.

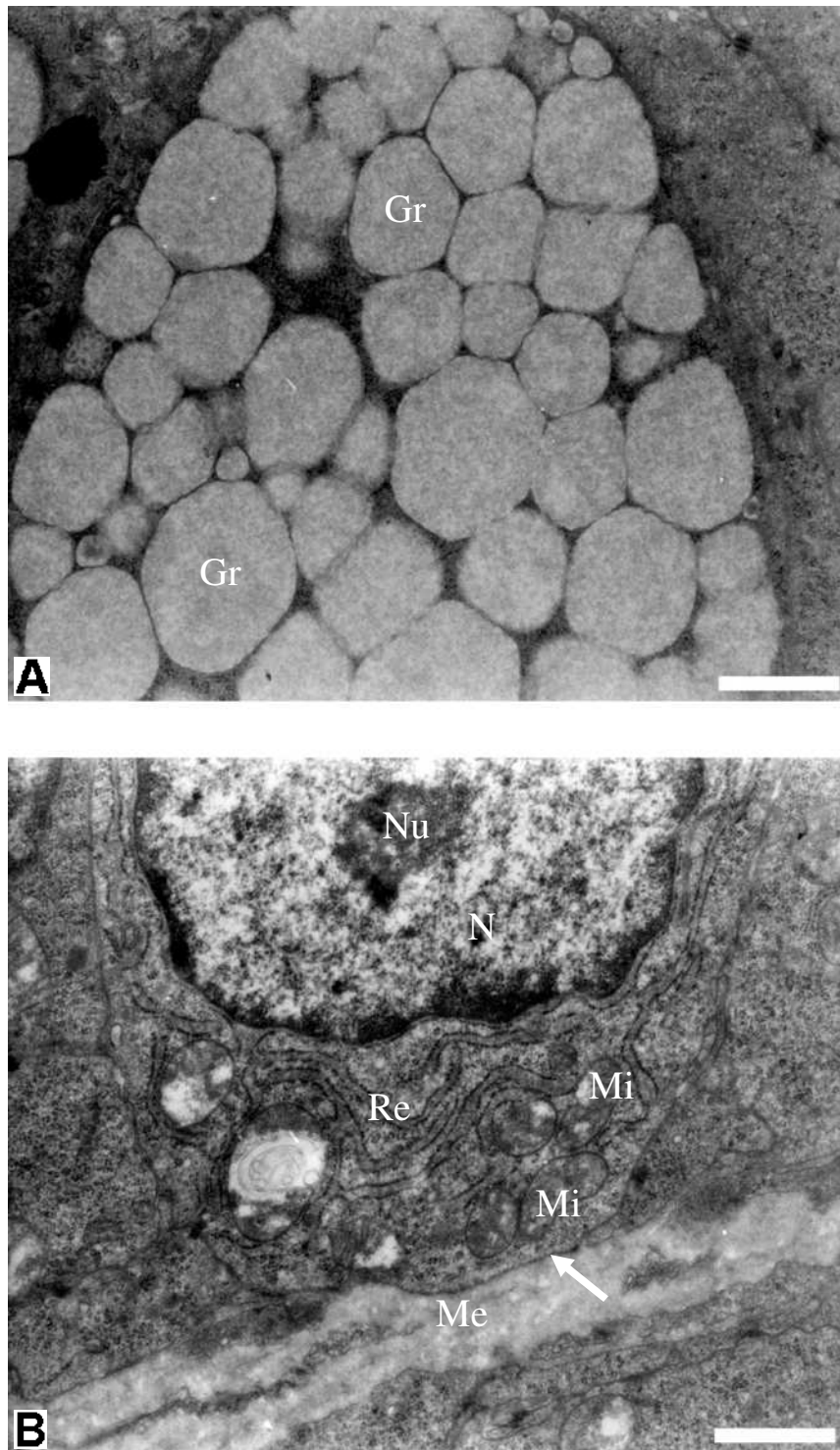


Figura 37. Detalhes de regiões de uma célula caliciforme representativa. A figura **A** mostra a região apical da célula, evidenciando acúmulo de grânulos de secreção (Gr). A figura **B** apresenta a região basal da célula. Nesta região, observar a presença de mitocôndrias (Mi) próximas aos retículos endoplasmáticos rugosos (Re). Legendas: Me = matriz extracelular, N = núcleo, Nu = nucléolo e seta = membrana plasmática basal. Barra = 1 μ m.




Figura 38. Detalhes de células caliciformes do duodeno. Notar o maior desenvolvimento dos complexos de Golgi (setas) no grupo CT, em comparação ao grupo CS. Legendas: CS = controle sedentário, CT = controle treinado, Gr = grânulos de secreção, Mi = mitocôndria, N = núcleo e Re = retículo endoplasmático rugoso. Barra = 1 µm.

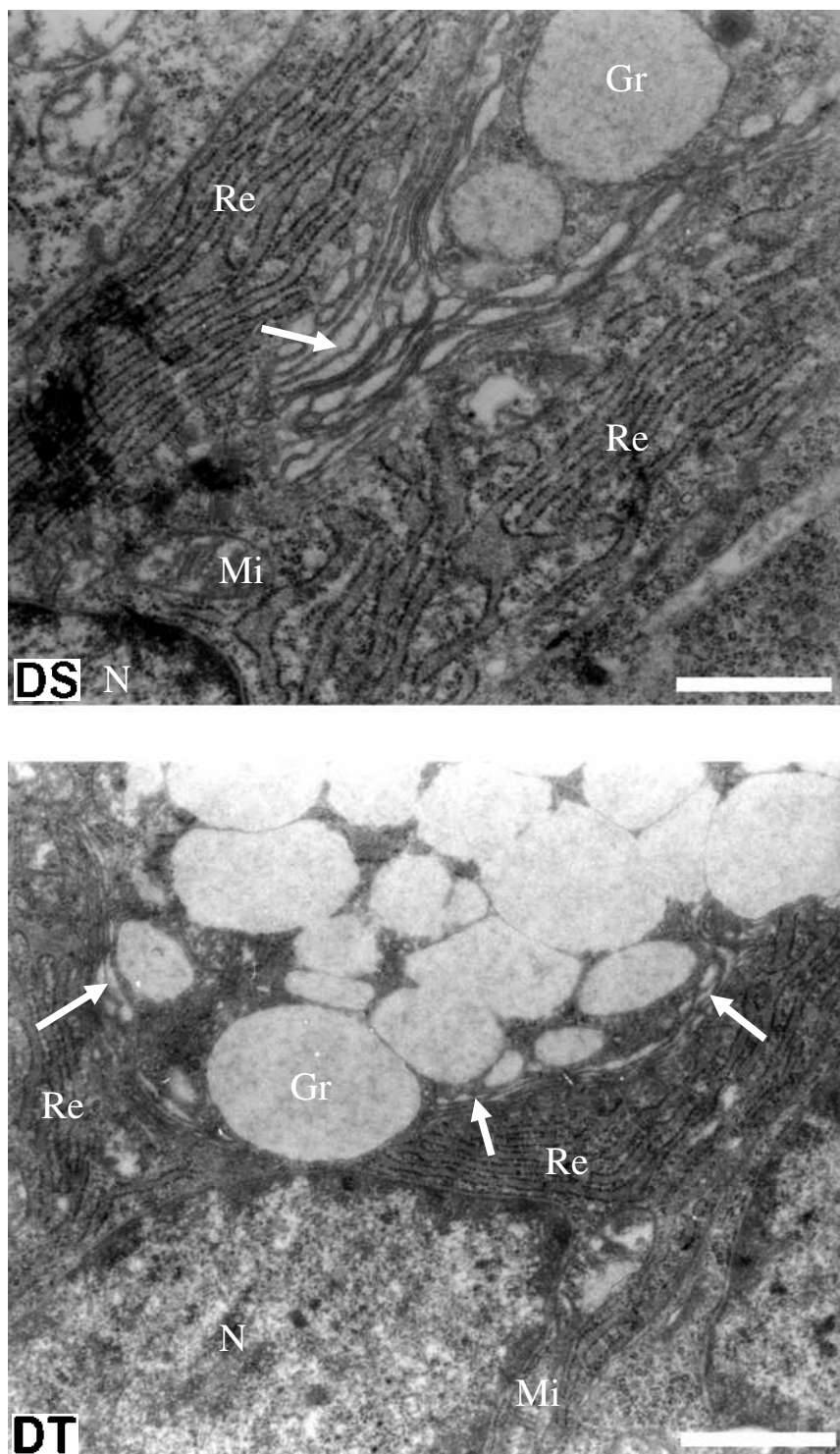


Figura 39. Detalhes de células caliciformes do duodeno. Notar as extensões de retículo endoplasmático rugoso (Re) mais complexas no grupo DS, em comparação ao grupo DT. Observar o maior desenvolvimento do complexo de Golgi (setas) no grupo DS. Legendas: DS = diabético sedentário, DT = diabético treinado, Gr = grânulos de secreção, Mi = mitocôndria, N = núcleo. Barra = 1 μ m.


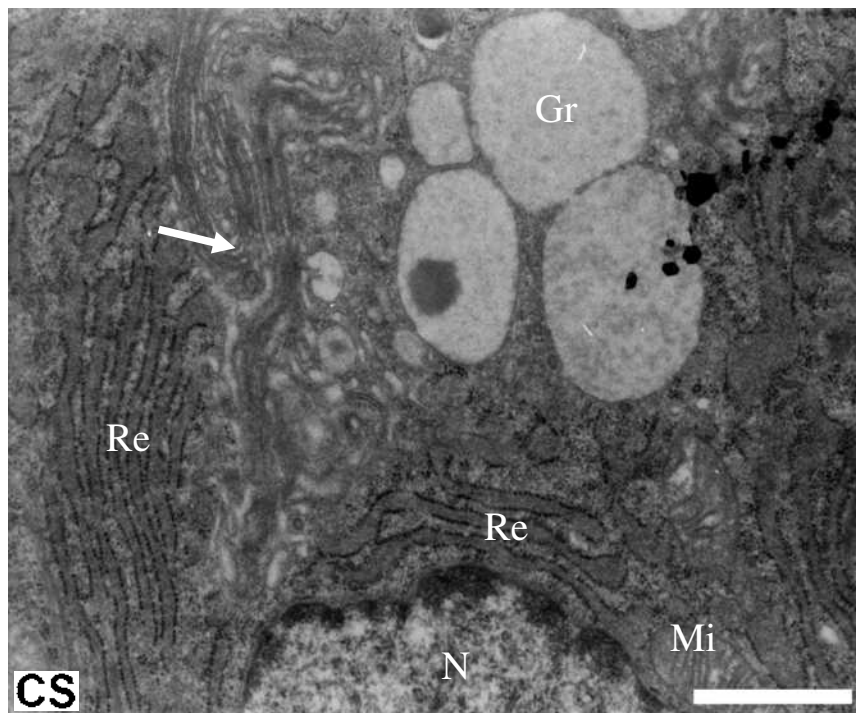


Figura 40. Detalhes de células caliciformes do jejuno. Observar que os grupos controles apresentaram as mesmas características ultra-estruturais. Legendas: CS = controle sedentário, CT = controle treinado, Gr = grânulos de secreção, Mi = mitocôndria, N = núcleo, Re = retículo endoplasmático rugoso e setas = complexo de Golgi. Barra = 1 μ m.

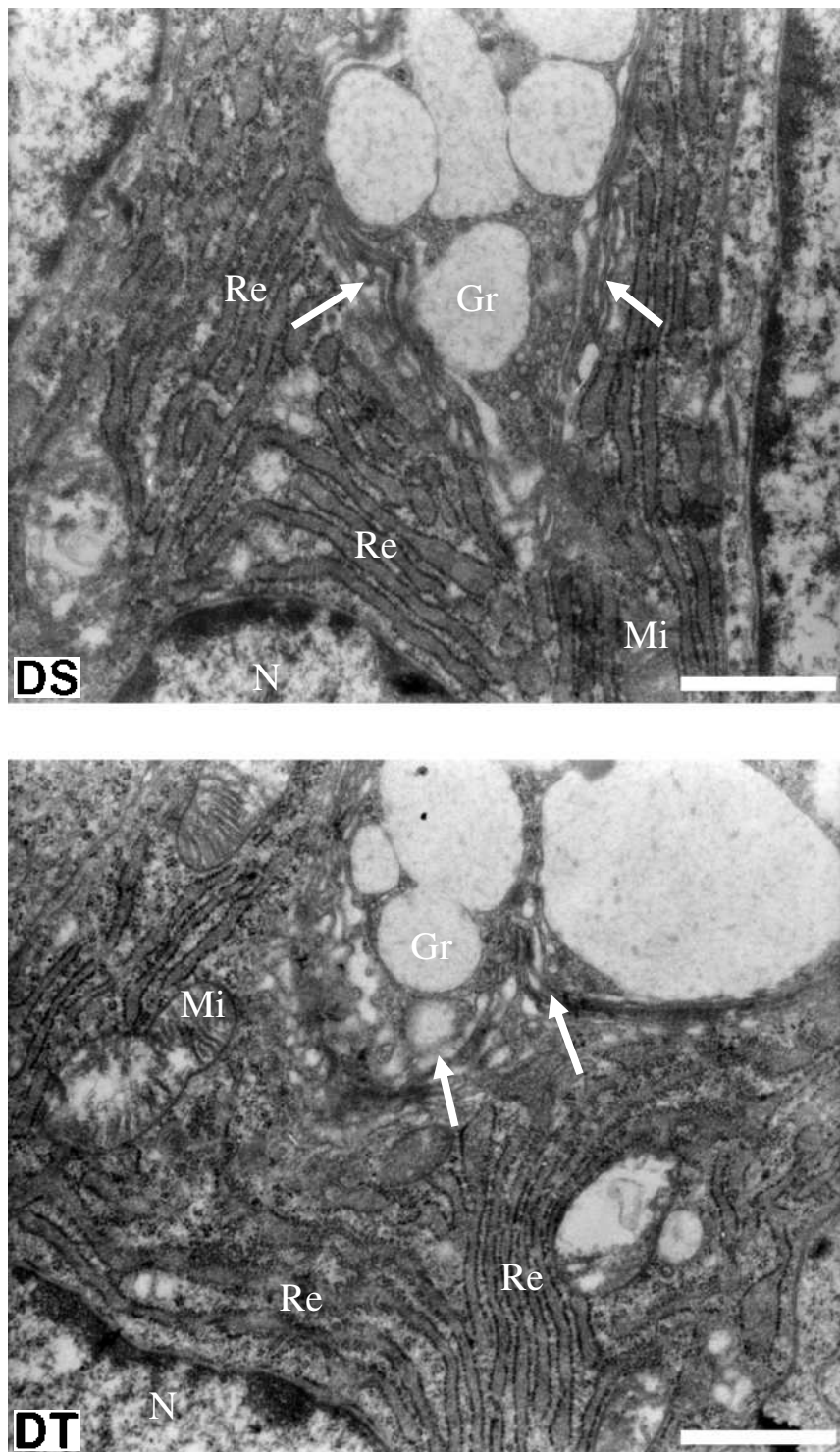


Figura 41. Detalhes de células caliciformes do jejuno. Observar que os grupos diabéticos apresentaram as mesmas características ultra-estruturais. Legendas: DS = diabético sedentário, DT = diabético treinado, Gr = grânulos de secreção, Mi = mitocôndria, N = núcleo, Re = retículo endoplasmático rugoso e setas = complexo de Golgi. Barra = 1 µm.

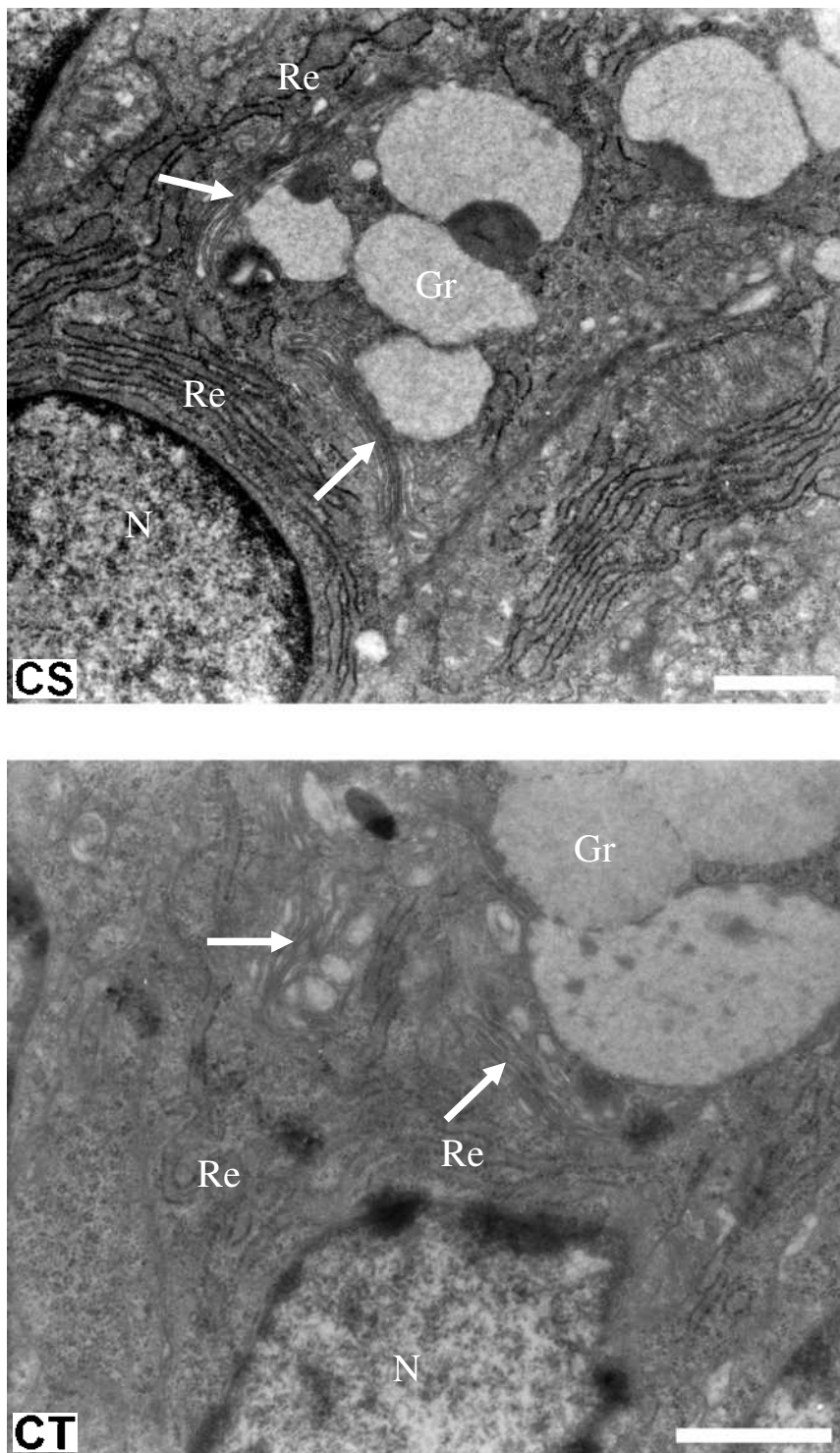


Figura 42. Detalhes de células caliciformes do íleo. Observar que os grupos controles apresentaram as mesmas características ultra-estruturais. Legendas: CS = controle sedentário, CT = controle treinado, Gr = grânulos de secreção, N = núcleo, Re = retículo endoplasmático rugoso e setas = complexo de Golgi. Barra = 1 μ m.

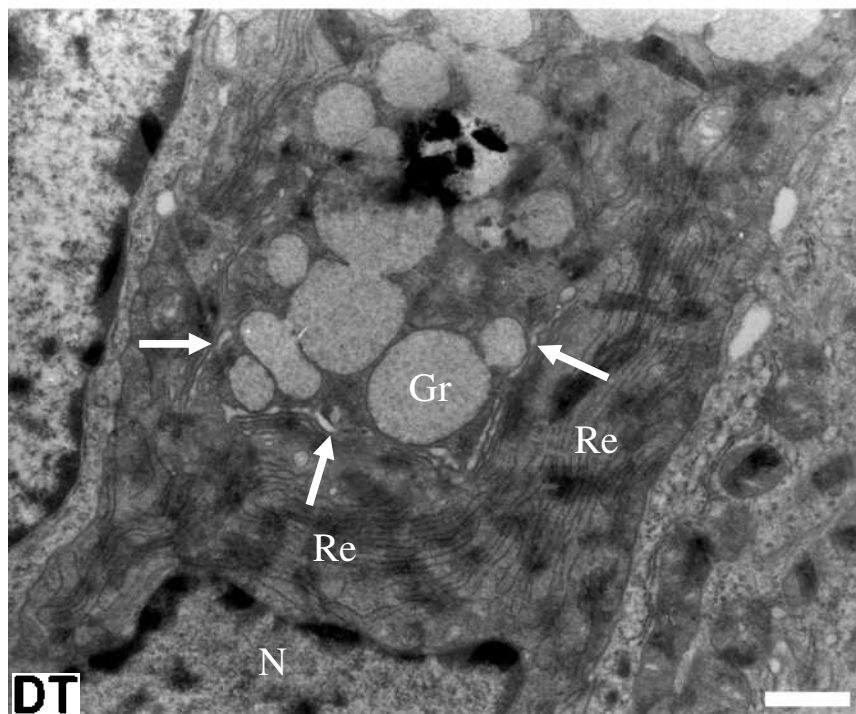
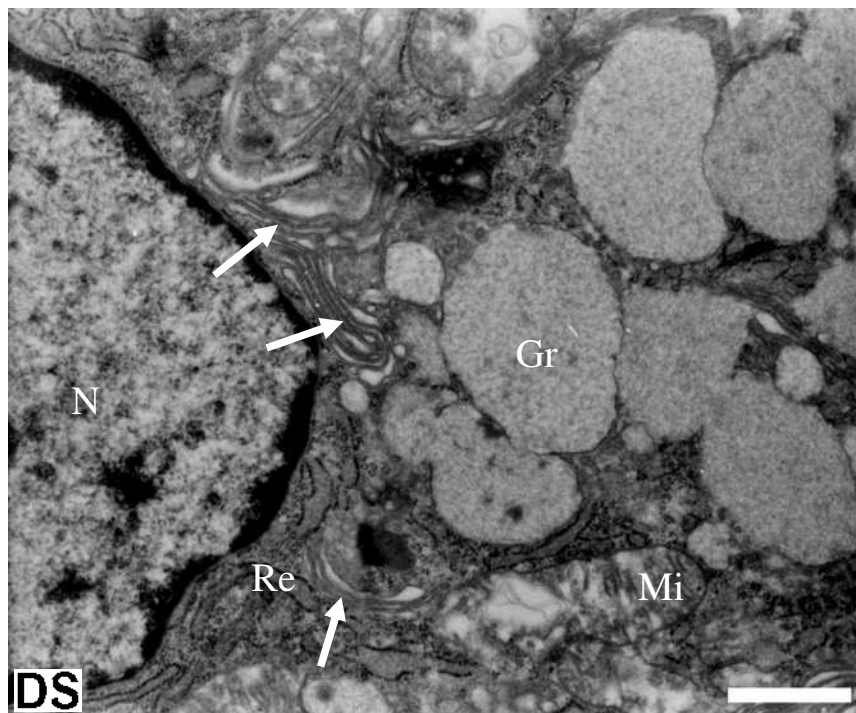


Figura 43. Detalhes de células caliciformes do íleo. Observar a menor extensão de retículo endoplasmático rugoso (Re) no grupo DS, em comparação ao grupo DT. Notar o maior desenvolvimento dos complexos de Golgi (setas) no grupo DS. Legendas: DS = diabético sedentário, DT = diabético treinado, Gr = grânulos de secreção, Mi = mitocôndria, N = núcleo. Barra = 1 μ m.

Tabela 8. Área percentual de células caliciformes ocupada pelos grânulos de secreção.

| Segmento | Grupos de tratamento | | | |
|----------|----------------------|-----------------------------|----------------------|--------------------|
| | Controle sedentário | Controle treinado | Diabético sedentário | Diabético treinado |
| Duodeno | 67.286 ± 7.971 | 59.256 ± 4.464 | 51.860 ± 12.003 | 60.111 ± 8.989 |
| Jejuno | 51.617 ± 3.965 | 68.573 ± 3.776 ^a | 59.950 ± 4.059 | 58.392 ± 4.044 |
| Íleo | 50.776 ± 3.703 | 48.039 ± 15.022 | 52.527 ± 8.984 | 52.592 ± 0.018 |

Valores expressos como média ± desvio padrão. a ≠ de CS (ANOVA-one way, teste *post-hoc* de Bonferroni; P < 0,05). Os valores de área estão em porcentagem.

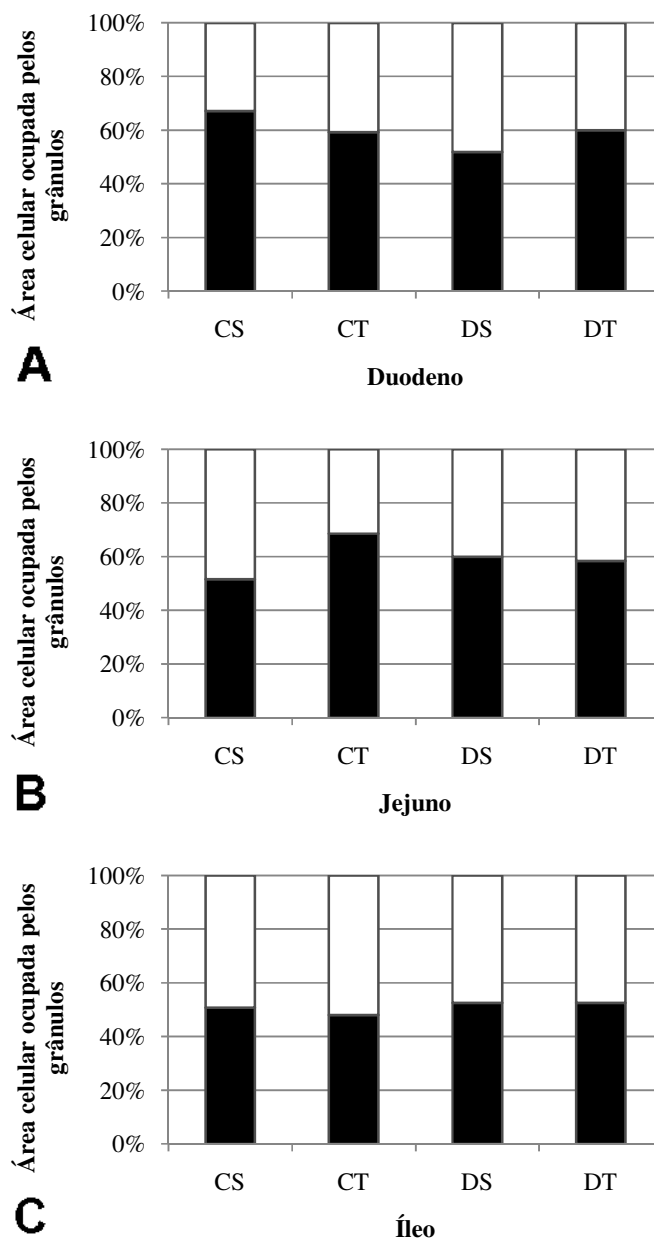


Figura 44. Área celular ocupada pelos grânulos de secreção. A figura mostra em A e C os valores de área percentuais para as células caliciformes do duodeno e do íleo, respectivamente, onde não foram observadas diferenças entre os grupos de tratamento. Em B, a figura exibe as áreas percentuais no jejuno. Notar o aumento significativo destes valores no grupo CT, em comparação aos demais grupos.

5. DISCUSSÃO

Durante o período experimental foi possível observar que o diabetes tipo I, induzido em ratos Wistar, produziu algumas alterações metabólicas nos animais. Além destas, alterações morfológicas, histoquímicas e histomorfométricas foram evidenciadas no intestino delgado. As células caliciformes também apresentaram modificações devido à doença, em algumas regiões intestinais. O exercício físico, por sua vez, exerceu influência sobre estes aspectos, apenas em algumas destas alterações, como será comentado a seguir.

Os resultados referentes à evolução do peso corporal, glicemia final, ingestão hídrica e alimentar foram os mesmos encontrados na literatura (ETTARH, CARR, 1997; JØRGENSEN et al., 2001; MAYHEW, CARSON, SHARMA, 1989; TANCRÈDE, ROUSSEAU-MIGNERON, NADEAU, 1982; ZHAO, YANG, GREGERSEN, 2003), sendo características básicas que definem o diabetes tipo I induzido em animais. Este quadro consiste na diminuição do peso corporal, aumento dos níveis glicêmicos (hiperglicemia) e aumento na ingestão de água e alimentos. De uma forma geral, todas estas características estão relacionadas com a destruição parcial das células beta do pâncreas endócrino, promovida pela injeção de aloxana. A insulina é secretada por estas células e quando destruídas, as células beta interrompem a secreção do hormônio, gerando os distúrbios metabólicos encontrados em animais diabéticos (GUYTON, HALL, 1996; BROTMAM, GIROD, 2002). Frente a estas alterações promovidas pelo diabetes, o exercício físico não exerceu influência significativa de forma a amenizar os efeitos da doença. Com relação ao peso corpóreo, Tancrede, Rousseau-Migneron e Nadeau (1982) relatam manutenção do peso dos animais diabéticos, promovida pelo exercício físico, porém este estudo utilizou esteiras motorizadas onde os ratos se exercitavam correndo e a duração do experimento aumentava gradativamente ao longo das semanas de treinamento. As diferenças entre protocolos de treinamento podem ser o fator crucial para a ação do exercício físico no diabetes ter produzidos resultados diferentes, em comparação ao presente trabalho. Os dados referentes à glicemia final dos animais diabéticos não foram significativos para o efeito do exercício, porém, eles indicaram pequena recuperação ou manutenção desta característica para o estado diabético. Nos estudos de Aronson et al. (1997) e Hardin et al. (1995) foi mostrado que nos seres humanos e em animais experimentais, o treinamento físico aumenta a captação de glicose induzida pela insulina, diminuindo os níveis glicêmicos presentes no sangue.

Ao final do período experimental, o diabetes promoveu algumas alterações morfológicas no intestino delgado dos animais. Os dados coletados indicaram o aumento do

peso intestinal e, também, o aumento do comprimento do órgão como um todo. Estes resultados também estão de acordo com muitos trabalhos, tais como Ettarh e Carr (1997), Jorgensen et al. (2001), Mayhew, Carson e Sharma (1989), Nakabou et al. (1974) e Zhao, Yang e Gregersen (2003). Estes estudos indicam o aumento geral do intestino, promovido pela indução do diabetes tipo I. Uma das possíveis causas relacionadas a este crescimento intestinal é o aumento da ingestão de alimentos, provocada pelo quadro diabético, segundo o estudo de Jervis e Levin (1966). Quanto à influência do exercício físico no aumento intestinal, os resultados do presente estudo sugerem que não há alterações evidentes. Os dados de ingestão alimentar ajudam a explicar esta situação, uma vez que a prática de exercícios físicos não diminuiu o consumo de ração em animais diabéticos. Com isso, estes animais acabaram ingerindo grandes quantidades de ração, o que, provavelmente, contribuiu para o processo de crescimento do órgão, como foi observado no presente trabalho.

Com relação aos dados histomorfométricos do intestino delgado, o diabetes induzido promoveu algumas alterações nos parâmetros analisados. Os resultados obtidos indicam que a doença promoveu o aumento no comprimento das vilosidades intestinais, nas regiões do duodeno e do jejuno. Os trabalhos realizados previamente com estudos histomorfométricos são controversos, quanto ao que ocorre com a morfologia destas estruturas. Zhao, Yang e Gregersen (2003) discorrem sobre alterações na altura das vilosidades de ratos diabéticos, em todos os segmentos intestinais. Entretanto, Mayhew, Carson e Sharma (1989) comentam que o diabetes experimental exerce um impacto preferencial sobre as vilosidades em segmentos distais de ratos, ao contrário do observado no presente estudo. Há ainda uma publicação que diz não haver diferenças entre ratos diabéticos e controles, quanto à altura das vilosidades intestinais (NEU et al., 2005). De uma forma geral, a maior parte dos estudos aponta, pelo menos em alguns segmentos intestinais, o aumento do comprimento destas estruturas. Quanto ao comprimento das glândulas intestinais, os dados do presente trabalho indicam que o diabetes não exerceu influência nestes aspectos, considerando as três regiões do intestino delgado. Somadas a estas análises, as contagens totais de vilosidades e glândulas intestinais sugerem que o diabetes não promoveu aumentos, nem diminuições no número destas estruturas, ao longo dos segmentos intestinais.

Tanto as vilosidades como as glândulas intestinais são as principais estruturas histológicas que compõem a camada mucosa do intestino delgado, que é uma das regiões mais afetadas pelo diabetes em termos de alterações histomorfométricas. Esta camada se apresentou mais espessa no jejuno dos animais diabéticos, sugerindo a ocorrência do aumento de sua massa, assim como mostram os trabalhos de Mayhew, Carson e Sharma (1989) e de

Zhao, Yang e Gregersen (2003). Segundo estes estudos, o aumento da espessura desta camada ocorre, principalmente, devido ao aumento do comprimento, volume e superfície das vilosidades e glândulas intestinais. Pelos resultados analisados no presente estudo é possível sugerir que o crescimento da camada mucosa visto no jejuno dos ratos diabéticos ocorreu, majoritariamente, como conseqüência do aumento no tamanho das vilosidades, já que o comprimento das glândulas não se alterou. Um fator que poderia contribuir juntamente para o aumento da camada mucosa seria a variação da quantidade de vilosidades e glândulas, onde quantidades maiores destas estruturas poderiam aumentar a massa geral da camada mucosa. Porém, o diabetes não aumentou o número total destas estruturas, indicando que o crescimento da mucosa ocorre pelo aumento do tamanho das vilosidades, como postula o estudo de Schedl e Wilson (1971). Nakabou et al. (1974) sugerem explicações para o aumento do comprimento das vilosidades intestinais, comentando que este crescimento se dá principalmente pelo processo de hiperplasia, que consiste no aumento do número de células nos tecidos. Neste estudo, os autores avaliaram o conteúdo total de DNA no intestino delgado de ratos diabéticos e observaram o aumento destes valores, com relação aos animais controles.

Juntando todos os fatores relacionados à camada mucosa, é possível entender que o diabetes induzido promoveu o aumento do número de células intestinais (hiperplasia) presentes nas vilosidades, levando ao aumento do tamanho destas estruturas. Com o aumento do comprimento das vilosidades, a camada mucosa tornou-se mais volumosa, logo mais espessa. Juntamente com o aumento da ingestão alimentar nos indivíduos diabéticos, o aumento da espessura da camada mucosa pode ser um dos fatores que contribui para o crescimento do intestino delgado, evidenciado no presente estudo. É possível que o crescimento desta camada promova o aumento do comprimento intestinal, fazendo com que o peso intestinal também aumente. Com relação à espessura das outras camadas intestinais o diabetes não promoveu modificações significativas.

Em todas estas características histomorfométricas analisadas, o exercício físico não exerceu influência em animais diabéticos, de maneira a promover o controle da doença. Com base nestas informações, é provável que mudanças morfológicas deste tipo não sejam recuperadas ou mantidas saudáveis pelo exercício, pelo menos durante o período do experimento em questão.

A maioria dos estudos relata que o diabetes tipo I induzido em ratos causa alterações morfológicas, metabólicas e funcionais no intestino delgado (CHARLTON et al., 2000; FOLWACZNY et al., 1999; MAYHEU, CARSON, SHARMA 1989; TAHARA, YAMAMOTO, 1988; VERNE, SHINSKY, 1998; ZOUBI et al., 1995). Porém, poucos

estudos abordam aspectos histoquímicos deste órgão como uma forma geral de análise das alterações promovidas pela doença. Além disso, pouco se conhece sobre que tipo de influência o exercício pode realizar em indivíduos saudáveis e diabéticos, sob estes aspectos.

Pela técnica Azul de Bromofenol, observou-se que o diabetes induzido não exerceu influência nos teores gerais de proteínas no duodeno e jejuno pela comparação dos grupos DS e CS. Em ambas as regiões intestinais houve leve diminuição do teor de proteínas na camada submucosa promovida pela doença. Estes resultados diferem dos dados de McNurlan e Garlick (1981), que reportam o aumento de 30% na quantidade de proteínas da camada mucosa e o aumento de aproximadamente 10% nas proteínas do conjunto de camadas restantes, comparando ratos diabéticos e seus controles, quantificadas no primeiro quarto intestinal. No íleo, foi identificada diminuição no teor geral de proteínas, observada principalmente nas glândulas intestinais. Este resultado sugere que o diabetes induzido provocou diminuição no acúmulo de proteínas nestes tecidos. Porém, alguns estudos encontraram outros resultados, relatando crescimento da camada mucosa de ratos induzidos ao diabetes (ETTARH, CARR, 1997; ZHAO et al., 2002; ZHAO, YANG, GREGERSEN, 2003) que ocorre também, devido ao aumento da síntese e acúmulo de proteínas (NAKABOU et al., 1974). Comparando os grupos CT e CS, o exercício físico não mostrou alterações com relação ao teor geral de proteínas no duodeno de indivíduos saudáveis, mas promoveu diminuição destes conteúdos no jejuno e no íleo, evidenciada principalmente nas glândulas intestinais. Neste caso, o exercício físico promoveu alterações na atividade destas glândulas, de forma que passassem a produzir menos proteínas. Comparando os grupos DT e DS, o exercício físico não promoveu alterações nestes aspectos no duodeno e provocou diminuição nas proteínas do jejuno. Curiosamente, no íleo, houve aumento no teor de proteínas nos ratos diabéticos que realizaram exercícios físicos, em contraste com a diminuição observada no grupo CT. Frente a estes resultados, observa-se que o exercício físico influenciou de maneiras diferentes o teor de proteínas nos indivíduos saudáveis e diabéticos, não sendo possível detectar um padrão. Ainda no íleo, comparando os grupos DT e CS, foi observado que o exercício manteve o teor de proteínas dos indivíduos diabéticos no nível encontrado em indivíduos saudáveis, mantendo o controle deste aspecto no estado diabético.

A partir da análise da técnica Azul de Toluidina, foi possível constatar que o diabetes não exerceu influência nos teores gerais de ácidos nucléicos no duodeno e no jejuno. No trabalho de McNurlan e Garlick (1981), realizado no primeiro quarto intestinal (duodeno e jejuno), o efeito do diabetes induzido promoveu o aumento de 30% na quantidade de RNA da camada mucosa e cerca de 10% nas camadas restantes do intestino delgado. Os conteúdos de

DNA da camada mucosa não se alteraram, mas houve o aumento de cerca de 10% na quantidade de DNA do conjunto de camadas restantes. Características como estas não foram observadas no presente estudo, onde não foram evidenciadas diferenças nos teores de ácidos nucléicos no duodeno e jejuno. Os aumentos destas quantificações de ácidos nucléicos são alterações consideráveis que podem ser promovidas pelo diabetes induzido, mas que talvez sejam tênues para serem identificadas por esta técnica histoquímica, nos segmentos intestinais em questão. No íleo, foi identificado o leve aumento nos teores gerais de ácidos nucléicos no grupo DS, principalmente nas estruturas que compõem a camada mucosa (glândulas e vilosidades). Este resultado sugere o aumento das quantidades de RNA e DNA, indicando crescimento da atividade de síntese e crescimento celular do intestino delgado promovido pela doença. Existem estudos que apóiam esta informação relatando que este aumento é uma das causas do crescimento da camada mucosa, evidenciado em ratos induzidos ao diabetes (ETTARH, CARR, 1997; NAKABOU et al., 1974; ZHAO et al., 2002; ZHAO, YANG, GREGERSEN, 2003). Com relação à síntese de proteínas nos tecidos do íleo de ratos induzidos, o aumento de ácidos nucléicos contrasta com a diminuição de proteínas observada. Foi esperado o aumento no acúmulo de proteínas mediante ao aumento de RNAs, mas isto não foi constatado, não ficando claro de que forma o diabetes afetou a síntese nos tecidos. Em ratos saudáveis, o exercício físico não exerceu influência nestes aspectos quando analisados no duodeno, mas promoveu uma diminuição no teor de ácidos nucléicos do jejuno, observada na camada mucosa e na camada muscular. No íleo, houve um aumento no teor geral de ácidos nucléicos mediado pelo treinamento. Estes resultados sugerem que, em ratos saudáveis, o exercício promoveu uma diminuição da síntese de proteínas e crescimento celular nos tecidos do jejuno e um aumento no íleo. Comparando os grupos DT e DS, observou-se que não houve influência do exercício no íleo de ratos diabéticos. Este resultado contrasta com o aumento do teor geral de ácidos nucléicos no íleo, visto no grupo CT. Neste caso, não ficou claro qual a real influência do exercício físico, já que promoveu efeitos diferentes em indivíduos saudáveis e diabéticos.

Pela análise da técnica PAS foi possível observar que o diabetes induzido não exerceu influência nos teores gerais de polissacarídeos neutros no duodeno e jejuno, mas promoveu o aumento destes teores no íleo, evidenciado nas vilosidades intestinais. Sabe-se que no estado diabético, há o acúmulo de glicogênio nas células absortivas presentes nas vilosidades da mucosa jejunal (ANDERSON; JONES, 1974). Apesar de, no presente trabalho, não ter sido observado este acúmulo no jejuno, foi possível identificar o aumento no teor de polissacarídeos neutros (que inclui o glicogênio) nas vilosidades do íleo, sugerindo que estas

reservas também aumentam na região distal do intestino delgado. Quanto à influência do exercício físico, não foram observadas alterações nos teores de polissacarídeos neutros em nenhum dos três segmentos intestinais, tanto em indivíduos saudáveis, como em indivíduos diabéticos.

A técnica simultânea PAS-Alcian Blue exibiu os conteúdos de polissacarídeos neutros e ácidos presentes nas secreções mucosas das células caliciformes, nas três regiões do intestino delgado. Em células caliciformes maduras, o conteúdo a ser secretado apresenta um caráter ácido, devido ao alto conteúdo de ácido siálico (SPECIAN; OLIVER, 1991), sendo o Alcian Blue um corante que marca estas secreções de forma eficaz em azul intenso. Desta forma, a análise foi realizada quanto ao caráter ácido das secreções das células maduras. Após a análise foi possível constatar que o diabetes induzido não exerceu influência no caráter ácido das mucinas das células caliciformes, levando em consideração os três segmentos intestinais. Estes resultados foram os mesmos obtidos no estudo de Mantle et al. (1989), o qual relata que as propriedades histoquímicas das mucinas intestinais de ratos diabéticos não apresentaram diferenças com relação ao grupo controle, sugerindo não haver diferenças promovidas pelo diabetes nos componentes polissacarídicos ácidos das mucinas intestinais. Estes dados estão de acordo com os aqui apresentados. O exercício físico não promoveu alterações nestes aspectos tanto em indivíduos saudáveis, quanto em diabéticos.

Por meio das reações evidenciadas pela técnica Picrosirius-Hematoxilina, foi possível observar que o diabetes induzido promoveu diminuição nos teores de fibras colágenas totais na camada submucosa dos três segmentos intestinais. No intestino delgado, fibras colágenas formam um arranjo em rede de importante significância na biomecânica do intestino delgado (MENDONÇA et al., 1993). A diminuição nas quantidades destas fibras na camada submucosa pode estar relacionada com deficiências na motilidade intestinal, característica que é afetada pela indução do diabetes (RAYNER et al., 2002). O exercício físico promoveu diminuição no teor de fibras colágenas totais na camada submucosa do duodeno e íleo de ratos saudáveis, porém não exerceu influência em nenhuma região do intestino delgado em ratos diabéticos. Assim como em outras análises, o exercício físico influenciou o aspecto histoquímico em questões de maneiras diferentes em indivíduos saudáveis e diabéticos, não se detectando um padrão.

A partir das análises da técnica Prata Amoniacal, foi possível constatar que o diabetes induzido promoveu leve diminuição no teor de fibras reticulares na camada submucosa do duodeno e íleo, pela comparação dos grupos DS e CS. Assim como as fibras colágenas, estes tipos de fibras também auxiliam na sustentação de órgãos viscerais como o intestino delgado,

representando um papel bem importante para seu funcionamento biomecânico. A diminuição destes conteúdos pode, também, estar relacionada com os distúrbios na motilidade intestinal, observados em ratos diabéticos (RAYNER et al., 2002). No jejuno, o diabetes não exerceu influência. O exercício físico diminuiu os teores de fibras reticulares na camada submucosa do duodeno e do íleo de indivíduos saudáveis, mas não exerceu influência no jejuno. Comparando os grupos diabéticos, foi possível observar o aumento destes teores no duodeno, chegando a níveis semelhantes aos observados no grupo CS, indicando a manutenção destes conteúdos realizada pelo exercício físico. Como esta variável promoveu uma diminuição nestes aspectos em indivíduos sadios, não foi possível afirmar com certeza que esta manutenção tenha sido causada exclusivamente pelo treinamento físico, já que este influenciou de maneiras diferentes o teor de fibras reticulares na camada submucosa em indivíduos saudáveis e diabéticos. No jejuno e no íleo de ratos diabéticos, o exercício não influenciou nos aspectos estudados.

Os resultados referentes ao estudo de células caliciformes intestinais indicam algumas alterações promovidas pelo diabetes induzido. Foi observado um aumento do número de células caliciformes presentes nas vilosidades intestinais, na região do íleo. Nas glândulas intestinais, foi identificado um aumento no jejuno e, novamente, no íleo. Uma das razões possíveis para o aumento no número destas células é a hiperplasia, que ocorre nas vilosidades e glândulas intestinais de animais induzidos ao diabetes, já que as células caliciformes são encontradas no epitélio que reveste tais estruturas. Este aumento na quantidade de células caliciformes pode ser considerado, segundo Diani et al. (1976), como indicador do aumento da secreção de muco intestinal, já que um número maior de células acaba exercendo tal função.

Apesar de o aumento da quantidade de células caliciformes indicar o aumento da secreção intestinal, é preciso verificar o que ocorreu dentro das células caliciformes para complementar as informações a respeito. Os resultados ultra-estruturais ajudam a ir mais fundo nesta questão, para averiguar as mudanças promovidas pelo diabetes. No duodeno, foi observado maior desenvolvimento das extensões de membranas do RER e um maior desenvolvimento das cisternas dos complexos de Golgi dos animais diabéticos, em comparação aos controles. Sendo estas organelas, junto com o núcleo celular, os principais constituintes da maquinaria celular responsável pela síntese de proteínas primárias (RER) e pelas modificações pós-traducionais e empacotamento destas proteínas (complexos de Golgi), estas características ultra-estruturais sugerem que houve aumento na produção pelas células caliciformes. Estes resultados indicam que, provavelmente, estas organelas se adaptaram às

condições necessárias para o aumento da produção de mucinas intestinais, causado pela doença. No íleo, as regiões de RER se apresentaram em menores quantidades no grupo diabético, em comparação ao controle, sugerindo uma menor taxa de síntese protéica. Porém, foram observadas regiões celulares com complexos de Golgi bastante desenvolvidos, indicando que a produção de grânulos de secreção apresentou-se aumentada, assim como o observado nas células caliciformes do duodeno.

Frente a estes resultados ultra-estruturais, poderia se esperar que houvesse aumento da quantidade de grânulos de secreção armazenados nas células caliciformes, devido ao aumento da produção celular. Porém, isso não foi observado, como confirma a análise morfométrica realizada com estas células. Nos três segmentos intestinais, a superfície celular ocupada pelos grânulos de secreção não variou entre os animais diabéticos e os controles, indicando que esta região de acúmulo de grânulos não aumentou. Estes resultados sugerem que a liberação de mucinas em animais diabéticos ocorre de maneira normal, não havendo acúmulos de secreção.

Todo este conjunto de resultados a respeito das células caliciformes é apoiado e explicado por Mantle et al. (1989). Neste trabalho os autores argumentam que o aumento do número de células caliciformes, resultado também observado no presente estudo, apesar de sugestivo, não é a característica responsável pelo aumento da secreção intestinal. Além disso, eles observaram que não há aumento do acúmulo de secreção dentro das células, o que está de acordo com o encontrado nos dados morfométricos das células caliciformes no presente trabalho. Com a realização de mais análises quantitativas de mucinas, os autores concluíram que, em animais diabéticos, ocorre um aumento da taxa de secreção de mucinas, fazendo com que a liberação de muco seja mantida em níveis normais, uma vez que a doença tende a diminuir estes valores. Em outras palavras, para manter uma liberação normal de mucinas na condição de diabetes tipo I induzido, as células precisam aumentar sua produção, fato que é corroborado pelos dados ultra-estruturais obtidos no presente estudo. Desta forma, as células caliciformes trabalharam mais rapidamente, sem acumular grânulos de secreção. Os autores comentam que este fato pode representar uma resposta adaptativa das células caliciformes à doença para a preservação da barreira de muco e proteger a grande área de superfície do intestino delgado.

Com relação à influência do exercício físico nas células caliciformes dos animais diabéticos, foi possível perceber que, na região do duodeno, as características ultra-estruturais do RER e dos complexos de Golgi foram mantidas nos mesmos aspectos observados em animais saudáveis. Na região do íleo, o exercício fez com que o número de células

caliciformes presentes nas vilosidades intestinais dos animais diabéticos se mantivesse como os valores encontrados nos animais saudáveis. Ainda neste segmento intestinal, os aspectos estruturais dos complexos de Golgi alterados pelo diabetes voltaram aos níveis encontrados nos ratos do grupo controle sedentário. Este conjunto de resultados indica que, com relação a estas características analisadas, o diabetes induzido pode não ter promovido alterações devido ao efeito do exercício físico, o qual evitou que elas acontecessem. Se estas modificações realmente ocorreram, é provável que elas tenham sido recuperadas ao longo da execução do treinamento físico.

O protocolo de exercício realizado pelos animais vem sendo bastante estudado (LUCIANO, MELLO, 1998; GOMES et al., 2003) e é bem aceito para estudos de atividade física, principalmente no tratamento de diabetes. Porém, até o presente momento, não foram realizados estudos envolvendo morfologia e histoquímica do intestino delgado a respeito de alterações em ratos diabéticos que realizassem este protocolo de exercícios, assim como trabalhos envolvendo ultra-estrutura de células caliciformes nestas condições. De fato ainda não é possível esclarecer completamente de que forma o exercício físico influencia nos aspectos alterados pelo diabetes tipo I. Talvez, os métodos aqui empregados não sejam suficientes para solucionar adequadamente a eficácia do exercício físico, sendo necessários mais estudos complementares a respeito.

6. CONCLUSÕES

Por meio das análises realizadas neste trabalho foi possível concluir que o diabetes tipo I causou um aumento geral no tamanho do intestino delgado, também pela alteração de características histomorfométricas, tais como o aumento de vilosidades e da espessura da camada mucosa. A doença promoveu alterações histoquímicas, diminuindo os teores de fibras colágenas na submucosa dos três segmentos intestinais, fibras reticulares na submucosa do duodeno e do íleo, e proteínas gerais no íleo. Houve o aumento dos teores de polissacarídeos neutros e ácidos nucléicos em geral, na região do íleo. Além disso, o diabetes provocou o aumento do número de células caliciformes no jejuno e no íleo, e o aumento da atividade secretória no duodeno e no íleo, através de alterações ultra-estruturais.

Em indivíduos diabéticos, o exercício físico não exerceu influência nos aspectos morfológicos do intestino delgado e referente aos aspectos histoquímicos, influenciou alguns parâmetros de maneiras diferentes ao observado em indivíduos saudáveis. Quanto às células caliciformes, o exercício manteve em níveis semelhantes aos observados em indivíduos saudáveis as características ultra-estruturais no duodeno e no íleo e o número de células em vilosidades do íleo, indicando ser benéfico para a atividade secretória destas células.

7. REFERÊNCIAS

AMERICAN DIABETES ASSOCIATION. Physical activity/exercise and diabetes (position statement). **Diabetes Care**, v. 27, n. 1, p. 58-62, jan. 2004.

ANDERSON, J. W.; JONES, A. L. Biochemical and ultrastructural study of glycogen in jejunal mucosa of diabetic rat. **Proceedings of the Society for Experimental Biology and Medicine. Society for Experimental Biology and Medicine**, v. 145, n. 1, p. 268-272, jan. 1974.

ARONSON, D. et al. Exercise stimulates the nitrogen-activated protein kinase pathway in human skeletal muscle. **Journal of Clinical Investigation**, v. 99, n. 6, p. 1251-1257, mar. 1997.

BERGER, M. et al. Effects of physical training on glucose tolerance and on glucose metabolism of isolated skeletal muscle in normal rats. **Diabetologia**, v. 16, n. 3, p. 179-184, mar. 1979.

BERGSTRÖM, S.; NORRBY, K. Hyperplasia of the mesenterial windows precedes that of the small gut in the streptozotocin-diabetic rat. **Acta pathologica, microbiologica, et immunologica Scandinavica**, v. 96, n. 5, p. 407-414, mai. 1988.

BROTMAN, D. J.; GIROD, J. P. The metabolic syndrome: a tug of war with no winner. **Cleve Clin J Med**, v. 69, p. 990-994, 2002.

CHARLTON, M.; AHLMAN, B.; NAIR, K. S. The effect of insulin on human small intestinal mucosal protein synthesis. **Gastroenterology**, v. 118, n. 2, p. 299-306, fev. 2000.

CLARKE, B. F.; EWING, D. J.; CAMPBELL, I. W. Diabetic autonomic neuropathy. **Diabetologia**, v. 17, n. 4, p. 195-212, out. 1979.

DIANI, A. R.; GERRITSEN, G. C.; STROMSTA, S.; MURRAY, P. A study of the morphological changes in the small intestine of the spontaneously diabetic Chinese hamster. **Diabetologia**, v. 12, n. 2, p. 101-109, mai. 1976.

EL-SALHY, M. Gastrointestinal transit in non-obese diabetic mouse: an animal model of human diabetes type 1. **Journal of Diabetes and its Complications**, v. 15, n. 5, p. 277-284, set. 2001.

ETTARH, R. R.; CARR, K. E. A morphological study of the enteric mucosal epithelium in the streptozotocin-diabetic mouse. **Life Sciences**, v. 61, n. 18, p. 1851-1858, set. 1997.

EURODIAB ACE Study Group. Variation and trends in incidence of childhood diabetes in Europe. **The Lancet**, v. 355, n. 9242, p. 873-8766, mar. 2000.

FOLWACZNY, C. et al. Gastrointestinal involvement in patients with diabetes mellitus: part I (first of two parts): epidemiology, pathophysiology, clinical findings. **Z. Gastroenterol.**, v. 37, n. 9, p. 803-815, set. 1999.

GILLESPIE, K. Type 1 diabetes: pathogenesis and prevention. **Canadian Medical Association journal**, v. 175, n. 2, p. 165-170, jul. 2006.

GOMES, R. J. et al. Efeitos do treinamento físico sobre o hormônio do crescimento (GH) e fator de crescimento semelhante à insulina (IGF-1) em ratos diabéticos. **Revista Brasileira de Ciência e Movimento**, v. 11, n. 3, p. 57-62, jul./set. 2003.

GUYTON, A. C.; HALL, J. E. **Tratado de Fisiologia Médica**. 9. ed. Rio de Janeiro: Guanabara, 1996, p. 291-386, 883-894.

HALLÉNIUS, M. L. et al. Effects on glucose tolerance, insulin secretion, insulin-like growth factor 1 and its binding protein, IGFBP-1, in a randomized controlled diet and exercise study in healthy, middle-aged men. **Journal of Internal Medicine**, v. 238, n. 2, p. 121-130, ago. 1995.

HARDIN, D. S. et al. Mechanisms of enhanced insulin sensitivity in endurance-trained athletes: effects on blood flow and differential expression of GLUT 4 in skeletal muscles. **Journal of Clinical Endocrinology and Metabolism**, v. 80, n. 8, p. 2437-2446, ago. 1995.

HENRY, R. J.; CANNON, D. C.; WILKEMAN, J. **Clinical chemistry, principles and techniques**. 2. ed. Nova Iorque: Harper and Row Publishes, 1974.

JERVIS, E. L.; LEVIN, R. J. Anatomic adaptation of the alimentary tract of the rat to the hyperphagia of chronic alloxan-diabetes. **Nature**, v. 210, n. 5034, p. 391-393, abr. 1966.

JØRGENSEN, C. S. et al. Tension-strain relations and morphometry of rat small intestine in experimental diabetes. **Digestive diseases and sciences**, v. 46, n. 5, p. 960-967, mai. 2001.

JUNQUEIRA, L. C.; JUNQUEIRA, L. M. **Técnicas Básicas de Citologia e Histologia**. São Paulo: Santos, 1983.

KOCH, K. L. Diabetic gastropathy: gastric neuromuscular dysfunction in diabetes mellitus: a review of symptoms, pathophysiology and treatment. **Digestive Diseases and Sciences**, v. 44, n. 6, p. 1061-1075. jun. 1999.

KRAUS, W.E. et al. Effects of the amount and intensity of exercise on plasma lipoproteins. **N. Engl. J. Med.**, v. 374, n. 19, p. 1483-1492, nov. 2002.

LERCO, M.M. et al. Caracterização de um modelo experimental de Diabetes Mellitus induzido por aloxana em ratos: estudo clínico e laboratorial. **Acta Cirúrgica Brasileira**, v. 18, n. 2, p. 132-142, abr. 2003.

LEON, A. S. Exercise testing and exercise prescription for special cases. **Diabetes**, p. 115-133, 1987.

LOCKE, G.R. Epidemiology of gastrointestinal complications of diabetes mellitus. **European Journal of Gastroenterology and Hepatology**, v. 7, n. 8, p. 711-716, ago. 1995.

LORENZ-MEYER, H.; THIEL, F.; MENGE, H. Structural and functional studies on the transformation of the intestinal mucosa in rats with experimental diabetes. **Res. Exp. Med.**, v. 170, n. 20, p. 89-99, jun. 1977.

LUCIANO, E.; LIMA, F.B. Metabolismo de ratos diabéticos treinados submetidos ao jejum e ao exercício agudo. **Revista de Ciências Biomédicas**, Botucatu, v. 18, p. 47-60, 1997.

LUCIANO, E.; MELLO, M. A. R. Physical activity and protein metabolism in muscle from experimental diabetic rats. **Rev. Paul. Educ. Fis.**, v. 12, p. 202-209, jul./dez. 1998.

LUCIANO, E. et al. Endurance training improves responsiveness to insulin and modulates insulin signal transduction through the phosphatidylinositol 3-kinase/Akt-1 pathway. **Eur. J. Endocrinol.**, v. 147, n. 1, p. 149-157, jul. 2002.

MANTLE, M. et al. Effects of streptozotocin-diabetes on rat intestinal mucin and goblet cells. **Gastroenterology**, v. 97, n. 1, p. 68-75, jul. 1989.

MAYHEW, T. M.; CARSON, F. L.; SHARMA, A. K. Small intestinal morphology in experimental diabetic rats: a stereological study on the effects of an aldose reductase inhibitor (ponalrestat) given with or without conventional insulin therapy. **Diabetologia**, v. 32, n. 9, p. 649-654, set. 1989.

MCMANUS, J. F. A. Histological demonstration of mucin after periodic acid. **Nature**, v. 158, p. 202. 1946.

MCNURLAN, M. A.; GARLICK, P. J. Protein synthesis in liver and small intestine in protein deprivation and diabetes. **The American journal of physiology**, v. 241, n. 3, p. 238-245, set. 1981.

MENDONÇA, J.C.; DE CARVALHO, C.A.; DE SOUZA, R.R. Arrangement of the collagen and elastic fibers in the upper human duodenum. **Revista do Hospital das Clínicas**, v. 48, n. 1, p. 13-16, jan. 1993.

MILLER, D. L. et al. Proliferation rate and transit time of mucosal cells in small intestine of the diabetic rat. **Gastroenterology**, v. 73, n. 6, p. 1326-1332, dez. 1977.

NAKABOU, Y. et al. Hyperplastic and hypertrophic changes of the small intestine in alloxan diabetic rats. **J. Nutr. Sci. Vitaminol.**, v. 20, n. 3, p. 227-234, jan. 1974.

NAKAYAMA, H.; IJU, M.; NAKAGAWA, S. Influence of diet on intestinal cell DNA synthesis in the diabetic rat. **Diabetes**, v. 23, n. 9, p. 793-795, set. 1974.

NEU, J. et al. Changes in intestinal morphology and permeability in the biobreeding rat before the onset of type 1 diabetes. **Journal of pediatric gastroenterology and nutrition**, v. 40, n. 5, p. 589-595, mai. 2005.

NIELSEN, J. N. et al. Glycogen synthase localization and activity in rat skeletal muscle is strongly dependent on glycogen content. **J. Physiol.**, v. 531, n. 3, p. 757-769, mar. 2001.

NORRBY, K.; BERGSTRÖM, S.; DRUVEFORS, P. Hyperplasia and growth of the true mesentery in the diabetic rat. **Acta pathologica, microbiologica, et immunologica Scandinavica**, v. 91, n. 3, p. 195-202, mai. 1983.

ONKAMO, P. et al. Worldwide increase in incidence of type I diabetes: the analysis of the data on published incidence trends. **Diabetologia**, v. 42, n. 12, p. 1395-1403, dez. 1999.

OSBORNE, D. L. et al. Comparison of therapeutic regimens in the amelioration of alterations in rat gastrointestinal mucosal DNA, RNA and protein induced by streptozotocin diabetes mellitus. **Life sciences**, v. 66, n. 24, p. 2405-2417, mai. 2000.

RAYNER, C. K. et al. Small intestinal glucose absorption and duodenal motility in type 1 diabetes mellitus. **The American Journal of Gastroenterology**, v. 97, n. 12, p. 3123-3130, dez. 2002.

Report of the Expert Committee on the Diagnosis and Classification of Diabetes Mellitus (committee report). **Diabetes Care**, v. 26, n. 1, p. 5-20, jan. 2003.

REYNOLDS, E. S. The use of lead citrate at high pH as an electron-opaque stain in electron microscopy. **The Journal of cell biology**, v. 17, p. 208-212, abr. 1963.

SANCHEZ, S. S. et al. Changes in the expression of small intestine extracellular matrix proteins in streptozotocin-induced diabetic rats. **Cell Biology International**, v. 24, n. 12, p. 881-888, dez. 2000.

SCHEDL, H. P.; WILSON, H. D. Effects of diabetes on intestinal growth in the rat. **The Journal of experimental zoology**, v. 176, n. 4, p. 487-495, abr. 1971.

SCHNEIDER, S. H.; RUDERMAN, N. B. Exercise and physical training in the treatment of diabetes mellitus. **Comprehensive therapy**, v. 12, n. 1, p. 49-56, jan. 1986.

SHA, H. et al. Effect of Kaiyu Qingwei Jianji on the morphometry and residual strain distribution of small intestine in experimental diabetic rats. **World journal of gastroenterology**, v. 12, n. 44, p. 7149-7154, nov. 2006.

SPECIAN, R. D.; OLIVER, M. G. Functional biology of intestinal goblet cells. **The American journal of physiology**, v. 260, n. 2, p. 183-193, fev. 1991.

TAHARA, T.; YAMAMOTO, T. Morphological changes of the villous microvascular architecture and intestinal growth in rats with streptozotocin-induced diabetes. **Virchows Archiv. A Pathol. Anat. Histopathol.**, v. 413, n. 2, p. 151-158, jan. 1988.

TANCRÈDE, G.; ROUSSEAU-MIGNERON, S.; NADEAU, A. Beneficial effects of physical training in rats with a mild streptozotocin-induced diabetes mellitus. **Diabetes**, v. 31, n. 5, p. 406-409, mai. 1982.

VERNE, G. N.; SNINSKY, C. A. Diabetes and the gastrointestinal tract. **Gastroenterology clinics of North America**, v. 27, n. 4, p. 861-874, dez. 1998.

WEI, M. et al. The streptozotocin-diabetic rat as a model of the chronic complications of human diabetes. **Heart, Lung and Circulation**, v. 12, n. 1, p. 44-50, jan. 2003.

ZHAO, J. et al. Remodelling of zero-stress state of small intestine in streptozotocin-induced diabetic rats: effect of gliclazide. **Digestive and Liver Diseases**, v. 34, n. 10, p. 707-716, out. 2002.

ZHAO, J.; YANG, J.; GREGERSEN, H. Biomechanical and morphometric intestinal remodelling during experimental diabetes in rats. **Diabetologia**, v. 46, n. 12, p. 1688-1697, dez. 2003.

ZOUBI, S. A. et al. Number and ultrastructure of epithelial cells in crypts and villi along the streptozotocin-diabetic small intestine: a quantitative study on the effects of insulin and aldose reductase inhibition. **Virchows Archiv: an international journal of pathology**, v. 427, n. 2, p. 187-193, jan. 1995.

Livros Grátis

(<http://www.livrosgratis.com.br>)

Milhares de Livros para Download:

[Baixar livros de Administração](#)

[Baixar livros de Agronomia](#)

[Baixar livros de Arquitetura](#)

[Baixar livros de Artes](#)

[Baixar livros de Astronomia](#)

[Baixar livros de Biologia Geral](#)

[Baixar livros de Ciência da Computação](#)

[Baixar livros de Ciência da Informação](#)

[Baixar livros de Ciência Política](#)

[Baixar livros de Ciências da Saúde](#)

[Baixar livros de Comunicação](#)

[Baixar livros do Conselho Nacional de Educação - CNE](#)

[Baixar livros de Defesa civil](#)

[Baixar livros de Direito](#)

[Baixar livros de Direitos humanos](#)

[Baixar livros de Economia](#)

[Baixar livros de Economia Doméstica](#)

[Baixar livros de Educação](#)

[Baixar livros de Educação - Trânsito](#)

[Baixar livros de Educação Física](#)

[Baixar livros de Engenharia Aeroespacial](#)

[Baixar livros de Farmácia](#)

[Baixar livros de Filosofia](#)

[Baixar livros de Física](#)

[Baixar livros de Geociências](#)

[Baixar livros de Geografia](#)

[Baixar livros de História](#)

[Baixar livros de Línguas](#)

[Baixar livros de Literatura](#)
[Baixar livros de Literatura de Cordel](#)
[Baixar livros de Literatura Infantil](#)
[Baixar livros de Matemática](#)
[Baixar livros de Medicina](#)
[Baixar livros de Medicina Veterinária](#)
[Baixar livros de Meio Ambiente](#)
[Baixar livros de Meteorologia](#)
[Baixar Monografias e TCC](#)
[Baixar livros Multidisciplinar](#)
[Baixar livros de Música](#)
[Baixar livros de Psicologia](#)
[Baixar livros de Química](#)
[Baixar livros de Saúde Coletiva](#)
[Baixar livros de Serviço Social](#)
[Baixar livros de Sociologia](#)
[Baixar livros de Teologia](#)
[Baixar livros de Trabalho](#)
[Baixar livros de Turismo](#)