



UNESP

UNIVERSIDADE ESTADUAL PAULISTA

“JÚLIO DE MESQUITA FILHO”

FACULDADE DE ODONTOLOGIA DE ARAÇATUBA

ERIVAN CLEMENTINO GUALBERTO JÚNIOR

**“EFEITOS DO LASER E DA TERAPIA FOTODINÂMICA NO
TRATAMENTO PERIODONTAL DE RATAS
OVARIECTOMIZADAS, COM OU SEM REPOSIÇÃO
HORMONAL: ESTUDO HISTOMORFOMÉTRICO E
IMUNOISTOQUÍMICO”**

ARAÇATUBA – SÃO PAULO

2010

Livros Grátis

<http://www.livrosgratis.com.br>

Milhares de livros grátis para download.



UNIVERSIDADE ESTADUAL PAULISTA

“JÚLIO DE MESQUITA FILHO”

UNESP FACULDADE DE ODONTOLOGIA DE ARAÇATUBA

ERIVAN CLEMENTINO GUALBERTO JÚNIOR

**“EFEITOS DO LASER E DA TERAPIA FOTODINÂMICA NO
TRATAMENTO PERIODONTAL DE RATAS
OVARIECTOMIZADAS, COM OU SEM REPOSIÇÃO
HORMONAL: ESTUDO HISTOMORFOMÉTRICO E
IMUNOISTOQUÍMICO”**

Dissertação apresentada à Faculdade de Odontologia do Câmpus de Araçatuba, da Universidade Estadual Paulista “Júlio de Mesquita Filho” para obtenção do Título de “MESTRE EM PERIODONTIA”.

Orientador: Prof. Dr. Valdir Gouveia Garcia

Coorientadora: Prof. Dra. Maria José Hitomi Nagata

ARAÇATUBA – SÃO PAULO

2010

Catálogo-na-Publicação

Serviço Técnico de Biblioteca e Documentação – FOA / UNESP

Gualberto Júnior, Erivan Clementino

6899e

Efeitos do laser e da terapia fotodinâmica no tratamento periodontal de ratas ovariectomizadas, com ou sem reposição hormonal : estudo histomorfométrico e imunoistoquímico / Erivan Clementino Gualberto Júnior. - Araçatuba : [s.n.], 2010
f. 161. ; tab.

Dissertação (Mestrado) – Universidade Estadual Paulista, Faculdade de Odontologia, Araçatuba, 2010

Orientador: Prof. Dr. Valdir Gouveia Garcia

Coorientadora: Profa.Dra.Maria José Hitomi Nagata

1. Estrogênios 2. Fotoquimioterapia 3. Lasers 4. Osteoblastos 5. Osteoporose 6. Osteoprotegerina 7. Perda óssea alveolar 8. Periodontite 9. Ligante RANK

Black D6

CDD 617.63

Dados Curriculares

Erivan Clementino Gualberto Júnior

Nascimento : 15/05/1975 Floriano - Pi

Filiação : Erivan Clementino Gualberto
Yára Demes Gualberto

1993 - 1998 : **Graduação em Odontologia**
Universidade Federal do Piauí – UFPI

2000 - 2001 : **Pós-Graduação em Periodontia – Especialização**
Associação Brasileira de Odontologia, Secção Piauí –
ABO/PI

2005 - 2006 : **Curso de Atualização em Endodontia**
Associação Brasileira de Odontologia, Secção Piauí –
ABO/PI

2008 - 2010 : **Pós-Graduação em Odontologia**
Nível Mestrado – ÁREA DE PERIODONTIA - Faculdade
de Odontologia de Araçatuba – UNESP

Dedicatória

A Deus

Muitas vezes me deparei com obstáculos nesta jornada e questionei o sentido desta vida. Ao final de mais uma etapa, entendo suas razões e posso perceber que os problemas nos fazem crescer mais rápido. Nos momentos mais difíceis, quando olhei para trás e vi apenas um rastro de pegadas na areia, tinha certeza de que não era meu e sim do Senhor, que me carregou em seus braços para que completasse mais este desafio.

Aos meus pais , Erivan e Yára

Existem palavras para agradecer todas as oportunidades de crescimento que vocês me proporcionaram, todas as coisas de que tiveram que abrir mão para me educar e fazer com que eu chegasse a este lugar ? Eu não as encontrei. Simplesmente agradeço a tudo isto, também ao amor incondicional, ao carinho que me dedicaram e aos conselhos, entendendo meus momentos de ausência, inquietude e rispidez.

Aos meus irmãos

Talvez a distância tenha nos feito perceber a importância de um para o outro, compartilhando os momentos de correria, apreensão, alegria, enfim, sempre pude contar com seus apoio.

Aos meus familiares

Presentes física ou espiritualmente sempre soube de seu apoio e torcida, querendo ver-me galgar os degraus mais altos da vida. Algumas vezes questionando minha ausência, excesso de trabalho, e eis aqui o motivo de tudo.

Muito obrigado.

Agradecimentos Especiais

Ao meu orientador *Dr. Valdir Gouveia Garcia*, por ter confiado este trabalho a mim e o grande desafio que ele representou, me proporcionando crescimento pessoal e profissional.

Ao Prof. Adj. *Álvaro Francisco Bosco*, pelo aprendizado, atenção dedicada, conselhos, confiança e disposição em ajudar sempre. Obrigado pelo apoio nos momentos difíceis e estímulos nas horas necessárias. Obrigado por acreditar em mim!

À Prof.^a. Adj. *Maria José Hitomi Nagata*, pela dedicação à Pós-Graduação em Periodontia, servindo-nos como modelo de pessoa e profissional. Pela atenção à minha formação para que eu pudesse aproveitar as oportunidades oferecidas. Obrigado especial pelo carinho, convívio e palavras oportunas.

Ao amigo e orientador *Leandro Araújo Fernandes*, meu muito e sincero obrigado por todos os momentos que vivemos, pela amizade, pelo convívio, pelo respeito mútuo, pelo aprendizado recíproco e pelo apoio incondicional. Você foi imprescindível em todas as fases de execução deste e de outros trabalhos. Saiba que torço profundamente pelo seu sucesso pessoal e profissional e que pode contar sempre comigo, esteja onde estiver.

À Prof.^a. Dr.^a. *Leticia Helena Theodoro*, que apesar da distância, seu esforço e dedicação pelos meus trabalhos permitiram o enriquecimento do meu aprendizado.

Agradecimentos

À Faculdade de Odontologia de Araçatuba - UNESP, nas pessoas do Senhor Diretor **Prof. Titular Pedro Felício Estrada Bernabé** e da Senhora Vice-Diretora **Profa. Adj. Ana Maria Pires Soubhia** por proporcionar a realização desta pesquisa e crescimento profissional.

Ao Prof. Dr. **Guilherme de Paula Nogueira**, por abrir seu laboratório de Endocrinologia Animal para execução de parte deste trabalho e por estar sempre disposto a contribuir.

Ao Prof. Dr. **Cláudio Aparecido Casatti**, por sua contribuição na análise imunistoquímica, não poupando esforços para que tudo desse certo e principalmente pelo empenho para que eu absorvesse o máximo de informações.

Ao atual funcionário do Departamento de Periodontia, **Odair**, pela constante disposição em nos ajudar.

Aos funcionários do Biotério, **Camilo, João e Alan**, que contribuíram para realização da parte experimental.

Aos Funcionários do Departamento de Cirurgia e Clínica Integrada - **Bernadete, Cleide, Dirce, Gilmar e Paulo**, por sempre ter uma resolução para o que eu buscava.

Aos amigos do laboratório de Endocrinologia Animal – **Anivaldo Júnior, Rafael, Emiliana e Devanir**, pela amizade e dedicação ao meu trabalho.

Aos meus amigos **André Braga, André Barbosa, Alexandre Monteiro, Celina Lages, Josélia Oliveira, Marta Rosado, Estela Mendes, Zoraia Ibiapina** por compartilharem comigo desde a graduação o sonho de ser mestre e doutor.

A ABO/Pi na pessoa do Prof. **Mylton Mesquita Filho**, pela minha formação como periodontista e pelo apoio incondicional nesta empreitada.

Aos demais pós-graduandos do Curso de Pós-Graduação em Odontologia - área Periodontia - **Michel, Thiago, Luis Augusto, Michyele, Ana Cristina, Ricardo, Natália Campos, Natália Pola** e às alunas de iniciação científica **Angelita** e **Mariélen** pela amizade, pelos ensinamentos e pelo convívio.

Aos amigos de Pós-Graduação **Amilcar Chagas, Bruno Carvalho, Erica Almeida, Heloisa Marão, Luis Fernando e Valentim Barão** pela amizade e convívio.

A todos os funcionários da **Biblioteca da Faculdade de Odontologia de Araçatuba** - UNESP, pela atenção e eficiência com que sempre me atenderam.

Aos funcionários da Seção de Pós-Graduação da Faculdade de Odontologia de Araçatuba - UNESP, **Diogo Reatto, Marina Midori Sakamoto Hawagoe e Valéria Queiroz Marcondes Zagatto**, pelo excelente trabalho, atenção dispensada, grande disposição em atender e ótimo relacionamento.

A **Capes** pela concessão de Bolsa de Estudo.

A **FAPESP** pela concessão de Bolsa de Estudo (Processo: 2008/52707-2).

As **RATAS** **!!!!!!!**

Obrigado!!!

Epígrafe

“Tempo virá que uma pesquisa diligente e contínua esclarecerá aspectos que agora permanecem escondidos. O espaço de tempo de uma vida, mesmo se inteiramente devotado ao estudo do céu, não seria suficiente para investigar um objetivo tão vasto. Tempo virá em que nossos descendentes ficarão admirados de que não soubéssemos particularidades tão óbvias a eles...A natureza não revela seus mistérios de uma só vez”

Sêneca, Problemas Naturais, Livro 7, Século I

Prefácio

"E assim, depois de muito esperar,
num dia como outro qualquer, decidi triunfar..."

Decidi não esperar as oportunidades e sim, eu mesmo buscá-las.
Decidi ver cada problema como uma oportunidade de encontrar uma solução.
Decidi ver cada deserto como uma possibilidade de encontrar um oásis.
Decidi ver cada noite como um mistério a resolver.
Decidi ver cada dia como uma nova oportunidade de ser feliz.

Naquele dia descobri que meu único rival
não era mais que minhas próprias limitações
e que enfrentá-las era a única e melhor forma de superá-las.
Naquele dia, descobri que eu não era o melhor
e que talvez eu nunca tenha sido.

Deixei de me importar com quem ganha ou perde.
Agora, me importa simplesmente saber melhor o que fazer.
Aprendi que o difícil não é chegar lá em cima, e sim deixar de subir.
Aprendi que o melhor triunfo que posso ter
é ter o direito de chamar a alguém de "Amigo".

Descobri que o amor é mais que um simples estado de enamoramento,
"o amor é uma filosofia de vida".

Naquele dia, deixei de ser um reflexo dos meus escassos triunfos passados
e passei a ser a minha própria tênue luz deste presente.

Aprendi que de nada serve ser luz se não vai iluminar o caminho dos demais.
Naquele dia, decidi trocar tantas coisas...
Naquele dia, aprendi que os sonhos são somente para fazer-se realidade.

E desde aquele dia já não durmo para descansar...
Agora simplesmente durmo para sonhar."

Walt Disney

Resumo

Gualberto Júnior, EC. **Efeitos do laser e da terapia fotodinâmica no tratamento periodontal de ratas ovariectomizadas, com ou sem reposição hormonal: estudo histomorfométrico e imunoistoquímico.** [Dissertação]. Araçatuba: UNESP – Universidade Estadual Paulista; 2010.

O objetivo deste estudo foi avaliar histológica, histométrica e imunoistoquimicamente os efeitos do laser (LLLT) e da terapia fotodinâmica (PDT) no tratamento periodontal de ratas ovariectomizadas com ou sem reposição hormonal. Duzentas e setenta ratas foram divididas em 3 grupos de 90 animais: (A) SHAM; (B) Ovariectomizadas; (C) Ovariectomizadas tratadas com reposição hormonal. Nos primeiros molares inferiores esquerdos, de todos os animais, a doença periodontal foi induzida por ligadura. Após 7 dias, esta foi removida e nestes dentes procedeu-se a raspagem e alisamento coronoradicular (RAR). A seguir foram divididos em subgrupos de acordo com os tratamentos locais: I (n = 90) - Irrigação com 1 ml de soro fisiológico (RAR); II (n = 90) - Irrigação com 1 ml de soro fisiológico associado a aplicação de laser de baixa intensidade (LLLT) e III (n = 90) - Irrigação com 1 ml de azul de toluidina-O e, após 1 minuto, aplicação de laser em baixa intensidade (PDT). Dez animais de cada subgrupo foram sacrificados aos 7, 15 e 30 dias. Os animais do grupo A apresentaram perda óssea (PO) significativamente maior ($p < 0,01$) no tratamento com RAR (1.11 ± 0.26 ; 0.84 ± 0.47) comparado à PDT (0.70 ± 0.30 ; 0.42 ± 0.20) nos períodos de 7 e 15 dias respectivamente. Os espécimes tratados com LLLT aos 30 dias demonstraram PO significativamente menor ($p < 0,01$) no grupo A (0.35 ± 0.18) comparado aos grupos B (0.82 ± 0.21) e C (0.83 ± 0.19). No tratamento com

PDT, observou-se PO significativamente menor ($p<0,01$) no grupo A (0.42 ± 0.20) comparado aos grupos B (0.95 ± 0.20) e C (0.81 ± 0.32) aos 15 dias. No entanto, no grupo C aos 30 dias a PDT demonstrou PO (0.52 ± 0.23) em nível próximo ao observado nos espécimes do grupo A, no mesmo período (0.50 ± 0.26). Na análise entre períodos, no mesmo grupo e tratamento, observou-se no grupo A, que o tratamento I apresentou PO significativamente maior ($p<0,01$) aos 7 dias (1.11 ± 0.26); que o tratamento II demonstrou maior PO ($p<0,01$) no período de 7 dias (0.90 ± 0.29) e 15 dias (0.60 ± 0.25). Já no grupo C o tratamento III também apresentou PO maior ($p<0,01$) aos 7 dias (0.97 ± 0.26). A análise imunistoquímica mostrou que a imunoreatividade para RANKL e TRAP foi maior aos 7 dias e menor aos 30 dias. Para o OPG a imunoreatividade alcançou seu pico aos 15 dias decrescendo aos 30 dias. A análise imunistoquímica qualitativa entre os grupos revelou uma tendência nos animais tratados com a PDT em apresentar uma menor imunorreatividade a RANKL e TRAP no 7º dia e considerável imunorreatividade a OPG no 15º dia pós-tratamento. Dentro dos limites deste estudo, pode-se concluir que o LLLT e a PDT foram efetivos como coadjuvantes à RAR no tratamento periodontal em periodontite experimental induzida em ratas ovariectomizadas, tratadas ou não com reposição hormonal.

Palavras chaves: Estrogênios, Fotoquimioterapia, Lasers, Osteoporose, Periodontite, Ligante RANK.

Abstract

Gualberto Júnior, EC. **Histologic, histometric and Immunohistochemistry evaluation of laser and photodynamic therapy effects on treatment of induced periodontal disease in rats ovariectomy treated or not with hormone replacement.** [Dissertation]. Araçatuba: UNESP – São Paulo State University; 2010.

The aim of this study was to evaluate histological, histometrically and immunohistochemistry the influence of laser and photodynamic therapy (PDT) as an adjuvant treatment on the experimentally induced periodontitis in ovariectomy rats with or without replacement hormone. Two hundred and seventy females rats were divided into 3 groups of 90 animals. (A) Normal female rats; (B) Control - Ovariectomy; (C) Ovariectomy treated with replacement hormone. The periodontal disease was induced by ligation and after 7 days was removed and the animals divided into subgroups who received the treatments: I - scaling and root planing (SRP) and irrigation with saline; II – SRP and irrigation with saline solution and LLLT (Laser -AsGaAl - 685 nm); III - SRP, irrigation with 1ml of Toluidine Blue (TBO) and, after 1 minute, application of laser (685 nm), performing photodynamic therapy (PDT). Ten animals of each subgroup were sacrificed at 7, 15 and 30 days. The animals of the group A presented bony loss (BL) significantly larger ($p < 0,01$) in the treatment with RAR (1.11 ± 0.26 ; 0.84 ± 0.47) compared to PDT (0.70 ± 0.30 ; 0.42 ± 0.20) at 7 and 15 days respectively. In the specimens treated with LLLT at 30 days showed BL significantly less ($p < 0,01$) in the group A (0.35 ± 0.18) compared at groups B (0.82 ± 0.21) and C (0.83 ± 0.19).

In the treatment with PDT, it was observed BL significantly less ($p < 0,01$) in the group A (0.42 ± 0.20) than groups B (0.95 ± 0.20) and C (0.81 ± 0.32) at 15 days. However, in the group C at 30 days PDT showed BL (0.52 ± 0.23) in close level that observed in the specimens of the group A, in the same period (0.50 ± 0.26). In the analysis among periods, in the same group and treatment, it was observed in the group A, that the treatment I presented BL significantly larger ($p < 0,01$) at 7 days (1.11 ± 0.26); that the treatment II showed larger BL ($p < 0,01$) in the period of 7 days (0.90 ± 0.29) and 15 days (0.60 ± 0.25). Already in the group C the treatment III also presented larger BL ($p < 0,01$) at 7 days (0.97 ± 0.26). Immunohistochemis analysis showed imunoreativity to RANKL and TRAP was larger at 7 days and less at 30 days. OPG imunoreativity reached your pick at 15 days decreasing at 30 days. The immunohistochemis analysis qualitativity among groups showed a tendency in the PDT group in shower less imunorreativity RANKL and TRAP at 7 days and considerable imunorreativity to OPG at 15 days after-treatment. Inside of the limits of this study, it was concluded that LLLT and PDT were effective as coadjutant treatment at SRP in the reduction of the bony loss in experimental periodontitis induced in female rats ovariectomizeds, with or without replacement hormone.

Key words: Alveolar bone loss, estrogen, Laser, osteoprotegerin, photochemotherapy, RANKL.

Lista de Tabelas

Tabela 1	Médias e desvio padrão dos dados histométricos da perda óssea alveolar (mm ²) na região de furca dos primeiros molares inferiores esquerdos com periodontite experimental induzida, de acordo com cada subgrupo/tratamento e período.	71
----------	---	----

Lista de Figuras

- Figura 1 Fotomicrografia ilustrando área do ligamento periodontal e perda óssea na área de furca. Grupo A - 7 dias. Tratamento I (RAR). A) TM. Aumento original 5X. B) H.E. Aumento original 40X. C) Imunoperoxidase para TRAP em células semelhantes a macrófagos. Aumento original 100X. 72
- Figura 2 Fotomicrografia ilustrando área do ligamento periodontal e perda óssea na área de furca. Grupo A – 30 dias. Tratamento I (RAR). A) TM. Aumento original 5X. B) H.E. Aumento original 40X. C) Imunoperoxidase para TRAP e osteoclastos no espaço medular adjacente a crista alveolar. Aumento original 100X. 72
- Figura 3 Fotomicrografia ilustrando área do ligamento periodontal e perda óssea na área de furca. Grupo A - 30 dias. Tratamento II (LLLT). A) TM. Aumento original 5X. B) H.E. Aumento original 40X. C) Imunoperoxidase para OPG presente principalmente em osteoblastos. Aumento original 100X. 73
- Figura 4 Fotomicrografia ilustrando área do ligamento periodontal e perda óssea na área de furca. Grupo B - 30 dias. Tratamento II (LLLT). A) TM. Aumento original 5X. B) H.E. Aumento original 40X. C) Imunoperoxidase para RANKL presente em células semelhantes a cementoblastos e macrófagos. Aumento original 100X. 73

Figura 5	Fotomicrografia ilustrando área do ligamento periodontal e perda óssea na área de furca. Grupo A – 7 dias. Tratamento III (PDT). A) TM. Aumento original 5X. B) H.E. Aumento original 40X. C) Imunoperoxidase para OPG em células semelhantes a macrófagos. Aumento original 100X.	74
Figura 6	Fotomicrografia ilustrando área do ligamento periodontal e perda óssea na área de furca. Grupo C - 30 dias. Tratamento III (PDT). A) TM. Aumento original 5X. B) H.E. Aumento original 40X. C) Imunoperoxidase para OPG principalmente em células semelhantes a osteoblastos. Aumento original 100X.	74
Figura 7	Fotomicrografia ilustrando área do ligamento periodontal e perda óssea na área de furca. Grupo A – 30 dias. Tratamento III (PDT). A) TM. Aumento original 5X. B) H.E. Aumento original 40X. C) Imunoperoxidase para OPG principalmente em células semelhantes a osteoblastos. Aumento original 100X.	75
Figura 8	Fotomicrografia ilustrando área do ligamento periodontal e perda óssea na área de furca. Grupo C - 30 dias. Tratamento II (LLLT). A) TM. Aumento original 5X. B) H.E. Aumento original 40X. C) Imunoperoxidase para TRAP e osteoclastos no espaço medular adjacente a crista alveolar. Aumento original 100X.	75
Figura 9	Fotomicrografia ilustrando área do ligamento periodontal e perda óssea na área de furca. Grupo A - 15 dias. Tratamento I (RAR). A) TM. Aumento original 5X. B) H.E. Aumento original 40X. C) Imunoperoxidase para RANK-L em células semelhantes a pré-osteoblastos e osteoblastos. Aumento original 100X.	76

Lista de Abreviaturas

ACTH - Hormônio adrenocorticotrófico.

AMPc - Adenosina monofosfato cíclica.

GaAs - Arsênio, Gálio (Arseneto de Gálio)

GaAlAs – Gálio, Alumínio, Arsênio (Arseneto de Gálio e Alumínio)

ATP - Adenosina trifosfato.

CD16 - Anticorpo monoclonal para analisar a expressão de moléculas dos neutrófilos.

CD11b - Anticorpo monoclonal para analisar a expressão de moléculas dos neutrófilos.

D.E. - Densidade energética – Quantidade de energia aplicada a uma área. É Expressa em Joules por centímetro quadrado (J/cm^2).

DNA - Ácido desoxiribonucleico

E₂ - 17β-estradiol, estrógeno

EDTA – Ácido etilenodiamino tetra-acético

g - Grama.

Gy - Gray, unidade de dose absorvida.

H.E. – Expressa a técnica de coloração das lâminas - Hematoxilina e Eosina.

Hertz (Frequência) – número de oscilações completas de uma onda por segundo. É expresso em Hertz ou pulsos por segundo – Hz/s

He-Ne - Hélio-Neônio.

IL-1 - Interleucina 1.

IL-1α - Interleucina 1 alfa.

IL-2 – Interleucina 2.

IL-8 - Interleucina 8.

GaAlInP - Gálio, Alumínio, Índio, Fósforo.

Joule – Unidade de energia, abreviada como J.

J/cm² - Joules por centímetro quadrado.

Kg - Unidade fundamental de medida de massa.

Laser – Acrônimo da palavra Light Amplification by Stimulated Emission of Radiation (Luz Amplificada pela Emissão Estimulada de Radiação).

Laser de GaAs – Laser de Arseneto de Gálio.

Laser de GaAlAs – Laser de Arseneto de Gálio e Alumínio.

Laser contínuo – Laser que emite energia continuamente.

Laser de He-Ne – Laser de Hélio-Neônio.

Laser de Nd:YAG – Laser de Neodímio, Ítrio, Alumínio, Granada.

Laser pulsado – Laser que emite energia em intervalos fixos.

LLLT – Laser de baixa intensidade. Expressa Low Level Laser Therapy.

LmCL - Quimioluminescência luminol-dependente.

LPS - Lipopolissacarídeo

mg – Miligramas, equivalente à milésima parte do grama.

mg/Kg – Miligramas por quilo.

Milijoule – Joule dividido por 1000, a abreviatura é mJ.

mL – Mililitros, equivalente à milésima parte do litro.

Monocromático – Uma única frequência de comprimento de onda – uma única cor.

MEV – Microscopia Eletrônica de Varredura.

mW – Miliwatt - Milionésima parte do Watt . 1/1000 Watt.

mm - Milímetro, equivalente a milésima parte do metro

mRNA - Ácido ribonucleico mensageiro.

nm - Nanometro. Bilionésima parte do metro, utilizado para medir comprimento de onda.

Sua abreviatura é 10^{-9} metros.

O₂ - Oxigênio.

OPG – Osteoprotegerina

OVX – Ovariectomia, ratas ovariectomizadas

OVX C/RH – Ratas ovariectomizadas com reposição de 17β-estradiol

OVX S/RH – Ratas ovariectomizadas sem reposição de 17β-estradiol

RANK – Receptor ativador de NF-Kappa B

RANKL – Receptor ativador de NF-Kappa B ligante

PDGF - Fator de crescimento derivado de plaquetas.

PDT – Photodynamic Therapy

PO – Perda óssea.

ppm - Partes por milhão.

RAR – Raspagem e alisamento radicular.

ROS - Espécies Reativas de Oxigênio.

TBO – Azul de Orto-Toluidina.

Tempo de exposição – Período total que o tecido é exposto à energia Laser. É expresso em segundos.

TM - Expressa a técnica de coloração das lâminas. Tricrômico de Masson

TRAP – Tartrate-Resistent Acid Phosphatase

Watt – Unidade de potência.

W - Abreviação de Watt; unidade de potência.

µg – Microgramas, equivalente à 10^{-6} g.

µg/ml – Microgramas por mililitros

Lista de Anexos

Anexo A	Revisão de Literatura	78
Anexo B	Comitê de Ética em Experimentação Animal	146
Anexo C	Normas de publicação da Revista Journal of Periodontology	148

Sumário

Manuscrito para publicação	39
Resumo	40
Introdução	42
Materiais e Métodos	44
Resultados	52
Discussão	56
Referências	61
Anexos	78

EFEITOS DO LASER E DA TERAPIA FOTODINÂMICA NO TRATAMENTO PERIODONTAL DE RATAS OVARIETOMIZADAS, COM OU SEM REPOSIÇÃO HORMONAL: ESTUDO HISTOMORFOMÉTRICO E IMUNOISTOQUÍMICO*

* Erivan Clementino Gualberto Júnior, DDS, MS.

* Valdir Gouveia Garcia, DDS, MS, PhD.

* Departamento de Cirurgia e Clínica Integrada, Faculdade de Odontologia do Campus de Araçatuba, Universidade Estadual Paulista “Júlio de Mesquita Filho” – UNESP, Brasil.

Titulo Resumido (‘Running title’): Laser e Terapia fotodinâmica em ratas ovariectomizadas

Palavras Chaves: Estrogênios, Fotoquimioterapia, Lasers, Osteoporose, Periodontite, Ligante RANK.

Autor responsável pela correspondência:

Valdir Gouveia Garcia

Faculdade de Odontologia de Araçatuba-UNESP

Rua José Bonifácio, 1193.

CEP: 16015- 050 Araçatuba, SP, Brasil

Telefone: (55) 18 - 36363239

E-mail: vg.garcia@uol.com.br

Número de figuras: 9

Número de tabelas: 1

* Normas do Journal of Periodontology

Resumo

Objetivo: O objetivo deste estudo foi avaliar histológica, histométrica e imunoistoquimicamente os efeitos do laser (LLLT) e da terapia fotodinâmica (PDT) no tratamento periodontal de ratas ovariectomizadas com ou sem reposição hormonal. **Materiais e Métodos:** Duzentas e setenta ratas foram divididas em 3 grupos de 90 animais: (A) SHAM; (B) Ovariectomizadas; (C) Ovariectomizadas tratadas com reposição hormonal. Nos primeiros molares inferiores esquerdos, de todos os animais, a doença periodontal foi induzida por ligadura. Após 7 dias, esta foi removida e nestes dentes procedeu-se a raspagem e alisamento corono-radicular (RAR). A seguir foram divididos em subgrupos de acordo com os tratamentos locais: I (n = 90) - Irrigação com 1 ml de soro fisiológico (RAR); II (n = 90) - Irrigação com 1 ml de soro fisiológico associado a aplicação de laser de baixa intensidade (LLLT) e III (n = 90) - Irrigação com 1 ml de azul de toluidina-O e, após 1 minuto, aplicação de laser em baixa intensidade (PDT). Dez animais de cada subgrupo foram sacrificados aos 7, 15 e 30 dias. **Resultados:** Os animais do grupo A apresentaram perda óssea (PO) significativamente maior ($p < 0,01$) no tratamento com RAR (1.11 ± 0.26 ; 0.84 ± 0.47) comparado à PDT (0.70 ± 0.30 ; 0.42 ± 0.20) nos períodos de 7 e 15 dias respectivamente. Nos espécimes tratados com LLLT aos 30 dias demonstrou PO significativamente menor ($p < 0,01$) no grupo A (0.35 ± 0.18) comparado aos grupos B (0.82 ± 0.21) e C (0.83 ± 0.19). No tratamento com PDT, observou-se PO significativamente menor ($p < 0,01$) no grupo A (0.42 ± 0.20) comparado aos grupos B (0.95 ± 0.20) e C (0.81 ± 0.32) aos 15 dias. No entanto, no grupo C aos 30 dias a PDT demonstrou PO (0.52 ± 0.23) em nível próximo ao observado nos espécimes do grupo A, no mesmo período (0.50 ± 0.26). Na análise entre períodos, no mesmo grupo e tratamento, observou-se no grupo A, que o tratamento I apresentou PO significativamente maior ($p < 0,01$) aos 7 dias (1.11 ± 0.26); que o tratamento II demonstrou maior PO ($p < 0,01$) no

período de 7 dias (0.90 ± 0.29) e 15 dias (0.60 ± 0.25). Já no grupo C o tratamento III também apresentou PO maior ($p<0,01$) aos 7 dias (0.97 ± 0.26). A análise imunistoquímica mostrou que a imunoreatividade para RANKL e TRAP foi maior aos 7 dias e menor aos 30 dias. Para o OPG a imunoreatividade alcançou seu pico aos 15 dias decrescendo aos 30 dias. A análise imunoistoquímica qualitativa entre os grupos revelou uma tendência nos animais tratados com a PDT em apresentar uma menor imunoreatividade a RANKL e TRAP no 7º dia e considerável imunoreatividade a OPG no 15º dia pós-tratamento. **Conclusão:** Dentro dos limites deste estudo, pode-se concluir que o LLLT e a PDT foram efetivos como coadjuvantes à RAR no tratamento periodontal em periodontite experimental induzida em ratas ovariectomizadas, tratados ou não com reposição hormonal.

Palavras chaves: Estrogênios, Fotoquimioterapia, Lasers, Osteoporose, Periodontite, Ligante RANK.

INTRODUÇÃO

A Periodontite é uma doença que causa a perda de suporte dos tecidos ao redor dos dentes e localmente está associada à liberação de substâncias por microorganismos que agredem diretamente os tecidos periodontais, e induzem a destruição tecidual por respostas inflamatórias e imunológicas do próprio hospedeiro ¹. Além disso, fatores sistêmicos como o diabetes, tabaco, estresse podem influenciar no desenvolvimento de doenças periodontais mais agressivas.²

Neste sentido podemos citar a Osteoporose, um processo inflamatório causado por deficiência de estrógeno. Este hormônio tem um importante papel no controle do metabolismo ósseo regulando a expressão de proteínas como a Osteoprotegerina (OPG)³⁻⁴ e RANKL ⁴ e citocinas pró-inflamatórias. ⁵⁻⁶ A sua deficiência causa a liberação de citocinas, como a IL-6 e TNF- α , que desempenham um papel destrutivo ao tecido ósseo, e têm sido relacionadas a patogênese da osteoporose ⁶ e doença periodontal ⁷. Estudos em humanos ⁸⁻⁹ apresentam resultados conflitantes sobre a influência da osteoporose na perda óssea bucal, porém, a descoberta de receptores de estrógeno no ligamento periodontal sugere que a sua variação pode ter efeitos diretos sobre o periodonto ⁵⁻⁶.

A remoção mecânica e redução do biofilme pelo tratamento periodontal convencional podem ser impedidas em sítios de difícil acesso (como furca, sulcos profundos e concavidades). ¹⁰⁻¹¹ Além do mais, a estrutura do biofilme na placa dental confere em alguns casos resistência aos antibióticos por algumas espécies bacterianas. ¹²

Por essas razões o uso do LLLT e da PDT tem sido pesquisados como alternativas que possam agir eficientemente contra bactérias periodontopatogênicas no interior dos tecidos periodontais ¹³⁻¹⁵, passando a ser utilizada como tratamento coadjuvante á doença periodontal.

¹⁶⁻²⁰ A PDT consiste na interação de um agente fotossensibilizador à uma fonte de luz intensa

na presença de oxigênio com o objetivo de provocar morte celular. O mecanismo de ação se dá quando o fotossensibilizador absorve energia de uma fonte de luz com adequado comprimento de onda, ficando seus elétrons em um estado excitado. Na presença de um substrato, o fotossensibilizador, ao retornar ao seu estado fundamental, transfere a energia ao substrato, formando espécies de vida curta e altamente reativas como o oxigênio singleto, que pode provocar danos aos microorganismos por oxidação irreversível de componentes celulares.²¹⁻²²

Relatos favoráveis contra patógenos periodontais com o uso da PDT tem sido descritos em doenças periodontais^{16-18,22} e peri-implantares.²³⁻²⁴ somados a efeitos positivos sobre a redução na profundidade de bolsa e melhora nos parâmetros clínicos de sangramento a sondagem.²⁵

Trabalhos do nosso grupo de pesquisa²⁶⁻³⁰ têm mostrado resultados positivos com o uso do LLLT³⁰ e da PDT²⁶⁻²⁹ como tratamento coadjuvante na doença periodontal em animais sistemicamente modificados com diabetes e em estados de imunossupressão. Porém é escasso as pesquisas que avaliaram a ação da LLLT e da PDT em situações de baixo níveis de estrógeno. Assim é propósito deste estudo avaliar, através de análise histológica, histométrica e imunoistoquímica os efeitos do Laser e da Terapia Fotodinâmica no tratamento da doença periodontal induzida em ratas ovariectomizadas tratados ou não com reposição hormonal.

Materiais e métodos

Animais

Foram utilizados no presente estudo duzentas e setenta ratas (*Rattus norvegicus albinus*, Wistar) com idade de 3 meses, pesando aproximadamente 200 a 300g. Estas mostravam-se sadias, em condições de sofrerem o experimento e foram mantidas em gaiolas plásticas com no máximo 5 animais cada. Os animais foram mantidos num ambiente com temperatura estável ($22 \pm 2^{\circ}\text{C}$), com ciclo de luz controlada (12 horas claro e 12 horas escuro), com água e ração *ad libitum*. Todos os protocolos descritos foram aprovados pelo Comitê de Ética em Experimentação Animal da Faculdade de Odontologia e Medicina Veterinária de Araçatuba – UNESP (Protocolo n.º. 2008/002943).

Protocolo Experimental

Procedimentos cirúrgicos

Para todos os procedimentos cirúrgicos, os animais foram anestesiados por injeção intramuscular de cloridrato de Ketamina^γ (0,4ml/ 100 g de peso corporal) associado ao cloridrato de Xilazina (0,2ml/ 100g de peso corporal)^ζ.

Grupos Experimentais e Procedimento cirúrgico para realização da ovariectomia.

Os animais foram distribuídos randomicamente em três grupos com noventa animais cada um: A - Ratas normais; B – Ovariectomizadas (OVX) e C - OVX tratadas com reposição hormonal. As ratas dos grupos B e C foram submetidas a ovariectomia bilateral, visando induzir os efeito da depleção de estrógeno.

^γ Vetaset – Fort Dodge Iowa – USA

^ζ Coopazine – Coopers São Paulo – Brasil

Foi realizada a tricotomia bilateral ao ventre e a assepsia vigorosa da área com solução de digluconato de clorexidina a 0,12%. Após o isolamento da área cirúrgica, com o auxílio de uma lâmina de bisturi nº 10, incisões bilaterais de aproximadamente 1cm foram realizadas, para se obter acesso aos ovários, sendo estes mantidos nos animais dos grupo A (Sham), e removidos nos animais dos grupos B e C. Logo após foram realizadas suturas internas com fio absorvível Vicryl 4-0 (Johnson & Johnson / Ethicon) e externas com fio de Seda 4-0 (Johnson & Johnson / Ethicon). Cada animal recebeu, no pós-operatório imediato, dose única de antibiótico penicilina G benzatina (administração intramuscular de 0,2ml/animal).

O sucesso do procedimento de ovariectomia foi confirmado pelo ciclo estral. Duas semanas após a ovariectomia, todos os animais foram submetidos a um exame do ciclo estral através da coleta de líquido vaginal durante cinco dias consecutivos. Para isso, uma pequena quantidade de solução salina foi dispensada no interior da vagina da rata com o auxílio de uma pipeta e rapidamente aspirada. Este líquido por sua vez foi transferido para uma lâmina e imediatamente encaminhado para uma análise através de microscopia ótica. O ciclo estral é dividido em quatro estágios que relacionam o tipo de célula predominante no esfregaço vaginal e o nível de hormônios sexuais presente no animal. Leucócitos e algumas células epiteliais nucleadas remanescentes aparecem no metaestro. Nesta fase inicia-se o aumento da secreção de estrógeno e o primeiro pico de progesterona. O número de células epiteliais nucleadas aumenta durante o proestro enquanto os leucócitos praticamente desaparecem. Ocorre, então, o pico de secreção de estrógeno e o segundo pico de progesterona na noite desta fase. Durante o estro aparecem basicamente células epiteliais queratinizadas da camada córnea e o nível de estrógeno retorna a seus valores basais. O estágio diestro consiste predominantemente de leucócitos e algumas células epiteliais nucleadas, sendo marcado pelo final do primeiro pico de progesterona e baixos níveis de estrógeno.³¹

Terapia de reposição hormonal

Um dia após a ovariectomia^{32, 33} os animais pertencentes ao grupo C receberam injeções subcutâneas diárias do hormônio 17 β -estradiol³, dissolvidos em 100% etanol e diluído em óleo mineral a uma dose de 20 μ g/Kg de peso.³³⁻³⁴

Nos animais dos grupos A e B foi realizado a aplicação subcutânea de soro fisiológico, procurando manter o mesmo nível de estresse dos animais do grupo C.

Indução da Doença Periodontal e Subgrupos Experimentais

Decorridos 21 dias da realização das cirurgias (Sham e Ovariectomia), foi realizada a anestesia geral em todos os animais, e nos primeiros molares inferiores esquerdos foi induzida a doença periodontal com um fio de algodão número 24[©], mantido em posição sub-gengival por meio de nós cirúrgicos.^{26-30, 32-33}

Após sete dias de indução da doença periodontal, em todos os animais, a ligadura presente nos molares inferiores foi removida. Nos primeiros molares inferiores esquerdos procedeu-se à raspagem e alisamento corono-radicular (RAR) e a seguir os animais foram divididos em subgrupos de acordo com os seguintes tratamentos locais: I (n = 90) - Irrigação de 1 ml de soro fisiológico (RAR); II (n = 90) - Irrigação com 1 ml de soro fisiológico associado a aplicação de laser de baixa intensidade (LLLT) e III (n = 90) - Irrigação com 1 ml de azul de toluidina-O^º (TBO) e após 1 minuto, aplicação de laser em baixa intensidade (PDT).

³ Sigma Chemical Co., St. Louis, MO, USA.

[©] Corrente Algodão n.º.10; Coats Corrente, SP, Brasil.

^º Farmácia de Manipulação Aphoticário, Araçatuba, SP, Brasil

O procedimento de RAR foi realizado por intermédio de cureta de Gracey mini – five 13 e 14[®]. As soluções de soro fisiológico e TBO foram depositadas no interior da bolsa periodontal, de forma lenta, utilizando uma seringa (1ml) e agulha de insulina sem bisel.

Terapia Fotodinâmica

Para o tratamento da PDT, foi realizado irrigação com 1ml de TBO na concentração de 100µg/ml, com o auxílio de seringa de insulina, tomando-se o cuidado de dirigir a ponta da agulha no espaço dente/tecido gengival. Decorrido 1 minuto após a permanência da droga no tecido, utilizou-se o tratamento com laser de baixa intensidade.

O Laser utilizado no presente estudo foi o TheraLase[®] (DMC Equipamentos Ltda, São Carlos, São Paulo, Brasil - **Auxílio FAPESP – Processo 2008/00297-5**) que apresenta as seguintes características: Emissores de InGaAlP e AsGaAl, 660 ~ 685 nm (visível) e 808 ~830nm (infra-vermelho) de comprimento de onda, potência útil de 35mW e 100mW, emissão contínua e pulsada e fibra ótica de 600 micras de diâmetro.

A luz laser foi direcionada ao interior da bolsa periodontal em 3 pontos equidistantes na superfície vestibular e 3 pontos equidistantes na superfície lingual, seguindo o seguinte protocolo de tratamento:

- Comprimento de onda: 685nm (laser visível)
- Potência: 35mW
- Modo de aplicação: Laser contato pontual.
- Modo de operação: Laser contínuo
- Densidade energética: 4 J/cm²
- Tempo de exposição por ponto: 4 s
- Tempo de exposição total: 24 s

[®] Hu-Friedy MFG. Corporation. Inc. Chicago, USA.

Períodos Experimentais

Os animais foram sacrificados por meio de super-dosagem anestésica (Tiopental 150mg/kg) ^ε aos 7, 15 e 30 dias pós tratamentos locais, sendo 10 ratos para cada subgrupo experimental. A mandíbula de cada animal foi removida, separada em duas partes e fixada em formol tamponado a 4% por um período mínimo de 48 horas.

Processamento Laboratorial

Os espécimes foram desmineralizados, por 6 a 8 semanas, em uma solução de Ácido Etilenodiaminotetracético (EDTA) a 18%. Comprovada a desmineralização os espécimes foram incluídos em parafina e submetidos a cortes semi-seriados de 4µm no sentido mesio-distal e corados com Hematoxilina e Eosina (H.E.) e Tricrômico de Masson (T.M.), além de receberem as reações de imunoistoquímica.

Análise Clínica

Duas semanas após a cirurgia Sham e ovariectomia, todos os animais foram submetidos a um exame do ciclo estral através da coleta de líquido vaginal durante cinco dias consecutivos. Este procedimento foi repetido sempre que o animal sofria alguma intervenção, para assegurar que o ciclo estaria adequado mesmo depois do stress gerado em cada intervenção ³¹.

Análise Histológica

Os cortes corados pela técnica de H.E. foram submetidos à análise das características do tecido ósseo e do ligamento periodontal na região de furca dos primeiros molares inferiores

^ε Cristalia, Produtos químicos Farmacêuticos LTDA, Itapira, S.P., Brasil

com doença periodontal experimental induzida, realizada em microscopia de luz, com aumento de 40X.²⁶⁻³⁰

Análise Histométrica

Para análise histométrica foi utilizada a coloração T.M. A área (mm²) da perda óssea (PO) na região da furca foi histometricamente determinada utilizando um sistema de análise de imagem. Após exclusão da primeira e da última secção na qual a região de furca foi evidente, cinco secções eqüidistantes de cada dente foram selecionadas para análise histométrica. A área do ligamento periodontal nos dentes sem a indução da doença periodontal foi determinada e nos dentes onde foi induzida a doença periodontal experimental, a área compreendida entre a crista óssea e a superfície do cimento a perda óssea, foi mensurada²⁷⁻²⁹. A seleção das secções histológicas e histométricas foram realizadas por um examinador treinado e cego ao experimento. Outro examinador cego ao experimento e calibrado realizou a análise histométrica. Os dados da PO de cada espécime foram medidos três vezes pelo mesmo examinador, em dias diferentes²⁸⁻²⁹ e os valores médios para cada espécime foram obtidos e comparados estatisticamente.

Análise Imunoistoquímica

Para as reações imunoistoquímicas, as lâminas foram submetidas a imunoperoxidase indireta empregando os anticorpos primários policlonais para OPG^Σ (concentração de 1:100, SC 8468, Lot#H2208), TRAP[√] (concentração de 1:100, SC 30833, Lot#B1805)

^Σ Goat anti-opg –Santa Cruz Biotechnology, USA

[√] Goat anti-trap – Santa Cruz Biotechnology, USA

RANK-L^γ (concentração de 1:200, SC 7628, Lot#20908). Os anticorpos primários foram diluídos em tampão fosfato de sódio, pH 7.4, 0.1M, acrescido de albumina de soro bovino (3%, Sigma, CA, USA) e soro normal de burro na incubação para OPG (1:50, Jackson Immunoresearch Inc., CA, USA).

Inicialmente, os cortes histológicos foram desparafinizados em xilol, reidratados em soluções decrescentes de álcoois e lavados em sucessivos banhos de PBS. Estes cortes histológicos foram tratados para bloqueio da peroxidase endogena empregando peróxido de hidrogênio a 3% em metanol por 30 minutos e lavados com PBS. Em prosseguimento incubados com um dos anticorpos primários mencionados acima a temperatura ambiente durante 18 a 24 horas e lavados com PBS. Uma segunda incubação foi realizada através do uso de anticorpo secundário biotilado universal (anti-camundongo, anti-cabra e anti-coelho, K 0690, Lot 10025449, DAKO – Carpinteria, CA, USA.) durante 1 hora a temperatura ambiente, seguido de lavagens com PBS. Uma terceira incubação foi realizada com uma solução contendo estreptavidina conjugada com peroxidase (K 0690, Lot 10025449, DAKO – Carpinteria, CA, USA.) a temperatura ambiente, durante 1 hora. A revelação da reação de imunoperoxidase foi realizada com tampão de revelação (DAB-Substrato, K 3468, Lot 1002290 – DAKO – Carpinteria, CA, USA.) e diaminobenzidina (DAB- Cromógeno K 3468, Lot 1002290 – DAKO - Carpinteria, CA, USA.) entre 10 a 60 segundos, em temperatura ambiente. Finalmente, os cortes histológicos foram lavados varias vezes em PBS e submetidos a coloração pela hematoxilina. Todas as reações de imunoperoxidase foram acompanhadas por um controle negativo, através da omissão dos anticorpos primários. As marcações imunoistoquímicas foram analisadas qualitativamente no tecido ósseo e no

^γ Goatanti-rankl – Santa Cruz Biotecnology, USA

ligamento periodontal na região de furca dos primeiros molares inferiores com doença periodontal experimental induzida, através de microscopia de campo claro.³⁵

Análise Estatística

A análise estatística dos dados histométricos obtidos foi realizada pelo programa BioEstat 3.0*. A hipótese de não haver diferença estatisticamente significativa na taxa de perda óssea na região de furca entre os diferentes grupos/subgrupos e períodos nos dentes com periodontie induzida foi testada. Após análise da normalidade dos dados pelo teste Shapiro-Wilk. A análise intragrupo e intergrupo foi realizada pela análise de variância a dois critérios ANOVA, com $p < 0,01$ (dados paramétricos). Quando o ANOVA detectou diferença estatística, as comparações múltiplas foram realizadas pelo teste de Bonferroni.

* Bioestat Windows 1995 Sonopress. Indústria Brasileira, Manaus, A.M, Brasil.

Resultados

Análise Clínica

Durante a realização do ciclo estral os animais do grupo A apresentaram mudanças nos tipos celulares no esfregaço vaginal, demonstrando claramente os quatro estágios do ciclo estral (estro, metaestro, diestro e proestro). A fase diestro, que consiste principalmente em leucócitos e algumas células epiteliais, sendo marcada por baixos níveis de estrógeno, se manteve inalterada em todos os animais do grupo B. Os animais do grupo C, apresentaram-se nas fases proestro e estro condizentes com o pico de estrógeno, já que a reposição hormonal foi realizada diariamente.

Análise Histológica

O tratamento I, no grupo A aos 7 e 15 dias, e nos grupos B e C em todos os períodos experimentais, apresentou um tecido conjuntivo desorganizado, com elevado número de neutrófilos e discreto número de fibroblastos. O tecido ósseo apresentou áreas de necrose e trabéculas ósseas finas (Fig.1.B). Aos 30 dias, os animais do grupo A, apresentaram um tecido conjuntivo mais organizado, com um processo inflamatório predominantemente crônico e moderado número de fibroblastos. O tecido ósseo não apresentou áreas de necrose (Fig.2.B).

No grupo B e C aos 7 e 15 dias e grupo A aos 7 dias os animais que receberam o tratamento II apresentaram um tecido conjuntivo pouco organizado, com um processo inflamatório predominantemente crônico e moderado número de fibroblastos. O tecido ósseo não apresentou áreas de necrose e trabéculas ósseas pouco espessas. Já nos grupos B e C aos 30 dias, e no grupo A aos 15 e 30 dias, os animais que receberam o tratamento II, o tecido conjuntivo apresentou-se bem desenvolvido com moderado número de fibroblastos, discreto

infiltrado inflamatório, tecido ósseo bem desenvolvido e ligamento periodontal com características de normalidade (Fig.3.B e Fig.4.B).

Nos períodos de 7 e 15 dias os animais do grupo B e C e grupo A aos 7 dias tratados pela PDT, apresentaram o tecido conjuntivo bem desenvolvido com moderado número de fibroblastos, discreto infiltrado inflamatório crônico e tecido ósseo moderadamente desenvolvido (Fig.5.B). Nos grupos B e C aos 30 dias e A aos 15 e 30 dias, os animais que receberam o tratamento da PDT apresentou um ligamento periodontal íntegro, organizado com suas fibras colágenas paralelas entre si. O tecido conjuntivo apresentou-se bem desenvolvido, íntegro e ausência de infiltrado inflamatório (Fig.6.B).

Análise histométrica e análise estatística

Os resultados estão apresentados na tabela 1.

Ao se comparar os tratamentos realizados pelo LLLT, observou-se aos 30 dias uma PO significativamente menor ($p < 0,01$) no grupo A ($0,35 \pm 0,18$) comparado aos grupos B ($0,82 \pm 0,21$) e C ($0,83 \pm 0,19$) (Fig.3.A e Fig.4.A). Na análise dos tratamentos realizados pela PDT, observou-se uma PO significativamente menor ($p < 0,01$) no grupo A ($0,42 \pm 0,20$) comparado aos grupos B ($0,95 \pm 0,20$) e C ($0,81 \pm 0,32$) aos 15 dias. Considerando a PDT aos 30 dias observou-se que a PO no grupo A ($0,50 \pm 0,26$) (Fig.7.A) foi próxima à PO do grupo C ($0,52 \pm 0,23$) (Fig.6.A) e sem diferença estatística com a PO do grupo B ($0,70 \pm 0,30$). Os animais do grupo A apresentaram uma perda óssea (PO) significativamente maior ($p < 0,01$) no tratamento com RAR ($1,11 \pm 0,26$; $0,84 \pm 0,47$) comparado á PDT ($0,70 \pm 0,30$; $0,42 \pm 0,20$) nos períodos de 7 e 15 dias respectivamente (Fig.1.A e Fig.5.A). Nos dados entre os períodos, considerando o mesmo grupo e tratamento, observou-se no grupo A tratamento I, uma PO significativamente maior ($p < 0,01$) aos 7 dias ($1,11 \pm 0,26$) (Fig.1.A) comparado aos 30 dias

(0.44 ± 0.14) (Fig.2.A), e o tratamento II uma maior PO ($p < 0,01$) no período de 7 dias (0.90 ± 0.29) e 15 dias (0.60 ± 0.25) comparado aos 30 dias (0.35 ± 0.18) (Fig.4.A). No grupo C o tratamento III apresentou uma PO maior ($p < 0,01$) aos 7 dias (0.97 ± 0.26) comparado aos 30 dias (0.52 ± 0.23) (Fig.6.A).

Análise imunoistoquímica

Foram realizadas reações imunoistoquímicas utilizando-se anticorpos primários contra as proteínas RANKL, TRAP e OPG no processo de reparo da região de furca dos primeiros molares inferiores esquerdos.

As análises imunoistoquímicas dos padrões de marcações antigênicas da RANK-L, OPG e TRAP nos cortes histológicos revelaram uma nítida especificidade dos anticorpos empregados. As estruturas teciduais que revelaram imunorreatividades à RANK-L e à OPG foram similares e restritas ao compartimento citosólico das células semelhantes a osteoblastos, fibroblastos e macrófagos mononucleados (Fig.3.C e Fig.4.C). A imunorreatividade a TRAP ficou limitada ao compartimento citosólico de células gigantes multinucleadas (osteoclastos ou odontoclastos) ou células mononucleadas (macrófagos clásticos) associadas a superfícies ósseas e dentárias (Fig.2.C e Fig.8.C). Além disso, algumas células mononucleadas dispersas no ligamento periodontal, não associadas a superfícies mineralizadas, também exibiram imunorreatividade a TRAP (Fig.1.C). Estes perfis celulares possivelmente representam os estágios de migração dos macrófagos clásticos dos vasos sanguíneos para o tecido conjuntivo, ou mesmo, estágios de eliminação dos osteoclastos que atuaram na fase ativa da reabsorção óssea e/ou dentária.

As imunorreatividades a RANK-L e a TRAP foram principalmente visíveis no 7º dia pós-tratamento, decrescendo gradativamente nos 15º e 30º dias pós-tratamento (Fig.9.C), enquanto a imunorreatividade a OPG foi quase imperceptível no 7º dia, considerável no 15º, decrescendo no 30º dia de pós-tratamento (Fig.6.C). Ocasionalmente, este padrão de imunorreatividade foi variável, dependente da magnitude da lesão periodontal induzida.

A análise qualitativa desses marcadores entre os grupos experimentais revelou uma tendência nos animais tratados com terapia fotodinâmica em apresentar uma menor imunorreatividade a RANKL e TRAP no 7º dia e considerável imunorreatividade a OPG no 15º dia pós-tratamento.

Discussão

Osteoporose é uma doença caracterizada pela diminuição de massa óssea sem alteração da composição química do tecido ósseo³⁶. A doença tem sido correlacionada tanto à deficiência de estrógeno, gerada fisiologicamente durante a menopausa ou pela excisão cirúrgica dos ovários, quanto a diversos fatores de risco como dieta, consumo de cigarros, consumo de álcool e atividade física³⁷. Uma vez que estudos em humanos apresentam dificuldade em isolar a variável osteoporose/osteopenia induzida apenas pela deficiência de estrógeno, o presente estudo utilizou o modelo de ratas ovariectomizadas.

A escolha do rato como modelo animal foi baseada em vários fatores incluindo a abundância de estudos sobre sua resposta à deficiência de estrógeno^{33-34, 38}. Estes aspectos proveram suporte científico para o uso de ovariectomia em ratas como modelo para avaliação do efeito do estrógeno sobre a progressão e tratamento da doença periodontal.

A monitoração do ciclo estral, através da observação do tipo de célula presente no esfregaço vaginal³¹, foi importante para a confirmação do sucesso da ovariectomia, da administração de estradiol nos animais do grupo C, assegurando que os animais do grupo A estariam com o ciclo normal mesmo após sofrerem o stress das intervenções cirúrgicas.

No presente estudo ficou evidente que a ovariectomia promoveu um impacto direto sobre o osso alveolar, com aumento significativo da perda óssea na área de furca sugerindo que a progressão da doença periodontal induzida é acelerada em situações de deficiência de estrógeno. Os animais do grupo A apresentaram menor perda óssea que os animais dos grupos B e C, confirmando os achados de outros estudos^{33-34, 39-40} que mostraram influência maior da ovariectomia na perda óssea na área de furca nos períodos iniciais após a cirurgia.

Ao se comparar os tratamentos realizados pela LLLT, observou-se aos 30 dias uma PO significativamente menor no grupo A comparado ao grupo B. Na análise dos tratamentos realizados pela PDT, observou-se PO significativamente menor no grupo A comparado ao grupo B aos 15 dias. Esses achados sugerem que a perda óssea alveolar foi causada principalmente pela alta atividade de reabsorção que foi acelerada imediatamente após a ovariectomia³⁹ e que a deficiência de estrógeno causa uma significativa diminuição da massa óssea no septo interradicular alveolar nos primeiros molares de ratos adultos após a ovariectomia⁴⁰. Resultados similares foram encontrados por Duarte et al.³³, que analisaram histologicamente a região de furca em ratas ovariectomizadas, porém contrários a Orrico et al.³⁸ que não mostraram diferenças entre os grupos SHAM e OVX na perda óssea periodontal mensurada radiograficamente na superfície mesial do primeiro molar. Estes resultados conflitantes podem estar relacionados ao método de análise, além das áreas analisadas serem distintas.

Nos dados entre os períodos, considerando o mesmo grupo e tratamento, observou-se que no grupo A, o tratamento I (RAR) apresentou PO significativamente maior aos 7 dias comparado aos 30 dias e o tratamento II (LLLT) PO maior no período de 7 e 15 dias comparado aos 30 dias. No grupo C, a PDT mostrou maior PO aos 7 dias ($0,97 \pm 0,26$) em comparação aos 30 dias ($0,52 \pm 0,23$). Este achado provavelmente se deva ao processo inflamatório causado pela doença periodontal induzida por placa que levaria à formação de um infiltrado inflamatório, que no período inicial é composto por linfócitos e macrófagos, produtores de citocinas inflamatórias.⁴¹ Os macrófagos são os maiores produtores de Interleucina I, também chamada de fator ativador de osteoclasto⁴² e é estabelecida como fator primário associado à patogênese da doença periodontal⁴³. A remoção da placa bacteriana proporcionada pelos tratamentos realizados eliminou tais fatores etiológicos, proporcionando

biocompatibilidade à superfície radicular tornando-as aptas a receber nova inserção periodontal.⁴⁴ Estes resultados estão de acordo com trabalho do nosso grupo de pesquisa que mostrou menor perda óssea aos 15 dias comparado aos 7 dias, quando ratos não diabéticos com periodontite induzida receberam o tratamento de RAR²⁷ e com o de Morrison et al.⁴⁵ que estudaram o efeito a curto prazo do tratamento periodontal não cirúrgico em 90 pacientes portadores de doença periodontal moderadamente avançada e concluíram que após um mês da terapia periodontal a gravidade clínica da doença periodontal já estava acentuadamente reduzida.

Na análise comparativa entre os tratamentos, os animais do grupo A apresentaram uma PO significativamente maior no tratamento com RAR comparado à PDT nos períodos de 7 e 15 dias. Aos 30 dias, nos grupos B e C, o tratamento com a PDT apresentou menor PO comparado ao tratamento com RAR, porém não de forma significativa. Trabalhos do nosso grupo de pesquisa têm mostrado resultados positivos como o uso da PDT²⁶⁻²⁹ como tratamento coadjuvante na doença periodontal em animais sistemicamente modificados com diabetes e em estados de imunossupressão. A remoção completa da placa bacteriana em sítios de difícil acesso pelo método convencional torna-se muito complicado.¹⁰⁻¹¹ Contudo os polissacarídeos presentes na matriz extracelular do biofilme oral são altamente sensíveis ao oxigênio singlete produzido pela PDT, o que interromperia a colonização bacteriana.⁴⁶ Além disto, durante a doença periodontal há a estagnação venosa e redução do consumo de oxigênio pelos tecidos, podendo aumentar o crescimento de espécies anaeróbicas.⁴⁷ Nestes casos, a PDT pode melhorar o fluxo sanguíneo no sistema microcirculatório e reduzir a congestão venosa no tecido gengival, podendo aumentar a oxigenação dos tecidos gengivais. Isto aceleraria a liberação e utilização de oxigênio, impedindo o crescimento destes microorganismos.⁴⁷

Ao se comparar os tratamentos realizados pela LLLT aos 30 dias observou-se PO significativamente menor no grupo A comparado aos grupos B e C. Resultado similar ocorreu quando comparamos o tratamento PDT aos 15 dias entre os mesmos grupos. Este resultado sugere que a PO nos grupos B e C ocorreu de maneira próxima e que a reposição hormonal não foi capaz de inibir a PO frente ao processo inflamatório provocado pela doença periodontal induzida. Duarte et al.³⁴, afirmam que nem a administração de estrógeno e de calcitonina puderam prevenir os efeitos deletérios da deficiência de estrógeno quando associados com uma resposta a um processo inflamatório relacionado a placa. Uma possível explicação para este comportamento semelhante poderia estar no modelo usado, pois no presente estudo utilizou-se ratas de 3 meses de idade que são consideradas jovens e apresentam acentuado processo de remodelação e crescimento esquelético. Encontram-se em fase reprodutiva, sexualmente maduras, sendo capazes de responder apropriadamente à deficiência do hormônio sexual e às seqüelas decorrentes da ovariectomia.⁴⁸ Além do mais, a forma irregular do osso alveolar bem como a presença da contínua erupção dos dentes incisivos e molares nesses ossos⁴⁹ podem ter sido importantes fatores que contribuíram para estes resultados. Isto, somando-se a força oclusal e seu estímulo sobre o periodonto, provocado pelo comportamento roedor, pode ter atenuado a esperada influência da ovariectomia sobre o osso mandibular. Recentemente tem sido relatado que origens embriológicas diferentes causam uma reduzida resposta do osso mandibular à deficiência de estrógeno quando comparados a outros sítios do esqueleto.⁵⁰

Ao se analisar os diferentes grupos, mesmos períodos e tratamentos observou-se aos 30 dias, no grupo C, que a PO observada no tratamento com PDT ($0,52 \pm 0,23$) foi similar à do grupo A ($0,50 \pm 0,23$), o que sugere que a PDT foi capaz de minimizar os efeitos indesejáveis da ovariectomia. Analizando este mesmo período no grupo B, observou-se que a PO no tratamento com PDT ($0,70 \pm 0,30$) não foi estatisticamente significativa em comparação ao grupo A

(0.50 ± 0.26). Ainda no grupo B aos 30 dias, a PO observada com o tratamento RAR ($1,00 \pm 0,34$) foi significativamente maior que o grupo A com tratamento RAR ($0,44 \pm 0,14$).

A reabsorção óssea tem sido caracterizada por duas moléculas chaves, o receptor ativador nuclear do fator ligante Kappa- β (RANKL) e a Osteoprotegerina (OPG). A inibição funcional de RANKL via ligação com a OPG, reduz a destruição alveolar como relatado por Teng et al. (2000)⁵¹. A RANKL é preferencialmente expressa em células pré-osteoblásticas e osteoblastos enquanto seu receptor específico RANK é expresso em osteoclastos progenitores, a dimerização da RANK permite a formação de uma célula multinuclear TRAP-positiva⁵² expressa principalmente em osteoclastos, por sua vez a OPG é produzida por células blásticas e é considerada um receptor para RANKL.⁵³ Os nossos resultados mostraram que a imunoreatividade para RANKL e TRAP foi maior aos 7 dias e menor aos 30 dias e a OPG alcançou seu pico aos 15 dias decrescendo aos 30 dias. Isto provavelmente ocorreu devido a RANKL exercer um importante papel para diferenciação osteoclástica e agir como fator de sobrevivência de precursores osteoclásticos⁵⁴. A RANKL agiu como fator pré-reabsortivo e OPG exerceu um fator protetor inibindo a diferenciação clástica. Estes achados estão de acordo com nossos resultados histológicos que mostram uma maior perda óssea nos períodos iniciais.

Dentro dos limites deste estudo, podemos concluir que o Laser e a PDT, coadjuvantes à RAR, mostraram ser terapias eficientes para o controle da perda óssea provocada pela doença periodontal induzida em ratas ovariectomizadas, além de minimizar os efeitos indesejáveis decorrentes da deficiência de estrógeno nesta situação.

Referências Bibliográficas*

1. Page RC, Offenbacher S, Schroeder HE, Seymour GJ, Kornman KS. Advances in the pathogenesis of periodontitis: Summary of developments, clinical implications and future directions. *Periodontol 2000* 1997;14:216-248.
2. Breivik T, Gundersen Y, Osmundsen H, Fonnum F, Opstad P K. Neonatal dexamethasone and chronic tianeptine treatment inhibit ligature-induced periodontitis in adult rats. *J Periodontal Res* 2006; 41: 23–32.
3. Wang YL, Fei LS, Jin CX, Liu SY. Effect of estrogen-deficiency on expression of osteoprotegerin in alveolar bone: experiment with rats with periodontitis. *Zhonghua Yi Xue Za Zhi*. 2008 Jun 24;88(24):1715-8.
4. Jabbar S, Drury J, Fordham J, Datta H, Francis R, Tuck S. Osteoprotegerin, RANKL AND bone turnover in postmenopausal. *Osteoporos Int* 2009; 20 (Suppl 4):S271.
5. L. Shu¹, S.-M. Guan, S.-M. Fu¹, T. Guo¹, M. Cao¹, and Y. Ding^{1*} Estrogen Modulates Cytokine Expression in Human Periodontal Ligament Cells. *J Dent Res* 2008; 87(2):142-147.
6. Zhou Y, Fu Y, Li JP, Qi LY. The role of estrogen in osteogenic cytokine expression in human periodontal ligament cells. *Int J Periodontics Restorative Dent* 2009;29:507-513.

* Normas do Journal of Periodontology

7. Genco RJ, Grossi SG. Is estrogen deficiency a risk factor for periodontal disease? *Compend Contin Educ Dent Suppl* 1998; 22:S23– S29.
8. Inagaki K, Kurosu Y, Kamiya T, Kondo F, Yoshinari N, Noguchi T, Krall EA, Garcia RI. Low metacarpal bone density, tooth loss, and periodontal disease in Japanese women. *J Dent Res*. 2001 Sep;80(9):1818-1822.
9. Lundström A, Jendle J, Stenström B, Toss G, Ravald N. Periodontal conditions in 70-year-old women with osteoporosis. *Swed Dent J*. 2001; 25(3):89-96.
10. López NJ, Garmonal JÁ, Martínez B. Repeated metronidazole and amoxicillin of periodontitis. A follow-up study. *J Periodontol* 2000; 71: 79-89.
11. van Winkelhoff AJ, Rams TE, Slots J. Systemic antibiotic therapy in periodontics *Periodontol* 2000 1996 Feb;10:45-47.
12. Feres M, Haffajee AD, Allard K, Som S, Socransky SS. Change in subgingival microbial profiles in adult periodontitis subjects receiving either systemically-administered amoxicillin or metronidazole. *J Clin Periodontol* 2001;28:597-609.
13. Braham P, Herron C, Street C, Darveau R. Antimicrobial photodynamic therapy may promote periodontal healing through multiple mechanisms. *J Periodontol* 2009;80(11): 1790 – 1798.

14. Chan Y, Lai CH. Bactericidal effects of different laser wavelengths on periodontopathic germs in photodynamic therapy. *Lasers Med Sci* 2003;18:51-55.
15. Wilson M, Dobson J, Harvey W. Sensitization of oral bacteria to killing by low-power laser radiation. *Curr Microbiol* 1992;25:77-81.
16. Andersen R, Loebel N, Hammond D, Wilson M. Treatment of periodontal disease by photodisinfection compared to scaling and root planing. *J Clin Dent* 2007;18:34-38.
17. Christodoulides N, Nikolidakis D, Chondros P, Becker J, Schwarz F, Rössler R, Sculean A. Photodynamic Therapy as an Adjunct to Non-Surgical Periodontal Treatment: A Randomized, Controlled Clinical Trial. *J Periodontol* 2008;79:1638-1644.
18. Lulic M, Leiggenger Görög I, Salvi GE, Ramseier CA, Mattheos N, Lang NP. One-year outcomes of repeated adjunctive photodynamic therapy during periodontal maintenance: a proof-of-principle randomized-controlled clinical trial. *J Clin Periodontol* 2009; 36: 661–666.
19. Polansky R, Haas M, Heschl A, Wimmer G. Clinical effectiveness of photodynamic therapy in the treatment of periodontitis. *J Clin Periodontol* 2009; 36: 575–580.
20. Raghavendra M, Koregol A, Bhola S. Photodynamic therapy: a targeted therapy in periodontics *Aust Dent J* 2009; 54: (Suppl.1): S102–S10

21. Wilson M, Burns T, Pratten J, Pearson GJ. Bacteria in supragingival plaque samples can be killed by low-power laser light in the presence of a photosensitizer. *J Appl Bacteriol* 1995;78:569-574.
22. Kömerik N, Nakanishi H, MacRobert A J, Henderson B, Speight P, Wilson M. In vivo killing of *Porphyromonas gingivalis* by toluidine blue-mediated photosensitization in an animal model. *Antimicrob Agents Chemother* 2003; 47(3): 932-940.
23. Dortbudak O, Haas R, Bernhart T, Mailath-Pokorny G. Lethal photosensitization for decontamination of implant surfaces in the treatment of peri-implantitis. *Clin Oral Implants Res* 2001;12:104-108.
24. Hayek RR, Araújo NS, Gioso MA, Ferreira J, Baptista-Sobrinho CA, Yamada AM, Ribeiro MS. Comparative Study Between the Effects of Photodynamic Therapy and Conventional Therapy on Microbial Reduction in Ligature-Induced Peri-Implantitis in Dogs. *J Periodontol* 2005;76:1275-1281.
25. Braun A, Dehn C, Krause F, Jepsen S. Short-term clinical effects of adjunctive antimicrobial photodynamic therapy in periodontal treatment: a randomized clinical trial. *J Clin Periodontol* 2008; 35(10): 877-84.

26. Almeida JM, Theodoro LH, Bosco AF, Nagata MJ, Oshiiwa M, Garcia VG.. Influence of photodynamic therapy on the development of ligadure induced periodontitis in rats. *J Periodontol* 2007;78:566-575.
27. Almeida JM, Theodoro LH, Bosco AF, Nagata MJ, Bonfante S, Garcia VG. Treatment of Experimental Periodontal Disease by Photodynamic Therapy in Rats With Diabetes. *J Periodontol* 2008;79:2156-2165.
28. Almeida JM, Theodoro LH, Bosco AF, Nagata MJ, Oshiiwa M, Garcia VG.. In vivo effect of photodynamic therapy on periodontal bone loss in dental furcations. *J Periodontol* 2008; 79: 1081-1088.
29. Fernandes LA, de Almeida JM, Theodoro LH, Bosco AF, Nagata MJ, Martins TM, Okamoto T, Garcia VG. Treatment of experimental periodontal disease by photodynamic therapy in immunosuppressed rats. *J Clin Periodontol* 2009; 36(3): 219-228.
30. Garcia VG, Fernandes LA, de Almeida JM, Bosco AF, Nagata MJ, Martins TM, Okamoto T, Theodoro LH. Comparison between laser therapy and non-surgical therapy for periodontitis in rats treated with dexamethasone. *Lasers Med Sci* 2010; 25(2): 197-206.
31. Marcondes FK, Bianchi FJ, Tanno AP. Determination of the estrous cycle phases of rats: some helpful considerations. *Braz J Biol* 2002; 62(4A): 609-614.

32. Kawamoto S, Ejiri S, Nagaoka E, Ozawa H. Effects of oestrogen deficiency on osteoclastogenesis in the rat periodontium. *Arch Oral Biol* 2002; 47: 67-73.
33. Duarte PM, Gonçalves PF, Sallum AW, Sallum EA, Casati MZ, Humberto Nociti F Jr. Effect of an estrogen-deficient state and its therapy on bone loss resulting from an experimental periodontitis in rats. *J Periodontal Res* 2004; 39(2):107-110.
34. Duarte PM, de Assis DR, Casati MZ, Sallum AW, Sallum EA, Nociti FH Jr. Alendronate may protect against increased periodontitis-related bone loss in estrogen-deficient rats. *J Periodontol* 2004; 75(9):1196-202
35. Khojasteh A, Eslaminejad MB, Nazarian H. Mesenchymal stem cells enhance bone regeneration in rat calvarial critical size defects more than platelete-rich plasma. *Oral Surg Oral Med Oral Pathol Oral Radiol Endod* 2008; 106: 356-362.
36. Albright F, Smith PH, Richardson AM. Postmenopause osteoporosis. It's clinical features. *JAMA* 1941; 116:2465-2474.

37. Vico L, Prallet B, Chappard D, Pallot-Prades B, Pupier R, Alexandre C. Contributions of chronological age, age at menarche and menopause and of anthropometric parameters to axial and peripheral bone densities. *Osteoporos Int* 1992; 2(3):153-158
38. Orrico SR, Gonçalves D, Galeazzi ST, Giro G, Takayama L, Pereira RM. The influence of loss of bone mass on induced periodontal disease: a radiographic and densitometric study of female rats. *J Periodontol* 2005; 76(9):1436-1442.
39. Tanaka M, Toyooka E, Kohno S, Ozawa H, Ejiri S. Longterm changes in trabecular structure of aged rat alveolar bone after ovariectomy. *Oral Surg Oral Med Oral Pathol Oral Radiol Endod* 2003;95: 495–502
40. Tanaka M, Ejiri S, Toyooka E, Kohno S, Ozawa H. Effects of ovariectomy on trabecular structures of rat alveolar bone. *J Periodont Res* 2002; 37:161–165
41. Okada H, Murakami S. Cytokine expression in periodontal health and disease. *Crit Rev Oral Biol Med* 1998; 9:248-266
42. Horton JE, Raisz LG, Simmons HA et al. Bone resorbing activity in supernatant fluid from peripheral blood leukocytes. *Science* 1972; 77:793-795.

43. Ranney RR. Immunologic mechanisms of pathogenesis in periodontal diseases: an assessment. *J Periodontol Res* 1991; 26: 243-254.
44. Biagini G, et al. Root curettage and gingival repair in periodontitis. *J Periodontol* 1988; 17: 124 – 129.
45. Morrison EC, Ramfjord SP, Hill RW. Short-term effects of initial, nonsurgical periodontal treatment (hygienic phase). *J Clin Periodontol* 1980; 7: 199 – 211.
46. Wood S, Nattress B, Kirkham J, et al. An in vitro study of use of photodynamic therapy for the treatment of natural oral plaque biofilms formed in vivo. *J Photochem Photobiol B* 1999 May;50(1):1-7
47. Tanaka M, Hanioka T, Takaya K, Shizukuishi S. Association of oxygen tension in human periodontal pockets with gingival inflammation. *J Periodontol* 1998;10:1127–1130.
48. Kalu DN. The ovariectomized rat model of postmenopausal bone loss. *Bone Miner* 1991 Dec;15(3):175-191

49. Elovic RP, Hipp JA, Hayes WC. Ovariectomy decreases the bone area fraction of the rat mandible. *Calcif Tissue Int* 1995; 56:305–310
50. Mavropoulos A, Rizzoli R, Ammann P. Different responsiveness of alveolar and tibial bone to bone loss stimuli. *J Bone Miner Res* 2007; 22:403–410.
51. Teng Y-TA, Nguyen H, Gao X et al. Functional human T-cell immunity and osteoprotegerin ligand control alveolar bone destruction in periodontal infection. *J Clin Invest* 2000;106:R59–R67.
52. Iwamoto K, Miyamoto T, Sawatani Y, Hosogane N., Hamaguchi I, Takami M, Nomiya K, Takagi K and Suda T. Dimer formation of receptor activator of nuclear factor κ B induces incomplete osteoclast formation. *Biochem Biophys Res Commun* 2004; 325:229–234.
53. Théoleyre S, Wittrant Y, Couillaud S, Vusio P, Berreur M, Dunstan C, Blanchard F, Rédini F, Heymann D. Cellular activity and signalling induced by osteoprotegerin in osteoclasts: involvement of receptor activator of NF- κ B ligand and MAPK. *Biochim Biophys Acta* 2004; 1644: 1–7.
54. Lacey DL, Timms E, Tan HL, Kelley MJ, Dunstan CR, Burgess T, Elliott R, Colombero A, Elliott G, Scully S, Hsu H, Sullivan J, Hawkins N, Davy E, Capparelli C,

Eli A, Qian YX, Kaufman S, Sarosi I, Shalhoub V, Senaldi G, Guo J. Osteoprotegerin ligand is a cytokine that regulates osteoclast differentiation and activation. *Cell* 1998; 93: 165–176.

Lista de Tabelas

Tabela 1: Médias e desvio padrão (M±DP) dos dados histométricos da perda óssea alveolar (mm²) na região de furca do primeiro molar inferior esquerdo, de acordo com cada grupo, tratamento e período.

Grupo A			
Períodos	7	15	30
Tratamentos			
RAR	1.11±0.26 ⁺ *	0.84±0.47 [*]	0.44±0.14 ^{+x}
LLLT	0.90±0.29 ⁺	0.60±0.25 ^{+x}	0.35±0.18 ^{+x}
PDT	0.70±0.30 [*]	0.42±0.20 ^{*x}	0.50±0.26 ^x
Grupo B			
Períodos	7	15	30
Tratamentos			
RAR	1.06±0.47	1.04±0.21 ^x	1.00±0.34 ^x
LLLT	1.05±0.15	0.87±0.39	0.82±0.21 ^{>}
PDT	1.05±0.24	0.95±0.20 ^{>}	0.70±0.30
Grupo C			
Períodos	7	15	30
Tratamentos			
RAR	1.04±0.14	0.85±0.36 ^x	0.82±0.30 ^x
LLLT	0.90±0.34	0.84±0.24 ^x	0.83±0.19 ^{>x}
PDT	0.97±0.26 ⁺	0.81±0.32 ^{>}	0.52±0.23 ⁺
N	90	90	90

⁺ Diferença entre diferentes períodos, mesmo grupo e tratamento (ANOVA e Bonferroni, com p<0.01).

^{*} Diferença entre diferentes tratamentos, mesmo grupo e período (ANOVA e Bonferroni, com p<0.01).

[>] Diferença com o grupo A, mesmo tratamentos e período (ANOVA e Bonferroni, com p<0.01).

^x Diferença entre diferentes grupos e tratamentos, mesmo período (ANOVA e Bonferroni, com p<0.01)

Lista de Figuras

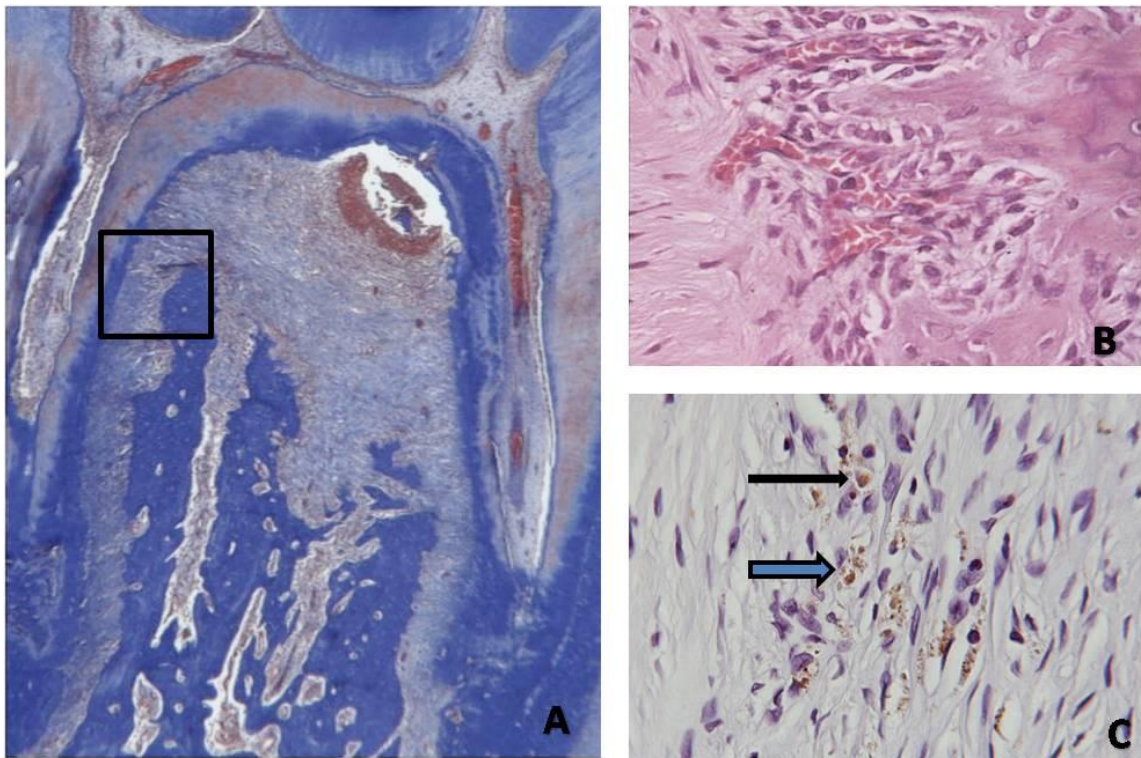


Figura 1: Fotomicrografia ilustrando área do ligamento periodontal e perda óssea na área de furca. Grupo A - 7 dias. Tratamento I (RAR). A) TM. Aumento original 5X. B) H.E. Aumento original 40X. C) Imunoperoxidase para TRAP em células semelhantes a macrófagos. Aumento original 100X.

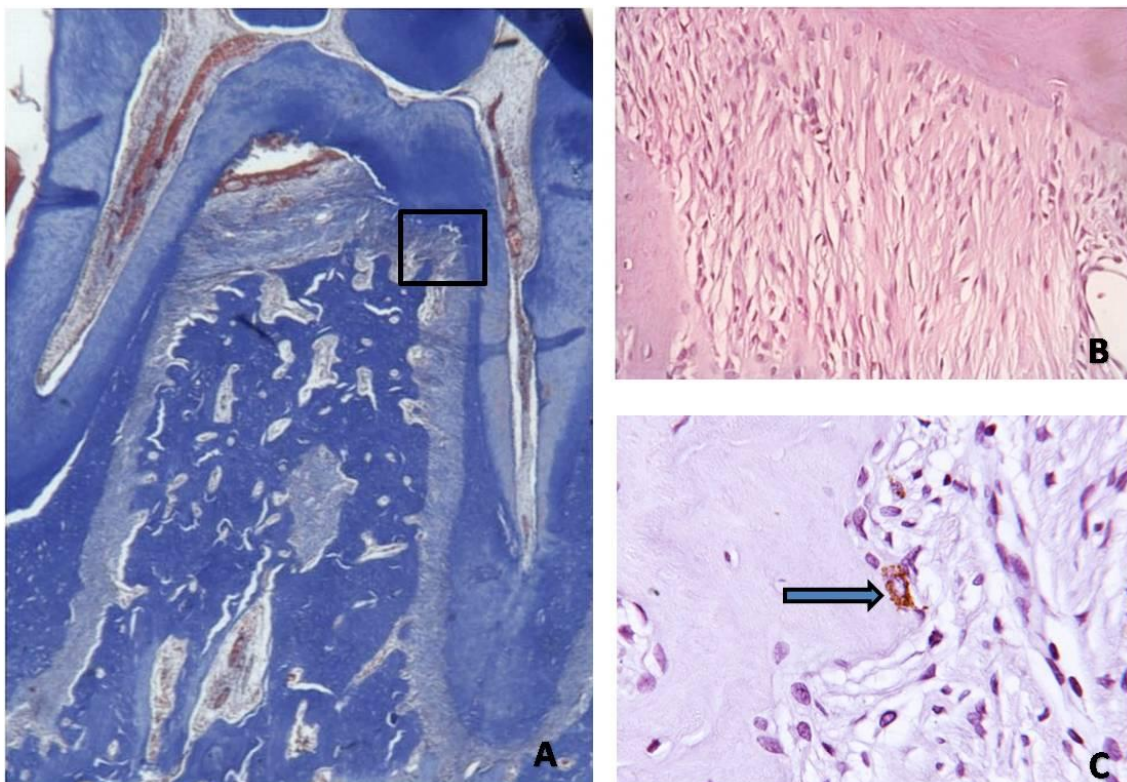


Figura 2: Fotomicrografia ilustrando área do ligamento periodontal e perda óssea na área de furca. Grupo A - 30 dias. Tratamento I (RAR). A) TM. Aumento original 5X. B) H.E. Aumento original 40X. C) Imunoperoxidase para TRAP e osteoclastos no espaço medular adjacente a crista alveolar. Aumento original 100X.

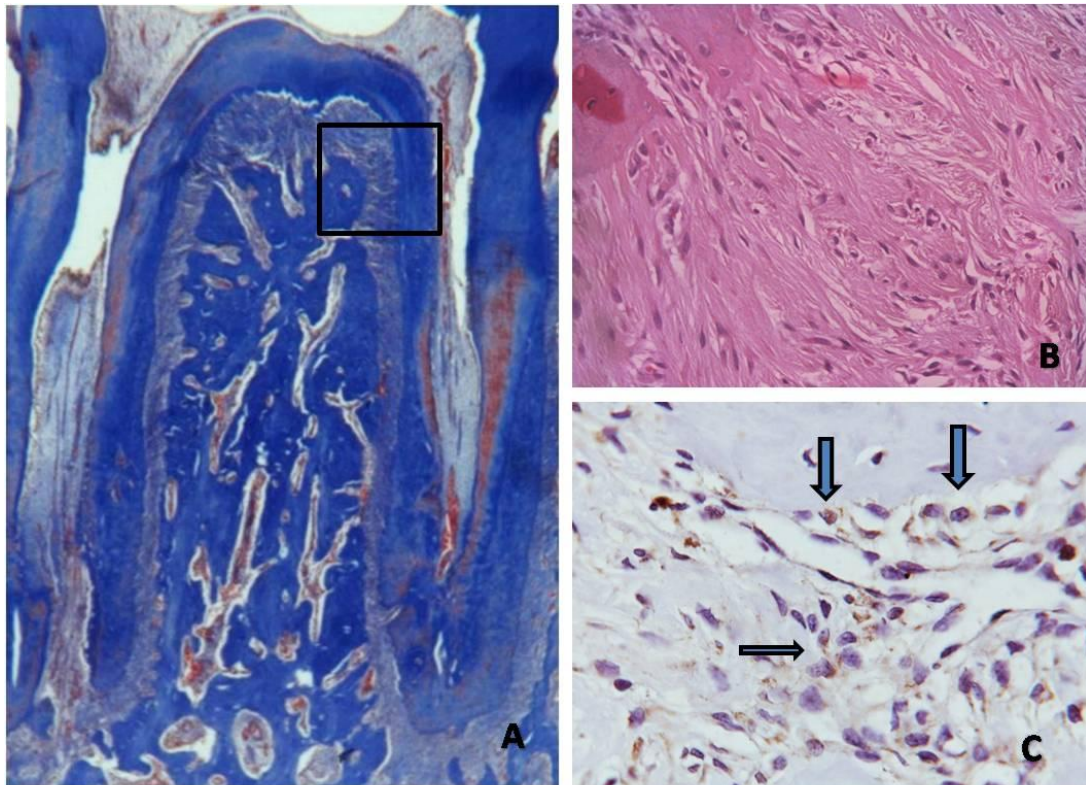


Figura 3: Fotomicrografia ilustrando área do ligamento periodontal e perda óssea na área de furca. Grupo A - 30 dias. Tratamento II (LLLT). A) TM. Aumento original 5X. B) H.E. Aumento original 40X. C) Imunoperoxidase para OPG presente principalmente em osteoblastos. Aumento original 100X.

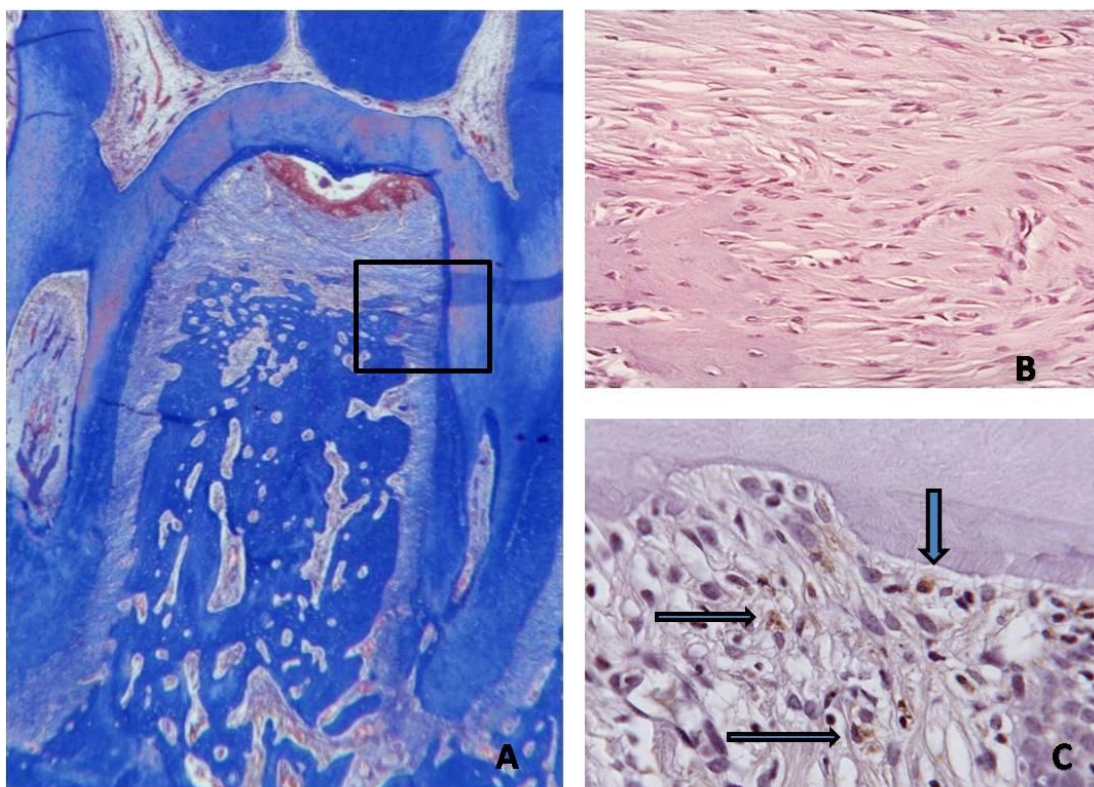


Figura 4: Fotomicrografia ilustrando área do ligamento periodontal e perda óssea na área de furca. Grupo B - 30 dias. Tratamento II (LLLT). A) TM. Aumento original 5X. B) H.E. Aumento original 40X. C) Imunoperoxidase para RANKL presente em células semelhantes a cementoblastos e macrófagos. Aumento original 100X.

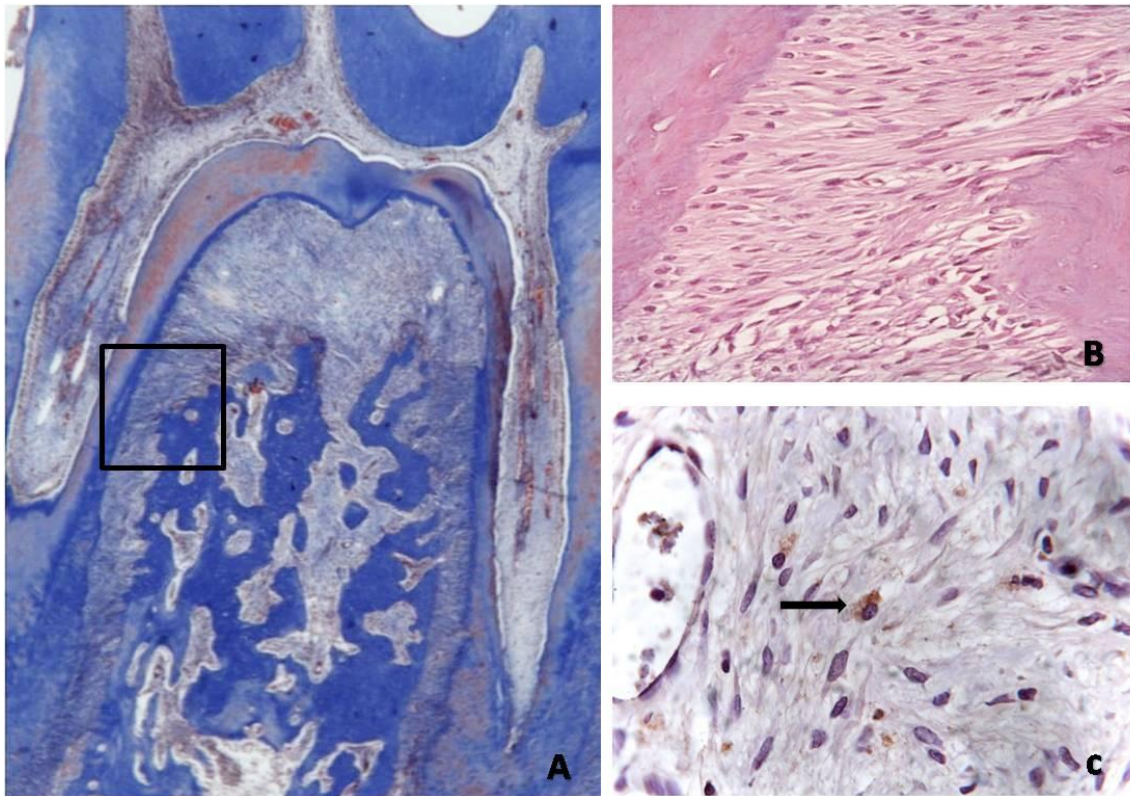


Figura 5: Fotomicrografia ilustrando área do ligamento periodontal e perda óssea na área de furca. Grupo A – 7 dias. Tratamento III (PDT). A) TM. Aumento original 5X. B) H.E. Aumento original 40X. C) Imunoperoxidase para OPG em células semelhantes a macrófagos. Aumento original 100X.

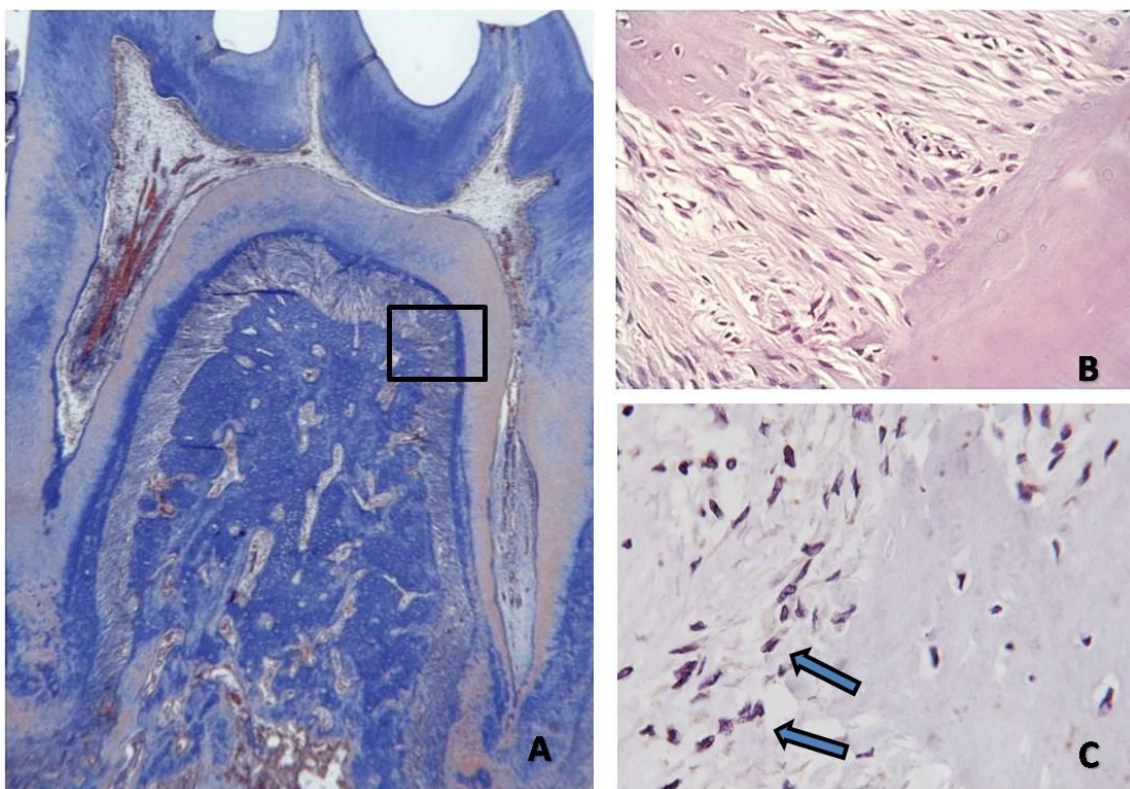


Figura 6: Fotomicrografia ilustrando área do ligamento periodontal e perda óssea na área de furca. Grupo C - 30 dias. Tratamento III (PDT). A) TM. Aumento original 5X. B) H.E. Aumento original 40X. C) Imunoperoxidase para OPG principalmente em células semelhantes a osteoblastos. Aumento original 100X.

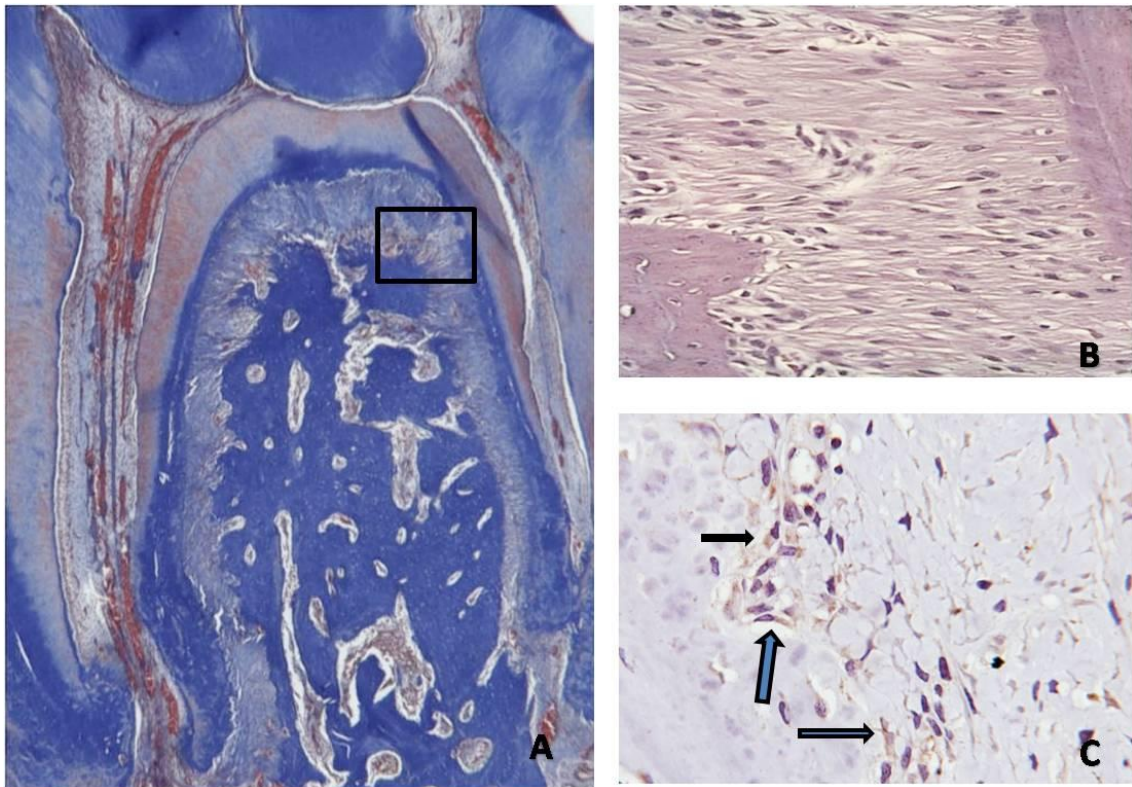


Figura 7: Fotomicrografia ilustrando área do ligamento periodontal e perda óssea na área de furca. Grupo A – 30 dias. Tratamento III (PDT). A) TM. Aumento original 5X. B) H.E. Aumento original 40X. C) Imunoperoxidase para OPG principalmente em células semelhantes a osteoblastos. Aumento original 100X.

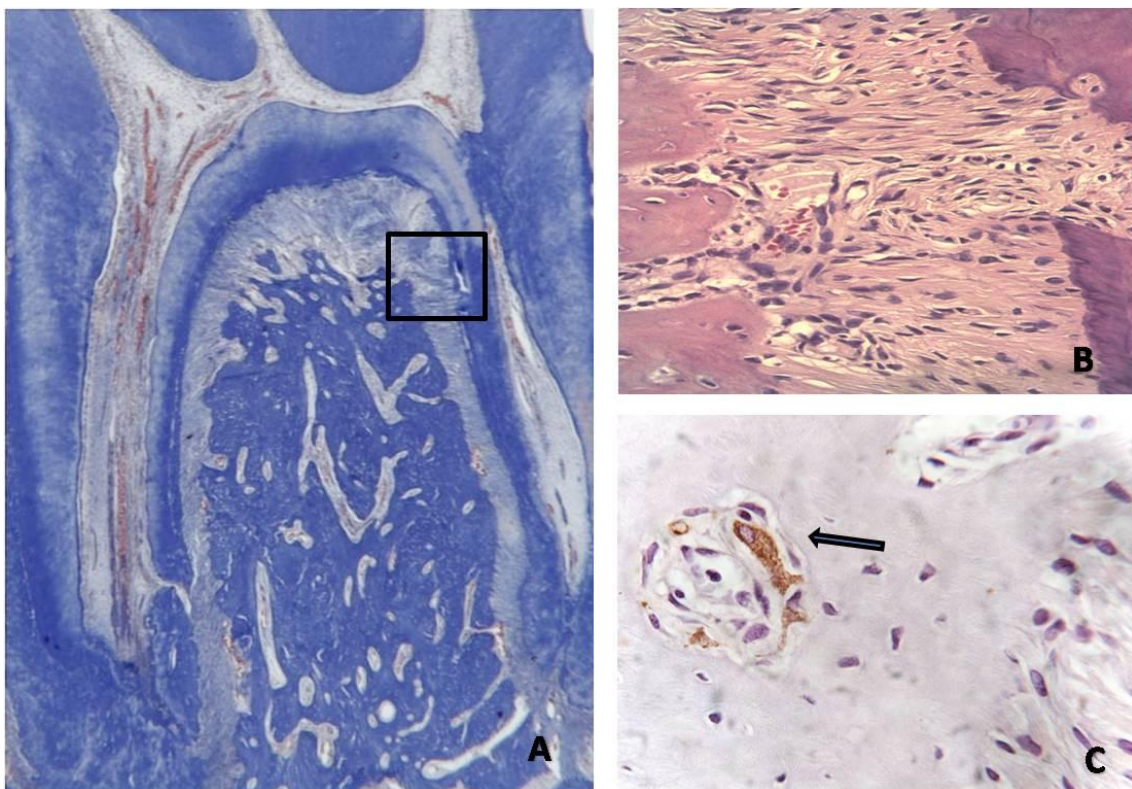


Figura 8: Fotomicrografia ilustrando área do ligamento periodontal e perda óssea na área de furca. Grupo C - 30 dias. Tratamento II (LLLT). A) TM. Aumento original 5X. B) H.E. Aumento original 40X. C) Imunoperoxidase para TRAP e osteoclastos no espaço medular adjacente a crista alveolar. Aumento original 100X.

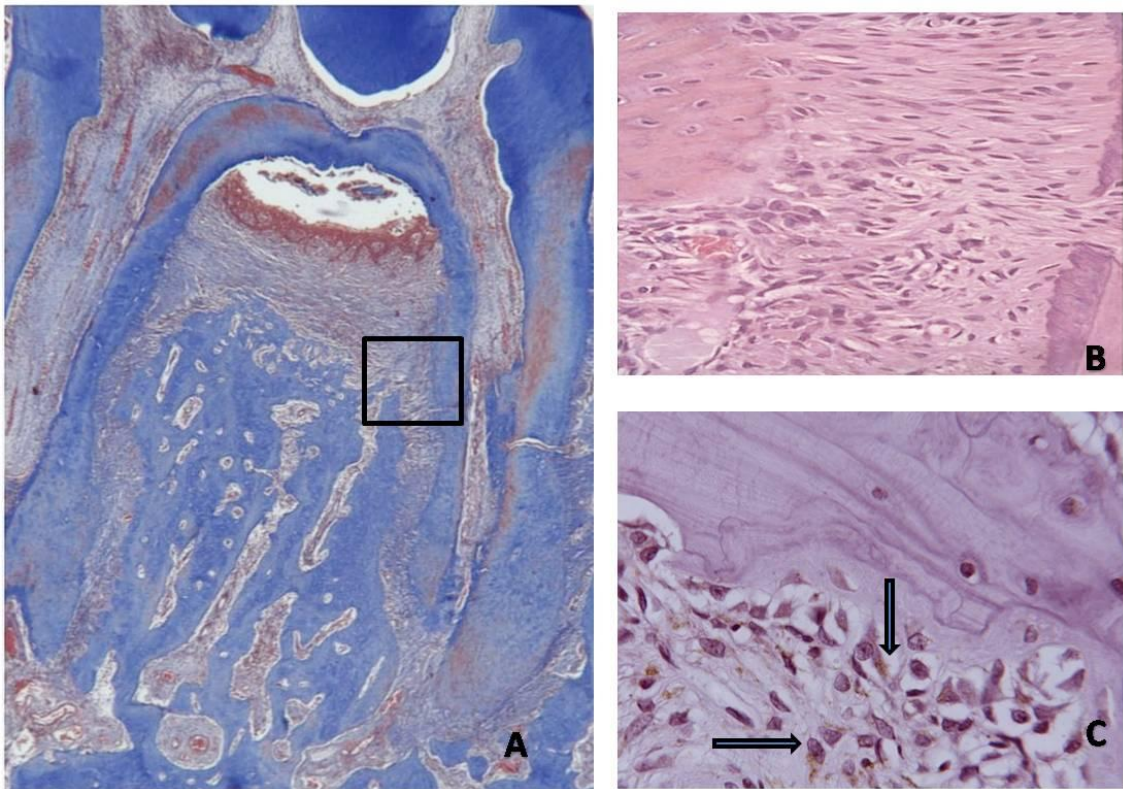


Figura 9: Fotomicrografia ilustrando área do ligamento periodontal e perda óssea na área de furca. Grupo A - 15 dias. Tratamento I (RAR). A) TM. Aumento original 5X. B) H.E. Aumento original 40X. C) Imunoperoxidase para RANK-L em células semelhantes a pré-osteoblastos e osteoblastos. Aumento original 100X.

Revisão de Literatura

LASER é um acrônimo para Luz amplificada por emissão de radiação estimulada. O princípio físico do laser foi desenvolvido das teorias de Einstein no início dos anos 1900 e o primeiro emissor foi introduzido por Maiman em 1960. Desde então os lasers tem sido usados em diferentes áreas da medicina e cirurgia.

A terapia com o laser em baixa intensidade tem efeitos mais pronunciados sobre órgãos ou tecidos enfraquecidos, tais como em pacientes que sofrem algum tipo de desordem funcional ou de injurias ao tecido (RIBEIRO, 2000). Acredita-se que a energia da luz laser é mais bem aproveitada onde é mais necessária. Isso também tem sido observado em células cultivadas onde o efeito dos lasers em baixa intensidade é mais pronunciado quando aplicados sobre culturas crescidas em deficit nutricional (ALMEIDA-LOPES et al., 2001; PEREIRA et al., 2002; MARQUES et al., 2004; AZEVEDO et al., 2006).

No início do século passado, pesquisadores descobriram que microorganismos tornam-se suscetíveis a luz visível misturada a um componente fotossensibilizador. Raab et al. (1900) Primeiro mostrou a morte do protozoário *Paramecium caudatum* na presença de laranja acridina quando irradiada com luz visível. Esta combinação de dois elementos não tóxicos –corante e luz- em um ambiente oxigenado induz danos e uma total destruição do microorganismo. Em 1904, Jodlbaner e Von Tappeiner apresentaram o termo

“Fotodinâmica” para descrever a reação química dependente de oxigênio induzida pela fotossensibilização que poderia inativar bactéria. Em 1978, Daugherty et al. Aplicaram com sucesso essa nova técnica para o tratamento de diferentes cânceres. A PDT como novo tratamento na medicina foi primeiro aprovado pela US Food and Drug Administration (FDA) em 1999 para tratamento de lesões pré-cancerosas de pele, da face e couro cabeludo.

Atualmente a terapia fotodinâmica tem sido estudada como um agente antimicrobiano, por isso alguns autores a denominaram de quimioterapia fotodinâmica antimicrobiana (PACT) (WAINWRIGHT et al., 1999; RIBEIRO e ZEDEL, 2004), e, esta técnica mostra-se efetiva, *in vitro*, contra bactérias, incluindo cepas resistentes a drogas (BHATTI et al. 1997; WAINWRIGHT et al., 1998;). A morte bacteriana ocorre quando o corante absorve a energia do Laser e isso o leva a produzir substâncias altamente reativas, que por sua vez causam danos ao microorganismo ou célula-alvo (NIKAIDO, 1989; MALIK et al., 1990; USACHEVA et al., 2003).

Os primeiros trabalhos utilizando a terapia fotodinâmica sobre bactérias orais foram realizados por Wilson et al. (1992). Neste momento, o maior interesse dos autores era descobrir compostos químicos que pudessem ser efetivamente utilizados como fotossensibilizadores na terapia fotodinâmica. Nesse estudo foram testados 27 compostos e 16 deles tinham capacidade de matar *S. sanguinis* quando associados a um laser HeNe. Os mais efetivos foram o azul de orto toluidina (TBO), azul de metileno, o cristal de violeta e a dihematoporfirina ester (DHE). Neste mesmo estudo, TBO e azul de metileno mostraram-se eficazes na redução de *Porphyromonas gingivalis*, *Fusobacterium nucleatum* e *Aggregatibacter actinomycetemcomitans in vitro*. Em todos os casos, o uso do corante na

ausência da luz laser não apresentou efeito significativo sobre a viabilidade dos microorganismos testados.

Karu et al. (1989), demonstrou que o Laser com 905 nm estimula o crescimento de *Escherichia coli* na dose dependente de 1 a 12 J/cm² e inibe o crescimento a fração de 30 a 60 J/cm² e um importante ponto deste estudo foi que o crescimento foi maior quando os autores usaram frequências de 5 Hz quando comparado com 26 Hz.

Em 1994 Wilson relata em seu estudo de revisão de literatura que a terapia realizada com Laser atuando em baixa intensidade pode ser influenciada pelo pH, conteúdo de água, presença de matéria orgânica, densidade da população celular e intensidade do fluido sulcular. Relata também que muitas bactérias da cavidade oral não apresentam cromóforos externos para absorver a luz laser no espectro vermelho ou infravermelho, exceção feita as espécies pigmentadas de preto como as *Porphyromonas* e *Prevotellas* apresentam protohematoporfirina e protoporfirina respectivamente como cromóforos naturais. O autor relata também que a terapia fotodinâmica pode ser utilizada na terapia de manutenção para prevenir a recolonização na região sub-gengival por bactérias periodontopatogênica.

Com o objetivo de avaliar a eficácia do azul de metileno e do azul de toluidina O na fotossensibilização letal de microorganismos patogênicos Usacheva et al. (2001), utilizaram estes corantes em diversas concentrações sendo: 10, 20, 30 40, 50, 100, 150, 200 µM em diferentes bactérias como: *Staphylococcus aureus*, *Streptococcus pneumoniae*, *Enterococcus faecalis*, *Hemophilus influenzae*, *Escherichia coli* e *Pseudomonas aeruginos*. Os autores utilizaram o Laser de Argônio com comprimento de onda de 630 nm e o Laser diodo de comprimento de onda de 664 nm com fluência variando de 10 e 60 J/cm² e a fixação da fluência e variando a intensidade de 50 a 100 mW/cm². Os resultados obtidos

pelos autores indicaram que todos os microorganismos foram eliminados em algum grau quando expostos ao Laser na presença dos corantes. No entanto, a fotossensibilização dependeu do corante utilizado, sua concentração, fluência e intensidade da luz, bem como da espécie bacteriana envolvida. Na ausência da luz o azul de toluidina O mostrou-se mais efetivo quando comparado com o azul de metileno na morte de células bacterianas. O aumento da efetividade do corante em proporcionar morte bacteriana está relacionado com o tempo de contato e concentração.

Kömerik et al. (2002), com o objetivo de avaliar o efeito adverso do Laser na mucosa de ratos na presença do azul de toluidina O em várias concentrações, avaliaram também a penetração do corante no tecido. O azul de toluidina foi utilizado na concentração de 25, 50 e 200µg/mL. O Laser diodo utilizado pelos autores apresentava-se com comprimento de onda de 633 nm, com potência de 100mW. A mucosa recebeu 25µL do corante e posterior aplicação do Laser com uma fibra ótica de 6 mm de diâmetro e, o lado oposto da mucosa foi tido como controle negativo. Os grupos experimentais foram compostos pela combinação de 25 µg/mL do corante com densidade de energia de 110J/cm² resultando em um tempo de exposição de 5 minutos, 50 µg/mL do corante com densidade de energia de 170 J/cm² resultando em um tempo de exposição de 8 minutos e 200 µg/mL do corante com densidade de energia de 340 J/cm² resultando em um tempo de exposição de 16 minutos. O autores também avaliaram o efeito isoladamente do Laser e do corante. Após 3 dias do referido tratamento os animais foram sacrificados para análise histológica e para avaliação da distribuição do corante no tecido foi utilizado o método de fluorescência dos tecidos e para esta avaliação os animais foram sacrificados 1 minuto e 10 minutos da aplicação do corante. Os resultados obtidos indicam que nenhum animal apresentou-se

com estresse em todo o período experimental e quando avaliaram a mucosa nenhum animal em nenhum grupo experimental apresentou-se com mudanças na mucosa. Ao avaliarem histologicamente não observaram em nenhum grupo alterações nas fibras musculares, tecido conjuntivo e epitélio. Não observaram também alterações nos vasos sanguíneos, necrose tecidual e processo inflamatório presente. Na avaliação da biodistribuição, o corante usado na concentração de 200 µg/mL por 10 minutos estava presente no tecido epitelial e no tecido conjuntivo, os níveis apresentaram-se mais baixos compatíveis com os índices do lado controle. O tecido queratinizado apresentou-se com altas concentrações do corante e os autores relatam que este tecido influencia de forma significativa a penetração do corante no tecido. Quando avaliaram a associação do Laser na penetração do corante puderam observar que o tempo de aplicação influencia a penetração do corante no tecido sendo, portanto dose dependente. Em camadas mais profundas os autores não encontraram a presença do corante relatando que não seria nenhuma surpresa o tecido conjuntivo não apresentar nenhuma reação a terapia fotodinâmica, relatando ainda que esta terapia seria para o tratamento de infecções superficiais. Os autores concluem o estudo sugerindo que estes resultados obtidos dão segurança ao uso tópico do azul de toluidina O associado ao Laser na cavidade oral para o tratamento de infecções tópicas localizadas.

Diante ao número de trabalhos *in vitro* que mostram o efeito letal da terapia fotodinâmica sobre bactérias periodontopatogênicas Yilmaz et al. (2002), realizaram um estudo para avaliarem o efeito desta terapia no tratamento da doença periodontal em humanos. O grupo de estudo foi composto por 10 pacientes os quais não receberam nenhum tratamento periodontal e uso de antibióticos 6 meses antes do estudo. Os autores utilizaram 4 dentes

unirradiculados sendo 1 por quadrante o qual deveria apresentar uma perda óssea de 4 mm na superfície mesial. Os pacientes foram divididos em 4 grupos experimentais sendo: raspagem e alisamento radicular associado ao Laser e azul de metileno 0,05%; apenas a aplicação do Laser; apenas raspagem e alisamento radicular e somente técnicas de higiene oral. O Laser utilizado pelos autores foi o Laser de Arseneto de Gálio com 685 nm de comprimento de onda, na frequência de 5 Hz com potência de 30 mW e densidade de energia de 1,6 J/cm². O Laser foi aplicado imediatamente após a raspagem e alisamento radicular e nos dia 2, 4, 9 e 11. Para análise os autores utilizaram dados microbiológicos e dados clínicos como profundidade de sondagem, índice de placa e índice gengival os quais foram coletados 3 semanas após terapia inicial. Na análise microbiológica os autores verificaram diferença estatística nos grupos tratados com a associação da raspagem e alisamento com o Laser e somente a raspagem e alisamento. Quando os autores avaliaram o tipo de tratamento realizado observaram diferença estatística entre os grupos tratados com raspagem e alisamento e Laser com o grupo em que recebeu apenas a aplicação do laser, entre o grupo tratado com raspagem e alisamento e Laser com o grupo o qual realizou somente técnicas de higiene oral e entre o grupo que recebeu somente raspagem e alisamento com o grupo de técnicas de higiene oral. Quando avaliaram os dados clínicos, os autores observaram redução significativa no índice de placa e no índice gengival em todos os grupos. Quando avaliaram o sangramento a sondagem e profundidade de sondagem houve redução significativa apenas nos grupos os quais foram tratados com raspagem e alisamento radicular associado ao Laser e no qual recebeu somente raspagem e alisamento radicular. No grupo Laser houve uma menor diminuição na perda de inserção, sangramento a sondagem e profundidade de sondagem com exceção do índice gengival e

nenhuma diferença foi encontrada entre o grupo do Laser e o grupo que recebeu apenas higiene oral. Quando os autores levaram em consideração todos os parâmetros considerados no exame clínico e microbiológico, somente o debridamento subgengival ou associado ao Laser foi mais efetivo quando comparado com o grupo que recebeu apenas a aplicação do Laser. Os autores concluíram o estudo sugerindo a necessidade de avaliar o efeito da associação de corantes com o Laser como coadjuvantes a terapia periodontal convencional e relatam ainda que esta nova opção terapêutica pode ser vantajosa no tratamento da doença periodontal inflamatória.

Em um artigo de revisão de literatura sobre a terapia fotodinâmica e suas aplicações Dougherty (2002), relata que a morte celular promovida por esta terapia é mediada pela geração de oxigênio singleto e outra espécies de oxigênio reativo, causando assim danos celular direto, quer seja na membrana celular ou no DNA. Relata também que a necrose e a apoptose ocorrida frente a terapia fotodinâmica depende do fotossensibilizante e da condição de tratamento. O autor relata ainda que muitas investigações têm demonstrado que a terapia fotodinâmica promove a ativação de macrófagos, neutrófilos e células T, resultando na liberação de várias citocinas como a IL-6, IL-10 e TNF- α e que o mecanismo de ação desta terapia em modelos experimentais apresentam respostas semelhantes quando aplicadas em humanos.

Navratil & Kymplowa (2002), realizaram uma revisão de literatura para avaliarem a contra-indicação do uso do laser de baixa intensidade e, se o seu efeito é verdadeiro ou não. Os autores relatam que a contra-indicação está na incidência da luz Laser em células malignas pelo seu efeito biomodulador. Segundo os autores o efeito biomodulador é dado pela ativação de enzimas da cadeia respiratória, com uma simultânea amplificação do

efeito antioxidante. Com o aumento de ATP na célula, esta tem o processo de replicação do DNA mitocondrial acelerado. Estes dados podem ser comprovados pelo consumo de oxigênio e glicose no metabolismo celular estarem aumentados. Com este efeito, os autores relatam que há a necessidade de uma boa anamnese e exame clínico para não ocorrer à exposição de células malignas a luz Laser o que poderia promover um efeito bioestimulativo nestas células. Os autores observaram também na literatura o efeito do Laser sobre a viabilidade das bactérias, quando estas são submetidas ao Laser. O efeito positivo desta terapia irá proporcionar uma cicatrização mais diferenciada nos ferimentos purulentos e nas úlceras, devido ao aumento do suprimento sanguíneo com subsequente aumento da imunidade local do tecido irradiado por ativação da fagocitose e da ação proteolítica. A contra-indicação do uso do Laser os autores relatam nos casos de tumores malignos, exposição da retina, exposição do abdômen durante a gravidez e áreas de gônadas e que outras contra-indicações presentes na literatura podem ser consideradas incorretas.

Diante a observação de alguns autores (TATEVOSSIAN & GOULD, 1976; SMITH & GEEGAN, 1991) que chamam a atenção para os fatores que influenciam na terapêutica periodontal local como a presença do fluido gengival, sangue, saliva dentre outros, Matevski et al. (2003), realizaram um estudo para avaliarem alguns destes fatores externos que podem ter influência nos resultados a serem obtidos pela terapia fotodinâmica. A fotossensibilização letal foi analisada *in vitro* em culturas de bactérias periodontopatogênicas como as *P. gingivalis*, *B. forsythus*, *F. nucleatum*, *P. intermédia*, *A. actinomycetemcomitans* associadas ao sangue ou ao soro fisiológico simulando o fluido gengival, tendo como fonte de luz o Laser de He-Ne 635 nm e lâmpada de xenônio com

filtro vermelho. A droga fotossensibilizadora utilizada foi o azul de toluidina O, nas concentrações de 12,5 µmg/ml e 50 µmg/ml. Os autores puderam observar redução na concentração destas bactérias, quando a terapia fotodinâmica foi realizada com as duas fontes de luz com exceção apenas para o *B. forsythus* que apresentou um aumento quando exposto a terapia fotodinâmica tendo a luz de xenônio como fonte de luz, puderam observar também que os resultados obtidos com a lâmpada de xenônio e com o Laser de He-Ne foram semelhantes quando usaram os parâmetros de 12,5 µg/ml de azul de metileno com dose de 10 J/cm². Os autores concluíram o estudo relatando que a terapia fotodinâmica tem seu efeito afetado negativamente pela presença do sangue e do fluido gengival, pois podem estar refletindo ou absorvendo a luz e o corante tendo um efeito protetor para as bactérias, impedindo assim a penetração da droga até a célula alvo bem como da luz.

Chan & Lai (2003), com o objetivo de avaliar os questionamentos da literatura para diferentes parâmetros como, dose e tipo de droga fotossensível, que alteram os resultados da terapia fotodinâmica, os autores pesquisaram o efeito do Laser de He-Ne, com potência de 30 mW e comprimento de onda de 632,8 nm e do Laser diodo de AlGaAs, com potência de 100 mW e comprimentos de onda de 665 nm e 830 nm, tendo como corante o azul de metileno na concentração de 0,01% peso/volume, na viabilidade de bactérias periodontopatogênicas. As bactérias utilizadas foram: *P. gingivalis*, *F. nucleatum*, *P. intermédia*, *A. actinomycetemcomitans* e *S. sanguis* as quais foram mantidas em meio de cultura anaeróbico com posterior quantificação e diluição para posterior teste. O Laser de He-Ne foi utilizado por 30 e 60 segundos, depositando nos microorganismos uma densidade de energia de 3,2 J/cm² e 6,4 J/cm². Já o Laser diodo depositou uma densidade

de energia de 10,6 J/cm² e 21,2 J/cm². A distância da fibra às amostras foram mantidas constantes, em 5 milímetros. Os resultados deste estudo mostram que o tratamento somente com o azul de metileno não causou redução significativa na morte de todas as bactérias utilizadas no experimento, demonstrando que o azul de metileno na concentração de 0,01% peso/volume, não foi tóxico. Similarmente, a irradiação com o Laser He-Ne, não apresentou resultados significantes na morte bacteriana. Em contraste, a exposição ao Laser diodo em ambos os comprimentos de onda com densidade de energia de 10,6 J/cm², resultou em significativo declínio das colônias bacterianas. A terapia foi tempo dependente para ambos os sistemas de Laser, porém o Laser diodo de 830 nm foi o mais efetivo e a exposição por 60 segundos com densidade de energia de 21,2 J/cm², promoveu a morte de 99-100% das bactérias pigmentadas (*P. gingivalis*, e *P. intermédia*) e *S. sanguis*. Já para as espécies de *A. actinomycetemcomitans* e *F. nucleatum*, este tipo de tratamento promoveu a morte de 95 e 96% respectivamente. Os autores concluíram o estudo relatando que a terapia fotodinâmica apresenta a vantagem de ser uma terapia aplicada topicamente no interior da bolsa, sem o perigo dos efeitos indesejáveis de uma droga administrada sistemicamente e que a morte de microorganismos pode ocorrer quando são utilizados parâmetros adequados.

Gad et al. (2004), relatam em seus estudos que a emergente resistência antimicrobiana entre bactérias patogênicas, tem levado muitos pesquisadores a buscarem alternativas para a substituição das terapias antimicrobianas por terapias capazes de promoverem a morte bacteriana sem causarem a seleção de bactérias resistentes. Uma alternativa pode ser dada pela terapia fotodinâmica sendo que muitas infecções locais em animais apresentam resultados satisfatórios, no entanto os fatores que governam esta morte não são conhecidos,

porém podem ter os resultados alterados pela inativação da terapia pela presença de exotoxinas produzidas pelas bactérias. Quando analisaram o efeito de corantes catiônicos e do azul de metileno ativados pelo Laser com 665 nm de comprimento de onda e 40 J/cm² de densidade de energia depositada em *Staphylococcus epidermoides* e *aureus* com alterações na cápsula e na produção de exotoxinas. Os autores observaram que os resultados obtidos indicaram alterações na morte celular em virtude da produção de exotoxinas, que pode ser um obstáculo para a terapia fotodinâmica e que corantes catiônicos podem superar o efeito negativo da presença de exotoxinas.

Buscando alternativas aos métodos tradicionais de eliminação de periodontopatogênicos, Bernd et al (2005), testaram a PDT com dois fotossensibilizadores distintos: chlorine e6 e BLC1010 em *Beagles*. Os animais foram infectados subgenjivalmente com *Porphyromonas gingivalis* (*Pg*) e *Fusobacterium nucleatum* (*Fn*). Após a infecção foram observados os sinais clínicos de inflamação, incluindo vermelhidão e sangramento a sondagem. O monitoramento biológico antes e depois do tratamento foi feito por reação em cadeia de polimerase (PCR). A PDT foi realizada com Laser de diodo com comprimento de 662nm usando um poder de 0,5W e o fotossensibilizador. O estudo mostrou que a PDT usando os fotossensibilizadores e o Laser a comprimento a 662nm, reduziu os sinais de vermelhidão, sangramento a sondagem e reduziu significativamente o número de *Porphyromonas gingivalis*.

Hayek et al. (2005) compararam os efeitos da PDT e da terapia convencional sobre a redução microbiológica na periimplantite induzida por ligadura em cães. Dezoito terceiros pré-molares de nove cães labradores perdigueiros foram extraídos e implantes foram

instalados. Após a osseointegração a periimplantite foi induzida. Após quatro meses a ligadura foi removida e a placa bacteriana estava apropriada para o período. Os animais foram então aleatoriamente divididos em dois grupos. No grupo convencional eles foram tratados com retalhos mucoperiostal para raspagem da superfície do implante e irrigação convencional com clorexidina. No grupo PDT, somente raspagem a retalho mucoperiostal foi feita antes da PDT. Dentro da bolsa Peri-implantar uma pasta base de fotossensibilizador azulene foi colocado e então o GaAlAs LLLT (660 nm, 40 mW, 7.2 J por 3 minutos) foi usado. As amostras microbiológicas foram obtidas antes e após o tratamento. Os resultados mostraram que *Prevotella sp.*, *Fusobacterium sp.*, e *S. Beta-haemolyticus* foram significativamente reduzidos para ambos os grupos. Após o tratamento não foram observadas diferenças significantes entre os grupos. Os resultados sugerem que a PDT é um método não invasivo que poderia ser usado para reduzir microorganismos em Peri-implantites.

Merli et al. (2005) investigaram os efeitos da LLLT (GaAsAl) sobre o reparo ósseo no fêmur de ratas. Um modelo experimental de injúria usando brocas cirúrgicas foi usado no fêmur de 20 ratos que foram divididos em 2 grupos. Os primeiros (10 fêmures esquerdos) receberam irradiação a laser imediatamente após a injúria e em diferentes intervalos (24, 48 e 72h). Os fêmures direitos (controle) não receberam irradiação. Os animais foram sacrificados depois de 14 dias. A análise isométrica revelou um reparo ósseo mais rápido nas pernas irradiadas com laser

O efeito da LLLT sobre a proliferação e diferenciação da linhagem de células osteoblásticas humanas foi investigado por Stein et al. (2005). Cultura de osteoblastos foram irradiadas usando laser de He-Ne (632 nm; 10 mW). No segundo e terceiro dia

depois da proliferação os osteoblastos foram expostos a irradiação a laser. O efeito da irradiação sobre a proliferação dos osteoblastos foram quantificados pela contagem de células e MIT colorimétrico (dimethylthiazol tetrazolium bromide) avaliados 14 e 48 horas após a irradiação. Com uma aplicação os resultados mostraram um significativo aumento da sobrevivência celular -31 a 58%- e maior contagem celular no grupo irradiado quando comparado ao grupo não irradiado. A Diferenciação de maturação das células foi avaliada por marcadores osteogênicos: Fosfatase alcalina (ALP), Osteopontina (OP) e sialoproteína óssea (BSP). Uma segunda irradiação melhorou a atividade de ALP e a expressão de OP e BSP foi maior nas células irradiadas comparadas aos osteoblastos não-irradiados. A LLLT promoveu a proliferação e maturação dos osteoblastos humanos *in vitro*.

Renno et al. (2006) investigaram os efeitos do LLLT (infravermelho, 830nm) sobre as propriedades e força do osso fêmur de ratas ovariectomizadas (OVX). Para isso usaram quarenta ratas divididas em quatro grupos: Sham-operadas controle (SC), OVX control (OC), sham-operada irradiada a uma dose de 120 J/cm² (I120) e OVX irradiada a uma dose de 120J/cm² (O120). Os animais operados tinham idade de 90 dias. A irradiação a Laser foi iniciada um dia antes da operação e realizada três vezes por semana por dois meses. O fêmur foi submetidos a testes biomecânicos e suas propriedades físicas avaliadas. A Máxima carga do grupo O120 foi maior que nos grupos controles. O volume ósseo do grupo O120 não mostrou nenhuma diferença quando comparado com SC. Os resultados do presente estudo mostram que o laser foi capaz de prevenir a perda óssea em ratas ovariectomizadas. Contudo futuros estudos são necessários para investigar os efeitos de diferentes parâmetros, comprimentos de ondas e sessões de aplicações em ratas OVX.

Renno et al. (2006), investigou os efeitos da fotoirradiação – infravermelha 830nm – usada em duas doses, no fêmur de ratas osteopênicas. Sessenta ratas foram divididas em 6 grupos de acordo com os seguintes tratamentos: (C) Grupo Controle – SHAM; (OC) Grupo osteopênica-controle; (IL120) SHAM irradiado com dose de 120J/cm²; (O120) osteopênica irradiada com 120J/cm²; (I60) SHAM irradiado com a dose de 60J/cm² e (O60) osteopênica irradiada com a dose de 60J/cm². Os animais tinham 90 dias quando operados. A irradiação a laser foi iniciada 8 semanas após a operação e foi feita 3 vezes por semana por 2 meses. O fêmur foi submetido a testes biomecânicos as propriedades físicas avaliadas. Os resultados mostraram que a carga máxima do O120 não mostrou nenhuma diferença comparado aos grupos C e IL120, mas foi maior que o grupo O60. O volume ósseo do O60 e do O120 não mostrou nenhuma diferença quando comparado ao controle. Os resultados mostraram que a foto-radiação tem efeito estimulador sobre o fêmur de ratas osteopênicas, principalmente na dose de 120J/cm². Contudo futuros estudos são necessários para investigar os efeitos dos diferentes parâmetros, comprimentos de onda e sessões de aplicações em ratas ovariectomizadas.

Em 2007 Almeida et al., avaliaram histologicamente e radiograficamente o efeito da terapia fotodinâmica (PDT) na progressão da doença periodontal induzida em ratos. Foi adaptada uma ligadura de algodão na margem gengival do primeiro molar inferior esquerdo de cento e vinte ratos. Os animais foram divididos aleatoriamente em quatro grupos experimentais (n=30): Grupo I: nenhum tipo de tratamento realizado, somente a presença da ligadura; Grupo II (MB): tratamento com aplicação tópica de azul de metileno (100 µg/mL) dois dias após adaptação da ligadura; Grupo III (LLT): tratamento com Laser

em baixa intensidade dois dias após adaptação da ligadura e Grupo IV (PDT): tratamento com aplicação tópica de azul de metileno (100 µg/mL) seguido da aplicação do Laser em baixa intensidade dois dias após adaptação da ligadura. A superfície mesial dos dentes no Grupo III e IV foram irradiados com o Laser de diodo de GaAlAs, com 685 nm (50 mW, 120 s, 4.5 J/cm²). Todos os grupos foram subdivididos em subgrupos (n=10) e sacrificados nos períodos de 5, 15 e 30 dias de pós-operatório. O estudo radiográfico foi realizado medindo a distância da crista óssea à união cimento-esmalte na face mesial dos molares. Através de um sistema de escores, vários parâmetros foram utilizados para avaliar o tecido conjuntivo, ligamento periodontal, superfície radicular e tecido ósseo histologicamente. Os resultados radiográficos indicaram uma preservação significativa de tecido ósseo nos animais tratados pela terapia fotodinâmica nos períodos de 7 e 15 dia. Em 15 dias os resultados histológicos demonstraram uma diferença significativa na extensão da reação inflamatória no tecido gengival, com uma reação maior de infiltrado inflamatório crônico nos grupos tratados com o laser de baixa intensidade. Os autores concluíram que a terapia fotodinâmica reduziu a destruição periodontal.

Andersen et al. (2007), com objetivo de avaliar o efeito da fotodesinfecção como método coadjuvante ao tratamento da doença periodontal convencional, utilizaram 33 pacientes que apresentavam quadro de periodontite crônica. Os pacientes foram divididos em 3 grupos: G1-Pacientes tratados apenas com a fotodesinfecção; G2- Pacientes tratados apenas com raspagem e alisamento radicular; G3-Pacientes tratados com raspagem e alisamento radicular e posterior tratamento com a fotodesinfecção. Para análise clínica dos resultados os autores consideraram profundidade de sondagem, sangramento a sondagem e nível de inserção clínica. As avaliações foram realizadas previamente ao tratamento

proposto e nos períodos de 3, 6 e 12 semanas de pós-operatório. Como agente fotossensibilizador foi utilizado o azul de metileno na concentração de 0,05% na forma de gel. Como fonte de luz, foi utilizado o laser diodo com 670 nm e potência de 150 mW. O tempo de exposição por sítio foi de 60 segundos e densidade de energia com variação entre 10-20 J/cm². Os autores puderam observar que a fotodesinfecção associada a raspagem e alisamento radicular foi a terapia que apresentou a melhor redução na profundidade da bolsa e ganho de inserção após seis e doze semanas. Estes autores concluíram o estudo relatando que a raspagem e alisamento radicular combinado com a fotodesinfecção levam a uma significativa melhora nos parâmetros clínicos no tratamento da doença periodontal crônica.

Ainda em 2007, Oliveira et al. estudaram o efeito da terapia fotodinâmica em pacientes com periodontites agressivas. Em cada paciente metade da cavidade bucal foi tratada pela raspagem com instrumentos manuais e a outra com a terapia fotodinâmica, utilizando um laser com comprimento de onda de 690 nm associado ao fotossensibilizador fenotiazina. Os padrões analisados foram: o índice de placa, índice gengival, sangramento a sondagem, profundidade de sondagem, recessão gengival e o nível de inserção clínica relativa. Essas medidas foram feitas no início e três meses após o início dos tratamentos. Os resultados mostraram que os padrões analisados diminuíram com a realização dos tratamentos, com uma significativa redução no índice gengival e no sangramento a sondagem. Os autores concluíram que a terapia fotodinâmica e a raspagem convencional mostraram resultados clínicos similares no tratamento não cirúrgico da periodontite agressiva.

Com o propósito de avaliar os reparo ósseo em defeitos criados em maxila de ratos após irradiação com laser diretamente sobre o tecido injuriado, Pretel et al. (2007) prepararam

defeito ósseos na mandíbula de 30 ratos *Holtzman*, divididos em 2 grupos- (C) Controle: não tratamento do defeito e (L) Grupo Laser: simples irradiação a laser GaAlAs (780 nm; 35 mW; 40 s; 1.0 mm; 178 J/cm²; 1.4 J) e subdivididos em 3 períodos de avaliação com 5 animais cada (15, 45 e 60 dias). O laser foi aplicado diretamente no defeito cirúrgico. Os resultados mostraram formação óssea em ambos os grupos. Contudo o grupo laser exibiu uma avançada resposta tecidual comparado ao grupo controle, abreviando a resposta inflamatória inicial e promovendo a formação de uma nova matriz óssea aos 15 e 45 dias (P<0.05). Por outro lado não houve diferença significativa entre os grupos aos 60 dias. O uso do LLLT infravermelho diretamente sobre o tecido injuriado mostrou um efeito bioestimulador sobre a remodelação óssea, estimulando a resposta inflamatória inicial e antecipando a resolução para as condições normais nos períodos iniciais. Contudo, não houve diferença entre os grupos aos 60 dias.

Yamada Jr. (2007), com objetivo de avaliar a atividade antibacteriana *in vitro* a ação da PDT com diferentes parâmetros de irradiação sobre *Aggregatibacter actinomycetemcomitans* (Aa) utilizaram suspensões de Aa selvagens para avaliação diferentes parâmetros de irradiação na busca de otimizar a redução bacteriana. No estudo *in vivo*, foram utilizados 20 ratos machos, tratados previamente por 5 dias sistemicamente com antibiótico. Após este período, foi realizada a indução da doença periodontal pela adaptação de uma ligadura de algodão embebida em solução de Aa e mantida por um período de 15 dias e divididos em dois grupos de tratamento. Grupo RM: remoção da placa com escova com movimentos vibratórios por 20 segundos; Grupo RM + PDT: mesmo tratamento do Grupo RM associado com a PDT. Para a realização da PDT foi utilizado o azul de metileno na concentração de 0,01% aplicado topicamente no interior da bolsa e

após período de 5 minutos as bolsas foram irradiadas com laser de baixa intensidade ($P=100$ mW; $t=60$ s e $E=5,4$ J). Para análise da efetividade dos tratamentos foram realizadas coletas microbiológicas antes do tratamento, imediatamente após e 7 dias para análise de cultura e PCR. Os resultados microbiológicos do estudo *in vitro* apresentaram efetividade de 98,4% na morte de colônias de Aa, quando irradiados com energia de 5,4 J e 99,9% quando irradiados com energia de 9 J. No estudo *in vivo*, foi obtida uma redução microbiana de 93,5% no Grupo RM+PDT e de 87,7% no Grupo RM. No período de 7 dias após tratamento, foi observada uma recolonização em ambos os grupos. Os dados coletados pelo PCR, confirmaram a presença de microorganismos em todas as coletas. Os autores concluem o estudo sugerindo que a PDT pode ser uma alternativa promissora como método coadjuvante ao tratamento periodontal.

Almeida et al. (2008), avaliou histológica e histometricamente a influencia da PDT como tratamento coadjuvante da periodontie induzida em ratos diabéticos. Duzentos e quarenta ratos foram divididos aleatoriamente em dois grupos: ND-Não diabéticos (120) e D-Diabéticos. A doença periodontal foi induzida em ambos os grupos no primeiro molar mandibular. Depois de 7 dias a ligadura foi removida e todos os animais foram tratados com raspagem e alisamento radicular (RAR) e foram divididos de acordo com os seguintes tratamentos: irrigação com solução salina, irrigação com TBO, irradiação a LLLT (660nm, 24J) e PDT (TBO mais LLLT). Dez animais de cada grupo experimental e subgrupo de tratamento foram eutanasiados aos 7, 15 e 30 dias. Os resultados mostraram que a PDT foi benéfica como coadjuvante no tratamento da doença periodontal induzida por placa sistemicamente modificado pela diabetes

Almeida et al (2008), estudaram a influencia da terapia fotodinâmica na perda óssea em áreas de furca de ratos com doença periodontal induzida com ligadura no primeiro molar inferior. Os animais foram divididos em quatro grupos: Grupo Controle – não tratamento; Azul de metileno, tratado topicamente com azul de metileno (MB); Grupo Laser (LLLT); Grupo PDT (Tratado com MB seguido por LLLT- 4,5J/cm²). Os animais foram eutanasiados aos 7, 15 e 30 dias pós-operatórios. A área de perda óssea na região de furca foi histologicamente avaliada. Os resultados mostraram que a PDT pode ser uma alternativa efetiva no controle da perda óssea em áreas de furca com periodontite.

Oliveira et al. (2008) avaliaram os efeitos da biomodulação sobre células osteoblásticas usando o laser de diodo GaAsAl. Cultura de células osteoblásticas (OFCOL II) foram irradiadas com Laser de Ga AlAs (830nm, 50mW, 3Jcm²) e divididas em dois grupos: Grupo 1: células irradiadas e grupo 2: Células não irradiadas. A irradiação foi realizada em intervalos de 24 horas durante 3 dias. Após cada intervalo as células foram marcadas com corante laranja Mito Tracker para avaliar o efeito bioestimulatório sobre a atividade mitocondrial e proliferação celular. Os resultados mostraram intenso agrupamento de mitocôndrias na região perinuclear após 24 e 48 horas após a irradiação. Mudança na morfologia mitocondrial de filamentosa para granular e mitocôndrias distribuídas por todo o citoplasma foi observada após 72 horas da proliferação celular. Conclusão: A LLLT tem mostrado ser capaz de alterar a atividade mitocondrial e a população de células OFCOL II.

Qin et al. (2008), investigaram *in vivo* a fotossensibilização de bactérias periodontopatogênicas em ratos e comparou sua eficácia com a raspagem e alisamento radicular de rotina (RAR). A periodontite foi induzida pela introdução de ligaduras subgingivalmente em molares maxilares de 16 ratos. Seis semanas mais tarde os sítios

infectados foram tratados com 1mg/ml de azul de toluidina mais 12J/cm² de irradiação a laser vermelho ou raspagem e alisamento radicular rotineiro. A eficácia terapêutica foi determinada pela avaliação da redução da flora bacteriana total e mudanças histológicas nos tecidos periodontais. Uma significativa redução da flora bacteriana total foi encontrada em ambos PDT e RAR. Os sinais de inflamação foram reduzidos sem injúrias aos tecidos do hospedeiro. Ambos, PDT e RAR mostraram resultados similares. Concluíram que a PDT mediada pelo azul de toluidina poderia tratar efetivamente a periodontite in vivo e tem alto potencial de aplicação clínica.

Stein et al. (2008) investigaram o efeito inicial da LLLT sobre o crescimento e diferenciação de células semelhantes a osteoblastos humanos. Células SaOS-2 foram irradiadas com doses de 1 J/cm² e 2J/cm² usando um laser de diodo de 670 nm e 400mW. As células não irradiadas foram usadas como controle. 24, 48 e 72 horas após irradiação as células foram coletadas e avaliadas para atividade de fosfatase alcalina, níveis de expressão do RNAm de osteopontina e colágeno tipo-I, usando PCR-RT semi-quantitativo. Em todos os períodos analisados a viabilidade celular, a atividade de fosfatase alcalina e a expressão do RNAm de osteopontina e colágeno tipo-1 foi ligeiramente melhor nas células irradiadas com 1j/cm² comparadas com o grupo controle. O aumento da dose para 2J/cm² reduziu a viabilidade celular durante as primeiras 48horas e resultou numa menor atividade de fosfatase alcalina nas primeiras 48 horas. Comparado aos outros dois grupos. A expressão do RNAm para Osteopontina e Colágeno tipo-1 diminuiu ligeiramente com o tempo no grupo controle e células irradiadas com 1j/cm², mas sua expressão aumentou pelo tratamento com 2 J/cm² depois de 72hs. Esses resultados indicam que a LLLT tem

efeito bioestimulador em células-semelhantes a osteoblastos humanos durante as primeiras 72 horas após a irradiação.

O efeito clínico e microbiológico da PDT como adjuvante ao tratamento periodontal não cirúrgico foi avaliado por Christodoulides et al. (2008). Vinte e quatro pacientes com periodontite crônica foram tratados com raspagem e alisamento radicular e uma única aplicação de PDT (teste) ou raspagem e alisamento radicular apenas (controle). Índice de placa, sangramento a sondagem, profundidade de sondagem, recessão gengival, nível clínico de inserção foram medidos baseline e aos 3 e 6 meses após a terapia. Os resultados primariamente avaliados foram profundidade de sondagem (PD) e nível clínico de inserção (CAL). A avaliação microbiológica para *Aggregatibacter actinomycetemcomitans*, *Porphyromonas gingivalis*, *Prevotella intermedia*, *Tannerella forsythia*, *Treponema denticola*, *Parvimonas micra*, *Fusobacterium nucleatum*, *Campylobacter rectus*, *Eubacterium nodatum*, *Eikenella corrodens* e *Capnocytophaga spp.* Foi realizada baseline e aos 3 e 6 meses após a terapia usando um teste de reação de cadeia de polimerase. Os resultados mostraram que a adição de um único episódio de PDT como adjuvante a raspagem e alisamento radicular falhou em melhorar a PD e CAL, mas resultou numa maior redução dos índices de sangramento quando comparados apenas a raspagem e alisamento radicular.

Com o objetivo de avaliar o potencial bactericida da PDT e seu efeito clínico no tratamento da periodontite, Polansky et al. (2009) realizaram um estudo clínico randomizado-controlado, no qual participaram 58 pacientes com periodontite crônica. Cada sujeito apresentava bolsas periodontais de 5mm ou mais de profundidade, sangramento a sondagem e presença de *Porphyromonas gingivalis*. Os participantes foram aleatoriamente

classificados em grupo controle (tratados apenas por ultrassom subgingival) e grupo teste (tratados com ultrassom e PDT). Os valores clínicos baseline de índice gengival, profundidade de sondagem, sangramento a sondagem e nível clínico de inserção foram novamente tomados e re-avaliados depois de 90 dias. A avaliação de *P. gingivalis*, *Tannerella forsythia* and *Treponema denticola*, foi feita baseline bem como aos 10, 42 e 90 dias após o tratamento. Os resultados mostraram que a diferença intergrupo não foi significativa em nenhum dos parâmetros analisados. Concluem afirmando que uma única aplicação de LLLT não agiu como coadjuvante ao tratamento periodontal ultrassônico.

Os níveis de citocina no fluido crevicular gengival (GCF) de pacientes com periodontite agressiva foram avaliados aos -7, 0, +1, +7, +30, +90 dias após o tratamento com PDT ou RAR por Oliveira et al. (2009). Dez pacientes foram aleatoriamente tratados com PDT usando uma fonte de Laser associado a um fotosensibilizador ou RAR com instrumentos manuais. Amostras de GCF foram colhidas e as concentrações de TNF- α e RANKL foram determinados por ensaios de imunabsorvência enzimas-ligantes. O tratamento periodontal não cirúrgico com PDT ou RAR levaram a reduções estatisticamente significantes no nível de TNF- α 30 dias após o tratamento. Houve níveis similares de TNF- α e RANKL nos diferentes períodos em ambos os grupos, sem diferença estatisticamente significativa. A RAR e PDT tiveram efeitos similares sobre os níveis crevicular de TNF- α e RANKL em pacientes com periodontite agressiva.

Raghavendra et al. (2009), em uma revisão de literatura sobre os efeitos da Terapia Fotodinâmica no tratamento periodontal afirma que esta é uma estratégia menos traumática e rápida, porém em estágio de desenvolvimento e teste. O desenvolvimento de novos fotossensibilizadores, sistemas de luz mais eficientes e mais estudos clínicos são

necessários para estabelecer os parâmetros ótimos de tratamento com a PDT. Estudos *in vitro* tem mostrado uma redução de 95% de microorganismos com a PDT.

Lulic et al. (2009), estudaram os possíveis benefícios adicionais de repetidas aplicação de PDT como coadjuvante ao tratamento convencional de bolsas residuais em pacientes envolvidos em manutenção periodontal. Dez pacientes em manutenção com 70 bolsas residuais (Profundidade de sondagem (PPD) \geq 5mm), foram aleatoriamente classificados para o tratamento de cinco aplicações em 2 semanas (Dias 0, 1,2,7 e 14) com PDT (Teste) ou Laser não-ativado (Controle) seguido do debridamento. A variável primária a ser avaliada foi a PPD e a variável secundária foi o nível clínico de inserção e sangramento a sondagem. Estes foram avaliados aos 3, 6 e 12 meses após as intervenções. Os resultados mostraram que repetidas aplicações de PDT (cinco vezes), adjuvante ao debridamento melhorou os resultados clínicos em bolsas residuais em pacientes em manutenção. Os efeitos foram melhores documentados após 6 meses.

Azarpazhooh et al. (2009), realizaram uma revisão sistemática com o objetivo de avaliar a efetividade da PDT como tratamento principal ou adjuvante ao tratamento não cirúrgico de raspagem e alisamento radicular (RAR), comparado ao tratamento convencional não cirúrgico (RAR). Foram pesquisadas as bases de dados MEDLINE, EMBASE, CINAHL e os trabalhos inseridos até abril de 2009. Foram escolhidos estudos clínicos, controlados, randomizados de PDT, comparados a placebo, não-intervenção ou tratamento não-cirúrgico em adultos. Dados sobre as mudanças no nível clínico de inserção, profundidade de sondagem, recessão gengival, índice de placa e sangramento foram analisados. Um total

de cinco estudos foram incluídos nessa revisão. Eram estudos com pequena amostra e havia heterogeneidade clínica entre eles. A PDT como tratamento independente ou como adjunto a raspagem versus o grupo controle (raspagem) não mostrou estatisticamente ou clinicamente vantagens significantes. A terapia combinada de PDT mais raspagem mostrou provável eficácia na redução da profundidade de sondagem (Diferença Média DM-0,25mm, ganho clínico de inserção DM-0,34). Afirmam que a PDT como tratamento independente ou como adjunto não é superior ao tratamento controle de raspagem e alisamento radicular) e que o uso da PDT para tratamento clínico da periodontite não pode ser recomendado. Estudos clínicos bem desenhados são necessários para adequada avaliação desta terapia.

Com o propósito de avaliar o potencial da PDT de inativar bactérias e os fatores do hospedeiro que contribuem para a doença periodontal Braham et al. (2009) demonstraram que a PDT pode simultaneamente matar *Porphyromonas gingivalis* e inativar sua virulência associada a proteases. Ela também inativa as citocinas destrutivas do hospedeiro TNF α e IL-1 β . Os resultados mostraram que um único tratamento com PDT in vitro, potencialmente inativou a atividade da protease, ao mesmo tempo isso resultou na redução da viabilidade de *Porphyromonas gingivalis*. A dose e o tempo de exposição experimentados revelaram que a inibição das proteases ocorre em baixas concentrações de fotossensibilizador e menor tempo de exposição a luz. A PDT pode inativar funcionalmente ambos TNF α e IL-1 β .

Mohammad et al. (2009) estudaram o efeito do uso adjuvante da PDT no status periodontal e controle da glicemia em pacientes com diabetes e periodontite. Quarenta e cinco pacientes com diabetes tipo-II e periodontite crônica de moderada a severa foram

selecionados e aleatoriamente classificados em um das três modalidades de tratamento (15 sujeitos cada): raspagem e alisamento radicular (RAR) somente; RAR e uso sistêmico de doxiciclina; RAR mais PDT. Os índices de placa, sangramento, profundidade de sondagem, nível clínico de inserção e hemoglobina glicosilada (HbA1c), foram recordados baseline e 3 meses após o tratamento periodontal. Diferença estatisticamente significativa na profundidade de sondagem, nível clínico de inserção, índice de placa e profundidade de sondagem foram tomados baseline e 12 semanas após o tratamento para todos os grupos. Não foi detectado diferenças significantes nos parâmetros periodontais e níveis de glicose entre os três grupos. A redução dos níveis de HbA1c após o tratamento foi observado em todos os grupos mas foi significativo apenas para o grupo raspagem mais doxiciclina. Os resultados do presente estudo mostraram que a PDT não beneficiou a terapia periodontal convencional não cirúrgica em pacientes com diabetes.

Min Xu et al. (2009) investigaram o efeito do Laser pulsátil de baixa-intensidade (LIPL; 650 nm, 2 mW), na expressão do mRNA do receptor ativador do $\text{NF-}\kappa\text{B}$ ligante (RANKL) e osteoprotegerin (OPG) em células da calvária de ratos. Cultura de células foram tratadas com irradiação LIPL de 1.14 J/cm^2 (grupo A) ou 2.28 J/cm^2 (grupo B), e células não irradiadas (grupo C) foram usadas como controle. As mudanças no número de células, atividade da fosfatase alcalina (ALP) e expressão do RNAm OPG e RANKL nos três grupos de estudo foram determinadas usando MTT, UV/VIS espectrofotometria e análises de RT-PCR. Os resultados mostraram que o número de células no grupos A e B aumentou significativamente (7.52% e 8.80%, respectivamente), bem como a atividade de ALP (71.95% e 88.20%, respectivamente), comparado ao grupo C ($p < 0.001$). Enquanto isso, no Grupo A a expressão do RNAm RANKL foi 51.06% menor e OPG foi 3.35 vezes mais

alto, que os valores vistos nos controles ($p < 0.05$). A relação RANKL:OPG mRNA no grupo A foi 81.82% menor que no grupo C ($p < 0.005$). Conclusão: Irradiação de LIPL pode promover diretamente a proliferação e diferenciação de osteoblastos, e indiretamente inibir a diferenciação de osteoclastos, através de “downregulating” da relação RANKL:OPG mRNA nos osteoblastos. Assim irradiação de LIPL pode desempenhar um papel importante na remodelação óssea, e poderia ser valioso para o tratamento de doenças ósseas como osteoporose.

ESTRÓGENO e o PERIODONTO

Osteopenia e osteoporose são duas doenças sistêmicas caracterizadas pela baixa massa óssea e deterioração da sua microarquitetura com conseqüente aumento da fragilidade e suscetibilidade a fratura. De acordo com a organização mundial da saúde a osteoporose é considerada presente quando a densidade óssea mineral está 2.5 ou mais abaixo do desvio padrão (SD) da média para uma mulher caucasiana jovem normal. A osteopenia é definida como o nível de densidade óssea entre 1 e 2.5 abaixo (SD) da densidade óssea mineral normal (KANIS, 1994).

No período de três semanas, cerca de um a dois milhões de sítios microscópicos presentes no tecido ósseo sofrem reabsorção por células multinucleadas derivadas do tecido hematopoiético conhecidas por osteoclastos. Em aproximadamente quatro meses, os osteoblastos derivados do estroma medular reorganizam esse tecido depositando uma matriz protéica extracelular que sofre calcificação, originando novamente tecido ósseo

(RODAN & MARTIN, 2000). Os processos de reabsorção e formação óssea estão em equilíbrio constante em adultos jovens e por volta da terceira e quarta década de vida os indivíduos atingem seu pico de massa óssea. Subseqüentemente a esse período, ocorre declínio dessa massa através das alterações fisiológicas do envelhecimento, que ocorrem independente de raça, sexo ou alterações patológicas (LOZA *et al.*, 1996)

A osteoporose pode ser classificada, de acordo com sua etiologia, em osteoporose primária e secundária. A secundária ocorre como conseqüência de distúrbios endócrinos, como por exemplo, hiperparatireodismo, hipertireoidismo e ingestão de glicocorticóides. A osteoporose primária, por sua vez, decorre do envelhecimento ou da diminuição dos níveis plasmáticos de estrógeno na menopausa, sendo a última a causa mais comum de osteoporose na mulher. A maioria das mulheres atinge seu pico de massa óssea na terceira década e tem o declínio dessa massa acelerado com a menopausa, perdendo cerca de 50% de osso medular e 30% de osso cortical no decorrer da vida (RIGGS & MELTON, 1986). Embora o nível estimado dessa perda diferencie de uma população para outra e de acordo com as formas de diagnóstico empregadas, tem sido reportado uma ocorrência de 0,5% a 1% de perda óssea por ano (VICO *et al.*, 1992). O risco de osteoporose pode ainda ser aumentado pela influência de outros fatores como consumo exagerado de cigarros e álcool, ausência de estresse físico dos ossos, baixa ingestão de vitamina D e cálcio e diminuição do nível de hormônio de crescimento (CHRISTIANSEN, 1993; GUYTON, 1992).

A academia americana de periodontologia considera a osteoporose como fator de risco para doença periodontal (BUENCAMINO, 2009). Genco e Grossi (1998), proporam um modelo para deficiência de estrógeno como fator de risco para doença periodontal. Neste modelo a deficiência de estrógeno leva a maior produção de citocinas responsáveis pela

reabsorção óssea produzidas pelas células imunes (monócitos e macrófagos) e osteoblastos. Quando desafiados pelos produtos bacterianos relacionados ao biofilme periodontal, por fatores responsáveis pela reabsorção óssea como os lipolissacarídeos e por toxinas, o sistema imune do hospedeiro produz mais citocinas inflamatórias que ativam osteoclastos os quais reabsorvem osso. O acúmulo de placa bacteriana periodontopatogênica é necessário para que a deficiência de estrógeno leve a perda de inserção dos dentes e osso alveolar. A resposta inflamatória do hospedeiro a este biofilme inicia uma cascata inflamatória e pode levar a uma constante ativação de proteinases teciduais e enzimas degradativas conduzindo a destruição do tecido conjuntivo, reabsorção do osso alveolar e por fim a perda do dente, o que poderia explicar o aumento do risco para doença periodontal em mulheres na menopausa. Neste contexto, osteoporose e periodontite parecem ser mediadas por citocinas em comum.

Kribbs et al. (1990), com o objetivo de determinar quais parâmetros na cavidade bucal melhor distinguem uma população osteoporótica de uma população normal, compararam 85 mulheres com osteoporose com 27 mulheres saudáveis, em idade variando entre 50 e 85 anos. O exame periodontal, representado por avaliação da profundidade de sondagem, nível gengival e percentual de bolsas com sangramento à sondagem, não demonstrou diferença estatisticamente significante entre os dois grupos. Entretanto, o grupo com osteoporose apresentou maior taxa de indivíduos edêntulos, sendo que nos indivíduos dentados foi verificado um maior número de dentes ausentes, menor massa óssea e densidade mandibular, além de cortical óssea mais fina na região do gônio mandibular.

O estudo longitudinal de Reinhardt et al.(1999), também pretendeu associar os níveis de estrógeno com a doença periodontal. Os autores analisaram a influência dos níveis

plasmáticos de estradiol e a osteopenia/osteoporose nas mensurações clínicas da doença periodontal ao longo de dois anos. Foram avaliadas 59 mulheres com periodontite moderada/avançada e 16 mulheres sem periodontite. As pacientes que apresentavam história de periodontite encontravam-se em terapia de manutenção periodontal (intervalos de 3-4 meses). Os níveis de estrógeno foram mensurados anualmente e, a osteopenia/osteoporose foi determinada por absorciometria radiográfica da coluna vertebral. As mensurações clínicas obtidas no exame inicial e a cada seis meses para os pacientes periodontais foram: detecção de placa visível supragengival, sangramento marginal e nível de inserção relativo. As variáveis demográficas, história de fumo e profundidade de sondagem só foram obtidas na avaliação inicial. No grupo de pacientes não periodontais, foram feitas as avaliações no período inicial e após dois anos. Os resultados mostraram que não existiram diferenças estatisticamente significantes entre o grupo com deficiência de estrógeno (nível no soro de E2 < 30pg/ml) e o grupo com suficiência de estrógeno (nível no soro de E2 > 40pg/ml), para as variáveis demográficas e a densidade óssea alveolar. O hábito de fumar (maços/dia, anos de fumo) foi superior nas pacientes com periodontite ($p=0.0001$). Nas mulheres com E2 e periodontite foi encontrada uma frequência maior de placa supragengival sem aumento de inflamação gengival. Os níveis de E2 não influenciaram a porcentagem de sítios com perda de inserção relativa para ambos grupos.

A associação entre osteoporose sistêmica pós-menopausa e doença periodontal, utilizando índice de placa, índice gengival, profundidade de sondagem, retração gengival, e nível clínico de inserção foi estudada por Tezel et al. (2000) em 20 mulheres com baixa densidade óssea (densidade óssea espinhal média de $0,753 \pm 0,039 \text{ mg/cm}^2$) e 22 mulheres

com alta densidade óssea (densidade óssea espinhal média de $1,032 \pm 0,028 \text{ mg/cm}^2$). Não houve diferença estatística significativa nos índice de placa, índice gengival, e profundidade de sondagem em ambos os grupos. Entretanto, houve diferença estatística significativa no parâmetro retração gengival em ambos os grupos, sugerindo que a osteoporose sistêmica pode contribuir para perda de inserção periodontal na forma de retração gengival.

Mohammad et al. (2003), avaliaram as condições periodontais (índice de placa, profundidade de bolsa e nível de inserção clínico), a perda dentária e a densidade óssea mineral; em 30 mulheres asiáticas, na fase de menopausa e sem terapia de reposição hormonal. Ao associar as variáveis, a análise de Regressão mostrou que a densidade óssea mineral seria um fator significativo para a perda de inserção periodontal e dentária ($p < 0.01$). Os autores concluíram, que a diminuição na densidade óssea estaria associada com o aumento da perda de inserção clínica e a perda dentária.

Avaliar o impacto das terapias de alendronato (ALD) e estrógeno (EST) e sua deficiência sobre a perda óssea na periodontite experimental em ratas ovariectomizadas, foi o objetivo de Duarte et al. (2004), quando dividiram oitenta e sete ratas em seis grupos: Grupo 1 (n=15) Sham; Grupo 2 (n=15) OVX; Grupo 3 (n=15) OVX mais administração de alendronato por 80 dias (ET); Grupo 4 (n=15) – OVX mais alendronato por 40 dias (AW); Grupo 5 (n=14) OVX mais administração de estrógeno por 80 dias (ET) e Grupo 6 (n=14) – OVX mais administração de estrógeno por 40 dias (EW). Vinte e um dias após a ovariectomia e cirurgia Sham, um primeiro molar mandibular foi aleatoriamente escolhido para receber a ligadura. Seis dias após os animais foram eutanasiados e os espécimes processados. Dentro dos limites do estudo, concluíram que a administração de alendronato,

mas não a reposição de estrógeno, pode proteger contra o impacto da deficiência de estrógeno sobre o osso alveolar, mostrando um significativo efeito residual após sua retirada.

Em outro estudo, Duarte et al (2004), avaliaram o impacto da deficiência de estrógeno e suas terapias (administração de estrógeno e calcitonina), sobre a perda óssea resultante da periodontite experimental. Cinquenta e oito ratas foram divididas em quatro grupos: Grupo 1 (n=15) Sham; Grupo 2 (n=15) OVX; Grupo 3 (n=14) OVX com administração de calcitonina e Grupo 4 (n=14) OVX com administração de estrógeno. Vinte e um dias após a ovariectomia e cirurgia Sham, um primeiro molar mandibular foi aleatoriamente escolhido para receber a ligadura. Seis dias após os animais foram eutanasiados e os espécimes processados. Os níveis séricos de fosfatase alcalina e cálcio foram avaliados. Concluindo que a administração de estrógeno pode prevenir o efeito direto da sua deficiência sobre o osso alveolar. Contudo, nem a administração de estrógeno e calcitonina puderam prevenir este efeito quando associados a uma resposta a um processo inflamatório relacionado a placa.

Orrico et al. (2007) estudou a influência do tempo sobre a densidade óssea mineral (BDM) do fêmur e da mandíbula e sobre a doença periodontal induzida. Cento e vinte e seis ratas foram divididas em nove grupos: controle, Sham com e sem indução da doença periodontal por 51 e 150 dias e ovariectomia com e sem indução da doença periodontal por 51 e 150 dias. A doença periodontal foi induzida por ligadura no primeiro molar durante os últimos 30 dias de cada período. A densidade óssea foi mensurada pela absormetria de raio-X de energia dual. A perda óssea alveolar foi determinada pela medida da distância da crista óssea alveolar a junção cimento-esmalte sobre a face mesial do primeiro molar

mandibular. A análise estatística revelou uma diferença significativa na densidade geral do fêmur próxima a epífese ($P < 0.001$) aos 150 dias e na avaliação geral aos 51 dias. Para a mandíbula, não houve diferença entre os grupos de cada período. A influência do período sobre a BMD femural foi encontrada somente para o grupo SHAM com menor densidade para 51 dias quando comparada aos 150 dias. Na avaliação geral da mandíbula a menor densidade foi encontrada depois de 51 dias. O período foi um fator contribuinte para a perda óssea vertical e resultou em maiores valores para o período de 51 dias ($P < 0,05$). O tempo influenciou a BMD femural e a perda óssea vertical na doença periodontal induzida.

Tang et al. (2007) investigaram os efeitos do 17β -estradiol (E2) na expressão do receptor ativador RANKL e OPG em células do ligamento periodontal humanas (hPDLCs) durante sua diferenciação osteogênica. As hPDLCs foram tratadas com álcool etil absoluto a 0,1% (controle), 10^{-10} mol/L (dose fisiológica) ou 10^{-7} mol/L (alta dose) de E2, suplementado com 10mMol/L de β -glicerolfosfato e 5 μ g/L ácido ascórbico por 24 horas, 48 horas e 72 horas. Os níveis de RANKL e OPG foram detectados quantitativamente por PCR real time. Os resultados mostraram que altas doses E2 induziram a diminuição tempo-dependente de RNAm RANKL, seus níveis de expressão foram 31%, 23.6% e 15.4% do grupo controle nas 24 h, 48h e 72 h respectivamente enquanto os níveis de expressão com doses fisiológicas E2 foram 28.4%, 87,3% e 22.6% do controle respectivamente. Por outro lado, E2 aumentou a expressão RNAm OPG em hPDLCs os níveis alcançaram o máximo em 72h, a dose fisiológica E2 alcançou 210% do controle e com alta dose E2-171.3% do controle. Os resultados sugerem que o estrógeno pode exercer um efeito anti-reabsortivo no osso alveolar regulando a expressão de RANKL e OPG em hPDLCs durante sua diferenciação osteogênica

Tang et al. (2008) estudaram a expressão e regulação de subtipos de receptores de estrógeno em células do ligamento periodontal humano e durante a sua diferenciação osteogênica. Para isto, células derivadas do ligamento periodontal humano de 10 doadores (5 homens e 5 mulheres, foram cultivadas). As células do ligamento sob indução osteogênica (grupo M) e o correspondente controle (grupo C) foram colhidas aos 7, 14 e 21 dias para detecção do receptor de estrógeno. Foram expressados RNA-m para ambos os receptores de estrógeno (receptores α e β). Somente a proteína do receptor de estrógeno- β (não do receptor de estrógeno- α) foi detectada e mostrou estar localizada no núcleo das células do ligamento periodontal humano. A expressão dos níveis de RNAm do receptor de estrógeno- β e proteína de ambos os doadores (homens e mulheres) no grupo M foi significativamente maior comparada com o grupo C aos 21 dias. Por outro lado, a expressão dos níveis de RNAm do receptor de estrógeno- α não foi significativamente diferente do grupo controle durante a diferenciação osteogênica. Os resultados sugerem que o receptor de estrógeno- β pode ser o subtipo predominante expresso em células do ligamento periodontal humano e pode participar ativamente no processo de diferenciação osteogênica das células do ligamento periodontal humano, tanto em homens como em mulheres.

Shu et al. (2008) estudaram o potencial efeito protetor do estrógeno por meio da modulação da produção da citocina inflamatória em células do ligamento periodontal (hPDL). O lipopolissacarídeo E.coli (LPS) aumentou a produção de citocina proinflamatória TNF- α , IL-1 β , IL-6 e RANKL pelas células hPDL para ambos RNAm e níveis de proteína. O tratamento com estrógeno reverteu o efeito estimulatório do LPS sobre a expressão de citocinas pro-inflamatórias em células hPDL. Além do mais estimulou a expressão de

OPG e atenuou a redução da relação OPG VS RANKL. Os resultados sugerem que o estrógeno pode desempenhar um importante papel na modulação da resposta do tecido periodontal ao LPS, podendo exercer um efeito ósseo-protetor sobre o tecido periodontal alterando a expressão de citocinas inflamatórias em células hPDL.

Liang et al. (2008) investigaram o efeito do receptor de estrógeno β (ER β) sobre a diferenciação osteoblástica em células do ligamento periodontal humano (hPDL) pela medida da atividade da fosfatase alcalina (ALP) e produção de osteocalcina (OCN) *in vitro*. As células foram cultivadas em uma concentração saturada de 17β -estradiol (10^{-7} M). A atividade de ALP foi analisada por avaliação colorimétrica usando kit ALP e a quantidade de OCN pelo kit osteocalcina ELISA. Os resultados mostraram que o estradiol aumentou significativamente a atividade da ALP e a produção de OCN em hPDL.

Giro et al (2008) avaliaram a influência da deficiência de estrógeno e seu tratamento sobre a densidade óssea ao redor de implantes integrados. Os implantes foram colocados na Tibia de ratas que foram divididas em cinco grupos: controle, sham, ovariectomizadas, estrógeno e alendronato. O grupo controle foi eutanasiado para confirmar a integração do implante. Os outros foram submetidos a ovariectomia e cirurgia sham. A densidade óssea foi medida por meio de radiografias digitais em 6 pontos ao redor do implante. A análise radiográfica mostrou que a privação de estrógeno teve um impacto negativo somente no osso medular. O grupo estrógeno diferiu significativamente ($P < 0,5$) dos grupos ovariectomizadas e alendronato. O grupo alendronato apresentou maior densidade para todas as regiões avaliadas. Os resultados mostraram que a ovariectomia causou uma diminuição da densidade óssea radiográfica na região medular. A terapia de reposição com estrógeno e

alendronato foi um tratamento efetivo na perda da massa óssea ao redor de implantes integrados.

Ejiri et al. (2008) analisaram as mudanças microestruturais que ocorrem na mandíbula de ratas e macacas após a ovariectomia. A deficiência de estrogênio claramente conduziu a mudanças estruturais em ratas e macacas. Severa perda óssea no osso alveolar de ratas foi principalmente causada por alta atividade da reabsorção óssea. Esta reabsorção estava acelerada logo após a ovariectomia, tornando-se em seguida moderada, continuando por todo o período experimental. Adicionalmente a hipofunção oclusal acelerou a fragilidade da estrutura do osso alveolar em ratas ovariectomizadas. Danos microestruturais também tem sido visto no osso alveolar de macacas ovariectomizadas. Recentes investigações da relação em humanos entre osteoporose sistêmica e mandíbula tem sugerido que há uma conexão. Contudo é necessário mais pesquisas para confirmar essa conexão.

Wang et al. (2008) investigaram os efeitos da deficiência de estrogênio sobre a expressão de OPG no osso alveolar bem como esclareceu o papel do estrogênio no metabolismo ósseo alveolar. 53 ratas foram aleatoriamente divididas em três grupos: Ovx (18)- sofreram ovariectomia bilateral; OVX+E2 (18)- sofreram ovariectomia bilateral e injeção subcutânea de estradiol uma vez durante 3 dias, depois do segundo dia de operação e Grupo SHAM(17)- não sofreram operação. Quatro semanas após a operação a ligadura foi colocada e uma dieta rica em açúcar foi escolhida para estabelecer o modelo de periodontite. Quatro semanas mais tarde as ratas foram mortas. As mudanças morfológicas e a expressão de OPG no osso alveolar foram observadas por microscópios de luz e imunohistoquímica. Os resultados mostraram que todos os animais apresentavam espessamento no trabeculado do osso alveolar, osteoclastos e lacunas na superfície do osso

alveolar especialmente no grupo OVX. Os resultados mostraram que a deficiência de estrógeno diminuiu a expressão de OPG no osso alveolar e aumentou sua reabsorção.

Com o objetivo de estudar o papel da OPG e RANKL na patogênese da osteoporose em mulheres na menopausa, Jabbar et al. (2009), desenharam um estudo seccional cruzado, compreendendo 185 mulheres osteoporóticas e 185 mulheres controle. As concentrações plasmáticas de citocinas chaves, OPG, RANKL e IL-6, bem como marcadores bioquímicos do turnover ósseo, metabolismo da vitamina D e investigações para causas secundárias da osteoporose e questionários de saúde foram realizados. Os resultados mostraram que os níveis circulantes de RANKL, OPG e IL-6 foram significativamente elevados em osteoporóticas quando comparadas ao grupo controle. Estes elevados níveis circulantes foram associados com o aumento do turnover ósseo e negativamente relacionado à densidade óssea mineral (BMD). OPG e RANKL foram os melhores predictores da BMD.

A osteoporose pós-menopausa é considerada um processo inflamatório no qual numerosas citocinas e células-T derivadas desempenham um papel destrutivo do osso. Embora a IL-17A promova perda óssea na artrite reumatóide, ela protege contra patógenos indutores da destruição óssea em modelos de doença periodontal. Goswami et al. (2009) induziram a osteoporose por ovariectomia para avaliar o papel da IL17-A na perda óssea causada pela deficiência de estrógeno. Inesperadamente, a IL17-A foi consistentemente e marcadamente mais susceptível a perda óssea induzida por OVX que os controles. Não houve mudanças prototípicas nas citocinas Th1, Th2 ou Th17 no soro que poderiam levar a um aumento da perda óssea. Os resultados mostraram que a IL-17A regula negativamente a adipogênese e

subsequentemente a expressão de leptina que correlaciona com o aumento da destruição óssea durante a OVX.

Zhou et al. (2009) identificaram os efeitos do estrógeno na expressão de fosfatase alcalina (ALP) e osteoprotegerina (OPG) em células do ligamento periodontal em humanos (hPDLCs). As células foram obtidas de tecido periodontal saudável removidas de dentes que foram extraídos por razões ortodônticas. A atividade da ALP foi determinada depois do tratamento com 17 β -estradiol (17bE2) a 0, 0.1, 1, 10 e 100 nm/l pela avaliação de reagentes. A expressão de OPG em hPDL foi estudada pela avaliação de imunossorvência de enzima ligante e PCR. A atividade da ALP e a produção de OPG aumentou de maneira tempo-dependente ($P < 0,5$). Contudo a concentração fisiológica de 17b-E2 melhorou a secreção de OPG ($p < 0,5$) e a expressão do RNAm OPG, a uma alta dose (100nm/l) de 17b-E2 que não teve efeito sobre hPDLCs. Parece que o estrógeno pode exercer um efeito antireabsortivo e manter a saúde periodontal através da estimulação da ALP e OPG em hPDLCs.

TERAPIA DE REPOSIÇÃO HORMONAL

Além de prevenir os fatores de risco relacionados à perda de massa óssea, existem alguns tratamentos específicos para a doença. Os agentes farmacológicos empregados, atualmente, no tratamento da osteoporose são classificados em dois grupos: os anti-reabsortivos (cálcio, vitamina D, estrógenos, calcitonina, bisfosfonatos, entre outros), que levam ao desacoplamento do processo normal de reabsorção óssea e os formadores ósseos (esteróides anabólicos, fragmentos de paratormônio (PTH), alguns fatores de crescimento

como IGF e TGF e prostaglandina E2), que atuam estimulando a formação óssea (CONSENSUS DEVELOPMENT CONFERENCE ON OSTEOPOROSIS,1993).

O método mais efetivo na prevenção da osteoporose pós-menopausa, sem dúvida nenhuma, é a reposição hormonal do estrogênio. Porém, há indícios que a mesma apresenta algumas contra-indicações e oferece riscos, como o aumento da incidência de neoplasias e doenças cardiovasculares (ROSSOUW et al., 2002).

Os hormônios têm sido reconhecidos por terem um papel na doença periodontal. Payne et al. (1997) relataram que mulheres na menopausa que eram estrogênio-deficientes tinham maior frequência de sítios com perda da densidade óssea alveolar no decorrer do tempo. Além do mais, mulheres estrogênio-deficiente sob terapia periodontal de suporte seguida do tratamento de periodontite moderada ou avançada tinham três vezes mais sítios com perda maior que 0,4mm de altura do osso alveolar interproximal. Pacientes com níveis suficientes de estrogênio não tinha perda óssea durante o primeiro ano seguinte.

A reposição hormonal melhorou a densidade óssea em mulheres pós-menopausa. Em um estudo randomizado de 3 anos em mulheres pós-menopausa com doença periodontal moderada ou avançada, a terapia com estrogênio aumentou significativamente a massa óssea alveolar comparada ao placebo ($P=0.04$) e aumentou a densidade no fêmur, mas não na espinha lombar. Além do mais, mulheres recebendo terapia hormonal tiveram significativamente, menos inflamação gengival, menor índice de placa e menos perda de inserção.

Por outro lado, Albandar e Kingman (1999), sugerem que mulheres que estejam sob terapia hormonal, concomitadamente também possuem boas instruções de higiene oral. Isto

poderia explicar o menor índice de inflamação gengival, menor índice de placa e menor perda de inserção.

Norderyd et al.(1993), em um estudo seccional cruzado, encontrou menos doença periodontal em mulheres pós-menopausa que estavam sob terapia de estrógeno que aquelas que não estavam, embora a diferença não fosse estatisticamente significativa. Em um estudo longitudinal de 24 mulheres pós-menopausa, mulheres estrógeno-deficiente tiveram uma média de perda da densidade óssea alveolar maior com o tempo, enquanto as mulheres estrógeno-suficientes tiveram uma média de ganho, sugerindo que a deficiência de estrógeno pode ser fator de risco para o osso alveolar.

López-Marcos et al. (2005) examinaram os efeitos que a menopausa causada pelo declínio da produção de hormônios, principalmente estrógenos pode causar na saúde oral das mulheres; em particular sobre a gengiva e o periodonto. Neste estudo foi checado se características como recessão gengival, dor, mobilidade dental e formação de bolsa periodontal pode permitir uma avaliação do grau de perda óssea em mulheres na menopausa. Participaram do estudo 210 mulheres na menopausa com idade entre 40 a 58 anos e com problemas periodontais, que foram divididas em dois grupos: Grupo I- recebeu Terapia de reposição hormonal (HRT) administrada por adesivos, Grupo II- não recebeu esta terapia. Protocolos odontológicos e ginecológicos foram estabelecidos para coleta de dados. A média de idade das pacientes estudadas foi de 49.6 anos. A HRT agiu como um fator protetor contra a dor dental, melhorou a mobilidade dental e a profundidade de sondagem das bolsas periodontais. Quanto a variável recessão gengival não houve diferença significativa entre os grupos. A resposta da HRT na doença periodontal

provavelmente se deve a existência de receptores localizados na gengiva e no ligamento periodontal.

Yalcin et al. (2006) avaliaram o estatus da saúde oral de um grupo de mulheres na menopausa freqüentadoras de uma clínica de menopausa em Ankara, Turquia. Um total de 348 mulheres com idade entre 44-65 anos (média 52.17 +/-4.67) que eram gratuitamente atendidas na clínica de menopausa do hospital da Universidade de Hacettepe (entre 1998 e 2000) foram entrevistadas e examinadas por um dentista treinado durante um período de dois anos. O estatus de saúde bucal foi determinado pelo mesmo dentista usando os seguintes critérios: Dentes cariados, perdidos e obturados (DMFT); superfícies de dentes cariados, perdidos e obturados (DMFS) e Índice Comunitário Periodontal (CPI). Queixas orais e o estatus das próteses também foram avaliadas. Os resultados mostraram que 23% das mulheres estavam usando hormônios e 77% não estavam. O sintoma mais significativo foi a secura bucal em 48.8% entre as usuárias de hormônio e 68.3% nas não usuárias ($p < 0.05$). Um total de 36.3% das usuárias de hormônio e 39.5% das não usuárias eram edêntulas ($p > 0.05$). Os valores de DMFT, DMFS e CPI das não usuárias foram maiores que as usuárias de hormônios ($p < 0.001$). Estes dados sugerem que a menopausa pode desempenhar um papel no estatus de saúde oral da mulher. O uso do hormônio afetou positivamente a saúde oral.

Um estudo seccional cruzado de Meisel et al.(2008) encontraram que a terapia hormonal reduziu significativamente a perda de inserção clínica e portanto a doença periodontal. Os achados destes estudos são geralmente consistentes e sugerem que o estrógeno aumenta a

massa óssea mandibular e atenua a severidade da doença periodontal e mulheres pós-menopausa.

MODELOS ANIMAIS PARA O ESTUDO DA DEFICIÊNCIA DE ESTRÓGENO

Três principais modelos de indução de osteoporose em animais têm sido propostos: administração de uma dieta com alto teor de proteínas e baixo teor de cálcio, (MARAGHI *et al.*, 1965), osteoporose induzida por esteróides (STOREY, 1963) e excisão cirúrgica bilateral dos ovários (ovariectomia), onde a depleção do nível de estrógeno resulta num quadro de osteopenia qualitativamente similar ao desenvolvido na osteoporose pós-menopausa humana (WRONSKI *et al.*, 1988; CHOW *et al.*, 1992).

Muitos modelos animais, como ratos, cachorros, coelhos, ovelhas e suínos, já foram utilizados para se estudar a patofisiologia da perda óssea. Porém, nenhum desses animais mimetizava a osteoporose humana, devido a diferenças óbvias na fisiologia da reprodução, perfis hormonais e características biomecânicas do osso nas diferentes espécies (THORNDIKE e TURNER, 1998). Como, a maioria dos modelos animais não apresenta um estado de menopausa natural, a ovariectomia (OVX) passou a ser empregada como um método bastante confiável para a indução de osteoporose em animais, promovendo, assim, o estabelecimento da deficiência hormonal semelhante ao encontrado na menopausa (DEVLIN e FERGUSON, 1990; KALU, 1991; THORNDIKE e TURNER, 1998).

O modelo animal mais utilizado para o estudo da osteoporose é o rato, havendo uma vasta literatura que comprova a resposta à deficiência estrogênica nesse animal por meio de avaliações histomorfométricas, de marcadores bioquímicos, de densitometria e da fragilidade óssea (CHOW *et al.*, 1992; DEVLIN e FERGUSON, 1990; FROST e JEEW,

1992; KALU,1991; WRONSKI et al.,1985; WRONSKI et al.,1988; WRONSKI e YEN, 1991), disponibilizando dados para comparações.

Elovic et al. (1995) realizaram um estudo em ratas ovariectomizadas para determinar se a deficiência estrogênica e a idade avançada afetavam o osso mandibular. Os autores mensuraram a BMD, por meio de Dual-energy X-ray Absorptiometry (DXA), e as propriedades mecânicas, por meio de teste de força da mandíbula, concluindo que a falta de estrogênio por um longo período leva a uma diminuição da BMD e alterações das propriedades estruturais mandibulares. Esses achados indicam que a ovariectomia contribui para perda óssea oral e que a idade pode acentuar essa perda.

Efeitos da deficiência de estrógeno sobre o osso alveolar de ratas

A confiabilidade de ratas ovariectomizadas como modelo experimental para avaliação das mudanças osteoporóticas em osso mandibular tem sido claramente demonstrado recentemente (IRIE et al., 2004; NAKAJIMA et al., 2000; YANG et al., 2005). No passado alguns estudos não encontrou significativa perda óssea na mandíbula com este modelo (GNUDI et al., 1993; SHEN et al., 1992; ELOVIC et al., 1995). A forma irregular do osso alveolar bem como a presença da continua erupção dos dentes incisivos e molares nesses ossos (ELOVIC et al., 1995) podem ter sido importantes fatores que contribuíram para estes resultados negativos. Além do mais a força oclusal alcançada pelo comportamento roedor pode ter atenuado a esperada influência da ovariectomia sobre o osso mandibular. Recentemente tem sido relatado que origens embriológicas diferentes causam uma reduzida resposta do osso mandibular à deficiência de estrógeno quando comparados a

outros sítios do esqueleto (MAVROPAULOS et al., 2007). Contudo a literatura (TANAKA et al., 2002) mostra que a deficiência de estrógeno causa uma significativa diminuição da massa óssea no septo interradicular alveolar nos primeiros molares de ratos adultos, poucos meses após a ovariectomia. A principal causa desta perda foi o alto turnover ósseo, no qual a atividade formativa e reabsortiva do osso foram marcadamente aceleradas. A análise histológica do osso medular de ratas ovariectomizadas mostra que a espessura na distal do osso alveolar tornou-se significativamente mais fina após a ovariectomia. Erosões superficiais e rugosidades também foram encontradas nessa região. Essas mudanças se assemelham ao alto turnover ósseo observado nos estágios iniciais da osteoporose posmenopausas (HAN et al., 1997). Em um outro experimento (TANAKA et al., 2003) a longo prazo sobre os efeitos da ovariectomia, depois de um ano, a atividade de reabsorção do osso alveolar mostrava-se lenta e diminuída. Contudo a perda óssea apresentava-se proeminente e as mudanças estruturais no trabeculado foram produzidas pela fragmentação de cada trabécula. Esses achados sugerem que a severa perda óssea alveolar foi causada principalmente pela alta atividade reabsortiva, que foi acelerada imediatamente após a ovariectomia então seguida por uma atividade reabsortiva moderada que continuou por todo o período.

Durante a mastigação um tipo mecânico de stress é transmitido do dente para o osso mandibular. Se a perda do dente ocorre o stress mecânico torna-se ausente em seu dente antagonista e osso alveolar de suporte. Para esclarecer somente que tipo de mudança ocorre no osso alveolar quando o stress da mastigação é perdido e elucidar como a deficiência de estrógeno afeta esse osso, Ejiri et al. (2008) compararam o osso alveolar de suporte em oclusão de ratas ovariectomizadas com o osso alveolar de suporte no qual o molar

antagonista foi removido em ratas SHAM (Sham-extruído) e ovariectomizadas (OVX-extruído). Quando a carga mecânica foi reduzida pela extração do antagonista uma expansão da cavidade óssea medular juntamente com a perda do volume ósseo foi visto ocorrer no osso alveolar. Contudo a aposição óssea continuada na superfície do osso alveolar vizinha ao ligamento periodontal resultou em um aumento vertical da altura do osso alveolar – extrusão. Neste caso de extrusão é possível que o osso esteja sujeito a uma força de tensão similar aquelas transmitidas pelo ligamento periodontal. Contudo não está claro como esta força de tensão é gerada. Com atenção às mudanças do osso alveolar ao redor do dente extruído juntamente com o efeito adicional da ovariectomia, torna-se claro que as mudanças osteoporóticas ocorreram dentro do osso alveolar como resultado da supressão da formação óssea pela perda funcional da carga do que pela deficiência de estrógeno acelerando a atividade reabsortiva agravando a fragilidade da estrutura óssea. Contudo não houve siginificante diferença na aposição óssea na região vizinha ao ligamento periodontal entre os grupos OVX e SHAM. Os resultados sugerem que a resposta a deficiência de estrógeno é diferente na área interna do osso alveolar quando comparada com a superfície vizinha ao ligamento periodontal. Essa resposta diferente pode refletir uma sensibilidade diferente dos seus osteoblastos ao estrógeno. Baseado nesses resultados, a hiperfunção oclusal pode acelerar a fragilidade da estrutura óssea no osso alveolar ao redor do dente em ratas ovariectomizadas.

Nebel et al. (2008) investigaram o efeito da ovariectomia e idade sobre a inserção dos dentes em ratas. Quinze ratas com 8 semanas de vida foram divididas em três grupos experimentais (controle, n=5; Sham, n=5; OVX, n=5). O nível de inserção avaliado pela medida da altura do osso alveolar e terminação apical do epitélio juncional foi determinado

6 semanas após a ovariectomia pela análise morfométrica digital em secções sagitais da mandíbula. O nível plasmático do marcador inflamatório do soro amilóide A (SAA) foi determinado pelo teste ELISA. Em uma outra série de experimentos, a inserção do dente foi determinada em ratas (n=7) com idade entre 8 a 26 semanas. Os resultados mostraram que a retirada do hormônio sexual feminino pela ovariectomia não teve efeito sobre a altura do osso alveolar e terminação apical do epitélio Juncional. Os níveis de SAA no plasma não foram afetados pela remoção dos ovários, sugerindo que a inflamação sistêmica não é induzida pela ovariectomia. A altura do osso foi similar nas ratas eutanasiadas com 8 – 26 semanas de idade e a terminação apical do epitélio juncional foi até a junção cimento-esmalte em todas as idades. A deficiência de estrógeno produzida pela remoção dos ovários, não teve influência sobre a inserção dos dentes e esta permaneceu preservada em todas as idades.

Referências bibliográficas

ALBANDAR, J.M.; KINGMAN, A. Gingival recession, gingival bleeding, and dental calculus in adults 30 years of age and older in the United States, 1988–1994. **J Periodontol**, v. 70, p. 30–43, 1999.

ALMEIDA, J.M.; THEODORO, L.H.; BOSCO, A.F.; NAGATA, M.J.H.; OSHIWA, M.; GARCIA, G.V. Influence of photodynamic therapy on the development of ligature induced periodontitis in rats. **J Periodontol**, v.78, p.566-575, 2007.

ALMEIDA, J.M.; THEODORO, L.H.; BOSCO, A.F.; NAGATA, M.J.H.; BONFANTE, S.; GARCIA, G.V. Treatment of Experimental Periodontal Disease by Photodynamic Therapy in Rats With Diabetes. **J Periodontol**, v. 79, p.2156-2165, 2008

ALMEIDA, J.M.; THEODORO, L.H.; BOSCO, A.F.; NAGATA, M.J.H.; OSHIWA, M.; GARCIA, G.V. In vivo effect of photodynamic therapy on periodontal bone loss in dental furcations. **J Periodontol**, v. 79, p.1081-1088, 2008.

ALMEIDA-LOPES, L.; RIGAU, J.; ZANGARO, R.A.; GUIDUGLI-NETO, J.; JAEGER, M.M. Comparison of the low level laser therapy effects on cultured human gingival fibroblasts proliferation using different irradiance and same fluence. **Lasers Surg Med**, v. 29, n. 2, p. 179-84, 2001,

Al-Zahrani, M. S.; Bamshmous, S.O.; Alhassni, A. A.; Al-Sherbini, M. M. Short-Term Effects of Photodynamic Therapy on Periodontal Status and Glycemic Control of Patients With Diabetes. **J Periodontol**, v. 80, p.1568-1573, 2009.

Anbinder, A.L.; Prado, F.D.; Prado, M.D.; Balducci, I.; Rocha, R.F. The influence of ovariectomy, simvastatin and sodium alendronate on alveolar bone in rats. **Braz Oral Res**, v. 21, p. 247–252, 2007.

Andersen, R.; Loebel, N; Hammond, D.; Wilson, M. Treatment of periodontal disease by photodisinfection compared to scaling and root planing. **J Clin Dent** v.18, p.34-38, 2007.

Aramada, L.; Nogueira, C.R.; Neves, U.L.; dos Santos Souza, P.; Detogne, J.P.; Aramada-Dias, L.; Moreira, R.M.; Nascimento-Saba, C.C. Mandible analysis in sex steroid-deficient rats. **Oral Dis**, v.12, p.181–186, 2006.

Azarpaazhooh, A.; Shah, P. S.; Teanbaum, H. C.; Goldberg, M. B. The effect of photodynamic therapy for periodontitis: a systematic review and meta-analysis. **J Periodontol**, v. 81, n. 1, p. 4-14, 2010.

Azevedo, L.H.; Eduardo, F.P.; Moreira, M.S.; Eduardo, C.P.; Marques, M.M. Influence of different power densities of LLLT on cultured human fibroblasts growth. A pilot study. **Lasers Med Sci**, v.21, n.2, p. 86-89, Jul. 2006.

BACH, G.; NECKEL, C.; MALL, C.; KREKELER, G. Conventional versus laser-assisted therapy of periimplantitis: a five-year comparative study. **Implant Dent**, v. 9, p. 247-251, 2000.

BHATTI, M.; MACROBER, T.A.; MEGHJI, S.; HENDERSON, B.; WILSON, M. Effect of dosimetric and physiological factors on the lethal photosensitization of *Porphyromonas gingivalis* in vitro. **Photochem Photobiol**, v. 65, n. 6, p. 1026-1031, 1997.

BRAHAM, P.; HERRON, C.; STREET, C.; DARVEAU, R. Antimicrobial photodynamic therapy may promote periodontal healing through multiple mechanisms. **J Periodontol**, v.80, n.11, p.1790 – 1798, 2009.

CHRISTIANSEN, C. Skeletal osteoporosis. **J Bone Miner Res**, v. 8, Suppl 2:S, p. 475-480, dec. 1993.

CLAYMAN, L.; KUO, P. *Lasers in Maxillofacial Surgery na Dentistry*. New York: Thieme, p. 1–9, 1997.

CHAN, Y; LAI C.H. Bactericidal effects of different laser wavelengths on periodontopathic germs in photodynamic therapy. **Lasers Med Sci**, v.18, p.51-55, 2003.

CHOW, J.; TOBIAS, J.H.; COLSTON, K.W.; CHAMBERS, T.J. Estrogen maintains trabecular bone volume in rats not only by suppression of bone resorption but also by stimulation of bone formation. **J Clin Invest** , v. 89, n.1, p.74-78, Jan. 1992.

CHRISTODOULIDES, N., NIKOLIDAKIS, D.; CHONDROS, P.; BECKER, J.; SCHWARZ, F.; RÖSSLER, R.; SCULEAN, A. Photodynamic Therapy as an Adjunct to Non-Surgical Periodontal Treatment: A Randomized, Controlled Clinical Trial. **J Periodontol**, v. 79, p. 1638-1644, 2008.

CIVITELLI, R.; PILGRAM, T.K.; DOTSON, M.; et al. Alveolar and postcranial bone density in postmenopausal women receiving hormone/estrogen replacement: a randomized, double blind, placebo-controlled trial. **Arch Intern Med**, v. 162, p.1409–1415, 2002.

COBB, C. M.; McCAWLEY, T. K.; KILLOY, W. J. A preliminary study on the effects of the Nd:YAG laser on root surfaces and subgingival microflora in vivo. **J Periodontol**, v. 63, p.701-707, 1992

CONSENSUS DEVELOPMENT CONFERENCE ON OSTEOPOROSIS. **Am J Med**, v. 95A, p. 5S-16S, 1993.

DEPPE, H.; HORCH, H.H.; HENKE, J.; DONATH, K. Per-implant care of ailing implants with the carbon dioxide laser. **Int J Oral Maxillofac Implants**, v. 16, p.659-567, 2001.

DEVLIN, H.; FERGUSON, M.W.J. The rate of incisor dentine calcification and of mandibular growth in the molar region of the ovariectomized rat. **Arch. Oral Biol.**, Oxford, v.35, n.1, p.29-32, Jan. 1990

DOUGHERTY, T.J.; KAUFMAN, J.E.; GOLDFARB, A.; WEISHAUP, K.R.; BOYLE, D.; MITTLEMAN, A. Photoradiation therapy for the treatment of malignant tumors. **Cancer Res**, v. 38, p. 2628–2635, 1978.

DOUGHERTY, T.J. An update on photodynamic therapy applications. **J Clin Laser Med and Surg**, v. 20, p. 3-7, 2002.

DUARTE, P.M.; GONCALVES, P.F.; SALLUM, A.W.; SALLUM, E.A.; CASATI, M.Z.; HUMBERTO NOCITI, F.JR. Alendronate may protect against increased periodontitis-related bone loss in estrogen-deficient rats. **J Periodontol**, v. 75, p.1196-1202, 2004.

DUARTE, P.M.; GONCALVES, P.F.; SALLUM, A.W.; SALLUM, E.A.; CASATI, M.Z.; HUMBERTO NOCITI, F.JR. Effect of an estrogen-deficient state and its therapy on bone loss resulting from an experimental periodontitis in rats. **J Periodontal Res**, Copenhagen, v.39, n.2, p.107-110, Apr. 2004.

EJIRI, S.; TANAKA, M.; WANTANABE, N.; ANWAR, R.B.; YAMASHITA, E.; YAMADA, K.; IKEGAME, M. Estrogen deficiency and its effect on the jaw bones. **J Bone Miner Metab**, v. 26, p.409–415, 2008.

ELOVIC, R.P.; HIPPEL, J.A.; HAYES, W.C. Ovariectomy decreases the bone area fraction of the rat mandible. **Calcif Tissue Int**, Berlin, v. 56, n.4, p.305–310, Apr.1995.

FROST, H.M.; JEEW, S.S. On the rat model of human osteopenias and osteoporosis. **Bone Miner**, Amsterdam, v.18, n.3, p.227-236, Sept. 1992.

GAD, F., et al. Effects of growth phase and extracellular slime on photodynamic inactivation of gram-positive pathogenic bacteria. **Antimicrob Agents Chemother**, v.48, p. 2173-2178, 2004.

GENCO, R.J.; GROSSI, S.G. Is estrogen deficiency a risk factor for periodontal disease? **Compend Contin Educ Dent Suppl**, v. 22, p. S23–S29, 1998.

GIRASOLE, G.; et al. 17 beta-estradiol inhibits interleukin-6 production by bone marrow-derived stromal cells and osteoblasts in vitro: a potential mechanism for the antiosteoporotic effect of estrogens. **J Clin Invest** , v. 89, p. 883–889, 1992.

GIRO, G.; GONÇALVES, D.; SAKAKURA, C.E.; PEREIRA, R.M.R.; MARCANTONIO JÚNIOR, E.; ORRICO, S.R.P. Influence of estrogen deficiency and its treatment with alendronate and estrogen on bone density around osseointegrated implants: radiographic study in female rats. **Oral Surg Oral Med Oral Pathol Oral Radiol Endod**, v. 105, p.162-167, 2008.

GNUDI, S.; GIARDINO, R.; MONGIORGI, R.; FINI, M.; ZATI, A.; FIGUS, E.; MONTI, S.; RIPAMONTI, C. Evaluation of an experimental model of osteoporosis induced in the

female rat through ovariectomy. **Boll Soc Ital Biol Sper**, v. 69, n.7-8, p. 461-468, Jul.-Aug. 1993.

GOSWAMI, J.; HERNÁNDEZ-SANTOS, N.; ZUNIGA, L.A.; GAFFEN, S. L. A bone-protective role for IL-17 receptor signaling in ovariectomy-induced bone loss. **Eur. J. Immunol**, v. 39, p. 2831–2839, 2009.

GUYTON, A.C. **Tratado de Fisiologia Médica** 8º ed. Rio de Janeiro, Editora Guanabara Koogan, 1992. p.776.

HAN, Z.H.; PALNITKAR, S.; RAO, D.S.; NELSON, D.; PARFITT, A.M. Effects of ethnicity and age or menopause on the remodeling and turnover of iliac bone: implications for mechanisms of bone loss. **J Bone Miner Res**, v. 12, p. 498–508, 1997.

HATIT, B.Y.; BLUM, R.; SEVERIN, C.; MAQUIN, M.; JABRO, M.H. The effects of a pulsed Nd:YAG laser on subgingival bacterial flora and on cementum: an in vitro study. **J Clin Laser Med Surg**, v.14, p.137-143, 1996.

HAYEK, R. R. A.; ARAÚJO, N. S.; GIOSO, M.A.; FERREIRA, J.; BAPTISTA-SOBRINHO, C. A.; YAMADA JUNIOR, A. M.; RIBEIRO, M.S. Comparative Study Between the Effects of Photodynamic Therapy and Conventional Therapy on Microbial Reduction in Ligature-Induced Peri-Implantitis in Dogs. **J Periodontol**, v.76, p. 1275-1281,2005.

IRIE, K.; SAKAKURA, Y.; TSURUGA, E.; HOSOKAWA, Y.; YAJIMA, T. Three-dimensional changes of the mandible and alveolar bone in the ovariectomized rats examined by micro-focus computed tomography. **J Jpn Soc Periodontal** , v. 46, p.288–293, 2004.

JABBAR, S.; DRURY, J.; FORDHAM, J.; DATTA, H.; FRANCIS, R.; TUCK, S. Osteoprotegerin, RANKL and bone turnover in postmenopausal. **Osteoporos Int**, v. 20, n. (Suppl 4), p.S271, 2009.

JACOBS, R.; GHYSELEN, J.; KONUNCKX, P.; VAN STEENBERGHE, D. Long-term bone mass evaluation of mandible and lumbar spine in a group of women receiving hormone replacement therapy. **Eur J Oral Sci**, v.104, p.10–16, 1996.

JODLBAUER, A.; VON TAPPEINER, H. von Tappeiner H. Über die wirkung photodynamischer (fluoreszierender) stoffe auf Bakterien. **Munch Med Wochenschr**, v. 51, p. 1096–1097, 1904.

KALU, D.N. The ovariectomized rat model of postmenopausal bone loss. **Bone Miner.**, Amsterdam, v.15, n.3 , p.175-192, Dec. 1991.

KANIS, J.A. Assessment of fracture risk and its application to screening for postmenopausal osteoporosis: synopsis of a WHO report. WHO Study Group. **Osteoporos Int**, n.4, p.368–381, 1994

KATO, T.; KUSAKARI, H.; HOSHINO, E. Bactericidal efficacy of carbon dioxide laser against bacteria-contaminated titanium implants and subsequent cellular adhesion to irradiated area. **Laser Surg Med.**, v.23, p. 299-309, 1998.

KARU, T. Photobiology of low-power laser effects. **Health Phy**, v.56, p.691-704, 1989.

KÖMERIK, N.; et al., Fluorescence biodistribution and photosensitizing activity of toluidina blue O on rat buccal mucosa. **Laser Med Sci.** v.17, p.86-92, 2002.

KRIBBS, P.J. Comparison of mandibular bone in normal and osteoporotic women. **J Prosthet Dent**, St. Louis, v.63, n.2, p.218-222, Feb.1990.

LÓPEZ-MARCOS, J.F.; GARCIA-VALLE, S.; GARCIA-IGLESIAS, A.A. Periodontal aspects in menopausal women undergoing hormone replacement therapy. **Med Oral Patol Oral Cir Bucal**, v. 10, n. 2, p. 132-141, Mar-Apr. 2005.

LOZA, J.C.; CARPIO, L.C.; DZIAK, R. Osteoporosis and its relationship to oral bone loss. **Curr Opin Periodontol**, v. 3, p. 27-33, 1996.

LULIC, M.; GÖRÖGI, L.; SALVI, G.E.; RAMSEIER, C.A.; MATTHEOS, N.; LANG, N.P. One-year outcomes of repeated adjunctive photodynamic therapy during periodontal maintenance: a proof-of-principle randomized-controlled clinical trial. **J Clin Periodontol**, v.36,p.661–666,2009.

MAIMAN, T.H. Stimulated optical radiation in ruby. **Nature**, v. 187, p. 493–494, 1960.

MAIORANA, C., SALINA, S., SANTORO, F. Treatment of periimplantitis with diode laser: A clinical report. **J. Oral Laser Applications**, v.2, p.121-127:2002.

MALIK, Z.; HANANIA, J.; NITZAN, Z. Bactericidal effects of photoactivated porphyrins – an alternative approach to antimicrobial drugs. **J Photochem Photobiol B**, v. 5, n. 3- 4, p. 281-293, 1990.

MARAGHI, N.R.; PLATT, B.S.; STEWART, R.J. The effect of the interaction of dietary protein and calcium on the growth and maintenance of the bones of young, adult and aged rats. **Br J Nutr**, v. 19, n. 4, p.491-509,1965.

MARQUES, M.M.; PEREIRA, N.A.; FUJIHARA, N.A.; NOGUEIRA, F.N.; EDUARDO, C.P. Effect of low power laser irradiation on protein synthesis and ultrastructure of human gingival fibroblasts. **Lasers Surg Med.**, v. 34, n. 3, p. 260-5, 2004.

MATEVSKI, D.; et al., Lethal photosensitization of periodontal pathogens by a red-filtered Xenon lamp *in vitro*. **J Periodont Res**, v. 38, p.428-435, 2003.

MAVROPOULOS, A.; RIZZOLI, R.; AMMANN, P. Different responsiveness of alveolar and tibial bone to bone loss stimuli. **J Bone Miner Res**, v. 22, p. 403–410, 2007.

MEISEL, P.; REIFENBERGER, J.; HAASE, R.; NAUCK, M.; BANDT, C.; KOCHER, T. Women are periodontally healthier than men, but why don't they have more teeth than men? *Menopause*, v.15, p.270–275, 2008.

MESTER, E., et. al., The stimulating effect of low power laser rays on biological systems. **Laser Rev**, v.1, p. 3, 1968.

MERLI, L. A. S.; SANTOS, M.T.B.R; GENOVESE, W. J.; FALOPPA, F. Effect of Low Intensity Laser Irradiation on the Process of Bone Repair. **Photomed Laser Surg**, v. 23, n. 2, p. 212 – 215, Abr. 2005.

MILLER, S.C.; HUNZIKER, J.; MECHAM, M.; WRONSKI, T.J. Intermittent parathyroid hormone administration stimulates bone formation in the mandibles of aged ovariectomized rats. **J Dent Res**, v. 76, p.1471–1476, 1997.

MOHAMMAD, A. R.; HOOPER, D. A.; VERMILYEA, S. G.; MARIOTTI, A.; PRESHAW, P.M. An investigation of the relationship between systemic bone density and clinical periodontal status in postmenopausal Asian-American women. **Int. Dent. J**, London, v.53, n.3, p. 121-125, Mar. 2003.

MORIYA, Y.; ITO, K.; MURAI, S. Effects of experimental osteoporosis on alveolar bone loss in rats. **J Oral Sci.**, v. 40, n. 4, p. 171-5, Dec. 1998

MIN XU; DENG, T.;MO, F.; DENG, B.; LAM, W.; DENG, P.; ZHANG, X.; LIU, S. Low-Intensity pulsed laser irradiation affects RANKL and OPG mRNA expression in rat calvarial cells. **Photomed and Laser Surg**, v. 27, n. 2, 2009.

NAKAJIMA, M.; EJIRI, S.; TANAKA, M.; TOYOOKA, E.; KOHNO, S.; OZAWA, H. Effect of intermittent administration of human parathyroid hormone (1–34) on the mandibular condyle of ovariectomized rats. **J Bone Miner Metab**, v.18, p.9–17, 2000.

NAVRATIL, L.; KYMPLOVA, J. Contraindications in noninvasive laser therapy: truth and fiction. **J Clin Laser Med Surg**, v. 20, n. 6, p. 341-343, 2002.

NEBEL, D.; BRATTHALL, G.; WARFVINGE, G.; NILSSON, B.O. Effects of ovariectomy and aging on tooth attachment in female mice assessed by morphometric analysis. **Acta Odontol Scand**, v. 67, n. 1, p. 8-12, Feb. 2009.

NIKAIDO, H. Outer membrane barrier as a mechanism of anti-microbial resistance. **Antimicrob Agent Chemother**, v. 33, n. 11 ,p .1831-1836, 1989.

NORDERYD, O.M.; GROSSI, S.G.; MACHTEL, E.E; et al. Periodontal status of women taking postmenopausal estrogen supplementation. **J Periodontol** 1993, p.957–962, 1993.

OLIVEIRA, R.R.; SCHWARTZ-FILHO, H.O.; NOVAES, A.B.; TABA, M. Antimicrobial photodynamic therapy in the non-surgical treatment of aggressive periodontitis: a preliminary randomized controlled clinical study. **J Periodontol**, v. 78, n. 6, p. 965-73, 2007.

OLIVEIRA, R.R.; SCHWARTZ-FILHO, H.O.; NOVAES, A.B.; GARLET, M. G. P.; SOUZA, R.F.; TABA, M.; SOUZA, S. L. S.; RIBEIRO, F. J. Antimicrobial Photodynamic Therapy in the Non-Surgical Treatment of Aggressive Periodontitis: Cytokine Profile in Gingival Crevicular Fluid, Preliminary Results. **J Periodontol**, v. 80, p. 98-105, 2009.

OLIVEIRA, D. P.; OLIVEIRA, R. F.; ZANGARO, R. A.; SOARES, C. P. Evaluation of low-level laser therapy of osteoblastic cells. **Photomed Laser Surg**, v. 26, n. 4, 2008.

ORRICO, S.R.P.; GIRO,G.; GONÇALVES,D.; TAKAYAMA, L.; PEREIRA, R.M.R. Pereira. Influence oh the period after ovariectomy on Femoral and mandibular boné density ando n induced periodontal disease. **J Periodontol**, v.78, p.164-169, 2007

PACIFICI, R. Estrogen, cytokines and pathogenesis of postmenopausal osteoporosis. **J Bone Miner Res**,v. 11, p.1043–1051, 1996.

PACIFICI, R.; et al. Effect of surgical menopause and estrogen replacement on cytokine release from human blood mononuclear cells. **Proc Natl Acad Sci USA**, v. 88, p. 5134–5138,1991

PACIFICI, R. Is there a causal role for IL-1 in postmenopausal bone loss? **Calcif Tissue Int**, v. 50p. 295–299, 1992.

PAYNE, J.B.; REINHARDT, R.A.; NUMMIKOSKI, P.V.; PATIL, K.D. Longitudinal alveolar bone loss in postmenopausal osteoporotic/osteopenic women. **Osteoporos Int**, v. 10, p. 34–40, 1999.

PAYNE, J.B.; ZACHS, N.R.; REINHARDT, R.A.; NUMMIKOSKI, P.V.; PATIL, K.D.. The association between estrogen status and alveolar bone density changes in postmenopausal women with a history of periodontitis. **J Periodontol**, v. 68, p. 24–31, 1997.

PEREIRA, A.N.; EDUARDO, C.P.; MATSON, E.; MARQUES, M.M. Effect of low-power laser irradiation on cell growth and procollagen synthesis of cultured fibroblasts. **Lasers Surg Med.**, v .31, n. 4, p. 263-7, 2002.

POLANSKY, R.; HAAS, M.; HESCHL, A.; WIMMER, G. Clinical effectiveness of photodynamic therapy in the treatment of periodontitis. **J Clin Periodontol**, v. 36, p. 575–580, 2009.

PRETEL, H.; LIZARELLI, R. F. Z.; RAMALHO, L.T.O. Effect of low-level laser therapy on bone repair: histological study in rats. **Lasers Surg Med**, v. 39, p.788–796, 2007

QIN, Y.L.; LUAN, X.L.; BI, L.J.; SHENG, Y.Q.; ZHOU, C.N.; ZHANG, Z.G. Comparison of toluidine blue-mediated photodynamic therapy and conventional scaling treatment for periodontitis in rats. **J Periodont Res**, v. 43, p.162–167, 2008.

RAAB, O. The effect of fluorescent agents on infusoria. **Z Biol**, v. 39, p.524–526, 1900.

RAGHAVENDRA, M.; KOREGOL, A.; BHOLA, S. Photodynamic therapy: a targeted therapy in periodontics. **Aust Dent J**, v. 54, n.(1 Suppl), p. S102–S109, 2009.

REINHARDT, R. A.; PAYNE, J. B.; MAZE, C.A.; KASHINATH, D. P.; GALLAGHER, S. J.; MATTSON, J. S. Influence of Estrogen and Osteopenia/Osteoporosis on clinical Periodontitis in Postmenopausal Women. **J Periodontol**, Chicago, v.70, p.823-828, Aug. 1999.

RENNO, A. C. M.; MOURA, F. M.; SANTOS, N.S.A.; TIRICO, R.P.; BOSSINI, P. S.; PARIZOTTO, N.A. Effects of 830-nm laser light on preventing bone loss after ovariectomy. **Photomed Laser Surg**, v. 24, n. 5, 2006.

RENNO, A. C. M.; MOURA, F. M.; SANTOS, N.S.A.; TIRICO, R.P.; BOSSINI, P. S.; PARIZOTTO, N.A. Effects of 830-nm Laser, Used in Two Doses, on Biomechanical Properties of Osteopenic Rat Femora. **Photomed Laser Surg**, v. 24, n. 2, 2006.

RIBEIRO, M.S. Interação da radiação laser linearmente polarizada de baixa intensidade com tecidos vivos: Efeitos na aceleração de cicatrização tissular em lesões de pele. (Tese Doutorado), Sao Paulo: Instituto de Pesquisa Nuclear, IPEN/USP; 2000

RIBEIRO, M. S.; ZECELL, D. M. Laser de baixa intensidade. In: Gutknecht, N.; EDUARDO, C. P. A Odontologia e o Laser. 1a ed. São Paulo: Quintessence ed. Ltda, 2004, v. 1, cap. 5, p. 217-240.

RIGGS, B.L.; MELTON, L.J. 3rd.Involuntional osteoporosis. **N Engl J Med**, v. 26;314(26),p. 1676-1686, jun. 1986.

RODAN, G.A; MARTIN, T.J. Therapeutic approaches to bone diseases. **Science**, v. 289(5484), p. 1508-1514, sep. 2002.

ROONEY, J.; MIDDHA, M.; LEEMING, J. A laboratory investigation of the bactericidal effect of a NdYAG laser. **Br. Dent. J.**, v.176, p.61-64, 1994.

ROSSOUW, J.E.; ANDERSON, G.L.; PRENTICE, R.L.; LACROIX, A.Z.; KOOPERBERG, C.; STEFANICK, M.L.; JACKSON, R.D.; BERESFORD, S.A.; HOWARD, B.V.; JOHNSON, K.C.;KOTCHEN, J.M.; OCKENE, J. Risks and benefits of estrogen plus progestin in healthy postmenopausal women: principal results from the Women's Health Initiative randomized controlled trial. **JAMA**, Chicago, v.288, n.3, p.321-333,July2002.

RYDEN, H. et al. Effect of low levelenergy laser irradiation on gingival inflammation. **Swed Dent J**,v. 18, p. 35-41, 1994.

SHEN, V.; DEMPSTER, D.W.; MELLISH, R.W.; BIRCHMAN,R.; HORBERT, W.; LINDSAY, R. Effects of combined and separate intermittent administration of low-dose human parathyroid hormone fragment (1-34) and 17 beta-estradiol on bone histomorphometry in ovariectomized rats with established osteopenia. **Calcif Tissue Int.**, v. 50, n. 3, p. 214-220, Mar. 1992.

SHU, L.; GUAN S.M.; FU, S.M.; GUO, T.; CAO, M.ao1, DING Y. Estrogen Modulates Cytokin Expression in Human Periodontal Ligament Cells. **J Dent Res**, v. 87, n. 2, p. 142-147, 2008.

SIGUSCH, B. W.; PFITZNER, A.; ALBRECHT, V.; GLOCKMANN, E. Efficacy of Photodynamic Therapy on Inflammatory Signs and Two Selected Periodontopathogenic Species in a Beagle Dog Model. **J Periodontol**,v. 76, p. 1100-1105, 2005.

SMITH, Q. T.; GEEGAN, S. J. Repeated measurement of cervicular fluid parameters at different sites. **J Clin Periodont**, v. 18, p.171-176, 1991.

SLUZHAEV, I.F.; KUZAKOVA, G.M. The effect of hlium-neon laser light on the degree of dental caries in children on a outpatient register. **Stomatologiiia**, v.68, p.58-60, 1989.

STEIN, A.; BENAYAHU,D.; MALTZ, L.; ORON, U. Low-level laser irradiation promotes proliferation and differentiation of human osteoblasts *in vitro*. **Photomed Laser Surg**, v. 23, n. 2, 2005.

STEIN, E.; KOEHN, J.; SUTTER, W.; WENDTLANDT, G.; WANSCHITZ, F.; THURNHER, D.; BAGHESTANIAN, M.; TURHANI, D. Initial effects of low-level laser therapy on growth and differentiation of human osteoblast-like cells. **Wien Klin Wochenschr**, v. 120/3–4, p. 112–117, 2008.

STOREY, E. The influence of adrenal cortical hormones on bone formation and resorption. **Clin Orthop**, v. 30, p.197-217, 1963. (D)

TANAKA, M.; EJIRI, S.; TOYOOKA, E.; KOHNO, S.; OZAWA, H. Effects of ovariectomy on trabecular structures of rat alveolar bone. **J Periodont Res**, v. 37, p. 161–165, 2002.

TANAKA, M.; TOYOOKA, E.; KOHNO, S.; OZAWA, H. EJIRI, S. Longterm changes in trabecular structure of aged rat alveolar bone after ovariectomy. **Oral Surg Oral Med Oral Pathol Oral Radiol Endod**, v. 95, p. 495–502, 2003.

TANAKA, M.; EJIRI, S.; NAKAJIMA, M.; TOYOOKA, E.; KOHNO, S.; OZAWA, H. Changes of cancellous bone mass in rat mandibular condyle following ovariectomy. **Bone**, v.25,n.3,p.339-347,Sep.1999.

TANG, X.L.; MENG, H.X., ZHANG, L.; HOU, J.X.; HAN, J. Effect of 17-beta estradiol on the expression of receptor activator of nuclear factor kappa B ligand and osteoprotegerin of human periodontal ligament cells during their osteogenic differentiation. **Beijing Da Xue Xue Bao**, v. 39, n.1, p. 50-53, Feb. 2007.

TANG, X.; MENG, H.; HAN, J.; ZHANG, L.; HOU, J.; ZHANG, F. Up regulation of estrogen receptor- β expression during osteogenic differentiation of human periodontal ligament cells. **J Periodont Res**, v. 43, p. 311–321, Nov. 2007.

TATEVOSSIAN, A.; GOULD, C. T. The composition of the aqueous phase in human dental plaque. **Arch. Oral. Biol.**, v.21, p.319-323, 1976.

TEZAL, M.; WACTAWSKI-WENDE, J.; GROSSI, S.G.; HO, A.W.; DUNFORD, R.; GENCO, R. J. The relationship between bone mineral density and periodontitis in postmenopausal women. **J Periodontol**, v. 71, p. 1492–1498, 2000. (2.26)

THORNDIKE, E. A.; TURNER, A.S. In search of an animal model for postmenopausal diseases. **Front Biosci**, Tampa, v.16, n.3, p.17-26, Apr. 1998.

USACHEVA, M.; TEICHERT, M. C.; BIEL, M. A. Comparison of the methylene blue and toluidina blue photobactericidal efficacy against gram-positive and gram-negative microorganisms. **Lasers Surg Med**, v.29, p.165-173, 2001.

USACHEVA, M.; TEICHERT, M. C.; BIEL, M. A. The interaction of lipopolysaccharides with phenothiazine dyes. **Lasers Surg Med**, v. 33, n. 5, p. 311-319, 2003.

WAINWRIGHT, M. Photodynamic antimicrobial chemotherapy. **J Antimicrob Chemother**, v. 42, p. 13-28, 1998.

WAINWRIGHT, M.; PHOENIX, D.A.; GASKELL, M.; MARSHALL, B. Photobactericidal activity of methylene blue derivatives against vancomycin-resistant *Enterococcus* spp. **J Antimicrob Chemother**, v. 44, n. 6, p. 823-825, 1999.

WANG, Y.L.; FEI, L.S.; JIN, C.X.; LIU, S.Y. Effect of estrogen-deficiency on expression of osteoprotegerin in alveolar bone: experiment with rats with periodontitis. **Zhonghua Yi Xue Za Zhi**, v. 88, n.24, p. 1715-1718, Jun. 2008.

WILSON, B.D.; MANG, T.S.; STOLL, H.; et al. Photodynamic therapy for the treatment of basal-cell carcinoma. **Arch Dermatol**, v. 128, n. 12, p. 1597-601, 1992.

WILSON, M. Bactericidal effect of laser light and its potential use in the treatment of plaque-related diseases. **Int Dent J**, v.44;p.181-189:1994.

WILSON, M. et al., Bacteria in supragingival plaque samples can be killed by low-power laser light in the presence of a photosensitizer. **J App Bacteriol**, v.78;p. 569-574,1995.

WILSON, M.; MIA, N. Sensitisation of *Candida albicans* to killing by low-power laser light. **J Oral Pathol Med**, v.22;p.354-357:1993.

WRONSKI, T.J.; CINTRON, M.; DOHERTY, A.L.; DANN, LM. Estrogen treatment prevents osteopenia and depresses bone turnover in ovariectomized rats. **Endocrinology**, v. 123, n.2, p. 681-686, Aug. 1988.

WRONSKI, T.J.; YEN, C.F. The ovariectomized rat as an animal model for postmenopausal bone loss. **Cells and Materials**, Chicago, suppl.1, p.69-74, 1991.

YALCIN,F.; GURGAN, S.; GUL, G. Oral health in postmenopausal Turkish women. **Oral Health Prev Dent.**, v. 4, n.4, p.227-233, 2006.

YAMADA JR, A.M. Effects of photodynamic therapy in periodontitis induced in rats (in Portuguese).[Thesis]. São Paulo,SP: Institute of Energetic and Nuclear Research; 2007.87p.

YANG, J.; PHAM, S.M.; CRABBE, D.L. Effects of oestrogen deficiency on rat mandibular and tibial microarchitecture. **Dentomaxillofac Radiol**, v. 32, p.247–251, 2003.

YANG, J.; FARNELL, D.; DEVLIN, H.; HORNER, K.; graham, J. The effect of ovariectomy on mandibular cortical thickness in the rat. **J Dent**, v. 33, p.123–129, 2005.

YILMAZ, S. et al., Effect of Galium Arsenide Diode Laser on human periodontal disease: a microbial and clinical study, **Lasers Surg Med**, v.60, p.60-66, 2002.

ZHOU Y.; FU, Y.; LI, J.P.; QI, L.Y. The role of estrogen in osteogenetic cytokine expression in human periodontal ligament cells. **Int J Periodontics Restorative Dent**, v. 29, p.507-513, 2009.

Comitê de Ética em Experimentação Animal.

 **UNIVERSIDADE ESTADUAL PAULISTA**
"JÚLIO DE MESQUITA FILHO"
Campus de Araçatuba



COMISSÃO DE ÉTICA NA EXPERIMENTAÇÃO ANIMAL
(CEEA)

CERTIFICADO

Certificamos que o Projeto "EFEITO DO LASER E DA TERAPIA FOTODINÂMICA NO TRATAMENTO PERIODONTAL DE RATAS OVARIETOMIZADAS COM OU SEM REPOSIÇÃO HORMONAL: ESTUDO HISTOMORFOMÉTRICO E IMUNOISTOQUÍMICO" sob responsabilidade de Prof Titular Dr VALDIR GOUVEIA GARCIA e colaboração de **Erivan Clementino Gualberto Júnior** está de acordo com os Princípios Éticos na Experimentação Animal (COBEA) e foi aprovado pela CEEA em 30 de maio de 2008, de acordo com o protocolo no. 2008- 002943.

Araçatuba, 15 de julho de 2008.


Profª Drª CRISTINA ANTONIALI SILVA
Presidente da CEEA - FOWUNESP

Faculdade de Odontologia e Curso de Medicina Veterinária
Rua José Bonifácio, 1190 CEP: 16015-060 - Araçatuba - SP
Tel: (11) 3133-1230

Normas de publicação da Revista Journal of Periodontology

Updated July 2009

This update includes revised sections on State of the Art Reviews and Case Reports and Case Series. Other revisions and important items are highlighted in boldface type.

CONTENT

The Journal of Periodontology publishes articles relevant to the science and practice of periodontics and related areas. Manuscripts are accepted for consideration with the understanding that text, figures, photographs, and tables have not appeared in any other publication, except as an abstract prepared and published in conjunction with a presentation by the author(s) at a scientific meeting, and that material has been submitted only to this journal.

MANUSCRIPT CATEGORIES AND SPECIFIC FORMATS

Submissions to the Journal of Periodontology should be limited to one of the categories defined below. Specific information regarding length and format is provided for each category. Please also refer to the instructions provided under Manuscript Submission, Preparation, and Format. All manuscripts will be reviewed by the Editors for novelty, potential to extend knowledge, and relevance to clinicians and researchers in the field. Some manuscripts will be returned without review, based on the Editors' judgment of the appropriateness of the manuscript for the Journal of Periodontology.

ORIGINAL ARTICLES

These are papers that report significant clinical or basic research on the pathogenesis, diagnosis, and treatment of the different forms of periodontal disease. Papers dealing with design, testing, and other features of dental implants are also included. Format Original articles must be limited to 4,000 words (excluding the abstract, references, and figure legends). The reference list should not exceed 50 references, and the combined number of figures and tables must be six or fewer. Multi-panel figures are acceptable. Abstract All original articles should be submitted with a structured abstract, consisting of no more than 250 words and the following four paragraphs:

- * Background: Describes the problem being addressed.
- * Methods: Describes how the study was performed.
- * Results: Describes the primary results.
- * Conclusions: Reports what authors have concluded from these results, and notes their clinical implications.

Introduction

The Introduction contains a concise review of the subject area and the rationale for the study. More detailed comparisons to previous work and conclusions of the study should appear in the Discussion section.

Materials and Methods

This section lists the methods used in the study in sufficient detail so that other investigators would be able to reproduce the research. When established methods are used, the author need only refer to previously published reports; however, the authors should provide brief descriptions of methods that are not well known or that have been modified. Identify all drugs and chemicals used, including both generic and, if necessary,

proprietary names and doses. The populations for research involving humans should be clearly defined and enrollment dates provided.

Results

Results should be presented in a logical sequence with reference to tables, figures, and illustrations as appropriate.

Discussion

New and possible important findings of the study should be emphasized, as well as any conclusions that can be drawn. The Discussion should compare the present data to previous findings. Limitations of the experimental methods should be indicated, as should implications for future research. New hypotheses and clinical recommendations are appropriate and should be clearly identified. Recommendations, particularly clinical ones, may be included when appropriate.

STATE OF THE ART REVIEWS

These are focused reviews of basic and clinical science related to periodontics and implant dentistry. These reviews should be concise and address an important and timely clinical question. Authors should discuss clinical relevance and the impact on future understanding and practice. The review should be based on a critical assessment of the literature and should use the format and methods of a “systematic review.” Detailed descriptions of the systematic review methodology are available on the Web site of the Berkeley Systematic Reviews Group (available at: www.medepi.net/meta/) and in the Cochrane Handbook for Systematic Reviews of Interventions.¹

There are many excellent published

examples of systematic reviews, including “Periodontal Disease and Coronary Heart Disease Incidence: A Systematic Review and Meta-Analysis” by Humphrey et al.² Authors of systematic reviews that include a meta-analysis should refer to the QUOROM statement.³ Authors of systematic reviews without metaanalysis should refer to the reviews edited by Cook et al.⁴ and Mulrow et al.⁵

1. Higgins JPT, Green S. Cochrane Handbook for Systematic Reviews of Interventions [serial on the Internet]. September 2008; version 5.0.1. Available at: www.cochrane-handbook.org.

2. Humphrey L, Fu R, Buckley D, Freeman M, Helfand M. Periodontal disease and coronary heart disease incidence: A systematic review and meta-analysis. *J Gen Intern Med* 2008;23: 2079-2086.

3. Moher D, Cook D, Eastwood S, Olkin I, Rennie D, Stroup D. Improving the quality of reports of meta-analyses of randomized controlled trials: The QUOROM statement. *Lancet* 1999;354: 1896-1900.

4. Cook D, Mulrow C, Haynes R. Systematic reviews: Synthesis of best evidence for clinical decisions. *Ann Intern Med* 1997;126:376-380.

5. Mulrow C, Langhorne P, Grimshaw J. Integrating heterogeneous pieces of evidence in systematic reviews. *Ann Intern Med* 1997;127: 989-995.

Format

The abstract should summarize the main conclusions of the review in 350 words or less. Systematic review articles should: define a clear and clinically relevant research question; retrieve and describe the limitations of previously published reviews on this topic; and justify the need for a systematic review. The review should then define the search strategy used to identify primary articles; describe the methods used to select primary studies; specify inclusion and exclusion criteria (criteria for selecting primary studies should be based on population studied, intervention or exposure, study outcomes, and study methodology); perform a blinded assessment of the quality of the selected articles; describe the reliability of this process in terms of agreement between two evaluators; account for all studies identified by the search and justify exclusions; state their conclusions; compare their conclusions to the literature and current standard of care; outline the limitations of the review; and suggest areas for future research. Papers should be balanced, literature-based reviews that are concise (2,000 to 3,000 words) with

about 100 key references. Tables and figures should be limited to those essential to convey the results of the review, and the total combined number of tables and figures should not exceed six. Since critical reviews require selection of reports and interpretation of data, authors should disclose financial interest in the companies making products or providing services described in the review.

COMMENTARY

The purpose of these papers is to provide a forum for discussion of controversies and other issues as they relate to the practice of periodontics and implant dentistry. Full and balanced discussion of controversies on important issues is encouraged. This may result in several authors each presenting a relevant viewpoint. Commentary articles should be concise (2,000 to 3,000 words); however, they should be complete and balanced, which may require that the issue or controversy addressed be highly focused.

Appropriate references should be cited.

Format

Introduction

This section should clearly state the clinical question or issues to be discussed and document their importance and timeliness.

Body

The body should present the information supporting all aspects of the issues. This portion of the Commentary may be subdivided as appropriate with headings. Figures, tables, and other illustrative materials may be incorporated.

Summary

The summary should place the issue in perspective and point a way for future directions in addressing the controversy.

Acknowledgments

Since these papers allow authors to express their opinions on a subject, it is extremely important that authors disclose any and all affiliations, financial position, or any other information that constitutes a real or perceived conflict of interest.

CASE REPORTS AND CASE SERIES

The Journal of Periodontology publishes selected case reports and case series that describe unusual case presentations, complex diagnoses, and novel approaches to treatment within the scope of practice of periodontology. These case reports provide valuable information for clinicians and teachers in the field.

The requirements for patient consent, privacy, and institutional approval are well defined for manuscripts describing research on human subjects. These basic requirements are described by the International Committee of Medical Journal Editors (ICMJE) in their Uniform Requirements for Manuscripts Submitted to Biomedical Journals (available at: www.icmje.org) and are interpreted in the instructions to authors of all peer-reviewed biomedical journals, including the Journal of Periodontology. Due to the changing ethical and legal environment around the use of patient information, the editorial team has received multiple questions about the need for subject consent from patients described in case reports submitted for publication.

The following applies to most case reports and case series. It should be noted that the editors will determine whether specific case reports and case series require additional approvals beyond what is described below.

Requirement for Ethics Board Approval Most case reports and case series are a retrospective description of clinical findings in a case or an observed course of events that document a new aspect of patient management during the normal course of clinical treatment. Since there is no hypothesis testing, no systematic data collection beyond that which is part of routine clinical practice, no data analysis, and the work has already been done, case reports and case series do not usually qualify as “research” requiring approval from ethical boards designed to protect humans involved in clinical research. (U.S. Fed. definition: “RESEARCH is any systematic investigation, including research development, testing and evaluation, designed to develop or contribute to generalizable knowledge.”)

Example 1: Series of private practice implant cases in patients who have been taking bisphosphonates.

Authors describe the findings in each case, which are collected and reported in a table format.

Example 2: Authors collect series of private practice implant cases in patients who have or have not been taking bisphosphonates.

The sample size is sufficient for data analysis, and authors analyze and report the incidence of complications.

Example 1 does not qualify as “research,” but example 2 does qualify and requires ethical approval.

Privacy in Case Reports

No patient identifiers should be included in case reports or case series. If the authors choose to include any subject identifiers, the authors must include the patient’s informed consent to publish the information. Our policy conforms to the Uniform Requirements, which states: “Patients have a right to privacy that should not be infringed without informed consent. Identifying information should not be published in written descriptions, photographs, and pedigrees unless the information is essential for scientific purposes and the patient (or parent or guardian) gives written informed consent for publication. Informed consent for this purpose requires that the patient be shown the manuscript to be published.” It should be noted that patients may have given a signed “consent to treat,” but that does not constitute permission to publish their case with personal identifiers unless they have explicitly approved the manuscript. Likewise, patient consent under government privacy rules, such as the Health Insurance Portability and Accountability Act (HIPAA) in the United States, does not constitute permission to publish their case with personal identifiers unless they have explicitly approved the manuscript.

Further information about the preparation of case reports and case series is provided below.

Case Reports

These manuscripts emphasize clinical periodontics and related oral medicine and pathology. Unusual cases illustrating lesions affecting the orofacial structures that may be expected to influence management of periodontal and implant patients could be presented. Case reports should describe:

- 1) unique cases that may represent a previously undescribed condition;
- 2) unexpected association of two or more diseases;
- 3) adverse or unexpected treatment response; or
- 4) any other clinical observation based upon well-documented cases that provide important new information.

Case Series

These papers report a sufficient number of consecutive or randomized cases to make a persuasive argument for or against the procedure, technique, or concept under discussion. Cases should be relatively homogeneous so that a systematic evaluation of one type of disease, lesion, or condition is made for the procedure under consideration. Also, treatment and documentation should be consistent and standardized for all cases. It is recognized that definitive evidence for the safety and efficacy of any procedure, drug, or device comes primarily from well-designed, randomized, controlled trials. However, well-executed case series may lead to hypotheses about the usefulness of new and innovative procedures, drugs, or devices and may therefore be of value to the progress of clinical science.

Format

Abstract

Case Reports and Case Series should be submitted with a structured abstract, consisting of no more than 250 words and the following four paragraphs:

- * Background: Describes the clinical situation being discussed.
- * Methods: Describes the clinical procedures (surgical and non-surgical) performed.
- * Results: Describes the clinical results.
- * Conclusions: Reports what authors have concluded, specifically clinical implications in practice situations.

Introduction

This section should include a critical review of the pertinent literature.

Case Description and Results

This section describes the case or cases, including all relevant data. For ease of presentation, tables describing longitudinal data in a chronological form may be useful. Carefully selected, high-quality clinical photographs in full color, as well as radiographs, are encouraged.

Discussion

This should include findings, put into perspective with respect to the field and literature. Unique arguments and new information gained should be summarized. Consideration of the clinical significance of the case(s) should be emphasized in all sections.

GUEST EDITORIALS

Guest Editorials may be invited or may be submitted from authorities in certain areas as a means of offering their perspective on one or more articles published in the Journal, or on other items of interest to the readership.

LETTERS TO THE EDITOR

Letters may comment on articles published in the Journal and should offer constructive criticism. If a letter comments on a published article, the author(s) will be provided 60 days to respond to the observations. Letters to the Editor may also address any aspect of the profession, including education and training, new modes of practice, and concepts of disease and its management. Letters should be brief, focused on one or a few specific points or concerns, and can be signed by no more than five individuals. Citations should be handled as standard references.

MANUSCRIPT SUBMISSION, PREPARATION, AND FORMAT

The Journal of Periodontology accepts manuscript submissions online at the following URL: <http://mc.manuscriptcentral.com/jperio>. Authors should prepare manuscripts in accordance with both the instructions below and the preceding instructions provided for each manuscript category. Detailed instructions for online submission are described under “WebUploading Policies and Instructions.” Inquiries regarding current submissions should be sent to: Managing Editor, Journal of Periodontology, 737 North Michigan Avenue, Suite 800, Chicago, IL 60611-6660. Telephone: 312/573-3224; e-mail: julie@perio.org.

SUBMISSION

Authorship

Individuals identified as authors must meet the following criteria established by the International Committee of Medical Journal Editors:

- 1) substantial contributions to conception and design, or acquisition of data, or analysis and interpretation of data;
- 2) drafting the article or revising it critically for important intellectual content; and
- 3) final approval of the version to be published.

Once the Journal has received a manuscript, any changes in authorship must be faxed to the editorial office at 312/573-3225 (attn: Bethanne Wilson, Editorial Coordinator) and must contain the signature of the author who has been added or removed from the paper. Authors who are added must submit a conflict of interest and financial disclosure form (described under “Acknowledgments and Conflicts of Interest”)

Conflict of Interest and Financial Disclosure Forms

A conflict of interest and financial disclosure form must be submitted for each author. A template form can be found on ScholarOne Manuscripts (<http://mc.manuscriptcentral.com/jperio>) in the upper right-hand corner under “Instructions & Forms.” More information on conflicts of interest can be found under “Conflicts of Interest” below.

PREPARATION

Style

Please follow the guidelines below when preparing the manuscript:

- * Be sure to put the genus and species of an organism and journal names in the reference section in italics.
- * The Journal of Periodontology does not italicize common Latin terms such as *in vitro*, *in vivo*, e.g., or i.e.
- * Use a block style; do not tabulate or indent material.
- * Refer to the 4th edition of the Glossary of Periodontology

Terms published by the American Academy of Periodontology for preferred terminology.

Authors are encouraged to use the disease classification as outlined in the Annals of Periodontology, volume 4 (1999 International Workshop for a Classification of Periodontal Diseases and Conditions). A summary can be found on the American Academy of Periodontology Web site at <http://www.perio.org/resources-products/classification.htm>.

FORMAT

Manuscripts must be submitted in Microsoft Word. Margins should be at least 1” on both sides and top and bottom. Materials should appear in the following order:

Title Page
Abstract (or Introduction) and Key Words
Text
Footnotes
Acknowledgments
References
Figure Legends
Tables

Figures should not be embedded in the manuscript.

Authors should retain a copy of their manuscript for their own records.

TITLE PAGE

The Title Page should contain:

- 1) a concise but informative title;
- 2) first name, middle initial, and last name of each author, with the highest academic degree and the current institutional affiliation for each;
- 3) name of the department(s) and institution(s) to which the work should be attributed (please use footnote symbols [in the sequence *, †, ‡, §, k, ¶, #, **, etc.] to identify authors and their corresponding institutions);
- 4) disclaimers, if any;
- 5) the name and address (including fax number and e-mail) of the author(s) responsible for correspondence (please indicate whether fax number and e-mail can be published);

- 6) sources of support in the form of grants, equipment, drugs, or other significant sources of support;
- 7) any financial relationships between any author and a commercial firm that may pose a conflict of interest;
- 8) word count and number of figures and tables in the manuscript;
- 9) a short running title of no more than 60 characters, including spaces; and
- 10) a one-sentence summary describing the key finding(s) from the study.

ABSTRACT OR INTRODUCTION

Please see specific instructions provided for each manuscript category.

KEY WORDS

A maximum of six key words or short phrases, drawn from MeSH documentation, to facilitate indexing should be listed below the abstract.

TEXT

Please see specific instructions provided for each manuscript category.

ACKNOWLEDGMENTS AND CONFLICTS OF INTEREST

Acknowledgments

At the end of the Discussion, acknowledgments may be made to individuals who contributed to the research or the manuscript preparation at a level that did not qualify for authorship. This may include technical help or participation in a clinical study. Authors are responsible for obtaining written permission from persons listed by name. Acknowledgments must also include a statement that includes the source of any funding for the study, and defines the commercial relationships of each author.

Conflicts of Interest

In the interest of transparency and to allow readers to form their own assessment of potential biases that may have influenced the results of research studies, the Journal of Periodontology now requires that all authors declare potential competing interests related to papers accepted for publication. Conflicts of interest are defined as those influences that may potentially undermine the objectivity or integrity of the research, or create a perceived conflict of interest.

Authors are required to submit:

- 1) A statement in the manuscript, following Acknowledgments, that includes the source of any funding for the study, and defines the commercial relationships of each author. If an author has no commercial relationships to declare, a statement to that effect should be included. This statement should include financial relationships that may pose a conflict of interest or potential conflict of interest. These may include financial support for research (salaries, equipment, supplies, travel reimbursement); employment or anticipated employment by any organization that may gain or lose financially through publication of the paper; and personal financial interests such as shares in or ownership of companies affected by publication of the research, patents or patent applications whose value may be affected by this publication, and consulting fees or royalties from organizations which may profit or lose as a result of publication. An example is shown below.

2) A conflict of interest and financial disclosure form for each author. This form can be found on Scholar-One Manuscripts (<http://mc.manuscriptcentral.com/jperio>) in the upper right-hand corner under “Instructions & Forms.” The form should be completed by each author and provided to the corresponding author. The corresponding author is responsible for submitting these forms from each author when the manuscript is submitted. These forms should be sent to Bethanne Wilson, Editorial Coordinator, either via e-mail at bethanne@perio.org or fax at 312/573-3225. These forms can also be uploaded in the cover letter area during the manuscript submission process. Conflict of interest information will not be used as a basis for suitability of the manuscript for publication.

Example of Conflict of Interest Statement:

This study was supported by a grant from the Acme Implant Corporation, Seoul, Korea. Drs. Able, Kim, and Bruce report no financial relationships related to any products involved in this study. Dr. Lee is on the scientific advisory board for Acme Implant Corporation and gives lectures sponsored by the company. Dr. Smith is a consultant and shareholder of the Brownstone Implant Corporation, Boston, MA. Dr. Wang is employed full-time as chief technical officer of the Acme Implant Corporation.

REFERENCES

References should be numbered consecutively in the order in which they appear in the text. A journal, magazine, or newspaper article should be given only one number; a book should be given a different number each time it is mentioned, if different Page numbers are cited. All references are identified, whether they appear in the text, tables, or legends, by Arabic numbers in superscript. Journal title abbreviations should be those used by the U.S. National Library of Medicine. If you are uncertain about the correct abbreviation for a journal title, please refer to the NLM’s comprehensive listing at <http://nlmpubs.nlm.nih.gov/online/journals/ljiweb.pdf>. The use of abstracts as references is strongly discouraged. Manuscripts accepted for publication may be cited. Material submitted, but not yet accepted, should be cited in text as “unpublished observations.” Written and oral personal communications may be referred to in text, but not cited as references. Please provide the date of the communication and indicate whether it was in a written or oral form. In addition, please identify the individual and his/her affiliation. Authors should obtain written permission and confirmation of accuracy from the source of a personal communication. Presented papers, unless they are subsequently published in a proceedings or peer-reviewed journal, may not be cited as references. In addition, Wikipedia.org may not be cited as a reference. For most manuscripts, authors should limit references to materials published in peer-reviewed professional journals. In addition, authors should verify all references against the original documents. References should be typed double-spaced. Examples of references are given below. Authors are encouraged to consult EndNote for the Journal of Periodontology’s preferred reference style.

Journals

1. Standard journal reference. Note: list all authors if six or fewer; when seven or more, list only first three and add et al. Glass DA, Mellonig JT, Towle HJ. Histologic evaluation of bone inductive proteins complexed with coralline hydroxyapatite in an extraskeletal site of the rat. *J Periodontol* 1989;60:121-125.
2. Corporate author. Federation Dentaire Internationale. Technical report no. 28. Guidelines for antibiotic prophylaxis of infective endocarditis for dental patients with cardiovascular disease. *Int Dent J* 1987;37:235.
3. Journal paginated by issue. Card SJ, Caffesse RG, Smith BA, Nasjleti CE. New attachment following the use of a resorbable membrane in the treatment of periodontitis in dogs. *Int J Periodontics Restorative Dent* 1989;9(1):59-69.
4. Non-English-language titles translated into English. Buchmann R, Khoury F, Hesse T, Müller RF, Lange DE. Antimicrobial therapy of peri-implant disease (in German). *Z Zahnärztl Implantol* 1996;12:152-157. Books and Other Monographs
5. Personal author(s). Tullman JJ, Redding SW. *Systemic Disease in Dental Treatment*. St. Louis: The CV Mosby Company; 1983:1-5.

6. Chapter in a book. Rees TD. Dental management of the medically compromised patient. In: McDonald RE, Hurt WC, Gilmore HW, Middleton RA, eds. *Current Therapy in Dentistry*, vol. 7. St. Louis: The CV Mosby Company; 1980:3-7.
 7. Agency publication. Miller AJ, Brunelle JA, Carlos JP, Brown LJ, Lo'e H. *Oral Health of United States Adults*. Bethesda, MD: National Institute of Dental Research; 1987. NIH publication no. 87-2868.
 8. Dissertation or thesis. Teerakapong A. Langerhans' cells in human periodontally healthy and diseased gingiva. [Thesis]. Houston, TX: University of Texas; 1987. 92 p.
- Electronic Citations
9. Online journals without volume and page information. Berlin JA, Antman EM. Advantages and limitations of meta-analytic regressions of clinical trials data. *Online J Curr Clin Trials* [serial online]. June 4, 1994; doc 134. Accessed July 20, 2000.
 10. Online journals with volume and page information. Fowler EB, Breault LG. Ridge augmentation with a folded acellular dermal matrix allograft: A case report. *J Contemp Dent Pract* [serial online]. 2001;2(3):31-40. Available from: Procter & Gamble Company, Cincinnati, OH. Accessed December 15, 2001.
 11. Web sites. Centers for Disease Control and Prevention. Preventing emerging infectious diseases: Addressing the problem of antimicrobial resistance. Available at: <http://www.cdc.gov/ncidod/emergplan/antiresist/>. Accessed November 5, 2001.

TABLES

Tables should be numbered consecutively in Arabic numbers in the order of their appearance in the text. A brief descriptive title should be supplied for each. Explanations, including abbreviations, should be listed as footnotes, not in the heading. Every column should have a heading. Statistical measures of variations such as standard deviation or standard error of the mean should be included as appropriate in the footnotes. Do not use internal horizontal or vertical rules.

FIGURE LEGENDS

Legends should be typed double-spaced with Arabic numbers corresponding to the figure. When arrows, symbols, numbers, or letters are used, explain each clearly in the legend; also explain internal scale, original magnification, and method of staining as appropriate. Panel labels should be in capital letters. Legends should not appear on the same page as the actual figures.

FIGURES

Digital files must be submitted for all figures. Submit one file per figure. Multiple panels should be labeled and combined in a single file. Photomicrographs should have internal scale markings. Human subjects must not be identifiable in photographs, unless written permission is obtained and accompanies the photograph. Lettering, arrows, or other identifying symbols should be large enough to permit reduction and must be embedded in the figure file. Figure file names must include the figure number. Clinical color photographs are encouraged. There is no charge to the author for publication of any figure. Authors are asked to use shades of green, blue, or purple in color graphs. Yellow, red, and orange should be avoided unless scientifically necessary (e.g., to depict species of the orange complex, red complex, etc.). Authors are strongly encouraged to prepare basic, simple designs that can be clearly understood when reproduced; use of "3-dimensional" graphics is not recommended. Unnecessarily complex designs may be returned for simplification before publication. Details of programs used to prepare digital images must be given to facilitate use of the electronic image. Use solid or shaded tones for graphs and charts. Patterns other than diagonal lines may not reproduce well.

DIGITAL FILE SPECIFICATIONS

To ensure the highest quality reproduction of your figures, please observe the following recommendations

Resolution

Proper resolution is very important to preserve the quality of your printed figures. The following resolutions must be submitted for your files. Please do not reduce your figures below a readable size to achieve higher resolution. These files will not be usable.

Format

TIFF or EPS files at the proper resolution (see above) will give the best results. If you cannot produce these files, do not send low-resolution conversions. With all figures, please also send a PDF that can be rasterized in the event your files are not usable. Word, Excel, PS, and JPEG files can sometimes be acceptable alternatives. Send these along with a PDF if you cannot achieve the proper results in TIFF or EPS format. For graphs and charts, do not use patterned fills. Solid tones or colors are recommended instead. Color Space Figures should be saved as CMYK, not RGB. Files submitted in RGB will be converted to CMYK, and significant color shift may occur.

Font

Files other than TIFF or JPEG must be saved with fonts embedded. Acceptable fonts include Helvetica, Times New Roman, Symbol, Mathematical PI, and European PI. All other fonts may be replaced, resulting in data loss or realignment.

Other

Please send a PDF with all figure submissions and verify that the PDF and digital versions of your figures are identical. If you have any questions concerning the creation or submission of digital art, please visit the Dartmouth Journal Services Web site at <http://www.dartmouthjournals.com/digart>.html or send an e mail to perio@dartmouthjournals.com.

UNITS OF MEASUREMENT

Measurements of length, height, weight, and volume should be reported in metric units or their decimal multiples. Temperatures should be given in degrees Celsius and blood pressure in millimeters of mercury. All hematologic and clinical chemistry measurements should be reported in the metric system in terms of the International System of Units (SI). Description of teeth should use the American Dental Association (i.e., Universal/National) numbering system.

STATISTICS

Statistical methods should be described such that a knowledgeable reader with access to the original data could verify the results. Wherever possible, results should be quantified and appropriate indicators of measurement error or uncertainty given. Sole reliance on statistical hypothesis testing or normalization of data should be avoided. Data in as close to the original form as reasonable should be presented. Details about eligibility criteria for subjects, randomization, methods for blinding of observations, treatment complications, and numbers of observations should be included. Losses to observations, such as dropouts from a clinical trial, should be indicated. General-use computer programs should be listed. Statistical terms, abbreviations, and symbols should be defined. Detailed statistical, analytical procedures can be included as an appendix to the paper IF appropriate.

ANIMAL AND HUMAN TRIALS

All manuscripts reporting the use of human subjects must include a statement that the protocol was approved by the author's institutional review committee for human subjects AND that the study was conducted in accordance with the Helsinki Declaration of 1975, as revised in 2000. Do not use any designation in tables, figures, or photographs that would identify a patient, unless express written consent

from the patient is submitted. For research involving the use of animals, it is necessary to indicate that the protocol was approved by the author's institutional experimentation committee or was in accordance with guidelines approved by the Council of the American Psychological Society (1980) for the use of animal experiments.

FOOTNOTES

Footnotes should be used only to identify author affiliation; to explain symbols in tables and illustrations; and to identify manufacturers of equipment, medications, materials, and devices. Use the following symbols in the sequence shown: *, †, ‡, §, k, ¶, #, **, ††, etc.

IDENTIFICATION OF PRODUCTS

Use of brand names within the title or text is not acceptable, unless essential when the paper is comparing two or more products. When identification of a product is needed or helpful to explain the procedure or trial being discussed, a generic term should be used and the brand name, manufacturer, and location (city/state/country) cited as a footnote.

REVIEW PROCESS AND PUBLICATION PROCEDURES

Peer Review

The Journal of Periodontology is a peer-reviewed publication. All manuscripts, including State of the Art Reviews, Commentaries, Case Reports, Case Series, and Clinical Practice, are submitted to a minimum of two reviewers and, when appropriate, to a statistical reviewer. Authors are given reviewer comments and additional information or observations as the Editor believes would be helpful. Revised manuscripts are due within 30 days of receipt of the Editor's communication.

Copyright

All manuscripts accepted for publication become the property of the American Academy of Periodontology. A copyright form must be signed by all authors and returned to the Managing Editor. A file containing this form always accompanies the acceptance e-mail.

Reprints

Corresponding authors may purchase reprints at the time pages are received for proofreading. Reprints can be purchased in 4-color or black and white.

Web Uploading Policies and Instructions

The following information will help in preparing and submitting your manuscript to the Journal of Periodontology Web-based peer review system, Scholar- One Manuscripts. Also refer to the previous pages for guidelines on preparing and formatting manuscripts. Submit manuscripts at <http://mc.manuscriptcentral.com/jperio>. You will be able to monitor the progress of your manuscript through the peer review process.

PREPARING AND FORMATTING ELECTRONIC MANUSCRIPTS

Text file: Submission of manuscripts must be in Microsoft Word (.doc). This applies to both Windows and Macintosh platforms. If you are using any other Word processing program, you must save the text file as .rtf.

Use basic fonts such as Arial, Courier, Times, or Times New Roman. Special or mathematical characters and Greek letters that are not on a standard keyboard must be created using the Symbol font.

Tables: The system will easily read tables created with Word's table utility or when inserted into Word from Excel.

Equations: Create an equation as text, treating any mathematical symbols as special characters and assigning them the Symbol font.

Figures and illustrations: To prevent problems during the review process, figures and illustrations should be submitted only in the following formats: EPS or TIFF, and at the highest resolution possible (at least 600 dpi for RGB or halftones [grayscale mode] and 1,000 dpi for line art [bitmap mode]). Any other format might not be readable by a reviewer. Illustrations and graphics for revised manuscripts should be submitted in EPS or TIFF only. Submit only one file per figure (combine and label panels). If panels are in different formats, save the entire file at the highest applicable resolution (see page 6). Save figures and illustrations with clear and simple file names, such as "Figure 1.tif" or "Fig1.tif." File names should match the labeling that appears in the legends in the text document.

SUBMITTING

For user account information, log on to ScholarOne Manuscripts at <http://mc.manuscriptcentral.com/jperio>. Here, you will be able to either create an account or enter an existing account. If you believe you may already have an account, enter your e-mail address in the Password Help box on the right-hand side of the page. If the address you entered is found in the account records, an e-mail will be sent to you at that address containing your User ID and a temporary password. If you do not have an account in the system, click "Create Account" in the upper right-hand corner. Please fill in all fields accurately. All fields with "req" are required. If a required field does not apply to you, enter "none" or "N/A" in the space provided. When you are finished with a screen, click "Next" to continue to the next screen. When you reach the final screen and all information is entered, click "Finish" to submit your information. Author Center: To start the submission process, GO to the Author Center and click "Click here to submit a new manuscript." The following are explanations of the 7 steps required to submit a manuscript:

Screen 1 – Type, Title, & Abstract. Select a manuscript type from the pull-down menu. Enter the title, running head, and abstract for your manuscript in the appropriate boxes. You can either copy-and-paste your information from your manuscript text file into the box or type it directly into the box. Use the "Special Characters" button for special characters such as Greek letters and mathematical symbols or for formatting such as italics, boldface, or superscript. For example, when you click on the lowercase alpha, the appropriate code for the character appears where your cursor was placed on the previous screen. You can also use the "Preview" button to make sure all the codes are placed in the correct locations. If you are submitting a manuscript that does not require an abstract, please type "N/A" in the abstract box.

Under "Scope of Practice" and "Study Type," please select the categories that describe your paper from the drop-down menus. If you select "other" under "Scope of Practice," please include a description in the box provided. Click "Next" when you are finished with this screen.

Screen 2 – Attributes. Select a minimum of three or a maximum of 15 key words from the box. Highlight the key word you wish to include and click the "+ Add" button. These words are used in the review process and should not be included in your manuscript file. A maximum of six key words or short phrases, drawn from MeSH documentation, should be included in your manuscript file. Click "Next" when you are finished with this screen or "Previous" to return to the previous screen.

Screen 3 – Authors & Institutions. Your name and institution should be completed and located at the top of the page. Click "Edit" if you need to make any changes to your information. Once your information is correct, you may add co-authors to the paper. All authors should be listed here. Fill in the information under "Add a New Author" for each coauthor. After typing in an e-mail address, you may search to see if that person's information is already in the database by clicking "Find." If an e-mail is matched, the information for that author will be displayed. You may make any necessary changes to the institutional information and click

“Add to My Authors” to add this author to your paper. If an incorrect author is found, click the “Clear” button to search again. If a match is not found, fill in the required information and click “Add to My Authors.” If a specific author has more than one affiliation, follow the link at the bottom of the “Add a New Author” box to add more affiliations. You must click the “+ Add” button for each affiliation. Make sure to click the “Save” checkmark before closing the “Add More Affiliations” screen. Once all authors have been added to the manuscript, click “Next” to proceed to the next screen or “Previous” to return to the previous screen. Please note that once the Journal of Periodontology has received a manuscript, any changes in authorship must be faxed to the editorial office at 312/573-3225 (attn: Bethanne Wilson, Editorial Coordinator) and must contain the signature of the author who has been added or removed from the paper. Authors who are added must submit a conflict of interest and financial disclosure form.

Screen 4 – Reviewers. This step requests you to identify preferred or non-preferred reviewers but is not a mandatory part of the submission process. Fill in the required information and select “Designate as Preferred Reviewer” or “Designate as Non-Preferred Reviewer” as applicable. Once you have entered all information about reviewers, click “Next” to proceed to the next screen or “Previous” to return to the previous screen.

Screen 5 – Details and Comments. In the Box provided, you should either copy-and-paste your cover letter/comments or type them directly into the field. Also, you can upload your cover letter/ comments by clicking the “Browse” button and selecting a file on your computer. Click the “Attach this Cover Letter” button to attach it to your manuscript. You may also upload your conflict of interest and financial disclosure forms here. Do not attach any files from your manuscript itself in this section. In the boxes provided, fill in the total number of figures and tables. If there are no figures or tables in your manuscript, please enter “0” in the appropriate box. Your word count should also be entered in this area. If your manuscript is a study reporting a randomized controlled trial, there will be a link here to download the CONSORT checklist. Please save this to your computer. Using Adobe Reader, fill in the required information and save the file. Upload your completed form in the box provided. If you do not have Adobe Reader, you may download it for free at <http://get.adobe.com/reader/>. Be sure to read the submission statement and select “yes” from the pull-down menu. The Journal of Periodontology also requires the signatures of all authors on the conflict of interest and financial disclosure form as part of the submission process. If these forms were not uploaded in the previous cover letter area, they may be e-mailed to bethanne@perio.org or faxed to the editorial Office at 312/573-3225 (attn: Bethanne Wilson, Editorial Coordinator). You must check the box next to this explanation to acknowledge that you have read it and will provide conflict of interest and financial disclosure forms for each author. This form can be found on ScholarOne Manuscripts (<http://mc.manuscriptcentral.com/jperio>) in the upper righthand corner under “Instructions & Forms.” Click “Next” to proceed to the next screen or “Previous” to return to the previous screen.

Screen 6 – File Upload. When you upload your manuscript in Microsoft Word format (.doc), the file will automatically be converted to both .PDF and HTML formats. Any figure or illustration will also be converted to .PDF and HTML. A .PDF and HTML proof will be created, combining your document and images. Follow steps 1 through 4 to upload your manuscript files:

1. Browse to find the desired file.
2. Select the file designation: image file (includes color and grayscale figures; color and black & white line art); main document (includes title page, abstract, key words, text, footnotes, acknowledgments, references, figure legends, and tables); or supplemental file (multimedia or other necessary documents).
3. You may upload as many as 5 files at a time. Repeat steps 1 and 2 for each file.
4. Click “Upload Files.” You will see a “file details” window for each file that you have uploaded. On this screen, you are able to write a file tag or caption (if it is an image). Please note that if you have uploaded an image in EPS, TIFF, or JPEG format, it is recommended to place “Fig. 1, Fig. 2,” etc. in the captions area for ease of viewing. Once you have done this, click “Save.” You will be brought back to the File Upload (Screen 6), where you can continue uploading files. When you have no additional files to upload, click “Next” to proceed to the final screen or “Previous” to return to the previous screen.

Screen 7 – Review & Submit. Please verify that all screens have been completed (a green checkmark will

appear if all required information is completed). You must also preview your .PDF proof before submitting your manuscript. Click the .PDF button at the bottom of the page (Screen 7) to preview your manuscript. An option to preview your submission in HTML is also available, but not required. After you have confirmed that all information is correct and have previewed your .PDF proof, click “Submit.” Confirmation of your submission will be noted. Print your manuscript ID number. Please include this number on any correspondence you send to the editorial office. If for any reason you exit the system before completing any screen, you can continue where you left off by logging in, going to the Author Center, and clicking the “Continue Submission” button under “Unsubmitted Manuscripts.”

FINALIZING SUBMISSION

If you did not upload a conflict of interest and financial disclosure form for each author during the online submission process, please fax these forms to the editorial office at 312/573-3225 (attn: Bethanne Wilson, Editorial Coordinator).

CHECKING THE STATUS OF YOUR MANUSCRIPT

You can return to your Author Center at any time to check the status of your manuscript (click “Submitted Manuscripts”). Once a decision has been made, you will be notified by e-mail. No hard copy letters will be mailed.

SUBMITTING REVISED MANUSCRIPTS

To submit a revised paper, log on to ScholarOne Manuscripts at <http://mc.manuscriptcentral.com/jperio>. Select Author Center, then “Manuscripts with Decisions.” Under the Actions column, click “create a revision” to begin your revision. The manuscript will now be moved to the “Revised Manuscripts in Draft” queue. Once you have begun your revision, you will be prompted through the following screens:

Screen 1 – View and Respond to Decision Letter. Here you will be able to view the decision letter and comments from the reviewers. In the box below, please place a detailed response to each reviewer comment for the original manuscript. Your response to reviewers should also describe what changes were made in the manuscript to address each comment in the reviews.

Screens 2 – 5 – Please see the above explanations under “Submitting.”

Screen 6 – Please upload your revised manuscript files. All files uploaded with your original submission will be included on this screen. Include only the latest set of files. If you have updated a file, please delete the original version and upload the revised file. Please note that even if your figures have not been revised, they should be resubmitted with your revised manuscript.

Screen 7 – Please confirm that all information is correct and that you have previewed your .PDF proof before submitting. Once you have submitted your revised manuscript, you will receive a confirmation e-mail message from the system when your revised paper has been successfully uploaded and received in the editorial office.

MANUSCRIPTS ACCEPTED FOR PUBLICATION

If your manuscript is accepted for publication, all authors must complete a copyright form, which can be found at <http://mc.manuscriptcentral.com/jperio> under “Instructions & Forms” in the upper right-hand corner of the screen. A file containing this form also accompanies the acceptance e-mail. Please fax this form to the editorial office at 312/573-3225 (attn: Bethanne Wilson, Editorial Coordinator). You will be notified about a publication date by the Managing Editor.

Livros Grátis

(<http://www.livrosgratis.com.br>)

Milhares de Livros para Download:

[Baixar livros de Administração](#)

[Baixar livros de Agronomia](#)

[Baixar livros de Arquitetura](#)

[Baixar livros de Artes](#)

[Baixar livros de Astronomia](#)

[Baixar livros de Biologia Geral](#)

[Baixar livros de Ciência da Computação](#)

[Baixar livros de Ciência da Informação](#)

[Baixar livros de Ciência Política](#)

[Baixar livros de Ciências da Saúde](#)

[Baixar livros de Comunicação](#)

[Baixar livros do Conselho Nacional de Educação - CNE](#)

[Baixar livros de Defesa civil](#)

[Baixar livros de Direito](#)

[Baixar livros de Direitos humanos](#)

[Baixar livros de Economia](#)

[Baixar livros de Economia Doméstica](#)

[Baixar livros de Educação](#)

[Baixar livros de Educação - Trânsito](#)

[Baixar livros de Educação Física](#)

[Baixar livros de Engenharia Aeroespacial](#)

[Baixar livros de Farmácia](#)

[Baixar livros de Filosofia](#)

[Baixar livros de Física](#)

[Baixar livros de Geociências](#)

[Baixar livros de Geografia](#)

[Baixar livros de História](#)

[Baixar livros de Línguas](#)

[Baixar livros de Literatura](#)
[Baixar livros de Literatura de Cordel](#)
[Baixar livros de Literatura Infantil](#)
[Baixar livros de Matemática](#)
[Baixar livros de Medicina](#)
[Baixar livros de Medicina Veterinária](#)
[Baixar livros de Meio Ambiente](#)
[Baixar livros de Meteorologia](#)
[Baixar Monografias e TCC](#)
[Baixar livros Multidisciplinar](#)
[Baixar livros de Música](#)
[Baixar livros de Psicologia](#)
[Baixar livros de Química](#)
[Baixar livros de Saúde Coletiva](#)
[Baixar livros de Serviço Social](#)
[Baixar livros de Sociologia](#)
[Baixar livros de Teologia](#)
[Baixar livros de Trabalho](#)
[Baixar livros de Turismo](#)