

**UNIVERSIDADE ESTADUAL PAULISTA
FACULDADE DE CIÊNCIAS AGRÁRIAS E VETERINÁRIAS
Câmpus DE JABOTICABAL**

**HISTOLOGIA E MORFOMETRIA DOS TESTÍCULOS DE
GATOS DOMÉSTICOS ADULTOS.**

Karen Vicente Diagone

Médica Veterinária

JABOTICABAL – SÃO PAULO – BRASIL
Dezembro de 2009

Livros Grátis

<http://www.livrosgratis.com.br>

Milhares de livros grátis para download.

**UNIVERSIDADE ESTADUAL PAULISTA
FACULDADE DE CIÊNCIAS AGRÁRIAS E VETERINÁRIAS
Câmpus DE JABOTICABAL**

**HISTOLOGIA E MORFOMETRIA DOS TESTÍCULOS DE
GATOS DOMÉSTICOS ADULTOS.**

Karen Vicente Diagone
Orientador: Prof. Dr. Wilter Ricardo Russiano Vicente
Co-orientadora: Profa. Dra. Maria Rita Pacheco

Tese apresentada à Faculdade de Ciências Agrárias e Veterinárias – Unesp, Câmpus de Jaboticabal, como parte das exigências para a obtenção do título de doutor em Cirurgia Veterinária

JABOTICABAL – SÃO PAULO – BRASIL
Dezembro de 2009

DADOS CURRICULARES DA AUTORA

KAREN VICENTE DIAGONE – Natural de São Paulo – SP, nascida em 07 de junho de 1977; ingressou no curso de graduação em Medicina Veterinária da Universidade Estadual de Londrina (UEL) em fevereiro de 1997, concluindo-o em dezembro de 2001. Em 08/2003 iniciou o curso de mestrado concluindo-o em 2005 e em 08/2005 cursou o doutorado concluindo-o em 12/2009 ambos realizados na área de Cirurgia Veterinária na Universidade Estadual Paulista (Unesp), Faculdade de Ciências Agrárias e Veterinárias, Câmpus de Jaboticabal.

**É sábio o homem que pôs em si tudo que leva à felicidade
ou dela se aproxima.
(Sócrates)**

**Dedico esta tese aos
animais que tanto nos ensinam**

AGRADECIMENTOS

Agradeço a **Deus** pela vida e todas as oportunidades que tem me ofertado até hoje.

Aos meus pais **Olavo** e **Ingrid** pelo longo investimento em meus estudos que contribuíram para minha atual formação acadêmica e será importante para toda minha vida.

Às minhas queridas irmãs **Cinthya** e **Priscila** pelos momentos de descontração. Minha avó **Hilde** pelos conselhos.

Ao meu querido marido **Junior** pelo companheirismo em todos os momentos felizes e difíceis em que passei durante o período deste trabalho.

Aos meus sogros **Alemão** e **Luzia** pela consideração e carinho.

Ao **Tirador** e **Bá** sempre companheiros de minha família

Ao Prof. Dr. **Wilter Ricardo Russiano Vicente** pela confiança, paciência e compreensão durante os anos em que me orientou. Por meio desta oportunidade foi imensurável o crescimento intelectual e moral que adquiri convivendo com profissionais de diferentes Universidades em contato com ambiente de trabalho repleto de inovações e equipamentos para facilitar e complementar o aprendizado do Médico Veterinário. Por isso lhe serei sempre grata.

À Profa. Dra. **Maria Rita Pacheco** por permitir a realização da etapa histológica do experimento no Departamento Morfologia e Fisiologia Animal e pela preocupação constante em colaborar com nosso trabalho.

Ao técnico **Orandi Mateus** pela colaboração no trabalho histológico.

À Coordenação de aperfeiçoamento de pessoal de nível superior – **Capes** - pelo auxílio financeiro durante o período de maio de 2007 a janeiro de 2009.

À secretária **Isabel** do Departamento de Reprodução e Obstetrícia Animal Unesp/Jaboticabal pela parceria em vários momentos do trabalho.

Ao Prof. Dr. **Gervásio Henrique Bechara** em permitir a utilização do equipamento analisador de imagens e gentileza em contribuir com sugestões no exame de

Qualificação. Ao estagiário **Ronaldo** e residente **Ana Paula** pela atenção nos horários em que estava no Departamento de Patologia Animal.

Ao Prof. Dr. **Gener Tadeu Pereira** e à veterinária **Daniela do Amaral Grossi** que colaboraram nas análises estatísticas e compilação dos resultados.

À Dra. **Alessandra Cristina Francischini de Carvalho** que direta e indiretamente colaborou conosco desde o mestrado.

Às veterinárias **Renata, Glauce, Yuca, Cláudia**, residente **Luciana**, pós-graduandas **Eliandra, Tathiana** e **Fabiana**, funcionário **Arnildo** e ao Prof. Dr. **Jeffrey Frederico Lui** pelo apoio dado ao nosso trabalho.

Aos amigos **Márcio Bruneto, Juliana Jeremias, Marina Ceccato** e **Elma** pelo companheirismo, amizade e hospedagens.

À querida Profa. Mestre **Márcia Mattos** pela amizade e apoio desde a graduação.

À fiel amiga **Rosemary** amiga de duas décadas, obrigada pelo companheirismo.

À Profa. Dra. **Elizabeth Moreira dos Santos Schmidt** pela dedicação por nossa amizade e pelo exemplo profissional.

À Profa. Dra. **Silvana Martinez B. Artoni** pelas sugestões dadas ao nosso trabalho e gentileza na participação na banca de Qualificação.

Aos Professores Dr. **Áureo Evangelista Santana** e Dr. **Paulo Henrique Franceschini** pela importante colaboração em nosso trabalho e pela presença na banca da minha Qualificação.

SUMÁRIO

	Página
LISTA DE TABELAS	ix
LISTA DE FIGURAS	x
RESUMO	xi
ABSTRACT	xii
I. INTRODUÇÃO E REVISÃO DA LITERATURA	1
1.1 Aparelho reprodutor masculino dos gatos domésticos.....	2
1.2. Espermatogênese.....	4
1.3 Túnica albugínea.....	4
1.4 Túbulos seminíferos.....	5
1.5 Espermatogônias.....	6
1.6 Células de Leydig.....	7
III. MATERIAL E MÉTODOS	9
2.1 Animais.....	9
2.2 Grupos experimentais.....	9
2.3 Procedimento cirúrgico.....	10
2.4 Procedimentos histológicos.....	11
2.5 Procedimentos morfométricos.....	12
2.6 Procedimentos estatísticos.....	13
III. RESULTADOS E DISCUSSÃO	14
3.1 Túnica albugínea e epitélio seminífero.....	14
3.2 Espermatogônias e células de Leydig.....	17
IV. –CONCLUSÃO	25
V –REFERÊNCIAS	26

LISTA DE TABELAS

	Página
Tabela 1. Espessuras (μm) da túnica albugínea e do epitélio seminífero (objetiva 20X) dos testículos de gatos domésticos em diferentes faixas etárias. Os resultados estão expressos em média \pm desvio padrão. Jaboticabal, SP, 2009.....	15
Tabela 2. Perímetro nuclear (N) e citoplasmático (C) em micrômetros (μm) das espermatogônias e células de Leydig de testículos de gatos domésticos em diferentes faixas etárias. Resultados expressos em média \pm desvio padrão. Jaboticabal, SP, 2009.....	20
Tabela 3. Área nuclear (N) e citoplasmática (C) em micrômetros (μm^2) das espermatogônias e células de Leydig de testículos de gatos domésticos em diferentes faixas etárias. Resultados expressos em média \pm desvio padrão. Jaboticabal, SP, 2009.....	20
Tabela 4. Diâmetros máximos nuclear (N) e citoplasmáticos (C) em micrômetros (μm) das espermatogônias e células de Leydig de testículos de gatos em diferentes faixas etárias. Resultados expressos em média \pm desvio padrão. Jaboticabal, SP, 2009.....	21
Tabela 5. Diâmetros mínimos do núcleo (N) e citoplasma (C) em micrômetros (μm) das espermatogônias e células de Leydig de testículos de gatos domésticos em diferentes faixas etárias. Resultados expressos em média \pm desvio padrão. Jaboticabal, SP, 2009.....	21
Tabela 6. Fator de forma do núcleo (N) e citoplasma (C) das espermatogônias e células de Leydig de testículos de gatos domésticos de diferentes faixas etárias. Resultados expressos em média \pm desvio padrão. Jaboticabal, SP, 2009.....	22

LISTA DE FIGURAS

	Página
Figura 1. Fotomicrografia de testículo de gato doméstico. Observar túnica albugínea, fibras colágenas (FC), núcleo de células do tecido conjuntivo (seta larga), túbulo seminífero (TS), espermatogônia (E), núcleo da célula de Sertoli (NS). Coloração Hematoxilina-eosina; 20X.....	14
Figura 2. Fotomicrografia de testículo de gato doméstico. Observar epitélio seminífero (ES), células de Leydig (L), tecido intersticial (TI) do túbulo seminífero (TS). Coloração Hematoxilina-eosina; 10X.....	16
Figura 3. Fotomicrografia do testículo de gato doméstico evidenciando no epitélio germinativo do túbulo seminífero sequencialmente, túnica albugínea (TA), espermatogônia (E), espermatócito I (EI), espermatíde com núcleo redondo (ER). Coloração Hematoxilina-eosina; 20X.....	18
Figura 4. Fotomicrografia do testículo de gato doméstico indicando células de Leydig (L) no interstício (I) e epitélio germinativo com espermatogônia (E), espermatócito (ES). Coloração Hematoxilina-eosina; 20X.....	19
Figura 5. Representação gráfica das médias do fator de forma do citoplasma das espermatogônias de gatos classificados em grupos de acordo com a idade, Grupo 1 (06 meses até 2 anos), Grupo 2 (maior de 2 até 4 anos) e Grupo 3 (maior de 4 até 6 anos), Jaboticabal, 2009.....	23

HISTOLOGIA E MORFOMETRIA DOS TESTÍCULOS DE GATOS DOMÉSTICOS ADULTOS

RESUMO – Neste trabalho foram analisados histológica e morfometricamente testículos de 30 gatos distribuídos em três grupos (G) com idades reprodutivas diferentes, G1 (um a dois anos), G2 (maiores de dois a quatro anos) e G3 (maiores de quatro a seis anos), sem raça definida, e desprovidos de doenças reprodutivas. Após a orquiectomia, a gônada direita foi lavada em água corrente e fixada em solução Bouin durante 24 horas e processada rotineiramente para a inclusão em parafina. Foram realizados cortes semi-seriados de 120 micrômetros (μm) com espessura de cinco micrômetros, corados pela Hematoxilina Eosina e fotomicrografados no aparelho Olympus Bx 50 CCD[®]. Os parâmetros morfométricos estudados a partir do sistema analisador de imagens (Image Pro-plus) foram as espessuras da camada albugínea (72 μm) e do epitélio seminífero (77,19 μm), perímetro (53,81; 90,57 μm) e (54,80; 101,07 μm), área (174,23; 494,55 μm^2) e (176,68; 629,70 μm^2), diâmetros máximo (14,94; 28,02 μm) e (14,76; 31,66 μm) e mínimo (13,25; 21,92 μm) e (13,30; 24,52 μm) e fator de forma (1,36; 1,36) e (1,39; 1,35) do núcleo e citoplasma das espermatogônias e células de Leydig respectivamente. O procedimento estatístico utilizado foi a ANOVA. Estes resultados podem ser utilizados em estudos comparativos com outros felinos, e contribuir com profissionais da área em relação a altura do epitélio seminífero e espessura da túnica albugínea e tamanho das espermatogônias e células de Leydig.

Palavras-chave: histologia, morfometria, testículos, gatos

HISTOLOGY AND MORPHOMETRY OF THE TESTES OF ADULT DOMESTIC CATS

ABSTRACT – It was carried out in this research histological and morphometric analyses of testes of 30 mixed breed cats distributed in three groups (G) according to their ages, G1 (1 to 2 years), G2 (> 2 to 4 years) and G3 (> 4 to 6 years) , without reproductive diseases. After the performance of the orchiectomy, the right testis of each animal was washed under running water for removal of blood excess, fixed in Bouin solution for 24 hours, submitted to routine histological processing. The blocks of all samples were cut into 5- μm thick sections and the testes were cut into five 120- μm semi-serial sections. The specimens were mounted on glass slides, stained with hematoxylin-eosin technique and the histological sections were examined and photographed under an Olympus BX50 photomicroscope. The following morphometric parameters were analyzed: thickness of the tunica albuginea (72 μm) and seminiferous epithelium (77,19 μm) of the seminiferous tubules. Nucleus and cytoplasm of type A spermatogonia and Leydig cells were also studied: perimeter (53,81; 90,57 μm) and (54,80; 101,07 μm), area (174,23; 494,55 μm^2) and (176,68; 629,70 μm^2), maximum diameter (14,94; 28,02 μm) and (14,76; 31,66 μm), minimum diameter (13,25; 21,92 μm) and (13,30; 24,52 μm) and roundness factor (1,36; 1,36) and (1,39; 1,35) respectively. All analyses were performed using ANOVA. These parameters could be used in comparative studies with another feline species, to improve information about the thickness of the seminiferous epithelium, tunica propria, spermatogonia and Leydig cells to help feline reproduction professionals.

Key words: histology, morphometry, testes, cats

Diagone, Karen Vicente
D536h Histologia e morfometria dos testículos de gatos domésticos adultos. / Karen Vicente Diagone. -- Jaboticabal, 2009
xii, 41 f. : il. ; 28 cm

Tese (doutorado) - Universidade Estadual Paulista, Faculdade de Ciências Agrárias e Veterinárias, 2009

Orientador: Wilter Ricardo Russiano Vicente

Banca examinadora: Ana Paula Coelho Ribeiro, Frederico Ozanam Barros Monteiro, Paulo Henrique Franceschini, Marion Burkhardt de Koivisto

Bibliografia

1. Aparelho Reprodutor. 2. Gato doméstico. 3. Morfometria. 4. Histologia I. Título. II. Jaboticabal-Faculdade de Ciências Agrárias e Veterinárias.

CDU 619:612.6:636.8

Ficha catalográfica elaborada pela Seção Técnica de Aquisição e Tratamento da Informação – Serviço Técnico de Biblioteca e Documentação - UNESP, Câmpus de Jaboticabal.

HISTOLOGIA E MORFOMETRIA DOS TESTÍCULOS DE GATOS DOMÉSTICOS ADULTOS

RESUMO – Neste trabalho foram analisados histológica e morfometricamente testículos de 30 gatos distribuídos em três grupos (G) com idades reprodutivas diferentes, G1 (um a dois anos), G2 (maiores de dois a quatro anos) e G3 (maiores de quatro a seis anos), sem raça definida, e desprovidos de doenças reprodutivas. Após a orquiectomia, a gônada direita foi lavada em água corrente e fixada em solução Bouin durante 24 horas e processada rotineiramente para a inclusão em parafina. Foram realizados cortes semi-seriados de 120 micrômetros (μm) com espessura de cinco micrômetros, corados pela Hematoxilina Eosina e fotomicrografados no aparelho Olympus Bx 50 CCD[®]. Os parâmetros morfométricos estudados a partir do sistema analisador de imagens (Image Pro-plus) foram as espessuras da camada albugínea (72 μm) e do epitélio seminífero (77,19 μm), perímetro (53,81; 90,57 μm) e (54,80; 101,07 μm), área (174,23; 494,55 μm^2) e (176,68; 629,70 μm^2), diâmetros máximo (14,94; 28,02 μm) e (14,76; 31,66 μm) e mínimo (13,25; 21,92 μm) e (13,30; 24,52 μm) e fator de forma (1,36; 1,36) e (1,39; 1,35) do núcleo e citoplasma das espermatogônias e células de Leydig respectivamente. O procedimento estatístico utilizado foi a ANOVA. Estes resultados podem ser utilizados em estudos comparativos com outros felinos, e contribuir com profissionais da área em relação a altura do epitélio seminífero e espessura da túnica albugínea e tamanho das espermatogônias e células de Leydig.

Palavras-chave: histologia, morfometria, testículos, gatos

HISTOLOGY AND MORPHOMETRY OF THE TESTES OF ADULT DOMESTIC CATS

ABSTRACT – It was carried out in this research histological and morphometric analyses of testes of 30 mixed breed cats distributed in three groups (G) according to their ages, G1 (1 to 2 years), G2 (> 2 to 4 years) and G3 (> 4 to 6 years) , without reproductive diseases. After the performance of the orchietomy, the right testis of each animal was washed under running water for removal of blood excess, fixed in Bouin solution for 24 hours, submitted to routine histological processing. The blocks of all samples were cut into 5- μm thick sections and the testes were cut into five 120- μm semi-serial sections. The specimens were mounted on glass slides, stained with hematoxylin-eosin technique and the histological sections were examined and photographed under an Olympus BX50 photomicroscope. The following morphometric parameters were analyzed: thickness of the tunica albuginea (72 μm) and seminiferous epithelium (77,19 μm) of the seminiferous tubules. Nucleus and cytoplasm of type A spermatogonia and Leydig cells were also studied: perimeter (53,81; 90,57 μm) and (54,80; 101,07 μm), area (174,23; 494,55 μm^2) and (176,68; 629,70 μm^2), maximum diameter (14,94; 28,02 μm) and (14,76; 31,66 μm), minimum diameter (13,25; 21,92 μm) and (13,30; 24,52 μm) and roundness factor (1,36; 1,36) and (1,39; 1,35) respectively. All analyses were performed using ANOVA. These parameters could be used in comparative studies with another feline species, to improve information about the thickness of the seminiferous epithelium, tunica propria, spermatogonia and Leydig cells to help feline reproduction professionals.

Key words: histology, morphometry, testes, cats

I - INTRODUÇÃO E REVISÃO DA LITERATURA

Nos últimos anos o número de gatos adotados como animais de companhia e o atendimento ambulatorial desta espécie são crescentes, por estes motivos, é dever do Médico Veterinário orientar os responsáveis quanto ao manejo essencial para a saúde e o bem estar do animal e de todos que convivem com ele.

Dentre os procedimentos indicados para estes animais estão os métodos de esterilização, mais divulgados e enfatizados para as fêmeas, porém em relação aos machos também se deve transmitir a informação de que a castração é importante não apenas para o controle da reprodução indesejada, mas também no aspecto de saúde pública prevenindo o aparecimento de animais errantes. Outras vantagens é minimizar o comportamento característico (monta, demarcação de território pela urina e agressividade), e prevenir o surgimento de alterações escrotais e testiculares como neoplasias, torções, orquites e epididimites. Além disso, cada macho não castrado é potencial reprodutor e a orquiectomia destes animais contribui para o decréscimo de fêmeas gestantes (OLIVEIRA, 2007).

O conhecimento da função reprodutiva dos gatos domésticos é de suma importância devido à grande semelhança entre a anatomia reprodutiva do *Felis catus* e da maioria dos felídeos selvagens, por isso diversos estudos podem ser realizados utilizando-os como modelo biológico, uma vez que estas gônadas podem ser obtidas com relativa facilidade em procedimentos de esterilização, pois a orquiectomia é um dos procedimentos mais realizados na clínica cirúrgica de animais de companhia (MOREIRA, 2005).

O incremento de estudos relacionados às gônadas dos machos desta espécie possui relevância científica, particularmente no aspecto morfológico, onde há escassez de dados na literatura no sentido de complementá-la e permitir a comparação detalhada dos testículos saudáveis com os que apresentam alterações e desta maneira, planejar adequadamente o tratamento.

Assim foram nossos objetivos os de medir as espessuras da camada albugínea e a altura do epitélio seminífero, analisar perímetro, área, diâmetros máximo e mínimo e fator de forma do núcleo e citoplasma das espermatogônias e células de Leydig de gatos domésticos adultos para acrescentar novas

informações à população e contribuir com profissionais das áreas de histologia e reprodução animal.

1.1 - Aparelho Reprodutor Masculino dos Gatos Domésticos

O aparelho reprodutor masculino é formado pelos testículos, epidídimo, ducto deferente, glândulas acessórias, uretra, pênis, saco escrotal e prepúcio (BACHA JR e BACHA, 2003).

Os testículos estão localizados na bolsa escrotal e são responsáveis pela produção dos espermatozóides e secreção dos hormônios sexuais masculinos, principalmente a testosterona. Durante o desenvolvimento embrionário, cada testículo com a primeira parte de seu sistema de ductos, vasos sanguíneos, linfáticos e nervos migra ao longo de trajeto sinuoso a partir da parede dorsal caudal da cavidade peritoneal para a bolsa escrotal (YANG e HEATH, 2001).

Na migração, o testículo torna-se envolto por dupla camada de mesotélio, a túnica vaginal constituída por camadas visceral e parietal separadas por fina camada de líquido seroso. Este é secretado pelas células mesoteliais e tem função de lubrificar o testículo de modo que se desloque livremente na bolsa escrotal. A camada visceral da túnica vaginal repousa sobre a túnica albugínea de onde se originam septos colágenos que dividem o testículo em lóbulos testiculares. Em cada um deles estão inseridos os túbulos seminíferos onde são produzidos os espermatozóides e são conduzidos a partir da *rete testis* pelos canais eferentes até o epidídimo (YANG e HEATH, 2001).

O parênquima testicular é formado por células de revestimento dos túbulos seminíferos e seus ductos, células de Sertoli e Leydig e está revestido por epitélio estratificado formado pelas zonas basal, intermediária e superficial. Este epitélio contém as espermatogônias, espermátocitos primários e secundários, espermátides e espermatozóides (BANKS, 1992).

Tsutsui et al (2004) pesaram gatos com quatro meses a dois anos de idade e respectivos testículos e observaram que o peso das gônadas aumentou

proporcionalmente ao peso dos felinos e a média do peso testicular entre lados direito e esquerdo foi 1,5 gramas.

Os animais domésticos têm testículos localizados em sacos escrotais externos à cavidade abdominal que possibilita temperatura mais baixa à gônada. Nos gatos o escroto é perineal, sésil e comumente revestido por pêlos (DYCE, 2004).

As glândulas acessórias dos gatos eliminam secreções na uretra e devido à ejaculação são misturadas com a suspensão fluida dos espermatozóides no ducto deferente (HAFEZ, 2004). Os gatos possuem glândulas bulbouretrais localizadas na uretra próximas ao arco isquiático. A próstata fornece a maior parte do líquido seminal, compreendendo massa compacta ao redor da uretra e colo da bexiga (DYCE, 2004).

O pênis do gato doméstico tem ápice caudoventral e a superfície uretral fica em posição mais elevada em relação ao pênis. A porção distal do corpo cavernoso se transforma em osso, e a glande possui papilas queratinizadas que se desenvolvem durante os primeiros meses de vida e regridem drasticamente em animais castrados. O prepúcio é espesso, porém curto e frequentemente encoberto pela pelagem; seu óstio é caudal e a urina é ejetada nesta direção. (DYCE, 2004).

1.2 – Espermatogênese

É o processo coordenado onde as espermatogônias se diferenciam em espermatozóides por meio de diferentes estádios classificados de acordo com mudanças na forma do núcleo, ocorrência de divisões meióticas e rearranjo no epitélio germinativo (FRANÇA e GODINHO, 2003).

As células germinativas passam por contínuas divisões celulares e modificações no desenvolvimento começando na periferia e progredindo em direção ao lume tubular. As células-tronco ou espermatogônias dividem-se diversas vezes antes de formar os espermatócitos que passam pelo processo de meiose. Esta série de divisões celulares incluindo a proliferação das espermatogônias e divisões meióticas é denominada espermatocitogênese. As células haplóides resultantes deste processo são as espermátides, que por sua vez passam por progressivas modificações estruturais originando os espermatozóides no processo da espermiogênese (GARNER e HAFEZ, 2004).

Segundo Johnson (1994), nos gatos a espermatogênese é evidente aos cinco meses de idade e os espermatozóides estão presentes no ejaculado entre oito à 12 meses de idade. França e Godinho (2003) afirmaram que o ciclo completo do epitélio seminífero em gatos adultos demorou 10,4 dias e a espermatogênese baseada em 4,5 ciclos teve duração média de 46,8 dias.

1.3 - Túnica albugínea

Cada testículo é envolto por cápsula de tecido conectivo denso proveniente do peritônio. Os ramos maiores da artéria e veia testiculares penetram nesta cápsula, onde ficam visíveis num padrão característico da espécie. (NASCIMENTO e SANTOS, 2003).

A túnica albugínea é espessada na superfície dorsal dos testículos onde forma o mediastino, de onde partem septos fibrosos. Estes penetram no testículo dividindo-o em compartimentos piramidais denominados lóbulos testiculares (JUNQUEIRA e CARNEIRO, 2008).

França e Godinho (2003) estudaram a estrutura e a função de testículos principalmente relacionados ao ciclo do epitélio seminífero e produção espermática em gatos domésticos. Os testículos pesaram em média 1,2 g, o índice gonadossomático (massa testicular/peso corpóreo) foi 0,08% e a densidade volumétrica da túnica albugínea foi 19%. Similarmente, Costa et al, (2006) investigaram a biometria testicular de gatos e encontraram 0,07% para o índice gonadossomático e peso testicular de 1,17g.

Silva et al (2009) afirmaram que gatos de um a oito anos de idade possuem túnica albugínea espessa e é formada por tecido conjuntivo denso moderadamente modelado. Verificaram grande quantidade de fibras colágenas e discretas fibras elásticas com emissão de septos delgados para o interior do parênquima testicular.

1.4 - Túbulos seminíferos

São formados pelo epitélio germinativo envolvido por lâmina basal e bainha de tecido conectivo constituído por algumas camadas de fibroblastos. A camada mais interna, aderida à lâmina basal, consiste de células mióides achatadas e contráteis com características de células musculares lisas e as células intersticiais que ocupam a maior parte do espaço entre os túbulos seminíferos (JUNQUEIRA e CARNEIRO, 2008).

São enovelados e revestidos por epitélio estratificado constituído por duas populações distintas de células, da série espermatogênica (vários estádios da espermatocitogênese e espermiogênese) e as não espermatogênicas chamadas Sertoli, que em virtude de suas aderências intercelulares, dividem o epitélio seminífero em compartimentos basal e adluminal (YANG e HEATH, 2001).

Hoshino et al (2002) registraram diferenças comparando médias de área, diâmetros máximo e mínimo dos túbulos seminíferos de gatos com um a cinco anos de idade e relataram que durante a puberdade ocorre o crescimento ativo do epitélio germinativo dos túbulos e desenvolvimento de lume tubular. Observaram que os cães possuem maiores valores médios de diâmetro máximo e mínimo,

área tubular e altura do epitélio quando confrontados com gatos e explicaram esta diferença pelo porte heterogêneo dos cães e homogêneo dos gatos independentemente da raça. Estes mesmos autores ao avaliarem testículos de gatos jovens (até um ano de idade) e adultos (de 1 a 5 anos) comprovaram nos túbulos seminíferos destes animais valores médios respectivamente de: 25.604 μm^2 e 30.581 μm^2 para a área; de 210,99 μm e 231,48 μm para o diâmetro máximo; de 156,72 μm e 170,98 μm para o diâmetro mínimo e de 51,66 μm e 54,52 μm para a altura do epitélio.

França e Godinho (2003) encontraram em felinos adultos valores médios de 220 μm para o diâmetro tubular, dados semelhantes também foram determinados na pesquisa de Neubauer et al (2004) pois evidenciaram que o diâmetro mínimo tubular foi de 195,2 μm e a altura do epitélio 59,4 μm em gatos com idades de um a 10 anos. Costa et al, (2006) ao pesquisarem túbulos seminíferos de gatos comprovaram que o diâmetro médio foi de 223 μm , a altura de 81 μm .

1.5 – Espermatogônias

São as células germinativas do sexo masculino presentes em pequenas quantidades nas gônadas antes da maturidade sexual (YANG e HEATH, 2001). São relativamente pequenas, medindo aproximadamente 12 micrômetros (μm) de diâmetro nos homens e situadas próximas à lâmina basal do epitélio testicular (JUNQUEIRA e CARNEIRO, 2008). Segundo Garner e Hafez (2004) quando em desenvolvimento estão intimamente associadas às grandes células de Sertoli em mamíferos. As células-filhas podem continuar se dividindo, mantendo-se como células-tronco ou diferenciam-se durante sucessivos ciclos de divisão em espermatócitos primários (JUNQUEIRA e CARNEIRO, 2008). Todo processo de transformação ocorre no testículo e a maturação final dos espermatozóides no epidídimo (YANG e HEATH, 2001).

Durante o processo de diferenciação ocorrem perdas de células germinativas o que é determinante no rendimento da espermatogênese, processo variável entre as espécies. Esta diminuição ocorre por ativação da morte celular

programada (apoptose) induzida pelas células de Sertoli. Sob ponto de vista patológico, vários fatores predisponentes ou causadores de alterações testiculares, particularmente degeneração testicular, aumento da temperatura testicular, isquemia, criptorquidismo, e substâncias tóxicas, exercem efeitos deletérios sobre o testículo e a espermatogênese, induzindo aumento da taxa de apoptose das células germinativas (NASCIMENTO e SANTOS, 2003). Elcock e Schoning (1984) constataram a degeneração de células espermatogênicas em gatos com seis meses a um ano de idade e atribuíram este fato a causas nutricionais em função de desequilíbrio protéico.

1.6 - Células de Leydig

Estão presentes no tecido intersticial testicular, usualmente dispostas em cordões ou em camadas de células que circundam os túbulos e acompanham o curso dos vasos sanguíneos. Esta característica auxilia a sua função endócrina, que é a produção de testosterona e estradiol por estímulo do hormônio luteinizante (JOHNSON, 1994).

Nos felinos, as células intersticiais são mais abundantes em relação às outras espécies e praticamente preenchem os espaços intertubulares; têm forma poliédrica com grande núcleo esférico e nucléolo evidente; o citoplasma é acidófilo e contém numerosos grânulos e gotículas lipídicas (BANKS, 1992).

O citoplasma das células de Leydig possui mitocôndrias com cristas tubulares, retículo endoplasmático liso bem desenvolvido e abundantes gotas de lipídios. Podem ocorrer pigmentos lipocrômicos, porém, o mais característico destas células é a presença de inclusões chamadas cristais de Reinke, que possuem perfil rombóide, medem cerca de 20 μm de comprimento e três micrômetros de diâmetro, aparecem na puberdade aumentando de tamanho durante o passar dos anos e suas funções são desconhecidas em humanos (HIB, 2003).

Sánchez et al (1993) documentaram em estudo composto por 20 gatos (com idades entre um dia e um ano), que há três tipos de células de Leydig. Até

um mês, estas são poliédricas com núcleo ovóide e excêntrico; de dois a cinco meses o núcleo contém cromatina condensada e gotas lipídicas no citoplasma, as peritubulares com núcleos alongados e, de cinco a seis meses, são poligonais e o núcleo é grande disposto lateralmente ao citoplasma.

França e Godinho (2003) ao pesquisarem as células de Leydig em gatos adultos, constataram que os valores médios encontrados para alguns parâmetros mensurados nestas células foram de: $2000 \mu\text{m}^3$ e $260 \mu\text{m}^3$ para os volumes citoplasmático e nuclear respectivamente, de $7,9 \mu\text{m}$ para o diâmetro nuclear, 6% para a densidade volumétrica, como também comprovaram que existem aproximadamente 30 milhões delas nestes animais. Neste mesmo segmento, Neubauer et al (2004) computaram 218 células de Leydig/ mm^2 e verificaram que a área intersticial foi de 18,9% em gatos saudáveis e Costa et al, (2006) também encontraram 6% de células de Leydig em testículos felinos domésticos.

II- MATERIAL E MÉTODOS

2.1 - Animais

Foram utilizados 30 felinos domésticos machos com idades de um a seis anos de diferentes raças e com peso médio de três quilos. Foram atendidos pelo Setor de Obstetrícia e Reprodução Animal do Hospital Veterinário “Governador Laudo Natel” da Faculdade de Ciências Agrárias e Veterinárias, Câmpus de Jaboticabal – Unesp.

Os animais selecionados não possuíam histórico de doenças reprodutivas e foram considerados hígidos após exames físico e clínico (inspeção da coloração de mucosas, hidratação, aferição da temperatura corpórea, auscultações cardíaca e pulmonar, palpação abdominal e exame do sistema genital).

Os procedimentos desta pesquisa estão de acordo com os princípios éticos de experimentação, protocolo nº025893-08 e foram aprovados pela Comissão de Ética e Bem Estar Animal (CEBEA) da Unesp – Câmpus de Jaboticabal.

2.2 - Grupos experimentais

Tabela 1 – Grupos experimentais de gatos domésticos classificados conforme a idade em anos, Grupo 1 (G1), um a dois anos; Grupo 2 (G2), maiores de dois a quatro anos e Grupo 3 (G3) maiores de quatro a seis anos.

GRUPOS	N	IDADE (anos)
G1	10	Um a dois
G2	10	Maiores de dois a quatro
G3	10	Maiores de quatro a seis

2.3 - Procedimento cirúrgico

Orquiectomia

Os animais foram submetidos ao jejum hídrico e alimentar de 12 horas. Na medicação pré-anestésica utilizou-se cloridrato de acepromazina¹ (0,2 mg/Kg de peso corpóreo por via intramuscular), para analgesia a meperidina² (0,01 mg/Kg de peso corpóreo por via subcutânea) e após dez minutos a administração da anestesia dissociativa composta pela associação dos cloridratos de tiletamina e zolazepam³ (10 mg/Kg de peso corpóreo por via intramuscular).

A técnica cirúrgica adotada foi a descrita por Fossum (2002). A orquiectomia foi bilateral, porém somente o testículo direito foi coletado para o estudo. No pós-operatório foram prescritos rifamicina sódica⁴ tópica no local da ferida cirúrgica a cada 12 horas durante cinco dias consecutivos e penicilina benzatina⁵ (40.000 UI/Kg de peso corpóreo) em dias alternados, totalizando três aplicações intramusculares. Finalmente, a analgesia prescrita a base de cetoprofeno⁶ (1mg/Kg de peso corpóreo por via oral a cada 24 horas) durante três dias. A cicatrização da ferida cirúrgica foi por segunda intenção.

¹ Acepran[®] 0.2% - Univet S/A

² Dolosal[®] - Cristália Produtos Químicos Farmacêuticos Ltda

³ Zoletil 50[®] - Virbac

⁴ Rifocina spray[®] - Hoeschet Marion Roussel S/A

⁵ Bactopen[®] - Laboratório SEM

⁶ Ketofen[®] - Rhodia-Mérieux

2.4 - Procedimentos histológicos

Após a orquiectomia, os testículos eram avaliados macroscopicamente para eliminar gônadas que pudessem estar alteradas e em seguida, era realizada a identificação do testículo direito e de sua lavagem em água corrente para a retirada do excesso de sangue. Realizaram-se, com bisturi, dois cortes transversais nas extremidades proximais e distais dos testículos sem seccioná-los por completo e posteriormente, eram imersos no coletor universal estéril identificado com o nome do animal contendo líquido de Bouin em temperatura ambiente.

Após três horas, procederam-se outros dois cortes transversais equidistantes em relação aos dois anteriores sendo a gônada reimersa na mesma solução e mantida durante 24 horas. Na sequência, os testículos foram fatiados à espessura média de 0,5 cm e processados para as técnicas histológicas de rotina para a confecção dos blocos de parafina.

A microtomia foi realizada no micrótomo (Spencer 820[®] American Optical Corporation) à espessura de cinco μm , totalizando quatro cortes semi-seriados por amostra (desprezaram-se 120 μm de tecido testicular entre os cortes).

A técnica de coloração foi a Hematoxilina-eosina e, para finalizar, a montagem das lamínulas às lâminas foi realizada com o Bálsamo do Canadá, sendo as mesmas identificadas com o nome do animal e o grupo a que pertencia.

Estes procedimentos foram realizados no Departamento de Morfologia e Fisiologia Animal da UNESP, Câmpus de Jaboticabal.

2.5 - Procedimentos morfométricos

Foram medidas as espessuras da camada albugínea, altura do epitélio dos túbulos seminíferos, perímetro, área diâmetros máximo e mínimo e fator de forma do núcleo e citoplasma das espermatogônias e células de Leydig.

Para a mensuração da espessura da túnica albugínea foram selecionadas imagens uniformes e as médias calculadas por meio de dois pontos equidistantes de quatro cortes histológicos por animal.

Para a medida da altura do epitélio dos túbulos seminíferos foram selecionados os de contornos circulares mais uniformes. Foram tomadas quatro medidas equidistantes e delas obtidas as médias do registro de 10 estruturas por amostra.

Os valores médios do perímetro e área foram obtidos por meio da média da análise de 10 células de cada tipo por grupo demarcando o contorno celular com auxílio do “mouse” sendo calculados automaticamente pelo sistema analisador supracitado calibrado adequadamente para esta finalidade.

Para o cálculo dos diâmetros foram visibilizadas 10 células de cada tipo e registradas as médias de dois pontos equidistantes.

O fator de forma foi expresso matematicamente pela relação $\frac{(\text{perímetro})^2}{4 \times \pi \times \text{área}}$

O menor valor deste fator é igual a um e isto significa que a forma do citoplasma é semelhante à de um círculo cuja equação é $\pi \times R^2$, como também a partir do perímetro do círculo, cuja equação é $2 \times \pi \times R$. Pela substituição da área e do perímetro tem-se:

Fator de forma:

$$\frac{(2 \cdot \pi \cdot R)^2}{4 \cdot \pi \cdot (\pi \cdot R^2)} = \frac{(4 \cdot \pi^2 \cdot R^2)}{(4 \cdot \pi \cdot \pi \cdot R^2)} = \frac{(4 \cdot \pi^2 \cdot R^2)}{(4 \cdot \pi^2 \cdot R^2)} = 1$$

Onde $\pi = 3,14$ e $R = \text{raio}$

Quando este fator for maior que a unidade, entende-se que a forma do citoplasma ou do núcleo é irregular.

Os cortes histológicos foram observados em microscópio de luz Olympus BX 50 CCD[®] em objetivas de 4X a 40X de acordo com a estrutura analisada ao qual foi acoplado em sistema de imagens (Image Pro plus, version 3.0 for Windows[™], Silver Spring, Maryland, USA) para fotografar as estruturas de interesse.

Estas etapas foram efetuadas no Departamento de Patologia Animal da Unesp, Câmpus de Jaboticabal.

2.6 - Procedimentos estatísticos

Os dados foram analisados pelo procedimento GLM do “Statistical Analysis System” - SAS (9.1, SAS Institute, Cary, NC, USA, 2002-2003).

Os resultados obtidos da morfometria celular dos grupos foram submetidos à análise de variância (ANOVA) com único fator (idade) pelo método dos quadrados mínimos e os pares das médias comparados pelo teste Tukey a 5% (EVERITT e DER, 1996).

Foram realizadas regressões lineares dos valores observados para cada característica em função da idade dos animais. Para testar a hipótese de que o coeficiente de regressão de cada equação é igual a zero foi utilizado o teste t (Student).

III – RESULTADOS E DISCUSSÃO

Em relação aos procedimentos cirúrgicos não houve intercorrências e todos os animais após recuperação anestésica foram liberados no mesmo dia da cirurgia.

3.1 – Túnica albugínea e epitélio seminífero

Em todos os testículos analisados a túnica albugínea apresentou-se espessa, formada por tecido conectivo denso rico em fibras colágenas (Figura 1).

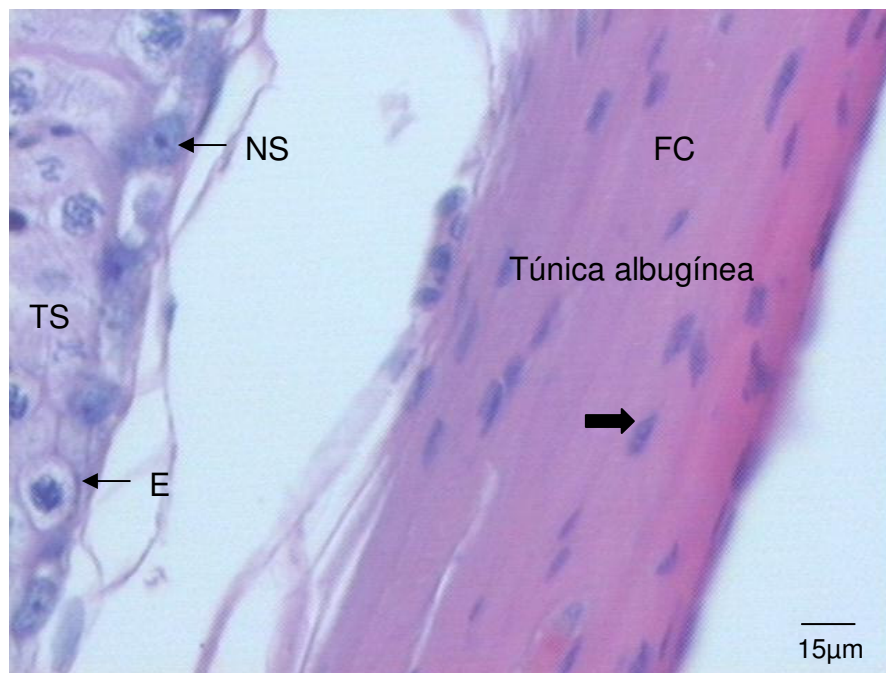


Figura 1. Fotomicrografia de corte transversal do testículo de gato doméstico. Observar túnica albugínea, fibras colágenas (FC), núcleo de células do tecido conjuntivo (seta larga), tubo seminífero (TS), espermatogônia (E), núcleo da célula de Sertoli (NS). Coloração Hematoxilina-eosina: 20X.

Na Tabela 2 verificam-se a espessura da túnica albugínea e a altura do epitélio germinativo do testículo de gatos em diferentes idades. Analisando os resultados estatisticamente observou-se que ambos os parâmetros não alteraram suas medidas nos diferentes grupos estudados. Além disso, a partir destes dados pode-se afirmar que os valores não justificam a tendência em aumentar à medida que os gatos crescem.

Tabela 02 - Espessuras da túnica albugínea e do epitélio seminífero dos testículos de gatos domésticos em diferentes faixas etárias. Os resultados estão expressos em média \pm desvio padrão. Jaboticabal, SP, 2009.

	TÚNICA ALBUGÍNEA (μm)	EPITÉLIO SEMINÍFERO (μm)
Grupo 1	60,12 \pm 14,60	78,02 \pm 19,11
Grupo 2	78,28 \pm 32,27	83,57 \pm 18,43
Grupo 3	80,02 \pm 21,31	66,90 \pm 13,53
Médias	72,81	77,19

Os valores médios encontrados para a túnica albugínea em gatos de quatro a seis anos, foram similares aos relatos de França e Godinho (2003) e Siva *et al* (2009) que ao estudarem a estrutura e a função de testículos principalmente relacionados ao ciclo do epitélio seminífero em animais adultos respectivamente comprovaram que a densidade volumétrica desta estrutura foi de 19%, e que os animais acima de oito anos apresentaram a túnica albugínea testicular espessa quando comparada a outros mamíferos e é formada por fibras colágenas.

Por outro lado, com respaldo nos resultados estatísticos, que não evidenciaram diferenças entre os grupos experimentais, pode-se considerar a hipótese de que a constituição histológica desta túnica não foi influenciada pelo tempo. Esta premissa se apóia nos relatos destes mesmos autores os quais afirmaram que gatos com um ano de idade já possuem túnica albugínea espessa, formada por tecido conjuntivo denso modelado.

Na figura 2, observa-se o tecido intersticial ao redor do túbulo seminífero incluindo células de Leydig em grande número, e internamente o revestimento por epitélio estratificado composto por duas categorias de células, as de sustentação (Sertoli) e as espermatogênicas: espermatogônias, espermatócitos primários e espermátides.

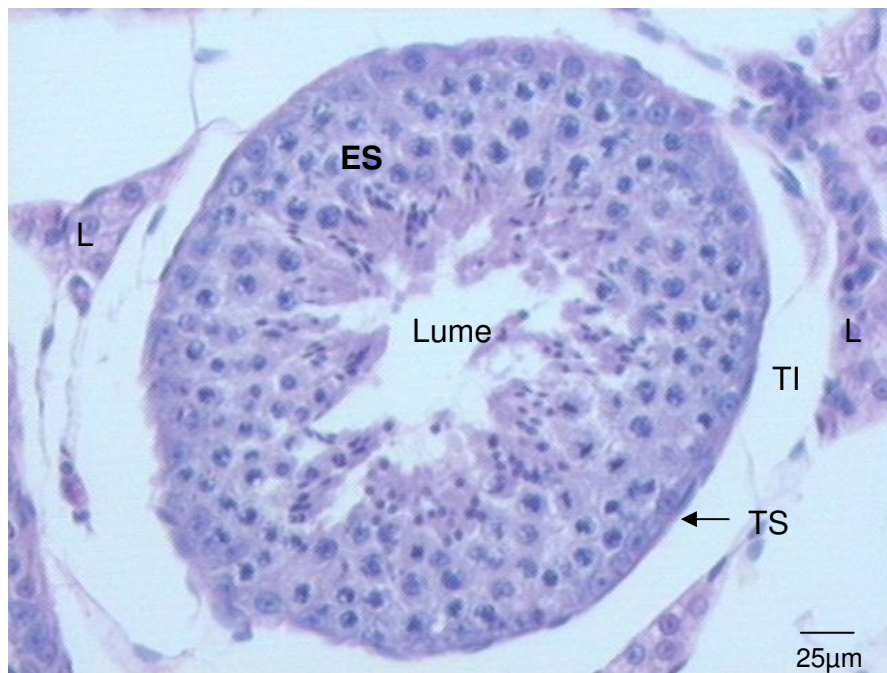


Figura 2. Fotomicrografia de corte transversal do testículo de gato doméstico. Observar epitélio seminífero (ES), células de Leydig (L), tecido intersticial (TI) do túbulo seminífero (TS). Coloração Hematoxilina-eosina; 10X.

Em relação à altura do epitélio seminífero, os valores médios encontrados confirmam os relatos de Siemieniuch e Woclawek-Potoca (2007) que ao examinarem 118 pares de testículos em gatos de quatro meses a 10 anos de idade encontraram valores médios para o diâmetro do túbulo seminífero de: 191,83 µm em gatos com a idade de oito a 12 meses; 202,61 µm para animais com um a três anos; 193,38 µm para animais com três a seis anos; e de 191,84 µm para os maiores de seis anos.

Os valores médios aqui encontrados refletem os de Hoshino et al (2002) que ao pesquisarem esta estrutura em gatos de um a cinco anos registraram

valores médios de 54,52 μm ; os de Neubauer et al (2004) que evidenciaram em 10 gatos com um a 10 anos de idade o diâmetro mínimo tubular de 195,2 μm e a altura do epitélio 59,4 μm , os de Silva et al (2009) que ao compararem a altura do epitélio seminífero e diâmetro tubular em 10 gatos jovens (até um ano de idade) e 10 gatos adultos (maiores que um ano de idade) encontraram valores médios de 49,51 μm e 63,29 μm para animais jovens e adultos respectivamente. Em relação ao diâmetro, evidenciaram valores médios de 160,58 μm e 185,94 μm em jovens e adultos respectivamente, e os de Soares et al (2006) que ao efetuarem mensurações histomorfométricas de testículo de gato que o diâmetro tubular (μm) foi de 148,4 e a altura do epitélio (μm) foi de 56,4.

Em gatos com um a seis anos de idade os valores médios para a altura do epitélio tubular foram maiores (77,19 μm) quando comparados aos três últimos autores supracitados, porém o número de animais analisados também foi maior nesta pesquisa ($n = 30$) e o intervalo de idade dos grupos mais homogêneo, o que poderia explicar tal diferença.

Ainda em relação à altura do epitélio, França e Godinho (2003) avaliaram gatos adultos e obtiveram valores médios de 78 μm , assim como Costa et al, (2006) ao pesquisarem túbulos seminíferos de gatos comprovaram que a altura do epitélio foi de 81 μm , ambos os autores obtiveram valores médios semelhantes aos desta pesquisa.

Estas afirmações fundamentam-se no conceito de que a altura deste epitélio aproximadamente representa o raio do túbulo, que por sua vez, é a metade do diâmetro. Considerando-se que estes autores encontraram valores médios semelhantes e muito próximos nas diferentes idades estudadas; nos animais ora aqui estudados, este fato igualmente ocorreu, pois a altura do epitélio seminífero foi de: 78,02 μm em gatos com um a dois anos; 83,57 μm em animais de dois a quatro anos e de 66,90 μm nos de quatro a seis anos. Mediante estes achados é plausível supor que a altura do epitélio seminífero não é idade-dependente no intervalo das idades propostas nesta pesquisa.

3.2 - Espermatogônias e células de Leydig

As espermatogônias foram localizadas na parte basal do epitélio seminífero e continham núcleo oval com um ou dois nucléolos próximos do envoltório nuclear (Figura 3).

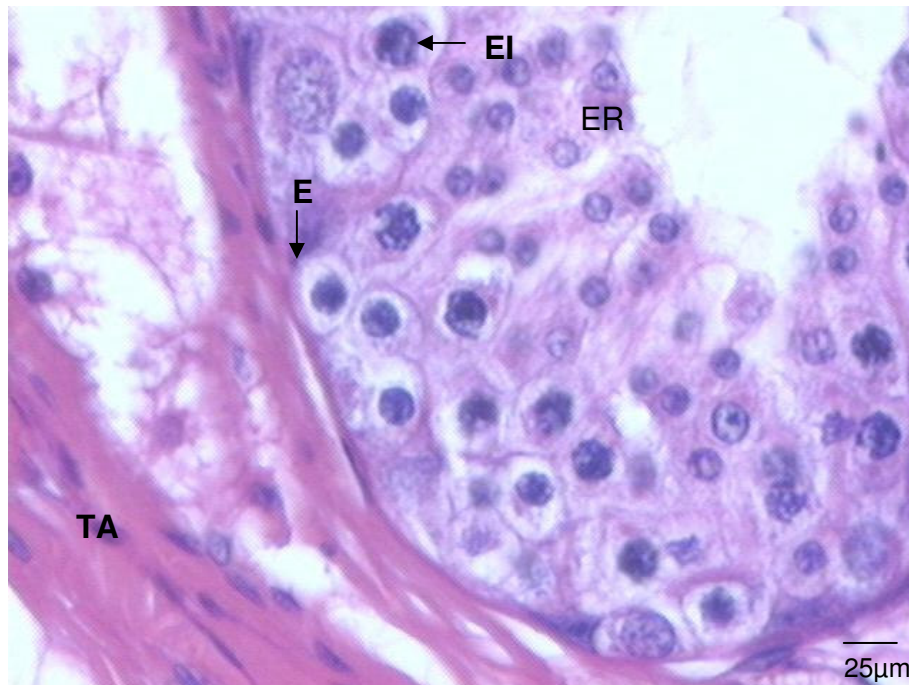


Figura 3. Fotomicrografia de corte transversal do testículo de gato doméstico evidenciando no epitélio germinativo do túbulo seminífero sequencialmente, túnica albugínea (TA), espermatogônia (E), espermatócito I (EI), espermatíde com núcleo redondo (ER). Coloração Hematoxilina-eosina; 20X.

As espermatogônias como células fonte formaram novas espermatogônias e originaram outra linhagem de células necessárias à gênese dos espermatozoides. Desta maneira, evidenciaram comportamento histofisiológico semelhante e normal em todas as idades estudadas, traduzido pelas similares alturas do epitélio seminífero nas diferentes idades por nós avaliadas. Em humanos estas células são consideradas pequenas e medem 12 µm de diâmetro (JUNQUEIRA e CARNEIRO, 2008). Em gatos de um a seis anos

de idade os valores médios para este parâmetro foi de 28,02 μm e percebe-se que mesmo se tratando de espécies diferentes nestes animais os valores foram maiores.

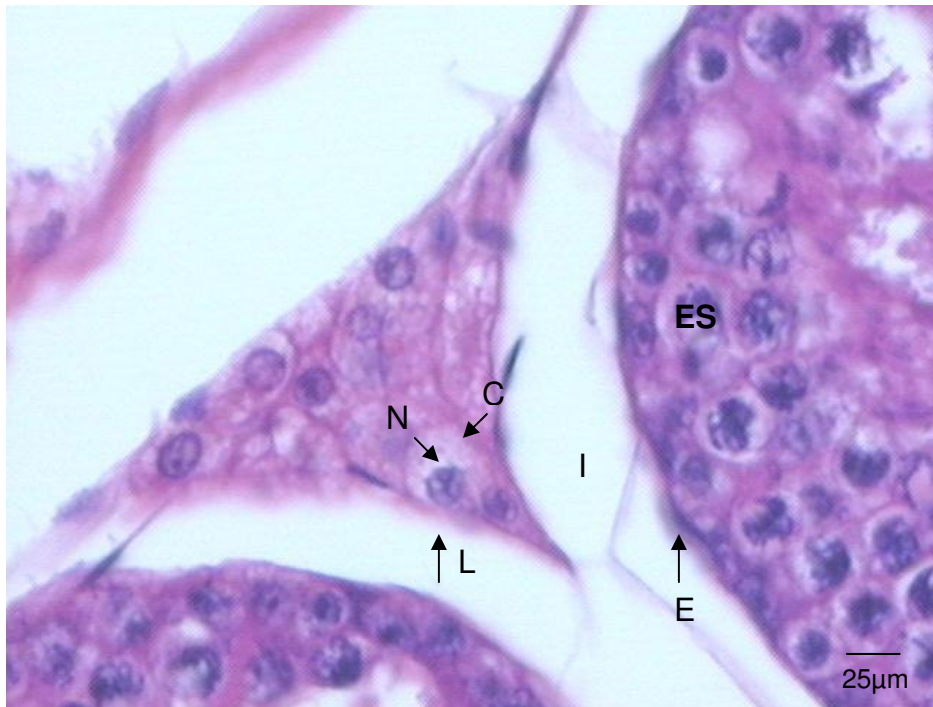


Figura 4. Fotomicrografia de corte transversal do testículo de gato doméstico indicando células de Leydig (L) no interstício (I), o epitélio germinativo com espermatogônia (E) e espermatócito I (ES). Coloração Hematoxilina-eosina; 20X.

Entre os túbulos seminíferos registrou-se tecido conectivo frouxo com células de Leydig localizadas nas proximidades dos capilares sanguíneos, e com formatos poligonais com um núcleo esférico (Figura 4).

Observam-se nas tabelas 3, 4, 5, 6 e 7 o perímetro, área, diâmetro máximo, diâmetro mínimo e o fator de forma respectivamente, das espermatogônias e células de Leydig de gatos em diferentes idades reprodutivas. Nenhum dos

parâmetros analisados apresentou diferenças significativas entre os grupos experimentais.

Tabela 03– Perímetro nuclear (PN) e citoplasmático (PC) em micrômetros das espermatogônias e células de Leydig de testículos de gatos domésticos em diferentes faixas etárias. Resultados expressos em média \pm desvio padrão. Jaboticabal, SP, 2009.

PERÍMETRO				
Grupos	Espermatogônia (μm)		Células de Leydig (μm)	
	PN	PC	PN	PC
1	55,28 \pm 9,38	88,62 \pm 13,56	55,56 \pm 7,58	106,82 \pm 14,75
2	51,72 \pm 8,53	92,87 \pm 13,15	51,49 \pm 5,05	100,95 \pm 7,85
3	54,67 \pm 11,44	90,05 \pm 17,56	58,41 \pm 13,12	93,03 \pm 18,56
Médias	53,81	90,57	54,80	101,07

Tabela 04 – Área nuclear (AN) e citoplasmática (AC) em micrômetros das espermatogônias e células de Leydig de testículos de gatos domésticos em diferentes faixas etárias. Resultados expressos em média \pm desvio padrão. Jaboticabal, SP, 2009.

ÁREA				
Grupos	Espermatogônia (μm^2)		Células de Leydig (μm^2)	
	AN	AC	AN	AC
1	147,70 \pm 56,15	478,00 \pm 132,07	178,29 \pm 56,66	681,77 \pm 235,59
2	172,88 \pm 64,61	523,78 \pm 138,75	161,44 \pm 23,59	650,73 \pm 141,96
3	175,49 \pm 68,93	476,46 \pm 221,64	196,16 \pm 06,12	525,22 \pm 307,64
Médias	174,23	494,55	176,68	629,70

Tabela 05 – Diâmetros máximos nuclear (DN) e citoplasmáticos (DC) em micrômetros das espermatogônias e células de Leydig de testículos de gatos em diferentes faixas etárias. Resultados expressos em média \pm desvio padrão. Jaboticabal, SP, 2009.

DIÂMETRO MÁXIMO				
Grupos	Espermatogônia (μm)		Células de Leydig (μm)	
	DN	DC	DN	DC
1	15,00 \pm 2,74	27,75 \pm 5,23	15,00 \pm 2,30	32,99 \pm 5,07
2	14,95 \pm 2,43	29,10 \pm 4,42	14,29 \pm 1,09	31,55 \pm 4,03
3	14,85 \pm 3,06	26,85 \pm 5,93	15,09 \pm 3,91	29,90 \pm 9,14
Médias	14,94	28,02	14,76	31,66

Tabela 06 – Diâmetros mínimos do núcleo (DN) e citoplasma (DC) em micrômetros das espermatogônias e células de Leydig de testículos de gatos domésticos em diferentes faixas etárias. Resultados expressos em média \pm desvio padrão. Jaboticabal, SP, 2009.

DIÂMETRO MÍNIMO				
Grupos	Espermatogônia (μm)		Células de Leydig (μm)	
	DN	DC	DN	DC
1	13,28 \pm 2,78	21,55 \pm 3,63	13,37 \pm 2,53	24,09 \pm 5,14
2	13,18 \pm 2,66	22,98 \pm 2,89	12,78 \pm 1,47	26,96 \pm 3,22
3	13,30 \pm 2,27	20,93 \pm 7,24	13,93 \pm 4,27	21,66 \pm 7,30
Médias	13,25	21,92	13,30	24,52

Relembrando a literatura clássica, ao afirmar que a espermatogênese é influenciada pelo hormônio folículo estimulante (FSH), também estimula as células de Sertoli na produção de ABP “Androgen Binding Protein”, esta, une-se à testosterona e aumenta sua concentração no túbulo seminífero. Assim, pode-se inferir que as diferentes idades dos gatos não influenciaram os diâmetros máximo e mínimo do núcleo e citoplasma das células de Leydig, produtoras de testosterona, o que refletiu nas semelhantes alturas encontradas nos diferentes grupos experimentais, a saber: diâmetros máximo e mínimo do núcleo respectivamente, 15,00 μm e 13,37 μm (Grupo 1); 14,29 μm e 12,78 μm (Grupo 2) e 15,09 μm e 13,93 μm (Grupo 3). Da mesma forma, os diâmetros máximo e

mínimo do citoplasma foram respectivamente de: 32,99 μm e 24,09 μm (Grupo 1); 31,55 μm e 26,96 μm (Grupo 2) e 29,90 μm e 21,66 μm (Grupo 3).

França e Godinho (2003) relataram em seu trabalho o valor médio de 7,9 μm para o diâmetro do núcleo das células de Leydig em 13 testículos de gatos adultos, valor menor quando comparado aos dados desta pesquisa que foi de 14,76 μm ; tal diferença pode ser explicada pelo número maior de testículos estudados nesta pesquisa, que foram de 30 testículos.

Tabela 07 - Fator de forma do núcleo (FFN) e citoplasma (FFC) das espermatogônias e células de Leydig de testículos de gatos domésticos de diferentes faixas etárias. Resultados expressos em média \pm desvio padrão. Jaboticabal, SP, 2009.

FATOR DE FORMA				
Grupos	Espermatogônia		Células de Leydig	
	FFN	FFC	FFN	FFC
1	1,43 \pm 0,07	1,33 \pm 0,09	1,41 \pm 0,10	1,38 \pm 0,14
2	1,28 \pm 0,11	1,33 \pm 0,08	1,32 \pm 0,22	1,28 \pm 0,17
3	1,39 \pm 0,17	1,43 \pm 0,11	1,45 \pm 0,13	1,42 \pm 0,22
Médias	1,36	1,36	1,39	1,35

O coeficiente de regressão do fator de forma do citoplasma das espermatogônias foi significativo e a tendência destes valores em função da idade dos animais pode ser observada na Figura 5. (Equação da reta $y = a + bx$ / $\text{FFcitoplasma} = \text{intercepto} + \text{coeficiente de regressão} \times \text{idades}$).

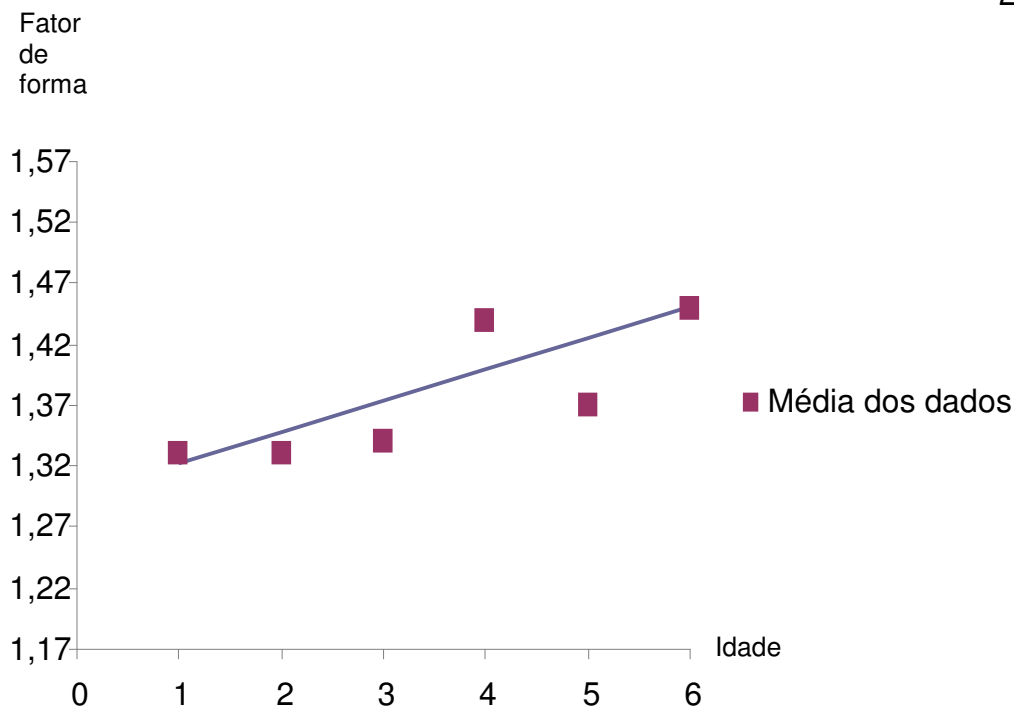


Figura 5. Representação gráfica das médias do fator de forma do citoplasma das espermatogônias de gatos classificados em grupos de acordo com a idade, Grupo 1 (01 até 2 anos), Grupo 2 (maior de 2 até 4 anos) e Grupo 3 (maior de 4 até 6 anos), Jaboticabal, 2009.

No que diz respeito ao fator de forma do núcleo e citoplasma das espermatogônias e células de Leydig este parâmetro apresentou valores médios maiores do que a unidade, porém, relativamente próximos dela. Isto sugere que o núcleo e o citoplasma destas células possuem contorno que se assemelha ao de um círculo.

Observando a figura 5 nota-se que o citoplasma das espermatogônias fica relativamente mais irregular à medida que os gatos envelhecem. Acredita-se que estes dados possam servir como subsídios em estudos mais detalhados na área de oncologia em animais com suspeitas de tumores fazendo analogia com os dados de Watanabe et al (1997) que constataram heterogeneidade nuclear de células epiteliais ovarianas, caracterizada por altos valores do fator de forma e

núcleos gigantes. Afirmaram que esta característica pode significar recorrência de adenocarcinoma ovariano em mulheres.

Neste mesmo sentido, Yin e Gu (2002) ao estudarem tumores epiteliais ovarianos em mulheres calcularam fator de forma, área e perímetro nucleares de células epiteliais e afirmaram que estes valores colaboraram na triagem das pacientes, no diagnóstico e prognóstico destas neoplasias.

Diante do exposto, estes dados poderão colaborar com profissionais das áreas de histologia, morfologia e reprodução de gatos domésticos além de cooperar como modelo experimental para outros felinos. Porém, estudos ulteriores sobre este assunto devem ser explorados para incrementar a qualificação dos profissionais desta área e assim contribuir diretamente com a saúde dos gatos domésticos.

IV – CONCLUSÕES

Considerando os resultados obtidos nesta pesquisa, pode-se concluir que:

- A espessura da túnica albugínea, a altura do epitélio seminífero, os valores médios do perímetro, área, diâmetros máximo e mínimo do núcleo e citoplasma das espermatogônias e células de Leydig não são idade-dependentes;
- Animais mais velhos possuem maior irregularidade das espermatogônias;
- O tamanho celular nos animais de 2 a 4 anos foram sempre maiores em relação às outras faixas etárias, o que talvez possa explicar o melhor desempenho reprodutivo neste período de idade.

V - REFERÊNCIAS*

COSTA, D. S.; PAULA, T. A. R.; MATTA, S. L. P. Cat, Cougar and Jaguar Spermatogenesis: a Comparative Analysis. **Brazilian Archives of Biology and technology**, Curitiba, v. 49 p. 725-731, 2006.

BACHA JR., W. J.; BACHA, L. M. Sistema reprodutor masculino. In: _____. **Atlas colorido de histologia veterinária**. 2. ed. São Paulo: Roca, 2003. p. 335-336.

BANKS, W. J. Sistema reprodutor masculino. In: _____. **Histologia Veterinária Aplicada**, São Paulo: Manole, 1992. p. 546-556.

DYCE, K. M.; SACK, W. O., WENSING, C. J. G. O aparelho urogenital In: _____. **Tratado de anatomia veterinária**, Rio de Janeiro: Elsevier, 2004, p. 181-188.

ELCOCK, L. H.; SCHONING, P. Age-related changes in the cat testis and epididymis. **American Journal Veterinary Research**, Schaumburg v. 45, p. 2380-2384, 1984.

EVERITT, B. S.; DER, G. **A handbook of statistical analyses using SAS**. Washington: Chapman, 1996.

FOSSUM, T. W. et al Cirurgia do trato reprodutivo masculino. In: _____. **Cirurgia de pequenos animais**. São Paulo: Manole, 2002. p. 582-584.

FRANÇA, L. R.; GODINHO, C. L. Testis morphometry, seminiferous epithelium cycle length and daily sperm production in domestic cats (*Felis catus*). **Biology of Reproduction**, Madison, v. 68; p. 1554-1561, 2003.

* (Associação Brasileira de Normas Técnicas – ABNT/ agosto 2002)

GARNER, D. L. e HAFEZ, E. S. E. Espermatozóides e Plasma seminal. In: _____. **Reprodução animal**, 7 ed., São Paulo: Manole, 2004. p. 97-106.

HAFEZ, E. S. E.; HAFEZ, B. Anatomia da reprodução masculina. In: _____. **Reprodução Animal**. 7. ed. São Paulo: Manole, 2004. p. 3-12.

HIB, J. Sistema reprodutor masculino. In: _____ **Di Fiore Histologia Texto e Atlas**. Rio de Janeiro: Guanabara Koogan, 2003. p. 382-389.

HOSHINO, P et al Morfometria dos túbulos seminíferos e ductos epididimários de cães e gatos provenientes de cirurgia de castração. **Biotemas**, Florianópolis, 15 (1), p 97-110, 2002.

JOHNSON, C.A. Male reproduction and disorders of the male reproductive tract. In: SHERDING, R. G. **The cat diseases and clinical management**. Pennsylvania: W.B. Saunders Company, 2 ed., v. 2, 1994, p. 1847-1853.

JUNQUEIRA, L. C.; CARNEIRO, J. Aparelho reprodutor masculino. In: _____. **Histologia básica**. Rio de Janeiro: Guanabara Koogan, 10 ed., 2004. p. 414-430.

MOREIRA, C. F. **Classificação morfométrica e contagem de folículos ovarianos e recuperação embrionária de gatas domésticas (*Felis catus*) suplementadas com taurina**. 2005, 36f Dissertação (Mestrado em Clínica e Cirurgia Veterinária) Universidade Federal de Uberlândia, Uberlândia, 2005.

NASCIMENTO, E. F.; SANTOS, R. L. Patologia da bolsa escrotal e dos testículos. **Patologia da reprodução dos animais domésticos**. Rio de Janeiro: Guanabara Koogan, 2 ed., 2003, p. 94.

NEUBAUER, K et al Quantity rather than quality in teratospermic males: a histomorphometric and flow cytometric evaluation of spermatogenesis in the

domestic cat (*Felis catus*). **Biology of Reproduction**, Madison, v. 71, p. 1517-1524, 2004.

OLIVEIRA, E. C. S. **Esterilização de cães com injeção intratesticular de solução à base de zinco**. 2007. 89 f. Tese (Doutorado em Reprodução Animal) – Escola de Veterinária – Universidade Federal de Minas Gerais, Belo Horizonte, 2007.

SÁNCHEZ, B. et al Histological study of Leydig cells in the cat from birth to sexual maturity. **Journal of Reproduction and Fertility**: Colchester, v. 47, p. 349-353, 1993.

SIEMIENIUCH, M. J.; WOCLAWEK-POTOCKA, I. Morphological features of the seminiferous epithelium in cat (*Felis catus*, L. 1758) testes. **Journal of Reproduction and Development**: Danvers, v. 53, n. 5, p. 1125-1130, 2007.

SILVA, C. A. O. et al Aspectos histológicos e morfométricos dos testículos de gatos domésticos (*Felis catus*). **Pesquisa Veterinária Brasileira**: Rio de Janeiro, v. 29, n. 4, p. 321-316, 2009.

SOARES, J. M. et al Histomorfometria de testículos de gatos (*Felis doméstica*) utilizando-se três diferentes fixadores. **Bioscience Journal**. Uberlândia, v. 22, n. 1p. 175-181, 2006.

TSUTSUI, T. et al Development of spermatogenic function in the sex maturation process in male cats. **Theriogenology**, Stoneham, v.66; n. 9; p. 1125-1127, 2004.

WATANABE, A et al Prognostic significance of nuclear morphometry in patients with stage I clear cell adenocarcinoma of the ovary P83.60. **Acta Obstetricia et Gynecologica Scandinavica**, Stockholm, v.76, p. 46, 1997.

YANG, B.; HEATH, J. W. Sistema reprodutor masculino. In: _____. **Histologia Funcional**. Rio de Janeiro: Guanabara Koogan, 4. ed. 2001. p. 328-335.

YIN, T. J. and GU, M. J. Diagnosis and prognosis of ovarian epithelial tumor with morphometry. **Aizheng**: Taiwan, v. **21**, p. 781-784, 2002.

Livros Grátis

(<http://www.livrosgratis.com.br>)

Milhares de Livros para Download:

[Baixar livros de Administração](#)

[Baixar livros de Agronomia](#)

[Baixar livros de Arquitetura](#)

[Baixar livros de Artes](#)

[Baixar livros de Astronomia](#)

[Baixar livros de Biologia Geral](#)

[Baixar livros de Ciência da Computação](#)

[Baixar livros de Ciência da Informação](#)

[Baixar livros de Ciência Política](#)

[Baixar livros de Ciências da Saúde](#)

[Baixar livros de Comunicação](#)

[Baixar livros do Conselho Nacional de Educação - CNE](#)

[Baixar livros de Defesa civil](#)

[Baixar livros de Direito](#)

[Baixar livros de Direitos humanos](#)

[Baixar livros de Economia](#)

[Baixar livros de Economia Doméstica](#)

[Baixar livros de Educação](#)

[Baixar livros de Educação - Trânsito](#)

[Baixar livros de Educação Física](#)

[Baixar livros de Engenharia Aeroespacial](#)

[Baixar livros de Farmácia](#)

[Baixar livros de Filosofia](#)

[Baixar livros de Física](#)

[Baixar livros de Geociências](#)

[Baixar livros de Geografia](#)

[Baixar livros de História](#)

[Baixar livros de Línguas](#)

[Baixar livros de Literatura](#)
[Baixar livros de Literatura de Cordel](#)
[Baixar livros de Literatura Infantil](#)
[Baixar livros de Matemática](#)
[Baixar livros de Medicina](#)
[Baixar livros de Medicina Veterinária](#)
[Baixar livros de Meio Ambiente](#)
[Baixar livros de Meteorologia](#)
[Baixar Monografias e TCC](#)
[Baixar livros Multidisciplinar](#)
[Baixar livros de Música](#)
[Baixar livros de Psicologia](#)
[Baixar livros de Química](#)
[Baixar livros de Saúde Coletiva](#)
[Baixar livros de Serviço Social](#)
[Baixar livros de Sociologia](#)
[Baixar livros de Teologia](#)
[Baixar livros de Trabalho](#)
[Baixar livros de Turismo](#)