AUTARQUIA ASSOCIADA À UNIVERSIDADE
DE SÃO PAULO

EFEITOS DO Er:YAG LASER NA CIRURGIA PERIAPICAL MICROSCOPIA ELETRÔNICA DE VARREDURA

JOSÉ AUGUSTO DE SOUZA NEGRÃO

Dissertação apresentada como parte dos requisitos para obtenção do Grau de Mestre Profissional na área de Lasers em Odontologia.

Orientador:
Prof. Dr. José Luiz Lage Marques
Co-Orientador:
Prof. Dr. Wagner de Rossi

São Paulo
2001

Livros Grátis

http://www.livrosgratis.com.br

Milhares de livros grátis para download.

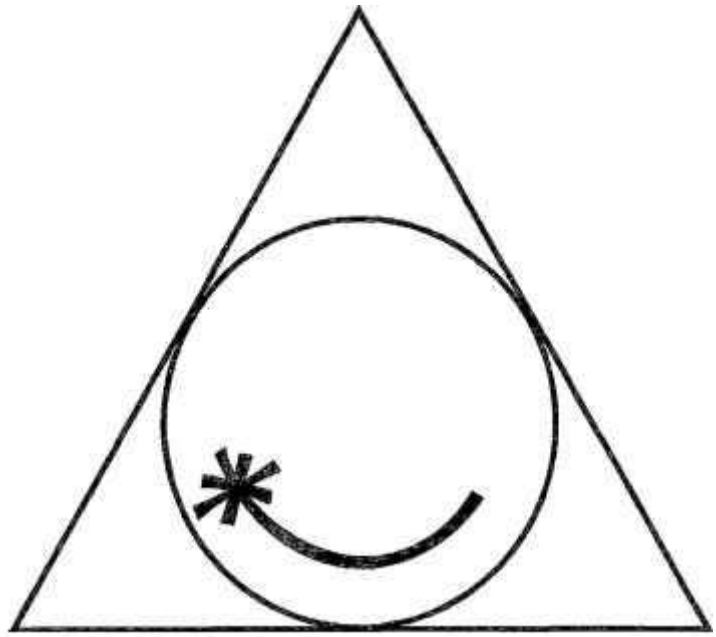

MESTRADO PROFISSIONALIZANTE DE LASER EM ODONTOLOGIA

INSTITUTO DE PESQUISAS ENERGÉTICAS E NUCLEARES
UNIVERSIDADE DE SÃO PAULO
FACULDADE DE ODONTOLOGIA

EFEITOS DO Er:YAG LASER NA CIRURGIA PERIAPICAL MICROSCOPIA ELETRÔNICA DE VARREDURA

JOSÉ AUGUSTO DE SOUZA NEGRÃO

Dissertação apresentada ao Instituto de Pesquisas Energéticas e Nucleares como parte dos requisitos para obtenção do Grau de Mestre na área de Lasers em Odontologia.

Orientador: Prof. Dr. José Luiz Lage-Marques (FOUSP)
Co-Orientador: Prof.Dr. Wagner de Rossi (IPEN)

São Paulo
2001

IPEN
LIVRO
Nº 22282
BIBLIOTECA

COMISSÃO NACIONAL DE ENERGIA NUCLEAR/SP IPEN

DEDICATÓRIA

A

Heitor, Ruth e Márcia, João Alberto, João Renato, Luiz Fernando,

Jalille, Emir, Ivana, Felipe, Cristina, Ricardo,Lucy, Liliana, Fausto,

Luiz Felipe, José Augusto (Zezé), Renata,

e Ivany,

minha maravilhosa Família!

Ao Amigo Jesus Cristo, companheiro inseparável...

AGRADECIMENTOS

Ao meu orientador, Prof. Dr. José Luiz Lage Marques, pelo carinho e paciência com que me acolheu durante todo meu trabalho.

Aos amigos do IPEN, pela amizade e interesse em repartir conhecimentos, em especial ao Prof. Dr. Wagner de Rossi, a quem faço portador do meu reconhecimento e gratidão.

Aos Prof. Dr. Nilson Dias Vieira, Prof. Dr. Carlos de Paula Eduardo, Profa. Dra. Denise Zezell, de cujo empenho nasceu o Mestrado Profissionalizante "Lasers em Odontologia"..

Ao Fernando, Cida e Sandra, pelo apoio e incentivo junto ao IPEN e FOUSP.

À 1ª. Turma do MPLO que irmanados num convivo alegre sedimentaram amizades que me seguirão por toda vida.

Ao Alexandre Sznajder, brilhante colega, a quem tenho o privilégio de chamar amigo.

À Maria Claudia Silveira e Rubens Guimarães Filho pela franca amizade.

Ao amigo Abílio Albuquerque Maranhão Moura, exemplo de Professor e humilde colega.

Ao Prof.Dr. Bruno König Jr., meu "pai adotivo" na vida acadêmica, que sempre me encorajou na busca de novos conhecimentos...

COMISSÃO NACIONAL DE ENERGIA NUCLEAR/SP IPEN

SUMÁRIO

LISTA DE FIGURAS
LISTA DE ABREVIATURAS E SIGLAS
RESUMO
ABSTRACT
1. INTRODUÇÃO 1
2. REVISÃO DA LITERATURA 3
2.1 – DO TRATAMENTO ENDODÕNTICO 3
2.2 – REFLEXÃO SOBRE PERSISTÊNCIA DAS LESÕES PERIRADICULARES 9
2.3 – REFLEXÃO SOBRE O EMPREGO DA IRRADIAÇÃO LASER . 13
3. PROPOSIÇÃO 26
4. MATERIAIS E MÉTODOS 27
4.2 – MATERIAL 27
4.2 – LASER DE ER: YAG 28
4.2.1 – CARACTERÍSTICAS DO APARELHO 28
4.2.2 – PROTOCOLO DE UTILIZAÇÃO 29
4.2.3 – PROTOCOLO ESTABELECIDO PARA PESQUISA 29
4.3 METOLOGIA PARA AVALIAÇÃO DE RESUSTADOS 29
4.4 ANÁLISE DAS OBSERVAÇÕES MICROSCOPIA ELETRÔNICA DE VARREDURA 30
5. RESULTADOS 31
6. DISCUSSÃO 32
7. CONCLUSÕES 37
ANEXO
8. REFERÊNCIAS 44

LISTA DE ABREVIATURAS E SIGLAS

Ho:YAG – Hólmio:ítrio-Alumínio-Granada

Er:YAG – Érbio: ítrio-Alumínio-Granada

Nd:YAG – Neodímio: ítrio-Alumínio-Granada

CO_2 – Dióxido de Carbono

μm – micrometro

mm – milímetro

cm^2 – centímetro quadrado

ms – milisegundo

W – Watt

J – Joule

mJ – milijoule

Hz – Hertz

% - porcentagem

°C – grau Celsius

s - segundo

OMISSÃO NACIONAL DE ENERGIA NUCLEAR/SP IPEN

LISTA DE FIGURAS

Figura 1- Painel de Controle do Er:YAG Laser KaVoKEY 1

Figura 2- Detalhe da ponta 2051do Er:YAG Laser KaVoKEY 1

Figuras 3 e 4- Corpos de prova: fase de preparação para análise de resultados 2

Figura 5- Gráfico dos Principais Cromóforos de Tecidos Biológicos 3

Figura 6- Aspectos da morfologia da dentina e material obturador..... 4

Figuras 7- Amostras experimentais analisadas em microscopia eletrônica de varredura:..... 5

Figura 7 a : aspecto do ápice dental na magnificância de 20 X evidenciado o canal principal 5

Figura 7 b : aspecto do coto apical na magnificância de 20 X mostrando trincas na massa dentinária resultantes do preparo para análise em microscopia eletrônica de varredura..... 5

Figuras 7 c / 7 d : morfologia dentinária do ápice dental e do coto radicular, na magnificância de 500 X, mostrando superfícies sem carbonização e ausência de "smear layer"..... 5

Figuras 7 e / 7 f : morfologia dentinária do ápice e do coto radicular, mostrando textura rugosa compatível com ablação e, ausência de túbulos dentinários. 5

Figuras 8- Imagens para ambos os grupos experimentais nas magnificâncias: 20X, 500X e 1000X, cujos parâmetros de corte foram fixados, para o Er:YAG laser KaVoKEY: 350 mJ / 4 Hz 6

Figura 8 a, 8 b e 8 c- Amostra colhida *in vitro* 6

Figura 8 d, 8 e e 8 f- Amostra colhida *in vivo*..... 6

RESUMO

Efeitos do Er:YAG Laser na cirurgia periapical - Estudo em microscopia eletrônica de varredura

Dentre as inúmeras afecções que acometem a cavidade oral, os processos infecciosos de origem dental tem seu particular espaço já de há muito estudados, sendo a endodontia a principal maneira de resolução destes. Quando o tratamento endodôntico por qualquer razão falha existe a recorrência da lesão e, muitas vezes, é necessária a intervenção cirúrgica na área do periápice dental; porém, nem sempre este procedimento é suficiente para sanar problema. Nos últimos anos o advento do uso dos Lasers de alta intensidade tem despertado o interesse nas mais diversas áreas da Medicina e Odontologia. Estudos têm sido realizados sobre os efeitos do Er:YAG Laser nas estruturas de esmalte e dentina, analisando sua capacidade de corte e esterilização e, seu uso como coadjuvante nas cirurgias do periápice. Este trabalho observou a estrutura da dentina e, dos túbulos dentinários, especialmente na área do terço apical radicular, quando submetidos a uma determinada irradiação do Er:YAG Laser (2,94 µm, 350 mJ e 4 Hz) e, comparou o comportamento entre as amostras colhidas de dentes humanos *in vitro* e *in vivo*. Nas condições deste estudo, não houve, alteração morfológica nas ultra-estruturas analisadas e, constatou-se, raros túbulos dentinários, áreas isentas de "smear layer" e sem carbonização.

COMISSÃO NACIONAL DE ENERGIA NUCLEAR/SP IPEN

ABSTRACT

Effects of the Er:YAG Laser on Periapical Surgery - A Study in Scanning Electronic Microscopy

Among the innumerous diseases that attack the oral cavity, infectious processes with a dental origin hold their own space and have been much studied; with the result that endodontics is the principle means of resolution. When the endodontic treatment fails, for whatever reason, there is a reoccurrence of the lesion and many times surgical intervention is necessary in the area of the dental *periapex*; however, this process is not always sufficient to solve the problem. In recent years the advent of the use of high intensity lasers has awakened the interest of very diverse areas of Medicine and Odontology. Studies have been done on the effects of the Er:YAG Laser on enamel and dentin, analyzing its capacity to cut and sterilize and its use as a co adjuvant in periapical surgeries. This study observed the structure of the dentin and the dentinal *tubule*, specifically in the area of the apical roots, when it was submitted to a determined exposure of Er:YAG Laser (2,94 um, 350 mJ e 4Hz) and compared the reaction on samples gathered of human teeth *in vitro and in vivo*. Under the conditions of this study, there were no morphological alterations in the ultra-structures analyzed; rare dentinal *tubuli*, areas without a smear layer and without carbonization were observed.

1 - INTRODUÇÃO

O avanço da terapia endodôntica tem reduzido sobremaneira o número de fracassos, sendo possível, na maioria das vezes, o retratamento como forma de solucionar lesões que tenham permanecido refratárias à primeira tentativa.

O objetivo do tratamento é a desinfecção do sistema endodôntico e, o selamento deste para impedir que ocorra penetração de microrganismos ou seus produtos para o interior dos canalículos dentinários e tecidos periapicais e assim, promover a desinfecção e o vedamento do canal radicular em toda a sua extensão.

Todavia, persistem ainda alguns casos em que esgotados todos os meios para reparação, a apicectomia apresenta-se como única forma de saneamento apical e salvamento do dente doente. Este recurso, porém, nem sempre é suficiente para solucionar o problema, pois a microbiota da área pode produzir recidiva no foco infeccioso. A cirurgia periapical é realizada para a curetagem do ápice dental e remoção do tecido patológico, associada à remoção do ápice radicular infectado ou danificado e, se necessário, retro-obturado para evitar a comunicação entre o sistema do canal radicular com os tecidos periapicais. Fatores primordiais que concorrem para o sucesso da cirurgia são: a desinfecção e o selamento apical que proporciona o vedamento dos túbulos dentinários nesta região, impedindo a infiltração destes microrganismos e seus produtos, evitando assim, a recidiva da lesão periapical.

A técnica tradicional da apicectomia consiste em remover a porção apical com o auxílio de instrumentos rotatórios (alta ou baixa rotação), com

OMISSÃO NACIONAL DE ENERGIA NUCLEAR/SP IPEN

broca diamantada ou carbide, sob refrigeração de spray de água, e fazer um bisel na superfície apical seguida da preparação de uma pequena retro-cavidade no canal, para retenção de um material obturador.

Esta técnica promove ranhuras na dentina e magma dentinário na região do corte apical, em razão do uso da broca. Desta forma a superfície do corte fica irregular, assim como, dependendo da inclinação do bisel, um maior número de túbulos dentinários ficam abertos, assim, há maior possibilidade de nova contaminação da região apical.

O Er:YAG Laser tem se mostrado uma excelente ferramenta coadjuvante no tratamento endodôntico tradicional não só como auxiliar direto no procedimento operatório, reduzindo a níveis bem próximos a zero o número de bactérias do conduto, bem como, instrumento de corte e esterilização do coto apical para ações invasivas, como as apicectomias, curetagens apicais e desinfecção apical.

No afã de auxiliar ao iniciante no uso do Laser, assim como ao pesquisador, buscou-se, após uma revisão da literatura recente, obedecer a critérios de consenso para aplicação de uma metodologia simples, para corroborar com os experimentos já relatados por outros pesquisadores e, que possam ser repetidos sem dificuldades, desde que sejam observados os mesmos parâmetros utilizados.

Sendo assim, estudo deste tema tem por objetivo contribuir com o desenvolvimento de novas técnicas e procedimentos cirúrgicos, bem como o emprego de nova tecnologia para o controle da doença apical e periapical.

2 - REVISÃO DA LITERATURA

2.1 Do tratamento endodôntico

A polpa é formada por tecido conjuntivo indiferenciado, de origem mesenquimatosa, extremamente vascularizado, inervado e rico em células imunologicamente competentes. Por ser limitada por paredes inelásticas de dentina, este tecido se torna extremamente fragilizado frente a agressores, quer de natureza química, física e bacteriana. A participação dos microrganismos nos processos inflamatórios pulpares os torna importantes agentes patogênicos, da cavidade pulpar e periápice. Ao contrário da cavidade oral, a polpa e os tecidos periradiculares, são áreas normalmente livres de bactérias sendo, a presença de microrganismos, sugestiva de doença. A contaminação do sistema de canais radiculares pode ocorrer através dos túbulos dentinários, da cavidade de cárie, da membrana periodontal, pela corrente sangüínea e pela extensão de outros dentes infectados. Microrganismos podem utilizar os túbulos dentinários para atingirem a polpa a partir do aumento da lesão cariosa no sentido centrípeto ou, durante os preparos cavitários.

A desinfecção do sistema de canais radiculares constitui, indubitavelmente, um dos principais objetivos da terapia endodôntica. Sabe-se, de fato, que tal intento somente será alcançado desde que sejam acatadas escrupulosamente as regras norteadoras do preparo cirúrgico associado à escolha judiciosa de técnicas coadjuvantes para se lograr a sanificação (AUERBACH, 1953; PAIVA; ANTONIAZZI, 1973; MOURA et al.1978; MOURA 1985).

No que tange à infecção, sabe-se que as bactérias localizam-se no canal e penetram em maior ou menor profundidade na massa dentinária.

Em relação ao tratamento do dente despolpado, cumpre observar que diferenças de situação ocorrem nestes dentes, se comparados àqueles portadores de polpa viva, onde GROSSMAN (1960), indaga entre outros quesitos: Em que porcentagem de casos o canal de dentes despolpados apresenta infecção quando comparado ao dos dentes com vitalidade? Qual a extensão do processo infeccioso na dentina? Qual a principal diferença no tratamento dos dentes despolpados? Considera-se ainda, a ocorrência da lesão periradicular, resultante das alterações patológicas presentes no canal, tendo em vista sua incidência, inter-relação com alterações de ordem geral e local, e a possibilidade de cura pela simples intervenção endodôntica. Assim, as principais alterações patológicas que acometem a polpa e os tecidos periradiculares são de natureza inflamatória, cuja resposta, varia conforme o tipo e a intensidade da agressão. Tendo os microrganismos como os principais agentes etiológicos da doença pulpar, sabe-se que estes podem alcançá-la de várias maneiras, sendo a cárie dental a mais comumente observada na prática clínica.

A preservação do elemento dental diz respeito à manutenção da integridade morfofuncional do aparelho mastigatório, cujas estruturas, relacionam-se, anatomicamente, a órgãos importantes e, fisiologicamente, a toda dinâmica do aparelho digestivo (PESCE, 1979).

Deste modo, as medidas de preservação são, de um lado, puramente preventivas, no sentido de manter a estabilidade anatômica e funcional do órgão dental e, de outro, curativas, visando o controle, ou mesmo, a eliminação das alterações patológicas que porventura possam vir a injuriar esse tecido. Deve-se ainda considerar o relacionamento do canal com as estruturas vizinhas, como o periodonto, principalmente pelo rompimento do equilíbrio vital entre polpa e tecido periodontal. Claro está, que a validade do tratamento repousa no conhecimento das causas, do mecanismo, das conseqüências e da cura das alterações patológicas presentes, quando da

instituição da terapêutica, cirúrgica ou medicamentosa, quer em dentes vitais ou despolpados.

ALLARD et al. (1979), inoculando microrganismos em pré-molares pulpectomizados, conseguiram novamente isolá-los de dentes controle, não infectados, mas também previamente pulpectomizados, decorrido o período de 28 a 120 dias de experimentação.

MÖLLER et al. (1981), usando macacos como modelo de estudo, avaliaram a possibilidade de tecidos pulpar necrosados se manterem estéreis durante um período de 6 a 7 meses, concluindo que o risco dos canais se infectarem, incluindo a via hematogênica, era mínima.

Por outro lado, os microrganismos a partir de dentes infectados e em conseqüência da contigüidade tecidual, chegariam até o canal principal ou mesmo, canais laterais, se localizando na polpa desses dentes sadios.

SUNDQVIST (1992, 1994) ressalta que apesar de aproximadamente 300 espécies microbianas terem sido isoladas da cavidade oral, apenas entre 1 e mais de 12 espécies tem sido detectadas nos processos infecciosos endodônticos.

Sabe-se que a maioria das infecções endodônticas é mista e de etiologia polimicrobiana, com predomínio de anaeróbios estritos. Até o momento, não foi possível definir o papel de um microrganismo específico na patogênese das alterações pulpares e perirradiculares.

MOURA et al. (1992) analisando a porção apical de dentes extraídos, com polpa mortificada, cujas coroas se apresentavam em contato com o meio bucal, puderam verificar que em 56 dentes que apresentavam lesão periradicular, discernível radiograficamente, 44 deles – 78,57% apresentavam anatomia apical com ramificações. Por outro lado, de 52 dentes que não apresentavam tais achados radiográficos, em 28 – 53,8%, mostraram somente o canal principal sem ramificações.

Um desequilíbrio ecológico dentro do canal causado por problemas operatórios pode, precipitar a proliferação de microrganismos resistentes que estavam sendo inibidos na população microbiana inicial que colonizava o sistema de canais radiculares. Em determinadas situações, a infecção já

COMISSAO NACIONAL DE ENERGIA NUCLEAR/SP IPEN

pode estar localizada nos tecidos perirradiculares. (SIQUEIRA Jr. et al. 1997).

Uma infecção secundária é causada por microrganismos que adentram o canal durante a intervenção endodôntica, por falhas na manutenção da cadeia asséptica, ou entre as sessões do tratamento.

Microrganismos não presentes na infecção endodôntica primária podem ser veiculados para o canal durante a execução do tratamento endodôntico, em situações onde há a presença de placa bacteriana, ou remanescente de cárie na coroa dental; ou não utilização de isolamento absoluto; ou manuseio do instrumental endodôntico sem cuidados de assepsia ou, emprego de soluções irrigadoras ou outras substâncias com potencial contaminante (soro fisiológico, água destilada, ácido cítrico, etc.). Entre as consultas do tratamento, microrganismos podem também adentrar e se instalar no canal radicular quando houver microinfiltração pelo material selador temporário, ocorrer perda do selador temporário, fratura coronária ou dente aberto para drenagem (LOPES e SIQUEIRA Jr., 1999).

Em alguns casos, o desenvolvimento ou a persistência de sinais e/ou sintomas durante ou após a execução da terapia endodôntica, indica a permanência de uma infecção instalada ou associada ao sistema de canais radiculares. Tal infecção pode ser causada por microrganismos que sobrevivem aos procedimentos intracanais de desinfecção – *infecção persistente*, ou que vieram a infectar o canal radicular durante ou após o tratamento endodôntico – *infecção secundária*. Estes casos representam um problema que pode, ou retardar a conclusão do tratamento ou, indicar um fracasso (LOPES e SIQUEIRA Jr., 1999).

Uma infecção pulpar de longa duração permite que bactérias se propaguem para todo o sistema de canais radiculares, se estabelecendo em locais cujo acesso aos procedimentos endodônticos de combate à infecção torna-se extremamente dificultado. Estes locais incluem ramificações, delta apical, istmos, reentrâncias e túbulos dentinários.

Na grande maioria das vezes, uma infecção persistente do canal radicular é resultante de um preparo químico-cirúrgico e de uma medicação

intracanal inadequados. Entretanto, em determinadas situações, a despeito de procedimentos corretos, pode persistir uma infecção. Microrganismos causando tal tipo de infecção usualmente estão presentes em áreas do canal inacessíveis aos procedimentos de desinfecção; são resistentes aos agentes químicos, ou estes agentes são neutralizados pelas condições ambientais na região do canal onde os microrganismos estão alojados (LOPES e SIQUEIRA Jr., 1999).

A intensidade de uma resposta inflamatória pulpar, em uma lesão cariosa, depende da profundidade da invasão bacteriana e, das alterações de permeabilidade dentinária decorrentes desta lesão. Estabelecida assim à infecção pulpar, a invasão de bactérias e seus produtos para a intimidade do canal radicular, induzirão inevitavelmente alterações patológicas nos tecidos apicais, sendo sua intensidade, decorrência direta da quantidade e virulência dos microrganismos (LOPES e SIQUEIRA Jr., 1999).

Sabedores da importância, de que se obtenha o processo de cura no menor lapso de tempo, da eliminação ou mesmo da inativação do microrganismo no interior do complexo radicular, vários pesquisadores, vêm estudando fármacos e, principalmente desenvolvendo técnicas novas, na tentativa de lograr tal efeito, sem, contudo, lesar tecidos vivos periradiculares. Neste prisma, LEVY (1992) salienta que o uso do Nd:YAG laser em endodontia tem apresentado vantagens sobre as técnicas convencionais, no preparo e desinfecção do canal radicular, de tal sorte que o tempo de instrumentação é significativamente reduzido, não apresentando raspas de dentina e camada residual de magma, com fechamento parcial ou total dos túbulos dentinários.

DAHLÉN, MÖLLER (1991) e SIQUEIRA Jr. (1997) sugerem que a invasão bacteriana somente ocorre quando a espessura da dentina atinge no máximo, 0,2 mm entre os limites cárie/tecido pulpar.

A exposição pulpar direta, de origem traumática, iatrogênica ou mesmo pela cárie, coloca a polpa em contato com os microrganismos da cavidade oral. Através da membrana periodontal microrganismos, do sulco gengival, podem atingir a cavidade pulpar, utilizando o forame apical ou

canais laterais que comunicam a polpa com o periodonto lateral. Tal condição fica mais evidente a partir da migração do epitélio juncional durante a formação de bolsa periodontal. Salientam DAHLÉN; MÖLLER (1991) que microrganismos como a *Weionella* e *Selenomonas*, periodontopatogênicos, apresentam capacidade de locomoção e condições ecológicas tais que, as permitam chegar até a polpa e colonizá-la. A contaminação pulpar via hematogênica, está na dependência de bacteremias ou mesmo septicemia do hospedeiro. Tal fenômeno é denominado anacorese, que é definido como a localização de microrganismos em áreas do hospedeiro que apresentem, previamente, resistência diminuída, favorecendo os mecanismos de fixação e colonização.

A etiologia polimicrobiana é sem dúvida alguma incontestada (LOPES e SIQUEIRA Jr. 1999). Neste aspecto, ressalta SIQUEIRA Jr. (1997), que mais de 100 espécies bacterianas diferentes, muitas potencialmente patogênicas, têm sido isoladas de canais radiculares infectados, usualmente em combinações de quatro a sete espécies, com grande prevalência de anaeróbios estritos.

SIQUEIRA Jr. et al. (1998) avaliaram a patogenicidade de bactérias anaeróbias estritas ou facultativas comumente isoladas de infecções endodônticas. O estudo consistiu na observação da formação de abscessos após a inoculação de diferentes espécies bacterianas no tecido subconjuntivo de camundongos. Os resultados demonstraram que várias espécies foram patogênicas em cultura pura: *Porphhyiromonas gingivalis*, *Fusubacterium nucleatum*, *Fusobacterium necrophorum*, *Propionibacterium acnes*, *Propionibacterium magnus*, *Streptococcus sanguis*, *Sstreptococcus anginosus*, *Enterococcus faecalis* e *Actinomyces naeslundi*, que uma vez presentes no canal radicular, têm potencial de induzir o desenvolvimento de lesões periradiculares.

Assim, na dinâmica da infecção endodôntica, anaeróbios estritos são invasores secundários. Nos estágios iniciais, bactérias facultativas prevalecem, sendo que sete dias após o estabelecimento da infecção, 50% da microbiota já são anaeróbios. Em cerca de três meses, a proporção de

anaeróbios chega a 85%, após seis meses, estes constituem mais de 90% dos isolados. Esta proporção é ainda maior quando se considera apenas o terço apical do canal radicular (FABRICIUS et al., 1982).

As alterações dinâmicas que ocorrem na microbiota endodôntica são o resultado das alterações da tensão de oxigênio e do tipo de nutriente disponível. No início, predominam os facultativos que metabolizam carboidratos. Nas fases tardias, há o predomínio de anaeróios estritos, que utilizam aminoácidos e pepetídeos como principal fonte de energia. Estabelecidas no canal radicular, bactérias anaeróbias adquirem nutrientes dos fluidos teciduais, dos tecidos degenerados e de produtos oriundos do metabolismo de outras células bacterianas (LOPES e SIQUEIRA Jr., 1999).

2.2 Reflexão sobre a persistência das Lesões periradiculares

Um dos assuntos mais controversos em Endodontia é a possibilidade de lesões perirradiculares crônicas, como granuloma e cisto, serem infectadas ou não.

Já FISH (1939), em estudo das alterações periapicais,demonstrou que o corpo do granuloma é livre de microrganismos, e que estes ficam confinados na zona de infecção, isto é no canal radicular.

KRONFELD e BOYLE (1955), afirmaram que um granuloma perirradicular é um local onde bactérias são destruídas e não onde possam se estabelecer e sobreviver.

Entretanto, os resultados de vários estudos tendem a demonstrar o contrário. Já em 1938 BURKET, relatou a ocorrência de culturas positivas em 49% das lesões por ele estudadas, assim também GROSSMAN (1959), encontrou bactérias em 15% de material colhido de granulomas.

SHOVELTON e SIDAWAY (1960) ressaltando a necessidade do conhecimento da presença de microrganismos no interior do canal, a fim de selecionar o agente antibacteriano ideal, constataram que de 147 dentes portadores de polpa mortificada, 110 evidenciaram cultura positiva.

Por sua vez, CHIRNSIDE (1961) constatou, em cortes histológicos de dentina radicular submetidos a coloração pelo método de Gram, a presença de microrganismos no interior dos canalículos dentinários.

Para mais, no que respeita a distribuição de bactérias ao longo da parede dentinária SHOVELTON (1964) analisou 97 dentes com polpa mortificada, verificando, em 79 destes, contaminação e, em 61, a presença das mesmas ao longo dos túbulos dentinários circunjacentes.

GIER e MITCHELL (1968) após provocarem irritação, variando a intensidade e a natureza, em dentes de cães, injetaram bactérias marcadas na corrente sangüínea desses animais, detectando-as posteriormente no tecido pulpar, verificando que a reação inflamatória foi proporcional a injúria provocada.

Embora estes trabalhos viessem a questionar a esterilidade de lesões perirradiculares crônicas, somente a partir do fim da década de 80, com a publicação de estudos sérios e bem conduzidos, a discussão foi reaberta.

Em 1987, TRONSTAD et al. investigaram as condições bacteriológicas de oito lesões perirradiculares que foram refratárias ao tratamento endodôntico convencional, observando que bactérias estavam presentes em todas lesões. Duas lesões continham apenas anaeróbios estritos e em outras cinco eles foram predominantes. O *Staphilococcus epidermides*, um anaeróbio facultativo, foi isolado de alguns casos, que segundo os autores, este microrganismo pode ter sido introduzido no canal, durante o tratamento endodôntico.

IWU et al. (1990) verificaram que 88% dos granulomas perirradiculares por eles examinados continham bactérias anaeróbias estritas e facultativas no seu interior.

TRONSTAD et al. (1990) relataram a presença de bactérias em 40 lesões refratárias ao tratamento endodôntico. Os mais isolados foram os bacilos produtores de pigmentos negros (*Porphyromonas* e *Prevotellas*). Foram isolados também, curiosamente: *Psedomonas aeruginosa*, aeróbio; *Candida albicans*, fungo; *Actinobacillus actinomycetemcomitans*; *Bacterioides fragilis*, um germe entérico.

COMISSAO NACIONAL DE ENERGIA NUCLEAR/SP IPEN

WAYMAN et al. (1992) realizaram avaliação bacteriológica e histológica de 58 lesões perirradiculares. As culturas foram positivas para a presença de bactérias em 51 espécimes (88%), sendo que o estudo histológico apenas evidenciou bactérias em 8 espécimes (14%). Com base nos resultados destes estudos, torna-se evidente que bactérias, mormente anaeróbias estritas, podem deixar o canal radicular infectado e adentrar os tecidos perirradiculares, sobrevivendo nestes e mantendo um processo infeccioso de difícil tratamento, principalmente por intermédio da terapia endodôntica convencional.

O recente desenvolvimento das técnicas para transporte, cultivo e isolamento de bactérias, em particular das anaeróbias estritas, permitiu uma revolução dos conceitos, relatando, freqüentemente, o isolamento de bactérias de lesões perirradiculares, principalmente daquelas refratárias terapia endodôntica (LOPES e SIQUEIRA Jr., 1999).

Em infecções de longa duração, com conseqüente estabelecimento de uma microbiota endodôntica definida (número) e dependendo das cepas bacterianas envolvidas (virulência), as defesas do organismo podem ser menos eficazes (resistência), permitindo assim o estabelecimento de uma infecção perirradicular. Nestes casos, bactérias podem estar localizadas no tecido necrosado adejacente ao forame apical; no cemento; na superfície radicular apical, algumas vezes em lacunas de reabsorção cementária; no corpo da lesão; em focos de necrose ou fibrose no interior da lesão (LOPES e SIQUEIRA Jr., 1999).

KIRYU et al. (1994) observaram a invasão do cemento periapical por anaeróbios estritos dos gêneros *Prevotella*, *Peptostreptococcus*, *Eubacterium* e *Fusobacterium*; que se localizavam aderidas ao cemento ou em seu interior.

FIGDOR et al. (1992) observaram que uma cepa de *Actimomyces israelii*, isolada de uma lesão perirradicular, pode formar colônias coesas, com grande número de células, escapando assim coletivamente da fagocitose.

Além disso, como a maior parte das infecções perirradiculares são mistas, pode haver co-agregação bacteriana, onde ocorre o reconhecimento

entre moléculas de superfície entre células bacterianas diferentes, com a formação de um grande agregado misto que confere função protetora contra a fagocitose. Por outro lado, bactérias alojadas em áreas de fibrose na lesão perirradicular podem ser protegidas do combate por células fagocíticas (LOPES e SIQUEIRA Jr., 1999).

A organização de bactérias em biofilmes pode permitir a evasão às defesas do hospedeiro e, assim, ser a causa de perpetuação de uma lesão perirradicular.

TRONSTAD et. al. (1990) verificaram a presença de biofilmes bacterianos adjacentes ao forame apical e colônias bacterianas localizadas dentro do granuloma, por meio de MEV.

O arranjo de biofilmes é uma das formas mais comuns em que microrganismos são observados na natureza, como por exemplo, encontrados na cavidade oral, são as placas bacterianas associadas à cárie dentária, à gengivite e às periodontites

O biofilme perirradicular é caracterizado como uma população de microrganismos aderidos a um substrato orgânico ou inorgânico, aderidos ao cemento e/ou à dentina na porção apical da raiz, externamente ao canal radicular, estando envolvida por seus produtos extracelulares, os quais formam uma matriz intermicrobiana. Quando presente, este tipo de arranjo bacteriano constitui uma infecção extraradicular, a qual pode ser a causa de fracasso do tratamento endodôntico convencional .

A principal questão referente ao tratamento do biofilme é que o profissional não tem recursos disponíveis para detectar a sua ocorrência em um determinado caso clínico, uma vez que não existem relatos referentes à incidência do biofilme perirradicular. É bastante provável que biofilmes estejam presentes em uma porcentagem muito baixa de casos, tendo em vista o elevado índice de sucesso da terapia endodôntica convencional. Embora existam várias suposições e propostas, o profissional deve estar ciente de que a única modalidade de tratamento eficaz disponível na atualidade para eliminar o biofilme perirradicular é representada pela cirurgia perirradicular (LOPES e SIQUEIRA Jr., 1999).

Todavia, como a infecção perirradicular somente é diagnosticada após a remoção do espécime, antes de fazer opção pela cirurgia o profissional deve buscar outras prováveis alternativas para se lograr sucesso no tratamento endodôntico.

Relatada as situações de infecção do canal radicular com provável contaminação futura dos tecidos perirradiculares, é imperioso que cada vêz mais se pesquise técnicas novas de sanificação, limpeza e desinfecção, do canal radicular, visando a cura e, conseqüentemente o restabelecimento do dente as condições normofuncionais a ele estabelecida.

2.3 Reflexão sobre o emprego da irradiação Laser

SEN e colab. (1995), através da MEV, revelaram que as bactérias penetram de 10 a 150 micrômetros dentro dos túbulos dentinários. Além dos canalículos dentinários, o endodonto comporta um sistema complexo de canais secundários, acessórios, laterais, delta apical e o canal principal (PUCCI e REIG 1944) Cumpre lembrar que, do ponto de vista estrutural, a dentina representa tecido calcificado entremeado por canalículos ou túbulos dentinários, cujo número varia de 30.000 a 70.000 por milímetro quadrado com distribuição gradual de diâmetro do centro para a periferia. Nas imediações do tecido pulpar esse diâmetro corresponde a 5 micrômetros enquanto, nas proximidades do esmalte, a 1 micrômetro (SELTZER e BENDER 1975).

Frente a este fato resulta inacessibilidade do instrumento a toda essa trama anatômica interna, do que decorre a necessidade do emprego de substâncias químicas ou outros métodos, no afã de promover a sanificação.

É de consenso entre os endodontistas que no preparo do canal radicular, deve-se associar ao uso dos instrumentos endodônticos, substâncias químicas, que além de facilitar o uso destes deve, entre outras propriedades, devido a sua tensoatividade, baixa tensão superficial, aumentar a permeabilidade da dentina no intuito de promover a limpeza e desinfecção em profundidade, isto é, na intimidade da massa dentinária.

Nesta ordem de idéias, sabe-se que o principal objetivo da terapia endodôntica, em dentes com polpas mortificadas, é tornar o sistema de canais radiculares livre de contaminação, e conseqüentemente maximizando o sucesso almejado.

Normalmente, este passo é realizado pela irrigação do canal com soluções desinfetantes proteolíticas. Depois da total remoção do tecido pulpar necrosado e infectado, o canal radicular é desinfetado, alargado e *esculpido* para permitir uma perfeita obturação.

Por outro lado, mais recentemente, vários estudos tem sido realizados para testar o uso de diferentes tipos de irradiação a laser com o objetivo de desinfetar os canais radiculares.

A natureza da resposta de um tecido frente a irradiação laser, depende não apenas da absorção específica do comprimento de onda e características de densidade, intensidade, taxa de repetição e tempo de exposição do feixe laser, como também da propagação da luz laser.

No intuito de promover a desinfecção do sistema de canais radiculares, basicamente na última década, as radiações lasers, mais utilizadas para este fim são as de Neodímio, Hólmio e Érbio.

O laser de Neodímio se caracteriza por ser de estado sólido, cuja matriz hospedeira mais comum é o YAG – *yttrium aluminum garnet* (cristal: granada de ítrio aluimínio). Emitem comprimento de onda na região do infravermelho do espectro eletromagnético, 1064nm, cuja absorção dos tecidos biológicos é principalmente devido a melanina e hemoglobina, com pobre absorção da água. Neste comprimento de onda, pode-se cortar tecidos moles com velocidades baixas a moderadas, podendo-se na dependência da energia de saída e tempo de exposição, obter hemostasia e coagulação. O laser Nd:YAG pulsado, entregue através de fibra óptica, é uma importante ferramenta em Odontologia. Em endodontia, quando fibras ópticas são usadas apropriadamente dentro do canal radicular, por poucos segundos, além de promover um fechamento dos canalículos dentinários, a redução de microrganismos se dá por volta de 99,9%.

O laser de Érbio, tendo também como matriz hospedeira o YAG, atuando com comprimento de onda de emissão em 2940nm é muito bem absorvido pela água e hidroxiapatita. Atua em contacto ou não, podendo remover tecidos duros por ablação muito rápida sobre refrigeração, na dentina, sua ação se dá aumentando a permeabilidade dentinária.

Nos aspectos pertinentes a redução bacteriana, WHITE et al. (1991) verificaram *in vitro* a redução *Bacillus subtilis* e *Escherichia coli* com a aplicação de Nd:YAG. Tal efeito pode ser notado somente com o calor gerado, pois a luz do laser não necessita contacto direto com a bactéria.

Com o advento do laser, GOODIS et al. (1992) mostraram que o laser de Nd:YAG foi capaz de além de promover a remoção da camada residual de magma na sua totalidade, pode também ampliar o lumên do canal radicular.

No que se refere aos efeitos biológicos da radiação laser nos tecidos perirradiculares, BAHCALL et al. (1992) utilizando o Nd:YAG, com fibra óptica de 320μm à 1mm aquém do ápice, 3 watts, 25 Hz, atando em movimentos helicoidais de apical para cervical, ativados não mais que 30s, em 24 canais radiculares de 12 dentes vitais de cães, puderam constatar que o tratamento a laser causou necrose celular no ligamento periodontal um dia depois do tratamento, fato este não verificado nos canais tratados convencionalmente. Depois de quinze dias, em ambas situações, pode ser verificado aumento em número e tamanho dos osteócitos e osteoclastos na região óssea perirradicular. Aos trinta dias, contrariamente aos dentes tratados de forma convencional, que apresentavam condições de normalidade óssea, aqueles onde foram utilizados o Nd:YAG, mostraram anquilose e reabsorção cementária.

Para a limpeza e obtenção de forma durante o preparo do canal radicular, convencionalmente têm-se empregado instrumentação manual ou mesmo rotatória, afim que se possa obturar hermeticamente este sistema.

HARDEE et al. (1994) trataram canais radiculares, de dentes extraídos, inoculados com cepas de *Bacillus stearothermophilus*,

OMISSAO NACIONAL DE ENERGIA NUCLEAR/SP IPEN

constatando 99% de redução bacteriana após aplicação de Nd:YAG a 3W, 20Hz, de 1 e 2 minutos, com movimentos helicoidais.

GUTKNECHT et al. (1996) entre 1991 e 1994, trataram 863 canais radiculares de 517 dentes que mostravam radiográficamente destruição apical com 5mm ou mais de diâmetro. Após identificação e diagnóstico dos casos, os dentes foram instrumentados até o número 30 e irradiados com laser Nd:YAG, através de fibra de quartzo de 200μm de diâmetro, posicionada até as imediações do ápice imprimindo movimentos helicoidais do ápice para a coroa, com potência de 1,5W, 15Hz, por quatro vezes e no tempo oportuno, obturados. Puderam constatar, clinicamente 82% de sucesso, mostrando no período de três a doze meses, redução significativa da imagem radiolúcida, sugestiva de neoformação óssea.

GUTKNECHT et al. (1996), agora em 40 dentes que receberam tratamento endodôntico convencional, após esterilização em autoclave, inocularam 10μl de suspensão de *Enterococcus faecalis*, irradiando em metade deles o Nd:YAG laser, a 15 Hz, 1,5W e 100mJ em quatro vezes de 10 segundos cada, num tempo de exposição total de 40 segundos, em movimento helicoidal ápico cervical, sendo que os dentes restantes não receberam irradiação a laser. Os resultados obtidos levam a ilação de uma redução bacteriana média de 99,91% frente ao grupo não irradiado.

HARASHIMA et al. (1997) analizando o efeito do Nd:YAG laser na remoção de debrís e camada residual de magma, em dentes humanos extraídos, após instrumentação e irradiação por 2 segundos na região apical, seguido de tração no sentido ápico-cervical com duração de 10 segundos, variando a potência (1W e 2W). Observaram à microscopia eletrônica de varredura, frente ao grupo controle, melhor efeito de limpeza das paredes dentinárias quando da irradiação a 2W.

MORITZ et al. (1997) trataram, *in vivo*, 30 dentes com canais infectados, com Nd:YAG. Nos exames bacteriológicos realizados antes da irradiação foram encontrados *Streptococcus* e *Staphilococcus*. Depois da primeira irradiação, feita com 1,5W, 15Hz e fibra óptica de 300μm, imprimindo movimentos helicoidais ápico-cervical, durante 10s, com

intervalos de 20s, perfazendo total de 5 aplicações, os autores constaram crescimento mínimo desses gêneros bacterianos. Estes resultados, indicam que a potência de 1,5W foi suficiente para promover a desinfecção do canal radicular. Salientam ainda que tais efeitos, para bactérias anaeróbias facultativas, é o mesmo quando de contaminações mistas, isto é, com predominância de anaeróbios estritos.

KLINKE et al. (1997), analizaram os efeitos bactericidas do Nd:YAG na intimidade dentinária do canal radicular. Após a esterilização, secção longitudinal da dentina em diferentes espessuras, de um lado foi inoculado com 4μl de suspensão de *Streptococcus mutans*, sendo o outro lado, submetido a itrradiação laser quatro vezes de 10 a 20 segundos, 1,5W, 15Hz, de sorte que, a fibra óptica de 200μm de diâmetro, formava ângulo de aproximadamente 5° com a superfície dentinária, simulando tratamento *in vivo*, isto é, movimentos circulares. Observaram eliminação bacteriana em todos os espécimes, embora a intensidade da irradiação diminua a medida que a espessura do corte dentinário tenha aumentado.

PÉCORA et al. (1998) avaliaram a permeabilidade dentinária do canal radicular após instrumentação e aplicação do laser de Er:YAG em 25 dentes incisivos humanos extraídos. Puderam verificar aumento da permeabilidade dentinária significante, através de reação histoquímica.

A microscopia eletrônica de varredura pode mostrar fusão com recristalização da dentina e vaporização da camada residual de magma quando da aplicação de Nd:YAG. À sua vez, o Er:YAG mostrou uma superfície áspera da dentina, com túbulos dentinários abertos, resultante do processo de ablação, sendo, a camada residual de magma, também removida.

A redução bacteriana promovida com a irradiação de lasers se dá pelo aumento elevado da temperatura, por volta de 600°C no terço apical, no exato momento da emissão. Por outro lado, sabe-se que variações de temperatura desta ordem, levam invariavelmente à lesões irreversíveis no ligamento periodontal.

SOARES (1998), avaliando a ação anti-bacteriana, em dentina radicular de dentes bovinos recém extraídos, cujas superfícies foram contaminadas com 1 µl de suspensão de *Enterococcus faecalis* da irradiação com laser de Ho:YAG, pode constatar que independentemente das espessuras de dentina avaliadas a redução bacteriana foi maior quando comparada com aquelas amostras sem tratamento e também às tratadas com hipoclorito de sódio e peróxido de hidrogênio

Além das pesquisas realizadas *in vitro*, somam-se as observações clínicas do uso do laser na tentativa de minimizar as seqüelas pós-operatórias, principalmente aquelas decorrentes de processos agudos com contaminação bacteriana.

No que diz respeito a correta terapia endodôntica, somam-se aos aspectos técnicos, o perfeito conhecimento biológico para que o tratamento proposto possa alcançar elevado índice de sucesso.

Através da constatação clínica, somado aos trabalhos de pesquisa, sabe-se que o maior índice de insucessos recai na incorreta sanificação do sistema de canais radiculares, isto é, perpetuando na luz do canal e na intimidade da massa dentinária não só produtos da decomposição pulpar, como também microrganismos, que incontestavelmente impedirão o processo de cura.

A literatura pertinente, com o passar do tempo, tem mostrado o incansável esforço, por parte dos pesquisadores, em se conseguir canal estéril.

Do início da era medicamentosa, onde compostos altamente bactericidas mas com alto poder de destruição dos tecidos vivos, eram utilizados na tentativa de se debelar a infecção, até os dias atuais, várias técnicas foram propostas na tentativa de maior preservação biológica.

Na última década, o uso do laser, vem cada vez mais ganhando seu lugar no preparo e desinfecção do canal radicular, pois as pesquisas científicas demonstram sua maior eficiência em comparação com técnicas convencionais.

Os métodos de intrumentação e limpeza do canal radicular resulta na formação da camada residual de magma, que é composta por remanescentes de tecido orgânico, microrganismos e raspas de dentina. A presença de debris orgânicos e *smear layer* podem ser um substrato adequado para o crescimento de microrganismos remanescentes. Quando a luz laser incide nas paredes do canal, parte da luz é absorvida, tanto pela água como pela hidroxiapatita, aquecendo a área irradiada, por um pequeno período, à temperaturas muito elevadas. O volume absorvedor pode ser vaporizado ou fundido, e o calor difundido através do tecido. Na terapia endodôntica, tal fato resulta na limpeza, abertura ou fechamento dos túbulos dentinários, dependendo do laser, e redução da flora microbiana pelo calor.

GOODIES et al. (1992) utilizaram a técnica de instrumentação convencional em associação com o laser de Nd:YAG, verificando que ocorreu melhor limpeza do canal radicular, isto é, remoção do *smear layer* e tecidos orgânicos remanescentes, em comparação com a técnica de instrumentação convencional.

HARASHIMA et al. (1997) obtiveram os mesmos resultados com o efeito da irradiação do laser de Nd:YAG (2W e 20Hz) na parede dentinária do canal radicular, promovendo a remoção da camada residual de magma, fusão e recristalinização das superfícies.

Avaliando qualitativamente, através do MEV, e quantativamente pela infiltração de corante (azul de metileno à 2%), MISERENDINO et al. (1995) observaram que o laser de Nd:YAG (5W e 50Hz) promoveu o fechamento dos túbulos dentinários, conseqüentemente, diminuição da permeablidade dentinária, deixando a estrutura irradiada semelhante ao vidro por recristalinização da dentina, sendo esta observada com aspecto de superfície áspera.

Lasers com diferentes comprimentos de onda levarão a diversos efeitos quando irradiados sobre o mesmo tecido, visto que a interação da luz com os tecidos biológicos depende dos cromóforos absorvedores para àquela determinada irradiação. Na região de emissão do laser de Nd:YAG (1,064μm) a água é praticamente transparente, levando a uma penetração

mais profunda no tecido. Em 3μm há absorção acentuada da água e hidroxiapatita, coincidindo com a emissão do laser de Érbio.

A natureza da resposta de um tecido é dependente também dos parâmetros do laser como: potência média, freqüência, tempo de exposição do feixe laser.

Desta forma, comparando os efeitos, na parede dentinária do canal radicular, dos lasers de Nd:YAG e Er:YAG, TANJI et al. (1998) concluíram que o laser de Er:YAG leva a ablação, promovendo a abertura dos túbulos dentinários, enquanto que o laser de Nd:YAG fecha-os, pela fusão com recristalinização da dentina.

A luz laser interage com o tecido biológico de quatro formas: parte da luz pode ser refletida, pode ser transmitida através do tecido sem atenuação, absorvida pelos componentes do tecido, e finalmente pode ser espalhada dentro do tecido, ocasionando em alguns casos, danos térmicos em regiões distantes da região de aparente propagação da luz. Assim a irradiação laser dentro do canal radicular pode levar ao aquecimento da superfície externa radicular, e conseqüentemente dos tecidos periodontais circunvizinhos, podendo causar necrose do cemento e/ou ligamento periodontal e osso alveolar.

Devido a complexa anatomia do canal radicular, microrganismos podem permanecer no interior dos túbulos dentinários e canais laterais, após preparo químico-cirúrgico.

Tem-se demonstrado, que o uso do laser intra-canal apresenta efeito anti-bacteriano em profundidade, pois o feixe laser não necessita de contato direto, com as bactérias alojadas na intimidade dos túbulos dentinários ou canais laterais, é o calor gerado pela irradiação que irá se difundir através da dentina, promovendo a eliminação de uma porcentagem maior de microrganismos.

Em um estudo clínico, GUTKNECHT et al. (1996) obtiveram 82% de sucesso no tratamento endodôntico com laser, em dentes que apresentavam lesões perirradiculares, sendo verificado, radiograficamente, no período de 3 a 12 meses, redução destas lesões. Conclui que o tratamento endodôntico,

COMISSAO NACIONAL DE ENERGIA NUCLEAR/SP IPEN

para casos de difícil resolução, com o uso de lasers, executado de forma mais conservadora, apresenta prognósticos mais favoráveis, evitando-se assim a indicação de cirurgia paraendodôntica.

HARTY et al. (1970): os resultados das obturações retrógradas apresentam com percentuais entre 40 a 90% de sucesso, principalmente pela falha do selamento marginal permitindo, a infiltração de irritantes com ação limitadora da reparação.

PASHLEY et al (1981), indicam a remoção da camada residual de magma resultante do corte apical e do preparo de retro-cavidade, porque está associada a matéria orgânica e acaba sendo um agente irritante.

De acordo com BARNES (1984) a depender da inclinação do bisel do corte teremos conseqüentemente um maior número de túbulos dentinários expostos, possibilitando uma maior infiltração entre o canal e o tecido apical.

DEDERICH et al. (1984) empregando laser de Nd:YAG em dentina, observaram que esta apresentava um aspecto vitrificado, com túbulos dentinários fechados, demonstrando uma redução da permeabilidade a fluídos, quando comparado a uma área similar não irradiada.

O material mais usado em obturação retrógrada é o amálgama de prata, não só pela facilidade, amplo domínio e conhecimento de quem o emprega, bem como por suas características físico-químicas e biológicas (STABHOLZ et al 1985).

BELTES et al. (1988), avaliando alguns materiais retro-obturadores, indicam o super EBA como um bom material pela sua característica de alta adesividade, baixa solubilidade, e excelente adaptação marginal.

TIDMARSH e ARROWSMITH (1989) avaliaram a superfície apical cortada de dentes humanos usando microscopia eletrônica de varredura (MEV), e baseado no número de túbulos dentinários expostos, sugeriram que o ângulo do bisel deve ser o menor possível e a retro-cavidade deve estender para cervical no canal radicular. Portanto, estes fatos permitem deduzir que, após o corte apical, esta região deve ser tratada e retro-obturada para minimizar a infiltração marginal. Os materiais selecionados

para o selamento da retro-cavidade exercem, assim, importante papel no selamento do canal principal.

FRIEDMAN et al. (1991) propuseram comparar a infiltração em materiais utilizados em obturação retrógrada (amálgama e verniz, cimento de ionômero de vidro e resina composta) e de correlacionar o período da infiltração com a reparação. Esse estudo foi realizado em cães que após 6 meses da apicectomia e obturação retrógrada com os materiais citados mostraram radiograficamente, uma diferença estatisticamente significativa no processo de cicatrização. Após esse período, os cães foram sacrificados e 48 raízes foram extraídas. A metade dos canais foram irradiadas com laser CO_2 no bisel da superfície radicular. As amostras ficaram por 8 horas suspensas em azul de metileno a 2%. As diferenças na infiltração do corante entre os três materiais usados para obturação retrógrada não foram estatisticamente significativas.

Conseqüentemente, a infiltração do corante não correspondeu à avaliação previamente feita do processo de reparação. A penetração do corante para o interior da raiz através do bisel da superfície radicular, é indiferente a exposição desta superfície ao laser CO_2.

A natureza da resposta de um tecido após a irradiação Laser, depende da absorção específica do comprimento de onda, da densidade, da intensidade, taxa de repetição e tempo de exposição do feixe laser e, também, dependendo do tipo de Laser, das características do próprio tecido irradiado para a propagação deste feixe de luz Laser.

STABHOLZ et al. (1992) verificaram que a aplicação do laser Nd:YAG reduz a permeabilidade dentinária, reduzindo a infiltração de corante na região apical em dentes que sofreram apicectomia e obturação retrógrada. E, examinando dentes em microscópio eletrônico de varredura que não receberam aplicação de laser, observaram a camada residual de magma presente sobre a superfície da dentina cortada, enquanto os dentes que receberam aplicação de laser, na superfície da dentina apical, mostraram que a superfície estava fundida e recristalizada. A resolidificação e recristalização das áreas fundidas pareciam ser incompletas e descontínuas.

Algumas áreas entre as regiões vitrificadas eram semelhantes às áreas que não tiveram aplicação do Laser.

Também os cimentos ionoméricos ganham destaque com um acréscimo na sua indicação em retro-obturação, bem como as resinas fotopolimerizáveis em associação aos adesivos dentinários, devido aos altos índices de adesividade (BERNARDINELLI 1993). Desta forma parece oportuno avaliar os efeitos da irradiação laser sobre a dentina, observando a permeabilidade da superfície apical de dentes apicectomizados e retro-obturados.

LAGE-MARQUES et al. (1995) baseados na necessidade de reavaliar procedimentos com sucesso reconhecido, usaram o Laser inicialmente *in vitro* no tratamento cirúrgico da sobre-obturação (trespassando o limite apical), comparando os resultados da infiltração de corante em MEV. O corte da sobreobturação, realizado com alta rotação apresentou espaços vazios criados pela ação mecânica do instrumento rotatório, alterando o ajuste do material que vedava o canal enquanto o Nd:YAG produziu uma superfície menos permeável ao corante, pela fusão do material obturador e da dentina apical.

LAGE-MARQUES (1997) avaliou a qualidade do selamento marginal e dentinário quando de realização de apicectomia seguidas de obturação retrograda, aplicando radiação laser de Nd:YAG, CO_2, e argônio antes ou depois de efetuar a retroobtoração com resina fotopolimerizável, ionômero de vidro e amálgama de prata. Concluindo que a radiação laser aplicada na superfície dentinária após a apicectomia e retroobturação, produziu uma alteração morfológica capaz de diminuir a média de infiltração do corante na maioria dos grupos experimentais.

KOMORI et al. (1997) avaliaram a alteração morfológica da porção apical após apicectomia, comparando os laseres de Er:YAG, Ho:YAG e CO_2. Os parâmetros utilizados para a irradiação com o laser de Er:YAG foram 8Hz e 35mJ de energia, observaram uma superfície lisa e limpa com túbulos dentinários abertos, não se verificando áreas de carbonização. Os corpos de prova em que se cortou o ápice com baixa rotação, mostraram superfície completamente coberta por camada residual de magma dentinário.

Resultados similares foram verificados por CAMARGO et al. (1998) onde avaliaram apicectomias e retro-cavidades preparadas com alta rotação e laser de Er:YAG, utilizando 6Hz e 400mJ de energia, resultando em uma superfície limpa com túbulos dentinários abertos. O grupo em que se utilizou alta rotação mostrou uma superfície completamente coberta por camada residual de magma e com presença de sulcos em conseqüência da utilização de broca.

Nesta mesma linha de pesquisa CAMARGO et al. (1998), (SOARES,LAGE MARQUES e EDUARDO 1996) verificaram a permeabilidade dentinária da superfície apical cortada com laser de Er:YAG e em seguida irradiada com laser de Nd:YAG comparando com técnica convencional.

A permeabilidade foi avaliada através do azul de metileno a 1% que penetrou nos túbulos dentinários. Houve diferença significante estatisticamente entre os grupos, e os autores concluíram que a associação do laser de Er:YAG com o de Nd:YAG mostrou a menor infiltração do corante comparado com os outros grupos, a irradiação com laser de Nd:YAG na superfície apical cortada diminui a permeabilidade dentinária e que apenas a aplicação do laser de Er:YAG aumenta consideravelmente a permeabilidade ao corante nesta área.

O laser de Érbio, tendo também como matriz hospedeira o YAG, atuando com comprimento de onda de emissão em 2,94μm é muito bem absorvido pela água e hidroxiapatita. Atua em contacto ou não, podendo remover tecidos duros por ablação muito rápida sobre refrigeração. Como é bem absorvido pela água e hidroxiapatita, apresenta uma ação tecidual mais superficial .

Ampliando a diversidade do uso, MELLO (2000) avaliou em MEV a superfície radicular raspada e alisada com Er:YAG Laser (KavoKEY) e concluiu que esta ferramenta foi excelente e eficaz para este procedimento.

SOARES (2001) avalia a permeabilidade da superfície dentinária radicular após apicectomia e tratamento com os Lasers de Er:YAG ou CO_2 *in vitro* e, compara os resultados com os do grupo controle cujos ápices foram

seccionados com alta rotação. Ambos os grupos apicectomizados com CO_2 ou Er:YAG apresentaram índices de infiltração significativamente menores que as do grupo controle, também apresentam superfícies limpas, sem *smear layear*, porém, ligeiramente rugosas compatíveis com o aspecto de dentina ablacionada e sem a evidenciação de túbulos dentinários. Nas condições deste estudo, a irradiação dos lasers de Er:YAG e CO_2 9,6 µm na ressecção radicular e tratamento da superfície dentinária demonstrou diminuir a permeabilidade ao corante azul de metileno.

ROCHA (2001) em utilizando o Er:YAG laser com os parâmetros: energia de 60 mJ, 2 Hz, durante 20 seg, desfocado à 6 mm da área de irradiação, demonstrou ser possível a fusão superficial do smear layer, abrindo caminho para estudos futuros, que venham definir energias de utilização deste Laser também como selador da superfície apicectomizada.

Para PAIVA (2001), o Er:YAG laser mostrou ser uma boa alternativa ao uso dos métodos convencionais, considerando também imperiosa a necessidade de novos estudos científicos, principalmente *in vivo* sobre as aplicações desta ferramenta em odontologia.

OMISSAO NACIONAL DE ENERGIA NUCLEAR/SP IPEN

3 - PROPOSIÇÃO

Constitui proposta do presente experimento comparar, à luz da Microscopia Eletrônica de Varredura (MEV), a alteração da morfologia da superfície dentinária de cotos apicais, entre amostras colhidas em apicectomias realizadas *in vivo* e outras realizadas *in vitro,* em dentes recém extraídos, submetidos ou não à terapia endodôntica prévia usando, em ambas, a irradiação do Er:YAG Laser KaVo KEY como instrumento de corte.

E, obedecendo um padrão experimental estabelecido, permanecendo fixos os parâmetros aplicados: Er:YAG Laser KaVo KEY como ferramenta de corte, 350 mJ de energia,e 4 Hz de freqüência com comprimento de onda de 2,94 µm, pulsado, no modo não contato, sob refrigeração de spray de água.

4 - MATERIAIS E MÉTODOS

4.1 Material

Foram selecionados 3 pacientes cuja indicação de apicectomia já havia previamente sido confirmada com exames de raios x periapical e panorâmico, assim, foram selecionados os seguintes dentes: um canino superior esquerdo, 1º pré-molar superior direito e central superior esquerdo, para a coleta dos cotos apicais para amostras da observação *in vivo* das superfícies após seccionamento, e cujo instrumento escolhido para este procedimento foi à irradiação com Laser Er:YAG (Kavo), com energia de 350 mJ, freqüência de 4 Hz , potência média de 1,4 Watts e densidade de energia por pulso de 113 J / cm^2 (considerando-se o diâmetro do feixe na área de trabalho de 0.63 mm relatada pelo fabricante).

Estes corpos de prova, uma vez colhidos foram armazenados em soro fisiológico, assim permanecendo até o preparo para análise sob a MEV. Para os procedimentos *in vitro* foram selecionados 6 dentes recentemente extraídos, realizadas as apicectomias da mesma forma, utilizando-se a irradiação do Er:YAG laser com os mesmos parâmetros, mantidos em soro fisiológico e, também levados ao mesmo preparo para a observação das amostras sob a MEV.

4.2 Laser de Er:YAG

4.2.1 Características do aparelho

Laser de Er:YAG modelo KavoKey (Kavo Co. Beberach-Germany), emitindo comprimento de onda de 2,94µm, energia de pulso variável entre 60 e 500 mJ, taxa de repetição variando de 1 a 15 Hz, duração de pulso variável de 250 a 500µs, diâmetro do feixe na região focalizada de 0,63 mm sendo considerado o diâmetro, na posição correspondente a 86% da energia transmitida. Possui o sistema de entrega do feixe de fibra óptica, ao qual está acoplado uma peça de mão (№ 2051) semelhante a uma caneta de alta rotação. O feixe luz laser é conduzido através da fibra em um espelho na peça de mão propiciando emissão lateral. Este laser trabalha de forma não contato, sendo o foco ideal estabelecido entre as distancias de 12 a 15 mm da lente de saída do feixe até ao tecido que será irradiado, o diâmetro da região de focalização é aproximadamente constante entre 12 a 15 mm da lente de saída. Possui um sistema de refrigeração através de um spray de água, o qual atuará durante o processo de ablação. Devido ao comprimento de onda deste laser não estar localizado na região do visível do espectro eletromagnético, e, sim na do infravermelho, um laser de diodo com comprimento de onda de 635 nm vermelho, atua como feixe guia para nortear sua irradiação.

Laser cirúrgico: Er:YAG KaVoKEY Laser Classe 4

Comprimento de onda:	2.94 µm
Energia:	60-500 mJ
Energia máxima:	800 mJ
Freqüência:	1-15 Hz
Laser Guia:	635 nm/1 mW
Corrente:	220 V /60 Hz./10 A
Dimensões sem o braço:	100 x 38 x 64 cm (A x C x L)

4.2.2 Protocolo de utilização

De acordo com o protocolo utilizado no LELO (Laboratório Experimental de Laser em Odontologia – FOUSP) e sugestões do fabricante. Er:YAG KavoKey Laser

Osteotomia	350 mJ, 4 Hz
Apicectomia	450 mJ, 4 Hz

4.2.3 Protocolo estabelecido para a pesquisa

energia: **350 mJ**,
taxa de repetição: **4 Hz**,
potência média: **1,4 Watts**
densidade de energia por pulso: **113 J / cm^2**
diâmetro do feixe no ponto de trabalho (foco): **0,63 mm**
distância focal da lente à área de trabalho variável **: 12 a 15 mm**

4.3 Metodologia para avaliação de resultados

Após as apicectomias realizadas *in vivo* para sanear as áreas periapicas e, realizados os procedimentos de trans-operatório necessários para esta finalidade, os cotos apicais resultantes deste processo foram recolhidos, imersos em soro fisiológico e encaminhados para o preparo técnico com vistas à observação da MEV.

Da mesma forma no LELO foram executados os cortes dos ápices dentais, de dentes recém extraídos que também haviam sido mantidos em soro fisiológico, imediatamente após a remoção de seus sítios alveolares e também levadas ao mesmo preparo técnico para análise em MEV.

4.4 - Análise das observações em MEV

As primeiras observações das tomadas fotográficas da MEV não apresentaram, tanto nas áreas dos corpos de prova resultantes da irradiação *in vivo* como naqueles colhidos *in vitro,* diferenças significativas. Ambos apresentaram nos aumentos de 20X, 500X e 1000X áreas semelhantemente, limpas, de aspecto rugoso compatíveis como resultantes de ablação, poucas evidências de túbulos dentinários, isentas de carbonização, com toda estrutura de mesmo aspecto seccional.

Nos cotos dos dentes submetidos à terapia endodôntica, foram observadas como resultante da alta energia empregada, alterações do material obturador e, as trincas e fissuras nas superfícies estudadas, apareceram como resultado do preparo técnico para a óptica da Microscopia Eletrônica de Varredura (MEV).

MISSAO NACIONAL DE ENERGIA NUCLEAR/SP IPEN

5 – RESULTADOS

Os resultados obtidos pela avaliação da Microscopia Eletrônica de Varredura da alteração morfológica da dentina de cotos apicais, colhidos em apicectomias com Er:YAG Laser *in vitro* e *in vivo*, endodônticamente tratados ou não encontram-se nas figuras abaixo e anexo, havendo entre elas as similaridades descritas abaixo:



Amostra experimental colhida *in vitro*, apresentou as seguintes características

(1) Dentina sem carbonização

(2) Homogenidade de superfície, textura rugosa, compatível com ablação

(3) Discretas trincas

Livres de magma dentinário e ausência de danos termais

(4) Discretos túbulos dentinários

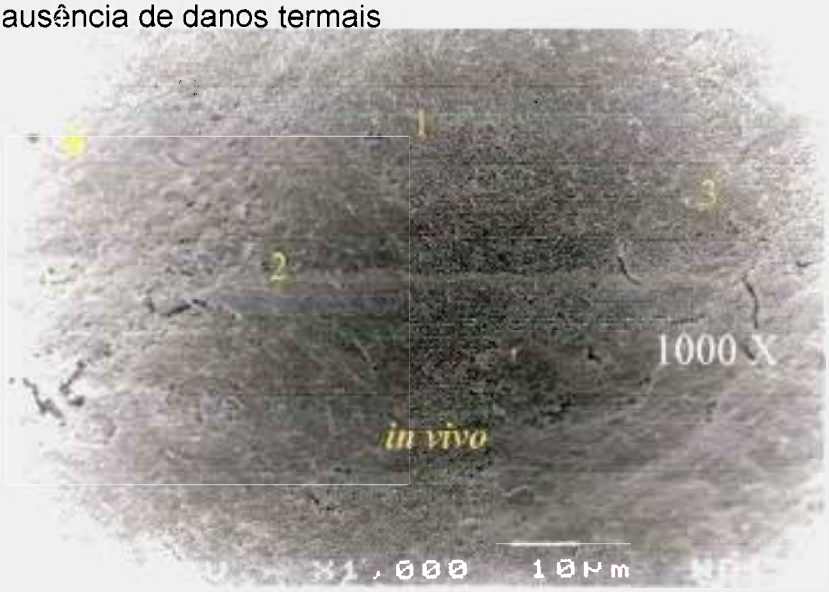

Amostra experimental colhida *in vivo*, apresentou as seguintes características

6 - Discussão

A indicação de uma apicectomia associada a uma obturação retrógrada tem por objetivo a limpeza da região periapical envolvida e o selamento do canal seccionado, eliminando a possibilidade de troca de líquidos, microrganismos e produtos metabólicos entre o sistema de canais e os tecidos periodontais (STABHLOZ 1995,BELTS 1998,TIMARSH e ARROWSMITH 1989)

Não só a remoção dos tecidos comprometidos pela doença e o alisamento da superfície dentinária atingida por reabsorção, mas também a busca do hermetismo dessa região, são fatores fundamentais na obtenção do sucesso do tratamento.(LAGE-MARQUES 1995)

Há de se convir que, durante a cirurgia no periodonto apical, grande é a possibilidade de manipulação de tecido contaminado, solicitando ainda maiores cuidados por parte dos profissionais, na realização desse tipo de ato operatório (LOPES e SIQUEIRA JR.,1999).

Essa contaminação, quando presente, pode não somente ocupar o ápice dental, na qualidade de placa bacteriana apical fortemente aderida na superfície do cemento e dentina no interior de nichos, gerados pela

reabsorção radicular, como também atuar na região do periodonto apical TRONSTAD 1987,1990; SIQUEIRA JR. 1997).

Por outro lado, a contaminação existente no interior das ramificações naturais do terço apical, que merece a remoção, quando da apicectomia, tem a sua via de acesso ampliada pela exposição dos túbulos dentinários, possibilitando, assim, a criação de um fácil trajeto entre o sistema de canais radiculares e o periodonto apical (MOURA et al.1992, FABRICIUS et al. 1982).

Os estudos conduzidos em microscopia eletrônica de varredura têm apresentado inadequada adaptação do material retro-obturador por brechas ou fendas, localizadas na interface do material e paredes do canal, proporcionado o contato do conteúdo do canal com o tecido periapical e vice versa (TRONSTAD et col. 1990; SEM et col.1995; LAGE-MARQUES et al. 1995,1997).

O Er:YAG laser mostrou-se eficiente para as apicectomias realizadas, embora, desvantajoso com relação ao tempo necessário para o corte apical, quando comparado, ao muito mais rápido, alta rotação. Em contrapartida, a certeza de que a a alta energia depositada no tecido alvo é mais do que suficiente para promover a esterilização da área, torna atraente o seu uso. Também o menor número de túbulos dentinários encontrados nas análises estudadas, induz ao raciocínio de menores nichos de recontaminação futura, assim como, a ausência de magma dentinário (smear layer) e debrís corrobora para com esta espectativa.

A oportunidade de se comparar, à luz da MEV, amostras de cotos periapicais, colhidas de diferentes indivíduos e, utilizando-se parâmetros fixados para diminuir ao máximo as possíveis variações do experimento, levou à admissão de resultados similares na morfologia dos corpos de prova analisados, tanto para as amostras coletadas *in vitro* como para as coletadas *in vivo*.

Observando-se a particular anatomia da área estudada, o número de canalículos dentinários visíveis no experimento, foi muito menor do que aquele já relatado nos outros terços radiculares e, mesmo com a ação da radiação do Er:YAG laser (cuja afinidade pela água e hidroxiapatita promove a abertura dos túbulos dentinários) nestas áreas, não foi, neste segmento dental, evidenciadora destes túbulos (SOARES;LAGE MARQUES e EDUARDO 1996).

O aspecto uniforme e rugoso da superfície, sem carbonização, sem *smear layer* (barro dentinário) , foi compatível com a ablação pelo Er:YAG, mostrando que a energia e freqüência utilizada foi suficiente para o corte apical e que, a refrigeração e a alta absorção desta energia pelo tecido irradiado foi terminal para zona de irradiação, não atingindo os tecidos vicinais.(KOMORI et col. 1997).

Se a opção para o resguardo e saneamento do complexo apical for a complementação com obturação retrógrada, esta será melhor realizada, visto que não temos a presença perniciosa do barro dentinário, como na técnica tradicional realizada com auxílio de brocas e instrumento rotatório.

A redução do diâmetro dos túbulos dentinários, a obliteração e conseqüente diminuição da permeabilidade dentinária, é sem dúvida, o desafio de um importante momento da realização da terapia, seja ela endodôntica ou cirúrgica.

A utilização da irradiação laser sobre a superfície dentinária ou sobre o *smear layer* vem sendo analisada por estudos que divulgam resultados pouco uniformes. Porém, deve-se levar em consideração que esses resultados, muitas vezes baseados na infiltração de corantes, sofrem alterações no que se refere à marcação dos espécimes em função de uma série de fatores pouco lembrados; além de situações amplamente conhecidas como distância, foco, tipo de laser, absorção, reflexão entre outros, a constituição do tecido orgânico e inorgânico do dente, poderá exigir maior ou menor energia para a ocorrência das alterações morfológicas.

Estas poderão ser algumas das várias razões do resultado de alterações superficiais pouco ou muito significativas em cada espécime e, conseqüentemente, variações no controle da penetração do corante.

Portanto, deve-se ter em mente que determinadas densidades de energia, agindo em superfícies dentinárias mais vulneráveis, podem criar uma camada de tecido carbonizado e, portanto, mais permeável que o normal.

A idéia de se conseguir fusão das superfícies ablacionadas, sem danos termais, variando-se as energias e taxas de repetição, como indica ROCHA (2001), também reafirma ser promissor o desenvolvimento das utilizações do Er:YAG laser como selador de túbulos remanescentes .

COMISSAO NACIONAL DE ENERGIA NUCLEAR/SP IPEN

Finalizando, desnecessário expressar o desejo de encontrar a maneira capaz de atuar definitivamente a superfície na situações cirúrgicas descritas, que envolvem o emprego de métodos mecânicos físicos e químicos.

Sendo assim, e baseados nos resultados experimentais apresentados e discutidos, cujo resultado deve ser analisado com otimismo, é lícito afirmar a necessidade da execução de novos estudos buscando com o primor avaliar o selamento dentinário e marginal regional proporcionado por este coadjuvante.

7 - CONCLUSÕES

A análise e discussão dos resultados obtidos no presente experimento, permitiram concluir que:

7.1 O aspecto da morfologia dentinária do terço apical, no estudo em MEV, após seccionamento pela ablação resultante da irradiação do Er:YAG Laser (KaVoKEY) foi o mesmo tanto para as amostras *in vivo* como para *in vitro*.

7.2 Os achados para os grupos experimentais foram: o discreto aparecimento de túbulos dentinários, áreas de dentina sem carbonização sugerindo ausência de danos termais, homogenidade de superfície, textura rugosa compatível com ablação, discretas trincas e ausência de magma dentinário.

7.3 A superfície irradiada comportou-se da mesma forma para os cotos de dentes submetidos à terapia endodôntica prévia como para aqueles não tratados.

ANEXO

Figura 1

Painel de controle do aparelho KaVo KEY Laser mostrando
a taxa de repetição: 4 Hz
a energia: 350 mJ
e, pronto para irradiação

Figura 2

Detalhe da ponta 2051 usada nos experimentos.

Figuras 3 e 4

Corpos de prova em fase de preparação para análise de resultados. Amostras metalizadas para o estudo.

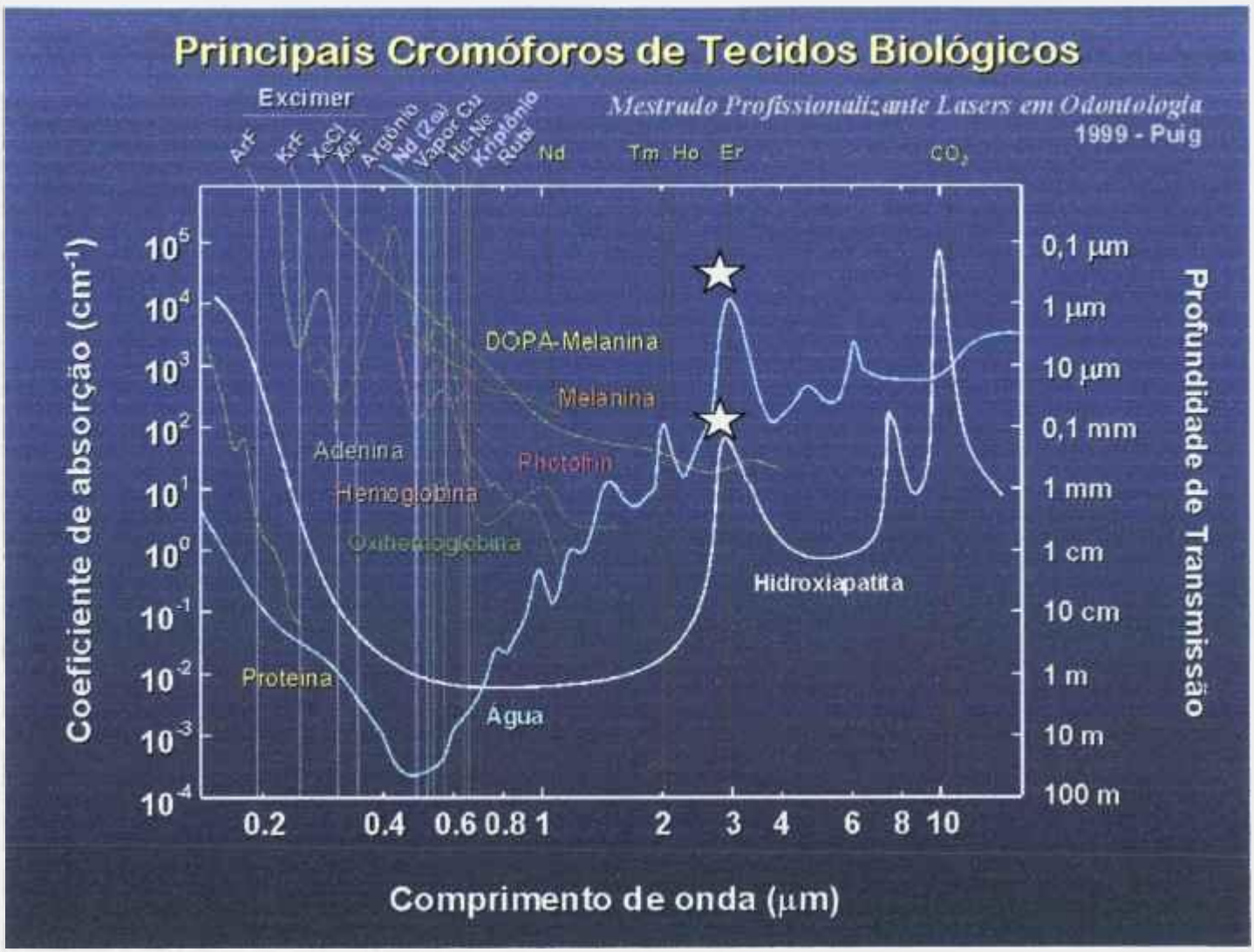

As estrelas no quadro acima evidenciam os picos de absorção da água e da hidroxiapatita, no comprimento de onda 2,94 µm do Er:YAG laser.

COMISSÃO NACIONAL DE ENERGIA NUCLEAR/SP

FIGURA 6 *in vivo*



Aspecto morfológico da dentina e do material obturador, na magnificância de 1000 X, após irradiação e ablação pelo Er:YAG laser.

Discretos túbulos dentinários, áreas livre de danos termais.

Espaço entre a dentina e o material obturador

Figuras 7

Ápice dental **Coto radicular**

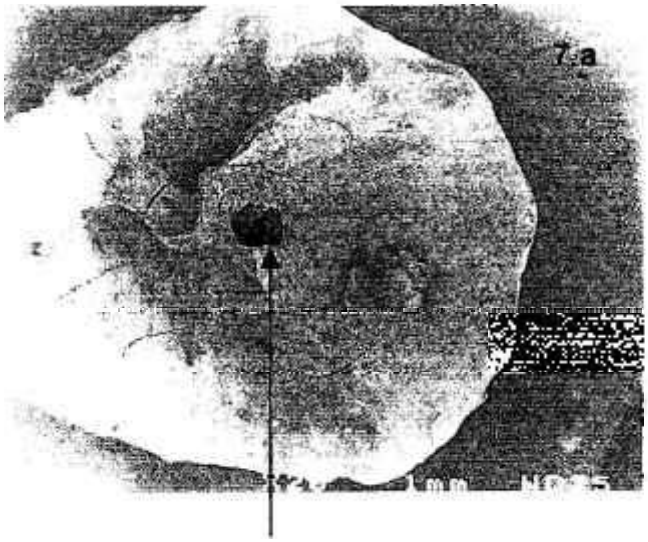

in vitro

20 X

Canal principal **Trincas do preparo para MEV**



500 X



perfície dentinária sem carbonização **Dentina sem smear layer**



1000 X



Figuras 8

in vitro

20 X



1000 X



500 X



Imagens para ambos os grupos experimentais nos aumentos: 20X, 500X e 1000X, cujos parâmetros de corte foram fixados, para o Er:YAG laser KaVoKEY: 350 mJ / 4 Hz .

in vivo

20 X

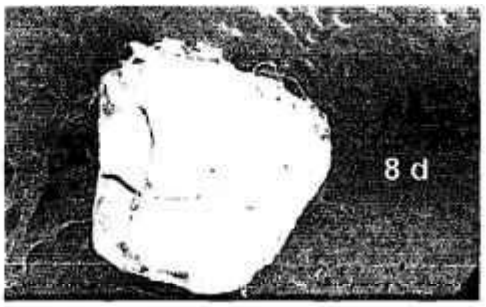

1000 X

500 X



8 - REFERÊNCIA BIBLIOGRÁFICA*

ALLARD, U.; NORD, C.; SJÖBERG, L.; STRÖMBERG, T. Experimental infections with *Staphilococcus aureus, Streptococcus sanguis, Pseudomonas aeruginosa, and Bacterioides fragilis* in the jaws of dogs. Oral Surg, 48:454-66, 1979.

AUERBACH, M. B. Antibiotics vs. instrumentation in endodontics. N Y St Dent J 19(5):225-8, 1953.

BAHCALL, J.; HOWARD, P.; MISERANDINO, L.; WALIA, H. Preliminary investigation of the histological effects of laser endodontic treatment on the periradicular tissues in dogs. J Endod, v.18, n.2, p.47-51, 1992.

BARNES IE, Surgical Endodontics: color manual. 2 Ed, London: Wrigth, 1984, p. 48.

BELTES P, ET COLS. In vitro study of sealing of four retrograde filling materials. Endod Dent Traumat, v.4,n.2,p.82-84,Apr 1988.

BERNARDINELLI N. Obturação retrógrada - Avaliação da adaptação às paredes das cavidades e infiltração marginal, em função dos materiais obturadores e agentes de limpeza. São Paulo 1993.168p. Tese(livre Docência)- FOB-USP.

* De acordo com ABNT NBR-6023: 2000. Abreviatura de periódicos segundo Bases de Dados MEDLINE.

BURKET, L. W. Recent studies relating to periapical infection including data obtained from human necropsy studies. J Amer Dent Assoc 25:260-72, 1938.

CAMARGO, S.; GAVINI,G; EDUARDO,C.P.; AUN, C. n vitro evaluation of Er-Yag laser irradiation in apicoetomy and retrofilling cavity preparation compared two different techiniques. Jeffrey I. M. Coil Spie procedings series volume 3248, 25-26 Jan.1998, San Jose ,Califórnia.

CHIRNSIDE, I. M. Bacterial invasion of non-vital dentin. J Dent Res 40(1):134-40, 1961.

DAHLÉN, G.; MÖLLER, A. J. R. Microbiology of endodontic infeccions In: Slots, J.; Taubman, M. A. Contemporary Oral Microbiology and Imunology, St. Louis, Mosby Year Book Inc., p. 444-55, 1991.

DEDERICH DN,ET COLS Scanning electron microscopic analysis of canal wall dentin following Nd:YAG laser irradiation. J Endod, v10,n9,p 428-431, Sept 1984. ESTRELA, C.; FIGUEIREDO, J. A. P. ENDODONTIA – Princípios Biológicos e Mecânicos. São Paulo: Artes Médicas, 1999, 819p.

FABRICIUS, L. *et al.* Predominant indigenous oral bacteria isolated from infected root canals after varied times of closure. Scand J Dent Res 90:134-44, 1982.

FIDGOR, D. *et al.* Pathogenicity of *Actinomyces israelii* and *Arachnia propionica*: experimental infection in guinea pigs and phagocytosis and intracellular killing by human polymorphonuclear leukocytes *in vitro*. Oral Microbiol Immunol 7:129-36, 1992

FISH, E. W. Bone infection. J Amer Dent Assoc 26:691-712, 1939.

COMISSAO NACIONAL DE ENERGIA NUCLEAR/SP IPEN

FRIEDMAN ET AL. In vivo efficacy of various retrofills an CO_2 laser in apical surgery. Endod Dent Traumatol, v.7.n.1,p.19-25,Feb.1991.

GIER, R. E.; MITCHELL, D. F. Anachoretic effect of pulpitis. J Dent Res 47:564-70, 1968.

GOODIES, H.E.; WHITE, J.M.; MARSHALL, S.J.; MARSHALL, G.W.; MOSKOWITZ, E. Root canal preparation in endodontics: conventional vs. laser methods. Proc SPIE, v.1643, p. 412-22, 1992.

GROSSMAN, L. I. Bacterioloogic status of periapical tissues in 150 cases of infected pulpless teeth. J Dent Res 38:101-4, 1959.

GROSSMAN, L. I. Endodontic treatment of pulpless teeth. J Amer Dent Ass, 61(6):671-6, Dec. 1960.

GUTKNECHT, N.; KAISER, F.; HASSAN, A.; LAMPERT, F. Long-term clinical evaluation of endodontically treated teeth by Nd:YAG lasers. J Clin Lasers Med Surg, v.14, n.1, p.7-11, 1996.

GUTKNECHT, N; MORITZ, A.; CONRADS, G; SIEVERT, T.;LAMPERT, F. Bactericidal effect of the Nd:YAG laser in *in vitro* root canals. J Clin Lasers Med Surg, v.14, n.2, p.77-80, 1996.

HARASHIMA, T,; TAKEDA, F.H.; KIMURA, Y.; MATSUMOTO,K. Effect of Nd:YAG laser irradiation for removal of intracanal debris and smear layer in extracted human teeth. J Clin Lasers Med Surg, v.15, n.3, p.131-35, 1997.

HARDEE, M.W.; MISERENDINO, L.J.; KOS, W.; WALIA, H. Evaluation of the antibacterial effects of intracanal Nd:YAG laser irradiation. J Endod, v.10, n.8, p.377-80, 1994.

HART FJ, ET COLS. The success rate of apicectomy. A retrospective study of 1.016 cases. Br Dent J, v.129,n9,p. 407-413,Nov 1970.

IWU, C. *et al.* The microbiology of periapical granulomas. Oral Surg 69:502-5, 1990.

KIRYU, T. *et al.* Bacteria invading periapical cementum. J Endod 20:169-72, 1994.

KOMORI T., YOKOYAMA K.,MATSUMOTO Y,MATSUMOTO K. Er-Yag and Holmium-Yag laser root canal resction os extractet human teeth., Journal of Clinical Laser Medicine & Surgery, volume 15,number 1, 1997.

KRONFELD, R.; BOYLE, E. P. Histopatologia dos dentes. Rio de Janeiro, Científica, 1955, 550p.

LAGE-MARQUES J L ET AL. Surgical treatment of endodontics over filling-High speed versus Laser. Dental Out Look, p.174-182, June 1995.special number.

LAGE-MARQUES J L, EDUARDO C P. O uso do laser em endodontia In:Berger, C.R. Endodontia.São Paulo: Pancast. 1997.

LEVY, G. Cleaning and shaping the root canal with a Nd:YAG laser beam: a comparative study. J Endod 18:123-7, 1992.

LOPES, H. P.; SIQUEIRA Jr., J. F. ENDODONTIA – Biologia e Técnica. Rio de Janeiro: Medsi – Editora Médica e Científica Ltda., 1999, 650p.

MELLO, FA S. TESE DE MESTRADO IPEN, Avaliação em MEV da superfície radicular, raspada e alisada com Er:YAG, 2000.

MISERENDINO, L.J.; LEVY, G.C.; RIZOIU, I.M. Effects of Nd:YAG laser on the permeability of root canal wall dentin. J Endod, v.21, n.2, p.83-87, 1995.

MÖLLER, A. J. R.; FABRICIUS, L.; DAHLÉN, G.; ÖHMAN, A. E.; HEYDEN, G. Influence on periapical tissues of indigenous oral bacteria and necrotic pulp tissue in monkeys. Scand J Dent Res 89:475-84, 1981.

MORITZ, A.; DOERTBUDAK, O.; GUTKNECHT, N.; GOHARKAY, K.; SCHOOP, U.; SPERR, W. Nd:YAG laser irradiation of infected root canals in combination with microbiological examinations. J Am Dent Assoc, v.128, p.1525-30, Nov. 1997.

MOURA, A. A. M.; ROBAZZA, C. R. C.; PAIVA, J. G. A relação entre a permeabilidade dentinária e o uso do Endo PTC no preparo do canal. Estudo *in vitro* e *in vivo*. Rev Ass Paul Cirurg Dent 32(1):37-46, 1978.

MOURA, A. A. M. Análise *in vitro* da permeabilidade dentinária radicular quando do emprego de instrumentos endodônticos, tendo como fonte de variação o instrumento e o número de uso. (Contribuição para o estudo). São Paulo, 1985. Tese (Doutorado em Clínicas Odontológicas) 75p. Faculdade de Odontologia da Universidade de São Paulo.

MOURA, A. A. M.; LAGUNA, S. Apical anatomics alterations in non-vital teeth. Rev Franc Endodont 11(2):68, 1992.

PAIVA, J. G.; ANTONIAZZI, J. H. O uso de uma associação de peróxido de uréia e detergente (Tween 80) no preparo químico mecânico dos canais radiculares. Rev Ass Paul Cirurg Dent 27(7):416-22, 1973.

PAIVA, P. F. TESE DE MESTRADO IPEN, Laser diagnóstico e tratamento da cárie dental : uma visão clínica.

PASHLEY DH, MICHELICH V, KEHL T. Dentin permeability: effects of smear layer removal. J Prosth Dent v. 46,n.5,p.531-537,Nov 1981.

PÉCORA, J.D.; BRUGNERA, A.; CUSSIOLI, L.; ZANIN,F. Dentin root canal wall permeability evaluation after instrumentation and Er:YAG laser application. Am Soc Laser Med Surg, v. ,n. ,p.13, 1998. [abstract 53].

PESCE, H.F. Contribuição ao estudo atual da questão da etiopatogenia dos dentes despolpados e seu provável papel como foco primário de infecção. São Paulo, 1979. 89p. Dissertação (Mestrado em Clínicas Odontológicas) – Faculdade de Odontologia da Universidade de São Paulo.

PUCCI, F. M.; REIG, R. Conductos radiculares. Anatomia, patologia y terapia. Montevideo, A. A. Barreiro & Ramos, 1944, v1.

ROCHA, D. M. TESE DE MESTRADO, IPEN .Avaliação clínica e morfológica da ação do Er:YAG frente a hipersensibilidade dentinária cervical. 2001

SELTZER, S.; BENDER, I. B. The dental pulp. Biologic considerations in dental procedures. 2nd ed. Philadelphia, Lippincott, 1975, 356p.

SEN, B. H.; PISKIN, B.; DEMIRCI, T. Observation of bacteria and fungi in infected root canals and dentinal tubules by SEM. Endod Dent Traumatol 11:6-9, 1995.

SHOVELTON, D. S.; SIDAWAY, D. A. Infection in root canals. Brit Dent J 108(3):115-8, 1960.

SHOVELTON, D. S. The presence and distribuition of microorcanisms within non-vital teeth. Brit Dent J 117(3):101-7, 1964.

SIQUEIRA Jr., J. F. Tratamento das infecções endodônticas. Rio de Janeiro: Medsi - Editora Médica e Científica Ltda., 1997.

SIQUEIRA Jr, J. F. *et al.* Pathogenecity of facultative and obligate anaerobic bactéria in monoculture and combined with either *Prevotella intermédia* or *Prevotella nigrescens*. Oral Microbiol Immunol 13:368-72, 1998.

STABHOLZ ET AL,Marginal adaptation of retrograde fillings and its correlation with sealability . J Endod, v.11,n.5,p-218-223,Nov.1985.

STABHOLZ ET AL. Effects of Nd:YAG laser on apical seal of teeth after apicoectomy and refill. J Endod. V.18,n.8,p.371-375,Aug.1992.

SOARES;LAGE MARQUES e EDUARDO 1996 Apicoectomy by Er:YAG Laser: permeability and morphological study of dentin cut surface. International Laser Congress-Athens Greece 1996.

SOARES, S. C. Avaliação da redução bacteriana em dentina radicular contaminada irradiada com laser de Ho:YAG. Estudo in vitro. São Paulo, 1998. 141p. Dissertação – Mestrado em Dentística. Faculdade de Odontologia da Universidade de São Paulo.

SOARES,C.S. Avaliação da permeabilidade da superfície dentinária radicular após apicectomia e tratamento com os Lasers de Er:YAG ou CO_2 9,6 µm. Estudo *in vitro.* 2001

SUNDQVIST, G. Ecology of the root canal flora. J Endod 18:427-30, 1992.

SUNDQVIST, G. Taxonomy, ecology, and pathogenicity of the root canal flora. Oral Surg Oral med Oral Pathol 78:522-30, 1994.

COMISSAO NACIONAL DE ENERGIA NUCLEAR/SP

TANJI, E.Y.; GOUW-SOARES, S.C.; GROTH, E.B.; EDUARDO, C.P. Comparative study of root canal wall irradiated with Nd:YAG and Er:YAG lasers. In: 7th INTERNATIONAL CONGRESS OF THE GERMAN SOCIETY FOR LASER IN DENTISTRY, 1998, Frankfurt. Proceedings...Frankfurt, 1998, p. 55-63.

TIDMARSH BG, ARROWSMITH MG. Dentinal tubules at root ends of apical apicected teeth: a scanning electron microscopic study. Int Endod J. v.22,n.4,p.184-189,July 1989.

TRONSTAD, L. *et al.* Extraradicular endodontic infections. Endod Dent Traumatol 3:86-90, 1987.

TRONSTAD, L. *et al.* Periapical bacterial plaque in teeth refractory to endodontic treatment. Endod Dent Traumatol 6:73-7, 1990.

WHITE, J. M.; GOODIES, H. E.; COHEN, J. N. Bacterial redution of contaminated
dentin by Nd:YAG laser J Dent Res 70:412,1991.

Livros Grátis

(http://www.livrosgratis.com.br)

Milhares de Livros para Download:

Baixar livros de Administração
Baixar livros de Agronomia
Baixar livros de Arquitetura
Baixar livros de Artes
Baixar livros de Astronomia
Baixar livros de Biologia Geral
Baixar livros de Ciência da Computação
Baixar livros de Ciência da Informação
Baixar livros de Ciência Política
Baixar livros de Ciências da Saúde
Baixar livros de Comunicação
Baixar livros do Conselho Nacional de Educação - CNE
Baixar livros de Defesa civil
Baixar livros de Direito
Baixar livros de Direitos humanos
Baixar livros de Economia
Baixar livros de Economia Doméstica
Baixar livros de Educação
Baixar livros de Educação - Trânsito
Baixar livros de Educação Física
Baixar livros de Engenharia Aeroespacial
Baixar livros de Farmácia
Baixar livros de Filosofia
Baixar livros de Física
Baixar livros de Geociências
Baixar livros de Geografia
Baixar livros de História
Baixar livros de Línguas

Baixar livros de Literatura
Baixar livros de Literatura de Cordel
Baixar livros de Literatura Infantil
Baixar livros de Matemática
Baixar livros de Medicina
Baixar livros de Medicina Veterinária
Baixar livros de Meio Ambiente
Baixar livros de Meteorologia
Baixar Monografias e TCC
Baixar livros Multidisciplinar
Baixar livros de Música
Baixar livros de Psicologia
Baixar livros de Química
Baixar livros de Saúde Coletiva
Baixar livros de Serviço Social
Baixar livros de Sociologia
Baixar livros de Teologia
Baixar livros de Trabalho
Baixar livros de Turismo