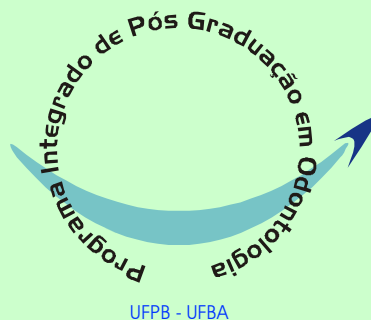

CAROLINA MONTAGN CARVALHO

**AVALIAÇÃO DO EMPREGO DA FOTOTERAPIA LASER
NO PROCESSO INFLAMATÓRIO INDUZIDO POR
CARRAGENINA NA ARTICULAÇÃO
TEMPOROMANDIBULAR DE RATO**



**PROGRAMA INTEGRADO DE PÓS-GRADUAÇÃO EM ODONTOLOGIA
UNIVERSIDADE FEDERAL DA PARAÍBA
UNIVERSIDADE FEDERAL DA BAHIA
Área de Concentração:
Laser em odontologia**

SALVADOR

2008

Livros Grátis

<http://www.livrosgratis.com.br>

Milhares de livros grátis para download.

CAROLINA MONTAGN CARVALHO

**AVALIAÇÃO DO EMPREGO DA FOTOTERAPIA LASER NO
PROCESSO INFLAMATÓRIO INDUZIDO POR
CARRAGENINA NA ARTICULAÇÃO
TEMPOROMANDIBULAR DE RATO**

Tese apresentada ao Programa Integrado de Pós-Graduação em Odontologia, da Universidade Federal da Bahia e Universidade Federal da Paraíba em cumprimento às exigências para obtenção do título de Doutor em Odontologia.
Área de concentração: Laser em Odontologia.

Orientadores: Prof. Dr. Antônio Luiz Barbosa Pinheiro

Prof^a. Dr.^a Maria José Pedreira Ramalho

C331 Carvalho, Carolina Montagn
Avaliação do emprego da fototerapia laser no processo inflamatório induzido por carragenina na articulação temporomandibular de rato / Carolina Montagn Carvalho. Salvador, 2008.
94 p. : il.

Orientador: Prof. Dr. Antônio Luiz Barbosa Pinheiro.
Co-Orientadora: Prof^a. Dr^a. Maria José Pedreira Ramalho.
Tese (doutorado) – Universidade Federal da Bahia / Universidade Federal da Paraíba, 2008.

1. Articulação temporomandibular. 2. Carragenina. 3. Inflamação. 4. Lasers. 5. Fototerapia. I. Universidade Federal da Bahia. Faculdade de Odontologia. II. Universidade Federal da Paraíba. III. Pinheiro, Antônio Luiz Barbosa. IV. Ramalho, Ramalho, Maria José Pedreira. V. Título.

CDU 616.314:621.375.826

CAROLINA MONTAGN CARVALHO

AVALIAÇÃO DO EMPREGO DA FOTOTERAPIA
LASER NO PROCESSO INFLAMATÓRIO INDUZIDO POR
CARRAGENINA NA ARTICULAÇÃO TEMPOROMANDIBULAR
DE RATO.

Salvador, 17/12/2008

BANCA EXAMINADORA:

Prof. Dr. Antônio Luiz B. Pinheiro - Orientador - UFBA

Prof. Dr. André Carlos de Freitas - UFBA

Prof. Dr. Manoel Damião Souza Neto – FORP-USP

Prof^a. Dr^a. Marleny E. M. Gerbi - UPE

Prof^a. Dr^a. Gardênia M. M. Zumaeta - UEFS

AGRADECIMENTOS

A Deus,

Agradeço por iluminar os meus dias e por sua presença real em minha vida. Obrigada por me guiar, me confortar e me fortalecer em mais uma etapa do meu caminho. A minha vida eu entrego nas tuas mãos. É Sua a vitória alcançada.

Aos meus pais,

Obrigada pelo apoio incondicional e por serem alicerces em minha vida. Obrigada por acreditarem em mim e estarem ao meu lado compartilhando todos os momentos alegres ou difíceis com amor, paciência e incentivo.

A minha irmã,

Agradeço pelo apoio, incentivo, amizade e admiração demonstrada.

A Daniel,

Obrigada por sua participação, paciência, apoio, dedicação e principalmente por ser um verdadeiro companheiro nessa fase de desafio e na minha vida. Agradeço por sua compreensão, amor, carinho e incentivo em todos os momentos. Você foi fundamental para a realização deste trabalho.

Aos meus padrinhos,

Obrigada por me acolherem em São Paulo nos períodos necessários. Agradeço o incentivo, carinho, suporte e preocupação com o andamento do trabalho.

Ao Prof. Dr. Antônio Luiz Barbosa Pinheiro,

Obrigada por todo apoio, por compartilhar seu grande conhecimento e ser fundamental na concretização desta etapa. Obrigada pela confiança, incentivo, dedicação à ciência e por ser uma referência no mundo da pesquisa. Agradeço por todas as vezes que me fez enxergar as coisas de forma mais simples e clara, por todos os ensinamentos e por ser essencial na minha inserção na pesquisa e aprendizado.

A Prof. Dra. Maria José Pedreira Ramalho,

Obrigada por ter me “adotado” com carinho e por toda ajuda na execução do projeto. Agradeço pela orientação, por disponibilizar o espaço e materiais necessários neste experimento. Obrigada pelo incentivo, apoio, ensinamentos e palavras amigas. Sua participação foi muito importante para o meu aprendizado e crescimento na pesquisa.

Ao Prof. Dr. Jean Nunes dos Santos,

Obrigada pela grande dedicação e apoio na análise histológica. Agradeço pelo incentivo, paciência e preocupação. Obrigada por todo conhecimento compartilhado, pela leitura das lâminas, ensinamento na utilização do programa para avaliação, morfometria e fotografia, sugestões de análise e todo o tempo dedicado para o andamento do trabalho. Agradeço muita a contribuição essencial neste estudo e no meu aprendizado.

Ao Prof. Dr. João Gualberto de Cerqueira Luz,

Agradeço por me receber na USP, pelo suporte essencial para a execução do trabalho e por todo o conhecimento compartilhado sobre as estruturas da ATM. Obrigada pela paciência e dedicação na leitura das lâminas, por me ensinar as técnicas adequadas para que a parte experimental desta pesquisa fosse realizada. Obrigada por contribuir para o andamento do trabalho em um dos momentos de grande dificuldade enfrentado nesta pesquisa.

A Prof. Dra. Marília Treivillier,

Obrigada pelo apoio, receptividade e pelos testes de imunoistoquímica no Laboratório de Patologia Oral da USP. Agradeço pelo ensinamento da técnica e pelo conhecimento compartilhado.

A Flávia Lima,

Obrigada por sua essencial participação neste trabalho através do ensinamento do modelo de indução da inflamação na ATM. Agradeço por me receber em Ribeirão Preto, pelo tempo dedicado e possibilitar o meu treinamento.

A Prof. Dra. Maria Cristina de Teixeira Cangussu,

Obrigada pela contribuição e pelos ensinamentos que me proporciona desde antes do ingresso no Doutorado.

A Prof. Dra. Aparecida Cordeiro Marques,

Pelo apoio, auxílio, motivação e alegria durante todo o curso.

A Prof. Dra. Luciana Ramalho,

Obrigada por contribuir ao longo do curso.

Ao Prof. Dr. Márcio Cajazeiras,

Obrigada pelo auxílio no início desta pesquisa e contribuição na análise histológica.

Aos colegas do Doutorado,

Sabrina Kívia, Fernando Habib, Márcio Marchionni, Márcio Lisboa, Cristina Nascimento, Lívia Prates, e, em especial, Priscila Chagas, Nicole Ribeiro e Ana Paula Cavalcanti. Obrigada por compartilhar momentos de alegrias e dificuldades do início ao fim do curso, pelo companheirismo e amizade.

Aos estagiários do Centro de Laser,

Vocês foram muito importantes para a construção deste trabalho. A ajuda de todos vocês na fase experimental foi fundamental. Obrigada em especial a Juliana, Fernando, Thaís e Isabelle pela dedicação.

A Maria de Lourdes Silva Santos,

Agradeço sua atenção e tempo dedicado para a confecção das lâminas.

A Flávia Caló,

Obrigada pela receptividade, gentileza e atenção em São Paulo.

A Adenilda,

Agradeço o apoio e auxílio prestado nos momentos em que estive no ICS.

A Elisa Santos,

Obrigada por me receber na USP e colaborar no preparo das lâminas.

A Clarissa Gurgel e Manuela Nóia,

Obrigada por todo apoio na construção da pesquisa.

A Bárbara,

Obrigada pela amizade, pelo incentivo, pelas palavras de apoio que foram importantes para nos fortalecermos e seguirmos confiantes para o sucesso desta pesquisa.

A Sueli,

Secretária do Doutorado, pela atenção e colaboração durante o curso.

A todos os professores do Programa Integrado de Pós-Graduação em Odontologia UFPB/UFBA,

Minha gratidão por toda contribuição.

A CAPES,

Pelo apoio e incentivo a pesquisa.

Aos amigos,

Pela torcida, pelas orações e palavras de motivação. Agradeço por compartilhar com vocês essa vitória, em especial as Lemmi's por toda amizade.

A todos que me ajudaram e contribuíram com este trabalho meu sincero agradecimento.

"A fé em Deus nos faz crer no incrível, ver o invisível e realizar o impossível."

(Autor Desconhecido)

SUMÁRIO

LISTA DE ABREVIATURAS E SÍMBOLOS

LISTA DE FIGURAS

LISTA DE QUADROS E TABELAS

RESUMO

ABSTRACT

1. INTRODUÇÃO	21
2. REVISÃO DA LITERATURA	24
2.1. DISFUNÇÃO TEMPOROMANDIBULAR.....	24
2.2. INFLAMAÇÃO.....	25
2.3. CARRAGENINA.....	29
2.4. ESTUDOS EXPERIMENTAIS DA ATM DE RATOS.....	31
2.5. FOTOTERAPIA LASER.....	34
2.6. FOTOBIMODULAÇÃO LASER NA INFLAMAÇÃO.....	36
2.7. FOTOBIMODULAÇÃO LASER NAS DTMs.....	38
3. PROPOSIÇÃO	40
3.1. OBJETIVO GERAL.....	40
3.2. OBJETIVOS ESPECÍFICOS.....	40
4. METODOLOGIA	41
4.1. ASPECTO ÉTICO.....	41
4.2. MODELO EXPERIMENTAL E GRUPOS.....	41
4.3. PROCEDIMENTOS.....	42
4.3.1. ANESTESIA.....	42
4.3.2. INDUÇÃO DA INFLAMAÇÃO.....	43
4.3.3. IRRADIAÇÃO.....	43
4.3.4. MORTE ANIMAL E PROCESSAMENTO HISTOLÓGICO.....	44
4.3.5. HISTOMORFOMETRIA.....	46
5. RESULTADOS	49
5.1. AVALIAÇÃO HISTOLÓGICA POR MICROSCOPIA DE LUZ – ANÁLISE DESCRITIVA – CÔNDILO E CÁPSULA ARTICULAR	49

5.2. AVALIAÇÃO HISTOLÓGICA POR MICROSCOPIA DE LUZ – EXPRESSÃO DE COLÁGENO NO CÔNDILO E NO DISCO ARTICULAR.....	70
5.3. HISTOMORFOMETRIA – MEMBRANA SINOVIAL.....	74
6. DISCUSSÃO.....	78
7. CONCLUSÃO.....	86
REFERÊNCIAS.....	87
ANEXO 1.....	94

LISTA DE ABREVIATURAS E SÍMBOLOS

AINES	Antiinflamatórios não esteróides
ATM	Articulação Temporomandibular
ATP	Adenosina-trifosfato
cm	Centímetro
cm ²	Centímetro quadrado
CW	Continuous Wave
COX	Cicloxigenase
DE	Densidade de Energia
DP	Densidade de Potência
DTM	Disfunção Temporomandibular
FBML	Fotobiomodulação Laser
Fig.	Figura
FTL	Fototerapia Laser
g	Gramma
GaAIs	Arseneto de Gálio e Alumínio
HE	Hematoxilina-Eosina
HeNe	Hélio Neônio
iNOS	Óxido Nítrico sintase induzível
IL-1 β	Interleucina 1 beta
IL-6	Interleucina 6
IL-7	Interleucina 7
IV	Infravermelho
J	Joule
J/cm ²	Joule por centímetro quadrado
Laser	Light Amplification by Stimulated Emission of Radiation
ml	Mililitros
μ l	Microlitros
μ g	Microgramas
mg	Miligramas
mm ²	Milímetro quadrado
mW	Miliwatts
nm	Nanômetro
NF κ B	Fator Nuclear de transcrição kappa B
ON	Óxido Nítrico
P	Potência
PGE ₂	Prostaglandina E ₂
RNA _m	Ácido ribonucléico mensageiro
TNF- α	Fator de necrose tumoral alfa
UFBA	Universidade Federal da Bahia
UFPB	Universidade Federal da Paraíba
V	Vermelho
ϕ	Spot
λ	Comprimento de onda
®	Marca registrada
%	Por cento

LISTA DE FIGURAS

Figura 1	Agulha G30 conectada a microseringa Hamilton através da cânula PE50 (CARVALHO, 2008).	47
Figura 2	Injeção de carragenina na ATM esquerda do rato (CARVALHO, 2008).	47
Figura 3	Irradiação com o laser $\lambda 790\text{nm}$ na ATM esquerda (CARVALHO, 2008).	47
Figura 4	Campos padronizados para a contagem das camadas celulares da membrana. Campo interno (I) e campo externo (E), HE (CARVALHO, 2008).	48
Figura 5	Campo interno de observação, HE (CARVALHO, 2008).	48
Figura 6	Campo externo de observação, HE (CARVALHO, 2008).	48
Figura 7	Grupo 1 - Região da ATM sem alteração 24 horas após a injeção de solução salina (CARVALHO, 2008).	52
Figura 8	Grupo 4 - Região da ATM com edema e presença de feridas 24 horas após a injeção de carragenina (CARVALHO, 2008).	52
Figura 9	Grupo 5 - Região da ATM com edema e presença de feridas 24 horas após a injeção de carragenina (CARVALHO, 2008).	52
Figura 10	Fotomicrografia do Grupo 1 (Solução salina) – Componentes articulares com aspecto de normalidade, HE (CARVALHO, 2008).	53
Figura 11	Fotomicrografia do Grupo 1 (Solução salina) – Estruturas normais da ATM: côndilo (C), disco articular (D) e fossa articular (F), HE (CARVALHO, 2008).	53
Figura 12	Fotomicrografia do Grupo 1 (Solução salina) – Camadas bem definidas do côndilo: camada de tecido conjuntivo fibroso (TF), proliferativa (P), fibrocartilagem (F) e osso subcondral (O), HE (CARVALHO, 2008).	54
Figura 13	Fotomicrografia do Grupo 1 (Solução salina) – Camadas bem definidas do côndilo: camada de tecido conjuntivo fibroso (TF), proliferativa (P), fibrocartilagem (F) e osso subcondral (O), Azul de Toluidina (CARVALHO, 2008).	54
Figura 14	Fotomicrografia do Grupo 4 (Carragenina) aos três dias. Presença de infiltrado inflamatório misto na cápsula articular estendendo-se no tecido muscular, HE (CARVALHO, 2008).	55
Figura 15	Fotomicrografia do Grupo 4 (Carragenina) aos três dias. Observação de osteoclasto (seta) e área de reabsorção no côndilo, HE (CARVALHO, 2008).	55
Figura 16	Fotomicrografia do Grupo 5 (Carragenina + FTL IV) aos três dias. Presença de discreto infiltrado inflamatório crônico na lateral do côndilo, HE (CARVALHO, 2008).	56

Figura 17	Fotomicrografia do Grupo 5 (Carragenina + FTL IV) aos três dias. Observa-se discreta inflamação crônica na cápsula articular, HE (CARVALHO, 2008).	56
Figura 18	Fotomicrografia do Grupo 6 (Carragenina + FTL IV+V) aos três dias. Presença de intenso infiltrado inflamatório crônico na cápsula articular, HE (CARVALHO, 2008).	57
Figura 19	Fotomicrografia do Grupo 6 (Carragenina + FTL IV+V) aos três dias. Observa-se infiltrado inflamatório crônico na cápsula articular estendendo-se entre o tecido muscular. Presença de vilosidades e hiperplasia da membrana sinovial (setas), HE (CARVALHO, 2008).	57
Figura 20	Fotomicrografia do Grupo 7 (Laser Prévio + Carragenina) aos três dias. Presença de discreto infiltrado inflamatório misto na cápsula articular, HE (CARVALHO, 2008).	58
Figura 21	Fotomicrografia do Grupo 7 (Laser Prévio + Carragenina) aos três dias. Presença de intenso infiltrado inflamatório misto no colo do côndilo, HE (CARVALHO, 2008).	58
Figura 22	Fotomicrografia do Grupo 8 (Laser Prévio + Carragenina + FTL IV) aos três dias. Observa-se infiltrado inflamatório composto predominantemente de linfócitos na cápsula e no tecido muscular, HE (CARVALHO, 2008).	59
Figura 23	Fotomicrografia do Grupo 8 (Laser Prévio + Carragenina + FTL IV) aos três dias. Observa-se infiltrado inflamatório na cápsula e presença de células gigantes (setas), HE (CARVALHO, 2008).	59
Figura 24	Fotomicrografia do Grupo 9 (Laser Prévio + Carragenina + FTL IV+V) aos três dias. Observa-se moderado infiltrado inflamatório crônico no colo do côndilo, HE (CARVALHO, 2008).	60
Figura 25	Fotomicrografia do Grupo 9 (Laser Prévio + Carragenina + FTL IV+V) aos três dias. Observa-se moderado infiltrado inflamatório linfocitário na cápsula e no tecido muscular, HE (CARVALHO, 2008).	60
Figura 26	Fotomicrografia do Grupo 2 (Solução salina + Laser IV) aos 7 dias – Estruturas normais da ATM, o côndilo (C), o disco articular (D) e a membrana sinovial (setas), HE (CARVALHO, 2008).	63
Figura 27	Fotomicrografia do Grupo 3 (Solução salina + Laser IV+V) aos 7 dias – Observação do côndilo (C) com camadas definidas, do disco articular (D), espaço supradiscal(ES) e da fossa articular (F) com aspecto de normalidade, HE (CARVALHO, 2008).	63

Figura 28	Fotomicrografia do Grupo 4 (Carragenina) aos sete dias. Presença de intenso infiltrado inflamatório crônico próximo à cápsula articular e entre o tecido muscular, HE (CARVALHO, 2008).	64
Figura 29	Fotomicrografia do Grupo 4 (Carragenina) aos sete dias. Presença de intenso infiltrado inflamatório crônico na cápsula articular e vasos congestos, HE (CARVALHO, 2008).	64
Figura 30	Fotomicrografia do Grupo 5 (Carragenina + FTL IV) aos sete dias. Presença de discreto infiltrado inflamatório crônico na cápsula articular, HE (CARVALHO, 2008).	65
Figura 31	Fotomicrografia do Grupo 5 (Carragenina + FTL IV) aos sete dias. Observa-se infiltrado inflamatório composto de linfócitos na cápsula articular, HE (CARVALHO, 2008).	65
Figura 32	Fotomicrografia do Grupo 6 (Carragenina + FTL IV+V) aos sete dias. Observa-se discreto infiltrado inflamatório e vasos congestos na região lateral do côndilo, HE (CARVALHO, 2008).	66
Figura 33	Fotomicrografia do Grupo 6 (Carragenina + FTL IV+V) aos sete dias. Presença de vasos congestos e inflamação crônica na cápsula articular, HE (CARVALHO, 2008).	66
Figura 34	Fotomicrografia do Grupo 7 (Laser Prévio + Carragenina) aos sete dias. Presença de intenso infiltrado inflamatório linfocitário na cápsula articular. Observam-se vilosidades na membrana sinovial (setas), HE (CARVALHO, 2008).	67
Figura 35	Fotomicrografia do Grupo 7 (Laser Prévio + Carragenina) aos sete dias. Vasos congestos são observados na lateral do côndilo. Presença de vilosidades na membrana sinovial (seta), HE (CARVALHO, 2008).	67
Figura 36	Fotomicrografia do Grupo 8 (Laser Prévio + Carragenina + FTL IV) aos sete dias. Observa-se discreto infiltrado inflamatório crônico na cápsula articular e discreta hiperplasia da membrana sinovial, HE (CARVALHO, 2008).	68
Figura 37	Fotomicrografia do Grupo 8 (Laser Prévio + Carragenina + FTL IV) aos sete dias. Observa-se infiltrado inflamatório composto de linfócitos na cápsula articular e vilosidades na membrana sinovial (setas), HE (CARVALHO, 2008).	68
Figura 38	Fotomicrografia do Grupo 9 (Laser Prévio + Carragenina + FTL IV+V) aos sete dias. Observa-se moderada inflamação crônica na cápsula e no tecido muscular, HE (CARVALHO, 2008).	69
Figura 39	Fotomicrografia do Grupo 9 (Laser Prévio + Carragenina + FTL IV+V) aos sete dias. Observa-se moderada infiltrado inflamatório no colo do côndilo, HE (CARVALHO, 2008).	69

Figura 40	Fotomicrografia do Grupo 2 (Solução salina + FTL IV) – Expressão discreta de colágeno no disco articular, Picosírius (CARVALHO, 2008).	72
Figura 41	Fotomicrografia do Grupo 5 (Carragenina + FTL IV) – Expressão moderada de colágeno no disco articular, Picosírius (CARVALHO, 2008).	72
Figura 42	Fotomicrografia do Grupo 1 (Solução salina) – Expressão discreta de colágeno nas camadas de tecido fibroso e fibrocartilagem no côndilo, Picosírius (CARVALHO, 2008).	73
Figura 43	Fotomicrografia do Grupo 8 (Laser Prévio + Carragenina + FTL IV) – Expressão intensa de colágeno no côndilo, Picosírius (CARVALHO, 2008).	73
Figura 44	Fotomicrografia do Grupo 1 (Solução salina) – Membrana sinovial classificada como Gau 0, HE (CARVALHO, 2008).	76
Figura 45	Fotomicrografia do Grupo 3 (Solução salina + Laser IV+V) aos três dias – Membrana sinovial classificada como Gau 0, HE (CARVALHO, 2008).	76
Figura 46	Fotomicrografia do Grupo 4 (Carragenina) aos sete dias – Membrana sinovial classificada como Gau 1, HE (CARVALHO, 2008).	77
Figura 47	Fotomicrografia do Grupo 6 (Carragenina + Laser IV+V) aos três dias – Membrana sinovial classificada como Gau 1, HE (CARVALHO, 2008).	77

LISTA DE QUADROS E TABELAS

Quadro 1	Divisão e descrição dos grupos experimentais (CARVALHO, 2008).	42
Quadro 2	Critérios para avaliação histológica (CARVALHO, 2008).	45
Tabela 1	Quantidade de colágeno observada no cõndilo no período de três dias e sete dias (CARVALHO, 2008).	70
Tabela 2	Quantidade de colágeno observada no disco articular no período de três dias e sete dias (CARVALHO, 2008).	71
Tabela 3	Graduação da espessura das camadas de células da membrana sinovial (CARVALHO, 2008).	75

RESUMO

As disfunções temporomandibulares (DTMs) são freqüentes na população e geralmente estão associadas a processos inflamatórios. Estudos anteriores têm evidenciado efeitos positivos da fotobiomodulação laser (FBML) nas DTMs. Contudo, seu mecanismo de ação na resposta inflamatória da articulação temporomandibular (ATM) ainda é pouco conhecido. O objetivo deste trabalho foi avaliar através da análise histológica a ação da Fototerapia Laser - FTL (GaAlAs, λ 780nm - IV, P=50mW, CW, $\phi \sim 4\text{mm}^2$, $10\text{J}/\text{cm}^2$ por sessão isoladamente, ou associado ao λ 660nm - V, P=40mW, $5\text{J}/\text{cm}^2$ cada λ) na resposta inflamatória da ATM de ratos induzida por carragenina. Oitenta e cinco ratos Wistar foram divididos em nove grupos: G1 – Solução salina; G2 – Solução salina + FTL IV; G3 – Solução salina + FTL IV+V; G4 – Carragenina; G5 – Carragenina + FTL IV; G6 – Carragenina + FTL IV+V; G7 – Laser prévio + carragenina; G8 – Laser prévio + carragenina + FTL IV e G9 – Laser prévio + carragenina + FTL IV+V, que foram subdivididos em subgrupos de três e sete dias. Após o sacrifício, os espécimes de tecidos foram processados e corados com HE, Picrosirius e Azul de Toluidina. Foi realizada análise descritiva das estruturas que compõem a ATM, observação da expressão de colágeno no côndilo e disco articular e contagem das camadas de células da membrana sinovial. Nos grupos em que foi injetada solução salina não foi observada reação inflamatória e os grupos irradiados não apresentaram diferença em relação ao grupo não irradiado. Após injeção de carragenina, foram observados intenso infiltrado inflamatório e proliferação do número de camadas da membrana sinovial. O grupo irradiado com laser IV apresentou menor inflamação e menor número de camadas nos dois períodos de observação comparado a todos os grupos. A aplicação do laser prévio não promoveu melhora nos resultados finais. Conclui-se que a FTL apresentou efeitos positivos em relação à redução do infiltrado inflamatório e aceleração do processo de inflamação, especialmente com a utilização do laser IV. Os grupos irradiados apresentaram maior quantidade de colágeno no côndilo comparado ao grupo não irradiado. Os grupos irradiados com laser após a indução da inflamação não apresentaram hiperplasia da membrana sinovial, o número de camadas de células foi semelhante ao grupo em que não foi induzida a inflamação.

Descritores: Articulação Temporomandibular, Carragenina, Inflamação Fototerapia laser, Fotobiomodulação Laser.

ABSTRACT

Temporomandibular disorders (TMDs) are frequent in the population and generally present an inflammatory component. Previous studies have evidenced positive effects of laser photobiomodulation (LPB) on TMDs. However, its mechanism of action on the inflammation of the temporomandibular joint (TMJ) is not known yet. The aim of this study was to evaluate, by light microscopy, the effects of laser phototherapy - LPT (GaAlAs, λ 780nm, infrared - IR, 50mW, CW, ϕ ~4mm², 10J/cm² per session, and its association with λ 660nm, red - R, 40mW, 5J/cm² each λ) in the inflammatory process of the rat's TMJ induced by carrageenan. Eighty five Wistar rats were divided into nine groups: G1 - Saline Solution; G2 - Saline Solution + LPT IR; G3 - Saline Solution + LPT IR+R; G4 - Carrageenan; G5 - Carrageenan + LPT IR; G6 - Carrageenan + LPT IR+R; G7 - previous LPT + Carrageenan; G8 - previous LPT + carrageenan + LPT IR and G9 - previous LPT+ carrageenan + LPT IR+R, and then subdivided in sub-groups of three and seven days. After animal death, specimens were taken, routinely cut and stained with HE, Sírius Red and Toluidine Blue. Descriptive analysis of TMJ's components was done. The collagen expression was observed in condyle and in articular disc. The synovial cell layers were counted. The injection of saline solution did not produced inflammatory reaction and the irradiated groups had not presented difference compared to non irradiated ones. After carrageenan injection it was observed intense inflammatory infiltration and synovial cell layers proliferation. The infrared irradiated group presented less inflammation and less synovial cell layers number compared to other groups. The previous laser irradiation did not improve the results. It was concluded that the LPT presented positive effects on inflammatory infiltration reduction and accelerated the inflammation process, mainly with IR laser irradiation. The irradiated groups presented greater amount of collagen in condyle compared to non irradiated. The number of synovial cell layers was reduced on irradiated group.

Key Words: Temporomandibular Joint, Carrageenan, Inflammation, Laser Phototherapy, Laser Photobiomodulation.

1. Introdução

As disfunções temporomandibulares (DTMs) apresentam geralmente um componente inflamatório. No entanto, a patogênese da inflamação nas articulações temporomandibulares (ATMs) tem sido baseada nos dados de outras articulações sinoviais. Poucos estudos na literatura avaliaram apenas os eventos imediatos do processo de inflamação das ATMs (HUTCHINS et al., 2000).

As características especiais das ATMs podem influenciar sua resposta como articulação sinovial. A sua superfície, por exemplo, apresenta uma cobertura de tecido fibroso denso, enquanto que a maioria das demais articulações sinoviais são cobertas apenas por cartilagem hialina. Além disso, as concentrações de algumas substâncias inflamatórias presentes na ATM diferem das encontradas em outras articulações, como os níveis de substância P, peptídeo relacionado a calcitonina e o neuropeptídeo Y, que se apresentam mais elevados nas artrites das ATMs em humanos que na articulação do joelho, provavelmente devido à inervação densa das ATMs (TOMINAGA et al., 1999).

As ATMs são susceptíveis a uma variedade de alterações inflamatórias, incluindo as osteoartrites e a artrite reumatóide. Os sintomas mais frequentes são: dor ao movimentar, sensibilidade à palpação, rigidez, crepitação e tumefação. Os objetivos terapêuticos do tratamento incluem a manutenção da função aliviando a sintomatologia dolorosa e rigidez das ATMs. O uso de medicamentos antiinflamatórios não esteróides é usualmente a primeira opção de tratamento farmacológico (DURANDO et al., 2002).

A carragenina é um polissacarídeo amplamente utilizado para induzir uma reação inflamatória em modelos animais, sendo utilizado no teste de drogas e avaliação de novas terapias antiinflamatórias (PETER-SZABO et al., 2007). Diversos estudos anteriores utilizaram com sucesso este modelo (GAITÁN et al., 2005; GOULART et al., 2005).

A fototerapia laser (FTL) é uma opção de tratamento que pode ser oferecida ao paciente em diversas áreas da clínica odontológica. A FTL é usada principalmente para aliviar a dor, reduzir a inflamação e acelerar a cicatrização (TÚNER; HODE, 2004).

O uso da FTL para o tratamento de diversas patologias orofaciais vem sendo realizado com sucesso. Esta modalidade de tratamento vem se tornando bastante conhecida no tratamento das disfunções temporomandibulares, em virtude da efetividade comprovada, receptividade dos pacientes e redução do uso de medicamentos (BRUGNERA JÚNIOR; PINHEIRO et al., 1998).

Estudos anteriores evidenciaram resultados positivos no uso da FTL em DTMs (SERAFIM; TEODOROSKI, 2003) e no edema em pata de rato (ALBERTINI et al., 2004). Os antiinflamatórios não esteróides (AINES) têm sido utilizados para o tratamento de desordens articulares inflamatórias agudas e crônicas. Embora o AINE possibilite a redução da inflamação no tecido alvo e conseqüente redução da sintomatologia, o uso frequente, pode também aumentar o risco de complicações como úlceras gástricas e nefrotoxicidade. Desta forma, a FTL apresenta-se como uma alternativa para a ação antiinflamatória, eliminando estas reações desagradáveis (ISHIMARU, J. et al., 2003).

Estudos prévios evidenciaram efeitos positivos da FTL nas DTMs, porém sua ação e mecanismo no infiltrado inflamatório da articulação temporomandibular ainda são pouco conhecidos. Para os indivíduos portadores de distúrbios na ATM este tratamento surge como uma alternativa de tratamento não invasivo sem efeitos colaterais, restaurando a função e reduzindo a sintomatologia dolorosa. Desta forma é necessário entender a ação da luz laser nas ATMs para contribuir na sua aplicação clínica e indicação.

O objetivo deste estudo foi avaliar histologicamente, através da microscopia de luz, o efeito da FTL no processo inflamatório induzido por carragenina na ATM de ratos.

2. Revisão da literatura

2.1. Disfunção Temporomandibular

As disfunções temporomandibulares (DTMs) são as patologias não-dentárias relacionadas a dor crônica orofacial mais frequentes na população (VOOG et al., 2003).

As DTMs são condições multifatoriais nas quais os sintomas mais comuns são a dor (nos músculos e articulação), a limitação do movimento e estalidos nos movimentos de abertura e fechamento (FRICTON, 2004).

Os mecanismos fisiológicos das DTMs ainda são pobremente conhecidos e são difíceis de serem avaliados em humanos. As disfunções da ATM geralmente apresentam inflamação da estrutura envolvida e incluem componentes biológicos e comportamentais (KERINS et al., 2003).

Tratamentos não-cirúrgicos das DTMs freqüentemente consistem de medicações, como AINES e antidepressivos. Os AINES podem reduzir a inflamação, mas também podem aumentar o risco de complicações, como, úlceras gástricas e nefrotoxicidade (HERSH et al. 2008; ISHIMARU et al. 2003). Outros tratamentos indicados são: *splints* oclusais; fisioterapia e tratamento de atividades parafuncionais (CETINER et al. 2006).

Os mecanismos intrínsecos que iniciam a inflamação da ATM, como nos casos de osteoartrite, artrite inflamatória e trauma e a história natural da mesma são ainda pouco conhecidos na atualidade.

O trauma repetitivo na ATM pode estimular a liberação de substâncias que resultam em alterações vasculares e inflamação nos tecidos envolvidos. A distensão do espaço articular pode ser o resultado da inflamação local. Edema, sinovite e liberação abundante de líquido sinovial ocorrem com frequência como parte do processo inflamatório (MOLINA et al., 2001).

Estudos prévios demonstraram um aumento na concentração de IL-1 β , TNF- α e IL-6 no líquido sinovial de ATMs com alterações degenerativas. Essas citocinas podem induzir a liberação de proteinases e estimular a expressão de mediadores inflamatórios, resultando na degradação do osso e cartilagem e inflamação na articulação (KANEYAMA et al., 2004).

2.2. Inflamação

A inflamação é uma resposta inespecífica do corpo a diferentes tipos de agressões, constituindo-se, essencialmente, de uma resposta protetora que inicia o processo de reparo tecidual. Na fase inicial da inflamação aguda, entre zero e uma hora após estímulo agressor, moduladores tais quais a histamina e a bradicinina estão envolvidos. Durante a fase tardia, as prostaglandinas, a ciclooxigenase-2 (COX-2), a infiltração e a ativação de neutrófilos contribuem para a resposta inflamatória (ALBERTINI et al, 2004; KHALIL et al., 1992).

A resposta inflamatória consiste em dois componentes principais: uma reação vascular e uma reação celular. Muitos tecidos e células estão envolvidos nestas reações, incluindo o fluido e as proteínas do plasma, as células circulantes, os vasos sangüíneos e os componentes celulares e extra-

celulares do tecido conjuntivo. As células circulantes incluem neutrófilos, monócitos, eosinófilos, linfócitos, basófilos e plaquetas. As células do tecido conjuntivo, incluem os mastócitos que estão intimamente ligados aos vasos sanguíneos, os fibroblastos do tecido conjuntivo, macrófagos locais e linfócitos. A matriz extracelular, consiste em proteínas fibrosas estruturais, glicoproteínas de adesão e proteoglicanos (KUMAR et al., 2005).

A inflamação se caracteriza pelos seguintes sinais: rubor, calor, tumor, dor e perda da função, refletindo os efeitos das citocinas e de outros mediadores inflamatórios nos vasos sanguíneos locais (KUMAR et al., 2005; JANEWAY et al., 2007).

As inflamações agudas caracterizam-se pelo predomínio de fenômenos exsudativos, ou seja, conseqüentes a alterações da permeabilidade vascular, permitindo o acúmulo na região inflamada de líquido (edema), fibrina (que se forma no interstício pela interação entre componentes do plasma e fatores dos tecidos), leucócitos, especialmente neutrófilos e hemácias. Nas inflamações crônicas, além destes elementos, ocorrem no local fenômenos produtivos, ou seja, proliferação de vasos, fibroblastos (com conseqüente deposição de colágeno), como também migração e proliferação local de monócitos e linfócitos (KUMAR et al., 2005).

Na inflamação ocorrem alterações hemodinâmicas da circulação e da permeabilidade vascular no local da agressão. A fase vascular reúne todas as transformações ocorridas na microcirculação do local inflamado. Esta fase ocorre alguns minutos após o início da ação do agente flogogístico; intervalo em que se processa a liberação dos mediadores químicos (RANG et al., 2007).

Os mediadores envolvidos na origem da dor inflamatória também exercem um papel essencial na ativação de outros eventos inflamatórios, incluindo edema e migração leucocitária. As prostaglandinas podem ser essenciais para a formação de edema e citocinas podem ser relevantes para o recrutamento de leucócitos em diversos modelos de inflamação. Existem evidências que esses eventos podem ocorrer de forma independente. Por exemplo, drogas antitumorais não esteróides não interferem na migração leucocitária, mas inibem a formação de edema e dor. Analgésicos periféricos, como a dipirona, reduzem a dor inflamatória sem afetar o edema e a migração leucocitária (FERREIRA, 1972; WHITE et al., 2005).

A produção de prostaglandina, através do metabolismo do ácido araquidônico pela ciclooxigenase (COX), é um dos meios envolvidos na patogênese da inflamação aguda. A fosfolipase A2 libera ácido araquidônico dos fosfolípidios da membrana e a COX converte o ácido araquidônico em prostaglandina. Existem dois tipos de COX: a COX-1 ou constitutiva, que promove funções reguladoras como na circulação sanguínea renal, na citoproteção da mucosa gástrica, e a COX-2 ou induzida, normalmente indetectável na maioria dos tecidos (TILLEY et al., 2001).

Citocinas, como fatores de necrose tecidual, e diversas interleucinas podem rapidamente regular a expressão da COX-2 e ela apresenta um importante papel na inflamação. No entanto, estudos demonstraram que a COX-2 também possui funções fisiológicas, não tendo papel somente em estados patológicos. Nos rins a COX-2 regula a excreção de sal através da renina, o volume circulante e a homeostasia da pressão arterial (EGAN et al., 2002).

Estudos têm demonstrado um aumento na expressão de RNAm de COX-2 em tecido subplantar de ratos com inflamação induzida por carragenina (NANTEL et al., 1999).

A formação de radicais livres devido ao estresse durante o movimento da mandíbula possui um efeito significativo na origem da DTM inflamatória (MILAM et al., 1998). Níveis elevados de óxido nítrico (ON) e da expressão da enzima óxido nítrico sintase induzível (iNOS) foram observados na membrana sinovial de pacientes com inflamação da ATM (HOMMA et al., 2001).

O óxido nítrico (ON) é um radical envolvido na patofisiologia da osteoartrite produzido por diversas células, incluindo os condrócitos. A iNOS é uma enzima responsável pela síntese de óxido nítrico, a partir do aminoácido L-arginina. Níveis aumentados de nitritos (usado como forma de mensuração do ON) foram encontrados no líquido sinovial de pacientes com osteoartrite (CASTRO et al., 2006). Masuda et al. (2002) relataram a presença de iNOS em células sinoviais na ATM de ratos.

O fator nuclear de transcrição Kappa B (NFκB) exerce uma função essencial na regulação de genes associados à inflamação e está envolvido na progressão da inflamação da ATM (YAMAZA et al., 2003). A forma ativada do NFκB desloca-se do citoplasma para o núcleo e acelera a transcrição de genes associados com a inflamação, como TNF-α, IL-1 e iNOS.

2.3. Carragenina

Durante a década de 60, a carragenina passou a ser muito utilizada experimentalmente, por induzir uma reação inflamatória aguda (DI ROSA, 1972).

A carragenina é originada principalmente da alga *Chondrus crispus*, Irish Moss, ocorrendo em Carragheen (Waterford, Irlanda), local em que cresce em abundância. Material de composição semelhante foi isolado de outras algas como *Gigartina stellata* e *Rhododymenia palmata*. A carragenina é um mucopolissacarídeo extraído das paredes celulares de alga vermelha. Ela é composta de polímeros aniônicos lineares compostos de 1, 3 α -1, 4 β -galactanos, que possuem por cada unidade dissacarídea, um sulfato de (κ -), dois de (ι -) ou três de (λ -). Em soluções iônicas, κ - e ι - associam-se em estruturas helicoidais que formam géis rígidos ou flexíveis. A carragenina λ - não forma hélices e são não-gelatinosos (SIGMA-ALDRICH).

A carragenina não gelatinosa é utilizada para induzir inflamação e dor inflamatória em modelos de roedores, especialmente na pata. Recentemente, a carragenina tem sido injetada diretamente na articulação dos roedores para modelos de artrite. O uso da carragenina como agente irritante para indução de edema na pata de rato foi introduzido por Winter; Risley e Nuss (1962). Logo em seguida, o efeito da indometacina foi avaliado através deste modelo, que é um dos métodos mais utilizados para o teste e avaliação de drogas e terapias antiinflamatórias (MISIEWICZ et al., 1996). A carragenina é freqüentemente utilizada como agente de indução da inflamação experimental e dor inflamatória (PETER-SZABO et al., 2007).

A inflamação induzida por carragenina na pata de rato representa um modelo de formação de edema e hiperalgesia, que tem sido utilizado extensivamente no desenvolvimento de drogas antiinflamatórias não-esteróides e inibidores seletivos da COX-2. Diversas evidências indicam que a COX-2 media o aumento na produção de prostaglandina E₂ no sistema nervoso central que contribuem para a severidade das respostas inflamatórias e dolorosas neste modelo. A COX-2 é rapidamente induzida na espinha dorsal e outras regiões do sistema nervoso central após a injeção de carragenina na pata (GUAY et al., 2004).

Peter-Szabo et al. (2007) introduziram um novo modelo de inflamação subcrônica através da administração unilateral repetida de carragenina na articulação do tornozelo de rato (450µg/30µl de carragenina diluída em solução salina nos dias um, quatro e sete e os resultados foram avaliados em 15 dias). A administração repetida de carragenina promoveu edema e respostas dolorosas, sugerindo que este é um modelo apropriado. Estes autores também avaliaram a ação do diclofenaco oral, que reduziu significativamente o edema no dia 3, e seu efeito anti-alodínico foi observado no dia nove.

Daher et al. (2004) relatou a utilização de injeções repetidas de carragenina, 300µg com intervalo de 72 horas no joelho de ratos como um modelo de inflamação crônica para avaliação da sensibilidade nociceptiva de ratos.

Após a administração de carragenina na pata do rato ocorre uma formação de bradicinina que induz subsequente liberação de citocinas

proinflamatórias (TNF- α , IL-1 β) ativando a liberação de prostaglandinas e aminas simpáticas (CUNHA et al., 2008).

Durante a inflamação aguda induzida por carragenina, vários mediadores inflamatórios já foram descritos no tecido da pata de rato, como prostaglandinas (PGE₂), leucotrienos (LTD₄), interleucinas (IL-1 e IL-6), óxido nítrico (ON) e espécies reativas de oxigênio. Esses mediadores apresentam potenciais para continuar a estimulação da resposta inflamatória e sua perpetuação (GUAY et al., 2004).

2.4. Estudos experimentais da ATM de ratos

A dor orofacial é mais comumente causada por inflamação, seja aguda ou crônica, e geralmente esta dor é refratária a tratamentos existentes. Para que ocorram evoluções nessa área é necessária uma melhor compreensão dos mecanismos inflamatórios. Existem poucos estudos específicos nos tecidos orais ou faciais. Um modelo orofacial satisfatório tem a vantagem de permitir o estudo da inflamação de uma maneira geral, assim como os mecanismos que podem ser específicos deste tecido, como algumas formas de DTMs (HAAS et al. 1992).

A ATM normal do rato foi descrita histologicamente em alguns estudos. Ela contém um disco que divide a cavidade articular em superior e inferior. A eminência articular não é distinguida no rato. As superfícies articulares condilar e temporal são cobertas por tecido fibrinoso, compacto e avascular, com o colágeno constituindo o componente mais predominante. A porção anterior do disco articular contém fibras de ligação do músculo pterigóideo lateral. Essa porção

gradualmente torna-se mais fina anteroposteriormente até a porção intermediária. O disco é semelhante ao humano, porém a fossa articular é convexa. Posterior à porção intermediária, o disco gradualmente aumenta em espessura e conecta-se posteriormente ao tecido gorduroso retrodiscal. A porção anterior da membrana sinovial na cavidade superior consiste de uma ou duas camadas de células e apresenta uma superfície lateral lisa, onde medialmente apresenta uma superfície irregular ou formação vilosa. O ligamento posterior é composto, principalmente, de fibras colágenas e elásticas (MUTO et al., 1998).

Luz (1995) descreveu histologicamente a ATM do rato. As superfícies articulares são recobertas por fibrocartilagem. O côndilo apresenta as seguintes camadas: zona fibrosa, composta de feixes colágenos entrecruzados; zona de mitose, delgada; zona cartilaginosa, correspondente à cartilagem de crescimento; zona de ossificação, que apresenta trabéculas em formação e zona óssea, correspondente a parte de maior volume. O disco articular é composto de feixes colágenos e células condróides, compondo uma fibrocartilagem.

O mecanismo do desenvolvimento e a progressão das DTMs ainda não foram completamente elucidados (YAMAZA et al., 2003). Milam et al. (1998) propuseram três modelos experimentais em animais para explicar a patogênese da disfunção temporomandibular: lesão mecânica direta, hipóxia e modelos de inflamação neurogênica.

Goulart et al.(2005) avaliaram o efeito da injeção de dois agentes flogísticos, carragenina e formalina na ATM de rato e o processo inflamatório induzido. Quarenta e cinco ratos foram utilizados neste estudo que descreveu

histologicamente as alterações nas ATMs em três horas, 24 horas, três dias, sete dias e 15 dias após a indução. Uma injeção local única de carragenina e formalina na ATM foi capaz de induzir a inflamação. No grupo da carragenina com 15 dias nenhum sinal de inflamação e alteração dos tecidos foi observado.

Haas et al.(1992) desenvolveram um modelo de inflamação aguda na ATM de ratos e utilizaram como sinais de inflamação o extravasamento plasmático com azul de Evans e infiltração de neutrófilos polimorfonucleares.

Diversos estudos observaram hiperplasia da membrana sinovial em ATM com osteoartrite (DIJIKGRAAF et al., 1996). Gynther et al. (1998) definiram como hiperplasia sinovial da ATM um número maior que duas camadas de células. Estes autores propuseram o seguinte sistema de graduação: normal (1 a 2 camadas de células), hiperplasia leve (2 a 3 camadas), hiperplasia moderada (3 a 5 camadas), hiperplasia intensa (5 ou mais camadas). Muto et al. (1998) criaram outro sistema de classificação: Grau 0 (1 a 3 camadas), Grau 1 (4 a 6 camadas) e Grau 2 (7 ou mais camadas).

A membrana sinovial consiste de uma porção superficial de células conjuntivas, denominada camada íntima que se está presente sobre uma camada de tecido conjuntivo densamente vascularizado e innervado, denominada camada subíntima. A camada íntima apresenta diferentes tipos celulares e apesar de compacta não é contínua e geralmente pode ser visualizada em contato com o espaço articular. A camada subíntima é constituída por um tecido conjuntivo frouxo que contém vasos sanguíneos, linfáticos e nervos, além de uma escassa população de células como

fibroblastos, macrófagos e mastócitos. A superfície da membrana sinovial pode apresentar pregas e projeções (DIJGRAAF et al., 1996).

Yamaza et al. (2003) avaliaram a expressão de NF κ B e iNOS na membrana sinovial da articulação temporomandibular de ratos com inflamação induzida por hipermovimento do côndilo. Através da imunistoquímica foi identificada reatividade de NF κ B no citoplasma nos ratos com inflamação e nos controles, enquanto na histoquímica *southwestern* foi demonstrada maior expressão deste no núcleo com inflamação presente. Também foi observado um aumento do número de células sinoviais com imunoreatividade para iNOS após inflamação.

Ozaki et al. (2008) observaram histologicamente a ATM de ratos com alterações inflamatórias causadas por abertura mandibular e ressecção do masseter, e avaliaram a expressão da COX-2 e iNOS na membrana sinovial através de imunistoquímica. No grupo que associou a abertura mandibular com ressecção do masseter observou-se maiores alterações inflamatórias, incluindo hiperplasia sinovial, vascularização dilatada, deposição de fibrina e intensa reatividade para COX-2 e iNOS.

2.5. Fototerapia Laser

Os lasers de diodo têm sido cada vez mais utilizados na odontologia e na medicina. Este tipo de laser emprega cristais semicondutores como meio ativo, que após a excitação irá emitir radiação coerente no espectro vermelho ou infravermelho, geralmente entre λ 630 e λ 980nm (KNAPPE et al., 2004).

O mecanismo biomolecular de interação do laser em baixa potência, consiste em efeito foto-físico ou foto-elétrico e estes efeitos provocam modificações nos potenciais de membrana. Em decorrência dos efeitos bioelétricos, a radiação laser provoca um aumento de íons de sódio e diminuição de íons potássio na região extracelular, e inversamente a nível intracelular, levando a incrementos de ATP mitocondrial e favorecendo reações que interferem no metabolismo celular. Com a atividade celular aumentada, ocorre maior síntese de DNA e RNA; incremento na formação de colágeno e precursores; aumento do nível de β -endorfina, peptídeo responsável pelo efeito analgésico; variação quantitativa de prostaglandinas, oferecendo efeito antiinflamatório; modulação na síntese de proteínas, na revascularização, na proliferação e diferenciação celular. Em estados fisiológicos alterados, o laser interfere no processo de troca iônica, acelerando o incremento de ATP (KARU, 1987).

A utilização da fototerapia no tratamento de diversas patologias, baseia-se na utilização de luz monocromática no espectro vermelho e infravermelho próximo que altera o metabolismo como resultado de sua absorção pela citocromo c oxidase (KARU et al., 2008).

A mensuração da penetração e absorção da luz em tecido biológico é dependente de muitas variáveis, e uma delas é o comprimento de onda. Tem sido demonstrado que a luz infravermelha apresenta uma profundidade de penetração de aproximadamente 3mm, enquanto a luz vermelha possui uma penetração de 1mm (BJORDAL et al., 2003).

O aumento na produção de colágeno, no número de fibroblastos, além do aumento da circulação sanguínea dentro do tecido regenerado e o efeito

supressivo nas reações imunes são efeitos alcançados no tratamento através da fotobiomodulação laser (FBML) (BRUGNERA JÚNIOR; PINHEIRO, 1998).

2.6. Fotobiomodulação laser na inflamação

A FTL tem sido utilizada no tratamento de pacientes com patologias inflamatórias, reduzindo o processo de inflamação aguda, estimulando a cicatrização e reduzindo a dor (BJORDAL et al., 2006).

Técnicas como estimulação elétrica, ondas curtas, ultra-sons e laser têm sido utilizados clinicamente em pacientes com patologias inflamatórias, como uma alternativa ao tratamento convencional com antiinflamatórios esteróides e não-esteróides. A terapia física é utilizada para reduzir a inflamação, reduzir a dor musculoesquelética e restaurar a função motora e incluem exercícios e técnica manuais. As modalidades eletrofísicas incluem o TENS (estimulação nervosa transcutânea elétrica), ultra-som e o laser (MCNEELY et al., 2006).

Desde o início de 1960, diferentes comprimentos de onda e diferentes doses da radiação laser têm sido utilizados, especialmente na redução da duração da inflamação aguda, na estimulação do reparo tecidual e alívio da dor (TUNÉR; HODE, 2004). Porém, poucos estudos relatam o mecanismo de ação da irradiação laser na produção de efeitos antiinflamatórios, a maioria dos estudos avalia apenas as propriedades analgésicas do laser (ALBERTINI et al., 2004).

A fototerapia laser tem se mostrada efetiva na redução do edema e da expressão de RNAm de COX-2. Albertini et al. (2007) avaliaram o efeito da FBML (laser diodo, 30 mW, 7,5J/cm², λ 660nm - Kondortech e λ 684nm –

Theralase, DMC[®]), aplicada uma hora após a indução de inflamação por carragenina em tecido subplantar de ratos. A carragenina aumentou o edema, assim como os níveis de RNAm de COX-2. Aimbire et al.(2005) utilizaram o laser de diodo, GaAIAs, λ 685nm, 12mW, $\phi \sim 0,08\text{cm}^2$ e doses de $1\text{J}/\text{cm}^2$, $2,5\text{J}/\text{cm}^2$ e $5\text{J}/\text{cm}^2$ em modelo induzido de inflamação em rato e demonstraram que a FTL produziu um efeito antiinflamatório em associação com a inibição de metabólitos derivados da COX-2.

A expressão de RNAm para as citocinas TNF- α , IL-1 β e IL-6 foi reduzida nos grupos irradiados com laser diodo, 30mW, λ 660nm e λ 684nm, dose de $7,5\text{J}/\text{cm}^2$ em relação ao grupo controle ($p < 0,001$) na inflamação da pata de ratos induzida por carragenina (ALBERTINI et al., 2008).

Ensaio laboratoriais controlados concluíram que a FBML pode reduzir a inflamação através da redução dos níveis de PGE₂ e inibição da COX-2 em culturas de células. Os níveis de RNAm da COX-2 foram reduzidos com a utilização do laser diodo (GaAIAs, λ 830nm, 700mW, fibra óptica $\phi \sim 0,6\text{mm}$, doses variando entre 0,95 a $6,32\text{J}/\text{cm}^2$, 3 a 20 minutos) e os níveis de RNAm da COX-1 não foram alterados (SAKURAI et al. 2000). Estudos *in vivo* em cápsulas articulares de animais também mostraram uma redução dos níveis de PGE₂ com o uso da FTL. Este resultado foi observado quando doses entre 0,4 a 19J foram utilizadas com densidade de energia entre 5 a $21,2\text{mW}/\text{cm}^2$ (BJORDAL et al. 2003).

O tempo de irradiação é outro fator importante na efetividade da fototerapia laser na inflamação. Castano et al. (2007) demonstraram em seu estudo que o laser de diodo, λ 810nm, $\phi \sim 45\text{mm}$, foi efetivo no tratamento de

artrite inflamatória no joelho de ratos induzida por Zimosan, um polissacarídeo que estimula a produção de citocinas inflamatórias e ativa a resposta imune inata. A irradiação foi realizada diariamente durante cinco dias com doses de $3\text{J}/\text{cm}^2$ (DP= $5\text{mW}/\text{cm}^2$, 1minuto e $50\text{mW}/\text{cm}^2$, 10minutos) e $30\text{J}/\text{cm}^2$ (DP= $5\text{mW}/\text{cm}^2$, 10minutos e $50\text{mW}/\text{cm}^2$, 100minutos). Os resultados foram comparados ao grupo controle positivo que recebeu tratamento convencional com dexametasona. O tempo maior de irradiação foi mais importante na determinação da efetividade do que a dose ou potência.

2.7. Fotobiomodulação laser nas DTMs

Muitos estudos e relatos publicaram o efeito positivo da FBML no tratamento da dor em disfunções musculoesqueléticas, mas alguns resultados ainda são conflitantes e faltam informações precisas sobre os parâmetros utilizados.

Bjordal et al. (2006) revisaram o efeito da FBML na dor aguda e concluíram que a luz laser pode modular o processo inflamatório de forma dose-dependente e pode, significativamente, reduzir a dor de origem inflamatória. Porém, consideram que são necessários mais estudos clínicos com a aplicação de doses adequadas para estimar precisamente a magnitude do efeito da luz laser.

A FBML tem se mostrada efetiva para o tratamento da DTM e pode ser considerada como uma alternativa a outros métodos. Diversos estudos anteriores comprovaram a efetividade da FTL na redução da sintomatologia

dolorosa em pacientes com DTM, utilizando o laser diodo, $\lambda 830\text{nm}$, nas doses de $7\text{J}/\text{cm}^2$, $10\text{J}/\text{cm}^2$ e $15\text{J}/\text{cm}^2$ (CETINER et al., 2006; FIKÁCKOVÁ et al., 2006) e utilizando a associação do laser diodo IV ($\lambda 790\text{nm}$) com o laser V ($\lambda 632\text{nm}$) na dose de $1,7\text{J}/\text{cm}^2$ (PINHEIRO et al., 1997). A FTL também se mostrou efetiva na melhora da abertura máxima de boca. O efeito positivo do laser diodo, $\lambda 830\text{nm}$ ($7\text{J}/\text{cm}^2$) e $\lambda 670\text{nm}$ ($3\text{J}/\text{cm}^2$ por ponto) foi comprovado por diversos estudos (CETINER et al., 2006; FIKÁCKNOVÁ et al., 2007; NÚNEZ et al., 2006).

Alguns estudos não relataram diferença na redução da dor da ATM entre o grupo placebo e o grupo tratado com o laser de HeNe, $\lambda 632\text{nm}$, 30mW , na dose de $1,5\text{J}/\text{cm}^2$, utilizando a Escala Visual Analógica (EVA) para avaliação ou relataram redução da EVA do grupo irradiado com laser $\lambda 780\text{nm}$, 30mW , $6,3\text{J}/\text{cm}^2$ em três pontos, porém sem diferença estatisticamente significativa em relação ao grupo placebo (EMSHOFF et al., 2008; VENÂNCIO et al., 2005).

3. Proposição

3.1. Objetivo geral

Avaliar, histologicamente, através da microscopia de luz, o efeito da FTL (GaAlAs, λ 780nm, P=50mW, $10\text{J}/\text{cm}^2$ por sessão isoladamente ou associado ao λ 660nm, P=40mW, $5\text{J}/\text{cm}^2$ cada λ) no processo inflamatório induzido por carragenina na ATM de ratos.

3.2. Objetivos específicos

Descrever e comparar alterações na cápsula articular e no côndilo através da caracterização do infiltrado inflamatório;

Observar alterações morfológicas e expressão de fibras colágenas no disco articular e no côndilo;

Avaliar alterações na membrana sinovial através da contagem das camadas de células.

4. Metodologia

4.1. Aspecto ético

O projeto de pesquisa foi aprovado pela Comissão de Ética na Experimentação Animal da Faculdade de Odontologia da Universidade Federal da Bahia (Anexo 1).

O presente estudo respeitou todos os princípios éticos de experimentação animal, bem como as normas didático-científicas da vivisseção de animais, de acordo com a Lei 11.794, de 08 de outubro de 2008.

4.2. Modelo experimental e grupos

O modelo experimental utilizado foi o rato Wistar da espécie *Rattus norvegicus*, machos, com peso médio de 200 gramas. Os procedimentos e a manutenção dos ratos ocorreram no Instituto de Ciência da Saúde (ICS) da Universidade Federal da Bahia. Os animais foram mantidos em gaiolas apropriadas, forradas com maravalha, contendo cinco ratos em cada, em local livre de ruídos, mantidos em condições normais de temperatura, umidade e luminosidade, com períodos iguais de exposição à luz e à escuridão. Receberam ração comercial para roedores (Labina[®]) e água *ad libidum*. Oitenta e cinco ratos foram divididos em nove grupos e subdivididos em dois subgrupos de três e sete dias, com cinco ratos cada:

Quadro 1- Divisão e descrição dos grupos experimentais (CARVALHO, 2008).

G1	Sem laser prévio	Solução salina	Sem FTL pós	3 dias	5 ratos
G2	Sem laser prévio	Solução salina	FTL IV	3 dias 7 dias	5 ratos 5 ratos
G3	Sem laser prévio	Solução salina	FTL IV +V	3 dias 7 dias	5 ratos 5 ratos
G4	Sem laser prévio	Carragenina	Sem FTL pós	3 dias 7 dias	5 ratos 5 ratos
G5	Sem laser prévio	Carragenina	FTL IV	3 dias 7 dias	5 ratos 5 ratos
G6	Sem laser prévio	Carragenina	FTL IV +V	3 dias 7 dias	5 ratos 5 ratos
G7	Laser prévio	Carragenina	Sem FTL pós	3 dias 7 dias	5 ratos 5 ratos
G8	Laser prévio	Carragenina	FTL IV	3 dias 7 dias	5 ratos 5 ratos
G9	Laser prévio	Carragenina	FTL IV +V	3 dias 7 dias	5 ratos 5 ratos

4.3. Procedimentos:**4.3.1. Anestesia**

Os ratos foram submetidos à anestesia geral com injeção intraperitoneal de cloridrato de cetamina (Vetaset[®]) e xilazina (Copazine[®]), na posologia de 0,06ml/100g e 0,03ml/100g respectivamente.

4.3.2. Indução da Inflamação

Foi realizado um adequado treinamento para padronização do local da injeção (ATM esquerda) através da utilização do corante Azul de Evans. Foi realizada a tricotomia por arrancamento da região da ATM esquerda e os ratos foram submetidos à indução da inflamação através da injeção de 20µl de carragenina (C1867, Sigma-Aldrich®), diluída a 1% em solução salina. Os ratos dos grupos em que não foi induzida a inflamação receberam a injeção de 20µl de solução salina. Uma agulha de calibre G30 foi conectada a uma microseringa Hamilton de 50µl através de uma cânula de polietileno (PE 50), que foi aquecida e moldada para se adaptar na Hamilton sem vazamentos (Fig. 1). Esta foi inserida posteriormente ao processo zigomático do osso temporal e movimentada anteriormente através do espaço articular superior até contatar a parede póstero-lateral do côndilo (Fig. 2).

4.3.3. Irradiação

O aparelho utilizado foi o diodo de Arseneto de Gálio e Alumínio (GaAlAs), modelo Twin Laser (MMoptics®), λ780nm, com potência de 50mW e λ660nm, com potência de 40mW, CW (Continuous Wave) e diâmetro do feixe na ponteira de 4mm².

Os grupos G7, G8 e G9 receberam a primeira aplicação de laser 24 horas antes da indução (10J/cm², λ780nm e 50mW). A FTL pós foi realizada 24 horas após a indução, com intervalo de 48 horas durante o período

experimental de três ou sete dias. Os grupos G2, G5 e G8 foram irradiados com dose de $10\text{J}/\text{cm}^2$, $\lambda 780\text{nm}$ e 50mW . Os grupos G3, G6 e G9 receberam a associação dos comprimentos de onda: $5\text{J}/\text{cm}^2$ do $\lambda 780\text{nm}$, 50mW e $5\text{J}/\text{cm}^2$ do $\lambda 660\text{nm}$, 40mW . A irradiação foi realizada em contato na ATM esquerda em um ponto, identificado por palpação no mesmo local da indução da inflamação, de forma perpendicular (Fig. 3).

4.3.4. Morte animal e processamento histológico

Ao término do tempo experimental, os animais foram mortos com uma *overdose* intraperitoneal de anestésico - cloridrato de cetamina (Vetaset[®]) e xilazina (Copazine[®]). A pele de toda a cabeça foi removida e foi realizada uma fixação intermaxilar com resina acrílica nos incisivos e molares do lado direito, antes da fixação por 48 horas em formol tamponado (composição: 100ml de formol PA de 37 a 40%, 900ml de água destilada, 4g de fosfato de sódio monobásico, 6,5g de fosfato de sódio dibásico por litro). Após a descalcificação com ácido fórmico a 5% durante 48 horas, verificada sua efetividade por apresentar consistência borrachóide, foi realizado um corte coronal da cabeça do rato com uma navalha passando pelas duas ATMs. O local do corte foi definido entre a cavidade orbitária e o conduto auditivo, dividindo esta distância por três, o corte foi realizado no terço próximo ao conduto auditivo. Os espécimes de tecidos foram processados de acordo com a rotina para inclusão em parafina. Os blocos submetidos à inclusão foram identificados e submetidos à microtomia. Cortes de $5\mu\text{m}$ foram corados com HE, Azul de Toluidina e

Picrosirius. As imagens histopatológicas dos cortes corados foram capturadas e avaliadas por sistema computadorizado de captura de imagens Axion Vision (Zeiss[®], Berlim, Alemanha). A análise descritiva comparativa foi realizada no Laboratório de Patologia Cirúrgica Oral do Departamento de Diagnóstico e Terapêutica da Faculdade de Odontologia da Universidade Federal da Bahia – FOUFBA e no Departamento de Cirurgia e Traumatologia da Faculdade de Odontologia da Universidade de São Paulo – FOUUSP de acordo com os critérios apresentados no Quadro 2. A descrição de alterações morfológicas, infiltrado inflamatório e vascularização foram realizadas, com as colorações HE e Azul de Toluidina, através da observação da região da cápsula articular e côndilo. A presença de colágeno foi observada com a coloração de Picrosirius na região do disco articular e nas camadas de tecido fibroso e camada de fibrocartilagem do côndilo.

Quadro 2- Critérios para avaliação histológica (CARVALHO, 2008).

CRITÉRIO	ÁREA OBSERVADA	DISCRETO	MODERADO	INTENSO
Inflamação Aguda	Cápsula articular e côndilo	Presença de <25% de neutrófilos em relação ao total de células da área observada	Presença de <25-50% de neutrófilos em relação ao total de células da área observada	Presença de >50% de neutrófilos em relação ao total de células da área observada
Inflamação Crônica	Cápsula articular e côndilo	Presença de <25% de linfócitos em relação ao total de células da área observada	Presença de <25-50% de linfócitos em relação ao total de células da área observada	Presença de >50% de linfócitos em relação ao total de células da área observada
Vascularização	Cápsula articular e côndilo	Presença de <25% de vasos sanguíneos na área observada	Presença de <25-50% de vasos sanguíneos na área observada	Presença de >50% de vasos sanguíneos na área observada
Presença de Colágeno	Disco articular e camadas de tecido fibroso e fibrocartilagem do côndilo	Marcação de Picrosirius <50% da extensão da estrutura observada	Marcação de Picrosirius em 50% da extensão da estrutura observada	Marcação de Picrosirius >50% da extensão da estrutura observada

4.3.5. Histomorfometria

Para contagem das camadas de células da membrana sinovial foram selecionados dois campos de cada ATM de todos os ratos denominados externo e interno (Figs. 4, 5 e 6). As camadas de células foram contadas em cada campo e em seguida calculada a média por cada subgrupo de cinco ratos por campo.

Gradação histopatológica do número de camadas foi realizada de acordo com a metodologia proposta por Muto et al.(1998). A hiperplasia sinovial da membrana foi graduada de 0 a 2:

Grau 0 – presença de 1 a 3 camadas de células;

Grau 1 – presença de 4 a 6 camadas de células;

Grau 2 – presença de 7 ou mais camadas de células.

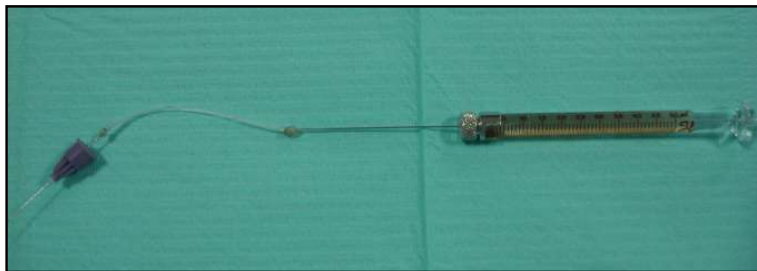


Fig. 1 – Agulha G30 conectada a microseringa Hamilton através da cânula PE50 (CARVALHO, 2008).

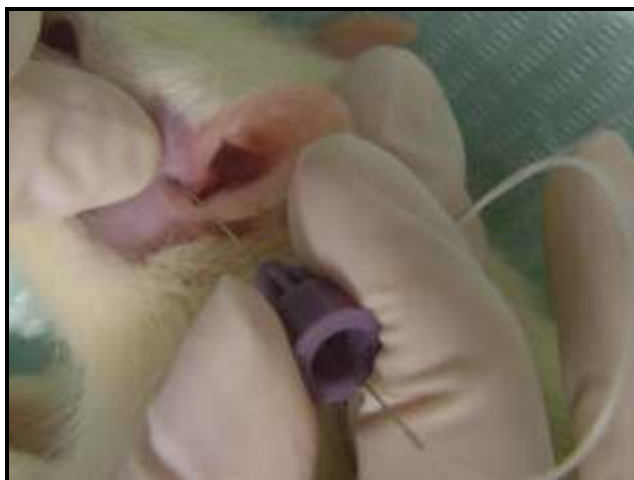

Fig. 2 – Injeção de carragenina na ATM esquerda do rato (CARVALHO, 2008).

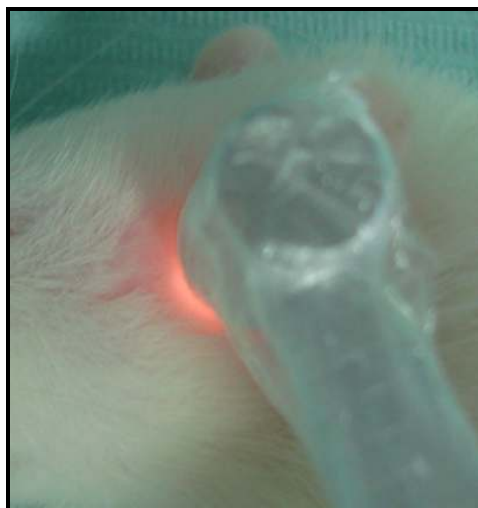

Fig. 3 – Irradiação com o laser $\lambda 780\text{nm}$ na ATM esquerda (CARVALHO, 2008).

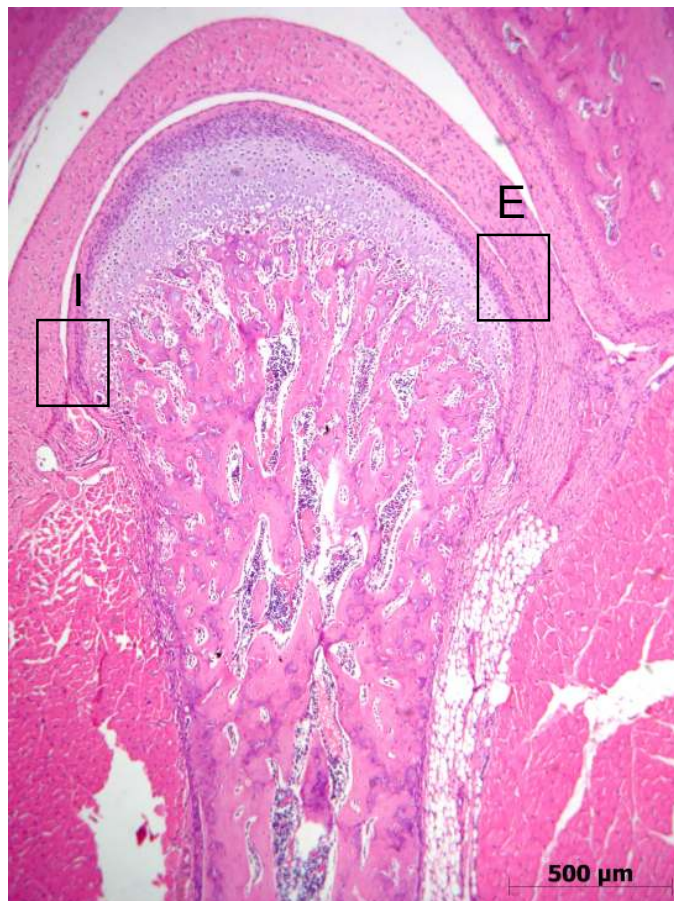


Fig. 4 - Campos padronizados para a contagem das camadas celulares da membrana. Campo interno (I) e campo externo (E), HE (CARVALHO, 2008).

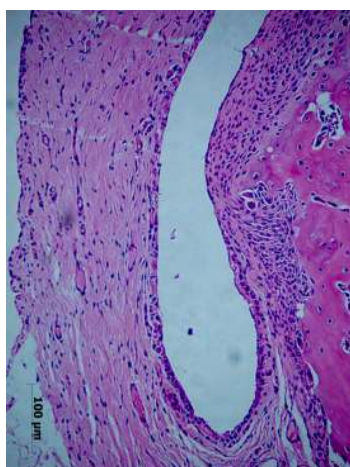


Fig. 5 – Campo interno de observação, HE (CARVALHO, 2008).

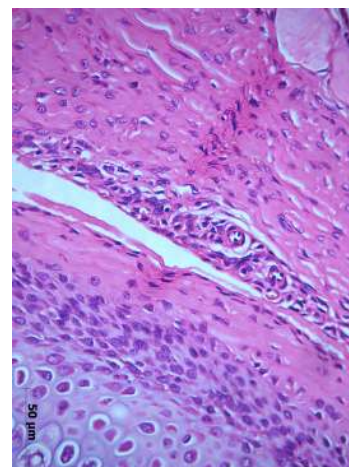


Fig. 6 – Campo externo de observação, HE (CARVALHO, 2008).

5. Resultados

Os ratos não apresentaram intercorrências no período pós-indução da inflamação e permaneceram em condições de temperatura e luminosidade saudáveis durante o período de observação.

Macroscopicamente foi observado edema na região em que foi injetada a carragenina nas primeiras 24 horas e após esse período a região da ATM esquerda apresentou áreas feridas provocadas pelas patas dos ratos (Figs. 7, 8 e 9).

5.1. Avaliação Histológica por Microscopia de Luz – Análise Descritiva - Côndilo e Cápsula Articular

Três dias

Grupo 1 (Solução salina)

Os componentes da ATM, côndilo, disco articular e fossa articular apresentaram características usuais (Figs. 10 e 11). O côndilo apresentou as camadas bem definidas: superfície articular composta por tecido fibroso; zona proliferativa; fibrocartilagem com condrócitos em várias camadas e osso subcondral com espaços medulares (Figs. 12 e 13).

Grupo 2 (Solução salina + FTL IV)

Os componentes articulares apresentaram características de normalidade similares ao Grupo1. A vascularização apresentava-se discreta.

Grupo 3 (Solução salina + FTL IV+V)

Os componentes articulares apresentaram características de normalidade similares ao Grupo 1. Foi observada moderada vascularização.

Grupo 4 (Carragenina)

Na região próxima à cápsula articular e ao côndilo foi observado infiltrado inflamatório misto intenso estendendo-se entre as fibras musculares (Fig. 14). Exsudato fibrinoso foi observado próximo ao côndilo. Áreas de reabsorção na lateral do côndilo foram observadas (Fig. 15). A vascularização na região articular estava discreta. Observou-se espessamento da membrana sinovial com áreas focais de hiperplasia e presença de tecido de granulação.

Grupo 5 (Carragenina + FTL IV)

Na região lateral do côndilo (Fig. 16) e na cápsula articular (Fig. 17) foi observado discreto infiltrado inflamatório composto predominantemente por linfócitos. Na região próxima ao côndilo estavam presentes vasos congestos. Nas laterais do côndilo estavam presentes áreas de reabsorção em dois casos. Discreta vascularização foi observada. Áreas focais de hiperplasia foram observadas na membrana sinovial.

Grupo 6 (Carragenina + FTL IV+V)

Observou-se intenso infiltrado inflamatório crônico próximo à cápsula articular, na região de côndilo e estendendo-se entre as fibras musculares (Fig. 18). Exsudato fibrino-hemorrágico foi observado na região próxima ao côndilo. Nas laterais do côndilo observou-se reabsorção e na região mais central do côndilo a presença de células gigantes. Discreta vascularização foi observada.

Na membrana sinovial foram observadas extensas áreas de hiperplasia e presença de vilosidade nesta região (Fig. 19).

Grupo 7 (Laser prévio + Carragenina)

Presença de inflamação discreta na cápsula articular (Fig. 20) e infiltrado inflamatório misto intenso no colo do côndilo (Fig. 21). Vasos congestos foram observados no colo do côndilo. Nas regiões laterais do côndilo foram observadas células gigantes e osteoclastos estavam presentes próximos à cartilagem. A vascularização apresentou-se discreta. Áreas escassas de hiperplasia foram observadas na membrana sinovial.

Grupo 8 (Laser prévio + Carragenina + FTL IV)

Infiltrado inflamatório moderado presente no colo do côndilo, próximo à cápsula articular e estendendo-se no tecido muscular (Fig. 22). Presença de vasos congestos. Na região do côndilo foi observada a presença de células gigantes (Fig. 23). A vascularização apresentava-se discreta. A membrana apresentou áreas escassas de hiperplasia. Alteração vilosa da membrana sinovial foi observada em um caso.

Grupo 9 (Laser Prévio + Carragenina + FTL IV+V)

Na região do colo do côndilo e da cápsula articular foi observado moderado infiltrado inflamatório linfoplasmocitário (Figs. 24 e 25). Discreta vascularização foi observada. Na membrana sinovial estavam presentes áreas de hiperplasia e vilosidade.

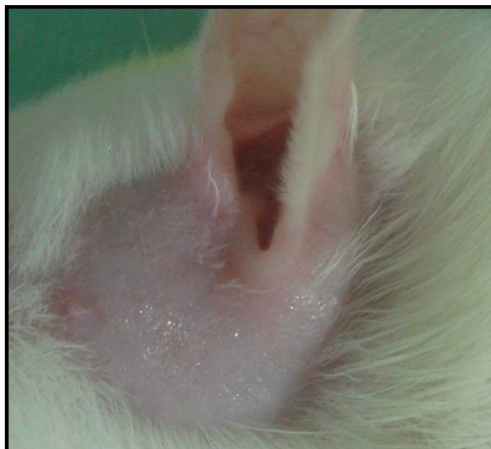

Fig 7 - Grupo 1 - Região da ATM sem alteração 24 horas após a injeção de solução salina (CARVALHO, 2008).

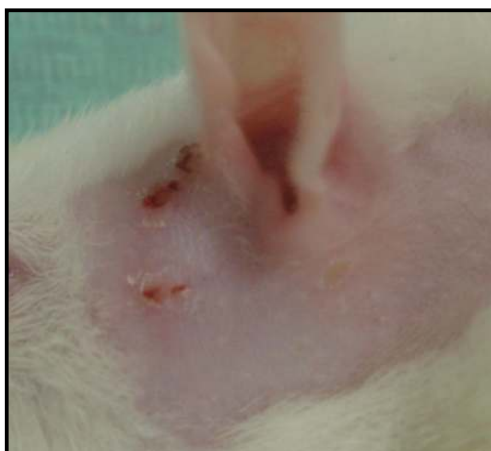


Fig 8 - Grupo 4 - Região da ATM com edema e presença de feridas 24 horas após a injeção de carragenina (CARVALHO, 2008).

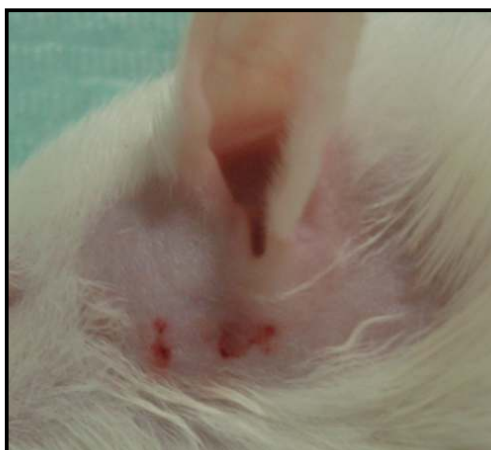

Fig 9 - Grupo 5 - Região da ATM com edema e presença de feridas 24 horas após a injeção de carragenina (CARVALHO, 2008).

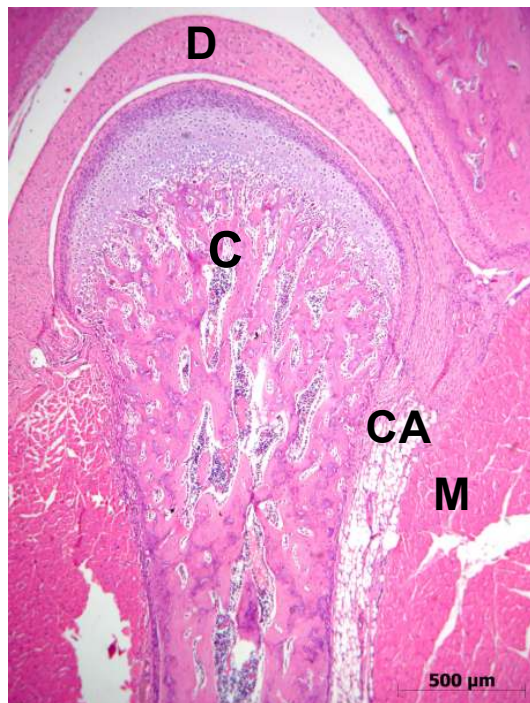


Fig. 10 – Fotomicrografia do Grupo 1 (Solução salina) – Componentes articulares com aspecto de normalidade, côndilo (C), disco articular (D), cápsula articular (CA) e tecido muscular adjacente (M), HE (CARVALHO, 2008).

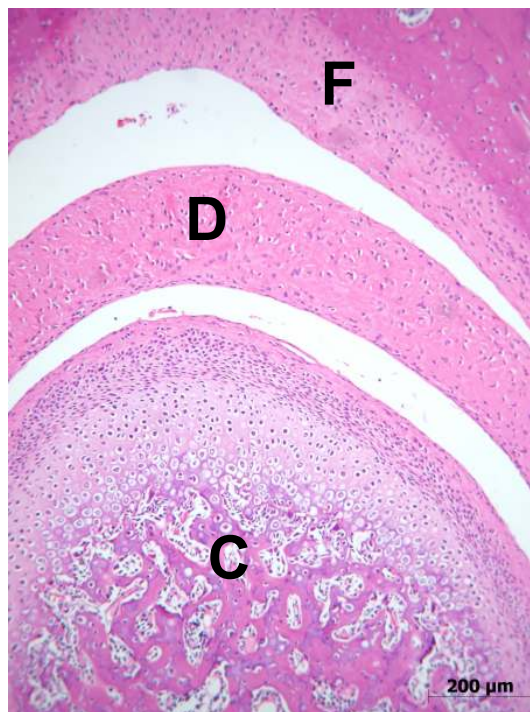

Fig. 11 – Fotomicrografia do Grupo 1 (Solução salina) – Estruturas normais da ATM: côndilo (C), disco articular (D) e fossa articular (F), HE (CARVALHO, 2008).

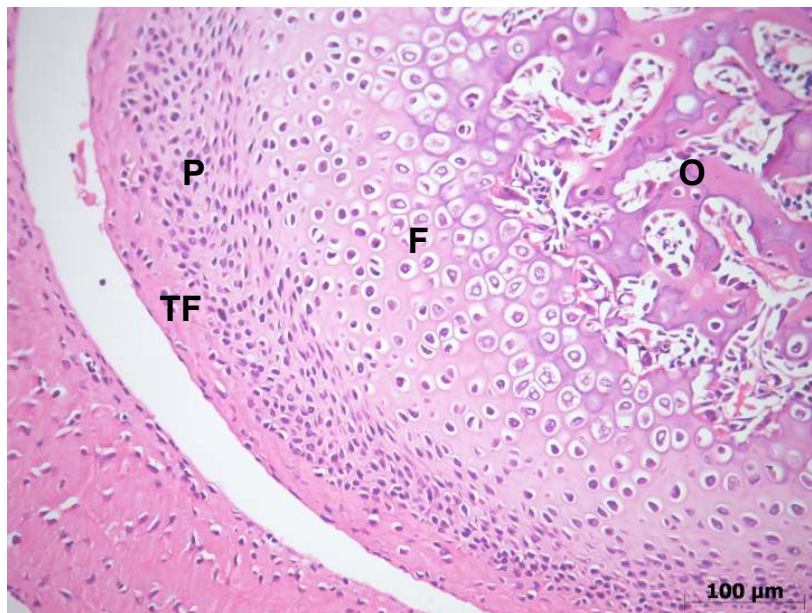

Fig. 12 – Fotomicrografia do Grupo 1 (Solução salina) – Camadas bem definidas do cõndilo: camada de tecido conjuntivo fibroso (TF), proliferativa (P), fibrocartilagem (F) e osso subcondral (O), HE (CARVALHO, 2008).

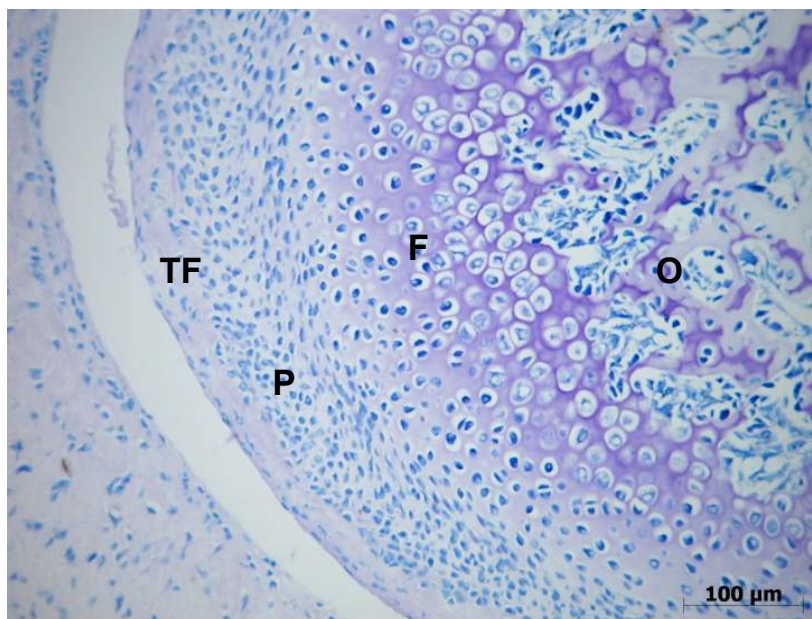


Fig. 13 – Fotomicrografia do Grupo 1 (Solução salina) – Camadas bem definidas do cõndilo: camada de tecido conjuntivo fibroso (TF), proliferativa (P), fibrocartilagem (F) e osso subcondral (O), Azul de Toluidina (CARVALHO, 2008).

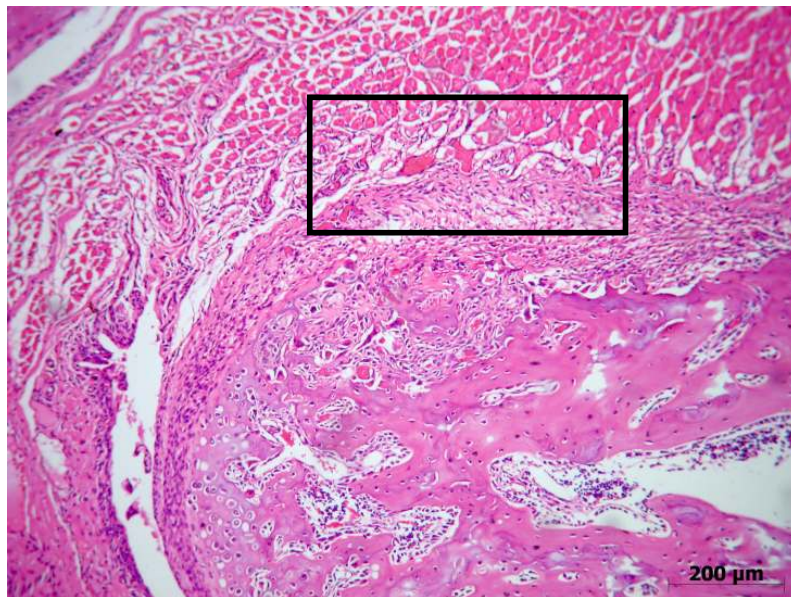


Fig. 14 – Fotomicrografia do Grupo 4 (Carragenina) aos três dias. Presença de infiltrado inflamatório misto na cápsula articular estendendo-se no tecido muscular, HE (CARVALHO, 2008).

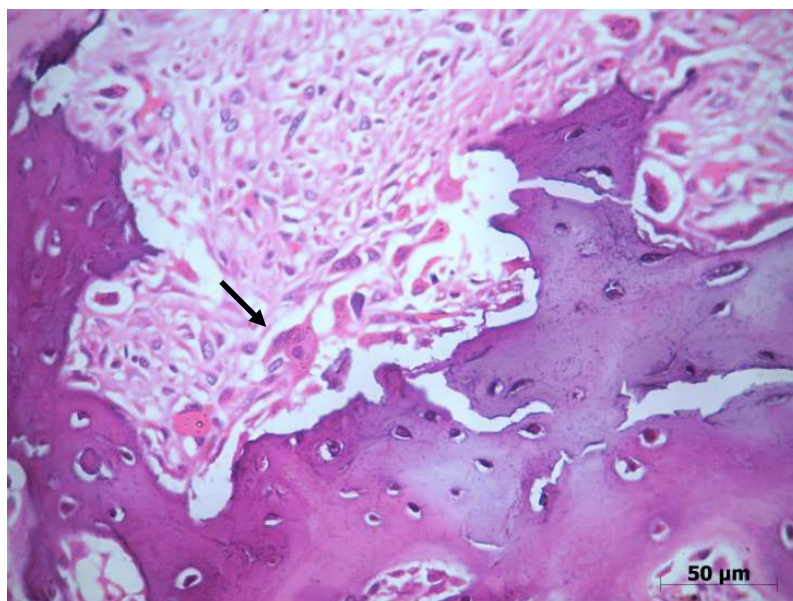


Fig. 15 – Fotomicrografia do Grupo 4 (Carragenina) aos três dias. Observação de osteoclasto (seta) e área de reabsorção no côndilo, HE (CARVALHO, 2008).

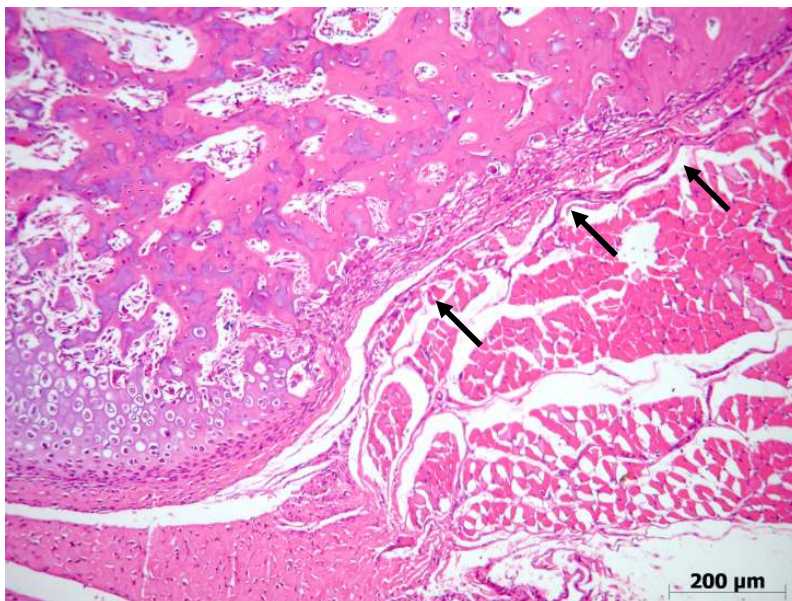


Fig. 16 – Fotomicrografia do Grupo 5 (Carragenina + FTL IV) aos três dias. Presença de discreto infiltrado inflamatório crônico na lateral do côndilo, HE (CARVALHO, 2008).

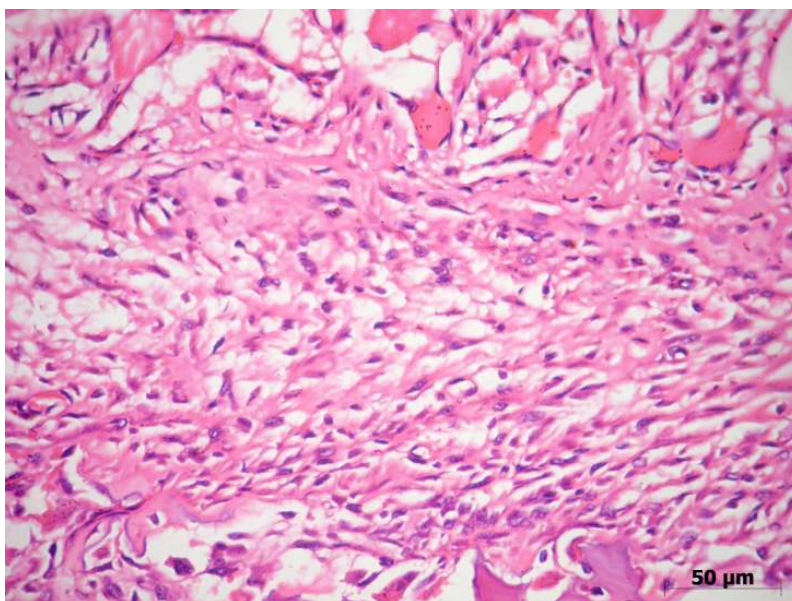


Fig. 17 – Fotomicrografia do Grupo 5 (Carragenina + FTL IV) aos três dias. Observa-se discreta inflamação crônica na cápsula articular, HE (CARVALHO, 2008).

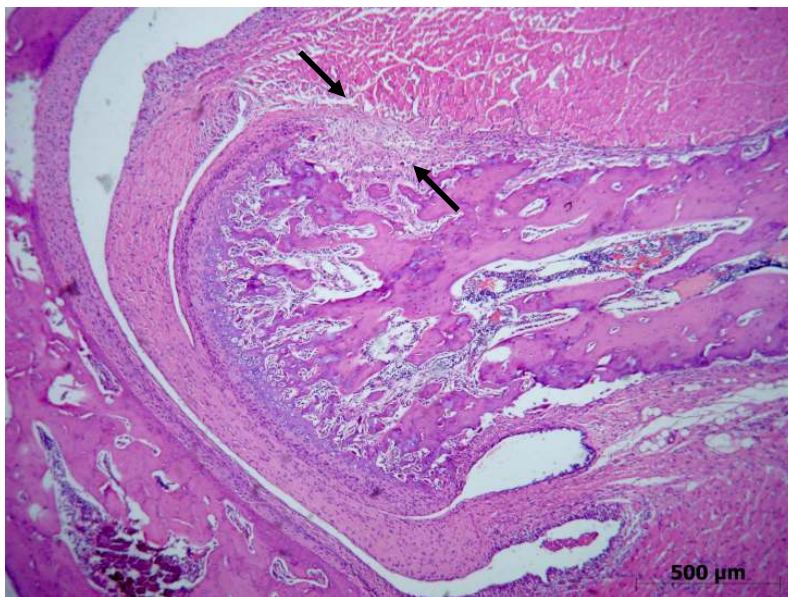

Fig. 18 – Fotomicrografia do Grupo 6 (Carragenina + FTL IV+V) aos três dias. Presença de intenso infiltrado inflamatório crônico na cápsula articular, HE (CARVALHO, 2008).

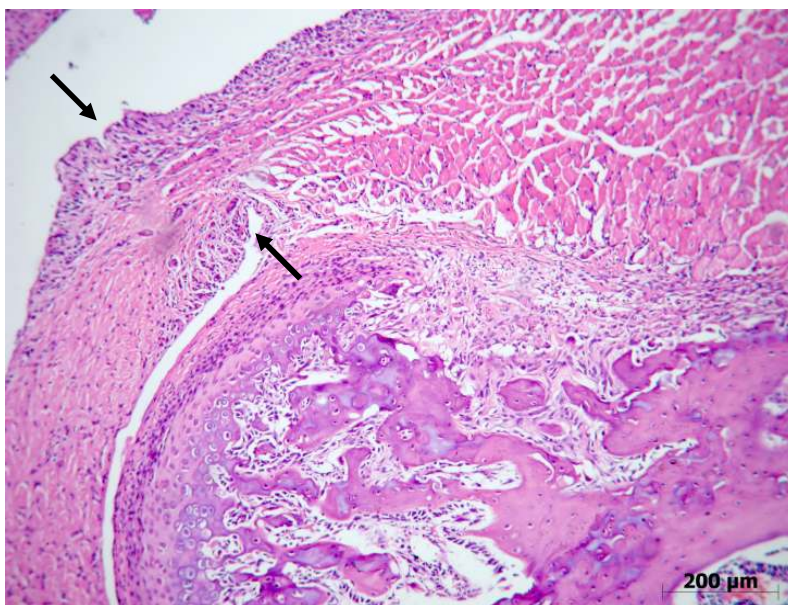


Fig. 19 – Fotomicrografia do Grupo 6 (Carragenina + FTL IV+V) aos três dias. Observa-se infiltrado inflamatório crônico na cápsula articular estendendo-se entre o tecido muscular. Presença de vilosidades e hiperplasia da membrana sinovial (setas), HE (CARVALHO, 2008).

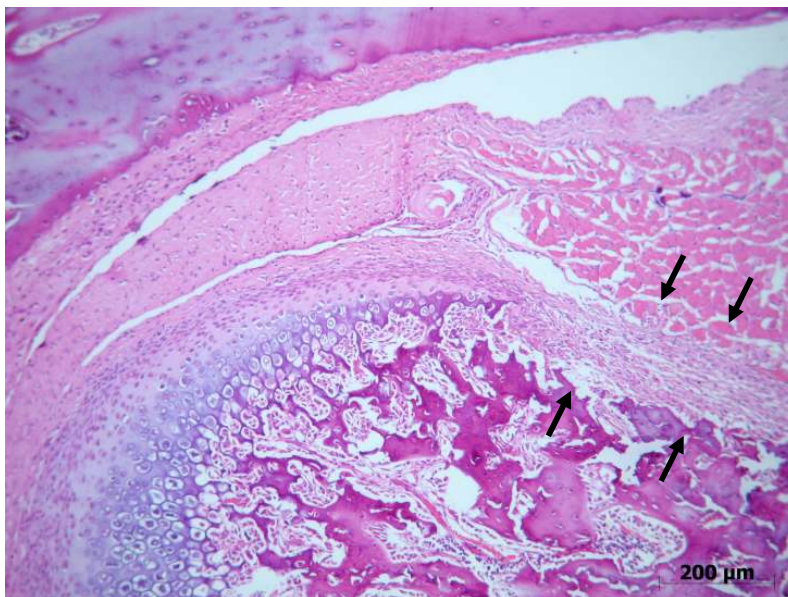


Fig. 20 – Fotomicrografia do Grupo 7 (Laser Prévio + Carragenina) aos três dias. Presença de discreto infiltrado inflamatório misto na cápsula articular, HE (CARVALHO, 2008).

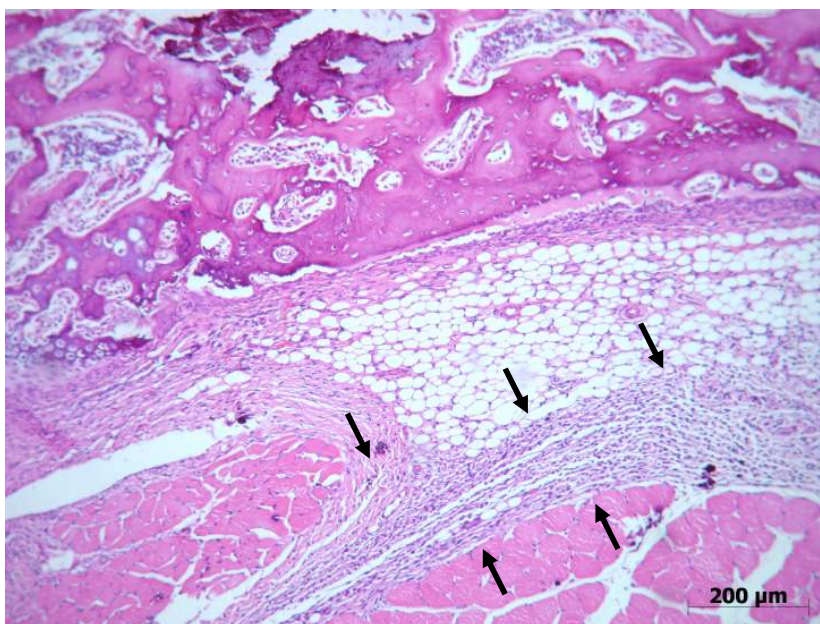


Fig. 21 – Fotomicrografia do Grupo 7 (Laser Prévio + Carragenina) aos três dias. Presença de intenso infiltrado inflamatório misto no colo do côndilo estendendo-se entre o tecido muscular, HE (CARVALHO, 2008).

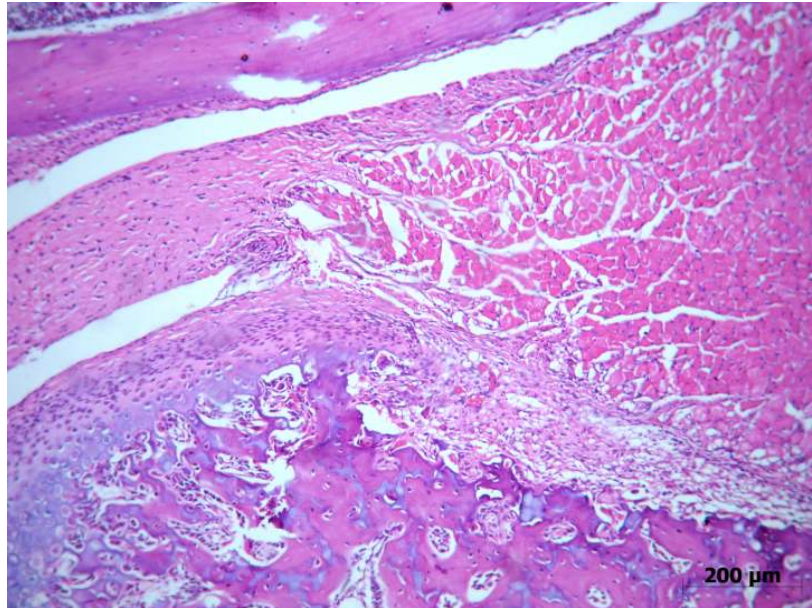


Fig. 22 - Fotomicrografia do Grupo 8 (Laser Prévio + Carragenina + FTL IV) aos três dias. Observa-se infiltrado inflamatório composto predominantemente de linfócitos na cápsula e no tecido muscular, HE (CARVALHO, 2008).

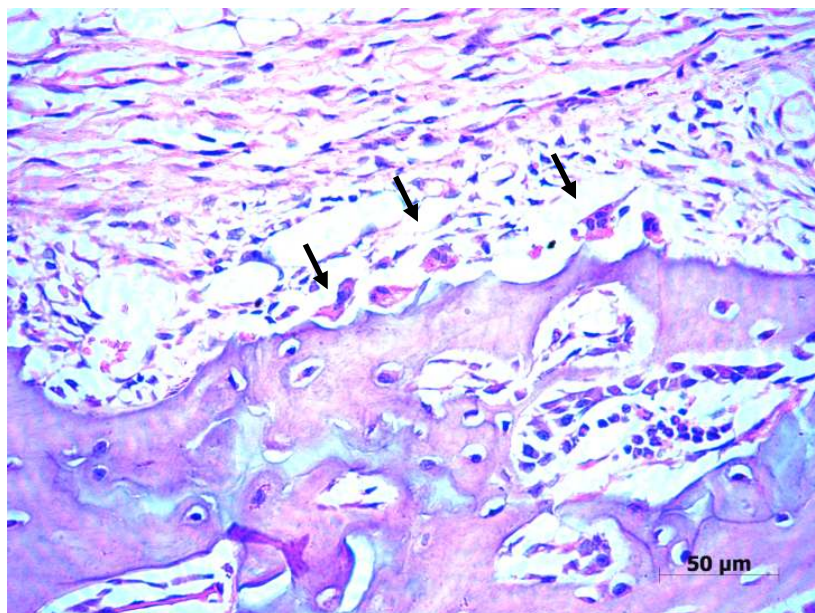


Fig. 23 - Fotomicrografia do Grupo 8 (Laser Prévio + Carragenina + FTL IV) aos três dias. Observa-se infiltrado inflamatório na cápsula e presença de células gigantes (setas), HE (CARVALHO, 2008).

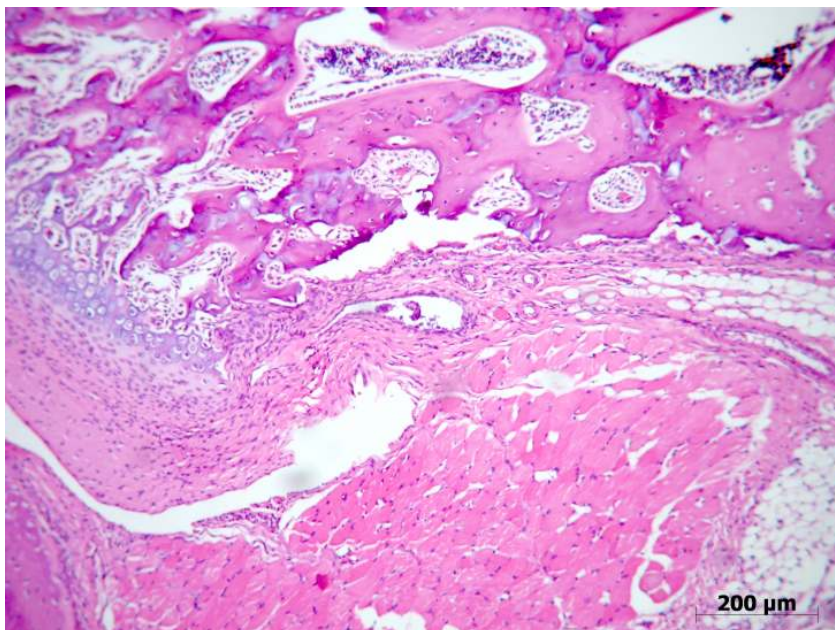


Fig. 24 – Fotomicrografia do Grupo 9 (Laser Prévio + Carragenina + FTL IV+V) aos três dias. Observa-se moderado infiltrado inflamatório crônico no colo do côndilo, HE (CARVALHO, 2008).

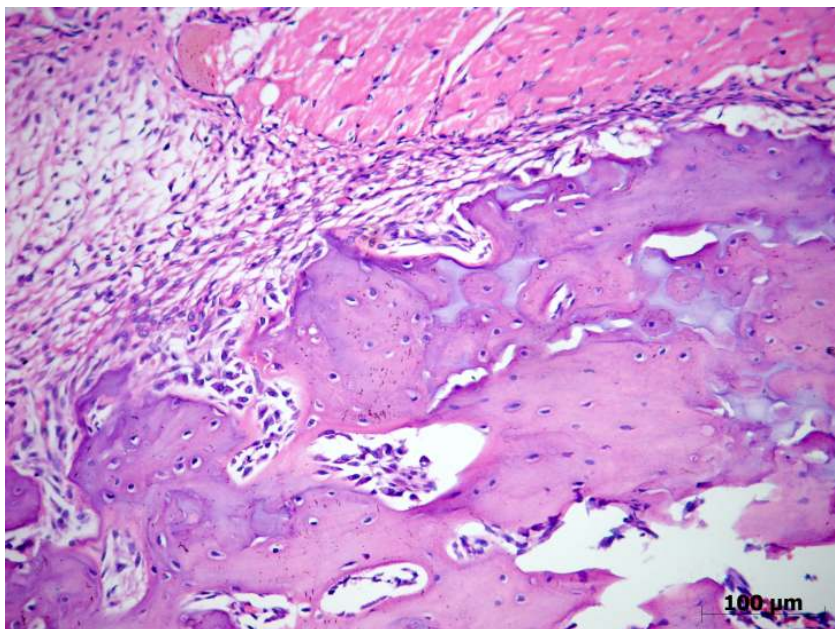


Fig. 25 – Fotomicrografia do Grupo 9 (Laser Prévio + Carragenina + FTL IV+V) aos três dias. Observa-se moderado infiltrado inflamatório linfocitário na cápsula e no tecido muscular, HE (CARVALHO, 2008).

Sete dias

Grupo 2 (solução salina + FTL IV)

Características de normalidade dos componentes articulares foram observadas (Fig. 26). A vascularização apresentava-se discreta.

Grupo 3 (solução salina + FTL IV+V)

Os componentes articulares também apresentaram características de normalidade (Fig. 27). Presença de discreta vascularização foi notada.

Grupo 4 (Carragenina)

Infiltrado inflamatório intenso predominantemente composto por linfócitos na cápsula articular foi observado (Fig. 28). Poucos vasos congestos estavam presentes (Fig. 29). As camadas de cartilagem do côndilo apresentavam-se preservadas e o tecido muscular não apresentou alteração. Foi visualizada alteração degenerativa com reabsorção nas regiões laterais do côndilo. A vascularização apresentou-se discreta. Na membrana sinovial foram observadas vilosidades e áreas focais de hiperplasia.

Grupo 5 (Carragenina + FTL IV)

Processo inflamatório discreto linfocitário foi observado na cápsula articular (Figs. 30 e 31). Foi observada uma região de reabsorção na lateral da estrutura condilar em 3 casos. A vascularização apresentou-se discreta. Na membrana sinovial estavam presentes áreas focais de espessamento sem vilosidades.

Grupo 6 (Carragenina + FTL IV+V)

Processo inflamatório linfocitário moderado e presença de vasos congestos foram observados próximo ao colo do côndilo e à cápsula articular

(Figs. 32 e 33). Reabsorção na lateral do côndilo foi observada em três casos. Discreta vascularização foi observada na região articular. Na membrana sinovial observou-se áreas focais de espessamento.

Grupo 7 (Laser prévio + Carragenina)

Infiltrado inflamatório crônico intenso no colo do côndilo e na cápsula articular foi observado (Fig. 34). Foi observada reabsorção nas porções laterais do côndilo. Observou-se discreta vascularização. Áreas de hiperplasia estavam presentes na membrana sinovial e vilosidades foram observadas (Fig. 35).

Grupo 8 (Laser prévio + Carragenina + FTL IV)

Presença de infiltrado inflamatório moderado no colo do côndilo e com menor intensidade na cápsula (Fig. 36). Presença de vasos congestos no côndilo. Em dois casos foi observada reabsorção lateral do côndilo. A vascularização apresentou-se de discreta a moderada. Escassa hiperplasia na membrana sinovial foi observada com áreas de vilosidades (Fig. 37).

Grupo 9 (Laser Prévio + Carragenina + FTL IV+V)

Processo inflamatório linfocitário moderado foi observado na cápsula articular e próximo ao colo do côndilo (Figs. 38 e 39). Reabsorção na lateral do côndilo foi observada em três casos. Presença de vasos congestos. Discreta vascularização foi observada na região articular. Na membrana sinovial observou-se áreas focais de espessamento.

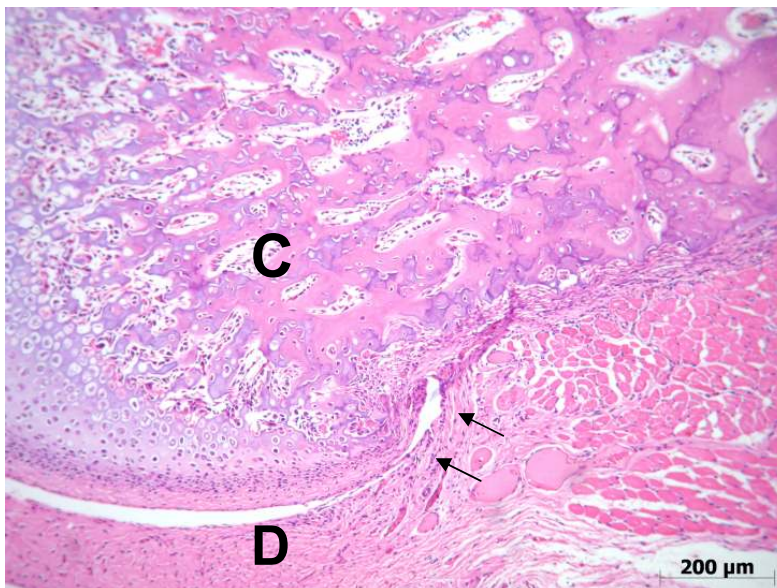


Fig. 26 – Fotomicrografia do Grupo 2 (Solução salina + Laser IV) aos 7 dias – Estruturas normais da ATM, o cõndilo (C), o disco articular (D) e a membrana sinovial (setas), HE (CARVALHO, 2008).

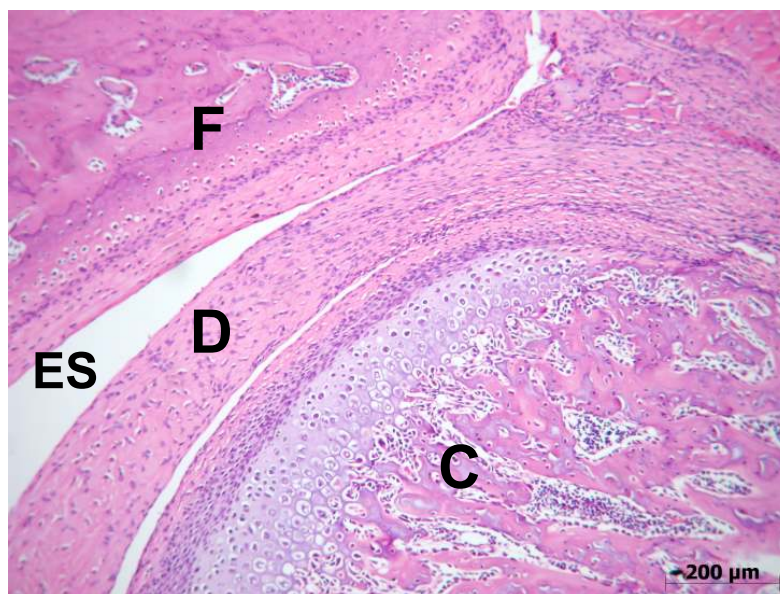


Fig. 27 – Fotomicrografia do Grupo 3 (Solução salina + Laser IV+V) aos 7 dias –Observação do cõndilo (C) com camadas definidas, do disco articular (D), espaço supradiscal(ES) e da fossa articular (F) com aspecto de normalidade, HE (CARVALHO, 2008).

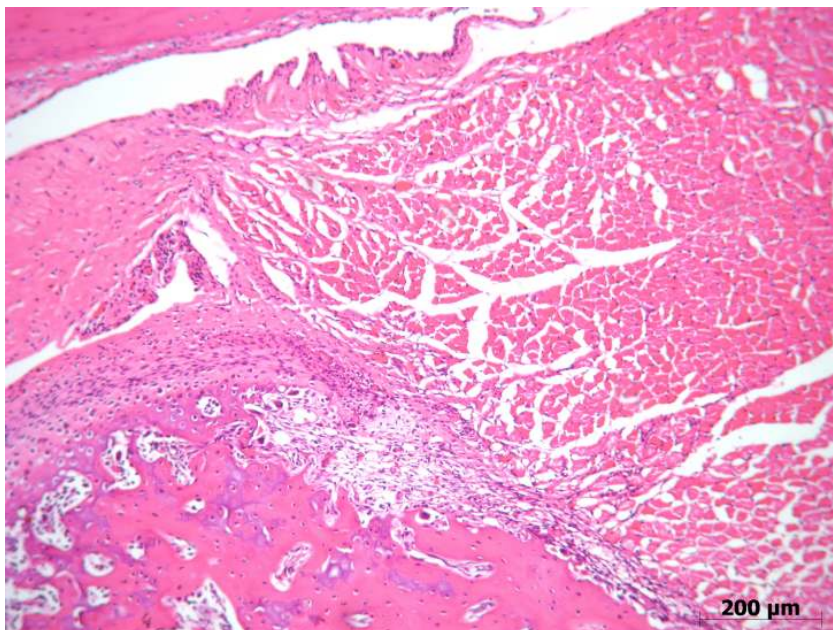


Fig. 28 – Fotomicrografia do Grupo 4 (Carragenina) aos sete dias. Presença de intenso infiltrado inflamatório crônico próximo à cápsula articular e entre o tecido muscular, HE (CARVALHO, 2008).

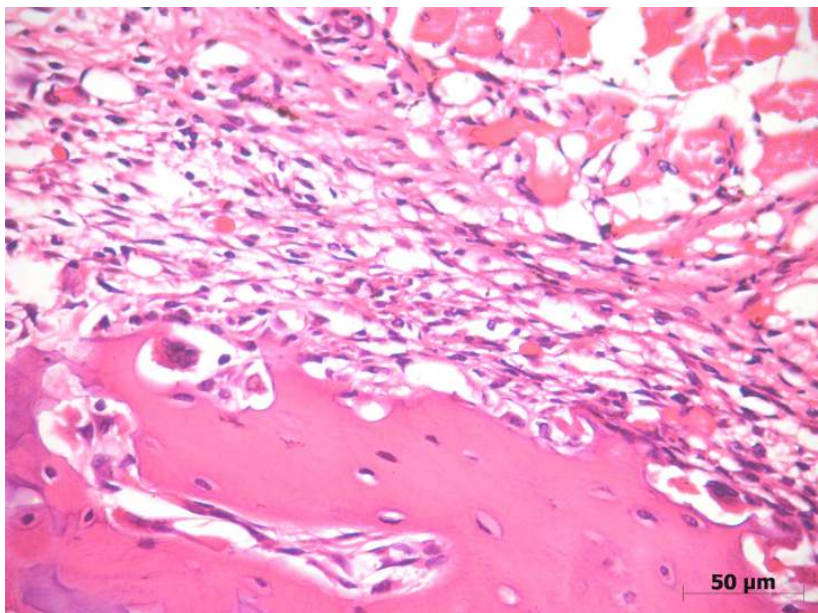


Fig. 29 – Fotomicrografia do Grupo 4 (Carragenina) aos sete dias. Presença de intenso infiltrado inflamatório crônico na cápsula articular e vasos congestionados, HE (CARVALHO, 2008).

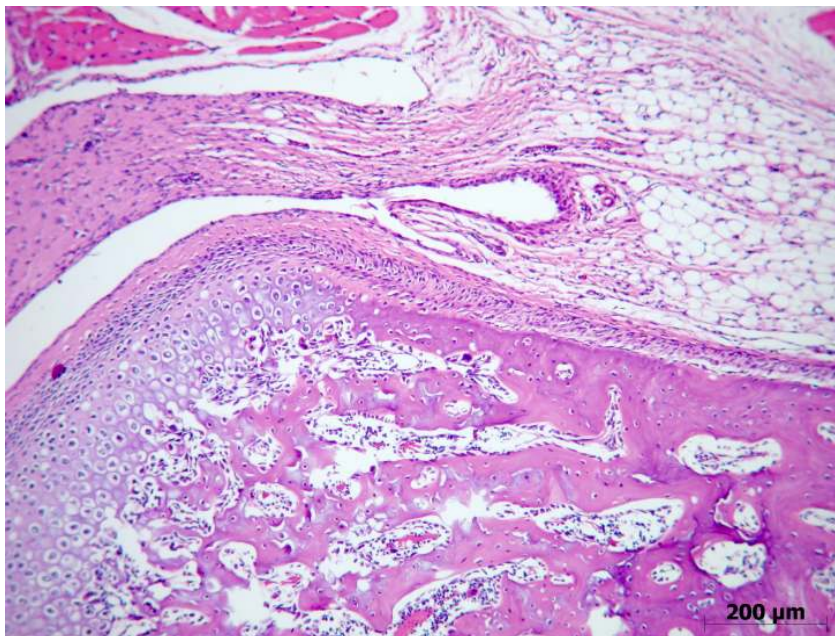


Fig. 30 – Fotomicrografia do Grupo 5 (Carragenina + FTL IV) aos sete dias. Presença de discreto infiltrado inflamatório crônico na cápsula articular, HE (CARVALHO, 2008).

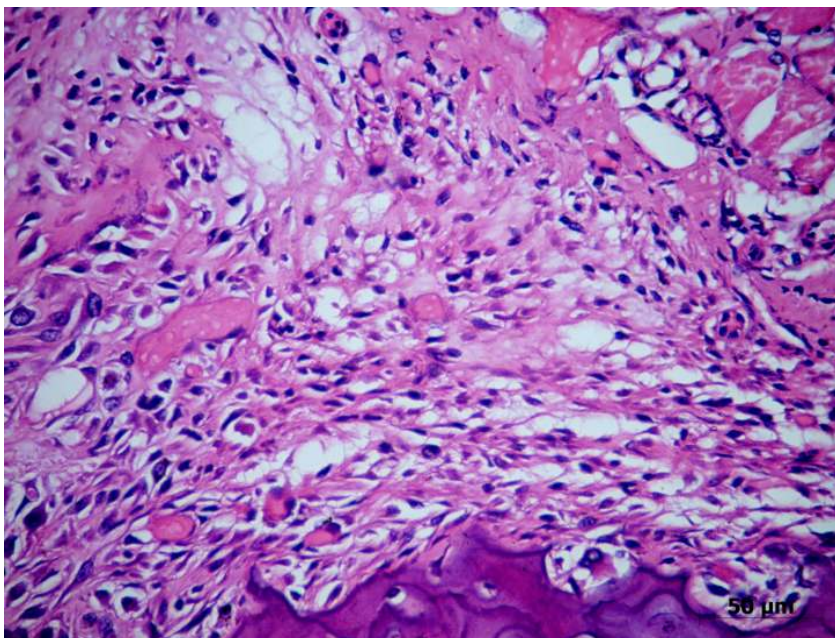


Fig. 31 – Fotomicrografia do Grupo 5 (Carragenina + FTL IV) aos sete dias. Observa-se infiltrado inflamatório composto de linfócitos na cápsula articular, HE (CARVALHO, 2008).

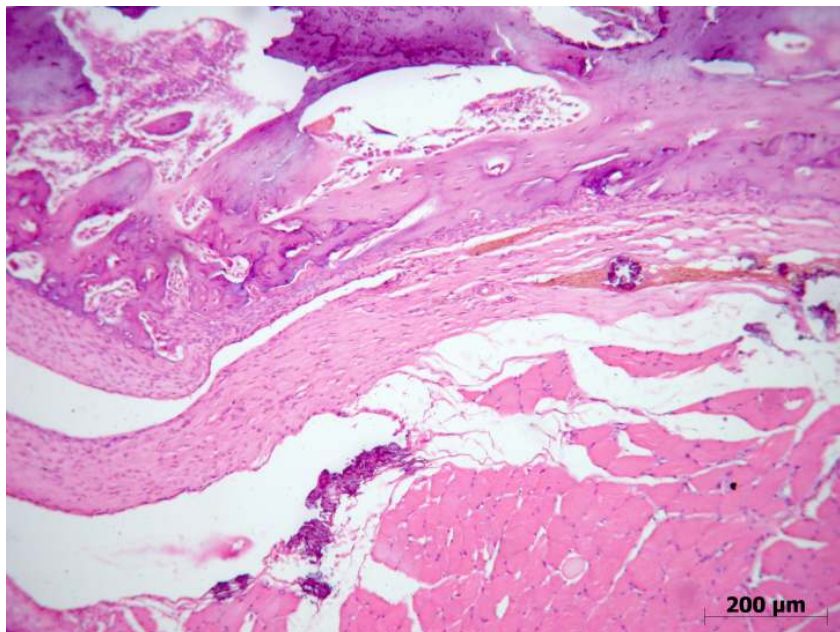


Fig. 32 – Fotomicrografia do Grupo 6 (Carragenina + FTL IV+V) aos sete dias. Observa-se discreto infiltrado inflamatório e vasos congestos na região lateral do côndilo, HE (CARVALHO, 2008).

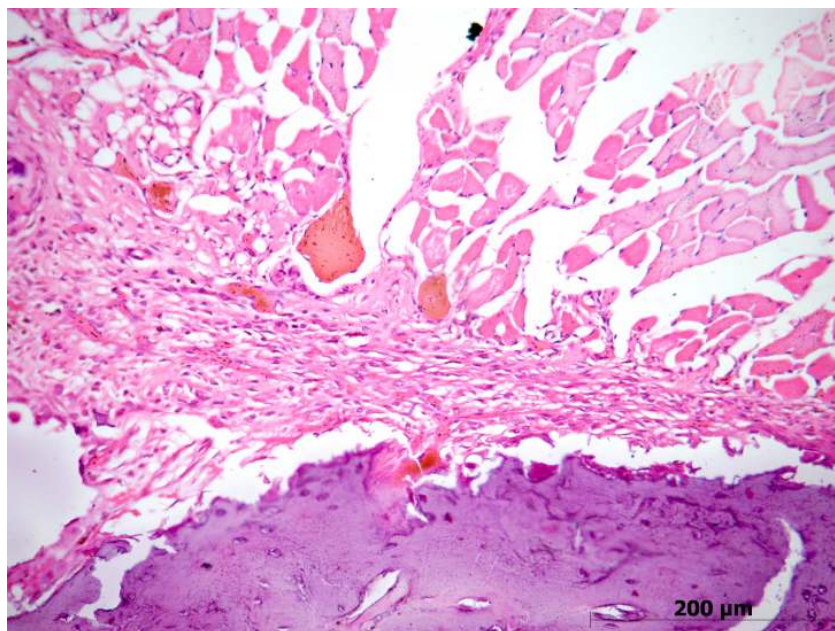


Fig. 33 – Fotomicrografia do Grupo 6 (Carragenina + FTL IV+V) aos sete dias. Presença de vasos congestos e inflamação crônica na cápsula articular, HE (CARVALHO, 2008).

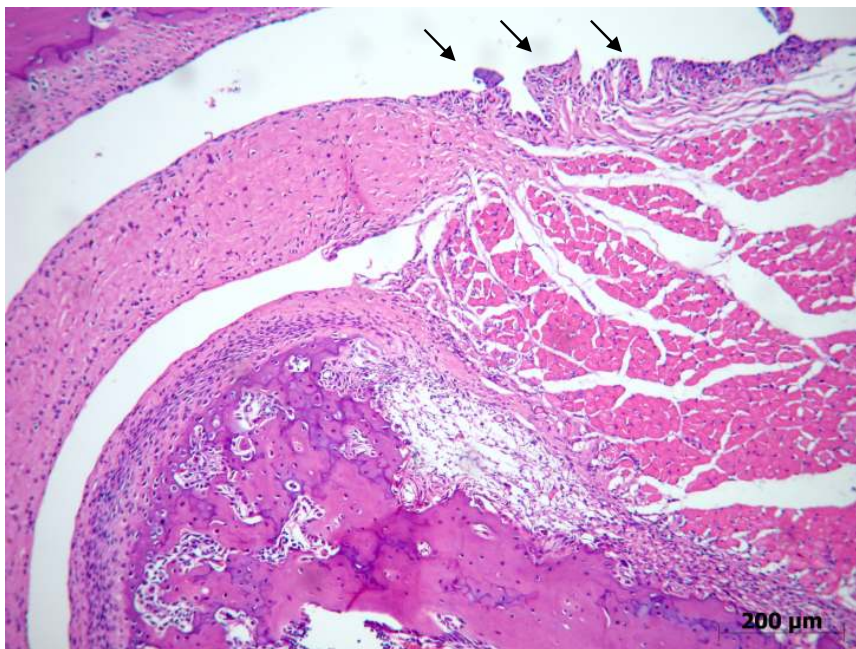


Fig. 34 – Fotomicrografia do Grupo 7 (Laser Prévio + Carragenina) aos sete dias. Presença de intenso infiltrado inflamatório linfocitário na cápsula articular. Observam-se vilosidades na membrana sinovial (setas), HE (CARVALHO, 2008).

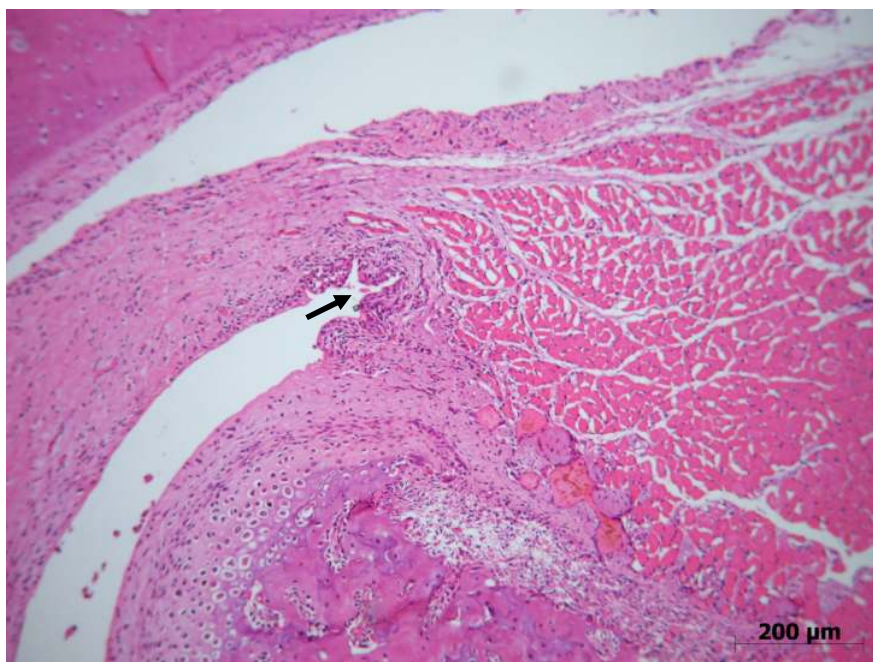


Fig. 35 – Fotomicrografia do Grupo 7 (Laser Prévio + Carragenina) aos sete dias. Vasos congestionados são observados na lateral do côndilo. Presença de vilosidades na membrana sinovial (seta), HE (CARVALHO, 2008).

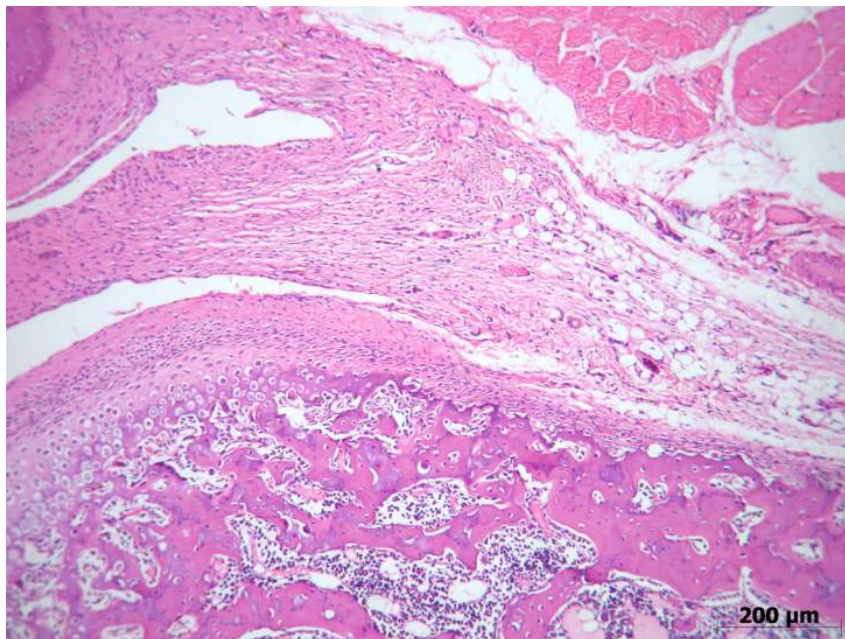


Fig. 36 – Fotomicrografia do Grupo 8 (Laser Prévio + Carragenina + FTL IV) aos sete dias. Observa-se discreto infiltrado inflamatório crônico na cápsula articular e discreta hiperplasia da membrana sinovial, HE (CARVALHO, 2008).

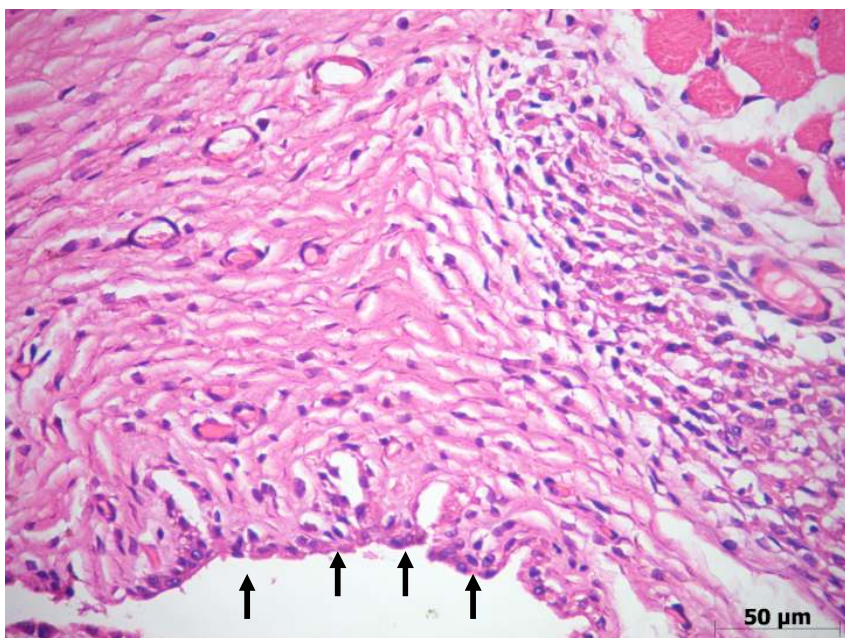


Fig. 37 – Fotomicrografia do Grupo 8 (Laser Prévio + Carragenina + FTL IV) aos sete dias. Observa-se infiltrado inflamatório composto de linfócitos na cápsula articular e vilosidades na membrana sinovial (setas), HE (CARVALHO, 2008).

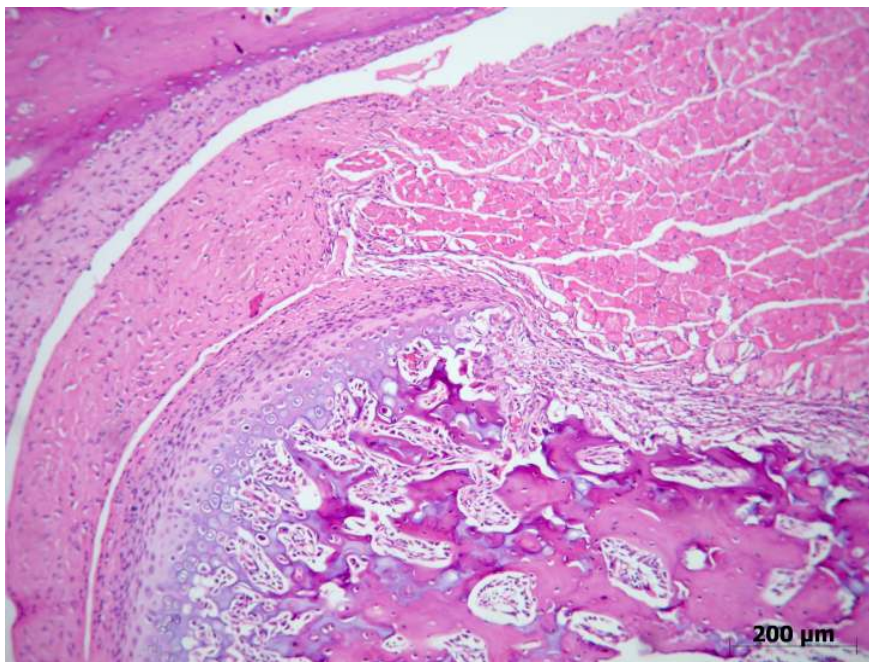


Fig. 38 – Fotomicrografia do Grupo 9 (Laser Prévio + Carragenina + FTL IV+V) aos sete dias. Observa-se moderada inflamação crônica na cápsula e no tecido muscular, HE (CARVALHO, 2008).

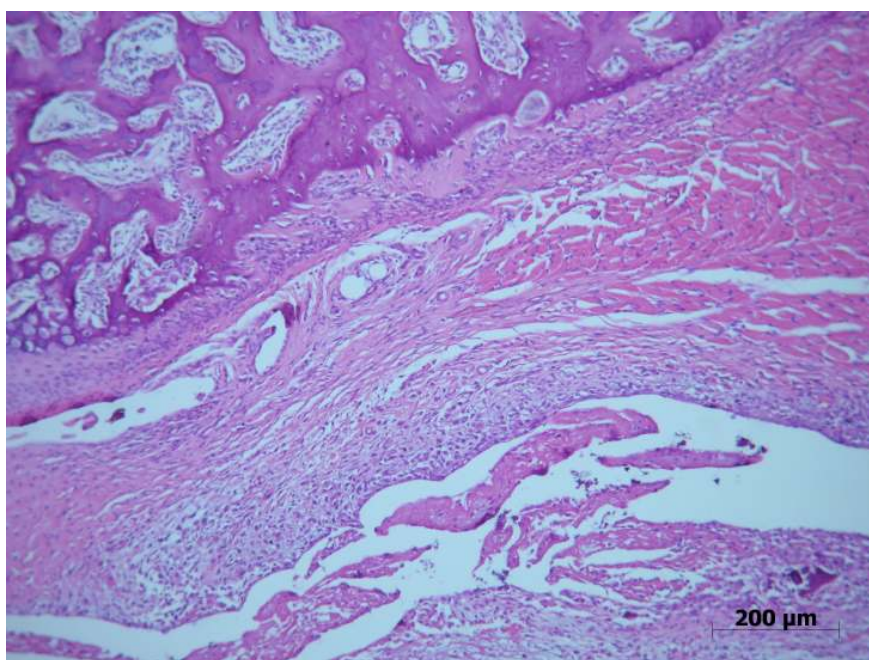


Fig. 39 – Fotomicrografia do Grupo 9 (Laser Prévio + Carragenina + FTL IV+V) aos sete dias. Observa-se moderada infiltrado inflamatório no colo do côndilo, HE (CARVALHO, 2008).

5.2. Avaliação Histológica por Microscopia de Luz – Expressão de colágeno no cômulo e no disco articular

A expressão de colágeno no cômulo foi observada nas camadas de tecido conjuntivo fibroso e fibrocartilagem com a coloração de Picrosírius. Os resultados são apresentados na Tabela 1.

Tabela 1 – Quantidade de colágeno observada no cômulo no período de três dias e sete dias (CARVALHO, 2008).

Grupos	Descrição	Três dias	Sete dias
G1	(Sol. Salina)	Discreto	-----
G2	(Sol. Salina + FTL IV)	Moderado	Intenso
G3	(Sol. Salina + FTL IV+V)	Discreto	Intenso
G4	(Carragenina)	Moderado	Moderado
G5	(Carragenina + FTL IV)	Moderado	Intenso
G6	(Carragenina + FTL IV+V)	Intenso	Intenso
G7	(Laser Pré + Carragenina)	Moderado	Intenso
G8	(Laser Pré + Carragenina + FTL IV)	Intenso	Intenso
G9	(Laser Pré + Carragenina + FTL IV+V)	Moderado	Intenso

Nenhum grupo apresentou alterações morfológicas no disco articular. A expressão de colágeno no disco articular observada com a coloração de Picrosírius pode ser visualizada na Tabela 2.

Tabela 2 – Quantidade de colágeno observada no disco articular no período de três dias e sete dias (CARVALHO, 2008).

Grupos	Descrição	Três dias	Sete dias
G1	(Sol. Salina)	Moderado	-----
G2	(Sol. Salina + FTL IV)	Moderado	Discreto
G3	(Sol. Salina + FTL IV+V)	Discreto	Moderado
G4	(Carragenina)	Moderado	Moderado
G5	(Carragenina + FTL IV)	Moderado	Moderado
G6	(Carragenina + FTL IV+V)	Intenso	Discreto
G7	(Laser Pré + Carragenina)	Moderado	Moderado
G8	(Laser Pré + Carragenina + FTL IV)	Moderado	Moderado
G9	(Laser Pré + Carragenina + FTL IV+V)	Moderado	Intenso

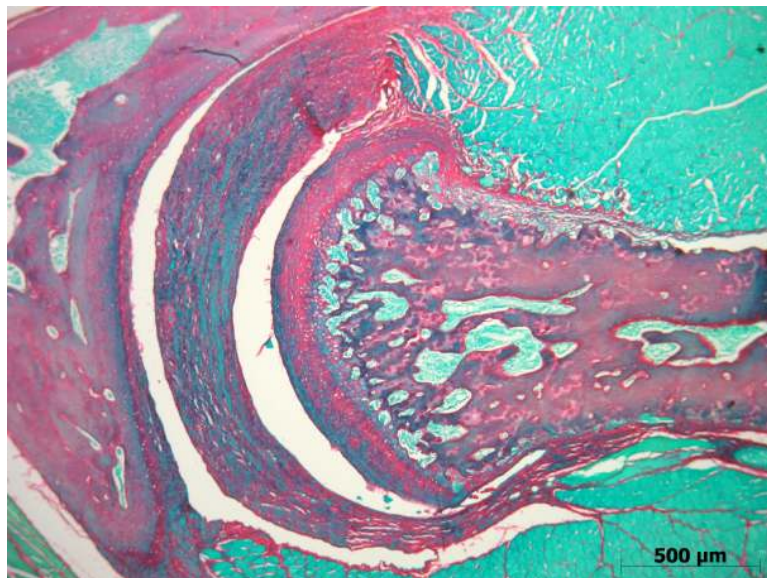


Fig. 40 – Fotomicrografia do Grupo 2 (Solução salina + FTL IV) – Expressão discreta de colágeno no disco articular, Picrosirius (CARVALHO, 2008).

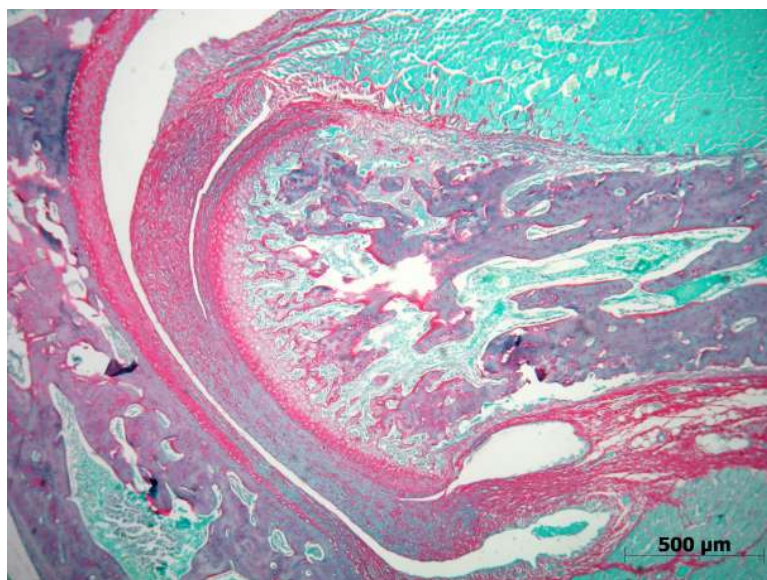


Fig. 41 – Fotomicrografia do Grupo 5 (Carragenina + FTL IV) – Expressão moderada de colágeno no disco articular, Picrosirius (CARVALHO, 2008).

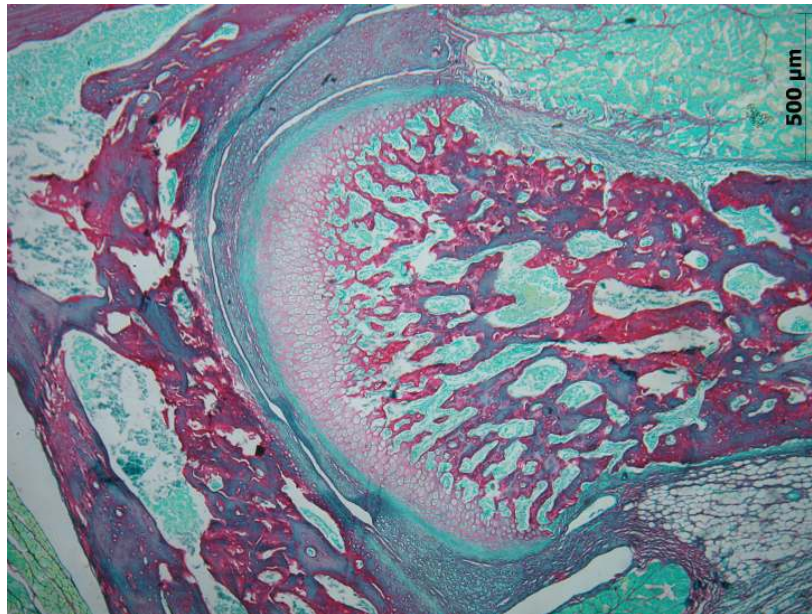


Fig. 42 – Fotomicrografia do Grupo 1 (Solução salina) – Expressão discreta de colágeno nas camadas de tecido fibroso e fibrocartilagem no cõndilo, Picrosirius (CARVALHO, 2008).

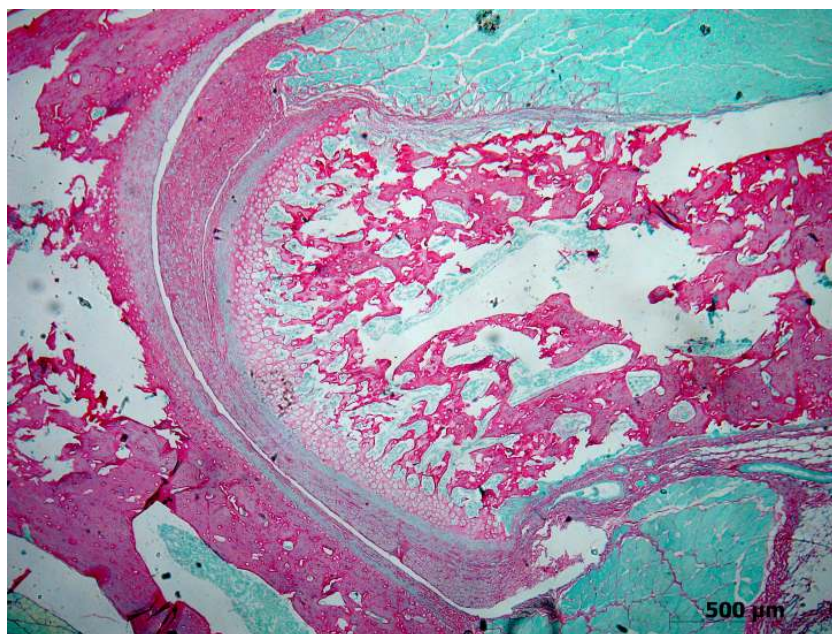


Fig 43 – Fotomicrografia do Grupo 8 (Laser Prévio + Carragenina + FTL IV) – Expressão intensa de colágeno no cõndilo, Picrosirius (CARVALHO, 2008).

5.3. Histomorfometria – Membrana Sinovial

Alterações na espessura da membrana sinovial foram observadas nos diferentes grupos e tempos de observação e a graduação por cada campo está representada na Tabela 3.

Nos grupos em que foi realizada a injeção de solução salina (G1, G2 e G3) não foi observada alteração no número de camadas relacionada à inflamação, apresentando grau 0 nos dois campos (externo e interno) e nos dois tempos (três dias e sete dias) de observação (Figs. 44 e 45).

No grupo em que foi realizada a injeção de carragenina (G4) foi observada hiperplasia da membrana resultante do processo inflamatório apresentando grau 1 nos dois campos analisados, nos períodos de três e sete dias (Fig. 46).

O grupo 5 (carragenina+FTL IV) em três dias e sete dias, foi classificado como grau 0 os campos externo e interno.

Aos três dias, o grupo 6 (carragenina+FTL IV+V) apresentou nos dois campos um maior número de camadas, grau 1, (Fig. 47) e aos sete dias grau 0.

No grupo 7 (Laser prévio+carragenina) foi observado grau 1 em todos os campos e períodos.

No período de três e sete dias do grupo 8 (Laser prévio+carragenina+FTL IV) observou-se grau 0 no campo externo e grau 1 no campo interno.

Aos três dias no grupo 9 (Laser prévio+carragenina+FTL IV+V) os campos externo e interno foram classificados como grau 1 e aos sete dias como grau 0.

Nenhum grupo ou subgrupo apresentou um número de camadas superior a 7 e não foi classificado como grau 2.

Tabela 3 - Graduação da espessura das camadas de células da membrana sinovial (CARVALHO, 2008).

GRUPO	PERÍODO	CAMPO	GRAU 0	GRAU 1	GRAU 2
G1 Salina	3D	EXTERNO			
		INTERNO			
G2 Salina + FTL IV	3D	EXTERNO			
		INTERNO			
	7D	EXTERNO			
		INTERNO			
G3 Salina + FTL IV+V	3D	EXTERNO			
		INTERNO			
	7D	EXTERNO			
		INTERNO			
G4 Carragenina	3D	EXTERNO			
		INTERNO			
	7D	EXTERNO			
		INTERNO			
G5 Carragenina + FTL IV	3D	EXTERNO			
		INTERNO			
	7D	EXTERNO			
		INTERNO			
G6 Carragenina + FTL IV+V	3D	EXTERNO			
		INTERNO			
	7D	EXTERNO			
		INTERNO			
G7 Laser Pré + Carragenina	3D	EXTERNO			
		INTERNO			
	7D	EXTERNO			
		INTERNO			
G8 Laser Pré + Carragenina + FTL IV	3D	EXTERNO			
		INTERNO			
	7D	EXTERNO			
		INTERNO			
G9 Laser Pré + Carragenina + FTL IV + V	3D	EXTERNO			
		INTERNO			
	7D	EXTERNO			
		INTERNO			

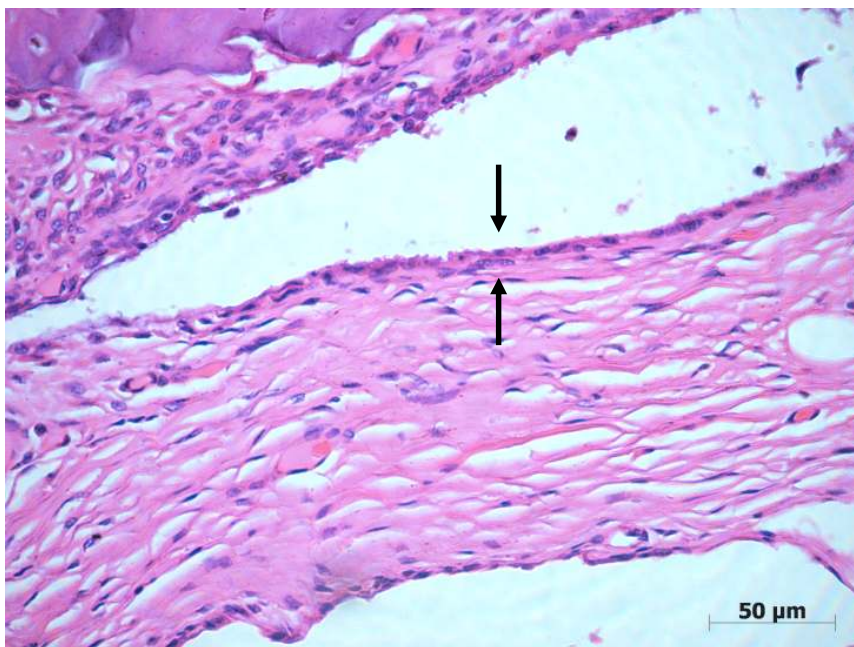

Fig. 44 - Fotomicrografia do Grupo 1 (Solução salina) – Membrana sinovial classificada como Gau 0, HE (CARVALHO, 2008).

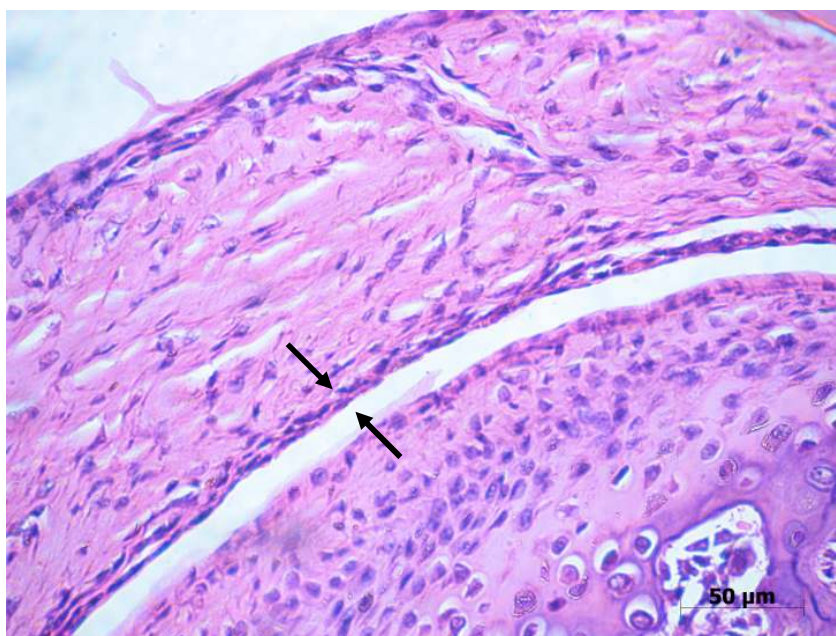


Fig. 45 - Fotomicrografia do Grupo 3 (Solução salina + Laser IV+V) aos três dias – Membrana sinovial classificada como Gau 0, HE (CARVALHO, 2008).

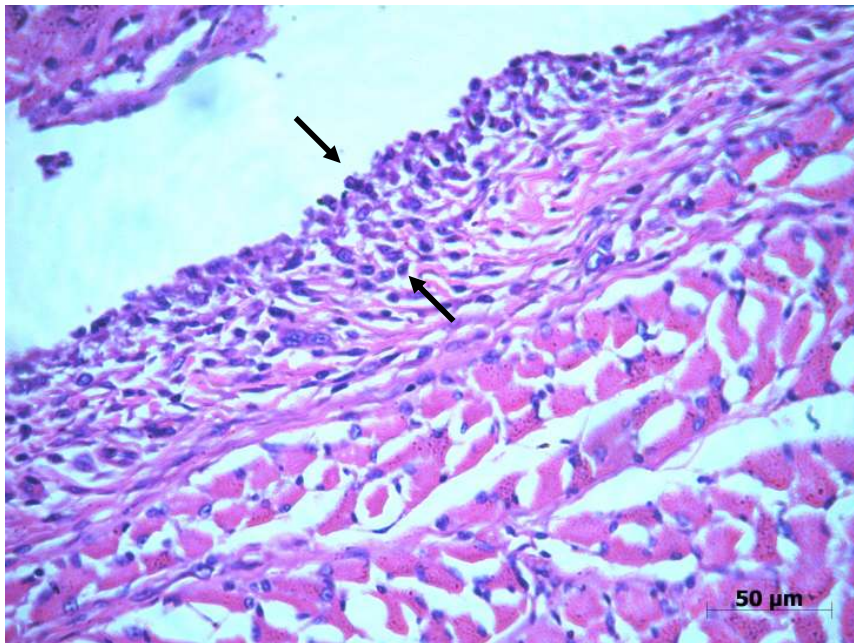


Fig 46 - Fotomicrografia do Grupo 4 (Carragenina) aos sete dias – Membrana sinovial classificada como Gau 1, HE (CARVALHO, 2008).

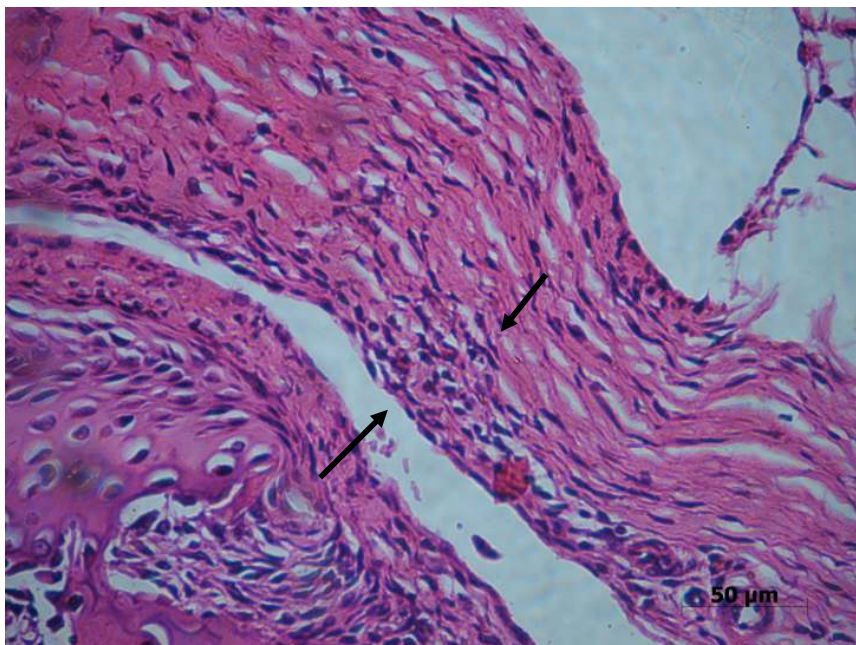


Fig 47 - Fotomicrografia do Grupo 6 (Carragenina + Laser IV+V) aos três dias – Membrana sinovial classificada como Gau 1, HE (CARVALHO, 2008).

6. Discussão

A DTM associada à sintomatologia dolorosa é uma alteração freqüente na população e geralmente envolve um componente inflamatório (ALSTERGREN et al., 1996; MOLINA et al., 2001). A ATM apresenta algumas características que a diferem de outras articulações como superfície articular constituída de fibrocartilagem e não cartilagem hialina, interferência da oclusão no movimento e posição do côndilo (TOMINAGA et al., 1999). Assim, o estudo da inflamação em um modelo experimental na ATM de ratos é importante para a melhor compreensão dos mecanismos envolvidos e sobre os efeitos de tratamentos nesta articulação específica.

Neste estudo foi utilizada a carragenina como substância flogística. A carragenina tem sido utilizada para avaliar os efeitos antiinflamatórios de drogas como AINES e corticosteróides, sendo uma substância consagrada na literatura e a comprovação e descrição dos seus efeitos já foram relatados em diversos estudos (MISIEWICS et al., 1996; LAWAND et al., 2000; GUAY et al., 2004).

A carragenina tem características específicas como agente flogístico, não é antigênica, não causa efeitos sistêmicos e tem alto grau de reprodutividade. A carragenina não gelatinosa é amplamente utilizada como agente de indução de inflamação experimental e tem sido diretamente injetada na articulação de roedores (PETER-SZABO et al., 2007). Um modelo orofacial de inflamação aguda pode ser criado através da injeção periarticular de carragenina na região da ATM de ratos (BOLETA-CERANTO et al., 2005).

Diversas outras substâncias flogísticas tem sido utilizadas para indução da inflamação experimental como formalina, zimozan, adjunto completo de Freund e óleo de mostarda (GUERRERO et al., 2008; EDWARDS et al., 2007; CASTANO et al., 2007; HAAS et al., 1992).

Injeções de solução de carragenina 1% em tecidos superficiais e profundos promovem uma reação inflamatória (NANTEL et al., 1999). A dose e diluição da carragenina utilizada neste estudo foram descritas em diversos trabalhos anteriores resultando em reação inflamatória comprovada (GOULART et al., 2005; OLIVEIRA et al., 2005).

A FTL tem sido utilizada para o tratamento de diversas patologias clínicas orofaciais. Porém, o mecanismo de ação envolvido e o efeito especificamente na ATM ainda não foram esclarecidos e sua utilização tem sido baseada nos estudos de outras articulações. Este é o primeiro estudo que avaliou o efeito da FTL em modelo experimental de inflamação com carragenina na ATM de rato.

A irradiação de outras articulações, como o joelho de rato, com laser infravermelho ($\lambda 810\text{nm}$) e com laser vermelho ($\lambda 660\text{nm}$) na pata de roedores apresentou efeito positivo na redução da inflamação induzida, com resultados próximos aos obtidos com tratamento com medicamentos como dexametasona (CASTANO et al., 2007; ALBERTINI et al., 2008).

A utilização de doses adequadas da FTL resulta em efeitos antiinflamatórios e redução da dor em estudos clínicos comparando-se a grupos placebos e os efeitos em estudos laboratoriais apresentam resultados semelhantes aos AINES quando o laser é aplicado nas primeiras horas após

indução da inflamação (BJORDAL et al., 2006). Em revisão sistemática Bjordal et al. (2003) demonstraram que os melhores efeitos da FTL em articulações são atingidos quando utilizado o laser infravermelho (GaAIAs, λ 820-30nm) com os parâmetros de 6-24J e 30-210mW/cm² por sessão. A recomendação da WALT (World Association of Laser Therapy) para o tratamento de desordens da articulação temporomandibular é a utilização do laser infravermelho, λ 780-820nm, dose de 6J/cm² em um ou dois pontos, irradiação a cada 48 horas durante três a quatro semanas (www.walt.nu). Neste trabalho foi utilizado o laser diodo, GaAIAs, infravermelho, λ 780nm, dose de 10J/cm² em um ponto a cada 48 horas, em concordância com os relatos na literatura.

O comprimento de onda é uma variável que interfere na profundidade de penetração da luz no tecido biológico. Tem sido demonstrado que a luz infravermelha apresenta uma profundidade de penetração de aproximadamente 3mm, enquanto a luz vermelha possui uma penetração de 1mm (BJORDAL et al., 2003). O contato da agulha com o côndilo do rato no momento da indução da inflamação ocorre em uma profundidade de 3mm no modelo utilizado (HAAS et al., 1992). Assim pode-se sugerir que o laser infravermelho apresenta uma profundidade de penetração semelhante à da localização da ATM no rato. Neste estudo o laser infravermelho isolado apresentou melhor resultado em relação à redução da inflamação e ao número de camadas da membrana sinovial quando comparado à FTL associando os dois comprimentos de onda. A dose do laser infravermelho quando associado ao laser vermelho foi de 5J/cm², metade da dose aplicada com o infravermelho isolado. Estudos que avaliaram a cicatrização em tecidos cutâneos

apresentaram resultados mais positivos quando utilizada a associação da FTL vermelha e infravermelha (MENDEZ et al., 2004). A experiência clínica da equipe deste trabalho indica que a utilização do laser infravermelho na ATM e laser vermelho nos músculos relacionados resultam em melhor efeito na redução da sintomatologia dolorosa de pacientes com DTM.

O modelo experimental utilizado neste estudo, rato Wistar, é um animal de pequeno porte e de fácil manipulação. As camadas articulares de sua ATM são semelhantes às do ser humano. Nos grupos em que foi injetada solução salina as estruturas que compõem a ATM foram observadas sem alterações com aspecto similar ao descrito na literatura. O côndilo apresentou características semelhantes às descritas por Luz (1995) com as seguintes camadas definidas: zona fibrosa; zona proliferativa; zona de fibrocartilagem e zona de osso subcondral, porção de maior volume. A aplicação da FTL IV isolada ou associada ao V não alterou as estruturas nos grupos com solução salina, demonstrando que o laser aplicado na estrutura sadia não produziu diferença histológica comparado ao grupo não irradiado.

Goulart et al. (2005) utilizaram um modelo de indução da inflamação na ATM com carragenina semelhante a este estudo e observaram que três horas após a injeção, infiltrado inflamatório predominantemente de leucócitos polimorfonucleares estava presente e que no período de 15 dias sem qualquer tipo de intervenção a inflamação não estava mais presente. Nos tempos de três e sete dias os resultados foram semelhantes aos relatados nos grupos sem tratamento deste estudo.

A injeção em dose única de 20µl de carragenina 1% neste trabalho resultou em resposta inflamatória na ATM. Aos três dias foi observado infiltrado inflamatório misto intenso e aos sete dias inflamação intensa com predominância de linfócitos principalmente na região próxima à cápsula articular e ao colo do côndilo. Áreas de proliferação celular da membrana sinovial e vilosidades foram observadas após a indução da inflamação. Utilizou-se este padrão como controle da resposta da inflamação aguda.

Em relação aos grupos tratados com FTL, o grupo irradiado com o laser infravermelho isolado (G5) apresentou menor inflamação comparada aos outros grupos tratados e o infiltrado inflamatório caracterizado como crônico nos dois períodos de observação, demonstrando uma aceleração do processo inflamatório e redução na quantidade de células inflamatórias.

Após irradiação com laser vermelho e infravermelho associado (G6), aos três dias, observou-se intenso infiltrado inflamatório crônico, apresentando-se em estágio mais avançado do que o grupo não tratado, porém em maior intensidade do que o grupo irradiado com laser infravermelho isolado e aos sete dias, o infiltrado inflamatório apresentou-se moderado. O laser infravermelho na dose de 10J/cm² apresentou melhor resposta no processo inflamatório em concordância com relatos na literatura em outras articulações (BJORDAL et al., 2003; CASTANO et al, 2007). Em estudos realizados em patas de ratos, tecido mais superficial, o laser vermelho apresentou efeito positivo (ALBERTINI et al., 2008).

A aplicação do laser prévio, sem associação com a FTL após a indução (G7) apresentou resultados semelhantes ao grupo em que apenas foi injetada

a carragenina, demonstrando que a aplicação 24 horas antes no tecido sadio não promoveu alteração no processo de inflamação induzido. Além disso, mesmo quando associada a FTL IV após (G8), os resultados foram inferiores aqueles obtidos com a irradiação IV apenas após a indução. Somente quando se associou a FTL IV+V com a prévia (G9), a inflamação mostrou-se com menor intensidade comparada ao grupo FTL IV+V irradiado apenas após a indução. De forma geral, a aplicação prévia não causou uma melhora no resultado final dos grupos que justificasse a sua utilização. O uso preventivo na ATM saudável não promoveu um efeito protetor no tecido, necessitando de algum tipo de déficit para um efeito benéfico da FTL.

Neste estudo, através da análise descritiva, a vascularização da região da ATM foi considerada discreta na maioria dos subgrupos, sem diferença significativa comparando-se os grupos tratados e não tratados.

Em todos os grupos irradiados a quantidade de colágeno no cômulo foi superior aos grupos não tratados, independente do comprimento de onda, aplicação prévia do laser ou apenas FTL após a indução. No disco articular não foi observada diferença significativa na quantidade de colágeno entre os grupos. Novos estudos são necessários para avaliar se existe diferença na qualidade ou no tipo de fibras colágenas presentes após FTL e se essas diferenças na quantidade e qualidade teriam relação com uma melhora no processo de inflamação como o aumento de resistência às forças externas na ATM.

A membrana sinovial da ATM normal do rato apresenta uma a duas camadas de células. Após trauma induzido por hiper mobilidade do cômulo ocorre proliferação das camadas celulares resultando em áreas de hiperplasia

(MUTO et al., 1998). Em estudos anteriores realizados com ratos Wistar que utilizaram a classificação de espessura das camadas celulares da membrana sinovial proposta por Muto et al. (1998), no grupo controle a membrana sinovial apresentou-se sem alterações classificada como Grau 0 (1-3 camadas) e quando submetidos a ressecção do masseter ou hiper mobilidade foi observada inflamação e hiperplasia da membrana classificada como Grau 1(4-6 camadas) predominantemente (YAMAZA et al., 2003; OZAKI et al., 2008). Em estudos realizados com material humano de autópsia e biópsia foi observado que a membrana sinovial normal era composta de 1 a 2 camadas e em indivíduos que apresentavam alteração da ATM foram identificadas 3 ou mais camadas de células (GYNTHER et al. 1998; DIJKGRAAF et al., 1997).

Neste estudo todos os subgrupos em que foi injetada solução salina (G1, G2 e G3) não foi observada alteração no número de camadas (grau 0), enquanto o grupo em que foi injetada carragenina, sem tratamento (G4), o número de camadas observadas foi maior (grau 1) demonstrando que a inflamação induzida por carragenina promoveu proliferação das células da membrana.

Após a irradiação com laser IV (G5), o número de camadas apresentou-se semelhante ao grupo em que não foi induzida a inflamação, nos campos externo e interno, nos dois períodos de observação, constituindo o melhor resultado em relação ao número de camadas da membrana. A irradiação da ATM com a associação do laser IV+V (G6), resultou em um número menor de camadas apenas com sete dias nos dois campos analisados. Quando a ATM foi irradiada com a associação dos comprimentos de onda foi necessário um

maior tempo para a resposta do tecido. O laser infravermelho por sua maior penetração apresentou melhor resultado quando aplicado na dose de $10\text{J}/\text{cm}^2$ isoladamente, aos três dias, quando comparada à associação do infravermelho e vermelho com $5\text{J}/\text{cm}^2$ de cada comprimento de onda. A irradiação prévia à indução da inflamação (G7) apresentou número de camadas semelhante ao grupo não tratado (G4) nos dois campos observados.

O significado clínico das alterações na membrana sinovial observadas histologicamente ainda não está esclarecido na literatura, mas acredita-se que pode ser relacionado à sintomatologia dolorosa resultante da presença de processo de inflamação (GYNTHER et al., 1998).

A utilização da FTL neste estudo resultou em efeito positivo no processo inflamatório induzido na ATM de rato, em especial, com a utilização do laser infravermelho, $\lambda 780\text{nm}$, $10\text{J}/\text{cm}^2$. Para alcançar o sucesso clínico da FTL nas DTMs, é necessário entender o mecanismo de ação do laser, estabelecer os parâmetros adequados e as limitações da utilização desta terapia na ATM de forma específica, através de estudos experimentais nessa estrutura. Este foi o primeiro estudo que avaliou histologicamente a ação da FTL na inflamação induzida por carragenina na ATM de ratos. A irradiação resultou na redução do infiltrado inflamatório e no menor número de camadas da membrana sinovial comprovando experimentalmente o benefício desta terapia.

7. Conclusão

A FTL (GaAlAs, λ 780nm, P=50mW, 10J/cm² por sessão isoladamente ou associado ao λ 660nm, P=40mW, 5J/cm² cada λ) alterou histologicamente o processo inflamatório induzido por carragenina na ATM de ratos.

A FTL apresentou efeitos positivos em relação à redução do infiltrado inflamatório e aceleração do processo de inflamação, especialmente com a utilização do laser IV.

Os grupos irradiados apresentaram maior quantidade de colágeno no cômulo e quantidade similar no disco articular comparado ao grupo não irradiado.

Os grupos irradiados com laser após a indução da inflamação apresentaram número de camadas da membrana sinovial semelhante ao grupo em que não foi induzida a inflamação.

Referências

AIMBIRE, R.; ALBERTINI, R.; DE MAGALHÃES, R.G.; LOPES-MARTINS, R.A.B.; CASTRO-FARIA-NETO, H.C.; ZÂNGARO, R.A.; CHAVANTES, M.C.; PACHECO, M.T.T. Effect of LLT Ga-Al-As (685nm) on LPS-induced inflammation of the airway and lung in the rat. **Lasers in Medical Science**, v.20, p.11-20, 2005.

ALBERTINI,R.; AIMBIRE, F.S.C.; CORREA, F.I.; RIBEIRO, W.; COGO, J.C.; ANTUNES, E.; TEIXEIRA, S.A.; DE NUCCI, G.; CASTRO-FARIA-NETO, H.C.; ZÂNGARO, R.A.; LOPES-MARTINS, R.A.B. Effects of different protocol doses of low power gallium-aluminum-arsenate (Ga-Al-As) laser radiation (650nm) on carrageenan induced rat paw oedema. **Journal of Photochemistry and Photobiology B: Biology**, v.74, p.101-107, 2004.

ALBERTINI, R.; VILLAVERDE, A.B.; AIMBIRE, F.; SALGADO, M.A.C.; BJORDAL, J.M.; ALVES, L.P.; MUNIN, E.; COSTA, M.S. Anti-inflammatory effects of low-level laser therapy (LLLT) with two different red wavelengths (660nm and 684nm) in carrageenan-induced rat paw edema. **Journal of Photochemistry and Photobiology B: Biology**, v.89, p.50-55, 2007.

ALBERTINI, R.; VILLAVERDE, A.B.; AIMBIRE, F.; BJORDAL, J.; BRUGNERA, A.; MITTMANN, J.; SILVA JR., J.A.; COSTA, M. Cytokine mRNA expression is decreased in the subplantar muscle of rat paw subjected to carrageenan-induced inflammation after low-level laser therapy. **Photomedicine and Laser Surgery**, v.26, n.1, p.19-24, 2008.

ALSTERGREN, P.; APPELGREN, A.; APPELGREN, B.; KOPP, S.; LUNDERBERG, T.; THEODORSSON, E. The effect on joint fluid concentration of neuropeptide Y by intra-articular injection of glucocorticoid in temporomandibular joint arthritis. **Acta odontologica Scandinavica**, Stockholm, v. 54, n. 1, p. 1 -7, Jan-Feb. 1996.

BJORDAL, J.M.; COUPPÉ, C.; CHOW, R.T.; TÚNER, J.; LJUNGGREN, E.A. A systematic review of low level laser therapy with location-specific doses for pain from chronic joint disorders. **Australian Journal of Physiotherapy**, v.49, p.107-116, 2003.

BJORDAL, J.M.; LOPES-MARTINS, R.A.B; IVERSEN, V.V. A randomized, placebo controlled trial of low laser therapy for activated Achilles tendinitis with microdialysis measurement of peritendinous prostalandin E2. **British journal of sports medicine**, v.40, p.76-80, 2006.

BOLETA-CERANTO,D.C.F.;VEIGA, M.C.F.A.; ARSATI, F. Efeito da dexametasona e do meloxicam sobre o extravasamento plasmático induzido por carragenina na atm de ratos. **Revista Odonto Ciência**, v. 20, n. 50, out./dez. 2005.

BRUGNERA Jr., A; PINHEIRO, A.L.B. **Lasers na Odontologia moderna**, São Paulo, Editora Pancast, 1998, 356p.

CASTANO, A.P.; DAI, T.; YAROSLACSKY, I.; COHEN, R.; APRUZZESE, W.A.; SMOTRICH, M.H.; HAMBLIN, M.R. Low-level laser therapy for zymosan-induced arthritis in rats: importance of illumination time. **Lasers in Surgery and Medicine**, v.39, p.543-550, 2007.

CASTRO, R.R.; CUNHA, F.Q.; SILVA JR., F.S.; ROCHA, F.A.C. A quantitative approach to measure joint pain in experimental osteoarthritis – evidence of a role for nitric oxide. **Osteoarthritis and Cartilage**, v.14, p.769-776, 2006.

CETINER, S.; KAHRAMAN, S.A.; YUCETA, S. Evaluation of Low-Level Laser Therapy in the treatment of Temporomandibular Disorders. **Photomedicine and Laser Surgery**, v. 24, n. 5, p 637-641, 2006.

CUNHA, T.M.; VERRI Jr, W.A.; SCHIVO, I.R.; NAPIMOGA,M.H.; PARADA, C.A.; POOLE, S.; TEIXEIRA, M.M.; FERREIRA, S.H.; CUNHA, F.Q. Crucial role of neutrophils in the development of mechanical inflammatory hypernociception. **Journal of Leukocyte Biology**, v. 83, April 2008,

DAHER, J.B.; SOUZA, G.E.P.; D'ORLEANS-JUSTE, P.; RAE, G.A. Endothelin ETB receptors inhibit articular nociception and priming induced by carrageenan in the rat knee-joint. **European Journal of Pharmacology**, v.496, p.77-85, 2004.

DIJKGRAAF, L.C.; DE BONT, G.M.L.; BOERING, G.; LIEM, R.S.B. Structure of the normal synovial membrane of the temporomandibular joint: a review of the literature. **Journal of Oral and Maxillofacial Surgery**, v.54, p.332-338, 1996.

DI ROSA, M. Pharmacological properties of carrageenan. **Journal of Pharmacy and Pharmacology**, v.24, p.89-102, 1972.

DURANDO, GUILLERMO ELVIO; PEREYRA, DORA; CHAVES, ROBERTO HORACIO. Repercusiones clínico radiográficas de la artritis reumatoidea sobre la articulación temporomandibular. **Revista de la Sociedad Odontológica de la Plata**, v.15, n.30, p.17-23. 2002.

EDWARDS, S.R.; MATHER, L.E.; SMITH, M.T. Studies with ketamine and alfentanil following freund's complete adjuvant-induced inflammation in rats. **Clinical and Experimental Pharmacology and Physiology**, v. 34, p. 414-420, 2007.

EGAN, C.G.; LOCHART, J.C.; FERRELL, W.R.; DAY, S.M.; McLEAN, J.S. Pathophysiological basis of acute inflammatory hyperaemia in the rat knee: roles of cyclo-oxygenase-1 and -2. **The journal of physiology**, v.539, p.579-587, 2002.

EMSHOFF, R.; BOSCH, R.; PUMPEL, E.; SCHONING, H.; STROBL, H. Low-level laser therapy for treatment of temporomandibular joint pain: a double-blind and placebo-controlled trial. **Oral Surgery Oral Medicine Oral Pathology Oral Radiology and Endodontics**, v.105, p.452-456, 2008.

ERTAS U; TOZOGLU S; SAHIN O; SEVEN B; GUNDOGDU C; AKTAN B; YILDIRIM M. Evaluation of the anti-inflammatory effect of erythromycin on aseptic inflammation of temporomandibular joint in rabbit: a scintigraphic and histopathologic study. **Dental Traumatology**, v. 21, n.4, p.213-7, 2005.

FERREIRA , S.H. Prostaglandins, aspirin-like drugs and analgesia. **Nature: New Biology**, v.240, p.200-203, 1972.

FIKÁČKOVÁ, H.; DOSTÁLOVA, T.; VOSICKA, R.; PETEROVÁ, V.; NAVRÁTIL, L.; LESÁK, J. Arthralgia of the temporomandibular joint and low-level laser therapy. **Photomedicine and Laser Surgery**, v.24, n.4, p.522-527, 2006.

FIKÁČKOVÁ, H.; DOSTÁLOVÁ, T.; NAVRÁTIL, L.; KLASCHKA, J. Effectiveness of low-level laser therapy in temporomandibular joint disorders: a placebo-controlled study. **Photomedicine and laser surgery**, v.25, n.4, p.297-303, 2007.

FRICTON, J.R. The relationship of temporomandibular disorders and fibromyalgia: Implications for diagnosis and treatment. **Current Pain and Headache reports**, v.8, n.5, p.355-363, 2004.

GAITÁN, G.; AHUIR, F.J.; HERRERO, J.F. Enhancement of fentanyl antinociception by subeffective doses of nitroparacetamol (NCX-701) in acute nociception and in carrageenan-induced monoarthritis. **Life Sciences**, v.77, p.85-95, 2005.

GUERRERO, A.T.G.; VERRI Jr, W.A.; CUNHA, T.M.; SILVA, T.A.; SCHIVO, I.R.S.; DAL-SECCO,D.; CANETTI, C.; ROCHA, F.A.C.; PARADA, C.A.; CUNHA, F.Q.; FERREIRA, S.H. Involvement of LTB in zymosan-induced joint nociception in mice: participation of neutrophils and PGE₂. **Journal of Leukocyte Biology**, v. 83, January 2008.

GOULART, A.C.; CORREIA, F.A.S. ; SOUSA, S.C.O.M. ; LUZ, J.G.C. Study of the inflammatory process induced by injection of carrageenan or formalin in the rat temporomandibular joint. **Brazilian Oral Research**, v.19, n.2, p.99-105, 2005.

GUAY, J.; BATEMAN, K.; GORDON, R.; MANCINI, J.; RIENDEAU, D. Carrageenan-induced paw edema in rat elicits a predominant prostaglandin E₂ (PGE₂) response in the central nervous system associated with the induction of microsomal PGE₂ synthase-1. **The Journal of Biological Chemistry**, v.279, n23, p.24866-24872, 2004.

GYNTHER, G.W.; DIJKGRAAF, L.C.; REINHOT, F.P.; HOLMLUND, A.B.; LIEM, R.S.B.; DE BONT, L.G.M. Synovial inflammation in arthroscopically obtained biopsy specimens from the temporomandibular joint: a review of the literature and a proposed histologic grading system. **Journal of Oral and Maxillofacial Surgery**, v.56, p.1281-1286, 1998.

HAAS, D.A.; NAKANISHI, O.; MCMILLAN, R.E.; JORDAN, R.C.; HU, J.W. Development of an orofacial model of acute inflammation in the rat. **Archives of oral biology**, v.37, n.5, p. 417-422, 1992.

HARPER, R.P.; KERINS, C.A.; TALWAR, R.; SPEARS, R.; CARLSON, D.S.; McINTOSH, J.E. Meal pattern analysis in response to temporomandibular joint inflammation in the rat. **Journal Dental Research**, v.79,p. 1704-1711, 2000.

HERSH, E.V.; BALASUBRAMANIAM, R.; PINTO, A. Pharmacologic management of temporomandibular disorders. **Oral and maxillofacial surgery clinics of north america**, v. 20, n. 2, p. 197-210, 2008.

HOMMA, H.; TAKAHASHI, T.; SEKI, H.; OHTANI, M.; KONDOH, T.; FUKUDA, M. Immunohistochemical localization of inducible nitric oxide synthase in synovial tissue of human temporomandibular joints with internal derangement. **Archives of Oral Biology**, v.46. p.93-97, 2001.

HUTCHINS B, SPEARS R, HINTON R, HARPER RP. Calcitonin gene-related peptide and substance P immunoreactivity in rat trigeminal ganglia and brainstem following adjuvant-induced inflammation of the temporomandibular joint. **Archives of Oral Biology**, v.45, p.335-45, 2000.

ISHIMARU, J.; OGI, N.; MIZUI, T.; MIYAMOTO, K.; SHIBATA, T.; KURITA, K. Effects of a single arthrocentesis and a COX-2 inhibitor on disorders of temporomandibular joints. A preliminary clinical study. **British Journal of Oral and Maxillofacial Surgery**, v.41, p.323-328, 2003.

JANEWAY Jr, C.A.; TRAVERS, P.; WALPORT, M.; SHLOMCHIK. **Imunobiologia - o sistema imune na saúde e na doença**, 6 ed. Porto Alegre, 2007.

KANEYAMA, K.; SEGAMI, N.; NISHIMURA, M.; SATO, J.; FUJIMURA, K.; YOSHIMURA, H. The ideal lavage volume for removing bradykinin, interleukin-6, and protein from the temporomandibular joint by arthrocentesis. **Journal of Oral and Maxillofacial Surgery**, v. 62, n.6, p. 657-661, 2004.

KARU, T. I. Photobiological fundamentals of low level laser therapy. **IEEE Journal Quantum Electronics**, QE-23, v.10, p.1703-17, 1987.

KARU, T.I.; PYATIBRAT, L.V.; KOLYAKOV, S.F.; AFANASYEVA, N.I. Absorption measurements of cell monolayers relevant to mechanisms of laser phototherapy: Reduction or oxidation of cytochrome c oxidase under laser irradiation at 632.8nm. **Photomedicine and Laser Surgery**, v.26, n.6, p.593-599, 2008.

KERINS, C.A.; CARLSON, D.S.; McINTOSH, J.E.; BELLINGER, L.L. Meal pattern changes associated with temporomandibular joint inflammation/pain in rats; analgesic effects. **Pharmacology Biochemistry and Behavior**, n.75, p.181-189, 2003.

KHALIL, Z.; HELME, R. D. The quantitative contribution of nitric oxide and sensory nerves to bradykinin-induced inflammation in rat skin microvasculature, **Brain Research**, v. 589, p. 102-108, 1992.

KNAPPE, V.; FRANK, F.; ROHDE, E. Principles of lasers and biophotonic effects. **Photomedicine and laser surgery**, v.22, n.5, p.411-417, 2004.

KUMAR, V.; ABBAS, A.K.; FAUSTO, N. **Robbins & Conran - Patologia: Bases Patológicas das Doenças**. 7^a ed., Rio de Janeiro, Ed. Elsevier, 2005.

LAWAND, N. B.; MCNEARNEY, T.; WESTLUND, K. N. Amino acid release into the knee joint: key role in nociception and inflammation. **Pain**, Amsterdam, v. 86, n. 1/2, p. 69-74, May. 2000.

LUZ, J. G. C. **Reparação da fratura de côndilo na fase de crescimento. Estudo experimental em ratos**. 1995. 85 f. Dissertação (Livre-Docência) Faculdade de Odontologia, Universidade de São Paulo, São Paulo.

MASUDA, K.F.; YAMAZA, T.; TSUKIYAMA, Y.; MURAKAMI, R.; NISHIJIMA, K.; KIDO, M.A. Distribution of inducible nitric oxide synthase, interleukin 1 β and interleukin 1 receptor in the temporomandibular joint of normal rats. **Acta Histochemistry and Cytochemistry**, v.35, p.11-21, 2002.

McNEELY, M.L.; OLIVO, S.A.; MAGEE, D.J. A systematic review of the effectiveness of physical therapy interventions for temporomandibular disorders. **Physical Therapy**, v.86, n.5, p.710-725, 2006.

MENDEZ, T.M.T.V.; PINHEIRO, A.L.B; PACHECO, M.T.T., NASCIMENTO, P.M.; RAMALHO, L.M.P. Dose and wavelength of laser light have influence on the repair of cutaneous wounds. **Journal of Clinical Laser Medicine & Surgery**, v.22, n.1, p.19-25, 2004.

MILAM, S.B.; ZARDENETA, G.; SCHMITZ, J.P. Oxidative stress and degenerative temporomandibular joint disease: a proposed hypothesis. **Journal of Oral and Maxillofacial Surgery**, v.56, p.214-223, 1998.

MISIEWICZ, B.; GRIEBLER, C.; GOMEZ, M.; RAYBOURNE, R.; ZELAZOWSKA, E.; GOLD, P.W.; STERNBERG, E.M. The estrogen antagonist tamoxifen inhibits carrageenan induced inflammation in lew/n female rats. **Life sciences**, v.58, n.16, p.281-286, 1996.

MOLINA, O. F.; MAZZETTO, M.; STECHMAN, J.; SANTOS JR., J.; FERNANDES, R. S. M.; PIZZO, R. C. A.; ARAGON, L. G. Distúrbios internos articulares. Parte I: retrodiscite em pacientes com bruxismo e DCM – características clínicas, diagnóstico e sugestões para tratamento. **JBA**, Curitiba, v. 1, n. 1, p. 67-75, Jan./Mar. 2001.

MUTO, T.; KAWAKAMI, J.; KANAZAWA, M.; KAKU, T.; YAJIMA, T. Development and histologic characteristics of synovitis induced by trauma in the temporomandibular joint. **International Journal of Oral & Maxillofacial Surgery**, v.27, p.470-475, 1998.

NANTEL, F.; DENIS, D.; GORDON, R.; NORTHEY, A.; CIRINO, M.; METTERS, K.M.; CHAN, C.C. Distribution and regulation of cyclooxygenase-2 in carrageenan-induced inflammation. **British Journal of Pharmacology**, v.128, p.853-859, 1999.

NÚÑEZ, S.C.; GARCEZ, A.S.; SUZUKI, S.S.; RIBEIRO, M.S.. Management of mouth opening in patients with temporomandibular disorders through low-level laser therapy and transcutaneous electrical neural stimulation. **Photomedicine and Laser Surgery**, v.24, n.1, p.45-49, 2006.

OLIVEIRA, M.C.G.; PARADA, C.A.; VEIGA, M.C.F.A.; RODRIGUES, L.R.; BARROS, S.P.; TAMBELLI, C.H. Evidence for the involvement of endogenous ATP and P2X receptors in TMJ pain. **European Journal of Pain**, v.9, p.87-93, 2005.

OZAKI, M.; KANEKO, S.; SOMA, K. Masseter muscular weakness affects temporomandibular synovitis induced by jaw opening in growing rats. **Angle Orthodontist**, v.78, n.5, p.819-825, 2008.

PETER-SZABO, M.; KEKESI, G.; NAGY, E.; SZIVER, E.; BENEDEK, G.; HORVATH, G. Quantitative characterization of a repeated acute joint inflammation model in rats. **Clinical and Experimental Pharmacology and Physiology**, v.34, p.520-526, 2007.

PINHEIRO, A. L. B. ; CAVALCANTI, E. T. ; PINHEIRO, T. I. T. N. R. ; ALVES, M. J. P. C. . Low-Level Lasertherapy in the Management of Disorders of the Maxillofacial Region. **Journal of Clinical Laser Medicine & Surgery**, Estados Unidos, v. 15, n. 4, p. 181-183, 1997.

RANG, H. P., DALE, M. M., RITTER, J. M.; MOORE, P. K. **Farmacologia**. 6ª edição, Rio de Janeiro, Ed. Elsevier, 2007.

SAKURAI, Y.; YAMAGUCHI, M.; ABIKO, Y. Inhibitory effect of low-level laser irradiation on LPS-stimulated prostaglandin E2 production and cyclooxygenase-2 in human gingival fibroblasts. **European Journal of Oral Sciences**, v.108, p.29-34, 2000.

SERAFIM F.; TEODOROSKI R C. C. Laser arseneto de gálio (Ga-As) no tratamento das algias provocadas pela disfunção temporomandibular: estudo piloto. **Fisioterapia Brasil**, v.4, n.1, jan./fev. 2003.

TILLEY, S.L.; THOMAS, M.C.; KROLLER, B.H. Mixed messages: modulation of inflammation and immune responses by prostaglandins and thromboxanes. **The Journal of Clinical Investigation**, v.108, n.1, p.15-23, 2001.

TOMINAGA K, ALSTERGREN P, KURITA H, KOPP S. Serotonin in an antigen-induced arthritis of the rabbit temporomandibular joint. **Archives of Oral Biology**, v.44, p.595-601, 1999.

TUNÉR, J.; HODE, L. **The laser therapy handbook**. Prima Books, Suécia, 2004, 589p.

VENÂNCIO, R.A.; CAMPARIS, C.M.; ZANIRATO, F.R. Low intensity laser therapy in the treatment of temporomandibular disorders: a double-blind study. **Journal of Oral Rehabilitation**, v.32, p.800-807, 2005.

VOOG, U.; ALSTERGREN, P.; LEIBUR, E.; KALLIKORM, R.; KOPP, S. Impact of temporomandibular joint pain on activities of daily living in patients with rheumatoid arthritis. **Acta Odontologica Scandinavica**, v.61, p.278-282, 2003.

WHITE, F.A.; BHANGOO, S.K.; MILLER, R.J. Chemokines: integrators of pain and inflammation. **Nature Reviews Drug Discovery**, v.4, p.834-844, 2005.

WINTER, C.A.; RISLEY, E.A.; NUSS, G.W. Carrageenan-induced edema in hind paw of rats as an assay method for antiinflammatory drugs. **Proceedings of the Society for Experimental Biology and Medicine**, n.111, p.544-547, 1962.

YAMAZA, T.; MASUDA, K.F.; TSUKIYAMA, Y.; NISHIJIMA, K.; MURAKAMI, R.; KIDO, M.A.; KOYANO, K.; TANAKA, T. NF- κ B activation and iNOS expression in the synovial membrane of rat temporomandibular joints after induced synovitis. **Journal of Dental Research**, v.82, n.3, p. 183-188, 2003.



UNIVERSIDADE FEDERAL DA BAHIA
FACULDADE DE ODONTOLOGIA

Comissão de Ética na Experimentação Animal

UFBA - Faculdade de Odontologia - Av. Araújo Pinho, 62 - Canela
CEP: 40.140-110 - Salvador - BA - Tel: (71) 336-5976
Home-page: www.ufba.br

CERTIFICADO

Certificamos que o Projeto de Pesquisa “**AValiação DO EMPREGO DA LASERTERAPIA NO PROCESSO INFLAMATÓRIO INDUZIDO POR CARRAGININA NA ATM – 014/06**” de autoria de **ANTONIO LUIZ B PINHEIRO**, foi analisado pela Comissão de Ética na Experimentação Animal e considerado **APROVADO** em reunião ordinária realizada nesta data.

Salvador, 23 de MARÇO de 2007

Pl. Luiz B. Pinheiro

Prof. Antonio Luiz B. Pinheiro
Presidente

FAZENDO LAMEN CONSTRUIR

Livros Grátis

(<http://www.livrosgratis.com.br>)

Milhares de Livros para Download:

[Baixar livros de Administração](#)

[Baixar livros de Agronomia](#)

[Baixar livros de Arquitetura](#)

[Baixar livros de Artes](#)

[Baixar livros de Astronomia](#)

[Baixar livros de Biologia Geral](#)

[Baixar livros de Ciência da Computação](#)

[Baixar livros de Ciência da Informação](#)

[Baixar livros de Ciência Política](#)

[Baixar livros de Ciências da Saúde](#)

[Baixar livros de Comunicação](#)

[Baixar livros do Conselho Nacional de Educação - CNE](#)

[Baixar livros de Defesa civil](#)

[Baixar livros de Direito](#)

[Baixar livros de Direitos humanos](#)

[Baixar livros de Economia](#)

[Baixar livros de Economia Doméstica](#)

[Baixar livros de Educação](#)

[Baixar livros de Educação - Trânsito](#)

[Baixar livros de Educação Física](#)

[Baixar livros de Engenharia Aeroespacial](#)

[Baixar livros de Farmácia](#)

[Baixar livros de Filosofia](#)

[Baixar livros de Física](#)

[Baixar livros de Geociências](#)

[Baixar livros de Geografia](#)

[Baixar livros de História](#)

[Baixar livros de Línguas](#)

[Baixar livros de Literatura](#)
[Baixar livros de Literatura de Cordel](#)
[Baixar livros de Literatura Infantil](#)
[Baixar livros de Matemática](#)
[Baixar livros de Medicina](#)
[Baixar livros de Medicina Veterinária](#)
[Baixar livros de Meio Ambiente](#)
[Baixar livros de Meteorologia](#)
[Baixar Monografias e TCC](#)
[Baixar livros Multidisciplinar](#)
[Baixar livros de Música](#)
[Baixar livros de Psicologia](#)
[Baixar livros de Química](#)
[Baixar livros de Saúde Coletiva](#)
[Baixar livros de Serviço Social](#)
[Baixar livros de Sociologia](#)
[Baixar livros de Teologia](#)
[Baixar livros de Trabalho](#)
[Baixar livros de Turismo](#)