

UFRRJ
INSTITUTO DE VETERINÁRIA
CURSO DE PÓS-GRADUAÇÃO EM MEDICINA VETERINÁRIA
(PATOLOGIA E CIÊNCIAS CLÍNICAS)

DISSERTAÇÃO

**Apoptose de células epidermais lamelares em
equínos com laminite induzida e tratados com anti-
inflamatórios não esteroidais**

Carlos Alexandre Paula Gonçalves

2009

Livros Grátis

<http://www.livrosgratis.com.br>

Milhares de livros grátis para download.



**UNIVERSIDADE FEDERAL RURAL DO RIO DE JANEIRO
INSTITUTO DE VETERINÁRIA
CURSO DE PÓS-GRADUAÇÃO EM MEDICINA VETERINÁRIA
CIÊNCIA ANIMAL**

**Apoptose de células epidermais lamelares em
equinos com laminite induzida e tratados com anti-
inflamatórios não esteroidais**

Carlos Alexandre Paula Gonçalves

Sob a Orientação do Professor
Paulo de Tarso Landgraf Botteon

e Co-orientação do Professor
Geraldo Eleno Silveira Alves

Dissertação submetida como
requisito parcial para obtenção do
grau de **Mestre em Ciências**, no
Curso de Pós-Graduação em
Medicina Veterinária, Área de
Concentração em Ciências Clínicas.

Seropédica, RJ
Agosto de 2009

616.10896075

R788a

T

Gonçalves, Carlos Alexandre Paula, 1962-.

Apoptose de células epidermais lamelares em eqüinos com laminite induzida e tratados com anti-inflamatórios não esteroidais / Carlos Alexandre Paula Gonçalves - 2009. 55 f.: il.

Orientador: Paulo de Tarso Landgraf Botteon.

Dissertação (mestrado) - Universidade Federal Rural do Rio de Janeiro, Programa de Pós-Graduação em Medicina Veterinária. Bibliografia: f. 45-55.

1. Equino - Teses. 2. Apoptose - Teses. 3. Equino - Doenças - Teses. 4. Agentes antiinflamatórios - Teses. I. Botteon, Paulo de Tarso Landgraf, 1964-. II. Universidade Federal Rural do Rio de Janeiro. Programa de Pós-Graduação em Medicina Veterinária. III. Título.

**UNIVERSIDADE FEDERAL RURAL DO RIO DE JANEIRO
INSTITUTO DE VETERINÁRIA
CURSO DE PÓS-GRADUAÇÃO EM MEDICINA VETERINÁRIA (PATOLOGIA E
CIÊNCIAS CLÍNICAS)**

CARLOS ALEXANDRE PAULA GONÇALVES

Dissertação submetida como requisito parcial para obtenção do grau de **Mestre em Ciências** no Curso de Pós-Graduação em Medicina Veterinária (Patologia e Ciências Clínicas), área de Concentração em **Ciências Clínicas**.

DISSERTAÇÃO APROVADA EM ----/----/-----

Geraldo Eleno Silveira Alves. Dr. UFMG
(Coorientador)

Elan Cardozo. Dra. UFF

Fernando Queiroz de Almeida. Dr. UFRRJ

DEDICATÓRIA

Aos meus pais, pelo exemplo, dedicação, apoio e pelo esforço em fazer o melhor para mim.

AGRADECIMENTOS

À Thomaz Guimarães Montello, pela oportunidade de trabalho no começo de minha vida profissional e pelo exemplo como profissional.

À Ana Cristina de Lima Arnaut, pela dedicação ao trabalho e por manter a clínica funcionando enquanto cursava o mestrado.

Aos professores Geraldo Eleno Silveira Alves e Anilton César Vasconcelos, pela acolhida na UFMG.

À Heloisa Maria Falcão Mendes, pela ajuda no laboratório.

À professora Luciana Moro, pela gentileza em ceder o reagente DAB.

Ao professor Paulo de Tarso Landgraf Botteon, pela ajuda nos momentos certos.

BIOGRAFIA

Nascido em Macaé-RJ no dia 14 de novembro de 1962, filho de Carlos Antônio Gonçalves e Ilse Paula Gonçalves;

Completo o primeiro grau no Instituto Nossa Senhora da Glória (Castelo), Macaé, RJ, em 1977;

Cursou o segundo grau em parte no Colégio Anchieta, Nova Friburgo, RJ terminando no Colégio Gay-Lussac, Niterói, RJ em 1981;

Ingressou na Universidade Federal Fluminense em 1983 graduando em Medicina Veterinária em 1987;

1995 - 1988

Clínico atuando na Clínica Thomaz Montello, Sociedade Hípica Brasileira, Rio de Janeiro, RJ;

Presente data - 1991

Veterinário responsável pela assistência clínica no Itanhangá Golf Club no Clube Hípico de Pólo, Rio de Janeiro, RJ;

Presente data - 1995

Proprietário e técnico responsável pelo laboratório de Anemia Infecciosa Equina Vet&Lab Laboratório Veterinário, Rio de Janeiro, RJ

RESUMO

GONÇALVES, Carlos Alexandre Paula. **Apoptose de células epidermais lamelares em eqüinos com laminite induzida e tratados com anti-inflamatórios não esteroidais.** Seropédica, RJ. 2009. 55p Dissertação (Mestrado em Medicina Veterinária, Ciências Veterinárias). Instituto de Veterinária, Universidade Federal Rural do Rio de Janeiro, Seropédica, RJ, 2009.

O objetivo deste trabalho foi identificar se a administração de anti-inflamatórios não esteroidais influenciava no índice apoptótico de células epiteliais do tecido lamelar de cavalos com laminite induzida por administração de amido. O tecido lamelar foi coletado por biópsia, fixado e corado pela técnica de TUNEL, utilizando-se igualmente a morfologia celular para identificação das células que estivessem em diferentes estágios de morte por apoptose. Não houve diferença significativa no índice apoptótico entre os diferentes grupos. Os antiinflamatórios empregados aplicados na fase de desenvolvimento da laminite não influenciaram significativamente os índices apoptóticos.

Palavras chave: eqüinos, laminite, apoptose.

ABSTRACT

GONÇALVES, Carlos Alexandre Paula. **Epidermal lamellae cells apoptosis on induced laminitic horses treated with non-steroidal anti-inflammatories**. Seropédica, RJ. 2009. 55p Dissertation (Master Science in Veterinary Medicine, Veterinary Science). Instituto de Veterinária, Universidade Federal Rural do Rio de Janeiro, Seropédica, RJ, 2009.

The goal of this study was identify whether the number of apoptotic cells in horse's lamellar tissues after carbohydrate overload-induced of laminitis were affected by non-steroidal anti-inflammatory. The TUNEL assay and morphological cells changes were used to identify cells that were dying by apoptosis. There was no significant difference between groups. The apoptotic rate was not affected by non-steroidal anti-inflammatories used after developmental phase of laminitis.

Key words: Equine, laminitis, apoptosis

INDICE DE TABELAS

Tabela 1:	Escores de alteração histológica das lâminas do casco de eqüinos (modificado de Pollitt, 1996 e Weiss, 1997) segundo Paes Leme, 2004.	16
Tabela 2:	Grupos experimentais e dosagens administradas.....	25
Tabela 3:	Avaliação das lesões histológicas segundo Pollitt, 1996.	28
Tabela 4:	Valores médios do índice apoptótico de células epidermais lamelares (basais e suprabasais) de eqüinos com laminite induzida por sobrecarga de carboidratos (amido) e tratados com anti-inflamatórios não esteroidais (Ketoprofeno, Fenilbutazona, Flunixin Meglumine e Grupo Controle).....	37
Tabela 5:	Valores médios do índice apoptótico de células epidermais lamelares (queratinócitos) de eqüinos com laminite induzida por sobrecarga de carboidratos (amido) e tratados com anti-inflamatórios não esteroidais (Ketoprofeno, Fenilbutazona, Flunixin Meglumine e Grupo Controle).....	39
Tabela 6:	Índice de apoptose de células basais e suprabasais /0,1 mm ²	39

INDICE DE FIGURAS

Figura 1: Diagrama mostrando a ação de mediadores inflamatórios e agonistas vasoativos sobre um vaso digital na laminite. 1– macrófagos ativados; 2- leucócitos ativados; 3- plaquetas; 4- plaquetas ativadas; 5- célula endotelial; 6- trombo. Adaptado de Mackay, 1996.	08
Figura 2: Via intrínseca da apoptose.	20
Figura 3: Via extrínseca da apoptose.....	21
Figura 4: Variação dos valores de desvio padrão relativos ao número de células apoptóticas, de acordo com o número de campos avaliados.	29
Figura 5: Foto do tecido lamelar corado pela técnica de TUNEL, mostrando parte da extremidade da lâmina epidermal primária (LEP) e lâminas epidermais secundárias (LES). Algumas células basais e supra-basais em processo de morte celular estão sinalizadas com setas pretas, apresentam coloração mais escura, diminuição do volume celular e anoiquia. Um queratinócito com morfologia de apoptose está sinalizado com uma cabeça de seta preta. Algumas células com aspecto normal estão sinalizadas com setas brancas. Grupo GK. Aumento 40x.....	32
Figura 6: Foto do tecido lamelar corado pela técnica de TUNEL, mostrando um segmento da lâmina epidermal primária (LEP) e lâminas epidermais secundárias. Algumas células com morfologia de apoptose estão marcadas com setas negras. Algumas células com morfologia normal estão marcadas com setas brancas. Grupo GC. Aumento 40x.	33
Figura 7: Tecido lamelar corado pelo HE demonstrando o afunilamento das lâminas epidermais secundárias já em avançado estágio de cornificação. As lâminas epidermais secundárias (seta branca) estão coradas em um tom de vermelho mais intenso do que o eixo queratinizado das lâminas epidermais primárias (LEP). O tecido conectivo (seta preta) representado pela lâmina dermal primária e lâminas dermais secundárias estão corados em uma tonalidade rósea. O núcleo das células basais e suprabasais aparecem corados em uma tonalidade azulada. Aumento 25x.....	35
Figura 8: Tecido lamelar corado pelo Tricrômio de Gomori demonstrando o afunilamento das lâminas epidermais secundárias (seta branca) já em avançado estágio de cornificação. As lâminas epidermais secundárias estão coradas em vermelho intenso, semelhante à coloração do eixo queratinizado das lâminas epidermais primárias (LEP). O tecido conectivo representado pela lâmina dermal primária e lâminas dermais secundárias estão corados em verde. Aumento 25x.....	36

Figura 9: Valores médios e erro padrão do índice apoptótico de células basais e suprabasais por campo de tecido lamelar de equinos com laminite induzida por sobrecarga de carboidratos (amido) e tratados com anti-inflamatórios não esteroidais (GC – grupo controle; GF – grupo fenilbutazona; GFM- grupo flunixin meglumine; GK- grupo ketroprofeno).....	38
Figura 10: Valores médios e erro padrão do índice apoptótico de queratinócitos (IAQ) no tecido lamelar de equinos com laminite induzida por sobrecarga de carboidratos (amido) e tratados com anti-inflamatórios não esteroidais (GC – grupo controle; GF – grupo fenilbutazona; GFM- grupo flunixin meglumine; GK- grupo ketroprofeno).....	40
Figura 11: Valores médios e erro padrão do índice de necrose (IN) de células basais e suprabasais de tecido lamelar de eqüinos com laminite induzida por sobrecarga de carboidratos (amido) e tratados com anti-inflamatórios não esteroidais (GC – grupo controle; GF – grupo fenilbutazona; GFM- grupo flunixin meglumine; GK- grupo ketroprofeno)	41

LISTA DE ABREVIACOES E SMBOLOS

5HT	5-Hidroxitriptamina
AIF	fator de induo da apoptose
BAX , BAK	protenas pr-apoptticas
Bcl2	clula -B de leucemia/linfoma linfoctica crnica
BIK , BID	protenas pr-apoptticas
BSA	albumina de soro bovino
DAB	diaminobenzidina
DISC	complexo sinalizador de induo de morte
ET-1	endotelina – 1
FADD	domnio de morte associado ao Fas
Fas/Apo 1	receptores de morte da superfamlia do TNF
IA	ndice apopttico
IAPs	protenas inibidoras da apoptose
IL-1	interleucina 1
MMP	metaloproteinases de matriz
mM	milimolar
MOMP	permeabilizao da membrana externa mitocondrial
NIRS	espectroscopia de reflectncia no infravermelho prximo
PBS	tampo fosfato-salino
Smac/Diablo	protena mitocondrial pr-apopttica (Second Mitochondria-derived Activator of Caspases/Direct IAP Binding Protein with Low PI)
TdT	deoxinucleotidil transferase terminal
TIMPs	inibidor tissular de metaloproteinases
Tris	hidroximetil aminometano
Triton	hidrxido de benzil-trimetil-amonio
TUNEL	marcador do entalhe do terminal dUTP (Teminal deoxinucleotidil transferase Uracil-biotin Nick End Labelin)
VDAC	canais da membrana externa da mitocndria
$\Delta\psi_m$	potencial mitocondrial transmembrana

SUMÁRIO

1	INTRODUÇÃO	1
2	OBJETIVOS	2
3	REVISÃO DE LITERATURA	3
3.1	O casco.....	3
3.2	Circulação	3
3.3	Laminite em eqüinos.....	4
3.4	Fisiopatologia da laminite.....	6
3.4.1	Teoria vascular	6
3.4.1.1	Alterações circulatórias.....	6
3.4.2	Teoria tóxica/metabólica.....	9
3.4.2.1	Sobrecarga de carboidratos	9
3.4.3	Resistência a Insulina.....	10
3.4.4	Glicocorticóides	11
3.4.5	Teoria enzimática	12
3.4.5.1	Metaloproteinases	12
3.4.6	Teoria inflamatória.....	13
3.4.6.1	Mediadores inflamatórios	13
3.4.6.2	Agregação Plaquetária – Neutrófilos	13
3.4.7	Alterações histopatológicas	14
3.4.7.1	Apoptose , necrose e cornificação	16
3.5	Anti-inflamatórios não esteroidais.....	22
4	MATERIAL E MÉTODOS.....	24
4.1	Indução da laminite.....	24
4.2	Grupos experimentais	24
4.3	Biópsia	25
4.4	Técnica de coloração de TUNEL.....	25
4.5	Contagem das células.....	27
4.6	Índice de dispersão	29

4.7	Análise Estatística	29
5	RESULTADOS E DISCUSSÃO	30
5.1	Histopatologia.....	34
5.2	Índice apoptótico em animais tratados com anti-inflamatórios	37
6	CONCLUSÃO	44
7	REFERÊNCIAS BIBLIOGRÁFICAS	45

1 INTRODUÇÃO

A laminite é uma doença que acomete animais ungulados, principalmente eqüinos e bovinos, caracterizada por um processo inflamatório e degenerativo no tecido lamelar do casco. Animais são acometidos após ingestão excessiva de carboidratos, ao sofrerem processos infecciosos como uma pneumonia ou retenção de placenta seguida de metrite, como consequência de distúrbios metabólicos ou traumas e por sobrecarga de peso em um membro. Frequentemente os animais acometidos ficam inutilizados ou são sacrificados. Esta é uma das doenças que mais prejuízos causam aos criadores.

Várias são as doenças capazes de desencadear a laminite, e aparentemente não existem ligações entre elas. Embora seja conhecida e descrita há séculos, ainda não são conhecidos todos os mecanismos fisiopatológicos da laminite apesar dos inúmeros estudos tentando desvendá-los. Melhores resultados clínicos são obtidos quando se tenta prevenir ou minimizar o desenvolvimento da laminite. Quando o paciente evolui para a fase crônica é difícil prever se ele se recuperará ou ficará inutilizado.

A apoptose foi descrita no início da década de 1970, mas até recentemente (2004) não havia um estudo sobre a ocorrência de apoptose no tecido lamelar. Esta é mais uma linha de pesquisa que foi incorporada ao estudo da laminite. É um tipo de morte celular que pode ocorrer naturalmente ou por indução de drogas, radiação, calor e mediadores inflamatórios. A célula morre, é fagocitada por macrófagos ou células vizinhas sem que ocorra liberação do conteúdo citoplasmático e sem desencadear um processo inflamatório, diferentemente da necrose onde ocorre ruptura da célula com formação de um processo infamatório. Ambos os tipos de morte celular podem ocorrer em uma mesma população de células ao mesmo tempo ou a apoptose pode ser seguida pela necrose em um determinado tecido.

No presente trabalho, estudou-se o efeito de diferentes anti-inflamatórios administrados em eqüinos após a indução experimental da laminite por sobrecarga de carboidratos. Procurou-se identificar se houve diferença no índice apoptótico no tecido lamelar nos diferentes grupos testados. Uma diminuição significativa no índice apoptótico entre os anti-inflamatórios testados poderia indicar uma ação mais efetiva desta droga na fase inicial da laminite, o que poderia aumentar as chances de um resultado favorável para o paciente.

2 OBJETIVOS

- ✓ Avaliar a resposta apoptótica no córium lamelar de eqüinos com laminite induzida por sobrecarga por carboidratos, através do método de TUNEL.
- ✓ Avaliar o efeito da administração dos anti-inflamatórios fenilbutazona, flunixin meglumine e ketoprofeno , na fase aguda da laminite, sob o índice apoptóticos de células lamelares basais e queratinócitos de eqüinos com laminite induzida por sobrecarga por carboidratos , através do método de TUNEL.
- ✓ Avaliar o efeito da administração dos anti-inflamatórios fenilbutazona, flunixin meglumine e ketoprofeno na fase aguda da laminite sob o índice de necrose de células lamelares basais de eqüinos com laminite induzida por sobrecarga por carboidratos, através do método de TUNEL .

3 REVISÃO DE LITERATURA

3.1 O casco

O pé equino (*ungula*) é constituído pelo casco epidermal (*capsula unguulae*) e todas as estruturas contidas. A região queratinizada da muralha do casco (a epiderme) é subdividida em três regiões: a camada externa (*stratum externum*), a camada média compreendendo a região dos túbulos (*stratum medium*) e a camada interna, das lâminas epidermais (*stratum internum*). (NOMINA ANATOMICA VETERINARIA, 2005; STUMP, 1967).

A camada interna possui cerca de 600 lâminas epidermais primárias cornificadas, cada qual possuindo aproximadamente 100 microscópicas lâminas epidermais secundárias não cornificadas projetando-se de sua superfície e formando pares com suas contrapartes ao interdigitar-se com as lâminas dermais (STUMP, 1967).

O córium (ou derme) do casco é uma continuação da derme da pele e é dividida topograficamente em cinco regiões de acordo com a região do casco onde está localizada: do périplo, coronário, lamelar, da sola e da ranilha. Todas as regiões do córium possuem papilas que se fixam fortemente em orifícios do casco adjacente, exceto o córium lamelar. É constituído de tecido colágeno com várias fibras elásticas, nervos e uma malha vascular. Funciona como um mecanismo de conexão entre o casco e as estruturas profundas (terceira falange e fáschia, provendo nutrição para a camada germinativa do casco e mantendo a falange distal suspensa dentro do casco (STUMP, 1967).

3.2 Circulação

O dígito recebe sua irrigação arterial através dos ramos mediais e laterais das artérias digitais. Cada artéria digital penetra no forame solear e anastomosa com a artéria contralateral para formar o arco terminal dentro do canal solear da falange distal. Ramos provenientes do arco terminal atravessam a falange, quatro ou cinco deles emergindo através do forame dorsal na superfície parietal para suprir a parte proximal da derme lamelar. Oito a dez vasos emergem através de forames, próximo ao bordo solear da terceira falange e se anastomosam para formar a artéria marginal solear que irá suprir a derme da sola e da ranilha (KAINER, 2002).

Um estudo da circulação arterial do dígito equino por angiografia mostrou que o fluxo sanguíneo dentro das lâminas dermais ocorre da região distal para proximal (COLES et al., 1979 Apud KAINER, 2002) e a maior parte da drenagem venosa é feita pelas veias localizadas na região palmar do casco (MISHRA ; LEACH, 1983).

3.3 Laminite em eqüinos

A laminite eqüina é considerada como uma doença vascular que termina por provocar o descolamento entre as lâminas dérmicas e epidérmicas do casco do cavalo. São observadas alterações da circulação digital caracterizada por espasmo venoso com subsequente isquemia digital seguido por hiperemia reativa e lesões de reperfusão (HUNT, 1991; HOOD et al., 1993). O complexo sistema interdigital entre as lâminas primárias e secundárias proporciona uma firme união entre a parede do casco e a derme lamelar (BAXTER, 1992) fazendo com que o osso da falange distal mantenha o seu alinhamento anatômico normal (MOORE et al., 1990). A separação das lâminas é uma consequência da intensidade do processo patológico inicial (PARKS, 2003). A rotação da terceira falange resulta de uma combinação da degeneração laminar na região dorsal do casco associada à tração do tendão flexor digital profundo (STASHAK, 2002 ; COFFMAN et al., 1970a).

A doença é classificada em: fase de desenvolvimento, subaguda, aguda e crônica, sendo esta uma classificação que designa as fases da doença e não as alterações patológicas microscópicas que ocorrem no casco (HOOD, 1999a).

A fase de desenvolvimento é o período entre o insulto causal inicial e a primeira aparição de manqueira aguda identificada como laminite (HOOD,1999a). Na fase de desenvolvimento após sobrecarga de carboidratos alguns cavalos podem desenvolver diarreia aguda, toxemia e choque, necessitando de uma terapia de suporte agressiva e podendo vir a óbito antes mesmo do início dos sinais clínicos de laminite (COFFMAN et al., 1970b).

A fase subaguda é a forma onde os sinais clínicos são menos severos e geralmente ocorre após trabalho em pisos duros, quando os cascos são aparados em excesso ou em animais expostos a maravalha de noz negra (*Juglans nigra*). Nestes casos os sinais clínicos melhoram rapidamente sem que haja dano laminar permanente e normalmente não ocorre rotação da terceira falange (STASHAK, 2002; BAXTER, 1992).

A fase aguda é definida entre o período que se inicia após os primeiros sinais de manqueira resultante de um episódio inicial de laminite e se continua até que duas situações aconteçam: a evolução da fase aguda para a subaguda após um período de 72 horas sem que ocorram evidências clínicas ou radiológicas de um colapso mecânico no casco. A outra situação que determina o fim da fase aguda é a evidência de rotação ou afundamento da falange distal, o que evoluiria o caso para a fase crônica da laminite. Cavalos com evidência de colapso digital são considerados como tendo laminite crônica independente da duração da doença (HOOD, 1999a).

Clinicamente, a laminite aguda apresenta manqueira, dor no dígito no teste com a pinça de casco, alterações posturais, relutância em se mover, pulso digital cheio e latejante, cascos e banda coronária quentes, ansiedade, respiração ofegante, temperatura retal variável e edema na região distal dos membros (STASHAK, 2002; BAXTER, 1992; COFFMAN et al., 1970b).

A evidência de manqueira e a relutância em se mover são normalmente os primeiros sintomas observados. As alterações posturais e manqueira irão variar de acordo com a severidade da doença e do número de membros envolvidos. Se os sintomas clínicos da laminite são leves, não se notam alterações posturais e a locomoção pode apresentar apenas uma ligeira alteração, principalmente quando observada em um piso duro. Quando a laminite aguda afeta somente os cascos anteriores ou com uma intensidade maior nos anteriores do que os posteriores o cavalo adota a postura clássica, com os membros dianteiros localizados mais a frente do corpo, reluta em se mover e muda constantemente o apoio nos cascos anteriores. Quando afeta mais os cascos posteriores que os anteriores, o cavalo posiciona ambos os membros torácicos e pélvicos sob seu abdome (SWANSON, 1999).

Durante o repouso, cada membro suporta de 28% a 22% de sua massa corporal nos membros anteriores e posteriores respectivamente. Quando um membro é levantado, o membro oposto suporta 60% a 40% de sua massa corporal nos anteriores e posteriores respectivamente. O cavalo alterna constantemente o apoio em cada membro (cerca de 250 vezes por hora nos anteriores) porque tanto o apoio de alto impacto quanto o apoio de baixa magnitude por longo tempo predispõe a uma má perfusão circulatória e fadiga sub-mural (HOOD, 1999c).

Em um casco normal, a carga suportada é distribuída entre a muralha e a sola e depende do tipo de piso. Se apoiado em um piso duro o apoio é preferencialmente feito sobre as muralhas. Quando o cavalo está sobre um piso deformável, como a areia, o apoio se dá preferencialmente sobre a sola. Durante a laminite em cavalos mais afetados ocorrem alterações na distribuição de peso, passando a apoiar o seu peso preferencialmente sobre a sola (HOOD, 1999c).

Como a laminite usualmente se desenvolve como uma seqüela de uma afecção em um compartimento do corpo que não o casco, é de vital importância que a doença primária seja tratada de forma urgente e efetiva. Se for possível reduzir a duração e severidade da doença primária com terapia intensiva, existe uma grande chance de que a severidade da lesão lamelar possa ser atenuada, melhorando o prognóstico para o cavalo (POLLITT, 2007 b). Quando a dor nos cascos é aparente, a lesão lamelar já está em curso. A dor é um sinal clínico que a desintegração lamelar está ocorrendo (POLLITT, 2001).

A laminite refratária tem o prognóstico reservado e acredita-se que é um indicativo de degeneração laminar severa e inflamação e usualmente tem um prognóstico ruim para a recuperação (STASHAK, 2002). A morte pode ocorrer devido à septicemia associada com a infecção digital ou devido ao decúbito prolongado e pela toxicidade da fenilbutazona, porém é infrequente. A mortalidade de cavalos com laminite está mais associada à eutanásia dos animais, e as razões mais usualmente citadas são as de promover o alívio devido à dor crônica, o custo do tratamento e a pouca chance de uma reabilitação total ou parcial (HOOD, 1999 a).

Na laminite crônica estão presentes várias alterações patológicas como o colapso mecânico, displasias de crescimento e metabólicas, compromisso vascular e sepse (GROSENBAUGH et al., 1999), provocando deslocamento e instabilidade da terceira falange (HOOD, 1999 b).

Este deslocamento pode ser principalmente rotacional em alguns cavalos enquanto que em outros o deslocamento vertical pode predominar (HOOD, 1999b). Um dano lamelar relativamente uniforme predispõe a um deslocamento de toda a terceira falange dentro do casco. Quando o dano lamelar é maior na pinça do que nos quartos, o deslocamento será assimétrico, produzindo uma rotação capsular dorsal. Se um dos lados dos quartos está mais afetado a falange distal irá se deslocar unilateralmente, produzindo uma rotação capsular lateral ou medial (PARKS, 2003).

O deslocamento da terceira falange provoca uma ruptura traumática dos vasos sanguíneos submurais, que são derivados de vasos que atravessam a cortical da terceira falange e se estendem até a extremidade das lâminas dermais primárias. Qualquer movimento significativo da falange afastando-se da muralha resulta em uma ruptura vascular, tendo como consequência uma hemorragia na região lamelar, e separação dos tecidos viáveis do seu suprimento sanguíneo criando regiões de necrose avascular no tecido submural (HOOD, 1999 c).

As várias estruturas anatômicas do dígito em conjunto formam um órgão de extrema resistência mecânica. Individualmente nenhuma destas estruturas é capaz de suportar os picos de carga que um casco normalmente suporta. Na laminite, quando a falência estrutural está

ocorrendo, a relação, entre estas diversas partes anatômicas deve ser considerada (HOOD, 1999c), e a separação lamelar será o balanço entre o resultado da severidade do processo e a magnitude do estresse lamelar (PARKS, 2003).

As lesões entre a camada epitelial e a derme causam perda da integridade estrutural afetando a habilidade de transferir forças entre os diversos componentes do casco, aumentando a carga em componentes individuais e excedendo os seus limites até que a falência ocorra, evidenciada pelas alterações ocorridas no casco (HOOD, 1999c).

Externamente observam-se alterações de crescimento do casco, com formação de anéis divergentes. As diferenças na taxa de crescimento provocarão deformações da parede ocasionando alterações biomecânicas. O crescimento de um casco normal depende da taxa de crescimento das células epiteliais basais e sua orientação em relação à superfície do casco (GROSENBAUGH et al., 1999).

O crescimento dos talões aumenta em relação à pinça do casco, contribuindo para formação de alterações, como uma concavidade no dorso do casco e talões altos, encontrados em cavalos não ferrados e com laminite crônica (GROSENBAUGH et al., 1999).

Os túbulos distais são tracionados quando ocorre rotação da terceira falange, se deformam e crescem em direção a terceira falange, comprimindo os vasos sanguíneos, tecidos moles e causando lise óssea, podendo contribuir para aumentar a rotação (POLLITT, 2007a).

3.4 Fisiopatologia da laminite

Várias hipóteses tentam explicar os mecanismos fisiopatológicos envolvidos na laminite. As principais são: a hipótese vascular, a tóxica/metabólica, a enzimática e inflamatória.

3.4.1 Teoria vascular

Os mecanismos envolvidos na hipótese vascular são: diminuição do fluxo sanguíneo para o casco causando diminuição da perfusão, edema, coagulopatias e injúria por reperfusão (HOOD et al., 1993).

3.4.1.1 Alterações circulatórias

Esta hipótese considera que o fator desencadeante é um distúrbio vascular com formação de micro trombos na circulação lamelar, edema intersticial, isquemia e necrose, provocando a separação entre as lâminas epidermais e dermais (HOOD et al., 1993 ; ALLEN et al., 1990). A isquemia ocasiona uma perda da função tecidual, desencadeando uma necrose devido à anoxia. O retorno do fluxo sanguíneo provocará uma injúria por reperfusão devido a produção de radicais superóxidos, causando a peroxidação de lipídios celulares e intracelulares (HOOD et al., 1993).

A circulação digital do dígito eqüino possui algumas características únicas como a presença de artérias com grossas camadas musculares e lúmen pequenos (HOOD, 1999b), veias lamelares mais sensíveis a agonistas vasoconstritores e predispostas a contração em comparação com as artérias (PERONI et al., 2006), inúmeras anastomoses artério-venosas (POLLITT ; MOLYNEUX, 1990) e uma arquitetura da micro-circulação que possui

características consistentes com o fenômeno de fluxo de contra-corrente, são adaptações e especializações da circulação que produzem uma pressão hidrostática digital adequada e termo-regularização que predis põem o casco à doença vascular (HOOD, 1999 b).

Os três principais fatores responsáveis em contrapesar a formação de edema em tecidos normais são: a seletividade do endotélio vascular, que atua como uma barreira para a transudação de fluido e proteínas; a resistência pré-para-pós capilar e a drenagem linfática (STOKES, 2003). A circulação do dígito equino possui uma permeabilidade vascular alta, com uma capacidade mínima de limitar o movimento de proteínas e água da circulação capilar digital para o espaço intersticial e uma drenagem linfática ineficiente na prevenção do desenvolvimento de edema digital, fatores que favorecem a formação de edema. (ALLEN et al., 1990). Devido a estas características, qualquer fator que altere a permeabilidade capilar ou dificulte a drenagem linfática irá promover o acúmulo de fluido nos tecidos (ROBINSON et al.; 1975), embora não tenha sido constatado um aumento da permeabilidade capilar na fase de desenvolvimento da laminite (ALLEN et al., 1990).

Marcantes alterações hemodinâmicas ocorrem após indução experimental da laminite por administração de carboidratos (ALLEN et al., 1990 ; GARNER et al., 1975). Na circulação digital, uma das primeiras alterações descritas ocorre durante a fase de desenvolvimento entre 8 a 12 horas e imediatamente antes do início da manqueira e consiste em uma perfusão reduzida da circulação (HOOD, 1999b). A causa desta perfusão digital reduzida pode ser devido a um aumento da resistência venosa, que aumenta nos estágios iniciais da laminite e contribui potencialmente para aumentar a pressão hidrostática capilar, (ALLEN et al., 1990), a uma baixa pressão sistêmica secundárias a uma hipovolemia e a um aumento da pressão digital intersticial (HOOD, 1999 b).

O aumento da resistência venosa (ALLEN et al.,1990) poderia ser causada pela ação de agonistas vasoconstritores (PERONI et al., 2006), entre os quais o ET-1, cuja a síntese ocorre tanto na fase de desenvolvimento (EADES et al., 2007) quanto na fase aguda da laminite (KATWA et al., 1999) (Figura 1) em modelos de indução por sobrecarga de carboidratos, ocorrendo uma melhora na resistência e no fluxo sanguíneo digital com o uso de antagonistas do ET-1 (EADES et al., 2002).

O dígito equino contém uma enorme quantidade de anastomoses artério-venosas (AVAs). Atuam na perfusão do tecido em baixas temperaturas e na dissipação de pressões hidrostáticas geradas pela circulação no dígito durante o salto e galope (MOLYNEUX et al., 1994; POLLITT ; MOLLINEUX, 1990). Devido a grande quantidade destas anastomoses artério venosas, estimadas em mais de 500 por cm^2 , se ocorresse um desvio do fluxo sanguíneo através das anastomoses artério-venosas por tempo prolongado poderia provocar uma necrose com separação entre as lâminas epidermais e dermais (POLLITT, MOLLINEUX, 1990), porém este mecanismo de controle sobre a abertura das anastomoses artério-venosas ainda não foi completamente esclarecido (MOLYNEUX et al., 1994). A necrose epidermal que ocorre na laminite aguda é consistente com a isquemia do tecido lamelar causada por uma diminuição da circulação capilar (ROBERTS et al., 1980).

A hipótese da isquemia, como fator desencadeante da laminite, foi contestada por Pollitt e Davies (1998) quando demonstraram que os animais que desenvolviam laminite sofriam um aumento da circulação do casco com concomitante aumento da temperatura local, o que contradiz os achados de Peroni et al. (2006) que consideraram a vasoconstrição como uma das facetas do estado prodrômico da laminite e de Garner et al. (1975), que descreveram uma hipotermia nos membros nas 24 horas anteriores ao desenvolvimento da laminite grau 3 de Obel após sobrecarga de carboidratos.

O bom resultado clínico obtido com a crioterapia na fase de desenvolvimento (VAN EPS; POLLITT, 2006), capaz de reduzir a perfusão nos tecidos moles do dígito em 80,5%

(WORSTER et al., 2001) diminuindo o requerimento do tecido por oxigênio, glicose e outros metabólitos, aumentando a sobrevivência das células durante a isquemia além de diminuir a produção local de citocinas pró-inflamatórias e a ativação de enzimas metaloproteinases (VAN EPS et al., 2004), sugere que ocorre um aumento da circulação no casco.

A fase de desenvolvimento é o período definido como a fase entre o insulto inicial e o aparecimento da laminite aguda. Em casos de laminite experimental induzida por sobrecarga de carboidratos, a fase de desenvolvimento varia entre 20 a 72 horas, com uma média de 40 horas. Um período similar ocorre em casos clínicos de colite bacteriana aguda. (VAN EPS et al., 2004). No modelo de indução da laminite pela noz negra, a fase de desenvolvimento é de 4 horas e os animais desenvolvem a laminite em 8 a 12 horas após ingestão do extrato (GALEY et al., 1991).

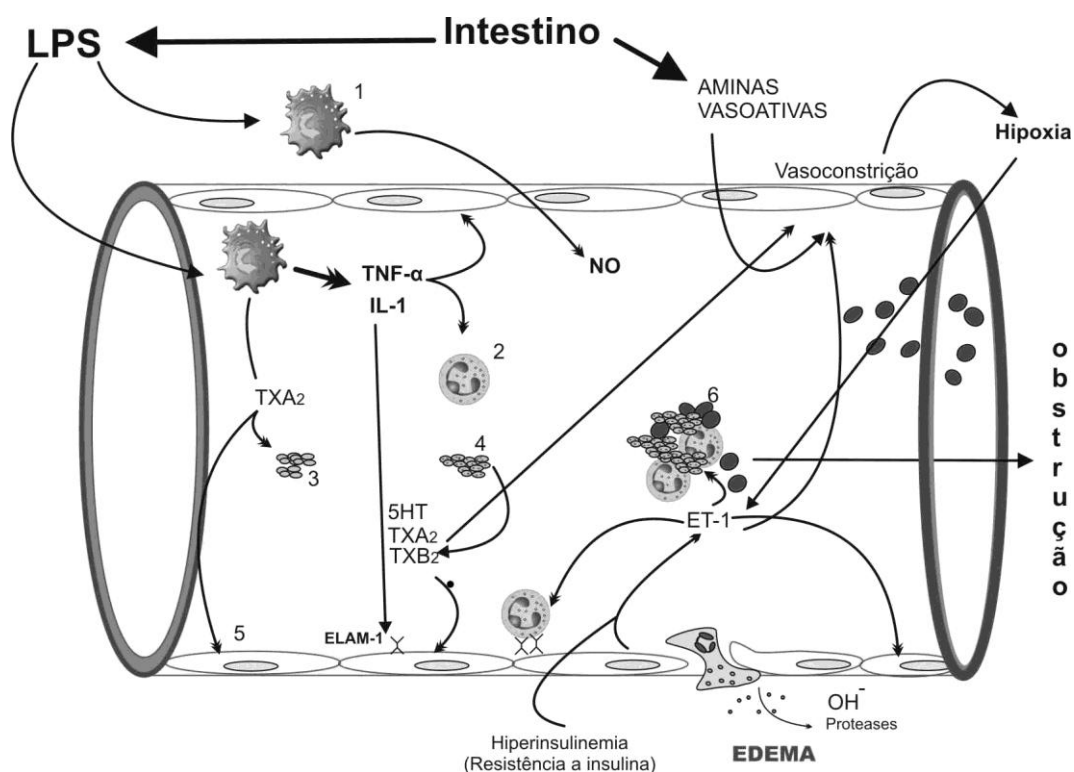


Figura 1. Diagrama mostrando a ação de mediadores inflamatórios e agonistas vasoativos sobre um vaso digital na laminite. 1- macrófagos ativados; 2- leucócitos ativados; 3- plaquetas; 4- plaquetas ativadas; 5- célula endotelial; 6- trombo. Adaptado de Mackay, 1996.

A medição do fluxo sanguíneo do casco em cavalos com laminite mostrou resultados conflitantes (HOOD, 1999b). Alguns trabalhos evidenciaram aumento do fluxo sanguíneo (POLLITT; DAVIES, 1998; TROUT et al., 1990; ROBINSON et al., 1975), outros demonstraram uma diminuição do fluxo sanguíneo (GALEY et al., 1990; COFFMAN et al., 1970b).

A primeira medição direta do fluxo sanguíneo em laminite aguda foi reportada por Robinson et al. em 1976, demonstrando um aumento do fluxo sanguíneo como resultado de uma diminuição da resistência vascular. Os estudos da medição do fluxo sanguíneo requerem anestesia, canulação de artérias digitais e o uso de substâncias irritantes. A anestesia afeta o

controle neural dos vasos sanguíneos, a canulação pode causar vasoespasmo de vasos digitais e contrastes radioativos podem ser vasoativos (ROBINSON, 1990). Contudo, a angiovenografia com injeção de contraste radioativo seguido de exames radiográficos, tanto em cavalos normais quanto em animais com laminite induzida, mostrou que as alterações circulatórias foram detectadas apenas nos cascos com laminite (COFFMAN et al., 1970 b).

Os trabalhos de Galey et al. (1990) e Coffman et al. (1970 b) utilizaram contraste radioativo e identificaram uma diminuição do fluxo sanguíneo digital na região do córium lamelar em relação as outras regiões do casco usando modelos de indução de laminite e métodos de captura de imagens diferentes. Galey et al. (1990) atribuiu a diminuição do fluxo sanguíneo na região dorsal da terceira falange a microtrombose e/ou a circulação de vasoconstritores. Esta região não é suprida por circulação colateral e é a última estrutura a ser suprida por sangue, tornando-a mais sensível a uma circulação deficiente do que outras regiões (GALEY et al., 1990).

A medição do fluxo sanguíneo por um método não invasivo tem a vantagem de não produzir artefatos (HINCKLEY et al., 1995). A utilização da espectroscopia infravermelha (NIRS), que detecta alterações na absorção de luz infravermelha e identifica alterações teciduais de oxihemoglobina e do status de redução-oxidação (redox) foi capaz de atravessar a parede íntegra de cascos de animais com laminite crônica demonstrando padrões de hemodinâmica e oxidação tecidual semelhantes aos encontrados em um antebraço humano sofrendo com uma lesão de isquemia/reperfusão (HINCKLEY et al., 1995).

3.4.2 Teoria tóxica/metabólica

A teoria tóxica/metabólica propõem que a laminite é o resultado de alterações de processos metabólicos e liberação de endotoxinas (GARNER et al., 1975; GARNER et al., 1978) ocasionando lesões histológicas no tecido lamelar (ROBERTS et al., 1980).

3.4.2.1 Sobrecarga de carboidratos

Com a ingestão excessiva de carboidratos irá ocorrer uma proliferação acentuada de bactérias produtoras de ácido láctico provocando uma diminuição do pH cecal de 7 para 4 em 24 horas (GARNER et al., 1978). As bactérias gram positivas (*Streptococcus bovis* e *S. equinus*) além de produzirem ácido láctico, são responsáveis pela produção de exotoxinas (AL JASSIM, 1999 Apud POLLIT, 2003). A detecção do D-lactato na circulação e o seu desaparecimento 40 horas após a sobrecarga por carboidratos (POLLITT et al., 2003) coincidiu (variou entre 32 e 48 horas) com o tempo médio do início da manqueira após a administração de carboidratos (GARNER et al., 1975), sugerindo um declínio acentuado de organismos produtores de D-lactato (POLLITT et al., 2003).

A combinação de altos níveis de ácido láctico intracecal e a morte e lise de bactérias gram-negativas (*Enterobacteriacias spp*) resulta em dano severo na mucosa cecal e na liberação de endotoxinas no ceco (GARNER et al., 1978), implicadas como fatores responsáveis pelo início e estabelecimento da laminite (SPROUSE et al., 1987; GARNER et al., 1978). Porém, tentativas de se induzir a laminite com a infusão de endotoxinas em cavalos sadios falharam (ALLEN, 1998; SPROUSE et al., 1987), e somente em um trabalho foi reportada a identificação de endotoxinas na circulação após indução da laminite por sobrecarga de carboidratos (BELKNAP; PARKS, 2008; SPROUSE et al., 1987). Contudo as

endotoxinas estão implicadas na ativação de células da musculatura lisa de vasos digitais aumentando a expressão de COX-2 (RODGERSON et al., 2001) e na produção de vários mediadores pró-inflamatórios (BRYANT ; MOORE, 2008).

A infusão endovenosa de doses subletais de endotoxinas em eqüinos provoca manifestações clínicas como dor abdominal, diarreia aquosa, taquicardia, taquipnéia, hipertermia, leucopenia e agitação (ZERPA et al., 2005; MOORE et al., 1986). Manifestações clínicas semelhantes ocorreram no modelo de indução de laminite por sobrecarga de carboidratos (GARNER et al., 1975).

Uma provável razão para que uma administração rápida de endotoxinas (por infusão ou bolus) não ser capaz de provocar uma laminite pode ser devido a um aumento extremo, porém transitório de citocinas comparada a uma resposta mais duradoura as citocinas em caso de sepse (BELKNAP, 2007).

3.4.3 Resistência a Insulina

O termo “Síndrome Metabólica Eqüina” foi proposto por Johnson (2002) na tentativa de sintetizar as várias terminologias existentes associada a um estado de obesidade, acúmulo de gordura localizada e resistência a insulina.

Cavalos afetados possuem idade entre 8 e 18 anos, apresentam depósitos de gordura localizadas na borda do pescoço, base da cauda, acúmulo de gordura abdominal e em cavalos castrados, um acúmulo de gordura no prepúcio. Éguas apresentam ciclos anormais e dificuldade reprodutiva (JOHNSON, 2002). Pôneis apresentam uma predisposição genética a síndrome metabólica (TREIBER et al., 2006).

Acreditava-se que animais com este fenótipo apresentavam hipotireoidismo (MESSER, 1997), mas sabe-se hoje que a combinação entre laminite e obesidade não está correlacionada com a produção insuficiente de hormônio tireoideano. A remoção experimental da glândula tireóide não desenvolveu nem obesidade nem laminite em cavalos adultos (JOHNSON, 2002).

Cavalos obesos com intolerância a glicose são resistentes à insulina e hiperinsulinêmicos e apresentam um grande risco de desenvolverem laminite (GEOR et al., 2007). Os sintomas de laminite que animais com este fenótipo desenvolvem tendem a ser leves, comparado a laminite ocorrida após distúrbios gastro-intestinais, e podem passar despercebidos. Porém, alterações crônicas no crescimento do casco e radiológicas comprovam o comprometimento lamelar (JOHNSON, 2002).

O tecido adiposo é o maior órgão endócrino do corpo secretando citocinas (inclusive IL-6), hormônios e fatores de crescimento (chamados de adipocinas) que são importantes reguladores parácrinos e endócrinos (HAMMARSTEDT et al., 2005), recrutando macrófagos inflamatórios que expressam TNF- α (LUMENG et al., 2007) e produzindo um estado pró-inflamatório com estresse oxidativo nos casos de obesidade crônica (VICK et al., 2007 ; DANDONA et al., 2005).

A resistência a insulina é proveniente da insensibilidade a insulina ao nível da superfície celular, que regula a disponibilidade de glicose dentro da célula ou devido à ineficácia pela interrupção do metabolismo da glicose dentro da célula (KRONFELD et al., 2005 ; JOHNSON, 2002).

A resistência à insulina está implicada na patogênese da laminite (TREIBER et al., 2006; COFFMAN ; COLLES, 1983), pois dificulta a habilidade do epitélio lamelar em usar a glicose (EADES et al., 2007). Esta dificuldade poderia estar relacionada com um demasiado

uso da GLUT-4 devido a excessos alimentares, tornando a molécula resistente à insulina, necessitando de uma concentração muito maior para ativá-la (ASPLIN et al., 2008). Ou devido a interferências na superfície celular, podendo ocorrer nos receptores de insulina, nos diversos conectores com o transportador de glicose (GLUT-4), ou na translocação dos transportadores de glicose para a superfície celular (KRONFELD et al., 2005).

O metabolismo do tecido lamelar é aeróbico e dependente da glicose como substrato energético, possuindo em repouso um consumo de glicose que excede ao do cérebro e células incapazes de armazenar glicogênio (WATTLE ; POLLITT, 2004). Quando o tecido lamelar é cultivado na ausência de glicose ocorre uma separação dermo-epidermal, semelhante ao que ocorre na laminite in vivo, sugerindo que a laminite possa ocorrer em situações onde o consumo de glicose pelas células do tecido lamelar possa estar comprometido, como nos casos de doença de Cushing, obesidade, hiper-lipemia, isquemia, doenças inflamatórias agudas, septicemia e terapia com corticosteróides. (FRENCH ; POLLIT, 2004 ; PASS et al., 1998).

Porém, Asplin et al. (2008) não comprovaram a presença da proteína transportadora de glicose GLUT-4 no tecido lamelar normal, mas encontraram a presença da proteína GLUT-1, que não necessita de insulina para o transporte de glicose para dentro da célula, rejeitando a hipótese de que a falta de glicose seria uma das causas da laminite. Também demonstraram que a infusão contínua de insulina por mais de 72 horas associada à infusão de glicose para manter a glicemia normal, procedimento conhecido como ‘clamp’ euglicêmico hiperinsulinêmico, desenvolveu sinais clínicos (Obel grau 2) e histológicos de laminite em pôneis, demonstrando uma ligação direta entre altos níveis de insulina e laminite.

Para Johnson (2002) a explicação para a associação entre obesidade e laminite em cavalos adultos obesos seria uma alteração no fluxo sanguíneo, resultado da disfunção endotelial devido à resistência a insulina e ao aumento do vasoespasma, produzindo uma complicação vascular semelhante a que ocorre em pacientes humanos com diabetes tipo 2.

3.4.4 Glicocorticóides

Corticosteróides como triancinolona foram implicados como causadores de laminite (LAWRENCE et al., 1985; KELLEY, 1997), mas um estudo retrospectivo não conseguiu evidenciar uma associação entre o seu uso e a laminite (MCCLUSKEY ; KAVENAGH, 2004). Entretanto, a utilização deste corticosteróide é capaz de alterar o metabolismo da glicose por vários dias quando utilizado em doses maiores do que as recomendadas ou quando doses repetidas são administradas induzindo a um período prolongado de hiperglicemia, hiperinsulinemia e hipertrigliceridemia (FRENCH et al., 2000). Glicocorticóides também potencializam o efeito vasoconstritor da epinefrina, norepinefrina e serotonina (EYRE et al., 1979) podendo aumentar o risco de desenvolvimento da laminite (JOHNSON et al., 2002).

3.4.5 Teoria enzimática

A teoria enzimática sugere que as lesões lamelares são uma conseqüência de uma ativação de enzimas colagenases que provocariam danos na membrana basal resultando em separação entre as lâminas epidermais e dermais (JOHNSON et al., 1998; POLLITT, 1996).

3.4.5.1 Metaloproteinases

As metaloproteinases (MMPs) são enzimas zinco-dependentes que quando ativadas degradam a membrana basal (JOHNSON et al., 1998; POLLITT et al., 2003), a matriz celular e os filamentos de laminina, que ligam as células epidermais basais a membrana basal (POLLITT et al., 2003). São conhecidas também como colagenase tipo IV (JOHNSON et al., 1998). São secretadas como pro-enzimas sendo ativadas por clivagem. A maioria das células sintetiza e imediatamente secretam metaloproteinases na matriz extracelular. Células inflamatórias (ex. neutrófilos) produzem e estocam proteinases deste tipo (RIGGS et al., 2007; TWINING, 1994).

As metaloproteinases atuam durante a cicatrização de ferimentos permitindo o destacamento dos queratinócitos basais da membrana basal e sua migração através da superfície do ferimento durante a cicatrização (AGREN, 1994), no remodelamento e regeneração da membrana basal (POLLITT, 1996) e no destacamento e posterior fixação das lâminas epidermais primárias durante o crescimento do casco, permitindo que as lâminas epidermais primárias desloquem-se passando pelas células estacionárias das lâminas epidermais secundárias, em um movimento semelhante a uma catraca (POLLITT, 2001; LEACH ; OLIPHANT, 1983).

No tecido lamelar de eqüinos com laminite ocorre um aumento da forma ativa das enzimas MMP-2 (e sua pró-enzima) (POLLITT et al., 2003; JOHNSON et al., 1998) e da MMP-9 (LOFTUS et al., 2007; JOHNSON et al., 1998) causando uma destruição patológica do colágeno da matriz extracelular pelo aumento da forma ativa ou pela diminuição de seus inibidores (JOHNSON et al., 1998) levando a uma desintegração e separação da membrana basal das células epidermais basais, que constitui um dos primeiros eventos patológicos na laminite aguda. Cada enzima possui um inibidor TIMP específico e o seu consumo excessivo poderia iniciar um processo auto-catalítico mantendo a forma ativa da enzima “permanentemente” (POLLITT, 1996).

Uma inibição da ativação das MMP-2 poderá ter o potencial de prevenir a laminite (POLLITT et al., 2003). Mas ainda não se sabe como as metaloproteinases são ativadas in vivo e uma maior investigação da eficácia de inibidores da MMP na laminite clínica ainda precisa ser feita (BELKNAP, 2007).

3.4.6 Teoria inflamatória

Na teoria inflamatória a laminite ocorre secundária a doenças sépticas, ocasionando alterações clínicas semelhantes as encontradas na síndrome da resposta inflamatória sistêmica humana (SIRS), devido a absorção sistêmica e circulação de toxinas microbianas que ocasionam ativação de leucócitos, ativação do endotélio microvascular e produção de citocinas (BELKNAP, 2009).

3.4.6.1 Mediadores inflamatórios

A ação de mediadores e células inflamatórias não se limita ao tecido lamelar, ocorrendo simultaneamente em outros tecidos e órgãos como pele, fígado e pulmões provocando a disfunção de órgãos remotos após uma resposta inflamatória sistêmica, que

dependendo da espécie afeta primariamente diferentes órgãos. O tecido lamelar seria o órgão alvo primário nos eqüinos (BELKNAP et al., 2009).

A ingestão de maravalha de noz negra (*Juglans nigra*) provoca sinais clínicos e etiopatológicos semelhantes, porém sem aparente envolvimento de microorganismos (BELKNAP, 2009) ocorrendo um aumento de mediadores inflamatórios como IL-1 β (LOFTUS et al., 2007; FONTAINE et al., 2001), COX-2 (LOFTUS et al., 2007; WAGUESPACK et al., 2004), IL-6, IL-8, ICAM-1, e E-selectin mRNA (LOFTUS et al., 2007).

Existe um “pool” mínimo de leucócitos perivasculares na microvasculatura do tecido lamelar que aumenta durante a fase de desenvolvimento da laminite induzida por noz negra (*Juglans nigra*) (BLACK et al., 2006), ocorrendo migração de leucócitos para o tecido lamelar (LOFTUS et al., 2007; BLACK et al., 2006; POLLIT ; DARADKA, 1998; POLLITT, 1996) sugerindo que a ativação endotelial e inflamação lamelar são eventos que ocorrem nos estágios iniciais da laminite (LOFTUS et al., 2007; FONTAINE et al., 2001). A ativação e degranulação de intravascular de neutrófilos (RIGGS et al., 2007) pode ser comprovada pelo aumento significativo no nível endógeno da produção de radicais de oxigênio (ROS) (HURLEY et al., 2006) e na concentração plasmática de mieloperoxidase (MPO), enzima lisossomal específica de leucócitos que aumenta após a administração do extrato de noz negra (*Juglans nigra*) (RIGGS et al., 2007).

A lamela epidermal é fortemente quimiotática para neutrófilos após o início da laminite e a degranulação de neutrófilos liberando colagenase IV e outras proteases como citocinas e radicais livres podem causar mais danos as lamelas (POLLITT, 1996). Segundo Loftus et al. (2007), o aumento de metaloproteinases pode ser uma conseqüência do processo inflamatório lamelar. Macrófagos também são responsáveis pela produção de citocinas pró-inflamatórias como TNF- α e IL-1 β (BONDESON et al., 2006) e doenças gastrointestinais severas liberam elevadas concentrações de TNF- α (POLLITT, 1996).

3.4.6.2 Agregação Plaquetária – Neutrófilos

A presença de trombos em casos de laminite induzida e adquirida naturalmente foi detectada em alguns trabalhos, mas não foi evidenciado em outros (EADES et al., 2007). Mas a ativação de plaquetas causando agregação plaquetária e também a agregação de plaquetas e neutrófilos (PAES LEME et al., 2006; WEISS et al., 1997) foram identificadas na circulação digital em cavalos com laminite induzida por sobrecarga de carboidratos. Esses agregados plaquetas-neutrófilos poderiam se alojar na circulação laminar reduzindo a perfusão e a nutrição celular e causando uma isquemia (EADES et al., 2007) (Figura 1).

Plaquetas possuem um papel essencial na resposta inicial após uma lesão vascular ao aderir à parede do vaso, tornando-se ativadas, agregando e secretando mediadores que promovem a ativação plaquetária e atraindo neutrófilos (WOHNER, 2008). Quando ativadas liberam ADP e tromboxano A2 que irão ativar outras plaquetas (SACHS ; NIESWANDT, 2007), aumentam de volume, formam pseudópodes e aumentam o número de α -grânulos (PAES LEME, 2006) que contém P-selectin (também chamado de GMP-140) na superfície interna, sendo transportados para a superfície das plaquetas quando sofrem degranulação. A formação de um agregado plaqueta-neutrófilo depende da expressão de P-selectin na superfície das plaquetas (WEISS et al., 1998).

Uma ativação descontrolada das plaquetas em vasos doentes pode levar a uma oclusão arterial e infarto em órgãos vitais (SACHS ; NIESWANDT, 2007).

Prasse et al. (1990) avaliando a coagulação e fibrinólise durante a fase prodrômica da laminite aguda induzida por carboidratos não encontraram alterações significativas na contagem de plaquetas, volume médio plaquetário, tempo de protrombina, tempo parcial de ativação de tromboplastina, concentração de fibrinogênio, concentração de plasminogênio, α -2-antiplasmina, antitrombina III, proteína C, tromboxano B2, e de concentração de produtos da degradação de fibrinogênio. Devido a uma modificação insignificante de tromboxano B2 concluiu que não houve ativação plaquetária, embora não tenha descartado a hipótese de formação de trombos na microvasculatura do casco com laminite.

Weiss et al. (1997) também não encontraram alterações significativas na contagem de plaquetas ou no tempo de coagulação em pôneis com laminite induzida por carboidratos. Porém, descreveram um aumento na resposta média de agregação plaquetária, na tendência da agregação plaquetária e um aumento acentuado no número de agregados plaqueta-neutrófilos, concluindo que as plaquetas circulavam em um estado hiper-ativo durante a fase prodrômica da laminite.

A associação entre plaquetas e laminite foi comprovada por Weiss et al. (1998) pela administração de um inibidor plaquetário após a indução da laminite por sobrecarga de carboidratos. Nenhum dos oito pôneis que receberam a substância desenvolveram laminite, concluindo o autor que a produção de fatores de ativação plaquetária ocasionaria a formação de agregados com plaquetas e neutrófilos que poderiam se alojar na micro-circulação provocando injúria isquêmica.

3.4.7 Alterações histopatológicas

Um dos primeiros sinais de lesão histológica ocorre na membrana basal durante a fase de desenvolvimento da laminite (POLLITT, 1996). A membrana basal se destaca das células epidermais basais e sofre uma desintegração. Isto ocorre sem que as células epidermais basais apresentem sinais óbvios de necrose. A membrana basal permanece unida ao tecido conectivo dermal, sugerindo que as substâncias que causaram a lise e separação da membrana se originaram das células epidermais (POLLITT ; DARADKA, 1998).

Em seguida, os núcleos das células basais alteram sua orientação, não estando mais perpendiculares ao eixo das lâminas epidermais secundárias. Alguns núcleos tornam-se arredondados, posicionando-se mais centralmente em relação ao citoplasma. A extremidade das lâminas epidermais secundárias tornam-se ligeiramente afiladas e as lâminas dermais secundárias ficam mais estreitas (CROSER ; POLLITT, 2006; SAMPAIO et al., 2004). Algumas alterações em células endoteliais também são observadas (CROSER ; POLLITT, 2006), como tumefação das células endoteliais e edema limitado (HOOD et al., 1993).

Outras lesões descritas são congestão, obstrução de capilares lamelares e infiltrado peri-vascular que decresce quando há migração de neutrófilos para as camadas epidermais. Trombos microvasculares e edema intenso aparece nas primeiras 24 horas. Com 72 horas ocorrem hemorragias nas lâminas dermais primárias (HOOD et al., 1993).

Com a progressão da doença observam-se atrofia da camada epidermal, aumento da queratinização das lâminas epidermais primárias e secundárias, vacuolização epidermal, piquinose, desorganização da epiderme, congestão dermal extensa, edema na junção dermal-epidermal e necrose epidermal por coagulação (ROBERTS et al., 1980). A descrição de piquinose corresponde à morte celular ocorrida por apoptose (FALEIROS et al., 2004).

Na fase crônica da laminite ocorre uma extrema hiperplasia das lâminas epidermais produzindo uma cunha de epiderme entre a terceira falange e a parede do casco, devido a uma proliferação de queratinócitos e uma resposta metaplástica (KUWANO et al., 2005;

ROBERTS et al., 1980). A hiperplasia epitelial ocorre na fase crônica se a necrose não for extensa (ROBERTS et al., 1980).

Se o dano lamelar for relativamente discreto, poderá ocorrer apenas o colapso histológico e a cicatrização ocorrerá durante a fase subaguda da doença (HOOD, 1999c).

Animais que se recuperam de laminite podem ficar predispostos à recidiva porque não ocorre uma completa regeneração das lâminas epidermais secundárias, que podem apresentar formato afunilado e tamanho menor em algumas áreas. A coloração histoquímica de amostras de tecido lamelar de cavalos com laminite crônica mostrou que a membrana basal de áreas das lâminas epidermais secundárias de tamanho menor não apresentavam coloração para anticorpos contra colágeno tipo VII e laminina 5, ou apresentavam apenas para colágeno tipo VII, demonstrando uma fraca ligação entre a membrana basal e as células basais das lâminas epidermais secundárias (KUWANO et al., 2005).

As lesões lamelares são graduadas de acordo com o aumento da intensidade em: Grau N (normal), Grau 1 (alterações discretas), Grau 2 (alterações moderadas) e Grau 3 (alterações intensas e extensas) descritas por Pollitt (1996). Paes Leme (2004) descreveu uma modificação na graduação histológica, subdividindo as lesões em quatro graus (Tabela 1).

Tabela 1: Escores de alteração histológica das lâminas do casco de equinos (modificado de Pollitt, 1996 e Weiss, 1997) segundo Paes Leme, 2004.

Graus	Achados histológicos
1	1. alongamento das lâminas epidérmicas primárias (LEP), 2. afilamento das lâminas epidérmicas secundárias (LES), 3. núcleo das células basais (CB) arredondados 4. separação da membrana basal (MB)
2	1. ausência da membrana basal do ápice da lâmina epidérmica secundária 2. lâminas secundárias distorcidas
3	1. degeneração das lâminas epidérmicas primárias, 2. necrose celular, 3. separação das lâminas dérmica (LDP) e epidérmica primárias (LEP).
4	1. perda da arquitetura das lâminas 2. material amorfo na localização das lâminas 3. núcleos de células basais picnóticos 4. infiltrado inflamatório próximo aos vasos

3.4.7.1 Apoptose , necrose e cornificação

A morte celular programada, conhecida como apoptose (KERR, 1972 Apud GRAVIELY et al., 1992) é um processo fisiológico de eliminação celular (WYLLIE, 1981 Apud GRAVIELY et al., 1992). Em mamíferos este processo seria precisamente melhor descrito como uma morte celular fisiológica, já que irá ocorrer com uma alta taxa de probabilidade, porém não pode ser previsto (COHEN, 1993).

Existem múltiplas vias celulares que desencadeiam a apoptose (JEONG ; SEOL, 2008). Duas vias apoptóticas são bem conhecidas em células de mamíferos: A via extrínseca e a via intrínseca. A via extrínseca é iniciada pela ativação de receptores de morte na superfície da membrana plasmática (JEONG ; SEOL, 2008; BAO ; SHI, 2007). A via intrínseca é desencadeada através de sinais de estresse celular, como danos no DNA (BAO ; SHI, 2007; CHIPUK et al., 2006), danos ao cito-esqueleto, estresse ao retículo endoplasmático, perda de adesão, ausência de fatores de crescimento, inibição de síntese macromolecular e outros (CHIPUK et al., 2006).

As lesões celulares características de apoptose são condensação progressiva perinuclear da cromatina (COLUMBANO, 1995; WILLIE, 1995), fragmentação do DNA em escada (DNA laddering) (CHIPUK et al., 2006), diminuição do volume celular (WILLIE, 1995) com perda de contato com as células vizinhas (COLUMBANO, 1995), perda de regiões especializadas da membrana celular como os microvilos e conservação da maioria das organelas citoplasmáticas (WILLIE, 1995), fragmentação da célula com formação de glóbulos, ausência de resposta inflamatória e nenhuma alteração na transaminase sérica (COLUMBANO, 1995), formam-se protuberâncias pedunculadas na membrana plasmática (KERR, 1987 Apud GAVRIELY et al., 1992). Os fragmentos celulares envoltos por membrana (corpos apoptóticos) são então fagocitados por macrófagos ou por outras células vizinhas (FALEIROS et al., 2004) facilitado pela exposição na superfície celular de sinalizadores (WILLIE, 1995).

Estudos bioquímicos sugerem que a condensação da cromatina nuclear que ocorre durante a apoptose é resultante da ativação de endonucleases com formação de pequenos e grandes fragmentos de cromatina (WYLLIE, 1980).

A necrose é um processo diferenciado que se caracteriza por uma interrupção no suprimento energético celular, falha na homeostase do volume celular (TRUMP ; BERESKY, 1994 Apud WILLIE, 1995) , organelas edemaciadas, matriz mitocôndrial com aspecto denso e floculento, condensação da cromatina (ZHIVOTOVSKY, 2004) e ruptura da membrana plasmática seguido de uma reação inflamatória aguda (TRUMP ; BERESKY, 1994 Apud WILLIE, 1995).

Embora sejam formas morfológicamente distintas de morte celular, a apoptose e necrose compartilham algumas características (EGUCHI et al., 1997) e alguns estudos recentes já consideram a necrose não mais como uma forma de morte celular acidental, mas um tipo de morte programada e fisiológica (HAN et al., 2008). Porém, as conseqüências da necrose e da apoptose para o organismo como um todo são bem diferentes (PROSKURYAKOV et al., 2003).

A apoptose é um processo ativo que requer ATP. Se não há suficiente ATP presente a morte celular se desviará da apoptose para a necrose. Quando células são cultivadas em meios de cultura e tratadas com cálcio ionoforos, morrem por apoptose quando o suprimento de ATP está presente e sofrem necrose em condições de ausência de ATP. (EGUCHI et al., 1997).

Em algumas situações poderá haver a ocorrência concomitante de apoptose e necrose após uma injúria. A indução de apoptose por agentes tóxicos poderá transformar-se em necrose, dependendo da concentração de drogas ou radiação (COLUMBANO,1995).

Outros estímulos, como citocinas, isquemia, calor, e patógenos podem causar tanto apoptose quanto necrose na mesma população celular (PROSKURYAKOV et al., 2003). Ambos os tipos de morte celular podem ocorrer simultaneamente (ZHIVOTOVSKY, 2004) e serem desencadeadas pelo mesmo agente (LEDDA-COLUMBANO et al., 1991) e mecanismos anti-apoptose são igualmente eficientes na prevenção da necrose (PROSKURYAKO et al., 2003).

A identificação de uma célula *in situ* em processo de apoptose com o uso do microscópio óptico é difícil (KERR, 1987 Apud GAVRIELY et al., 1992). O intervalo de tempo entre a condenação da célula a morte e o aparecimento dos primeiros sinais celulares característicos irá variar de acordo com o tipo celular e o estímulo letal (WILLIE, 1995). A célula apoptótica é vista somente por poucos minutos e os corpos apoptóticos são vistos por poucas horas antes de serem fagocitados (WYLLIE, 1980), sendo necessário para uma correta avaliação da extensão da morte celular nos tecidos um rastreamento de milhares de células normais, já que a proporção de células apoptóticas é freqüentemente muito menor que 1%. A rapidez com que uma célula apoptótica é eliminada é o principal responsável para uma baixa percentagem do número total de células apoptóticas em um tecido (HOWIE et al., 1994 Apud WILLIE, 1995), porém irá variar de acordo com o tecido, podendo todo o processo levar até 72 horas no tecido epidermal (TERAKI; SHINOHARA, 1999). Além disso, a fragmentação do DNA pode ser encontrada não somente em células sofrendo apoptose, mas também em células morfológicamente intactas em início de processo de morte celular programada. (UMANSKY, 1982).

A apoptose é um processo que pode ser acelerado por vários fatores e executado pela ativação de caspases. A mitocôndria, organela responsável pela produção de energia celular é a mediadora deste processo, pois atua como um sensor de stress e regulador do mecanismo apoptótico ao produzir vários fatores indutores da ativação das caspases e de fragmentação dos cromossomos (AMARANTE-MENDES ; GREEN, 1999).

O citocromo C participa da cadeia de transportes de elétrons localizada na membrana mitocondrial interna e é liberado para o citosol quando ocorre a permeabilização da membrana externa mitocondrial (MOMP) (BOUCHIER-HAYES et al., 2008; CHIPUK, et al., 2006) após a oligomerização das proteínas pró-apoptóticas BAX e BAK (DEL GAIZO MOORE et al., 2007).

Com a liberação do citocromo C inicia-se a ativação da cascata de eventos que culminará na morte celular (AMARANTE-MENDES ; GREEN, 1999). O citocromo C liberado interage com a caspase 9 e o fator de ativação de apoptose protease (APAF -1) (DEL GAIZO MOORE et al., 2007; LI et al., 1997), proteína presente no citosol que se mantém latente até ligar-se ao citocromo C (DEVERAUX ; REED, 1999), para formar uma holoenzima (apoptosomo) (DEL GAIZO MOORE et al., 2007; LI et al., 1997) na presença de ATP/dATP (BAO ; SHI, 2007), ativando a caspase efetora -3 (DEL GAIZO MOORE et al., 2007; LI et al., 1997) e caspase -7 (BAO e SHI, 2007), causando uma extensa proteólise e a morte celular. (DEL GAIZO MOORE et al., 2007) (Figura 2).

A cadeia de transporte de elétrons produz prótons que são bombeados da matriz mitocondrial para o espaço inter-mitocondrial criando o potencial mitocondrial trans-membrana ($\Delta\Psi_m$), que é perdido quando ocorre a MOMP (BOUCHIER-HAYES et al., 2008; CHIPUK et al., 2006). A manutenção do potencial mitocondrial trans-membrana ($\Delta\Psi_m$) é necessária para várias funções mitocondriais, como transporte de proteínas, produção de ATP e regulação do transporte de metabólitos (CHIPUK et al., 2006). Na ausência da ativação das caspases o potencial trans-membrana se despolariza rapidamente, mas recobra seu nível original a despeito da ocorrência da MOMP e liberação do citocromo C (WATERHOUSE et al., 2001).

As caspases são um tipo especial de cisteína protease (AMARANTE-MENDES ; GREEN, 1999) sintetizadas como pro-enzimas inativas sendo ativadas através de clivagem (CAIN et al., 1999). São as principais executoras da morte celular por apoptose (JOHNSON ; KORNBLUTH, 2008). São divididas em grupos de caspases ativadoras ou iniciadoras (-2, -8, -9 e -10) e de efetoras ou executoras (-3, -6 e -7) segundo Bao e Shi (2007).

As caspases iniciadoras e as executoras possuem mecanismos diferentes de ativação. A ativação das caspases pela via da mitocôndria requer que ocorra a MOMP, resultando na difusão para o citosol de inúmeras proteínas que normalmente residem no espaço entre a membrana externa mitocondrial (OMM) e a membrana interna (IMM) (CHIPUK et al., 2006), como o Citocromo C, Smac/Diablo, AIF e endonuclease G (JEONG ; SEOL, 2008).

Para evitar que haja uma ativação desregulada das caspases, membros de uma família de proteínas inibidoras da apoptose (IAPs), ligam-se as caspases inibindo diretamente a sua ativação (DEVERAUX ; REED, 1999). Na via intrínseca, as IAPs atuam impedindo a ativação das pró-caspases -3, -6 e -7 ao bloquear a ativação da pró-caspase -9 pelo citocromo C. Na via extrínseca o bloqueio ocorre pela inibição direta da caspase -3 ativa, impedindo a ativação das outras caspases (DEVERAUX et al., 1998).

A ativação dos receptores de morte (via extrínseca) é iniciada com a ligação do TNF- α nos receptores de morte trans-membrana (TNFR) (Figura 3). Estes receptores de membrana ativados recrutam o adaptador FADD e as pró-caspases -8 e -10 formando um complexo chamado DISC. A função do DISC é ativar as caspases indutoras -8 e -10. Estas tornam-se ativas ao sofrerem uma auto-clivagem devido a proximidade das moléculas. Após a ativação as caspases indutoras irão ativar as caspases efetoras -3, -6 e -7. (CHOWDHURY et al., 2008). Uma vez ativadas as caspases efetoras irão causar uma degradação proteolítica generalizada dos componentes celulares alvos causando a morte celular (BAO ; SHI, 2007).

Alguns gens possuem a capacidade de regular o processo apoptótico, estimulando ou impedindo este processo (COLUMBANO, 1995). A família Bcl-2 consiste de moléculas anti-

apoptóticas e pró-apoptóticas. Dependendo da homologia e função, são divididas em subfamílias: a sub-família que inclui Bcl-2, Bcl-xl e Bcl-w exercem atividades anti-apoptose (TSUJIMOTO, 1998). A subfamília representada por BAX e BAK exerce atividade pró-apoptótica, como também a subfamília BIK e BID (TSUJIMOTO, 1998). Algumas destas proteínas estão localizadas na mitocôndria e em outras membranas intracelulares (BOUCHIER-HAYES et al., 2008). A proporção entre os membros anti-apoptóticos e pró-apoptóticos determinará a susceptibilidade da célula a apoptose (TSUJIMOTO, 1998).

Alguns membros da família de proteínas Bcl-2 podem agir diretamente sobre os canais da membrana externa da mitocôndria (mitochondrial outer membrane channel – VDAC) modulando sua atividade. Estes canais funcionam como vias para o movimento de várias substâncias para dentro e fora da mitocôndria (SHIMIZU, 2000). Uma das funções dos gens Bcl-2 é manter a integridade da membrana externa mitocondrial (DEL GAIZO MOORE et al., 2007) regulando a MOMP (BOUCHIER-HAYES et al., 2008).

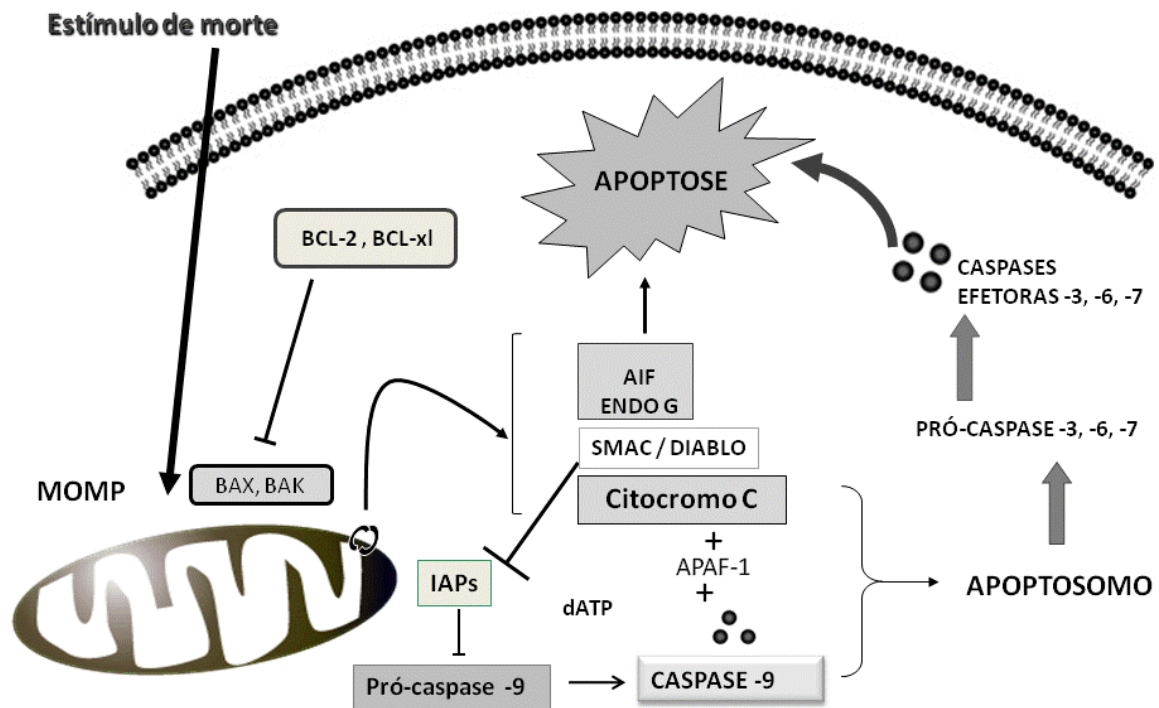
Um dos primeiros sinais emitidos por uma célula em processo de apoptose é a exteriorização da fosfatidilserina (AMARANTE-MENDES ; GREEN, 1999), um fosfolípido presente na membrana celular que atua como um sinalizador para macrófagos e outras células fagocitárias, que reconhecem uma célula que está morrendo através de mudanças precoces na superfície celular. Por ser um evento constante, a detecção da fosfatidilserina tem sido usada como um marcador de apoptose (FADOK et al., 2001).

Entre os parâmetros utilizados para identificar morfológicamente uma célula em apoptose pela microscopia ótica está a marginalização da cromatina (WYLLIE, 1995; COLUMBANO, 1995). Tal parâmetro deve ser utilizado criteriosamente para as células epidermais basais e supra-basais, pois a heterocromatina de muitas das células basais estão distribuídos preferencialmente na periferia do núcleo, identificados em exames por microscopia eletrônica (LEACH ; OLIPHANT, 1983).

Diferentes formas de morte celular são responsáveis pela homeostasia em um organismo. Apoptose, necrose e autofagia resultam basicamente na eliminação de determinadas células de um tecido. Porém, em formas especializadas de diferenciação, corpos celulares mortos não são removidos, mas mantidos para cumprir uma função específica, resultando na produção de células diferenciadas contendo grandes quantidades específicas de proteínas e outras substâncias. No reino animal, exemplos deste programa de morte celular diferenciado são: a formação das fibras do cristalino, a diferenciação de eritrócitos e a cornificação de queratinócitos na pele. No reino vegetal, a xilogenese (LIPPENS et al., 2005).

A cornificação do tecido epitelial basal ocorre devido a uma série de etapas bioquímicas na qual células epiteliais basais flexíveis são transformadas em células rígidas do casco. Independente da região do casco, as etapas da cornificação consistem em: queratinização, formação do envelope celular e deposição na matriz extracelular de fosfolípidios (GROSENBAUGH et al., 1999).

Via intrínseca da apoptose



Adaptado de Jeong e Seoul, 2008 ; Del Gaizo Moore et al., 2007 e Deveraux e Reed, 1999 e Genentech Inc.

Figura 2: Via intrínseca da apoptose

Via extrínseca da apoptose

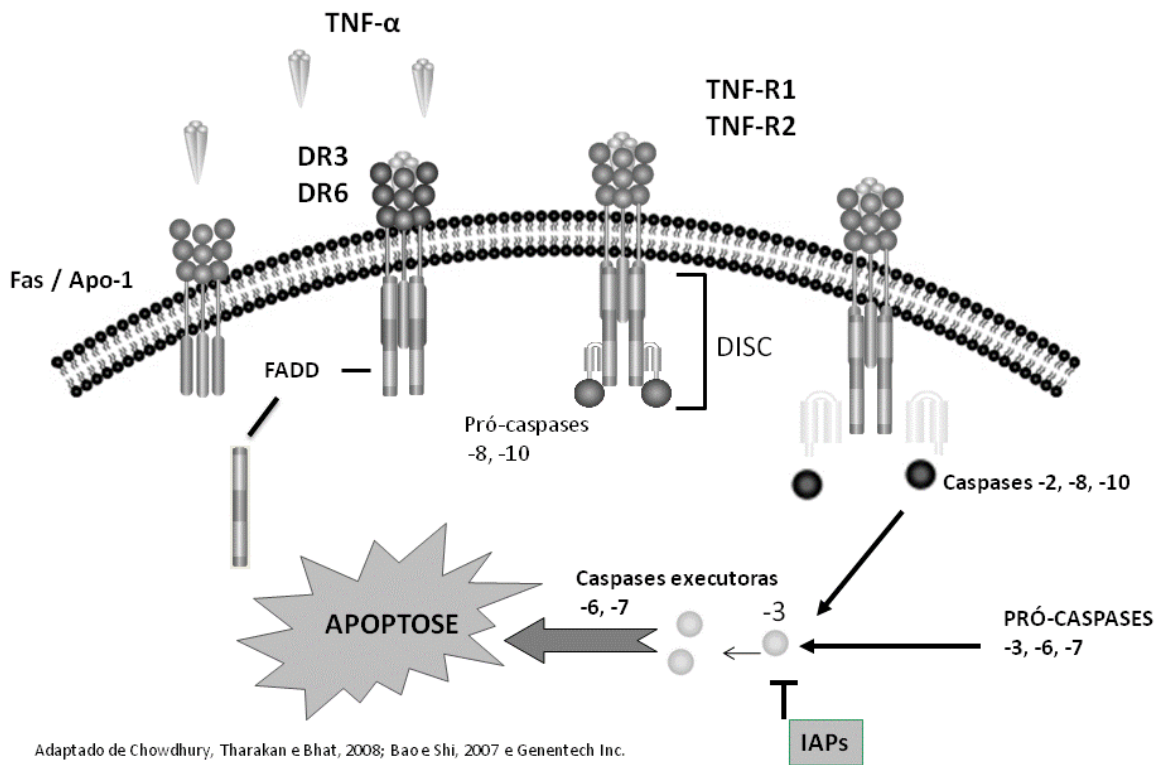


Figura 3: Via extrínseca da apoptose

Na formação do envelope, forma-se uma rede de filamentos de queratina que se entrecruzam no lado interno da membrana citoplasmática, além de outras proteínas, na transição da camada granular para a camada cornificada (DENECKER et al., 2008; LIPPENS et al., 2005). A formação do envelope aumenta enormemente a rigidez do queratinócito, o que é essencial para a rigidez da muralha do casco (GROSENBAUGH et al., 1999). Os queratinócitos tornam-se metabolicamente inativos e as organelas são degradadas, resultando em corpos celulares achatados e mortos consistindo de mais de 80% de queratina (LIPPENS et al., 2005).

O processo final de maturação é a secreção de lipídios no espaço extracelular, cuja função é consolidar as células epidermais individuais do casco em uma estrutura sólida. Na região do *stratum medium* a maioria das células não possuem meios de fixação como desmossomos e hemidesmossomos, necessitando da substância da matriz extracelular para esta função (GROSENBAUGH et al., 1999).

A apoptose e a queratinização compartilham algumas similaridades ao nível celular e molecular, como a destruição do núcleo e outras organelas, modificações morfológicas na célula e citoesqueleto, envolvimento de eventos proteolíticos e alterações mitocondriais (LIPPENS et al., 2005). Em contraste com as células apoptóticas os corneócitos não são fagocitados por outras células, sendo esfoliados e liberados no meio ambiente (LIPPENS et al., 2005).

O Comitê para Nomeclatura sobre Morte Celular (NCCD, 2005) propôs critérios unificados para a definição de morte celular e de diferentes morfologias de morte celular. O comitê sugeriu que é importante discriminar entre “morrendo” que é um processo, e a morte que é o resultado final. Uma célula pode estar morrendo devido a vários mecanismos, cada qual caracterizado por vários critérios, não precisando necessariamente todos estarem presentes para satisfazer a definição. Em uma população de células, diferentes estágios de morte celular estarão ocorrendo. O processo não é sincrônico. O comitê sugeriu aos pesquisadores a quantificação do processo usando mais de um procedimento analítico sempre que possível (KROEMER et al., 2005).

A técnica de coloração TUNEL permite a identificação da célula apoptótica *in situ*, facilitando a sua visualização (GRAVIELY et al., 1992) e foi testada no tecido lamelar equino por Faleiros et al. (2004) mostrando-se válida. A apoptose também foi identificada em raros queratinócitos e somente em umas poucas células na camada basal de cavalos do grupo controle, formada por cavalos sem sinais clínicos e histológicos de laminite. No grupo que desenvolveu laminite aguda de forma natural o número de células apoptóticas foi 17 vezes maior nas células da camada basal e 1.025 vezes maior nos queratinócitos em relação ao grupo controle. Mas não foi encontrada diferença significativa no índice apoptótico entre o grupo com laminite crônica e o grupo controle sugerindo que a fragmentação do DNA é mais provável de acontecer na fase aguda da doença (FALEIROS et al., 2004). Apesar das extensivas pesquisas feitas sobre laminite, ainda não foi possível conhecer toda a fisiopatologia. O estudo da apoptose na derme lamelar dos equinos contribui para um maior entendimento desta patologia.

3.5 Anti-inflamatórios não esteroidais

Os anti-inflamatórios não esteróides (AINEs) como o ketoprofeno, indometacina, ibuprofeno e outros foram estudados em culturas de condrócitos de coelhos. Demonstrou-se que causavam uma inibição da apoptose por um mecanismo independente da inibição da

produção de COX-2 e da PGE2. Condrócitos, in vivo ou in vitro, se diferenciam em células fibroblásticas quando expostas a interleucina 1 β , ácido retinóico e óxido nítrico (NO). Embora o mecanismo molecular envolvido ainda não tenha sido esclarecido, a diferenciação de condócitos é implicada na patofisiologia da artrite. Um aumento da morte de condócitos por apoptose foi observado na cartilagem artrítica. A apoptose está intimamente relacionada com a destruição da cartilagem, mostrando possuir um importante papel na fisiopatologia da artrite (YOON et al., 2003).

O NO é produzido em condócitos pela ação de citocinas pró-inflamatórias como a interleucina 1 β e TNF- α , sozinhos ou combinados. A produção de NO pelos condócitos causa a ativação de metaloproteinases MMP-2 e MMP-9 (TAMURA et al., 1996), diminui a produção de receptores antagonistas da interleucina -1, inibição da síntese de proteoglicanos, da expressão do colágeno tipo II e apoptose de condócitos. Os AINEs ao bloquearem a produção de NO inibiram a apoptose (YOON et al., 2003).

Em tumores coloretais de humanos, os AINEs são utilizados por sua capacidade de induzir a apoptose ao provocar uma inibição das ciclooxigenases, levando a um acúmulo de ácido aracdônico que é o substrato para formação das prostaglandinas (ELDER ; PARASKEVA, 1999; CHAN et al., 1998). Este acúmulo do ácido aracdônico induzirá a produção de ceramida, que age como um segundo mensageiro, ativando o mecanismo de apoptose celular (CHAN et al., 1998). Em ratos com tumores coloretais induzidos pela administração de 1,2 dimetilhidrazina e tratados com AINEs, houve uma diminuição do número e volume dos tumores pelo aumento da indução da apoptose e inibição da proliferação celular (BROWN et al., 2001).

A aspirina e a indometacina também demonstraram induzir apoptose in vitro em cultura de células tumorais gástricas humana através da supra-expressão das proteínas pró-apoptóticas BAK e BAX e por aumento da atividade da caspase 3, porém sem nenhuma alteração na expressão dos gens bcl-2. (ZHOU et al., 2001).

O efeito de alguns AINEs sobre cultura de fibroblastos de embriões de galinhas induziu a apoptose embora outros AINEs como a fenilbutazona não teve capacidade detectável de causar apoptose (LU et al., 1995). Os AINEs igualmente foram capazes de induzir apoptose em culturas de células tumorais esofageana humana. Os AINEs testados eram inibidores seletivos e não seletivos para COX-2 e induziram a apoptose restaurando a expressão da 15-lipoxigenase-1 (15-LOX-1) (SHUREIQI et al., 2001). As lipoxigenases são responsáveis, entre outras funções, em promover reações de oxidações intracelulares (BRASH, 1999). O stress oxidativo é um dos primeiros eventos na apoptose e a mitocôndria contribui significativamente para isso aumentando a geração de peróxidos (ESTEVE et al., 1999).

4 MATERIAL E MÉTODOS

No presente estudo, foram utilizados materiais de biópsia colhidos durante o experimento de Paes Leme (2004) desenvolvido na Escola de Veterinária da UFMG.

Foram utilizados 20 eqüinos hígdos, sem raça definida, machos castrados, com idade entre 3 a 15 anos e escore corporal entre 2 (moderado) e 3 (bom) segundo Speirs (1997). Peso vivo entre 264 a 344 Kg . Os animais passaram por um período de quarentena onde foram avaliados, selecionados, pesados e numerados de 01 a 20. Até uma semana anterior a administração do amido os animais permaneceram em piquetes onde recebiam água *ad libitum*, feno de coast cross e ração comercial¹ duas vezes ao dia na quantidade de 2,5% e 1% do peso corporal respectivamente e suplementados com 50 gramas de sal mineral² para eqüinos. Restando uma semana para o início do experimento os animais foram transferidos para baias e privados do consumo de ração, recebendo tratamento contra endoparasitas a base de ivermectina e pamoato de praziquantel³ e contra ecto-parasitas a base de deltametrina⁴.

4.1 Indução da laminite

Após jejum alimentar e hídrico de 12 horas foi feita a sobrecarga pela administração de 20g de amido de milho⁵ / Kg de peso corporal, diluídos em água e administrados por sonda naso-gástrica, segundo modificação do modelo experimental utilizado por Weiss et al. (1998). Após a administração do amido, os animais receberam suplemento eletrolítico⁶ (25g/10L de água), adicionado diariamente à água de beber e voltaram a comer feno na quantidade descrita anteriormente.

4.2 Grupos experimentais

Os animais foram divididos aleatoriamente em quatro grupos experimentais. Após 36 horas da administração do amido começaram a ser medicados com solução salina – 10 ml (n=5), Ketoprofeno⁷ - 2,2 mg/Kg (n=5) , Fenilbutazona⁸ - 4,4 mg/Kg (n=5) e Flunixin Meglumine⁹ - 1,1 mg/Kg (n=5) por via intravenosa a cada 12 horas até 72 horas após a sobrecarga quando então foi feita a biópsia (Tabela 2).

1Nutriage Guabi (15% de proteína)

2Centauro 80 – Guabi, Brasil

3Centurion – Vallée, Brasil

4Butox – Intervet, Brasil

5Milhena – Nutril, Brasil

6Plusvital – Marcolab, Brasil

7 Ketofen – Merial, Brasil

8 Equipalazone – Marcolab, Brasil

9 Flumegan – Marcolab, Brasil

Tabela 2: Grupos experimentais e dosagens administradas

<i>Grupos</i>	<i>n</i>	<i>Substância</i>	<i>Doses</i>
GC	5	Solução salina	10 ml
GK	5	Ketoprofeno	2.2 mg/Kg
GF	5	Fenilbutazona	4,4 mg/Kg
GFM	5	Flunixin meglumine	1,1 mg/Kg

4.3 Biópsia

Os animais iniciaram um jejum alimentar nas 12 horas anteriores a biópsia, que foi executada após 72 horas da administração do amido. Os animais foram, sedados com uma associação de acepromazina¹⁰ 1% e romifidina¹¹ 1% nas doses de 0,05mg/Kg e 100 mcg/Kg de peso vivo respectivamente.

O local escolhido para biópsia foi o terço médio da face dorsal da região dorsal da muralha dos cascos dos membros torácicos. Os cascos foram previamente adelgaçados com grossa e rineta até que a camada interna flexível e avascular fosse alcançada. Com os animais contidos em tronco, foi feita anestesia perineural nos nervos palmares, lateral e medial com lidocaína¹² 2% sem vasoconstritor. Em seguida, foi feita a anti-sepsia do local com iodopovidona degermante – PVPI e solução de álcool iodado. O membro foi coberto com compressa cirúrgica e elevado em um bloco de madeira protegido por campo cirúrgico.

O material foi coletado utilizando-se um ‘punch’ de biópsia de 1 cm de diâmetro na extremidade cortante, posicionado perpendicularmente sobre a superfície previamente adelgaçada na face dorsal da muralha e fazendo-se movimentos rotativos e basculares discretos. Procurou-se colher as amostras na mesma localização em todos os equínos. Após a coleta as amostras foram acondicionadas em frascos contendo formol salino tamponado a 10%, até o processamento no laboratório de histopatologia.

4.4 Técnica de coloração de TUNEL

O processamento do material foi efetuado no laboratório de Apoptose do departamento de Patologia Geral da Universidade Federal de Minas Gerais. O material foi cortado com 6 µm de espessura, fixado em lâminas carregadas eletrostaticamente¹³ no dia anterior, ficando incubada em estufa¹⁴ a 37 °C com atmosfera controlada (CO₂ 1,9%) por 12 horas até o processamento.

A técnica empregada para coloração foi a de TUNEL¹⁵ utilizando-se o kit de detecção TdT- FragEL DNA Fragmentation Detection¹⁶. Ao protocolo prescrito pelo fabricante foi adicionado Triton 0,5%, associado à Proteinase K fornecida no Kit, para intensificar a permeabilização da membrana celular aos reagentes (FALEIROS, comunicação pessoal). De modo que a coloração concentrasse no núcleo (LABAT-MOLEUR et al., 1998).

10 Acepran – Univet S.A. Indústria Veterinária, Brasil

11 Sedivet – Boehringer Ingelheim Vetmedica S.A., Brasil

12 Lidocaína – Hipolabor, Brasil

13 Lâminas silanizadas: ImmunoSlide – 25x75x1mm EasyPath - Erviegas

14 Forma Scientific – CO₂ Water Jacketed

15 Terminal deoxinucleotidil transferase Uracil-biotin Nick End Labeling

16 Calbiochem

As lâminas foram imersas primeiramente em dois banhos sucessivos de xileno¹⁷ durante 5 minutos. Receberam em seguida dois banhos de etanol absoluto P.A.¹⁸ por 5 minutos cada. Após o último banho de etanol absoluto as lâminas foram imersas em concentrações decrescentes de etanol (90, 80 e 70% respectivamente) sendo mantidas imersas em cada banho por 3 minutos, e lavadas com 1X TBS (20mM Tris pH 7.6, 140 mM NaCl) após o último banho de etanol.

Em seguida foram instilados sobre cada amostra histológica 30 µl de Triton a 0,5% incubando-se as lâminas por 10 minutos a temperatura ambiente em câmara úmida. O material foi então coberto com 100 µl de Proteinase K diluída a 1:100 em 10mM de Tris (1,21g de Tris em 1litro de H₂O destilada) com pH 8 e incubadas por 10 minutos. Após o período de incubação com a Proteinase K, a lâmina foi lavada com 1X TBS.

A inativação da peroxidase endógena foi obtida cobrindo-se o tecido com 100 µl de H₂O₂ a 3%¹⁹ (30µl de H₂O₂ a 30% em 90µl de metanol) incubando-se a temperatura ambiente por 5 minutos em câmara úmida.

A reação de equilíbrio foi obtida com a aplicação de 100 µl do tampão de equilíbrio (5x TdT Equilibration Buffer - 1M de Cacodilato de Sódio, 0,15 M Tris, 1,5 mg/ml BSA, 3,75mM CoCl₂, pH 6.6) fornecido pelo fabricante. As lâminas foram então incubadas a temperatura ambiente por 10 a 30 minutos. A reação de marcação foi feita utilizando-se uma mistura de 57.0 µl de TdT Labeling Reaction Mix com 3,0 µl da enzima Terminal deoxinucleotidil transferase (TdT), ambas fornecidas pelo fabricante. Após o período de incubação com 5x TdT Equilibration Buffer o material foi instilado com 60 µl da mistura descrita acima.

A lâmina foi então coberta com parafilm²⁰ o que permite uma adequada distribuição da mistura do reagente sobre o material e evita que ocorra evaporação do reagente durante a incubação, foram mantidas em câmara úmida incubadas a 37° C em estufa com atmosfera controlada com CO₂ a 1,9 % , por 1,5 horas.

Após o período de incubação as lâminas foram lavadas com 1x TBS e recobertas com 100 µl de solução de 0,5M EDTA , pH 8 (stop buffer) fornecido com o kit, incubadas por 5 minutos e lavadas em seguida com 1x TBS.

A reação de detecção foi obtida recobrindo-se a amostra com uma solução de BSA a 4% em PBS (Blocking Buffer) incubado por 10 minutos. Em seguida o material foi recoberto com 100 µl de uma solução a 1:50 de uma mistura de 50x Conjugate (Solução concentrada - 50 x de peroxidase streptavidin diluída em Blocking Buffer) incubando as lâminas em câmara úmida por 30 minutos. As lâminas foram lavadas com 1x TBS retirando o excesso de líquido da lâmina cuidadosamente.

Para a marcação com a diaminobenzidina (DAB)²¹, o material foi coberto com 100 µl de uma solução de DAB (20 µl de DAB chromogen em 1 ml de substrato tampão Imidazol-HCL, pH 7,5 contendo peróxido de hidrogênio e agente anti-bacteriano) aguardando-se 1 minuto e meio com as lâminas a temperatura ambiente.

A contra-coloração foi feita cobrindo-se as amostras com 100 µl do corante verde de metila a 0,3 %, e incubando-se as lâminas a temperatura ambiente por 3 minutos. Após a contra-coloração as lâminas foram mergulhadas em etanol absoluto e em seguida em xileno.

17 Nuclear – CAQ – Casa da Química Ind. e Com. LTDA, Diadema, SP, Brasil

18 Nuclear – CAQ – Casa da Química Ind. e Com. LTDA, Diadema, SP, Brasil

19 Peróxido de Hidrogênio a 30% - Synthes, Brasil

20 Parafilm “M” Laboratory Film – American National Can, Greenwich, CT - USA

21 DAB + CHROMOGEN – DAKO North America, Inc., Carpinteria, CA - USA

O excesso de xileno foi escorrido e as lâminas foram montadas com lamínulas 24x 40 mm e fixadas com Entelan²².

Previamente outros protocolos foram testados durante a fase de padronização, como o uso do TBS com 0,3 % de peróxido de hidrogênio, Triton a 0,5% foi usado em algumas lâminas e em outras não, variações no tempo da proteinase K, no tempo usado para inativação da peroxidase endógena, na incubação com o TdT, no tempo de incubação com o conjugado e no tempo de ação do DAB.

4.5 Contagem das células

Os cortes histológicos foram avaliados em microscopia ótica e as imagens foram capturadas utilizando-se um microscópio²³ com uma câmara digital²⁴ de captura de imagens acoplada e conectada a um computador com um programa²⁵ de captura de imagens instalado. As imagens foram salvas em uma resolução de 720 por 480 pixels em um formato bitmap. A imagem capturada possuía uma área de 23.437,6 μm^2 . Os campos foram salvos pela câmara de captura de imagens utilizando-se objetiva de 40x.

A contagem das células foi feita manualmente utilizando-se um programa²⁶ de processamento e análise de imagens.

As lâminas epidermais primárias foram usadas como referência sendo que as localizadas nas laterais de cada corte histológico foram desprezadas. As lâminas epidermais foram divididas em três áreas: ápice, corpo e base. As imagens foram capturadas em ambos os lados das lâminas epidermais primárias e numeradas de acordo com a localização em que foram capturadas. Devido à grande variação entre o tamanho dos fragmentos e pela análise estatística do índice de dispersão, estabeleceu-se que o número de campos pesquisados fosse limitado a quatro campos para o ápice das LEP, quatro para o corpo e quatro para a base das LEP, totalizando doze campos por lâmina.

O índice apoptótico corresponde à porcentagem de células apoptóticas em relação ao total de células avaliadas. Segundo a descrição de Abreu et. al. (2007), dividindo-se o número de células apoptóticas pelo número de células totais.

Foi utilizado também o cálculo do índice apoptótico (IA) por área, dividindo-se o número de células apoptóticas por 0,1 mm^2 , modificado de Faleiros et al. (2004) pois foi encontrada grande variação no número de células totais entre os campos, que variaram de 24 a 200 células com uma média de 103 células por campo.

A morfologia celular foi usada como técnica complementar para diferenciar células em estágios iniciais de morte celular e com alterações morfológicas compatíveis com apoptose de outras células com morfologia normal.

As lâminas coradas com hematoxilina–eosina provenientes da tese de Fabíola Paes Leme (2004) foram usadas para avaliação do grau das lesões histológicas segundo a descrição de Pollit (1996) (tabela 3), e treinamento na identificação de alterações morfológicas celulares ocorridas na apoptose.

Material proveniente de uma biópsia coletada 8 dias após a indução da laminite em um dos cavalos do grupo controle foi examinada para observação das lesões histológicas em um estágio mais avançado. O tecido foi corado com hematoxilina-eosina, TUNEL e pelo

22 Entelan - Merck

23 Olympus CH30

24 JVC Digital Color Video Camara – TK-C720U

25 HONESTECH TVR 2.5

26 IMAGE J versão 1.39u – Rasband, W.S., U.S. National Institutes of Health, Bethesda, Maryland, USA.

Tricrômio de Gomori. Este material não foi incluído na contagem das células de apoptose, sendo feito apenas a descrição das lesões encontradas.

Os parâmetros utilizados para identificação de uma célula em apoptose foram à presença de um núcleo pequeno, redondo e intensamente corados, célula apresentando um contorno disforme e a formação de alo de anoiquia, conforme parâmetros utilizados no laboratório de apoptose da UFMG. Células ovais, fracamente coradas e com um pequeno acúmulo de heterocromatina foram consideradas normais. Células basais e supra-basais normais foram contadas juntas. Queratinócitos foram contados separados. Células basais e supra-basais apresentando características morfológicas de necrose foram contadas juntas. Queratinócitos com morfologia de necrose foram contados separados.

Somente foram contadas células epidermais basais (*stratum basale*), células supra-basais (*stratum spinosum*) e queratinócitos localizados ao longo do eixo queratinizado das lâminas epidermais primárias. Células da derme (fibroblastos, macrófagos, etc.) e células endoteliais não foram contadas.

As extremidades laterais dos cortes, considerando-se que a zona queratinizada (*stratum medium*) e a derme profunda são as regiões externas e internas respectivamente, foram desprezadas das contagens, pois sempre apresentavam células marcadas intensamente. Também foram desprezadas outras áreas que apresentassem um padrão de marcação muito uniforme.

Tabela 3: Avaliação das lesões histológicas segundo Pollitt, 1996.

Graus	Achados histológicos
1	1. alongamento das lâminas epidérmicas secundárias (LES), 2. núcleo das células basais (CB) arredondados e localizados centralmente no citoplasma. 3. separação da membrana basal (MB)
2	1. extremidade das lâminas epidermais primárias com aparência esticada e ondulada. 2. ausência de tecido conectivo entre algumas lâminas epidermais secundárias. 3. vacualização celular, núcleos pequenos e arredondados. 4. perda da simetria da anatomia lamelar.
3	1. afunilamento e encolhimento das lâminas epidérmicas primárias, 2. necrose celular, 3. separação das lâminas dérmica (LDP) e epidérmica primárias (LEP). 4. perda da arquitetura das lâminas epiteliais secundárias. 5. material amorfo em capilares. 6. núcleos de células basais picnóticos 7. infiltrado inflamatório próximo aos vasos.

4.6 Índice de dispersão

Foi feita uma avaliação inicial da contagem do índice apoptótico em quatro lâminas. Calculou-se a média e desvio padrão em 12 campos e verificou-se que a partir de 08 campos não houve variação no índice de dispersão. Adotou-se como critério a contagem de 12 campos por lâmina com uma margem de segurança de 50% em relação ao teste anterior com 8 campos (Figura 4).

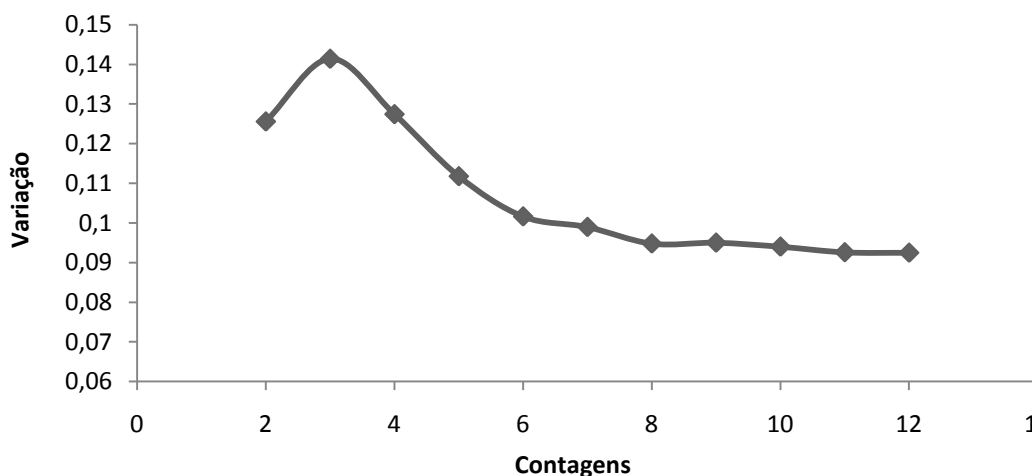


Figura 4: Variação dos valores de desvio padrão relativos ao número de células apoptóticas, de acordo com o número de campos avaliados.

4.7 Análise Estatística

Os índices de apoptose no tecido laminar determinado pelo percentual de células apoptóticas em relação ao total de células avaliadas, foram comparados estatisticamente pelo método de Kruskal-Wallis e teste de Dunn a 5% para comparações múltiplas pareadas. Na determinação do índice apoptótico determinado por campo microscópico, foi empregado o teste de análise de variância para um fator, seguido pelo teste de Tukey a 5%.

5 RESULTADOS E DISCUSSÃO

As biópsias sequenciais de cascos foram feitas por Croser e Pollitt (2006) num total de 3 pontos de biópsia em cada casco e foram bem toleradas pelos cavalos, demonstrando ser um importante método de avaliação do tecido laminar dos eqüinos.

Nos cortes histológicos corados pela técnica de TUNEL, a presença de células epiteliais intensamente marcadas, com uma coloração marrom escura, era maior nas extremidades laterais em todos os cortes histológicos. Uma possível explicação para esta diferença na marcação das extremidades pode ser devido ao trauma tecidual ocasionado pelo 'punch' de biópsia durante a coleta. O mesmo ocorreu nas regiões onde não havia presença da derme profunda, camada entre as lâminas epidermais primárias e a terceira falange e nas células epiteliais basais localizadas na região do corpo das lâminas epidermais primárias onde as lâminas dermais primárias e secundárias estavam ausentes. Estas células apresentavam-se coradas mais intensamente e com núcleos picnóticos em relação a células do corpo das lâminas epidermais primárias onde havia a presença das lâminas dermais.

Paes Leme (2004) citou que a avaliação histopatológica não foi comprometida por artefatos causados pela técnica de biópsia, a não ser uma ondulação das lâminas dérmicas e epidérmicas primárias, apresentando perda da arquitetura das lâminas nas amostras com hemorragia considerada severa. Na avaliação histopatológica pela técnica de TUNEL, o trauma ocasionado pela coleta de material e danos infringidos ao tecido biopsiado induziram a uma incidência maior de células com morfologia semelhante a apoptose. Essas áreas foram desprezadas na captura das imagens.

Os cortes histológicos apresentaram significativa variação no padrão de coloração (marcação). Esta variação ocorreu em outros tecidos corados pela técnica de TUNEL (Vasconcelos, A.C. comunicação pessoal, 2008 ; LABAT-MOLEUR et al., 1998). Variações de colorações entre fragmentos cortados do mesmo bloco, fixados na mesma lâmina e corados ao mesmo tempo com o mesmo protocolo foram comuns. Um corte poderia estar fracamente marcado enquanto que o outro poderia apresentar um padrão de marcação das células mais intenso.

Em alguns protocolos na fase de testes não houve marcação, ficando o tecido praticamente transparente e incolor, isto aconteceu principalmente quando não foi usado o Triton. Estes protocolos foram desprezados. Embora tenha sido descrito um pequeno ganho na especificidade da marcação e um aumento na porcentagem de células marcadas com aparência não-apoptóticas com o uso do Triton a 0,1%, sua utilização justifica-se pelo favorecimento na coloração do citoplasma das células apoptóticas e pela inibição da formação da coloração de fundo (LABAT-MOLEUR et al., 1998).

A coloração de fundo (background) não foi um problema significativo, tendo aparecido somente em poucas lâminas e geralmente localizado em uma pequena área do corte histológico, provavelmente devido ao uso do Triton.

Não houve especificidade na marcação pelo método de TUNEL. Todas as células foram marcadas com tonalidades diferentes de marrom. Células com morfologia normal ficaram fracamente coradas de marrom claro enquanto que células em estágio final de morte celular apresentaram uma coloração marrom escura, quase negra. Não houve dificuldade na diferenciação destas células.

Células que estavam em diferentes estágios de morte celular apresentaram diferentes tonalidades de cor marrom. A diferenciação entre uma célula normal e uma célula em um

estágio inicial de morte celular foi feita pelas alterações morfológicas típicas da apoptose já descritas anteriormente.

A técnica de TUNEL permite a identificação das alterações morfológicas celulares compatíveis com a apoptose que são vistas nas lâminas coradas com hematoxilina-eosina. Apesar da ausência de marcação específica do TUNEL, esta técnica facilitou a identificação das células em diferentes estágios de morte celular auxiliada pela fraca coloração dos tecidos circundantes corados pelo verde de metila.

A técnica de TUNEL apresenta limitações de sensibilidade e especificidade (LABAT-MOLEUR et al., 1998). Quando foi testada em células morrendo por diferentes tipos de morte celular não apresentou especificidade e foi questionada, não sendo possível a diferenciação da apoptose, necrose e autólise apenas pela técnica de TUNEL (GRASL-KRAUPP et al., 1995), o que sinalizou a necessidade de um segundo procedimento analítico para confirmação da apoptose.

A inibição da peroxidase endógena foi feita com o uso do peróxido de hidrogênio conforme a recomendação do fabricante. Porém, este procedimento foi questionado já que o peróxido de hidrogênio enfraquece a atividade da enzima TdT (MIGHELI et al., 1995 Apud LABAT-MOLEUR et al. 1998) e induz a quebra do DNA (WIJSMAN et al., 1993 Apud LABAT-MOLEUR et al., 1998), sendo possível obter uma coloração de TUNEL sem o seu uso (LABAT-MOLEUR et al., 1998). Porém ele é necessário para a inativação da peroxidase endógena (GRAVIELY et al., 1992) e seu uso estava indicado no protocolo do kit.

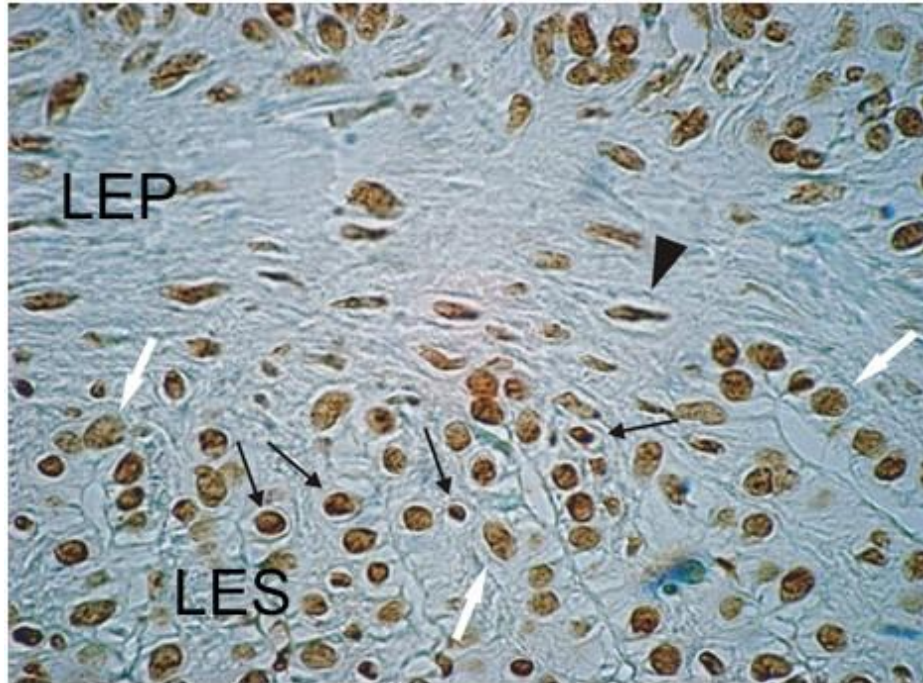


Figura 5: Foto do tecido lamelar corado pela técnica de TUNEL, mostrando parte da extremidade da lâmina epidermal primária (LEP) e lâminas epidermais secundárias (LES). Algumas células basais e supra-basais em processo de morte celular estão sinalizadas com setas pretas, apresentam coloração mais escura, diminuição do volume celular e anoiquia. Um queratinócito com morfologia de apoptose está sinalizado com uma cabeça de seta preta. Algumas células com aspecto normal estão sinalizadas com setas brancas. Grupo GK. Aumento 40x.

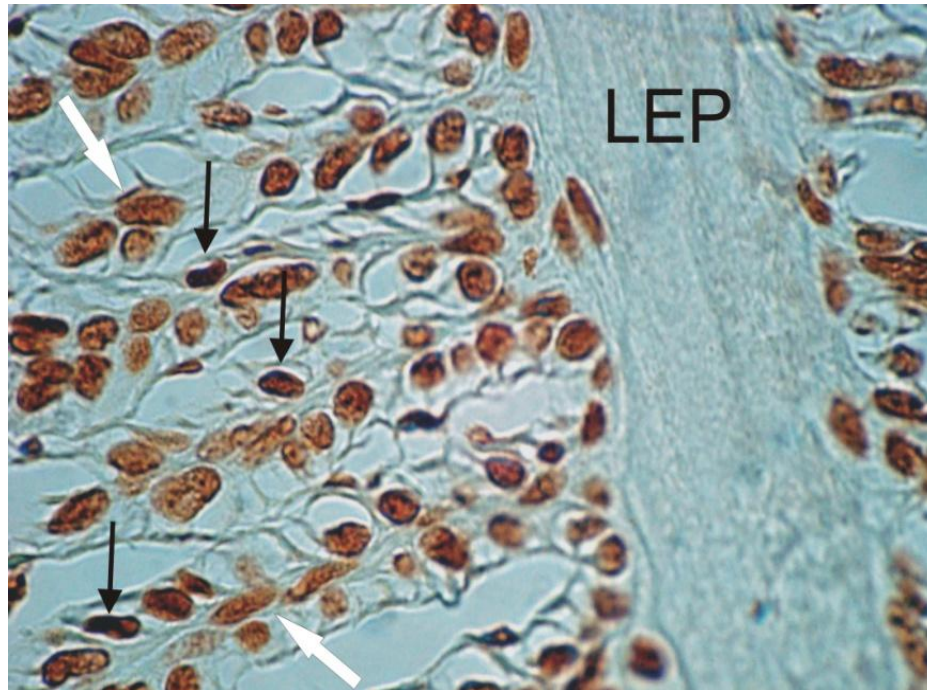


Figura 6: Foto do tecido lamelar corado pela técnica de TUNEL, mostrando um segmento da lâmina epidermal primária (LEP) e lâminas epidermais secundárias. Algumas células com morfologia de apoptose estão marcadas com setas negras. Algumas células com morfologia normal estão marcadas com setas brancas. Grupo GC. Aumento 40x.

5.1 Histopatologia.

No tecido epidermal lamelar apresentando grau 3 de lesão histológica (POLLIT, 1996) proveniente de biópsia de um dos cavalos do grupo controle com oito dias de laminite são observadas retrações das extremidades de algumas lâminas dermais primárias. Nestes locais, as lâminas epidermais secundárias apresentavam-se afuniladas, com poucas células com núcleos alongados e picnóticos (figura 7), lesões semelhantes às descritas por Elfalck et al. (1992) e Croser e Pollitt (2006). As lâminas epidermais secundárias observadas na coloração por hematoxilina-eosina apresentavam coloração vermelha intensa, diferente da coloração das lâminas epidermais secundárias onde a arquitetura normal do tecido foi mais bem preservada e a morfologia celular apresentava poucas alterações. Nestes locais a lâmina dermal secundária apresentava uma coloração rósea. No tecido corado pela hematoxilina-eosina o eixo queratinizado das lâminas epidermais primárias apresentava uma coloração vermelha alaranjada.

O mesmo corte histológico examinado pelo tricrômio de Gomori apresentava as lâminas epidermais secundárias afiladas na base das lâminas epidermais primárias com uma coloração vermelha intensa, semelhante à cor apresentada pelo eixo queratinizado das lâminas epidermais primárias. Tal imagem sugere que neste local as lâminas epidermais secundárias sofreram um processo de cornificação (figura 8). O núcleo das células basais ou suprabasais permanecem visíveis como estruturas alongadas e basofílicas no tecido corado com hematoxilina-eosina e no tricrômio. Estas alterações eram mais proeminentes nas regiões onde havia ausência de tecido conectivo entre as lâminas epidermais secundárias.

A ausência do tecido conectivo é facilmente visualizada com o uso de um corante tricrômio. Croser e Pollitt (2006) obtiveram resultado semelhante com o uso do tricrômio de Mason.

As imagens do tecido lamelar apresentando grau 3 de lesão (POLLITT, 1996) em um animal com laminite crônica com oito dias de duração, sugerem que as células epidermais basais e suprabasais presentes nas lâminas epidermais secundárias afuniladas da base das lâminas epidermais primárias não sofreram apoptose, e sim cornificação, um processo de morte celular comum ao tecido epitelial. Na apoptose ocorre remoção dos restos celulares por células vizinhas. O objetivo da cornificação é preservar a integridade estrutural do citoesqueleto de queratina e da estrutura epidermal (LIPPENS et al., 2005).

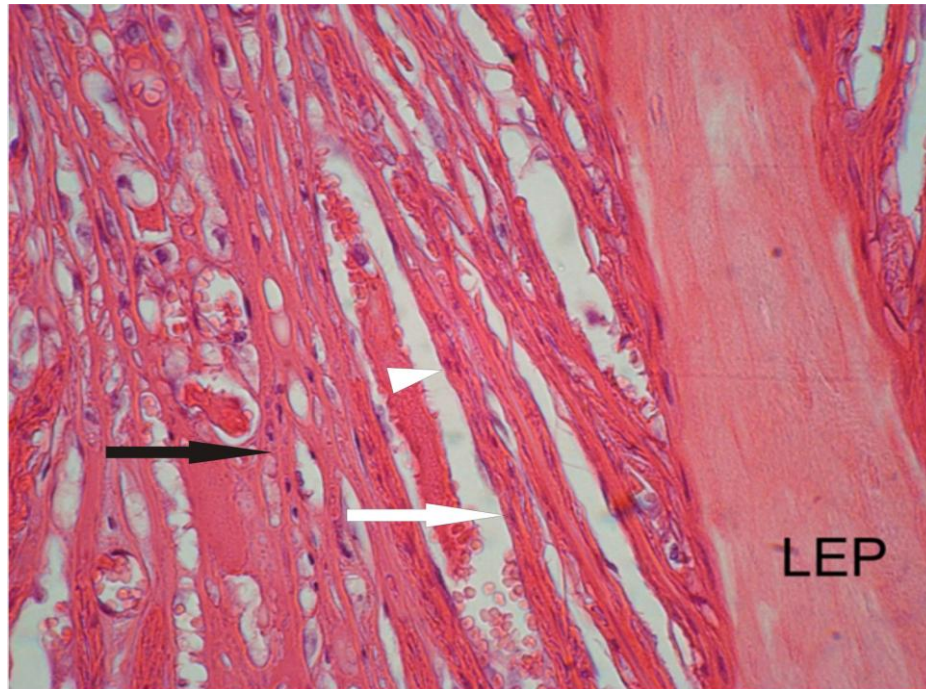


Figura 7: Tecido lamelar corado pelo HE demonstrando o afinilamento das lâminas epidermais secundárias já em avançado estágio de cornificação. As lâminas epidermais secundárias (seta branca) estão coradas em um tom de vermelho mais intenso do que o eixo queratinizado das lâminas epidermais primárias (LEP). O tecido conectivo (seta preta) representado pela lâmina dermal primária e lâminas dermais secundárias estão corados em uma tonalidade rósea. O núcleo das células basais e suprabasais aparecem corados em uma tonalidade azulada (cabeça de seta branca). Aumento 25x.

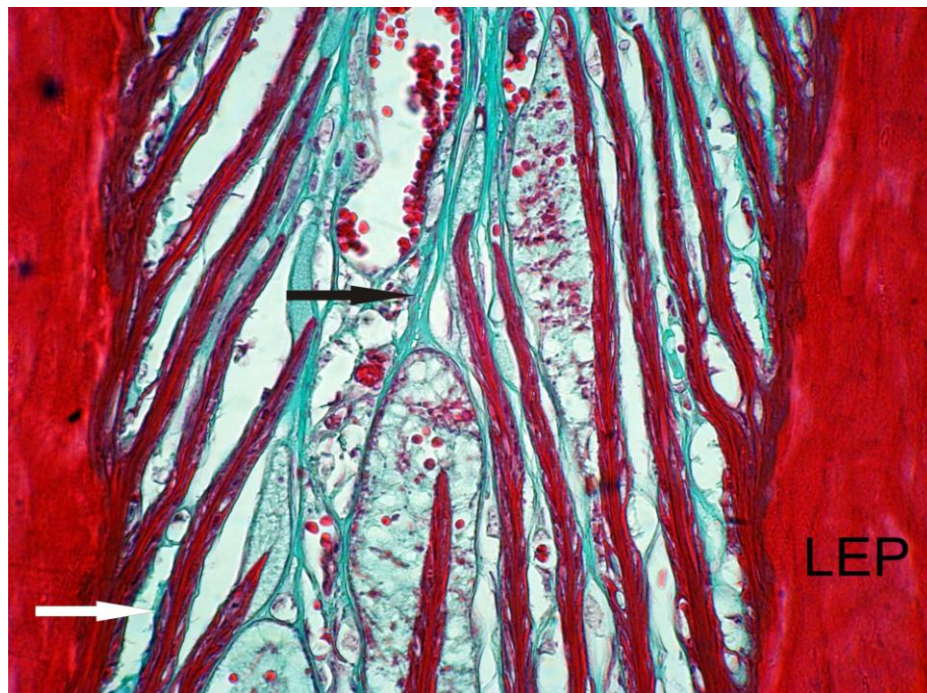


Figura 8: Tecido lamelar corado pelo Tricrômio de Gomori demonstrando o afunilamento das lâminas epidermais secundárias (seta branca) já em avançado estágio de cornificação. As lâminas epidermais secundárias estão coradas em vermelho intenso, semelhante à coloração do eixo queratinizado das lâminas epidermais primárias (LEP). O tecido conectivo representado pela lâmina dermal primária e lâminas dermais secundárias estão corados em verde (seta preta). Aumento 25x.

A queratinização ocorre fisiologicamente nas células centrais das lâminas epidermais secundárias, que são parcialmente queratinizadas (STUMP, 1967; LEACH ; OLIPHANT, 1983; BUDRAS et al., 1989), sem ocasionar rigidez (GROSENBAUGH et al., 1999). Mas uma queratinização progressiva das células basais como ocorre nas lâminas epidermais primárias não ocorre em cascos normais (LEACH ; OLIPHANT, 1983), ocorrendo nas lâminas epidermais secundárias em uma intensidade maior na doença hepática, septicemia e laminite crônica (ROBERTS et al.,1980). O objetivo da descrição das lâminas coradas pelo tricrômio de Gomori e pela hematoxilina-eosina foi demonstrar que em estágios mais avançados de laminite, outro tipo de morte celular, a cornificação, pode ocorrer na região da base das lâminas epidermais. Região onde as lesões são mais intensas em cavalos com laminite crônica (ELFALCK et al., 1992).

5.2 Índice apoptótico em animais tratados com anti-inflamatórios

Não houve diferença significativa no índice apoptótico das células basais e suprabasais e entre os queratinócitos entre os diferentes grupos (tabelas 4 e 5). O índice foi calculado dividindo-se a quantidade de células com morfologia de apoptose pelo número de células totais e multiplicado por 100 (ABREU et al., 2004) tanto das células basais e suprabasais (figura 9) quanto dos queratinócitos (figura 10).

O cálculo do índice apoptótico por área, modificado de Faleiros et al. (2004) também não demonstrou diferença significativa entre os diferentes tratamentos empregados (tabela 6).

Com relação ao índice de necrose, também não houve uma diferença estatisticamente significativa, embora o grupo que recebeu fenilbutazona tenha apresentado um resultado relativamente maior em relação aos outros grupos (figura 11).

Tabela 4: Valores médios do índice apoptótico de células epidermais lamelares (basais e suprabasais) de eqüinos com laminite induzida por sobrecarga de carboidratos (amido) e tratados com anti-inflamatórios não esteroidais (Ketoprofeno, Fenilbutazona, Flunixin Meglumine e Grupo Controle)

Grupos	GK	GF	GFM	GC
Média	0,550	0,526	0,546	0,582
Desvio Padrão	0,097	0,164	0,190	0,168

Valor P= 0,942

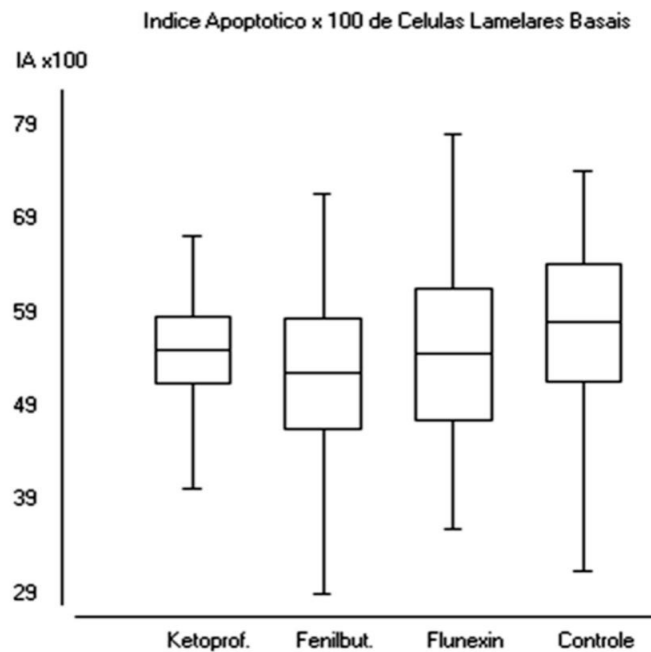


Figura 9: Valores médios e erro padrão do índice apoptótico de células basais e suprabasais por campo de tecido lamelar de equinos com laminite induzida por sobrecarga de carboidratos (amido) e tratados com anti-inflamatórios não esteroidais (GC – grupo controle; GF – grupo fenilbutazona; GFM- grupo flunixin meglumine; GK- grupo ketroprofeno)

Tabela 5: Valores médios do índice apoptótico de células epidermais lamelares (queratinócitos) de eqüinos com laminite induzida por sobrecarga de carboidratos (amido) e tratados com anti-inflamatórios não esteroidais (Ketoprofeno, Fenilbutazona, Flunixin Meglumine e Grupo Controle)

Grupos	GK	GF	GFM	GC
Média	0,602	0,688	0,682	0,664
Desvio Padrão	0,13	0,20	0,23	0,20

Valor P= 0,875

Tabela 6: Índice de apoptose de células basais e suprabasais /0,1 mm²

	GK	GF	GFM	GC
	2.10	1.34	1.47	2.53
	2.55	1.18	2.87	2.89
	2.47	2.33	2.51	2.52
	2.05	2.66	3.76	4.36
	2.47	2.31	2.05	1.75
Média	2,328	1,964	2,532	2,810

Valor P= 0,3508

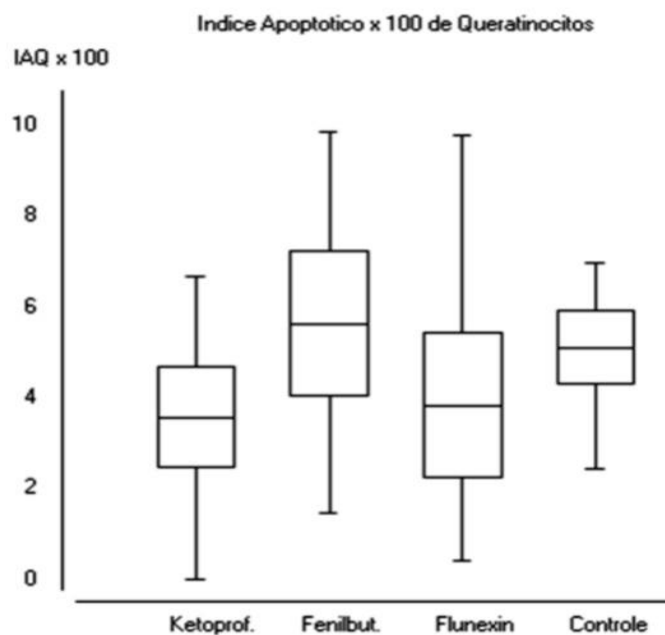


Figura 10: Valores médios e erro padrão do índice apoptótico de queratinócitos (IAQ) no tecido lamelar de equinos com laminite induzida por sobrecarga de carboidratos (amido) e tratados com anti-inflamatórios não esteroidais (GC – grupo controle; GF – grupo fenilbutazona; GFM- grupo flunixin meglumine; GK- grupo ketroprofeno)

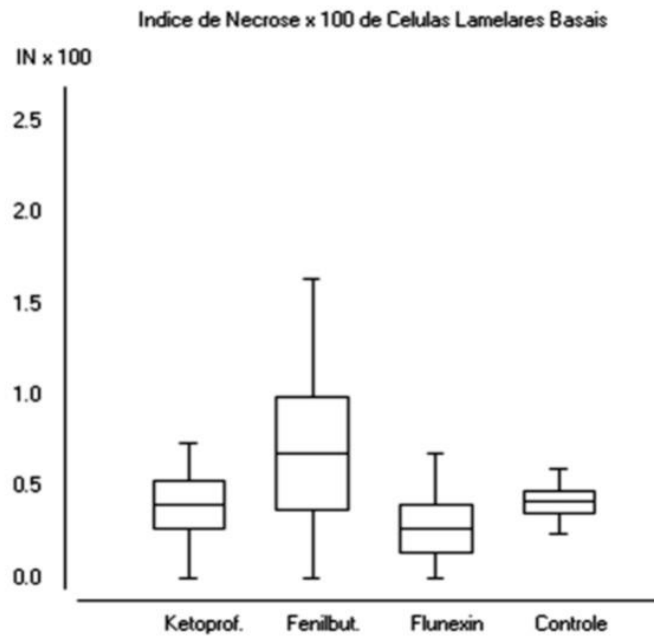


Figura 11: Valores médios e erro padrão do índice de necrose (IN) de células basais e suprabasais de tecido lamelar de eqüinos com laminite induzida por sobrecarga de carboidratos (amido) e tratados com anti-inflamatórios não esteroidais (GC – grupo controle; GF – grupo fenilbutazona; GFM- grupo flunixin meglumine; GK- grupo ketroprofeno)

Citocinas pró-inflamatórias e interleucinas são sintetizadas rapidamente após exposição de fagócitos mononucleares e neutrófilos as endotoxinas (BRYANT ; MOORE, 2008), produzindo uma migração de leucócitos e uma ativação endotelial no tecido lamelar (BELKNAP, 2009). Consegue-se atenuar os efeitos da endotoxemia quando os anti-inflamatórios são administrados antes de uma dose subletal de endotoxinas (MOORE et al. 1986). Neste experimento os animais apresentaram sinais clínicos de endotoxemia por 12 a 24 horas antes de começarem a ser medicados (PAES LEME, 2004).

No presente trabalho, as biópsias foram feitas após 72 horas da administração de carboidratos. Entre 12 e 36 horas após a administração do carboidratos 75% dos cavalos já apresentavam claudicação e com 72 horas todos já estavam na fase aguda da laminite (PAES LEME, 2004).

A fase prodrômica da laminite após a ingestão excessiva de carboidratos varia de 20 a 72 horas, com uma média de 40 horas (VAN EPS et al., 2004). Durante a fase de desenvolvimento já estão ocorrendo alterações patológicas. No modelo de indução de laminite por sobrecarga de oligofrutose, alterações histológicas já são detectadas após 12 horas (CROSER ; POLLITT, 2006) e com 48 horas após a sobrecarga de carboidratos (SAMPAIO et al., 2004).

Os tratamentos com anti-inflamatórios iniciaram após 36 horas da sobrecarga de carboidratos. Os animais receberam apenas três doses de anti-inflamatórios entre o início do tratamento e a biópsia (PAES LEME, 2004), porém receberam altas doses em 24 horas (BLIKSLAGER, 2009). Quando começaram a ser medicados as alterações histológicas provavelmente já estavam ocorrendo em ao menos 75% dos cavalos e a administração dos anti-inflamatórios não foi capaz de influenciar significativamente no índice apoptótico, como também não foi capaz de evitar as alterações histológicas citadas por Paes Leme (2004) onde 90% dos cavalos apresentaram lesões histológicas de moderada a extensa segundo classificação histológica de Pollitt (1996).

Neste estudo, a ausência de diferenças significativas entre os grupos de animais tratados em relação ao grupo controle, não nos permitiu identificar se o uso de anti-inflamatórios poderia induzir apoptose, se realmente são indiferentes ou se seriam capazes de reduzir a apoptose. Porém podemos considerar algumas hipóteses.

Segundo Faleiros et al. (2004) cavalos com laminite crônica adquirida naturalmente com duração igual ou maior que uma semana tinham um índice de apoptose significativamente menor do que os animais com laminite aguda adquirida naturalmente e não se diferenciavam estatisticamente dos grupos com laminite induzida por extrato de noz negra (*Juglans nigra*), por carboidratos, e do grupo controle.

A hipótese proposta por Faleiros et al. (2004) para a baixa incidência de apoptose em animais com laminite induzida por sobrecarga de carboidratos ou extrato de noz negra (*Juglans nigra*) foi o curto espaço de tempo entre a sobrecarga e o sacrifício dos animais, cerca de 10 a 18 horas. Tempo considerado curto para que se complete o processo apoptótico em células epidérmicas (TERAKI ; SHIOHARA, 1999).

Considerando que animais com laminite crônica adquirida naturalmente provavelmente foram medicados com anti-inflamatórios, então uma possível ação dos anti-inflamatórios não esteroidais no tecido lamelar seria uma diminuição da apoptose.

Um processo inflamatório induz a apoptose em células epiteliais humana pela ação do TNF- α (BANNO et al., 2004), através da via extrínseca da apoptose (JEONG ; SEOL, 2008; BAO e SHI, 2007). É crível supor que um processo inflamatório agudo no tecido lamelar (BELKNAP, 2009), capaz de induzir a um aumento significativamente maior no índice apoptótico (FALEIROS et al., 2004), responderia a ação de anti-inflamatórios com uma diminuição na incidência de apoptose.

Os efeitos dos anti-inflamatórios não esteroidais sobre diferentes tipos celulares são conflitantes, podendo induzir a apoptose (ZHOU et al., 2001; BROWN et al., 2001; ELDER ; PARASKEVA, 1999) inibir a apoptose ao inibir a liberação de citocinas e quimiocinas (TRIPATHY ; GRAMMAS, 2009) ou pela inibição direta da caspase -3 e outras moléculas pró-apoptóticas (YOON et al. 2003), ou serem indiferentes como a fenilbutazona em cultura de fibroblastos de embriões de galinha (LU et al., 1995). A inibição da apoptose no tecido lamelar poderia ocorrer tanto pela inibição da produção de citocinas e quimiocinas (TRIPATHY ; GRAMMAS, 2009) quanto pela ação direta na cascata apoptótica (YOON et al., 2003) ou por algum outro mecanismo. No trabalho de YOON et al. (2003) o bloqueio do mecanismo apoptótico foi obtido pelo pré-tratamento do tecido com anti-inflamatórios, o que dá suporte ao conceito de tratamento preventivo para animais sob risco de desenvolvimento da laminite (STASHAK, 2002).

A apoptose foi primeiramente descrita como uma morte celular programada, ocorrendo em vários tecidos onde a morte celular era consequência de um fenômeno fisiológico (COLLINS et al.,1994). A indução da apoptose é desejável no tratamento de tumores (ZHOU et al., 2001; BROWN et al., 2001; ELDER; PARASKEVA, 1999), porém uma alta incidência torna-se prejudicial e está relacionada com lesões degenerativas neurológicas (TRIPATHY ; GRAMMAS, 2009), artrose (YOON et al., 2003) e laminite (FALEIROS et al., 2004).

Outra consideração a ser feita é com relação aos grupos controles. No trabalho de Faleiros et al. (2004) o grupo controle era formado por animais sem sinais e sintomas de laminite, por isso a grande diferença estatística encontrada entre este grupo e o grupo com laminite aguda adquirida naturalmente. No presente trabalho não houve diferenças significativas entre os diferentes grupos porque a laminite também foi induzida no grupo controle e o tratamento com anti-inflamatórios não esteroidais foi feito por um curto período de tempo (PAES LEME, 2004).

Em relação ao tecido lamelar, uma maior incidência de apoptose poderia estar implicada no aumento das lesões. Uma lâmina epidermal secundária possui uma única camada de células epidermais basais na borda externa (LEACH ; OLIPHANT, 1983; STUMP, 1967) que estão fixadas na membrana basal (POLLIT, 1996). O aumento da incidência de apoptose nesta camada de células poderia provocar um maior destacamento da membrana basal e conseqüentemente o afastamento das lâminas epidermais e dermais, produzindo maiores danos ao tecido. Um aumento da necrose poderia também ser uma das conseqüências já que freqüentemente a necrose é precedida pela apoptose (ZHIVOTOVSKY, 2004; PROSKURYAKOV et al., 2003).

No presente trabalho os animais começaram a ser medicados com 36 horas após a sobrecarga de carboidratos quando 75% dos animais já apresentavam manqueira (PAES LEME, 2004), modelo que se aproxima bastante da realidade que acontece na rotina clínica onde os proprietários só reconhecem o problema quando os animais atingem o grau 3 de Obel de laminite (BAXTER, 1992).

Estudos posteriores, em que os anti-inflamatórios pudessem ser aplicados em diferentes momentos do processo de laminite poderiam esclarecer muitas das questões que se colocam no momento.

6 CONCLUSÃO

Os anti-inflamatórios empregados, quando aplicados após a fase prodrômica não influenciam significativamente os índices apoptóticos ou índices de necrose das laminas epidermais dos cascos de equinos.

7 REFERÊNCIAS BIBLIOGRÁFICAS

- ABREU, J.M.G.; ALVES, G.E.S; VASCONCELOS, A.C.; RIBEIRO FILHO, J.D; FALEIROS R.R. Efeitos da isquemia e da reperfusão na ocorrência de apoptose no jejuno em eqüinos. **Arquivo Brasileiro de Medicina Veterinária e Zootécnica**. v.59, n.1, p.35-40, 2007.
- AGREN, M.S. Gelatinase activity during wound healing. **British Journal of Dermatology**. v.131, n.5, p.634 – 640, 1994.
- ALLEN, J.R.D.; CLARK, S.; MOORE, J. N.; PRASSE, K. W. Evaluation of equine digital Starling forces and hemodynamics during early laminitis. **American Journal of Veterinary Research**. v.51, n.12, 1990.
- ALLEN, D. Acute Laminitis. In: **Current Techniques in Equine Surgery and Lameness**. 2th ed. Philadelphia: W.B. Saunders Company, 1998. p.544-548.
- AMARANTE-MENDES, G.P.; GREEN, D.R. The regulation of apoptotic cell death. **Brazilian Journal of Medical Biological Research**. v.32, n. 9, p.1053-1061, 1999.
- ASPLIN, K.E.; MCGOWAN, C. M.; POLLITT, C.C.; SILLENCE M.N. Insulin and laminitis – a new insight into an ancient disease. In: **Proceedings**. Australian Equine Science. Symposium. v.2, 2008.
- BAO Q.; SHI Y. Apoptosome: a platform for the activation of initiator caspases. **Cell Death and Differentiation**. v.14, n.1, p.56-65, 2007.
- BANNO, T.; GAZEL, A.; BLUMENBERG, M. Effects of Tumor Necrosis Factor- α (TNF- α) in Epidermal Keratinocytes Revealed Using Global Transcriptional Profiling. **The Journal of Biological Chemistry**. v.279, n.31, p.32633–32642, 2004.
- BAXTER, G.M. Laminitis. In: **Current therapy in equine medicine**. 3th ed. Philadelphia: W.B.Saunders Company, 1992. p.154-160.
- BELKNAP, J. K. **Laminitis: A Vascular and Metabolic Disease or a Consequence of SIRS?** Simpósio Internacional do Cavalo Atleta , 3. Semana do Cavalo. Belo Horizonte, 2007, 1 CD.
- BELKNAP, J.K. Pathogenesis of Laminitis. In: **Current Therapy in Equine Medicine**. 6th ed. Saint Louis: Saunders Elsevier, 2009. p.541-542.
- BELKNAP, J.K; FALEIROS, R.R.; MOORE, R.M. What role does inflammation play in the developmental and acute clinical stages of laminitis. In: **Proceedings**. WEVA 11^o Congress. Guarujá, 2009, 1 CD-Rom.
- BELKNAP, J.K.; PARKS, A.H. Laminitis Associated with Acute Abdominal Disease. In: **The Equine Acute Abdomen**. Jackson: Teton NewMedia, 2008. p.710 – 730.
- BLACK, S. J.; LUNN, C.; HWANG, M.; LENZ, S. D.; BELKNAP, J. K. Leukocyte emigration in the early stages of laminitis. **Veterinary Immunology and Immunopathology**. v.109, n.1-2, p.161-166, 2006.
- BLIKSLAGER, A.T. Nonsteroidal Anti-inflammatory Drugs. In: **Current Therapy in Equine Medicine**. 6th ed. Saint Louis: Saunders Elsevier, 2009. p.7-9.

- BONDESON, J.; WAINWRIGHT, S.D.; LAUDER, S.; AMOS, N.; HUGHES, C.E. The role of synovial macrophages and macrophage-produced cytokines in driving aggrecanases, matrix metalloproteinases, and other destructive and inflammatory responses in osteoarthritis. **Arthritis Research and Therapy**. v.8 , n.6, R 187, 2006.
- BOUCHIER-HAYES, L.; MUÑOZ-PINEDO, C.; CONNELL, S.; GREEN, D.R. Measuring Apoptosis at the Single Cell Level. **Methods**, v.44, n.3 p.222- 228, 2008.
- BRASH, A.R. Lipoxygenases: Occurrence, Functions, Catalysis, and Acquisition of Substrate. **The Journal of Biological Chemistry**. v.274, n.34, p.23679-23682, 1999.
- BRYANT, C.E.; MOORE, J.N. Systemic Inflammatory Response Syndrome: Endotoxemia Reconsidered. In: **The Equine Acute Abdomen**. Jackson: Teton NewMedia, 2008. p.191 – 200.
- BROWN, W.A.; SKINNER, S.A.; MALCONTENTI-WILSON, C.; VOGIAGIS, D.; O'BRIEN, P.E. Non-steroidal anti-inflammatory drugs with activity against either cyclooxygenase 1 or cyclooxygenase 2 inhibit colorectal cancer in a DMH rodent model by inducing apoptosis and inhibiting cell proliferation. **Gut**. v.48, n.5, p.660-666, 2001.
- BUDRAS, K.D.; HULLINGER, R.L.; SACK, W.O. Light and electron microscopy of keratinization in the lamellar epidermis of the equine hoof with reference to laminitis. **American Journal of Veterinary Research**. v.50, n.7, p.1150 – 1160, 1989.
- CAIN, K.; BROWN, D. G.; LANGLAIS, C.; COHEN, G. M. Caspase Activation Involves the Formation of the Apoptosome, a Large (~ 700 kDa) Caspase-activating Complex. **The Journal of Biological Chemistry**. v.274, n.32, p.22686–22692, 1999.
- CHAN, T.A.; MORIN, P.J.; VOGELSTEIN, B.; KINZLER, K.W. Mechanisms underlying nonsteroidal anti-inflammatory drug-mediated apoptosis. In: **Proceedings**. National Academy of Sciences of the United States of America. Medical Sciences. v.95, p.681 -686, 1998.
- CHIPUK, J.E.; BOUCHIER-HAYES, L.; GREEN, D.R. Mitochondrial outer membrane permeabilization during apoptosis: the innocent bystander scenario. **Cell Death and Differentiation**. v.13, n.8, p.1396–1402, 2006.
- CHOWDHURY, I.; THARAKAN, B.; BHAT, G.K. Caspases — An update. **Comparative Biochemistry and Physiology. Part B**. v.151, p.10–27, 2008.
- COHEN, J.J. Regulation of Programmed Cell Death. In: **Programmed Cell Death – The Cellular and Molecular Biology of Apoptosis**. Chur, Switzerland: Harwood Academic Publishers. p.145 – 151, 1993.
- COFFMAN, J.R.; JOHNSON, J.H.; FINOCCHIO, E.J.; GUFFY, M. M. Biomechanics of Pedal Rotation in Equine Laminitis. **Journal of the American Veterinary Medical Association**. v.156, n.2, p.219 – 221, 1970. (a)
- COFFMAN, J.R.; JOHNSON, J.H.; GUFFY, M.M.; FINOCCHIO, E.J. Hoof Circulation in Equine Laminitis. **Journal of the American Veterinary Medical Association**. v.156, n.1, p.76 – 83, 1970. (b)
- COFFMAN, J. R.; COLLES, C.M. Insulin tolerance in laminitic ponies. **Canadian Journal of Comparative Medicine**.v.47, n.3, p.347- 351, 1983.

- COLLINS, M.K.L.; PERKINS, G.R.; RODRIGUEZ-TARDUCHY, G.; NIETO, M.A.; LÓPEZ-RIVAS, A. Growth Factors as Survival Factors: Regulation of Apoptosis. **BioEssays**. v.16, n.2, p.133-138, 1994.
- COLUMBANO, A. CELL DEATH: Current Difficulties in Discriminating Apoptosis From Necrosis in the Context of Pathological Processes In Vivo. **Journal of Cellular Biochemistry**. v.58 p.181-190, 1995.
- CROSER, E.L.; POLLITT, C.C. Acute Laminitis: Descriptive Evaluation of Serial Hoof Biopsies. In: **Proceedings**. AAEP, v. 52, 2006, p.542-546.
- DANDONA, P.; ALJADA, A.; CHAUDHURI, A.; MOHANTY, P.; GARG, R. Metabolic Syndrome - A Comprehensive Perspective Based on Interactions Between Obesity, Diabetes, and Inflammation. *Circulation*. n.111, p.1448-1454, 2005.
- DEL GAIZO MOORE, V.; BROWN, J.R.; CERTO, M.; LOVE, T.M.; NOVINA, C.D.; LETAI, A. Chronic lymphocytic leukemia requires BCL2 to sequester prodeath BIM, explaining sensitivity to BCL2 antagonist ABT- 737. **The Journal of Clinical Investigation**. v.117, n.1, p.112 – 121, 2007.
- DENECKER, G.; OVAERE, P.; VANDENABEELE, P.; DECLERCQ, Q. W. Caspase-14 reveals its secrets. **The Journal of Cell Biology**. v.180, n.3, p.451-458, 2008.
- DEVERAUX, Q.L.; ROY, N.; STENNICKE, H.R.; ARSDALE, T.V.; ZHOU, Q.; SRINIVASULA, S.M.; ALNEMRI, E.S.; SALVESEN, G.S.; REED, J.C. IAPs block apoptotic events induced by caspase-8 and cytochrome c by direct inhibition of distinct caspases. **The European Molecular Biology Organization Journal**. v.17, n.8, p.2215–2223, 1998.
- DEVERAUX, Q.L.; REED, J.C. IAP family proteins suppressors of apoptosis. **Genes and Development**. v.13, n.3, p.239-252, 1999.
- EADES, S. C.; HOLM, A. M. S. ; MOORE, R.M. A Review of the Pathophysiology and Treatment of Acute Laminitis: Pathophysiologic and Therapeutic Implications of Endothelin -1. In: **Proceedings**. AAEP, v.48, 2002, Orlando.
- EADES, S. C.; STOKES, A.M.; JOHNSON, P.J; LEBLANC, C. J.; GANJAN, V. K.; BUFF, P. R.; MOORE, R.M. Serial alteration in digital hemodynamics and endothelin -1 immunoreactivity, platelet-neutrophil aggregation, and concentrations of nitric oxide, insulin, and glucose in blood obtained from horses following carbohydrate overload. **American Journal of Veterinary Research**. v.68 ,n.1, p.87-94, 2007.
- EGUCHI, Y.; SHIMIZU, S.; TSUJIMOTO, Y. Intracellular ATP Levels Determine Cell Death Fate by Apoptosis or Necrosis. **Cancer Research**. v.57, n.10, p.1835-1840, 1997.
- ELDER, D. J. E. ; PARASKEVA, C.. Induced apoptosis in the prevention of colorectal cancer by non-steroidal anti-inflammatory drugs. **Apoptosis**, v.4, p.365–372, 1999.
- ELFALCK, A.; RODRIGUEZ, H.; OBEL, N. Histopathology in post-surgical laminitis with a peracute course in a horse. **Equine Veterinary Journal**. v.24, n.4, p. 321-324, 1992.
- ESTEVE, J. M.; MOMPO, J.; GARCIA DE LA ASUNCION, J.; SASTRE, J.; ASENSI, M.; BOIX, J.; VIÑA, J. R.; VIÑA, J.; PALLARDÓ, F. V. Oxidative damage to mitochondrial DNA and glutathione oxidation in apoptosis: studies *in vivo* and *in vitro*. **The FASEB Journal**. v.13, n.9, p.1055-1064, 1999.

- EYRE, P.; ELMES, P.J.; STRICKLAND, S. Corticosteroid-potentiated vascular responses of the equine digit: a possible pharmacologic basis for laminitis. **American Journal of Veterinary Research**. v.40, n.1, p.135-138, 1979.
- FADOK, V.A.; BRATTON, D.L. ; HENSON, P.M. Phagocyte receptors for apoptotic cells: recognition, uptake, and consequences. **Journal of Clinical Investigation**. v.108, n.7, p.957-962, 2001.
- FALEIROS, R. R.; STOKES, A. M.; EADES, S. C.; KIM, D. Y.; PAULSEN, D. B.; MOORE, R. M. Assessment of apoptosis in epidermal lamellar cells in clinically normal horses and those with laminitis. **American Journal of Veterinary Research**. v.65, n.5, p.578-585, 2004.
- FONTAINE, G. L.; BELKNAP, J. K.; ALLEN, D.; MOORE, J. N. Expression of interleukin-1 β in the digital laminae of horses in the prodromal stage of experimentally induced laminitis. **American Journal of Veterinary Research**. v.62, n.5, p.714-720, 2001.
- FRENCH, K.R.; POLLITT, C.C. Equine laminitis: glucose deprivation and MMP activation induce dermo-epidermal separation in vitro. **Equine Veterinary Journal**. v.36, n.3, p.261-266, 2004.
- FRENCH, K.; POLLITT, C.C.; PASS, M.A. Pharmacokinetics and metabolic effects of triamcinolone acetonide and their possible relationships to glucocorticoid-induced laminitis in horses. **Journal of Veterinary Pharmacology and Therapeutics**. v.23, n.5, p.287-292, 2000.
- GALEY, F. D. ;WHITELEY, H. E.; GOETZ, T. E.; KUENSTLER, A. R.; DAVIS, C. A.; BEASLEY, V. R. Black walnut (*Juglans nigra*) toxicosis: a model for equine laminitis. **Journal of Comparative Pathology**. v.104, n.3, p.313-326, 1991.
- GALEY, F.D.; TWARDOCK, A. R.; GOETZ, T. E.; SCHAEFFER, D. J.; HALL, J. O.; BEASLEY, V. R. Gamma scintigraphic analysis of the distribution of perfusion of blood in the equine foot during black walnut (*Juglans nigra*) – induced laminitis. **American Journal of Veterinary Research**. v.51, n.4, p.688 – 695, 1990.
- GARNER, H.E.; COFFMAN, J.R.; HAHN, A.W.; HUTCHESON, D.P.; TUMBLESON, M.E. Equine Laminitis of Alimentary Origin: An Experimental Model. **American Journal of Veterinary Research**. v.36, n.4, p.441 – 444, 1975.
- GARNER, H.E.; MOORE, J.N.; JOHNSON, J.H.; CLARK, L.; AMEND, J.F.; TRITSCHLER, L.G.; COFFMAN, J.R.; SPROUSE, R.F.; HUTCHESON, D.P.; SALEN, C.A. Changes in the Caecal Flora associated with the Onset of Laminitis. **Equine Veterinary Journal**. n.10, v.4, p.249-252, 1978.
- GAVRIELI, Y.; SHERMAN, Y.; BEN-SASSON, S.A. Identification of Programmed Cell Death In Situ via Specific Labeling of Nuclear DNA Fragmentation. **The Journal of Cell Biology**. v.119, n.3, p.493-501, 1992.
- GEOR, R.J.; TREIBER, K.H.; CARTER, R.A.; HARRIS, P.A. Metabolic predisposition to laminitis: obesity and insulin resistance. In: **Proceedings**. The 1st International Waltham – Royal Veterinary College Laminitis Conference. v.1, p.23-28, 2007.
- GRASL-KRAUPP, B. ; RUTTKAY-NEDECKY, B. ; KOUDELKA, H. ; BUKOWSKA, K. ; BURSCH, W.; SCHULTE-HERMANN, R. *In Situ* Detection of Fragmented DNA (TUNEL Assay) Fails to Discriminate Among Apoptosis, Necrosis, and Autolytic Cell Death: A Cautionary Note. **Hepatology**. v.21, n.5, p.1465 – 1468, 1995.

- GROSENBAUGH, D.A.; MORGAN, S.J.; HOOD, D.M. The digital pathologies of chronic laminitis. **Veterinary Clinics of North America: Equine Practice**. Philadelphia, v.15, n.2, p. 419 – 436, 1999.
- HAMMARSTEDT, A.; ANDERSSON, C.X.; ROTTER SOPASAKIS, V.; SMITH, U. The effect of PPARgamma ligands on the adipose tissue in insulin resistance. **Prostaglandins, Leukotrienes and Essential Fatty Acids**. v.73, n.1, p.65-75, 2005.
- HAN, S.I.; KIM, Y.S.; KIM, T.H. Role of apoptotic and necrotic cell death under physiologic conditions. **BMB reports**. v.41, n.1, p.1-10, 2008.
- HINCKLEY, K. A.; FEARN, S.; HOWARD, B. R.; HENDENSON, I. W. Near infrared spectroscopy of pedal haemodynamics and oxygenation in normal and laminitic horses. **Equine Veterinary Journal**. v.27, n.6, p.465 – 470, 1995.
- HOOD, D. M. Laminitis in the horse. **The Veterinary Clinics of North America: Equine Practice**. Philadelphia, W.B.Saunders, v. 15, n.2, p.287 – 294, 1999. (a)
- HOOD, D.M. The pathophysiology of developmental and acute laminitis. **The Veterinary Clinics of North America : Equine Practice**. Philadelphia, v.15, n.2, p. 321 – 342, 1999.(b)
- HOOD, D.M. The mechanisms and consequences of structural failure of the foot. . **The Veterinary Clinics of North America: Equine Practice**. Philadelphia, v.15, n.2, p.437 – 461, 1999.(c)
- HOOD, D. M.; GROSENBAUGH, D. A.; MOSTAFA, M. B.; MORGAN, S. J.; THOMAS, B. C. The role of vascular mechanisms in the development of acute equine laminitis. **Journal of Veterinary Internal Medicine**. v.7, n.4, p.228 – 234, 1993.
- HUNT, R.J. The pathophysiology of acute laminitis. **Compendium on Continuing Education for the Practicing Veterinarian**. 1991; v.13, n.6, p.1003-1011, 1991.
- HURLEY, D.J.; PARKS, R.J.; REBER, A.J.; DONOVAN, D.C.; OKINAGA, T.; VANDENPLAS, M.L.; PERONI, J.F.; MOORE, J.N. Dynamic changes in circulating leukocytes during the induction of equine laminitis with black walnut extract. **Veterinary Immunology and Immunopathology**. v.110, n.3-4, p.195-206, 2006.
- JEONG,S.Y.; SEOL, D.W. The role of mitochondria in apoptosis. **BMB Reports**. v.41, n.1, p.11-22, 2008.
- JOHNSON, C. E.; KORNBLUTH, S. CASPASE CLEAVAGE Is Not for Everyone. **Cell**. Elsevier Inc., n.134, p.720 – 721, 2008.
- JOHNSON, P.J. ; TYAGI, S.C. ; KATWA, L.C. ; GANJAM, V.K. ; MOORE, L.A. ; KREEGER, J.M. ; MESSER, N. T. Activation of extracellular matrix metalloproteinases in equine laminitis. **The Veterinary Record**, v.142, n.15, p.392-396, 1998.
- JOHNSON, P.J. ; SLIGHT, S.H. ; GANJAM, V. K. ; KREEGER, J.M. Glucocorticoids and laminitis in the horse. **The Veterinary Clinics of North America : Equine Practice**. Philadelphia, v18, n.2, p.219 – 236 , 2002.
- JOHNSON, P.J. The equine metabolic syndrome – Peripheral Cushing’s syndrome. . **The Veterinary Clinics of North America: Equine Practice**. Philadelphia, v.18, n.2, p.271 – 293, 2002.
- KAINER, R.A., Functional anatomy of equine locomotor organs. In: **Adam’s Lameness in Horses**. 5 ed. Philadelphia, Lippincott Williams & Wilkins, 2002. p.01-72.

- KATWA, L.C.; JOHNSON, P.J.;GANJAM, V.K.; KREEGER, J.M.; MESSER, N.T. Expression of endothelin in equine laminitis. **Equine Veterinary Journal**. v.31, n.3, p.243 – 247, 1999.
- KELLEY, B. A double-edged sword [use of corticosteroids in competition horses]. **Equine Athlete**, v.10, p.30-31, 1997.
- KROEMER,G.; EL-DEIRY, W.S.; GOLSTEIN, P.; PETER, M.E.;VAUX, D.; VANDENABEELE, P.; ZHIVOTOVSKY, B.; BLAGOSKLONNY, M.V.; MALORNI, W.; KNIGHT, R.A.; PIACENTINI, M.; NAGATA, S.; MELINO, G. Classification of cell death: recommendations of the Nomenclature Committee on Cell Death. **Cell Death and Differentiation**. v.12, p.1463–1467, 2005.
- KRONFELD, D. S.; TREIBER, K.H.; HESS, T.M.; BOSTON, R.C. Insulin resistance in the horse: Definition, detection, and dietetics. **Journal of Animal Science: Eletronic Supplement**. 1. v.83, n.13, p. E22–E31, 2005.
- KUWANO, A.; UENO, T.; KATAYAMA, Y.; NISHIYAMA, T.; ARAI, K. Unilateral basement membrane zone alteration of the regenerated laminar region in equine chronic laminitis. **The Journal of Veterinary Medical Science**. v.7, n.67, p.685-691, 2005.
- LABAT-MOLEUR, F.; GUILLERMET, C.; LORIMIER, P.; ROBERT, C.; LANTUEJOUL, S.; BRAMBILLA, E.; NEGOESCU, A. TUNEL Apoptotic Cell Detection in Tissue Sections: Critical Evaluation and Improvement. **The Journal of Histochemistry and Cytochemistry**. v.46, n.3, p.327-334, 1998.
- LAWRENCE, R.; FESSLER, J.F.; GALL, C.M.; MILNE, F.J. Clinical forum: questions and answers. Steroid-induced laminitis. **Equine Practice**. v.7, p.31-32, 1985.
- LEACH, D.H.; OLIPHANT, L.W. Ultrastructure of the equine hoof wall secondary epidermal lamellae. **American Journal of Veterinary Research**. v.44, n.8, p.1561 – 1570, 1983.
- LEDDA-COLUMBANO, G.M.; CONI, P.; CURTO, M.; GIACOMINI, L.; FAA, G.; OLIVERIO, S.; PIACENTINI, M.; COLUMBANO, A. Induction of Two Different Modes of Cell Death, Apoptosis and Necrosis, in Rat Liver After a Single Dose of Thioacetamide. **American Journal of Pathology**. v.139, n.5, 1991.
- LI, P.; NIJHAWAN, D.; BUDIHardJO, I.; SRINIVASULA, S.M.; AHMAD, M.; ALNEMRI, E.S.; WANG, X. Cytochrome C and dATP-dependent formation of Apaf-1/caspase-9 complex initiates an apoptotic protease cascade.**Cell**. v.91, n.4, p.479-489, 1997.
- LIPPENS, S.; DENECKER, G.; OVAERE, P.; VANDENABEELE, P.; DECLERCQ, W. Death penalty for keratinocytes: apoptosis versus cornification. **Cell Death and Differentiation**. v.12, n.S2, p.1497–1508, 2005.
- LOFTUS, J.P.; BLACK, S.J.; PETTIGREW, A.; ABRAHAMSEN, E.J.; JAMES, K.; BELKNAP, J. K. Early laminar events involving endothelial activation in horses with black walnut– induced laminitis. **American Journal of Veterinary Research**. v.68, n.11, p.1205-1211, 2007.
- LUMENG, C.N.; DEYOUNG, S.M.; BODZIN, J.L.; SALTIEL, A.R. Increased Inflammatory Properties of Adipose Tissue Macrophages Recruited During Diet-Induced Obesity. **Diabetes**. v.56, n.1, p.16-23, 2007.

- LU, X.; XIE, W.; REED, D.; BRADSHAW, W.S.; SIMMONS, D.L. Nonsteroidal antiinflammatory drugs cause apoptosis and induce cyclooxygenases in chicken embryo fibroblasts. In: **Proceedings**. National Academy of Sciences, v.92, p.7961-7965, 1995.
- MACKAY, R.J. Endotoxemia. In: **Large Animal Internal Medicine**. 2 ed. Saint Louis, Mosby, 1996, p.733-742.
- MCCLUSKEY, M.J.; KAVENAGH, P.B. Clinical use of triamcinolone in the horse (205 cases) and the incidence of glucocorticoid- induced laminitis with its use. **Equine Veterinary Education**. v.16, n.2, p.86-89, 2004.
- MESSER, N.T. Thyroid Disease (Dysfunction). In: **Current Therapy in Equine Medicine**. 4 ed. Philadelphia, W.B. Saunders Company. 1997. p.502-503.
- MISHRA, P.C.; LEACH, D.H. Extrinsic and intrinsic veins of the equine hoof wall. **Journal of Anatomy**, v.136, n.3, p.543-560, 1983.
- MOLYNEUX, G.S.; HALLER, C.J.; MOGG, K.; POLLITT, C.C. The structure, innervation and location of arteriovenous anastomoses in the equine foot. **Equine Veterinary Journal**. v.26, n.4, p. 305 – 312, 1994.
- MOORE, J.N.; ALLEN, D.; CLARK, E.S. Fisiopatología de la infosura aguda. **Clinicas Veterinarias de Norteamérica**. v.5 n.1 p.77-84, 1990.
- MOORE, J.N.; HARDEE, M.M.; HARDEE, G.E. Modulation of arachidonic acid metabolism in endotoxic horses: Comparison of flunixin meglumine, phenylbutazone, and a selective thromboxane synthetase inhibitor. **American Journal of Veterinary Research**. v.47, n.1, p. 110-113, 1986.
- NOMINA ANATOMICA VETERINARIA. 5th ed. Disponível em: <www.wava-amav.org/downloads/nav_2005.pdf> . Acesso em: 10 nov. 2007.
- PAES LEME, F.O.; WURZINGER, L.J.; VASCONCELOS, A.C.; ALVES, G.E.S. Ativação de plaquetas de equinos com laminite induzida e tratados com ketoprofeno, fenilbutazona e flunixin meglumina. **Arquivo Brasileiro de Medicina Veterinária e Zootecnia**. v.58, n.2, p.149-157, 2006.
- PAES LEME, F.O. Efeito da fenilbutazona, ketoprofeno e flunixin meglumine sobre plaquetas de equinos hígidos – *in vitro* – e com laminite experimental – *in vivo* – estudada clínica, radiológica e laboratorialmente. 2004, 114 f., Tese, (Doutorado em Ciência Animal). Escola de Veterinária da Universidade Federal de Minas Gerais, Belo Horizonte, 2004.
- PARKS, A.H. Chronic Laminitis. In: **Current therapy in equine medicine**. 5 ed. Saunders, Sant Louis. 2003. p.520 – 528.
- PASS, M.A.; POLLITT, S.; POLLITT, C.C. Decreased metabolism causes separation of hoof lamellae in vitro: a trigger for laminitis? **Equine Veterinary Journal: Supplement**. n.26, p.133-138, 1998.
- PERONI, J.F.; MOORE, J.N.; NOSCHKA, E. E.; GRAFTON, M.E.; ACEVES-AVILA, M.; LEWIS, S.J.; ROBERTSON, T. P. Predisposition for venoconstriction in the equine laminar dermis: implications in equine laminitis. **Journal of Applied Physiology**. v.100, p.759-763, 2006.
- POLLITT, C.C. Basement membrane pathology: a feature of acute equine laminitis. **Equine Veterinary Journal**. v.28, n.1, p. 38-46, 1996.

POLLITT, C.C.; KYAW-TANNER, M.; FRENCH, K.R.; VAN EPS, A. W.; HENDRIKZ, J. K.; DARADKA, M. Equine Laminitis. In: **Proceedings**. AAEP. v.49, 2003. disponível em: <www.ivis.org>. Acesso em: 15 set. 2008.

POLLITT, C.C. After the crash – lessons from chronic laminitis. In: III Congresso Internacional de Medicina Veterinária FEI/CBH, **Anais**. São Paulo, SP, 2007. 1 CD-ROM. a.

POLLITT C.C.; DAVIES, C.T. Equine laminitis: its development coincides with increased sublamellar blood flow. **Equine Veterinary Journal**, Supplement. v.26, p. 125-132, 1998.

POLLITT C.C.; DARADKA M. Equine laminitis basement membrane pathology: loss of type IV collagen, type VII collagen and laminin immunostaining. **Equine Veterinary Journal**, Supplement.v.26, p. 139-144, 1998.

POLLITT, C.C. In: **Equine Laminitis**. Austrália: Rural Industries Research and Development Corporation. Barton, 2001., 99p.

POLLITT, C.C. Putting out the fire - laminitis prevention. III Congresso Internacional de Medicina Veterinária FEI/CBH, **Anais**, São Paulo, SP, 2007. 1 CD-ROM. b.

POLLITT, C.C.; MOLYNEUX, G.S. A scanning electron microscopical study of the dermal microcirculation of the equine foot. **Equine Veterinary Journal**. v.2, n.22, p.79-87, 1990.

PRASSE, K.W.; ALLEN, JR. D.; MOORE, J.N.; DUNCAN, A. Evaluation of coagulation and fibrinolysis during the prodromal stages of carbohydrate-induced acute laminitis in horses. **American Journal of Veterinary Research**. v.51, n.12, 1990.

PROSKURYAKOV, S.Y.; KONOPLYANNIKOV, A.G.; GABAI, V.L. Necrosis: a specific form of programmed cell death?. **Experimental Cell Research**. v.283, n.1, p. 1-16, 2003.

RIGGS, L.M.; FRANCK, T.; MOORE, J.N.; KRUNKOSKY, T.M.; HURLEY, D.J.; PERONI, J.F.; DE LA REBIÈRE, G.; SERTEYN, D.A. . Neutrophil myeloperoxidase measurements in plasma, lamina tissue, and skin of horses given black walnut extract. **American Journal of Veterinary Research**. v. 68, n.1, p 81-86, 2007.

ROBERTS, E.D.; OCHOA, R.; HAYNES, P.F. Correlation of dermal-epidermal lamina lesions of equine hoof with various disease conditions. **Veterinary Pathology**. v.17, n.6, p.656 – 666, 1980.

ROBINSON, N.E. Digital blood flow, arteriovenous anastomoses and laminitis. **Equine Veterinary Journal**. v.22, n.6, p. 381-383, 1990.

ROBINSON, N.E.; DABNEY, J.M.; WEIDNER, W.J.; JONES, G.A.; SCOTT, J.B. Vascular Responses in the Equine Digit. **American Journal of Veterinary Research**. v.36, n.8, p.1249 – 1253, 1975.

RODGERSON, D.H.; BELKNAP, J.K.; MOORE, J.N.; FONTAINE, G.L. Investigation of mRNA expression of tumor necrosis factor- α , interleukin-1 β , and cyclooxygenase-2 in cultured equine digital artery smooth muscle cells after exposure to endotoxin. **American Journal of Veterinary Research**. v.62, n.12, p. 1957-1963, 2001.

SACHS, U.J.H.; NIESWANDT, B. In Vivo Thrombus Formation in Murine Models. **Circulation Research**. v.100, n.7, p. 979-991, 2007

SAMPAIO, L.R.C.; CANOLA, J.C.; LACERDA, NETO, J.C.; DE MORAES, E.J.R. Histologic alterations of the basement membrane of the dermal and epidermal layers of the hoof in horses with acute laminitis. **International Journal of Morphology**. v.4, n.22 p. 307-312, 2004.

- SHIMIZU, S.; IDE, T.; YANAGIDA, T.; TSUGIMOTO, Y. Electrophysiological Study of a Novel Large Pore Formed by Bax and the Voltage-dependent Anion Channel That Is Permeable to Cytochrome *c*. **The Journal of Biological Chemistry**. v.275, n.16, p.12321–12325, 2000.
- SHUREIQI, I; XU, X; CHEN, D.; LOTAN, R.; MORRIS, J.S.; FISCHER, S.M.; LIPPMAN, S.M. Nonsteroidal anti-inflammatory drugs induced apoptosis in esophageal cancer cells by restoring 15- lipoxigenase-1 expression. **Cancer Research**. n.61, p.4879 – 4884, 2001.
- SPROUSE,R.F.; GARNER, H.E.; GREEN, E.M. Plasma endotoxin levels in horses subjected to carbohydrate induced laminitis. **Equine Veterinary Journal**. v.19, n.1, p. 25-28, 1987.
- STASHAK, T. S. Lameness, The Foot. In: **Adams’s Lameness in Horses**. 5 ed. Philadelphia: Lippincott Williams & Wilkins, 2002. p.645-664.
- STOKES, A.M. Role of endothelin in the pathogenesis of acute laminitis in horses. 2003. 303 p. **Tese** (Doctor of Philosophy). Louisiana State University and Agricultural and Mechanical College, Louisiana, 2003.
- STUMP, J.E. Anatomy of the Normal Equine Foot, Including Microscopic Features of the Lamellar Region. **Journal of American Veterinary Medical Association**. v.151, n.12, p.1588 – 1598, 1967.
- SWANSON, T. D. Clinical presentation, diagnosis, and prognosis of acute laminitis.**The Veterinary Clinics of North America: Equine Practice – Laminitis**. v.15, n.2, p.311-319, 1999.
- TAMURA, T.; NAKANISHI, T.; KIMURA, Y.; HATTORI, T.; SASAKI, K.; NORIMATSU, H.; TAKAHASHI, K.; TAKIGAWA, M. Nitric oxide mediates interleukin-1-induced matrix degradation and basic fibroblast growth factor release in cultured rabbit articular chondrocytes: A possible mechanism of pathological neovascularization in arthritis. **Endocrinology**. v.137,n.9, p.3729-3737, 1996.
- TERAKI, Y.; SHIOHARA, T. Apoptosis and the skin. **European Journal of Dermatology**. v.9, n.5, p.413-426, 1999.
- TREIBER, K. H.; KRONFELD, D.S.; HESS, T.M.; BYRD, B.M.; SPLAN, R.K.; STANIAR, W.B. Evaluation of genetic and metabolic predispositions and nutritional risk factors for pasture-associated laminitis in ponies. **Journal of the American Veterinary Medical Association**. v. 228 n. 10 p. 1538-1545, 2006.
- TRIPATHY, D.; GRAMMAS, P. Acetaminophen inhibits neuronal inflammation and protects neurons from oxidative stress. **Journal of Neuroinflammation**. v.6, n.10, p. 1-10, 2009.
- TROUT, D.R.; HORNOF, W.J.; LINFORD, R.L; O’BRIEN, T.R. Scintigraphic evaluation of digital circulation during the developmental and acute phases of equine laminitis. **Equine Veterinary Journal**. v.22, n.6, p.416-421, 1990.
- TSUJIMOTO, Y. Role of Bcl-2 family proteins in apoptosis: apoptosomes or mitochondria? **Genes to Cells**. v.3, n.11, p. 697–707, 1998.
- TWINING,S.S. Regulation of Proteolytic Activity in Tissues. **Critical Reviews in Biochemistry and Molecular Biology**, v.29, n.5, p.315-383, 1994.

- UMANSKY, S.R. The genetic program of cell death. hypothesis and some applications: Transformation, carcinogenesis, ageing. **Journal of Theoretical Biology**. v.97, n.4, p. 591-602, 1982,
- VICK, M.M.; ADAMS, A.; MURPHY, B.A.; SESSIONS, D.R.; HOROHOV, D.W.; COOK, R.F.; SHELTON, B.J.; FITZGERALD, B.P. Relationships among inflammatory cytokines, obesity, and insulin sensitivity in the horse. **Journal of Animal Science**. v.85, n.5, p. 1144-1155, 2007.
- VAN EPS, A. W.; POLLITT, C.C. Cryotherapy reduced the severity of laminitis evaluated 7 days after induction with oligofructose. In: **Proceedings AAEP**. v.52, 2006. p.538-539.
- VAN EPS, A.W.; WALTERS, L.J.; BALDWIN, G.I.; MCGARRY, M.; POLLITT, C.C. Distal Limb Cryotherapy for the Prevention of Acute Laminitis. **Clinical Techniques in Equine Practice**. v.3, n.1, p. 64-70, 2004.
- WAGUESPACK, R.W.; COCHRAN, A.; BELKNAP, J.K. Expression of the cyclooxygenase isoforms in the prodromal stage of black walnut-induced laminitis in horses. **American Journal of Veterinary Research**. v. 65, n. 12, p. 1724-1729, 2004.
- WATERHOUSE, N.J.; GOLDSTEIN, J.C.; VON AHSEN, O.; SCHULER, M.; NEWMAYER D.D.; GREEN, D.R. Cytochrome C Maintains Mitochondrial Transmembrane Potential and ATP Generation after Outer Mitochondrial Membrane Permeabilization during the Apoptotic Process. **The Journal of Cell Biology**. v.153, n.2, p 319–328, 2001.
- WATTLE, O.; POLLITT, C.C. Lamellar metabolism. **Clinical Techniques in Equine Practice**. v.3, n.1, p. 22-33, 2004.
- WEISS, D.J.; EVANSON, O.A.; MCCLENAHAN, D.; FAGLIARI, J.J.; JENKINS, K. Evaluation of platelet activation and platelet neutrophil aggregates in ponies with alimentary laminitis. **American Journal of Veterinary Research**. v.58, n.12, p.1376-1380, 1997.
- WEISS, D.J.; EVANSON, O.A.; MCCLENAHAN, D.; FAGLIARI, J.J.; DUNNWIDDIE, C.T.; WELLS, R.E. Effect of a competitive inhibitor of platelet aggregation on experimentally induced laminitis in ponies. **American Journal of Veterinary Research**. v.59, n.7, p.814-817, 1998.
- WOHNER, N. Role of Cellular Elements in Thrombus Formation and Dissolution. **Cardiovascular and Hematological Agents in Medicinal Chemistry**. v.6, n.3, p. 224-228, 2008.
- WORSTER, A.A.; GAUGHAN, E.M.; HOSKINSON, J. Effects of external thermal manipulation on laminar temperature and perfusion of the equine digit. In: **Proceedings AAEP**. v.47, p.329 – 333, 2001.
- WYLLIE, A. H. Death from inside out: an overview. In: **The Role of Apoptosis in Development, Tissue Homeostasis and Malignancy – Death from inside out**. Editado por T.M. Dexter, M.C. Raff e A.H. Willie, The Royal Society. Chapman & Hall, p. 1-5, 1995.
- WYLLIE, A.H. Glucocorticoid-induced thymocyte apoptosis is associated with endogenous endonuclease activation. **Nature** v.284, n. 5756, p. 555 – 556, 1980.
- YOON, J-B.; KIM S-J.; HWANG, S-G.; CHANG, S.; KANG, S-S.; CHUN, J-S. Non-steroidal anti-inflammatory drugs (NSAIDs) inhibit nitric oxide -induced apoptosis and dedifferentiation of articular chondrocytes independent of cyclooxygenase activity. **The Journal of Biological Chemistry**. v.278, n.17, p.15319 – 15325, 2003.

ZERPA, H.; VEJA, F.; VASQUEZ, J.; ASCANIO, E.; CAMPOS, G.; SOGBE, E.; ROMERO, E.; ASCANIO, M. ; GARCIA, H. Effect of acute sublethal endotoxaemia on in vitro digital vascular reactivity in horses. **Journal of Veterinary Medicine. A, Physiology, Pathology, Clinical Medicine**, v.2, n.52, p.67-73, 2005.

ZHIVOTOVSKY ,B. Apoptosis, Necrosis and Between. **Cell Cycle**. v.3, n.1, p. 64-66, 2004.

ZHOU, X.M.; WONG, B.C.Y.; FAN, X.M.; ZHANG, H.B.; LIN, M.C.M.; KUNG, H.F.; FAN, D.M. ; LAM, S.K. Non-steroidal anti-inflammatory drugs induce apoptosis in gastric cancer cells through up-regulation of bax and bak. **Carcinogenesis**. v.22, n.9, p. 1393 – 1397, 2001.

Livros Grátis

(<http://www.livrosgratis.com.br>)

Milhares de Livros para Download:

[Baixar livros de Administração](#)

[Baixar livros de Agronomia](#)

[Baixar livros de Arquitetura](#)

[Baixar livros de Artes](#)

[Baixar livros de Astronomia](#)

[Baixar livros de Biologia Geral](#)

[Baixar livros de Ciência da Computação](#)

[Baixar livros de Ciência da Informação](#)

[Baixar livros de Ciência Política](#)

[Baixar livros de Ciências da Saúde](#)

[Baixar livros de Comunicação](#)

[Baixar livros do Conselho Nacional de Educação - CNE](#)

[Baixar livros de Defesa civil](#)

[Baixar livros de Direito](#)

[Baixar livros de Direitos humanos](#)

[Baixar livros de Economia](#)

[Baixar livros de Economia Doméstica](#)

[Baixar livros de Educação](#)

[Baixar livros de Educação - Trânsito](#)

[Baixar livros de Educação Física](#)

[Baixar livros de Engenharia Aeroespacial](#)

[Baixar livros de Farmácia](#)

[Baixar livros de Filosofia](#)

[Baixar livros de Física](#)

[Baixar livros de Geociências](#)

[Baixar livros de Geografia](#)

[Baixar livros de História](#)

[Baixar livros de Línguas](#)

[Baixar livros de Literatura](#)
[Baixar livros de Literatura de Cordel](#)
[Baixar livros de Literatura Infantil](#)
[Baixar livros de Matemática](#)
[Baixar livros de Medicina](#)
[Baixar livros de Medicina Veterinária](#)
[Baixar livros de Meio Ambiente](#)
[Baixar livros de Meteorologia](#)
[Baixar Monografias e TCC](#)
[Baixar livros Multidisciplinar](#)
[Baixar livros de Música](#)
[Baixar livros de Psicologia](#)
[Baixar livros de Química](#)
[Baixar livros de Saúde Coletiva](#)
[Baixar livros de Serviço Social](#)
[Baixar livros de Sociologia](#)
[Baixar livros de Teologia](#)
[Baixar livros de Trabalho](#)
[Baixar livros de Turismo](#)