CLEISE RIBEIRO GOMES

Detecção de *Lawsonia intracellularis* em aves comerciais através da reação em cadeia pela polimerase (PCR)

São Paulo
2006

Livros Grátis

http://www.livrosgratis.com.br

Milhares de livros grátis para download.

CLEISE RIBEIRO GOMES

Detecção de *Lawsonia intracellularis* em aves comerciais através da reação em cadeia pela polimerase (PCR)

Dissertação apresentada ao Programa de Pós-Graduação em Epidemiologia Experimental e Aplicada às Zoonoses da Faculdade de Medicina Veterinária e Zootecnia da Universidade de São Paulo para a obtenção do título de Mestre em Medicina Veterinária

Departamento:
Medicina Veterinária Preventiva e Saúde Animal

Área de concentração:
Epidemiologia Experimental e Aplicada às Zoonoses

Orientadora:
Profª. Drª. Andrea Micke Moreno

São Paulo
2006

Autorizo a reprodução parcial ou total desta obra, para fins acadêmicos, desde que citada a fonte.

DADOS INTERNACIONAIS DE CATALOGAÇÃO-NA-PUBLICAÇÃO

(Biblioteca Virginie Buff D'Ápice da Faculdade de Medicina Veterinária e Zootecnia da Universidade de São Paulo)

T.1827
FMVZ

Gomes, Cleise Ribeiro
Detecção de *Lawsonia intracellularis* em aves comerciais através da reação em cadeia pela polimerase (PCR) / Cleise Ribeiro Gomes. – São Paulo : C. R. Gomes, 2006.
73 f. : il.

Dissertação (mestado) - Universidade de São Paulo. Faculdade de Medicina Veterinária e Zootecnia. Departamento de Medicina Veterinária e Preventiva e Saúde Animal, 2006.

Programa de Pós-graduação: Epidemiologia Experimental e Aplicada às Zoonoses.
Área de concentração: Epidemiologia Experimental e Aplicada às Zoonoses.

Orientador: Profa. Dra. Andrea Micke Moreno.

1. *Lansonia intracellularis*. 2. Aves. 3. Reação em cadeia pela polimerase. 4. Histopatológico . I. Título.

FOLHA DE AVALIAÇÃO

Nome: GOMES, Cleise Ribeiro

Título: Detecção de *Lawsonia intracellularis* em aves comerciais através da reação em cadeia pela polimerase (PCR)

Dissertação apresentada ao Programa de Pós Graduação em Epidemiologia Experimental e Aplicada às Zoonoses da Faculdade de Medicina Veterinária e Zootecnia da Universidade de São Paulo para a obtenção do título de Mestre em Medicina Veterinária

Data: 06/02/2007

Banca Examinadora

Profª. Drª. Andrea Mitie Moreno Instituição: FMVZ-USP

Assinatura: Andrea Mitie Moreno Julgamento: Aprovada

Prof. Dr. Antonio V. R. Ferreira Instituição: FMVZ-USP

Assinatura: Julgamento: Aprovada

Prof. Dr. Franco Leandro Calderon Instituição: UNIP

Assinatura: Franco Leandro Calderon Julgamento: Aprovada

FOLHA DE AVALIAÇÃO

Nome: GOMES, Cleise Ribeiro

Título: Detecção de *Lawsonia intracellularis* em aves comerciais através da reação em cadeia pela polimerase (PCR)

Dissertação apresentada ao Programa de Pós-Graduação em Epidemiologia Experimental e Aplicada às Zoonoses da Faculdade de Medicina Veterinária e Zootecnia da Universidade de São Paulo para a obtenção do título de Mestre em Medicina Veterinária

Data: ____/____/____

Banca Examinadora

Profª. Drª. _____Instituição:_____

Assinatura:_____Julgamento:_____

Prof. Dr._____Instituição:_____

Assinatura:_____Julgamento:_____

Prof. Dr._____Instituição:_____

Assinatura:_____Julgamento:_____

DEDICATÓRIA

A Deus pela dádiva da vida e por estar sempre iluminando o meu caminho;

Aos meus pais pelo amor, educação e compreensão;

Ao meu esposo pelo amor, carinho e dedicação;

Aos meus irmãos, avós, tios, primos e sobrinhos pela alegria, apoio e generosidade.

AGRADECIMENTOS

À professora Andrea Micke Moreno pela orientação, confiança, amizade e apoio na realização deste trabalho;

Ao professor Antônio José Piantino Ferreira por ter me acolhido e pela grande ajuda durante toda esta trajetória;

Às amigas Luciane Zucon, Karina Castilla, Thaís Ferreira, Renata Paixão, Daniela Doto, Laura Villarreal, Renata Rodrigues, Tania Alen Coutinho, Débora Gobbi, Daniele Raimundo, Márcia Russo e Daniela Ribeiro pela amizade, carinho, compreensão e incentivo;

Aos amigos Franco Calderaro, Paulo Brandão, Jorge Chacón, Antônio Carlos, Rafael Bueno, Roberto Bordin e Sérgio Novita pela amizade, carinho e apoio;

À Dona Odete pela ajuda e pelo carinho;

À empresa Santa Fé Agroindustrial Ltda por ter cedido as amostras para este trabalho;

Ao laboratório de Sanidade Suína por financiar este estudo através de recursos obtidos no serviço de extensão;

À CAPES pela bolsa que possibilitou o desenvolvimento deste trabalho.

RESUMO

RESUMO

GOMES, C. R. **Detecção de *Lawsonia intracellularis* em aves comerciais através da reação em cadeia pela polimerase (PCR).** [Detection of Lawsonia intracellularis in chicken by polymerase chain reaction (PCR)]. 2006. 73 f. Dissertação (Mestrado em Medicina Veterinária) – Faculdade de Medicina Veterinária e Zootecnia, Universidade de São Paulo, São Paulo, 2006.

A *Lawsonia intracellularis* é uma bactéria intracelular obrigatória que causa Enterite Proliferativa em vários animais, como suínos, cervos, ratos, hamsters, cobaios, coelhos, ovinos, eqüinos, raposas, cães, furões, primatas não humanos, emas e avestruzes. Atualmente não há relatos da ocorrência do agente ou dos sinais clínicos de sua infecção em aves comerciais (*Gallus gallus domesticus*). O presente estudo reporta a detecção através da reação em cadeia pela polimerase (PCR) de *Lawsonia intracellularis* em matrizes pesadas de diferentes idades provenientes de quatro linhagens de aves comerciais. Dentre os 100 suabes de fezes colhidos a partir de fragmentos intestinais, 34% foram positivos para a detecção do agente pela PCR. O agente foi encontrado com maior freqüência em aves de 80 semanas de idade apresentando ou não quadro diarréico. Os fragmentos intestinais das aves cujas fezes foram positivas para detecção de *Lawsonia intracellularis* foram submetidos ao exame histopatológico e na maioria das lesões analisadas foi observada enterite necrótica crônica proliferativa. Apesar das lesões serem sugestivas de infecção por *Lawsonia intracellularis* pela coloração de Warthin-Starry, a presença do patógeno no interior dos enterócitos ou células glandulares não foi observada. Esses resultados poderiam levar a novas pesquisas sobre a importância da *Lawsonia intacellularis* na avicultura do Brasil e do mundo.

Palavra chave: *Lawsonia intracellularis*. Aves. Reação em cadeia pela polimerase. Histopatológico.

ABSTRACT

ABSTRACT

GOMES, C. R. **Detection of *Lawsonia intracellularis* in chicken by polymerase chain reaction (PCR).** [Detecção de *Lawsonia intracellularis* em aves comerciais através da reação em cadeia pela polimerase (PCR)]. 2006. 73 f. Dissertação (Mestrado em Medicina Veterinária) – Faculdade de Medicina Veterinária e Zootecnia, Universidade de São Paulo, São Paulo, 2006.

Lawsonia intracellularis is an obligate intracellular bacterium responsible for proliferative enteritis in many animals, such as swine, deers, rats, hamsters, guinea pigs, rabbits, ovine, horses, foxes, dogs, ferrets, no human primats, emus and ostrichs. Currently there is no reports about the occurrence of this agent or clinical signs of its infection in chickens (*Gallus gallus domesticus*). The present study reports the detection of *Lawsonia intracellularis* at different ages of broiler breeder in four avian commercials lineages by Polymerase Chain Reaction (PCR). Of 100 faecal swabs collected from intestinal fragments, 34% were positive for *Lawsonia intracellularis* detection by PCR. The agent was more frequently found in chickens of 80 weeks of age presenting or not diarrhea. The intestinal fragments which faeces were positive for *Lawsonia intracellular*is PCR detection were submitted to histopathological exam and in the most analysed lesions were observed proliferative necrotic cronic enteritis. Although the lesions were suggestive of *L. intracellularis* infection by Warthin-Starry staining, the presence of the pathogen inside of enterocytes or gland cells was not observed. This results could lead to new researches about the mean of *Lawsonia intacellularis* in broiler industry of Brazil and the world.

Key word: *Lawsonia intracellularis*. Chicken. Polymerase chain reaction.

Histophatological.

SUMÁRIO

SUMÁRIO

1 **INTRODUÇÃO**..... 19

2 **REVISÃO DE LITERATURA**..... 22

2.1 ENTERITES AVIÁRIAS..... 22

2.1.1 Infecção por *Clostridium perfringens*..... 23

2.1.2 Infecção por *Escherichia coli*..... 24

2.1.3 Infecção por *Salmonella spp*..... 25

2.1.4 Infecção por *Pasteurella multocida*..... 27

2.1.5 Infecção por *Brachyspyra spp*..... 28

2.1.6 Infecção por *Eimeria spp*..... 29

2.1.7 Infecção por *Rotavírus*..... 29

2.1.8 Infecção por *Reovírus*..... 30

2.1.9 Identificação das causas de enterites..... 31

2.2 INFECÇÃO POR *LAWSONIA INTRACELLULARIS*..... 31

2.2.1 Enterite Proliferativa (EP)..... 33

2.2.2 Epidemiologia da infecção por *Lawsonia intracellularis*..... 35

2.2.3 Sintomas da infecção por *Lawsonia intracellularis*..... 36

2.2.4 Lesões da infecção por *Lawsonia intracellularis*..... 37

2.2.5 Diagnóstico da infecção por *Lawsonia intracellularis*..... 38

2.2.6 Sensibilidade a antimicrobianos..... 40

3 **OBJETIVOS**..... 42

4 **MATERIAL E MÉTODO**..... 44

4.1 MATERIAL..... 44

4.2 MÉTODO..... 44

4.2.1 Colheita das amostras..... 44

4.2.2 Extração do DNA bacteriano..... 45

4.2.3 Reação em cadeia pela polimerase (PCR)..... 46

4.2.4 Detecção do produto amplificado..... 47

4.3 EXAME HISTOPATOLÓGICO..... 48

5 **RESULTADOS**..... 50

5.1 RESULTADO DA PCR NAS AMOSTRAS DE ESFREGAÇO DE MUCOSA INTESTINAL..... 50

5.2 RESULTADO DO EXAME MACROSCÓPICO..... 52

5.3 RESULTADO DO EXAME HISTOPATOLÓGICO..... 53

6 **DISCUSSÃO**..... 58

7 **CONCLUSÃO**..... 62

REFERÊNCIAS..... 64

INTRODUÇÃO

1 INTRODUÇÃO

Nos últimos anos, as vendas externas de produtos avícolas brasileiros apresentaram significativa evolução. Em termos de receitas cambiais, o Brasil passou a ser o maior exportador mundial de frangos. O número de países importadores elevou-se para 142 e foram exportados 9,3 milhões de toneladas de carne frango, 350 mil toneladas de carne de peru e 24,6 bilhões de unidades de ovos, além de carnes e outros produtos de outras espécies avícolas (D'AVILA, 2006). Com esses resultados o setor avícola manteve-se como maior exportador de alimentos do Brasil, representando uma grande fonte de divisas para o país, com importante colaboração no estabelecimento de um saldo positivo na balança comercial. Também foram registrados avanços importantes do setor avícola no desenvolvimento de programas sanitários e de monitoria para garantir a qualidade e sanidade do produto brasileiro (D'AVILA, 2006). De maneira geral, as estratégias permanentes de controle das doenças entéricas e respiratórias têm sido bem sucedidas em suas exigências estabelecidas.

No que diz respeito às doenças entéricas, vários agentes têm sido descritos acometendo as aves comerciais; no entanto, uma boa parte dos casos permanece sem etiologia definida. Neste contexto, não há relatos no Brasil e no mundo, da ocorrência de *Lawsonia intracellularis* em aves comerciais (*Gallus gallus domesticus*). Trata-se de uma bactéria intracelular obrigatória que causa enterite necrótica ou proliferativa em diversas espécies de mamíferos e aves (GEBHART et al., 1993; MOORE; SHRYOCK, 1996).

Este agente é sensível a diversos antimicrobianos utilizados em avicultura para controle das infecções bacterianas, tais como a clostridiose e a micoplasmose; desta forma a importância e os sinais clínicos da infecção por *Lawsonia. intracellularis* podem estar sendo mascarados nas grandes criações avícolas, ocultando graves prejuízos devido a ocorrência da infecção de uma forma crônica ou subclínica.

O presente estudo teve por objetivo avaliar a ocorrência de *Lawsonia intracellularis* em aves comerciais (*Gallus gallus domesticus*) provenientes de criações do Estado de São Paulo.

REVISÃO DE LITERATURA

2 REVISÃO DE LITERATURA

2.1 ENTERITES AVIÁRIAS

As aves precisam estar em perfeita saúde e possuir um trato intestinal funcional para manter uma excelente eficiência alimentar, o qual é requerido por um moderno padrão de produção. Estima-se que o custo da alimentação por ave compreende 66% do custo total da produção (PORTER, 1998).

A enterite resulta da infecção com um particular microrganismo no trato intestinal em conseqüência da soma deste microrganismo com a susceptibilidade do hospedeiro; isto envolve um grande número de fatores promotores ou inibidores, os quais podem determinar que uma infecção se instale e permaneça subclínica ou cause a doença. A presença de um segundo patógeno durante o curso de uma infecção é uma das maneiras de influenciar estes fatores (TZIPORI et al., 1983).

Um pequeno dano no trato intestinal pode resultar na redução do índice de eficiência alimentar e diminuição da taxa do ganho de peso, aumentando diretamente o custo da produção. Além disso, os danos mais severos por agentes entéricos podem causar alta mortalidade em uma granja avícola (PORTER, 1998).

A maioria das doenças entéricas nas aves pode apresentar-se como uma doença crônica ou aguda. Na forma crônica observa-se que os danos na mucosa intestinal levam a diminuição da digestão e absorção, redução no ganho de peso, aumento da conversão alimentar e conseqüente diminuição da produção. A forma

aguda da doença leva ao aumento da mortalidade nas granjas, podendo chegar a 1% ao dia, por vários dias consecutivos ou semanas (IMMERSEEL et al., 2004).

Dentre os sinais clínicos e sintomas das doenças entéricas podem citar-se depressão, desidratação, sonolência, penas arrepiadas, diarréia, diarréia hemorrágica e diminuição do consumo de alimento (HELMBOLDT; BRYANT, 1971).

Vários agentes têm sido envolvidos nas enterites em aves comerciais; dentre eles podemos citar *Clostridium perfringens*, *Salmonella* spp., *E. coli, Pasteurella multocida, Brachyspyra spp*, *Eimeria* spp, Rotavirus e Reovirus (AL-SHEIKHLY; AL-SAIEG, 1980; PORTER, 1998; TZIPORI et al., 1983).

2.1.1 Infecção por *Clostridium perfringens*

O gênero *Clostridium* é formado por bacilos Gram-positivos, anaeróbicos, produtores de esporos e toxinas. A enterite necrótica nas aves é freqüentemente relacionada ao *Clostridium perfringens* toxigênico tipo A ou C (PORTER, 1998).

A enterite necrótica é mais comum em frangos, mas ocasionalmente a doença pode ocorrer em aves de postura comerciais (CHAKRABORTY et al., 1984). Os sinais clínicos e sintomas observados na enterite necrótica são depressão, penas arrepiadas, diarréia, anorexia, decúbito esternal e um súbito aumento da mortalidade na granja (LONG, 1973). As lesões geralmente são restritas ao intestino delgado, principalmente no jejuno e no íleo e em menor freqüência no duodeno e no ceco. O intestino fica distendido pela formação de gás e por fluído marrom escuro. Uma camada descontínua e difusa de coloração marrom acinzentada, friável e com

abundante material fibrinonecrótico, chamada de pseudomembrana fibrinonecrótica, é aderida à mucosa; raramente podem ser observadas lesões focais (HELMBOLDT; BRYANT, 1971).

O exame histopatológico dos intestinos afetados revela a presença de material fibrinonecrótico na luz intestinal decorrente da necrose de vilosidades e também a presença de um infiltrado inflamatório polimorfonuclear. Grande quantidade de bacilos Gram-positivos estão espalhados por todas as áreas de necrose, sendo que uma pronunciada linha de demarcação ocorre entre o tecido necrótico e o tecido sadio (PORTER, 1998). A microscopia eletrônica das lesões indica que o *Clostridium perfringens* está intimamente associado com o processo de inflamação, mas o microrganismo não invade o tecido saudável. Estes achados indicam que a liberação da enterotoxina consiste numa ação primária na patogenia da lesão (KALDHUSDAL et al., 1995).

2.1.2 Infecção por *Escherichia coli*

A colibacilose aviária é uma doença infecciosa que afeta uma variedade de aves, sendo que o agente atua como patógeno primário ou secundário no quadro. A *E. coli* é um bacilo Gram-negativo, não esporulado, anaeróbio facultativo e móvel. Está presente na natureza e é um habitante normal do trato intestinal das aves (GROSS, 1994). Sorotipos patogênicos de *E. coli* podem ser freqüentemente isolados do trato intestinal das aves sadias, o qual sustenta o fato de que o agente é freqüentemente um patógeno oportunista. Fezes e poeira dos galpões são

importante fonte de *E. coli* patogênica. A ingestão ou inalação de *E. coli* são potenciais caminhos da infecção (GROSS, 1994). Uma grande variedade de sorogrupos de *E. coli* patogênica tem sido identificada pelo antígeno somático O, mas os principais sorogrupos relacionados com a colibacilose aviária são: O1, O2 e O78 (HELLE; DRABKIN, 1977). As principais síndromes relacionadas a colibacilose em aves são onfalite, doença respiratória crônica (aerossaculite, perihepatite e pericardite), septicemia aguda (salpingite, peritonite, sinovite, osteomielite, celulite) e coligranuloma entérico. O coligranuloma entérico é uma rara condição que pode ser observada em perus e em aves adultas que são achadas mortas e em pobre condição física. É caracterizado por nódulos amarelos ou brancos no fígado, ceco, duodeno e mesentério. Os nódulos são granulomas dos quais a *E. coli* muitas vezes pode ser isolada. Os coligranulomas podem ser diferenciados de micobacteriose por microscopia e cultura bacteriana (PORTER, 1998).

2.1.3 Infecção por *Salmonella* spp

O gênero *Salmonella* contém mais de 2.000 sorotipos, os quais tem sido classificados pelos antígenos somáticos (O), flagelar (H), e capsular (K). A *Salmonella* é um bacilo Gram-negativo, não esporulado, que possui flagelo na sua grande maioria, aeróbio ou anaeróbio facultativo e fermenta a glicose e outros açúcares (QUINN et al., 1994a). O trato intestinal é um dos mais comuns sítios de colonização da *Salmonella* e o modo de transmissão freqüentemente se dá pela via oro-fecal e transovariana. As infecções por *Salmonella* podem ser também

sistêmicas e em alguns casos acompanhadas por lesões entéricas. As lesões entéricas em aves induzidas por *Salmonella* estão freqüentemente associadas com três doenças: pulurose, tifo aviário e infecções paratifóides. Nestas doenças as lesões entéricas ocorrem freqüentemente no ceco, que é o melhor lugar para o isolamento do agente (PORTER, 1998).

A pulurose é causada pela *Salmonella pullorum*, que geralmente acomete aves jovens com 2-3 semanas de vida. As aves podem apresentar sonolência, fraqueza, perda de apetite, retardo no crescimento, amontoamento, penas arrepiadas, asas caídas, material branco ao redor da cloaca em conseqüência da diarréia branca a branca-amarelada e morte (POMEROY; NAGARAJA, 1991).

O tifo aviário é causado pela *Salmonella gallinarum*, que geralmente acomete aves adultas. As aves ficam quietas, prostradas, param de alimentar-se, apresentam diarréia amarelo-esverdeada, queda de postura e em poucos dias pode ocorrer a morte. As lesões da pulurose e do tifo aviário consistem em peritonite, nódulos caseosos brancos ou cinzas, focos necróticos no pulmão, coração, baço, fígado e moela (ASHTON, 1990). Os cecos nas aves jovens podem ter áreas de extensiva necrose na mucosa e submucosa, com acúmulo de debris necróticos misturados com fibrina e heterófilos no lumen (SHIVAPRASAD, 1997). A maioria dos sorotipos de *Salmonella* são classificados no grupo das paratifóides, com exceção do sorotipo p*ullorum*, *gallinarum* e *arizona* (ASHTON, 1990).

As salmonelas paratifóides são móveis, infectam uma variedade de espécies e são zoonóticas. *S. typhimurium* e *S. enteritidis* são exemplos de salmonelas paratifóides (GAST; BEARD, 1990). A colonização do intestino por estes sorotipos geralmente resulta na invasão da parede do intestino e disseminação para os órgãos internos, causando alta mortalidade em aves jovens. As aves podem morrer sem

apresentar sintomas ou podem estar deprimidas com os olhos fechados, penas arrepiadas, penas ao redor da cloaca encharcadas de fezes, despigmentação do saco da gema e diarréia profusa. Aves adultas parecem ser mais resistentes e podem alojar a *Salmonella* nos tecidos sem apresentar sinais clínicos (BROWN et al., 1976). Estudos recentes mostraram que a infecção por *S. enteritidis* em aves da linhagem White Leghorn pode causar uma branda enterite e tiflite, e que a privação exacerbada de alimentos aumenta o grau da inflamação intestinal (PORTER; HOLT, 1993). As lesões podem incluir focos necróticos dispersos entre uma variedade de órgãos internos com exudato fibrinonecrótico e hemorrágico no ceco (PORTER, 1998).

2.1.4 Infecção por *Pasteurella multocida*

Pasteurella multocida é o agente causador da cólera aviária. É um bastonete pequeno, Gram-negativo, imóvel e não esporulado. A cólera aviária é uma infecção bacteriana sistêmica e severa, que afeta aves comerciais, perus e patos. A morte geralmente é causada pela bacteremia e endotoxemia, especialmente em casos agudos. Algumas aves podem morrer sem apresentar sinais clínicos, mas podem ficar deprimidas, apresentando cianose e diarréia (RHOADES et al., 1989).

Aves que sobrevivem podem desenvolver a forma crônica da doença apresentando infecções localizadas nas articulações, coxim plantar, cavidade peritoneal, oviduto, ossos, sendo que no ouvido médio pode causar torcicolo e opistótono além de outros tecidos. Acúmulo de muco e congestão pode ser

observado no intestino delgado. O exame histopatológico do intestino revela apenas uma congestão da mucosa e infiltrado de heterófilos na lâmina própria (RHOADES et al., 1989).

2.1.5 Infecção por *Brachyspyra* spp

Espiroquetas pertencentes ao gênero *Brachyspira* (Serpulina) são bactérias anaeróbias, espiraladas que colonizam o intestino grosso e podem causar enterites em várias espécies de animais. Estas espiroquetas podem ser isoladas após 3 a 5 dias de incubação em meio seletivo e condições anaeróbias de crescimento.

Espécies patogênicas e não patogênicas são encontradas no trato intestinal das aves (BUCKLES et al., 1997). As espécies patogênicas têm sido associadas com tiflite em aves de postura comercial e em frangos. Estes agentes têm sido isolados do intestino de aves com crescimento retardado, diarréia, manchas de fezes na casca dos ovos e cloaca e diminuição na produção de ovos (DWARS et al., 1992). As lesões são freqüentemente limitadas ao ceco, o qual contém fluído marrom claro e espumoso. Lesões suaves consistem de uma densa e uniforme camada de espiroquetas recobrindo a superfície apical dos enterócitos cecais em sua borda. Lesões mais severas consistem em um infiltrado de células polimorfonucleares e linfócitos na lâmina própria, variáveis graus de necrose de células epiteliais, hiperplasia glandular, distensão das criptas com descamação de células epiteliais e espiroquetas (TRAMPEL et al., 1994).

2.1.6 Infecção por *Eimeria* spp

A Infecção por *Eimeria* spp ou coccidiose aviária é uma doença parasitária causada por protozoários do gênero *Eimeria* que, ao se multiplicarem no trato intestinal das aves, causam a morte das células parasitadas levando a graves danos teciduais. A infecção resulta na interrupção da alimentação e redução no processo de digestão ou absorção de nutrientes, causa desidratação, perda de sangue, e aumento na ocorrência de infecções secundárias. As Eimerias atingem tanto as granjas de frangos de corte como as de reprodutoras (MCDOUGALD; REID, 1997).

Existem sete espécies de *Eimeria* descritas em aves comerciais, as quais são: *E. acervulina*, *E. brunetti*, *E. maxima*, *E. mitis*, *E. necatrix*, *E. praecox* e *E. tenella*. De acordo com a espécie, as lesões podem estar localizadas no intestino delgado, intestino grosso e ceco, e apresentam características variadas como espessamento de parede, presença de petéquias na superfície serosa do intestino, presença de estrias brancas transversais, formação de gases, produção de muco alaranjado, hemorragia na luz intestinal e necrose (MCDOUGALD; REID, 1997).

2.1.7 Infecção por Rotavirus

Rotavírus é um dos principais causadores de enterites em diversas espécies de mamíferos, incluindo humanos, sendo descrito como uma das causas de enterite em aves domésticas (DECAESSTECKER; MEULEMANS, 1989). Assim como em

humanos, a infecção por rotavírus em aves está freqüentemente associada com surtos de diarréia. O rotavírus é um RNA vírus classificado como um gênero da família *Reoviridae* (YASON; SCHART, 1986). O período de incubação do agente é descrito ocorrendo entre dois a cinco dias pós-infecção. Os sinais clínicos associados com a infecção por rotavírus em aves tem variado de infecções subclínicas a surtos de diarréias severas, levando à desidratação, perda de peso e mortalidade. Na necrópsia observa-se a presença de quantidades anormais de fluídos e gás no intestino delgado e no ceco. Necrose das vilosidades do duodeno e jejuno, além da presença de infiltrado inflamatório mononuclear que tem sido reportado em aves com rotavirose (MCNULTY et al., 1980).

2.1.8 Infecção por Reovirus

Reovirus tem sido isolado em aves afetadas com diversos quadros clínicos como artrite/tenossinovite viral, doença respiratória e síndrome da má absorção. (ROBERTSON, et al., 1984). Este vírus de RNA também tem sido recentemente associado com enterites em frangos e síndrome da mortalidade em perus (GOUVEA; SCHNITZER, 1982; HEGGEN-PEAY et al., 2002; MATHEWS, 1982;). A maioria das aves com enterite associada ao Reovirus apresenta diminuição na ingestão de alimentos, perda de peso, material fecal aderido nas penas em volta da cloaca e segmentos do intestino delgado e ceco preenchidos com fluído claro. As lesões intestinais são caracterizadas por suave atrofia das vilosidades e hipertrofia das criptas que se apresentam parcialmente preenchidas com células inflamatórias e

com necrose das células epiteliais. A lâmina própria apresenta aumento no número de macrófagos, linfócitos e heterófilos, sendo descritos em alguns casos pequenos corpúsculos de inclusão citoplasmáticos com material eosinofílico (GOODWIN et al., 1993).

2.1.9 IDENTIFICAÇÃO DAS CAUSAS DE ENTERITE

O diagnóstico das doenças entéricas em aves pode ser feito através do histórico da granja, exame físico, sinais clínicos e principalmente através de exames laboratoriais como anatomopatológico, bacteriológico e reação em cadeia pela polimerase ou PCR (PORTER, 1998).

As estratégias usadas no controle das doenças entéricas têm sido bem sucedidas nestes últimos anos (DEKICH, 1998). A medicina preventiva é a chave para o controle econômico das doenças nas indústrias avícolas, incluindo quarentena dos animais recém chegados, exposição controlada e medicação preventiva via alimentação (DEKICH, 1998).

2.2 INFECÇÃO POR *LAWSONIA INTRACELLULARIS*

A *Lawsonia intracellularis* é um bacilo curvo de 0,3 μm de diâmetro e 1,5 μm de comprimento, Gram-negativo, não flagelado, não esporulado, microaerófilo e

intracelular obrigatório (GEBHART et al., 1993; LAWSON; GEBHART, 2000; MOORE; SHRYOCK, 1996). Este agente está classificado na subdivisão Delta da classe Proteobacteria (MCORIST et al., 1995). Nas células intestinais, as células bacterianas estão localizadas dentro do citoplasma apical, abaixo do tecido terminal (LAWSON; GEBHART, 2000).

O agente tem sido descrito em várias espécies de animais, dentre elas, suínos (ROWLAND; LAWSON, 1992), cervos (DROLET et al., 1996), ratos (VANDEMBERG et al., 1985), hamsters (FRISK; WAGNER, 1977), cobaios (MUTO et al., 1983), coelhos (HOTCHKISS et al., 1996), ovinos (VANDENBERG; HOORENS, 1980), eqüinos (WILLIANS et al., 1996), raposas (ERIKSEN et al., 1990), cães (LEBLANC et al., 1993), furões (FOX; LAWSON, 1998), primatas não humanos (COOPER; GEBHART, 1998) e aves como emas (LEMARCHAND et al., 1997) e avestruzes (COOPER et al., 1997). Em todas estas espécies, foram observadas bactérias semelhantes a *Lawsonia intracellularis* no interior do citoplasma das células epiteliais da porção proliferada da mucosa intestinal.

No entanto, *Lawsonia intracellularis* ainda não foi descrita em aves comerciais. O único estudo visando a detecção do agente em aves comerciais identificado na literatura consultada foi conduzido por Mcorist et al. (2003). Neste estudo, os autores pesquisaram o agente em 228 amostras de fezes de aves comerciais através da PCR, não detectando nenhuma ave positiva para a bactéria. A inoculação de cepas de *L. intracellularis* de origem suína em aves comerciais não levou a reprodução da doença em estudo conduzido por Collins et al. (1999).

A lesão mais característica da infecção em diferentes espécies é o espessamento da mucosa intestinal causado pela hiperplasia das criptas e

proliferação de enterócitos infectados pela bactéria *Lawsonia intracellularis*. Este quadro é denominado como Enterite Proliferativa ou EP (GUEDES, 2003).

2.2.1 Enterite proliferativa (EP)

A Enterite Proliferativa foi descrita pela primeira vez em suínos por Biester em 1930, na cidade de Ames, Iowa. A partir da década de 50 sua ocorrência em áreas produtoras de suínos foi descrita em diversas partes do mundo como na Europa (EMSBO, 1951), Ásia (REDMAN CHU & HONG, 1973), Austrália (LOVE et al., 1979), América do Sul (MORES et al., 1985) e África (WILLIAMS; VAN DER WALT, 1994).

Uma vez que a doença foi descrita inicialmente em suínos e sua freqüência nesta espécie é bastante alta, a maior parte dos estudos realizados até o momento foram conduzidos nesta espécie animal, servindo de base para o melhor entendimento da doença nos dias atuais. A primeira descrição de casos de enterite proliferativa, realizada por Biester em 1930, relata o quadro como sendo de origem neoplásica; no entanto os estudos subseqüentes revelaram tratar-se de uma doença transmissível (BIESTER; SCHWARTE, 1931; DODD, 1968; EMSBO, 1951; FIELD et al., 1953).

Em 1974, Rolwland e Lawson demonstraram através da imunofluorescência e microscopia eletrônica a presença de corpúsculos curvos e irregulares com características ultra-estruturais de bactérias, localizados nos ápices das células

epiteliais, o que foi confirmado posteriormente por diferentes autores (JÖNSSON; MARTINSSON, 1976; LAWSON; ROWLAND, 1974; LOVE; LOVE, 1979).

Durante muitos anos acreditou-se no envolvimento de espécies de *Campylobacter*, entre eles *Campylobacter hyointestinalis*, *C. jejuni, C. coli* e *C. sputorum* subespécie *mucosalis* na etiologia da enterite proliferativa (GEBHART et al., 1983; LOMAX et al., 1982a; LOMAX; GLOCK, 1982). Em 1985, Lawson et al., demonstraram a presença de um antígeno denominado Ω (ômega), presente na bactéria intracelular e ausente nas espécies de *Campylobacter* isoladas. McOrist et al (1987) produziram anticorpos monoclonais contra o agente, os quais não reagiram com os isolados de *Campylobacter*, assim como o padrão eletroforético de fragmentos obtidos a partir da digestão de DNA do agente com endonucleases de restrição não foi compatível com os obtidos a partir do DNA do *Campylobacter* spp (Lawson, 1991). Estas evidências sugeriram que o microrganismo envolvido na enterite proliferativa suína não pertencia a espécie *Campylobacter* e por um longo período o agente foi considerado como um microrganismo intracelular semelhante ao *Campylobacter* ou *Campylobacter-like* (FOX et al., 1994; HOTCHKISS et al., 1996; WINKELMAN; DEE, 1996).

A utilização de técnicas imunológicas e a biologia molecular possibilitaram a caracterização do agente, sendo denominado de *Lawsonia intracellularis* e foi então classificado na subdivisão Delta da classe Proteobacteria (MCORIST et al., 1995). O isolamento do agente em cultivo celular permitiu finalmente a reprodução experimental da doença (GEBHART et al., 1994; JONES et al., 1992; LAWSON et al., 1993; MCORIST et al., 1987, 1993).

2.2.2 Epidemiologia da infecção por *Lawsonia intracellularis*

Estudos experimentais e análises de DNA têm sugerido que a mesma cepa do agente possa ser capaz de infectar as células intestinais de diferentes espécies de hospedeiros (MCORIST; GEBHART, 1994).

Os animais susceptíveis se infectam através da ingestão do agente presente nas fezes ou em outros materiais contaminados (CONNOR, 1991). O período de incubação é de duas a três semanas e o microrganismo é eliminado nas fezes até dez semanas após a infeção (MAPOTHER et al., 1987; MCORIST; LAWSON, 1989; SMITH; MCORIST, 1997).

Os fatores que determinam a susceptibilidade dos animais à enterite proliferativa não são bem conhecidos. O desenvolvimento da enterite proliferativa parece estar associado ao estado imune do hospedeiro. Suínos com menos de um mês de idade ou com mais de um ano parecem ser menos susceptíveis. Uma das justificativas para esta observação seria a imunidade adquirida pelos animais com mais de um ano devido ao contato anterior com o agente e a imunidade colostral responsável pela proteção dos leitões (HOLYOAKE; CUTLER, 1993; WARD; WINKELMAN, 1990b).

Não há evidências da transmissão vertical da doença, uma vez que o agente parece não invadir além das criptas intestinais, sendo improvável a infecção através do trato reprodutivo (COOPER; GEBHART, 1998).

Fatores predisponentes tais como o estresse causado pelo transporte, mudanças na alimentação ou em seus aditivos, superlotação, mudanças nos lotes, aumentam significativamente o risco de novos casos da doença (SCHULTZ, 1995).

Surtos da doença tem sido relacionados à condições climáticas extremas, particularmente nas estações em que a amplitude térmica é grande, assim como em climas úmidos e quentes (MCORIST, 1997).

A participação de vetores na transmissão da *Lawsonia intracellularis* ainda não está estabelecida, bem como a participação das diversas espécies susceptíveis como reservatórios da mesma (COOPER; GEBHART, 1998).

Cepas de *Lawsonia intracellularis* permanecem viáveis a 5° C por mais de duas semanas fora das células hospedeiras e apenas desinfetantes à base de amônia quaternária e iodo tem atividade bactericida sobre o agente (MCORIST, 1997).

2.2.3 Sintomas da infecção por *Lawsonia intracellularis*

Os sintomas da Enterite Proliferativa em suínos são amplamente descritos, porém em outras espécies animais estes dados não tem sido relatados. Os sinais clínicos da enterite proliferativa são divididos em uma forma aguda e outra crônica.

A forma aguda freqüentemente ocorre em animais em fase de terminação (50 a 102kg) ou em animais de reposição (reprodutores jovens). Alguns casos agudos da doença têm sido descritos em animais mais jovens e fêmeas multíparas. Os animais apresentam-se fracos, letárgicos, anêmicos, anoréxicos e com diarréia sanguinolenta. A morte geralmente ocorre em 48 horas; no entanto, alguns animais se recuperam quando tratados a tempo. Em fêmeas gestantes pode ocorrer aborto. A mortalidade pode ser superior a 6%. A morbidade geralmente é baixa, após um

surto inicial a doença permanece endêmica, afetando um ou dois animais esporadicamente (WARD; WINKELMAN, 1990b; WINKELMAN, 1996).

A forma crônica geralmente se manifesta como uma enterite associada com diminuição no consumo de alimentos e ganho de peso. Animais entre seis a vinte semanas de idade são os principais afetados. Os sinais clínicos inicialmente consistem de diarréia aquosa com coloração marrom, que persiste por alguns dias ou até quatro semanas. Geralmente a mortalidade nestes casos é baixa (1-5%). A maioria dos animais recupera-se entre seis a oito semanas após o aparecimento dos sinais clínicos, principalmente se for utilizada uma terapia adequada. No entanto cerca de 15% dos animais não atingem o peso de abate acarretando perdas econômicas significativas (WARD; WINKELMAN, 1990b; WINKELMAN, 1996).

2.2.4 Lesões da infecção por *Lawsonia intracellularis*

Na espécie suína as lesões macroscópicas limitam-se apenas ao trato intestinal, são segmentares, envolvendo o íleo e ocasionalmente o jejuno, ceco e o cólon proximal. Podem apresentar três formas principais – adenomatosa, necrótica e hemorrágica (WARD; WINKELMAN, 1990a).

A lesão adenomatosa é caracterizada pelo espessamento da mucosa e camada muscular intestinal com ou sem alterações inflamatórias (WARD; WINKELMAN, 1990a).

A lesão necrótica, inicialmente pode se restringir a formação de uma delgada membrana fibrinonecrótica, podendo tornar-se espessa e firmemente aderida, sendo

que esta forma da doença é observada com mais freqüência nos casos crônicos da doença (WARD; WINKELMAN, 1990a).

A lesão hemorrágica caracteriza-se por hemorragia maciça. Grandes coágulos podem ser observados na luz do intestino delgado de animais infectados, sendo que este tipo de lesão é freqüente na forma aguda da doença (WARD; WINKELMAN, 1990a).

As lesões microscópicas são variáveis e caracterizadas pela presença de debris celulares, numerosas bactérias livres no lúmen intestinal, severa hiperplasia do epitélio glandular associada à presença de bacilos curvos presentes na porção apical do citoplasma das células epiteliais glandulares e da mucosa. Na lâmina própria há infiltrado inflamatório com predomínio de células mononucleares e formação de tecido de granulação. A camada muscular pode exibir acentuada hipertrofia das fibras musculares lisas (ROWLAND; LAWSON, 1992; WARD; WINKELMAN, 1990a).

2.2.5 Diagnóstico da infecção por *Lawsonia intracellularis*

O diagnóstico da Enterite Proliferativa pode ser realizado inicialmente através da necrópsia e microscopia (LAWSON; GEBHART, 2000). A Enterite Proliferativa pode ser diagnosticada pela demonstração da proliferação de enterócitos corados pela Hematoxilina e Eosina (HXE) e pela visualização do agente no interior do citoplasma das células intestinais ao exame histopatológico através da coloração de Warthin-Starry (WS) Entretanto essas técnicas apresentam limitações, como a baixa

sensibilidade e especificidade, além de tornar necessária a morte do animal e não podendo ser utilizado material autolisado ou necrosado (GUEDES et al., 2002).

A detecção do agente pode ser realizada através de métodos moleculares como a reação em cadeia pela polimerase (PCR) em fezes ou raspados de mucosa intestinal utilizando-se *primers* específicos para o agente. Este método apresenta maior sensibilidade e especificidade em relação ao exame histopatológico e coloração de Warthin-Starry, podendo detectar 10^3 bactérias por grama de fezes (JONES et al., 1993; LAWSON; GEBHART, 2000).

A imunofluorescência indireta e a imunoperoxidase podem ser aplicadas em esfregaços de fezes ou cortes histológicos de fragmentos intestinais, no entanto, exigem a utilização de anticorpos monoclonais contra o agente (GUEDES et al., 2002; MCORIST et al., 1987). Métodos sorológicos descritos para o diagnóstico sorológico da EP têm utilizado antígeno bacteriano inteiro incorporado a ensaios de imunofluorescência ou ELISA (MCORIST; GEBHART, 1994). Testes utilizando imunofluorescência indireta para detecção de anticorpos foram descritos por Lawson et al. (1988), Knittel et al., (1998), e por Guedes et al., (2002). A metodologia descrita pêlos dois últimos grupos quando aplicada a animais inoculados experimentalmente apresentou sensibilidade acima de 90% e concordância de 94,4% entre os resultados obtidos (GUEDES et al., 2002).

2.2.6 Sensibilidade a antimicrobianos

Levando-se em consideração o baixo número de amostras de *Lawsonia intracellularis* isoladas no mundo, a inexistência de isolados provenientes da América Latina e de laboratórios capacitados para o isolamento e manutenção deste agente no Brasil, não há estudos em nosso meio relatando a susceptibilidade deste agente a antimicrobianos usados em medicina veterinária (GUEDES et al., 2002).

Em 1995, em um estudo conduzido por McOrist et al., foram avaliadas as concentrações inibitórias mínimas e concentrações bactericidas mínimas de diversos antimicrobianos frente a isolados de *L. intracellularis*. Neste estudo foram avaliados bacitracina de zinco, avoparcina, virginiamicina, penicilina G procaína, ampicilina, clortetraciclina, tiamulina, eritromicina, tilosina, tilmicosina, lincomicina, apramicina, espectinomicina, neomicina, gentamicina, ceftiofur, enrofloxacina e difloxacina. Os antimicrobianos que apresentaram melhor desempenho neste estudo “in vitro” foram os macrolídeos (eritromicina, tilosina, tilmicosina), virginiamicina, clortetraciclina e tiamulina.

OBJETIVOS

3 OBJETIVOS

Considerando a importância da *Lawsonia intracellularis* em várias espécies animais e seu potencial como agente envolvido em enterites o presente estudo propôs:

- detecção de *Lawsonia intracellularis* em aves comerciais através da técnica da reação em cadeia pela polimerase;
- caracterização das lesões histológicas dos segmentos intestinais das aves positivas para o agente pela coloração de Hematoxilina e Eosina e pesquisa do agente pela técnica de Warthin-Starry.

MATERIAL E MÉTODO

4 MATERIAL E MÉTODO

4.1 MATERIAL

Foram utilizadas matrizes pesadas de quatro linhagens de aves comerciais (denominadas como A, B, C, D) mantidas em granjas localizadas na Região de Botucatu, no Estado de São Paulo. As idades das aves examinadas variaram de 20 a 42 semanas, 50 a 54 semanas e 80 semanas.

O material coletado para análise foram alças intestinais (porção inicial, média e final) de aves que apresentavam diarréia (55/100) e assintomáticas (45/100).

4.2 MÉTODO

4.2.1 Colheita das amostras

As aves foram necropsiadas na granja de origem procedendo-se ao exame macroscópico dos órgãos das cavidades torácica e abdominal, dando-se especial atenção às lesões presentes no sistema gastrointestinal.

Foram realizados esfregaços de mucosa intestinal por meio de um suabe de cada ave e as amostras foram armazenadas em microtubos de 1,5 ml e mantidas a -20ºC até o momento do processamento.

4.2.2 Extração do DNA bacteriano

A extração de DNA do esfregaço de mucosa intestinal foi realizada através do método descrito por Boom et al. (1990).

O DNA bacteriano foi purificado pela extração de DNA baseada nas propriedades de lise e inativação de nucleases do Tiocianato de Guanidina junto às propriedades das partículas de terra diatomácea em ligar-se ao DNA ou RNA.

Ao microtubo contento o suabe com o esfregaço de mucosa foi adicionado 1 ml do tampão de lise (Isotiocianto de Guanidina - 120 gr., Triton 100X - 1ml, Tris-HCl 0,1 M [pH 6,4] - 112,2 ml, EDTA 0,5M – 8,8 ml). O microtubo foi agitado por 1 minuto e o suabe foi retirado. Foi adicionado 40 µl da suspensão carreadora (Terra Diatomácea - 1 gr., HCl – 50 µl e 5 ml de água ultrapura). O microtubo foi agitado por mais 1 minuto e deixado sobre a bancada por 20 minutos. Passado este período, o microtubo foi centrifugado por 90 segundos a 12.800 rpm. O sobrenadante obtido foi descartado, e ao pélete formado adicionou-se 0,5 ml do tampão de lavagem (Isotiocianato de Guanidina – 120 gr., Tris-HCl 0,1 M [pH 6,4] – 100 ml). O microtubo foi então agitado por 15 segundos e centrifugado por 90 segundos a 12.800 rpm, o sobrenadante obtido foi descartado e o pélete novamente submetido a este último procedimento. O pélete obtido após esta etapa foi submetido a duas lavagens com

0,5 ml de etanol (70%). Novamente o sobrenadante foi descartado após centrifugação de 90 segundos a 12.800 rpm e, feita uma última lavagem com 0,5 ml de acetona, sendo esta também descartada após centrifugação de 90 segundos a 12.800 rpm. Os microtubos contendo o pélete tratado com acetona foram mantidos em estufa à 37ºC por 30 minutos para secagem. Após a completa secagem do pélete foi adicionado 150 µl de tampão de eluição (10mM Tris-HCl, 1mM EDTA [pH 8,0]) ao microtubo, este foi agitado por 1 minuto e mantido à 55ºC por 10 minutos. Passado este tempo o microtubo foi centrifugado por 5 minutos a 12.800 rpm, o sobrenadante então, contendo o DNA, foi armazenado em tubos limpos e identificados. As amostras de DNA foram mantidas a -20ºC até sua utilização na PCR.

4.2.3 Reação em cadeia pela polimerase (PCR)

Para detecção do DNA do agente no intestino das aves foi utilizado o "nested"-PCR conforme descrito por Jones et al. (1993). Os oligonucleotídeos *primers* específicos para *Lawsonia intracellularis* foram sintetizados pela Invitrogen (São Paulo).

A PCR foi realizada em duas etapas utilizando-se na primeira amplificação 5 µl do DNA da amostra, 1,5 mM de $MgCl_2$, 10 *p*moles dos *primers* A e B, 1,0 U de *Taq* DNA polimerase, 1 X tampão de PCR, 0,2 mM de dNTP Mix e água, até o volume final de 25 µl. Para segunda reação (*nested*) foram utilizados 2 µl do produto da primeira reação e 10 *p*moles dos *primers* C e D, mantendo a proporção dos

outros reagentes previamente descritos. Para a amplificação do DNA de *Lawsonia intracellularis* nas duas reações o termociclador foi programado para 1 ciclo a 93°C por 5 minutos, 35 ciclos de 93°C por 1 minuto, 55°C por 1:30 minutos, 72°C por 1:30 minutos e um ciclo final de 72°C por 5 minutos. Os diferentes *primers* foram utilizados segundo descrito pelos referidos autores (Quadro 1).

A cada amplificação realizada foi adicionado um controle positivo (contendo o DNA do agente) e um controle negativo sem o DNA do agente.

Primers	**Sequência (5'-3')**	**Amplicon (bp)**	**Referência**
A	TATGGCTGTCAAACACTCCG	319	Jones et al., 1993
B	TGAAGGTATTGGTATTCTCC		
C	TTACAGGTGAAGTTATTGGG	182	Jones et al., 1993
D	CTTTCTCATGTCCCATAAGC		

Quadro 1 –*Primers* utilizados para detecção de *Lawsonia intracelularis*

4.2.4 Detecção do produto amplificado

Os produtos de PCR foram separados por eletroforese em gel de Agarose 1,5%, a 100 Volts por aproximadamente 1 hora. Os géis foram corados com Brometo

de Etídio (10 µg/ml) e fotografados sob a luz ultravioleta. O marcador de pares de base utilizado foi o 100 bp DNA Ladder (LGC Biotecnologia).

4.3 EXAME HISTOPATOLÓGICO

Fragmentos representativos do íleo e cólon dos animais positivos para detecção do agente foram colhidos e fixados em formol a 10%, por 48 horas. Em seguida, os espécimes foram desidratados em soluções alcoólicas de concentrações crescentes, diafinizados em xilol e incluídos em parafina. Para o preparo das lâminas foram obtidos cortes de 5µm, os quais foram corados pela Hematoxilina e Eosina (HXE) e submetidos a impregnação pela prata através da técnica de Warthin-Starry (WS).

RESULTADOS

5 RESULTADOS

5.1 RESULTADO DA PCR NAS AMOSTRAS DE ESFREGAÇO DE MUCOSA INTESTINAL

Dentre os 100 fragmentos intestinais de matrizes pesadas avaliadas, 34% (34/100) foram positivos para detecção de *Lawsonia intracellularis* através da PCR (Figura 1). Os resultados obtidos nas 100 aves de acordo com as idades, linhagens e presença ou ausência de diarréia estão descritas nos gráficos 1 a 3.

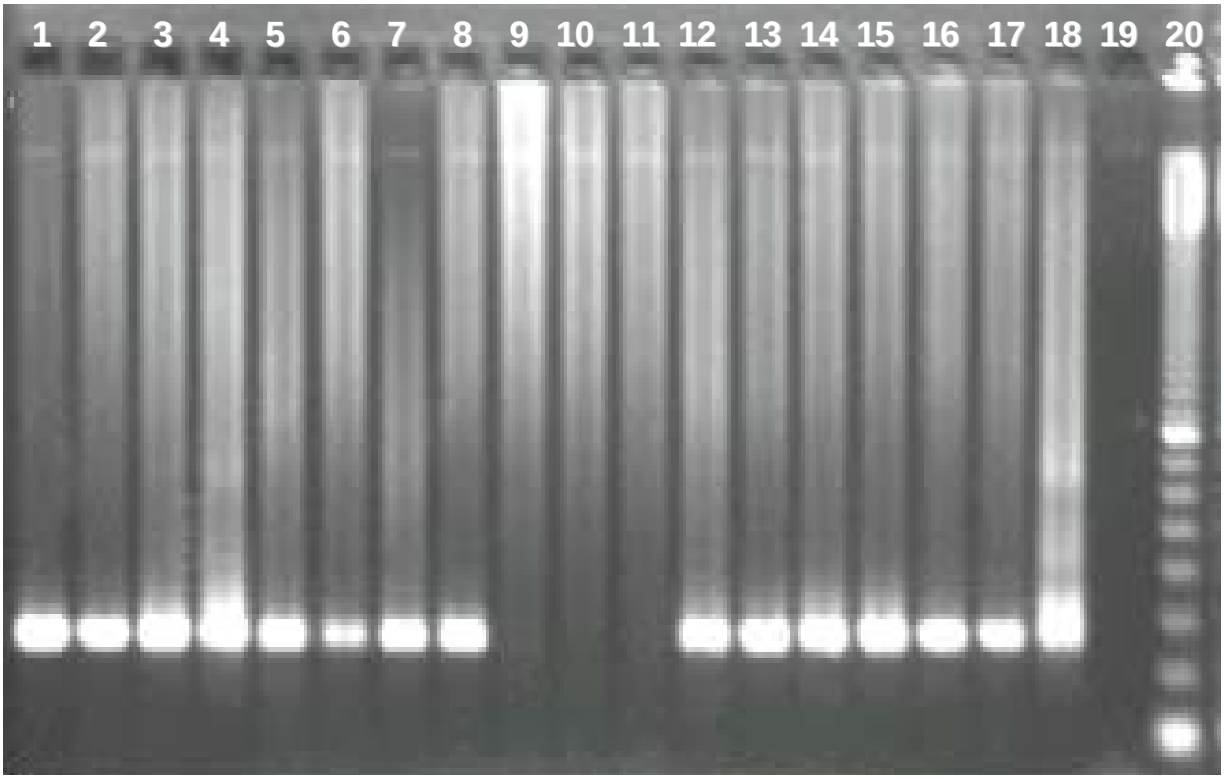

Figura 1 – Eletroforese em gel de agarose. Colunas de 1 a 8 e 12 a 17 – amostras positivas para *Lawsonia intracellularis*; colunas 9 a 11 amostras negativas; coluna 18 – controle positivo; coluna 19 – controle negativo 20 – marcador de peso molecular 100 bp.

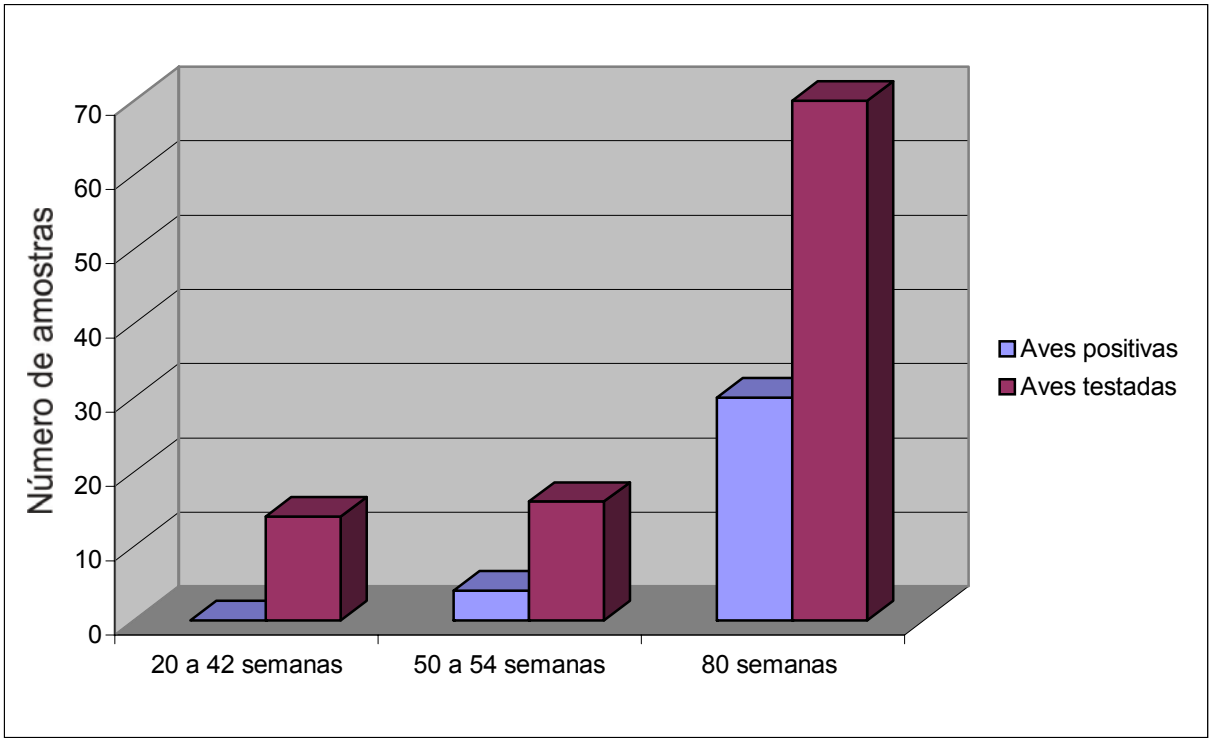

Gráfico 1 – Detecção da L*awsonia intracellularis* através da PCR em 100 amostras de intestinos de aves de acordo com as idades.

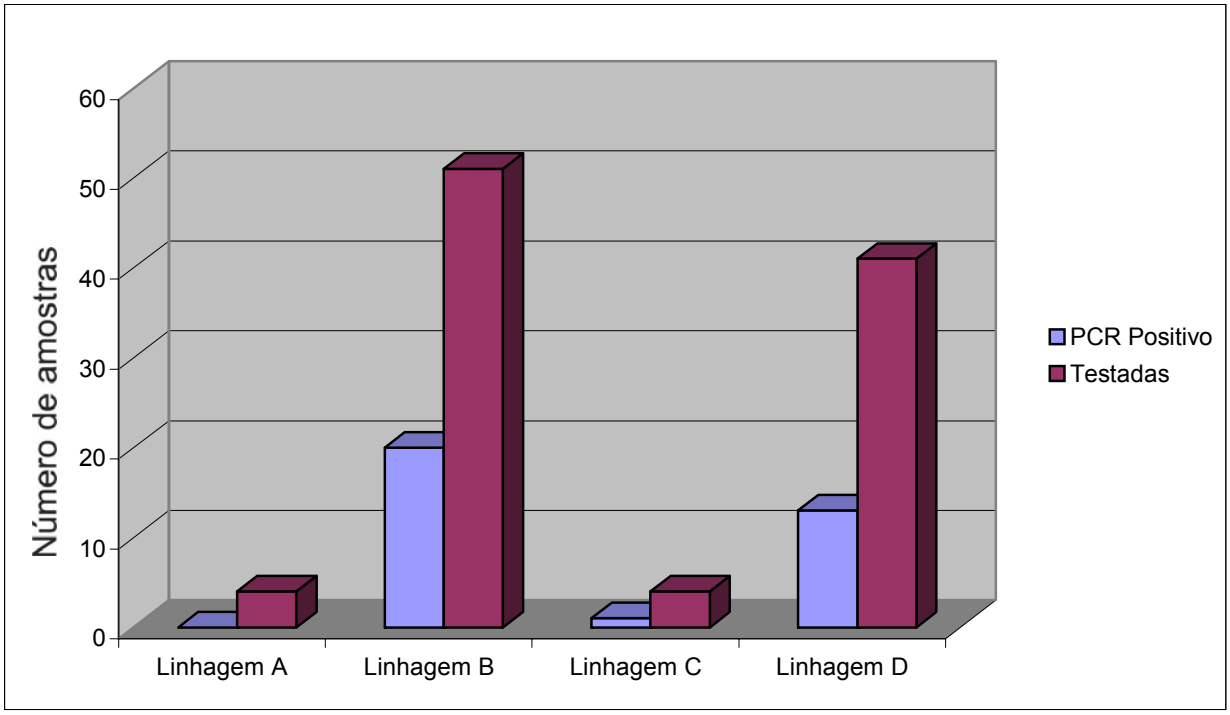

Gráfico 2 – Detecção da *Lawsonia intracellularis* através da PCR em 100 amostras de intestinos de aves de acordo com as linhagens

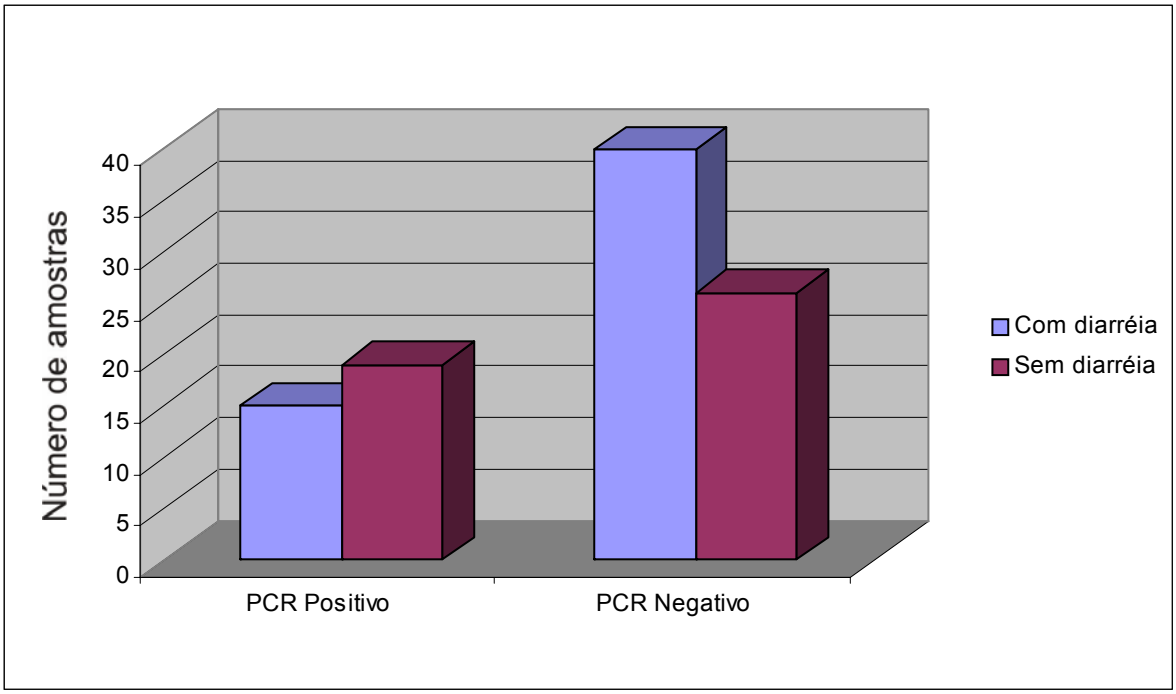

Gráfico 3 – Detecção de *Lawsonia intracellularis* através da PCR em 100 amostras de intestinos de aves de acordo com presença ou ausência de fezes diarréica na cloaca.

5.2 RESULTADO DO EXAME MACROSCÓPICO

No exame macroscópico foi observado que nos casos positivos para *Lawsonia intracellularis*, a porção final do intestino delgado apresentava-se espessada resultando em diminuição do diâmetro luminal. Em alguns casos foi notada a presença de material acinzentado e friável na luz.

5.3 RESULTADO DO EXAME HISTOPATOLÓGICO

Os fragmentos intestinais das aves cujas fezes foram positivas para detecção de *Lawsonia intracellularis* apresentaram quanto a histopatologia:

1) hipertrofia das camadas da musculatura lisa, hiperplasia e hipertrofia das criptas, notando-se figuras mitóticas no epitélio das mesmas.
2) presença de infiltrado inflamatório predominantemente mononuclear na lâmina própria das vilosidades e entre as criptas.
3) necrose do epitélio viloso com manutenção da lâmina própria de algumas vilosidades (desnudamento). Nota-se também uma grande quantidade de debris celulares no lúmen intestinal.

De maneira geral o aspecto histopatológico foi característico de enteritie necrótica crônica proliferativa sendo que algumas das lesões descritas acima podem ser exemplificadas nas figuras 1 a 6.

Na coloração de Warthin-Starry não foi observada a presença do agente no interior dos enterócitos.

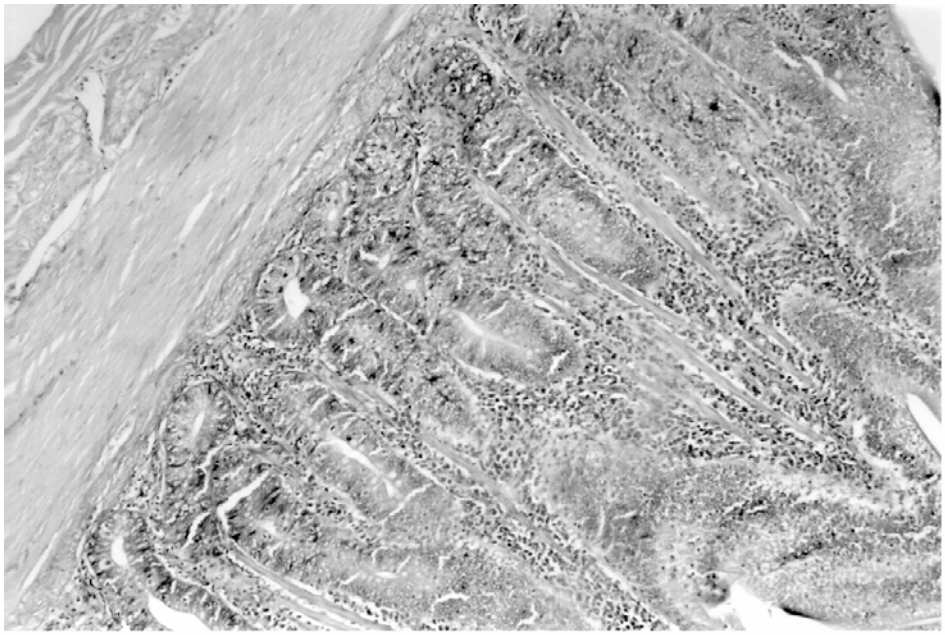

Figura 1 – Hipertrofia e hiperplasia das criptas. Presença de infiltrado inflamatório entre as mesmas. Coloração HXE, aumento 10X

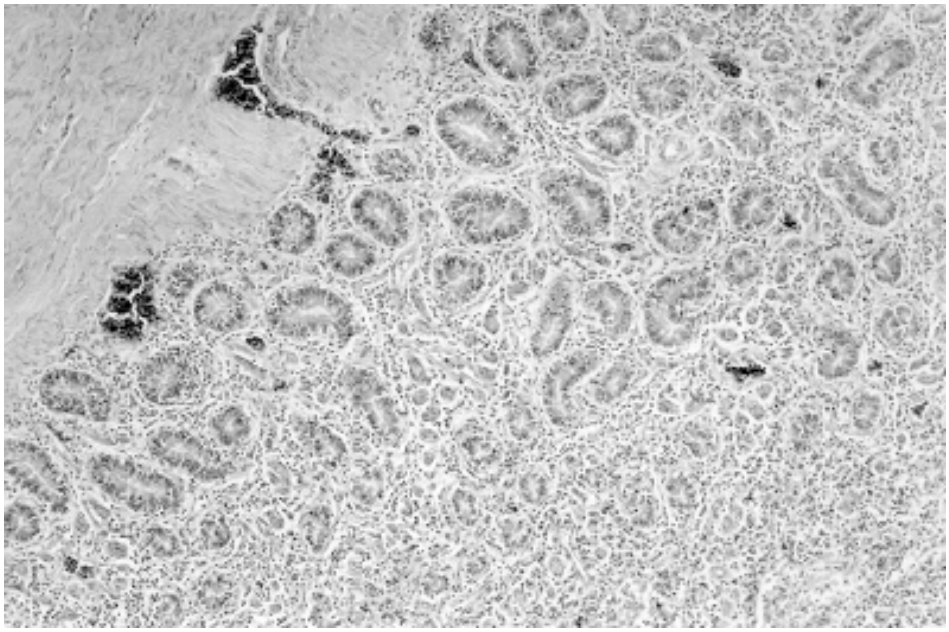

Figura 2 – Hiperplasia de criptas com aumento do número de estruturas tubulares. Coloração HXE, aumento 10X

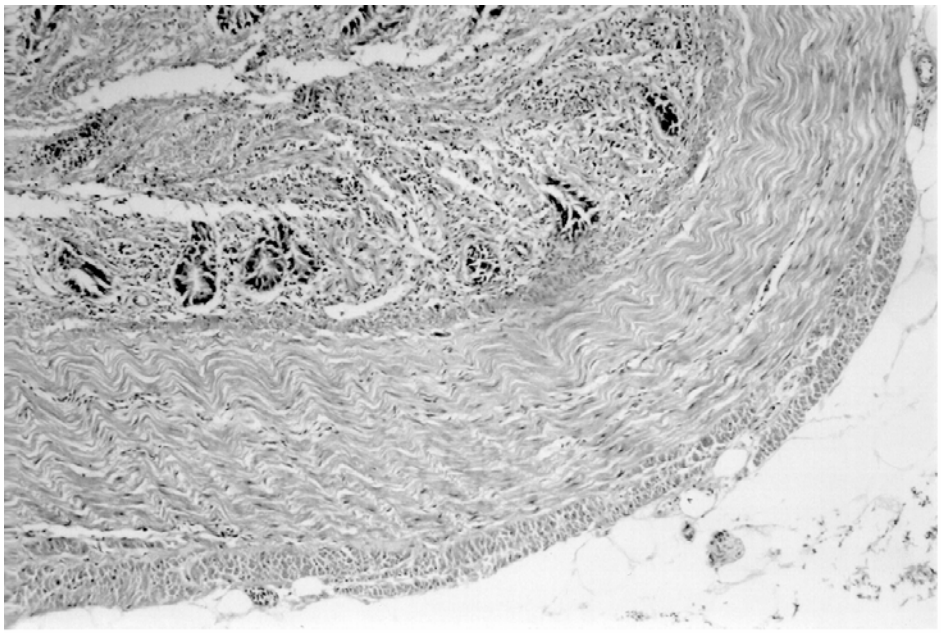

Figura 3 – Hipertrofia da musculatura lisa, notando-se intensa necrose da mucosa com presença de algumas criptas . perda de vilosidades e grande quantidade de debris celulares no lúmen. Coloração HXE, aumento 10X

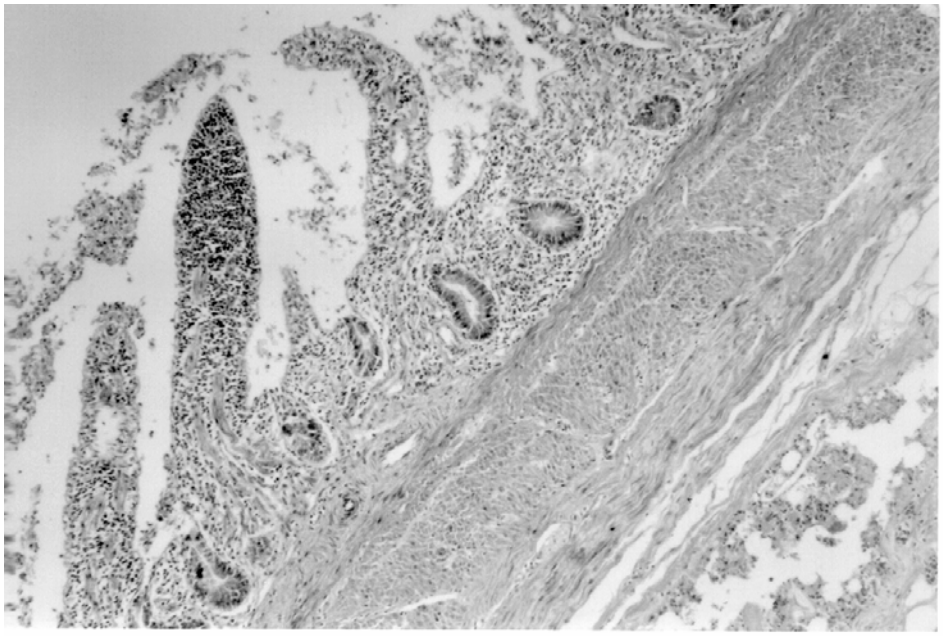

Figura 4 – Hipertrofia moderada da musculatura com desnudamento acentuado dos enterócitos das vilosidades e manutenção da lâmina própria adjacente apresentando intenso infiltrado inflamatório. Coloração HXE, aumento10X

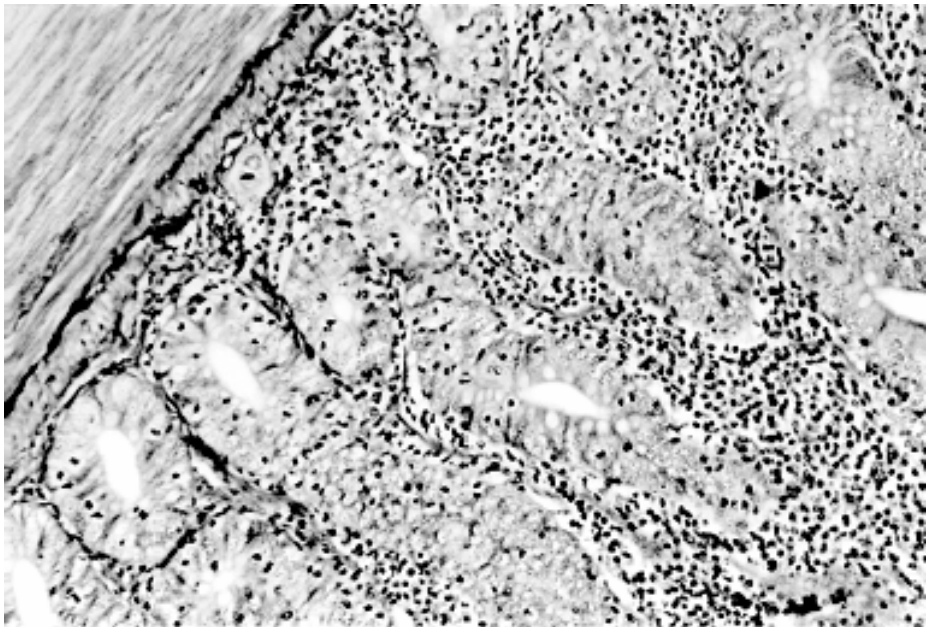

Figura 5 – Intenso infiltrado inflamatório entre as criptas, notando-se exocitose de células inflamatórias entre os enterócitos. Coloração HXE, aumento 20X

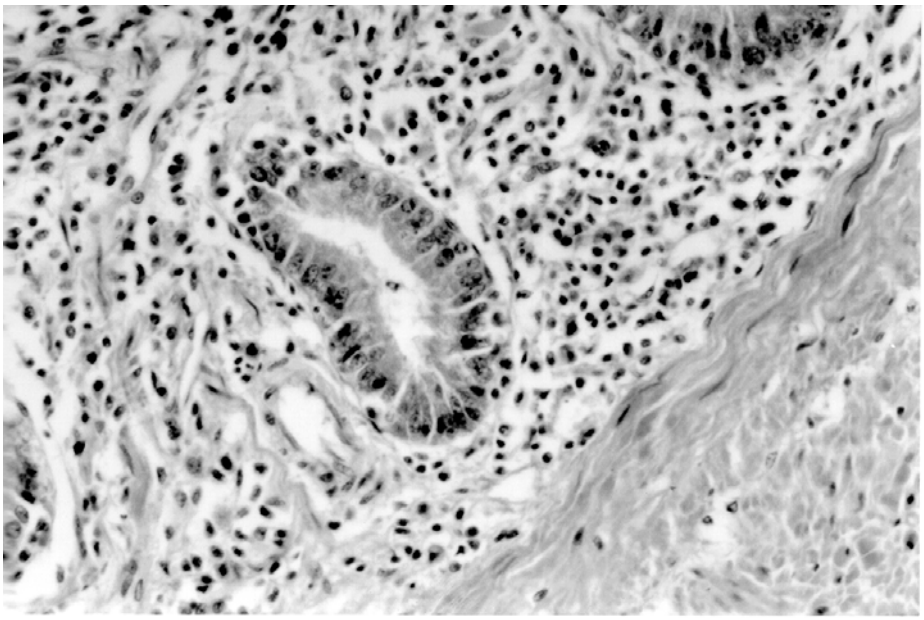

Figura 6 – Aumento maior caracterizando infiltrado inflamatório predominantemente mononuclear entre as criptas. Coloração HXE, aumento 40X

DISCUSSÃO

6 DISCUSSÃO

Nas amostras de intestinos positivos para a *Lawsonia intracellularis* através da PCR, foram encontradas lesões sugestivas de enterite proliferativa tais como, debris celulares, hipertrofia das camadas da musculatura lisa e infiltrado inflamatório predominantemente mononuclear. Sendo estas lesões semelhantes as lesões encontradas em outras enterites aviárias tais como a clostridiose, pasteurelose, espiroquetose, rotavirose (AL-SHEIKHLY; AL-SAIEG, 1979; PORTER, 1998; TZIPORI et al., 1983), foi realizado o teste de colaração Warthin-Starry para visualização do agente intracelular.

Neste trabalho, não foi possível observar a presença do agente no interior das células, porém 34 amostras foram positivas na PCR. Em um trabalho realizado por Moreno et al. (1999), foram comparadas oitenta e quatro amostras de intestinos através da PCR e da coloração de Warthin-Starry, sendo que na PCR o número de amostras positivas foi 13% superior. Vandenberghe e Hoorens (1980) e Mapother et al. (1987), também reportaram lesões características de E. P. sem constatar a presença da bactéria intracelular.

A falta de visualização do agente pode ter ocorrido devido a uma baixa quantidade do mesmo nos fragmentos intestinais coletados. Segundo Still (1991), quando há a presença de um grande número de bactérias, o organismo pode ser observado nas células infectadas. Contudo, Lawson et al. (1993), observou que quando poucas bactérias estão presentes, as células infectadas não podem ser detectadas sem imunocoloração (imunoperoxidade indireta). Depois de vários dias de infecção, muitas células com uma grande carga de contaminação começam a se

desprender da monocamada e as bactérias são liberadas das protusões celulares (MCORIST et al., 1995b).

Das 34 amostras positivas para *Lawsonia intracellularis* na PCR, a maioria das amostras apresentaram lesões características de Enterite Proliferativa através da coloração de H. E., sendo que 44% (15) das aves positivas apresentaram diarréia e 56% (19) não apresentaram diarréia. Segundo Jones et al. (1993), ao analisarem amostras de intestinos de 21 suínos considerados macroscopicamente normais, encontraram ao exame microscópico quatro amostras com lesões sugestivas de Enterite Proliferativa.

Em avicultura, algumas linhagens podem apresentar maior susceptibilidade a determinadas doenças do que em outras (BROWN et al., 1976). Neste trabalho as linhagens B e D apresentaram uma maior porcentagem de amostras positivas na PCR, porém a maioria das aves positivas nestas linhagens correspondia a 80 semanas de idade. A maior positividade nesta idade poderia ser justificada talvez pela ocorrência de um maior estresse nessas aves devido a realização do manejo de muda forçada; ou talvez ocorra uma transmissão através dos machos que são substituídos nesta fase ou algum outro fator que ainda não esteja esclarecido. Entretanto, de acordo com Ward e Winkelman (1990), ainda não foi determinada a causa da susceptibilidade à EP em suínos. Estes autores também relatam que lesões severas e sinais clínicos podem ocorrer somente em animais que tenham sofrido um forte estresse ou em animais com baixa imunidade natural, os quais podem ter sido expostos a um alto número de organismos infectantes. É possível que haja uma susceptibilidade específica em relação a idade para a doença. A doença ocorre primariamente em animais em fase de terminação ou em animais de reposição (reprodutores jovens). Suínos com menos de um mês de idade ou com

mais de um ano parecem ser menos susceptíveis. Uma das justificativas para esta observação seria a imunidade adquirida pelos animais com mais de um ano devido ao contato anterior com o agente e a imunidade colostral responsável pela proteção dos leitões.

Apesar da EP ser descrita em suínos desde a década de trinta (BIESTER, 1931), *Lawsonia intracellularis* somente foi caracterizada através de técnicas imunológicas e de biologia molecular em 1995 por McOrist et al.

Em avicultura a maior parte das doenças entéricas são tratadas apenas presuntivamente com o diagnóstico de campo, sem o devido diagnóstico laboratorial.

Segundo McOrist et al. (1995), a *Lawsonia intracellularis* é sensível a alguns antimicrobianos como os macrolídeos (tilosina, tilmicosina e eritromicina), lincomicina, virginiamicina, clortetraciclina e tiamulina. Estas drogas são comumente utilizadas no tratamento e prevenção de doenças entéricas e respiratórias aviárias de origem bacteriana (BRENNAN et al., 2001, 2003; HAMDY et al., 1983).

Devido a estes dois fatores acima mencionados, a falta de diagnóstico laboratorial e a sensibilidade a determinados antibióticos, a *Lawsonia intracellularis* pode estar sendo a causa de algumas enterites aviárias.

A importância de um correto diagnóstico na avicultura reduz perdas econômicas significativas, pois melhora a eficiência alimentar, reduzindo desta maneira a morbidade e mortalidade. Novas pesquisas deverão ser desenvolvidas para um melhor esclarecimento sobre o agente *Lawsonia intracellularis*, com a finalidade de caracterizar e definir o papel deste patógeno na espécie estudada, possibilitando uma prevenção e controle adequados no meio avícola.

CONCLUSÃO

6 CONCLUSÃO

1- *Lawsonia intracellularis* pode infectar aves comerciais (*Gallus gallus domesticus*).

2- As aves podem não apresentar enterite e serem positivas para o agente, sugerindo que desempenhe um papel de portadoras.

3- Apesar das amostras apresentarem lesões sugestivas de Enterite Proliferativa, não foi possível detectar através da coloração de Warthin-Starry a bactéria no interior das células.

4- A PCR foi eficiente para a detecção do agente nas amostras com lesões sugestivas de Enterite Proliferativa.

5- A técnica da PCR foi sensível e especifica do que a técnica de coloração de Warthin-Starry.

6- A técnica de coloração de Warthin-Starry não deve ser utilizada como diagnóstico definitivo no caso de um resultado negativo.

REFERÊNCIAS

REFERÊNCIAS

ASHTON, W. L. G. Enterobacteriaceae. In: **Poultry diseases**, 3ª. ed. Philadelphia PA: F. T. W. Jordan, ed. Balliere Tindall, , 1990. p. 11-41.

AL-SHEIKHLY, F.; AL-SAIEG, A. Role of Coccidia in the Ocurrence of Necrotic Enteritis of Chickens. **Avian Diseases**, v. 24, p. 324-333, 1980.

BANE, D.; GEBHART, C.; GARDNER, I. Epidemiology of Porcine Proliferative Enteropathy: A Case-Control Study. In: AMERICAN ASSOCIATION OF SWINE PRACTITIONERS MEETING, 1997, Quebec City, Quebec. **Proceedings**... p.429-431.

BIESTER, H. E.; SCHAWARTE, L. H. Intestinal Adenoma in Swine. **American journal Pathology**, v. 7, p. 175-185, 1931.

BOOM, R.; SOL, C. J. A.; SALIMANS, M. M. M. rapid and simple method for purification of acids. **Journal of Clinical Microbiology**, v. 28, p. 459-453, 1990.

BRENNAN, J.; MOORE, G.; POE, S. E.; ZIMMERMANN, A.; VESSIE, G. BARNUM, D. A.; WILSON, J. Efficacy of In-Feed Tylosin Phospate for the Treatment of Necrotic Enteritis in Broiler Chickens. **Poultry Science**, v. 80, p. 1451-1454, 2001.

BRENNAN, J.; SKINNER, J.; BARNUM, D. A.; WILSON, J. The Efficacy of Bacitracin Methylene Disalicylate when Fed in Combination with Narasin in the Management of Necrotic Enteritis in Broiler Chickens. **Poultry Science**, v. 82, p. 360-363, 2003.

BROWN, D. D.; ROSS, J. G.; SMITH, A. F. G. Experimental infection of poultry with *Salmonella infantis*. **Research Veterinary Science**, v. 20, p. 237-243, 1976.

BUCKLES, E. L.; EATON, K. A.; SWAYNE, D. E. Cases of spirochete-associated necrotizing typhlitis in captive comon rheas (*Rhea americana*). **Avian Diseases**, v. 41, p. 144-148, 1997.

CHAKRABORTY, G. C. D.; CHAKRABORTY, D.; BHATTACHARYYA, S.; BHATTACHARYYA, U. N. Necrotic enteritis in poultry in West Bengal. Inndian. **Journal of Comparative Microbiology and Immunology Infections Diseases**. V. 31 p. 904 –906, 1984.

COLLINS, A. M.; LOVE, R. J.; JASNI, S.; MCORIST, S. Attempted infection of mice, rats and chickens by porcine strains of Lawsonia intracellularis**. Australian Veterinary Journal**, v. 77, n. 2, p. 120-122, 1999.

CONNOR, J. F. Diagnosis, treatment and prevention of porcine proliferative enteritis. **Continuing Education**, v. 13, n. 7, p. 1172-1178, 1991.

COOPER, D. M.; GEBHART, C. J. Comparative Aspects of Proliferative Enterits. **Journal of the Americam Vetrinary Medical Association**, v. 212, n. 9, p. 1446-51, 1998.

COOPER, D. M.; SWANSON, D. L.; BARNS, S. M.; GEBHART, C. J. Comparision of the 16S Ribosomal DNA Sequences from the intracellular Agents of Proliferative Enteritis in a Hamster, Deer, and Ostrich with the Sequence of a Porcine Isolate of *Lawsonia intracellularis*. **International Journal of Systematic Bacteriology**, v. 47, n. 3, p. 635-639, 1997.

D'AVILA, Z. S. Panorama da avicultura brasileira. **UBA - União Brasileira de Avicultura**, 2006, p. 4-5. Disponível em www.uba.org.br. Acesso em 10 de novembro de 2006.

DAWRS, R. M.; DAVELAAR, F. G.; SMIT, H. F. Spirochaetosis in broilers**. Avian Pathology**, v. 21, p. 261-273, 1992.

DECAESSTECKER, M.; MEULEMANS, G. Antigenic relationships between fowl enteroviruses. **Avian Pathology**, v. 18, p. 715-723, 1989.

DEKICH, M. A. Broiler Industry Strategies for Control of Respiratory and Enteric Diseases. **Poultry Science**, v. 77, p. 1176-1180, 1998.

DODD, D. C. Adenomatous Intestinal Hyperplasia (proliferative ileitis) of Swine. **Veterinary Pathology**, v. 5, n. 4, p. 333-341, 1968.

DROLET, R.; LAROCHELLE, D.; GEBHART, C. J. Proliferative Enteritis Associated with *Lawsonia intracellularis* (ileal symbiont intracellularis) in White-tailed Deer. **Journal of Veterinary Diagnostic Investigation**, v. 8, n. 2, p. 250-253, 1996.

EMSBO, P. Terminal or regional ileitis in swine. **Nordisk Veterinary Medicine**, v. 3, n. 1, p. 1-28, 1951.

ERIKSEN, K.; LANDSVERK, T.; BRATBERG, B.; Morphology and Immunoperoxidades Studies of Intestinal Adenomatosis in the Blue Fox, Alopex lagopus. **Journal of Comparative Pathology**, v. 102, n. 3, p. 265-278, 1990.

FIELD, H. I.; BUNTAIN, D.; JENNINS, A. R. Terminal or Regional Enteritis in Pigs. **Journal of Comparative Pathology**, v. 63, n. 2, p. 153-158, 1953.

FOX, J. G.; DEWHIRST, F. E.; FRASER, G. J.; PASTER, B. J.; SHAMES, B.; MURPHY, J. C. Intracellular *Campylobacter*-like Organism from Ferrets and Hamsters with Proliferative Bowel Disease is a *Desulfovibrio sp*. **Journal of Clinical Microbiology**, v. 32, n.25, p. 1229-1237, 1994.

FOX, J. G.; LAWSON, G. H. K. *Campylobacter*-like Omega intracellular Antigen in Proliferative Colitis of Ferrets. **Laboratory Animal Science**, v. 38, n. 1, p. 34-36, 1988.

FRISK, C. F.; WAGNER, J. E. Experimental Hamster Enteritis: An Electron Microscopic Study. **American Journal of Veterinary Research**, v. 38, n. 11, p. 1861-1868, 1977.

GAST, R. K.; BEARD, C. W. Production of Salmonella enteretidis-contamined eggs by experimentally infected hens. **Avian Diseases**, v. 34, p. 438-446, 1990.

GEBHART, C. J.; JONES, G. F.; MCORIST, S.; LAWSON, G. H. K. Porcine Proliferative Enteropathy Etiology and Pathogenesis. In: ALLEN D. LEMAN SWINE CONFERENCE, 1993. Minnesota, **Anais...** v. 20, p. 139-141.

GEBHART, C. J.; MCORIST, S.; LAWSON, G. H. K.; COLLINS, J. E.; WARD, G. E. Specific in situ Hybridization of the Intracellular Organism of porcine Proliferative Enteropathy. **Veterinary Pathology**, v. 31, p. 462-467, 1994.

GEBHART, C. J.; WARD, G. E.; CHANG, K.; KURTS,H. J. Campylobacter hyointestinalis (new especies) Isolated from Swine with Lesions of Proliferative Ileitis. **American Journal of Veterinary Research**, v. 44, n. 3, p. 361-367, 1983.

GOODWIN, M. A.; DAVIS, J. F., PLAYER; C. Reovirus-associated enteritis in georgia broiler chicks. **Avian Diseases**, v. 37, p. 229-233, 1993.

GOUVEA, V. S.; SCHNITZER, T. J. Polymorphism of the migration of double-stranded RNA genome segments of avian reoviruses. **Journal of Virology**, v. 43, p. 465-471, 1982.

GROSS, W. G. Diseases due to escherichia coli in poultry. In: Gayles, C. L. **Escherichia coli in domestic animals and humans.** ed. CAB international, Tucson,AZ: 1994. p. 237-259.

GUEDES, R. M. C. Enteropatia proliferativa suína**. Cadernos Técnicos de Veterinária e Zootecnia**, n. 42, p. 45-56, 2003.

HAMDY, A. H.; THOMAS, R. W.; YANCEY, R. J. Therapeutic Effect of Optimal Lincomycin Concentration in Drinking Water on Necrotic Enteritis in Broilers. **Poultry Science**, v. 62, p. 589-591, 1983.

HEGGEN-PEAY, C. L.; CHEEMA, M. A.; ALI; R. A.; SCHAT, K. A.; QURESHI, M. A. Interactions of Poult Enteritis and Mortality Syndrome-Associated Reovirus with Various Cell Types In Vitro. **Poultry Science**, v. 81, p. 1661-1667, 2002.

HELLER, G. D.; DRABkIN, N. Some characteristicis of pathogenic *E. coli* strains. **Brasilian Veterinary Journal**, v. 133, p. 572-578, 1977.

HELMBOLDT, C. F.; BRYANT, E. S. The pathology of necrotic enteritis in domestic fowl. **Avian diseases**, v. 15, p. 775-780, 1971.

HOLYOAKE, P.; CUTLER, R. Immune Development May Determine the Susceptibility of Pigs to Proliferative Enteritis. In: ALLEN D. LEMAN SWINE CONFERENCE, 1993. Minnesota, **Anais...** v. 20, p. 143-148.

HOTCHKISS, C. E.; SHAMES, B.; PERKINS, S. E.; FOX, J. G. Proliferative Enteropathy of Rabbits: the Intracellular *Campylobacter*-like Organism is Closely related to *Lawsonia intracellularis*. **Laboratory Animal science**, v. 46, n. 6, p. 623-7, 1996.

IMMERSEEL, F. V.; BUCK, J. D.; PASMANS, F.; HUYGHEBAERT, G.; HAESEBROUCK, F.; DUCATELLE, R. *Clostridium perfringens* in poultry: an emerging threat for animal and public health. **Avian Pathology**, v. 33, n. 6, p. 537-549, 2004.

JONES, G. F.; DAVIES, P. R.; ROSE, R.; WARD, G. E.; MURTAUGH, M. P. Comparison of tecniques for diagnosis of proliferative enteritis of swine**. American Journal Veterinary Research***,* v. 54, n. 12, p. 1980-1985, 1993.

JONES, G. F.; WARD, G. E.; COLLINS, J. E.; MURTAUGH, M. P.; GEBHART, C. J. Transmission of Proliferative Enteritis to Swine by Use of Embryonating Chicken Eggs. **American Journal of Veterinary Research**, v. 54, n. 8, p. 1256-1261, 1993.

JONES, G. F.; WARD, G. E.; GEBHART, C. J; MURTAUGH, M. P.; LIN, G. F. Detection in Feces of the Intracellular Organism of Swine Proliferative Enteritis by Molecular Methods. In: **I**PVS Congress, 12. 1992, Netherlands, **Proceedings**... p. 288, 1992.

JÖNSSON, L.; MARTINSSON, K. Regional Ileitis in pigs. **Acta Veterinária Scandinavica**, v. 17, n. 2, p. 223-232, 1976.

KNITTEL, J. P.; ROOF, M.; SCHWARTZ, K. J.; JORDAN, D. M.; HARRIS, D. L.; McORIST, S. Diagnosis of Porcine Proliferative Enteritis**. Compendium of Continuing Education for the Practicing Veterinarian**, v. 19, n. 1, p. 26-29, 1997.

KALDHUSDAL, M.; EVENSEN, O.; LANDSVERK, T. Clostridium perfringens necrotizing enteritis of the fowl: a light microscopic, immunohistochemical and ultrastructural study of spontaneous disease. **Avian Pathology**, v. 24, p. 421-433, 1995.

LAWSON, G. H. K.; Proliferative Enteropathy. A new Etiology, **The Pig Journal**, v. 27, p. 63-67, 1991.

LAWSON, G. H. K.; GEBHART, C. J. Proliferative Enteropathy. **Journal of Comparative Pathology**, v. 122, p. 77-100, 2000.

LAWSON, G. H .K.; MCORIST, S.; JASNI, S.; MACKIE, R. A. Intracellular bacteria of porcine proliferative enteropathy: cultivation and maintenance in vitro. **Journal of Clinical Microbiology**, v. 31, n. 5, p. 1136-1142, 1993.

LAWSON, G. H. K.; MCORIST S,; ROWLAND, A. C.; MCCARTNEY, E.; ROBERTS, L. Serological diagnosis of the porcine proliferative enteropathies: implications for aetiology and epidemiology**, Veterinary Record** v. 122, p. 554-557, 1988.

LAWSON, G. H. K.; ROWLAND, A. C. Intestinal Adenomatosis in the Pig: a Bacteriological Study. **Research Veterinary Science**, v. 17, n. 17, p. 331-336, 1974.

LEBLANC, B.; FOX, J. G.; FOX, J. G.; LE NET, J. L.; MASSON, M. T.; PICARD, A. Hyperplastic Gastritis with Intraepithelial *Campylobacter*-like Organisms in a Beagle Dog. **Veterinary Pathology**, v. 30, n. 4, p. 391-394, 1993.

LEMARCHAND, T. X.; TULLY JR.,T.N.; SHANE, S. M.; DUNCAN, D. E. Intracellular *Campylobacter*-like Organins associated with Rectal Prolapse and Proliferative Enteroproctitis in Emus (Dromaius novaehollandiae). **Veterinary Pathology**, v. 34, n. 2, p.152-6, 1997.

LOMAX, L. G.; GLOCK, R. D. Naturally Occurring Porcine Proliferative Enteritis: Pathologic and Bacteriologic Findings. **American Jouranl of Veterinary Research**, v. 43, n. 9, p. 1608-1614, 1982.

LOMAX, L. G.; GLOCK, R. D.; HARRIS, D. L.; HOGAN, J. E. Porcine Proliferative Enteritis: Experimentally Induced Disease in Cesarean-derived Colostrum-deprived Pigs. **American Jouranl of Veterinary Research**, v. 43, n. 9, p. 1622-1630, 1982.

LONG, J. R. Necrotic enteritis in broiler chickens I. A review of the literature and the prevalence of the Disease in Ontario. **Canadian Journal of Comparative Medicine**, v. 37, p. 302-308, 1973.

LOVE, D. N.; LOVE, R. J. Pathology of Proliferative Haemorragic Enteropathy in Pigs. **Veterinary Pathology**, v. 16, n. 1, p. 41-48, 1979.

MAPHORTHER, M. E.; JOENS. L. A.; GLOCK, R. D. Experimental Reproduction of Porcine Proliferative Enteritis. **Veterinary Record**, v. 121, n. 23, p. 533-536, 1987.

MATHEWS, R. E. F. Classification and nomenclature of viruses. **Intervirology**, v. 17, p. 1-200, 1982.

MCDOUGALD, L. R.; REID, W. M. Coccidiosis. In: CALNEK, B. W. **Diseases of poultry.** (Ed.). 10. ed. Ames: Yowa State University, 1997, p. 865-883.

MCNULTY, M. S.; ALLAN, G. M.; TODD, D.; MCFERRAN, J. B.; MCKILLOP, E. R.; COLLINS, D. S.; MCCRACKEN, R. M. Isolation of rotaviruses from turkeys and chickens: Demonstration of distinct serotypes and RNA electropherotypes. **Avian Pathology**, v. 9, p. 363-375, 1980.

MCORIST, S. Enteric diseases: porcine proliferative enteropathies. **The Pig Journal**, v. 39, p. 74-76, 1997.

MCORIST, S.; BOID, R.; LAWSON, G. H. K.; MCCONNEL, I. Monoclonal Antibodies to Intracellular Campylobacte-like Organisms of the Porcine Proliferative Enterophaties. **Veterinary Record**, v. 121, p. 421-422, 1987.

MCORIST, S.; GEBHART, C. J.; LAWSON, G. H. K. Polymerase Chain Reaction for Diagnosis of Porcine Proliferative Enteropathy. **Veterinary Microbiology**, v. 41, n. 3, p. 205-212, 1994.

MCORIST, S.; JASNI, S.; MACKIE, R. A.; MACINTYRE, N.; NEEF, N.; LAWSON, G. H. K. Reproduction of Porcine Enteropathy with Pure Cultures of *Ileal symbiont intracellularis*. **Infection and Immunity**, v. 61, p. 4286-4292, 1993.

MCORIST, S.; JASNI, S; MACKIE, R. A; BERSCHNEIDER, A. C.; ROWLAND, A. C.; LAWSON, G. H. K. Entry of Bacterium *Ileal symbiont intracellularis* Into Cultured Enterocytes and its Subsequent Release. **Research Veterinary Science***,* v. 59, p. 255-260, 1995.

MCORIST, S.; KELLER, L.; MCORIST, A. L. Search for Lawsonia intracellularis and Biophila wadsworthia in malabsortion-diseased chickens. **The Canadian Journal of Veterinary Research**, v. 67, n. 3, p. 232–234, 2003.

MCORIST, S.; LAWSON, G. H. K. Reproduction of Proliferative Enteritis in Gnotobiotic Pigs. **Research Veterinary Science**, v. 46, n. 1, p. 27-33, 1989.

MOORE, G. M.; SHRYOCK, T. R. *Lawsonia intracellularis* and Swine Enteric Disease. **Compendium of Continuing Education**, v. 18, n. 1, p. 11-17. 1996.

MORENO, A. M. Enterite proliferativa suína: aspectos anatomopatológicos e epidemiológicos. 1999. 55 f. Dissertação (Mestrado em Medicina Veterinária) - Faculdade de Medicina Veterinária e Zootecnia, Universidade de São Paulo, São Paulo, 1999.

MORES, N.; NOGUEIRA, R. H. G.; NEVES, D. S.; GUIMARÃ, E. B. Diagnóstico Clínico e Anatomopatológico de Casos Espontâneos de Enterite Proliferativa e Hemorrágica dos Suínos (EPH). **Arquivo Brasileiro de Medicina Veterinária e Zootecnia**, v. 37, n. 1, p. 29-37, 1985

MUTO, T.; NOGUSHI, Y; SUZUKI, K.;ZAW, K. M. Adenomatous Intestinal Hiperplasia in Guinea Pigs Associated with *Campylobacter*-like Bacteria. **Japenese Journal of Medicine Science Biology**, v. 36, n. 6, p. 337-342, 1983.

POMEROY, B. S.; NAGARAJA, K. V. Fowl typhoid. In: CALNEK, B. W.; BARNES, H. J.; BEARD, C. W.; REED, W. M., YODER JR., H. W. **Diseases of poultry**. 9. ed. Ames, IA: Iowa State University Press, 1991. p.87-99.

PORTER JR., R. E. Bacterial enteritides of poultry. **Poultry Science**, v. 77, p. 1159-1165, 1998.

PORTER JR., R. E.; HOLT, P. S. Effect of induced molting on the severity of intestinal lesions caused by *Salmonella enteretidis* infection in White Leghorn chickens. **Avian Diseases**, v. 37, p. 1009-1016, 1993.

QUINN, P. J.; CARTER, M. E.; MAEKEY B.; CARTER, R. G. Enterobacteriaceae. In: **Clinical veterinary microbiology**. London, UK: Wolfe Publishing, 1994a.p. 209-236.

QUINN, P. J.; CARTER, M. E.,; MAEKEY B.; CARTER, R. G. The Spirochetes. In: **Clinical veterinary microbiology.** London, UK: Wolfe Publishing, 1994b. p. 292-303.

REDMAN CHU, R. M.; HONG, C. B. Haemorhagic bowel syndrome in pigs in Taiwan. **Veterinary Record**, v. 93, p. 562, 1973.

RHOADES, K. R.; RIMLER, R. B.; SANDHU, T. S. Pasteurellosis and pseudotuberculosis. In: PURCHASE, H. G.; ARP, L. H.; DOMERMUTH, C. H.; PEARSON, J. E.**A laboratory manual for the isolation and identification of avian pathogens.** ed. Dubuque, IA: Kendall Hunt Publishing Co., 1989. p. 14-15.

ROBERTSON, M. D.; WILCOX, G. E.; KIBENGE, F. S. B. Prevalence of reoviruses in commercial chickens. **Australian Veterinary Journal**, v, 61, p. 319-322, 1984.

ROWLAND, A. C.; LAWSON, G. H. K. Porcine Proliferative Enteropathies. In: **Diseases of Swine**, 7. ed. Ames: The Iowa State University, 1992. p. 560-569.

ROWLAND, A. C.; ROWNTREE, P. G. M. A Hemorragic Bowel Syndrome Associated with Intestinal Adenomatosis in the Pig. **Veterinary Record**, v. 91, p. 235-241, 1972.

SCHULTZ, R. A. Ileitis. An Old Disease With a Newly Recognized Etiology and Cost-effective Control Methods. **Large Animal Veterinarian**, v. 50, n. 1, p. 6-9, 1995.

SHIVAPRASAD, H. L. Pullorum Disease and Fowl Typhoid. In: CALNEK, B. W.; BARNES, H. J..; BEARD, C. W.; MACDOUGALD, L. R.; SAIF, Y. M. **Disease of Poultry**. 10ed. Ames, IA: Iowa State University Press,. 1997. p. 81-97.

SMITH, S. H.; MCORIST, S. Development of Persistent Intestinal Infection and Excretion of *Lawsonia intracellularis* by Piglets. **Research Veterinary Science**, v. 62, n. 1, p. 6-10, 1997.

STILLS, H. R.Isolation of na intracellular bacterium from hamsters (Mesocricetus auratus) with proliferative ileitis and reproduction of the disease with a pure culture. **Infection and Immunity**, v. 59, p. 3227-3236, 1991.

TRAMPEL, D. W.; JENSEN, N. S.; HOFFMAN, L. J. Cecal spirochetosis in commercial laying hens. **Avian Diseases**, v. 38, p. 895-898, 1994.

TZIPORI, S.; CHANDLER, D.; SMITH, M. The clinical manifestation and pathogenesis of enteritis assciated with *Rotavirus* and enterotoxigenic *Escherichia coli* infections in domestic animals. **Program and Feed Nutrition Science**, v. 7, p. 193-205, 1983.

VANDENBERGHE, J.; HOORENS, J. *Campylobacter*-species and regional enteritis in Lambs. **Reseach Veterinary Science**, v. 29, n. 3, p. 390-391, 1980.

VANDENBERGHE, J.; VERHEYEN, A.; LAUWERS, S.; GIBOES, K. Spontaneus adenocarcinoma of the ascending colon in Wistar rats: the intracitoplasmatic presence of a *Campylobacter*-like Bacterium. **Journal of Comparative Pathology**, v. 95, n. 1, p. 45-55, 1985.

WARD, G. E.; WINKELMAN, N. L. Diagnosing, treating and controlling proliferative enteritis in swine. **Veterinary Medicine**, v. 85, n. 4, p. 312-318, 1990a.

WARD, G. E.; WINKELMAN, N. L. Reconizing the three forms of proliferative enteritis in swine. **Veterinary Medicine**, v. 85, n. 2, p. 197-203, 1990b.

WILLIANS, M. C.; VAN DER WALT, M. L. The porcine intestinal adenomatosis complex. In: Infectious diseases of livestock with especial reference to South Africa, 1994. p. 1018-1024.

WILLIANS, N. M.; HARRISON, L. R.; GEBHART, C. J. Proliferative Enteropathy in a Foal Caused by *Lawsonia intracellularis*-like Bacterium. **Journal of Veterinary Diagnostic Investigation**, v. 8, n. 2, p. 254-256, 1996.

WINKELMAN, N. L.; DEE, S. D.Ileitis: an update. **Compendium of Continuing Education for the Practicing Veterinarian**, v. 18, n. 1, p. 19-25,1996.

YASON, C. V.; SCHART, K. A. Experimental infection of specific-pathogen-free chickens with avian rotaviruses. **Avian Diseases**, v. 30, p. 551-556, 1986.

Livros Grátis

(http://www.livrosgratis.com.br)

Milhares de Livros para Download:

Baixar livros de Administração
Baixar livros de Agronomia
Baixar livros de Arquitetura
Baixar livros de Artes
Baixar livros de Astronomia
Baixar livros de Biologia Geral
Baixar livros de Ciência da Computação
Baixar livros de Ciência da Informação
Baixar livros de Ciência Política
Baixar livros de Ciências da Saúde
Baixar livros de Comunicação
Baixar livros do Conselho Nacional de Educação - CNE
Baixar livros de Defesa civil
Baixar livros de Direito
Baixar livros de Direitos humanos
Baixar livros de Economia
Baixar livros de Economia Doméstica
Baixar livros de Educação
Baixar livros de Educação - Trânsito
Baixar livros de Educação Física
Baixar livros de Engenharia Aeroespacial
Baixar livros de Farmácia
Baixar livros de Filosofia
Baixar livros de Física
Baixar livros de Geociências
Baixar livros de Geografia
Baixar livros de História
Baixar livros de Línguas

Baixar livros de Literatura
Baixar livros de Literatura de Cordel
Baixar livros de Literatura Infantil
Baixar livros de Matemática
Baixar livros de Medicina
Baixar livros de Medicina Veterinária
Baixar livros de Meio Ambiente
Baixar livros de Meteorologia
Baixar Monografias e TCC
Baixar livros Multidisciplinar
Baixar livros de Música
Baixar livros de Psicologia
Baixar livros de Química
Baixar livros de Saúde Coletiva
Baixar livros de Serviço Social
Baixar livros de Sociologia
Baixar livros de Teologia
Baixar livros de Trabalho
Baixar livros de Turismo