



BR0645466



INIS-BR--4047

AUTARQUIA ASSOCIADA À UNIVERSIDADE
DE SÃO PAULO

**ANÁLISE “IN VIVO” DO EMPREGO LASER DE Er:YAG E DO
MÉTODO CONVENCIONAL PARA REMOÇÃO
DO TECIDO CARIADO**

RAFAEL CARDOSO RIBEIRO

Dissertação apresentada como parte
dos requisitos para obtenção do Grau
de Mestre Profissional na área de
Lasers em Odontologia.

Orientador:
Prof. Dr. José Luiz Lage Marques

Co-orientador:
Prof. Edison Puig Maldonado

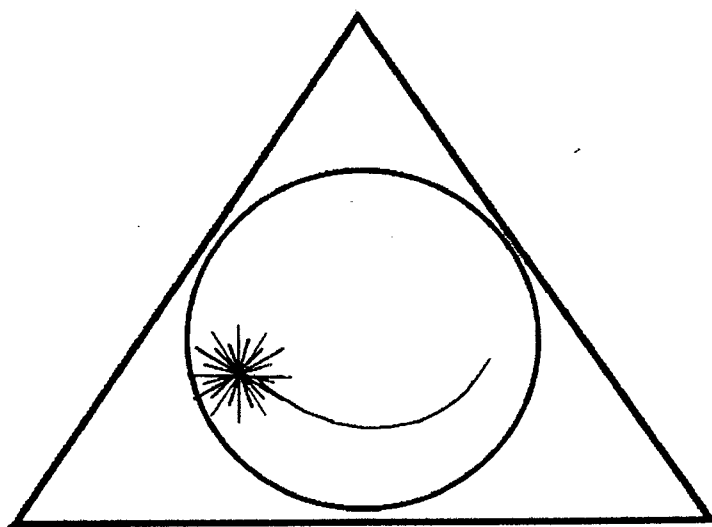
**São Paulo
2002**



Livros Grátis

<http://www.livrosgratis.com.br>

Milhares de livros grátis para download.



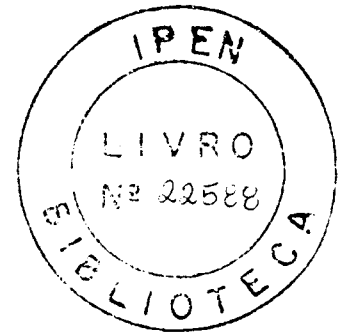
**MESTRADO PROFISSIONALIZANTE
"LASERS EM ODONTOLOGIA"**

INSTITUTO DE PESQUISAS ENERGÉTICAS E NUCLEARES
FACULDADE DE ODONTOLOGIA
UNIVERSIDADE DE SÃO PAULO

MESTRADO PROFISSIONALIZANTE LASERS EM ODONTOLOGIA

**ANÁLISE "IN VIVO" DO EMPREGO LASER DE Er :YAG E DO MÉTODO
CONVENCIONAL PARA A REMOÇÃO DO TECIDO CARIADO.**

RAFAEL CARDOSO RIBEIRO



Dissertação apresentada como parte dos requisitos
para obtenção do Grau de Mestre Profissional na
área de Lasers em Odontologia

Orientador : Prof °. Dr. José Luiz Lage Marques

Co- orientador : Prof . Edison Puig Maldonado

São Paulo

2002

Agradecimentos

- Ao meu orientador Prof. Dr. José Luiz Lage Marques pelo incentivo e apoio, pela orientação e por todos os ensinamentos dedicados.
- Ao meu co-orientador Prof. Dr. Edison Puig Maldonado pelos ensinamentos da física aplicada aos Lasers e pela orientação dedicada.
- Aos meus pais, Dr. Rodolfo e Iraci, por me proporcionar a educação e os princípios de vida.
- A minha grande esposa Fabiane Pulga pelo companheirismo e ajuda neste mestrado e por todo o seu amor.
- A Neusa G. Pulga pela oportunidade de trabalhar ao seu lado e por me proporcionar a possibilidade de atuar clinicamente na laserterapia.
- Ao Ismael Pulga que acompanha e orienta nos caminhos da vida.
- Ao coordenador do curso de mestrado em "Lasers em Odontologia" Prof. Dr. Nilson Dias Vieira pela atenção e dedicação aos alunos.
- Ao Prof. Dr. Carlos de Paula Eduardo pelo pioneirismo em pesquisas realizadas na área Laser e que hoje nos leva a concluir o curso de mestrado em "Lasers em Odontologia".
- Aos Professores e monitores das Disciplinas do Mestrado de "Lasers em Odontologia" do Instituto de Pesquisas Energéticas e Nucleares.
- Aos Professores e monitores das Disciplinas do Mestrado de "Lasers em Odontologia" da Faculdade de Odontologia da Universidade de São Paulo USP-SP.
- A todos os meus colegas do Mestrado Profissionalizante.
- Aos Funcionários do Mestrado Profissionalizante em "Laser em Odontologia" e em especial as Secretárias Sandra e Cida pelo carinho e ajuda.
- Aos funcionários da CEL- Clínica Especializada em Laser que se dedicam com carinho ao atendimento dos pacientes.
- Aos pacientes que voluntariamente colaboraram com paciência para essa pesquisa.

ANÁLISE COMPARATIVA ENTRE O LASER DE Er: YAG E MÉTODO CONVENCIONAL PARA A REMOÇÃO DE CÁRIE "IN VIVO"

Rafael Cardoso Ribeiro

RESUMO

Este estudo teve como objetivo avaliar a remoção de tecido cariioso empregando o uso do laser de Er:YAG comparado com o instrumento rotatório. Este laser possui o comprimento de onda de 2,94 μ m e é bem absorvido pela água e hidroxiapatita presentes no tecido duro dental. Foram utilizados 24 molares permanentes com presença de cárie na superfície oclusal, que foram divididos aleatoriamente em dois grupos. Para aplicação do laser de Er:YAG em esmalte foi utilizada energia variando entre 250mJ a 400 mJ com taxa de repetição de 2-4 Hz, e aplicação em dentina foi utilizada energia entre 150mJ a 300mJ com taxa de repetição de 2-6 Hz. Para a avaliação dos resultados foi utilizado em questionário para avaliação crítica do profissional e outro para a avaliação do paciente. Os resultados mostraram que o laser de Er:YAG é capaz de remover esmalte e dentina cariados, sem promover trincas ou fraturas e que a superfície irradiada se apresenta rugosa. Os pacientes relataram maior conforto quando o preparo foi realizado com o laser de Er:YAG do que com instrumento rotatório e todos os pacientes tratados disseram preferir tratamentos futuros com a utilização do laser de Er:YAG. Concluiu-se que o tratamento com o laser de Er:YAG é uma alternativa mais confortável para os pacientes do que o método convencional de preparação de cavidades.

Unitermos: Laser de Er:YAG, Preparo cavitário

ANALYSIS "IN VIVO" OF THE EMPLOY OF THE Er: YAG LASER AND CONVENTIONAL METHOD TO REMOVE CARIOUS TISSUE

Rafael Cardoso Ribeiro

ABSTRACT

The aim of this study was to evaluate the removal of carious tissue employing the use of Er:YAG laser in comparison with the conventional burr rotary instrument. The wavelength of this laser is 2,64 μ m and have a good absorption by the water and hidroxiapatite presents in dental hard tissue. For this purpose were selected 24 molar teeth with occlusal carious, which were divided in random in two groups. For enamel, the laser energy used was in the interval from 250mJ to 400mJ, and the frequency range from 2Hz to 4Hz; for the dentine the energy laser range was from 150mJ to 200mJ and the laser frequency was in the range from 2Hz to 6 Hz. For the evaluation of the results was used a questionnaire to critical evaluation of the professional and another one to evaluation of the patient. The results have shown that the Er:YAG laser is able to remove carious enamel and dentin, without cause crunch or fracture and the irradiated surface was creasy. The patients reported greatest comfort when the cavity preparation was done with the Er:YAG laser than the conventional burr and all the patient treated reported prefer to future treatments the use of the Er:YAG laser. In conclusion, for the critical evaluation of the professional the treatment with the Er:YAG laser is a safe and effective method, and for the critical evaluation of the patient the treatment is one alternative more comfortable than the conventional method to remove caries.

Uniterms: Er:YAG laser; cavity preparation

SUMÁRIO

	Página
1. INTRODUÇÃO	01
2. OBJETIVO	03
3. REVISÃO DE LITERATURA	04
3.1. Cárie dentária.....	04
3.2. Preparo cavitário.....	05
3.3. Laser de Er:YAG em esmalte e dentina.....	07
4. MATERIAIS E MÉTODOS	21
4.1. Material.....	21
4.2. Método.....	23
5. RESULTADOS	29
5.A. Análise crítica do operador.....	29
5.B. Análise crítica dos pacientes.....	33
6. DISCUSSÃO	36
6.1. Tecido cariado.....	36
6.2. Métodos de remoção do tecido carioso.....	37
6.3. Resultados.....	41
6.3.1. Análise comparativa dos resultados obtidos.....	41
6.3.1.1. Impressões do operador.....	41
6.3.1.2. Impressões do paciente.....	42
6.4. Possibilidade do emprego do laser de Er:YAG.....	43
7. CONCLUSÃO	45
8. REFERÊNCIAS BIBLIOGRÁFICAS	46
9. ANEXO	50
9.1. Termo de consentimento livre e esclarecido.....	50
9.2. Ficha de anamnese.....	51

LISTA DE TABELAS

Página

Tabela 1: Análise crítica do operador na comparação dos métodos experimentais laser x convencional.....	30
Tabela 2: Análise crítica dos pacientes na comparação dos métodos experimentais laser x convencional.....	34

LISTA DE GRÁFICOS

	Página
Gráfico 1: Capacidade de remoção de tecido cariado nas amostras dos grupos experimentais laser X convencional.....	31
Gráfico 2: Aspecto da superfície após a remoção de tecido cariado nas amostras dos grupos experimentais laser X convencional....	31
Gráfico 3: Aspecto da presença de trincas e fraturas nas amostras dos grupos experimentais laser X convencional.....	32
Gráfico 4: Uso de anestésico nas amostras dos grupos experimentais laser X convencional.....	32
Gráfico 5: Análise do conforto relatado pelo paciente durante o preparo	35
Gráfico 6: Análise do relato do paciente pela preferência de tratamento	35

LISTA DE FIGURAS

	Página
Figura 1: Equipamento laser de Er:YAG (KaVo KEY Laser-1242)....	21
Figura 2: Peça de mão 2051.....	21
Figura 3: Esquema do foco ideal para irradiação com a ponta 2051 do laser de Er:YAG, que está compreendida na distância de 12 a 15mm.(Foto publicitária do site da Kavo).....	22
Figura 4: Lesão cariosa dente 47.....	23
Figura 5: Radiografia periapical.....	24
Figura 6: Aspecto da lesão cariosa.....	26
Figura 7: Dente 47 após isolamento absoluto.....	26
Figura 8: Ponta 2051 durante a remoção do tecido cariado.....	26
Figura 9: Após a irradiação observa-se um aspecto esbranquiçado do esmalte e a ausência de carbonização.....	26
Figura 10: Foi realizado o condicionamento do esmalte e dentina com ácido orto-fosfórico a 37%.....	26
Figura 11: Aspecto clínico final após a restauração com resina Z 250.	26
Figura 12: Dente 17 com lesão cariosa.....	27
Figura 13: Remoção de cárie com alta rotação com broca n.2.....	27
Figura 14: Aspecto clínico após a remoção do tecido cariado.....	27
Figura 15: Condicionamento ácido do esmalte e dentina.....	27
Figura 16: Aspecto clínico após restauração com resina compota.....	27
Figura 17: Aspecto final da restauração após acabamento.....	27

LISTA DE ABREVIATURAS E SIGLAS

%	porcetagem ou percentagem
λ	comprimento de onda
μm	micrômetro
μs	microsegundo
Ca	Cálcio
cm	centímetro
CO ₂	Dióxido de carbono
Er:YAG	Érbio: Ítrio-Alumínio-Granada
H	Hidrogênio
Hz	Hertz
J	Joule
J/cm ²	Joule por centímetro quadrado
Kg	Kilograma
MEV	Microscópio Eletrônica de Varredura
mJ	milijoule
mm	milímetro
Nd:YAG	Neodímio: Ítro-Alumínio-Granada
nm	nanômetro
ns	nanosegundo
°C	Grau Celsius
O	Oxigênio
P	Fósforo
W	Watt

1. INTRODUÇÃO

A evolução tecnológica dos materiais, o conhecimento dos mecanismos de ação da cárie dental e a conscientização dos pacientes sobre a importância dos aspectos preventivos levou a profissão a uma mudança nos conceitos, que acabou resultando em uma posição mais conservadora nas últimas décadas.

A mudança de visão levou os profissionais a um maior respeito à estrutura dental sadia, por compreenderem que ela jamais poderá ser substituída por um material restaurador. Resultou também em maior atenção dos profissionais com relação aos cuidados adicionais no momento de atuarem na estrutura dental.

Um dos pontos negativos do tratamento da cárie dental refere-se aos desconfortos causados pela turbina de alta rotação, principalmente no tocante ao ruído e a pressão determinada aos tecidos dentais.

O aperfeiçoamento dos materiais de corte, a melhoria das propriedades dos materiais restauradores, o aparecimento e a evolução das técnicas adesivas levaram a profissão e o ensino a filosofias diferenciadas no momento da execução dos atos operatórios, sempre voltados para procedimentos conservadores.

Com o desenvolvimento da tecnologia LASER (*Light Amplification by Stimulated Emission of Radiation*), permitiu-se que esses feixes de luz fossem utilizados com diversas finalidades nas áreas médicas e odontológicas.

Na odontologia, os vários tipos de lasers foram desenvolvidos e tem sido estudado para verificar o potencial de cada um deles ao serem aplicados no esmalte e na dentina e suas conseqüências sobre o tecido pulpar.

Na dentística, o laser de Érbio tem sido utilizado para remoção de cárie, pois emite no comprimento de onda de 2,94 μ m que apresenta uma boa absorção pelos cromóforos absorvedores dos tecidos biológicos dentais. Algumas das inúmeras vantagens do laser de Er:YAG são: a precisão e a ausência de dor relatada pelo paciente eliminando a necessidade de anestesia; a possibilidade de ablação seletiva das estruturas afetadas pela lesão cáries e os preparos mais conservadores. Entretanto é de extrema importância o conhecimento dos

parâmetros corretos bem como a rígida utilização dos mesmos para cada caso clínico.

Tendo em vistas os fatos apresentados, constitui interesse do experimento aprofundar em pesquisa clínica a utilização do laser de Er:YAG para remoção de tecido cariado em comparação com o método convencional empregado.

2. OBJETIVO

Constitui objetivo do presente estudo avaliar a remoção de tecido carioso em dentes permanentes, empregando os seguintes métodos:

- 1) Laser de Er:YAG
- 2) Instrumento rotatório acoplado em caneta de alta-rotação.

3. REVISÃO DE LITERATURA

3.1. Cárie dentária

A microbiota cariogênica e a presença de placa bacteriana são considerados fatores primários para o desenvolvimento da cárie; a dieta e os constituintes salivares são os fatores moduladores sendo o flúor e a higiene oral os modificadores. A cárie dentária apresenta-se através de um sinal clínico que é a lesão cariada. Sendo ela uma enfermidade bacteriana, estudos confirmaram características de infecção e transmissibilidade. No entanto, a simples inoculação de bactérias cariogênicas não geram por si só cárie dental, sendo necessária à presença de um substrato cariogênico constituído a base de carboidratos refinados como a sacarose, glicose, frutose e lactose (Ten Cate, 1985).

A cárie dental é um processo patológico multifatorial, ou seja, é uma doença bacteriana infecto-contagiosa influenciada pelos fatores salivares e dieta, que se manifesta clinicamente por perdas de minerais localizadas, resultando na destruição dos tecidos dentários (Newbrum, 1988).

Sabe-se hoje que o processo cariado tem início muito tempo antes de se apresentar visível clínica ou radiograficamente e este conhecimento só foi possível com a descoberta dos mecanismos de desmineralização e remineralização (Des/Re) que ocorrem constantemente no esmalte. O dente evidencia um comportamento extremamente dinâmico em relação ao ambiente bucal apresentando ocorrências de perdas e/ou reposição de minerais (Oliveira e Alves, 1997).

Thylstrup e Fejerskov (1995) descrevem o estágio inicial de desenvolvimento das lesões cariosas, a lesão de mancha branca, como uma lesão da subsuperfície de esmalte revestido por uma camada da superfície bem mineralizada.

De acordo com Winston e Bhaskar (1998), o diagnóstico clínico da lesão de mancha branca, fundamentado no aspecto esbranquiçado e na discreta rugosidade que a superfície de esmalte exhibe, só são perceptíveis tátil e

visualmente ao profissional quando a desmineralização atinge cerca de 200 a 300 μm de profundidade no esmalte.

Muitas lesões quando identificadas radiograficamente já estão localizadas na junção amelo-dentinária, pois o diagnóstico radiográfico de lesões incipientes só é possível quando a desmineralização compromete 500 μm da espessura do esmalte dentário.

O esmalte dental é considerado o tecido mais duro do corpo humano, compõe-se em sua grande parte (95%) de material inorgânico e pouca quantidade de água (4%) e material orgânico (1%). O componente inorgânico consiste principalmente da apatita, em suas formas hidroxilada, fluorada e carbonatada. O cálcio e o fósforo são os dois componentes muito encontrados no esmalte, vê-se pela fórmula química da hidroxiapatita: $\text{Ca}_{10}(\text{PO}_4)_6(\text{OH})_2$. A porção orgânica do esmalte consiste de aminoácidos (proteínas) da família da queratina. A água, em conjunto com a matriz orgânica secretada pelos ameloblastos, participa ativamente do processo de desenvolvimento e maturação do esmalte, como no caso da conversão dos fósforos de cálcio amorfo em hidroxiapatita. Os cristais de hidroxiapatita de dimensões nanométricas constituem a menor estrutura mineralizada e o conjunto destes cristais, por meio de posicionamentos espaciais específicos, formam a unidade estrutural denominada prisma ou esmalte prismático, e também os esmaltes interprismático e o aprismático (Corrêa, 1998).

Os prismas apresentam-se dispostos lado a lado e circundados pelo esmalte interprismático. No limite entre os esmaltes prismático e interprismático ocorre maior quantidade de espaços (porosidades), por onde ocorre o fluxo de água e matriz orgânica para a maturação contínua do esmalte. Este fenômeno dá origem a um processo de desmineralização e remineralização natural de defesa do esmalte contra eventuais ataques ácidos.

3.2. Preparo cavitário

Black (1908) relacionando as lesões cáries com suas localizações clínicas clássicas, desenvolveu uma classificação simples das cavidades, neste trabalho foram utilizadas cavidades classe I, que são definidas como: cavidades de fôssulas e fissuras que ocorrem na superfícies oclusais de pré-molares e molares, nos dois terços oclusais das superfícies vestibular e lingual de molares e

nas superfícies linguais dos incisivos. Cavidades que começam em defeitos estruturais ocorrendo ocasionalmente nos dois terços oclusais ou incisais de todos os dentes.

Black sugeriu uma seqüência de procedimentos ordenados para uma abordagem sistemática do tratamento dentário restaurador.

1. Obtenção da forma de contorno requerida.
2. Obtenção das formas de retenção e resistência exigidas.
3. Obtenção da forma de conveniência necessária.
4. Remoção de qualquer dentina cariada remanescente.
5. Acabamento da parede de esmalte.
6. Limpeza da cavidade.

Em 1988, Gerald T. Charbeneau, definiu que o termo cavidade se refere a um defeito no esmalte ou na dentina, resultante do processo patológico da cárie dental. Uma vez que lesão cariada tenha progredido o suficiente para produzir uma cavitação, o tratamento efetivo para evitar uma maior progressão da lesão cariada é a remoção completa da área afetada. O preparo da cavidade é a execução dos procedimentos cirúrgicos dentários necessários para expor a lesão cariada, possibilitar a retirada do tecido afetado e assim definir a dentina e o esmalte remanescentes, contribuindo para restaurações biológica e mecanicamente saudáveis. A cavidade é preparada de forma a assegurar:

1. Localização das margens em áreas acessíveis.
2. Resistência adequada do dente e restauração à fratura resultante de estresses funcionais.
3. Retenção suficiente para o material restaurador.
4. Proteção para o órgão pulpar com vitalidade.

Cavidades restauradoras em que o preparo cavitário é mínimo, com o intuito de preservação de estrutura dental, evidenciando desta maneira uma abordagem mais conservadora possível. McConnachie (1992) declara que a técnica permite a remoção de áreas isoladas de cárie sem nenhuma extensão aos tecidos circunvizinhos.

Segundo Bindslev e Mjor (1999), a meta final da dentística moderna é tornar supérflua a necessidade de preparos de cavidades. Se a prevenção de cárie fracassa, o preparo da cavidade torna-se necessário. A remoção de tecido então, deveria ser tão limitada quanto possível, porque nenhum material

restaurador pode substituir a qualidade do esmalte, da dentina e do cimento acelular quando os tecidos estiverem em seu relacionamento normal.

A meta da dentística restauradora moderna é manter tanto tecido quanto possível com ênfase na prevenção e remineralização. Com tudo, é difícil preparar e tratar pequenas cavidade em virtude do acesso reduzido. O formato do preparo cavitário depende inicialmente da extensão da cárie ou da geometria da restauração a ser substituída.

3.3. Laser de Er:YAG em esmalte e dentina

O método utilizado durante todos esses anos para a remoção do tecido cariado e preparo da cavidade para a colocação de um material restaurador tem sido os instrumentos rotatórios convencionais. Com o advento do laser no uso na Odontologia em 1964, várias pesquisas tem sido realizadas e o desenvolvimento e o aperfeiçoamento dos lasers odontológicos podem ser considerado um grande passo na busca de alternativas eficazes para um preparo cavitário mais conservador, além da redução bacteriana nas paredes dentinárias e a diminuição da dor. Somente a partir de 1980 é que realmente começaram os primeiros estudos na prática clínica. Inicialmente os lasers de CO₂ foram pesquisados no uso para cirurgias de tecidos moles e tentativas de cortes em tecido dental.

Em 1988 a primeira descrição do uso do laser de Er:YAG em tecido dental duro mostrou que uma efetiva ablação em tecido saudável, assim como a da lesão cariada, é possível sem danos térmicos aos tecidos adjacentes.

O alto potencial do laser de Er:YAG em promover ablação de tecidos dentais com um mínimo de dano térmico aos tecidos adjacentes, pode ser atribuído a alta absorção do seu comprimento de onda (2,94 µm) pela água e hidroxiapatita, principais componentes do esmalte e da dentina. O processo de ablação explosiva ocorre devido à interação da luz com a água, promovendo o aquecimento da mesma, as moléculas de água aquecidas são vaporizadas e se expandem ocorrendo um aumento da pressão interna, gerando micro-explosões levando a ejeção do material em forma de partículas microscópicas.

Hibst e Keller (1989) realizaram os primeiros estudos utilizando o laser de Er:YAG em tecidos duros dentais, observando a efetividade da ablação tanto de tecidos saudáveis como cariados, sem danos térmicos aos tecidos adjacentes. No

primeiro estudo, foi comparada a eficiência de irradiação do laser de Er:YAG com o laser de CO₂. O parâmetro utilizado para o laser de Er:YAG foi de 30 a 360 mJ/pulso com uma taxa de repetição de 1Hz e para o laser de CO₂ 1J de energia total e combinações de potência e tempo de exposição de 20W/50ms e 2W/500 ms. Concluíram que o laser de Er:YAG é efetivamente absorvido pelas estruturas duras do dente, pela água e pelos componentes inorgânicos e causa um aquecimento pequeno e rápido. O esmalte e a dentina são removidos pelo processo contínuo de vaporização e em forma de micro-explosões, promovendo uma boa qualidade das paredes da cavidade. As medidas de temperatura indicaram que durante a irradiação com o laser de Er:YAG uma quantidade mínima de aquecimento é transmitida aos tecidos adjacentes por difusão térmica quando comparada as medidas encontradas com o laser de CO₂.

Keller e Hibst (1989) fizeram um estudo adicional ao anterior para avaliar os efeitos do laser de Er:YAG nas alterações provocadas pela irradiação em esmalte e dentina comparados com o laser de CO₂. Os parâmetros utilizados foram semelhantes ao do trabalho anterior. Os resultados observados em microscópio óptico mostraram crateras de diferentes configurações causadas pelo laser de CO₂, foram encontradas zonas de carbonização ao redor das cavidades e as paredes da cavidade demonstraram numerosas fissuras, os espécimes tratados com o laser de Er:YAG não apresentaram nenhuma zona de carbonização ou fusão, fissuras ou fraturas não foram observadas ao redor dos tecidos duros dos dentes. Os resultados observados por MEV mostraram que as cavidades tratadas com o laser de Er:YAG apresentaram aspecto rugoso sem sinais de injúrias térmicas e sem modificações na disposição dos cristais de hidroxiapatita, contrariando as encontradas pelas tratadas pelo laser de CO₂. Os autores relatam que a maior parte da energia incidente do laser de Er:YAG foi consumida pelo processo de ablação e somente uma pequena fração energética resulta em aquecimento do tecido remanescente, e por esse motivo não houve danos.

Matsumoto *et. al.* (1991) estudaram as alterações morfológicas do esmalte e da dentina após irradiação com laser de Er:YAG. Foram utilizados dez dentes extraídos pigmentados com corante preto, sem lesão de cárie e hígidos. Os espécimes foram irradiados com 15,9J/cm² de densidade de energia do laser de Er:YAG com diâmetro de feixe de 2mm. As observações da MEV mostraram a

efetividade do laser de Er:YAG para remover dentina e esmalte cariado. Segundo os autores, a profundidade da cavidade depende da energia, do tempo de exposição e tipo de tecido alvo.

Paghdwala (1991) avaliou os efeitos do laser de Er:YAG nos tecidos duros dentais, colocou quatro termopares em 29 dentes. Cada dente foi irradiado pelo laser de Er:YAG por quatro segundos, num total de 24 pulsos. As temperaturas foram lidas a cada 2 segundos e nenhuma temperatura aumentou o suficiente para induzir injúria pulpar. O maior aumento foi de $7,8^{\circ}\text{C}$; vários artigos mostram que para ocorrer injúria pulpar a temperatura deve ser acima de $9,0^{\circ}\text{C}$. A irradiação do laser de Er:YAG no dente produziu dois efeitos distintos: pequenos buracos e crateras. Os buracos e as crateras quando examinados em microscópio óptico mostraram margens de esmalte sem trincas irradiadas dos buracos e somente um aspecto de giz esbranquiçado e sem brilho das margens que tinham paredes precisas e inalteradas, a dentina na base das crateras, apresentava aparência limpa e inalterada. A MEV mostrou uma banda de $100\mu\text{m}$ de esmalte alterado com microfissuras arranjadas concentricamente. Ao longo dessas paredes pode-se ver poros onde cristais de hidroxiapatita derreteram e vaporizaram, circundados por elevações consistentes de fusão e tecido orgânico recondensado. Apesar de existir somente 8% de água contida no esmalte dental, desde que a energia laser seja bem absorvida, o esmalte dental se vaporizará mais prontamente para permitir um corte do esmalte a pequenas densidades de energia, o que implica menores aumentos de temperatura e praticamente nenhuma carbonização ou trincas no esmalte.

Kayano *et. al.* (1991) avaliaram o efeito do laser de Er:YAG sobre dentes humanos extraídos, a possibilidade do esmalte adjacente aos defeitos da ablação adquirir resistência ácida, e também o efeito da ablação laser sobre esmalte, dentina e cimento. Para os dois primeiros estudos foi utilizada energia de 500 mJ, densidade de energia de $15,9\text{ J/cm}^2$, e taxa de repetição de 1 ou 3 Hz. Para o terceiro estudo o esmalte e o cimento foram irradiados com 39 ou 74 mJ e taxa de repetição de 10 Hz, a dentina foi irradiada com 211 mJ e 10 Hz. Os autores concluíram que o laser de Er:YAG removeu por ablação o tecido dental, sem promover fraturas, usando o método contato ou não contato. O tamanho dos defeitos ficou limitado a área irradiada e pode estar relacionado às condições de

irradiação e a espessura do dente. O laser promoveu resistência ácida no esmalte marginal adjacente aos defeitos promovidos pela ablação.

O estudo realizado por Zhao-Zhang *et. al.* (1992) utilizou o laser de Er:YAG para determinar a profundidade de ablação no esmalte e dentina de dentes humanos extraídos. Foi utilizada energia de 25 a 365 mJ e taxa de repetição de 2 e 5 Hz. Os resultados mostraram que um mínimo efeito térmico foi notado com densidade de energia abaixo de 74 J/cm^2 e os autores concluíram que o laser de Er:YAG pode efetivamente promover ablação no esmalte e na dentina com um mínimo de efeito térmico quando se utilizou taxas de repetição de 2 e 5 Hz.

Gross *et. al.* (1992) fizeram um estudo para comparar a superfície do esmalte e da dentina após a irradiação com o laser de Er:YAG e o preparo mecânico. Foram utilizados dentes humanos extraídos. A energia por pulso variou de 50 a 400 mJ e metade dos dentes foram tratados sem spray de água. Os resultados foram comparados aos preparos convencionais. Os autores observaram que, sem a utilização do spray de água, o laser induziu uma zona mais densa de resíduos, quando comparado com o tratamento com o spray de água. A energia de 300 mJ em dentina e 400 mJ em esmalte resultou na formação de uma parede cavitária mais lisa. Quando os dados obtidos com laser foram comparados com os obtidos pelo método convencional, no esmalte o preparo convencional mostrou uma zona de prismas desintegrados. Com o laser e a aplicação do ácido, resultou em um padrão retentivo. Na dentina com o laser e o preparo convencional mostraram uma zona de resíduos. Os túbulos dentinários abaixo da zona de preparação não mostraram mudanças morfológicas. Em ambos os grupos a rugosidade superficial é semelhante, após o condicionamento ácido esta camada foi removida e os túbulos foram parcialmente abertos. Os autores concluíram que, no esmalte, o laser de Er:YAG permite a técnica do condicionamento ácido. Na superfície da dentina, a aplicação com laser e o preparo convencional mostraram resultados semelhantes.

Burkes *et. al.* (1992) fizeram um estudo com a finalidade de observar a estrutura dental e a temperatura pulpar em dentes humanos extraídos tratados com o laser de Er:YAG. Dois dentes foram irradiados secos e três dentes umedecidos com água. A energia utilizada foi de 56 mJ, 60 mJ e 90 mJ para os dentes umedecidos e 58 mJ de energia para os dentes secos. Os resultados

mostraram que a superfície do esmalte nos dentes secos mostrou fragmentos circulares dos prismas de esmalte, fusão do esmalte, fratura e ausência de bordas planas e a temperatura pulpar mostrou elevação maior que 27°C. Quando a aplicação do laser foi sobre o dente com uma constante refrigeração com água, o esmalte e a dentina foram eficientemente removidos por ablação, a superfície se apresentou com fissuras e cavidades cônicas com projeções remanescentes de esmalte e a elevação média de temperatura pulpar foi de 4°C. Os autores concluíram que o laser pulsado de Er:YAG usado com água pode remover esmalte e dentina sem produzir uma mudança significativa na temperatura pulpar.

Hibst e Keller (1992) realizaram um estudo *in vitro* para quantificar o efeito térmico dos pulsos do laser de Er:YAG, e melhor entender o mecanismo básico de aquecimento, as interferências causadas pelos parâmetros definidos no laser e do tipo de tecido utilizado. A energia utilizada variou de 5 a 500 mJ/pulso. Os autores observaram que para os pulsos sub-ablativos (37 mJ/pulso) a queda da temperatura é mais rápida em esmalte do que em dentina de acordo com a grande difusão térmica do esmalte. Porém, quando o limiar de ablação é excedido (225 mJ/pulso, 435 mJ/pulso), o efeito da temperatura é mais pronunciado no esmalte quando comparado à dentina. Para pulsos repetitivos, o efeito da temperatura irá somar de acordo com o intervalo de tempo entre dois pulsos. Os autores concluíram através de medidas com o termopar, que para pulsos seqüenciais a taxa de repetição é o parâmetro mais importante para determinar a temperatura acumulada.

Keller e Hibst (1992) foram os primeiros a realizar um estudo clínico com o laser de Er:YAG. Foram tratados 67 dentes com o laser focalizado em 0,8 mm de diâmetro de foco, taxa de repetição de 1 a 4 Hz e 150 mJ a 450 mJ de energia por pulso, sob refrigeração de spray de água. Os resultados indicaram que nenhum dos dentes perdeu a vitalidade, nem ocorreu sensibilidade à percussão. Anestesia local foi necessária em apenas um caso. Os resultados mostraram que os preparos com o laser de Er:YAG promoveram menor sensação de dor do que os preparos realizados com turbinas de alta-rotação ou brocas de baixa-rotação. Houve diferença na percepção dolorosa nos preparos realizados próximos e distantes da polpa. Os autores concluíram que o laser de Er:YAG foi o primeiro sistema para remoção de cárie que não utilizou o método mecânico

convencional com brocas, o preparo cavitário foi possível, sem danos térmicos à polpa, sendo indicado para a remoção de cárie na prática diária.

Comparando a MEV em dentes irradiados com laser de CO₂, Nd:YAG e Er:YAG, Wigdor *et. al.* (1992), observaram que as amostras irradiadas pelo laser de CO₂ apresentaram túbulos dentinários não evidentes, com grande quantidade de trincas na dentina, o laser de Nd:YAG causou fusão da dentina intertubular e o diâmetro dos túbulos dentinários era variado; e com o laser de Er:YAG, os túbulos dentinários estavam abertos sem trincas, fusões ou carbonizações.

Segundo Arcoria e Cozean (1994), as imensas mudanças tecnológicas nos últimos anos possibilitaram uma segurança e efetividade em relação ao uso do laser em tecidos duros. As características de absorção dos tecidos dentais (esmalte, dentina, polpa e cimento), têm um importante papel bem como a irradiação laser irá agir no tecido alvo. Quando um feixe é irradiado na superfície do tecido, parte da luz penetra no tecido e pode ser refletida difusamente. A quantidade de luz que penetra irá depender, primeiramente das propriedades ópticas do tecido. A energia irradiante é convertida em calor e é distribuída através do tecido. Essa conversão é baseada na combinação das propriedades óptica e térmica de cada tecido.

Gimble *et. al.* (1994) fizeram um estudo clínico para determinar a eficácia do laser de Er:YAG quando comparado ao tratamento convencional para tecidos duros dentais. Foram realizados 165 procedimentos com o laser de Er:YAG e 187 pelo método convencional, como grupo controle. A energia variou de 15 mJ/pulso para tratamento de fóssulas e fissuras a 250 mJ/pulso para preparo de cavidades, a frequência variou de 5 a 10 Hz para todos os procedimentos. Os resultados dos procedimentos indicaram que o laser foi tão eficiente quanto às turbinas de alta-rotação para remoção de cárie e preparo cavitário, o condicionamento ácido combinado com o condicionamento com laser foi melhor do que apenas o condicionamento ácido, os estudos da temperatura da polpa indicaram nenhum dano ao tratamento com laser. Quanto à opinião dos pacientes, eles foram mais favoráveis a utilização do laser do que com a turbina convencional.

Balin *et. al.* (1996), realizaram um estudo comparativo sobre as ações do preparo cavitário sobre os tecidos duros da polpa. Compararam "*in vitro*" a

ação do alta-rotação convencional com o laser de Er:YAG, com $2,64\mu\text{m}$ de comprimento de onda, frequência de 3Hz e densidade de energia de 50 a $60\text{J}/\text{cm}^2$. Classificaram os preparos convencionais, quando examinados pela microscopia eletrônica de varredura, como uniformes enquanto que aqueles obtidos pelo laser de Er:YAG não foram uniformes. A proteção dessa superfície rugosa foi considerada um efeito positivo no processo de adesão. O preparo dos tecidos duros resultou também na produção de estruturas longitudinais algumas vezes em forma de "favo de mel" no esmalte do fundo da cavidade aumentando assim significativamente sua superfície.

Eduardo *et. al.* (1996) aplicaram o laser de Er:YAG em superfícies vestibulares de terceiros molares humanos. Na região do terço médio irradiaram um grupo com 36 pulsos, com energia de 140mJ, 1Hz, $19,75\text{J}/\text{cm}^2$ de densidade de energia e outro grupo com 60 pulsos, com 30mJ, 1Hz, $42,32\text{J}/\text{cm}^2$ de densidade de energia. Levaram os espécimes à microscopia eletrônica de varredura para exame nas alterações morfológicas. Constataram a formação de rugosidade superficial no esmalte.

Tanji *et. al.* (1996) realizaram dois trabalhos utilizando o laser de Er:YAG, sendo um deles realizado como técnica alternativa para o condicionamento da superfície dentinária. Dentes molares humanos foram irradiados na face vestibular com várias energias, e após a irradiação um espécime de cada grupo foi submetido a condicionamento com ácido fosfórico a 35%. As amostras foram observadas pela MEV e se observou que o laser de Er:YAG foi capaz de remover a camada de esfregaço expondo os túbulos dentinários. A melhor ablação ocorreu com a energia de 100mJ, assim como o melhor padrão de microrretenção mecânica para materiais restauradores. No outro trabalho foi avaliado o aspecto micromorfológico de preparos cavitários tipo classe I realizados com laser de Er:YAG em dentes humanos extraídos, com três diferentes densidades de energia: $79,61\text{J}/\text{cm}^2$, $89,57\text{J}/\text{cm}^2$ e $99,52\text{J}/\text{cm}^2$, com frequência de 2Hz. A MEV mostrou o esmalte dental com padrão condicionado, e a dentina apresentou os túbulos dentinários expostos sem fusão ou recristalização. Os autores concluíram que não houve diferença no aspecto micromorfológico entre as densidades de energia utilizadas, e foi criado um padrão de condicionamento a laser que poderia sugerir a possibilidade de adesão de resina composta.

Jelínková *et. al.* (1996) observaram a profundidade e a forma das cavidades preparadas com o laser de Er:YAG com diferentes energias, número de pulsos e tipo de tecido alvo. O resultado mostrou que a profundidade da cavidade variou de 0,14 a 0,9 mm no esmalte e 0,55 a 1,51 mm na dentina quando utilizaram dez pulsos e taxa de repetição de 1 ou 2 Hz. O diâmetro da cavidade foi menor no grupo onde foi utilizada a taxa de repetição de 2 Hz. A profundidade da cavidade no esmalte foi de 0,2 mm quando utilizados dois pulsos de 300 mJ de energia e foi de 0,6 mm quando utilizados 20 pulsos de 300 mJ. Na dentina a profundidade foi de 0,4 a 1,5 mm quando utilizados os mesmos parâmetros de pulsos de energia empregados no esmalte. Os autores concluíram que o laser de Er:YAG produziu cavidades bem definidas no esmalte e na dentina, e com refrigeração adequada estas cavidades se apresentavam limpas, sem consideráveis danos aos tecidos duros adjacentes e sem carbonização da dentina, além de que para um processo de ablação efetivo deve existir uma energia e número de pulsos adequados.

Dostálová *et. al.* (1997) fizeram um estudo *in vivo* para avaliar o efeito do laser de Er:YAG na ablação. Foram utilizados pré-molares indicados para extração devido a tratamento ortodôntico. Antes da extração foi realizado um preparo cavitário de forma oval com o laser de Er:YAG. A energia utilizada foi de 345 mJ/pulso e taxa de repetição de 2 Hz. Os resultados mostraram que após a aplicação do laser de Er:YAG houve uma redução da camada de dentina e que os túbulos dentinários tinha um curso radial em direção á superfície. Nenhuma fratura ou injúria á superfície foi observada e nenhuma reação inflamatória foi achada na polpa, que apresentou vascularização normal. Os autores concluíram que o laser de Er:YAG é eficiente e seguro para ablação de esmalte e dentina quando é utilizado sob as condições descritas.

Pelagalli *et. al.* (1997) fizeram um estudo comparando o laser de Er:YAG com o instrumento de alta-rotação para a remoção de cáries e preparos cavitários, como parâmetro utilizaram a avaliação histológica da polpa, a imagem da morfologia superficial do dente através de microscópio eletrônico de varredura, investigação por penetração de corantes e medidas de força de adesão e habilidade do laser em remover cáries e preparar cavidades. Os dentes foram tratados *in vivo* e extraídos imediatamente, após dois dias, após um mês e após um ano. Os parâmetros utilizados com o laser de Er:YAG foram: 80 mJ, 5 a 10 Hz

120 mJ, 5 a 10 Hz para o preparo cavitário, com spray de água. Os resultados mostraram que o preparo com laser foi igual, ou melhor, do que os procedimentos realizados com o instrumento de alta-rotação para remoção de cárie, preparo cavitário e condicionamento da superfície antes do tratamento com ácido. A MEV não revelou nenhuma microfratura da estrutura dental, os túbulos estavam abertos e um efetivo condicionamento da superfície com o laser. Os testes histológicos mostraram que não houve nenhum comprometimento da polpa quando se utilizou o laser. Os autores concluíram que nenhuma complicação ocorreu e nenhum dente foi comprometido nos pacientes tratados sem anestesia com o mesmo, ou melhor, resultado daqueles tratados com o instrumento de alta-rotação.

Cozean *et. al.* (1997) fizeram um estudo clínico para avaliar a eficácia e a segurança do laser de Er:YAG na remoção de cáries e preparo cavitário em esmalte e dentina quando comparado com o instrumento de alta-rotação, e a necessidade da utilização de anestesia com o laser. Este estudo foi dividido em duas fases; na fase I os dentes foram tratados e extraídos para exame histológico do tecido pulpar, na fase II os dentes foram tratados, porém não extraídos, e avaliados por um período superior a 18 meses. Baseado nos resultados os autores concluíram que o uso do laser de Er:YAG para tratar tecidos duros dentais foi efetivo e seguro para remoção de cárie, preparo cavitário e condicionamento do esmalte. Não houve diferença significativa entre os procedimentos tratados com laser e com o instrumento de alta-rotação, e também entre os testes histológicos do tecido pulpar. Nas duas fases alguns pacientes tratados com laser sentiram pequeno desconforto, mas em apenas 2% dos casos houve necessidade de anestesia.

Aoki *et. al.* (1998) compararam os aspectos encontrados após o preparo de cavidades de classe V de forma convencional e através do laser de Er:YAG em cáries radiculares. Empregaram 145mJ por pulso, 10 pulsos por segundo, com spray de água, usando uma combinação de modos de contato e não contato. Analisando o esmalte cervical tratado com laser em MEV, relataram maiores microfendas e microinregularidades, completamente distinto do esmalte preparado de forma convencional.

Matsumoto *et. al.* (1998) observou a morfologia do esmalte e da dentina irradiados pelo laser de Er:YAG, examinados por LM, SEM, SEM-EDX e TEM. A

característica estrutural do esmalte irradiado e observado pelo SEM, deixou claro que há pouca diferença entre o esmalte irradiado e não-irradiado quanto a destruição de P e Ca pela análise em MEV e com energia dispersiva de raios-X. A superfície dentinária submetida a irradiação com o laser de Er:YAG com *spray* de água mostrou túbulos dentinários abertos. Em contrapartida, a superfície dentinária irradiada com laser de Er:YAG sem refrigeração de *spray* de água não mostrou túbulos dentinários abertos, porém a presença de um *melt* e recristalização em algumas áreas. Esse experimento utilizou o parâmetro de 250mJ/pulso com 8Hz no modo sem contato. Os resultados clínicos mostraram que dos 60 casos, 48 (80%) dos pacientes tratados não relataram dor durante o preparo cavitário, e 12 casos relataram dor de leve a severa, sendo estes com hiperestesia na região cervical dos dentes. Cinquenta casos, do total de 60, das cavidades puderam ser realizados sem anestesia local.

Glockner *et. al.* (1998) estudaram as alterações de temperatura no interior da câmara pulpar durante a irradiação com laser de Er:YAG. Com uso de sensor térmico, realizaram um estudo comparativo de preparos cavitários realizados com o laser de Er:YAG e com pontas diamantadas, analisando-se o aumento da temperatura na cavidade pulpar os resultados indicaram que preparos realizados com laser de Er:YAG causam menos estresse térmico a polpa.

Miserandino (1998) realizou um estudo para determinar as modificações ocorridas nas superfícies do esmalte humano após o preparo de cavidades com o laser de Er:YAG, e também para avaliar o caminho da infiltração ao redor de restaurações adesivas. Quarenta e quatro dentes humanos foram divididos em dois grupos, sendo o primeiro tratado com o laser e o segundo com alta-rotação e condicionamento com ácido fosfórico a 37%. Concluiu-se que a interação do laser com o esmalte e a dentina não produz danos térmicos nem fraturas na estrutura dental. A infiltração marginal ao redor das restaurações foi estatisticamente equivalente entre os dois grupos tratados, sugerindo que o laser de Er:YAG é uma alternativa viável para tratamentos tradicionais.

Zennyu e Kumazaki (1998) avaliaram a influência das direções de irradiação do laser de Er:YAG nas alterações das características morfológicas do esmalte e da dentina. A energia por pulso utilizada no esmalte foi de 180 mJ, com frequência de 10 Hz e 10 segundos de duração, na dentina os parâmetros foram

os mesmos, porém com 2 segundos de duração. As direções de irradiação foram: 1- perpendicular aos prismas de esmalte; 2- paralelo aos prismas de esmalte; 3- perpendicular aos túbulos dentinários; 4- paralelo aos túbulos dentinários. As observações ao MEV do esmalte irradiado perpendicularmente a direção dos prismas de esmalte mostraram a aparência de uma "flor", a quantidade de água ao redor dos prismas de esmalte é maior com a ablação seletiva da água realizada com o laser de Er:YAG, a destruição ao redor dos prismas é maior, o que cria a aparência de "flor". A irradiação paralela aos prismas de esmalte cria a aparência de que os prismas tenham sido "raspados", tal fato é facilmente imaginado, pois a irradiação paralela aos prismas atinge uma superfície de contato maior destes prismas. Com relação a dentina, mudanças morfológicas não foram encontradas, criou-se uma camada de esfregaço e a entrada dos túbulos dentinários ficaram mais abertas do que quando comparadas com o procedimento executado com o instrumento rotatório convencional.

Keller *et. al.* (1998) realizaram um estudo clínico para investigar a aceitação dos pacientes para o preparo de cavidades com o laser de Er:YAG comparado com o preparo convencional com alta-rotação. Foram realizados 206 preparos, sendo que metade dos preparos foram realizados com o laser de Er:YAG e a outra metade com o alta-rotação. Para o esmalte a energia por pulso utilizada variou de 250 mJ a 400 mJ, com taxa de repetição de 2 a 4 Hz; para a dentina a energia utilizada foi entre 150 mJ e 300 mJ com taxa de repetição de 1 a 3 Hz. A avaliação pelo paciente foi feita utilizando três respostas: confortável, desconfortável e muito desconfortável. Durante o tratamento a necessidade de anestesia local foi de 11% para o preparo convencional e 6% para o preparo com laser. O tratamento com laser foi achado mais confortável em 80% dos pacientes e 82% deles preferiu o preparo com laser para futuros tratamentos. Os autores concluíram que a aplicação do laser de Er:YAG é uma alternativa mais confortável para os pacientes do que o método convencional de preparo de cavidades.

Dostálová *et. al.* (1998) fizeram um estudo clínico para avaliar a qualidade da ablação com laser de Er:YAG em comparação com o preparo convencional. Foram avaliadas 150 cavidades, a energia por pulso variou de 100 mJ a 400 mJ e a taxa de repetição de 1 a 4 Hz. A avaliação clínica foi aos 6, 12, 18 e 24 meses. Os critérios de avaliação foram: crista marginal, adaptação marginal, forma anatômica, cáries, mudança de cor, descoloração do cavo-

superficial, textura superficial, sensibilidade pós-operatória. Em comparação com o tratamento convencional os autores notaram que a retenção e a qualidade do material restaurador foram semelhantes. Os autores concluíram que a utilização do laser de Er:YAG é um método promissor para remoção de cáries e restauração.

Eduardo *et. al.* (1998) fizeram um estudo com três casos clínicos tratados com o laser de Er:YAG para preparo cavitário. No caso 1 foi feito um preparo de cavidade em túnel utilizando 300 mJ de energia por pulso, taxa de repetição de 30 Hz e densidade de energia de 42,32 J/cm². No caso 2 foi realizada uma cavidade classe V com energia de 350 mJ/pulso, taxa de repetição de 30 Hz e densidade de energia de 49,38 J/cm², para condicionamento foi utilizado energia 60 mJ/pulso, taxa de repetição de 10 Hz e densidade de energia de 8,46 J/cm². No caso 3 foi realizado um preparo classe V com 350 mJ de energia por pulso, taxa de repetição de 3 Hz e densidade de energia de 49,39 J/cm², para o preparo do esmalte cavo-superficial foi utilizado energia de 60 mJ/pulso, taxa de repetição de 10 Hz e densidade de energia de 8,46 J/cm². Os autores concluíram que a técnica para preparo cavitário com o laser de Er:YAG é efetiva, não há presença do desconforto produzido pelo ruído e vibração do alta-rotação e na maioria dos casos não há necessidade do uso de anestesia.

Watanabe *et. al.* (1998) realizaram um experimento com 25 dentes humanos extraídos sem cárie, incisivos ou pré-molares, os quais foram irradiados com o laser de Er:YAG com várias energias, pulsos e duração de pulsos para determinar a resistência a ácidos dos dentes irradiados. Como resultado foi observada a resistência a ácido na superfície de esmalte exposta a irradiação laser. Este estudo sugere que o laser de Er:YAG pode abrir caminho para preparação do esmalte a resistência dos ácidos da superfície no tratamento e prevenção das cáries.

Hossain *et. al.* (1999) fizeram um estudo para determinar a taxa de ablação e avaliar as mudanças morfológicas no esmalte e dentina irradiados com o laser de Er:YAG, com e sem spray de água. A energia por pulsos variou de 100 a 400 Hz, taxa de repetição de 2 Hz por 5 segundos. Os resultados mostraram uma relação quase linear entre a profundidade de ablação e energia utilizada para o esmalte e a dentina, a irradiação com água reduziu a profundidade de ablação, porém muito pouco quando comparada com a irradiação sem água, as

observações no MEV indicaram que a irradiação com água produziu cavidades sem sinal de danos térmicos ao redor do esmalte e da dentina. Os autores concluíram que a adição de um spray fino de água direto na ablação não a diminui e não causa carbonização ou fusão nos tecidos duros adjacentes.

Hossain *et. al.* (2000) fizeram um estudo, *in vitro*, para avaliar o efeito da irradiação do laser de Er:YAG na resistência ácido adquirida do tecido duro dental saudável na formação da cárie artificial por espectrofotometria, e a super estrutura das áreas irradiadas por MEV. O laser de Er:YAG foi utilizado para irradiar esmalte e dentina com uma energia de 400 mJ e frequência de 2 Hz, com ou sem spray de água, por 5 segundos no fundo da cavidade e 4 segundos na parede da cavidade. As partes por milhão (ppm) de íons cálcio (Ca^{2+}) dissolvidos em solução, foram determinadas por espectrofotometria de absorção atômica e as mudanças morfológicas foram analisadas por MEV. Os resultados mostraram que as mais baixas quantidades de íons cálcio foram encontradas nas amostras irradiadas sem o spray de água do que as amostras irradiadas com spray de água e as amostras não irradiadas. A observação no MEV mostrou que as áreas irradiadas se fundiram e pareceu ter sido termicamente degenerada quando irradiada sem o spray de água. Depois da desmineralização ácida, as superfícies de esmalte e dentina termicamente degeneradas foram quase inalteradas. Os autores concluíram que a irradiação com o laser de ER:YAG com o spray de água apresenta ser mais efetiva para prevenção de cáries do que sem o spray de água.

Blum (2001) demonstrou em casos clínicos que técnicas restauradoras podem ser realizadas eficientemente com o laser de Er:YAG. O laser foi utilizado para preparo cavitário em esmalte e dentina, remoção de tecido cariado e condicionamento do dente. Os parâmetros utilizados foram:

Esmalte: 350 a 500 mJ; 10 a 20 Hz, pulso de 75 a 100 μs .

Dentina: 250 a 400 mJ; 10 a 20 Hz, pulso de 75 a 100 μs ou 450 a 550 μs .

Cáries : 200 a 350 mJ; 10 a 20 Hz; pulso de 450 a 550 μs .

Condicionamento: 60 a 110 mJ; 30 Hz.

Os resultados clínicos mostraram que o tratamento a laser oferece resultados iguais ou melhores do que as técnicas convencionais. Os pacientes mostraram preferência ao tratamento a laser do que as técnicas convencionais. O autor concluiu que talvez o laser possa ajudar a construir a geração de pacientes que

tem menos medo do dentista e de seus instrumentos, conduzindo para mais prevenção ao invés de tratamento.

Gouw-Soares *et. al.* (2001) fizeram um estudo para avaliar o aumento da temperatura de cavidades preparadas com o laser de Er:YAG, para avaliar o uso seguro e a eficácia deste aparelho. A temperatura foi medida através de termopares enquanto eram preparadas as cavidades em esmalte e dentina. Foram utilizadas energias de 500 mJ e 850 mJ com uma frequência de 10 Hz. Os resultados mostraram que a temperatura aumenta menos que 3°C em todos os preparos. Os autores concluíram que os parâmetros escolhidos para o preparo de cavidades são seguros e eficazes.

Sharon-Buller *et. al.* (2001) fizeram um estudo para examinar o efeito do laser de Er:YAG na eliminação das bactérias após o preparo cavitário comparado com instrumentos convencionais. Uma amostra das bactérias foi colhida com um chumaço de algodão estéril do interior das cavidades de cada grupo e colocada numa lâmina de sangue preparada com ágar. Os resultados mostraram que no preparo realizado com laser de Er:YAG havia ausência total de bactérias em 90% dos casos e os 10% restantes mostraram quantidades muito pequenas de bactérias comparados ao outro grupo que apresentou uma grande quantidade de bactérias dentro da cavidade. Os autores concluíram que o laser de Er:YAG elimina bactérias nas cavidades, e sugere que talvez até a remoção de cárie profunda com o laser de Er:YAG seja vantajosa e pode melhorar o prognóstico para o tampão da polpa.

4. MATERIAL E MÉTODOS:

4.1 Material:

Para a realização do presente estudo foram utilizados:

- 24 dentes (molares permanentes cariados classe I).
- Laser Er:YAG – KaVo KEY Laser (Alemanha).
- Ácido orto-fosfórico 37% - S.S. White
- Prime & Bond 2.1 – Dentsply.
- Resina composta Z 250 – 3M
- Aparelho fotopolimerizador Polylux II Kavo
- Fichas clínicas e de anamnese.

Características do aparelho de laser de Er:YAG :

O laser de Er:YAG (Kavo Key Laser – 2. Fig.1) , tem energia ajustável de 60 a 500mJ, taxa de repetição de 1 a 15 Hz, duração de pulso de 250 a 500 μ s e diâmetro do foco de 0,63mm.




Fig. 1 - Equipamento laser de Er:YAG (KaVo KEY Laser-1242)

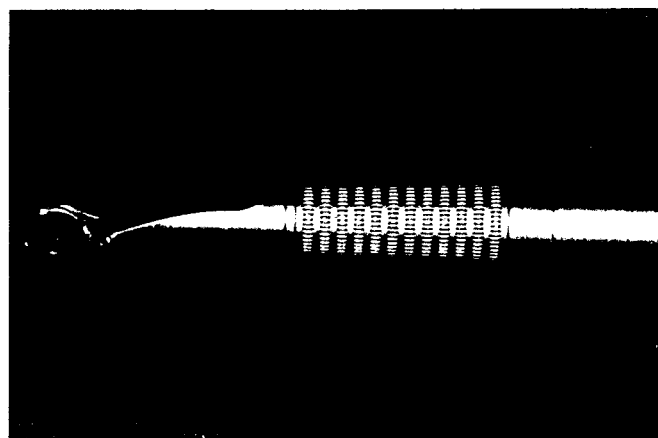


Fig. 2 - Peça de mão 2051

O laser de Er:YAG está localizado na região do infravermelho do espectro eletromagnético e emite um feixe laser de 2,94 μm de comprimento de onda.

O mecanismo de bombeamento do laser de Er:YAG é feito através de uma lâmpada flash a qual excitará os átomos do meio ativo de forma que a emissão laser possa ocorrer.

O meio ativo do laser de Er:YAG é sólido e é constituído pelo erbium, pertencente às terras raras, o qual é utilizado como dopante na rede da matriz de um cristal de granada de alumínio e ítrio.

O modo de emissão é pulsado e o sistema de entrega do feixe laser se dá através de fibra óptica. Esse laser possui uma alimentação interna de spray de água e ar.

Sendo neste comprimento de onda a luz invisível ao olho humano, o laser de Er:YAG possui como luz guia um laser de diodo com comprimento de onda de 635 nm, possibilitando que o usuário enxergue claramente o ponto de incidência do laser.

A peça de mão utilizada é a de número 2051 (Fig.2), a qual entrega o feixe laser de modo não contato e tem como foco ideal à distância de 12 a 15mm (Fig.3), entre a lente de saída do feixe laser e o tecido alvo. O diâmetro do feixe na posição focalizada é 0,63mm.

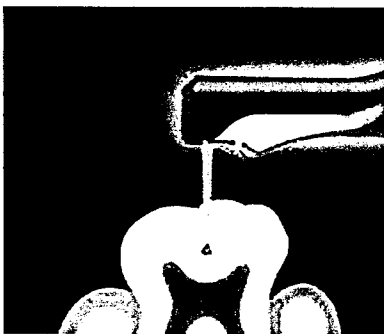


Fig. 3 – Esquema do foco ideal para irradiação com a ponta 2051 do laser de Er:YAG, que está compreendida na distância de 12 a 15mm.(Foto publicitária do site da Kavo).

4.2 Método

Seleção de pacientes

Este trabalho foi aprovado pelo comitê de ética em pesquisa em seres humanos do IPEN.

Todos os pacientes foram selecionados ao acaso. Os pacientes foram submetidos a uma anamnese prévia, por meio de um questionário apropriado, a fim de se avaliar suas condições clínicas e histórico dental pregresso. Condições médicas gerais não foram consideradas para ser contra indicado o tratamento com laser. Crianças com idade abaixo de 16 anos e adultos acima de 30 anos foram excluídos.

Foram selecionados sete pacientes, cinco do sexo feminino e dois do sexo masculino, para tratamento de 24 molares permanentes, com lesão cariosa classe I, de pacientes jovens e adultos com idade variando entre 16 e 30 anos.

Todas as normas internacionais de segurança no uso do laser (ANSI-Z136-1, NBR-IEC-2-22:1997 e IEC 825-1:1998) foram seguidas, além do protocolo de informações e consentimento do paciente ou responsável, recomendado pelo Conselho Nacional de Saúde, através da aprovação do Comitê de Ética em Pesquisa em Seres Humanos do IPEN.

Exame clínico e radiográfico

Inicialmente foi feita uma profilaxia com jato de bicarbonato, em todos os dentes de cada paciente a ser triado, para depois se proceder ao exame clínico e a seleção dos dentes com as características necessárias para participarem da pesquisa.

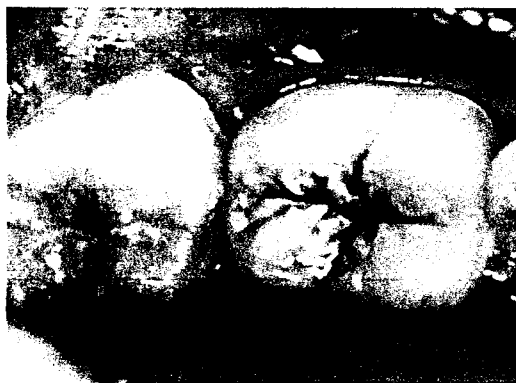

Fig.4 - Lesão cariosa dente 47

A inspeção tátil foi realizada com uma sonda exploradora rompa (0,4mm), sem pressão, com a finalidade de limpeza do sulco e fissuras após a profilaxia, para melhorar facilitar a inspeção visual. Foi considerado cariado o dente que apresentou um sulco ou fissura com tecido amolecido na base, detectado pelo explorador ou pela descoloração do esmalte.

Depois de examinados e aceitos, os dentes foram radiografados, para se verificar a profundidade da lesão cariada na superfície oclusal, foi realizado teste de vitalidade pulpar, posteriormente os dentes foram preparados e restaurados.

Antes da preparação da cavidade foi necessário considerar indicações locais e contra indicações. As radiografias periapicais foram tiradas, onde indicou a presença ou ausência de cáries extensas. Dentes que não deram resposta ao teste da vitalidade térmica ou associado com alguma lesão periapical radiolúcida foram excluídos.

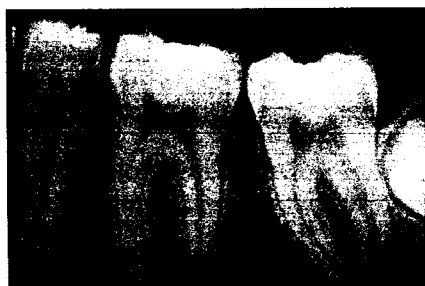

Fig.5 - Radiografia periapical

Para preparação com laser de Er:YAG com comprimento de onda de 2,94 μ m, duração do pulso de 250 μ s, spray de água foi acionado durante toda a remoção do tecido cariado. Durante o tratamento com laser o paciente e a equipe utilizaram óculos de proteção, além dos demais princípios de biosegurança.

A preparação da cavidade foi feita de dois a quatro dentes em cada paciente, sendo que parte dos dentes foi preparado por meios mecânicos e outra por Er:YAG laser. A seqüência do laser e preparação por meios rotatórios foi alternada de paciente para paciente. A decisão de qual dente seria preparado pelo laser ou por meios convencionais e a seqüência de tratamento foi aleatória. Anestesia local por meio de soluções anestésicas foram administradas diante da solicitação do paciente.

Imediatamente após o tratamento, por meios convencionais ou laser, cada paciente classificou a sensibilidade durante o tratamento de acordo com os seguintes: confortável, desconfortável ou muito desconfortável. Desconforto foi considerado para incluir as sensações indesejáveis de barulho, cheiro, vibração e do uso de óculos protetores. O sistema simples de três opções de escolha exigiu que os pacientes fossem decisivos. Esta aproximação foi considerada mais apropriada que o uso de uma escala análoga, dado a complexidade do desconforto.

Em complemento, seguindo o tratamento cada paciente foi solicitado a indicar qual mecanismo para remoção de cárie escolheria futuramente, o laser ou os métodos convencionais.

Preparo com laser

Dos 24 dentes selecionados, 12 deles foram tratados com o laser de Er:YAG denominado de grupo laser. Após isolamento absoluto, os dentes foram tratados com a ponta 2051 (Dentística), que atua de modo não contato e possui refrigeração com água para evitar o aumento de temperatura. As condições de energia utilizadas foram de 250 mJ a 400 mJ, com frequência de 2 a 4 Hz no esmalte e 150 mJ a 300 mJ, com frequência de 2 a 6 Hz na dentina. Após a remoção do tecido cariado, os dentes foram restaurados pelo método tradicional. O dente foi condicionado com gel de ácido orto-fosfórico a 37%, durante 30 segundos, lavado durante 30 segundos e seco, removendo-se o excesso de água, mantendo a dentina úmida durante o procedimento, seguiu-se a aplicação do *single bond Adhesive* da 3M durante 10 segundos, com aplicação de um leve jato de ar e fotopolimerização por 10 segundos. Em seguida, foi inserida a resina Z250 da 3M na cor selecionada para cada paciente, em camadas incrementais de aproximadamente 1mm, que foram fotopolimerizadas durante 20 segundos conforme recomenda o fabricante. Terminada a restauração, removeu-se o isolamento absoluto para ajuste oclusal com papel carbono de espessura fina e com ponta montada em alta rotação para acabamento e posteriormente o polimento da restauração. O recurso fotográfico foi utilizado para mostrar a seqüência dos passos clínicos (Figs. 6 a 11).

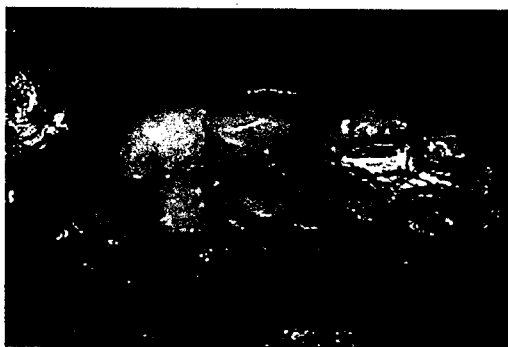

Fig. 6 – Aspecto da lesão cariosa

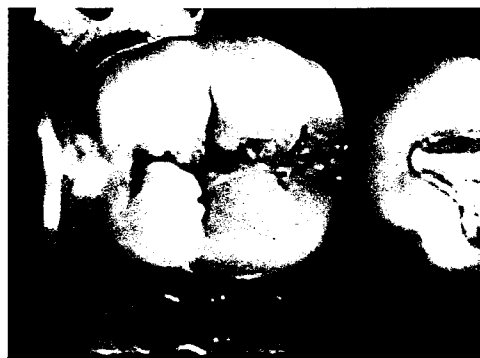

Fig.7 – Dente 47 após isolamento absoluto



Fig.8 - Ponta 2051 durante a remoção do tecido cariado.



Fig.9 - Após a irradiação observa-se um aspecto esbranquiçado do esmalte e a ausência de carbonização.

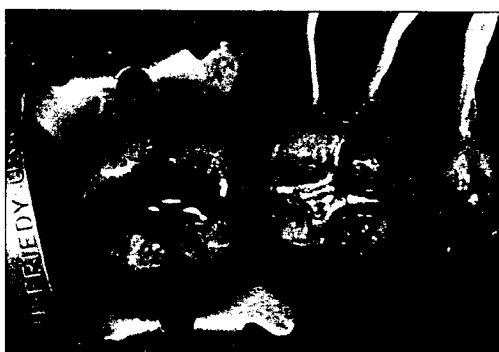

Fig.10 – Foi realizado o condicionamento do esmalte e dentina com ácido orto-fosfórico a 37% .

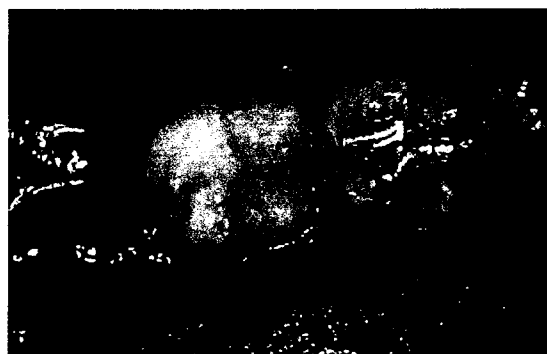

Fig.11 - Aspecto clínico final após a restauração com resina Z 250.

Preparo convencional

Dos 24 dentes selecionados, 12 foram tratados pelo método convencional, com a utilização de alta-rotação e micromotor, a remoção do tecido cariado foi feita com uma broca esférica diamantada denominado de grupo broca. A restauração foi realizada da mesma maneira para ambos os tipos de preparo (Figs. 12 a 17).

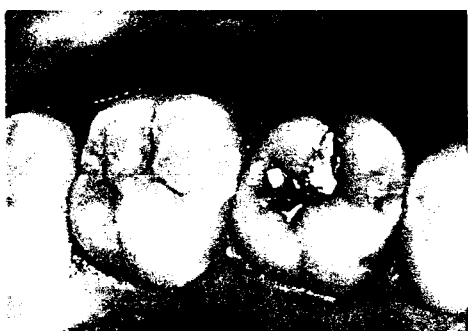

Fig.12 - Dente 17 com lesão cariada .

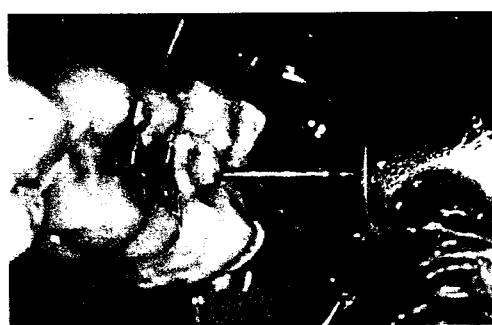

Fig.13 - Remoção de cárie com alta rotação com broca n. 2.

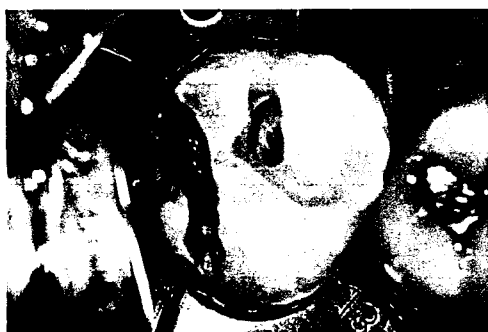

Fig.14 - Aspecto clínico após a remoção do tecido cariado.



Fig.15 - Condicionamento ácido do esmalte e dentina.



Fig.16 - Aspecto clínico após restauração com resina composta



Fig.17 - Aspecto final da restauração após acabamento.

Avaliação dos resultados:

Clinicamente, os dentes dos pacientes submetidos à pesquisa foram avaliados através de uma análise crítica do profissional e do paciente. A avaliação dos resultados da remoção de cárie foi questionada nos seguintes aspectos:

A) Análise crítica do operador:

1. Capacidade de remoção de tecido cariado
 1. esmalte e dentina
 2. somente tecido amolecido
 3. não é possível
2. Aspecto da superfície após a remoção de cárie
 1. liso
 2. rugoso
3. Presença de trincas e fraturas
 1. sim
 2. não
4. Uso de anestésico
 1. sim
 2. não

B) Análise crítica dos pacientes:

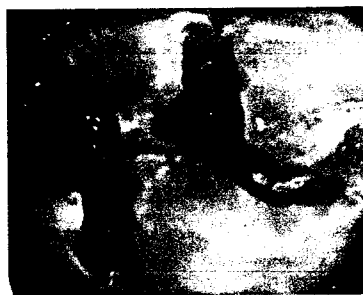1. Conforto durante o preparo:
 1. confortável
 2. desconfortável
 3. muito desconfortável
2. Qual a preferência de tratamento:
 1. laser
 2. convencional

5. RESULTADOS

Os resultados a seguir foram divididos em dois grupos: Análise crítica do operador e análise crítica do paciente. Os gráficos comparam os preparos cavitários realizados entre o grupo laser e o grupo convencional.



Grupo laser - Cavidade após a remoção do tecido cariado.



Grupo broca - Cavidade após a remoção do tecido cariado

A) Análise crítica do operador:

Os dados analisados pelo operador foram agrupados na tabela 1.

Em todos os preparos, tanto os realizados com o laser de Er:YAG como os convencionais confirmaram a capacidade de remoção de tecido cariado em esmalte e dentina (gráfico 1).

Após a remoção do tecido cariado com laser de Er:YAG a superfície apresentou com aspecto rugoso em todos os preparos, no entanto os preparos realizados convencionalmente se apresentaram com paredes com aspecto liso (gráfico 2).

O gráfico 3 demonstra que houve presença de trincas ou fraturas em nenhum dos grupos tratados.

No gráfico 4 observa-se que em nenhum dos casos tratados com o laser de Er:YAG foi necessário a aplicação de anestésico, no entanto o grupo tratado com instrumento convencional em 50% dos casos foi necessário o uso de anestesia.

Tabela 1. Análise crítica do operador na comparação dos métodos experimentais laser x convencional.

PACIENTE	1	2	3	4	5	6	7	8	9	10	11	12	13	14	15	16	17	18	19	20	21	22	23	24
METODO	LB	LB	LB	LB	LB	LB	LB	LB	LB	LB	LB	LB	LB	LB	LB	LB	LB	LB	LB	LB	LB	LB	LB	LB
CRITÉRIOS	X	X	X	X	X	X	X	X	X	X	X	X	X	X	X	X	X	X	X	X	X	X	X	X
1. CAP. DE REMOÇÃO	X	X	X	X	X	X	X	X	X	X	X	X	X	X	X	X	X	X	X	X	X	X	X	X
2.																								
3.																								
1. ASPECTO SUPERF.												X	X	X	X	X	X	X	X	X	X	X	X	X
2.	X	X	X	X	X	X	X	X	X	X	X	X	X	X	X	X	X	X	X	X	X	X	X	X
3. TRINCAS E FRATURAS																								
1.																								
2.	X	X	X	X	X	X	X	X	X	X	X	X	X	X	X	X	X	X	X	X	X	X	X	X
4. USO ANESTES																								
1.																								
2.	X	X	X	X	X	X	X	X	X	X	X	X	X	X	X	X	X	X	X	X	X	X	X	X

1. CAPACIDADE DE REMOÇÃO
 1 - ESMALTE E DENTINA
 2 - SOMENTE TEC. AMOL.
 3 - NÃO É POSSÍVEL

2. SUPERFÍCIE APÓS REMOÇÃO
 1 - LISO
 2 - RUGOSO

3. TRINCAS E FRATURAS
 1 - SIM
 2 - NÃO

4. ANESTÉSICO
 1 - SIM
 2 - NÃO

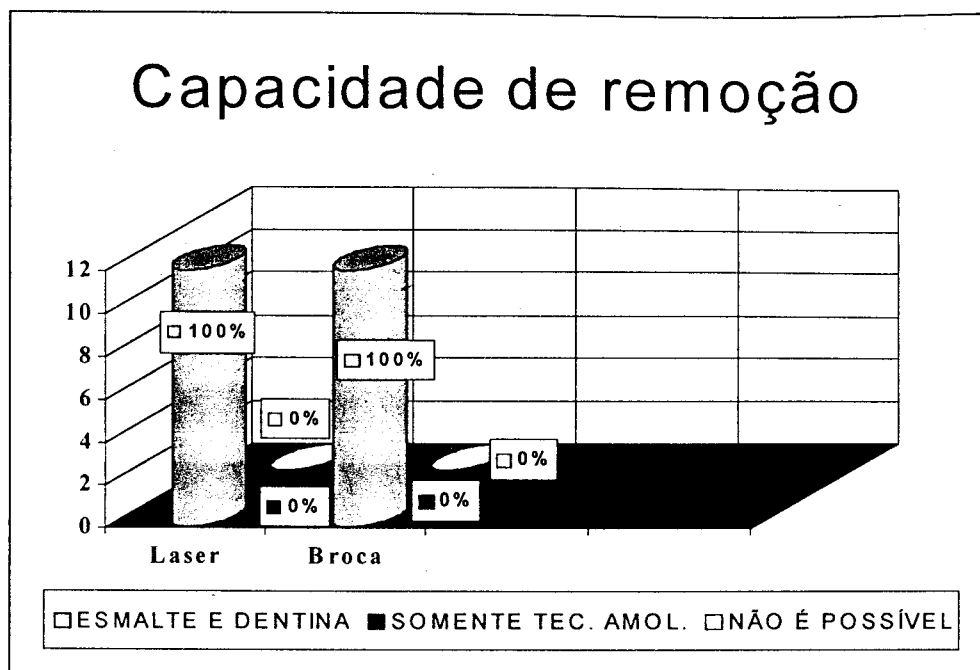


Gráfico 1 - Capacidade de remoção de tecido cariado nas amostras dos grupos experimentais laser X convencional

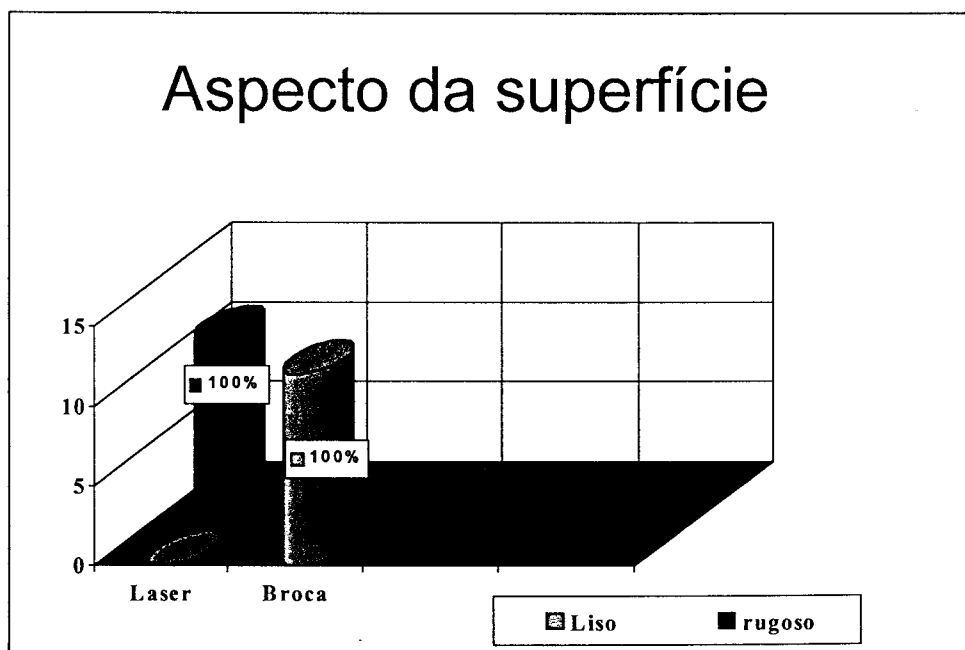


Gráfico 2 - Aspecto da superfície após a remoção de tecido cariado nas amostras dos grupos experimentais laser X convencional

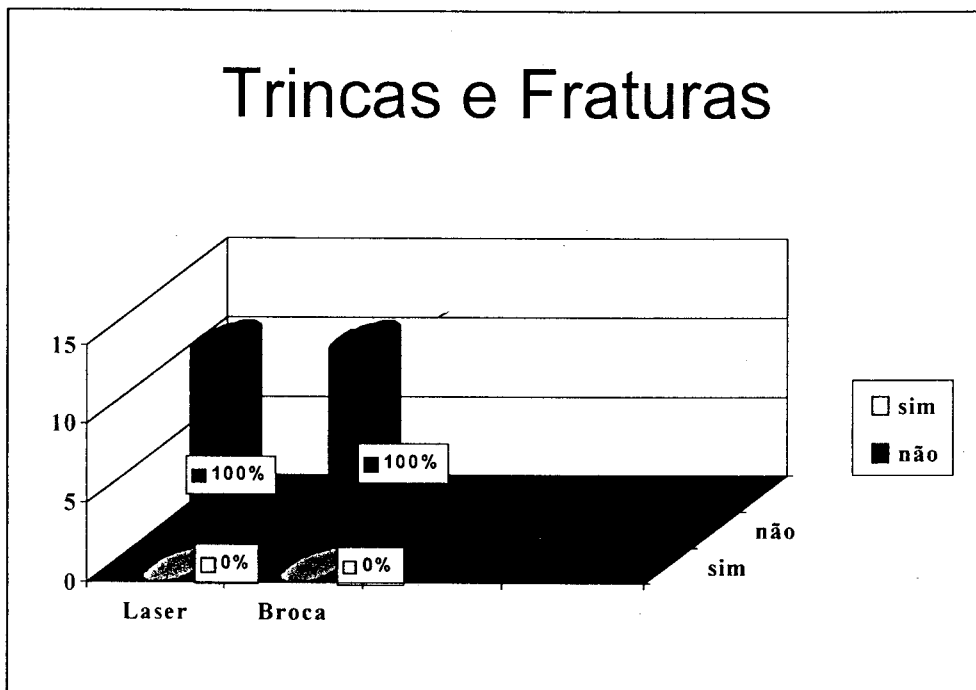


Gráfico 3 – Aspecto da presença de trincas e fraturas nas amostras dos grupos experimentais laser X convencional.

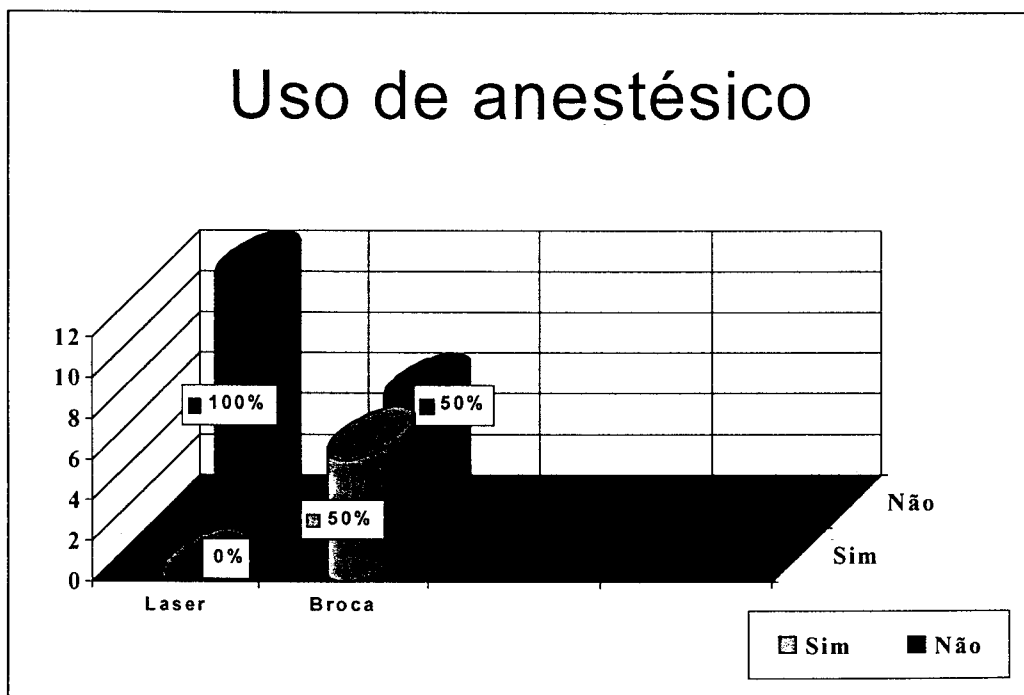


Gráfico 4 - Uso de anestésico nas amostras dos grupos experimentais laser X convencional

B) Análise crítica dos pacientes

Os dados obtidos pelo relato dos pacientes estão agrupados na tabela 2.

Durante o preparo 66,6% dos pacientes relataram conforto, enquanto 33,3% deles relataram desconforto durante o procedimento com o laser de Er:YAG, no entanto os durante o preparo com instrumento convencional, 8,3% dos pacientes relataram conforto durante o tratamento, 66,6% acharam o preparo desconfortável e 25% dos pacientes relataram muito desconforto durante o preparo cavitário.

Todos os pacientes preferiram o tratamento com o laser de Er:YAG quando comparado com o tratamento convencional.

Tabela 2. Análise crítica dos pacientes na comparação dos métodos experimentais laser X convencional.

PACIENTE	1	2	3	4	5	6	7	8	9	10	11	12	13	14	15	16	17	18	19	20	21	22	23	24	
METODO	LB	LB	LB	LB	LB	LB	LB	LB	LB	LB	LB	LB	LB	LB	LB	LB	LB	LB	LB	LB	LB	LB	LB	LB	LB
CRITÉRIOS	X	X	X	X	X	X	X	X	X	X	X	X	X	X	X	X	X	X	X	X	X	X	X	X	X
1. CONFORTO	X	X	X	X	X	X	X	X				X													
2.								X	X	X	X	X		X	X	X	X	X	X	X	X				
3.																									
1. CONFORTO DURANTE PREPARO	X	X	X	X	X	X	X	X	X	X	X	X	X	X	X	X	X	X	X	X	X	X	X	X	X
2. PREFERÊNCIA																									

1. CONFORTO DURANTE PREPARO 2. PREFERÊNCIA DE TRATAMENTO
 1 - CONFORTÁVEL 1 - LASER
 2 - DESCONFORTÁVEL 2 - CONVENCIONAL
 3 - MUITO DESCONFORTÁVEL




Gráfico 5 – Análise do conforto relatado pelo paciente durante o preparo.

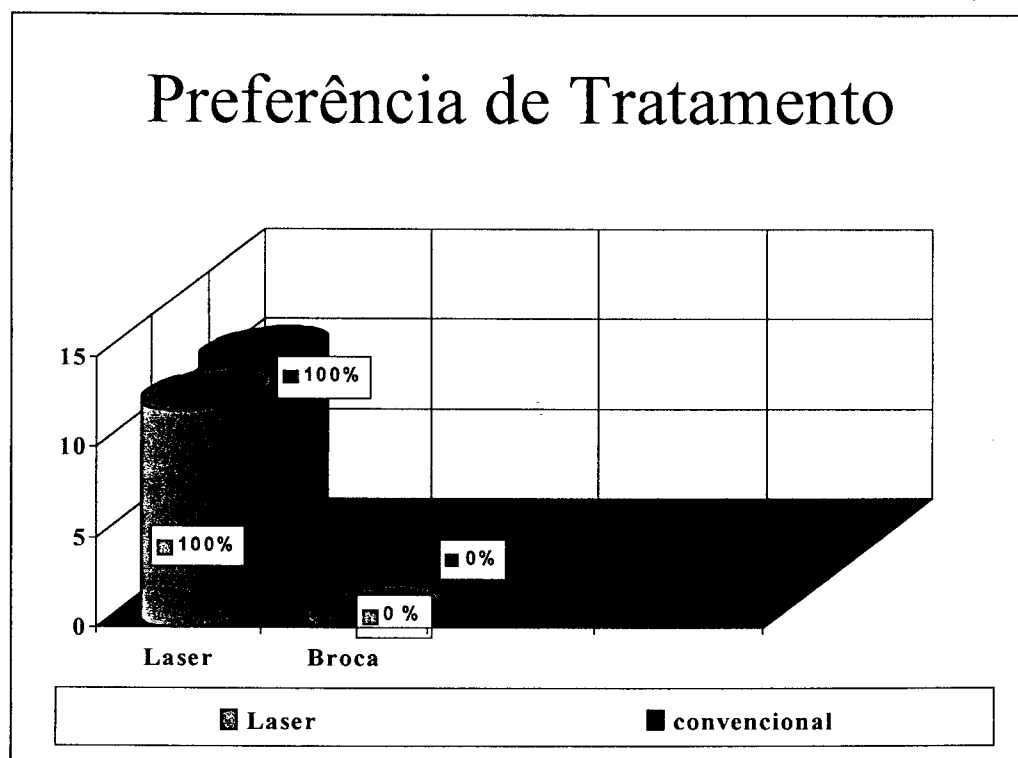


Gráfico 6 – Análise do relato do paciente pela preferência de tratamento

6. DISCUSSÃO

6.1 Tecido cariado

A cárie dentária se manifesta clinicamente por perda de mineral localizado, resultando na destruição do tecido dentário. Basicamente, esta destruição é resultado de um desequilíbrio do processo dinâmico que ocorre entre as substâncias mineralizadas do dente e o fluido da placa dental adjacente. A prevalência da cárie é cumulativa, aumentando com o evoluir da idade, especialmente quando não controlada.

A literatura expressa concordância com as afirmativas de Ten Cate (1985), Charbeneau (1988), Oliveira e Alves (1997) e Newbrum (1998) de que a cárie dentária é uma doença bacteriana infecto-contagiosa, que se manifesta clinicamente por perda de mineral localizado, resultando na destruição do tecido dentário. A microbiota cariogênica e a placa bacteriana são considerados fatores primários para o desenvolvimento da doença cárie, a dieta e os constituintes salivares são os fatores moduladores e o flúor e a higiene bucal os fatores modificadores. Uma vez que a lesão cariosa tenha progredido o suficiente para produzir uma cavitação, o tratamento efetivo para evitar uma maior progressão da lesão é a remoção completa da área afetada, o preparo da cavidade é a execução dos procedimentos cirúrgicos dentários necessários para expor a lesão cariosa, possibilitar a retirada do tecido afetado e assim definir a dentina e o esmalte remanescentes, contribuindo para restaurações biológicas e mecanicamente saudáveis. Com a descoberta dos mecanismos de desmineralização e remineralização que ocorrem constantemente no esmalte dental, pode-se afirmar que o processo carioso tem início antes de se apresentar visível clínica ou radiograficamente.

Analisando as afirmações acima pode-se dizer que o tecido carioso é uma patologia dinâmica, onde a sua evolução depende do hospedeiro, da flora bacteriana específica, e da dieta cariogênica. Desta maneira a visão invasiva que o cirurgião dentista adquiriu durante os anos 50 e 60 vem se modificando, pois sabemos que hoje a melhor maneira de tratamento da cárie é fazer com que ela

não se desenvolva, ou seja, a prevenção. Assim, essa mudança de uma filosofia restauradora para um pensamento voltado para a prevenção requer a busca de um consenso em torno de questões polêmicas como por exemplo quando se deve promover a remoção do tecido cariado por meios convencionais ou pelo laser em alta intensidade como o laser de Er:YAG.

6.2 Métodos de remoção do tecido cariado

O método utilizado durante todos esses anos para a remoção do tecido cariado e preparo da cavidade para colocação de um material restaurador têm sido os instrumentos rotatórios convencionais. McConnachie (1992) e Bindsvlev e Mjor (1999) afirmam que a técnica restauradora permite a remoção de áreas isoladas de cárie sem extensão aos tecidos circunvizinhos e que a remoção do tecido deve ser tão limitada quanto possível, porque nenhum material restaurador pode substituir a qualidade do esmalte, da dentina e do cemento acelular quando os tecidos estiverem em seu relacionamento normal.

Com o advento do uso do laser na Odontologia em 1964, várias pesquisas tem sido realizadas e o desenvolvimento e o aperfeiçoamento dos lasers odontológicos podem ser considerado um grande passo na busca de alternativas eficazes para um preparo cavitário mais conservador, além da redução bacteriana nas paredes dentinárias e a diminuição da dor.

A partir dos estudos de Hibst e Keller, várias pesquisas vem sendo realizadas para a utilização do laser de Er:YAG na dentística restauradora.

O laser de Er:YAG, emite comprimento de onda de 2,94 μ m, que coincide com o pico de absorção dos cromóforos absorvedores do esmalte e da dentina, que são a água e a hidroxiapatita. Durante a remoção de tecido cariado, ocorre o processo de ablação explosiva, que pode ser explicado pela absorção da irradiação laser pela água, provocando o aquecimento das moléculas de água que vaporizadas se expandem, ocorrendo aumento da pressão interna e gerando microexplosões que levam a ejeção do material em forma de partículas microscópicas.

Para Hibst e Keller (1989), no processo de ablação, a água contida nos tecidos duros dentais é vaporizada sem fusão dos componentes orgânicos e inorgânicos, resultando em uma alta pressão interna promovendo remoção de

material na forma de micro-explosões. Nesse trabalho os autores verificaram que utilizando a mesma energia do laser de Er:YAG as crateras produzidas no esmalte dental eram menores do que as produzidas na dentina, indicando que o limiar de energia necessária para ablação do esmalte é maior do que na dentina.

Os nossos resultados corroboram com os encontrados no estudo de Kayano *et. al.* (1991) e Matsumoto *et. al.*(1991), quando afirmam que o laser de Er:YAG remove por ablação o tecido dental cariado, sem promover fraturas, usando o método não contato, e que o tamanho dos defeitos ficou limitado a área irradiada, o que pode estar relacionado às condições de irradiação e a espessura do dente e que a profundidade da cavidade depende da energia, do tempo de exposição e tipo de tecido alvo.

Os primeiros estudos clínicos realizados com o laser de Er:YAG datam de 1992, por Keller e Hibst. Foram comparados os preparos cavitários realizados com o laser de Er:YAG e com turbinas de alta-rotação e os autores observaram que os preparos dos dentes realizados com o laser de Er:YAG promoveram menor sensação de dor. A conclusão foi que o laser de Er:YAG foi o primeiro sistema para remoção de cárie que não utilizou o método mecânico convencional; o preparo cavitário foi possível, sem danos térmicos a polpa; e que o laser de Er:YAG foi indicado para remoção de cárie na prática clínica. Nossos resultados corroboram com os encontrados pelos autores quanto do uso do laser de Er:YAG para a prática clínica.

Em relação ao efeito térmico se pode afirmar baseado na literatura de Hibst e Keller (1989, 1992), Keller e Hibst (1989), Paghdwala (1991), Zhao-Zhang *et. al.*(1992), Burkes *et. al.* (1992), Glockner *et. al.*(1998), Miserandino (1998), Houssain *et. al.* (1999, 2000); Gouw-Soares *et. al.*(2001) que o laser de Er:YAG com a utilização de *spray* de água causa mínimo aquecimento a estrutura dental e praticamente nenhuma carbonização ou trincas no esmalte, uma vez que há uma reduzida penetração da energia do laser no tecido o que leva a um efeito térmico numa fina camada da superfície. No processo de ablação, a taxa de repetição de pulsos é o parâmetro mais importante para a determinação do acúmulo de calor no tecido. Isto significa que quanto maior a taxa de repetição de pulsos, maior poderá ser o aumento da temperatura no tecido irradiado.

Gross *et. al.* em 1992 realizou um estudo para comparar a superfície do esmalte e da dentina após a irradiação com o laser de Er:YAG e o preparo

convencional. Os autores observaram que no esmalte o preparo convencional mostrou uma zona de prismas desintegrados e com o laser e a aplicação do ácido resultou num padrão retentivo, já na dentina o tratamento com o laser e pelo método convencional mostraram uma zona de resíduos.

Nossos resultados corroboram com os encontrados por Gimble *et. al.*(1994) e Pelagalli *et. al.*(1997), Blum (2001) quando afirmam que o laser de Er:YAG foi tão eficiente quanto as turbinas de alta-rotação para remoção de cárie e preparo cavitário e que os pacientes foram mais favoráveis a utilização do laser do que a turbina de alta-rotação.

Os estudos de Eduardo *et. al.* (1996) e Balin *et. al.* (1996) afirmam que após a irradiação com o laser de Er:YAG o esmalte se apresenta com uma rugosidade superficial e que este fato foi considerado um efeito positivo no processo de adesão do material restaurador, o mesmo fator de rugosidade superficial foi encontrado neste estudo em todos os casos tratados com o laser de Er:YAG.

O estudo de Jelínková *et. al.* (1996), conclui que o laser de Er:YAG promove cavidades bem definidas no esmalte e na dentina, e com refrigeração adequada estas cavidades se apresentavam limpas, sem consideráveis danos aos tecidos duros adjacentes e sem carbonização da dentina, além de que para um processo de ablação efetivo deve existir uma energia e número de pulsos adequados, estes resultados corroboram com os observados neste estudo.

Corroborando com nossas observações, o efeito mais notável do laser de Er:YAG esteve ligado à formação de cavidade (Hisbt e Keller, 1989; Matsumoto *et. al.*,1991; Burkes *et. al.*,1992; Dostolová *et. al.*,1993; Jelínková *et. al.*, 1996). Somando a isto apresenta também a característica de tornar a superfície rugosa (Burkes *et. al.*,1992.; Eduardo *et. al.*, 1996; Balin *et. al.*,1996; Aoki *et. al.*,1998).

Nossos resultados corroboram com os encontrados por Pelagalli *et. al.*(1997) e Cozean *et. al.*(1997), Matsumoto *et. al.*(1998) em relação a menor aplicação do uso de anestésico quando se realiza os procedimentos com o laser de Er:YAG.

Os parâmetros e o método de avaliação pelo paciente utilizados neste estudo foram baseados no trabalho de Hibst e Keller (1998), que avaliaram a aceitação dos pacientes para o preparo de cavidades com o laser de Er:YAG

comparado com o preparo convencional com alta-rotação. Foi utilizada energia de 250mJ a 400mJ, com taxa de repetição de 2 a 4 Hz para o esmalte; e energia de 150mJ a 300mJ com taxa de repetição de 1 a 3Hz para a dentina. A avaliação pelo paciente foi feita utilizando três respostas: confortável, desconfortável e muito desconfortável. Durante o tratamento a necessidade de anestesia local foi de 11% para o preparo convencional e 6% para o preparo com laser, nosso estudo corrobora com este resultado da maior necessidade de aplicação de anestésico no preparo convencional. O tratamento com laser foi achado mais confortável em 80% dos pacientes e 82% deles preferiu o preparo com laser para futuros tratamentos, o resultado de maior aceitação do paciente por tratamentos realizados com o laser de Er:YAG também foi encontrado neste estudo.

A capacidade de remoção de esmalte e dentina cariadas pelo laser de Er:YAG foi um dos resultados encontrados neste estudo, este resultado corrobora com os encontrados por Hibst e Keller (1989), Kayano *et al.*(1991), Zhao-Zhang *et al.*(1992), Keller e Hibst (1992), Gimble *et al.*(1994), Cozean *et al.*(1997), Keller *et al.*(1998), Dostálová *et al.*(1998), Eduardo *et al.*(1998), Blum (2001).

Foi observado que durante a remoção de tecido carioso com o laser de Er:YAG, os pacientes relataram uma menor sensação de desconforto devido a menor vibração, pelo fato da peça de mão utilizada atuar de modo não contato fato este que corrobora com os encontrados por Keller *et al.*(1998) e Eduardo *et al.* (1998).

Os resultados clínicos de Blum(2001) concluíram que talvez o laser possa ajudar a construir a geração de pacientes que tem menos medo do dentista e de seus instrumentos, conduzindo para mais prevenção ao invés de tratamento.

Em comparação entre os dois métodos de remoção do tecido carioso, tem se comprovado através das pesquisas realizadas que a tecnologia laser é capaz de remover o tecido cariado da mesma maneira que o método convencional, porém com algumas vantagens como: redução bacteriana, menor sensação de vibração e de dor e na grande maioria dos casos sem necessidade do uso de anestesia. Desta forma, pode-se afirmar que o laser de Er:YAG é um método seguro e eficaz para a remoção de tecido carioso e estabelece padrões de conforto para os pacientes melhores do que quando utilizado o método convencional, sem causar nenhum dano as estruturas dentárias quando utilizado dentro dos parâmetros comprovados cientificamente.

6.3. Resultados

6.3.1 Análise comparativa dos resultados obtidos

6.3.1.1 Impressões do operador

Para analisar comparativamente os dois métodos de remoção de tecido cariado utilizamos neste trabalho alguns itens para validar o que já foi comprovado em trabalhos *"in vitro"*. Os métodos de remoção de cárie foram avaliados da seguinte forma:

Capacidade de remoção do tecido cariado, onde o operador analisou que os dois métodos tinham a mesma efetividade para remoção do tecido cariado. Neste item o laser de Er:YAG se apresentou com a mesma capacidade mecânica para a remoção do que o método convencional. No início do preparo cavitário com o laser de Er:YAG foi utilizado uma energia de 400mJ com taxa de repetição de 4Hz para que esmalte cariado fosse removido. A medida que o preparo se estendia para a dentina a energia foi diminuída ficando entre 250mJ e 300mJ e a frequência aumenta para no máximo 6Hz, lembrando que para taxas de repetições elevadas o modo de remoção do tecido cariado deve ser por varredura e não permanecer focalizado em um determinado ponto, pois isso pode comprometer o acúmulo de temperatura pulpar. Quanto maior a proximidade com a polpa dental, menor deve ser a energia utilizada para evitar algum dano a estrutura dental. Em tecido cariado amolecido há uma maior absorção do laser de Er:YAG devido a maior quantidade de água, isto pode ser visualizado através da maior rapidez de remoção do tecido cariado, sem que os parâmetros de energia fossem alterados. Entretanto, para remoção de cáries tipo túnel existe uma maior dificuldade para o operador em realizar esses preparos com o laser do que quando realizado com os instrumentos rotatórios, pois esta técnica exige que o operador focalize o laser em um região de pouco acesso visual.

O aspecto da superfície após a remoção de cárie foi analisado através do método visual durante o ato operatório e por documentação fotográfica realizada ao longo do processo restaurador. O aspecto rugoso observado nos preparos realizados com o laser de Er:YAG se deve ao fato de que o laser promove a ablação térmica, onde o tecido dentário sofre micro-explosões

deixando a superfície com microcrateras e áreas de desmineralização, esta superfície rugosa foi considerada como um efeito positivo no processo de restauração, pois favorece uma melhor adesão do material restaurador. Após a remoção com instrumentos rotatórios observou-se um aspecto liso da superfície promovido por desgastes pelo atrito entre broca/dente para a remoção do tecido cariado. Lembramos que este aspecto rugoso criado pelo laser de Er:YAG não dispensa o condicionamento convencional com ácidos para a restauração da cavidade. O aspecto esbranquiçado presente no esmalte e dentina embora não analisados foram encontrados em todos os casos tratados com o laser de Er:YAG, devido a desidratação promovida pelo processo de ablação.

A presença de trincas e fraturas após a remoção do tecido cariado foi avaliada seguindo os mesmos padrões da análise do aspecto da superfície. Essa avaliação mostrou que tanto a vibração dos instrumentos rotatórios como as micro-explosões não provocaram nenhum dano aos dentes tratados.

A aplicação de anestesia foi um critério analisado durante os dois métodos de remoção de tecido cariado. Esta análise foi introduzida neste trabalho para avaliar a sintomatologia do paciente frente aos dois métodos. Foi observado uma menor necessidade de anestesia nos casos tratados com o laser de Er:YAG quando comparados com instrumentos rotatórios.

Durante este estudo foi observado que o preparo com laser de Er:YAG, quando comparado com o realizado com instrumentos rotatórios convencionais eram mais conservadores, porém o tempo de remoção do tecido cariado era relativamente maior com laser.

6.3.1.2 Impressões do paciente

A análise das impressões dos pacientes foi avaliada sob dois aspectos: conforto e preferência de tratamento.

A análise dos resultados obtidos através do questionário mostraram que no tratamento realizado com o laser de Er:YAG a maioria dos pacientes apresentaram maior conforto durante o preparo, os pacientes que relataram desconforto foi devido ao tempo de tratamento prolongado do processo restaurador e presença de leve sensação dolorosa que não foi requerida a

aplicação de anestésico. Nenhum dos pacientes tratados relatou ter sentido muito desconforto.

Nos casos tratados com instrumentos rotatórios mais da metade dos pacientes relataram que o preparo foi desconfortável e em 25% dos casos muito desconfortável, esse desconforto foi principalmente pela presença de ruído e vibração quando comparado com o laser. Foi possível avaliar que o laser de Er:YAG é capaz de remover tecido carioso com maior conforto ao paciente.

Quanto a preferência de tratamento todos os pacientes relataram a preferência ao tratamento com o laser de Er:YAG.

6.4 Possibilidade do emprego do laser de Er:YAG

O laser de Er:YAG é uma ferramenta coadjuvante aos instrumentos já existentes no consultório e a sua utilização abrange as diversas áreas clínicas da odontologia.

Desde que se iniciou a utilização dos laser na odontologia várias foram as melhorias baseadas nas pesquisas científicas para a evolução dos equipamentos e tipos de lasers utilizados.

Uma das vantagens do laser de Er:YAG da Kavo é o modo de operação não contato da peça de mão 2051 utilizada para a remoção de tecido carioso, esse modo de operação favorece a um maior conforto do paciente por haver uma menor vibração durante o ato operatório. Apesar de atuar de modo não contato a distância focal a ser estabelecida para uma efetiva ablação varia de 12 a 15 mm, o que poderia ser modificado para um melhor aproveitamento em dentes posteriores onde o acesso é reduzido e há uma dificuldade em se manter a distância focal exigida.

Outro critério que pode ser analisado é em relação ao diâmetro focal do laser que é de 0,63 mm. Este diâmetro do foco poderia ser ajustado de acordo com o tamanho da lesão cariosa a ser removida como ocorre com o diâmetro das brocas utilizadas em dentística restauradora, esse fator causaria uma melhora na velocidade de remoção do tecido carioso.

O alto custo do aparelho de lasers em alta intensidade é hoje uma das maiores dificuldades para que a tecnologia laser seja utilizada em maior número de pesquisas científicas e em consultórios odontológicos.

Cabe aclamar que os resultados encontrados na realização do modelo experimental idealizado e as ilações relatadas, tendo como causa principal a experiência obtida na prática clínica, sinalizam para a necessidade de novos estudos que possam contribuir ainda mais para essa especialidade.

7. CONCLUSÃO

De acordo com os resultados obtidos podemos concluir que:

1. Análise crítica do operador:

1.1 O laser de Er:YAG foi efetivo para a remoção de tecido carioso tanto em esmalte como em dentina, após o preparo da cavidade a superfície irradiada com o laser de Er:YAG se apresentava rugosa, diferente dos preparos realizados com método convencional onde a superfície permaneceu lisa.

1.2 Em ambos os preparos não foi observado macroscopicamente a presença de trincas ou fraturas da substância dura dental.

1.3 Em todos os casos onde a remoção de tecido carioso foi realizado com o laser de Er:YAG, não foi necessário a aplicação de anestésico, em contrapartida nos casos realizados com instrumento rotatório em 50% dos casos houve a necessidade de administração de anestésico.

2. Análise crítica do paciente:

2.1 Quando avaliado a percepção do paciente em relação ao conforto durante a remoção de cárie, podemos concluir que a aplicação de laser de Er:YAG é uma alternativa mais confortável para os pacientes do que o método convencional.

2.2 Todos os pacientes quando questionados a respeito de preferência para futuros tratamentos, disseram preferir o laser de Er:YAG.

8. REFERÊNCIAS BIBLIOGRÁFICAS

1. ARCORIA, C., COZEAN, C. Hard-tissue effects using multiple wavelength lasers. In: **4th International Congress on Lasers in Dentistry**, p.131-133, Aug., 1994.
2. AOKI, A.; YAMADA, T.; OTSUKI, M.; KATAUMI, M.; WATANABE, H.; TAGAMI, J.; ISHIKAWA, I. Evaluation of cervical enamel and root dentin after Er:YAG laser treatment of root caries. In: INTERNATIONAL CONGRESS ON LASERS IN DENTISTRY, 1998, Maui. **Program & Abstract...** Maui: International Society for Lasers in Dentistry, 1998.p59.
3. BALIN, V. N.; GUK, A.S.; KROPOTOV, S.P.; MADAY, D. Y.; KUZOVKOVA, T.; SEREBRYAKOV, V. A.; FROLOV, S. V. Experimental caries treatment, using the pulsed erbium laser. In: WINGDOR, H.A.; FEATHESTONE, J.D.B.; WHITE, J.M.; NEEV, J.; (Eds.). **Laser in Dentistry II**. Laguna Beach: SPIE 2672, 1996, p.103-105.
4. BINDSLEV, P.H.; MJOR, I.A. **Dentística operatória moderna**, 4:83-113, 1999.
5. BLACK, G.V. A work on operative dentistry, v.2. **The technical procedures in filling teeth**. Chicago, Medico-Dental, Publ. Co. 1908.
6. BLUM, R. Restorative dentistry with the Er:YAG laser. **J Oral Laser Applications**. V.1, n.1, p.55-58, 2001.
7. BURKES, E.J.; HOKE, J.; GOMES, E.; WOLBARSHT, M. Wet versus dry enamel ablation by Er:YAG laser. **J. Prosthet Dent**. v.67, n.6, p. 847-851, June 1992.
8. CHARBENEAU, G.T., **Dentística operatória**, 1:7-14, Ed. Quintessence P. Co. Inc., 1988.
9. CORRÊA, M.S.N.P. **Odontopediatria na primeira infância**. Ed. Santos, 1^a ed., São Paulo: 1998.
10. COZEAN, C.; ARCORIA, C.; PELAGALLI, J.; POWELL, L. Dentistry for the 21st Century ? Erbium: YAG Laser for teeth. **J Am Dent Assoc**, v.128, n.8, p.1080-1087, Aug. 1997.
11. DOSTÁLOVÁ, T.; JELÍNKOVÁ, H.; KREJSA, O.; HAMAL, K.; KUBELKA, J.; PROCHÁZKA, S.; HIMMLOVÁ, L. Dentin and pulp response to Er:YAG laser ablation: A preliminary evaluation of human teeth. **Journal of Clinical Laser Medicine and Surgery**, v.15, n.3, p.117-121, 1997.
12. DOSTÁLOVÁ, T.; JELÍNKOVÁ, H.; KUCEROVÁ, H.; KREJSA, O.; HAMAL, K.; KUBELKA, J.; PROCHÁZKA, S. Non contact Er:YAG laser ablation: clinical evaluation. **J. Clin. Laser Med. Surg.**, v. 16, n. 5, p. 273-82, 1998.

13. EDUARDO, C. P.; MYAKI, S.I.; OLIVEIRA Jr.; W.T.; ARANA-CHAVES, V. E.; TANJI, E. Y. Micromorphological evaluation of enamel surface and the shear bond strength of a composite resin after Er:YAG irradiation: a in vitro study. In INTERNATIONAL CONGRESS ON LASERS IN DENTISTRY, 1996, Jerusalem. **Proceedings...** Bologna: Monduzzi, 1996. p.41-44.
14. EDUARDO, P. L. P., RAMOS, A. C. B., EDUARDO, C. P. The Use of the Er:YAG laser in cavity preparation: clinical cases. INTERNATIONAL CONGRESS ON LASERS IN DENTISTRY, 6 1998, Mauí. **Proceedings...** Mauí; ISDL, p. 202-205, 1998.
15. GIMBLE, C.; HANSEN, R.; SWETT, A.; WINN, D.; PELAGALLI, J.; COZEAN, C. Er:YAG clinical studies for hard tissue applications. In: **International Congress on Lasers in Dentistry**, p. 267-271, 1994.
16. GOUW-SOARES, S.; PELINO, J. E. P.; HAYPEK, P.; BACHMAN, L.; EDUARDO, C. P.; Temperature rise in cavities prepared by Er:YAG laser. **Supplement to the first edition of the Journal of Oral Laser Applications**. Abstracts, v.1, p.8, Summer 2001, Viena, Austria.
17. GROSS, D.; RAAB, W. H. M. ; KELLER, U. ; HIBST, R. Surface morphology of dental hard tissues after Er:YAG laser treatment. In: **International Congress on Lasers in Dentistry**, 1992. Salt Lake City. : International Society of Lasers in Dentistry, p.133-134, 1992.
18. HIBST, R.; KELLER, U. Experimental studies of the application of the Er:YAG laser on dental hard substances: I. Light microscopic and SEM investigations. **Lasers Surg Med**, v.9, n.4, p.338-344, 1989.
19. HIBST, R.; KELLER, U. Erbium:YAG Laser in caries therapy: indications and first clinical results . In: INTERNATIONAL CONGRESS ON LASERS IN DENTISTRY, 1992, Salt Lake City. **Proceedings...** Salt Lake City: International Society of Lasers in Dentistry, p.151-152, 1992.
20. HIBST, R.; KELLER, U. Dental Er:YAG laser application: evaluation of thermal side effects. In: INTERNATIONAL CONGRESS ON LASERS IN DENTISTRY, 1992, Salt Lake City. **Proceedings...** Salt Lake City: International Society of Lasers in Dentistry, p.231-232, 1992. :
21. HOSSAIN, M.; NAKAMURA, Y.; YAMADA, Y.; KIMURA, Y.; NAKAMURA, G.; MATSUMOTO, K. Ablation depths and morphological changes in human enamel and dentin after Er:YAG laser irradiation with or without water mist. **J Clin Laser Med Surg**, v.17, n.3, p.105-109, 1999.
22. HOSSAIN, M.; NAKAMURA, Y.; KIMURA, Y.; YAMADA, Y.; ITO, M.; MATSUMOTO, K. Caries-preventive effect of Er:YAG laser irradiation with or without water mist. **J Clin Laser Med Surg**, v.18, n.2, p.61-65, 2000.

23. JELÍNKOVÁ, H.; DOSTÁLOVÁ, T.; KREJSA, O.; HAMAL, K.; KUBELKA, J.; PROCHÁZKA, S. The influence of Er:YAG laser ablation on cavity surface and cavity shape. In: WINDOR, H.A.; FEATHERSTONE, J.D.; WHITE, J.M.; NEEV, J. (Eds.) *Laser in Dentistry II*. Laguna Beach: SPIE 2672, p.193-199, 1996.
24. KAYANO, T.; OCHIAI, S.; KIYONO, K.; YAMAMOTO, H.; NAKAJIMA, S.; MOCHIZUKI, T. Effect of Er:YAG laser irradiation on human extracted teeth. *J. Clin. Laser Med. Surg.*, v. 4, p. 147-50, Apr. 1991.
25. KELLER, U.; HIBST, R.; GEURTSSEN, W.; SHILKE, R.; HEIDEMANN, D.; KLAIBER, B.; RAAB, W.H.M. ERBIUM: YAG laser application in caries therapy. Evaluation of patient perception and acceptance. *J. Dent*, v.26, n.6, p.649-656, Nov. 1998.
26. KELLER, U.; HIBST, R. Experimental studies of the application of the Er:YAG laser on dental hard substances: II. Light microscopic and SEM Investigation. *Laser Surg Med*, v.9, n.4, p.345-351, 1989.
27. MATSUMOTO, K. Basic and clinical research on Er:YAG laser in dentistry. In: INTERNATIONAL CONGRESS ON LASER IN DENTISTRY Maui. *Proceedings...*, p. 235-6, 1998.
28. MATSUMOTO, K.; NAKAMURA, Y.; WAKABAYASHI, H. A Morphological study on the cavity preparation by Er:YAG laser. *J. Japan Soc. Conserv. Dent.*, 34(3):729-33, junho, 1991.
29. McCONNACHIE, I. The preventive resin restorations: A conservative alternative. *J. Can. Dent. Assoc.*, 58(3):197-200, março, 1992.
30. MISERENDINO, J.L.. SEM and dye penetration comparison of Er:YAG laser versus traditional treatment. In: INTERNATIONAL CONGRESS ON LASERS IN DENTISTRY, 1998, Maui. *Program & Abstract...* Maui: International Society for Lasers in Dentistry, 1998. p34.
31. NEWBRUM, ERNEST. *Cariologia*. 1ª. ed. Livraria Editora Santos, 326p. 1988.
32. PAGHDIWALA, A. F. Does the laser work on hard dental tissue? *J. Am. Dent. Assoc.*, 122(1):79-80, 1991.
33. PELAGALLI, J.; GIMBEL, C.B.; HANSEN, R.T.; SWETT, A.; WINN, D.W. Investigational study of the use of Er:YAG laser versus dental drill for caries removal and cavity preparation – phase I. *Journal of Clinical Laser Medicine and Surgery*, v.15, n.3, p109-115, 1997.
34. TANJI, E. Y.; MATSUMOTO, K.; EDUARDO, C.P. Estudo do condicionamento da superfície dentinária com o Er:YAG laser. *Apresentado na XIII Reunião Científica da SBPqO*. Águas de São Pedro, Setembro 1996.

35. TEN CATE, A.R. *Histologia Bucal*. Guanabara Koogan RJ, 1985.
36. THYLSTRUP, A.; FEJERSKOV, O. Características clínicas e patológicas da cárie dentária. In: THYLSTRUP, A.; FEJERSKOV, O. *Cariologia clínica*. Trad. de Sonia Regina de Lima Maike. 2ª ed. São Paulo: Santos, p.111-157, 1995.
37. SHARON-BULLER, A.; BLOCK, C.; SELA, M. Elimination of bacteria with Er:YAG laser in cavity preparation. *Supplement to the first edition of the Journal of Oral Laser Applications*. Abstracts, v.1, p.10, Summer 2001, Viena, Austria.
38. WATANABE, H.; YAMAMOTO, H.; KAWAMURA, M.; OKAGAMU, Y.; KATAOKA, K.; ISHIKAWA, I. Acid resistance of the human teeth enamel irradiated by Er:YAG laser. Anais do 6th *internacional Congress on lasers in Dentistry*, pág. 68-9, 1998.
39. GLOCKNER, K.; RUMPLER, J.; EBELESEDER, K.; STADTLER, P. Intrapulpal temperature during preparation with the Er:YAG laser compared to the conventional burr: na in vitro study. *J. clin. Laser med. Surg.*, 16(3):153-7, 1998.
40. WIGDOR, H.; ASHRAFI, S.; ABT, E. SEM evaluation of CO₂, Nd:YAG and Er:YAG laser irradiation of dentin in vitro. Anais do International Congress on Laser in Dentistry, 1992, Salt Lake City. International Society of laser in Dentistry, pág. 131-2, 1992.
41. WINSTON, A. E.; BHASKAR, S. N.; Caries prevention in the 21st century. *Journal of the American Dental Association*, Chicago, v.129, p.1579-1587, Nov.1998.
42. ZENNYU, K.; SHIRAISHI, M.; INOUE, M.; INOUE, M.; KUMAZAKI, M. Influences of irradiating directions of Er:YAG laser on morphology of hard dental tissues. In: INTERNACIONAL CONGRESS ON LASERS IN DENTISTRY, 1998, MAUI. *Proceedings...* Hawaii, Maui: International society of Lasers iDentistry, 1998 , p. 197-198.
43. ZHAO-ZHANG, L.; CODE, J.E.; VAN DE MERVE, W. P. Er:YAG laser ablation of enamel and dentin of human teeth: Determination of ablation rates at various fluences and pulse repetition rates. *Lasers Surg Med*, v.12, p.625-630, 1992.

9. ANEXO

9.1 TERMO DE CONSENTIMENTO LIVRE E ESCLARECIDO

Este termo tem a finalidade de oferecer informações necessárias para a sua decisão de participar ou não da aplicação do laser de Er:YAG e broca convencional para remoção de tecido cariado, num trabalho de pesquisa que visa comprovar a efetividade desse tipo de laser na remoção de tecido cariado em comparação com os métodos convencionais. Este trabalho está baseado em estudos já realizados e comprovados cientificamente.

O diagnóstico da cárie será realizado com raio-X periapical, o preparo cavitário será realizado com o laser de Er:YAG (KaVo KEY Laser) e alta rotação. A restauração convencional será realizada com resina composta Z 250.

Uma possível complicação deste tratamento seria a exposição ocular. Para que isto não ocorra, será obrigatória a utilização de óculos de proteção que serão fornecidos durante o tratamento.

Como benefício deste tratamento, o dente cariado será restaurado.

Quaisquer intercorrências que surjam nos dentes utilizados na pesquisa, deverão ser imediatamente comunicadas ao cirurgião-dentista Rafael Cardoso Ribeiro, responsável por este projeto, pelo telefone (12)39424222, para que possam ser tomadas as medidas necessárias. O referido pesquisador assume a responsabilidade pelos dentes objetos desta pesquisa.

Autorizo a realização de documentação radiográfica e fotográfica, tendo consciência que esta documentação poderá ser utilizada em publicações científicas.

Atesto que li ou leram para mim o conteúdo deste termo. Eu entendo os riscos envolvidos neste procedimento. Eu tive oportunidade de perguntar qualquer dúvida existente e obtive todas as respostas necessárias. Estou ciente de que posso desistir a qualquer momento de participar desta pesquisa, sem sofrer prejuízos de qualquer tipo ou ordem.

Pelo presente termo, autorizo o Dr. Rafael Cardoso Ribeiro a realizar o tratamento proposto nesta pesquisa de laser de Er:YAG. Estou ciente que esta técnica visa o desenvolvimento científico de sua utilização na Odontologia.

São José dos Campos, _____ de _____ de _____

Nome do paciente: _____

Data de nascimento: ____ / ____ / _____

R.G.: _____

Assinatura do responsável

Dr. Rafael Cardoso Ribeiro
CRO-SP 69.198

9.2. FICHA DE ANAMNESE

Data : ___ / ___ / ___

Nome: _____

Nome do responsável: _____

Data de nascimento: ___ / ___ / ___ Idade: ___ Sexo: _____

Naturalidade: _____ Profissão: _____

Endereço: _____

Bairro: _____ Fone: _____

1. Está fazendo algum tratamento médico atualmente? Sim () Não ()

Qual? _____

2. Já teve alguma reação à anestesia dental? Sim () Não ()

Qual? _____

3. Já teve alguma reação alérgica quando tomou:

Antibióticos? _____

Antiinflamatórios? _____

Algum outro medicamento? _____

4. Já realizou algum tratamento odontológico, anteriormente? Sim () Não ()

Há quanto tempo? _____

5. Algum dentista já lhe ensinou como escovar os dentes? Sim () Não ()

Quantas vezes por dia você escova os dentes? _____

6. Já teve alguma ferida, ou bolha no interior da boca, face ou lábios?

Sim () Não () Em que lugar, e qual a duração? _____

7. Já passou flúor nos dentes alguma vez? Sim () Não ()

Quantas vezes? ()

8. Além da escova de dentes, você utiliza o fio dental? Sim () Não ()

Com que freqüência você utiliza o fio dental? _____

9. Apresenta, atualmente, algum dente doendo? Sim () Não ()

Qual? _____

Em que condições a dor se manifesta? _____



M22588



Instituto de Pesquisas Energéticas e Nucleares
Diretoria de Ensino & Informação Científica e Tecnológica
Av. Prof. Lineu Prestes, 2242 Cidade Universitária CEP: 05508-000
Fone/Fax(0XX11) 3816 - 9148
SÃO PAULO - São Paulo - Brasil
[http: //www.ipen.br](http://www.ipen.br)

O Ipen é uma autarquia vinculada à Secretaria de Ciência, Tecnologia e Desenvolvimento Econômico do Estado de São Paulo, gerida técnica, administrativa e financeiramente pela Comissão Nacional de Energia Nuclear, órgão do Ministério da Ciência e Tecnologia, e associada à Universidade de São Paulo.

Livros Grátis

(<http://www.livrosgratis.com.br>)

Milhares de Livros para Download:

[Baixar livros de Administração](#)

[Baixar livros de Agronomia](#)

[Baixar livros de Arquitetura](#)

[Baixar livros de Artes](#)

[Baixar livros de Astronomia](#)

[Baixar livros de Biologia Geral](#)

[Baixar livros de Ciência da Computação](#)

[Baixar livros de Ciência da Informação](#)

[Baixar livros de Ciência Política](#)

[Baixar livros de Ciências da Saúde](#)

[Baixar livros de Comunicação](#)

[Baixar livros do Conselho Nacional de Educação - CNE](#)

[Baixar livros de Defesa civil](#)

[Baixar livros de Direito](#)

[Baixar livros de Direitos humanos](#)

[Baixar livros de Economia](#)

[Baixar livros de Economia Doméstica](#)

[Baixar livros de Educação](#)

[Baixar livros de Educação - Trânsito](#)

[Baixar livros de Educação Física](#)

[Baixar livros de Engenharia Aeroespacial](#)

[Baixar livros de Farmácia](#)

[Baixar livros de Filosofia](#)

[Baixar livros de Física](#)

[Baixar livros de Geociências](#)

[Baixar livros de Geografia](#)

[Baixar livros de História](#)

[Baixar livros de Línguas](#)

[Baixar livros de Literatura](#)
[Baixar livros de Literatura de Cordel](#)
[Baixar livros de Literatura Infantil](#)
[Baixar livros de Matemática](#)
[Baixar livros de Medicina](#)
[Baixar livros de Medicina Veterinária](#)
[Baixar livros de Meio Ambiente](#)
[Baixar livros de Meteorologia](#)
[Baixar Monografias e TCC](#)
[Baixar livros Multidisciplinar](#)
[Baixar livros de Música](#)
[Baixar livros de Psicologia](#)
[Baixar livros de Química](#)
[Baixar livros de Saúde Coletiva](#)
[Baixar livros de Serviço Social](#)
[Baixar livros de Sociologia](#)
[Baixar livros de Teologia](#)
[Baixar livros de Trabalho](#)
[Baixar livros de Turismo](#)