



BR0645272

INIS-BR--3993

AUTARQUIA ASSOCIADA À UNIVERSIDADE  
DE SÃO PAULO

**ESTUDO CLÍNICO COMPARATIVO ENTRE AS TÉCNICAS  
DE DESPIGMENTAÇÃO MELÂNICA GENGIVAL:  
*LASER* NEODÍMIO (1064nm) E GENGIVOABRASÃO**

**LUÍS MÁRIO DE MELO LOPES**

Dissertação apresentada como parte  
dos requisitos para obtenção do Grau de  
Mestre Profissional na área de Lasers em  
Odontologia.

Orientador:  
Dr. Niklaus Ursus Wetter

Co-orientador:  
Dr. Carlos de Paula Eduardo

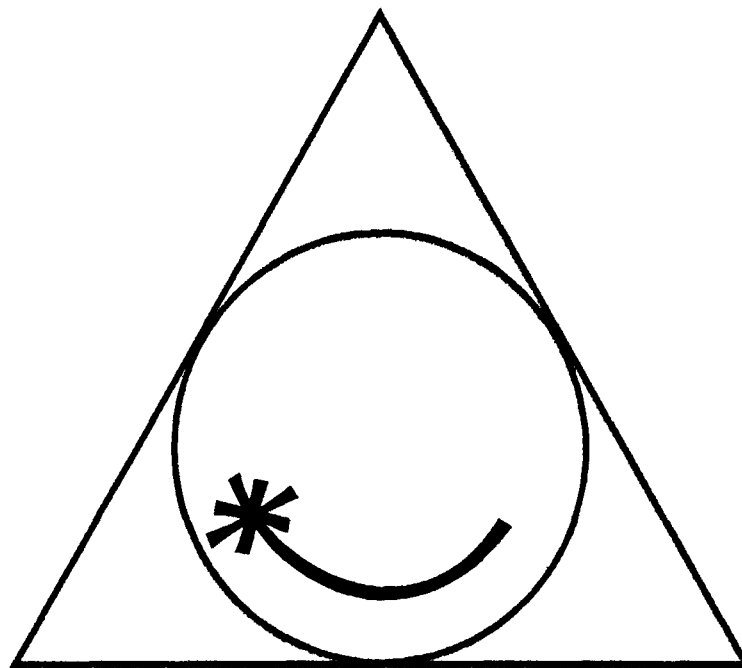
**São Paulo  
2002**



# **Livros Grátis**

<http://www.livrosgratis.com.br>

Milhares de livros grátis para download.



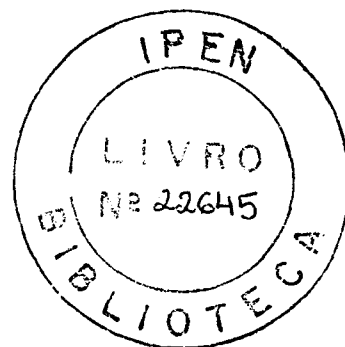
**MESTRADO PROFISSIONALIZANTE DE LASER EM  
ODONTOLOGIA**



**INSTITUTO DE PESQUISAS ENERGÉTICAS E NUCLEARES**  
Autarquia associada à Universidade de São Paulo

**ESTUDO CLÍNICO COMPARATIVO ENTRE AS TÉCNICAS DE  
DESPIGMENTAÇÃO MELÂNICA GENGIVAL:  
LASER NEODÍMIO (1064 nm) E GENGIVOABRASÃO**

**LUÍS MÁRIO DE MELO LOPES**



**Dissertação apresentada como parte  
dos requisitos para obtenção do  
Grau de Mestre Profissional em  
*Laser em Odontologia***

**Orientador:  
Dr. Niklaus Ursus Wetter**

**Co-orientador:  
Dr. Carlos de Paula Eduardo**

**SÃO PAULO  
2002**



## **AGRADECIMENTOS**

**A Deus, pela vida, pelas oportunidades e pela saúde.**

**À minha mãe, que sempre me guiou nos caminhos da vida e ao meu pai, *in memoriam*, pelo exemplo de profissional, meu eterno reconhecimento e minha gratidão.**

**À minha esposa Luci Freire, pelo companheirismo, paciência e importante força para continuar sempre seguindo em frente.**

**Aos meus filhos Priscila e Victor, estímulo e força maior de viver e continuar a busca pelos objetivos de vida.**

**Ao Prof. Dr. Carlos de Paula Eduardo, pelo exemplo e incentivo profissional, meu muito obrigado.**

**Ao Prof. Dr. Niklaus Ursus Wetter, pela orientação neste trabalho, minha profunda gratidão.**

**À Profa. Dra. Denise Zezell, meu muito obrigado pela paciência, compreensão e importantes contribuições profissionais.**

**À Profa. Dra. Sheila Gown, meu muito obrigado pela participação em meu seminário de área, contribuindo com valiosas orientações para o término desta dissertação.**

**À Profa. Dra. Martha Simões, pela disposição de estar sempre a postos para meus questionamentos, meu muito obrigado.**

**A TODOS os professores do corpo docente do Mestrado Profissionalizante Lasers em Odontologia do IPEN, pelos valiosos conhecimentos transmitidos ao longo de todo o curso que me permitiram a realização deste trabalho. Meus respeitos e agradecimentos.**

**A TODOS da FOUSP que direta ou indiretamente contribuíram para a realização desta conquista, meus sinceros agradecimentos.**

**Aos meus colegas de turma do Mestrado Profissionalizante Lasers em Odontologia (MPLO) 2002: Sílvia Nuñez, Patrícia Ebel, Ângelo e Duílio Junqueira. Meus sinceros e profundos agradecimentos pela amizade, pelo companheirismo, pelo auxílio e pelas valiosas contribuições durante toda a jornada acadêmica no MPLO.**

**ESTUDO CLÍNICO COMPARATIVO ENTRE AS TÉCNICAS DE  
DESPIGMENTAÇÃO MELÂNICA GENGIVAL:  
LASER NEODÍMIO YAG (1064 nm) E GENGIVOABRASÃO**

**Luís Mário de Melo Lopes**

**RESUMO**

A pigmentação melânica (PM) ocorre como resultado de uma deposição anormal de melanina, a qual é produzida pelos melanócitos presentes na lâmina basal do epitélio. Este estudo compara, *in anima nobile*, os efeitos da despigmentação melânica mediante duas técnicas: a gengivoabrasão e a utilização de *laser* de alta intensidade Neodímio YAG (1064nm), analisando os resultados por meio de parâmetros clínicos (inflamação e/ou hemorragia, velocidade de cicatrização e repigmentação) por intermédio de imagens fotográficas nos trinta dias do pós-cirúrgico, e o método visual de avaliação de dor nos dez dias do pós-cirúrgico. Foram selecionados seis pacientes portadores de hiperpigmentação melânica gengival nos quadrantes superior e inferior. Nos quadrantes superiores esquerdos a despigmentação foi realizada com a utilização do *laser* de Nd:YAG (125 mJ por pulso, 20 Hz;  $P_m = 2,50$  W;  $F = 155,4$  J/cm<sup>2</sup> por pulso). Os quadrantes superiores direitos foram despigmentados por meio da técnica de gengivoabrasão e os quadrantes inferiores serviram de controle. De acordo com os resultados obtidos, ambas as técnicas de despigmentação melânica gengival não resultam em hemorragias e/ou inflamações, durante o período de cicatrização acompanhado. A velocidade de cicatrização foi mais retardada no lado esquerdo. Com a utilização da técnica de gengivoabrasão 100% dos pacientes apresentaram ao final de 30 dias resquício de pigmentação ou repigmentação de intensidades variadas. Em 50% dos pacientes tratados com o *laser* de Nd:YAG não houve repigmentação após trinta dias. Estatisticamente, apenas a intensidade do incômodo sentido depois de vinte e quatro horas no lado esquerdo é significativamente maior do que o incômodo do lado direito.

**CLINICAL STUDY ON THE REMOVAL OF GINGIVAL MELANIN  
PIGMENTATION: COMPARISON BETWEEN ND:YAG LASER ABLATION AND  
MECHANICAL ABRASION**

**Luís Mário de Melo Lopes**

**ABSTRACT**

Melanin pigmentation occurs as a result of excessive deposition of melanin, produced by the melanocytes present in the basal layer of the epithelium. This study compares clinical parameters such as inflammation and/or hemorrhage, healing process and re-pigmentation, caused by the Nd:YAG laser ablation and the mechanical abrasion of the melanin, by means of photographic images, taken during the first 30 days after the treatment. The patients comfort was monitored during the first ten days after the treatment using the method of the Visual Analog Scale to measure the pain. Six patients with gingival melanin pigmentation were selected. The left upper gingival quadrant was treated with the Nd:YAG laser using 125 mJ per pulse and 20 Hz, the right upper gingival quadrant received mechanical abrasion and the lower quadrants served for control. Both techniques did not result in inflammation and/or hemorrhage. The healing process was slower with the laser. Using mechanical abrasion, all patients showed remaining pigmentation or re-pigmentation of varying intensity after a period of 30 days. With the laser 50 % of the patients did not show any re-pigmentation after this period. The pain analysis showed that the pain sensed 24 hours after the treatment with the laser is higher than using mechanical abrasion.



# SUMÁRIO

Página

<b>1</b>	<b>INTRODUÇÃO</b> .....	<b>1</b>
<b>2</b>	<b>OBJETIVOS</b> .....	<b>3</b>
<b>3</b>	<b>REVISÃO DA LITERATURA</b> .....	<b>4</b>
3.1	DEFINIÇÕES E CONSIDERAÇÕES GERAIS.....	4
3.2	PIGMENTAÇÃO MELÂNICA GENGIVAL .....	7
3.2.1	<i>Fisiologia da pigmentação melânica</i> .....	7
3.2.2	<i>Fatores desencadeantes da pigmentação melânica na mucosa oral e gengiva</i> .....	9
3.3	TERAPIAS CONVENCIONAIS NO TRATAMENTO DA HIPERPIGMENTAÇÃO MELÂNICA GENGIVAL.....	11
3.4	O LASER NO TRATAMENTO DA HIPERPIGMENTAÇÃO MELÂNICA GENGIVAL .....	12
3.4.1	<i>Interação da radiação laser com os tecidos biológicos</i> .....	13
3.4.2	<i>Mecanismo de interação da radiação laser com a melanina</i> .....	15
3.4.3	<i>O laser de Nd:YAG no tratamento da hiperpigmentação melânica gengival</i> .....	16
3.4.4	<i>O laser de CO<sub>2</sub> no tratamento da hiperpigmentação melânica gengival</i> .....	17
3.4.5	<i>O laser de argônio no tratamento da hiperpigmentação melânica gengival</i> .....	19
3.4.6	<i>O laser de Diodo no tratamento da hiperpigmentação melânica gengival</i> .....	20
3.4.7	<i>O laser de Er:YAG no tratamento da hiperpigmentação melânica gengival</i> .....	21
3.5	REPIGMENTAÇÃO MELÂNICA NA GENGIVA PÓS-TRATAMENTO DE DESPIGMENTAÇÃO .....	22
<b>4</b>	<b>MATERIAIS E MÉTODOS</b> .....	<b>23</b>
4.1	SELEÇÃO DOS PACIENTES .....	23
4.2	CLASSIFICAÇÃO DOS PACIENTES .....	24
4.3	CONTROLE E ACOMPANHAMENTO MEDIANTE IMAGENS FOTOGRÁFICAS .....	25
4.4	PREPARO DOS PACIENTES .....	25
4.5	DESPIGMENTAÇÃO MELÂNICA GENGIVAL .....	26
4.6	PREPARO FINAL .....	33
4.7	CONTROLE PÓS-OPERATÓRIO DOS PACIENTES.....	33
4.7.1	<i>Escala visual numérica de intensidade da dor</i> .....	33
4.8	IMAGENS FOTOGRÁFICAS .....	34
<b>5</b>	<b>RESULTADOS E DISCUSSÃO</b> .....	<b>36</b>
5.1	ANÁLISE COMPARATIVA MEDIANTE IMAGENS FOTOGRÁFICAS.....	36
5.1.1	<i>Aspecto clínico da ferida cirúrgica e eficácia do tratamento</i> .....	36
5.2	VELOCIDADE DE CICATRIZAÇÃO.....	38
5.3	ANÁLISE COMPARATIVA PELA ESCALA VISUAL DE INTENSIDADE DA DOR.....	39
5.3.1	<i>Análise estatística da escala visual de dor</i> .....	40
<b>6</b>	<b>DISCUSSÃO</b> .....	<b>42</b>
<b>7</b>	<b>CONCLUSÃO</b> .....	<b>46</b>
<b>8</b>	<b>APÊNDICE</b> .....	<b>47</b>
8.1	TERMO DE CONSENTIMENTO .....	47
8.2	PROTOCOLO PACIENTE .....	48
8.3	RECOMENDAÇÕES PÓS-OPERATÓRIAS .....	49
8.4	ESCALA VISUAL DE DOR .....	50
	<b>REFERÊNCIAS BIBLIOGRÁFICAS</b> .....	<b>51</b>

## 1 INTRODUÇÃO

Nos últimos anos, uma grande preocupação com a estética vem se abatendo sobre pacientes que sentem grande desconforto com manchas escuras surgidas nas faces vestibulares da gengiva. Estas manchas deixam comprometido o sorriso, principalmente naquelas pessoas que exibem o "sorriso gengival". Esta preocupação em manter sorrisos harmônicos e mais belos causou um aumento na demanda de cirurgias periodontais com propostas estéticas, tais como a remoção de áreas na gengiva pigmentadas por tatuagem de amálgama ou hiperpigmentadas pela melanina.

A pigmentação escura e a descoloração do tecido gengival, fisiológica ou patológica, podem ser causadas por uma variedade de fatores locais ou sistêmicos [1,2]. A pigmentação melânica é a mais comum, porém outros pigmentos não comprometem a estética como carotene, oxi-hemoglobina e hemoglobina reduzida que contribuem para a cor normal da mucosa [3]. A pigmentação oral pode ocorrer em todas as raças [1,4]. A gengiva é o local intra-oral mais pigmentado [1,5].

Contrariamente à opinião geral, a hiperpigmentação melânica não está confinada à população negra. Nacionalidades como a francesa, a filipina, a italiana, a romana, a grega, entre outras, têm reportado a presença clínica da hiperpigmentação melânica [6].

A pigmentação melânica oral tem sido descrita entre indivíduos sadios com pele etnicamente escura em que atinge uma frequência da ordem de 100% [6] e em asiáticos na ordem de 30 a 98% [7,8]. Comparados esses achados, a prevalência da pigmentação melânica entre os de pele branca (caucasianos) é de aproximadamente 5 a 10% [9,10].

No entanto, uma forte correlação entre fumantes de tabaco e pigmentação melânica tem sido descrita na literatura [11,12]. A pigmentação melânica por vezes é relacionada a raras condições patológicas como a doença de Addison ou síndrome de Peutz Jegher [13,14].

Outras situações foram relacionadas [15], tais como: pigmentação resultante do uso de Derum (substância para limpar dentes e lábios), usado por aproximadamente 20 anos; pigmentação associada ao uso de Gooroo (um tipo de noz), ingerido por mais ou menos cinco anos; pigmentação relacionada com o uso de Khat (habitual goma de mascar), por 10 anos. O uso de algumas medicações foi também associado como sendo estas causadoras de pigmentação oral, por exemplo, agentes antimalária e alguns antidepressivos tricíclicos [16,17].

Hirshfeld e Hirshfeld (1951) [18] foram presumidamente os primeiros a implementar o procedimento de remoção da pigmentação gengival como uma proposta estética [18]. A remoção da hiperpigmentação melânica pode ser obtida por meio de vários métodos. Agentes químicos combinados como 90% de fenol e 95% de álcool têm sido utilizados [18,19]. Enxerto de gengiva livre tem sido também usado para eliminar a hiperpigmentação melânica assim como a gengivectomia, gengivoabrasão e a criocirurgia [20]. Mais recentemente, *lasers* de alta intensidade por meio de absorção da luz pelos tecidos e conseqüentes efeitos térmicos têm sido utilizados para remoção da hiperpigmentação melânica. Os *lasers* de CO<sub>2</sub> (10640 nm), Nd:YAG (1064 nm), Argônio (488 nm) e diodos de alta potência emissores no infravermelho são os mais estudados.

## 2 OBJETIVOS

O objetivo deste trabalho clínico é analisar comparativamente, *in anima nobile*, os resultados obtidos da despigmentação melânica entre duas técnicas: a realizada com *laser* de Nd:YAG (1064 nm) e a de gengivoabrasão, considerando o aspecto da ferida cirúrgica (inflamação e/ou hemorragia), a velocidade da cicatrização, a eficácia do tratamento por meio de imagem fotográfica, bem como determinar, pela Escala Visual de Intensidade da Dor (EVD), de forma subjetiva, a sensibilidade do paciente no período pós-operatório.

### 3 REVISÃO DA LITERATURA

#### 3.1 Definições e considerações gerais

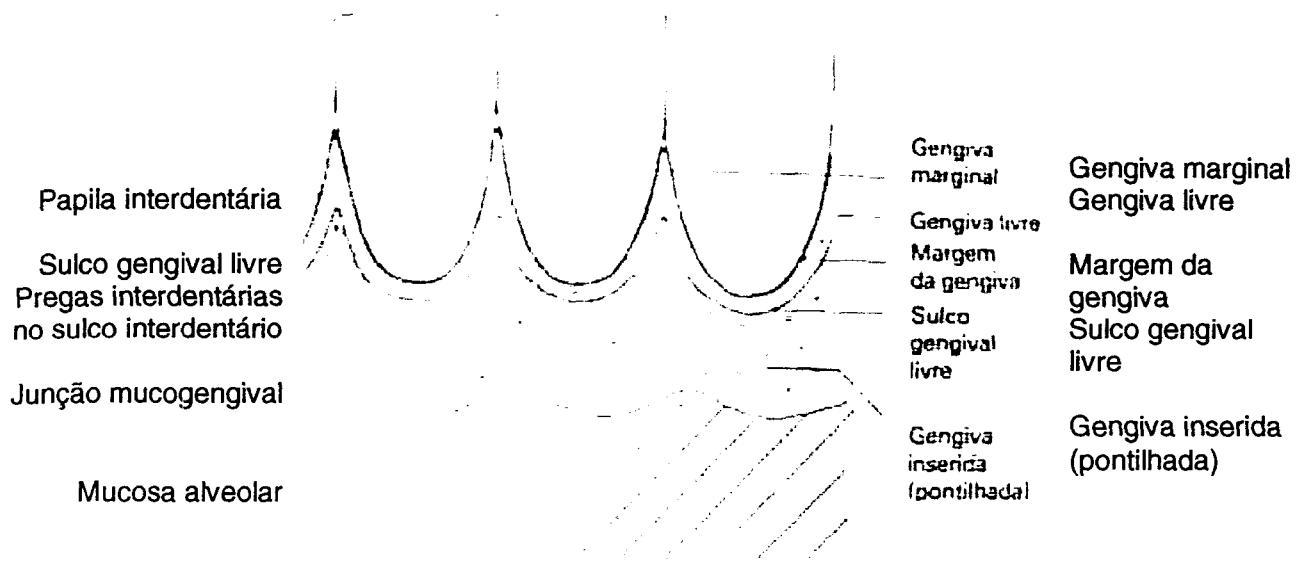
A gengiva se estende desde a junção dentogengival até a mucosa alveolar. É formada por epitélio estratificado escamoso, que pode ser ou não queratinizado, mas a grande maioria das vezes é paraqueratinizado. O epitélio cobre uma lâmina própria densa.

A gengiva é limitada na sua superfície externa de ambos os maxilares pela junção mucogengival que a separa da mucosa alveolar (Fig. 1).



**Fig. 1: Esquema limites gengivais**

A mucosa alveolar é vermelha e contém numerosos e pequenos vasos junto à superfície. A gengiva pode ser dividida em gengiva livre, gengiva inserida (Fig. 2) e papila interdentária. A linha divisória entre a gengiva livre e a inserida é o sulco gengival livre, que corre paralelo à margem da gengiva.

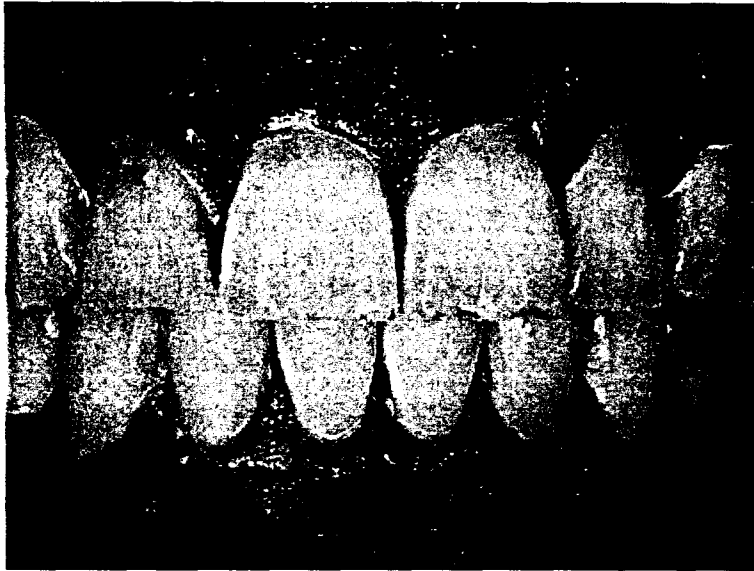


**Fig. 2: Desenho esquemático da localização dos limites gengivais [21]**

Em alguns casos, o sulco gengival livre não é tão bem definido como em outros, portanto, a divisão entre a gengiva livre e a inserida não é clara. A gengiva inserida é caracterizada por uma superfície que aparece pontilhada (Fig. 2).


Embora o grau do pontilhado (Fig. 3) e a textura das fibras colágenas variem em diferentes indivíduos, há também diferenças de acordo com a idade e o sexo. Nas pessoas mais jovens do sexo feminino, o tecido conjuntivo é mais finamente texturado do que nas do sexo masculino.

Entretanto, com o avanço da idade, os feixes de fibras colágenas tornam-se mais grossos em ambos os sexos. Os homens tendem a ter gengivas mais grosseiramente pontilhadas do que as mulheres.



**Fig. 3: Fotografia do aspecto pontilhado da gengiva de um paciente do sexo masculino [22]**

A papila interdentária é aquela parte da gengiva que preenche o espaço entre dois dentes adjacentes. A lâmina própria da gengiva consiste em tecido conjuntivo denso que não contém grandes vasos. Pequenos números de linfócitos, plasmócitos e macrófagos estão presentes no tecido conjuntivo da gengiva normal. O tecido da lâmina própria contém poucas fibras elásticas, e a maior parte destas está confinada às paredes dos vasos sangüíneos. A gengiva é também imóvel e firmemente inserida ao periósteo do osso alveolar. Aqui, um tecido conjuntivo denso consistindo de grossos feixes colágenos se estende desde o osso até a lâmina própria. A gengiva normalmente é rósea, mas às vezes, tem uma cor acinzentada. A cor depende, em parte, do tipo (queratinizado ou não) e da espessura da camada superficial, e em parte da pigmentação. A cor avermelhada ou rósea é atribuída à cor dada ao tecido adjacente pelos vasos sangüíneos e o sangue circulante. A presença do pigmento melanina no epitélio confere à gengiva uma coloração que vai do marrom ao preto [23,24,25,26,27].



**Fig. 4: Gengiva pigmentada mostrando melanócito (M) na camada basal epitelial e melanóforos (C) no tecido conjuntivo. Capilar(C) no tecido conjuntivo papilar [28]**

## 3.2 Pigmentação melânica gengival

### 3.2.1 Fisiologia da pigmentação melânica

O primeiro a descrever a presença de células, contendo melanina, na mucosa bucal foi Adhach em 1903 [29].

A pigmentação oral pode ocorrer em qualquer das raças humanas [1]. Enquanto a pigmentação melânica é a mais comum, outros pigmentos como caroteno, oxihemoglobina e hemoglobina reduzida podem também contribuir para a cor normal do tegumento e todos são encontrados na mucosa mastigatória [4].

Parece haver uma correlação positiva entre a pigmentação gengival e o grau de pigmentação da pele [30].

A melanina é um pigmento escuro, não derivado da hemoglobina, sendo o mais comum dos pigmentos endógenos. A gengiva é o local, intra-oral, mais freqüentemente pigmentado. A intensidade e a distribuição da pigmentação da mucosa oral é variável, não apenas entre raças, mas também entre diferentes indivíduos da mesma raça e dentro de diferentes áreas da mesma boca [31,32].

A hiperpigmentação melânica gengival com freqüência é causada pela deposição excessiva de melanina localizada na camada basal e suprabasal do epitélio [33].



Este tipo de pigmentação é simétrico, persistente e não altera a arquitetura normal da gengiva.

O grau de pigmentação tem sido atribuído à atividade melanoblástica [3] e à densidade de melanófaro (células que contêm a melanina) na gengiva, o qual é reportado pela correlação com a severidade da inflamação gengival [34].

A pigmentação melânica é o resultado de grânulos melânicos produzidos por melanoblastos, os quais têm sido observados em todos os níveis do epitélio da gengiva [3,35,36,37].

A melanina é formada por células denominadas melanócitos dentríticos (Fig. 4) localizados na camada basal e espinhosa do epitélio gengival, desconectadas das células epiteliais circundantes (sem desmossomos ou tonofilamentos). São sintetizadas em organelas dentro de células chamadas pré-melanossomos ou melanossomos [38]. A unidade epitélio-melânico é formada pelos melanócitos e queratinócitos. Os melanócitos quase sempre mostram regiões de Golgi bem desenvolvidas e extensas áreas de retículo endoplasmático rugoso. Estas células comportam-se como glândulas exócrinas extracelulares e estão localizadas inicialmente na camada da lâmina basal [39]. Os melanócitos ativos, como um componente do tecido epitelial, têm características especiais. Eles convertem tirosina, mediante uma série de estágios intermediários, mediada pela enzima tirosinase, em diidroxifenilalanina (dopa) que, por sua vez, se converte progressivamente em melanina. De acordo com o grau de maturação, os melanossomos são classificados em quatro estágios [40]: 1) vesículas membrana-delineada, contendo tirosinase e uma matriz protéica; 2) organelas ovais com numerosos filamentos membranosos, com periodicidade distinta; 3) menor periodicidade e deposição de melanina; e 4) uma partícula densa e uniforme sem nenhuma distinção de estrutura interna (os grânulos melânicos). Estas partículas de pigmentos podem ser liberadas pelos melanócitos e fagocitados por intermédio dos queratinócitos. Estas células carregam dentro de seu citoplasma o material pigmentado, entretanto, a espessura e a qualidade do epitélio queratinizado, a extensão do tecido conectivo vascularizado, a presença de tecido gorduroso subcutâneo e uma relativa contagem na redução de hemoglobina oxigenada ditarão clinicamente a variação da coloração da mucosa e da gengiva [41,42].

De acordo com o grau de pigmentação melânica pode-se classificá-la segundo o critério Dummett [32]: branda (rosa a marrom-claro), moderada (marrom-escuro ou preta) e severa (mistura de cores).

### **3.2.2 Fatores desencadeantes da pigmentação melânica na mucosa oral e gengiva**

Existem algumas patologias que podem desencadear o aumento ou a pigmentação melânica gengival. Entre elas estão a síndrome de Albright [33,43]; síndrome de Peutz-Jeghers [33,34]; doença de Addison [33,34]; doença de Von Recklinghause (neurofibromatose)[33,34]; pacientes infectados pelo HIV [44].

Alguns medicamentos como os antidepressivos tricíclicos [16,17] e drogas para tratamento da arritmia cardíaca também podem levar a uma hiperpigmentação melânica.

A melanose causada pelo ato de fumar acomete mais comumente a mucosa gengival da parte anterior da mandíbula, embora possa ser encontrada em outras áreas da cavidade oral. Sua incidência está relacionada aos fumantes inveterados [45,12]. Histologicamente, pode-se observar na camada de células basais da superfície do epitélio um pigmento granular, marrom, interpretado como melanina, com diagnóstico microscópico de melanose benigna da mucosa bucal. A melanose do fumante foi inicialmente descrita por Hedin (1977). É considerada secundária ao tabagismo, tendo, assim, um agente etiológico identificável. Histologicamente, mostra semelhança a outras manchas melânicas, com a presença de grânulos de melanina na camada basal do epitélio e da lâmina própria. Tony Axéll e Anders Hedin (1982) realizaram um estudo em que é mostrada uma associação entre o tempo de vício e a probabilidade de desencadear pigmentação. Os fumantes, em um período de um ano de vício, tiveram uma prevalência de pigmentação melânica de 14,6%, os com seis anos de uso do tabaco obtiveram uma prevalência de 26%. Com o abandono do hábito ocorre um decréscimo na pigmentação. Três anos depois da cessação do hábito a frequência de pigmentação era de 3%.

Existe um grande número de drogas sintéticas que têm sido usadas para o tratamento da malária, tais como quinacrina (Atabina ou Mepacrina), cloroquina e hidroxichloroquina. Como toda droga terapêutica efetiva, algumas reações

adversas podem ser observadas, uma delas é a pigmentação da mucosa oral [46,47]. A referência desta pigmentação na literatura odontológica é pouco comum [38,48]. Pode ser encontrada no lábio superior, na mucosa bucal bem como no palato duro, sendo este último local o de maior prevalência [49,50]. As áreas pigmentadas são de tamanhos variados e normalmente são bem circunscritas. Quando o palato duro é afetado, existe uma fina linha demarcando a junção com o palato mole, o qual não está envolvido [40,51]. A natureza desta pigmentação ainda não é claramente definida; alguns autores a consideram melanina [52], hemosiderina [42] ou ambas [40]. Outros descrevem perda da pigmentação após cessar a terapia antimalarial [53], mas em muitos casos há pequena ou nenhuma perda da pigmentação [40,42,54].

A quinidina é uma droga usada para tratamento da arritmia cardíaca; suas ações farmacológicas e químicas estão relacionadas com as drogas antimalarial mencionadas.

Alguns fatores relativos a hábitos regionais ou culturais também podem ser responsáveis pelo aumento da pigmentação melânica gengival. Entre eles estão o hábito de mascar plantas ou fazer uso de instrumentos pigmentados, como a utilização de um bastão ou graveto para limpar os dentes e realçar os lábios denominado *derum*, comumente usado na Península Árabe, na Índia e no Paquistão. É conhecido também por *dendasa* [55].

Outros exemplos são o hábito dos iemenitas de mascar uma semente denominada *gooroo*, da *Cola nítida*, árvore cultivada no este da África, no Brasil, no Sri Lanka, na Indonésia e no oeste da Índia, e o uso do *khat*, que na botânica é conhecido como *Catha edulis*, encontrada em regiões do sul da Arábia Saudita, no Iêmen e no leste da África. Mascar *khat* causa hipertermia e euforia, bem como facilita o metabolismo. Ingerida em excesso pode produzir efeitos inebriantes simulando o efeito do álcool. Segundo a Organização Mundial de Saúde, o *khat* tem efeito similar ao das anfetaminas.

### 3.3 Terapias convencionais no tratamento da hiperpigmentação melânica gengival

Entre os métodos mais comumente utilizados no tratamento da hiperpigmentação melânica gengival estão o enxerto de gengiva livre [20], a gengivoabrasão [56], a gengivectomia [53] e a criocirurgia [27].

O processo de remoção da pigmentação melânica por intermédio do enxerto de gengiva livre pode ser visto como uma manobra apropriada, porém requer uma área cirúrgica adicional (área doadora). Mediante duas incisões verticais e uma horizontal, englobando a área pigmentada, remove-se a fina camada de epitélio separando-o do periósteo e deixando o osso alveolar exposto; por meio da mesma manobra realiza-se a dissecação da zona doadora [57]. No entanto, estes procedimentos estão associados à perda óssea alveolar, uma cicatrização por segunda intenção prolongada, assim como excessiva dor e desconforto causado pela exposição do osso [5].

A cirurgia periodontal descrita como deepitelização, gengivoabrasão ou gengivoplastia, utilizando ponta diamantada para eliminar pigmentações escuras da gengiva, foi introduzida por Fox (1955). A deepitelização envolve a remoção do epitélio de áreas pigmentadas utilizando uma peça de mão de alta rotação com uma ponta diamantada, esférica nº 6 ou 8 com diâmetros 2 mm ou 2,5 mm, respectivamente. Todo o remanescente do pigmento melânico ou das áreas pigmentadas do epitélio deve ser completamente removidos para prevenir uma provável recidiva. É um procedimento relativamente simples de ser realizado sob anestesia tópica ou infiltrativa. Dependendo da extensão do procedimento, a área desnuda da lâmina própria da área despigmentada deve ser coberta por um cimento cirúrgico por alguns dias. A aplicação de Oncilon em orabase com benzocaína no pós-cirúrgico é indicada para minimizar o desconforto. Uma das vantagens, preconizada pelos autores defensores desta técnica, reside na simplicidade do método, na facilidade de manipulação, na rapidez na execução e na grande versatilidade para cada caso clínico.

A criocirurgia é outro método de tratamento da hiperpigmentação melânica gengival no qual se aplica diretamente nitrogênio líquido (-81 °C) na área pigmentada da gengiva, com o auxílio de um cotonete, na área pigmentada. Um

anestésico tópico é usado para minimizar o desconforto (xilocaína a 4%, 1 a 2 min. antes do tratamento). O cotonete embebido com o nitrogênio líquido (-81 °C) é mantido na área afetada durante aproximadamente 20 a 30 segundos, como conseqüência mudanças químicas e físicas são induzidas, levando à destruição e morte das células [58]. Enquanto o tecido vital congela a uma temperatura de -2 °C, baixíssimas temperaturas, tipicamente menores que -20 °C, resultam em morte total das células. Uma segunda seção de criocirurgia é necessária, uma semana depois, para remoção de alguma pigmentação residual. Imediatamente após a criocirurgia uma pequena área de eritema pode ser observada no local da cirurgia, bem como nos dois ou três dias seguintes uma superfície necrótica. A gengiva mostra-se normal em duas ou três semanas e a queratinização pode ser completada em três a quatro semanas após o tratamento. Nenhuma dor no pós-operatório, hemorragia, sangramento ou infecção são observados [48,59].

Na literatura pode ainda ser encontrado, com menor freqüência, o uso de agentes químicos, como um composto formado de 90% de fenol e 95% de álcool para o tratamento da hiperpigmentação melânica gengival [2,18,19].

### **3.4 O laser no tratamento da hiperpigmentação melânica gengival**

Os lasers cirúrgicos têm sido amplamente usados na Medicina há mais de três décadas em especialidades como: Otorrinolaringologia, Ginecologia, Oftalmologia, Neurocirurgia, Urologia, Cirurgia Cardiovascular e Torácica, Cirurgia Gastrointestinal e Ortopédica, bem como na Dermatologia e na Cirurgia Plástica. Na Odontologia, apesar de relativamente novas, existe uma gama de aplicações em quase todas as especialidades: Dentística (Prevenção e Restauradora), Cirurgia, Endodontia, Diagnóstico, Periodontia, Ortodontia e na área da Estética (Clareamento dental e cirurgias plásticas de gengiva).

Na cavidade oral, mais especificamente na gengiva, os estudos para demonstração da possibilidade de realização da despigmentação com *lasers* datam de 1973 [60], quando Goldman L. e colaboradores mostraram a utilização com o *laser* de Nd:YAG, seguidos por Anderson R.R., Parrish J.A. em 1983 [61] e Matsumoto em 1986 [62]. O sucesso da utilização de *lasers* em tecidos moles é baseado no fato de que algumas estruturas absorvem luz em certo comprimento

de onda melhor que outras. A absorção da luz pode produzir aquecimento e conseqüentemente dano às estruturas quando uma alta temperatura é alcançada. Como a absorção de cada estrutura é dependente do comprimento de onda, é possível selecionar dano em certas regiões de um tecido pela escolha de um comprimento de onda com uma alta absorção pelo tecido alvo e uma baixa absorção pelas estruturas adjacentes.

### **3.4.1 Interação da radiação laser com os tecidos biológicos**

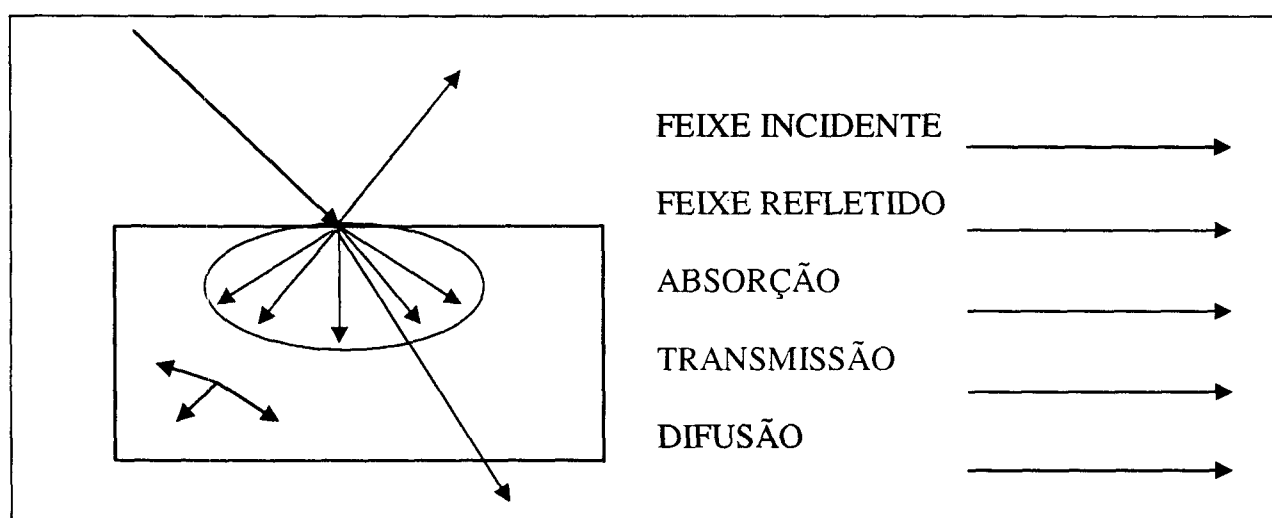
Os efeitos da radiação laser nas estruturas biológicas podem ser avaliados nos termos do que ocorre quando a energia de luz interage com a matéria. Portanto, o conhecimento dos processos biológicos do tecido e das propriedades físicas do laser permite entender e controlar os resultados do tratamento a laser em suas múltiplas aplicações.

As características essenciais da radiação laser que determinam sua interação com a matéria são o comprimento de onda da energia emitida pelo laser, a densidade de potência do feixe de luz, as características temporais do feixe de energia (emissão contínua e pulsada), a largura de pulso, a frequência, o diâmetro do feixe de luz, e a presença ou não de refrigeração externa. Somados a estes existem os fatores biológicos que influenciam a interação laser – tecido, tais como: propriedades ópticas dos vários constituintes do tecido que governam as reações químicas e moleculares de cada componente determinante da natureza e extensão de resposta do tecido aos processos de absorção, de transmissão e de espalhamento.

Outros fatores envolvem os vários tipos de processos fisiológicos e mecânicos que ocorrem como resultado da transformação de energia entre o tecido. Estes incluem a condução de calor e dissipação dentro do tecido, a resposta inflamatória do tecido ao estímulo nocivo, a vascularização do tecido e os mecanismos de reparação.

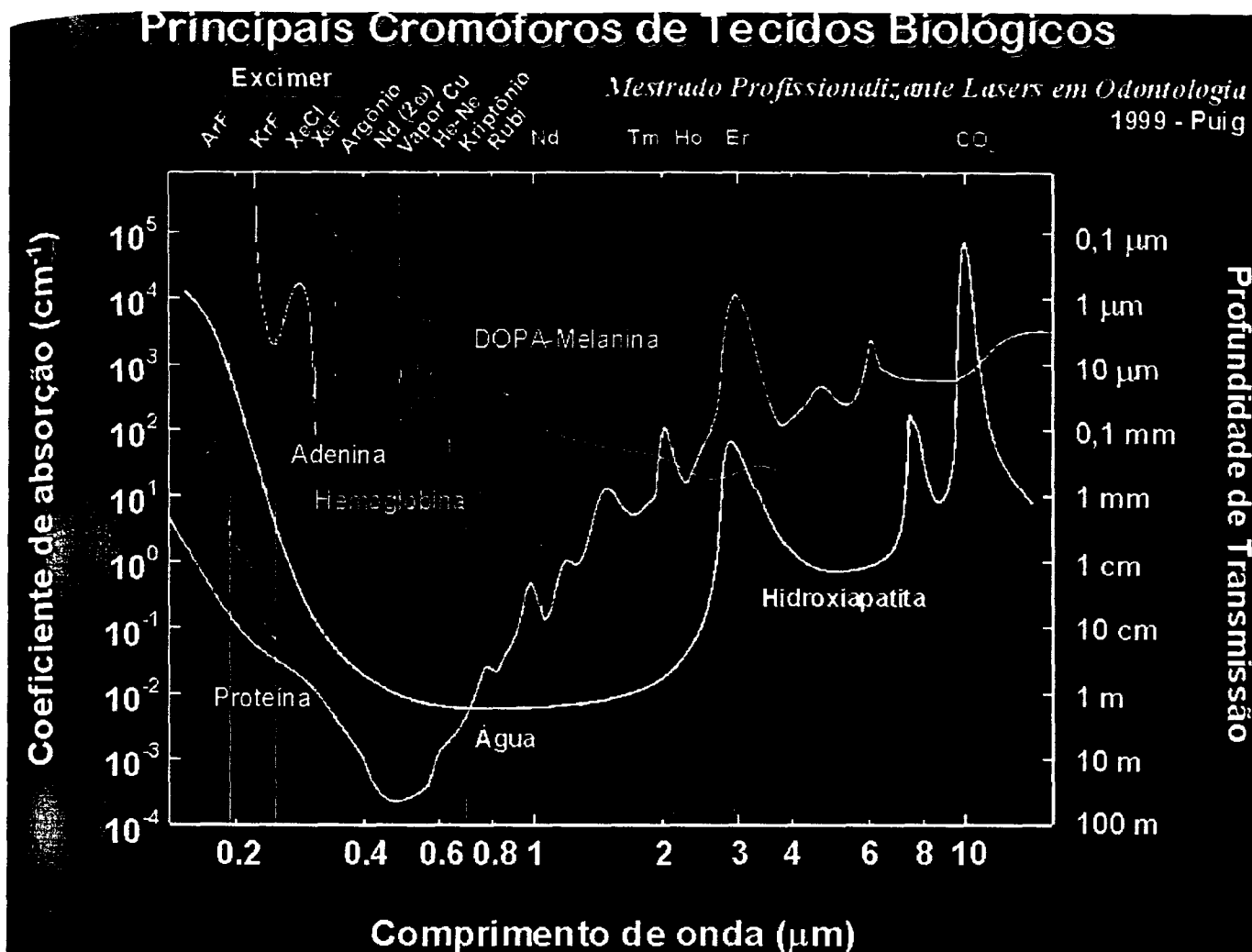
A energia do laser pode interagir com os tecidos de quatro maneiras (Fig. 5):

- 1 – Algumas porções do feixe incidente serão refletidas na superfície sem penetrar ou interagir com o tecido (reflexão);
- 2 – Uma parte do feixe será transmitida através do tecido (transmissão);
- 3 – Uma parte da luz será absorvida por um ou mais componentes do tecido, havendo transferência de energia para o tecido (absorção);
- 4 – Um remanescente da luz pode penetrar no tecido e vai espalhar-se por ele, podendo ser absorvido em regiões distantes da região de incidência (espalhamento).



**Fig. 5: Desenho esquemático da interação laser – tecido**

Em um sistema biológico complexo composto de vários elementos celulares e fluidos, cada um com características ópticas de absorção diferentes, faz-se necessária a análise do espectro de absorção óptica dos tecidos. A relação entre os comprimentos de onda e a absorção dos principais componentes dos tecidos biológicos é mostrada na figura 6, onde é possível observar os comprimentos de onda e a absorção de cada um deles pelos componentes biológicos.



**Fig. 6: Absorção óptica dos principais componentes do tecido biológico – Puig/IPEN [63]**

### 3.4.2 Mecanismo de interação da radiação *laser* com a melanina

O espectro de absorção da melanina está entre 351 e 1064 nm e por isso uma ampla variedade de laser [64,65] presta-se ao tratamento de remoção.

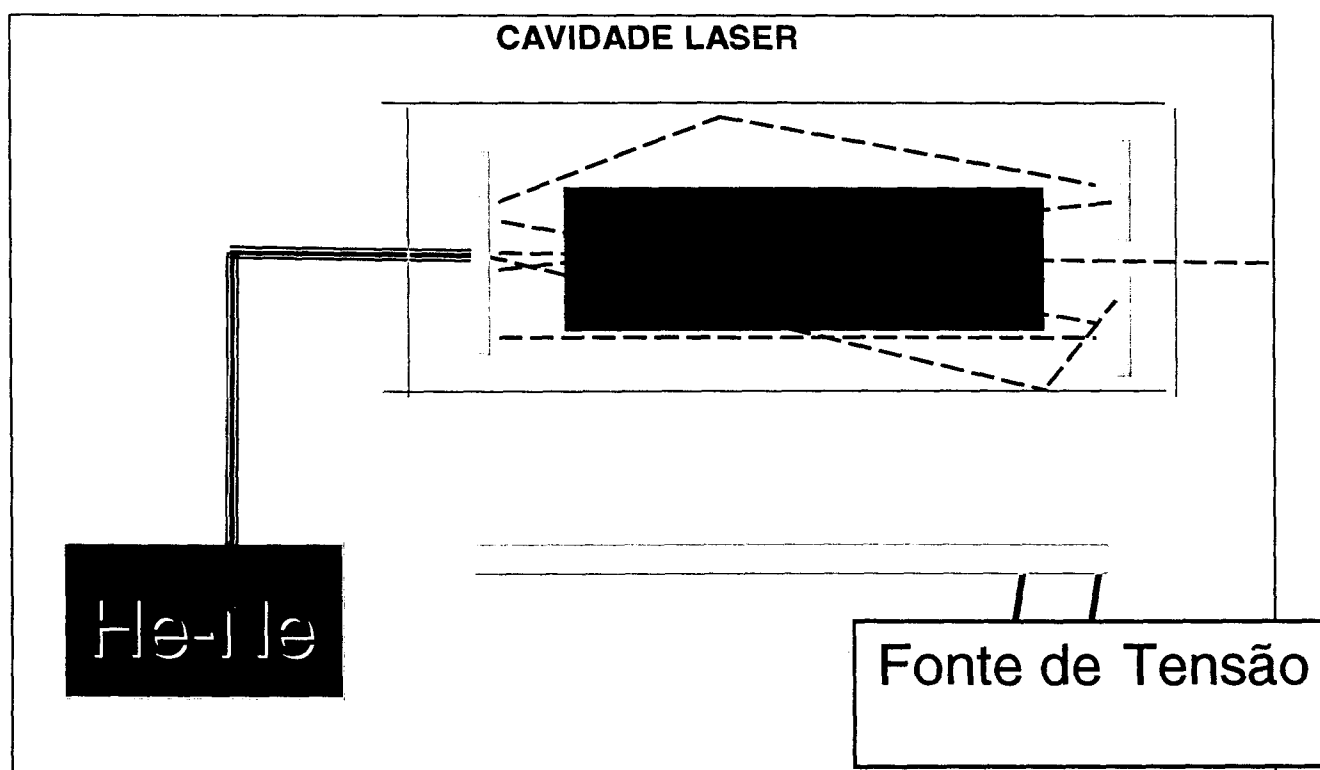
Os principais alvos para a fotocoagulação no tratamento das lesões pigmentadas são os melanossomos e melanócitos. A absorção da luz pela melanina é muito alta na região do ultravioleta do espectro eletromagnético. A absorção da luz visível é menor do que a luz no ultravioleta, mas ainda é muito maior do que nos tecidos adjacentes. Outro parâmetro de relevância para se alcançar a fotocoagulação seletiva é a duração de pulso. Durante e depois do pulso, o aquecimento produzido pode ser conduzido para fora e resfriar partes circundantes. Para quantificar este efeito, o tempo de relaxação térmica tem sido definido como o tempo necessário para uma estrutura - alvo irradiada reduzir o



excesso de temperatura para 50% de sua temperatura inicial [50,60]. Tempos de irradiação menores que o tempo de relaxação térmica de um alvo permitem que muito do aquecimento produzido permaneça confinado no alvo. Tempos de irradiação mais longos que o tempo de relaxação térmica de um melanossomo levam uma considerável parte do aquecimento para os tecidos adjacentes, o que faz decair drasticamente a seletividade da fototermólise e leva a uma possibilidade de ocorrer dano ao tecido. Como *lasers* de pulsos curtíssimos não são comumente avaliados clinicamente, consideramos ser um importante significado para o tratamento das lesões melânicas da gengiva.

### 3.4.3 O *laser* de Nd:YAG no tratamento da hiperpigmentação melânica gengival

O *laser* de Nd:YAG, um dos objetos deste estudo clínico, é um *laser* de alta intensidade, com comprimento de onda da ordem de 1064 nm, encontrando-se no espectro eletromagnético na faixa do invisível (infravermelho próximo) não ionizante, guiado por um diodo *laser* vermelho 670 nm. Seu meio *laser* ativo é um sólido, um cristal de YAG dopado com Neodímio. O *laser* é formado em uma estrutura denominada de *cavidade laser* (Fig. 7).



**Fig. 7: Desenho esquemático de cavidade óptica de um *laser*, cujo princípio ativo é um sólido (Nd:YAG)**

Os maiores cromóforos biológicos absorvedores do Nd:YAG são a **melanina** e a oxihemoglobina, tendo como modo de emissão o pulsado ou contínuo e o sistema de entrega por meio de fibra óptica flexível ou braço articulado. Assim o laser de Nd:YAG tem sido utilizado em várias aplicações nas cirurgias bucais menores dos tecidos moles [66]. Na odontologia os equipamentos de Nd:YAG são na maioria com emissão pulsada, com potência média de emissão de até 10 W e sistema de entrega de fibra óptica para entrega de feixe.

O laser de Nd:YAG é também utilizado para eliminar vários tipos de lesões hiperpigmentadas em cirurgias dermatológicas, tão bem como produz despigmentação na pele [50]. Devido ao fato de o laser de Nd:YAG ter uma particular afinidade por melanina ou qualquer outro pigmento escuro, pode funcionar mais eficientemente quando a energia é aplicada na presença de um pigmento [53]. Com uma potência apropriada e com um sistema de entrega por fibra óptica, o Nd:YAG tem sido extensamente usado em cirurgias orais e periodontais menores.

Phimom e col. (2000) [67] utilizaram o laser de Nd:YAG em gengiva de humanos com um protocolo de 6 W, 60 mJ, e 100 pps, usando uma peça de mão com um filamento de fibra óptica de 320  $\mu\text{m}$  em contato com o tecido gengival, posicionando a fibra no sentido cérico-apical em toda a área pigmentada. A cicatrização completa pôde ser notada num período de quase uma semana, nenhuma dor ou sangramento nem tampouco alguma complicação foram observados, mostrando ser um procedimento minimamente invasivo, conveniente, rápido e seguro.

#### **3.4.4 O laser de CO<sub>2</sub> no tratamento da hiperpigmentação melânica gengival**

Semih Ozbayra (2000) [68] utilizou-se do laser de CO<sub>2</sub> em gengiva de humanos, com infiltração anestésica, protocolos variando entre 5 W e 7 W na área a ser tratada sob refrigeração. As áreas tratadas eram inicialmente cobertas por uma camada de carbonização com completa reepitelização após três semanas. A queratinização foi completa de três a cinco semanas após o tratamento, e a área tratada apresentou-se com coloração similar a outras áreas da mucosa gengival que não possuíam a pigmentação clínica. O laser de CO<sub>2</sub> provoca mínimo dano

ao periosteio e ao osso abaixo da gengiva que está sendo tratada [69], e esta é uma característica única que o torna hábil para remover uma fina camada de epitélio. No entanto, diferentemente de um ferimento provocado por um eletrocautério, um ferimento provocado por um laser não é uma queimadura; 10,6  $\mu\text{m}$  de fótons são exponencialmente absorvidos em determinada quantidade de água, não como o resultado de uma resistência ou condução, sendo o funcionamento do laser de  $\text{CO}_2$  refrigerado mais benéfico ainda. O tratamento com os lasers de  $\text{CO}_2$  é um método eficaz para remoção da pigmentação melânica; alguns dos benefícios que podemos destacar: são efetivos na remoção de lesões pigmentadas superficiais; soam convenientes em clínicas dentais e proporcionam menos trauma ao paciente.

Utilizando cachorros Eldad e col. (2000) [70], usaram o *laser* de  $\text{CO}_2$  justificando a escolha devido ao fato de ser um *laser* com alta absorção pela molécula de água, proporcionando pequeno espalhamento, reflexão ou transmissão do feixe *laser* da ordem de 2% a 3% [71], além de proporcionarem vantagens como campo seco, em razão da hemostasia obtida, diminuição do edema pós-cirúrgico [72], redução da dor durante o processo de cicatrização e mínimo desconforto no pós-operatório [73]. Existem algumas desvantagens: período de cicatrização mais prolongado, comparado com o procedimento realizado com bisturi; o ponto exato da vaporização tem de ser determinado visualmente; a técnica usada difere entre os cirurgiões, que em algumas estâncias resulta em uma disseminação irregular de diferenças de densidades de potência utilizadas; e, finalmente, o equipamento tem um custo elevado. A vaporização da área pigmentada foi realizada utilizando-se protocolo de 3 W, no modo contínuo, com feixe desfocado. Após cada ciclo de vaporização, o tecido carbonizado era removido com a ajuda de uma gaze esterilizada embebida numa substância salina, até obter uma visualização clara da área tratada. Qualquer *spot* remanescente de melanina na área tratada era irradiado diretamente até serem eliminados. Os resultados mostraram que imediatamente após o tratamento com o laser de  $\text{CO}_2$ , o tecido alvo passou de laranja para rosa com nenhuma cicatriz ou defeito, e observou-se uma quase completa reepitelização da área tratada. Na segunda semana a área tratada havia sido coberta com um novo epitélio, o tecido adquiriu uma cor rosada sem nenhuma evidência de repigmentação. Histologicamente, em seguida à aplicação do *laser*, nenhum melanócito ou grânulos melânicos foram discernidos. Na

segunda semana uma camada epitelial cobriu a lesão, e na sexta semana o epitélio estava completamente restaurado sem nenhuma evidência de repigmentação. Observa-se que a natureza da pigmentação e seu grau de penetração dentro do tecido são fatores decisivos no resultado do tratamento com *laser* [74]. Devido a sua alta absorção pela água proporcionando uma baixa injúria térmica aos tecidos subjacentes, o *laser* de CO<sub>2</sub> é um instrumento bastante seguro para o tratamento da despigmentação melânica gengival.

Utilizando também o *laser* de CO<sub>2</sub>, Yukio Nakamura (1999) [75], irradiou-o em 10 pacientes, com protocolos que variaram entre 6 W (9,6 J/cm<sup>2</sup>) e 8 W (12J/ cm<sup>2</sup>), dependendo do grau da pigmentação, com duração de pulso de 0.2 segundos, desfocado (aproximadamente 8 mm) e *spot size* de 4 mm de diâmetro, guiado por uma peça de mão. Ressaltando-se o fato de que entre os 10 pacientes apenas dois submeteram-se à anestesia infiltrativa, enquanto os demais realizaram todo o procedimento com apenas anestésico tópico. Quase todos os pacientes referiam, no decorrer da irradiação, uma pequena sensação como se uma leve queimadura estivesse acontecendo. Depois de uma semana uma nova seção foi requerida para eliminação de áreas remanescentes pigmentadas. Um total de três a cinco tratamentos foi necessário para atingir o propósito do tratamento. Nenhuma hemorragia ou inflamação foi observada. Encontrou-se dificuldade na remoção do pigmento da região da papila gengival, devido à alta atividade das células pigmentadas nesta área. A irradiação com o CO<sub>2</sub> atinge a camada de células basais e os melanócitos, degenerando as células pigmentadas que contêm melanossomos [76]. No entanto, a profundidade do dano térmico do *laser* de CO<sub>2</sub> tem sido reportada como sendo da ordem de 50 a 100 µm [77], o que causa menor dano à mucosa oral. A irradiação do *laser* de CO<sub>2</sub> é quase completamente absorvida pela água intracelular da superfície irradiada [78].

#### **3.4.5 O *laser* de argônio no tratamento da hiperpigmentação melânica gengival**

M.A. Trelles (1993) [79] demonstrou a possibilidade de se realizar o procedimento com o *laser* de argônio (514 nm) na gengiva de 36 pacientes humanos. Baseado no fato de que a luz produzida pelo *laser* de argônio pode ser usada seletivamente para produzir dano aos melanossomos, embora a literatura tenha

reportado uma variedade de valores no coeficiente de absorção dos melanossomos para a luz azul e verde, ele utilizou um sistema chaveado de onda contínuo, no qual apenas a linha do verde era utilizada (514 nm) para irradiar as lesões pigmentadas, a uma potência de 1,5 W, com um *spot size* de 0.5 mm e uma largura de pulso de 300 ms.

Uma infiltração anestésica de 1 a 2 ml de mepivacaína a 2%, sem vaso constritor, foi previamente aplicada e o feixe *laser* conduzido por meio de uma fibra óptica acoplada em uma peça de mão com diâmetro do feixe de 0,5 mm, focalizada e sem contato. Pôde-se observar um elevado grau de carbonização na superfície da mucosa quando o *laser* de argônio na faixa do verde foi utilizado. Nenhuma medicação analgésica foi prescrita. Como vantagens nenhum paciente apresentou complicações ou infecções durante a cicatrização, e o resultado estético foi alcançado.

Os problemas pós-cirúrgicos após a utilização dos *lasers* de CO<sub>2</sub> e argônio para despigmentação da pele têm sido reportados como o surgimento de escaras, mudanças de textura e hipopigmentação [80,81,82].

#### **3.4.6 O *laser* de Diodo no tratamento da hiperpigmentação melânica gengival**

Os *lasers* cirúrgicos de Diodo em alta intensidade são de comprimento de onda variável na faixa de 800 a 980 nm, encontram-se no espectro eletromagnético na faixa do invisível (infravermelho próximo), seu meio *laser* ativo é um sólido de fato em estado semicondutor que tipicamente usa algumas combinações de gálio, arseneto e outros elementos, como um alumínio e índio para conversão de descarga elétrica em energia luminosa, podendo ser emitido de modo contínuo, bem como o modo interrompido. O sistema de entrega dá-se por fibra óptica flexível; o comprimento de onda desses *lasers* é fortemente absorvido por melanina e outros cromóforos, como a hemoglobina, especial afinidade por tecidos pigmentados, e sua profundidade de absorção na água é maior que a do Nd:YAG.

Os *lasers* de Diodo são pobremente absorvidos pela estrutura dental, fato que permite a realização de cirurgias em mucosa oral em regiões com proximidades à estrutura dental sem grandes riscos de danos. Os *lasers* de Diodos são indicados

para realização de cirurgias em tecidos moles, cortando, coagulando gengiva e curetando tecidos moles, ou realizando debridamento sulcular. Deve-se tomar cuidado na emissão contínua devido ao rápido aumento térmico na região afetada [83]. A maior vantagem dos lasers de diodo está no fato de os equipamentos comerciais serem pequenos, portáteis, compactos, de fácil operação e com um dos menores custos entre os *lasers* cirúrgicos na atualidade.

Anwar Yousuf [84] e col. (2000) utilizaram o *laser* de Diodo (830 nm) para a despigmentação em cães com protocolo de 3 W, de onda contínua com pulso normal de 10 pps, guiado por um sistema de entrega por meio de fibra óptica (400  $\mu$ m), usando uma peça de mão com o feixe desfocado (8 mm) com *spot size* de 4 mm de diâmetro. Como resultado nenhuma hemorragia ou carbonização foi observada. Na terceira semana pós-irradiação a superfície da gengiva mostrou uma significativa redução da pigmentação melânica. Foi avaliado histologicamente em dois momentos: imediatamente após a cirurgia e três semanas após o procedimento. Imediatamente após a cirurgia não se observaram células inflamatórias ou nenhum tecido danificado, como carbonização. Na terceira semana um contínuo processo de cicatrização, com proliferação de células epiteliais escamosas, foi reconhecido.

Com base na revisão apresentada, em função das suas características ópticas, os *lasers* podem ser utilizados no tratamento da hiperpigmentação melânica gengival proporcionando riscos previsíveis e controláveis. Devido às características de coeficiente de absorção óptica, o *laser* cirúrgico Nd:YAG foi utilizado para realizar a remoção da melanina depositada na gengiva neste trabalho.

#### **3.4.7 O *laser* de Er:YAG no tratamento da hiperpigmentação melânica gengival**

É considerado o *laser* mais recente usado para o tratamento da despigmentação melânica, tendo como vantagem causar menor dano térmico devido à interação da irradiação *laser* com a água presente nos tecidos.

A irradiação aplicada é de 27-54 mJ/pulso, com 20-30 Hz de frequência sobre um *spray* de água, utilizando-se uma peça de mão em contato com a superfície gengival. A ablação do tecido pigmentado é alcançada com pouco sangramento e sem nenhuma complicação. Observou-se uma dor moderada até o terceiro dia

após o tratamento. Ao final de duas semanas a gengiva mostrou completa cicatrização. Uma pequena recorrência da pigmentação melânica foi observada após seis meses [85].

### **3.5 Repigmentação melânica na gengiva pós-tratamento de despigmentação**

Há poucos estudos científicos a respeito do comportamento dos melanócitos após injúria cirúrgica.

Após o procedimento de despigmentação, o processo de repigmentação progride centripetamente para dentro, da periferia da ferida (teoria da migração), aparecendo inicialmente como pequeníssimos *spots* pigmentados, em torno do 180º dia. Podem-se observar: melanócitos em processo de mitose nas margens das feridas entre o sexto e o sétimo dia do pós-operatório [86]; clinicamente a repigmentação melânica após gengivectomia está diretamente relacionada à presença de uma soma suficiente de melanossomo (estágios III e IV) nos queratinócitos e, com base em observações clínicas, a intensidade de repigmentação varia de paciente para paciente (um ano e meio a três anos pós-procedimento cirúrgico) [87,88,89,90,1].

## 4 MATERIAIS E MÉTODOS

### 4.1 Seleção dos pacientes

O estudo clínico foi realizado em ambiente de clínica particular sob responsabilidade do operador, após o projeto de pesquisa ter sido aprovado pelo comitê de ética com parecer nº 056/CEP-IPEN/SP, datado do dia 10 de abril de 2002.

Foram selecionados seis pacientes do sexo masculino e feminino, adultos e saudáveis, tipos raciais variados, portadores de hiperpigmentação melânica gengival (vestibular superior) que desejavam remover, por uma questão estética, a pigmentação (Tabela 1). Todos os pacientes que participaram deste estudo foram submetidos a uma anamnese; informados a respeito da origem da hiperpigmentação melânica; da existência das várias técnicas para a remoção da hiperpigmentação e sobre os objetivos da pesquisa, tendo seus informes conscientes assinados (Apêndice 1). A gengiva vestibular dos quadrantes inferior (direito e esquerdo) servirá de controle para o estudo.

**Tabela 1. Pacientes status**

CASO Nº	IDADE	SEXO	4.1.1.1 TIPO RACIAL	CRITÉRIO DUMMETT	FUMANTE
1	30	Feminino	NEGRA	MODERADA	NÃO
2	30	Masculino	NEGRO	MODERADA	Ex-Fumante
3	26	Feminino	NEGRA	SEVERA	NÃO
4	34	Feminino	NEGRA	MODERADA	Ex-Fumante
5	31	Masculino	NEGRO	SEVERA	SIM
6	22	Masculino	BRANCO	BRANDA	SIM



## 4.2 Classificação dos pacientes

Confeccionamos um Protocolo do Paciente (Fig. 8) onde há informações básicas a respeito do paciente e um questionário com uma anamnese específica (Apêndice 2) contendo, por exemplo, a classificação de acordo com o grau de pigmentação melânica segundo o critério de Dummett, a saber: branda (rosa a marrom-claro), moderada (marrom-escuro ou preta) e severa (mistura de cores). Só depois da análise da anamnese específica e um exame clínico minucioso, classificamos os pacientes para o referido estudo clínico [77].

<b><u>PROTOCOLO PACIENTE</u></b>	
Nome:	<b><i>Andréa Francisca dos Santos</i></b>
Sexo:	Feminino
Idade:	30 anos
Cor:	Negra (morena)
End.:	Av. Belmonte, 100 – Butrins – Olinda; CEP: 53320-491
Tel.:	81- 3439 2029
<b><u>ANAMNESSE ESPECÍFICA</u></b>	
Fumante:	S/ N
Critério de Dummett:	<b>Branda/ Moderada/ Severa</b>
Desde quando estas manchas estão presentes?	
Elas mudam de tamanho ou forma?	<b>S/ N</b>
Seus bordos são regulares ou irregulares?	<b>R/ I</b>
Estas manchas ficam avermelhadas ou mudam de cor?	<b>Averm./ mudança cor/ não altera a cor</b>
Estas manchas sangram ou doem?	<b>Sangram/ Doem/ Sem incômodo algum</b>
Você percebe à palpação alguma diferença de relevo ou textura entre estas manchas e o resto de sua gengiva?	<b>S/ N</b>
Algum outro membro de sua família apresenta estas manchas na gengiva?	<b>S/ N</b>

**Fig. 8: Protocolo Paciente**

### 4.3 Controle e acompanhamento mediante imagens fotográficas

O controle e acompanhamento pós-operatório foram realizados no nível das regiões entre distal do elemento 14 a distal do elemento 24. Este controle foi realizado mediante imagens fotográficas, com máquina Yashica (Dental-Eye III), seguindo os padrões estabelecidos no quadro abaixo (*Tabela 2*) de proporção de magnificação de imagem e distância focal, respectivamente.

**Tabela 2: Distância de foco da imagem**

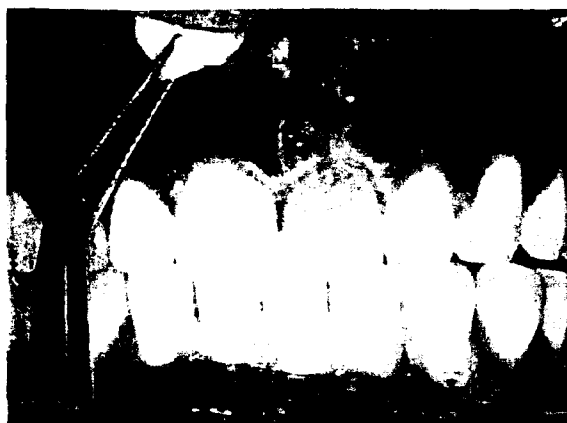	FRENTE	PERFIL	PERFIL
		Lado Direito	Lado esquerdo
MAXILA	1/1.8 – 22,5cm	1/1 – 15,5cm	1/1 – 15,5cm
MANDÍBULA	1/1.8 – 22,5cm	—	—

### 4.4 Preparo dos pacientes


Todos os pacientes foram igualmente submetidos a consultas clínicas previamente à cirurgia para realização de procedimentos da terapêutica básica periodontal, tais como: orientação à técnica de escovação e higiene bucal, profilaxia, raspagem, alisamento e polimento dental em todos os quadrantes.

Para a consulta clínica da cirurgia os pacientes foram preparados inicialmente com um bochecho de uma solução a 0,12% de digluconato de clorhexidina (descontaminante bucal) diluído em uma proporção de uma porção/medida de solução para meio copo de água e em seguida instalados os afastadores labiais.

Para um melhor conforto do paciente, realizamos o procedimento cirúrgico sob efeito de anestesia infiltrativa. Previamente à anestesia infiltrativa utilizamos um anestésico tópico em gel de benzocaína (Topex) na mucosa alveolar. Procedemos à aplicação da anestesia infiltrativa de bloqueio ao nível de fundo de saco fazendo a punção da agulha em duas regiões: no nível de incisivos centrais e de caninos. Foi utilizado um tubete (1,8 ml) de mepivacaína a 2% com 1:100.000 de adrenalina para cada hemiarco superior (Fig. 9). Decorridos três minutos da aplicação do anestésico iniciamos o procedimento de remoção da hiperpigmentação.



Aplicação do anestésico tópico em gel

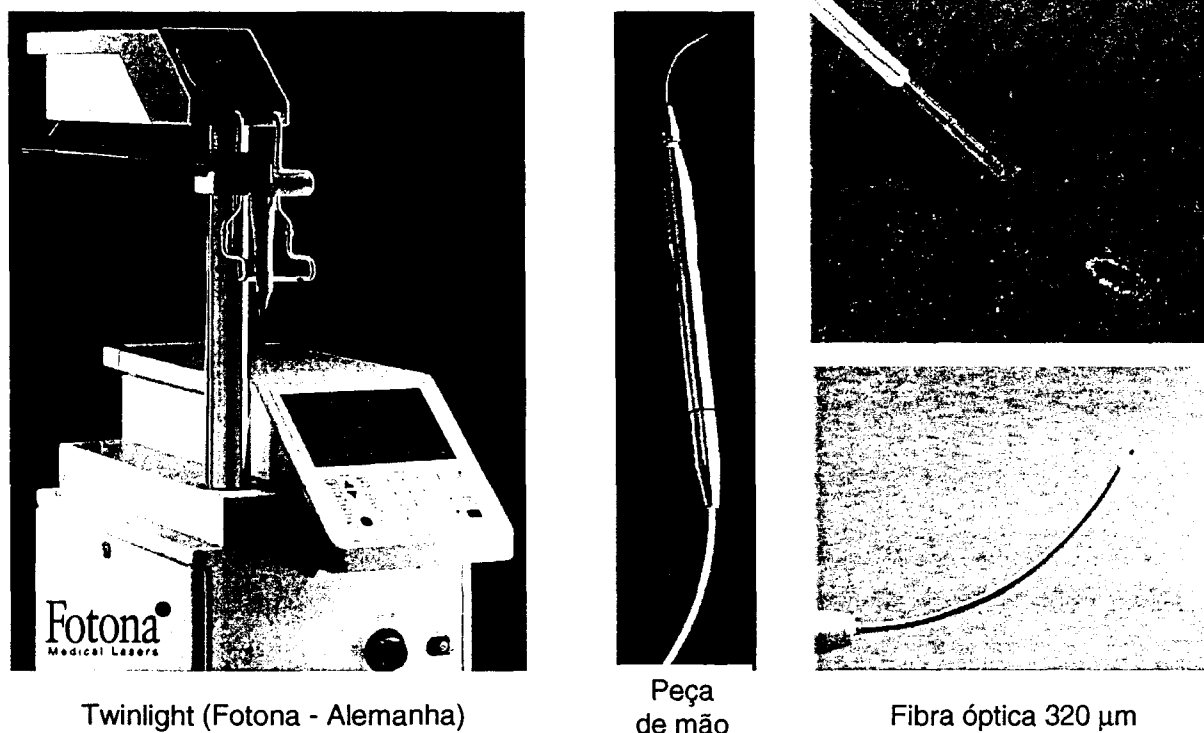


Infiltração anestésica

**Fig. 9: Procedimentos de anestesia**

#### 4.5 Despigenação melânica gengival

No quadrante superior esquerdo, no nível das regiões entre mesial do elemento 21 e distal do elemento 24, o procedimento de despigenação melânica foi realizado com a utilização do *laser* de Nd:YAG, 1064 nm de modelo Twinlight, manufaturado pela Fotona Dental Lasers (Alemanha) (Fig.10); modo de emissão pulsado, com largura de pulso da ordem de 125 a 160  $\mu$ s, por meio de um sistema de entrega por fibra óptica flexível de 320  $\mu$ m acoplado em uma peça de mão sem refrigeração, guiado por um semicondutor diodo *laser* vermelho 670 nm.




Twinlight (Fotona - Alemanha)

Peça  
de mãoFibra óptica 320  $\mu\text{m}$ **Fig. 10: Equipamento Twinlight; peça de mão e fibra óptica utilizados**

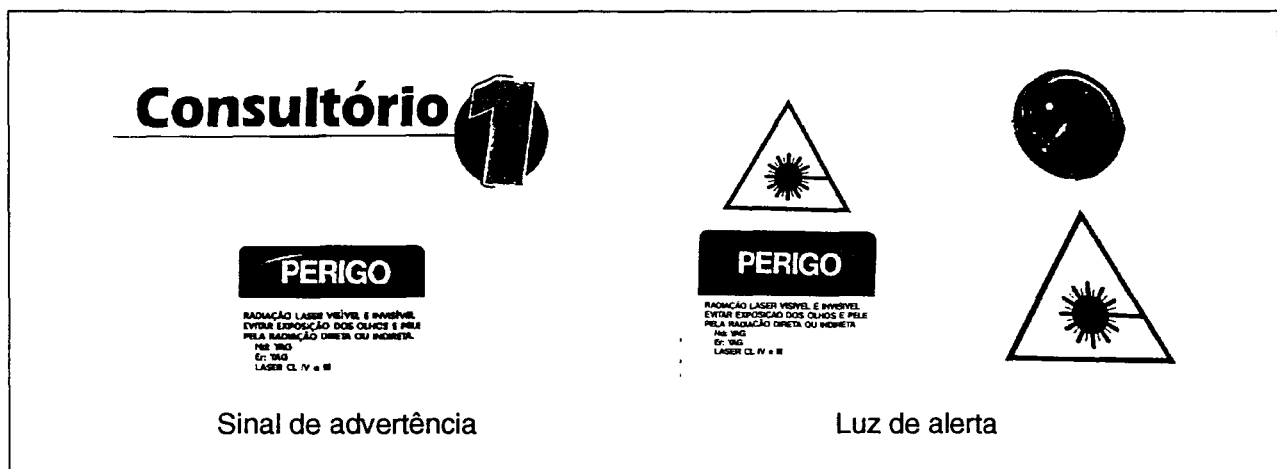Seguindo as Normas e os Regulamentos de Segurança no uso dos *lasers*, faz-se necessária a observação de alguns dispositivos de segurança [91,92]:

-- Óculos de proteção: o *laser* de Nd:YAG (1064 nm) é classificado como *laser* Classe IV, em que são encontrados *lasers* de alta potência ( $> 0,5$  W em potência ou  $> 125$  KJ por pulso) e com possibilidade de dano ocular não somente via feixe *laser* direto, mas também por reflexão difusa ou especular. Apresentam também perigo para a pele e podem causar fogo. Para a sua utilização é necessário o uso de óculos de proteção ocular específica, uma vez que as estruturas oculares afetadas são as lentes e a retina e o dano ocular provocado é a catarata e a queima da retina. O uso dos óculos de proteção se faz por parte do operador, auxiliar e paciente (Fig.11).




**Fig. 11: Óculos de proteção**

-- Sinais de Advertência e luz de alerta, fixadas na entrada do local que contém o equipamento (Fig. 12).



**Fig. 12: Advertência**


-- Conector de intertrava remota, também denominado de *interlock* (Fig. 13).



**Fig. 13: Interlock Twinlight**

Fixamos a saída de irradiação em 2,50 W e 20 Hz. Durante 30s era varrida uma área de aproximadamente  $1\text{cm}^2$  (densidade de energia por pulso de  $155\text{ J/cm}^2$ ) por ciclo, em que o tempo total de irradiação variou de acordo com a severidade e extensão da pigmentação.

Com o auxílio de uma peça de mão, guiamos a fibra óptica em modo de contato e inicialmente perpendicular à margem gengival ou mucogengival, realizamos o que denominamos demarcação do campo cirúrgico, em que a margem cirúrgica deve terminar a aproximadamente 1 mm dentro de tecido livre de pigmentação [77] (figuras 14 e 15).



Região hiperpigmentada



Posicionamento inicial da fibra perpendicular à superfície gengival

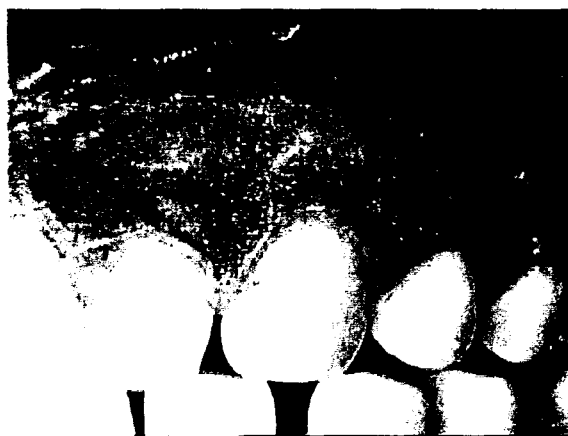**Fig. 14: Início da operação**



**Fig. 15: Demarcação do campo cirúrgico**

Partimos para a remoção de todo o pigmento melânico gengival vestibular mudando a angulação da fibra óptica para  $45^\circ$  (na horizontal) com relação à

superfície gengival, com movimentos cérico-apicais no sentido ântero-posterior. O laser foi usado cautelosamente para evitar injúrias à superfície dentária ou aos tecidos adjacentes durante o processo de ablação. Nesta etapa do procedimento pudemos observar diferentes níveis de carbonização na superfície da mucosa gengival, as quais estão na dependência direta da intensidade da pigmentação melânica anteriormente existente (Fig. 16).



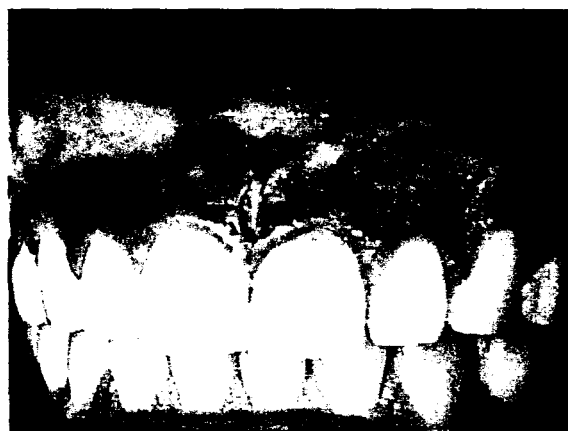**Fig. 16: Áreas com níveis de carbonização superficial**

Após cada ciclo de vaporização, o tecido carbonizado era removido com a ajuda de uma gaze esterilizada embebida numa substância de cloreto de sódio a 0,9% (soro fisiológico), até obter uma visualização clara da área tratada onde qualquer *spot* remanescente de melanina era irradiado, até serem eliminados. Este procedimento é denominado fase de acabamento, em que a fibra óptica passa a ser manipulada paralelamente e em contato com a superfície gengival. Nesta fase do procedimento pouco tecido pigmentado resta e o tecido conjuntivo está exposto, portanto, a direção de irradiação do feixe *laser* deve ser feita de forma paralela à superfície gengival evitando, dessa forma, dano térmico às estruturas adjacentes, por exemplo, o perióstio (Fig. 17).



**Fig. 17: Fase de acabamento**

O procedimento de despigmentação melânica foi totalmente concluído em aproximadamente 6 minutos. Nenhum sangramento foi observado, com o campo operatório apresentando-se seco e com excelente visualização (Fig. 18). Devemos nos acautelar para o fato de que uma mesma área não poder ser ablacionada (vaporizada) muitas vezes devido à possibilidade de atingir o periosteio com fenestração gengival e exposição óssea. Se o *laser* de Nd:YAG for utilizado repetidamente, profundos danos térmicos podem ser observados causando um pós-operatório doloroso. O tempo total de procedimento foi de aproximadamente 6 minutos.

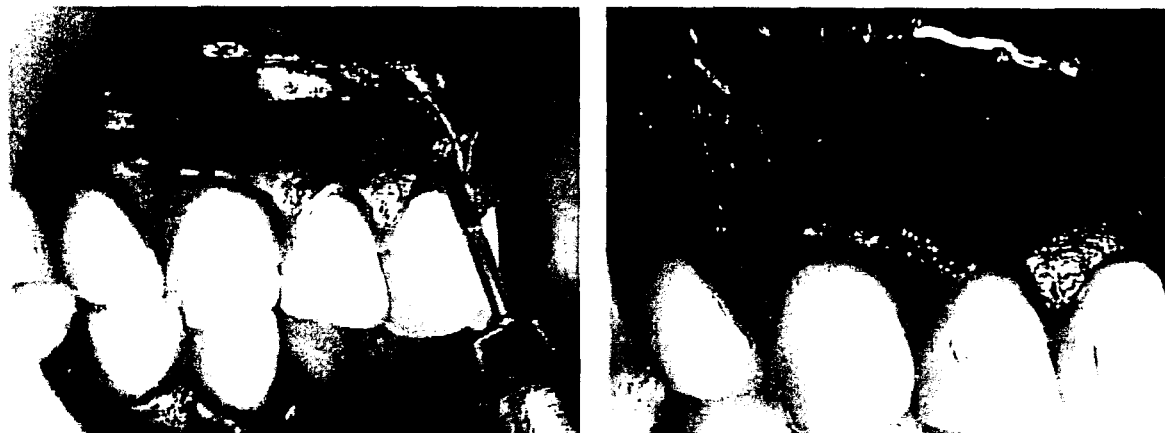


**Fig. 18: Procedimento laser concluído**

No quadrante superior direito, a técnica de despigmentação melânica utilizada foi a gengivoabrasão ou deepitelização. Para tal procedimento, o qual envolve a remoção do epitélio de áreas pigmentadas, utilizamos uma peça de mão de alta rotação, seguida de leve pressão, com uma ponta diamantada esférica FG 3018HL (KG Sorensen) acoplada a uma peça de mão de alta rotação sobre refrigeração.



Igualmente à técnica descrita anteriormente, procedeu-se à demarcação do campo cirúrgico (Fig. 19).



**Fig. 19: Ponta diamantada FG 3018HL e demarcação do campo cirúrgico**

Todo o remanescente do pigmento melânico ou as áreas pigmentadas do epitélio foram, visualmente, removidos de forma completa. O limite inferior da abrasão gengival deve situar-se entre 1 e 2 mm aquém da junção amelo-dentinária [93]. Leve sangramento foi notado com pequena dificuldade de visualização do campo operatório (Fig. 20). O tempo total do procedimento foi de aproximadamente 6,30 minutos.



**Fig. 20: Procedimento de gengivoabrasão concluído**

## 4.6 Preparo final


Imediatamente após o procedimento, os pacientes foram orientados a realizar bochechos com solução a 0,12% de digluconato de clorhexidina (descontaminante bucal) diluído em uma proporção de uma porção/medida de solução para meio copo de água. O paciente recebe orientação e leva consigo, por escrito, as recomendações pós-operatórias (Apêndice 3) e uma ficha denominada Escala de Intensidade da Dor (Apêndice 4).

## 4.7 Controle pós-operatório dos pacientes

Os efeitos da radiação *laser* na gengiva dos pacientes foram avaliados de duas formas: 1) segundo uma Escala Visual Numérica de Intensidade da Dor; 2) Mediante imagens fotográficas das áreas tratadas.

### 4.7.1 Escala visual numérica de intensidade da dor

Na ficha denominada Escala Visual de Intensidade da Dor (Apêndice 4), o paciente possui uma escala de intensidade da dor (Fig. 21), em que é informado sobre a necessidade de classificar sua dor em notas que variam de 0 a 10, de acordo com a intensidade da sensação. Nota zero corresponderia à ausência de dor, enquanto a nota 10, à maior intensidade imaginável. Na prática, a nota 10 seria virtual [94,95].



**Fig. 21: Escala Visual de Intensidade da Dor**

Nas duas primeiras 12 horas e em seguida, diariamente, durante os nove dias imediatamente após a cirurgia, o paciente anota separadamente (lado direito e lado esquerdo) o nível de intensidade da dor do quadrante gengival tratado, seguindo a tabela abaixo descrita (Tabela 3). Por meio da análise das anotações do paciente será possível, de forma subjetiva, determinar o grau de sensibilidade no período pós-operatório nas regiões submetidas ao procedimento de despigmentação melânica.

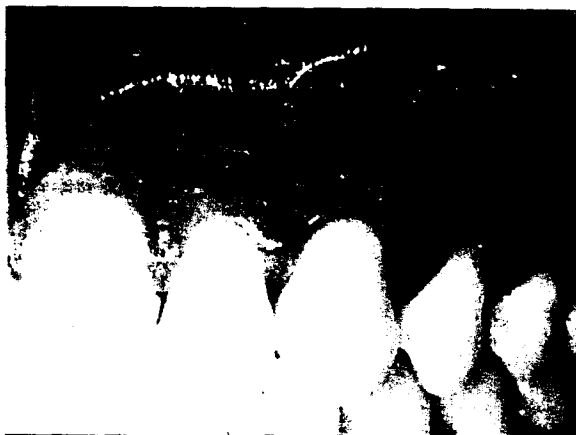**Tabela 3: Acompanhamento diário**

Pos-operatório	Lado direito	Lado esquerdo	Comentários adicionais
0 a 12 horas			
12 a 24 horas			
Segundo dia			
Terceiro dia			
Quarto dia			
Quinto dia			
Sexto dia			
Sétimo dia			
Oitavo dia			
Nono dia			
Décimo dia			

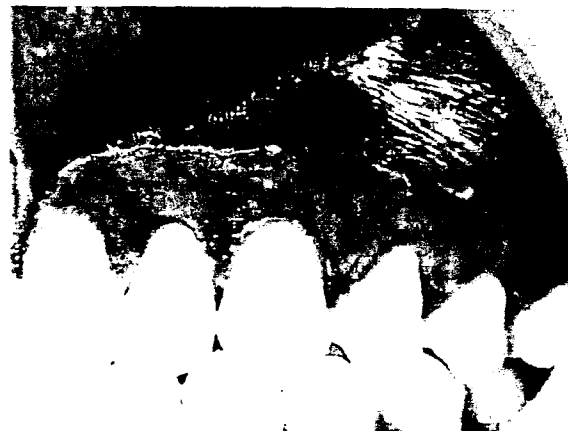#### 4.8 Imagens fotográficas

O controle e o acompanhamento dos pacientes incluíram também as imagens das regiões tratadas, bem como as imagens dos quadrantes inferiores, que serviram de controle. As imagens fotográficas são tomadas segundo os intervalos de tempo, a saber: previamente ao procedimento; imediatamente após o procedimento; 72 horas depois; 7, 15 e 30 dias após o procedimento cirúrgico (Fig. 22).

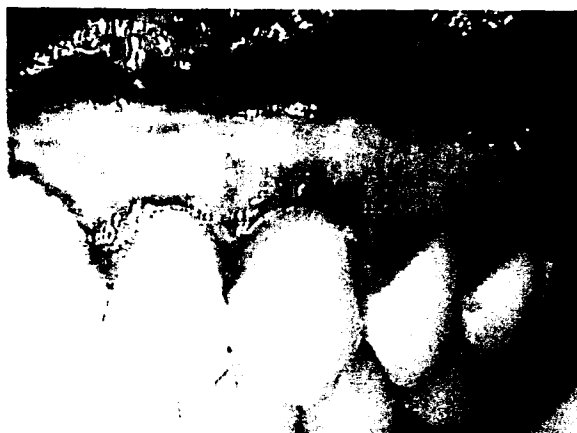Mediante as imagens fotográficas, analisaremos: o aspecto (hemorragias, inflamação), a velocidade de cicatrização e a eficácia estética do tratamento (resquícios da pigmentação ou repigmentação).



PRÉ-CIRÚRGICO



IMEDIATAMENTE APÓS



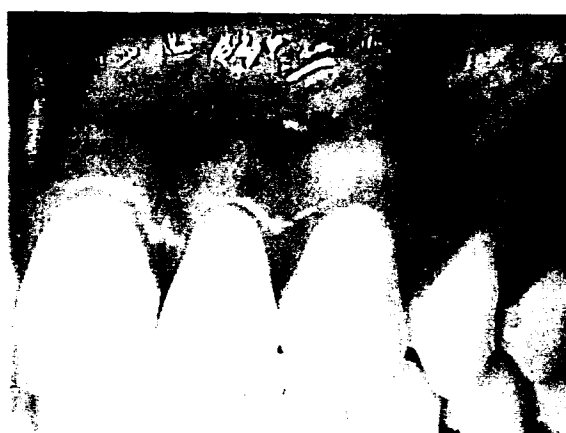72 HORAS PÓS-CIRÚRGICO



7 DIAS PÓS-CIRÚRGICO



15 DIAS PÓS-CIRÚRGICO



30 DIAS PÓS-CIRÚRGICO

**Fig. 22: Acompanhamento fotográfico**

## 5 RESULTADOS E DISCUSSÃO

Os resultados, apresentados a seguir, da análise comparativa entre as técnicas de gengivoabrasão e *laser* levaram em consideração:

1) Fatores indicados pelas imagens fotográficas: aspecto da ferida cirúrgica (inflamação e/ou hemorragia) e eficácia do tratamento (resquício de melanina ou repigmentação) analisados nos períodos do pós-operatório imediato (PI); 72h, 7, 15 e 30 dias. Outro fator avaliado foi a velocidade de reparação da ferida cirúrgica, denominada cicatrização completa, para ocorrer a reepitelização, não excedendo os 30 dias após a data da cirurgia, levando em conta os mesmos intervalos de tempo (períodos) acima estabelecidos.

2) Pela análise da Escala Visual de Intensidade da Dor: determinar, de forma subjetiva, a sensibilidade do paciente no período pós-operatório compreendido entre as duas primeiras 12 horas e os nove dias imediatamente após a cirurgia, em que o paciente é informado sobre a necessidade de classificar sua dor em notas que variam de 0 a 10, de acordo com a intensidade da sensação. Nota zero corresponderia à ausência de dor, enquanto a nota 10, à maior intensidade imaginável. Na prática, a nota 10 seria virtual.

### 5.1 Análise comparativa mediante imagens fotográficas

#### 5.1.1 Aspecto clínico da ferida cirúrgica e eficácia do tratamento

Após a análise comparativa, entre as técnicas de despigmentação melânica, mediante imagens fotográficas, podemos ter como resultados:

##### 1) Técnica de gengivoabrasão:

Pós operatório imediato (PI): nenhum paciente apresentou inflamação, hemorragia, resquício de pigmentação ou repigmentação;

Setenta e duas horas pós-operatório: nenhuma hemorragia ou inflamação foi constatada e apenas um dos seis pacientes apresentou resquício de pigmentação melânica no nível de gengiva livre;

Sete dias pós-operatório: nenhuma hemorragia ou inflamação foi observada e nenhum dos pacientes, à exceção de um caso, apresentou resquício de pigmentação ou repigmentação melânica;

Quinze dias pós-operatório: nenhuma hemorragia ou inflamação foi notada e nenhum dos pacientes apresentou resquício de pigmentação ou repigmentação melânica;

Trinta dias pós-operatório: nenhuma hemorragia ou inflamação foi vista e nenhum dos pacientes apresentou resquício de pigmentação ou repigmentação melânica.

## 2) Técnica com *laser* de Nd: YAG:

Pós-operatório imediato: nenhum paciente apresentou inflamação, hemorragia, resquício de pigmentação ou repigmentação;

Setenta e duas horas pós-operatório: nenhuma hemorragia ou inflamação foi constatada assim como resquício de pigmentação ou repigmentação;

Sete dias pós-operatório: nenhuma hemorragia, inflamação, resquício de pigmentação ou repigmentação foram notados nos seis pacientes selecionados;

Quinze dias pós-operatório: nenhuma hemorragia ou inflamação foi observada e em apenas um dos pacientes foi notado sinal clínico de resquício de pigmentação ou repigmentação ao nível de gengiva livre e gengiva inserida;

Trinta dias pós-operatório: nenhuma hemorragia ou inflamação foi observada, e três dos seis pacientes tratados mostraram algum sinal clínico de resquício de pigmentação ou repigmentação, ao nível de gengiva livre, sendo um deles com presença também ao nível de gengiva inserida. (Tabela 4).

**Tabela 4: Resultados comparativos entre as técnicas gengivoabrasão e laser. (A: nenhuma inflamação, hemorragia ou repigmentação; B: resquício de pigmentação ou repigmentação)**

Caso n°	Lado Direito		Lado Esquerdo	
	Gengivoabrasão		Laser Nd:YAG	
1	PI= A; 72 h= A; 7 dd= B	PI= A; 72 h= A; 7 dd= A	PI= A; 72 h= A; 7 dd= A	PI= A; 72 h= A; 7 dd= A
	15 dd= B; 30 dd= B	15 dd= A; 30 dd= B	15 dd= A; 30 dd= A	15 dd= A; 30 dd= A
2	PI= A; 72 h= A; 7 dd= B	PI= A; 72 h= A; 7 dd= A	PI= A; 72 h= A; 7 dd= A	PI= A; 72 h= A; 7 dd= A
	15 dd= B; 30 dd= B	15 dd= A; 30 dd= A	15 dd= A; 30 dd= A	15 dd= A; 30 dd= A
3	PI= A; 72 h= A; 7 dd= B	PI= A; 72 h= A; 7 dd= A	PI= A; 72 h= A; 7 dd= A	PI= A; 72 h= A; 7 dd= A
	15 dd= B; 30 dd= B	15 dd= A; 30 dd= B	15 dd= A; 30 dd= B	15 dd= A; 30 dd= B
4	PI= A; 72 h= A; 7 dd= B	PI= A; 72 h= A; 7 dd= A	PI= A; 72 h= A; 7 dd= A	PI= A; 72 h= A; 7 dd= A
	15 dd= B; 30 dd= B	15 dd= B; 30 dd= B	15 dd= B; 30 dd= B	15 dd= B; 30 dd= B
5	PI= A; 72 h= B; 7 dd= B	PI= A; 72 h= A; 7 dd= A	PI= A; 72 h= A; 7 dd= A	PI= A; 72 h= A; 7 dd= A
	15 dd= B; 30 dd= B	15 dd= A; 30 dd= A	15 dd= A; 30 dd= A	15 dd= A; 30 dd= A
6	PI= A; 72 h= A; 7 dd= A	PI= A; 72 h= A; 7 dd= A	PI= A; 72 h= A; 7 dd= A	PI= A; 72 h= A; 7 dd= A
	15 dd= B; 30 dd= B	15 dd= A; 30 dd= A	15 dd= A; 30 dd= A	15 dd= A; 30 dd= A

## 5.2 Velocidade de cicatrização

A análise comparativa, entre as técnicas, com relação à velocidade de cicatrização da ferida cirúrgica, denominada cicatrização completa, para a ocorrência da reepitelização, mostrou ser um pouco retardada nas feridas do lado esquerdo, onde a técnica utilizada foi com *laser* de Nd:YAG. Em todos os casos realizados com a gengivoabrasão ocorreu a cicatrização completa em torno do décimo dia pós-operatório, enquanto no lado esquerdo, tratado com a técnica com *laser* de Nd:YAG, a reepitelização completa foi observada em torno do décimo terceiro dia (Tabela 5).

**Tabela 5: Velocidade de cicatrização**

Caso nº	Lado Direito	Lado Esquerdo
	Gengivoabrasão	Laser Nd:YAG
1	~8 dias	~13 dias
2	~10 dias	~15 dias
3	~15 dias	~20 dias
4	~9 dias	~11 dias
5	~10 dias	~14 dias
6	~8 dias	~10 dias

### 5.3 Análise comparativa pela escala visual de intensidade da dor

A análise comparativa da Escala Visual de Intensidade da Dor permitiu-nos ter o seguinte resultado subjetivo: nos primeiros cinco dias todos os pacientes referiram uma sensação de grau 0 a 3, ou seja, dor de fraca intensidade e a partir do quinto dia nenhum paciente referiu nenhuma sensação dolorosa.

Comparativamente, nas primeiras 24 horas do pós-cirúrgico existe um conforto ligeiramente melhor no lado direito, realizado com a técnica de gengivoabrasão. Do segundo dia em diante, o conforto para o paciente passa a ser semelhante para as duas técnicas utilizadas. A partir do quinto dia nenhum paciente referiu nenhuma sensação dolorosa (Tabela 6).

De acordo com os comentários adicionais feitos pelos próprios pacientes em seus protocolos de acompanhamento da dor, esta dor referida nos primeiros cinco dias está geralmente relacionada com estímulo térmico (alimentos sólidos e líquidos) ou tátil (escova ou dedo), nenhuma delas sendo de origem espontânea. Apenas um paciente relatou a ingestão de analgésico, referindo ter feito uso apenas nas primeiras 48 horas.



Tabela 6: Síntese dos resultados da Escala Visual de Intensidade da Dor

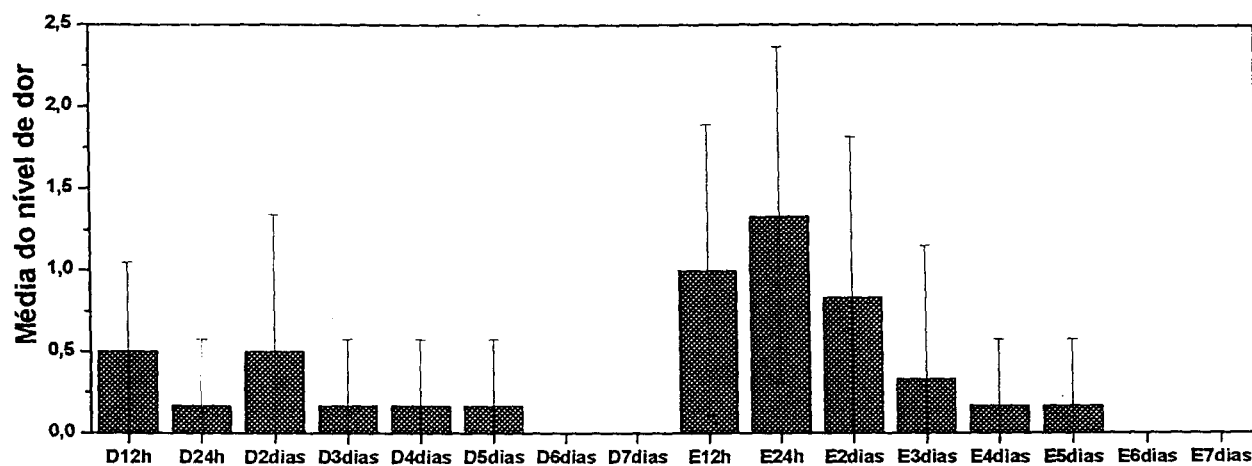
Quadrante superior	Lado Direito						Lado Esquerdo						
	Caso nº	1	2	3	4	5	6	1	2	3	4	5	6
1 <sup>as</sup> 12 horas		0	0	1	1	0	1	0	0	1	2	2	1
2 <sup>as</sup> 12 horas		0	0	0	0	0	1	0	3	1	1	2	1
2 <sup>o</sup> dia		2	0	0	0	0	1	2	0	0	0	2	1
3 <sup>o</sup> dia		0	0	0	1	0	0	2	0	0	0	0	0
4 <sup>o</sup> dia		0	0	0	1	0	0	0	0	0	1	0	0
5 <sup>o</sup> dia		0	0	0	1	0	0	0	0	0	1	0	0
6 <sup>o</sup> dia		0	0	0	0	0	0	0	0	0	0	0	0
7 <sup>o</sup> dia		0	0	0	0	0	0	0	0	0	0	0	0
8 <sup>o</sup> dia		0	0	0	0	0	0	0	0	0	0	0	0
9 <sup>o</sup> dia		0	0	0	0	0	0	0	0	0	0	0	0
10 <sup>o</sup> dia		0	0	0	0	0	0	0	0	0	0	0	0

Zero (0)= Ausência de Dor; Um a Três (1 a 3)= Dor de fraca intensidade; Quatro a Seis (4 a 6)= Dor de intensidade moderada; Sete a Nove (7 a 9)= Dor de forte intensidade; Dez (10)= Dor de intensidade insuportável.

### 5.3.1 Análise estatística da escala visual de dor

Foi aplicada uma análise multifatorial ANOVA aos resultados da pesquisa de EVD. Não houve diferença significativa na dor sentida nos primeiros cinco dias do lado direito. Porém houve diferença significativa no lado esquerdo entre a dor sentida 24 horas no pós-operatório e os demais dias que se sucederam ao segundo dia.

Apenas a intensidade do incômodo sentido depois de 24 horas no lado esquerdo é significativamente maior do que o incômodo do lado direito. As médias (barras vermelhas) e o desvio padrão (linhas verticais) de EVD dos seis pacientes ao longo dos primeiros sete dias são mostrados na figura 23.



Tempo pós-operatório: D - lado direito; E - lado esquerdo

**Fig. 23: Médias (barras vermelhas) e desvio padrão (linhas verticais) de EVD dos seis pacientes ao longo dos primeiros sete dias**

## 6 DISCUSSÃO

A Pigmentação Melânica é o resultado de grânulos melânicos produzidos por melanoblastos os quais têm sido observados em todos os níveis do epitélio da gengiva [3,96,97,98].

A melanina é formada por células denominadas melanócitos dentríficos localizados na camada basal e espinhosa do epitélio gengival, desconectadas das células epiteliais circundantes (sem desmossomos ou tonofilamentos). São sintetizadas em organelas dentro de células chamadas pré-melanossomos ou melanossomos [99].

Estudos prévios têm reportado uma série de técnicas terapêuticas para a remoção da pigmentação melânica gengival, tais como a utilização de agentes químicos [18,19,26]; gengivectomia [53]; enxerto de gengiva livre [20], gengivoabrasão [52,53,85,100], criocirurgia [27,54,55] e os lasers [28,56,59,60,61,62,63,67,68,69,72,77].

O presente estudo trata exclusivamente da ablação de uma pigmentação melânica superficial: manchas melânicas. Seguindo este contexto, observa-se que a natureza desta pigmentação e a profundidade de sua penetração nos tecidos são fator decisivo nos resultados quando da técnica da terapia *laser*, bem como da técnica de gengivoabrasão.

O espectro de absorção da melanina vai desde os 351 até os 1064 nm e por isso se presta para o tratamento de sua eliminação uma ampla variedade de *lasers* [28,55,56,59,60,61,62,63,67,68,69,72,77,56]. Muitos sistemas *laser* como argônio, diodos *laser* (em alta intensidade), CO<sub>2</sub> e Nd:YAG têm sido utilizados para o procedimento de despigmentação.

Vários estudos têm demonstrado que os melanossomos são alvos adequados para um processo seletivo de fototermólise de vários comprimentos de onda de lasers, quando irradiados em pulsos de submicrosegundos com densidades de energia em torno de 1 J/cm<sup>2</sup> [101,58,102]. O fato de a largura de pulso do sistema *laser* utilizado neste estudo ser da ordem de 125 a 160 μs permite dizer que ele é muito mais longo do que o tempo estimado de relaxação térmica dos

melanossomos, o que possibilitou alcançarmos excelentes resultados na eliminação dos pigmentos melânicos gengival. Pareceu-nos óbvio que um mecanismo diferente ao comum de uma fototermólise toma um papel na eliminação das áreas pigmentadas utilizando os parâmetros anteriormente descritos. Durante pulsos relativamente longos, uma considerável parte do calor é conduzida para fora do alvo em direção às estruturas adjacentes e um aquecimento generalizado é o resultado obtido. Embora uma relativa baixa potência (2,50 W) tenha sido utilizada, em combinação com um *spot size* de 320  $\mu\text{m}$  e uma largura de pulso variando entre 125 a 160  $\mu\text{s}$ , isso nos leva a uma alta densidade de energia por pulso de aproximadamente 155,4  $\text{J}/\text{cm}^2$ . Dois principais efeitos resultam da irradiação com a utilização destes parâmetros: 1) uma camada de coagulação e necrose; e 2) uma área circundante parcialmente coagulada. Como um resultado da difusão de calor e da difusão da luz, a extensão de danos irreversíveis aos melanócitos gradualmente decresce de acordo com a profundidade nesta área. Isso parece ser um ponto crucial no mecanismo do tratamento. Pigmentação na área de gengiva inserida requer repetidos passes do feixe laser por sobre a superfície da área. A resistência da melanina à irradiação laser pode ser atribuída em razão da profundidade de penetração dentro do tecido e da quantidade de grânulos melânicos presentes nesta área.

Os possíveis melanócitos remanescentes, embora em quantidades muito menores que normalmente, produzem melanina para repigmentar a nova mucosa formada durante e depois do processo de cicatrização, igualando a pigmentação com os tecidos circundantes. São destruídos suficientes melanócitos e melanossomas para remover a hiperpigmentação, mas ao mesmo tempo alguns melanócitos localizados em profundidade não são suficientemente afetados pelo calor para serem destruídos. O *laser* de Nd:YAG pode produzir efeitos em profundidade da ordem de 4 a 6 mm para dentro da derme, resultando em um volume considerado de tecido coagulado [103]. Se o *laser* de Nd:YAG for usado repetidamente, profundos danos térmicos podem ser produzidos com possíveis danos teciduais [104]. A terapia laser deve alcançar a camada de células basais para atingir efetivamente os melanócitos. Tratamentos com *lasers* de pulsos curtos podem teoricamente ser mais seguros.

Alguns outros mecanismos de repigmentação podem estar envolvidos nas áreas onde os melanócitos foram removidos ou destruídos, por exemplo, migração de melanócitos para a ferida durante o processo de formação de novo tecido ou, como um segundo estágio, migração dos melanócitos várias semanas depois do tratamento [105,106].

A melanina presente na mucosa gengival é seletivamente absorvida pelo comprimento de onda do laser de Nd:YAG (1064 nm), penetrando dentro dos tecidos gengivais e sendo muito bem absorvido pela melanina presente, resultando em uma destruição muito mais seletiva das células pigmentadas quando comparado à técnica convencional de gengivoabrasão.

No referido estudo ambas as técnicas de despigmentação utilizadas, laser de Nd:YAG e gengivoabrasão, demonstraram bons resultados no tratamento da despigmentação melânica gengival dos casos reportados. O procedimento realizado com ambas as técnicas foi minimamente invasivo, conveniente, rápido e seguro. Nenhuma reação inflamatória, hemorragia ou alteração na morfologia da gengiva foi notada em todo o período de observação. Todos os pacientes mostraram uma aparência de gengiva normal após o décimo quinto dia do tratamento, sendo que em alguns dos pacientes, em que a técnica de gengivoabrasão foi usada, observamos uma completa cicatrização em menor período. A reparação da ferida cirúrgica, proveniente da técnica realizada com laser, foi sido mais retardada do que quando comparada à ferida cirúrgica produzida pela técnica de gengivoabrasão. Dificuldades foram constatadas ao se tentar remover o pigmento melânico das regiões de gengiva papilar e marginal, principalmente com a utilização da técnica de gengivoabrasão, em que podemos citar fatores como: espessura da gengiva marginal (bastante delgada) e na gengiva papilar encontramos espaço insuficiente para utilizar as pontas diamantadas. Com respeito à repigmentação dos casos tratados com laser de Nd:YAG, com base na literatura, acreditamos ter ligação com o processo de migração dos melanócitos das áreas tratadas com a técnica de gengivoabrasão. No decorrer do acompanhamento clínico, a comparação da sensibilidade do paciente entre ambas as técnicas, pela Escala Visual de Intensidade da Dor, apontou que nenhuma dor severa foi constatada durante ou após o procedimento, a não ser estatisticamente em que apenas a intensidade do incômodo sentido depois de 24 horas no lado esquerdo é significativamente maior do que o

incômodo do lado direito. Este pequeno incômodo sempre era precedido de algum estímulo (térmico ou tátil), nunca de origem espontânea. Levando em consideração que podemos executar este procedimento com menores densidades de energia ocasionando, por conseqüência, um menor dano térmico em profundidade, conclui-se que tanto a velocidade de cicatrização como a sensação dolorosa no pós-operatório podem ser melhoradas.

A terapia *laser* apresenta algumas vantagens, quando comparada à técnica de gengivoabrasão: 1) campo seco e excelente visibilidade no trans-operatório; 2) a duração do procedimento cirúrgico é menor e a técnica mais fácil e segura; 3) resultado clínico mais eficaz.

## 7 CONCLUSÃO

De acordo com os resultados obtidos no presente estudo clínico podemos concluir:

- 1) Ambas as técnicas de despigmentação melânica gengival não resultam em hemorragias e/ou inflamações, durante o período de cicatrização acompanhado.
- 2) As feridas cirúrgicas cicatrizaram (reepitelização) por completo em prazo máximo de 15 dias. A velocidade de cicatrização foi mais retardada no lado esquerdo, em que a técnica utilizada para remoção da hiperpigmentação melânica gengival foi com laser de Nd:YAG.
- 3) Com a utilização da técnica de gengivoabrasão 100% dos pacientes apresentaram, ao final de 30 dias, resquício de pigmentação ou repigmentação de intensidades variadas e em 50% dos pacientes tratados com o laser de Nd:YAG não houve repigmentação após 30 dias.
- 4) Estatisticamente apenas a intensidade do incômodo sentido depois de 24 horas no lado esquerdo é significativamente maior do que o incômodo do lado direito. As duas técnicas utilizadas para remoção da hiperpigmentação melânica gengival não proporcionaram sensibilidade dolorosa alguma a partir do quinto dia pós-operatório, mostrando ser este um procedimento estético bastante confortável. Para analisar a eficácia, manutenção e repigmentação, bem como estabelecer parâmetros mais apropriados, estudos longitudinais com a utilização dos lasers de alta intensidade no tratamento para remoção das hiperpigmentações melânicas gengivais se fazem necessários.

## 8 APÊNDICE

*Dr. Luís Mário Lopes – CRO 4596*



*Você sempre sorrindo.*

### 8.1 Termo de consentimento

A pigmentação melânica está ligada a um processo fisiológico de produção anormal de melanina pelo organismo, tendo sua maior incidência na área da gengiva. Sua remoção, também chamada despigmentação melânica, já é realizada há mais de duas décadas e sempre motivada por uma razão estética.

As técnicas para realização deste procedimento vão desde uma simples raspagem na gengiva, passando por técnicas complicadas como a criocirurgia, chegando a uma técnica mais eficaz com os *lasers*. O procedimento realizado com *laser* vem ganhando destaque e atenção, devido a uma série de vantagens entre as quais podemos destacar: nenhum sangramento, especificidade, risco reduzido de infecção, melhor conforto no período pós-operatório, técnica operatória mais simples, cicatrização mais rápida, entre outras.

O objetivo deste estudo é acompanhar, mediante imagens, os resultados obtidos com as duas formas diferentes de realizar o procedimento (*laser versus* convencional). Para isso faremos acompanhamentos fotográficos nos períodos: imediatamente antes da realização do procedimento; durante o procedimento; imediatamente após o procedimento; 7, 15 e 30 dias depois, permitindo assim realizar uma comparação dos resultados obtidos com os diferentes procedimentos executados.

Diante do exposto acima eu, \_\_\_\_\_, me encontro consciente de que tal procedimento já é realizado em humanos há décadas, não sendo, portanto, um experimento que acarreta algum risco de vida ou prejuízo para mim, bem como estou ciente das vantagens e do objetivo deste estudo clínico, permitindo assim a realização e divulgação das imagens com fins de material científico.



## 8.2 Protocolo paciente

Nome: Andréa Francisca dos Santos

Sexo: Feminino

Idade: 30 anos

Cor: Negra (morena)

End.: Av. Belmonte, 100 – Butrins – Olinda - CEP: 53320-491

Tel.: 81- 3439 2029

### ANAMNESSE ESPECÍFICA

Fumante: S/ N

Critério de Dummett: **Leve/ Moderada/ Severa**

Desde quando estas manchas estão presentes?

Elas mudam de tamanho ou forma? S/ N

Seus bordos são regulares ou irregulares? R/ I

Estas manchas ficam avermelhadas ou mudam de cor? **Averm./ mudança cor/ não alteram cor**

Estas manchas sangram ou doem? **Sangram/ Doem/ Sem incômodo algum**

Você percebe à palpação alguma diferença de relevo ou textura entre estas manchas e o resto de sua gengiva? S/ N

Algum outro membro de sua família apresenta estas manchas na gengiva? S/ N

OBSERVAÇÕES ADICIONAIS

*Dr. Luís Mário Lopes – CRO 4596*



*Você sempre sorrindo.*

R. Dr. Luiz Inácio Pessoa de Melo, 390 - Boa Viagem

CEP 51030-320 – Recife – PE

Fones: (81) 34611721, 34622399

[www.odontlaser.com.br](http://www.odontlaser.com.br)

### 8.3 Recomendações pós-operatórias

- ✓ Bochechos quatro vezes ao dia com enxaguante bucal: 1 dose/medida diluída em meio copo de água;
- ✓ Evitar fumar;
- ✓ Evitar crustáceos e carne suína (porco) na dieta alimentar;
- ✓ Evitar ingestão de líquidos ou alimentos cítricos/ácidos;
- ✓ Durante a escovação, na região de “colo” dos dentes, realizar a limpeza com o auxílio de cotonetes;
- ✓ Em caso de dor leve, tomar analgésico e de dor moderada, entrar em contato com o dentista.

*Dr. Luís Mário Lopes - CRO 4596*



*Você sempre sorrindo.*

Dr. Luis Inácio Pessoa de Melo, 390, Boa Viagem

Cep 51030-320 - Recife – PE

Fone: (081) 34611721, 34622399


[www.odontlaser.com.br](http://www.odontlaser.com.br)

## 8.4 Escala visual de dor

**NOME:**

**Data Procedimento: 14 de setembro de 2002**

Escala visual de intensificação da Dor



Pós-operatório	Lado direito	Lado esquerdo	Comentários adicionais
0 a 12 horas			
12 a 24 horas			
Segundo dia			
Terceiro dia			
Quarto dia			
Quinto dia			
Sexto dia			
Sétimo dia			
Oitavo dia			
Nono dia			
Décimo dia			

R. Dr. Luiz Inácio Pessoa de Melo, 390 - Boa Viagem – CEP 51030-320 – Recife – PE

Fone: (81) 34611721, 34622399

[www.odontlaser.com.br](http://www.odontlaser.com.br)

## REFERÊNCIAS BIBLIOGRÁFICAS

- 1 DUMMETT, C. O. Oral Pigmentation. In First Symposium of Oral Pigmentation. **J. Periodontol.**, v.31, p.356-60, 1960.
- 2 DUMMETT, C. O. Oral tissue color changes. **Ala J. Med. Sci.**, v.16, p.274-283, 1979.
- 3 GOLDZIERHER, J. A.; ROBERTS, J. S.; RAWLS, W. B.; GOLDZIEHER, M. A. Chemical analysis of the intact skin by reflectance spectrophotometry. **Arch. Dermatol. Syph.**, v.64, p.533, 1951.
- 4 DUMMETT, C. O.; BLACKLEDGE, G. T.; BOLDEN T. E. Oral pigmentation in familiaris. **Journal of Periodontology**, v.35, p.416-423, 1964.
- 5 DUMMETT, C. O.; BARENS, G. Pigmentation of the oral tissue: A review of the literature. **Journal of Periodontology**, v.38, p.369-377, 1967.
- 6 MONASH, S. Normal pigmentation of the oral mucosa. **Arch. Dermatol. Syphilol.**, v.2, p.139-147, 1932.
- 7 ANDO, Y.; SUETAKA, T.; SAKUMA, I. A estatistical investigation of gingival pigmentation. **Dentistry Abstracts**, v.1, p.749-750, 1956.
- 8 JAKOBSEN, J. Oral pigmentation in Greenlanders. A clinical study. **Tandlaegebladet**, v.72, p.1141-1154, 1968.
- 9 FRY, L.; ALMEYDA, J. R. The incidence of buccal pigmentation in caucasoids and Negroids in Britain. **Britain Journal of Dermatology**, v.80, p.244-247, 1968.
- 10 AXÉLL, T. A prevalence study of oral mucosal lesions in an adult Swedish population. **Thesis, Odontology Revy**, v.27, Suppl.36, 1976.
- 11 BECKER, S. W. Melanin pigmentation. A systematic study of the pigment of the human skin and upper mucos membranes, with special consideration of pigment cells. **Arch. Dermatol. Syphilol.**, v.16, p.259-290, 1927.
- 12 MEHTA, F. S.; JALNAWALLA, D. K.; DAFTARY, P.; GUPTA, P. C.; PINDBORG, J. J. Reverse smoking in Andhra Pradesh, India. Varibility of clinical and histologic appearances of palatal changes. **Int. J. Oral Surg.**, v.6, p.75-83, 1977.
- 13 McCARTHY, P. L.; SHKLAR, G. Disturbances in pigmentation. In McCarthy, P. L.; Shklar, G. (Ed.): **Diseases of the oral mucosa. Diagnosis, management, therapy**, p.228-238, 1964.
- 14 DOLBY, A. E. (Ed.): **Oral mucosa in health and disease**. Blackwell, Oxford, p.215-299, 1975.

- 
- 15 N.ASHIRI, N.; GAZZI, M. More unusual pigmentations of the gingival. **Oral Surg. Oral Med. Oral Pathol.**, v.70, p.445-9, 1990.
- 16 GIANSANTI, J. S.; TILLERY, D. E.; OLANSKY, S. Oral mucosal pigmentation resulting from antimalarial therapy. **Oral Surg. Oral Med. Oral Pathol.**, v.31, p.66-69, 1971.
- 17 HEDSTRAND, A. G. **Farmaceutiska Specialiter in Sverige**. Uppsala, Sweden: Almqvist & Wiskell, 1976.
- 18 HIRSCHFELD, I.; HIRSCHFELD, L. Oral pigmentation and a method of removing it. **Oral Surg Oral Med Oral Pathol.**, v.4, p.1012-1016, 1951.
- 19 HASEGAWA, A; OKAGI, H. Removing melanogenous pigmentation using 90% phenol with 95% alcohol. **Dent. Outlook.**, v.42, 673-676, 1973.
- 20 TAMIZI, M; TAHERI, M. Treatment of severe physiologic gingival pigmentation with free gingival autograft. **Quintessence Int.**, v.27, p.555-558, 1996.
- 21 BHASKAR, S. N. **Orban's Oral Histology & Embriology**, 8th ed., St. Louis, Missouri, USA, The C. V. Mosby Co, p.288 (9-24-A), 1978.
- 22 CARRANZA, F. A. The tissues of the periodontium. In **Glikman`s clinical periodontology**. 5th ed., Philadelphia, lamina I, 1979.
- 23 AINAMO, J.; LÖE, H. Anatomical Characteristics of Gingiva. A Clinical and Microscopic Study of the Free and Attached Gingiva. **Jounal of Periodontology**, v.37, p. 5, 1966.
- 24 KURAHASHI, Y.; TAKUMA, S. Electron Microscopy of Human Gingiva Epithelium, **Bull. Tokyo Dent. Col.**,v.3, p.29, 1962.
- 25 LISTIGARTEN, M. A. The Ultrastructure of Human Gingival Epithelium. **Am. J. Anat.**, v.114, p.49, 1964.
- 26 ORBAN, B. Clinical and Histologic Study of the Surface Characteristics of the Gingiva. **Oral Surgery**, v.1, p.827, 1948.
- 27 BHASKAR, S. N. **Orban's Oral Histology & Embriology**, 8th ed., St. Louis, Missouri, USA, The C. V. Mosby Co, p.286-295, 1978.
- 28 CARRANZA, F. A. The tissues of the periodontium. In **Glikman`s clinical periodontology**. 5th ed., Philadelphia: WB Sanders Co., 18(Fig 1-27), 1979.
- 29 ADHACHI, B. Das Hautpigment bein menschen und bei den afen. **Zeitschr Morph Anthrop**, v. 6, p. 1-191, 1903.
- 30 DUMMETT, C. O. Oral pigmentation- physiologic and pathologic. **New York State Dental Journal**, v.25, p.407-412, 1959.
- 31 YEH, C. J. Cryosurgical treatment of melenin pigmented gingiva. **Oral Surg. Oral Med. Oral Pathol. Oral Radiol. Endod.**, v.86, p.660-663, 1998.

- 
- 32 TRELLES, M. A.; VERKRUYSSE, W.; SEGUI, J. M.; UDAETA, A. Treatment of Melanotic Spots in the Gingiva by Argon Laser. **J. Oral Maxillofacial Surg.**, v.51, n.7, p.759-761, 1993.
- 33 MARTINI, F. H.; TIMMONS, M. J. **Human Anatomy**. New Jersey: Prentice Hall Publishers Company, p.88-93, 1995.
- 34 PATSAKAS, A.; DEMETRIAN, N.; ANGELOPOULOS, X. Melanin pigmentation and inflammation in human gingiva. **J. Periodontol.**, v.57, p.48-50, 1986.
- 35 ATSAWASUWAN, P.; KITMAN, G.; VANIDA, N. Treatment of gingival hyperpigmentation for Esthetic Purpose by Nd:YAG Laser: Report of 4 Cases. **J. of Periodontology**, v.7, n.2, p.315-321, 2000.
- 36 PAGE, L. R.; CORIO, R. L.; CROWFORD, B. E.; GIANSAANTI, J. S.; WEATHERS, D. R. The oral melanotic macule. **Oral Surg. Oral Med. Oral Pathol.**, v.44, p.219-226, 1977.
- 37 PERLMUTTER, S.; TAL, H. Repigmentation of the gingival following surgical injury. **J. Periodontol.**, v.57, p.48-50, 1986.
- 38 CARRANZA, F. A. The tissues of the periodontium. In **Glikman`s clinical periodontology**. 5th ed., Philadelphia: WB Sanders Co., p 3-32, 1979.
- 39 HUTCHENS, L. H.; SAGEBIEL, R. W.; CLARKE, M. A. Oral epithelial dendritic cells of the rhesus monkey- histologic demonstration of the structure and quantitative distribution. **J Invest Dermatol**.
- 40 FITZPATRICK, T. B.; SEIJE, M. **Biology of Normal and Abnormal Melanocytes**. Baltimore: University Park Press, v.369-401, 1971.
- 41 DUMMETT, C. O. Physiologic pigmentation of the oral and cutaneous tissues in the Negro. **J. Dent. Res.**, v.25, p.421. 1946.
- 42 SHAFER, W. G.; HINE, M. K.; LEVY, B. M. **A textbook of oral pathology**. Philadelphia: W. B. Saunders Co., p.89-136, 1984.
- 43 EVERSOLE, L. R. **Clinical Outline of oral pathology: Diagnosis and Treatment**. Philadelphia: Lea and Febiger, p.124, 1984.
- 44 LANGFORD, A.; PHOLE, H. D.; GELBERBLOM H.; ZHANG, X.; REICHART, P. A. Oral hyperpigmentation in HIV-infected patients. **Oral Surg. Oral Med. Oral Pathol.**, v.67, p.301-307, 1989.
- 45 HEDIN, C. A. Smoker`s melanosis. **Arch. Dermatol.**, v.113, p.1533-1538, 1977.
- 46 MEYERS, F. H.; JAWETZ, E.; GOLDFIEN, A. **Review of Medical Pharmacology**. Los Altos, California. Lange Medical Publications, p.552-570, 1968.

- 
- 47 GLICKMAN, F. S.; SHATIN, H.; CANIZARES, O. Antimalarial Preparations in the Treatment of Cutaneous Disorders. **New York J. Med.**, v.59, p.3946-3954, 1959.
- 48 THOMA, K. H.; ROBINSON, H. B. G. Oral and Dental Diagnosis, ed. 5, Philadelphia: W. B. Saunders Co., p.312, 1960.
- 49 TUFFANELLI, D.; ABRAHAM, R. K.; and DUBOIS, E. I. Pigmentation from Antimalarial Therapy; Its Possible Relationship to the Ocular Lesions. **Arch. Dermatol.** (Chicago), v.86, p.361-362, 1963.
- 50 CAMPBELL, C. H. Pigmentation of the Nail-beds, Palate and Skin Occurring During Malarial Suppressive Therapy With "Canoquin". **Med. J. Aust.**, v.47, p.956-957, 1960.
- 51 LIPPARD, V.; KAUER, G. L., Jr. Pigmentation of the Palate and Subungual Tissues Associated With Suppressive Quinacrine Hydrochloride Therapy. **Amer. J. Trop. Med.**, v.25, p.469-471, 1945.
- 52 COSTELLO, M. J.; DeFeo, C. P. Society Transaction. **Arch. Derm.**(Chicago), v.86, p.361-362, 1962.
- 53 ZACHARIAE, H. Pigmentation of Skin and Oral Mucosa After Prolonged Treatment With Chloroquine. **Acta Dermatovener** (Stockholm), v.43, p.149-153, 1963.
- 54 BUTTERWORTH, T.; GERMAN, J. E. Discoid Lupus Erythematosus With Peculiar Pigmentation. **Arch. Derm.**(Chicago), v.86, p.685-686, 1962.
- 55 BENTLEY, R.; TRIMEN, H. **Medicinal Plants**. Indian ed. London: J & A. Churchill, v.4, p.247, 1983.
- 56 DUARTE, C. A. et al. Técnicas quirúrgicas para la remoción de pigmentaciones melánicas gengivales. **Gaceta Dental**, v.2, p.24-32, 2000.
- 57 GINWALLA, T. M. S.; GOMES, B. C.; VARMA, B. R. R. Surgical Removal of Gingiva Pigmentation. **J. Indian Dent. Assoc.**, v.38, n.6, p.147-150, 1966.
- 58 TAL, H.; LANDSBURG, J.; KOZLOVSK, A. Cryosurgical Depigmentation of the Gingiva. **J. Clin. Periodontol.**, v.14, p.614-617, 1987.
- 59 CHIN-JYH Y. Cryosurgical treatment of melanin-pigmented gingival. **Oral Surg. Oral Med. Oral Pathol. Oral Radiol. Endod.**, v.86, p.660-3, 1998.
- 60 GOLDMAN L, NATH G., SHINDLER G., et al: Highjt-power Neodymium-YAG laser surgery. **Acta Derm Venereol (Stockh)** v. 53, p. 45, 1973.
- 61 PARRISH, J. A.; ANDERSON, R. R.; HARRIS, T. et al. Selective Thermal effects, with Pulsed Irradiation from Lasers: From organ to organelle. **J. Invest. Dermatol.**, v.81, p.333, 1983.

- 
- 62 MATSUMOTO K., OCHI K., TACHIBANA H., WAKABAYASHI H., Study on the removal of the melanin pigmentation by Nd: YAG laser. **Jap J. Conserv. Dent.**(in Japanese) v. 29, p. 1543-1547, 1986.
- 63 APOSTILA MECANISMOS DE INTERAÇÃO LASER-TECIDO. Edison Puig Maldonado. **MESTRADO PROFISSIONALIZANTE LASER EM ODONTOLOGIA IPEN/FOUSP**; 1999.
- 64 ANDERSON, R. R.; MARGOLIS, R. J.; WATENABE, S.; FLOTTE, T.; HRUZA, G. J.; DOVER, J. S. Selective Photothermolysis of Cutaneous Pigmentation by Q-switched Nd:YAG laser pulses at 1064, 532 and 355 nm. **J. Invest. Dermatol.**, v.93, p.28-32, 1989.
- 65 MURPHY, G. F.; SHEPARD, R. S.; PAUL, B.S. Organelle-specific injury to melanin-containing cells in human skin by pulsed laser irradiation. **Lab. Invest.**, v.49, p.680-685, 1983.
- 66 GOLDSTEIN, A.; WHITE, J. M.; PICK, R. M. In MISERENDINO L. J., PICK, R. M. (Eds.), **Lasers in Dentistry**, 1st ed. Chicago: Quintessence Company, v.199, p.216, 1995.
- 67 ATSAWASUWAN, P.; GREETHONG, K.; NIMMANON, V. Treatment of Gingiva Hyperpigmentation for Esthetic Purposes by Nd: YAG Laser: Report of 4 Cases. **J. Periodontology**, v.71, n.2, p.315-321, 2000.
- 68 OZBAYRAK, S.; DUMLU, A.; and ERCALICK-YALCINKAYA, S. Treatment of Melanin-pigmented Gingiva and Oral Mucosa by CO<sub>2</sub> Laser. **Oral Surg. Oral Med. Oral Pathol. Oral Radiol. Endo.**, v.90, p.14-15, 2000.
- 69 CLAYMAN, L.; FULLER, T.; BECKMAN, H. Healing of Continuous-wave and Rapid Superpulsed, Carbon Dioxide Laser Induced Bone Defects. **J. Oral Surg.**, v.36, p.932-937, 1978.
- 70 SHARON, E.; AZAZ, B.; ULMANSKY, M. Vaporization of Melanin in Oral Tissues and Skin With a Carbon Dioxide Laser: A Canine Study. **J. Oral and Maxillo Facial Surgery**, v.58, n.5, p.1387-1394, 2000.
- 71 GLOSTER, H. M.; ROENIGK, R. K. Carbon Dioxide Laser for the treatment of cutaneous lesions. **Clin. Dermatol.**, v.91, p.532, 1995.
- 72 EHRENBERGER, K., Inntion J: The effect of Carbon Dioxide Laser on Skin Lymphatics. **Wien Klin Wochenschr**, v.90, p.307, 1978.
- 73 ASHER, P. Ingolitsch E: Ultrastructural findings in CNS tissue with CO<sub>2</sub> Laser. In Kaplan I (ed.): **Laser Surgery**, Jerusalem, Israel, Academic Press, p.81-85, 1976.
- 74 ROSSMANN, J. A.; GOTTLIEB, S.; KOUDELKA, B.M., et al. Effects of CO<sub>2</sub> Laser Irradiation on Gingiva. **J. Periodontol.**, v.58, p.423, 1987.



- 
- 75 NAKAMURA, Y.; HOSSAIN, M.; HIRAYAMA, K.; MATSUMOTO, K. A Clinical Study on the Removal of Gingival Melanin Pigmentation with the CO<sub>2</sub> Laser. **Lasers in Surgery and Medicine**, v.25, p.140-147, 1999.
- 72 NAKAMURA, Y.; FUNATO, A.; WAKABAYASHI, H.; MATSUMOTO, K. A Study on the Removal of the Melanin Pigmentation of Dog Gingiva by CO<sub>2</sub> Laser Irradiation. **J. Clin. Laser Med. Surg.**, v.10, p.37-42, 1992.
- 77 ABSTEN, G. T.; JOFFE, S. N. Laser-tissue interactions. In **Lasers in Medicine**, 2nd ed., London: Chapman and Hall Ltd, p.16-21, 1989.
- 78 LANZAFAME, R. J.; HINSHAW, J. R. Laser Physics. In **Color Atlas of CO<sub>2</sub> Laser Surgical Techniques**. St. Louis, Tokyo: Ishiyaku EuroAmerica, Inc, p.3-12, 1988.
- 79 TRELLES, M. A.; VERKRUYSSE, W.; SEGUÍ, J. M.; UDAETA, A. Treatment of Melanotic Spot in the Gingiva by Argon Laser. **J. Oral Maxillofac. Surg.**, v.51, p.759-761, 1993.
- 80 OSHIRO, T.; MARUYAMA, Y. The Ruby and Argon Lasers in the treatment of Naevi. **Ann. Acad. Med. Singapore**, v.12, p.388, 1983.
- 81 DOVER, J. S.; MARGOLIS POLLA, L. L. Pigmented Guinea Pig Skin Irradiated with Q-switched Ruby Laser Pulses. **Arch. Dermatol.**, v.125, p.43, 1989.
- 82 APFELBERG, D. B.; MASER, M. R.; LASH, H. Extended Clinical use of the Argon Laser for Cutaneous Lesions. **Arch. Dermatol.**, v.115, p.712-719, 1979.
- 83 KLIM, J. D. The Diode Laser in Dentistry. **Wavelengths**, Fall, v.8, n.4, 2000.
- 84 YOUSUF, A.; HOSSAIN, M.; NAKAMURA, Y.; YAMADA, Y.; KINOSHITA, J.; MATSUMOTO, K. Removal of Gingival Melanin Pigmentation with the Semiconductor Diode Laser: A Case Report. **J. of Clinical Laser Medicine & Surgery**, v.18, n.5, p.263-266, 2000.
- 85 Esthetic Treatment of Gingiva Melanin Hyperpigmentation with the Er:YAG laser: Clinical Evaluation of 5 Cases. In **THE 8th INTERNATIONAL CONGRESS ON LASER IN DENTISTRY**, 31 de Julho a 2 de Agosto de 2002, Yokohama, Japão, 2002.
- 86 BREATHNAC, A. S. Melanocytes in early regenerated Human Epidermis. **J. Invest. Dermatol.**, v.35, p. 245. 1960.
- 87 PUSTIGLIONI, F. E. Descolamento apical do retalho de espessura parcial e retenção do periosteio com fenestração perióstica linear. estudo biométrico comparativo do aumento da largura da faixa de gengiva inserida, em cães. 1972. Tese (Doutorado) – Universidade de São Paulo.
- 88 GARCIA, V. G. Reparação da ferida periodontal. Mini-retalho e retalho dividido, deslocado apicalmente, com fenestração peróstica linear protegida, executados em um único procedimento. 1977. Tese (Doutorado) – Universidade de São Paulo.

- 
- 89 BERGAMASCHI, O. Repigmentação melânica da gengiva após a execução do retalho dividido, deslocado apicalmente, com fenestração periosteal linear protegida. 1979. Tese (Doutorado) – Universidade de São Paulo.
- 90 DUARTE, C. A. et al. Técnicas Quirúrgicas para la Remoción de Pigmentaciones Melánicas Gengivales. **Gaceta Dental**, v.2, p.24-32, 2001.
- 91 MATERIAL DIDÁTICO. Professor Gessé Eduardo Calvo Nogueira. Desenvolvido pelo Instituto de Pesquisas Energéticas e Nucleares de São Paulo. Apresenta texto sobre normas e regulamentos de segurança no uso dos *lasers*, 2001.
- 92 ASSOCIAÇÃO BRASILEIRA DE NORMAS TÉCNICAS - EQUIPAMENTO ELETROMÉDICO - Parte 2: **Prescrições particulares para segurança de equipamento terapêutico e de diagnóstico a laser**. Rio de Janeiro, ABNT, (NBR IEC 601-2-22), 1997.
- 93 PUTTER, O. H.; OULLET, D.; PUTTER, A.; VILABOIA, D.; VILABOIA, B.; FERNANDEZ, M. A Non-Traumatic Technique for Removing Melanotic Pigmentation Lesions from the Gingiva: Gingiabrasion. **Dentistry Today**, v.13, n.10, p.58-60, 1994.
- 94 SCHOELLER M.T. **Guia prático para o tratamento da dor oncológica**. 2ª ed. Sociedade Brasileira de Oncologia Clínica.
- 95 GALLAGHER, MD, MPH. **Dor Crônica - Clínicas Médicas da América do Norte**. Reichmann & Affonso Editores, 1999.
- 96 ATSAWASUWAN, P.; KITMAN, G.; VANIDA, N. Treatment of gingival hyperpigmentation for esthetic purpose by Nd:YAG laser: Report of 4 cases. **J. of Periodontology**, v.71, n.2, p.315-321, 2000.
- 97 PAGE, L. R.; CORIO, R. L.; CROWFORD, B. E.; GIANSAANTI, J. S.; WEATHERS, D. R. The oral melanotic macule. **Oral Surg. Oral Med. Oral Pathol.**, v.44, p.219-226, 1977.
- 98 PERLMUTTER, S.; TAL, H. Repigmentation of the gingival following surgical injury. **J. Periodontol.**, v.57, p.48-50, 1986.
- 99 CARRANZA, F. A. The tissues of the periodontium. In **Glikman`s clinical periodontology**. 5th ed., Philadelphia: WB Sanders Co., p.3-32, 1979.
- 100 GLICKMAN, I.; SMULOW, J.B. Gingiva Pigmentation. In **Periodontal Disease**. Philadelphia: WB Saunders Co., p.4, 1974.
- 101 JACQUES, S. L.; McAULIFFE, D. J. The melanosome: Threshold temperature for explosive vaporization and internal absorption coefficient during pulsed laser irradiation. **Photochem. Photobiol.**, v.6, p.796, 1991.
- 102 ARA G.; ANDERSON R. R.; MANDEL K. G.; et al. Irradiation of pigmented melanosome cells with high intensity pulse radiation generates acoustic waves and kills cells. **Lasers Surg. Med.**, v.10, p.52, 1990.

- 
- 103 HAINA, D.; LANDTHALER, M; BRAUN-FALCO O.; WALDELICH W.  
Comparison of the maximum coagulation depth in human skin for different Types of medical lasers. **Lasers Surgery and Medicine**, v.7, p.355-362, 1987.
- 104 NELSON J. S. Laser systems used in plastic surgery and dermatology. In ACHAUER B.M.; VANDER KAM V.M.; BERNIS M.W. (Eds.), **Lasers in Plastic Surgery and Dermatology**, New York, Thieme Medical Publishers Company, p.11-26, 1992.
- 105 MEHREGEN, A. H. Pinkus' Guide to Dermatohistopathology (4th ed.). Norwalk, CT, Appleton-Century-Crofts, p.368, 1986.
- 106 DUMMETT, C. O.; ALA, T.; BOLDEN, T. E. Postsurgical clinical repigmentation of the gingivae. **Oral Surg. Oral Med. Oral Pathol.**, v.16, p.353-365, 1963.



M22645



**Instituto de Pesquisas Energéticas e Nucleares**  
Diretoria de Ensino & Informação Científica e Tecnológica  
Av. Prof. Lineu Prestes, 2242 Cidade Universitária CEP: 05508-000  
Fone/Fax(0XX11) 3816 - 9148  
SÃO PAULO - São Paulo - Brasil  
[http: //www.ipen.br](http://www.ipen.br)

O Ipen é uma autarquia vinculada à Secretaria de Ciência, Tecnologia e Desenvolvimento Econômico do Estado de São Paulo, gerida técnica, administrativa e financeiramente pela Comissão Nacional de Energia Nuclear, órgão do Ministério da Ciência e Tecnologia, e associada à Universidade de São Paulo.

# Livros Grátis

( <http://www.livrosgratis.com.br> )

Milhares de Livros para Download:

[Baixar livros de Administração](#)

[Baixar livros de Agronomia](#)

[Baixar livros de Arquitetura](#)

[Baixar livros de Artes](#)

[Baixar livros de Astronomia](#)

[Baixar livros de Biologia Geral](#)

[Baixar livros de Ciência da Computação](#)

[Baixar livros de Ciência da Informação](#)

[Baixar livros de Ciência Política](#)

[Baixar livros de Ciências da Saúde](#)

[Baixar livros de Comunicação](#)

[Baixar livros do Conselho Nacional de Educação - CNE](#)

[Baixar livros de Defesa civil](#)

[Baixar livros de Direito](#)

[Baixar livros de Direitos humanos](#)

[Baixar livros de Economia](#)

[Baixar livros de Economia Doméstica](#)

[Baixar livros de Educação](#)

[Baixar livros de Educação - Trânsito](#)

[Baixar livros de Educação Física](#)

[Baixar livros de Engenharia Aeroespacial](#)

[Baixar livros de Farmácia](#)

[Baixar livros de Filosofia](#)

[Baixar livros de Física](#)

[Baixar livros de Geociências](#)

[Baixar livros de Geografia](#)

[Baixar livros de História](#)

[Baixar livros de Línguas](#)

[Baixar livros de Literatura](#)  
[Baixar livros de Literatura de Cordel](#)  
[Baixar livros de Literatura Infantil](#)  
[Baixar livros de Matemática](#)  
[Baixar livros de Medicina](#)  
[Baixar livros de Medicina Veterinária](#)  
[Baixar livros de Meio Ambiente](#)  
[Baixar livros de Meteorologia](#)  
[Baixar Monografias e TCC](#)  
[Baixar livros Multidisciplinar](#)  
[Baixar livros de Música](#)  
[Baixar livros de Psicologia](#)  
[Baixar livros de Química](#)  
[Baixar livros de Saúde Coletiva](#)  
[Baixar livros de Serviço Social](#)  
[Baixar livros de Sociologia](#)  
[Baixar livros de Teologia](#)  
[Baixar livros de Trabalho](#)  
[Baixar livros de Turismo](#)