



UNIVERSIDADE ESTADUAL PAULISTA
CENTRO DE AQUICULTURA DA UNESP – CAUNESP

São Paulo State University - Aquaculture Center



**ESTRUTURA, ULTRAESTRUTURA E HISTOQUÍMICA DO APARELHO
DIGESTÓRIO DO *Prochilodus lineatus*. ANÁLISE DA DIVERSIDADE DA
MICROBIOTA INTESTINAL DE *Prochilodus lineatus* E *Pterygoplichthys anisitsi***

LILIAN CRISTINA MAKINO

Médica Veterinária

**Jaboticabal
São Paulo – Brasil
2010**

Livros Grátis

<http://www.livrosgratis.com.br>

Milhares de livros grátis para download.



UNIVERSIDADE ESTADUAL PAULISTA
CENTRO DE AQUICULTURA DA UNESP – CAUNESP

São Paulo State University - Aquaculture Center



**ESTRUTURA, ULTRAESTRUTURA E HISTOQUÍMICA DO APARELHO
DIGESTÓRIO DO *Prochilodus lineatus*. ANÁLISE DA DIVERSIDADE DA
MICROBIOTA INTESTINAL DE *Prochilodus lineatus* E *Pterygoplichthys anisitsi***

Tese apresentada ao Programa de Pós-Graduação em Aquicultura do Centro de Aquicultura da UNESP, Campus de Jaboticabal, como parte das exigências para a obtenção do Título de Doutora em Aquicultura.

Lilian Cristina Makino

Orientadora: Profa. Dra. Laura Satiko Okada Nakaghi

**Jaboticabal
São Paulo – Brasil
2010**

M235e Makino, Lilian Cristina
Estrutura, ultraestrutura e histoquímica do aparelho digestório do *Prochilodus lineatus*. Análise da diversidade da microbiota intestinal de *Prochilodus lineatus* e *Pterygoplichthys anisitsi* / Lilian Cristina Makino. – – Jaboticabal, 2010
xvii, 92 f. ; il.; 28 cm

Tese (doutorado) – Universidade Estadual Paulista – Centro de Aquicultura

Orientador: Laura Satiko Okada Nakaghi

Banca examinadora: Laura Satiko Okada Nakaghi, Carlos Alberto Vicentini, Heid Sueli Leme dos Santos, Sergio Fonseca Zaiden e Fabiana Pilarski.

Bibliografia

1. Trato digestório. 2. Morfologia. 3. Microbiologia intestinal. I. Título. II. Jaboticabal - Centro de Aquicultura

CDU 639.31: 611.3

Ficha catalográfica elaborada pela Seção Técnica de Aquisição e Tratamento da Informação – Serviço Técnico de Biblioteca e Documentação - UNESP, Campus de Jaboticabal.

CERTIFICADO DE APROVAÇÃO

TÍTULO: ESTRUTURA, ULTRAESTRUTURA E HISTOQUÍMICA DO APARELHO DIGESTÓRIO DO *Prochilodus lineatus*. ANÁLISE DA DIVERSIDADE DA MICROBIOTA INTESTINAL DE *Prochilodus lineatus* E *Pterygoplichthys anisitsi*.

AUTORA: LILIAN CRISTINA MAKINO

ORIENTADORA: Profa. Dra. LAURA SATIKO OKADA NAKAGHI

Aprovada como parte das exigências para obtenção do Título de DOUTOR em AQUICULTURA, pela Comissão Examinadora:



Profa. Dra. LAURA SATIKO OKADA NAKAGHI

Departamento de Morfol e Fisiol Animal / Faculdade de Ciências Agrárias e Veterinárias de Jaboticabal



Profa. Dra. HEID SUELI LEME DOS SANTOS

Campus de Jaboticabal-Fcav / Faculdade de Ciências Agrárias e Veterinárias de Jaboticabal



Prof. Dr. SÉRGIO FONSECA ZAIDEN

Fundação de Ensino Superior de Rio Verde



Prof. Dr. CARLOS ALBERTO VICENTINI

Departamento de Ciências Biológicas / Faculdade de Ciências de Bauru



Profa. Dra. FABIANA PILARSKI

Laboratório de Patologia de Organismos Aquáticos / Centro de Aquicultura da UNESP - CAUNESP

Data da realização: 15 de janeiro de 2010.

*“Há quem diga que todas as noites são de sonhos.
Mas há também quem garanta que nem todas... Só as de verão.
Mas, no fundo, isso não tem muita importância.
O que interessa mesmo não são as noites em si, mas os sonhos.
Sonhos que o homem sonha sempre, em todos os lugares e em todas as
épocas do ano, dormindo ou acordado.”*

*William Shakespeare
(século XVII)*

DEDICATÓRIA

Dedico a realização deste trabalho à minha família querida pelo apoio, força e coragem oferecidos durante esta longa caminhada, que muitas vezes apresentou-se árdua e desanimadora.

Aos meus mui estimados e amados amigos pela companhia, pelos “altos papos” e auxílio em vários sentidos para esta odisséia que chega ao fim. Quem sabe não poderíamos empreender uma outra?

E especialmente, dedico ao meu grande amor, amigo e companheiro de praticamente todas as horas, Márcio Alves dos Santos pelo incondicional oferecimento dos nobres exercícios de renúncia, paciência, suporte emocional e muita ajuda para a realização deste trabalho e desta etapa da minha vida, que era um sonho e que agora está a um passo de se tornar a realidade!

“A gratidão é o único tesouro dos humildes”

William Shakespeare

Agradecimento Especial

À minha orientadora: Profa. Dra. Laura Satiko Okada Nakaghi

Minha eterna e profunda gratidão pela confiança, amizade, atenção, compreensão e PACIÊNCIA em todas as horas, fatores necessários para o meu desenvolvimento pessoal e profissional. Agradeço-a ainda pelos ensinamentos de honestidade, caráter e força adquiridos durante a nossa feliz e fraternal convivência.

Considero-a a guardo-a em meu coração como minha “estrela-guia” na profissão e minha amiga especial na Vida!

Obrigada, Professora Laura!

“Eu aprendi que para se crescer como pessoa é preciso me cercar de gente mais inteligente e capaz do que eu mesmo”

(William Shakespeare)

Agradecimentos

Agradeço:

A Deus, Nosso Pai e Senhor e a todos os meus protetores celestes por abençoarem a minha vida, o meu trabalho concedendo-me forças para seguir em frente, especialmente naqueles momentos difíceis que não foram poucos e que muitas vezes pensei que fossem intransponíveis! Obrigada, Senhor!

À Profa. Dra. Laura Satiko Okada por confiar em mim e orientar-me novamente, agora no Curso de Doutorado e também por atuar como um exemplo profissional, pessoal e ético a ser seguido.

Ao Prof. Dr. Ruben Pablo Schocken-Iturrino pela preciosa orientação no capítulo referente à Microbiologia, pelas sugestões durante o cultivo dos microorganismos e pela concessão do espaço físico, equipamentos e pessoal para a realização desta parte do trabalho.

Ao Prof. Dr. Antônio Carlos Monteiro, docente do Laboratório de Microbiologia de Solos do Departamento de Produção Vegetal pelo empréstimo da estufa de incubação durante toda a vigência do experimento de microbiologia e um agradecimento especial aos seus orientados pela alegre convivência e auxílio prestados!

Ao Prof. Dr. Euclides Braga Malheiros pela ajuda prestada durante o aconselhamento estatístico antes mesmo de o experimento começar e depois pelas análises estatísticas realizadas com o intuito de dar maior credibilidade ao trabalho como um todo.

À Profa. Dra. Maria Rita Pacheco e ao Prof. Dr. Sérgio Fonseca Zaiden pelas valiosas sugestões dadas durante o Exame Geral de Qualificação.

Aos Professores Doutores Sérgio Fonseca Zaiden, Carlos Alberto Vicentini, Heid Sueli Leme dos Santos e Fabiana Pilarski os quais atuando como membros da Comissão Examinadora concederam preciosas sugestões de correções do presente trabalho, durante sua Defesa.

Ao Sr. Orandi Mateus, técnico do Laboratório de Histologia do DMFA, não somente pelos serviços profissionais prestados, mas também pelas experiências, conversas alegres, ensinamentos e paciência, no longo e árduo período vigente neste trabalho.

Ao caríssimo Felipe Camargo Mateus, meus sinceros agradecimentos pelo grande e substancial auxílio na parte de processamentos histológicos.

A Sra. Silvina do Carmo Pelicano Berchielli, técnica do Laboratório de Microbiologia Zootécnica pela fundamental cooperação na parte microbiológica deste trabalho.

A Srta. Claudia Aparecida Rodrigues, técnica do Laboratório de Microscopia Eletrônica da Faculdade de Ciências Agrárias e Veterinárias da Unesp de Jaboticabal, pelas interessantes eletronmicrografias de varredura obtidas neste estudo e também pelas conversas amigas e momentos felizes de trabalho!

Um agradecimento especial às minhas amigas queridas do coração e de jornada Maria do Carmo Faria Paes e Francine Faustino pela preciosa ajuda durante os experimentos e elaboração desta Tese e dos artigos. Obrigada, Meninas!

Aos meus tios Douglas e Leiko, por me acolherem em seu lar, dando-me alento, carinho e atenção que muitas vezes precisei nesta “loucura de vida”! E um agradecimento especial ao meu querido Tio, pelas fotografias feitas para o adendo de anatomia deste trabalho.

Aos meus amigos e companheiros de jornada e para toda a vida: Maria do Carmo Faria Paes, Francine Faustino, Érico Luís Hoshiba Takahashi, Angélica Cristina Gimenez, Maria Isabel (Bel) Mataqueiro, Camila Marques, Fernanda Nogueira Valentin, Erika Neumann, Verônica Regina Lobato de Oliveira-Bahia, Marcelo Henrique Correa Assunção, Munir Francisco Zanardi, Mariana Casteleti Beraldo,

Marita Vedovelli, Nivaldo Ferreira do Nascimento, Regiane Cristina da Silva e especialmente à Profa. MSc. Margaret Yuriko Saiki pela força, pela preciosa ajuda nas etapas experimentais, companheirismo, amizade, conselhos, “ouvidos de penico”, alegrias, ajuda em todos os sentidos! Para todos vocês, meus queridos, meus mais sinceros e profundos agradecimentos! Obrigada por tudo! Boas lembranças são tudo o que permanecem! Como sentirei saudades!

Ao Conselho Nacional de Desenvolvimento Científico e Tecnológico – CNPq, pelo auxílio concedido em forma de Bolsa de Doutorado (Processo n. 142956/2006-6).

À Fundação para o Desenvolvimento da UNESP – FUNDUNESP pelos recursos financeiros concedidos sob a forma de Auxílio Pesquisa.

Aos funcionários e técnicos do Centro de Aquicultura da UNESP (CAUNESP), do Laboratório de Histologia do Departamento de Morfologia e Fisiologia Animal (DMFA), do Laboratório de Microbiologia Aplicada à Zootecnia do Departamento de Patologia Veterinária e do Laboratório de Microscopia Eletrônica da Faculdade de Ciências Agrárias e Veterinárias de Jaboticabal – SP (FCAV/UNESP) pela ajuda, atenção e serviços prestados.

Ao Programa de Pós-Graduação em Aquicultura do Centro de Aquicultura da UNESP (CAUNESP) – Campus de Jaboticabal/SP – por possibilitar o meu enriquecimento acadêmico e intelectual na área de Aquicultura.

A todos os professores os quais tive a oportunidade de conhecer quando ministraram disciplinas junto ao Programa de Pós-Graduação do CAUNESP, distribuindo conhecimentos e experiências.

Aos funcionários (Márcio Alves dos Santos, Márcio “Perereca”, Valdeci e Sr. Mauro), alunos e estagiários do CAUNESP, que tanto me ajudaram a capturar e muitas vezes a tratar dos peixes utilizados.

Ao setor de Reprodução de Peixes do CAUNESP, em especial aos Professores Doutores João Batista Krochenborger Fernandes, Sérgio Ricardo Batlouni e Dalton José Carneiro pelo empréstimo de tanques e aquários.

A todos aqueles que de alguma forma me ajudaram e contribuíram para o meu aprimoramento profissional, incentivando-me sempre a seguir em frente, omitidos aqui, porém nunca esquecidos.

A todos, com todo o coração, um MUITÍSSIMO Obrigado!

SUMÁRIO

	Página
CAPÍTULO I. CONSIDERAÇÕES INICIAIS	1
1. Resumo Geral	2
1.A) General Abstract	4
2. Introdução Geral	6
3. Revisão de Literatura	7
3.1) Hábitos alimentares	7
3.2) Morfologia do trato digestório	9
3.3) Microbiologia do trato intestinal	14
4. Sobre os peixes estudados	16
4.1) Curimba (<i>Prochilodus lineatus</i>)(Valenciennes, 1837)	16
4.2) Cascudo Cinza (<i>Pterygoplichthys anisitsi</i>)(Eigenmann e Kennedy, 1903)	18
5) Objetivos	20
5.1) Objetivo geral	20
5.2) Objetivos específicos	20
6. Análise estatística	20
7. Referências	21
CAPÍTULO II. ARTIGOS	33
Artigo 1. Morfologia e histoquímica do aparelho digestório de curimba (<i>Prochilodus lineatus</i>) (Valenciennes, 1837) (Teleostei: Characidae).	34
Resumo	34
Introdução	34
Material e Métodos	35
Resultados	37
Discussão	61
Conclusão	68
Agradecimentos	68
Referências	69

	Página
Artigo 2. Diversidade da população microbiana intestinal do curimba (<i>Prochilodus lineatus</i>) (Teleostei: Characidae) e do cascudo cinza (<i>Pterygoplichthys anisitsi</i>) (Siluriformes: Loricariidae).	75
1. Resumo	75
2. Introdução	75
3. Material e Métodos	77
4. Resultados	79
5. Discussão	84
6. Conclusão	86
7. Agradecimentos	86
8. Referências	87
CAPÍTULO III. CONSIDERAÇÕES FINAIS	91

LISTA DE TABELAS

	Página
ARTIGO 1	75
Tabela 1. Distribuição das reações de mucinas secretadas em várias regiões	56
ARTIGO 2	34
Tabela 1. Contagem de bactérias totais aeróbias (TSA) e anaeróbias facultativas (AC) em ufc.mL ⁻¹ para 1mL dos raspados de cada porção intestinal analisada para o curimba (<i>P. lineatus</i>) e para o cascudo cinza (<i>P. anisitsi</i>).	79
Tabela 2. Frequência absoluta (fa) e relativa (fr) da ocorrência dos diferentes tipos morfológicos de microorganismos identificados pelo método de Gram nas três porções intestinais analisadas para o curimba (<i>P. lineatus</i>) e para o cascudo cinza (<i>P. anisitsi</i>).	80

LISTA DE FIGURAS

	Página
CAPÍTULO I – CONSIDERAÇÕES INICIAIS	1
Figura 1. Exemplar adulto de <i>Prochilodus lineatus</i> . Fonte da autora (2009)	18
Figura 2. Exemplar adulto de <i>Pterygoplichthys anisitsi</i> . Fonte da autora (2009)	19
CAPÍTULO II - ARTIGOS	33
ARTIGO 1	34
Figura 1. A. Boca de <i>P. lineatus</i> . Posição terminal na porção anterior da cabeça. Lábios superiores e inferiores (ponta de seta) e língua (estrela). B. Boca de <i>P. lineatus</i> a fresco. Observar a valva oral superior (*), a língua (estrela) e os dentes dispostos nas bordas labiais (“insert” no canto superior direito). C. Vista lateral esquerda da cavidade celomática de <i>P. lineatus</i> . Bolsa formada pelos órgãos do trato gastrointestinal (TGI) envoltos por gordura visceral e fígado (F). D. Sem a gordura visceral, o TGI, as alças intestinais, o fígado (F) e a gônada (G).	39
Figura 2. A. Vista do trato digestório superior de <i>P. lineatus</i> , mostrando a delimitação do estômago com suas respectivas regiões. ES: esôfago; EC: estômago cárdico; EF: estômago fúndico; EP: estômago pilórico. B. Vista geral do trato digestório, com delimitação das áreas intestinais. F: fígado; CP: cecos pilóricos; VB: vesícula biliar (seta); EP: estômago pilórico; EF: estômago fúndico; IM-SP: intestino médio-segmento proximal (linhas inteiras); IM-SM: intestino médio-segmento médio (linhas pontilhadas) e IP: intestino posterior (linhas tracejadas).	42
Figura 3. A. Vista ventral do fígado de <i>P. lineatus</i> evidenciando os três lobos constituintes. E: lobo hepático esquerdo com a impressão da vesícula biliar (estrela); M: lobo hepático médio em posição central no corpo do animal e D: lobo hepático direito. B. Vista lateral da vesícula biliar. C. Ducto colédoco (ponta de seta) partindo da extremidade superior da vesícula biliar e desembocando no terço médio da região dos cecos pilóricos. VB: vesícula biliar; F: fígado e CP: cecos pilóricos.	44

Página

Figura 4. A. Corte de lábio inferior de *P. lineatus*. Revestimento de epitélio estratificado pavimentoso (EEP) e lâmina própria de tecido conjuntivo denso (TCD). **BG:** botão gustativo, TM. **B.** Corte da borda labial interna inferior evidenciando os dentes (D) inseridos numa matriz de natureza conjuntiva. **TCF:** tecido conjuntivo frouxo e **TCD:** tecido conjuntivo denso, TM. **C.** MEV do lábio inferior mostrando panoramicamente os dentes (D) quadrangulares e ordenadamente arranjados e as papilas gustativas (*) que os cercam. **D.** Detalhes dos dentes (D), que não apresentaram formação de cúspides e também de duas papilas gustativas alojando na superfície os botões gustativos (linhas). **E e F.** Vista de um botão gustativo (BG) em F, uma visão mais detalhada da mesma estrutura. 46

Figura 5. A. Secção transversal do esôfago do *P. lineatus*. Camada mucosa revestida por epitélio simples cilíndrico (ESC), glândulas claras (G), camada submucosa (SM) e a camada muscular constituída por músculo estriado esquelético (MEE), HE. **B.** MEV da mucosa esofágica evidenciando o muco (setas) secretado pelas glândulas claras da lâmina própria. **C.** Secção transversal da região cárdica do estômago. Camada mucosa (M) revestida por epitélio simples cilíndrico com a lâmina própria ocupada por glândulas gástricas tubulares (GG), a submucosa (SM) e a camada muscular lisa (ML). O “insert” destaca a presença de células oxintopépticas (pontas de seta), HE. 49

D. MEV da mucosa da região cárdica do estômago destacando-se as aberturas das glândulas gástricas (setas). **E.** Secção transversal da região fúndica do estômago. Camada mucosa revestida por epitélio simples cilíndrico (ESC), a lâmina própria sem glândulas, a camada submucosa (SM) e a camada muscular lisa (ML) bastante desenvolvida, HE. **F.** Secção transversal do estômago muscular (região pilórica) evidenciando a camada mucosa (M), com suas pregas longas e finas e epitélio simples cilíndrico com uma camada de muco (setas), a submucosa (SM) delgada e a camada muscular lisa (ML) bastante desenvolvida, TM.

Figura 6. A. Secção transversal de um ceco pilórico de *P. lineatus*. M: mucosa; SM: submucosa rica em agregados linfóides e ML: camada muscular lisa. P: ácidos pancreáticos. No “insert”: detalhes do revestimento epitelial simples cilíndrico (pontas de seta), TM. **B.** MEV da região dos cecos pilóricos mostrando as aberturas (setas) de outros cecos e também as microvilosidades (MV). **C.** Secção transversal do segmento proximal do intestino médio, com a presença de numerosas células caliciformes (pontas de seta). M: camada mucosa; SM: camada submucosa e ML: camada muscular lisa, TM. **D.** MEV da mucosa do intestino médio (segmento intestinal proximal) mostrando a liberação de muco pela célula caliciforme (seta). **E.** Secção transversal do intestino médio (segmento intestinal médio) mostrando as pregas da camada mucosa (M), a presença de infiltrados linfocitários (L) na lâmina própria e de células caliciformes (pontas de seta). SM: camada submucosa, TM. **F.** MEV da mucosa do intestino médio (segmento intestinal médio) mostrando as microvilosidades (MV) e os poros remanescentes da liberação de muco pelas células caliciformes (setas). **G.** Secção transversal do intestino posterior ou distal. M: camada mucosa (epitélio simples cilíndrico) com células caliciformes (pontas de seta); SM: camada submucosa; VS: vasos sanguíneos; ML: camada muscular lisa e S: camada serosa, HE. **H.** MEV da mucosa do intestino posterior ou distal mostrando as microvilosidades (MV), os poros deixados pela liberação de muco pelas células caliciformes (setas) e a visualização de muco sendo liberado pela célula caliciforme (*).

Figura 7. A. Aspecto geral do parênquima hepático de *P. lineatus* mostrando a disposição dos hepatócitos (H) em placas celulares duplas circundadas por capilares sinusóides (S). VS: vaso sanguíneo de grande calibre; CMM: centros de melanomacrófagos, HE. **B.** Tecido pancreático exócrino intrahepático (P) distribuído ao redor de um vaso sanguíneo (VS), tendo ao lado um destacável centro de melanomacrófago (CMM). F: fígado, HE. **C.** Tecido pancreático exócrino. Arranjo acinar característico (pontas de seta). Ducto pancreático (círculo). No “insert” estão destacados os ácidos pancreáticos com as finas granulações citoplasmáticas visíveis e no canto inferior direito, o ducto pancreático. VS: vasos sanguíneos, HE. **D.** Secção

transversal da vesícula biliar mostrando suas camadas histológicas. M: mucosa revestida por epitélio simples cúbico com a presença de estereocílios (setas); FM: camada fibromuscular; ML: camada muscular lisa e S: camada serosa, HE. **E.** MEV da mucosa da vesícula biliar, destacando-se a presença de microvilosidades (MV).

Figura 8. A, B e C. Esôfago (glândulas mucosas). Reação PAS positiva para mucinas neutras (ponta de seta). Canto superior direito: “insert” mostrando maiores detalhes. **B.** Reação AB pH1.0 positiva (estrela) indicando a presença de mucinas ácidas sulfatadas. **C.** Reação positiva para AB pH2.5 (*) demonstrando a presença de mucinas ácidas carboxiladas. **D, E e F.** Marcação PAS positiva para as células epiteliais produtoras de muco no estômago glandular ou cárdico (D), estômago cecal ou fúndico (E) e no estômago muscular ou pilórico (F). 57

Figura 9. A. Células caliciformes de um ceco pilórico mostrando marcação PAS positiva (linhas), indicando a secreção de mucinas neutras. **B.** Ceco pilórico mostrando células caliciformes com marcação positiva para AB pH 1.0 (setas) sinalizando presença de mucinas ácidas sulfatadas. **C e D.** Intestino médio (segmento intestinal proximal). Em **C** ocorrem células caliciformes fortemente marcadas com AB pH 1.0 (pontas de seta). Em **D** há células caliciformes PAS positivas (*). **E e F.** Intestino médio (segmento intestinal médio). Em **E** foram marcadas células caliciformes positivas para AB pH 1.0 (estrelas) e em **F** células caliciformes apresentaram marcação positiva para o PAS. 58

Figura 10. A. Estômago glandular ou cárdico mostrando células Tipo I (*), AB(pH 2.5)-PAS positivas, cor vermelha - presença de mucinas neutras. **B.** Estômago muscular ou pilórico, sugerindo células do Tipo II (setas), AB(pH 2.5)-PAS positivas, cor vermelho - púrpura indicando presença de mucinas mistas, mais neutras do que ácidas. **C.** Ceco pilórico exibindo células Tipo III (ponta de seta), AB(pH 2.5)-PAS positivas, cor azul-púrpura, mostrando a presença de mucinas mistas, mais ácidas do que neutras. Em **D**, no intestino médio (segmento intestinal proximal) foram também detectadas células Tipo III (estrelas). **E.** Intestino médio (segmento intestinal proximal) e **F.** Intestino posterior (reto), apresentando células Tipo I (vermelhas – linhas em **E** e setas em **F**) e Tipo III (azul-púrpura – setas pontilhadas em **E** e linhas pontilhadas 60

em **F**), AB(pH 2.5)-PAS positivas demonstrando a presença de mucinas mistas coexistindo separadamente.

ARTIGO 2

75

Figura 1. A, B, C, D, E e F. Eletronmicrografias de varredura do trato intestinal de *P. lineatus*. **A e B.** Porção inicial: leveduras (estrelas) e formas cocóides (linhas). **C e D.** Porção média: formas cocóides e bacilares esparsas e de leveduras (estrelas). **E e F.** Porção final: leveduras (estrelas), formas cocóides esparsas e elementos bacilares não flagelados (círculo) e flagelados (ponta de seta).

82

Figura 2. A, B, C, D, E e F. Eletronmicrografias de varredura do trato intestinal de *P. anisitsi*. **A e B.** Porção inicial: leveduras (setas) e formas cocóides (círculo). **C e D.** Porção média: elementos cocóides (linhas) e leveduras (estrelas). **E e F.** Porção final: leveduras (estrelas), formas cocóides e de elementos bacilares.

83

CAPÍTULO I: CONSIDERAÇÕES INICIAIS

1. RESUMO GERAL

O presente trabalho teve por objetivo descrever o aparelho digestório sob os pontos de vista estrutural, ultraestrutural e histoquímico de uma espécie de peixe de água doce: o curimba (*Prochilodus lineatus*) (Characidae, Prochilodontidae). Adicionalmente foi realizado um estudo da diversidade da microbiota intestinal do *Prochilodus lineatus* e do cascudo cinza (*Pterygoplichthys anisitsi*). Para os estudos morfológicos de anatomia, histologia, histoquímica e de microscopia eletrônica de varredura, foram utilizados 40 curimbas adultos. Para os estudos microbiológicos, além dos curimbas, foram coletados também exemplares adultos de cascudo cinza, no qual além dos métodos de cultura e análise tradicionais, que incluíram cultivos em meios aeróbios e anaeróbios facultativos, contagem de colônias e estudo da morfologia das mesmas pelo método de Gram, também englobou técnicas de observação da microbiota em microscopia eletrônica de varredura. Os dados numéricos obtidos tanto nos trabalhos morfológicos descritivos quanto nos microbiológicos foram submetidos à análise estatística pelo programa SAS versão 9.0. O trato digestório do curimba foi dividido em intestino cefálico, intestino anterior, intestino médio e intestino posterior, os quais foram constituídos histologicamente pelas camadas mucosa, submucosa, muscular e serosa. Células caliciformes foram observadas em toda a extensão do tubo intestinal. Ao longo do tubo digestivo detectou-se a presença de mucinas neutras, ácidas ou ambas. A vesícula biliar mostrou-se como um órgão sacular alongado, oco, de fundo cego e com paredes delgadas. O fígado apresentou-se trilobado e de consistência maciça, com coloração vermelho-acastanhado, com os hepatócitos organizados em placas duplas circundadas por sinusóides. Na contagem de bactérias intestinais totais foram encontrados valores que variaram entre 10^3 e 10^4 ufc.mL⁻¹ (unidades formadoras de colônias). Os morfotipos de microorganismos gram positivos encontrados com maior frequência foram as formas cocóides, bacilares e leveduriformes, enquanto que no grupo dos gram negativos, destacaram-se as formas bacilares. Sob microscopia eletrônica de varredura obteve-se a visualização tridimensional dos microorganismos, mostrando a presença de cocos, leveduras e bacilos flagelados ou não e também os padrões de colonização microbiana da mucosa de cada segmento intestinal analisado. Portanto, os dados obtidos no presente trabalho, tanto na parte de descrição morfológica e histoquímica do trato digestório como no estudo da microbiota intestinal permitirão a sugestão de novas

formulações dietárias acrescida à utilização de componentes bacterianos como probióticos, combinando nutrição com a profilaxia de doenças e também no surgimento de processos patológicos devido ao comportamento oportunista dos microorganismos, com o intestino atuando como uma importante via de contaminação para os próprios peixes.

Palavras-chave: trato digestório; morfologia; microbiologia intestinal; Proquilodontídeos; Loricariídeos.

1.A) GENERAL ABSTRACT

The aim of this study was to describe the digestive tract of species of neotropical freshwater fish, the curimba (*Prochilodus lineatus*) (Characidae, Prochilodontidae) under the structural, ultrastructural and histochemical aspects. Additionally a research was made about the diversity of the intestinal microflora of *Prochilodus lineatus* and the gray armored catfish (*Pterygoplichthys anisitsi*). For morphological studies, which were subdivided into gross anatomy, histology, and histochemistry and also in scanning electron microscopy were used 40 fish. For microbiological researches, were used adult specimens of the gray armored catfish, where besides of traditional methods of culture and analysis that included culture in aerobic and facultative anaerobic conditions, counting of colonies and the study of colonies morphology by Gram and also to observation of gut microbiota by scanning electron microscopy were sampled 20 fish of each species, totaling 40 animals. The numerical data obtained in the descriptive morphological researches and in the microbiological studies were analyzed by statistical software SAS, version 9.0. The digestive tract of curimba was divided into cephalic gut, foregut, midgut and hindgut, which were made histologically by the following layers: mucosal, submucosal, muscular and serosa. Goblet cells were observed throughout the length of the intestinal tube. Neutral mucins and acid or both were detected along the digestive tract. The gallbladder was an elongated saccular body, hollow, blind background and with thin walls. The liver was trilobed and compacted red-brown mass, with hepatocytes arranged in double plates surrounded by sinusoids. The count of the total intestinal bacteria showed values that ranged between 10^3 e 10^4 cfu.mL⁻¹ (colony-forming units). The morphotypes of gram positive microorganisms found most frequently were coccoid-shaped and rod-shaped bacteria and yeasts, while in the group of gram negative was observed the rod-shaped bacteria. Further studies involving the use of scanning electron microscopy allowed the three-dimensional visualization of microorganisms, showing the presence of cocci, yeasts and flagellate bacilli or not and also the pattern of microbial colonization of the mucosa of each intestinal segment analyzed. Therefore, data obtained in this work, both at the morphological and histochemical description of the digestive tract and the study of the intestinal microbiota will allow the suggestion of new dietary formulations including the use of bacterial components such as probiotics, combining nutrition with the prevention of diseases and also a better comprehension in the emergence of pathological processes due to

opportunistic behavior of microorganisms in the gut acting as an important route of contamination.

Key Words: digestive tract; morphology; gut microbiology; Prochilodontidae; Loricariidae;

2. INTRODUÇÃO GERAL

Um dos principais requisitos para o bom desenvolvimento da piscicultura é o conhecimento adequado da biologia da espécie a ser utilizada no cultivo. Dentro deste contexto, torna-se fundamental o entendimento da fisiologia destes peixes, que consiste em estudar o funcionamento dos diferentes sistemas dos organismos, sua interação e resposta às diversas alterações ambientais e métodos de criação permitindo que se estabeleçam as melhores condições para o cultivo de uma determinada espécie (ROTTA, 2003).

Considerando-se a grande diversidade das espécies de peixes e a consequente diferenciação morfofisiológica, a nutrição de peixes apresenta-se como uma vasta área de estudo, uma vez que estes animais apresentam hábitos alimentares diversos (SEIXAS-FILHO et al. 2000a). Muitos estudos tem sido realizados relacionando as características estruturais, anatômicas e/ou histológicas do aparelho digestório dos peixes com seus hábitos e comportamentos alimentares (YABE e BENNEMANN, 1997; MORAES et al. 1997; SEIXAS-FILHO et al. 2000a).

Dentre as espécies de peixes, há muitas variações na morfologia do trato gastrointestinal. Dependendo do hábito alimentar e da dieta, é geralmente aceito dividir os peixes, em carnívoros (que se alimentam de peixes e invertebrados maiores), onívoros (que se alimentam com dieta mista) e detritívoros (que ingerem detritos) (Ringo et al. 2003), embora hajam outras categorias alimentares (ABELHA et al. 2001).

As relações entre o regime alimentar e as características do aparelho digestório vem sendo estudadas em outros grupos zoológicos, nos quais a tecnologia já atingiu estágio de controle na formulação e na manipulação de rações balanceadas, indispensável para a obtenção de resultados produtivos satisfatórios. Contudo, estudos de nutrição de peixes, principalmente dos teleósteos tropicais, estão fora dos padrões de exigências que possam ser utilizados por nutricionistas (SEIXAS-FILHO et al. 2000a). De acordo com os mesmos autores e também com Rotta (2003), as características anatômicas do aparelho digestório dos peixes tem estreita relação com a natureza dos alimentos, as características do *habitat*, o estado nutricional e o estágio de desenvolvimento do indivíduo, manifestados especialmente neste aparelho, por adaptações e modificações.

É aceito que os peixes possuem uma microbiota intestinal específica, consistindo de bactérias aeróbias, anaeróbias facultativas e anaeróbias obrigatórias, contudo a composição bacteriana pode mudar de acordo com a idade, o estado nutricional e com

as condições ambientais (Ringo et al. 2003), sendo que os processos de digestão e absorção dos alimentos estão fortemente relacionados à flora microbiota associada ao trato intestinal destes peixes (BATES et al. 2006).

Para Ramirez e Dixon (2003) ao se identificar a diversidade da população microbiana no ecossistema intestinal, pode-se favorecer o impacto da propagação das espécies na aquicultura. Uma vez identificada, a compreensão das interações fisiológicas entre a flora normal e a hospedeira pode ter importantes implicações, como por exemplo, uma nova formulação de dietas com a utilização da microbiota anaeróbica no papel de probiótico, fato que pode combinar nutrição com a profilaxia de doenças. Olsen et al. (2005) relataram que o estresse agudo mudou a conformação da microbiota no intestino da truta arco-íris (*Oncorhynchus mykiss*), aumentando a suscetibilidade a doenças.

Horn et al. (2006) afirmaram que há diferenças consistentes entre a estrutura e a função do sistema digestório dos peixes herbívoros e detritívoros quando comparados às espécies carnívoras, pois nos primeiros, o trato digestório contém uma microbiota simbiote especializada na fermentação dos polissacarídeos das algas. Refstie et al. (2006) relataram que certas espécies de peixes herbívoros apresentam um tipo de bolsa cecal ou câmaras para digestão microbiana (“fermentation chamber”) no intestino distal. Os trabalhos de Bates et al. (2006) evidenciaram que a microbiota intestinal, além dos processos de aquisição de nutrientes, também está envolvida na maturação do trato gastrointestinal e no desenvolvimento da imunidade.

Diante destas considerações, torna-se necessário e fundamental estudar com técnicas adicionais a constituição morfológica, histoquímica e ultraestrutural do aparelho digestório do curimba, acrescentando-se pesquisas sobre a microbiota intestinal da espécie, como também do cascudo cinza que são peixes que possuem um elevado potencial zootécnico para a piscicultura comercial e de subsistência, e também para fins de ornamentação, como no caso dos cascudos.

3. REVISÃO DE LITERATURA

3.1) Hábitos alimentares

Estudos sobre o hábito alimentar e as adaptações tróficas dos peixes podem contribuir para sua conservação no meio ambiente, assim como para seu melhor manejo e criação nas pisciculturas, devido à possibilidade destes estudos fornecerem subsídios

para pesquisas sob os âmbitos ecológicos, evolutivos, fisiológicos, patológicos e nutricionais da ictiofauna (RODRIGUES e MENIN, 2006).

A vasta riqueza de espécies de peixes em sistemas aquáticos tropicais levanta uma questão relevante a respeito de como os recursos disponíveis no ambiente são compartilhados entre as que compõem a comunidade (LOWE-MACCONNEL, 1999). Ao contrário dos organismos terrestres, para os quais a segregação de *habitat* é mais importante, para as comunidades aquáticas, a segregação trófica tem se mostrado a mais expressiva (ROSS, 1986; BRANDÃO-GONÇALVES et al. 2009).

Uma abordagem consistente na avaliação dos processos interativos dentro das comunidades aquáticas é o conhecimento da dieta dos peixes (Winemiller, 1989; Hahn et al. 1997), cujo espectro alimentar pode ser influenciado tanto pelas condições ambientais como pela biologia de cada espécie (ABELHA et al. 2001).

O conhecimento da preferência alimentar de uma determinada espécie é útil no desenvolvimento de estudos nutricionais e alimentares, no preparo de rações, no manejo alimentar e no planejamento da utilização de policultivos, que consiste na criação de duas ou mais espécies de peixes com hábitos alimentares diferentes em um mesmo viveiro, diminuindo assim, a competição por alimento entre elas e otimizando o aproveitamento dos recursos alimentares disponíveis (ROTTA, 2003).

Gerking (1994) na discussão sobre plasticidade trófica, classificou os peixes como generalistas (sem preferência acentuada por uma fonte alimentar, utilizando um amplo espectro de alimentos); especialistas (com dieta restrita a um número relativamente pequeno de itens e usualmente apresentando adaptações morfológicas tróficas) e oportunistas (que se alimentam de fonte não usual de sua dieta ou fazem uso de uma fonte alimentar abundante e incomum).

A dieta dos peixes é influenciada pela interação entre a preferência alimentar e disponibilidade dos alimentos no *habitat* (ANGERMEIER e KARR, 1984; GOMES e VERANI, 2003). Os peixes apresentam múltiplas variações da estrutura básica do trato gastrointestinal, as quais são geralmente relacionadas ao tipo de alimento consumido e ao ambiente (ROTTA, 2003).

Nos trópicos, a cadeia alimentar aquática de detritos inclui uma grande variedade de peixes especializados, a qual constitui uma importante relação com a bioenergética de ecossistemas (LOWE-MACCONNELL, 1987; DELARIVA e AGOSTINHO, 2001). As mais conhecidas famílias de detritívoros são os Prochilodontidae, Curimatidae e Loricariidae da América do Sul e alguns Cichlidae e

Cyprinidae da África e Ásia. O aproveitamento de um alimento abundante, mas de difícil digestão e de baixo valor nutritivo, é possível graças à presença de um intestino estreito, longo e enrolado (AGOSTINHO et al. 1997; DELARIVA e AGOSTINHO, 2001; ABELHA et al. 2001).

Segundo Britski et al. (1988) e Britski et al. (1999) os peixes com hábito alimentar detritívoro apresentam mecanismos adaptativos para esta dieta, pois geralmente não possuem rastros branquiais, nem dentes nas maxilas e vivem em rios de extensa planície inundável, na qual costumam dominar a ictiofauna (ARAÚJO-LIMA et al. 1995; ITUASSÚ et al. 2005).

Os peixes detritívoros atuam como condutores de energia e biomassa dos níveis inferiores para os níveis superiores da cadeia alimentar aquática, principalmente quando migram de um sistema hídrico para outro (SIVASUNDAR et al. 2001). O detrito pode ser definido por vegetais em decomposição e matéria orgânica amorfa com microorganismos autotróficos e heterotróficos associados e que são fundamentais para a manutenção dos fluxos energéticos e para a ciclagem dos nutrientes na natureza (BOWEN, 1976; 1984; GOMES e VERANI, 2003).

As adaptações do aparelho digestório à detritivoria envolvem especializações variadas nos diferentes grupos de peixes. Ao menos para os Prochilodontidae e Curimatidae, a característica comum a ambas as famílias é a existência de uma moela, estrutura altamente muscularizada, além do estômago químico tradicional (NIKOLSKYI 1963; BOWEN, 1983; FUGI e HAHN, 1991). Ambas as famílias possuem ainda como característica comum, um intestino muito longo e enovelado, cuja razão em relação ao comprimento do peixe, pode variar de 3 a 4 vezes para os Prochilodontidae e até 11 vezes para os Curimatidae (PEREIRA e RESENDE, 1998).

3.2) Morfologia do trato digestório

Segundo Silva et al (2005a), muitos autores estudaram a morfologia do aparelho digestório e sua relação com os hábitos alimentares dos peixes, tornando possível conhecer o regime alimentar de uma espécie a partir das diferenças anatomofisiológicas do tubo digestivo, fato que fica evidenciado quando se observam os formatos variados do estômago ou os diferentes comprimentos do intestino dos peixes, conforme sejam herbívoros, carnívoros, onívoros ou detritívoros (iliófagos).

De acordo com Angelescu e Gneri (1949) citados por Seixas-Filho (2000b) as características anatômicas do aparelho digestório dos peixes acham-se em estreita dependência com a natureza dos alimentos, as características do *habitat*, o estado

nutricional e o estágio de desenvolvimento do indivíduo, manifestadas, especialmente nesse aparelho, por adaptações e modificações, as quais são variações morfológicas provocadas pela ação de fatores ambientais sobre o organismo, podendo ser de caráter permanente, produzidas na evolução filogenética, como no caso das adaptações ou de caráter temporário, produzidas no ciclo ontogenético, denominadas de modificações.

Os peixes apresentam múltiplas variações na estrutura básica do trato gastrointestinal dos vertebrados, as quais geralmente estão correlacionadas ao tipo de alimento consumido e ao ambiente, podendo influenciar a presença, posição, formato e tamanho de um órgão em particular. Algumas adaptações nos peixes provavelmente são inexistentes nos vertebrados terrestres, pois alguns alimentos disponíveis para os peixes são encontrados unicamente no ambiente aquático (ROTTA, 2003).

Segundo Bértin (1958) citado por Nachi (1993) o trato digestório dos teleósteos sob critérios embriológicos pode ser subdividido em: anterior, médio e posterior.

Godinho (1970) afirmou que o aparelho digestório dos peixes é basicamente constituído pelo tubo digestivo e glândulas anexas. De acordo com este mesmo autor e também com Liem et al. (2001), o trato digestório é composto por: 1- Intestino cefálico, que é representado pela cavidade bucofaringeana; 2- Intestino anterior, integrado pelo esôfago e estômago; 3- Intestino médio, composto pelo íleo e 4- Intestino posterior, que se resume ao reto e ânus.

A cavidade bucofaringeana, região compartilhada pelos aparelhos respiratório e digestório, é limitada anteriormente pelo orifício bucal (lábios) e posteriormente pelo último par de arcos branquiais, sendo inteiramente contínua na cabeça aderindo-se à parede interna desta e constituída apenas por uma túnica mucosa, podendo ser chamada também de intestino cefálico ou extracelomático. Esta região desempenha um importante papel na apreensão dos alimentos e na sua seleção e condução até o esôfago (BÉRTIN, 1958; GODINHO, 1970).

Os lábios são pregas do tegumento, separados das gengivas por um sulco labial. Alguns peixes os tem bem desenvolvidos, como os Blennidae e os Labridae. Em outros podem estar ausentes, como nos Scaridae. Em algumas famílias, os lábios apresentam pares de barbilhões táteis (GODINHO, 1970). Os lábios carnudos são comuns nos herbívoros, destinados ao pastejo e filtragem. Nos peixes carnívoros (piscívoros) os lábios são geralmente finos e com poucas modificações. Já os bentófagos frequentemente apresentam barbelas (carpa comum), apêndices sensoriais que possuem grande quantidade de corpúsculos gustativos cutâneos e ricamente inervados que

auxiliam na seleção do alimento quando estão comendo ou pastando junto ao fundo dos corpos d'água (ROTTA, 2003).

O esôfago nos teleósteos apresenta-se como um tubo curto, largo e retilíneo, porém com grande elasticidade, adaptado aos vários regimes alimentares e que liga a cavidade bucofaríngea ao estômago. Abrange duas regiões de aparente semelhança estrutural, mas microscopicamente bem distintas: a anterior, que se apresenta revestida por epitélio estratificado pavimentoso, com a camada muscular estriada circular e a posterior, que se apresenta revestida por epitélio simples cilíndrico com a camada muscular estriada disposta circular e longitudinalmente (Al-HUSSAINI, 1945; BÉRTIN, 1958; GODINHO, 1970; CHAVES e VAZZOLER, 1984). À parede do esôfago se ajusta externamente a túnica serosa, que nada mais é do que o folheto visceral do mesentério (BÉRTIN, 1958). Segundo Godinho (1970) nos peixes fisóstomos, que são peixes cuja bexiga natatória se comunica com aparelho digestório, há a abertura do canal pneumático que parte da bexiga natatória e entra no esôfago, participando dos processos respiratórios e também da osmorregulação em peixes euralinos que são animais que suportam águas com diferentes salinidades, como por exemplo, o salmão (ROTTA, 2003).

De acordo com Godinho (1970) o limite entre esôfago e estômago (quando este existe) é indicado, macroscopicamente, por um estrangulamento e, histologicamente, pela passagem brusca do epitélio estratificado à prismático simples e pelo aparecimento de glândulas gástricas.

O estômago dos peixes apresenta inúmeras variações morfológicas e estruturais que são adaptações ao tipo de alimentação, sendo que uma destas adaptações é o formato (LIEM et al. 2001). Por exemplo, nos piscívoros é bastante alongado, nos onívoros apresenta-se como um saco sifonóide e nos iliófagos, apresenta-se como uma moela, sem glândulas, destinada à trituração, como ocorre nos curimbas e saguirus (GODINHO, 1970).

Em um grande número de peixes, o estômago pode estar ausente, tais como nos *Holocephalos*, *Dipneustes*, *Cyprinídeos*, *Cobitidae* e outros (BÉRTIN, 1958).

Rotta (2003) relataram que histologicamente o estômago pode ser dividido em três regiões: cárdica ou região de transição; fúndica com inúmeras glândulas gástricas e pilórica, região aglandular, possuindo, porém uma forte musculatura. A cárdica e o piloro possuem esfíncteres que controlam a passagem dos alimentos.

Ainda sob o ponto de vista histológico, a parede do estômago em todas as suas porções, é constituída por três camadas que, no sentido da luz do órgão para a periferia do tubo, são: mucosa, muscular e serosa (KESSLER, 1979). Na maioria das espécies, o revestimento epitelial do estômago é feito por epitélio cilíndrico simples. A túnica muscular apresenta-se constituída basicamente por fibras musculares lisas, distinguindo-se uma camada circular interna e outra longitudinal externa (BÉRTIN, 1958; GODINHO, 1970 e LIEM et al. 2001).

Alguns peixes, tais como o cascudo cinza (*Pterygoplichthys anisitsi*) que é um teleósteo de água doce da família Loricariidae utiliza o estômago como órgão de respiração aérea (OLIVEIRA et al. 2001; CRUZ, 2007; CRUZ et al. 2009).

O intestino médio e o posterior são segundo Godinho (1970) o intestino propriamente dito e o reto. É o local onde ocorrem os verdadeiros processos digestivos, tais como absorção de gorduras, peptídeos, água, possuindo também função imunológica (NACHI, 1993 e NACHI et al. 1998).

O intestino propriamente dito, segundo o critério histofisiológico pode ser dividido em: primeiro segmento ou segmento proximal (60-75% do comprimento total), segundo segmento ou segmento médio (20-25%) e terceiro segmento ou distal (5-15%) (NOAILLAC-DEPEYRE e GAS, 1974 e 1976; STROBAND e DEBETS, 1978; STROBAND et al. 1979; NACHI, 1993).

Outra estrutura encontrada no intestino são os cecos pilóricos, que são evaginações digitiformes da parede intestinal, pequenas estruturas tubulares de fundo cego, muito numerosas que se abrem na confluência do estômago e intestino, individualmente ou agrupadas. Variam de 1 a 1000 e podem ser envolvidas numa bolsa serosa, formando um órgão pilórico maciço (GODINHO, 1970; SEIXAS-FILHO et al. 2000 e SEIXAS-FILHO et al. 2001). Entretanto, não está bem definido se há relação entre a presença de cecos pilóricos e a dieta do peixe, pois eles ocorrem nos peixes carnívoros, onívoros e herbívoros. Nas espécies com pouco ou nenhum ceco ocorre maior desenvolvimento da mucosa e/ou maior comprimento do intestino médio para compensar a escassez ou ausência dessas estruturas (ROTTA, 2003).

A parede do intestino apresenta, também, uma túnica mucosa, uma muscular e uma serosa. A mucosa do intestino médio é revestida por epitélio prismático simples ou prismático simples ciliado, com ou sem células caliciformes. Por outro lado, o revestimento do intestino posterior apresenta epitélio estratificado. A passagem de um tipo de epitélio a outro se faz de uma maneira brusca (BÉRTIN, 1958).

Os órgãos digestivos acessórios são: o pâncreas, a vesícula biliar (quando presente) e o fígado.

Embora o pâncreas dos peixes cartilagosos seja grande e distinto, o pâncreas dos teleósteos é difuso e não pode ser facilmente observado durante uma dissecação total. O tecido pancreático em algumas espécies encontra-se difuso no fígado, sendo chamado de pâncreas intrahepático ou hepatopâncreas (BRUSLÉ e ANADON, 1996).

A vesícula biliar é um saco contrátil com parede delgada com a função de armazenamento temporário de bile, a qual é coletada pelos ductos biliares vindos do fígado (ROTTA, 2003). Raramente falta, podendo ser esférica, oval ou alongada (GODINHO, 1970).

O fígado é uma glândula derivada embrionariamente, como em todos os vertebrados, do intestino. A forma do fígado entre os peixes é a mais variada: ele pode ter lobos pares e ímpares e estar relacionado com o arranjo interno das vísceras. É um órgão denso, ventralmente localizado na região cranial da cavidade celomática (BRUSLÉ e ANADON, 1996; VICENTINI et al. 2005; BOMBONATO et al. 2007).

Segundo Seixas-Filho et al. (2000a) as relações entre o regime alimentar e as características do aparelho digestório vem sendo estudadas em outros grupos zoológicos, nos quais a tecnologia já atingiu estágio de controle na formulação e manipulação de rações balanceadas, indispensável para a obtenção de resultados produtivos satisfatórios.

Foram realizados muitos trabalhos descritivos em anatomia, histologia e histoquímica do trato digestório de teleósteos, sejam eles de água doce ou marinhos, podendo-se citar Galvão et al. (1997) que descreveram histologicamente o sistema digestório de larvas e juvenis de *Mugil platanus*, Nachi et al. (1998) com a descrição histológica do intestino de *Prochilodus scrofa* (= *lineatus*) e Tengjaroenkul et al. (2000) com estudos sobre a atividade enzimática intestinal com técnicas histoquímicas em *Oreochromis niloticus* L.

Seixas-Filho et al. (2000a) estudaram a anatomia funcional e a morfometria do trato intestinal e dos cecos pilóricos em *Brycon orbignyanus*, Seixas-Filho et al. (2000b) realizaram a descrição anatômica funcional e morfométrica dos intestinos e cecos pilóricos no *Leporinus friderici* e também a marcação histoquímica das células do sistema endócrino difuso nos tratos intestinais de *Brycon orbignyanus*, *Leporinus friderici* e *Pseudoplatystoma coruscans* (SEIXAS-FILHO et al. 2001).

Pedini et al. (2001) estudaram o perfil histoquímico de carboidratos no trato alimentar de *Umbrina cirrosa* L., Silva et al. (2005a) descreveram histologicamente o sistema digestório do sagüiru (*Steindachnerina notonota*), Rodrigues e Menin (2006) estudaram a anatomia da cavidade bucofaringeana do *Pseudoplatystoma corruscans* em relação ao hábito alimentar. Marchetti et al. (2006) realizaram a pesquisa histológica e histoquímica de carboidratos no canal alimentar da truta arco-íris (*Oncorhynchus mykiss*), Bicca et al. (2006) destacaram-se com o estudo da morfologia estomacal do *Acestrorhynchus pantaneiro*, Rodrigues et al. (2008) descreveram a anatomia do tubo digestivo do *Leporinus macrocephalus* relacionando-o ao hábito alimentar e finalmente Cao e Wang (2009) com a descrição histológica e histoquímica das mucinas secretadas no trato digestório do *Pelteobagrus fulvidraco*, entre outros trabalhos.

A finalidade dos estudos morfológicos e histoquímicos foi a de prover maiores informações sobre as adaptações tróficas dos peixes com relação ao hábito alimentar detritívoro-iliófago tanto para sua conservação no meio ambiente, assim como para seu melhor manejo e criação em pisciculturas, uma vez que fornecem subsídios para pesquisas sobre os aspectos ecológicos, evolutivos, fisiológicos, patológicos e especialmente nutricionais da ictiofauna.

3.3) Microbiologia do trato intestinal

Os peixes possuem uma microbiota intestinal específica que consiste em bactérias aeróbias, anaeróbias facultativas e anaeróbias obrigatórias, sendo que sua composição pode variar com a idade, estado nutricional e condições ambientais (CAHILL, 1990; RINGO et al. 2003; SILVA et al. 2005b).

A microbiota residente confere muitos benefícios para a fisiologia intestinal do hospedeiro sendo, portanto, um exemplo real de relação simbiótica (HOOPER e GORDON, 2001). Alguns destes benefícios incluem o metabolismo dos nutrientes e de substratos orgânicos e também contribuem para o fenômeno da resistência à colonização. Esta última é a capacidade da comunidade bacteriana do trato gastrointestinal de resistir à invasão do hospedeiro por microorganismos estranhos aos organismos (VAN DER WAAJ et al. 1971; BERG, 1996; BAUER et al. 2006).

A colonização é um complexo processo de seleção natural e de sucessão ecológica. Ela depende de vários fatores, alguns dos quais são a origem do hospedeiro, tais como o genoma e a fisiologia do animal, enquanto outros são de origem microbiana, tais como as interações entre as espécies bacterianas (KONSTANTINOV et al. 2004).

Segundo Ringo et al. (2003) a microbiota intestinal pode ser classificada como autóctone ou indígena, quando elas são capazes de colonizar a superfície epitelial do intestino do hospedeiro e como alóctone ou transiente, quando somente passam pelo trato digestório sem colonizá-lo.

No trabalho de Silva et al. (2005b) consta que somente as espécies bacterianas predominantemente autóctones apresentam níveis populacionais suficientes para serem consideradas responsáveis por algumas funções de importância para a saúde do hospedeiro.

A microbiota intestinal dos organismos aquáticos, em especial dos peixes, está fortemente relacionada à microbiota aquática e esta por sua vez, mantém estreitas relações, tanto quantitativa quanto qualitativamente, com aspectos físico-químicos e microbiológicos do ambiente (CAHILL, 1990; PUPO, 2006).

Embora não haja certeza sobre a existência de bactérias estritamente aquáticas, acredita-se que a maioria das bactérias nos ambientes aquáticos, sejam originárias de solos e conduzidas para a água por chuvas ou por introdução acidental (MIRANDA e ZEMELMAN, 2001).

Segundo Toranzo et al. (1989) os microorganismos mais comumente encontrados no solo são os dos gêneros *Bacillus* e *Pseudomonas*. Porém, outros grupos podem estar presentes na água doce, incluindo membros da família Enterobacteriaceae e gêneros como *Flavobacterium*, *Acinetobacter*, *Moraxella*, *Aeromonas*, *Micrococcus*, *Streptococcus* e *Staphylococcus*, incluindo bactérias anaeróbicas, como o gênero *Clostridium*. Sobre este fato, Frerichs (1989) e Boijink e Brandão (2001) afirmaram que a maioria destes microorganismos é naturalmente saprófita, utilizando a matéria orgânica e mineral do ambiente aquático para seu crescimento e multiplicação. No entanto, quando surge a oportunidade, esses organismos são capazes de invadir o ambiente nutricionalmente vantajoso dos tecidos dos peixes e iniciarem processos patológicos.

MacFarland (2000) afirmou que as três principais funções da microbiota intestinal são: 1) resistência à colonização por agentes patogênicos; 2) contribuição nutricional pela produção de substâncias que aperfeiçoam a digestão dos nutrientes e 3) imunomodulação do hospedeiro. Berg (1996) preconizou que uma das mais importantes funções da microbiota intestinal seria a de proporcionar maior resistência contra microorganismos patogênicos, por meio de vários mecanismos de supressão de patógenos, incluindo a competição por nutrientes e sítios de adesão e ainda a produção

de componentes tóxicos, tais como ácidos orgânicos, sulfeto de hidrogênio (H₂S), bacteriocinas e substâncias que simulam antibióticos.

A interação entre nutrição de peixes e microbiota intestinal pode ocorrer por meio de dois caminhos: a composição da dieta que pode alterar a população intestinal de algumas bactérias (Ringo e Olsen, 1999) ou ainda componentes da microbiota intestinal, particularmente anaeróbios, os quais podem desempenhar um papel no processo digestivo de nutrientes de difícil digestão (NELSON et al. 1999; RAMIREZ e DIXON, 2003).

Para a aquicultura, novas formulações dietárias utilizando componentes bacterianos como probióticos podem efetivamente combinar nutrição reforçada com profilaxia de doenças, ao diminuir a carga bacteriana, seja por exclusão competitiva ou pela produção de substâncias inibidoras, podendo ainda estimular o sistema imunológico, além de produzir enzimas digestivas suplementares (VERSCHUERE et al. 2000).

Embora a microbiologia do trato intestinal de peixes marinhos e de água doce tenha sido largamente investigada (Cahill, 1990; Ringo et al. 1995; Hansen e Olafsen, 1999; Ringo e Birkbeck, 1999; Ringo et al. 2001; Ramirez e Dixon, 2003; Olsen et al. 2005; Al-Harbi e Uddin, 2005; Silva et al. 2005b; Bates et al. 2006; Martin-Antonio et al. 2007; Balcázar et al. 2008), há pouco relatos sobre a diversidade microbiana intestinal do curimba e não há relatos de estudos microbiológicos para o cascudo cinza criados em cativeiro.

4. SOBRE OS PEIXES ESTUDADOS

4.1) Curimba (*Prochilodus lineatus*) (VALENCIENNES, 1837)

Entre as espécies nativas de peixes com interesse econômico, os peixes do gênero *Prochilodus sp.* estão amplamente distribuídos pela América Latina, possuindo o hábito alimentar limnófago ou detritívoro-iliófago, de baixo nível trófico, alimentando-se no ambiente natural de material orgânico particulado (MOP) depositado no fundo ou na vegetação submersa, misturada muitas vezes com partículas minerais de baixo valor nutritivo. O MOP é constituído por vegetais mortos, ricos em lignina e celulose e também pequenas quantidades de microinvertebrados vivos (algas, fungos e bactérias)(BOISCHIO, 1992; YOSSA e ARAÚJO-LIMA, 1998; FURUYA et al. 1999; BOMFIMetal.2005).

Os peixes do gênero *Prochilodus* são encontrados nos sistemas hidrológicos da América do Sul, mais precisamente nas bacias dos rios Solimões-Amazonas, Tocantins, São Francisco, Paraná-Paraguai e Uruguai (SIVASUNDAR et al. 2001). É conhecido popularmente por curimba, curimatá ou papa-terra, sendo classificado como peixe de grande porte, atingindo 70 cm e chegando a pesar 8 kg (CEMIG/CETEC, 2000). Entre os peixes nativos, é uma espécie que tem apresentado bom desempenho para a piscicultura em virtude de seu rápido crescimento em cultivo intensivo, alta rusticidade para o manejo e alta fertilidade e fecundidade, estando entre as espécies de maior valor econômico, sendo aceito para o consumo humano no mercado nacional (BARBOSA, 1987; PAIXÃO e HANCZX, 1989; CERDEIRA et al. 1997; FURUYA et al. 1999; GALDIOLI et al. 2000; GALDIOLI et al. 2002).

Possui também grande importância para a pesca comercial, artesanal e de subsistência. Os ovos, larvas, alevinos e adultos atuam como alimento de muitas espécies de peixes predadores e também para aves aquáticas. Este peixe também pode ser utilizado para obtenção de farinha de peixe e azeite para cosméticos (CEMIG/CETEC, 2000).

No entanto, de acordo com Barbosa (1987) e Bomfim et al. (2005) a espécie tem sido bastante afetada pela poluição dos rios e pelas construções de represas hidrelétricas, com implicações negativas sobre a sua reprodução e conseqüentemente, na redução dos estoques pesqueiros naturais.

O *Prochilodus lineatus* (Prochilodontidae) é um peixe teleósteo tropical detritívoro encontrado na América do Sul e amplamente distribuído nos rios brasileiros, sendo muito procurado para fins comerciais e de pesca de subsistência (JENSCH-JUNIOR et al. 2006). Devido ao seu peculiar hábito alimentar, o curimba está sendo tema de interesse de muitos estudos no que concerne à morfologia do seu tubo digestivo, que contém algumas características de peixes detritívoros, como a presença de estômago muscular, cecos pilóricos com cerca de 3000 unidades e um longo e enovelado intestino, que corresponde a 4,2 vezes o comprimento total do corpo (NACHI et al. 1998).

Dentro da organização sistemática animal o *Prochilodus lineatus* ocupa a seguinte posição por CASTRO e VARI (2003):

Classe: Osteichthyes.

Ordem: Characiformes.

Família: Prochilodontidae.

Gênero: *Prochilodus*.

Espécie: *P. lineatus* (Valenciennes, 1837).

Nome popular: curimba, curimbatá, papa-terra (Figura 1).



Figura 1. Exemplar adulto de *Prochilodus lineatus*. Fonte da autora (2009).

4.2) Cascudo cinza (*Pterygoplichthys anisitsi*) (Eigenmann e Kennedy, 1903)

Algumas espécies da família Loricariidae podem oferecer vantagens e inovações para a piscicultura, como também contribuir na depuração de mananciais sujeitos à poluição orgânica (GNERI e ANGELESCUS, 1951 citados por CAVALCANTI, 1994). São espécies iliófagas, que pertencem à biocenose bentônica e atuam na fase de pré-mineralização da matéria orgânica presente no lodo, tornando-a mais facilmente decomponível pelos microorganismos e, em decorrência, acelerando a reciclagem de nutrientes. Além disso, apresenta grandes perspectivas à aqüicultura, tanto pelo sabor de sua carne, quanto pela fácil adaptação a ambientes lênticos (ANTONIUTI et al. 1985; CRUZ, 2001).

Pterygoplichthys e outros membros dos Loricariídeos são peixes de fundo com o corpo deprimido dorsoventralmente, recoberto por grandes placas ósseas e uma boca sugatória ventral (ADRIAENS et al. 2009).

A boca permite adesão com uma grande variedade de substratos, até mesmo em águas rápidas e em combinação com os dentes especializados, que consiste numa adaptação para alimentação por raspagem ou esfoladura de substratos submersos. Os itens alimentares tipicamente consumidos consistem em algas do perifíton, incluindo os microorganismos associados e pequenos invertebrados, assim como os detritos e sedimentos orgânicos (NICO e TAPHORN, 1994; BUCK e SAZIMA, 1995; YOSSA e

ARAÚJO-LIMA, 1998; DELARIVA e AGOSTINHO, 2001; NICO et al. 2009). Substratos típicos pastejados por *Pterygoplichthys* e outros loricariídeos incluem rochas submersas, rochedos, folhas e caules de plantas livres (BUCK e SAZIMA, 1995; NICO et al.; 2009).

O *Pterygoplichthys anisitsi*, conhecido também como cascudo cinza é um loricariídeo de porte grande, com comprimento total e massa corpórea alcançando, aproximadamente, 50 cm e 900 g, respectivamente (WEBER, 1992; CRUZ, 2007). É uma espécie com ocorrência na América do Sul nas bacias do rios Médio e alto Paraná, do Paraguai e do Uruguai (WEBER, 1992; LANGEANI e ARAÚJO, 1993; CRUZ, 2007). O cascudo cinza é apreciado como alimento em algumas regiões do país e os exemplares menores deste gênero são utilizados para fins ornamentais, conhecidos como “limpa-vidros”, por se alimentarem do lodo que se acumula nas paredes do aquário (CEMIG/CETEC, 2000). Por terem uma dieta detritívora (algas do perifíton e detritos) possuem os intestinos muito longos e enovelados, otimizando a digestão dos alimentos (Cemig/Cetec, 2000), podendo chegar cerca de 15 vezes o comprimento do corpo (NAKATANI et al. 2001).

Segundo Armbruster (2004) e Cruz (2007) o *Pterygoplichthys anisitsi* ocupa a seguinte posição:

Classe: Osteichthyes.

Ordem: Siluriformes.

Família: Loricariidae.

Gênero: *Pterygoplichthys*.

Espécie: *P. anisitsi*.

Nome popular: cascudo cinza.



Figura 2. Exemplar adulto de *Pterygoplichthys anisitsi*. Fonte da autora (2009).

5. OBJETIVOS

5.1) Objetivo geral

O objetivo da presente pesquisa foi analisar a estrutura, ultraestrutura e histoquímica do sistema digestório de uma importante espécie de peixe teleósteo detritívoro-iliófago tropical de água doce: o curimba (*Prochilodus lineatus*) (Valenciennes, 1837). Com estudos adicionais sobre a microbiota intestinal do próprio curimba e também do cascudo cinza (*Pterygoplichthys anisitsi*) (Eigenmann e Kennedy, 1903).

5.2) Objetivos específicos

I – Descrever os aspectos anatômicos da boca e do trato digestório do *Prochilodus lineatus*, envolvendo a identificação e a morfometria dos órgãos constituintes.

II – Analisar, por meio de estudos histológicos, histoquímicos e ultraestruturais de varredura as diferenças morfológicas existentes ao longo do tubo digestivo e os tipos de mucinas secretadas pelas células epiteliais produtoras de muco.

III – Verificar a diversidade da microbiota intestinal em condições de cativeiro, por meio da tipificação morfológica das colônias e dos microorganismos pelo método de Gram, contagem da população microbiana intestinal total e também pelo uso da microscopia de varredura na observação dos tipos e disposição dos microorganismos sobre a mucosa intestinal do curimba e do cascudo cinza.

6. ANÁLISE ESTATÍSTICA

Os dados obtidos das análises morfométricas (comprimento dos componentes do tubo digestivo), biométricas (peso e comprimento total) e das variáveis físicas e químicas da água foram expressos sob a forma: média \pm desvio-padrão, sendo calculados pelo software SAS, versão 9.0. Para os estudos de microbiologia, o delineamento estatístico foi realizado em blocos casualizados, considerando-se como tratamento as três porções intestinais e como blocos, os dias das coletas. Os valores obtidos nas contagens de bactérias intestinais totais foram submetidos à análise de variância a um nível de 5% de probabilidade. Nos casos onde houve diferenças significativas, foi aplicado o teste de Tukey ($\alpha=5\%$).

7. REFERÊNCIAS

- ABELHA, M. C. F.; AGOSTINHO, A. A.; GOULART, E. Plasticidade trófica em peixes de água doce. **Acta Scientiarum**, Maringá, v. 23, n. 2, p. 425 – 431, 2001.
- ADRIEANS, D.; GEERINCKX, T.; VLASSEN BROECK, J.; VAN HOOREBEKE, L.; HERREL, A. Extensive jaw mobility in suckermouth armored catfishes (Loricariidae): a morphological and kinematic analysis of substrate scraping mode of feeding. **Physiological and Biochemical Zoology**, Chicago, v. 82, p. 51 – 62, 2009.
- AGOSTINHO, A. A.; HANH, N. S.; GOMES, L. C.; BINI, L. M. Estrutura trófica. p. 229 – 248. In: VAZZOLER, A. E. A. M.; AGOSTINHO, A. A.; HAHN, N. S. (editores). **A planície de inundação do Rio Paraná: aspectos físicos, biológicos e socioeconômicos**. Maringá: EDUEM/NUPELIA, 1997. 460p.
- AL-HARBI, A. H.; UDDIN, N. Bacterial diversity of tilapia (*Oreochromis niloticus*) cultured in brackish water in Saudi Arabia. **Aquaculture**, Amsterdam, v. 250, n.3/4, p. 566 – 572, 2005.
- AL-HUSSAINI, A. H. The anatomy and histology of the alimentary tract of the coral feeding fish (*Scarus sordidus*, Klunz). **Bulletin de l'Institut d'Egypte**, Cairo, v. 27, p. 349 – 377, 1945.
- ANGELESCU, V.; GNERI, F. S. Adaptaciones del aparato digestório al régimen alimenticio em algunos peces del rio Uruguay e del rio de la Plata. **Revista del Instituto Nacional de Investigacion de las Ciencias Naturales**, Buenos Aires (Argentina), v. 1, p. 161 – 272, 1949.
- ANGERMIER, L.; KARR, J. R. Fish communities along environmental gradients in a system of tropical streams. **Environmental Biology of Fishes**, Corvallis, v. 9, p. 117 – 135, 1984.
- ANTONIUTI, D. M.; RANZANI-PAIVA, M. J. T.; GODINHO, H. M. Morfologia das gônadas, escala de maturidade e fator de condição de *Plecostomus albopunctatus* Regan 1908 (Osteichthyes, Loricariidae) do rio Jaguari, São Paulo Brasil. **Boletim do Instituto de Pesca**, São Paulo, v. 12, p. 87 – 103, 1985.
- ARAÚJO-LIMA, C. A. R. M.; AGOSTINHO, A. A.; FABRÉ, N. N. Trophic aspects of fish communities in Brazilian rivers and reservoirs. In: TUNDISI, C. E. M.; BICUDO, C. E. M.; MATSUMURA-TUNDISI, T. (editores). **Limnology in Brazil**. Rio de Janeiro: ABC/SBL, 1995. p. 105 – 136.

- ARMBRUSTER, J. W. Phylogenetic relationships of the suckermouth armoured catfishes (Loricariidae) with emphasis on the Hypostominae and the Ancistrinae. **Zoological Journal Linnean Society**, Swansea (University of Wales), v. 141, p. 1 – 80, 2004.
- ARTONI, R. F.; MOLINA, W. F.; BERTOLLO, L. A. C.; JUNIOR, P. M. G. Heterochromatin analysis in the fish species *Liposarcus anisitsi* (siluriformes) and *Leporinus elongates* (characiformes). **Genetics and Molecular Biology**, São Paulo, v. 22, n. 1, 1999.
- BALCÁZAR, J. L.; VENDRELL, D.; BLAS, I.; ZARZUELA-RUIZ, I.; MUSQUIZ, J. L.; GIRONES, O. Characterization of probiotic properties of lactic acid bacteria isolated from intestinal microbiota of fish. **Aquaculture**, Amsterdam, v. 278, p. 188 – 191, 2008.
- BARBOSA, N. D. C. Efeito do teor de proteína na ração e da adubação dos tanques de curimatá (*Prochilodus scrofa* STEINDACHNER, 1881). **Dissertação (Mestrado em Zootecnia)**. 52p. Universidade Federal de Minas Gerais, Belo Horizonte, 1987.
- BATES, J. M.; MITTGE, E.; KUHLMAN, J.; BADEN, K. N.; CHEESMAN, S. E.; GUILLEMIN, K. Distinct signals from the microbiota promote different aspects of zebrafish gut differentiation. **Developmental Biology**, London, v. 297, n. 2, p. 374 – 386, 2006.
- BAUER, E.; WILLIAMS, B. A.; SMIDT, H.; VERSTEGEN, M. W. A.; MOSENTHIN, R. Influence of the gastrointestinal microbiota on development of the immune system in young animals. **Current Issues in Intestinal Microbiology**, Hethersett (Noruega), v. 7, p. 35 – 52, 2006.
- BERG, R. D. The indigenous gastrointestinal microflora. **Trends in Microbiology**, London, v. 4, p. 430 – 435, 1996.
- BÉRTIN, L. Appareil digestif. p. 1249-1300. In: GRASSÉ, P. P. (editores): **Traité de Zoologie, anatomie, systématique, biologie**. Paris, Editora Masson, v. 13, 1958. 2758p.
- BICCA, D. F.; QUEROL, E.; BRACCINI, M. C. Aspectos morfológicos e histológicos do estômago de *Acestrorhynchus pantaneiro* (Menezes, 1992) (Teleostei, Acestrorhynchidae) na bacia do Rio Uruguai Médio. **Biodiversidade Pampeana**, Uruguaiana (PUCRS), v. 4, p. 5 – 10, 2006.

- BOIJINK, C. L.; BRANDÃO, D. A. Inoculação bacteriana de *Aeromonas hydrophila* e a sobrevivência de juvenis de jundiá, *Rhamdia quelen* (Teleostei: Pimelodidae). **Ciência Rural**, Santa Maria, v. 31, n. 3, p. 503 – 507, 2001.
- BOISCHIO, A. A. P. Produção pesqueira em Porto Velho, Rondônia (1984-89) – alguns aspectos ecológicos das espécies comercialmente relevantes. **Acta Amazonica**, Manaus, v. 22, n. 1, p. 163 – 172, 1992.
- BOMFIM, M. A. D.; LANNA, E. A. T.; SERAFINI, M. A.; RIBEIRO, F. B.; PENNA, K. S. Proteína bruta e energia digestível em dietas para alevinos de curimbatá (*Prochilodus affinis*). **Revista Brasileira de Zootecnia**, Viçosa, v. 34, n. 6, p. 1795 – 1806, 2005.
- BOMBONATO, M. T. S.; ROCHEL, S. S.; VICENTINI, C. A.; VICENTINI, I. B. F. Estudo morfológico do tecido hepático de *Leporinus macrocephalus*. **Acta Scientiarum Biological Sciences**, Maringá, v. 29, n. 1, p. 81 – 85, 2007.
- BOWEN, S. H. Mechanism for digestion of detrital bacteria by the cichlid fish *Sarotherodon mossambicus* (Peters). **Nature**, London, v. 260, p.137 – 138, 1976.
- BOWEN, S. H. Detritivory in neotropical fish communities. **Environmental Biology of Fishes**, Corvallis, v. 9, p. 137 – 144, 1983.
- BOWEN, S. H. Detritivory in neotropical fish communities, p.59 – 66. In: ZARET, T. M. (editor). **Evolutionary ecology of neotropical freshwater fishes**. The Hague: Dr. W. Junk Publishers, 1984. 173p.
- BRANDÃO-GONÇALVES, L.; LIMA-JUNIOR, S. E.; SUAREZ, Y. R. Hábitos alimentares de *Bryconamericus stramineus*, Eigenmann, 1908 (Characidae) em diferentes riachos da sub-bacia do Rio Guiraí, Mato Grosso do Sul, Brasil. **Biota Neotropical**, Campinas, v. 9, n. 1, 2009.
- BRITSKY, H. A.; SATO, Y.; ROSA, A. B. S. **Manual de identificação de peixes da região de Três Marias: com chaves de identificação para os peixes da bacia do São Francisco**. 3^a ed. Brasília: Câmara dos Deputados/CODEVASF, 1988. 115p.
- BRITSKY, H. A.; SILIMON, K. Z.S.; LOPES, B. S. **Peixes do Pantanal: manual de identificação**. Brasília: EMBRAPA, 1999. 184p.
- BRUSLÉ, J.; ANADON, G. G. The structure and function of fish liver. In: Munshi, J. S. D.; Dutta, H. M. (Ed.). **Fish Morphology horizon of new research**. Lebanon: Science Publishers Inc., p. 77 – 93, 1996.

- BUCK, S.; SAZIMA, I. An assemblage of mailed catfishes (Loricariidae) in southeastern Brazil: distribution, activity, and feeding. **Ichthyological Exploration of Freshwaters**, Cornol, v. 6, p. 325 – 332, 1995.
- CAHILL, M. M. Bacterial flora of fishes: a review. **Microbial Ecology**, New York, v. 19, p. 21 – 41, 1990.
- CAO, X. J.; WANG, M. Histology and mucin histochemistry of the digestive tract of yellow catfish, *Pelteobagrus fulvidraco*. **Anatomia, Histologia e Embryologia**, Munique, v. 38, p. 254 - 261, 2009.
- CASTRO, R. M. C.; VARI, R. P. Prochilodontidae (Fannel mouth characiforms), p. 65 – 70. In: REIS, R. E.; KULLANDER, S. O.; FERRARIS Jr., C. J. (editores). **Checklist of the freshwater fishes of South and Central America**. Porto Alegre: EDIPUCRS, Brasil, 2003. 729p.
- CAVALCANTI, D. G. Reprodução do cascudo cinza *Liposarcus anisitsi* (Holmberg, 1893) (Loricariidae, Siluriformes): Histologia de gônadas e fatores abióticos. 124p. **Dissertação (Mestrado em Aquicultura)**, Jaboticabal, Centro de Aquicultura da UNESP, 1994.
- CEMIG (Companhia Energética de Minas Gerais). **Guia ilustrado de peixes da bacia do Rio Grande**. Fundação Centro Tecnológico de Minas Gerais, CEMIG/CETEC, Belo Horizonte, 2000. 144p.
- CERDEIRA, R. G. P.; RUFFINO, M. L.; ISAAC, V. J. Consumo de pescado e outros alimentos pela população ribeirinha do Lago Grande de Monte Alegre, PA – Brasil. **Acta Amazonica**, Manaus, v. 27, n. 3, p. 213 – 228, 1997.
- CHAVES, P. T. C.; VAZZOLER, G. Aspectos biológicos de peixes de peixes amazônicos. III – Anatomia microscópica do esôfago, estômago e cecos pilóricos de *Semaprochilodus insignis* (Characiforme: Prochilodontidae). **Acta Amazônica**, Manaus, v. 14, n. 3, p. 343 – 353, 1984.
- CRUZ, A. L. Aspectos fisiológicos, morfológicos e bioquímicos da respiração bimodal do cascudo *Pterygoplichthys anisitsi* Eigenmann e Kennedy, 1903 (Teleostei, Loricariidae) durante respiração aquática e respiração aérea. 158p. **Tese (Doutorado em Ciências Fisiológicas)**, São Carlos, Centro de Ciências Biológicas e da Saúde da Universidade Federal de São Carlos (UFSCAr), 2007.

- CRUZ, A. L.; PEDRETTI, A. C. E.; FERNANDES, M. N. Stereological estimation of the surface area and oxygen diffusing capacity of the respiratory stomach of the air-breathing armored catfish *Pterygoplichthys anisitsi* (Teleostei: Loricariidae). **Journal of Morphology**, Hoboken, v. 270, p. 601 – 614, 2009.
- CRUZ, C. Características ultraestruturais e cinética da espermatogênese em *Liposarcus anisitsi* (Loricariidae – Siluriformes). 75p. **Dissertação (Mestrado em Aquicultura)**, Jaboticabal, Centro de Aquicultura da UNESP, 2001.
- DELARIVA, R. L.; AGOSTINHO, A. A. Relationship between morphology and diets of six neotropical loricariids. **Journal of Fish Biology**, London, v. 58, p. 832 – 847, 2001.
- FRERICHS, G. N. Bacterial diseases of marine fish. **Veterinary Record**, London, v. 125, p. 315 – 318, 1989.
- FUGI, R.; HAHN, N. S. Espectro alimentar e relações morfológicas com o aparelho digestivo de três espécies de peixes comedores de fundo do rio Paraná, Brasil. **Revista Brasileira de Biologia**, Rio de Janeiro, v. 51, n. 4, p. 873 – 879, 1991.
- FURUYA, V. R. B.; HAYASHI, C.; FURUYA, W. M.; SOARES, C. M.; GALDIOLI, E. M. Influência de plâncton, dieta artificial e sua combinação sobre o crescimento e sobrevivência de larvas de curimatá (*Prochilodus lineatus*). **Acta Scientiarum**, Maringá, v. 21, n. 3, p. 699 – 703, 1999.
- GALDIOLI, E. M.; HAYASHI, C.; SOARES, C. M.; FURUYA, W. M.; NAGAE, M. Y. Diferentes fontes protéicas na alimentação de alevinos de curimba (*Prochilodus lineatus* V.). **Acta Scientiarum**, Maringá, v. 22, n. 2, p. 471 – 477, 2000.
- GALDIOLI, E. M.; HAYASHI, C.; SOARES, C. M.; BARRIVIERA, V. R.; FURUYA, W. M.; FARIA, A. C. E. A. Substituição da proteína do farelo de soja pela proteína do farelo de canola em rações para alevinos de curimatá (*Prochilodus lineatus* V.). **Revista Brasileira de Zootecnia**, Viçosa, v. 31, n. 2, p. 552 – 559, 2002.
- GALVÃO, M. S. N.; FENERICH-VERANI, N.; YAMANAKA, N.; OLIVEIRA, I. R. Histologia do sistema digestivo da tainha *Mugil platanus* GÜNTHER 1880 (Osteichthyes, Mugilidae) durante as fases larval e juvenil. **Boletim do Instituto de Pesca**, São Paulo, v. 24 (único), p. 91 – 100, 1997.
- GERKING, S. D. **Feeding ecology of fish**. Sand Diego, California: Academic Press, 1994. 416p.

- GODINHO, H. M. Considerações gerais sobre anatomia de peixes, p. 118 – 122. In: **Poluição e piscicultura**. São Paulo, Faculdade de Saúde Pública e Instituto de Pesca, CPRN – Secretaria da Agricultura, 1970. 216p.
- GOMES, J. H. C.; VERANI, J. R. Alimentação de espécies de peixes do reservatório de Três Marias. p. 195 – 227. In: GODINHO, H. P.; GODINHO, A. L. (editores). **Águas, peixes e pescadores do São Francisco das Minas Gerais**. 1^a ed. Belo Horizonte: PUC Minas, 2003. 468p.
- HAHN, N. S.; AGOSTINHO, A. A.; GOINTEIN, R. Feeding ecology of curvina *Plagioscion squamosissimus* (Hechel, 1840) (Osteichthyes, Perciformes) in the Itaipu reservoir and Porto Rico floodplain. **Acta Limnologica Brasileira**, Botucatu, v. 9, p. 11 – 22, 1997.
- HANSEN, G. H.; OLAFSEN, J. A. Bacterial interactions in early life stages of marine cold water fish. **Microbial Ecology**, New York, v. 38, p. 1 – 26, 1999.
- HORN, M. H.; GAWLICKA, A. K.; GERMAN, D. P.; LOGOTHETIS, E. A.; CAVANAGH, J. W.; BOYLE, K. S. Structure and function of the stomachless digestive system in three related species of New World silversides fishes (Atherinopsidae) representing herbivory, omnivory, and carnivory. **Marine Biology**, Honolulu, v. 149, p. 1237 – 1245, 2006.
- HOOPER, L. V.; GORDON, J. I. Commensal hostbacterial relationships in the gut. **Science**, New York, v. 292, p. 1115 – 1118, 2001.
- ITUASSÚ, D. R.; CAVERO, B. A. S.; FONSECA, F. A. L.; BORDINHON, A. M. Cultivo de curimatã (*Prochilodus spp.*), p. 67 – 79. In: BALDISSEROTO, B.; GOMES, L. C. (editores). **Espécies nativas para piscicultura no Brasil**. 1^aed. Santa Maria: Editora UFSM, 2005. 470p.
- JENSCH-JUNIOR, B. E.; PRESSINOTTI, L. N.; BORGES, J. C. S.; SILVA, J. R. M. C. Characterization of macrophage phagocytosis of the tropical fish *Prochilodus scrofa* (Steindachner, 1881). **Aquaculture**, Amsterdam, v. 251, p. 509 – 515, 2006.
- KESSLER, R. U.; DIAS, M. I.; OLIVEIRA, E. F. Estudo histológico do estômago de *Prochilodus* sp. (Osteichthyes: Curimatidae). **Acta Biológica Leopoldensia**, São Leopoldo, v. 1, n. 1, p. 55 – 64, 1979.
- KONSTANTINOV, S. R.; AWATI, A.; SMIDT, H.; WILLIAMS, B. A.; AKKERMANS, A. D. L.; DE VOS, W. M. Specific response of a novel and abundant *Lactobacillus amylovorus*-like phylotype to dietary prebiotics in the guts

- of weaning piglets. **Applied and Environmental Microbiology**, Washington (USA), v. 70, p. 3821 – 3830, 2004.
- LANGANI, F.; ARAÚJO, R. B. *Liposarcus weberi* sp. n., um novo Loricariidae (Ostariophysi, Siluriformes) da bacia do Alto Paraná, Brasil. In: **Projeto Cascudo**, Instituto de Biosciências, Letras e Ciências Exatas, Universidade Estadual Paulista, São José do Rio Preto – SP, 1993.
- LIEM, K. F.; BEMIS, W. E.; WALKER-Jr., W. F.; GRANDE, L. Metabolism and reproduction. Chapter 16 – p. 532-556 and Chapter 17 – p. 557 – 574. In: **Functional Anatomy of the Vertebrates. An evolutionary perspective**. 3rd ed., Thomson Eds., 703p., 2001.
- LOWE-MACCONNEL, R. H. **Ecological studies in tropical fish communities**. Cambridge: Cambridge University, 1987. 382p.
- LOWE-MACCONNEL, R. H. **Estudos ecológicos de comunidades de peixes tropicais**. Tradução de Anna Emília A. M. Vazzoler; Ângelo Antônio Agostinho; Patrícia T. M. Cunningham. São Paulo: EDUSP, 1999. 535p. Título original: **Ecological studies in tropical fish communities**.
- MACFARLAND, L.V. Normal flora: diversity and functions. **Microbial Ecology in Health and Disease**, Estocolmo, v. 12, p. 193 – 207, 2000.
- MARCHETTI, L.; CAPACCHIETTI, M.; SABIETTI, M. G.; ACCILI, D.; MATERAZZI, G.; MENGHI, G. Histology and carbohydrate histochemistry of the alimentary canal in the rainbow trout *Oncorhynchus mykiss*. **Journal of Fish Biology**, British Islands, v. 68, p. 1808 – 1821, 2006.
- MARTIM-ANTONIO, B.; MACHADO, M.; INFANTE, C.; ZEROLO, R.; LABELLA, A.; ALONSO, C.; BONEGO, J. Intestinal microbiota variation in Senegalese sole (*Solea senegalensis*) under different feeding regimes. **Aquaculture Research**, Hagerman, v. 38, p. 1213 – 1222, 2007.
- MIRANDA, C. D.; ZEMELMAN, R. Antibiotic resistant bacteria in fish from Concepción Bay, Chile. **Marine Pollution Bulletin**, Oxford, v. 42, n. 11, p. 1096 – 1102, 2001.
- MORAES, M. F. P. G.; BARBOSA, I. F.; GUEDES, E. A. C. Alimentação e relações morfológicas com o aparelho digestório do curimatá, (*Prochilodus lineatus*) (Valenciennes) (Osteichthyes, Prochilodontidae), de uma lagoa do sul do Brasil. **Revista Brasileira de Zoologia**, Curitiba, v.14, p. 169 – 180, 1997.

- NACHI, A. Absorção de macromoléculas e atividade fagocitária no epitélio intestinal de *Prochilodus scrofa*. **Tese (Doutorado em Ciências – Histologia)**, Instituto de Ciências Biomédicas da Universidade de São Paulo, São Paulo, 1993. 81p.
- NACHI, A. M.; BLASQUEZ, F. J. H.; BARBIERI, R. L.; LEITE, R. G.; FERRI, S.; PHAN, M. T. Intestinal histology of a detritivorous (iliophagous) fish *Prochilodus scrofa* (characiformes, prochilodontidae). **Annales des Sciences Naturelles**, Paris, v. 2, p. 81 – 88, 1998.
- NAKATANI, K.; AGOSTINHO, A. A.; BAUMGARTNER, G.; BIALETZKI, A.; SANCHES, P. W.; MAKRAKIS, M. C.; PAVANELLI, C. S. **Ovos e larvas de peixes de água doce: Desenvolvimento e manual de identificação**. 1ªed. Ed. UEM (Universidade Estadual de Maringá), Maringá, 2001. 378p.
- NELSON, J.; WUBAH, D.; WHITMER, M.; JOHNSON, E.; STEWART, D. Wood-eating catfishes of the genus *Panaque*: gut microbiota and cellulolytic enzyme activities. **Journal of Fish Biology**, British Islands, v. 54, p. 1069 – 1082, 1999.
- NICO, L. G.; TAPHORN, D. C. Mercury in fish from goldmining regions in the upper Cuyuni River system, Venezuela. **Fresenius Environmental Bulletin**, Freising, v. 3, p. 287 – 292, 1994.
- NICO, L. G.; LOFTUS, W. F.; REIDL, J. P. Interactions between non-native armored suckermouth catfish (Loricariidae: *Pterygoplichtys*) and native Florida manatee (*Trichechus manatus latirostris*) in artesian springs. **Aquatic Invasions**, Hamburg, v. 4, n. 3 (Short Communication), 2009.
- NIKOLSKYI, G. U. **The ecology of fishes**. London: Academic Press, 1963. 352p.
- NOAILLAC-DEPEYRE, J.; GAS, N. Fat absorption by the enterocytes of the carp (*Cyprinos carpio* L.). **Cell and Tissue Research**, Heidelberg, v. 155, p. 353 – 365, 1974.
- NOAILLAC-DEPEYRE, J.; GAS, N. Electron microscopy study on gut epithelium of the tench (*Tinca tinca* L.) with respect to its absorptive functions. **Tissue and Cell**, Siena, v.8, p. 511 – 530, 1976.
- OLIVEIRA, C.; TABOGA, S. R.; SMARRA, A. L. S.; BONILLA-RODRIGUEZ, G. O. Microscopical aspects of accessory air breathing through a modified stomach in the

- armoured catfish *Liposarcus anisitsi* (Siluriformes, Loricariidae). **Cytobios**, Germantown, v. 105, p. 153 – 162, 2001.
- OLSEN, R. E.; SUNDELL, C.; MAYHEW, T. M.; MYKLEBUST, R.; RINGO, E. Acute stress alters intestinal functions of rainbow trout, *Orcorhynchus mykiss* (Walbaum). **Aquaculture**, Amsterdam, v. 250, p. 480 – 495, 2005.
- PAIXÃO, A. M. S.; HANCZ, C. Adubação orgânica em viveiros associados à ração na engorda de curimatás (*Prochilodus marginatus*). **Revista da Sociedade Brasileira de Zootecnia**, Viçosa, v. 18, n. 6, p. 500 – 513, 1989.
- PEDINI, V.; SCOCCO, P.; RADAELLI, G.; FAGIOLI, O.; CECCARELLI, P. Carbohydrate histochemistry of the alimentary canal of the shi drum, *Umbrina cirrosa* L. **Anatomia, Histologia, Embryologia**, Munich (Germany), v. 30, p. 345 – 349, 2001.
- PEREIRA, R. A. C.; RESENDE, E. K. **Peixes detritívoros da planície inundável do Rio Miranda, Pantanal, Mato Grosso do Sul, Brasil**. Corumbá: Embrapa Pantanal, 1998. 50p. (Embrapa Pantanal. Boletim de Pesquisa, 12).
- POMPEU, P. S.; GODINHO, H. P. Dieta e estrutura trófica das comunidades de peixes de três lagoas marginais do médio São Francisco, p. 183 -194. In: GODINHO, H. P.; GODINHO, A. L. (editores). **Águas, peixes e pescadores do São Francisco das Minas Gerais**. 1ª ed. Belo Horizonte: PUCMinas, 2003. 468p.
- PUPO, H. D. D. Diversidade da microbiota gram negativa em sistemas de cultivo de tilápia-do-Nilo (*Oreochromis niloticus*). **Dissertação de Mestrado (em Ciências Veterinárias)**. 42p. Lavras, Universidade Federal de Lavras (UFLA), 2006.
- RAMIREZ, R.; DIXON, B. A. Enzyme production by obligate intestinal anaerobic bacteria isolated from Oscars (*Astronotus ocellatus*), angelfish (*Pterophyllum scalare*) and southern flounder (*Paralichthys lethostigma*). **Aquaculture**, Amsterdam, v. 227, p. 417 – 426, 2003.
- REFSTIE, S.; LANDSVERK, T.; McKELLEP, A. M. B.; RINGO, E.; SUNDBY, A.; SHEARER, K. D.; KROGDAHL, A. Digestive capacity, intestinal morphology, and microflora of 1 – year and 2 – year old Atlantic Cod (*Gadus morhua*) fed standard or bioprocessed soybean meal. **Aquaculture**, Amsterdam, v. 261, p. 829 – 841, 2006.
- RINGO, E.; STROM, E.; TABACHEK, J. A. Intestinal microflora of salmonids: a review. **Aquaculture Research**, Hagerman (USA), v. 26, p. 773 – 789, 1995.

- RINGO, E.; BIRKBECK, T. H. Intestinal microflora of fish larvae and fry. **Aquaculture Research**, Hagerman (USA), v. 30, p.73 – 93, 1999.
- RINGO, E.; OLSEN, R. E. The effect of diet on aerobic bacterial flora associated with intestine of Artic Charr (*Salvelinus alpinus* L.). **Journal of Applied Microbiology**, Northern Ireland (UK), v. 86, p.22 – 28, 1999.
- RINGO, E.; LODEMEL, J. B.; MYKLEBUST, R.; KAINO, T.; MAYHEW, T. M. Epithelium-associated bacteria in the gastrointestinal tract of Artic charr (*Salvelinus alpinus* L.). An electron microscopical study. **Journal of Applied Microbiology**, Northern Ireland (UK), v. 90, p. 294 – 300, 2001.
- RINGO, E.; OLSEN, R. E.; MAYHEW, T. M.; MYKLEBUST, R. Electron microscopy of the intestinal microflora of fish. **Aquaculture**, Amsterdam, n. 227, p. 395 – 415, 2003.
- RODRIGUES, S. S.; MENIN, E. Adaptações anatômicas da cavidade bucofaringeana de *Pseudoplatystoma corruscans* (Spix e Agassiz, 1829) (Siluriformes, Pimelodidae) em relação ao seu hábito alimentar. **Revista Ceres**, Viçosa, v. 53, n. 305, p. 135 – 146, 2006.
- RODRIGUES, S. S.; NAVARRO, R. D.; MENIN, E. Anatomia do todo digestório de *Leporinus macrocephalus* Garavelo & Britski, 1988 (Characiformes, Anostomidae) em relação ao seu hábito alimentar. **Bioscience Journal**, Uberlândia, v. 24, n. 3, p. 86 – 95, 2008.
- ROSS, S. T. Resources partitioning in fish assemblages: a review of field studies. **Copeia**, Lawrence, v. 2.; p. 352 – 388, 1986.
- ROTTA, M. A. Aspectos gerais da fisiologia e estrutura do sistema digestivo dos peixes relacionados à piscicultura. **Documentos 53** – EMBRAPA (Empresa Brasileira de Pesquisa Agropecuária). Ministério da Agricultura, Pecuária e Abastecimento. ISSN: 1517 – 1973, 2003. 48 p.
- SEIXAS-FILHO, J. T.; BRÁS, J. M.; GOMIDE, A. T. M.; OLIVEIRA, M. G. A.; DONZELE, J. L.; MENIN, E. Anatomia funcional e morfometria dos intestinos e cecos pilóricos do teleostei (Pisces) de água doce *Brycon orbignyanus* (Valenciennes, 1849). **Revista Brasileira de Zootecnia**, Viçosa, n. 29, v. 2, p. 313 – 324, 2000a.
- SEIXAS-FILHO, J. T.; BRÁS, J. M.; GOMIDE, A. T. M.; OLIVEIRA, M. G. A.; DONZELE, J. L.; MENIN, E. Anatomia funcional e morfometria dos intestinos e cecos pilóricos do teleostei (Pisces) de água doce piau (*Leporinus friderici*, Bloch,

- 1794). **Revista Brasileira de Zootecnia**, Viçosa, v. 29, n. 6, p. 2181 – 2192 (Suplemento), 2000b.
- SEIXAS-FILHO, J. T.; FONSECA, C. C.; OLIVEIRA, M. G. A.; DONZELE, J. L.; MENIN, E. Determinação do sistema endócrino difuso nos intestinos de três teleostei (Pisces) de água doce com hábitos alimentares diferentes. **Revista Brasileira de Zootecnia**, Viçosa, v. 30, n. 5, p. 1403 – 1408, 2001.
- SILVA, N. B.; GURGEL, H. C. B.; SANTANA, M. D. Histologia do sistema digestório de sagüiru, *Steindachnerina notonota* (Miranda Ribeiro, 1937) (Pisces, Curimatidae), do rio Ceará Mirim, Rio Grande do Norte, Brasil. **Boletim do Instituto de Pesca**, São Paulo, v. 31, n.1, p. 1 – 8, 2005a.
- SILVA, F. C. P.; BRITO, M. F. G.; FARIAS, L. M.; NICOLI, J. R. Composition and antagonistic activity of the indigenous intestinal microbiota of *Prochilodus argenteus* Agassiz. **Journal of Fish Biology**, London, v. 67, p. 1686 – 1698, 2005b.
- SIVASUNDAR, A.; BERMINGHAM, E.; ORTÍ, G. Population structure and biogeography of migratory freshwater fishes (Prochilodus: Characiformes) in major South American rivers. **Molecular Ecology**, British Columbia, v.10, p. 407 – 418, 2001.
- STROBAND, H. W. J.; DEBETS, F. M. H. The ultrastructure and renewal of the intestinal epithelium of the juvenile grasscarp, *Ctenopharyngodon idella* (val.). **Cell Tissue Research**, Heidelberg, v. 187, p. 181 – 200, 1978.
- STROBAND, H. W. J.; van der MEER, H.; TIMMERMANS, L. P. M. Regional functional differentiation in the gut of grasscarp, *Ctenopharyngodon idella* (val.). **Histochemistry**, Heidelberg, v. 64, p. 235 – 249, 1979.
- TENGJAROENKUL, B.; SMITH, B. J.; CACECI, T.; SMITH, S. A. Distribution of intestinal enzyme activities along the intestinal tract of cultured Nile tilapia, *Oreochromis niloticus* L. **Aquaculture**, Amsterdam, v. 182, p. 317 – 327, 2000.
- TORANZO, A. E.; BAYA, A. M.; ROMALDE, J. L.; HETRICK, F. M. Association of *Aeromonas sobria* with mortalities of adult gizzard shad, *Dorosoma cepedianum* Lesueur. **Journal of Fisheries Diseases**, Oxford, v. 12, n. 5, p. 439 – 448, 1989.
- VAN DER WAAJ, D.; BERGHUIS-DE-VRIES, J. M.; LEKKERKERKVAN-DER-WEES, J. E. C. Colonization resistance of the digestive tract in conventional and antibiotic-treated mice. **The Journal of Hygiene**, New Haven (USA), v. 69, p. 405 – 411, 1971.

- VERSCHUERE, L.; ROMBAUT, G.; SORGELOOS, P.; VERSTRAETE, W. Probiotic bacteria as biological control agents in aquaculture. **Microbiology and Molecular Biology Reviews**, Madison, v. 64, p. 655 – 671, 2000.
- VICENTINI, C. A.; FRANCHESCHINI-VICENTINI, I. B.; BOMBONATO, M. T.; BERTOLUCCI, B.; LIMA, S. G.; SANTOS, A. S. Morphological study of the liver in the teleost *Oreochromis niloticus*. **International Journal of Morphology**, Temuco, v. 3, n. 3, p. 211 – 216, 2005.
- WEBER, C. Révision du genre *Pterygoplichhys* sensu lato (Pisces, Siluriformes, Loricariidae). **Revue Française d'Aquariologie**, Paris, v. 10, p. 1 – 36, 1992.
- WINEMILLER, K. O. Ontogenetic diet of shifts and resource partitioning among piscivorous fishes in the Venezuelan llanos. **Environmental Biology of Fishes**, Corvallis (USA), v. 26, p. 177 – 199, 1989.
- YABE, R. S.; BENNEMANN, S. T. Regime alimentar de *Schizodon intermedius*, Garavello e Britski do Rio Tibagi, Paraná e sua relação com algumas características morfológicas do trato digestivo (Osteichthyes, Anostomidae). **Revista Brasileira de Zoologia**, Curitiba, v. 14, p. 777 – 788, 1997.
- YOSSA, M. I.; ARAÚJO-LIMA, C. A. R. M. Detritivory in two Amazonian fish species. **Journal of Fish Biology**, British Isles, v. 52, p. 1141 – 1153, 1998.

CAPÍTULO II. ARTIGOS

ARTIGO 1

Morfologia e histoquímica do aparelho digestório de curimba (*Prochilodus lineatus*) (Valenciennes, 1837) (Teleostei: Characidae)

RESUMO

A morfologia e a ultraestrutura do trato digestório do curimba, *Prochilodus lineatus* foram investigadas. Adicionalmente foram estudadas as características histoquímicas das mucinas secretadas pelas células epiteliais produtoras de muco do tubo digestivo. O trato digestório foi dividido em intestino cefálico, intestino anterior, intestino médio e intestino posterior, os quais foram constituídos por mucosa (camada epitelial), submucosa, muscular e serosa. Células caliciformes foram observadas por toda a extensão do tubo intestinal. Glândulas gástricas tubulares e abundantes estiveram presentes apenas no estômago glandular ou cárdico. Em microscopia eletrônica de varredura da mucosa deste órgão foram observados orifícios que corresponderam às aberturas das glândulas gástricas. Ao longo do tubo digestivo foram detectadas a presença de mucinas neutras, ácidas ou ambas. No estômago predominaram as mucinas neutras. Os órgãos digestivos acessórios, tais como, fígado, vesícula biliar e o pâncreas também foram estudados. O fígado trilobado, apresentou coloração vermelho-acastanhado, com os hepatócitos arranjados em placas celulares duplas circundadas por sinusóides. O pâncreas apresentou-se distribuído difusamente entre os cecos pilóricos, alças intestinais e também em algumas regiões do fígado, mostrando arranjo acinar característico. A vesícula biliar era alongada, constituída por mucosa, fibromuscular, muscular e adventícia.

INTRODUÇÃO

Estudos histológicos e morfológicos do trato digestório de peixes tem sido reportados para numerosas espécies, atraindo a atenção de vários pesquisadores, pela diversidade de suas formas (Arellano et al. 1999; Pedini et al. 2001; Bicca et al. 2006; Marchetti et al. 2006 e Cao e Wang, 2009). Em termos gerais, a constituição histológica básica é similar: a parede do tubo digestivo dos peixes é composta pelas camadas mucosa, submucosa, muscular e serosa (Park et al. 2003; Diaz et al. 2006; Cao e Wang, 2009). Estudos prévios realizados mostraram que podem ocorrer algumas pequenas diferenças na estrutura histológica entre os tratos digestórios dos peixes devido ao hábito alimentar, idade, alimentação, peso e forma do corpo (Boglione et al. 1992;

Gordon e (Hecht, 2002). Juntamente com outras estruturas do trato digestório, a histoquímica das mucinas também tem sido bem estudada para diferentes espécies de peixes (Pedini et al. 2001, Bosi et al. 2005 e Marchetti et al. 2006). Muitos autores tem focado a atenção na importância das substâncias mucosas presentes no sistema digestório dos peixes e as correlacionaram com a lubrificação, absorção e transporte de macromoléculas, aumento da eficiência digestiva, prevenção de danos proteolíticos ao epitélio e defesas contra colonizações bacterianas nocivas (Arellano et al. 1999; Radaelli et al. 2000 e Domeneghini et al. 2005). As caracterizações histoquímicas das mucinas secretadas pelas células mucosas do trato digestório dos peixes variam entre as diferentes espécies, idades e regiões do trato (Sarasquete et al. 2001).

A espécie *Prochilodus lineatus* (Valenciennes, 1837) é um peixe teleósteo detritívoro nativo das regiões sul e sudeste do Brasil que é muito procurado para fins comerciais e de pesca de subsistência (Jensch-Junior et al. 2006). Apesar de ser uma espécie de peixe cuja histologia digestiva tenha sido anteriormente estudada (Barbieri et al. 1989 e Nachi et al. 1998) a proposição de estudos adicionais sobre o seu trato digestório continua sendo válida, pois neste trabalho, foram exploradas outras técnicas de estudo, como microscopia eletrônica de varredura das superfícies mucosas dos órgãos digestivos e a histoquímica das mucinas secretadas. Os principais objetivos deste estudo foram os de estabelecer a estrutura anatômica, histológica e ultraestrutural do trato digestório juntamente com seus órgãos acessórios e também examinar a natureza histoquímica das mucinas secretadas pelas células mucosas epiteliais do curimba com a finalidade de fornecer informações relevantes sobre a fisiologia nutricional desta espécie visando à definição de um padrão alimentar com dietas artificiais.

MATERIAL E MÉTODOS

Peixes

De maio a dezembro de 2008, exemplares adultos de *P. lineatus* oriundos do Centro de Aqüicultura da Universidade Estadual Paulista, Jaboticabal – SP, Brasil foram eutanasiados por prolongamento do plano anestésico em Benzocaína® (Sigma) a 1% (1g/10 L de água). Os procedimentos de abertura da cavidade celomática e a posterior excisão dos componentes do trato digestório só tiveram início a partir da cessação dos batimentos operculares. O período de jejum foi de três dias e os peixes foram acondicionados em caixas de fibrocimento de 1000 L, providas com aeração constante e fluxo contínuo de água.

Procedimentos anatômicos

Foram utilizados 25 exemplares adultos de *P. lineatus* com comprimento total entre $37,80 \pm 2,11$ cm e pesando entre 781 ± 142 g. Após a eutanásia dos peixes, por meio da abertura da cavidade celomática, os componentes do trato digestório foram fotografados com os órgãos “in situ”, depois excisados da mesma com dois cortes, um mais cranial próximo à faringe e outro caudal, próximo ao orifício anal. As amostras, depois de serem separadas por partes, dissecadas, identificadas, medidas e pesadas foram fixadas em formol 10% durante 72 horas para posterior análise detalhada. As divisões do trato gastrointestinal seguiram as orientações sugeridas por Bértin (1958) e Nachi et al. (1998), que dividiram o trato digestório dos peixes em intestino cefálico ou extracelomático (boca e cavidade bucofaringeana), intestino anterior ou proximal (esôfago ao estômago), intestino médio (intestino propriamente dito) e intestino posterior ou distal (reto e ânus). As fotodocumentações foram feitas em câmera fotográfica digital CANON, modelo EOS Rebel XT, 8.0 megapixels e objetiva 50x55mm.

Procedimentos histológicos e histoquímicos

Para os estudos histológicos e histoquímicos foram utilizados cinco exemplares adultos de *P. lineatus* com comprimento total entre $40,0 \pm 2,05$ cm e com massa corpórea entre 986 ± 206 g. Foram coletados fragmentos do esôfago, estômago glandular, estômago cecal, estômago muscular, intestino médio e intestino posterior (reto e ânus). Para os estudos microscópicos as alças intestinais foram separadas usando-se o critério de observação macroscópica das pregas da parede interna destas, ficando, portanto, o intestino médio dividido em dois segmentos, o proximal e o médio, além da região dos cecos pilóricos. Amostras do fígado, vesícula biliar e lábios superiores e inferiores dos peixes também foram obtidas. Os órgãos foram fixados em solução de Bouin por 72 horas, lavados com álcool 70% e processados normalmente na rotina histológica, incluídos em Histosec[®] (Merck), cortados com espessura de $5,0\mu\text{m}$, montados em lâminas histológicas e corados com Hematoxilina-Eosina (HE) e Tricrômico de Masson (TM) (Tolosa et al. 2003). Os órgãos digestivos tubulares (esôfago, estômago e intestinos) além dos corantes de rotina, foram submetidos a reações histoquímicas com Ácido Periódico de Schiff-Hematoxilina (PAS-Hematoxilina) para evidenciação de compostos glicoconjugados e mucinas neutras (Bancroft e Cook, 1984; Murray et al. 1996); Azul de Alcian (AB)-Eosina com pH 1.0 e pH 2.5 para detecção de mucinas ácidas sulfatadas e de mucinas ácidas carboxiladas e

Azul de Alcian-Ácido Periódico de Schiff [AB(pH2.5)-PAS], como uma contraprova, para sinalização da presença tanto de mucinas neutras quanto de mucinas ácidas (Lev e Spicer, 1964; Marchetti et al. 2006).

As lâminas histológicas foram fotodocumentadas em fotomicroscópio AXIOSKOP-ZEISS acoplado à câmera vídeo digital LEICA DM 2500, modelo DSC 280, software Qwin 3.

Microscopia Eletrônica de Varredura

Para os estudos ultraestruturais da boca (lábios e dentes) e da superfície mucosa dos segmentos tubulares do tubo digestivo e da vesícula biliar, foram utilizados dois exemplares adultos de *P. lineatus* medindo e pesando, respectivamente entre $39,9 \pm 0,65$ cm e 923 ± 59 g. Após a eutanásia dos peixes e da excisão do trato digestório da cavidade celomática, os componentes tubulares foram dissecados, identificados, fragmentados em várias amostras e fixados em solução de Karnovsky modificada (paraformaldeído 8% + glutaraldeído 25%) por 48 horas. Após este período, as amostras foram lavadas em tampão fosfato de sódio 0,1M pH 7,4, pós fixadas em tetróxido de ósmio 1%, lavadas novamente em tampão, desidratadas em concentrações de séries crescentes de etanol e submetidas ao secador de ponto crítico BAL-TEC com CO₂ (dióxido de carbono) líquido, montadas em suportes de cobre, metalizadas com ouro no aparelho DENTON VACUM DESK II e eletronicografadas em microscópio JEOL-JSM 5410.

RESULTADOS

Anatomia macroscópica

Intestino cefálico ou extracelomático (aparelho bucal)

A boca de *P. lineatus* é do tipo terminal situada na porção anterior da cabeça. Os lábios apresentaram-se protráteis, bastante desenvolvidos, com a presença de inúmeras papilas gustativas e quando fechados ocultavam completamente os dentes, os quais foram numerosos e pequenos, dispendo-se próximos à sua borda. Aparentemente estes dentículos não apresentaram inserção óssea, estando fixos nos lábios. Os dentes apresentaram-se alongados, quadrangulares e sem cúspides ou bifurcações. Notou-se também a presença de numerosas papilas gustativas fixas nos lábios e nas bordas labiais. As papilas gustativas labiais foram do tipo fungiforme. A língua localizou-se no assoalho bucal como uma estrutura pequena, enrijecida, de coloração esbranquiçada e com pouca mobilidade (Figura 1: A e B).

Trato digestório

O trato digestório de *P. lineatus* “in situ” apresentou-se de uma forma muito característica. As alças intestinais enroladas sobre si mesmas dispuseram-se em espirais duplas ligadas por peritônio e gordura, formando uma bolsa fechada dorsalmente em toda a sua extensão (Figura 1C). O esôfago era um tubo curto, que se seguiu à cavidade bucofaringeana e localizou-se na cavidade desta bolsa. Apenas pode ser visto, emergindo caudalmente do tecido adiposo e peritônio, o fino segmento retal dirigindo-se ao ânus (Figura 1D). Essa formação sacular ou bolsa mostrou-se com formato fusiforme, achatada látero-lateralmente e caudalmente afilada (Figura 1E). Somente após a excisão do trato e o desenrolamento das alças intestinais é que os demais componentes tubulares puderam ser devidamente visualizados (Figura 1F).

Dependendo da fase de maturação sexual do espécime, as gônadas preencheram ou não grande parte da cavidade celomática, pois no auge do desenvolvimento gonadal, especialmente nas fêmeas, ocuparam os dois terços látero-laterais. O terço cranial da cavidade foi praticamente todo ocupado pelo trato digestório e seus órgãos acessórios, projetando-se caudalmente em direção ao orifício anal.

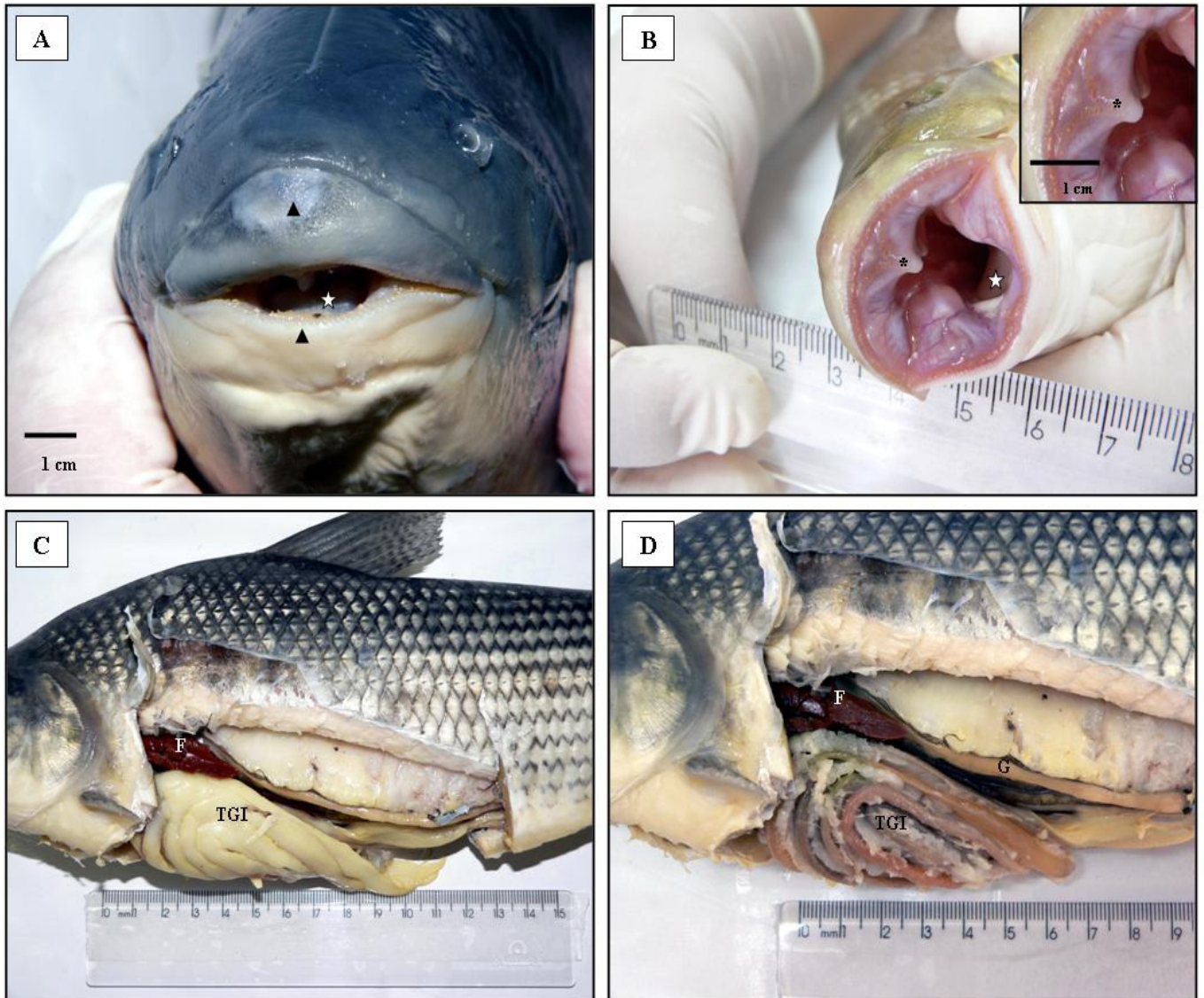


Figura 1. A. Boca de *P. lineatus*. Posição terminal na porção anterior da cabeça. Lábios superiores e inferiores (ponta de seta) e língua (estrela). B. Boca de *P. lineatus* a fresco. Observar a valva oral superior (*), a língua (estrela) e os dentes dispostos nas bordas labiais (“insert” no canto superior direito). C. Vista lateral esquerda da cavidade celomática de *P. lineatus*. Bolsa formada pelos órgãos do trato gastrointestinal (TGI) envoltos por gordura visceral e fígado (F). D. Sem a gordura visceral, o TGI, as alças intestinais, o fígado (F) e a gônada (G).

Intestino anterior ou proximal (esôfago e estômago)

Esôfago

Macroscopicamente o esôfago apresentou-se como um tubo curto, medindo entre $0,72 \pm 0,09$ cm, com a mucosa provida de pequenas pregas longitudinais e paralelas entre si. Não foi encontrado esfíncter no limite entre o esôfago e estômago, contudo existe uma discreta constrição e diferenciação de cor e transparência, entre o esôfago e o estômago glandular (Figura 2A).

Estômago

Anatomicamente, o estômago é do tipo fúndico em “U”, com as regiões cárdica e pilórica alongadas e a fúndica curta e arredondada.

Portanto, ao esôfago seguiu-se, no sentido crânio-caudal, a primeira porção do estômago, que é uma estrutura tubular denominada de estômago cárdico, glandular ou químico. Este segmento apresentou medidas de $3,7 \pm 0,6$ cm de extensão. Seguindo-se ao tubo descendente encontrou-se na região da flexura gástrica, uma dilatação arredondada denominada estômago fúndico ou cecal, que mediu $1,2 \pm 0,3$ cm de comprimento por $1,2 \pm 0,4$ cm de largura. A parede mostrou-se mais espessa que o segmento precedente e apresentou uma constrição de separação deste e também outra constrição na transição com o segmento seguinte. Na seqüência, encontrou-se o último segmento do estômago. Este segmento constituiu-se no estômago pilórico, muscular ou mecânico apresentando medidas de $5,1 \pm 0,4$ cm de extensão (Figura 2A). Terminou desembocando na primeira porção do intestino por meio de uma constrição morfológica, o esfíncter pilórico.

Internamente o estômago cárdico ou glandular apresentou pregas longitudinais na mucosa, contínuas com as esofágicas. No estômago fúndico ou cecal, as pregas da mucosa foram transversais e pouco numerosas. A parede muscular do estômago pilórico ou muscular era extremamente desenvolvida, atuando como uma moela na maceração do bolo alimentar. As pregas da mucosa nesta região apresentaram-se longitudinais, de número reduzido, aproximadamente quatro, espessas e altas, reduzindo bastante a luz do órgão.

Intestino

Apresentou-se intensamente enovelado, ocupando praticamente toda a cavidade celomática, com as alças dispostas em circuito duplo e encurvadas sobre si mesmas, cujas medidas, após o desenrolamento foram $82,0 \pm 9,4$ cm de comprimento total, excetuando-se a região pilórica, que foi medida separadamente (Figura 2B). A

observação macroscópica da parede interna das alças intestinais mostrou a presença de pregas retilíneas, dispostas caracteristicamente nos vários segmentos: no inicial mostraram-se curtas, no segmento médio oblíquas e no final longitudinais e mais longas, assemelhando-se a formações valvulares, sugerindo um possível direcionamento de fluxo do conteúdo intestinal.

Intestino médio (intestino propriamente dito)

Cecos Pilóricos

Foi a primeira porção intestinal, que se iniciou logo após a constrição morfológica do estômago muscular. Macroscopicamente, caracterizou-se por mostrar uma luz alargada e a parede interna repleta de orifícios de abertura dos cecos ou apêndices pilóricos. O conjunto de cecos pilóricos constituiu-se numa formação ovalada, compacta, composta por finos fios que são pequenas estruturas tubulares de fundo cego com dimensões $3,9 \pm 0,5$ cm de extensão, localizada dorsal e cranialmente na bolsa formada pelas alças intestinais. No terço inicial desta estrutura verificou-se em todos os peixes analisados a chegada do ducto colédoco partindo da vesícula biliar.

Segmento intestinal proximal

Compreendeu o segmento que ocupou aproximadamente 50% ($\pm 41,0$ cm) do comprimento total do intestino. Notou-se que ao exame da mucosa deste segmento intestinal, as vilosidades foram curtas e retilíneas.

Segmento intestinal médio

Correspondeu ao segmento que ocupou aproximadamente 35% do comprimento total do intestino ($\pm 29,0$ cm). Neste segmento, as vilosidades na mucosa apresentaram-se um pouco mais alongadas e oblíquas.

Intestino posterior ou distal (reto e ânus)

Correspondeu ao segmento que representou aproximadamente 15% do comprimento total do intestino ($\pm 12,0$ cm). Macroscopicamente, as pregas da mucosa do reto e ânus foram típicas e diferentes daquelas observadas nos segmentos anteriores, sendo as pregas mais longas e orientadas longitudinalmente, como a formar válvulas, para direcionar o fluxo intestinal.

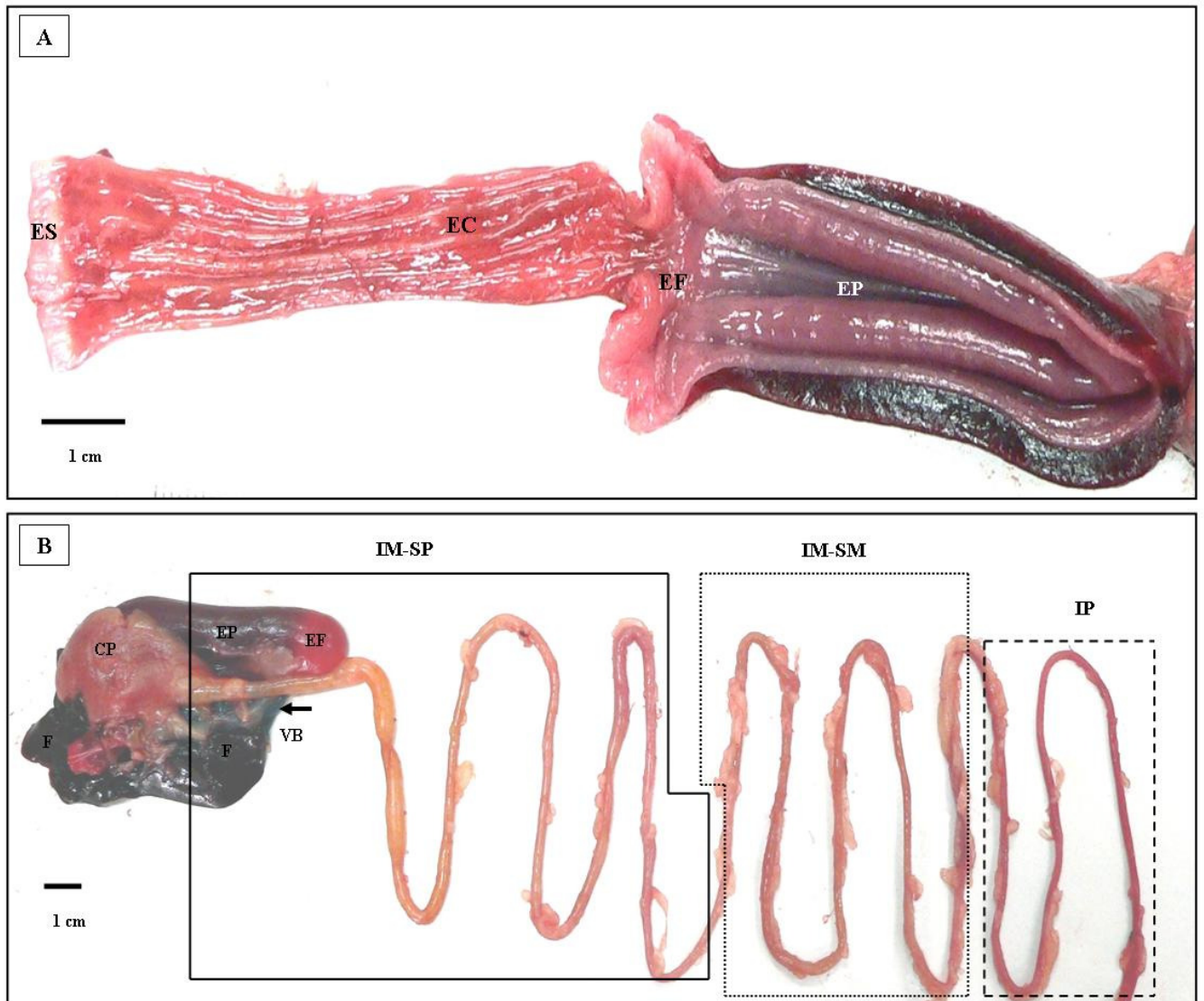


Figura 2. A. Vista do trato digestório superior de *P. lineatus*, mostrando a delimitação do estômago com suas respectivas regiões. **ES:** esôfago; **EC:** estômago cárdico; **EF:** estômago fúndico; **EP:** estômago pilórico. B. Vista geral do trato digestório, com delimitação das áreas intestinais. **F:** fígado; **CP:** cecos pilóricos; **VB:** vesícula biliar (seta); **EP:** estômago pilórico; **EF:** estômago fúndico; **IM-SP:** intestino médio-segmento proximal (linhas inteiras); **IM-SM:** intestino médio-segmento médio (linhas pontilhadas) e **IP:** intestino posterior (linhas tracejadas).

Órgãos digestivos acessórios (fígado, pâncreas e vesícula biliar)

Fígado

Macroscopicamente, o fígado localizou-se dorsalmente à bolsa formada pelas alças intestinais na região cranial da cavidade corporal, caudalmente ao coração e posterior às brânquias. Caracterizou-se por ser um órgão maciço, com coloração vermelho-acastanhado no animal *in vivo* devido à sua alta vascularização, com consistência firme e composto por três lobos, sendo que o lobo mais alongado apresentou em sua face ventral a impressão da vesícula biliar, o lobo médio esteve na posição central, sendo menor e o terceiro lobo, no corpo do animal esteve voltado para o antímero direito, estando estes normalmente aderidos às outras estruturas do trato digestório, tais como os intestinos e a vesícula biliar (Figura 3A).

Vesícula Biliar

Anatomicamente localizou-se na região cranial da cavidade celomática, no sentido dorso-longitudinal à bolsa formada pelas alças intestinais e ventralmente ao lobo hepático esquerdo, deixando nele sua impressão. Apresentou-se como uma estrutura fusiforme alongada oca, com fundo cego, paredes delgadas e translúcidas e com bile esverdeada, espessa e mucosa em seu interior. O ducto colédoco cuja função é a de transportar a bile produzida pelo fígado até o intestino delgado desembocou na altura da região pilórica, onde estão os cecos pilóricos (Figura 3: B e C).

Pâncreas

O tecido pancreático exócrino foi encontrado distribuído difusamente no tecido conjuntivo frouxo entre os cecos pilóricos, no tecido adiposo mesentérico e também no fígado, próximo aos ramos da artéria hepática e veia central. A porção endócrina foi mais encontrada no tecido pancreático distribuído entre os cecos pilóricos.

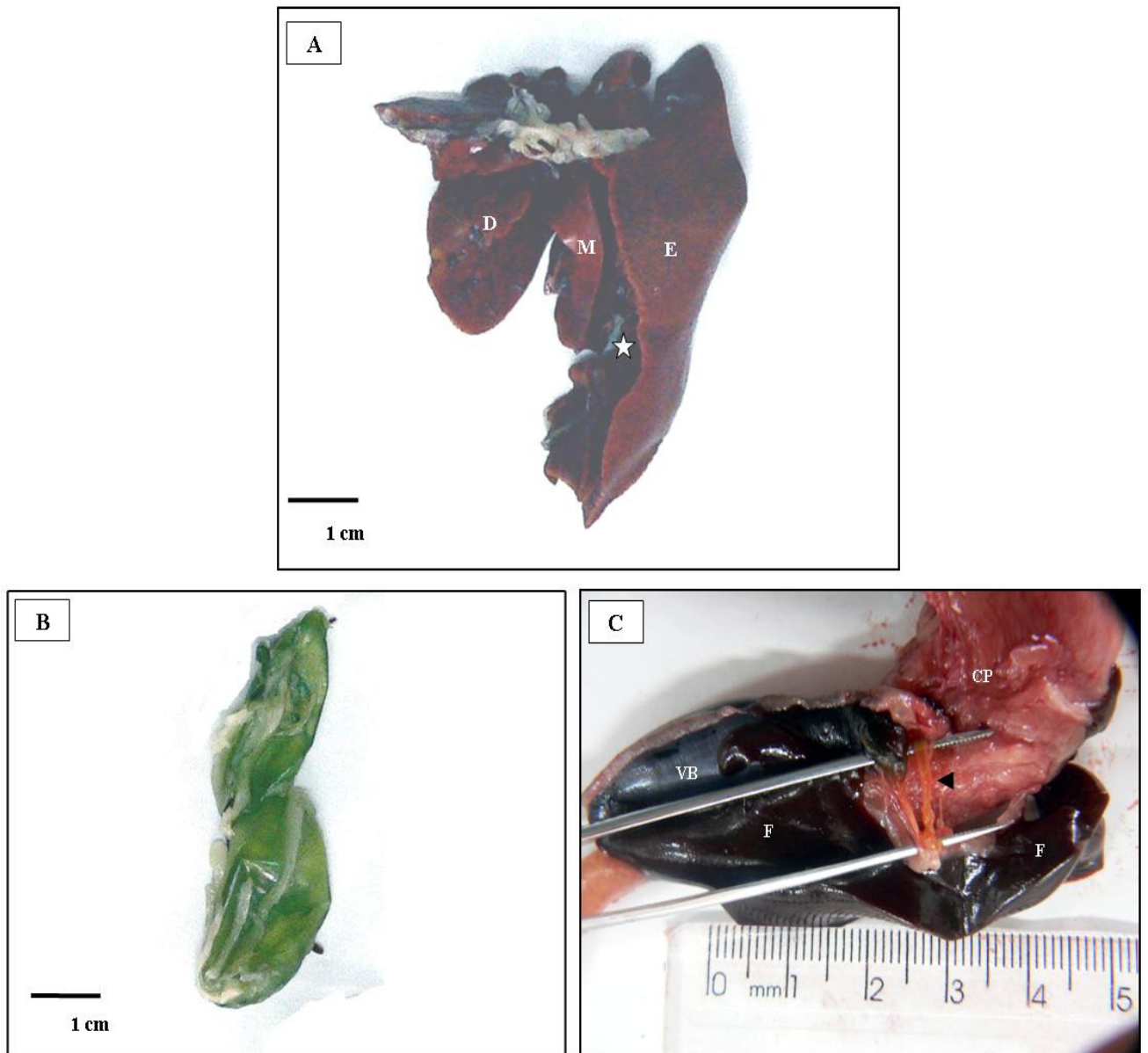


Figura 3. A. Vista ventral do fígado de *P. lineatus* evidenciando os três lobos constituintes. E: lobo hepático esquerdo com a impressão da vesícula biliar (estrela); M: lobo hepático médio em posição central no corpo do animal e D: lobo hepático direito. B. Vista lateral da vesícula biliar. C. Ducto colédoco (ponta de seta) partindo da extremidade superior da vesícula biliar e desembocando no terço médio da região dos cecos pilóricos. VB: vesícula biliar; F: fígado e CP: cecos pilóricos.

Histologia e microscopia eletrônica de varredura do trato digestório

Aparelho bucal

Ao microscópico de luz os lábios mostraram-se revestidos por epitélio estratificado pavimentoso não queratinizado, apresentando botões gustativos em toda a sua extensão e sustentado por tecido conjuntivo denso rico em fibras colágenas (Figura 4A). Os dentes se encontraram inseridos mais internamente à mucosa labial, caracterizando-se por se apresentarem como estruturas alongadas imersas em uma trama de tecido conjuntivo denso não modelado (Figura 4B).

Em microscopia eletrônica de varredura foram observados maiores detalhes sobre os dentes e dos botões gustativos associados a eles e às bordas labiais. Os dentes se apresentaram como placas alongadas, com a superfície lisa, sem cúspides aparentes e inseridas na parte interna das bordas labiais superiores e inferiores, estando cercadas pelas muitas papilas gustativas, estruturas arredondadas que abrigavam em sua superfície, elementos que constituíram os botões gustativos (Figura 4: C, D, E e F).

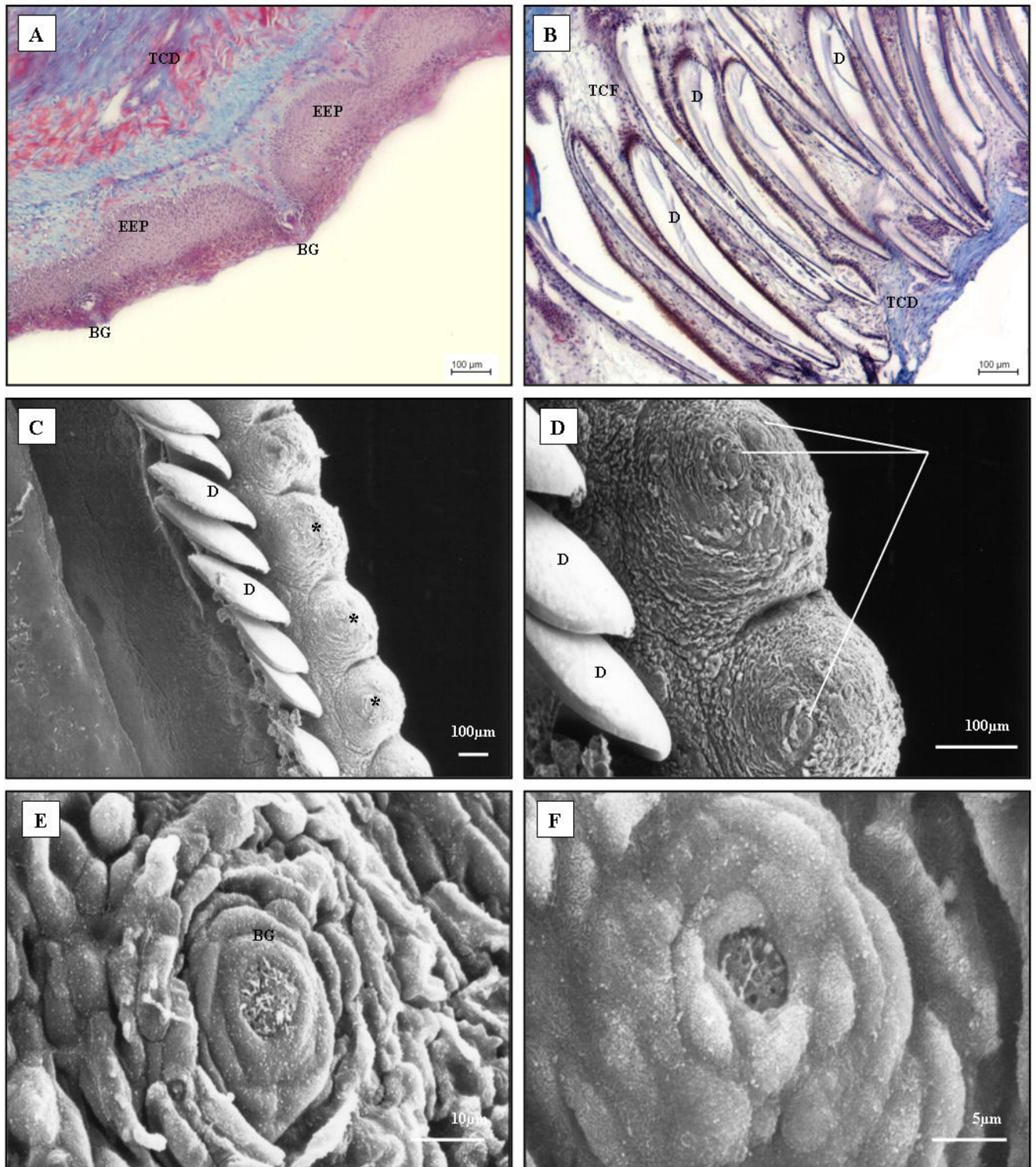


Figura 4. **A.** Corte de lábio inferior de *P. lineatus*. Revestimento de epitélio estratificado pavimentoso (EEP) e lâmina própria de tecido conjuntivo denso (TCD). **BG:** botão gustativo, TM. **B.** Corte da borda labial interna inferior evidenciando os dentes (D) inseridos numa matriz de natureza conjuntiva. **TCF:** tecido conjuntivo frouxo e **TCD:** tecido conjuntivo denso, TM. **C.** MEV do lábio inferior mostrando panoramicamente os dentes (D) quadrangulares e ordenadamente arranjados e as papilas gustativas (*) que os cercam. **D.** Detalhes dos dentes (D), que não apresentaram formação de cúspides e também de duas papilas gustativas alojando na superfície os botões gustativos (linhas). **E e F.** Vista de um botão gustativo (BG) em F, uma visão mais detalhada da mesma estrutura.

Sob o exame em microscopia de luz a estrutura histológica básica do tubo digestivo esteve constituída por quatro camadas, que no sentido da luz do ógão para a periferia foram: mucosa, submucosa, muscular e serosa ou adventícia.

Esôfago

Ao corte transversal, o esôfago mostrou-se constituído por quatro camadas: mucosa, submucosa, muscular e adventícia. A camada mucosa apresentou-se pregueada, revestida por um epitélio estratificado pavimentoso, com células cilíndricas claras secretoras de muco entremeadas entre as células epiteliais, lâmina própria de tecido conjuntivo denso com glândulas túbulo-globosas claras multicelulares, compostas por células cuboidais. Logo abaixo da lâmina própria estava a *muscularis mucosae*. A submucosa formou-se por tecido conjuntivo frouxo, rica em células adiposas e vasos sanguíneos. Na camada muscular constatou-se a presença do tecido muscular estriado esquelético, formado por feixes de fibras transversais (internamente) e longitudinais (externamente). A camada adventícia compôs-se por tecido conjuntivo frouxo com vasos e nervos (Figura 5A).

O exame da mucosa esofágica sob microscopia eletrônica de varredura revelou formações tortuosas formando figuras em relevo, indicando a presença de uma espessa camada de muco, que foi secretado pelas glândulas mucosas presentes na lâmina própria (Figura 5B).

Estômago

Região cárdica

Ao corte transversal, o estômago cárdico apresentou a mucosa bem desenvolvida, com pregas altas e arredondadas, com fossetas rasas e revestidas por epitélio simples cilíndrico. A lâmina própria constituída por tecido conjuntivo frouxo esteve ocupada por glândulas tubulares multicelulares, as glândulas gástricas, com presença abundante de células oxintopépticas (Figura 5C). Logo abaixo da lâmina própria, notou-se a presença da *muscularis mucosae*. A submucosa foi constituída por tecido conjuntivo frouxo bastante vascularizado. A camada muscular no terço superior da região cárdica foi composta por fibras musculares estriadas esqueléticas, também dispostas em três camadas, sendo a primeira longitudinal, a segunda circular, intermediária e mais espessa e a terceira, longitudinal, mais delgada - acompanhando o padrão da muscular esofágica - quando então foram gradativamente substituídas por tecido muscular liso. A camada muscular lisa, ao corte transversal apresentou fibras cortadas em sentido transversal (internas e externas), bem como em corte longitudinal

(intermediárias). A camada serosa compôs-se por tecido conjuntivo frouxo, com vasos sanguíneos, nervos e revestimento epitelial simples pavimentoso.

A microscopia eletrônica de varredura da superfície mucosa da região estomacal cárdica mostrou uma superfície irregular, com a presença de uma camada de muco protetor, juntamente com vários orifícios com diâmetros variados que constituíram as aberturas das glândulas gástricas (Figura 5D).

Região fúndica

O estômago fúndico apresentou a mucosa bastante pregueada, com as criptas ou fossetas gástricas dispostas regularmente por toda a mucosa desta região estomacal, diferenciando-se em número, tamanho e profundidade sendo também revestidas por epitélio simples cilíndrico e sem glândulas na lâmina própria. Os limites entre a lâmina própria e a submucosa se mostraram imprecisos, não sendo possível a observação da *muscularis mucosae*. A camada muscular lisa apresentou-se bastante desenvolvida, com a camada circular ocupando quase toda a sua espessura. Abundante quantidade de tecido conjuntivo frouxo separou as fibras musculares, caracterizando peculiarmente esta região (Figura 5E). A camada serosa formada por tecido conjuntivo frouxo e epitélio simples pavimentoso era bastante vascularizada.

Região pilórica

O estômago pilórico apresentou características particulares, pois a mucosa desta região era muito espessa, mostrando pregas longas e finas, revestidas por epitélio simples cilíndrico que sofrem evaginações formando criptas profundas. As células epiteliais cilíndricas claras secretoras de muco são altas e delgadas e uma grossa camada de muco cobria a superfície luminal. Não há ocorrência de glândulas gástricas no estômago pilórico, tampouco a *muscularis mucosae* foi observada. A submucosa constituiu-se por tecido conjuntivo denso, com muitas fibras colágenas. A camada muscular formada por fibras musculares lisas mostrou-se bastante espessa, o que caracterizou este segmento estomacal. De modo geral, a parede do estômago muscular foi composta por fibras musculares lisas cortadas longitudinalmente, ficando bem juntas na porção externa do órgão (Figura 5F). A serosa apresentou-se formada por tecido conjuntivo frouxo muito rico em vasos sanguíneos e revestida por epitélio simples pavimentoso.

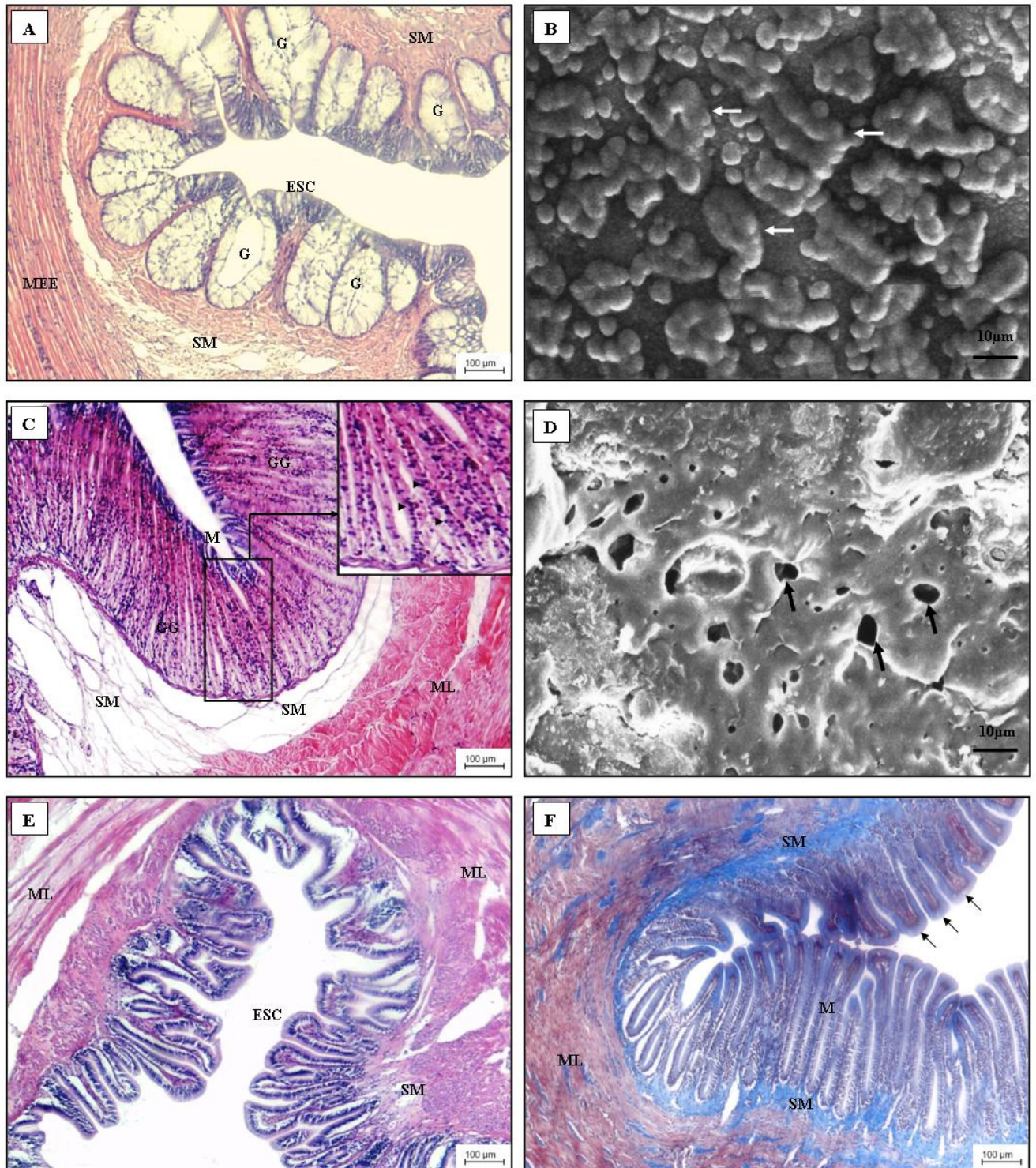


Figura 5. A. Secção transversal do esôfago do *P. lineatus*. Camada mucosa revestida por epitélio simples cilíndrico (ESC), glândulas claras (G), camada submucosa (SM) e a camada muscular constituída por músculo estriado esquelético (MEE), HE. B. MEV da mucosa esofágica evidenciando o muco (setas) secretado pelas glândulas claras da lâmina própria. C. Secção transversal da região cárdica do estômago. Camada mucosa (M) revestida por epitélio simples cilíndrico com a lâmina própria ocupada por glândulas gástricas tubulares (GG), a submucosa (SM) e a camada muscular lisa (ML). O “insert” destaca a presença de células oxintopépticas (pontas de seta), HE. D. MEV da mucosa da região cárdica do estômago destacando-se as aberturas das glândulas gástricas (setas). E. Secção transversal da região fúndica do estômago. Camada mucosa revestida por epitélio simples cilíndrico (ESC), a lâmina própria sem glândulas, a camada submucosa (SM) e a camada muscular lisa (ML) bastante desenvolvida, HE. F. Secção transversal do estômago muscular (região pilórica) evidenciando a camada mucosa (M), com suas pregas longas e finas e epitélio simples cilíndrico com uma camada de muco (setas), a submucosa (SM) delgada e a camada muscular lisa (ML) bastante desenvolvida, TM.

Intestino

Ao microscópico de luz, este órgão constituiu-se pelas seguintes camadas: mucosa, submucosa, muscular e serosa. Variações morfológicas ocorreram de acordo com os segmentos analisados.

Cecos Pilóricos

No exame microscópico de luz a região dos cecos pilóricos apresentou a mucosa pregueada, sendo revestida por epitélio simples cilíndrico, poucas células caliciformes e agregados linfóides na submucosa. Não houve separação nítida entre mucosa e submucosa. A camada muscular lisa apresentou-se formada por fibras com orientação longitudinal internamente e transversal externamente. Plexos nervosos foram observados entre os feixes musculares. A última camada é a serosa, constituída por tecido conjuntivo frouxo, com vasos sanguíneos e epitélio simples pavimentoso (Figura 6A).

Sob a análise em microscopia eletrônica de varredura foram reveladas nas imagens obtidas durante a observação da região dos cecos pilóricos uma superfície irregular, com a presença de aberturas que conduzirão para outros cecos e de estruturas hexagonais, que são os limites das células de revestimento cujo formato é poliédrico ocupadas por microvilosidades, que estão relacionadas com as funções de absorção de nutrientes (Figura 6B).

Segmento intestinal proximal

A mucosa apresentou as vilosidades típicas, revestida por epitélio simples cilíndrico, com borda estriada, células caliciformes intercaladas com as células epiteliais e agregados linfóides na lâmina própria. A submucosa mostrou-se bem desenvolvida, composta por tecido conjuntivo frouxo sem glândulas, rico em vasos sanguíneos e linfáticos. Foi também notada a presença de linfócitos dispersos nesta camada. A camada muscular lisa apresentou feixes longitudinais internamente e transversais externamente. Entre os feixes musculares foram encontrados plexos nervosos e tecido conjuntivo. Externamente este conjunto apresentou-se envolvido pela camada serosa (Figura 6C).

As análises de superfície realizadas na mucosa com o uso da microscopia eletrônica de varredura evidenciaram, além das vilosidades típicas do intestino, orifícios indicativos da liberação de muco a partir das células caliciformes encontradas ao longo da mucosa do todo o trato intestinal e também a presença de microvilosidades, que na

microscopia de luz foram denominadas como borda estriada ou orla em escova (Figura 6D).

Segmento intestinal médio

Na mucosa, as pregas eram longas, projetando-se em direção à luz e com ramificações próximas à submucosa. O revestimento epitelial foi do tipo simples cilíndrico, com orla em escova, células caliciformes e abundantemente infiltradas por células linfocitárias, que se concentraram na região basal das células epiteliais, sendo também encontradas na submucosa. A submucosa constituiu-se por uma trama de tecido conjuntivo frouxo, com vasos sanguíneos e nervos. A camada muscular, formada por fibras de tecido muscular liso visceral apresentou fibras internas em corte longitudinal e externas em corte transversal. Plexos nervosos foram vistos entre os feixes musculares. A camada serosa apresentou-se composta por tecido conjuntivo frouxo, com vasos, nervos e epitélio simples pavimentoso (Figura 6E).

A observação da mucosa desta região intestinal em microscopia de varredura detectou a presença de microvilosidades, relacionadas com os processos absorptivos de nutrientes e também a existência de orifícios que representaram a abertura das células caliciformes, indicando a liberação do muco por elas produzido (Figura 6F).

Intestino posterior ou distal (reto e ânus)

Tanto as mucosas retais e anais, apresentaram-se bastante pregueadas, com pregas longas que se projetavam em direção à luz, diminuindo o seu tamanho, revestidas por epitélio simples cilíndrico, com células caliciformes e uma grande quantidade de linfócitos na região basal da mucosa. A submucosa mostrou-se constituída por tecido conjuntivo frouxo com muitos linfócitos e outras células leucocitárias e bastante vascularizado, especialmente na região anal ou parte distal do reto. A camada muscular retal mostrou-se, de modo geral, mais delgada do que aquela dos segmentos intestinais anteriores. Entretanto, o corte transversal da região anal, evidenciou uma túnica muscular mais espessa do que as outras porções. Fibras musculares lisas em corte longitudinal foram vistas internamente, fibras em corte transversal externamente e entre elas, plexos nervosos. A camada serosa constituiu-se por uma delgada camada de tecido conjuntivo frouxo, revestida por epitélio simples pavimentoso (Figura 6G).

A análise da mucosa do intestino posterior ou distal sob microscopia de varredura evidenciou as microvilosidades e estruturas murais peculiares, na forma de orifícios que demonstraram a liberação de muco pelas células caliciformes (Figura 6H).


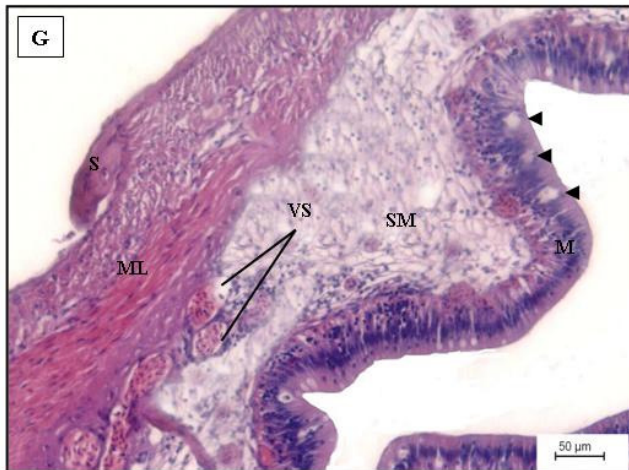
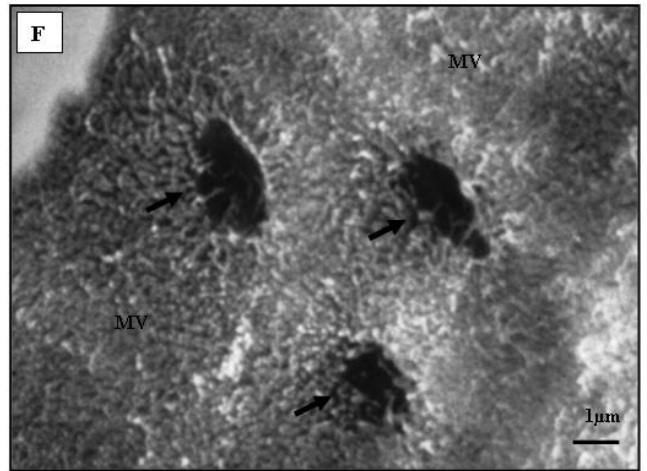
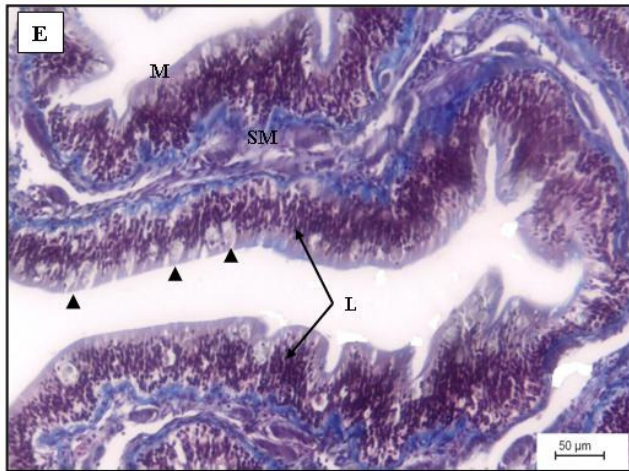

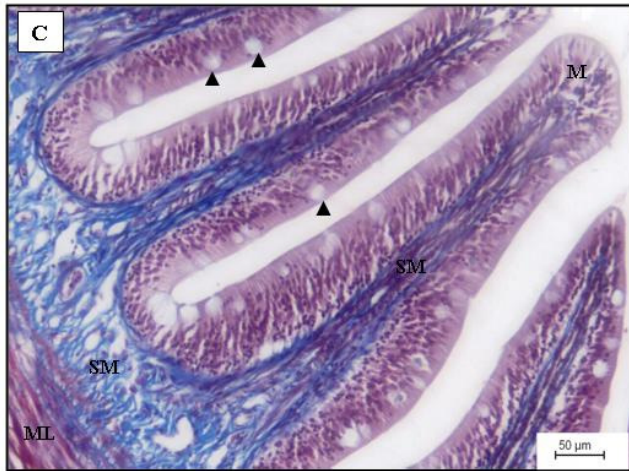
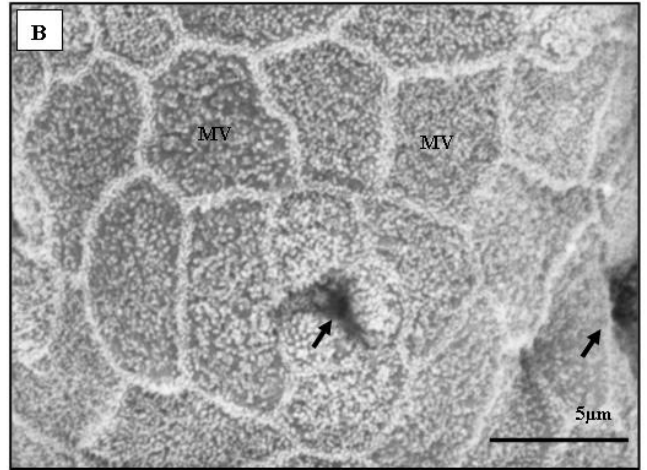
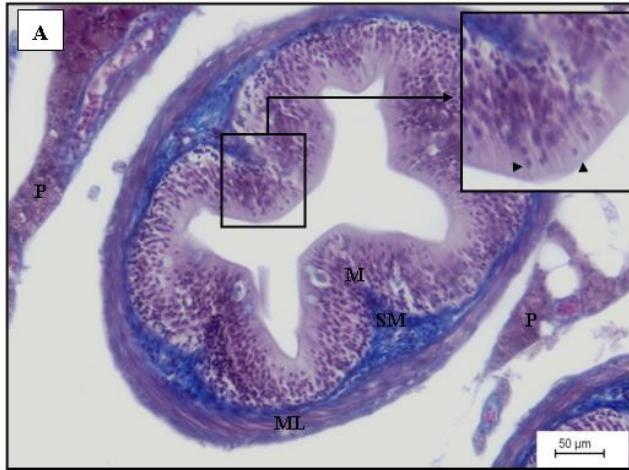


Figura 6. **A.** Secção transversal de um ceco pilórico de *P. lineatus*. M: mucosa; SM: submucosa rica em agregados linfóides e ML: camada muscular lisa. P: ácidos pancreáticos. No “insert”: detalhes do revestimento epitelial simples cilíndrico (pontas de seta), TM. **B.** MEV da região dos cecos pilóricos mostrando as aberturas (setas) de outros cecos e também as microvilosidades (MV). **C.** Secção transversal do segmento proximal do intestino médio, com a presença de numerosas células caliciformes (pontas de seta). M: camada mucosa; SM: camada submucosa e ML: camada muscular lisa, TM. **D.** MEV da mucosa do intestino médio (segmento intestinal proximal) mostrando a liberação de muco pela célula caliciforme (seta). **E.** Secção transversal do intestino médio (segmento intestinal médio) mostrando as pregas da camada mucosa (M), a presença de infiltrados linfocitários (L) na lâmina própria e de células caliciformes (pontas de seta). SM: camada submucosa, TM. **F.** MEV da mucosa do intestino médio (segmento intestinal médio) mostrando as microvilosidades (MV) e os poros remanescentes da liberação de muco pelas células caliciformes (setas). **G.** Secção transversal do intestino posterior ou distal. M: camada mucosa (epitélio simples cilíndrico) com células caliciformes (pontas de seta); SM: camada submucosa; VS: vasos sanguíneos; ML: camada muscular lisa e S: camada serosa, HE. **H.** MEV da mucosa do intestino posterior ou distal mostrando as microvilosidades (MV), os poros deixados pela liberação de muco pelas células caliciformes (setas) e a visualização de muco sendo liberado pela célula caliciforme (*).

Órgãos digestivos acessórios (fígado, pâncreas e vesícula biliar)

Fígado

Externamente o fígado mostrou-se envolvido por uma cápsula de tecido conjuntivo denso. No parênquima, as células hepáticas apresentaram-se como placas celulares cordonais circundadas por sinusóides, com centros de melanomacrófagos próximos aos vasos sanguíneos (Figura 7A). Em áreas dispersas dos fragmentos hepáticos analisados foi encontrado tecido pancreático exócrino intrahepático, com arranjo glandular acinar característico (Figura 7B).

Os hepatócitos são células arredondadas com citoplasma claro com granulações finas, mostrando um núcleo esferoidal, caráter tintorial basofílico, situado na porção centro basal da célula e com limites nítidos. No parênquima hepático de *P. lineatus* também foi notada a presença dos Centros de Melanomacrófagos (CMM), localizados nas áreas periféricas dos vasos sanguíneos e formados por células que acumulam diferentes materiais em seu interior, os quais podem estar relacionados com o estado nutricional dos peixes.

Pâncreas

As células pancreáticas exócrinas se mostraram organizadas em ácinos característicos e apresentaram grânulos citoplasmáticos em seu interior, localizados na região apical. O citoplasma apresentou-se basófilo na região basal e na região apical concentraram-se os grânulos citoplasmáticos de zimogênio. O núcleo era acidófilo e encontrou-se localizado na região basal da célula (Figura 7C).

Vesícula Biliar

Histologicamente mostrou-se formada pelas camadas mucosa (delgada) constituída por epitélio de revestimento simples cúbico, com a presença de estereocílios, apoiado em uma lâmina própria de tecido conjuntivo frouxo, uma camada fibromuscular composta por tecido conjuntivo e músculo liso, vasos sanguíneos e os feixes de musculatura lisa da camada muscular. Externamente a camada adventícia apresentou-se formada por tecido conjuntivo denso e vasos sanguíneos (Figura 7D).

A ultraestrutura de varredura da mucosa da vesícula biliar apresentou formações murais poliédricas, que consistiram em imagens das superfícies das células poliédricas de revestimento providas com as microvilosidades existentes no epitélio de revestimento deste órgão (Figura 7E).

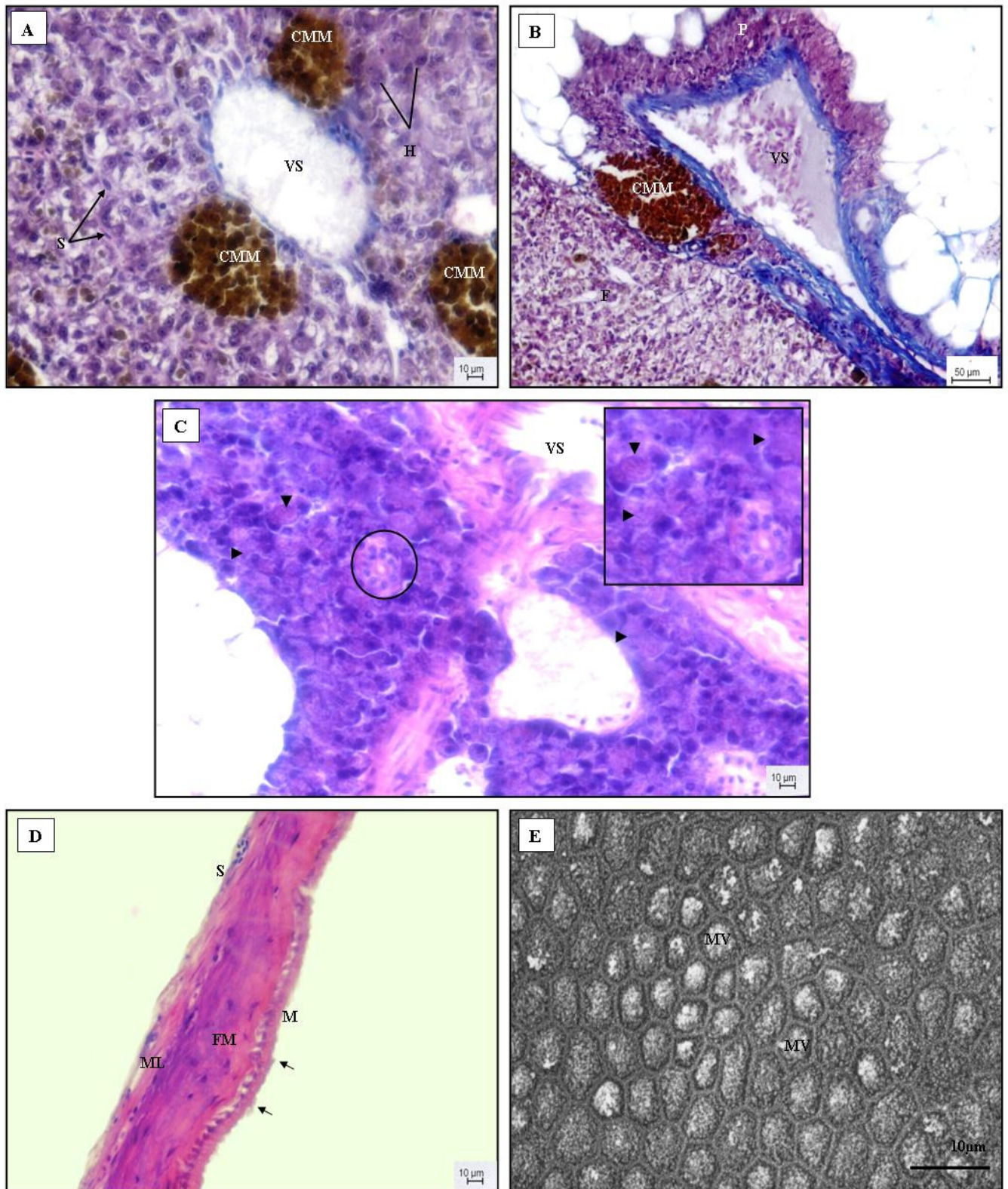


Figura 7. **A.** Aspecto geral do parênquima hepático de *P. lineatus* mostrando a disposição dos hepatócitos (H) em placas celulares duplas circundadas por capilares sinusóides (S). VS: vaso sanguíneo de grande calibre; CMM: centros de melanomacrófagos, HE. **B.** Tecido pancreático exócrino intrahepático (P) distribuído ao redor de um vaso sanguíneo (VS), tendo ao lado um destacável centro de melanomacrófago (CMM). F: fígado, HE. **C.** Tecido pancreático exócrino. Arranjo acinar característico (pontas de seta). Ducto pancreático (círculo). No “insert” estão destacados os ácinos pancreáticos com as finas granulações citoplasmáticas visíveis e no canto inferior direito, o ducto pancreático. VS: vasos sanguíneos, HE. **D.** Secção transversal da vesícula biliar mostrando suas camadas histológicas. M: mucosa revestida por epitélio simples cúbico com a presença de estereocílios (setas); FM: camada fibromuscular; ML: camada muscular lisa e S: camada serosa, HE. **E.** MEV da mucosa da vesícula biliar, destacando-se a presença de microvilosidades (MV).

Histoquímica de mucinas do trato digestório

As características das mucinas secretadas pelas células mucosas epiteliais do trato digestório de *P. lineatus* foram sumarizadas na Tabela 1.

Tabela 1. Distribuição das reações de mucinas secretadas em várias regiões.

Técnicas	Regiões								Marcações
	ES	EG	EC	EM	CP	IM 1	IM 2	IP	
PAS	+++	++	+++	+++	+++	+++	+++	+++	V
AB (1.0)	+++	-	-	+	+++	+++	+++	+++	A
AB (2.5)	+++	-	-	+	++	+++	+++	+++	A
AB(2.5)-PAS	+++	++	+++	+++	+++	+++	+++	+++	VP e AP

PAS: Ácido Periódico de Schiff; AB: Alcian Blue; ES: esôfago; EG: estômago glandular; EC: estômago cecal; EM: estômago muscular; CP: cecos pilóricos; IM 1: intestino médio-segmento proximal (“duodeno e jejuno”); IM 2: Intestino médio-segmento médio (“íleo”); IP: intestino posterior (“reto e ânus”). Cores: V=vermelho; A= azul; VP= vermelho púrpura; AP= azul púrpura. Intensidade: (-) sem coloração observada; (±) pobremente corado; (+) baixo; (++) médio; (+++) alto.

No esôfago, as glândulas claras tubulosas encontradas na lâmina própria da camada mucosa apresentaram reações positivas para o PAS, AB pH 1.0 e 2.5 e também para o AB (pH 2.5)-PAS, indicando a presença tanto de mucinas neutras quanto de mucinas ácidas sulfatadas e carboxiladas, respectivamente e também mucinas mistas (Figura 8: A, B e C).

As células epiteliais mucosas do estômago glandular (cárdico) e cecal (fúndico) mostraram-se reativas apenas ao PAS, especialmente a região cecal, que se corou intensamente em vermelho, indicando nestas regiões estomacais a presença predominante de mucinas neutras. No estômago muscular ou pilórico foram marcadas células epiteliais mucosas fortemente marcadas em PAS e medianamente com AB pH 1.0 e 2.5 (Figura 8: D, E e F).

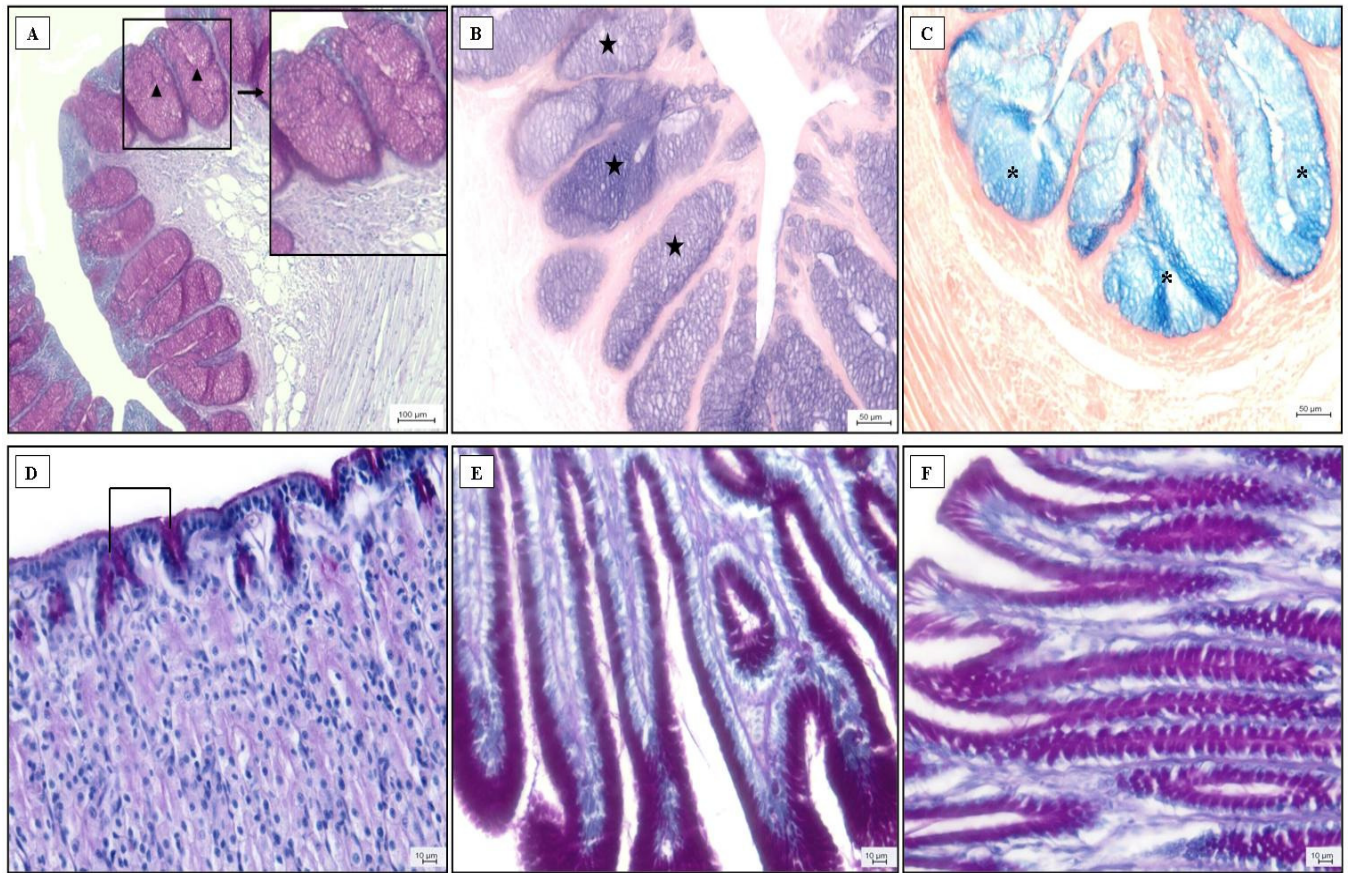


Figura 8. A, B e C. Esôfago (glândulas mucosas). Reação PAS positiva para mucinas neutras (ponta de seta). Canto superior direito: “insert” mostrando maiores detalhes. B. Reação AB pH1.0 positiva (estrela) indicando a presença de mucinas ácidas sulfatadas. C. Reação positiva para AB pH2.5 (*) demonstrando a presença de mucinas ácidas carboxiladas. D, E e F. Marcação PAS positiva para as células epiteliais produtoras de muco no estômago glandular ou cárdico (D), estômago cecal ou fúndico (E) e no estômago muscular ou pilórico (F).

No intestino, em todos os segmentos analisados, as células caliciformes produtoras de muco apresentaram marcação positiva para todas as técnicas histoquímicas utilizadas, demonstrando haver no intestino a existência de mucinas neutras e ácidas, tanto carboxiladas quanto sulfatadas. Nos cecos pilóricos a marcação com AB pH 1.0 foi mais acentuada do que com o pH 2.5, indicando secreção predominante de mucinas ácidas sulfatadas (Figura 9: A e B). Por todo o restante do tubo intestinal, as marcações com AB pH 1.0 e 2.5 e com o PAS foram notáveis (Figura 9: C, D, E e F).

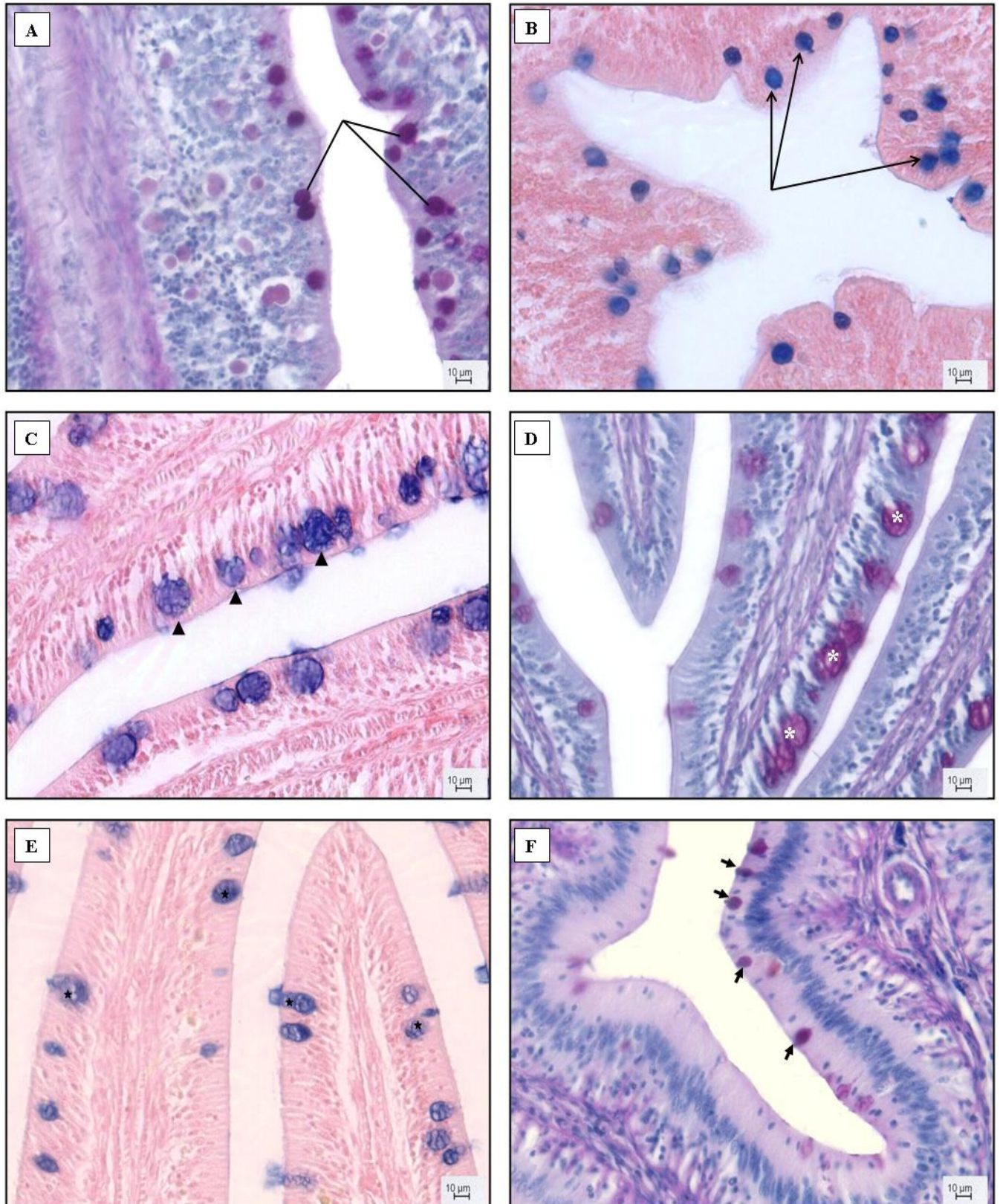


Figura 9. A. Células caliciformes de um ceco pilórico mostrando marcação PAS positiva (linhas), indicando a secreção de mucinas neutras. B. Ceco pilórico mostrando células caliciformes com marcação positiva para AB pH 1.0 (setas) sinalizando presença de mucinas ácidas sulfatadas. C e D. Intestino médio (segmento intestinal proximal). Em C ocorrem células caliciformes fortemente marcadas com AB pH 1.0 (pontas de seta). Em D há células caliciformes PAS positivas (*). E e F. Intestino médio (segmento intestinal médio). Em E foram marcadas células caliciformes positivas para AB pH 1.0 (estrelas) e em F células caliciformes apresentaram marcação positiva para o PAS.

As células epiteliais produtoras de muco do esôfago e estômago, juntamente com as células caliciformes do intestino que tiveram marcação positiva com a técnica AB (pH 2.5) – PAS foram classificadas em três tipos. O Tipo I que se corou em vermelho secretou mucinas neutras. O Tipo II que assumiu a coloração vermelho púrpura secretou mucinas mistas, mais neutras do que ácidas. O Tipo III que se marcou em azul púrpura secretou outras mucinas mistas, mais ácidas do que neutras. Um grande número de células Tipo I, que secretaram mucinas neutras foi detectado no estômago glandular (cárdico) e no estômago cecal (fúndico). As células Tipo II foram predominantes no esôfago e no estômago muscular (pilórico) conferindo às células epiteliais uma cor vermelho púrpura, mostrando secreção de mucinas mistas, com o predomínio das neutras. O Tipo celular III foi encontrado nos cecos pilóricos e no intestino médio, com secreção de mucinas mistas, predominando as mucinas ácidas.

Houve também aquelas células caliciformes que se classificaram entre os Tipos I e III que foram aquelas das partes finais do intestino, indicando tanto a presença de mucinas neutras e ácidas separadamente (Figura 10: A, B, C, D, E e F).

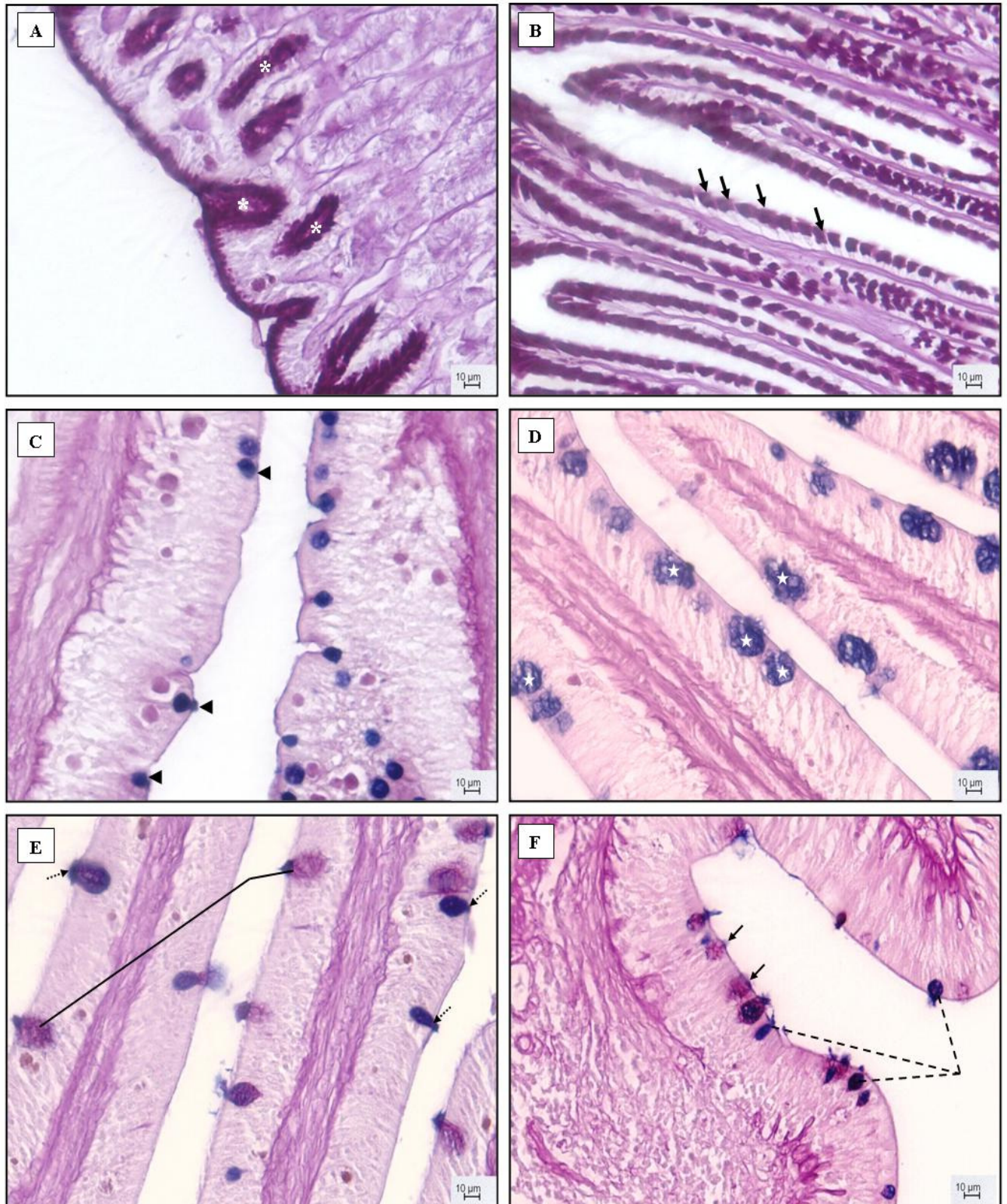


Figura 10. **A.** Estômago glandular ou cárdico mostrando células Tipo I (*), AB(pH 2.5)-PAS positivas, cor vermelha - presença de mucinas neutras. **B.** Estômago muscular ou pilórico, sugerindo células do Tipo II (setas), AB(pH 2.5)-PAS positivas, cor vermelho - púrpura indicando presença de mucinas mistas, mais neutras do que ácidas. **C.** Ceco pilórico exibindo células Tipo III (ponta de seta), AB(pH 2.5)-PAS positivas, cor azul-púrpura, mostrando a presença de mucinas mistas, mais ácidas do que neutras. Em **D**, no intestino médio (segmento intestinal proximal) foram também detectadas células Tipo III (estrelas). **E.** Intestino médio (segmento intestinal proximal) e **F.** Intestino posterior (reto), apresentando células Tipo I (vermelhas - linhas em **E** e setas em **F**) e Tipo III (azul-púrpura - setas pontilhadas em **E** e linhas pontilhadas em **F**), AB(pH 2.5)-PAS positivas demonstrando a presença de mucinas mistas coexistindo separadamente.

DISCUSSÃO

A posição da boca nos peixes pode ser dorsal, terminal, semiventral e ventral (Nikolsky, 1963). A posição, a forma e o tamanho da boca estão fortemente relacionados ao hábito alimentar dos peixes (Keast e Webb, 1966; Rodrigues e Menin, 2006a). A forma e a posição da boca podem influenciar quantitativa e qualitativamente o alimento ingerido (Hyatt, 1979). O *Prochilodus lineatus* apresentou boca em posição terminal localizada na porção anterior da cabeça e quando aberta formava um disco sucatório. Esta formação discoidal da boca quando aberta, deve-se à movimentação dos pré-maxilares, que não são protráteis em relação ao osso etmoidal (Angelescu e Gneri, 1949; Moraes et al. 1997).

Os lábios que são elementos primários na procura do alimento, podem assumir diferentes formas nos Teleostei (Kapoor et al. 1975; Rodrigues e Menin, 2006b) e as estruturas relacionadas a eles apresentam adaptações à natureza do alimento e aos hábitos alimentares (Agrawal e Mittal, 1992). As espécies carnívoras geralmente apresentam lábios delgados e aderidos às respectivas maxilas (Menin e Mimura, 1991; Rodrigues e Menin, 2006a). No *P. lineatus* os lábios apresentaram-se protráteis, bastante desenvolvidos, contando com a presença de inúmeras papilas gustativas do tipo fungiforme e também com pequenos e numerosos dentes inseridos. Estes dentículos não apresentaram inserção óssea, estando fixos aos lábios, com formato quadrangular, desprovidos de cúspides ou bifurcações, ao contrário do encontrado para espécies carnívoras predadoras, cujos dentes são caninos e pontiagudos (Al-Hussaini, 1947). Para Oliveros e Occhi (1972) e Fugi e Hahn (1991), os dentes quando auxiliados pelos movimentos de retração e protração dos lábios, têm como função raspar a película superior dos sedimentos e do perifíton. Com relação às papilas gustativas, Fishelson et al. (2004) afirmaram que elas geralmente abrigam botões gustativos dos Tipos I e II, cujas origens não são neurais, e sim advindas de modificações epiteliais. Hara et al. (1993) utilizaram a microscopia eletrônica de varredura (MEV) para revelar o número e a localização dos botões gustativos na cavidade oral dos peixes. No presente estudo, a MEV também foi utilizada para a demonstração da morfologia dos botões gustativos contidos nas papilas labiais.

A língua do *P. lineatus* localizou-se no assoalho bucal, apresentando-se como uma estrutura pequena, enrijecida, de coloração esbranquiçada e com pouca mobilidade. Tais informações corroboram com o que afirmou Bértin (1958) sobre a língua dos peixes ser a mais primitiva dentre os vertebrados, desprovida de musculatura própria e

incapaz de movimentos amplos, com sua restrita mobilidade dependendo das estruturas esqueléticas adjacentes.

Segundo Bértin (1958) o esôfago nos teleósteos apresenta-se como um tubo curto, largo e retilíneo, provido de grande elasticidade, adaptado aos vários regimes alimentares e que liga a cavidade bucofaringeana ao estômago. Contudo, o esôfago do *P. lineatus* apesar de ter se apresentado como um tubo curto e retilíneo, ele não era largo, possuindo um pequeno diâmetro. O aspecto das pregas internas da mucosa esofagiana, que foram longitudinais e paralelas entre si também seguiu os mesmos padrões para *Leporinus macrocephalus* (Rodrigues et al. 2008) e para *Steindachnerina notonota* (Silva et al. 2005). A diferenciação de cor e transparência na transição esôfago e estômago também foi observada por Silva et al. (2005).

Chaves e Vazzoler (1984) verificaram em *Semaprochilodus insignis* que o esôfago apresentou duas regiões microscopicamente distintas: a anterior, revestida por epitélio estratificado pavimentoso e a posterior, por epitélio cilíndrico simples. Contudo, no presente estudo, tipo epitelial predominante foi o estratificado pavimentoso, a exemplo do que ocorreu em *Oreochromis niloticus* (Morrison e Wright, 1999), em *S. notonota* (Silva et al. 2005) e em *Pimelodus maculatus* (Santos et al. 2007). O epitélio do tipo estratificado pavimentoso atua como uma importante camada protetora contra agressões mecânicas e invasão bacteriana (Humbert et al. 1984; Santos et al. 2007). Ainda em relação à camada mucosa do esôfago de *P. lineatus* relataram-se na lâmina própria a presença de glândulas túbulo-globosas claras multicelulares compostas por células cuboidais e entre as células epiteliais de revestimento, células mucosas cilíndricas claras. Segundo Godinho et al. (1970) e Galvão et al. (1997) estas células secretam o muco protetor, que facilita a passagem do alimento após a deglutição. Scocco et al. (1998) afirmou que a secreção de muco e a variedade de glicoproteínas encontradas é uma característica particular do esôfago dos peixes, e tal fato pode estar conectado à ausência de glândulas salivares.

O comportamento histoquímico das glândulas mucosas e das células epiteliais mucossecretoras da mucosa do esôfago do *P. lineatus* mostrou reações fortemente positivas ao PAS e ao AB pH 1.0 e pH 2.5, sendo mais pronunciada neste último, indicando a produção tanto de mucinas neutras quanto de mucinas ácidas. Este tipo de marcação ocorreu nas glândulas mucosas e nas células epiteliais produtoras de muco em *Anguilla Anguilla* L. (Domeneghini et al. 2005), *Cynoscion guatucupa* (Diaz et al. 2008) e em *Pelteobagrus fulvidraco* (Cao e Wang, 2009). A presença marcante das

mucinas neutras no esôfago sugere uma possível cooperação na digestão enzimática do alimento e na sua transformação no quimo (Murray et al. 1996), embora a primeira função do esôfago seja a condução do alimento até o estômago. Entretanto, esta significativa marcação de mucinas neutras nas glândulas mucosas e células epiteliais mucossecretoras do esôfago de *P. lineatus* também indica a possibilidade de digestão pré-gástrica. O fenômeno de que o esôfago pode ter outras funções foi apontado para outras espécies (Galvão et al. 1997; Diaz et al. 2003).

Godinho et al. (1970) afirmou que o estômago dos peixes apresenta inúmeras variações morfológicas e estruturais que são adaptações ao tipo de alimentação, sendo que uma destas adaptações é o formato, que nos iliófagos apresenta-se como uma moela, sem glândulas, destinada à trituração. Na presente pesquisa o estômago do *P. lineatus* foi anatomicamente caracterizado seguindo a sugestão de Suyehiro (1942) e Moraes et al. (1997), os quais afirmaram que o estômago do espécime em estudo é do tipo fúndico em “U”, com as regiões cárdica e pilórica alongadas e a fúndica curta e arredondada. Já Fugi e Hahn (1991) descreveram que o estômago deste peixe era composto por duas porções distintas e sobrepostas, de forma retilínea, unidas por uma curvatura, dividindo as porções em cárdica e pilórica.

Internamente a mucosa da região glandular ou cárdica do estômago apresentou pregas longitudinais. Na região cecal ou fúndica, as pregas se tornaram transversais e pouco numerosas. Já na região pilórica ou estômago muscular, as pregas mostraram-se espessas, longitudinais e altas com a parede bastante desenvolvida. Levando-se em consideração as características anatômicas, como o padrão das pregas da mucosa, as regiões cárdica e cecal são responsáveis pela recepção e armazenamento do alimento, enquanto que a região pilórica é responsável pelo esvaziamento gástrico, conforme relatado por Menin e Mimura (1993a); Menin e Mimura (1993b); Rodrigues et al. (2008) para outras espécies de peixes. A presença do esfíncter pilórico no estômago muscular do *P. lineatus* possui a função de impedir o refluxo do alimento do intestino para o estômago, conforme descrito para outras espécies (Rodrigues et al. 2008).

Histologicamente todas as regiões do estômago do *P. lineatus* apresentaram a camada mucosa revestida por epitélio cilíndrico simples secretor de muco. Diaz et al. (2003) também mencionou estes tipos celulares na mucosa estomacal de *Engraulis anchoita*. As criptas ou fossetas gástricas estiveram dispostas regularmente por toda a mucosa estomacal, diferenciando-se em número, tamanho e profundidade, dependendo

da região considerada. Foram rasas na região cárdica, intermediárias na região fúndica e profundas na região pilórica.

Segundo Domeneghini et al. (1998) a maioria dos teleósteos apresenta as glândulas gástricas nas regiões cárdica e fúndica. Na presente pesquisa as glândulas gástricas foram detectadas apenas na lâmina própria da região cárdica estando ausentes nas demais regiões. No *Trycomycterus brasiliensis*, as glândulas gástricas estão presentes em todas as regiões do estômago, em menor número na região pilórica (Oliveira-Ribeiro e Fanta, 2000; Albrecht et al. 2001). Estas glândulas foram constituídas por células chamadas de oxintopépticas, produtoras de ácido clorídrico e também enzimas as quais se abrem nas criptas das pregas da mucosa (Bicca et al. 2006; García-Hernández et al. 2001).

A *muscularis mucosae* foi identificada apenas na região cárdica, estando ausentes nas outras. Para Angelescu e Gneri (1949) e Moraes et al. (1997) este fato é compensado pela presença na região cárdica de uma terceira faixa muscular longitudinal e pelo suporte das faixas circulares nas regiões fúndica e pilórica.

A região pilórica do estômago de *P. lineatus* possui uma faixa muscular circular muito desenvolvida e uma mucosa muito espessa, caracterizando um estômago tipo “moela”, sendo comumente encontrada em peixes detritívoros e perifitívoros (Kapoor et al. 1975; Fugi e Hahn, 1991). A musculatura da região pilórica possui a função de facilitar o esvaziamento gástrico e a expulsão do alimento para o intestino anterior (Santos et al. 2007).

O muco secretado pelas células epiteliais mucosas do estômago glandular (região cárdica) e cecal (região fúndica) do *P. lineatus* apresentou marcação fortemente positiva apenas para o PAS, merecendo destaque a região cecal, que se corou intensamente em vermelho. A região pilórica além da intensa marcação em PAS, apresentou também relativa positividade ao AB pH 1.0 e 2.5. Tais resultados corroboram com os descritos por Domeneghini et al. (2005) para *Anguilla Anguilla* no qual as células epiteliais mucosas do estômago foram fortemente reativas ao PAS e discretamente ao AB pH 2.5 e também no *Pelteobagrus fulvidraco* (Cao e Wang, 2009). De acordo com Zdravko et al. (2005) as mucinas neutras favorecem o transporte e a absorção de macromoléculas na membrana plasmática, apresentando também efeito tamponante para a acidez do conteúdo estomacal. Além disso, segundo Murray et al. (1996) elas também atuam na funções absorptivas de glicídios e ácidos graxos. Portanto, tais informações, inferem que o estômago do *P. lineatus* pode mostrar um grande

potencial de digestão e absorção. A comparação da composição das glicoproteínas nos teleósteos revela uma ampla variação entre as espécies (Ostos-Garrido et al. 1993; Diaz et al. 2008). Como exemplo cita-se que o comportamento histoquímico do epitélio secretório do estômago de *Solea solea* é não reativo (Veggetti et al. 1999).

Seixas-Filho et al. (2000) relataram que a estrutura anatômica e a origem dos cecos pilóricos dos peixes Teleostei são únicas no reino animal, pois outros grupos de vertebrados, como as aves e os mamíferos possuem apêndices intestinais vindos do intestino grosso. No *P. lineatus* o conjunto de cecos pilóricos constituiu-se numa formação ovalada, compacta, composta por finos fios que são pequenas estruturas tubulares de fundo cego. O número de cecos pilóricos varia muito entre as espécies. Angelescu e Gneri (1949) contaram para esta espécie algo em torno de 3000 unidades. Seixas-Filho et al. (2000) contaram em *Leporinus macrocephalus* cerca de 8 a 13 cecos. Segundo Kapoor et al. (1975) e Nachi et al. (1998) esta variação em número e tamanho pode estar relacionada aos hábitos alimentares. Entretanto, peixes carnívoros tendem a ter numerosos cecos pilóricos enquanto que os herbívoros possuem número reduzido ou até ausência destas estruturas (Buddington e Diamond, 1987; Seixas-Filho et al. 2000). Segundo Fugi e Hahn (1991) a função destas estruturas ainda é polêmica, pois para Angelescu e Gneri (1949) para *P. platensis* tais estruturas são secretoras, tendo um papel no processo digestivo enquanto que Bowen (1983) preconiza que atuem na assimilação pós-gástrica ou ainda que eles simplesmente aumentem a superfície de absorção (Buddington e Diamond, 1987; Seixas-Filho et al. 2000).

Histologicamente, os cecos pilóricos compuseram-se de uma camada mucosa pregueada, revestida por epitélio simples cilíndrico, com poucas células caliciformes entremeadas entre as células epiteliais e agregados linfóides na submucosa, sem separação nítida entre mucosa e submucosa. Esta constituição histológica é a que se encontra na maioria dos teleósteos que os apresentam (Murray et al. 1996; Pedini et al. 2001; Silva et al. 2005). As mucinas secretadas pelas células caliciformes dos cecos pilóricos tiveram marcação fortemente positiva para o PAS e para o AB pH 1.0, indicando a presença de mucinas neutras e ácidas sulfatadas. Este padrão também foi encontrado nos cecos pilóricos de *Steindachnerina notonota* (Silva et al. 2005), de *Onchorhynchus mykiss* (Marchetti et al. 2006).

O trato intestinal dos teleósteos apresenta numerosas variações específicas, em especial no que se refere à estrutura anatômica e ao comprimento (Bérтин, 1958; Nikolsky, 1963). O intestino do *P. lineatus* apresentou-se intensamente enovelado,

ocupando praticamente toda a cavidade celomática, com as alças dispostas em circuito duplo, unidas por tecido adiposo, sendo relativamente longo. O padrão de dobramento das alças aumenta de complexidade a partir de um arranjo aproximadamente retilíneo nos carnívoros até assumir configuração altamente enovelada, como nos comedores de lodo (Moraes et al. 1997; Silva et al. 2005). Internamente, a mucosa intestinal do *P. lineatus* apresentou um padrão variado de pregas ao longo do seu comprimento. Fugi e Hahn (1991) afirmaram que a presença e a padronagem destas pregas provavelmente amplia a superfície de absorção dos alimentos.

Histologicamente, o intestino do *P. lineatus* apresentou constituição bastante semelhante à descrita para várias espécies de teleósteos, composta pelas camadas mucosa, submucosa, muscular e serosa (Diaz et al. 2006; Cao e Wang, 2009). A camada mucosa apresentou revestimento epitelial simples cilíndrico entremeado com numerosas células caliciformes. As células caliciformes secretam muco para lubrificar e proteger a mucosa intestinal contra agentes danosos físicos e químicos e ataques de microorganismos (Pajak e Danguy, 1993; Marchetti et al. 2006). Ao longo do intestino foram observadas mudanças no padrão das pregas da mucosa, que foram circulares na porção inicial, depois ramificadas e alongadas na porção média e no intestino posterior, apresentaram-se muito mais ramificadas e longas. Segundo Moraes et al. (1997) o padrão das pregas da mucosa intestinal estão relacionadas com a função de absorção de nutrientes, pois aumentam a área, compensando o baixo valor nutritivo do alimento ingerido. Seixas-Filho et al. (2000) consideraram que quanto mais baixo o valor nutritivo do alimento ingerido, mais elaboradas são as pregas intestinais.

No trato intestinal de *P. lineatus* em todas as regiões analisadas, as células caliciformes produtoras de muco tiveram marcação positiva para PAS e AB pH 1.0 e 2.5, demonstrando a presença de mucinas neutras e ácidas sulfatadas e carboxiladas, respectivamente. Este padrão de diferenciação histoquímica difere daquele que foi observado para o *Pelteobagrus fulvidraco* (Cao e Wang, 2009) no qual o intestino anterior apresentou marcação positiva apenas para mucinas neutras e as mucinas ácidas estiveram mais intensamente presentes no intestino posterior. Segundo Marchetti et al. (2006) às mucinas neutras são reputadas as funções de cooperação na digestão enzimática do alimento e convertê-lo no quimo, assim como auxiliar nas funções absorptivas. Já as mucinas ácidas contribuem para uma função protetora contra microorganismos potencialmente patogênicos além de atuar como uma barreira física entre a mucosa e os agentes ambientais (Arellano et al. 1999).

Prochilodus lineatus apresenta os órgãos digestivos acessórios dispostos na região cranial da cavidade celomática, circundando o estômago e as alças intestinais.

O fígado nesta espécie apresentou três lobos assimétricos, com coloração vermelho-acastanhado no animal *in vivo* e de consistência firme. O lobo esquerdo que esteve voltado para o antímero esquerdo no corpo do animal abrigou em sua região ventral a impressão da vesícula biliar, o lobo médio, ocupou a posição central e o lobo direito, o menor deles, esteve voltado para o antímero direito. A morfologia hepática varia de acordo com as espécies, pois em *Trichomycterus brasiliensis* (Oliveira-Ribeiro e Fanta, 2000) não há lobos presentes e em *Oreochromis niloticus* o fígado é bilobado (Vicentini et al. 2005). Segundo Lemes e Braccini (2004) o fígado é responsável por importantes funções metabólicas, sendo a maior glândula que se molda de acordo com o espaço na cavidade peritoneal.

A estrutura histológica do fígado do *P. lineatus*, no qual os hepatócitos se arranjam em placas celulares cordonais circundadas por capilares sinusóides foi semelhante à encontrada para outros teleosteos (Bruslé e Anadón, 1996; Lemes e Braccini, 2004; Vicentini et al. 2005). No parênquima hepático, não foram identificadas as lobulações hepáticas completas, não sendo observadas tríades hepáticas verdadeiras como ocorre nos mamíferos. O parênquima hepático foi constituído por duas placas celulares circundadas por sinusóides (Bruslé e Anadon, 1996; Vicentini et al. 2005). Tais informações corroboraram com as considerações feitas por Diaz et al. (1999) para o *Cynoscion guatucupa* e também por Lemes e Braccini (2004) para o *Hoplias malabaricus*. No parênquima hepático, em áreas próximas aos grandes vasos foram visualizados acúmulos isolados de células formando centros de melanomacrófagos (CMMs). Sobre estas estruturas Diaz et al. (1999) relataram que a composição química dos grânulos contidos nestas estruturas seria de lipofuscinas, substâncias ceróides e principalmente melanina.

A vesícula biliar em *P. lineatus* localizou-se na região cranial da cavidade celomática, estendendo-se no sentido dorso-longitudinal à bolsa formada pelas alças intestinais e ventralmente ao lobo hepático esquerdo. Apresentou como um saco de formato fusiforme alongado, oco e com paredes delgadas e translúcidas. A vesícula biliar de *Oreochromis niloticus* era de forma arredondada (Vicentini et al. 2005) enquanto que em *Hoplias malabaricus* apresentou formato saculiforme que envolvia totalmente o estômago (Lemes e Braccini, 2004).

Histologicamente, a vesícula biliar constituiu-se por uma camada mucosa revestida por epitélio cúbico simples e estereocílios, lâmina própria de tecido conjuntivo, uma camada fibromuscular e externamente a serosa. Esta constituição foi semelhante à descrita por Fange e Groove (1979) e Lemes e Braccini (2004).

De acordo com Lemes e Braccini (2004) o pâncreas é um órgão de difícil visualização, sendo encontrado em diversos locais entre os órgãos da cavidade celomática. No *P. lineatus* o tecido pancreático exócrino foi encontrado distribuído difusamente no tecido conjuntivo frouxo entre os cecos pilóricos, no tecido adiposo mesentérico e também no fígado, próximo aos ramos da artéria hepática e veia central. A organização histológica do pâncreas exócrino foi semelhante ao encontrado para os outros teleósteos (Oliveira-Ribeiro e Fanta, 2000.).

CONCLUSÕES

O trato digestório do *Prochilodus lineatus* foi descrito como característico dos peixes com hábito alimentar detritívoro-iliófago. A boca mostrou-se adaptada para o trabalho de sucção e raspagem do perifíton. O estômago foi classificado como do tipo “moela” e exibiu um estrato muscular liso bastante desenvolvido, o trato intestinal se mostrou longo e enovelado, apresentou um complexo padrão de pregueamento da mucosa, que se mostrou revestida por epitélio cilíndrico simples com orla em escova, cuja função é aumentar a superfície absorptiva. Em MEV as microvilosidades presentes na mucosa desta região ficaram bastante evidentes.

A mucosa intestinal, além das células epiteliais de revestimento apresentou inúmeras células caliciformes produtoras de muco, cujas marcações histoquímicas foram positivas para a produção de mucinas neutras, mucinas ácidas sulfatadas e carboxiladas e também outras misturas de mucinas neutras e ácidas.

O fígado apresentou-se trilobado e ocupou grande parte da região cranial da cavidade celomática. O pâncreas esteve distribuído difusamente entre os cecos pilóricos e também no parênquima hepático, próximo aos grandes vasos e no interstício entre os lobos. A vesícula biliar mostrou-se alongada.

AGRADECIMENTOS

Os autores agradecem ao histotécnico Sr. Orandi Mateus do Laboratório de Histologia da Universidade Estadual Paulista (UNESP), ao Centro de Aqüicultura da

UNESP pelo apoio logístico e também ao Conselho Nacional de Pesquisa e Desenvolvimento (CNPq), processo número 142956/2006-6 pelo auxílio financeiro.

REFERÊNCIAS

- Agrawal, N. and A. K. Mittal, 1992: Structure and histochemistry of the epithelium of lips and associated structures of a catfish *Rita rita*. Jpn. J. Ichthyol. **39(1)**: 93-102.
- Albrecht, M. P.; M. F. N. Ferreira; E. P. Caramaschi, 2001: Anatomical features and histology of the digestive tract of two related neotropical omnivorous fishes (Characiformes, Anostomidae). J. Fish Biol. **58**: 419-430.
- Al-Hussaini, A. H. 1947: The feeding habit and the morphology of the alimentary tract of some teleosts living in the neighborhood of the Marine Biological Station, Ghardaga, Red Sea. Publ. Mar. Biol. Station. **5**: 4-61.
- Angelescu, V. and F. S. Gneri, 1949: Adaptaciones del aparato digestório al régimen alimenticio em algunos peces del rio Uruguay e del rio de la Plata. Rev. Inst. Nac. Invest. de las Cienc. Nat. **1**:161 – 272.
- Arellano, J. M., M. T. Dinis e C. Sarasquete, 1999: Histomorphological and histochemical characteristics of the intestine of Senegal Sole, *Solea senegalensis*. Eur. J. Histochem. **43**, 121-133.
- Bancroft, J. D. e H. C. Cook, 1984: Manual of Histological Techniques. UK: Churchill Livingstone Medical Division Longman Group.
- Barbieri, R. L., R. G. Leite, F. J. Hernandez-Blasquez, 1989: Morphologie du tractus digestif du curimbatá *Prochilodus scrofa*. I- Anatomie intestinale. Ciênc. Cult. **41**, 67-70.
- Bértn, L., 1958: Appareil digestif. In: Traité de zoologie, anatomie, systématique, biologie (P. P. Grassé ed.). Paris: Masson. pp. 1249-1300.
- Bicca, D. F., E. Querol e M. C. Braccini, 2006: Aspectos morfológicos e histológicos do estômago de *Acestrorhynchus pantaneiro* (Menezes, 1992) (Teleostei, Acestrorhynchidae) na bacia do rio Uruguai Médio. Biodivers. Pampeana. **4**, 4-10.
- Boglione, B., B. Bertolini, M. Russiello e S. Cataduella, 1992: Embryonic and larval development of Thick-Lipped Mullet (*Chelon labrosus*) under controlled reproduction conditions. Aquaculture **101**, 349-359.
- Bosi, G., S. Arrighi, A. Di-Giancamillo e C. Domeneghini, 2005: Histochemistry of glycoconjugates in mucous cells of *Salmo trutta* uninfected and naturally parasitized with intestinal helminthes. Dis. Aquat. Org. **64**, 45-51.

- Bowen, S. H., 1983: Detritivory in neotropical fish communities. *Environ. Biol. Fishes*, **9**: 137 – 144.
- Bruslé, J.; Anadon, G. G., 1996: The structure and function of fish liver. In: Munshi, J. S. D.; Dutta, H. M. (Ed.). **Fish Morphology horizon of new research**. Lebanon: Science Publishers Inc., p. 77-93.
- Buddington, R. K.; Diamond, J. M. 1987. Pyloric caeca of fish: a “new” absorptive organ. *Am. J. Physiol.*, **252**: G65-G76.
- Cao, X. J. e M. Wang, 2009: Histology and mucin histochemistry of the digestive tract of yellow catfish, *Pelteobagrus fulvidraco*. *Anat. Histol. Embryol.* **38**, 254-261.
- Chaves, P. T. C. e G. Vazzoler, 1984: Aspectos biológicos de peixes de peixes amazônicos. III – Anatomia microscópica do esôfago, estômago e cecos pilóricos de *Semaprochilodus insignis* (Characiforme: Prochilodontidae). *Acta Am.* **14(3)**: 343 – 353.
- Díaz, A. O.; González Castro, M.; García, A. M.; Devincenti, C. V.; Goldemberg, A. L. 1999. Morphological and histochemical characterisation of liver from stripped weakfish, *Cynoscion guatucupa* (Cuvier, 1830). *Biociencias* **7(1)**: 67 – 78.
- Diaz, A. O.; García, A. M.; Devincenti, C. V.; Goldemberg, A. L. 2003. Morphological and histochemical characterization of the mucosa of the digestive tract in *Engraulis anchoita* (Hubbs and Marini, 1935). *Anat. Histol. Embryol.*, **32**: 341-346.
- Diaz, A. O., A. H. Escalante, A. M. Garcia e A. L. Goldemberg, 2006: Histology and histochemistry of the pharyngeal cavity and oesophagus of the silverside *Odontesthes bonariensis* (Cuvier e Valenciennes). *Anat. Histol. Embryol.* **35**, 42-46.
- Diaz, A. O.; García, A. M.; Goldemberg, A. L. 2008. Glycoconjugates in the mucosa of the digestive tract of *Cynoscion guatucupa*: a histochemical study. *Acta Histochem.* **110**: 76-85.
- Domeneghini, C.; Pannelli, R. S.; Veggetti, A. 1998. Gut glycoconjugates in *Sparus aurata* L. (Pisces, Teleostei). A comparative histochemical study in larval and adult ages. *Histol. Histopathol.*, **13**: 359-372.
- Domeneghini, C., S. Arrighia, G. Radaelli, G. Bosia e A. Veggetti, 2005: Histochemical analysis of glycoconjugate secretion in the alimentary canal of *Aguilla anguilla* L. *Acta Histochem.* **106**, 477-487.
- Fange, R.; Grove, D. 1979. Digestion. In: Hoar, W. S.; Randall, D. J.; Brett, J. R. (eds). **Fish Physiology**, New York: Academic Press, v. 8, p. 173 – 175.

- Fishelson, L.; Delarea, Y.; Zverdling, A. 2004: Taste bud form and distribution on lips an in the oropharyngeal cavity of cardinal fish species (Apogonidae, Teleostei) with remarks on their dentition. *J. Morphol.* **259**: 316-327.
- Fugi, R. and N. S. Hahn, 1991: Espectro alimentar e relações morfológicas com o aparelho digestivo de três espécies de peixes comedores de fundo do rio Paraná, Brasil. *Rev. Bras. Biol.* **51(4)**: 873 – 879.
- Galvão, M. S. N.; N. Fenerich-Verani.; N. Yamanaka; I. R. Oliveira, 1997: Histologia do sistema digestivo da tainha *Mugil platanus* GÜNTHER 1880 (Osteichthyes, Mugilidae) durante as fases larval e juvenil. *Bol. Inst. Pesca.* **24**: 91 – 100.
- Garcia-Hernández, M. P.; Lozano, M. T.; Elbal, M. T.; Agulleiro, B. 2001: Development of the digestive tract of sea bass (*Dicentrarchus labrax* L.). Light and electron microscopic studies. *Anat. Histol. Embryol.*, **204**: 39-57.
- Godinho, H. M. 1970: Considerações gerais sobre anatomia de peixes, p. 118 – 122. In: **Poluição e piscicultura**. São Paulo, Faculdade de Saúde Pública e Instituto de Pesca, CPRN – Secretaria da Agricultura, 216p.
- Gordon, A. K. e T. Hecht, 2002: Histological studies on the development of the digestive system of the clownfish *Amphiprion percula* and the time of weaning. *J. Appl. Ichthyol.* **18**, 113-117.
- Hara, T.J.; T. Sveinsson; R. E. Evans.; D. A. Klapat, 1993: Morphological and functional characteristics of the olfactory and gustatory organs of three *Salvelinus* species. *Can. J. Zool.*, **71**: 413-423.
- Hyatt, K. D. 1979: Feeding strategy. In: Hoar, W. S., Randall D. J. and Brett, JR (Eds). **Fish Physiology**. New York, Academic Press, p. 71-119.
- Jensch-Junior, B. E., L. N. Pressinotti, J. C. S. Borges e J. R. M. C. Silva, 2006: Characterization of macrophage phagocytosis of the tropical fish *Prochilodus scrofa* (Steindachner, 1881). *Aquaculture*, **251**, 509-515.
- Humbert, W.; R. Kirsch; M. F. Meister, 1984: Scanning electron microscopic study of the oesophageal mucous layer in the eel, *Anguilla Anguilla*. *J. Fish Biol.* **25(1)**: 117-122.
- Kapoor, B. G.; H. Smit; I. A. Verighina, 1975: The alimentary canal and digestion in teleosts. *Adv. Mar. Biol.* **13**: 109-239.
- Keast, A. and D. Webb, 1966: Mouth and body form relative to feeding ecology in the fish fauna of small lake, Lake Opinicon, Ontario. *J. Fish. Res.* **23**: 1845-1874.

- Lemes, A. S. e M. C. Braccini, 2004: Descrição e análise histológica das glândulas anexas do trato digestório de *Hoplias malabaricus* (Bloch, 1794) (Teleostei, Erythrinidae). Biodiv. Pampeana, **2**: 33-41.
- Lev, R. e S. S. Spicer, 1964: Specific staining of sulphate groups with Alcian Blue at low pH. J. Histochem. Cytochem. **12**, 309-317.
- Marchetti, L., M. Capacchietti, M. G. Sabietti, D. Accili, G. Materazzi e G. Menghi, 2006: Histology and carbohydrate histochemistry of the alimentary canal in the rainbow trout *Oncorhynchus mykiss*. J. Fish Biol. **68**, 1808-1821.
- Menin, E.; O. M. Mimura, 1991: Anatomia funcional da cavidade bucofaringeana de *Hoplias malabaricus* (Bloch, 1974) (Characiformes, Erythrinidae). Rev. Ceres. **38(217)**: 240-255.
- Menin, E.; O. M. Mimura, 1993a: Anatomia comparativa do estômago de três peixes teleostei de água doce de hábito alimentar ictiófago. Rev. Ceres, **40(228)**: 203-222.
- Menin, E.; O. M. Mimura, 1993b: Anatomia do estômago de duas espécies de peixes de água doce, *Prochilodus margravii* (Walbaum, 1792) e *Prochilodus affinis* (Reinhardt, 1874) (Characiformes, Prochilodontidae) de hábito alimentar iliófago. Rev. Ceres, **40(229)**: 253-271.
- Moraes, M.F.P.G.; I. F. Barbola; E. A. Guedes, 1997: Alimentação e relações morfológicas com o aparelho digestivo do “curimbatá”, *Prochilodus lineatus* (Valenciennes) (Osteichthyes, Prochilodontidae) de uma lagoa do sul do Brasil. Rev. Bras. Zool., **14(1)**: 169-180.
- Morrison, C. M.; J. R. Wright Jr, 1999: A study of the histology of the digestive tract of the Nile tilapia. J. Fish Biol. **54**: 597-606.
- Murray, H. M., G. M. Wright e G. P. Goff, 1996: A comparative histological and histochemical study of the post-gastric alimentary canal from three species of pleuronectid, the Atlantic halibut, the yellowtail flounder and the winter flounder. J. Fish Biol. **48**, 187-206.
- Nachi, A. M., F. J. Hernandez-Blasquez, R. L. Barbieri, R. G. Leite, S. Ferri e M. T. Phan, 1998: Intestinal histology of a detritivorous (iliophagus) fish *Prochilodus scrofa* (characiformes, prochilodontidae). Ann. Sci. Nat. **2**, 81-88.
- Nikolsky, G. U., 1963: The ecology of fishes. London: Academic Press, 352p.
- Ostos-Garrido, M. V.; M. J. Nuñez-Torres; M. A. Abaurrea-Equisoain, 1993: Histological, histochemical and ultrastructural analysis of the gastric mucosa in *Onchorhynchus mykiss*. Aquaculture. **115**: 121-132.

- Oliveros, O. B. and R. W. Occhi, 1972: Descripción de la cavidad bucofaríngea del “saballo” (*Prochilodus platensis*) com especial referencia a las estructuras dentárias y aparato filtrador branquia. *Acta Zool. Lilloana*. **29**: 121-140.
- Oliveira-Ribeiro, C. A. and E. Fanta, 2000: Microscopic morphology and histochemistry of the digestive system of a tropical freshwater fish *Trichomycterus brasiliensis* (Lütken) (Siluroidei, Trichomycteridae). *Rev. Bras. Zool.* **17(4)**: 953 – 951.
- Park, J. Y., I. S. Kim, e S. Y. Kim, 2003: Structure and mucous histochemistry of the intestinal respiratory tract of the mud loach *Misgurnus anguillicaudatus* (Cantor). *J. Appl. Ichthyol.* **19**, 215-219.
- Pajak, B. and A. Danguy, 1993: Characterization of sugar moieties and oligosaccharide sequences in the distal intestinal epithelium of the rainbow trout by means of lectin histochemistry. *J. Fish Biol.* **43**: 709-722.
- Pedini, V., P. Scocco, G. Radaelli, O. Fagioli e P. Ceccarelli, 2001: Carbohydrate histochemistry of the alimentary canal of the Shi Drum, *Umbrina cirrosa* L. *Anat. Histol. Embryol.* **30**, 345-349.
- Radaelli, G., C. Domeneghini, A. Arrighi, M. Francolini e F. Mascarello, 2000: Ultrastructural features of the gut in the white sturgeon, *Acipenser transmontanus*. *Histol. Histopathol.* **15**, 429-439.
- Rodrigues, S. S. and E. Menin, 2006a: Adaptações anatômicas da cavidade bucofaringeana de *Pseudoplatystoma corruscans* (Spix e Agassiz, 1829) (Siluriformes, Pimelodidae) em relação ao seu hábito alimentar. *Rev. Ceres.* **53(305)**: 135 – 146.
- Rodrigues, S. S. and E. Menin, 2006b. Anatomia da cavidade bucofaringeana de *Salminus brasiliensis* (Cuvier, 1817) (Pisces, Characidae, Salmininae). *Biotemas*, **19(1)**: 41-50.
- Rodrigues, S. S.; R. D. Navarro; E. Menin, 2008: Anatomia do tubo digestório de *Leporinus macrocephalus* Garavello & Britski, 1988 (Characiformes, Anostomidae) em relação ao seu hábito alimentar. *Biosci. J.* **24(3)**: 86-95.
- Santos, C. M.; S. Duarte, S.; T. G. L. Souza; T. P. Ribeiro; A. Sales; F. G. Araújo, 2007: Histologia e caracterização histoquímica do tubo gastrintestinal de *Pimelodus maculatus* (Pimelodidae, Siluriformes) no reservatório de Funil, Rio de Janeiro, Brasil. *Iheringia, Sér. Zool.* **97(4)**: 411-417.

- Sarasquete C., E. Gisbert, L. Ribeiro, L. Vieira e M. T. Dinis, 2001: Glycoconjugates in epidermal, branchial and digestive mucous cells and gastric glands of gilthead sea bream, *Sparus aurata*, Senegal sole, *Solea senegalensis* and Siberian sturgeon, *Acipenser baeri* development. Eur. J. Histochem. **45**, 267-278.
- Scocco, P.; D. Accili; G. Menghi.; P. Ceccarelli, 1998: Unusual glycoconjugates in the oesophagus of a tilapine polyhybrid. J. Fish Biol. **53**: 39-48.
- Seixas-Filho, J. T.; J. M. Brás; A. T. M. Gomide; M. G. A. Oliveira; L. L. Donzele; E. Menin, 2000: Anatomia funcional e morfometria dos intestinos e cecos pilóricos do teleostei (Pisces) de água doce piau (*Leporinus friderici*, Bloch, 1794). Rev. Bras. Zootec. **29(6)**: 2181 – 2192.
- Silva, N. B.; H. C. B. Gurgel; M. D. Santana, 2005: Histologia do sistema digestório de sagüiru *Steindachnerina notonota* (Miranda Ribeiro, 1937) (Pisces, Curimatidae) do Rio Ceará Mirim, Rio Grande do Norte, Brasil. B. Inst. Pesca. **31(1)**: 1-8.
- Suyehiro, Y. 1942. A study of the digestive system and feeding habits of fish. Jpn. Jour. Zool. **10(1)**: 1-30.
- Tolosa, E. M. C., C. J. Rodrigues, O. A. Behmer, A. G. Freitas-Neto, 2003. Manual de técnicas para histologia normal e patológica. São Paulo: Manole, pp. 43 e 121.
- Veggetti, A.; A. Rowlerson; G. Radaelli.; S. Arrighi; C. Domeneghini, 1999. Posthatching development of the gut and lateral muscle in the Sole, *Solea solea* (L.). J. Fish Biol. **59**: 44-65.
- Vicentini, C. A.; I. B. Francheschini; M. T. Bombonato; B. Bertolucci; S. G. Lima; A. S. Santos, 2005: Morphological study of the liver in the teleost *Oreochromis niloticus*. Int. J. Morphol. **3(3)**: 211 – 216.
- Zdravko, P. N.; K. Srebrenka; O. Andelko, 2005: Mucosubstances of the digestive tract mucosa in northern pike (*Esox lucius* L.) and European catfish (*Silurus glanis* L.). Veterinarski.Archiv.**75**:317-327.

ARTIGO 2

Diversidade da microbiota intestinal do curimba (*Prochilodus lineatus*) (Teleostei: Characidae) e do cascudo cinza (*Pterygoplichthys anisitsi*) (Siluriformes: Loricariidae)

RESUMO

Todos os animais vivem em íntima associação com microorganismos que desempenham importantes funções em seu desenvolvimento normal. Em geral, nos vertebrados a mais populosa e complexa comunidade de microorganismos reside no trato intestinal. O objetivo da presente pesquisa foi quantificar e verificar a composição da população microbiana nos tratos intestinais de duas espécies de peixes de água doce, o curimba (*Prochilodus lineatus*) e o cascudo cinza (*Pterygoplichthys anisitsi*). As amostras foram coletadas a partir de raspagens da mucosa intestinal, diluídas seriadamente até 10^{-4} , semeadas em placas no ágar soja tripticaseína (TSA) e no ágar chocolate (AC) para contagem de bactérias totais e identificação morfológica por Gram, em aerobiose e em anaerobiose facultativa, respectivamente. Na contagem de bactérias totais foram encontrados resultados que variaram entre 10^3 e 10^4 ufc.mL⁻¹. Os morfotipos encontrados independentemente das condições de incubação foram cocos gram positivos, leveduras e bastonetes gram negativos e positivos. A microbiota gram negativa foi predominante. Estudos adicionais sobre os padrões de colonização microbiana e a morfologia dos microorganismos aderidos à mucosa intestinal foram possíveis com a utilização da microscopia eletrônica de varredura, encontrando-se formas variadas de microorganismos, desde leveduras, formas cocóides e bacilares flageladas e não flageladas.

1. INTRODUÇÃO

Os peixes possuem uma microbiota intestinal específica que consiste em bactérias aeróbias, anaeróbias facultativas e anaeróbias obrigatórias, podendo sua composição variar com a idade, estado nutricional e condições ambientais (Cahill, 1990; Ringo et al. 2003; Silva et al. 2005).

A microbiota residente confere muitos benefícios para a fisiologia intestinal do hospedeiro sendo, portanto, um exemplo real de relação simbiótica (Hooper e Gordon, 2001). Alguns destes benefícios incluem o metabolismo dos nutrientes e de substratos orgânicos e a contribuição para o fenômeno da resistência à colonização. Esta última é a

capacidade da comunidade bacteriana do trato gastrointestinal de resistir à invasão do hospedeiro por microorganismos estranhos (Van der Waaj et al. 1971; Berg, 1996; Bauer et al. 2006).

As três principais funções da microbiota intestinal são: 1) resistência à colonização por agentes patogênicos; 2) contribuição nutricional pela produção de substâncias que aperfeiçoam a digestão dos nutrientes e 3) imunomodulação do hospedeiro (MacFarland, 2000). A primeira função da microbiota intestinal seria a de proporcionar maior resistência contra microorganismos patogênicos, por meio de vários mecanismos de supressão de patógenos, incluindo a competição por nutrientes e sítios de adesão e ainda a produção de componentes tóxicos, tais como ácidos orgânicos, sulfeto de hidrogênio (H₂S), bacteriocinas e substâncias que simulam antibióticos (Berg, 1996).

O *Prochilodus lineatus* (Prochilodontidae) é um peixe teleósteo tropical detritívoro encontrado na América do Sul e amplamente distribuído nos rios brasileiros, sendo muito procurado para fins comerciais e de pesca de subsistência (Jensch-Junior et al. 2006), enquanto que o *Pterygoplichthys anisitsi* (*P. anisitsi*), também conhecido por cascudo cinza é um loricariídeo, com ocorrência na América do Sul nas bacias do médio e alto Rio Paraná e nos rios Paraguai e Uruguai (Weber, 1992; Langeani e Araújo, 1993).

Nos hábitos alimentares e na morfologia intestinal, os proquilodontídeos e os loricariídeos são peixes detritívoros-iliófagos com um longo e enovelado intestino (Nachi et al. 1998; Langeani e Araújo, 1993; Yossa e Araújo-Lima, 1998), apresentando grandes perspectivas para a aquicultura.

Embora a microbiologia do trato intestinal de peixes marinhos e de água doce tenha sido anteriormente investigada por vários pesquisadores, tais como, Cahill (1990); Ringo et al. (1995); Ringo e Birkbeck (1999); Ringo et al. (2001); Ramirez e Dixon (2003); Olsen et al. (2005); Al-Harbi e Uddin (2005); Silva et al. (2005); Bates et al. (2006); Martin-Antonio et al. (2007); Balcázar et al. (2008), não há na literatura relatos de estudos sobre a composição microbiana intestinal do curimba (*P. lineatus*) e nem para o cascudo cinza (*P. anisitsi*) provenientes de viveiros.

A proposta do presente estudo foi avaliar e quantificar a diversidade da microbiota intestinal autóctone destas duas espécies de peixes sob condições de criação e adicionalmente estudar os padrões de colonização microbiana e a morfologia dos microorganismos com o uso da microscopia eletrônica de varredura.

2. MATERIAL E MÉTODOS

No período de Janeiro a Abril de 2009 foram capturados 11 exemplares adultos de *P. lineatus* com comprimento total (CT) variando entre $39,8 \pm 1,42$ cm e peso (P) com valores entre $1,007 \pm 0,11$ Kg e 11 espécimes adultos de *P. anisitsi* com CT de $36,1 \pm 4,07$ cm e P entre $0,350 \pm 0,12$ Kg, provenientes dos viveiros do Centro de Aquicultura da Universidade Estadual Paulista, Jaboticabal-SP, Brasil. Após a captura, os peixes foram mantidos em jejum alimentar por 24 horas em tanques de alvenaria de 1000 L, providos com aeração constante e abastecimento contínuo de água. As análises microbiológicas foram realizadas no Laboratório de Microbiologia Aplicada à Zootecnia do Departamento de Patologia Veterinária da Universidade Estadual Paulista, Jaboticabal-SP, Brasil.

Os dados concernentes às condições ambientais dos tanques foram aferidos nas datas das coletas. A temperatura da água, oxigênio dissolvido e saturação de oxigênio foram medidos em oxímetro digital YSI 550A, enquanto que o pH e a condutividade no condutivímetro digital multiparâmetro YSI 63. A alcalinidade total e a concentração de amônia foram obtidas pelo método de Goltermann et al. (1978).

Os peixes foram eutanasiados por prolongamento do plano anestésico e o trato digestório removido assepticamente por meio de uma incisão longitudinal na cavidade celomática. O trato intestinal foi separado dos demais componentes do tubo digestivo e individualizado em três diferentes porções: inicial, média e final. A delimitação das porções intestinais foi baseada na localização anatômica topográfica do segmento intestinal, presença ou não de digesta ou material fecal e pelo aspecto morfológico das pregas da mucosa intestinal, seguindo a metodologia de Bértin (1958). As porções intestinais foram abertas assepticamente e quando necessário, enxaguadas com solução salina fisiológica estéril.

Para o cultivo microbiano foram realizadas raspagens das mucosas das diferentes porções intestinais com swabs estéreis, que foram acondicionados em tubos de ensaio contendo solução salina fisiológica, sendo então submetidas a diluições seriadas na mesma solução até 10^{-4} . Alíquotas de 1 mL de cada diluição das amostras foram semeadas “pour plate” em duplicata.

Para o crescimento microbiano foram utilizados dois meios de cultura, a saber: ágar soja tripticaseína (TSA – Tryptic Soy Agar – Merck[®], Darmstadt, Alemanha) para incubação aeróbia e o ágar chocolate (NA – Nutriente Agar – Himedia[®], Mumbai,

Índia) acrescido com 7% de sangue ovino e aquecido em banho-maria durante aproximadamente 15 minutos, para incubação em anaerobiose facultativa.

As placas semeadas com ágar chocolate foram acondicionadas em jarras de anaerobiose em atmosfera modificada constituída por: 10% de dióxido de carbono (CO₂), 80% de nitrogênio (N₂) e 10% de oxigênio (O₂) e incubadas por no mínimo 48 horas em estufa a 25° C. As placas semeadas em meio de TSA foram incubadas aerobicamente sob as mesmas condições, por no mínimo 24 horas.

A leitura das placas foi realizada por meio de contagem das colônias e determinação das ufc.mL⁻¹ (unidades formadoras de colônias) pela média aritmética das duplicatas. Na quantificação foram consideradas somente as placas que apresentaram entre 30 e 300 ufc. Os dados obtidos foram posteriormente analisados pelo programa estatístico SAS (Statistic Analysis System) versão 9.1. O delineamento estatístico foi realizado em blocos casualizados, considerando-se como tratamento as três porções intestinais e como blocos, os dias das coletas. Os valores obtidos da contagem de bactérias intestinais totais foram submetidos à análise de variância a um nível de 5% de probabilidade. Nos casos onde houve diferença significativa, foi aplicado o teste de Tukey ($\alpha=5\%$).

Foram selecionadas duas placas de cada diluição, sendo que em cada placa foram escolhidas ao acaso e individualizadas 30 colônias de diferentes morfotipos para identificação de Gram e também para que uma estimativa sobre os tipos morfológicos de microorganismos pudesse ser realizada por porção intestinal analisada. Para exprimir os resultados foram feitos cálculos das frequências absolutas e relativas da ocorrência de cada tipo morfológico.

Para a análise morfológica da microbiota intestinal fazendo-se o uso da microscopia eletrônica de varredura, dois peixes adultos de cada espécie foram submetidos a jejum alimentar durante 24 horas e eutanasiados por prolongamento do plano anestésico.

O tubo digestivo foi retirado e o trato intestinal separado dos demais componentes. Os intestinos foram individualizados nas três diferentes porções: inicial, média e final, seguindo-se as mesmas orientações da parte microbiológica. Fragmentos de cada porção foram coletados, fixados em Karnovsky modificado (paraformaldeído 8% + glutaraldeído 25%) por 48 horas, lavados em tampão fosfato de sódio a 0,1M pH 7,4, pós fixados em solução aquosa de tetróxido de ósmio a 1%, lavadas novamente em tampão e desidratadas em série crescente de etanol. As amostras foram então

submetidas ao secador de ponto crítico com CO₂ líquido (BAL-TEC), montadas em suportes de cobre, metalizadas com ouro (DENTON VACUM DESK II) e eletronicografadas em microscópio JEOL – JSM 5410.

3. RESULTADOS

Variáveis hidrológicas físicas e químicas

As variáveis hidrológicas físicas e químicas avaliadas para o monitoramento da qualidade da água dos tanques de permanência dos peixes durante o período de jejum nas amostragens foram: temperatura e oxigênio dissolvido em oxímetro digital YSI® 550 A, pH e condutividade em condutivímetro digital multiparâmetro YSI® 63, alcalinidade total e amônia por metodologia de Goltermann et al. (1978). Os valores obtidos foram respectivamente: 22.19 ± 1.88 °C, 8.09 ± 0.55 mg/L, 8.55 ± 0.24 , 171 ± 22.01 µS, 138.2 ± 20.04 mg/L e 94.35 ± 38.00 µg/L.

Dados microbiológicos quantitativos

Os resultados quantitativos da contagem da população microbiana intestinal total das três diferentes porções intestinais estudadas para o curimba (*P. lineatus*) e para o cascudo cinza (*P. anisitsi*) foram da ordem de 10^3 e 10^4 ufc.g⁻¹. Os dados concernentes à contagem de bactérias intestinais totais obtidos para o curimba e para o cascudo cinza estão apresentados na Tabela 1.

Tabela 1. Contagem de bactérias totais aeróbias (TSA) e anaeróbias facultativas (AC) em ufc.mL⁻¹ para 1mL dos raspados de cada porção intestinal analisada para o curimba (*P. lineatus*) e para o cascudo cinza (*P. anisitsi*).

Espécie	Meio	Contagem (ufc.mL ⁻¹)	Porção intestinal		
			Inicial (1)*	Média (2)*	Final (3)*
<i>P. lineatus</i>	TSA	ufc.mL ⁻¹	$10,94 \pm 0,19 \times 10^{3C}$	$11,47 \pm 0,18 \times 10^{3B}$	$12,40 \pm 0,86 \times 10^{3A}$
	AC	ufc.mL ⁻¹	$9,46 \pm 0,57 \times 10^{3C}$	$9,84 \pm 0,50 \times 10^{3B}$	$10,45 \pm 0,47 \times 10^{3A}$
<i>P. anisitsi</i>	TSA	ufc.mL ⁻¹	$10,95 \pm 0,78 \times 10^{4C}$	$11,54 \pm 0,78 \times 10^{4B}$	$13,47 \pm 0,85 \times 10^{4A}$
	AC	ufc.mL ⁻¹	$9,29 \pm 0,73 \times 10^{3C}$	$10,10 \pm 0,51 \times 10^{3B}$	$10,66 \pm 0,29 \times 10^{3A}$

* Média ± Desvio padrão. TSA: Tryptic Soy Agar. AC: ágar chocolate. As médias seguidas por letras maiúsculas nas linhas diferem entre si (Tukey, $\alpha=0,05$).

A Tabela 1 mostrou que as contagens de bactérias intestinais totais (ufc.mL⁻¹) nas porções analisadas foram crescentes do início para o final do intestino para ambas as espécies de peixes estudadas, tanto em cultivos aeróbios (meio de TSA) quando em cultivos anaeróbios facultativos (meio de AC).

Dados microbiológicos qualitativos

Com relação aos tipos morfológicos de microorganismos encontrados nas três diferentes porções intestinais para as duas espécies de peixes estudadas, nas placas incubadas em TSA cresceram cocos gram positivos, leveduras e bastonetes gram positivos e negativos. Já nas placas que foram incubadas em AC, houve o crescimento de cocos gram positivos e bastonetes gram positivos e negativos. As frequências absolutas e relativas de ocorrência destes microorganismos nas três porções intestinais analisadas para cada uma das espécies de peixes estudadas e para cada tipo de meio de cultura utilizado estão mostradas na Tabela 2 para o curimba e para o cascudo cinza.

Tabela 2. Frequência absoluta (fa) e relativa (fr) da ocorrência dos diferentes tipos morfológicos de microorganismos identificados pelo método de Gram nas três porções intestinais analisadas para o curimba (*P. lineatus*) e para o cascudo cinza (*P. anisitsi*).

Espécie	Meio	N	Intestino	Gram (+) ou (-)							
				Bacilos		Bacilos		Cocos		Leveduras	
				(+)	(-)	(+)	(-)	(+)	(-)	(+)	(-)
fa(n)	fr %	fa(n)	fr %	fa(n)	fr %	fa(n)	fr %	fa(n)	fr %		
<i>P. lineatus</i>	TSA*	30	Inicial	11	36,7	13	43,3	6	20,0	0	0,0
		30	Médio	9	30,0	17	56,7	4	13,3	0	0,0
		30	Final	6	20,0	21	70,0	1	3,3	2	6,7
	AC**	30	Inicial	1	3,3	14	46,7	15	50,0	0	0,0
		30	Médio	0	0,0	27	90,0	3	10,0	0	0,0
		30	Final	4	13,3	12	40,0	14	46,7	0	0,0
<i>P. anisitsi</i>	TSA*	30	Inicial	7	23,3	16	53,3	2	6,7	5	16,7
		30	Médio	4	13,3	17	56,7	5	16,7	4	13,3
		30	Final	3	10,0	24	80,0	3	10,0	0	0,0
	AC**	30	Inicial	4	13,3	23	76,7	3	10,0	0	0,0
		30	Médio	6	20,0	17	56,7	7	23,3	0	0,0
		30	Final	4	13,3	23	76,7	3	10,0	0	0,0

*TSA: Tryptic Soy Agar. ** AC: Agar chocolate.

Observando-se a Tabela 2 notou-se para os curimbas e para os cascudos, a predominância da microbiota gram negativa, tanto em condições de cultivo em aerobiose quanto em anaerobiose facultativa. A microbiota gram positiva foi representada majoritariamente pelas formas cocóides e bacilares, seguidas pelas leveduras, que apresentaram uma frequência relativamente baixa de ocorrência frente aos demais microorganismos.

Os bastonetes gram positivos tiveram morfologias diversas, variando entre formas afiladas e alongadas, curtas e grossas, esporuladas ou não esporuladas. Com relação aos bastonetes gram negativos foram notadas formas alongadas e finas, curtas e grossas, sem esporos. Os cocos predominaram em arranjos triangulares (estafilococos) e lineares (estreptococos), sendo observadas também colônias de cocos isolados. As leveduras apresentaram suas formas típicas, ou seja, ovaladas e alongadas com formação de esporos arredondados.

Nas placas de cultivo anaeróbio facultativo em ágar chocolate, uma considerável percentagem das colônias de cocos gram positivos (55% para os curimbas e 10% para os cascudos), de bastonetes gram negativos (20% para os curimbas e 53% para os cascudos) e de bastonetes gram positivos (21% para os cascudos) formaram ao seu redor halos de hemólise com diâmetros variáveis.

Microscopia eletrônica de varredura (MEV)

As eletronmicrografias de varredura mostraram os diferentes tipos morfológicos de microorganismos aderidos à superfície mucosa e os padrões de colonização das porções intestinais analisadas para as duas espécies de peixes estudadas.

Tanto para os curimbas quanto para os cascudos, as eletronmicrografias de varredura da superfície mucosa das porções intestinais estudadas mostraram a presença predominante das formas cocóides e de leveduras, constando também as formas bacilares, flageladas ou não.

Algumas amostragens dos diferentes morfotipos de microorganismos encontrados em cada uma das porções intestinais analisadas podem ser vistas na Figura 1: A, B, C, D, E e F para o curimba. Nas eletronmicrografias de varredura A e B, que representaram a porção intestinal inicial, houve a predominância das formas cocóides e leveduriformes. Na porção intestinal média, eletronmicrografias C e D além das formas cocóides e leveduriformes, foram notadas formas bacilares não flageladas esparsas. Na

porção intestinal final, eletronicografias E e F, destacaram-se as formas bacilares flageladas unipolares, dentre outros morfotipos.




Figura 1. A, B, C, D, E e F. Eletronicografias de varredura do trato intestinal de *P. lineatus*. A e B. Porção inicial: leveduras (estrelas) e formas cocóides (linhas). C e D. Porção média: formas cocóides e bacilares esparsas e de leveduras (estrelas). E e F. Porção final: leveduras (estrelas), formas cocóides esparsas e elementos bacilares não flagelados (círculo) e flagelados (ponta de seta).

Para os cascudos cinza, a Figura 2: A, B, C, D, E e F mostraram as diferentes morfologias dos microorganismos encontrados nas porções intestinais estudadas. As eletronicografias mostraram basicamente a ocorrência das formas cocóides e leveduriformes, para as três porções intestinais analisadas.

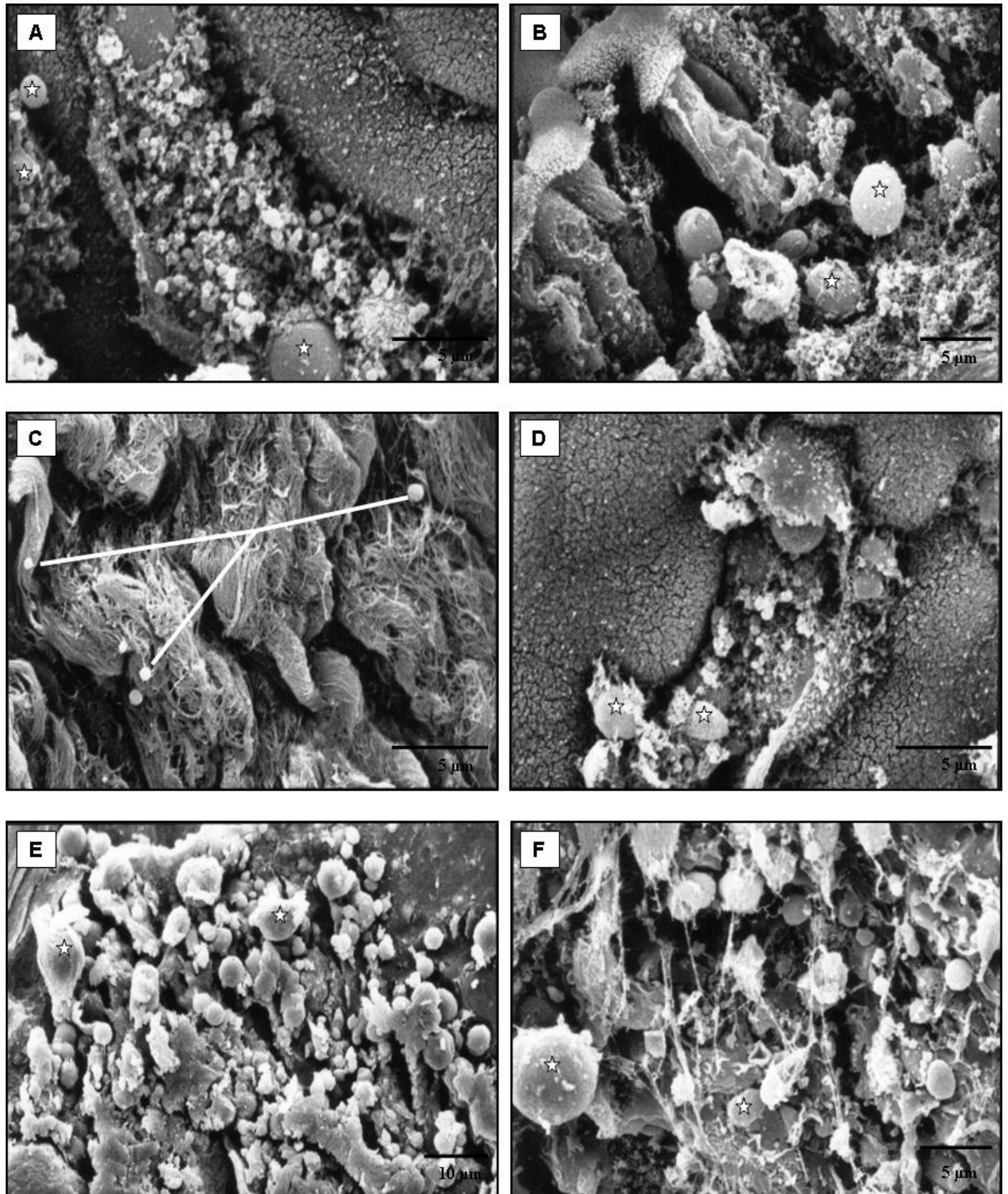


Figura 2. A, B, C, D, E e F. Eletronicografias de varredura do trato intestinal de *P. anisitsi*. A e B. Porção inicial: leveduras (setas) e formas cocóides (círculo). C e D. Porção média: elementos cocóides (linhas) e leveduras (estrelas). E e F. Porção final: leveduras (estrelas), formas cocóides e de elementos bacilares

4. DISCUSSÃO

Os dados obtidos que denotaram a qualidade hídrica dos tanques de permanência dos peixes durante o período de jejum, encontraram-se inclusos nos valores compatíveis com a sobrevivência de organismos aquáticos, incluindo peixes (Boyd, 1990 e Sipaúba-Tavares, 1995).

As populações de microorganismos foram crescentes do início ao final do intestino, sendo que as maiores concentrações destes foram encontradas nas amostras obtidas das porções intestinais finais para ambas as espécies, independentemente dos meios de cultura e condições de incubação. Os resultados da contagem da população microbiana intestinal total foram da ordem de 10^3 e 10^4 ufc.mL⁻¹. Nos trabalhos de Silva et al. (2005) e de Lima et al. (2006), as contagens encontradas foram da ordem de 10^6 e 10^5 , respectivamente. As contagens de bactérias intestinais totais no trabalho de Al-Harbi e Uddin (2005) atingiram valores entre 10^7 e 10^8 . Contudo, nestes estudos foram coletadas amostras do conteúdo intestinal utilizando a maceração das alças intestinais como um todo e não apenas do material obtido de raspados da mucosa, fato que poderia mascarar a quantificação de bactérias autóctones aderentes pela contaminação por microorganismos transientes ou alóctones.

Contagens globais realizadas em diferentes regiões intestinais (intestino inicial, médio e final) por Olsen et al. (2005) e Refstie et al. (2006) revelaram contagens da ordem de 10^4 e 10^3 para bactérias autóctones aderentes, fatos que corroboraram com os dados obtidos neste trabalho. Neste caso, seria de relevante importância lembrar que condições de estresse (Olsen et al. 2005), estágio reprodutivo (Silva et al. 2005), idade (Bates et al. 2006), mudanças abruptas na dieta e também a adição de certos componentes nas mesmas exerceram influências muitas vezes negativas sobre a densidade populacional na microbiota intestinal com alterações também nos gêneros dos microorganismos componentes da mesma (Ringo e Olsen, 1999; Ringo et al. 2002; Refstie et al. 2006).

No entanto, o intuito da presente pesquisa foi apenas realizar uma checagem dos níveis populacionais dos componentes da microbiota intestinal dos peixes em condições normais, sem testar os efeitos de novas dietas ou ingredientes específicos ou ainda medicamentos sobre a composição da microbiota intestinal.

Em contraste com os vertebrados terrestres, os peixes apresentam um contato muito estreito com a microbiota ambiental devido ao ambiente aquático e os microorganismos presentes na água influenciarem a microbiota do intestino do

hospedeiro e vice versa (Silva et al. 2005; Meurer et al. 2006). Segundo Toranzo et al. (1989), as bactérias melhor adaptadas à vida no solo e água pertencem aos gêneros *Bacillus* e *Pseudomonas*, microorganismos bacilares aeróbios gram positivos e gram negativos, respectivamente. Porém, outros grupos podem estar presentes em água doce, incluindo membros da família Enterobacteriaceae e gêneros como *Flavobacterium*, *Acinetobacter*, *Moraxella*, *Aeromonas*, que são bacilos gram negativos, podendo conter também os microorganismos cocóides e gram positivos, tais como os gêneros *Micrococcus*, *Staphylococcus* e *Streptococcus*. Dentre estas famílias e gêneros há bactérias com potencial patogênico variáveis, sendo que em culturas com ágar sangue formam halos de hemólise, fato que corroborou com os resultados obtidos nas placas cultivadas em ágar chocolate, indicando a presença de bactérias patogênicas, já que formaram halos de hemólise com diferentes diâmetros.

No presente trabalho, de uma maneira geral, foram identificados pela técnica de Gram microorganismos gram positivos que se coraram em roxo-azulado e gram negativos, que assumiram a coloração vermelho-rósea. Os morfotipos encontrados foram cocos, leveduras e bastonetes. Na categoria dos microorganismos gram positivos estiveram locados os elementos cocóides, bacilares e as leveduras. Silva et al. (2005) relataram a ocorrência de leveduras com frequência relativamente baixa no intestino de *Prochilodus argenteus*, fato que corroborou com os dados encontrados neste estudo. No entanto, segundo Gatesoupe (2007) algumas substâncias extraídas de leveduras, como por exemplo, as β -glucanas, podem ser usadas como imunoestimulantes e mais recentemente, leveduras vivas podem ser usadas como probióticos, podendo ter implicações importantes na saúde dos peixes. Na presente pesquisa, as formas bacilares destacaram-se no grupo das bactérias gram negativas. O perfil da microbiota em pisciculturas de água doce é predominantemente constituído por bactérias gram negativas, pois Miranda e Zemelman (2002) ao avaliarem a diversidade da microbiota bacteriana em diferentes fazendas chilenas de salmão de água doce, constataram que a microbiota predominante das fazendas foram constituídas por bactérias gram negativas.

No entanto, análises adicionais envolvendo isolamento das bactérias em meios de cultura específicos, acrescidos por testes bioquímicos e genéticos serão necessárias para a devida identificação dos gêneros envolvidos.

A adesão bacteriana é um fenômeno de interação célula-superfície e esta propriedade a faz ideal para as análises em microscopia eletrônica de varredura (Knutton, 1995; Ringo et al. 2003). A microscopia eletrônica de varredura apresenta a

vantagem, ao contrário da microscopia eletrônica de transmissão, de possibilitar o exame mais rápido das bactérias aderentes colonizadoras e de áreas mais extensas da superfície celular (Ringo et al. 2003).

As eletronicografias de varredura mostraram a diversidade dos microorganismos encontrados na superfície da mucosa das diferentes porções intestinais estudadas para o curimba e para o cascudo cinza. Microorganismos cocóides e leveduriformes foram encontrados com mais frequência nas eletronicografias. A predominante presença de bactérias cocóides também foi relatada no trabalho de Ringo e Olsen (1999) e Ringo et al. (2002). Austin e Al-Zahrani (1988) relataram dificuldades na detecção da presença de leveduras e fungos pela microscopia eletrônica de varredura no trato gastrointestinal de peixes. No entanto, no presente estudo, as leveduras foram detectadas com relativa facilidade em MEV, sendo inclusive predominantes nas porções intestinais iniciais.

Com relação às bactérias bacilares flageladas unipolares encontradas nas porções intestinais finais do curimba, podem bem corresponder às bactérias do gênero *Aeromonas* spp., visto que é o gênero predominante em ambientes de água doce e da microbiota de peixes e que cuja morfologia apresenta flagelos unipolares, conferindo-lhes motilidade (Boijink e Brandão, 2001; Ringo et al. 2002). No entanto, como mencionado anteriormente, estudos e testes adicionais serão necessários para comprovação dos gêneros destes microorganismos.

5. CONCLUSÃO

Diante dos resultados concluiu-se que a microbiota intestinal autóctone do curimba e do cascudo é bastante diversa e populosa, predominando a microbiota gram negativa.

6. AGRADECIMENTOS

À Fundunesp pelo auxílio financeiro e ao CNPq pela bolsa de estudos, ao Dr. Ruben Pablo Schocken-Iturrino, à Sra. Sivina C. P. Berchielli pelo auxílio técnico durante a pesquisa e à Cláudia A. Rodrigues pela colaboração nas eletronicografias de varredura.

7. REFERÊNCIAS

- Al-Harbi, A.H., Uddin, N., 2005. Bacterial diversity of tilapia (*Oreochromis niloticus*) cultured in brackish water in Saudi Arabia. *Aquaculture*, 250, 566 – 572.
- Austin, A., Al-Zahrani, A. M. J. 1988. The effect of antimicrobial compounds on the gastrointestinal microflora of rainbow trout, *Salmo gairdneri* Richardson. *J. Fish Biol.*, 33, 1-14.
- Balcázar, J.L., Vendrell, D., Blas, I., Zarzuela-Ruiz, I., Musquiz, J.L., Girones, O., 2008. Characterization of probiotic properties of lactic acid bacteria isolated from intestinal microbiota of fish. *Aquaculture*, 278, 188 – 191.
- Bates, J.M., Mittge, E., Kuhlman, J., Baden, K.N., Cheesman, S.E., Guillemin, K., 2006. Distinct signals from the microbiota promote different aspects of zebrafish gut differentiation. *Develop. Biol.*, 297 (2), 374 – 386.
- Bauer, E., Williams, B.A., Smidt, H., Verstegen, M.W.A., Moseenthin, R., 2006. Influence of the gastrointestinal microbiota on development of the immune system in young animals. *Curr. Iss. Intest. Microbiol.*, 7, 35 – 52.
- Berg, R.D., 1996. The indigenous gastrointestinal microflora. *Trends Microbiol.*, 4, 430 – 435.
- Bértin, L., 1958: *Appareil digestif*. In: *Traité de zoologie, anatomie, systématique, biologie* (P. P. Grassé ed.). Paris: Masson. pp. 1249-1300.
- Boijink, C. L., Brandão, D. A. 2001. Inoculação bacteriana de *Aeromonas hydrophyla* e a sobrevivência de juvenis de jundiá, *Rhamdia quelen* (Teleostei: Pimelodidae). *Cienc. Rural*, 31 (3), 503 – 507.
- Boyd, C. E. 1990: *Water quality in ponds for aquaculture*. Auburn: Auburn University Press/Birmingham publishing Co. Alabama. 482p.
- Cahill, M.M., 1990. Bacterial flora of fishes: a review. *Microb. Ecol.*, 19, 21 – 41.
- Gatesoupe, F. J. 2007. Live yeasts in the gut: natural occurrence, dietary introduction, and their effects on fish health and development. *Aquaculture*, 267, 20-30.
- Goltermann, H.L., Clymo, R.S., Ohnstad, M.A.M., 1978. **Methods for physical and chemical analysis of freshwaters**. London: Blackwell Science Publication. 214p.
- Hooper, L.V., Gordon, J. I., 2001. Commensal hostbacterial relationships in the gut. *Scien.*, 292, 1115–1118.

- Jensch-Junior, B. E., Pressinotti, L. N., Borges, J. C. S., Silva, J. R. M. C. 2006. Characterization of macrophage phagocytosis of the tropical fish *Prochilodus scrofa* (Steindachner, 1881). *Aquaculture*, 251, 509 – 515.
- Knutton, S. 1995. Electron microscopical methods in adhesion. *Meth. Enzymol.*, 253, 145-158.
- Langeani, F., Araújo, R.B., 1993. *Liposarcus weberi* sp. n., um novo Loricariidae (Ostariophysi, Siluriformes) da bacia do Alto Paraná, Brasil. In: **Projeto Cascudo**, Instituto de Biosciências, Letras e Ciências Exatas, Universidade Estadual Paulista, São José do Rio Preto – SP.
- Lima, R. M. S., Figueiredo, H. C. P., Faria, F. C., Picolli, R. H., Bueno-Filho, J. S. S., Logato, P. V. R. 2006. Resistência a antimicrobianos de bactérias oriundas de ambiente de criação e filés de tilápias do Nilo (*Oreochromis niloticus*). *Cienc. Agrotec.*, 30 (1), 126-132.
- MacFarland, L.V., 2000. Normal flora: diversity and functions. *Microb. Ecol. Health Dis.*, 12, 193 – 207.
- Martim-Antonio, B., Machado, M., Infante, C., Zerolo, R., Labella, A., Alonso, C., Bonego, J., 2007. Intestinal microbiota variation in Senegalese sole (*Solea senegalensis*) under different feeding regimes. *Aquacult. Res.*, 38, 1213 – 1222.
- Meurer, F., Hayashi, C., Costa, M. M., Mauerwerk, V. L., Freccia, A. 2006. Utilização de *Saccharomyces cerevisiae* como probiótico para tilápias-do-nilo durante o período de reversão sexual submetidas a um desafio sanitário. *Rev. Bras. Zootec.*, 35(5), p. 1881-1886.
- Miranda, C. D., Zemelman, R. 2002. Antimicrobial multiresistance in bacteria isolated from freshwater Chilean salmon farms. *Sci. Total Environ.*, 293(3), 207-218.
- Nachi, A.M., Blasquez, F.J.H., Barbieri, R.L., Leite, R.G., Ferri, S., Phan, M.T., 1998. Intestinal histology of a detritivorous (iliophagous) fish *Prochilodus scrofa* (characiformes, prochilodontidae). *Ann. Sci. Nat.*, 2, 81 – 88.
- Olsen, R.E., Sundell, C., Mayhew, T.M., Myklebust, R., Ringo, E., 2005. Acute stress alters intestinal functions of rainbow trout, *Orcorhynchus mykiss* (Walbaum). *Aquaculture*, 250, 480–495.

- Ramirez, R., Dixon, B.A., 2003. Enzyme production by obligate intestinal anaerobic bacteria isolated from Oscars (*Astronotus ocellatus*), angelfish (*Pterophylum scalare*) and southern flounder (*Paralichthys lethostigma*). *Aquaculture*, 227, 417 – 426.
- Refstie, S., Landsverk, T., McKellep, A. M. B., Ringo, E., Sundby, A., Shearer, K. D., Krogdahl, A. 2006. Digestive capacity, intestinal morphology, and microflora of 1 – year and 2 – year old Atlantic Cod (*Gadus morhua*) fed standard or bioprocessed soybean meal. *Aquaculture*, 261, 829 – 841.
- Ringo, E., Strom, E., Tabachek, J.A., 1995. Intestinal microflora of salmonids: a review. *Aquacult. Res.*, 26, 773 – 789.
- Ringo, E., Olsen, R. E. 1999. The effect of diet on aerobic bacterial flora associated with intestine of Arctic charr (*Salvelinus alpinus* L.). *J. Appl. Microbiol.*, 86, 22 – 28.
- Ringo, E., Birkbeck, T.H., 1999. Intestinal microflora of fish larvae and fry. *Aquacult. Res.* 30, 73 – 93.
- Ringo, E., Lodemel, J.B., Myklebust, T.R., Kaino, T., Mayhew, T.M., 2001. Epithelium-associated bacteria in the gastrointestinal tract of Arctic charr (*Salvelinus alpinus* L.). An electron microscopical study. *J. Appl. Microbiol.*, 90, 294 – 300.
- Ringo, E., Lodemel, J. B., Myklebust, R., Jensen, L., Lund, V., Mayhew, T. M., Olsen, R. E. 2002. The effects of soybean, linseed and marine oils on aerobic gut microbiota of Arctic charr *Salvelinus alpinus* L. before and after challenge with *Aeromonas salmonicida* ssp. *salmonicida*. *Aquacult. Res.*, 33, 591-606.
- Ringo, E., Olsen, R.E., Mayhew, T.M., Myklebust, R., 2003. Electron microscopy of the intestinal microflora of fish. *Aquaculture*, 227, 395 – 415.
- Silva, F.C.P., Brito, M.F.G., Farias, L.M., Nicoli, J.R., 2005. Composition and antagonistic activity of the indigenous intestinal microbiota of *Prochilodus argenteus* Agassiz. *J. Fish Biol.*, 67, 1686 – 1698.
- Sipaúba-Tavares, L. H. 1995: Variações Hidrológicas (Capítulo 4). p. 27 – 34. In: Sipaúba-Tavares, L. H. *Limnologia aplicada à aqüicultura*. Boletim Técnico do CAUNESP. nº 1. Jaboticabal: FUNEP, 70p.
- Toranzo, A. E., Baya, A. M., Romalde, J. L., Hetrick, F. M. 1989. Association of *Aeromonas sobria* with mortalities of adult gizzard shad, *Dorosoma cepedianum* Leseur. *J. Fish. Dis.*, 12(5), 439–448.

-
-
- Van Der Waaj, D., Berghuis-De-Vries, J.M., Lekkerkerkvan-Der-Wees, J.E.C., 1971. Colonization resistance of the digestive tract in conventional and antibiotic-treated mice. *J. Hyg.*, 69, 405 – 411.
- Weber, C., 1992. Révision du genre *Pterygoplichhys* sensu lato (Pisces, Siluriformes, Loricariidae). *Rev. Franç. d'Aquariol.*, 10, 1 – 36.
- Yossa, M.I., Araújo-Lima, C.A.R.M., 1998. Detritivory in two Amazonian fish species. *J.Fish Biol.*, 52, 1141 – 1153.

CAPÍTULO III. CONSIDERAÇÕES FINAIS

No presente estudo, embora a descrição anatômica e histológica do trato digestório do curimba (*Prochilodus lineatus*) não seja inédita é de suma importância salientar que não foram encontrados trabalhos publicados relatando o comportamento histoquímico das mucinas secretadas pelos órgãos do tubo digestivo e tampouco foram documentadas informações sobre as imagens tridimensionais obtidas em microscopia eletrônica de varredura a partir da observação das superfícies mucosas dos órgãos do trato digestório nesta espécie.

Os dados apresentados na parte morfológica do trabalho contribuirão para fornecer outras metodologias de estudo em morfologia e também para elucidar os tipos de mucinas secretadas ao longo do tubo digestivo, visto que são importantes durante o processamento inicial do alimento, preparando-o para a atuação enzimática durante a digestão e absorção dos nutrientes.

Considera-se necessário ressaltar que por ser este um trabalho essencialmente descritivo, não foram testadas hipóteses, contudo, informações importantes poderão ser obtidas em pesquisas posteriores envolvendo o desenvolvimento de rações nutricionalmente balanceadas.

Com relação aos estudos inéditos referentes à microbiota intestinal do próprio curimba e também do cascudo cinza (*Pterygoplichthys anisitsi*), diante dos dados encontrados na contagem de bactérias totais e na tipificação morfológica de Gram, há uma grande necessidade de continuidade na pesquisa no tocante à identificação bioquímica e genética dos microorganismos encontrados, visando classificá-los e separá-los por chaves de identificação taxonômica, visto que alguns gêneros bacterianos poderão estar envolvidos na gênese de processos patológicos, visto que possuem comportamento oportunista e também, numa possível elaboração de probióticos.

Livros Grátis

(<http://www.livrosgratis.com.br>)

Milhares de Livros para Download:

[Baixar livros de Administração](#)

[Baixar livros de Agronomia](#)

[Baixar livros de Arquitetura](#)

[Baixar livros de Artes](#)

[Baixar livros de Astronomia](#)

[Baixar livros de Biologia Geral](#)

[Baixar livros de Ciência da Computação](#)

[Baixar livros de Ciência da Informação](#)

[Baixar livros de Ciência Política](#)

[Baixar livros de Ciências da Saúde](#)

[Baixar livros de Comunicação](#)

[Baixar livros do Conselho Nacional de Educação - CNE](#)

[Baixar livros de Defesa civil](#)

[Baixar livros de Direito](#)

[Baixar livros de Direitos humanos](#)

[Baixar livros de Economia](#)

[Baixar livros de Economia Doméstica](#)

[Baixar livros de Educação](#)

[Baixar livros de Educação - Trânsito](#)

[Baixar livros de Educação Física](#)

[Baixar livros de Engenharia Aeroespacial](#)

[Baixar livros de Farmácia](#)

[Baixar livros de Filosofia](#)

[Baixar livros de Física](#)

[Baixar livros de Geociências](#)

[Baixar livros de Geografia](#)

[Baixar livros de História](#)

[Baixar livros de Línguas](#)

[Baixar livros de Literatura](#)
[Baixar livros de Literatura de Cordel](#)
[Baixar livros de Literatura Infantil](#)
[Baixar livros de Matemática](#)
[Baixar livros de Medicina](#)
[Baixar livros de Medicina Veterinária](#)
[Baixar livros de Meio Ambiente](#)
[Baixar livros de Meteorologia](#)
[Baixar Monografias e TCC](#)
[Baixar livros Multidisciplinar](#)
[Baixar livros de Música](#)
[Baixar livros de Psicologia](#)
[Baixar livros de Química](#)
[Baixar livros de Saúde Coletiva](#)
[Baixar livros de Serviço Social](#)
[Baixar livros de Sociologia](#)
[Baixar livros de Teologia](#)
[Baixar livros de Trabalho](#)
[Baixar livros de Turismo](#)