

UNIVERSIDADE FEDERAL DO RIO GRANDE DO SUL  
FACULDADE DE MEDICINA  
PROGRAMA DE PÓS-GRADUAÇÃO EM MEDICINA: CIRURGIA

**ANÁLISE MORFOMÉTRICA DA CARÓTIDA DE SUÍNOS  
SUBMETIDOS À ANGIOPLASTIA COM IMPLANTE DE STENT DE  
CROMO - COBALTO**

**João Luiz de Lara Elesbão**

Orientador: Prof. Dr. Adamastor Humberto Pereira

Dissertação de Mestrado

2009

# **Livros Grátis**

<http://www.livrosgratis.com.br>

Milhares de livros grátis para download.

JOÃO LUIZ DE LARA ELESBÃO

**ANÁLISE MORFOMÉTRICA DA CARÓTIDA DE SUÍNOS  
SUBMETIDOS À ANGIOPLASTIA COM IMPLANTE DE STENT DE  
CROMO - COBALTO**

Dissertação para a obtenção do Título de Mestre em Medicina

Universidade Federal do Rio Grande do Sul

Orientador: Prof. Dr. Adamastor Humberto Pereira

Porto Alegre

2009

**E39a** *Elesbão, João Luiz de Lara*

Análise morfométrica da carótida de suínos submetidos à angioplastia com implante de stent de cromo-cobalto / João Luiz de Lara Elesbão ; orient. Adamastor Humberto Pereira. – 2008. 112 f. : il. color.

Dissertação (mestrado) - Universidade Federal do Rio Grande do Sul. Faculdade de Medicina. Programa de Pós-Graduação em Medicina: Ciências Médicas, Porto Alegre, BR-RS, 2008.

1. Hiperplasia 2. Angioplastia 3. Suínos 4. Modelos animais de doenças 5. Contenedores 6. Ligas de cromo I. Pereira, Adamastor Humberto II. Título.

NLM: WG 166.5.B2

Catálogo Biblioteca FAMED/HCPA

Dedicatória

À minha esposa Elisangela, incansável  
companheira de todas as horas  
e aos meus filhos, Julia e Enzo,  
alegrias de minha vida.

“Toda tarefa, por mais nobre que seja,  
está destinada a enfrentar problemas e obstáculos.

É importante avaliar por completo a finalidade  
a que nos propomos e quais são os fatores  
que determinam a nossa conduta.

É importante que a pessoa seja verdadeira,  
honesto e sensata. Suas ações devem ser  
tão boas para os outros quanto para si própria.”

**Sua Santidade, o Dalai-Lama**

## **AGRADECIMENTOS ESPECIAIS**

Ao Prof. Dr. Adamastor Humberto Pereira, pela confiança em mim depositada, pela sua orientação e sua paciência.

Ao Dr. Marco Aurélio Grüttdner, pela amizade, conhecimento e incansável auxílio e dedicação.

Aos meus pais, Orlando e Elisa, pelo apoio incondicional em todas as conquistas de minha vida.

A minha família, pela confiança, apoio e compreensão.

## AGRADECIMENTOS

Ao Centro de Pesquisas do HCPA, na pessoa da Enfermeira Marta Giotti Cioato e demais funcionários pela receptividade e liberdade recebida para a utilização da área física.

À Dra. Fabíola Mayer, médica veterinária, pela disposição e solidariedade na condução anestésica deste experimento.

À Eucatech e seus representantes em Porto Alegre, pela doação dos stents de cromo-cobalto, sem conflito de interesses.

Ao Grupo de Pesquisa e Pós Graduação do HCPA, na pessoa da estatística Sra. Vania Naomi Hirakata, pela acessoria na análise dos dados.

À Dra Roseli de Oliveira Mollerke (*in memorian*), Chefe da Unidade de Experimentação Animal do HCPA quando da condução deste experimento.

À todos que, de alguma forma, colaboraram para a realização desta dissertação.



## **INTRODUÇÃO**

A geração de conhecimento sobre as patologias vasculares e suas formas de tratamento leva ao desenvolvimento de materiais e avanços nas tecnologias existentes. Com o advento e popularização da angioplastia transluminal percutânea surgiram os desafios a longo prazo das intervenções endovasculares, em especial a re-estenose ou hiperplasia intimal. Acompanhando os problemas surgidos em decorrência da hiperplasia intimal a ciência e a indústria desenvolvem e testam materiais e medicamentos com o intuito de contornar esses problemas e prolongar a sobrevida dos pacientes. O uso de stents de cromo-cobalto já é bem estudado na circulação coronariana, porém é carente de estudos na circulação periférica. Não existem estudos em animais objetivando mensurar a resposta intimal em artérias periféricas ao implante de stent de cromo – cobalto.

## REVISÃO DA LITERATURA

Apesar dos avanços significativos da angioplastia transluminal percutânea (ATP) e do uso dos stents nas lesões ateroscleróticas focais, a re-estenose permanece como o principal limitante a longo prazo das intervenções endovasculares <sup>(1, 2, 3)</sup>. Parece provável que a liga da qual o stent é confeccionado desempenhe papel importante na resposta intimal secundária ao seu implante <sup>(3,4)</sup>. Apesar de alguns estudos experimentais apresentarem resultados promissores com relação às ligas biodegradáveis, estes resultados ainda não foram confirmados em seres humanos <sup>(5, 6)</sup>. A maioria dos stents comercialmente disponíveis são confeccionados com ligas metálicas. Estas diferem entre si não só apenas em relação às suas características mecânicas – biofuncionalidade -, mas também por sua compatibilidade com o organismo – biocompatibilidade <sup>(3, 7)</sup>. Esses dois fatores, biofuncionalidade e biocompatibilidade, são de grande importância quando analisamos os processos inflamatórios e de proliferação celular na parede arterial <sup>(3, 7, 8, 9)</sup>.

O processo de re-estenose pós ATP é um processo multifatorial dependente de dois mecanismos básicos: hiperplasia intimal e remodelamento arterial geométrico <sup>(10, 11)</sup>.

Estudos experimentais têm demonstrado que, em resposta à lesão vascular de qualquer natureza, existe uma migração e proliferação de células musculares lisas para a camada íntima com síntese e deposição de matriz extracelular. Tais eventos são críticos na fisiopatologia da hiperplasia intimal que conduz à re-estenose <sup>(12)</sup>.

A ATP com cateter balão é atualmente aceita não só como um método terapêutico da doença arterial oclusiva, mas também como um modelo de lesão vascular<sup>(13, 14)</sup>. O estiramento mecânico circunferencial da parede arterial provocado pela ATP leva à laceração da lâmina elástica interna, estiramento das fibras de colágeno e elastina da camada média e adventícia. A lesão endotelial é acompanhada de disfunção endotelial com subsequente agregação plaquetária à superfície lesada e reação inflamatória que pode atingir todas as camadas da parede vascular. Além disso, alterações hemodinâmicas secundárias ao trauma vascular podem desencadear respostas celulares responsáveis pela contração arterial, contribuindo assim para o crescimento fibrocelular da íntima. As células musculares lisas adquirem um fenótipo sintético-proliferativo e migram para a íntima constituindo-se nas células dominantes da hiperplasia intimal<sup>(11 - 15)</sup>.

Os stents foram desenvolvidos com o objetivo de dar suporte mecânico à parede arterial. Comparativamente à angioplastia com balão, o uso de stents melhora os resultados a curto e médio prazo por meio da diminuição do remodelamento arterial negativo. Entretanto, a hiperplasia intimal permanece como um problema clínico importante e é o fator mais importante no processo de re-estenose. A longo prazo, pelo menos quatro mecanismos estão envolvidos no processo de hiperplasia intimal após o implante de stent: a lesão vascular provocada pela sua implantação; a presença contínua de um corpo estranho intravascular; a tensão crônica na parede vascular e a re-endotelização retardada<sup>(15)</sup>.

Tanto a hiperplasia intimal como o aumento da trombogenicidade local são determinadas pelas características da liga metálica da qual é confeccionado o stent e de como a sua superfície é tratada<sup>(4)</sup>. As ligas metálicas com as quais os stents são confeccionados visam biofuncionalidade e biocompatibilidade, sendo que a

primeira característica foi relativamente fácil de obter a partir dos materiais desenvolvidos no fim do século XX. Porém a seleção de materiais deve ser orientada principalmente no sentido da biocompatibilidade cujos aspectos principais a serem considerados são a suscetibilidade do material à corrosão e os efeitos desta corrosão no organismo. Das principais ligas utilizadas na confecção de stents (aço inoxidável, cromo - cobalto e nitinol), o aço inoxidável é o mais passível de corrosão e deveria, em tese, ser utilizado de modo temporário. As ligas de titânio e cromo-cobalto não sofrem corrosão no organismo, porém liberam íons metálicos que se depositam nos tecidos adjacentes ao implante e não dispomos de estudos para avaliarmos as complicações deste processo a longo prazo <sup>(7)</sup>.

O conhecimento da patogênese da re-estenose envolvendo o processo inflamatório é crucial para o desenvolvimento de uma terapia adequada.

Em modelos experimentais e em humanos está bem estabelecido que o grau de lesão provocado pela angioplastia e pelo stent relaciona-se diretamente com a hiperplasia intimal <sup>(12, 13, 15)</sup>. Entretanto só haverá o desenvolvimento de uma lesão estenótica quando o processo de hiperplasia intimal exceder o ganho luminal obtido com a angioplastia e/ou o implante de stent. Modelos animais de grande porte, como os suínos, parecem refletir melhor a patogênese da re-estenose, com claras vantagens em relação aos animais de menor porte (camundongos e coelhos), principalmente no que diz respeito ao preparo pré-operatório dos mesmos, bem como o manuseio de suas artérias <sup>(16)</sup>. Estudos em camundongos sugerem que também pode haver participação de células tronco progenitoras provenientes da medula óssea neste processo <sup>(17)</sup>. O fator limitante no uso de modelos animais é a falta de doença arterial aterosclerótica preexistente, como nos humanos. A suplementação lipídica alimentar possibilita a indução de placas de aterosclerose

vulneráveis à embolização <sup>(18)</sup>, mas o processo de hiperplasia intimal e re-estenose é similar ao de animais que recebem dieta normal <sup>(19)</sup>. Portanto, não parece haver vantagem no uso de modelos suínos submetidos à dieta aterogênica.

O período de quatro semanas para a coleta dos cortes histológicos é suficiente para estudos experimentais de hiperplasia intimal pós ATP. Estudos anteriores demonstraram desenvolvimento completo de hiperplasia intimal semelhante ao desenvolvido por humanos em período de 28 dias <sup>(12, 13, 14, 20)</sup>.

Em nosso meio, Pasa et al. avaliaram, através de morfometria digital, o espessamento intimal presente na artéria carótida de suínos submetidos ao implante de stent de aço inoxidável 316L sem angioplastia, concluindo que este é maior que o imposto pela lesão do vaso contralateral pelo sistema introdutor <sup>(21)</sup>. Portanto, a simples presença do stent, mesmo sem ruptura da membrana elástica interna, é capaz de provocar hiperplasia intimal. Grudtner <sup>(22)</sup> e Dutra <sup>(23)</sup> estudaram o processo de formação neointimal em aorta de suínos submetidos à ATP com stents de aço inoxidável 316L recobertos de PTFE e Dácron, respectivamente, comparados a stents não recobertos. Ambos não evidenciaram diferenças entre seus grupos de estudo, porém confirmaram que, independente do stent ser recoberto ou não, há neoformação intimal significativa. Castro Júnior <sup>(24)</sup> avaliou a resposta neointimal à angioplastia associada ao implante de stent de aço inoxidável 316L em artérias ilíacas de suínos comparada com a simples angioplastia na artéria ilíaca contralateral. Nesse estudo, a presença do stent se associou a um maior processo de hiperplasia intimal, mas sem comprometimento da área da luz vascular devido ao remodelamento elástico positivo.

Os estudos referidos acima realizados em nosso meio se limitaram a estudar a hiperplasia intimal nas margens do stent, já que não utilizaram secções

transversas da região aonde foi implantada o stent. Em nosso estudo foram realizados cortes do segmento médio do stent por meio do uso de micrótomo de tungstênio, o que possibilitou estudar o grau de lesão intra stent. Trata-se do primeiro estudo em modelo animal que visa avaliar o comportamento dos stents confeccionados com ligas de Cromo - Cobalto em artérias periféricas. Todos os estudos até o momento se limitaram a estudar o comportamento desta liga na circulação coronariana, onde o dispositivo se associou à menor hiperplasia intimal que as outras ligas metálicas <sup>(25, 26)</sup>.

Inicialmente, a obtenção de secções finas de material histológico para exame ao microscópio era feita manualmente com a utilização de navalhas. No final do século XIX, Chevalier e Purkinje desenvolveram, em instituições distintas, os primeiros aparelhos mecânicos para este fim. Os primeiros micrótomos mecânicos de precisão consistiam de uma superfície fixa e lisa de metal, sobre a qual se afixava um bloco de parafina contendo o material a ser seccionado. Um suporte para a lâmina de corte podia então ser deslocado repetidamente sobre o mesmo, em alinhamento preciso sobre a navalha <sup>(27)</sup>. Para o presente estudo foi utilizado micrótomo com navalha de tungstênio devido à resistência da malha do stent e a necessidade do corte preciso do mesmo. Esta navalha, quando comparada com a navalha de diamante, mantém as hastes dos stents intactas nas secções transversas, minimizando os artefatos potenciais causados pela retirada dos stents.

Os cortes histológicos nos estudos anteriores visaram avaliar a hiperplasia intimal e o lúmen arterial remanescente após o procedimento. Nesses estudos a área luminal foi obtida por medida direta da área delimitada pelo endotélio ou stent. A área da íntima foi obtida subtraindo-se a área luminal da área delimitada pela lâmina elástica interna. A área da camada média foi obtida a partir dos valores das

áreas luminal e íntima e subtraindo-se do valor encontrado da lâmina elástica externa.

Os achados relativos ao lúmen arterial demonstram a importância do remodelamento arterial negativo após a simples angioplastia sem o implante de stent. O implante de stent permite, através do alargamento da luz arterial (remodelamento elástico positivo), que a hiperplasia intimal não reduza significativamente a área luminal. O uso de stents impede assim o remodelamento arterial geométrico negativo, promovendo sustentação à parede arterial.

Os stents compostos com ligas de cromo – cobalto foram desenvolvidos com a finalidade de serem utilizados em artérias de menor calibre e mais tortuosas. Essa característica dos stents se deve ao fato da liga de cromo – cobalto produzir um composto mais resistente e mais flexível, se comparado ao aço inoxidável. Suas hastes são mais finas e promovem uma força radial maior, permitindo o tratamento de lesões ateroscleróticas mais tortuosas e calcificadas, principalmente no território coronariano <sup>(26)</sup>. Teoricamente, a menor espessura das hastes destes stents e portanto, menor quantidade de metal utilizado, poderia estar relacionados à uma melhor biotolerância. Outra característica dos stents de cromo – cobalto é a possibilidade dos pacientes em uso destes dispositivos poderem ser submetidos à exames de ressonância magnética. Estudos experimentais em artérias coronárias de suínos demonstraram que stents confeccionados com ligas de cromo-cobalto, quando revestidos de um polímero (polyphosphazene - Polyzene-F), podem provocar menor formação neointimal, quando comparados com stents de aço inoxidável revestido pelo mesmo polímero <sup>(25)</sup>. Entretanto não há estudos experimentais em artérias periféricas que corroborem esses achados.

## REFERÊNCIAS BIBLIOGRÁFICAS DA REVISÃO:

- 1- Fattori R, Piva T. Drug-eluting stents in vascular intervention. *Lancet* 2003;361:247-249.
- 2- Inoue S, Koyama H, Miyata T, Shigematsu H. Pathogenetic heterogeneity of in-stent lesion formation in human peripheral arterial disease. *J Vasc Surg*, 2002, Apr;35(4):820-2
- 3- Fischer A, Wienecke H, Brauer H, Erbel R. Metallic biomaterials for coronary stents. *Z Kardiol*. 2001 Apr;90(4):251-62
- 4- Hansi C, Arab A, Rzany A, Ahrens I, Bode C, Hehrlein C. Differences of platelet adhesion and thrombus activation on amorphous silicon carbide, magnesium alloy, stainless steel, and cobalt chromium stent surfaces. *Catheter Cardiovasc Interv*, 2009; Mar 1;73(4):488-96.
- 5- Waksman R, Pakala R, Kuchulakanti PK, Baffour R, Hellinga D, Seabron R, et al. Safety and efficacy of bioabsorbable magnesium stents in porcine coronary arteries. *Catheter Cardiovasc Interv*, 2006; Oct 68(4):607-17
- 6- Messer RL, Wataha JC, Lewis JB, Lockwood PE, Caughman GB, Tseng WY. Effect of vascular stents alloys on expressions of cellular adhesion molecules by endothelial cells. *J Long Term Eff Med Implants*. 2005;15(1):39-47.
- 7- Gotman I. Characteristics of metals used in implants. *J Endourol*, 1997, Dec;11(6):383-9
- 8- Koch W, Tiroch K, von Beckerath N, Schömig A, Kastrati A. Tumor necrosis factor- $\alpha$ , lymphotoxin- $\alpha$ , and interleukin-10 gene polymorphisms and restenosis after coronary artery stenting. *Cytokine* 2003; 24:161-171.



- 9- Versaci F, Gaspardone A. Prevention of restenosis after stenting: the emerging role of inflammation. *Coron Artery Dis* 2004; 15:307-311.
- 10-Ouriel, K. Peripheral Arterial Disease. *Lancet*, 2001, 358:1257-64.
- 11-Toutouzas K, Colombo A, Stefanadis C. Inflammation and restenosis after percutaneous coronary interventions. *Eur. Heart J.* 2004;25:1679-1687.
- 12-Cwikiel, W.; Harnek, J.; Zoucas, E.; Stenram, U. Proliferative response in smooth muscle cells after angioplasty or insertion of self-expanding stents. An experimental study in pigs. *Acta Radiol*, 1997; 38: 124-28.
- 13-De Meyer GR, Bult H. Mechanisms of neointima formation – lessons from experimental models. *Vasc Med*, 1997; 2(3):179-89
- 14-Wolf YG, Gertz SD, Banai S. Animal models in syndromes of accelerated arteriosclerosis. *Ann Vasc Surg* 1999;13(3): 328-338
- 15-Welt FGP, Rogers C. Inflammation and restenosis in the stent era. *Arterioscler Thromb Vasc Biol.* 2002;22:1769-1776.
- 16-Narayanaswamy M, Wright K, Kandarpa K. Animal models for atherosclerosis, restenosis, and endovascular graft research. *JVIR* 2000;11:5-17.
- 17-Tsai S, Butler J, Rafii S, Liu B, Kent KC. The role of progenitor cells in the development of intimal hyperplasia. *J Vasc Surg*, 2009, Feb;49(2):502-10
- 18-Shi ZS, Feng L, He X, Ishii A, Goldstine J, Vinters HV, Viñuela F. Vulnerable plaque in a Swine model of carotid atherosclerosis. *AJNR Am J Neuroradiol.* 2009 Mar;30(3): 469-72
- 19-França LH, Pereira AH, Perini SC. Self-expandable nitinol stent placement in homocysteinemic porcine aorta. *Clinics*, 1008 Apr; 63(2): 229-36
- 20-Verheye S, Salame MY, Robinson KA, Post MJ, Carrozza Jp Jr, Baim DS, Sigwart U, King SB 3<sup>rd</sup>, Chronos NA. Short and long term histopathologic

evaluation of stenting using a self-expanding nitinol stent in pig carotid and iliac arteries. *Catheter Cardiovasc Interv*, 1999; Nov 48(3):488-96

21-Pasa MB, Pereira AH, Castro Junior C. Morphometric analysis of intimal thickening secondary to stent placement in pig carotid arteries. *Acta Cir Bras*. 2008 Mar-Apr;23(2):165-72

22-Grüdtner MA, Pereira AH, Costa LF, Souza GG, Argenta R, Longhi JA. Efeitos a curto prazo de stents não recobertos e recobertos com politetrafluoroetileno em aorta de suínos: um modelo experimental. *Acta Cir Bras*. 2004 Abr;19(2):120-125

23-Dutra CF, Pereira AH. Digital morphometric analysis of the aortic wall in pigs following implantation of dacron-covered stents versus non-covered stents. *Acta Cir Bras*. 2004 May-Jun;19(3):210-219

24-Castro Junior C, Pereira AH, Pasa MB. Morphometric analysis of intimal reaction after stent implantation in iliac arteries submitted to angioplasty in pigs. *Acta Cir Bras*. 2006 May-Jun;21(3):139-43

25-Stampfl U, Sommer CM, Thierjung H, Stampfl S, Lopez-Benitez R, Radeleff B, Berger I, Richter GM. Reduction of late in-stent stenosis in a porcine coronary artery model by cobalt chromium stents with a nanocoat of polyphosphazene (Polyzene-F). *Cardiovasc Intervent Radiol*. 2008 Nov-Dec; 31(6):1184-92.

26-Kereiakes DJ, Cox DA, Hermiller JB, Midei MG, Bachinsky WB, Nukta ED, Leon MB, Fink S, Marin L, Lansky AJ. Guidant Multi-Link Vision Stent registry Investigators. Usefulness of a cobalt chromium coronary stent alloy. *Am J Cardiol*. 2003 Aug; 15:92(4): 463-6

27-Santos MB. Ergonomia, carga mental de trabalho, riscos e prevenção de acidentes: o caso do trabalhador em histotécnica. Rio de Janeiro: PUC-RIO, 2007. Dissertação (Doutorado em Design), Departamento de Artes e Design, Pontifícia Universidade Católica do Rio de Janeiro, 2007

**OBJETIVO:**

Analisar, por meio de morfometria digital, a reação intimal presente na artéria carótida de suínos submetidos à angioplastia isoladamente e à angioplastia seguida de implante de stent de cromo - cobalto.

**ARTIGO ORIGINAL**

(Língua Portuguesa)

## **Análise morfométrica da carótida de suínos submetidos à angioplastia com implante de stent de cromo - cobalto.**

### **Resumo**

**OBJETIVO:** analisar, por meio de morfometria digital, a reação intimal presente na artéria carótida de suínos submetidos à angioplastia isoladamente e à angioplastia seguida de implante de stent de cromo - cobalto.

**MATERIAIS E MÉTODOS:** em oito suínos sadios foi realizada a angioplastia isolada da artéria carótida comum direita e angioplastia com implante de um stent de cromo – cobalto expansível por balão na artéria carótida comum esquerda. Após período de quatro semanas, os animais foram submetidos à eutanásia para a retirada de amostras de tecido arterial e preparo de lâminas histológicas divididas do seguinte modo: grupo 1, segmento médio da artéria carótida comum direita (angioplastia isolada); grupo 2, segmento médio da artéria carótida comum esquerda em localização “intra stent”. As imagens das lâminas foram digitalizadas e analisadas por programa de morfometria digital com cálculo da área luminal, área da camada íntima e área da camada média dos cortes histológicos. A análise estatística foi realizada através da média e desvio padrão das áreas em cada grupo, utilizando-se Teste t de Student. O valor de  $p < 0,05$  foi considerado significativo.

**RESULTADOS:** na análise das médias das áreas obtidas, foi encontrada maior hiperplasia em resposta ao implante de stent e diferença estatisticamente significativa quando realizada a comparação entre a área do lúmen ( $5,841 \times 10^6 \times 1,287 \times 10^6$ ), da lâmina elástica interna ( $6,566 \times 10^6 \times 1,287 \times 10^6$ ) e lâmina elástica externa ( $9,832 \times 10^6 \times 4,559 \times 10^6$ ) dos dois grupos (STENT X ATP; medidas em micrômetros quadrados). Não se observou diferença significativa do ponto de vista estatístico quando se realizou a comparação entre as camadas médias dos dois grupos ( $3,266 \times 10^6 \times 3,271 \times 10^6$ ).

**CONCLUSÃO:** o implante de stent de cromo-cobalto expansível por balão na ACC do suíno gerou um espessamento intimal maior do que aquele produzido apenas pela angioplastia, porém este não foi suficiente para afetar o lúmen arterial.

**PALAVRAS-CHAVE:** hiperplasia intimal, stents, morfometria, angioplastia, cromo – cobalto.

## INTRODUÇÃO

Apesar dos avanços significativos da angioplastia transluminal percutânea (ATP) e do uso dos stents nas lesões ateroscleróticas focais, a re-estenose permanece como o principal limitante a longo prazo das intervenções endovasculares <sup>(1, 2, 3)</sup>. Parece provável que a liga da qual o stent é confeccionado desempenhe papel importante na resposta intimal secundária ao seu implante <sup>(3,4)</sup>. Apesar de alguns estudos experimentais apresentarem resultados promissores com relação às ligas biodegradáveis, estes resultados ainda não foram confirmados em seres humanos <sup>(5, 6)</sup>. A maioria dos stents comercialmente disponíveis são confeccionados com ligas metálicas. Estas diferem entre si não só apenas em relação às suas características mecânicas – biofuncionalidade -, mas também por sua compatibilidade com o organismo – biocompatibilidade <sup>(3, 7)</sup>. Esses dois fatores, biofuncionalidade e biocompatibilidade, são de grande importância quando analisamos os processos inflamatórios e de proliferação celular na parede arterial <sup>(3, 7, 8, 9)</sup>.

O processo de re-estenose pós ATP é um processo multifatorial dependente de dois mecanismos básicos: hiperplasia intimal e remodelamento arterial geométrico <sup>(10, 11)</sup>.

Estudos experimentais têm demonstrado que, em resposta à lesão vascular de qualquer natureza, existe uma migração e proliferação de células musculares lisas para a camada íntima com síntese e deposição de matriz extracelular. Tais eventos são críticos na fisiopatologia da hiperplasia intimal que conduz à re-estenose <sup>(12)</sup>.

A ATP com cateter balão é atualmente aceita não só como um método terapêutico da doença arterial oclusiva, mas também como um modelo de lesão vascular <sup>(13, 14)</sup>. O estiramento mecânico circunferencial da parede arterial provocado pela ATP leva à laceração da lâmina elástica interna, estiramento das fibras de colágeno e elastina da camada média e adventícia. A lesão endotelial é acompanhada de disfunção endotelial com subsequente agregação plaquetária à superfície lesada e reação inflamatória que pode atingir todas as camadas da parede vascular. Além disso, alterações hemodinâmicas secundárias ao trauma vascular podem

desencadear respostas celulares responsáveis pela contração arterial, contribuindo assim para o crescimento fibrocelular da íntima. As células musculares lisas adquirem um fenótipo sintético-proliferativo e migram para a íntima constituindo-se nas células dominantes da hiperplasia intimal <sup>(11 - 15)</sup>.

Os stents foram desenvolvidos com o objetivo de dar suporte mecânico à parede arterial. Comparativamente à angioplastia com balão, o uso de stents melhora os resultados a curto e médio prazo por meio da diminuição do remodelamento arterial negativo. Entretanto, a hiperplasia intimal permanece como um problema clínico importante e é o fator mais importante no processo de re-estenose. A longo prazo, pelo menos quatro mecanismos estão envolvidos no processo de hiperplasia intimal após o implante de stent: a lesão vascular provocada pela sua implantação; a presença contínua de um corpo estranho intravascular; a tensão crônica na parede vascular e a re-endotelização retardada <sup>(15)</sup>.

Tanto a hiperplasia intimal como o aumento da trombogenicidade local são determinadas pelas características da liga metálica da qual é confeccionado o stent e de como a sua superfície é tratada <sup>(4)</sup>. As ligas metálicas com as quais os stents são confeccionados visam biofuncionalidade e biocompatibilidade, sendo que a primeira característica foi relativamente fácil de obter a partir dos materiais desenvolvidos no fim do século XX. Porém a seleção de materiais deve ser orientada principalmente no sentido da biocompatibilidade cujos aspectos principais a serem considerados são a suscetibilidade do material à corrosão e os efeitos desta corrosão no organismo. Das principais ligas utilizadas na confecção de stents (aço inoxidável, cromo - cobalto e nitinol), o aço inoxidável é o mais passível de corrosão e deveria, em tese, ser utilizado de modo temporário. As ligas de titânio e cromo-cobalto não sofrem corrosão no organismo, porém liberam íons metálicos que se depositam nos tecidos adjacentes ao implante e não dispomos de estudos para avaliarmos as complicações deste processo a longo prazo <sup>(7)</sup>.

O conhecimento da patogênese da re-estenose envolvendo o processo inflamatório é crucial para o desenvolvimento de uma terapia adequada.

O presente estudo visa analisar, por meio de morfometria digital, a reação intimal presente na artéria carótida de suínos submetidos à angioplastia isoladamente e à angioplastia seguida de implante de stent de cromo - cobalto.



## **MATERIAIS E MÉTODOS**

O estudo foi conduzido com nove suínos da raça Large-White, originados de diferentes matrizes, com idade média de 08 semanas e peso aproximado de 20 Kg, após aprovação do Comitê de Ética do Grupo de Pesquisa e Pós-Graduação do Hospital de Clínicas de Porto Alegre.

Foram utilizados para o experimentos stents expansíveis por balão com diâmetro final de 4mm e 16mm de comprimento gentilmente cedidos pela Empresa EUCATECH.

Os procedimentos cirúrgicos foram conduzidos sob anestesia geral venosa seguida de infiltração com anestésico no local da incisão. Os animais foram submetidos a um jejum alimentar de 12 horas e sedados com Cloridrato de Cetamina (15mg/kg) e Midazolam (0,5mg/kg) aplicados por via intramuscular. Após foi realizada a venóclise da veia marginal da orelha com cateter de teflon 20G e aplicação de Cefazolina 1g intravenosa antes de iniciar o procedimento. O animal foi pré-oxigenado durante 5 minutos antes da indução anestésica realizada com Propofol (1mg/kg). A manutenção da anestesia geral foi realizada com infusão de Propofol (0,8mg/kg/min) e a reposição hídrica foi obtida com solução fisiológica de 0,9% a 5ml/kg/hora. Para analgesia no transoperatório foi utilizado Citrato de Fentanil (50 microgramas/kg) endovenoso e infiltração local de cloridrato de bupivacaína a 0,5% sem vasoconstrictor como anestésico local (1mg/kg).

No pós-operatório imediato foi aplicado Cetoprofeno (2mg/kg) por via intramuscular.

No trans operatório os animais foram submetidos à inguilotomia esquerda com dissecação da artéria femoral comum. Através de punção direta da artéria femoral comum por agulha 18G foi avançado um fio-guia 0.035” hidrofílico e inserido um introdutor 6F. Sob controle fluoroscópico, o fio-guia foi direcionado até o arco aórtico acompanhado de um cateter pig-tail e, após realização de aortografia e identificação das artérias carótidas comuns, foi realizado cateterização seletiva da artéria carótida comum esquerda com cateter vertebral 5F, troca do fio guia 0,035” por fio guia 0,014” seguido de angioplastia e implante de stent expansível por balão (4mm x 16mm) no segmento médio do vaso com pressão de 8 ATM por 30

segundos. A seguir realizou-se cateterização seletiva da artéria carótida comum direita e angioplastia por 30 segundos com pressão de 8 ATM também no seu 1/3 médio com cateter balão 4x16mm. O diâmetro do cateter-balão selecionado foi de 10-20% superior ao diâmetro da artéria carótida comum normal de suínos nessa faixa etária e teve por objetivo provocar “oversizing” e consequente estiramento circunferencial. Após os procedimentos descritos foi realizada arteriografia de controle para confirmação da perviedade arterial.

As arteriografias foram realizadas através de cateter pig-tail e vertebral 5F com injeção manual de 1 ml/kg de Lotalamato de Meglumina, utilizando-se um aparelho de Rx portátil (Fluoroscópio SK7-3 com arco com intensificador de imagens) e gravadas em DVD (Samsung).

Os critérios de exclusão estabelecidos previamente à execução do experimento consistiram de trombose ou ruptura do segmento submetido a angioplastia; reintervenção devido a sangramento; óbito do animal antes do prazo estabelecido para a colheita do tecido; falhas técnicas no preparo ou no processamento dos tecidos.

No período pós-operatório os animais foram alojados em baias específicas para este fim, sob orientação de Médico Veterinário colaborador e liberada dieta 24h após a cirurgia. Os animais receberam água corrente *Ad libitum* e foram alimentados com a mesma ração, balanceada para a idade e sem suplementação lipídica adicional. Ao final de trinta dias os animais retornaram à Unidade de Experimentação Animal do Hospital de Clínicas de Porto Alegre, novamente anestesiados e submetidos à eutanásia, conforme o protocolo do Centro de Pesquisas do Hospital de Clínicas de Porto Alegre.

Os espécimes retirados foram enviados para análise morfométrica digital realizada no Laboratório de Patologia do Instituto do Coração do Hospital das Clínicas da Faculdade de Medicina da Universidade de São Paulo. Os cortes histológicos foram obtidos utilizando-se micrótomo de impacto (Polycut S, Leica, Alemanha) equipado com navalha de tungstênio de 16 cm, tipo D (Leica, Alemanha), com 5 µm de espessura.

As lâminas encaminhadas para análise morfométrica foram coradas pelo método de Verhoeff / Van Giesson, e as medidas morfométricas foram realizadas através de sistema de análise digital de imagens Quantimet 500 acoplado a microscópio Leica, com objetiva de 2,5x, sem a interferência do observador, mantido

“cego” na mensuração. Para cada segmento analisado, foram medidas a área da luz, a área interna às lâminas elásticas interna (correspondendo à luz que haveria em caso de inexistência de proliferação intimal) e externa (diâmetro externo do vaso) e a área que corresponde aproximadamente à ligação dos pontos mais internos dos perfis de stent presentes na lâmina (ou seja, área aproximada delimitada pelo stent, em caso de inexistência de proliferação intimal). Com base nesses resultados, foram calculadas as áreas de neoíntima (área da lâmina elástica interna menos a área da luz) e da túnica média (área da lâmina elástica externa menos a da interna). Foi também medida a área total ocupada pelos fragmentos de stent presentes no corte, bem como o grau de obstrução neo-intimal. As médias das espessuras da parede como um todo, da camada íntima e da camada média, nos pontos com stent e nos pontos intermediários entre estes, foram calculadas a partir das medidas de tantos quantos fossem os perfis de stent presentes em cada corte; adicionalmente, calculou-se de maneira semelhante as médias das menores distâncias entre o stent e a luz arterial e entre o stent e o limite externo do vaso (lâmina elástica externa).

A análise dos dados foi realizada através do programa SSPS for Windows através da estatística descritiva, utilizando-se a média e o desvio padrão para as variáveis paramétricas. Na comparação entre os grupos foi utilizado o teste “t” de Student. O nível de significância (alfa) considerado foi de 5%.

## RESULTADOS

Um animal foi excluído do estudo por óbito devido à hipertermia maligna ocorrida no período transoperatório. Oito animais concluíram o estudo sem outras intercorrências.

A perviedade do stent e da área submetida à angioplastia foram avaliadas diretamente, durante a coleta das amostras de tecidos. A avaliação macroscópica das peças evidenciava reação inflamatória perivascular adjacente às áreas de angioplastia e implante do stent, este bem aderido à parede do vaso.

A avaliação morfométrica digital e análise estatística foram conduzidas através das médias e dos desvios padrões das áreas luminal, intimal (pela diferença obtida entre as laminas elásticas interna, externa e camada média), bem como da camada média das peças analisadas. Os dados obtidos foram a partir do segmento médio da artéria carótida submetida à angioplastia e do segmento médio do stent, cortado com micrótomo com navalha de tungstênio, visando o estudo intra stent do processo de hiperplasia intimal. Os animais foram divididos em grupo 1 – Stent e grupo 2 – ATP.

Tabela 1  
Dados de Morfometria (n=8)

Variável	Grupo	Média	Desvio Padrão	Erro Padrão	p
Lúmen	1	5,841 X 10 <sup>6</sup>	2,200 X 10 <sup>6</sup>	0,777 X 10 <sup>6</sup>	p=0
	2	1,287 X 10 <sup>6</sup>	0,956 X 10 <sup>6</sup>	0,338 X 10 <sup>6</sup>	
LEI	1	6,566 X 10 <sup>6</sup>	2,240 X 10 <sup>6</sup>	0,792 X 10 <sup>6</sup>	p=0
	2	1,287 X 10 <sup>6</sup>	0,956 X 10 <sup>6</sup>	0,338 X 10 <sup>6</sup>	
LEE	1	9,832 X 10 <sup>6</sup>	2,787 X 10 <sup>6</sup>	0,985 X 10 <sup>6</sup>	p<0,05
	2	4,559 X 10 <sup>6</sup>	1,685 X 10 <sup>6</sup>	0,595 X 10 <sup>6</sup>	
Média	1	3,266 X 10 <sup>6</sup>	1,134 X 10 <sup>6</sup>	0,401 X 10 <sup>6</sup>	p>0,05
	2	3,271 X 10 <sup>6</sup>	0,763 X 10 <sup>6</sup>	0,269 X 10 <sup>6</sup>	

Medidas de área expressas em micrometros quadrados

Houve maior resposta intimal secundária ao implante de stent (grupo 1) quando comparada ao grupo em que se realizou apenas a angioplastia (grupo2),

porém não houve diferença quando se comparou a reação tecidual na camada média.

## DISCUSSÃO

Em modelos experimentais e em humanos está bem estabelecido que o grau de lesão provocado pela angioplastia e pelo stent relaciona-se diretamente com a hiperplasia intimal <sup>(12, 13, 15)</sup>. Entretanto só haverá o desenvolvimento de uma lesão estenótica quando o processo de hiperplasia intimal exceder o ganho luminal obtido com a angioplastia e/ou o implante de stent. Modelos animais de grande porte, como os suínos, parecem refletir melhor a patogênese da re-estenose, com claras vantagens em relação aos animais de menor porte (camundongos e coelhos), principalmente no que diz respeito ao preparo pré-operatório dos mesmos, bem como o manuseio de suas artérias <sup>(16)</sup>. Estudos em camundongos sugerem que também pode haver participação de células tronco progenitoras provenientes da medula óssea neste processo <sup>(17)</sup>. O fator limitante no uso de modelos animais é a falta de doença arterial aterosclerótica preexistente, como nos humanos. A suplementação lipídica alimentar possibilita a indução de placas de aterosclerose vulneráveis à embolização <sup>(18)</sup>, mas o processo de hiperplasia intimal e re-estenose é similar ao de animais que recebem dieta normal <sup>(19)</sup>. Portanto, não parece haver vantagem no uso de modelos suínos submetidos à dieta aterogênica.

O período de quatro semanas para a coleta dos cortes histológicos é suficiente para estudos experimentais de hiperplasia intimal pós ATP. Estudos anteriores demonstraram desenvolvimento completo de hiperplasia intimal semelhante ao desenvolvido por humanos em período de 28 dias <sup>(12, 13, 14, 20)</sup>.

Em nosso meio, Pasa et al. avaliaram, através de morfometria digital, o espessamento intimal presente na artéria carótida de suínos submetidos ao implante de stent de aço inoxidável 316L sem angioplastia, concluindo que este é maior que o imposto pela lesão do vaso contralateral pelo sistema introdutor <sup>(21)</sup>. Portanto, a simples presença do stent, mesmo sem ruptura da membrana elástica interna, é capaz de provocar hiperplasia intimal. Grudtner <sup>(22)</sup> e Dutra <sup>(23)</sup> estudaram o processo de formação neointimal em aorta de suínos submetidos à ATP com stents de aço inoxidável 316L recobertos de PTFE e Dácron, respectivamente, comparados a stents não recobertos. Ambos não evidenciaram diferenças entre seus grupos de estudo, porém confirmaram que, independente do stent ser recoberto ou não, há

neoformação intimal significativa. Castro Júnior <sup>(24)</sup> avaliou a resposta neointimal à angioplastia associada ao implante de stent de aço inoxidável 316L em artérias ilíacas de suínos comparada com a simples angioplastia na artéria ilíaca contralateral. Nesse estudo, a presença do stent se associou a um maior processo de hiperplasia intimal, mas sem comprometimento da área da luz vascular devido ao remodelamento elástico positivo.

Os estudos referidos acima realizados em nosso meio se limitaram a estudar a hiperplasia intimal nas margens do stent, já que não utilizaram secções transversas da região aonde foi implantada o stent. Em nosso estudo, foram realizados cortes do segmento médio do stent por meio do uso de micrótomo de tungstênio, o que possibilitou estudar o grau de lesão intra stent. Trata-se do primeiro estudo em modelo animal que visa avaliar o comportamento dos stents confeccionados com ligas de Cromo - Cobalto em artérias periféricas. Todos os estudos até o momento se limitaram a estudar o comportamento desta liga na circulação coronariana, onde o dispositivo se associou à menor hiperplasia intimal que as outras ligas metálicas <sup>(25, 26)</sup>.

Inicialmente, a obtenção de secções finas de material histológico para exame ao microscópio era feita manualmente com a utilização de navalhas. No final do século XIX, Chevalier e Purkinje desenvolveram, em instituições distintas, os primeiros aparelhos mecânicos para este fim. Os primeiros micrótomos mecânicos de precisão consistiam de uma superfície fixa e lisa de metal, sobre a qual se afixava um bloco de parafina contendo o material a ser seccionado. Um suporte para a lâmina de corte podia então ser deslocado repetidamente sobre o mesmo, em alinhamento preciso sobre a navalha <sup>(27)</sup>. Para o presente estudo foi utilizado micrótomo com navalha de tungstênio devido à resistência da malha do stent e a necessidade do corte preciso do mesmo. Esta navalha, quando comparada com a navalha de diamante, mantém as hastes dos stents intactas nas secções transversas, minimizando os artefatos potenciais causados pela retirada dos stents.

Os cortes histológicos visaram avaliar a hiperplasia intimal e o lúmen arterial remanescente após o procedimento. A área luminal foi obtida por medida direta da área delimitada pelo endotélio ou stent. A área da íntima foi obtida subtraindo-se a área luminal da área delimitada pela lâmina elástica interna. A área da camada média foi obtida a partir dos valores das áreas luminal e íntima e subtraindo-se do valor encontrado da lâmina elástica externa. Os resultados das medidas

morfométricas das áreas da íntima e da média foram apresentados em números absolutos em micrometro quadrados, utilizando-se a média de oito medidas circunferenciais.

Observou-se diferença significativa entre os grupos 1 (STENT) e 2 (ACTP) quando comparadas as alterações no lúmen arterial ( $5,841 \times 10^6 \times 1,287 \times 10^6$ ), na lâmina elástica interna ( $6,566 \times 10^6 \mu\text{m} \times 1,287 \times 10^6 \mu\text{m}$ ) e na lâmina elástica externa ( $9,832 \times 10^6 \mu\text{m} \times 4,559 \times 10^6 \mu\text{m}$ ). Não se observou diferença significativa do ponto de vista estatístico quando foi realizada a comparação entre as camadas médias dos dois grupos ( $3,266 \times 10^6 \mu\text{m} \times 3,271 \times 10^6 \mu\text{m}$ ).

Os achados relativos ao lúmen arterial demonstram a importância do remodelamento arterial negativo após a simples angioplastia sem o implante de stent. O implante de stent permite, através do alargamento da luz arterial (remodelamento elástico positivo), que a hiperplasia intimal não reduza significativamente a área luminal. O uso de stents impede assim o remodelamento arterial geométrico negativo, promovendo sustentação à parede arterial.

Estudos anteriores demonstram que o processo de hiperplasia intimal decorre principalmente da proliferação de células musculares lisas a partir da média e da deposição de matriz extracelular <sup>(12)</sup>.

Os stents compostos com ligas de cromo – cobalto foram desenvolvidos com a finalidade de serem utilizados em artérias de menor calibre e mais tortuosas. Essa característica dos stents se deve ao fato da liga de cromo – cobalto produzir um composto mais resistente e mais flexível, se comparado ao aço inoxidável. Suas hastes são mais finas e promovem uma força radial maior, permitindo o tratamento de lesões ateroscleróticas mais tortuosas e calcificadas, principalmente no território coronariano <sup>(26)</sup>. Teoricamente, a menor espessura das hastes destes stents e, portanto, menor quantidade de metal utilizado, poderia estar relacionada a uma melhor biotolerância. Outra característica dos stents de cromo – cobalto é a possibilidade dos pacientes em uso destes dispositivos poderem ser submetidos à exames de ressonância magnética. Estudos experimentais em artérias coronárias de suínos demonstraram que stents confeccionados com ligas de cromo-cobalto, quando revestidos de um polímero (polyphosphazene - Polyzene-F), podem provocar menor formação neointimal, quando comparados com stents de aço



inoxidável revestido pelo mesmo polímero <sup>(25)</sup>. Entretanto não há estudos experimentais em artérias periféricas que corroboram esses achados.

Os stents de cromo – cobalto utilizados em nosso estudo aparentemente não se associaram a um menor processo de hiperplasia intimal. A hiperplasia intimal secundária à angioplastia e ao implante desses stents não parece diferir daquela encontrada após o implante de dispositivos confeccionados em aço 316L ou nitinol observados em estudos anteriores em nosso laboratório experimental. Os diferentes estudos conduzidos por Grüdtner, Dutra, Pasa e Castro Jr demonstram o papel da lesão vascular induzida pela angioplastia e pelo stent, independente de sua liga e seu revestimento, no processo de hiperplasia intimal <sup>(21, 22, 23, 24)</sup>.

A manutenção do lúmen arterial a longo prazo é o objetivo do tratamento com o implante de stents. Entretanto, a hiperplasia intimal se constitui ainda um desafio não bem entendido nesse processo de trauma-reparação. Existem vários estudos que tratam de medicações supressoras do processo intimal intra stent, porém nenhuma se mostrou promissora até o momento. A procura de drogas que inibam a proliferação miointimal e de dispositivos que provoquem menor reação parietal continua sendo um desafio a ser vencido.

Novos estudos que avaliem os stents de cromo–cobalto impregnados por drogas são necessários e alguns desses estudos estão em andamento em nosso laboratório.

## **CONCLUSÃO**

Após a realização do presente estudo, conclui-se que a angioplastia da artéria carótida comum do suíno, associada ao implante de um stent de cromo-cobalto, produz uma reação na parede arterial, caracterizada por hiperplasia intimal maior do que aquela imposta pela angioplastia isoladamente na artéria contralateral. Entretanto, a hiperplasia intimal não foi suficiente, no presente estudo, para reduzir a área do lúmen arterial devido ao remodelamento elástico positivo.

**ARTIGO ORIGINAL**

(Língua Inglesa)

## **Intimal Hyperplasia After Implantation of cobalt-chromium stent in the pig carotid artery.**

### **Abstract**

**OBJECTIVE:** to analyze, through digital morphometry, the intimal reaction in the carotid artery of pigs submitted to isolated angioplasty and angioplasty followed by implantation of cobalt-chromium stent.

**MATERIALS AND METHODS:** eight healthy pigs had their common carotid artery submitted to isolated angioplasty in the right side and angioplasty plus stenting in the left side. Four weeks later, all animals were submitted to euthanasia for arterial tissue sampling and preparation of histological blades sorted as follows: group 1, middle segment of common right carotid artery (isolated angioplasty); group 2, middle segment of common left carotid artery (intra-stent). Blade images were scanned and analyzed through a digital morphometry program with calculation of luminal, intimal and media layers area in the histological sections. The statistical analysis was performed through mean values and standard deviations of the areas in each group, using the Student's t-Test. The value of  $p < 0.05$  was considered significant.

**RESULTS:** When compared to angioplasty alone, the stent group showed greater hyperplasia in response to implantation regarding the lumen area ( $5.841 \times 10^6 \times 1.287 \times 10^6$ ), the internal elastic lamina area ( $6.566 \times 10^6 \times 1.287 \times 10^6$ ) and the external elastic lamina area ( $9.832 \times 10^6 \times 4.559 \times 10^6$ ). No statistically significant difference was observed when comparing the media layers of both groups ( $3.266 \times 10^6 \times 3.271 \times 10^6$ ).

**CONCLUSION:** angioplasty followed by the implantation of a cobalt-chromium balloon expandable stent in the CCA of the pig creates more intimal thickening than angioplasty alone. Nevertheless intimal thickening was not enough to affect the luminal area thanks to a positive elastic remodeling effect.

**KEY WORDS:** intimal hyperplasia, stents, morphometry, angioplasty, cobalt-chromium

## INTRODUCTION

Despite considerable progress in percutaneous transluminal angioplasty (PTA) techniques and the utilization of stents in focal atherosclerotic lesions, restenosis remains the main long-term limiting factor of endovascular interventions <sup>(1, 2, 3)</sup>. The alloy employed in stent production might play an important role in the intimal response secondary to the implantation <sup>(3,4)</sup>. Although some experimental studies show promising results in relation to biodegradable alloys, these results have not been confirmed in humans <sup>(5, 6)</sup>. Most commercially available stents are made of metallic alloys, which differ from one another in terms of mechanical characteristics, biofunctionality and biocompatibility <sup>(3, 7)</sup>. These two factors, biofunctionality and biocompatibility, are extremely important when analyzing the inflammatory and cell proliferation processes in the arterial wall <sup>(3, 7, 8, 9)</sup>.

The post-PTA restenosis process is multifactorial that is dependent on two basic mechanisms: intimal hyperplasia and arterial geometrical remodeling <sup>(10, 11)</sup>.

Experimental studies have shown that, in response to vascular lesion of any nature, a migration and proliferation of smooth muscular cells occurs to the intima layer, with synthesis and deposition of extracellular matrix. Such events are critical in the physiopathology of intimal hyperplasia that leads to restenosis <sup>(12)</sup>.

PTA with balloon catheters is currently accepted not only as a therapeutic modality to treat occlusive arterial disease, but also as a model of vascular lesion <sup>(13, 14)</sup>. The circumferential mechanical stretch of the arterial wall caused by PTA leads to laceration of internal elastic lamina, stretch of collagen and elastin fibers of the media layer and adventitia. The lesion causes endothelial dysfunction and subsequent platelet aggregation in the intima and an inflammatory reaction that can reach all vascular wall layers. In addition, hemodynamic alterations secondary to the vascular trauma can trigger cell reactions that cause arterial contraction, thus contributing to fibrocellular proliferation. The smooth muscular cells acquire a synthetic-proliferative phenotype and migrate to intima, thus constituting the dominating cells of intimal hyperplasia <sup>(11 - 15)</sup>.

Stents were developed to provide a mechanical support to the arterial wall. When compared to balloon angioplasty alone, they can improve short- and medium-

term results, as they reduce negative arterial remodeling. However, intimal hyperplasia remains an important clinical problem and is considered the most crucial factor in the restenosis process. In the long run, at least four mechanisms are involved in the intimal hyperplasia process, after the stent implantation: trauma to the wall, foreign body reaction, the chronic vascular wall stress and the delayed re-endothelization<sup>(15)</sup>.

Both intimal hyperplasia and increased local thrombogenicity are determined by the characteristics of the metallic alloy employed in stent production and how its surface is treated<sup>(4)</sup>. The metallic alloys employed in the stent production aim at biofunctionality and biocompatibility. Selection of materials should especially consider biocompatibility, whose main aspects must be taken into account: the material susceptibility to corrosion and the corrosion effects on the body. The main alloys employed in the stent production are stainless steel, cobalt-chromium and nitinol. Stainless steel is the most susceptible to corrosion and should, in theory, be used temporarily. Nitinol and cobalt-chromium alloys have a lower grade of corrosion, but they may release metallic ions. These ions can accumulate in adjacent tissues but no studies are available to evaluate the long-term complications of this process<sup>(7)</sup>.

Knowing the pathogenesis of the restenosis involving the inflammatory process is crucial for the definition of a proper therapy.

This study aims at analyzing, through digital morphometry, the intimal reaction in the carotid artery of pigs submitted to isolated angioplasty and angioplasty followed by the implantation of a chromium-cobalt stent.

## **MATERIALS AND METHODS**

Nine Large-White pigs were used in the study all of them aging with 8 weeks and weighting 18-21Kg (mean 20Kg). The study design was aproved by the Ethics Committee of Research and Postgraduate Program Group of the Hospital de Clínicas de Porto Alegre.

The device employed was a cobalt-chromium balloon expandable stents 4mm in diameters and 16mm long (EUCATECH Company, Germany).

The surgical procedures were performed after venous general anesthesia followed by anesthetic infiltration into the incision site. The animals were submitted to a 12-hour fast and sedated with ketamine (15mg/kg) and Midazolam (0.5mg/kg) applied via intramuscular injection. After that, the venoclysis of the marginal ear vein was performed with 20G Teflon catheter and Cefazolin 1g was applied via intravenous injection before starting the procedure. The animal was pre-oxygenated for 5 minutes before the anesthetic induction performed with Propofol (0.8mg/kg/min) and the water replacement was performed with physiological solution of 0.9% at 5ml/kg/hour. Analgesia was obtained with fentanyl citrate (50 micrograms/kg) applied via intravenous injection and local infiltration of bupivacaine at 0.5% without vasoconstrictor (1mg/kg).

In the immediate postoperative period, analgesy was obtained by with intramuscular cetoprofen (2mg/kg).

During the surgery, animals were submitted to left inguinity with common femoral artery dissection. Through direct puncture of common femoral artery with 18G needle, a hydrophilic 0.035" guide wire and a 6F introducer were used to access to femoral artery. Under fluoroscopic control, the guide wire and a 5F pig tail catheter were advanced to the aortic arch. After the aortography and identification of common carotid arteries, a selective catheterization of the left common carotid artery was performed with a 5F vertebral catheter. The 0.035" guide wire was than replaced by 0.014" guide wire, followed by angioplasty with a 4X16mm balloon and implantation of the stent (4.0mm x 16.0mm) in the middle segment of the vessel. The balloon was expanded with 8 ATM pressure for 30 seconds. After that, a selective catheterization of the right common carotid artery and angioplasty alone was performed with the

same balloon and pressure. An oversizing of 10-20% was used for both balloon and stent. Finally a carotid artery angiography was performed to confirm positioning of the stent and arterial patency. An injection of 1 ml/kg meglumine iotalamate, was used and images were obtained through a portable Rx (SK7-3 imaging intensifier) and recorded in DVD (Samsung).

Exclusion criteria were: arterial thrombosis or rupture; reintervention due to bleeding; death before the period established for tissue extraction; technical problems during tissue preparation or processing.

In the postoperative period, the animals were placed in boxes specifically prepared for this purpose, according to the directions of the contributor veterinarian, and the diet was normalized 24 hours after the surgery. Animals received running water ad libitum and the same feed, balanced for their age and without additional lipid supplement. Thirty days after that, the animals were taken back to the Unidade de Experimentação Animal (Animal Experimentation Unit) of the Hospital de Clínicas de Porto Alegre, and again received anesthetic and were submitted to euthanasia, according to the protocol of the Research Center of the Hospital de Clínicas de Porto Alegre.

The samples extracted were evaluated through a digital morphometric analysis performed at the Laboratory of Pathology at the Instituto do Coração, Hospital das Clínicas, Faculdade de Medicina, Universidade de São Paulo. The histological 5 µm thick sections were made using an impact microtome (Polycut S, Leica, Germany) equipped with a 16 cm tungsten knife, type D (Leica, Germany).

The blades sent for morphometric analysis were stained according to the Verhoeff / Van Giesson method, and the morphometric measurements were performed using digital image analysis system Quantimet 500 coupled to a Leica microscope, with 2.5x objective, without the interference of the observer, kept blind to the measurement. For each analyzed segment, the following was measured: the light area, the inner areas of internal elastic lamina (corresponding to the light that would exist in case of non intimal proliferation) and external elastic lamina (outer diameter of the vessel) and the area that approximately corresponds to the most internal linking points of the stent profiles present in the lamina (i.e., approximate area delimited by the stent, in case of non intimal proliferation). Based on these results, the following was calculated: the areas of neointima (internal elastic lamina area minus the light area) and tunica media (external elastic lamina area minus the



internal elastic lamina area). The total area occupied by the stent struts present in the sections was also measured, as well as the degree of neointimal obstruction. The mean values of general wall thicknesses of intima layer and media layer, at the stent points and intermediate points between stents, were calculated from the measurements of all stent profiles present in each section. In addition and employing a similar method, the mean values of the shortest distances between the stent and the arterial light and between the stent and the outer limit of the vessel (external elastic lamina) were also calculated.

Data analysis was performed using SSPS for Windows, through descriptive statistics, i.e., mean values and standard deviations, for parametric variables. The comparison between the groups employed the Student's t-Test. The significance (alpha) level considered was 5%.

## RESULTS

One animal was excluded from the study due to death caused by malignant hyperthermia during the surgery. Eight animals concluded the study without any other interurrences.

Patency of the stent and of the area submitted to angioplasty was directly evaluated during tissue sampling. The macroscopic evaluation of the samples showed perivascular inflammatory reaction adjacent to the angioplasty and stent implantation areas, with the stent well adherent to the vessel wall.

Digital morphometric evaluation and statistical analysis were conducted using mean values and standard deviations of the luminal area, intimal area (difference between the internal elastic lamina, the external elastic lamina and the media layer) and media layer. Data were obtained from the middle segment of the carotid artery submitted to angioplasty and from the middle segment of the stent, sectioned with a microtome equipped with tungsten knife, for an intra stent analysis of the intimal hyperplasia process. The animals were sorted into: group 1 – Stent and group 2 – PTA.

Table 1  
Morphometry Data (n=8)

Variable	Group	Mean	Standard Deviation	Standard Error	p
Lumen	1	5.841 X 10 <sup>6</sup>	2.200 X 10 <sup>6</sup>	0.777 X 10 <sup>6</sup>	p=0
	2	1.287 X 10 <sup>6</sup>	0.956 X 10 <sup>6</sup>	0.338 X 10 <sup>6</sup>	
IEL	1	6.566 X 10 <sup>6</sup>	2.240 X 10 <sup>6</sup>	0.792 X 10 <sup>6</sup>	p=0
	2	1.287 X 10 <sup>6</sup>	0.956 X 10 <sup>6</sup>	0.338 X 10 <sup>6</sup>	
EEL	1	9.832 X 10 <sup>6</sup>	2.787 X 10 <sup>6</sup>	0.985 X 10 <sup>6</sup>	p>0,5
	2	4.559 X 10 <sup>6</sup>	1.685 X 10 <sup>6</sup>	0.595 X 10 <sup>6</sup>	
Mean	1	3.266 X 10 <sup>6</sup>	1.134 X 10 <sup>6</sup>	0.401 X 10 <sup>6</sup>	p<0,5
	2	3.271 X 10 <sup>6</sup>	0.763 X 10 <sup>6</sup>	0.269 X 10 <sup>6</sup>	
Area measurements in square micrometers					

A statistically significant difference was observed between groups 1 (Stent) and 2 (PTA), demonstrating greater intimal response secondary to the stent implantation, when lumen, internal elastic lamina and external elastic lamina were

compared, using the Student's t-Test, but no difference was observed when comparing the reaction inside the media layer of both groups.

## DISCUSSION

In experimental and human models, the response to lesions caused by angioplasty and stent implantation is well known and is mainly secondary to intimal hyperplasia<sup>(12, 13, 15)</sup>. However, the development of a stenotic lesion will only occur when the intimal hyperplasia process exceeds the luminal gain obtained by angioplasty and/or stent implantation. Larger animals, such as pigs, seem to better reflect the restenosis pathogenesis, with clear advantages when compared to smaller animals (such as mice and rabbits), particularly in terms of preoperative preparation and artery handling<sup>(16)</sup>. Other mechanisms may occur and studies performed with mice suggest that this process might be affected by the progenitor stem cells produced by the bone marrow<sup>(17)</sup>. The limiting factor in the utilization of animals is the lack of preexisting atherosclerosis as occurs in humans. The lipid supplement in food intake enables the induction of atherosclerosis platelets vulnerable to embolization<sup>(18)</sup>, but the intimal hyperplasia and restenosis process is similar to that of animals with normal diet<sup>(19)</sup>. That is way using pigs submitted to an atherogenic diet does not seems to bring any advantage.

The period of four weeks for the collection of histological sections is enough for experimental studies of post-PTA intimal hyperplasia. Previous studies showed complete development of intimal hyperplasia similar to that developed by humans in a period of 28 days<sup>(12, 13, 14, 20)</sup>.

In our laboratory, Pasa et al. evaluated, through digital morphometry, the intimal thickening in the carotid artery of pigs submitted to the implantation of a 316L stainless steel stent without angioplasty, and concluded that the resulting thickening is greater than that caused by the contralateral vessel lesion through the introducer system<sup>(21)</sup>. Then, the simple presence of a stent, even without internal elastic membrane rupture, can cause intimal hyperplasia. Grudtner<sup>(22)</sup> & Dutra<sup>(23)</sup> studied the process of neointimal formation in the aorta of pigs submitted to the PTA with 316L stainless steel stents covered with PTFE and Dacron, respectively, compared to non-covered stents. They did not find differences between their study groups, but confirmed that, regardless of the stent type, a significant intimal neoformation was observed. Castro Júnior<sup>(24)</sup> evaluated the neointimal response to angioplasty

associated with the 316L stainless steel stent implantation in iliac arteries of pigs compared to the response to simple angioplasty in the contralateral iliac artery. In this study, the presence of a stent was associated with a larger process of intimal hyperplasia, but it did not affect the vascular light area, due to the positive elastic remodeling.

These studies mentioned above performed in our laboratory investigated only the intimal hyperplasia at the stent edges, as cross sections in the middle portion of the stent were not used. In the present study, sections of the middle segment of the stent were obtained using a tungsten microtome, which enabled the study of intra stent tissue proliferation. Otherwise, this is the first study in pigs designed to evaluate cobalt-chromium alloys in peripheral arteries. All studies that have been conducted so far have investigated the behavior of this alloy in the coronary circulation, where the device was associated with small degree of intimal hyperplasia <sup>(25, 26)</sup>.

At the end of the 19th century, Chevalier and Purkinje developed, independently, the first mechanical microtomes. The first precision mechanical microtomes consisted of a fixed and plain metal surface, on which a paraffin block was attached to, containing the material to be sectioned. Then, a cutting blade support could be repeatedly displaced onto the block, with accurate alignment onto the knife <sup>(27)</sup>. In the present study a microtome with tungsten blade was used in order to obtain thin slices in the mid portion of the stent. When compared to diamond blades microtomes the tungsten blade has many advantages, keeping the stent shaft intact in cross sections and minimizing potential artifacts caused by stent removal.

Histological sections were obtained to evaluate intimal hyperplasia and the luminal area after the procedure. Luminal area was obtained with a direct measurement of the area delimited by the endothelium or by the stent. The intimal area was obtained by subtracting the luminal area from the area delimited by the internal elastic lamina. The media layer area was obtained from the values of luminal and intimal areas and by subtracting the calculated value of external elastic lamina. The results of morphometric measurements of the intimal and media areas were presented as absolute numbers in square micrometers, considering the mean value of eight circumferential measurements.

A statistically significant difference was observed between groups 1 (Stent) and 2 (PTA), demonstrating greater intimal response secondary to the stent implantation, when lumen, internal elastic lamina and external elastic lamina were

compared, using the Student's t-Test, but no difference was observed when comparing the reaction inside the media layer of both groups.

Stent implantation prevents, through positive elastic remodeling, the reducing the luminal area imposed by intimal hyperplasia.

Previous studies have shown that the intimal hyperplasia process is secondary mainly by the proliferation of smooth muscular cells that migrates from the media and by the deposition of extracellular matrix <sup>(12)</sup>.

Stents made of cobalt-chromium alloys were developed initially to be used in tortuous and smaller caliber arteries as the coronaries. The cobalt-chromium alloy seems to produce a more resistant and more flexible compound than stainless steel. Their shafts are thinner and promote higher radial force, allowing the treatment of more tortuous and more calcified atherosclerotic lesions, especially in the coronary region <sup>(26)</sup>. In theory, the smaller thickness of the shafts of these stents and, consequently, smaller amount of metal employed, could be related to a better biotolerance. Another characteristic of cobalt-chromium stents is that they allow users to be submitted to magnetic resonance imaging exams. Experimental studies in coronary arteries of pigs showed that stents made of cobalt-chromium alloys, when coated with a polymer (polyphosphazene - Polyzene-F), can cause smaller neointimal formation, when compared to stainless steel stents coated with the same polymer <sup>(25)</sup>. However, there are no experimental studies in peripheral arteries that confirm these findings.

Apparently, the cobalt-chromium stents employed in our study were not associated with smaller intimal hyperplasia process. The intimal hyperplasia secondary to angioplasty and implantation of these stents does not seem to differ from that found after the implantation of stents made of 316L stainless steel or nitinol, observed in previous studies in our experimental laboratory. The different studies conducted by Grüdtner, Dutra, Pasa and Castro Jr show the role of the vascular lesion induced by angioplasty and stent, regardless of the stent alloy and coating, in the intimal hyperplasia process <sup>(21, 22, 23, 24)</sup>.

The long-term maintenance of the arterial lumen is the objective of the treatment with stent implantation. However, the intimal hyperplasia is still a challenge not deeply understood in this trauma-repair process. Many studies have investigated the drugs that suppress the intra stent intimal process, but none of them has been

considered effective so far. The search for drugs that inhibit the miointimal proliferation and devices that cause smaller parietal reaction remains a challenge to be overcome.

New studies to evaluate cobalt-chromium stents impregnated with drugs are needed, and some of these studies are in progress in our laboratory.

## **CONCLUSION**

Angioplasty of the common carotid artery in pigs followed by implantation of a cobalt-chromium stent produces intimal hyperplasia greater than angioplasty alone. However, in this study, intimal hyperplasia was not sufficient to reduce the arterial lumen area, due to the positive elastic remodeling.



## **FONTES DE FINANCIAMENTO**

Projeto de pesquisa financiado pelo FIPE – FUNDO DE INCENTIVO À PESQUISA DO HOSPITAL DE CLÍNICAS DE PORTO ALEGRE

## REFERÊNCIAS BIBLIOGRÁFICAS:

- 1- Fattori R, Piva T. Drug-eluting stents in vascular intervention. *Lancet* 2003;361:247-249.
- 2- Inoue S, Koyama H, Miyata T, Shigematsu H. Pathogenetic heterogeneity of in-stent lesion formation in human peripheral arterial disease. *J Vasc Surg*, 2002, Apr;35(4):820-2
- 3- Fischer A, Wienecke H, Brauer H, Erbel R. Metallic biomaterials for coronary stents. *Z Kardiol*. 2001 Apr;90(4):251-62
- 4- Hansi C, Arab A, Rzany A, Ahrens I, Bode C, Hehrlein C. Differences of platelet adhesion and thrombus activation on amorphous silicon carbide, magnesium alloy, stainless steel, and cobalt chromium stent surfaces. *Catheter Cardiovasc Interv*, 2009; Mar 1;73(4):488-96.
- 5- Waksman R, Pakala R, Kuchulakanti PK, Baffour R, Hellinga D, Seabron R, et al. Safety and efficacy of bioabsorbable magnesium stents in porcine coronary arteries. *Catheter Cardiovasc Interv*, 2006; Oct 68(4):607-17
- 6- Messer RL, Wataha JC, Lewis JB, Lockwood PE, Caughman GB, Tseng WY. Effect of vascular stents alloys on expressions of cellular adhesion molecules by endothelial cells. *J Long Term Eff Med Implants*. 2005;15(1):39-47.
- 7- Gotman I. Characteristics of metals used in implants. *J Endourol*, 1997, Dec;11(6):383-9
- 8- Koch W, Tiroch K, von Beckerath N, Schömig A, Kastrati A. Tumor necrosis factor- $\alpha$ , lymphotoxin- $\alpha$ , and interleukin-10 gene polymorphisms and restenosis after coronary artery stenting. *Cytokine* 2003; 24:161-171.
- 9- Versaci F, Gaspardone A. Prevention of restenosis after stenting: the emerging role of inflammation. *Coron Artery Dis* 2004; 15:307-311.
- 10-Ouriel, K. Peripheral Arterial Disease. *Lancet*, 2001, 358:1257-64.
- 11-Toutouzas K, Colombo A, Stefanadis C. Inflammation and restenosis after percutaneous coronary interventions. *Eur. Heart J*. 2004;25:1679-1687.
- 12-Cwikiel, W.; Harnek, J.; Zoucas, E.; Stenram, U. Proliferative response in smooth muscle cells after angioplasty or insertion of self-expanding stents. An experimental study in pigs. *Acta Radiol*, 1997; 38: 124-28.

- 13-De Meyer GR, Bult H. Mechanisms of neointima formation – lessons from experimental models. *Vasc Med*, 1997; 2(3):179-89
- 14-Wolf YG, Gertz SD, Banai S. Animal models in syndromes of accelerated arteriosclerosis. *Ann Vasc Surg* 1999;13(3): 328-338
- 15-Welt FGP, Rogers C. Inflammation and restenosis in the stent era. *Arterioscler Thromb Vasc Biol*. 2002;22:1769-1776.
- 16-Narayanaswamy M, Wright K, Kandarpa K. Animal models for atherosclerosis, restenosis, and endovascular graft research. *JVIR* 2000;11:5-17.
- 17-Tsai S, Butler J, Raffi S, Liu B, Kent KC. The role of progenitor cells in the development of intimal hyperplasia. *J Vasc Surg*, 2009, Feb;49(2):502-10
- 18-Shi ZS, Feng L, He X, Ishii A, Goldstine J, Vinters HV, Viñuela F. Vulnerable plaque in a Swine model of carotid atherosclerosis. *AJNR Am J Neuroradiol*. 2009 Mar;30(3): 469-72
- 19-França LH, Pereira AH, Perini SC. Self-expandable nitinol stent placement in homocysteinemic porcine aorta. *Clinics*, 2008 Apr; 63(2): 229-36
- 20-Verheye S, Salame MY, Robinson KA, Post MJ, Carrozza Jp Jr, Baim DS, Sigwart U, King SB 3<sup>rd</sup>, Chronos NA. Short and long term histopathologic evaluation of stenting using a self-expanding nitinol stent in pig carotid and iliac arteries. *Catheter Cardiovasc Interv*, 1999; Nov 48(3):488-96
- 21-Pasa MB, Pereira AH, Castro Junior C. Morphometric analysis of intimal thickening secondary to stent placement in pig carotid arteries. *Acta Cir Bras*. 2008 Mar-Abr;23(2):165-72
- 22-Grüdtner MA, Pereira AH, Costa LF, Souza GG, Argenta R, Longhi JA. Efeitos a curto prazo de stents não recobertos e recobertos com politetrafluoroetileno em aorta de suínos: um modelo experimental. *Acta Cir Bras*. 2004; 19(2):120-125
- 23-Dutra CF, Pereira AH. Digital morphometric analysis of the aortic wall in pigs following implantation of dacron-covered stents versus non-covered stents. *Acta Cir Bras*. 2004; 19(3):210-219
- 24-Castro Junior C, Pereira AH, Pasa MB. Morphometric analysis of intimal reaction after stent implantation in iliac arteries submitted to angioplasty in pigs. *Acta Cir Bras*. 2006 May-Jun;21(3):139-43
- 25-Stampfl U, Sommer CM, Thierjung H, Stampfl S, Lopez-Benitez R, Radeleff B, Berger I, Richter GM. Reduction of late in-stent stenosis in a porcine coronary

artery model by cobalt chromium stents with a nanocoat of polyphosphazene (Polyzene-F). *Cardiovasc Intervent Radiol*. 2008 Nov-Dec; 31(6):1184-92.

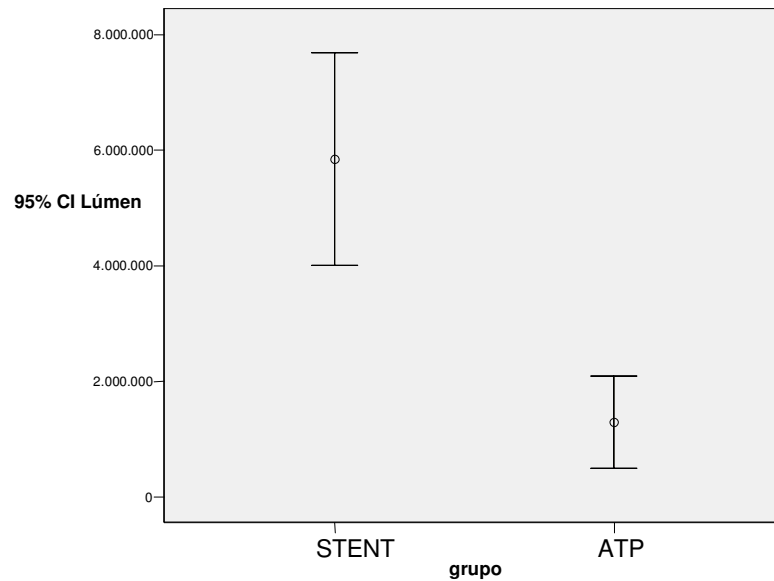
26-Kereiakes DJ, Cox DA, Hermiller JB, Midei MG, Bachinsky WB, Nukta ED, Leon MB, Fink S, Marin L, Lansky AJ. Guidant Multi-Link Vision Stent registry Investigators. Usefulness of a cobalt chromium coronary stent alloy. *Am J Cardiol*. 2003 Aug; 15:92(4): 463-6

27-Santos MB. Ergonomia, carga mental de trabalho, riscos e prevenção de acidentes: o caso do trabalhador em histotécnica. Rio de Janeiro: PUC-RIO, 2007. Dissertação (Doutorado em Design), Departamento de Artes e Design, Pontifícia Universidade Católica do Rio de Janeiro, 2007

## **ANEXOS**

## Anexo 1

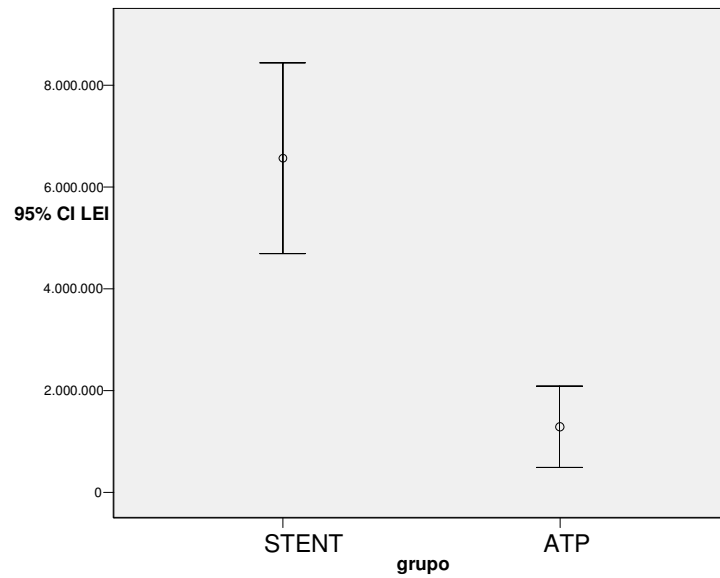
Gráfico de freqüências 1  
Comparação do lúmen arterial entre os grupos 1 e 2



**Observa-se diferença significativa entre os grupos Stent e ATP, quando realizada a comparação entre os lumens, achado este devido ao remodelamento elástico positivo imposto pelo Stent.**

## Anexo 2

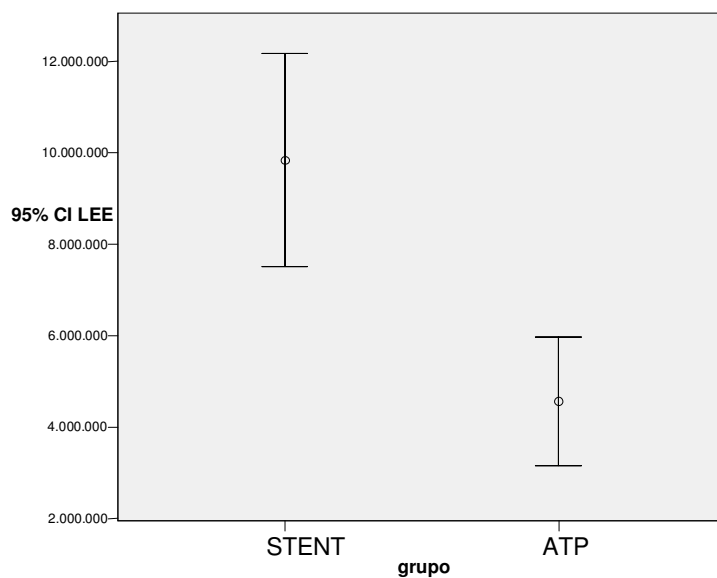
Gráfico de freqüências 2  
Comparação da lâmina elástica interna entre os grupos 1 e 2



**Observa-se diferença significativa entre os grupos Stent e ATP, quando realizada a comparação entre as Lâminas Elásticas Internas.**

### Anexo 3

Gráfico de freqüências 3  
Comparação da Lamina Elástica Externa entre os grupos 1 e 2

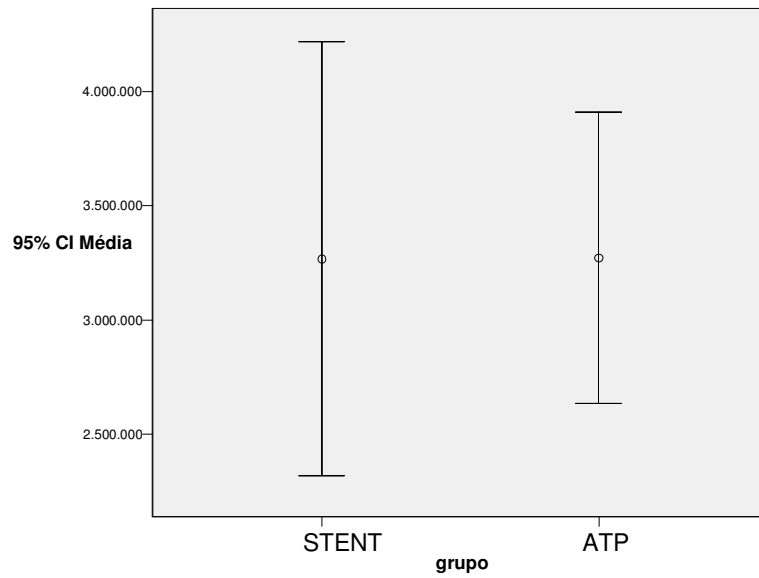


**Observa-se diferença significativa entre os grupos Stent e ATP, quando realizada a comparação entre as Lâminas Elásticas Externas.**



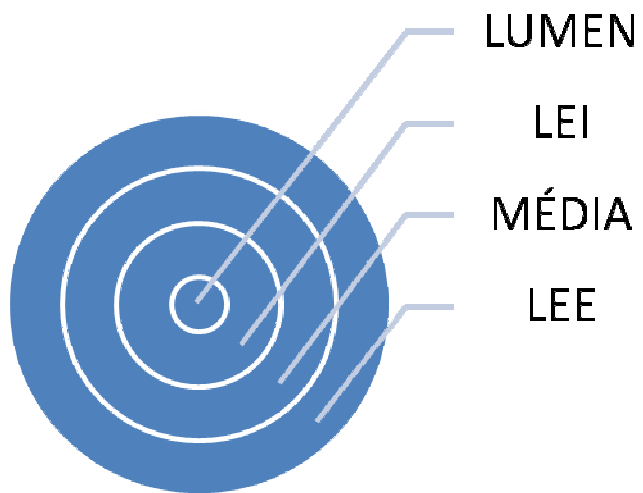
## Anexo 4

Gráfico de freqüências 4  
Comparação da camada média entre os grupos 1 e 2



**Observa-se que não houve diferença entre os grupos, quando comparadas as suas camadas médias.**

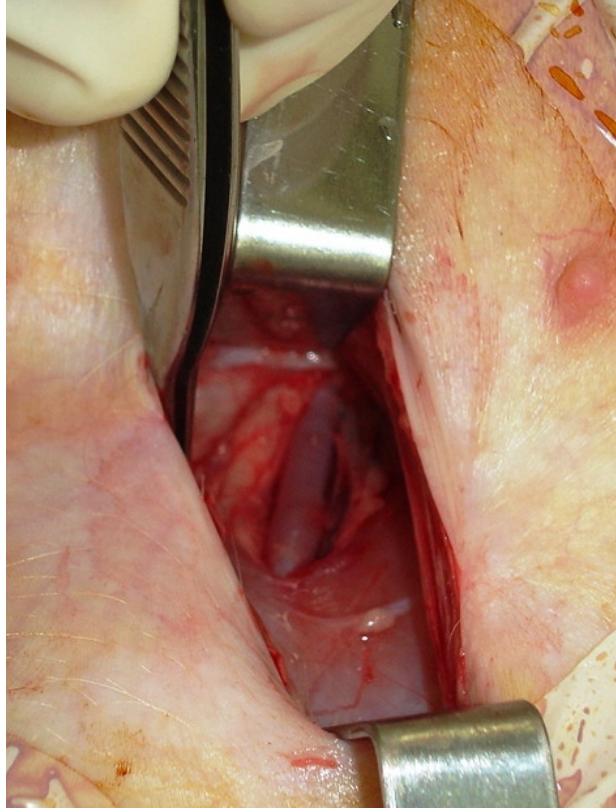
**Anexo 5.**




**Representação gráfica das camadas avaliadas pela morfometria**

## Anexo 6

### Acesso à Artéria Femoral Comum



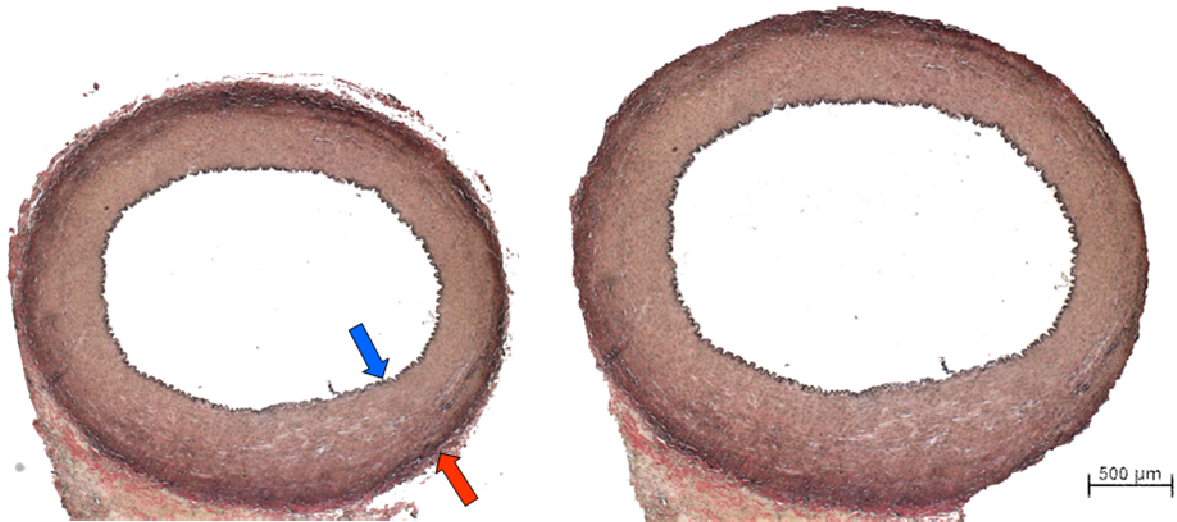
## Anexo 7



**Micrótomo com Navalha de Tungstênio**

## Anexo 8

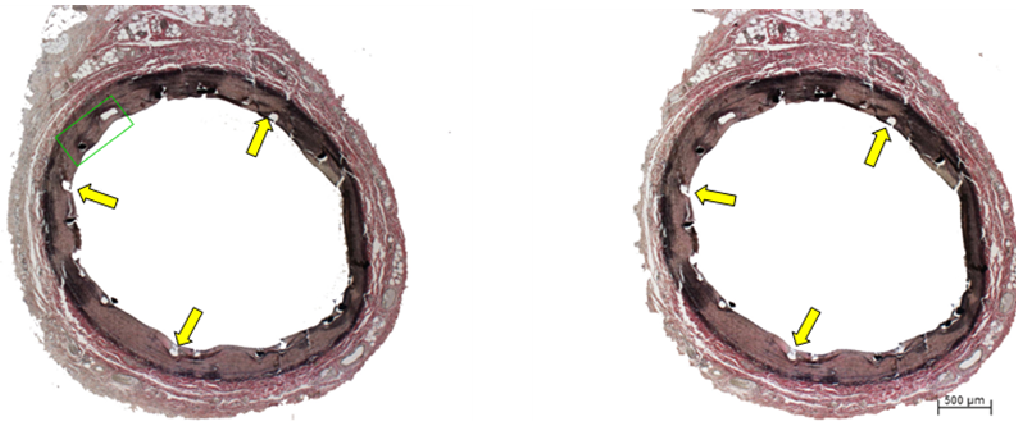
### Lâmina Histológica



Corte histológico de artéria carótida seccionada transversalmente, mostrando em negro as fibras elásticas, que constituem as lâminas elásticas interna (seta azul) e externa (seta vermelha). Coloração pelo método de Verhoeff/ Van Gieson, aumento da objetiva 2,5x.

## Anexo 9

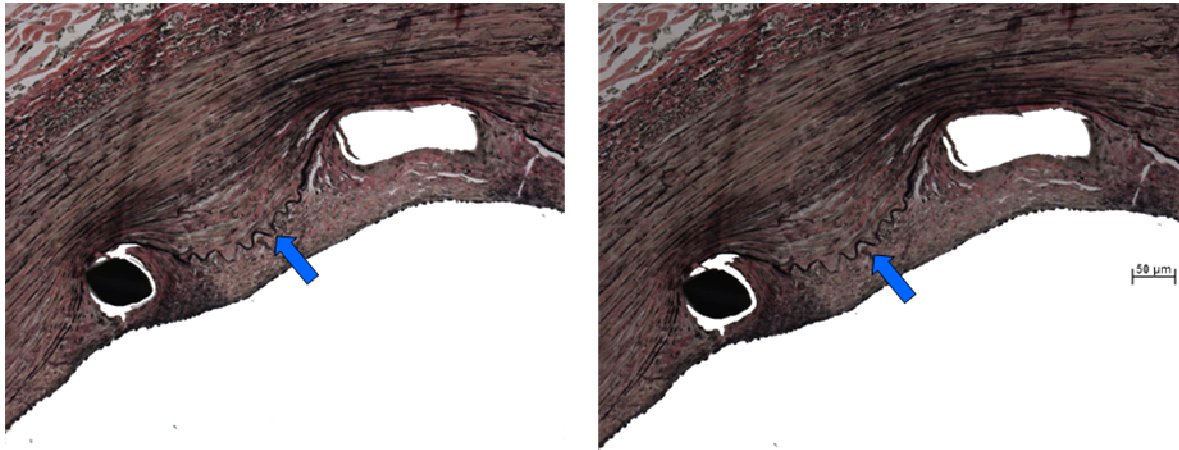
### Lâmina Histológica



Corte histológico de artéria carótida seccionada transversalmente, apresentando perfis de stent (alguns indicados com setas verdes). Coloração pelo método de Verhoeff/ Van Gieson, aumento da objetiva 2,5x.

## Anexo 10

### Lâmina Histológica



**Maior aumento da porção indicada em verde na fotografia anterior. Nota-se que o stent comprime a lâmina elástica interna (indicada por seta azul) e há formação de uma neointima (parte situada entre essa lâmina e a luz arterial). Coloração pelo método de Verhoeff/ Van Gieson, aumento da objetiva 20x.**

## Anexo 11

### Fluoroscópio

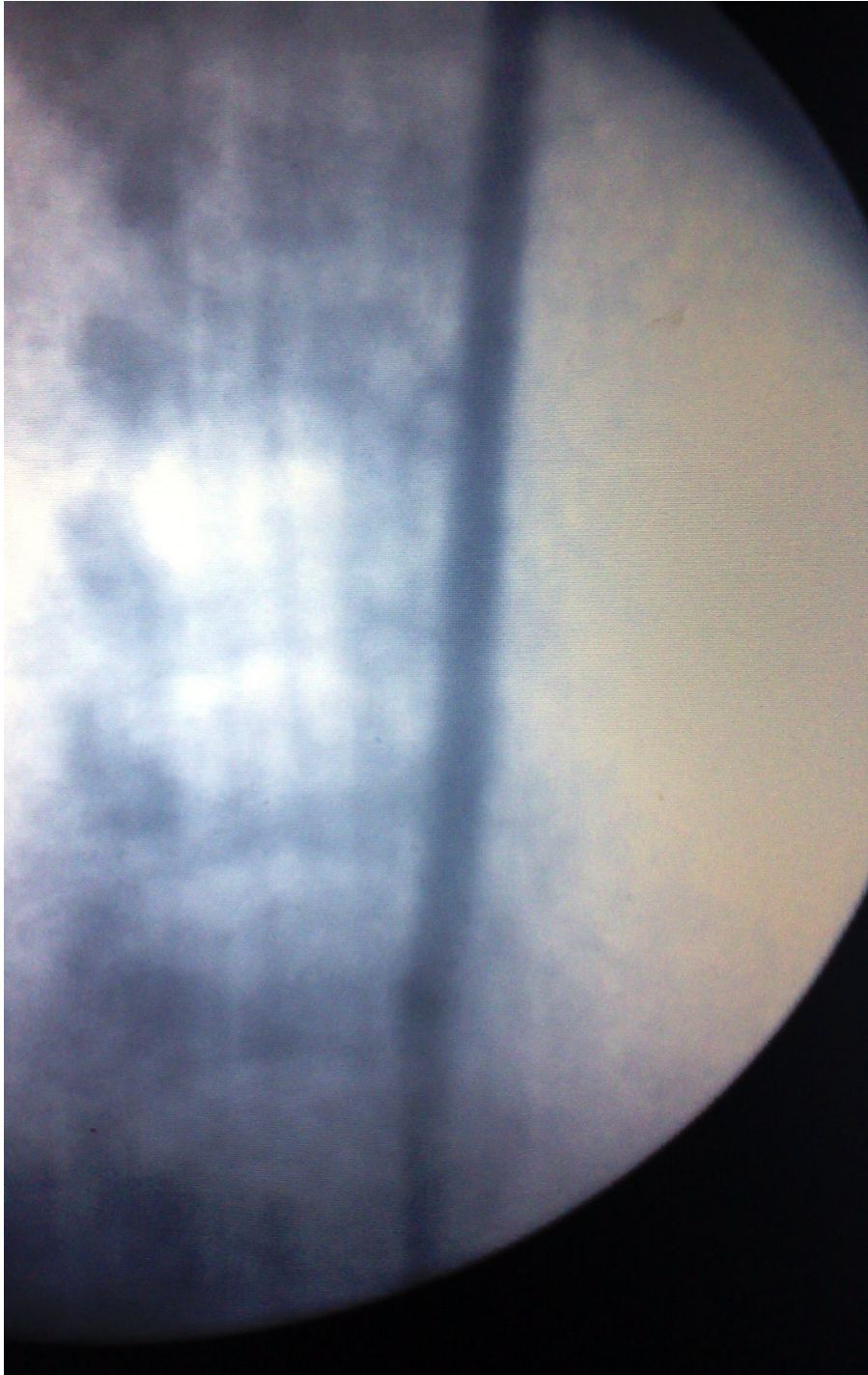


Fluoroscópio SK7-3 com arco com intensificador de iamgens



**Anexo 12**

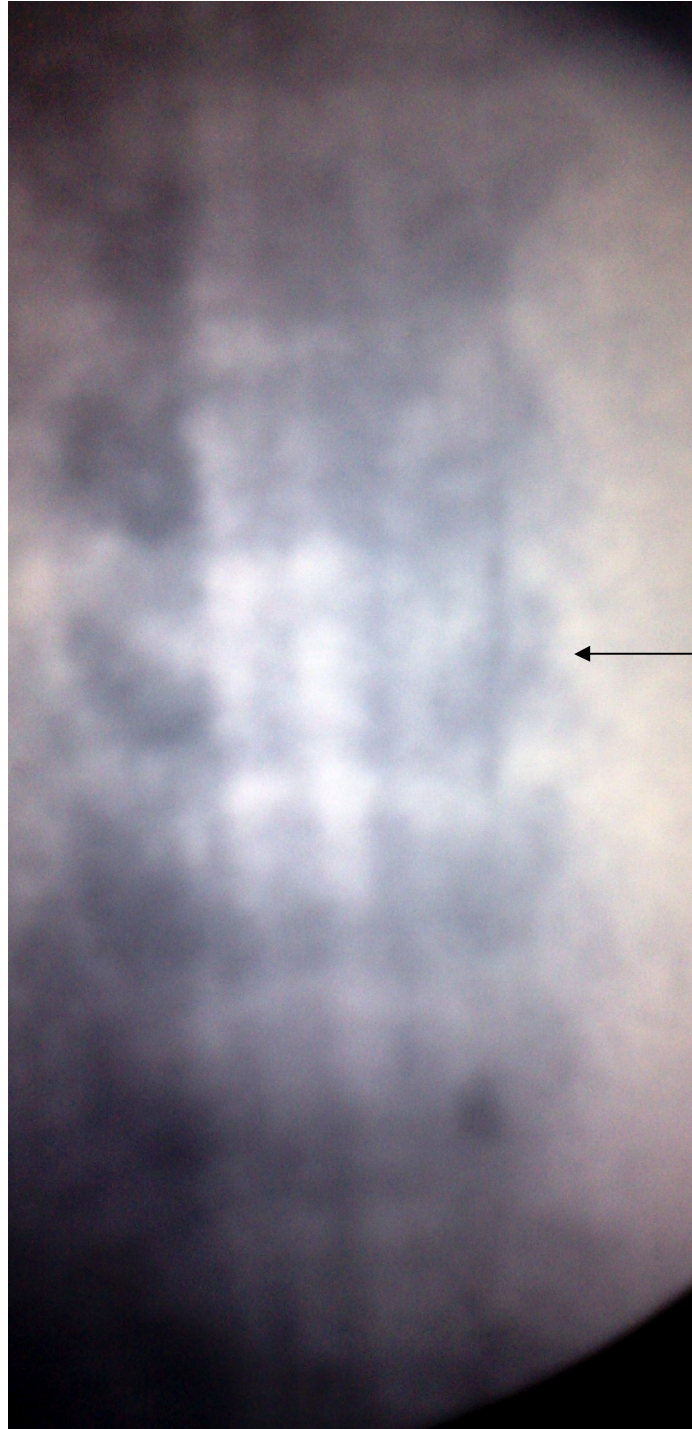
**Imagem Fluoroscópica**



**Arteriografia Seletiva Pré Procedimento**

**Anexo 11**

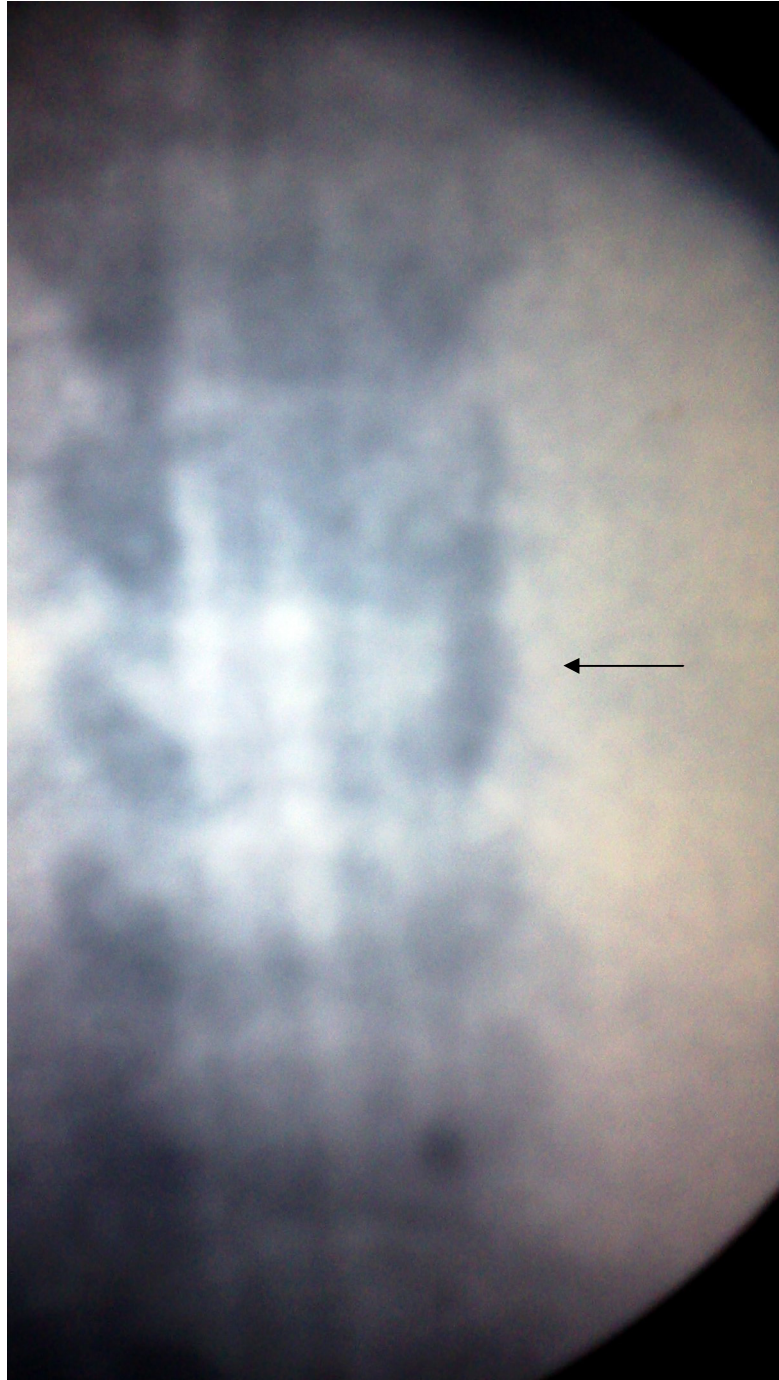
**Imagem Fluoroscópica**



**Stent no terço médio da Artéria Carótida Comum**

**Anexo 12**

**Imagem Fluoroscópica**



**Angioplastia com cateter balão**

# Livros Grátis

( <http://www.livrosgratis.com.br> )

Milhares de Livros para Download:

[Baixar livros de Administração](#)

[Baixar livros de Agronomia](#)

[Baixar livros de Arquitetura](#)

[Baixar livros de Artes](#)

[Baixar livros de Astronomia](#)

[Baixar livros de Biologia Geral](#)

[Baixar livros de Ciência da Computação](#)

[Baixar livros de Ciência da Informação](#)

[Baixar livros de Ciência Política](#)

[Baixar livros de Ciências da Saúde](#)

[Baixar livros de Comunicação](#)

[Baixar livros do Conselho Nacional de Educação - CNE](#)

[Baixar livros de Defesa civil](#)

[Baixar livros de Direito](#)

[Baixar livros de Direitos humanos](#)

[Baixar livros de Economia](#)

[Baixar livros de Economia Doméstica](#)

[Baixar livros de Educação](#)

[Baixar livros de Educação - Trânsito](#)

[Baixar livros de Educação Física](#)

[Baixar livros de Engenharia Aeroespacial](#)

[Baixar livros de Farmácia](#)

[Baixar livros de Filosofia](#)

[Baixar livros de Física](#)

[Baixar livros de Geociências](#)

[Baixar livros de Geografia](#)

[Baixar livros de História](#)

[Baixar livros de Línguas](#)

[Baixar livros de Literatura](#)  
[Baixar livros de Literatura de Cordel](#)  
[Baixar livros de Literatura Infantil](#)  
[Baixar livros de Matemática](#)  
[Baixar livros de Medicina](#)  
[Baixar livros de Medicina Veterinária](#)  
[Baixar livros de Meio Ambiente](#)  
[Baixar livros de Meteorologia](#)  
[Baixar Monografias e TCC](#)  
[Baixar livros Multidisciplinar](#)  
[Baixar livros de Música](#)  
[Baixar livros de Psicologia](#)  
[Baixar livros de Química](#)  
[Baixar livros de Saúde Coletiva](#)  
[Baixar livros de Serviço Social](#)  
[Baixar livros de Sociologia](#)  
[Baixar livros de Teologia](#)  
[Baixar livros de Trabalho](#)  
[Baixar livros de Turismo](#)