

ELIZEU INSAURRALDE

**AVALIAÇÃO DA RESISTÊNCIA À TRAÇÃO E MÓDULO DE ELASTICIDADE APÓS
REPARO ÓSSEO DE ENXERTOS DE OSSO BOVINO E POLÍMERO DE MAMONA**

**CAMPO GRANDE - MS
2009**

Livros Grátis

<http://www.livrosgratis.com.br>

Milhares de livros grátis para download.

ELIZEU INSAURRALDE

**AVALIAÇÃO DA RESISTÊNCIA À TRAÇÃO E MÓDULO DE ELASTICIDADE APÓS
REPARO ÓSSEO DE ENXERTOS DE OSSO BOVINO E POLÍMERO DE MAMONA**

Tese apresentada ao Programa de Pós-Graduação em Saúde e Desenvolvimento na Região Centro-Oeste da Universidade Federal de Mato Grosso do Sul, como parte dos requisitos para obtenção do título de Doutor.

Orientadora: Dr^a Angela Antonia Sanches Tardivo Delben

**CAMPO GRANDE - MS
2009**

Catálogo- Na- Publicação

Universidade Federal de Mato Grosso do Sul

Insaurrealde E.

Avaliação da resistência à tração e módulo de elasticidade após reparo ósseo de enxertos de osso bovino e polímero de mamona./ Orientadora: Dra. Angela Antonia Sanches Tardivo Delben – Campo Grande, 2009. 89p.

Tese de Doutorado do Programa de Pós-Graduação em Saúde e Desenvolvimento
na Região Centro-Oeste da Universidade Federal de Mato Grosso do Sul

Biomateriais

FOLHA DE APROVAÇÃO

ELIZEU INSAURRALDE

AVALIAÇÃO DA RESISTÊNCIA À TRAÇÃO E MÓDULO DE ELASTICIDADE APÓS REPARO ÓSSEO DE ENXERTOS DE OSSO BOVINO E POLÍMERO DE MAMONA

Tese apresentada ao Programa de Pós-Graduação em Saúde e Desenvolvimento na Região Centro-Oeste da Universidade Federal de Mato Grosso do Sul, como parte dos requisitos para obtenção do título de Doutor.

Resultado _____

Campo Grande (MS) _____ de _____ de 2009

BANCA EXAMINADORA

Prof. Dr: _Accácio Lins do Valle _____

Instituição: __FOB/USP _____

Prof^a Dr^a .: Angela Antonia Sanches Tardivo Delben _____

Instituição: __UFMS _____

Prof.^a: Dr^a. Rosana Mara Giordano de Barros _____

Instituição __UFMS _____

Prof.:Dr. Anisio Lima da Silva _____

Instituição __UFMS _____

Prof. Dr. Pedro Gregol da Silva _____

Instituição __UFMS _____

DEDICATÓRIA

Dedico esse trabalho a minha família, pelo apoio e incentivo em todos os momentos da minha vida..

AGRADECIMENTOS

A Deus pela vida, pela minha saúde e por este imenso amor que tenho pela carreira de professor que me foi concedido.

Ao Prof. Dr. Accácio Lins do Valle, magnífico mestre, Chefe do Departamento de Prótese da FOB/USP. que tornou possível o desenvolvimento da nossa pesquisa nos laboratórios dessa instituição de ensino, sem o qual seria praticamente impossível a realização deste trabalho.

Ao Prof. Ms. Jefferson Tomio Sanada (FOB/USP), companheiro de trabalho, pela participação nos atos cirúrgicos e na realização dos testes biomecânicos, nos auxiliando e orientando para as formas adequadas de proceder.

Ao colega e Doutorando Romão Adalberto S. Mansano (FOB/USP), que também nos auxiliou de forma competente, tanto nos atos cirúrgicos (anestesia), quanto na função de obter as fotos que compõem este trabalho.

Ao colega Prof. Dr. José Carlos Garcia de Mendonça, (FAODO/UFMS) cujo incentivo e motivação criou a oportunidade para a realização deste trabalho.

Ao colega Prof. Dr. Albert Schiavetto de Souza (UFMS) pela participação importante na execução e interpretação da análise estatística.

Ao Prof. Dr. Tito Ghersel, (in Memoriam), meu grande incentivador em quem me espelhei para iniciar minha jornada de pós graduação.

A minha orientadora Prof^a Dr^a Angela Antonia Sanches Tardivo Delben,(UFMS) que de forma competente e dedicada, sempre solícita e atenciosa nos incentivou e orientou, além de nos ajudar na correção e tradução dos textos em língua inglesa.

A minha querida esposa e companheira de jornada, Eliana Mara Ferreira Insaurralde e filhas Anadir, Fernanda e Heloisa, pelo carinho de sempre, pela paciência, compreensão e incentivo nos momentos difíceis durante o período do meu trabalho, meus agradecimentos com muito amor e carinho.

RESUMO

AVALIAÇÃO DA RESISTÊNCIA À TRAÇÃO E MÓDULO DE ELASTICIDADE APÓS REPARO ÓSSEO DE ENXERTOS DE OSSO BOVINO E POLÍMERO DE MAMONA

Devido à limitada capacidade regenerativa, a reparação insuficiente do alvéolo dentário tem representado grande desafio à técnica de implantes osseointegrados, passando a exigir a utilização de enxertos. Este trabalho avaliou um novo biomaterial para enxerto, visando calcular a resistência à tração e o módulo de elasticidade do osso neoformado após o tempo de reparação. Foram testados dois biomateriais: osso bovino inorgânico medular (Gen-ox[®]), Baumer S.A. Mogi Mirim, SP) e o polímero de mamona (Poliquil Araraquara Produtos Químicos Ltda, Araraquara, SP) e utilizados 40 ratos albinos tipo *Wistar* (*Ratus norvegicus*), machos e adultos, pesando entre 250 a 300g, divididos em 4 grupos (n=10) (G1,G2,G3,G4). Os grupos controle G1 e G2, não receberam nenhum enxerto. Nos grupos G3 e G4 foram criados defeitos não críticos de 3mm utilizando broca tipo trefina na região da calvária; o grupo G3 recebeu o osso bovino e o grupo G4 recebeu o polímero de mamona. Decorridos seis meses, após eutanásia, foram colhidos os espécimes para testes de tração utilizando máquina Universal Vitrodyne, modelo V1000 (Liveco Inc., Burlington, VT). Para comparação dos resultados entre os grupos, relativo à resistência a tração e módulo de elasticidade, foram utilizados teste não-paramétrico Kruskal-Wallis, seguido pelo pós-teste Student-Newman-Keuls. Para análise estatística utilizando-se o *Software* SigmaStat, versão 2.0, considerando diferenças significativas quando o valor de “p” foi menor que 0,05. O osso derivado do enxerto com o polímero de mamona mostrou-se significativamente mais resistente à tração quando comparado ao grupo Gen-ox[®] e em relação ao módulo de elasticidade, os grupos apresentaram resultados semelhantes.

Palavras chave: Biomateriais, Osso Bovino, polímero de mamona.

ABSTRACT

Evaluation of the tensile resistance and the elasticity modulus after a bone repair using the bovine bones grafts and castor bean polymer.

To apply the grafts techniques to repair tooth alveolus is a challenging task to modern Dentistry due to the low regeneration capacity of this alveolar tissue. The objective of the present work was to evaluate a new biomaterial to be used in grafts. The tensile resistance and the elasticity modulus of the repaired bones were analyzed. Two biomaterials were tested: inorganic medullar bovine bone (Gen-ox), Baumer S.A. Mogi Mirin SP) and castor bean polymer (Poliquil Araraquara Produtos Quimicos Ltda, Araraquara, SP) and 40 male adult albino Wistar rats (*Ratus norvegicus*) were used, weighting between 250 - 300g, distributed in 4 groups (n=10) (G1,G2,G3,G4). The groups G1 and G2, designed as control group, did not receive grafts. In the groups G3 and G4 were created non critics defects of 3mm using a trephined bur on the calvaria region; The G3 group received the bovine bone and the G4 group received the castor oil polyurethane. Animals were sacrificed at 6 months post-surgery, when biopsies were collected and mechanically tested in the universal tensile test machine Vitrodyne, model V1000 (Liveco Inc., Burlington,VT). The results were analyzed comparatively using the non-parametric Kruskal-Wallis test, followed by the pos-test Student-Newman-Keuls. The Software SigmaStat-2.0 was used for statistical analysis, considering significant differences when the "p" value was under 0,05. The bone of the G4 group presented greater tensile resistance than the bone of the G3 group, while the elasticity modulus presented no significant difference for both implanted materials.

Descritors: Biomaterials, Bovine bone, castor bean polymer.

LISTA DE TABELAS

- Tabela 01 – Valores individuais para cada espécime do grupo osso mineralizado frente ao teste de microtração, ilustrando a área da secção transversal (cm^2), tensão máxima (KgF), tensão máxima sobre a área (KgF/cm^2) e tensão (MPa)..... 65
- Tabela 02 – Valores individuais para cada espécime do grupo osso desmineralizado frente ao teste de microtração, ilustrando a área da secção transversal (cm^2), tensão máxima (KgF), tensão máxima sobre a área (KgF/cm^2) e tensão (MPa).....65
- Tabela 03 – Valores individuais para cada espécime do grupo Gen-Ox[®] frente ao teste de microtração, ilustrando a área da secção transversal (cm^2), tensão máxima (KgF), tensão máxima sobre a área (KgF/cm^2) e tensão (MPa).....66
- Tabela 04 – Valores individuais para cada espécime do grupo polímero de mamona frente ao teste de microtração, ilustrando a área da secção transversal (cm^2), tensão máxima (KgF), tensão máxima sobre a área (KgF/cm^2) e tensão (MPa).....66
- Tabela 05 – Valores individuais para cada espécime do grupo osso desmineralizado frente ao teste de Módulo de Elasticidade, ilustrando o Módulo de Elasticidade (MPa), Tensão (MPa), Deformação (%) e a área de secção transversal (cm^2)..... 68
- Tabela 06 – Valores individuais para cada espécime do grupo osso desmineralizado frente ao teste de Módulo de Elasticidade, ilustrando o Módulo de Elasticidade (MPa), Tensão (MPa), Deformação (%) e a área de secção transversal (cm^2).....68
- Tabela 07 – Valores individuais para cada espécime do grupo Gen-Ox[®] frente ao teste de Módulo de Elasticidade, ilustrando o Módulo de Elasticidade (MPa), Tensão (MPa), Deformação (%) e a área de secção transversal (cm^2).....69
- Tabela 08 – Valores individuais para cada espécime do grupo polímero de mamona frente ao teste de Módulo de Elasticidade, ilustrando o Módulo de Elasticidade (MPa), Tensão (MPa), Deformação (%) e a área de secção transversal (cm^2).....69

LISTA DE FIGURAS

Figura 01 – Gen-ox [®] Inorgânico Microgranular (0,5 – 1,0mm), osso bovino desproteínizado medular em grânulos – Baumer S.A, Mogi Mirim,SP.Brasil. Registro no Ministério da Saúde 103.455.00001 e polímero vegetal “RicinusCommunis” Poliquil Araraquara Polímeros Químicos Ltda. Araraquara. SP. Brasil. Registro Ministério da Saúde 1.03.056.90009.....	51
Figura 02 – Divisões e subdivisões do Grupo controle G1 e G2.....	52
Figura 03 – Divisões e subdivisões dos grupos G3 e G4.....	52
Figura 04 – Tricotomia na calvária do rato.....	53
Figura 05 – . Incisão em formato de meia lua.....	53
Figura 06 – Defeito de 3mm com trefina.....	53
Figura 07– Preenchimento com biomaterial.....	53
Figura 08 - Sutura por pontos simples	53
Figura 09 a e 09b – esquema da calvária após dissecação e padronizado nas dimensões adequadas para teste mecânico (12x 4x 1 mm) com as setas demonstrando a região utilizada para mensuração da secção transversal (largura).	54
Figura 10 – Espécime após ensaio de tração	55
Figura 11 – Esquema do teste de módulo de elasticidade sob imersão de solução aquosa.	56
Figura 12 – Gráfico ilustrando a resistência à tração do osso, de acordo com o grupo experimental. As colunas representam a média e as barras o desvio padrão da média . * Diferença significativa em relação aos demais grupos experimentais; **. Diferença significativa em relação ao grupo Gen-Ox [®] (Teste de Kruskal-Wallis, seguido pelo pós-teste de Student-Newman-Keuls).....	67
Figura 13: Gráfico ilustrando o módulo de elasticidade do osso, de acordo com o grupo experimental. As colunas representam a média e as barras o desvio padrão da média. * Diferença significativa em relação aos demais grupos experimentais (teste de Kruskal-Wallis seguido pelo pós-teste de Student-Newman-Keuls).....	70

LISTA DE ABREVIATURAS E SIGLAS

ACS – Esponja de colágeno absorvível
BMP – Proteína Óssea Morfogenética
CCEPA - comitê de ética de pesquisa em animais – FOB/USP
CNS – Conselho Nacional de Saúde – Ministério da Saúde
CP - Fosfato de Cálcio
COV – Coeficiente de variação crescente
DBM - matriz óssea desmineralizada
DBP - Pó de osso desmineralizado
DFDB – Osso humano liofilizado desmineralizado
DVSB – Di-vinil estireno
DCPD – Fosfato di-calcico hidratado
FDA – Federal Drug Administration
FFSS - Sistema de selamento de fibrina fibonectina
FGF – Fator de crescimento de fibroblasto
USP – Universidade de São Paulo.
FOB/USP – Faculdade de Odontologia de Bauru/ Universidade de São Paulo.
GPa – Giga Pascal
HA – Hidroxiapatita
hBMP – Proteína óssea Morfogenética humana
hPDLF - Fibroblasto do ligamento periodontal humano
IGF - Fator de crescimento similar a insulina
MHPC – Metil-hidroxi-propil-celulose
MPa – Mega Pascal
PBBM - porous bovine bone mineral
PRP – Plasma Rico em Plaquetas
e-PTEF – Membrana de Polietileno Expandido inabsorvível.
rhBMP2 – Proteína óssea morfogenética recombinante humana
RTG – Regeneração Tecidual Guiada.

LISTA DE SIMBOLOS

cm² – centímetro quadrado

g - grama

mm – milímetro

mL – mililitro

mol - Unidade de proporções químicas / cálculo de concentração de substâncias.

μm - micrometro

% - por cento

SUMÁRIO

RESUMO

ABSTRACT

1	INTRODUÇÃO	12
2	REVISÃO DA LITERATURA	15
	2.1 Tecido ósseo	15
	2.2 Enxerto ósseo	15
	2.2.1 Vantagens dos enxertos autógenos	16
	2.2.2 Desvantagens dos enxertos autógenos	17
	2.3 Mecanismo de ação dos enxertos	17
	2.4 Utilização de biomateriais em alvéolos	18
	2.5 Testes experimentais em calvárias de ratos	25
	2.6 Comportamento mecânico dos ossos	35
3	OBJETIVO	50
4	MATERIAIS E MÉTODOS	51
5	RESULTADOS	64
6	DISCUSSÃO	71
7	CONCLUSÃO	74
	REFERÊNCIA BIBLIOGRÁFICA	75

1 INTRODUÇÃO

A literatura mostra-se vasta quando o assunto é avaliação de tecido ósseo após enxerto, na área médica ortopédica principalmente e em especial relacionados com ossos longos; são estudos que relatam ensaios de tração ou compressão, nanoidentação e microtração. Na Odontologia, há poucos estudos de avaliação das propriedades mecânicas das áreas enxertadas que se destinam a receber implantes osseointegráveis, apesar da grande importância desse assunto para a recuperação das funções mastigatórias e da saúde bucal.

O tecido ósseo possui uma grande capacidade de regeneração espontânea após uma lesão, podendo repor em breve intervalo de tempo a porção perdida. Contudo em algumas situações específicas, como é o caso do alvéolo dentário, a capacidade regenerativa fica comprometida. A literatura odontológica relata que logo após a remoção do elemento dentário ocorre o desencadeamento de processo fisiológico de reabsorção do tecido ósseo do rebordo alveolar, sendo que 25% da largura óssea é perdida e uma reabsorção de aproximadamente 4mm de altura do total do osso ocorre no primeiro ano após a exodontia (SCHERR; BOYNE, 1987; HOWELL *et al.*, 1997; LINDHE, 1999; BRENSTEIN *et al.* 2006).

. Este fato torna evidente a necessidade da utilização de enxertos para recompor ou impedir a reabsorção perante a necessidade da instalação de implantes osseointegráveis em local onde houve perda óssea alveolar em função de doença periodontal, exodontias traumáticas ou fraturas ósseas do rebordo ou processos patológicos. Desta forma há necessidade do emprego de técnicas cirúrgicas que possibilitem a regeneração adequada do tecido perdido, sendo o enxerto o recurso recomendado através de materiais como osso autógeno, materiais alógenos e xenógenos e mais recentemente os biomateriais aloplásticos e o tecido ósseo neoformado resultante desse procedimento cirúrgico, deverá apresentar entre outras qualidades, uma resistência à tração e módulo de elasticidade compatíveis com osso natural, para resistir às forças exercidas no momento da instalação dos implantes osteointegráveis (RESTREPO *et al.*, 1998; DE KOK *et al.*, 2005).

A utilização dos biomateriais assume um caráter muito importante, porque pode contribuir para minimizar essa reabsorção e manter ou complementar o tecido

ósseo alveolar com a quantidade e qualidades desejáveis para permitir a instalação de implante osseointegrável

À medida que estudos clínicos experimentais foram realizados com os biomateriais aloplásticos, alguns produtos não se mostraram eficientes, outros se destacaram. Um exemplo disso é o polímero de mamona, uma resina de poliuretana derivada do óleo de mamona (*Ricinus communis*) que foi desenvolvida em 1984, pelo Grupo de Química Analítica e Tecnologia de Polímeros da Escola de Engenharia de São Carlos, USP-SP.

O polímero da mamona apresenta como propriedades a biocompatibilidade, por ter sua estrutura molecular muito semelhante a dos organismos vivos além de não liberar vapores e radicais tóxicos quando implantados, e finalmente, é um material muito promissor, por ser abundante na natureza, sendo um produto oriundo de tecnologia nacional e de baixo custo (KONING Jr et al, 1999; CAVALIERI, 2000).

Atualmente os enxertos aloplásticos, que são obtidos a partir de materiais sintéticos ou naturais e apresentam como vantagem a disponibilidade ilimitada e a facilidade de esterilização e armazenamento, recebem atenção especial e intensos estudos dos pesquisadores (BUCHOLZ, 2002).

A partir do ano de 1984, inúmeras experiências foram realizadas com a poliuretana, mas somente em 1999 o produto foi aprovado pelo Ministério da Saúde do Brasil, com registro nº 10171110079, e no ano de 2003 foi aprovado pela FDA (Federal Drug Administration), agência do governo Norte-americano (ERENO, 2003).

Em 2004, Leonel *et al.*, pesquisaram e concluíram que o polímero de mamona apresenta características de biomaterial osteocondutor, por ter permitido o crescimento tecidual em meio a seus poros e sobre sua superfície externa, criando tecido ósseo maduro, colaborando no processo regenerativo dos defeitos ósseos realizados experimentalmente em ratos.

Várias técnicas são descritas com o objetivo de se aumentar o volume do osso em sítios com essa deficiência, principalmente visando restabelecer condições para a instalação de implantes endósseos, tais como: o uso de enxertos onlays e veneers, blocos esplintados e condensação óssea. O método mais realizado entre todos parece ser o procedimento de uso de osso particulado, com ou sem uso de membrana, cobrindo o enxerto ósseo como uma barreira mecânica. (VON ARX; BUSER, 2006)

Após a recuperação da estrutura óssea perdida verifica-se a necessidade de se conhecer as propriedades mecânicas do osso neoformado que vai receber o implante osseointegrável. Assim o objetivo deste trabalho foi avaliar o comportamento do osso neoformado em defeitos não críticos provocados em calvária de ratos, que receberam enxertos com polímero de mamona e com osso bovino Gen-Ox[®], tendo como parâmetro o osso do grupo controle que não recebeu nenhum tratamento cirúrgico.

2 REVISÃO DE LITERATURA

2.1 Tecido ósseo

O osso é um tecido conjuntivo especializado formado por 60 a 70% de cristal inorgânico (Hidroxiapatita - HA) e 30 a 35% de material orgânico, no qual 90% representam fibras de colágeno, proteoglicanos de pequeno peso molecular e proteínas não colágenas, além de 10% de água. (DERKS *et al.*, 1998)

Segundo Karageorgiou *et al.*, (2005) existem 4 tipos de células presentes no tecido ósseo: osteoblastos, osteoclastos, osteócitos e células pré-osteoblasticas. O tecido ósseo está em constante estado de remodelamento, com os osteoblastos produzindo e mineralizando nova matriz óssea; osteócitos mantendo a matriz óssea e osteoclastos reabsorvendo a matriz óssea.

2.2 Enxerto ósseo

Os enxertos ósseos podem ser classificados quanto sua origem e quanto ao seu mecanismo de ação. Em relação a sua origem os enxertos ósseos podem ser: autógeno, alógeno, xenógeno e aloplástico.

O enxerto autógeno é o osso removido do próprio indivíduo, de regiões doadoras extrabucais (ilíaco, calota craniana, clavícula) ou intrabucais (região do mento, região da linha oblíqua externa, tuberosidade (HUNT; JOVANOVIC, 1999).

O enxerto alógeno é um tecido ósseo retirado de indivíduos da mesma espécie humana. Este tipo de enxerto apresenta alguns inconvenientes como:

Potencial maior de reabsorção quando comparado como o autógeno, além disso, existe o risco de transmissão de doenças infecciosas quando manipulados indevidamente e ainda mais, a incorporação do osso alógeno é bem mais lento do que o autógeno, principalmente devido à ausência de células com capacidade osteogênica, destruídas durante o processamento desse material para reduzir sua imunogenicidade e finalmente as Leis brasileiras não autorizam a sua comercialização em território nacional. (ELLIS ; SINN 1993)

Com relação ao enxerto xenógeno (biomaterial obtido de indivíduos de outras espécies) Wenz *et al.*, (2001), afirmaram que estes exigem processamento adequado para eliminar o potencial antigênico, pois o grande problema destes materiais está na possibilidade da transmissão do príon, proteína causadora da encefalopatia espongiforme bovina (doença da “vaca louca”), comentaram ainda que este risco diminui à medida que o osso passa por um tratamento acima de 300°C ou com álcalis, seguindo de neutralização, removendo-se praticamente toda possibilidade da presença de príon porventura existente na amostra, assegurando-se assim a proteção contra a transmissão.

O enxerto tipo aloplástico é um biomaterial de origem sintética, biocompatível e pode ser apresentado em textura, tamanho e formas diversas e possui como principal propriedade a osteocondução (BECKER, 2004). O desenvolvimento destes materiais é cada vez maior, em função das dificuldades encontradas em outros tipos de enxerto. Entre suas vantagens, estão o controle dos riscos biológicos, suas propriedades físico-químicas e seu baixo custo (LEONEL *et al.*, 2004). Os Biomateriais aloplásticos incluem as cerâmicas, polímeros e suas combinações, sendo indicados na maioria das vezes no aumento de volume ósseo (KNESER *et al.*,2006).

Boëck-Neto *et al.*, (2009), pesquisaram diversos biomateriais, (Hidroxiapatita (HA), Fosfato de Cálcio (CP), osso alógeno desmineralizado, polímero de mamona e o grupo controle com osso autógeno) e verificaram o fator de crescimento do endotélio vascular (VEGF) e a formação de micro vasos em cirurgia para levantamento de seio maxilar, com a finalidade de avaliar o potencial angiogênico desses biomateriais concluindo que todos os materiais apresentaram valores adequados do VEGF na fase de neoformação óssea, enquanto que na fase de osso

maduro essa expressão ficou diminuída. Quanto a formação de micro vasos, foi evidente somente nos espécimes do grupo controle HA e CP.

2.2.1 Vantagens dos enxertos autógenos

O enxerto autógeno é derivado do próprio organismo e é considerado como “enxerto padrão ouro” por não apresentar risco de rejeição ou contaminação por doenças transmissíveis e ainda por apresentar uma alta capacidade osteogênica, osteoindutora e osteocondutora. São utilizados quando da necessidade de aumento de volume ósseo e os sítios doadores poderão ser intra-orais ou extra-orais, sendo das áreas intra-orais mais comumente utilizadas a região do mento e do ramo ascendente da mandíbula, podendo ainda ser a região retromolar ou a tuberosidade da maxila. Os sítios de empréstimo ósseo extra-orais mais utilizados são os ossos da calota craniana e da crista ilíaca (GARG, 2000; CARVALHO *et al*, 2004).

2.2.2 – Desvantagens dos enxertos autógenos

Apesar de ser considerado o melhor estimulador da regeneração óssea, o enxerto autógeno apresenta alguns inconvenientes que podem dificultar essa opção, tais como os riscos inerentes a uma cirurgia: perda excessiva de sangue, infecção hospitalar, dor, parestesia, cicatrizes e tempo médio de recuperação com dificuldade de movimentação, caso a área doadora seja o osso ilíaco (YAMAMOTO *et al*, 1993).

Outras limitações da técnica dos enxertos autógenos são a necessidade de um segundo sítio cirúrgico; morbidade pós-operatória; volume ósseo limitado; reabsorção progressiva e constante e a possibilidade de seqüelas (OREFFO;TRIFFITT,1999, BURG *et al*,2000, MOORE *et al*,2001,CARVALHO *et al*., 2004)

2.3 Mecanismo de ação dos enxertos

Três diferentes mecanismos biológicos podem levar ao processo de neoformação óssea, sendo que cada um deles apresenta características específicas. Entre estes, encontram-se a osteogênese, a osteoindução e a osteocondução. Um quarto mecanismo, denominado de osteopromoção, também pode ser citado, sendo que este envolve o uso de barreiras mecânicas de proteção, que evitam o crescimento de tecido conjuntivo denso em meio ao defeito ósseo, permitindo que o mesmo seja repovoado exclusivamente por células osteoprogenitoras. A osteocondução é a capacidade que alguns enxertos têm em promover o crescimento ósseo por meio de aposição do osso adjacente, ocorrendo na presença de osso vital ou de células mesenquimais diferenciadas, sendo dependente de uma matriz física ou um arcabouço capaz de guiar as células envolvidas no processo de reparo, promovendo a angiogênese e a deposição de novo osso (GARG, 2000). Estes funcionam como suporte a proliferação celular e formação de novos vasos. São descritos como exemplos os materiais aloplásticos, homólogos e xenógenos (MARX; GARG, 2000).

A osteogênese implica no transporte de células ósseas vivas junto com o material de preenchimento, estando relacionada aos enxertos ósseos autógenos e Osteoindução é a capacidade que alguns enxertos têm em promover a capacidade de formação de um novo osso a partir de células progenitoras, oriundas de células mesenquimais primitivas do receptor (BECKER, 2004).

Segundo Dumas *et al.* (2006), a osteoindução pode ser descrita ainda como a capacidade do enxerto em recrutar e estimular células do tecido mesenquimal a se diferenciarem em células osteogênicas ou osteoindutoras.

2.4 Utilização de biomateriais em alvéolos

Em 1987, Scheer; Boyne realizaram revisão de literatura sobre alguns biomateriais para manutenção de osso do rebordo alveolar, enfatizaram o uso da hidroxiapatita (HA) sintética e osso bovino inorgânico. A HA sintética é um material compatível e osteofílico, não osteogênico, mas possui a função de um mantenedor de espaço ou um arcabouço para a proliferação celular e formação óssea. O osso

bovino inorgânico demonstrou ser biocompatível, porém com reabsorção mais lenta do que a HA sintética.

Bonachela *et al.*, (1992), relataram um caso clínico, em que na extração dos dentes 31, 32, 41, 42, 43, 44, 45 foi usada a HA sintética microgranular (Biohidroxi – Inodon), em seus respectivos alvéolos para auxiliar na manutenção do rebordo alveolar. Um protocolo cirúrgico foi realizado para propiciar o menor dano possível aos tecidos adjacentes que levaria a um melhor reparo da ferida cirúrgica. Após as exodontias, o biomaterial foi inserido no alvéolo, o tecido gengival foi suturado para melhor coaptação das margens do retalho. A função mastigatória do paciente foi reestabelecida com a instalação de uma prótese total imediata (PTI), seguida de avaliação radiográfica e clínica. Após sete dias, foram notadas ulcerações provocadas pela PTI, mas a área da intervenção cirúrgica seguia o processo normal de reparação. Aos três meses a mucosa estava firme à palpação e com uma coloração normal, sem ulcerações. A análise radiográfica evidenciou o aumento da radiopacidade na região apical dos alvéolos e também na manutenção do nível ósseo original.

Becker *et al.*, (1994) avaliaram a capacidade de formação óssea do osso desmineralizado liofilizado colocado em alvéolos humanos após exodontia. Os pacientes deveriam apresentar 2 sítios com dentes peridontalmente condenados, sendo que sete pares de sítio foram enxertados com osso desmineralizado liofilizado ou osso autógeno. Os sítios foram reabertos entre três e treze meses para a obtenção de biópsias e colocação de implantes. O material para biópsia foi coletado da seguinte forma: 1 biópsia após três meses; 2 após quatro meses da cirurgia; 2 após sete meses da cirurgia; 1 após oito meses da cirurgia e 1 após treze meses da cirurgia. Nos sítios que receberam osso desmineralizado liofilizado constataram a presença de partículas do enxerto sem nenhuma evidência de formação óssea em sua superfície e nenhuma evidência de reabsorção por osteoblastos de partículas ósseas. Já na biópsia de 6 sítios autógenos observaram-se canais vasculares com osso medular e lamelar, formação óssea secundária e, sinais de reabsorção.

Dies *et al.*,(1996) analisaram 12 casos clínicos submetidos à regeneração tecidual guiada (RTG) com ou sem biomaterial (Bio-Oss e DFDB – Osso humano liofilizado desmineralizado) sob uma membrana de Polietileno Expandido (PTEF-e) .

Histologicamente observaram que houve formação óssea em todos os casos, mas com variações individuais na quantidade de osso formado, confirmando os dados obtidos radiograficamente e clinicamente. Nos sítios tratados apenas com membrana, havia osso lamelar com grande espaço medular nos períodos de seis meses, enquanto que aos nove meses notaram boa densidade óssea. Nos sítios com membrana e biomaterial relataram a presença de tecido ósseo mineralizado e com grande quantidade de xenoenxerto após seis meses, demonstrando que seria necessário tempo maior para a completa regeneração óssea.

Howell *et al.*, (1997) avaliaram a BMP-2 recombinante humana (rhBMP-2) em associação a uma esponja de colágeno absorvível utilizadas para preservação do rebordo alveolar depois da extração dentária, ou aumento ósseo de defeitos localizados. Os autores avaliaram a segurança e a facilidade técnica da implantação da rhBMP-2. Foram monitorados 12 pacientes, sendo 6 para preservação de rebordo e 6 para aumento do rebordo alveolar. A facilidade da técnica foi avaliada pela coleta de informação relatada pelos cirurgiões quanto as propriedades do manejo da rhBMP-2. Observaram que a manipulação foi fácil e a adaptação nos rebordos e alvéolos adequados. A análise clínica evidenciou que a rhBMP-2 foi bem tolerada sistemicamente (ausência de resposta alérgica ou imunológica) e localmente, ausência de edema ou rejeição do enxerto. Todos os sítios, demonstraram firmeza e integridade à palpação na 4^a semana, mostrando porém uma perda de volume em algumas áreas entre 4^a e 8^a semana.

Perri de Carvalho *et al.*, (1998) testaram a HA policristalina porosa não reabsorvível (Osteosynt, Eincó BHZ, Brasil) associada ou não com uma membrana de teflon (Regetec, Brasil) em alvéolo de ratos, com objetivo de comparar histologicamente a evolução do processo de reparo em feridas de extração dental com alveolectomia parcial. Verificaram que o colágeno não preencheu uma de suas finalidades, que seria de auxiliar na fixação e manutenção da HA na área implantada. O tempo de reparo foi mais lento no grupo em que se empregou a membrana.

Em 1998, Lekovic *et al.*, utilizaram membranas bioabsorvíveis feitas de ácido polilático e poliglicólico para melhorar a preservação de rebordo alveolar em 16 pacientes com indicação de exodontia de dentes anterior ou pré-molares. Foram

realizadas as exodontias, buscando-se preservar as estruturas adjacentes, e em seguida as membranas foram colocadas seguindo-se a técnica de RTG e fixadas com pinos de titânio. A análise clínica evidenciou pequena perda em altura do rebordo alveolar nos sítios que receberam a membrana em comparação ao controle, sem membrana.

Tal, em 1999 empregou osso bovino desproteínizado e osso desmineralizado liofilizado (alóenxerto) ambos recobertos com enxerto de mucosa queratinizada obtida do palato do paciente. A sua avaliação foi baseada em parâmetros clínicos, julgando estes como: vital, o alvéolo deve estar totalmente selado com tecido conjuntivo após 2 semanas e o tecido gengival sem aspecto de necrose; parcialmente vital, quando parte do enxerto gengival tem sinal de vitalidade e outra com possível sinal de necrose e o alvéolo deve estar parcialmente preenchido de tecido conjuntivo após 2 semanas; não vital, o enxerto gengival é facilmente removido sem sinal de vitalidade e com exposição de coágulo e perda espontânea do enxerto ósseo durante as primeiras 2 semanas. Os resultados demonstraram que após 1 mês todas as áreas encontravam-se com selamento da mucosa. Os alvéolos preenchidos com osso desmineralizado liofilizado apresentaram uma porcentagem maior quando considerado vital ou parcialmente vital em relação ao osso bovino desproteínizado (86% x 62%).

Thompson, (1999) demonstrou um protocolo minucioso na utilização de biomateriais em alvéolos após exodontia, relatando desde a aceitação do paciente até o controle pós-operatório. Foi utilizado vidro bioativo associado à membrana não absorvível de PTFE-e. Após 10 meses, observou-se radiograficamente o alvéolo intacto e pronto para o restabelecimento protético final ou para a colocação de um implante osteointegrado.

Gauthier *et al.*, (1999) utilizaram um polímero derivado de celulose (metil-hidroxi-propil-celulose, MHPC) associado a grânulos de fosfato de cálcio bifásico implantados em alvéolos de pré-molares superiores e inferiores de cachorros. Após 3 meses da implantação foi realizada a biopsia dos alvéolos e observaram uma quantidade maior de osso formado na mandíbula, tanto do lado controle, quanto o experimental. Histologicamente observou-se intensa mineralização constituída de osso lamelar envolta de todo grânulo do polímero. A quantidade de osso formado

tanto no grupo controle como no experimental, não foi estatisticamente significativa, sendo o controle $56,19\% \pm 12,17\%$ e o experimental $59,15\% \pm 8,61\%$.

Em 1999, Smukler *et al.*, utilizaram DFDBA (American Red Cross, St. Luis, MO) com membrana não reabsorvível de PTFE-e (GTAM, WL Gore, Flagstaff, AZ) para avaliar a quantidade de osso formado em alvéolo após extração dentária e aumento no rebordo alveolar. Em um período entre 8 e 23 meses realizaram a biópsia e colocação de implantes na região do enxerto. Clinicamente a espessura e altura óssea em todos os casos permitiram a colocação dos implantes. Histologicamente não se observou qualquer resposta inflamatória ou encapsulamento fibroso das partículas do enxerto, encontrando, porém, alguns osteoclastos em volta do remanescente do DFDBA.

Artzi *et al.*, (2000) avaliaram histomorfometricamente a evolução do reparo alveolar preenchido com osso bovino mineral poroso após 5 meses. O estudo foi realizado em 15 alvéolos de 15 pacientes, foram realizadas medidas das alturas iniciais dos rebordos. Após 9 meses, realizaram nova medição e constataram que houve 82,3% de aumento do rebordo. Histologicamente verificou-se que na área coronal havia uma quantidade de osso formado com abundantes células medulares, enquanto que na região apical somente um arranjo lamelar. O tecido conjuntivo diminuiu de 52,4% para 9,5% da crista para a região apical, enquanto que para o tecido ósseo foi de 15,9% coronal para 63,9% apical.

Em um estudo *in vivo* utilizando poros de HA pré-incubados em solução de bifosfonato, que foram inseridos em alvéolos de cabra, para avaliar a osteocondução e o reparo alveolar, Denissen *et al.*, (2000) observaram que houve uma total integração do material acompanhado de uma boa vascularização e osteocondução para o crescimento de osso em volta e dentro da estrutura porosa.

Pinto *et al.*,(2000) em relato de um caso clinico, utilizando BMPs bovina associada a HA absorvível (BMP[®] - Dentoflex) e matriz orgânica de osso bovino liofilizado (Osseobond[®] - Dentoflex) em alvéolo após exodontia e recoberto com uma membrana absorvível de cortical óssea bovina liofilizada (Bioplant[®] - Dentoflex). Os resultados histológicos demonstraram osso em quantidade e qualidade satisfatória para futura instalação de implantes, rico em células (osteócito) e rodeadas por fibras

colágenas dispostas paralelas umas as outras, boa vascularização, com atividade osteoclástica e presença de resquícios de matriz orgânica.

Camargo *et al.*,(2000) utilizaram vidro bioativo em alvéolos após exodontia para verificar a influencia deste no processo de reparo alveolar. Após a colocação do material foram instalados pinos de titânio nas áreas, tanto controle, como no experimental, sendo um parâmetro de medição. Os resultados demonstraram uma quantidade intensa de osso preenchendo o alvéolo nas áreas experimentais e uma menor reabsorção em altura quando comparado com o controle, em relação a reabsorção horizontal, houve uma similar diminuição em ambos.

Em 2000, Cordioli *et al.*, estudaram a reparação óssea alveolar pós-exodontia em cães, com ou sem o uso de membrana de PTFE-e, observaram que o tecido ósseo neoformado nos alvéolos apresentou características de osso imaturo, tanto no lado com membrana quanto no lado sem membrana e os alvéolos mostraram um padrão de reparação óssea semelhante, com ou sem membrana. Porém nos casos onde a membrana sofreu deslocamento observou-se um retardo na reparação quando comparado aos demais.

Calixto *et al.*, (2001) testaram partículas de resina de mamona (AUG-EX; Poliquil Polímeros químicos, LTDA, Araraquara, SP) em alvéolo dental de ratos, para verificar a sua biocompatibilidade e a sua interferência na cronologia de reparo alveolar. Os resultados histológicos demonstraram a localização das partículas na região media e cervical que com o decorrer do período foi circundado por tecido conjuntivo frouxo e posteriormente por tecido ósseo, algumas células gigantes tipo corpo estranho aderidos à sua superfície e observaram ainda, menor neoformação óssea, sendo que o reparo foi retardado em 13% a 20%.

Em 2001, Artzi *et al.*, publicaram a segunda parte do trabalho apresentado em 2000, onde utilizaram o osso bovino mineral poroso em alvéolos. A metodologia e material foram os mesmos do primeiro artigo, exceto quanto ao processamento histológico, onde foi utilizado outro tipo de corante na avaliação da

quantidade de osso lamelar em comparação ao osso medular na superfície, meio e profundidade dos espécimes. Em todos os métodos notaram uma neoformação óssea aderida ao redor do material enxertado. Com o corante Tricômio de Mallory, observaram osteoblastos presentes com uma camada osteóide, entre as partículas de PBBM (*porous bovine bone mineral*) e o novo tecido ósseo. Com o Picro Sírius Vermelho observaram um aumento de tecido ósseo na direção corono-apical. A quantidade de tecido ósseo na região superficial é de 17,1% com proporção de 1:12,9 de osso lamelar/medular. Na região média a quantidade de osso foi 48,3% com uma proporção 1:3,8 em um aumento ósseo de 63,9% com proporção de 1:1,7 de osso lamelar/medular. As partículas do material não foram significativamente absorvidas após 9 meses.

Froum *et al.*,(2002) compararam o vidro bioativo e o osso desmineralizado liofilizado quando utilizados em alvéolos dentários. Utilizaram 30 pacientes, divididos em 3 grupos de 10 indivíduos cada; um grupo recebeu o vidro bioativo, 10 receberam osso desmineralizado liofilizado e 10 com coágulo (controle). Após 8 meses, retiraram uma amostra da área antes da colocação do implante. Na análise histológica repararam que a quantidade de osso neoformado com o uso do vidro bioativo foi de 59,5%, com o osso desmineralizado liofilizado 34,7% e no grupo controle, 32, 4%. Não houve diferença estatística ao volume de osso neoformado, mas em relação ao material implantado residual foi significamente maior no grupo com osso desmineralizado liofilizado (13,5%) quando comparado ao vidro bioativo (5,5%).

Brandão *et al.*, (2002) implantaram em alvéolos de ratos, HA associada ou não a BMPs. Neste estudo utilizaram 45 ratos que foram divididos em 3 grupos de 15 animais: controle (não tratados), implantados com HA pura e implantados com HA acrescida de BMPs. Cinco animais de cada grupo foram sacrificados nos períodos de 7, 21 e 42 dias após procedimentos cirúrgicos. Realizadas análise histológica e histométrica, e observaram que o reparo alveolar sofreu um atraso em ambos os grupos com material (HA pura ou HA/BMPs), principalmente no grupo que recebeu HA/BMPs e no período de 21 dias, ou seja, ao ser comparado com o grupo controle, o reparo alveolar sofreu retardo com a utilização desses materiais.

Norton *et al.*, (2003) avaliaram 15 pacientes de uma clínica privada especializada. Após extração dental e colocação de Bio-Oss (Geistlich Pharma, Wolhusen, Switzerland) e dentro tempo de reparo, as áreas foram abertas e através de uma trefina foram retiradas biopsias para análise histológica, para

avaliar a porcentagem de osso formado, o remanescente de Bio-Oss, o tecido conjuntivo na área e porcentagem de contato entre o enxerto e o tecido ósseo. A formação óssea foi de 26.9%, a porcentagem de remanescente de Bio-Oss foi de 25,6% e tecido conjuntivo foi de 47,4%. A média do contato entre o Bio-Oss e o tecido ósseo foi de 34%. A taxa de sucesso dos implantes colocados após a cicatrização completa dos enxertos foi de 97%.

Fischer *et al.*, (2004) utilizaram um gel de polímero hidrofílico em alvéolos de coelhos para impedir o processo de reabsorção e adesão celular. Após a remoção do incisivo central o alvéolo foi preenchido com o biomaterial, os períodos experimentais foram 4 dias, 1, 2, 4 e 8 semanas após a cirurgia. Os animais foram sacrificados e realizados processamentos histológicos, obtendo lâminas coradas com hematoxilina e eosina, e realizou imunohistoquímica. Os resultados enfatizaram a necessidade de considerar as propriedades do biomaterial e os efeitos diferentes sobre os fatores de crescimento endógenos e a cicatrização óssea, juntamente com desenvolvimento da engenharia tecidual.

2.5 Testes experimentais em calvárias de cobaias.

Glowacki *et al.*, (1981) avaliaram através de defeitos ósseos de 4mm de diâmetro em calvária de ratos o fator de reparo ósseo, tipo celular presente nessas áreas enxertadas com osso mineralizado e desmineralizado alo gênicos. Após 2 semanas verificaram um preenchimento do defeito em 100% no grupo desmineralizado e que através de histomorfometria, pequenas partículas deste biomaterial induziam mais a formação óssea do que as partículas de maiores tamanhos. Já no grupo mineralizado observaram reabsorção total do enxerto após 3 semanas sem o preenchimento total do defeito, encontrando muitas células multinucleadas e tecido conjuntivo.

Bosch *et al.*, (1998) provocaram defeitos bilateralmente críticos de 5mm em calvária de ratos Wistar, sendo que um lado serviu de controle, não recebendo nenhum tipo de material, enquanto que o outro lado recebeu um material osteopromotor. Os animais foram sacrificados após 6 e 12 meses pós-cirurgia e avaliados a formação e fechamento da calvária. Os fechamentos foram classificados em total, parcial ou sem fechamento. Após 6 ou 12 meses observaram um fechamento parcial dos defeitos no lado controle, apresentando somente tecido ósseo na periferia do defeito. Concluíram que a utilização de um defeito bilateral de 5 mm é eficaz como defeito crítico e possibilita uma avaliação pareada de materiais

já que nessa dimensão de defeito podemos realizar nas duas parietais do animal sem haver interferência de um lado do outro.

Majzoub *et al.*, (1999) avaliaram a influência da perfuração da cortical externa da calvária no reparo ósseo, realizando defeitos bilaterais circulares, com auxílio de uma trefina nas calvárias de ratos, penetrando somente 1mm na cortical de ambos os lados: no lado teste, realizou-se perfurações na cortical externa da calvária com auxílio de brocas esféricas, com a finalidade de criar uma comunicação da região do osso medular da calvária com o espaço criado acima com uma cápsula de titânio pré-fabricada de 4,8mm de diâmetro e altura de 3,0mm; no lado controle colocou somente a cápsula. Com isso avaliar-se-ia a influência do tecido medular na formação óssea em áreas confinadas, ou seja, áreas que receberam exclusivamente nutrição da cortical externa ou da medula óssea. Os animais foram sacrificados em 10, 21, 42 e 60 dias, sendo avaliada a formação óssea pela análise de histomorfometria. Foi observada também uma maior neogênese em todos os períodos no grupo teste (perfuração do cortical – influência da medula) quando comparado ao grupo controle e, quanto à densidade, esta foi maior no grupo teste do que no grupo controle, ou seja, tem-se uma influência positiva da medula na regeneração óssea, acelerando este processo e aumentando a quantidade e qualidade de tecido ósseo neoformado.

Herculani *et al.*, (2000) com objetivo de estudar o processo de reparo ósseo utilizaram membrana de cortical óssea bovina (Gen-derm) associada ou não a enxerto ósseo bovino desmineralizado (Gen-Ox) em cobaias tipo (*Cavia Porcellus*), em defeitos cirúrgicos criados com 12mm de diâmetro. Utilizaram um grupo controle e dois de estudo. O grupo controle que não recebeu nenhum tratamento. O primeiro grupo de estudo sobre o coágulo recebeu apenas a membrana (Gen-Derm), e o segundo além da membrana recebeu enxerto tipo Gen-Ox. Após 6 meses os animais foram sacrificados e os resultados histológicos e radiológicos demonstraram que a formação óssea foi insuficiente tanto no grupo controle (52%) como no grupo que recebeu biomaterial (62%). Concluíram que apesar da lesão não ter sido preenchida completamente, a utilização do biomaterial poderia ser uma boa alternativa no tratamento de lesões ósseas não críticas.

Verheggen; Merten, (2001) na área médica, realizaram um trabalho clínico e experimental em animais (mini-porcos) avaliando um cimento de HA em defeitos em calvária. Avaliaram 10 pacientes que necessitavam de enxertos na área do crânio e que receberam o cimento de HA. Esta avaliação foi através de radiografias após 6 meses do enxerto; no caso dos animais, estes foram sacrificados após 12, 18 e 40 semanas após a cirurgia. Histologicamente (através dos porcos) observaram que houve uma total reabsorção do cimento de HA após 40 semanas acompanhadas de uma formação de tecido ósseo na área, sem a perda no tamanho ou volume ósseo. Clinicamente (em humanos), não houve caso de hematoma ou fístula pós-operatória, seis meses após a cirurgia o cimento de HA mostrou-se densamente radiopaco nas radiografias.

Segundo Dupoireux *et al.*, 2001, a calvária dos ratos é o local de eleição para testes com biomateriais, devido as semelhanças embriológicas e morfológicas com os ossos membranosos da face, além de características anatômicas no que consiste a existência de duas tábuas corticais que delimitam a região medular central, muito semelhantes ao osso alveolar.

Fowler *et al.* (2002) avaliaram a evolução do polióleo plurônico como carreador para materiais de enxerto em calvária de ratos. Os polióleos plurônicos são uma família dos agentes de superfícies ativos não-iônico usados atualmente como carreadores de droga para os agentes do antibiótico, antiinflamatórios e anti-neoplásicos. A administração terapêutica desses agentes de superfícies ativos não-iônico facilita a síntese do colágeno e microcirculação, promovendo assim a cicatrização da ferida. Cento e cinquenta (150) ratos Sprague Dawley machos com a idade de 95 a 105 dias, com peso entre 375 e 425g foram distribuídos aleatoriamente e uniformemente em 15 grupos de diferentes tratamentos. Foram anestesiados e submetidos a defeitos críticos na calvária (8mm). Pluriônico F-68 (F-68) ou Pluriônico F-127 (F-127) foram administrados topicamente ou sistemicamente e associado com pó de osso desmineralizado (DBP), trifosfato de cálcio (TCP), ou sem enxerto (controle). Os polióleos pluriônicos são misturados facilmente com o DBP ou o TCP para melhorar a administração do material. As calvárias foram colhidas após 12 meses pós-cirurgia e avaliadas histomorfometricamente e radiograficamente pelo contato radiográfico com subsequente análise de

densitometria, através de espectrometria de energia que utiliza um microscópio de elétron de exploração, e por fluorescência microscópica. Nos resultados foi possível observar uma diferença significativa na porcentagem do osso preenchido entre o controle, grupos do TCP, e do DBP ($p < 0,05$). A única diferença significativa dentro de todos os grupos foi entre controle do TCP e o TCP mais F-127 sistêmico ($p < 0,05$). Embora houvesse diferenças isoladas, a tendência total foi que o poliíleo pluriônico e o modo de administração não resultassem em uma mudança significativa no processo de cicatrização óssea medidos pela porcentagem de osso preenchido. Os poliíleos pluriônicos podem ser considerados como carreadores para materiais de enxerto ósseo.

Rupprecht *et al.*, (2003) avaliaram o reparo de defeito crítico em calvária de mini-porcos de Goettingen com a utilização de um cimento de HA (BoneSource™). O BoneSource™ foi aplicado em defeitos bicortical de vários tamanhos nas testas de seis mini-porcos de Goettingen, possibilitando a utilização deste material em blocos de tamanhos diferenciados. As áreas foram avaliadas radiográfica e histologicamente após 12, 18 e 40 semanas da cirurgia. Após 40 semanas aproximadamente 90% do cimento de HA foi absorvida e substituída por osso. Após 12 semanas, aproximadamente 30% tinham sido degradados, e 40% após 18 semanas. Em defeitos ósseos pequenos, a mucosa da cavidade óssea frontal alinhava o substituto do osso (BoneSource™). Em reconstruções de grandes áreas, uma membrana foi usada para estabilizar o material. Apesar desta sustentação pela membrana, o material de BoneSource™ sofreu um colapso na cavidade óssea frontal. Observa-se que o cimento de HA pode ser utilizado para reparo de defeitos ósseos e moldado para dar forma nas reconstruções, porém seu uso é limitado ao tamanho do defeito e pela necessidade de um leito propício. Portanto, o BoneSource™ serve bem para reparar defeitos pequenos com biocompatibilidade comprovada, entretanto, em defeitos grandes, o material não é suficientemente estável.

Francis *et al.*, (2003) avaliaram neste trabalho um material aloplástico ósseo regenerativo em calvária de ratos. Aloplástico é um corpo estranho inerte que age como mantenedor de espaço osteocondutor durante a cicatrização óssea, pode também funcionar como carreador para o fator de crescimento que possuem a

função de melhorar a neovascularização e o osteoindução; o fator de transformação de crescimento humano recombinante β (rhTGF- β 1) é um desses fatores. A finalidade do estudo foi avaliar os grânulos de, di-vinil estireno (DVSb) na regeneração óssea, em calvária de rato num modelo com defeito crítico. Os grânulos de di-vinil estireno (DVSb) com ou sem rhTGF- β 1 foram colocados entre a membrana de filme gel em defeitos críticos em calvária de ratos (*Rattus norvegicus*). Preenchimento ósseo; porcentagem de preenchimento ósseo; taxa de formação óssea (TFO); e mineralização em 3, 6 e 12 semanas pós-cirurgia foram mensurados usando densitometria, histomorfometria, microscopia eletrônica de varredura e marcação com teraciclina-HCl. A média da densidade e da porcentagem foram estatisticamente maior para os grupos com tratamento de DVSb em comparação ao grupo controle ($P \leq 0,05$). A taxa de formação óssea foi consistente entre 3 e 7 μm para todos os grupos; o grupo aloplástico teve uma taxa de formação óssea significativamente maior na 6 semanas ($P \leq 0,05$); entretanto, em 3 e 12 semanas, a taxa de formação óssea no grupo controle, o material ósseo de preenchimento era maior do que os grupos com tratamento ($P \leq 0,05$). As membranas frequentemente colabaram e pouco preenchimento ósseo ou mineralização ocorreu nos defeitos sem DVSb. A mineralização aparentemente ocorreu adjacente ao aloplástico no período de 12 semanas, visto nos cortes histológicos e microscopia eletrônica de varredura. No DVSb ocorreu uma ligação fibrosa em alguns espécimes, não havendo evidências de resposta inflamatória. O DVSb com ou sem rhTGF- β 1 aumentou significativamente a regeneração óssea no modelo de defeito crítico em calvária de ratos.

Lee *et al.*, (2003) através do conceito de regeneração tecidual guiada, realizaram um experimento em calvária de ratos para avaliar o efeito da BMP-2 adjunto a uma membrana bioabsorvível. Utilizaram 5 μm de rhBMP-2 dentro de uma membrana, na forma de redoma esférica feita de poli (L-lactico) e fosfato tricálcio (PPLA/TCP). A cinética de liberação de rhBMP-2 da membrana foi determinada *in vitro* usando uma BMP-2 humana recombinante. Doze membranas com rhBMP-2 (grupo teste) e 12 membranas controles (grupo controle) foram colocadas num defeito parcial em espessura na calvária de 24 coelhos. Os animais foram sacrificados após 4 e 8 semanas da cirurgia e descalcificadas para preparação das lâminas histológicas. A área de formação óssea e altura foram mensuradas por

histomorfometria e calculada pela taxa de porcentagem do total do espaço submembranoso e altura abaixo da membrana. Os resultados *in vitro* da liberação demonstraram que rhBMP-2 foi consistentemente liberado sobre um período de 4 semanas seguindo uma liberação elevada inicial no primeiro dia. Em 4 e 8 semanas, a análise histomorfométrica revelou que o grupo teste mostrou alturas e áreas maiores, que se mostraram estatisticamente significante em relação ao grupo controle ($p < 0,01$). No grupo controle, a altura do novo osso formado foi de 36,3% da altura membrana e a área do novo osso formado alcançou 8,2% da área submembranosa do espaço em 8 semanas, enquanto que o grupo do teste alcançou 87.3% e 35.4%, respectivamente. Estes resultados sugerem que o uso das membranas associadas com o rhBMP-2, PLLA/TCP pode resultar no aumento adicional do osso, devido às propriedades osteoindutoras do rhBMP-2 liberadas da membrana durante a cicatrização.

Ferreira *et al.*, (2004) utilizando o defeito crítico em calvária de ratos avaliaram a capacidade da formação óssea pela BMP bovina associada com uma HA microgranular bioabsorvível. Um defeito de 8 milímetros do diâmetro foi criado na calvária de 25 ratos, sendo que em 15 ratos os defeitos foram preenchidos com o BMPb-HA homogeneizados com sangue (grupo experimental), e em 10 ratos os defeitos foram preenchidos somente com o coágulo sangüíneo (controle). As calvárias dos ratos experimentais foram coletados 1, 3 e 6 meses após a cirurgia e dos ratos do grupo controle a coleta foi feita ao fim da cirurgia (imediate) e após 6 meses da cirurgia. Os resultados morfogenéticos obtidos nas radiografias mostraram uma ausência da formação óssea em 1 e 3 meses pós-cirurgia e, histologicamente, os defeitos foram preenchidos com o tecido conjuntivo fibroso e numerosos focos de corpo estranho em torno dos aglomerados de HA. No fim de 6 meses, o número e o tamanho dos focos granulomatosos diminuíram e a área dos defeitos foi reduzida por 22% quando comparado ao controle tipo (imediate), devido à formação do osso novo em suas bordas, embora a média da área fosse similar ao controle de 6 meses. O uso do BMPb-HA no tratamento de defeitos críticos do osso de tamanho crítico de ratos conduz à formação de corpo estranho e uma reação granulomatosa que inibe a formação óssea, sugerindo que o HA microgranular sintética não representa um bom carreador para as BMPs na formação óssea.

Marins *et al.*, (2004) apresentaram resultado de pesquisa que avaliou a capacidade de um material de enxerto ósseo orgânico em bloco (Gen-ox, Baumer S/A – Brasil) em promover reparação em uma lesão de tamanho crítico em calvária de ratos. Os resultados mostraram que na maioria dos enxertos realizados, o material foi reabsorvido lentamente e serviu como material de preenchimento e mantenedora de espaço, favorecendo assim a angiogênese. No entanto constataram que em alguns casos notou-se a formação de uma reação granulomatosa tipo corpo estranho que inibiu a neoformação óssea no local.

Tamura *et al.*, (2005) avaliaram a regeneração óssea através de um tampão de titânio oclusivo na calvária do coelho usando imagens de tomografia computadorizada microfocada. Em 10 coelhos, as calvárias foram expostas e um sulco circular foi preparado. Após ter penetrado na medular, um tampão de titânio hemisférico padrão foi colocado no sulco e coberto com retalho cutâneo. Após 1 ou 3 meses, os animais foram sacrificados e as calvárias e os tampões de titânio foram dissecados. Após a tomada das imagens de tomografia computadorizada microfocada, cortes histológicos foram realizados. Os espécimes foram observados usando as imagens tridimensionais construídas das imagens da tomografia computadorizada microfocada, e os cortes histológicos foram examinados para obter parâmetros do osso. As imagens tridimensionais e os espécimes histológicos mostraram que o osso formado foi na forma plana, na forma de copo, e na forma da abóbada. Os parâmetros ósseos como a espessura trabecular e a proporção do espaço medular através da capacidade do tampão de titânio aumentaram, visto que a densidade do osso diminuiu, e houve diferença significativa entre os grupos do 1 e 3 meses. O osso trabecular formou-se ao longo das paredes da cápsula de titânio, e houve preenchimento de osso na cápsula em 3 meses.

Pang *et al.* (2005) avaliaram *in vitro* o efeito de citosan com fibroblastos do ligamento periodontal humano (hPDLF) na formação óssea em defeitos de calvárias de rato. As populações de fibroblastos foram obtidas de indivíduos com um periodonto saudável. Para os grupos experimentais, as células foram cultivadas nas concentrações de 0,01; 0,1; 1,0; ou 2,0 mg/ml. Os 3-(4,5-dimetil-tiazole-2-yl)-2,5-difenil brometo de tetrazolio, a reação da cadeia da transcrição-polimerase reversa e a atividade da fosfatase alcalina foram executados. Foram realizados defeitos de 8

mm na calvária de 30 ratos Sprague Dawley masculinos. Os animais foram divididos em três grupos de 10 animais. Os defeitos foram tratados com esponja de citosan/esponja de colágeno absorvível (ACS) ou o ACS sozinho nos grupos experimentais ou deixados sem tratamento (controles cirúrgicos). Os animais foram sacrificados em 2 ou 8 semanas pós-cirurgia e os resultados do tratamento foram avaliados usando parâmetros histológicos e histomorfométricos. As respostas proliferativas induzidas pelo citosan do hPDLF alcançaram um platô em uma concentração de 0.1 mg/ml ($P < 0,05$). Quando o hPDLF foi estimulado com 0.1 mg/ml de citosan, tanto a expressão do mRNA do colágeno tipo I quanto a atividade ALP foi significativamente maior ($P < 0,05$). A implantação cirúrgica de citosan/ACS aumentou a formação óssea no período de 8 semanas pós-cirurgia. A quantidade de formação de tecido ósseo no grupo citosan/ACS foi significativamente maior do que ambos os grupos, controle e ACS sozinho ($P < 0,01$). A área do novo osso e fechamento do defeito no grupo de citosan/ACS foi significativamente maior do que o grupo somente com ACS e o grupo controle no período de 8 semanas ($P < 0,01$). Entretanto, o grupo citosan/ACS exibiu significativa perda de densidade óssea que o grupo com somente ACS e o grupo controle no período de 8 semanas ($P < 0,01$). Citosan (0,1mg/mL) aumentou a síntese de colágeno tipo I e facilitou a diferenciação de células osteogênicas. Citosan junto com ACS tem um significativo potencial de acelerar a regeneração óssea em defeitos críticos em calvária de ratos.

Han *et al.*, (2005) avaliaram a possibilidade de um sistema de selamento de fibrina-fibronectina (FFSS) como um carreador para uma BMP-4 recombinante humana (rhBMP-4) e avaliar o potencial osteocondutor do FFSS em um defeito em calvária de rato, com 8 mm de diâmetro e foi realizado em 30 ratos Sprague Dawley masculinos. Três grupos de 10 animais, sendo os grupos assim constituídos: rhBMP-4 (0.025 mg/ml) em FFSS, de FFSS controle, ou cirurgia controle. Os grupos foram avaliados usando os parâmetros histológicos e histométricos que seguem intervalos de cicatrização de 2 e 8 semanas (cinco animais por o grupo por intervalo de cicatrização). A implantação cirúrgica de rhBMP-4/FFSS resultou na formação local de osso em 2 e 8 semanas. A formação nova do osso era também evidente no controle de FFSS; entretanto, a quantidade de fechamento do defeito, de área nova do osso, e de densidade do osso era significativamente maior no grupo de rhBMP-4/FFSS ($P < 0,05$). Em 8 semanas, a quantidade do osso novo era maior do que

aquela observada em 2 semanas, e os espécimes mostraram um estágio mais avançado de remodelação e consolidação em ambos os grupos ($P < 0,05$). Somente no controle observou-se uma formação muito limitada de osso. Os resultados do estudo atual indicaram que o FFSS tem o potencial osteocondutor e pode ser empregado como um carreador para as BMPs.

Pryor *et al.*, (2006) validaram as avaliações radiográficas de formação de osso em um modelo de defeito ósseo em calvária de ratos em tamanho crítico (6 milímetros). Foi realizada osteotomia bilateral em 30 ratos Sprague Dawley adulto tratados com PRP preparado de ratos controle, e foram avaliados por medidas radiográficas e histológicas depois de 4 ou 8 semanas após a cirurgia. A parcela mais central de cada local do defeito era sujeita à análise histológica usando um sistema de análise de imagem PC. As avaliações radiográficas da formação do osso são associadas com as fraquezas significativas que representam o evento atual de cicatrização; $k = 0.17$ que denota um ligeiro acordo além da possibilidade. Perfeita concordância entre a análise histológica e radiográfica para os locais do defeito que mostraram completo ou parcial preenchimento ósseo que foi de 63% e 50% de acordo com os tempos, respectivamente. A concordância alcançou somente 20% para locais com nenhum ou limitado preenchimento ósseo. Quando nenhum ou limitado preenchimento ósseo ocorreu, a análise radiográfica tendeu a sobreestimar o preenchimento ósseo. Quando ocorreu o preenchimento completo dos locais de defeito houve uma subestimação. A exatidão baixa foi observada quando as avaliações radiográficas foram empregadas para identificar e caracterizar o preenchimento dos defeitos ósseos na calvária dos ratos. Avaliação do osso formado no modelo animal deve ser avaliada através de análises histológicas e não somente radiográficas.

Tamimi *et al.* (2006) compararam a capacidade da regeneração óssea de um carreador de Fosfato tricálcio- β (β -TCP)/Fosfato dicálcio hidratado (DCPD) sintetizado no laboratório e Bio-Oss. Foram fixados 2 cilindros de titânio de cada lado da calvária de 14 coelhos de Nova Zelândia: um cilindro foi deixado vazio (controle negativo) e o outro foi preenchido com os grânulos de Bio-Oss ou β -TCP/DCPD (cilindro de teste). Quatro semanas após a intervenção, os animais foram sacrificados e posteriormente feita a biópsia e encaminhada para exame. Os

seguintes parâmetros foram analisados: aumento de tecido ósseo, densidade do osso e reabsorção de minerais do biomaterial. A comparação dos dados entre os grupos foi executada usando o teste de Mann-Whitney com um nível de significância de $p < 0,05$. A média da densidade mineral do osso e o aumento de tecido mineral dentro dos cilindros testes foram similares, mas maiores do que o controle negativo. A reabsorção do material e aumento de tecido ósseo foram significativamente maiores nos defeitos tratados com β -TCP/DCPD ($p < 0,05$). Os grânulos de β -TCP/DCPD foram mais reabsorvíveis e geraram maior tecido ósseo do que Bio-Oss dentro dos cilindros de titânio colocados em calvária de coelho.

Jung *et al.*, (2006) realizaram um estudo variando o tamanho das partículas de β -TCP associados com um rhBMP-4 em calvária de ratos, foram utilizados 100 animais da raça Sprague Dawley masculinos. Cinco grupos de 20 animais: rhBMP-4 (2,5 μ g) usando β -TCP com partículas de 50 a 150 μ m, rhBMP-4 (2,5 μ g) usando β -TCP com partículas de 150 a 500 μ m, um controle de β -TCP com partículas de tamanho 50 a 150 μ m, controle de β -TCP com partículas de 150 a 500 μ m, ou uma cirurgia controle, sendo avaliados por medidas histológicas e parâmetros histomorfométricos, através dos períodos de 2 e 8 semanas de cicatrização. Não houve nenhuma diferença significativa no fechamento do defeito, na área nova do osso, ou no aumento da área entre os dois grupos de rhBMP-4/ β -TCP ou entre os dois grupos controles de β -TCP (50 a 150 μ m e 150 a 500 μ m) em 2 e 8 semanas. A rhBMP-4 combinada com partículas pequenas ou grandes de β -TCP teve um efeito significativo na indução da formação do osso comparada ao controle de β -TCP com partículas pequenas ou grandes ou do controle cirúrgico. Dentro dos parâmetros do estudo, variar o tamanho de partícula do β -TCP não parece ter um efeito significativo na formação do osso.

Poehling *et al.*, (2006) avaliaram o (MD05)- biomaterial substituto ósseo), um biomaterial com dois componentes: uma síntese inorgânica osteocondutora β -fosfato tricálcico (β -TCP), revestido com um fator de crescimento recombinante, rhGDF-5 que é uma proteína humana que ocorre naturalmente e que atua, promovendo o crescimento do osso como um material osteoindutor e osteocondutor. Utilizou-se ratos adultos Sprange Dawley, realizando defeito críticos (6,0 mm de diâmetro) dos dois lados da calvária e os grupos foram divididos de acordo com o

material utilizado: 1) MD05; 2) osso bovino mineral; 3) osso bovino e colágeno; 4) osso bovino mineral e peptídeo sintético; 5) β -TCP (de dois fabricantes diferentes); ou 6) sem material de preenchimento. Análise cega macroscópica, análise histopatológica, e análise histomorfométrica foram realizadas 6 semanas após a implantação. A formação de osso novo, quando avaliada histomorfometricamente, foi aproximadamente cinco vezes maior com MD05 do que com os outros substitutos ósseos testados, e o reparo ósseo foi bem avançado nos defeitos preenchidos com MD05 após 6 semanas. Os grânulos residuais e a extensão do tecido fibroso foram significativamente mais baixos no grupo MD05. Em contraste aos outros materiais, o uso de MD05 foi associado a uma completa ossificação do defeito e com presença de uma medular normal. O efeito osteoindutor do rhGDF-5 foi aparente e houve um grande crescimento ósseo com o MD05 comparado com o carreador de β -TCP sozinho, e todos os materiais demonstraram boa biocompatibilidade. O MD05 conseguiu uma regeneração óssea superior quando comparada aos materiais convencionais e se demonstrou ser um promissor substituto ósseo para a aplicabilidade odontológica e maxilofacial.

Segundo Yu D. *et al.* (2008) o número de pacientes com defeitos ósseos tem aumentado progressivamente nos últimos anos, e tornou-se imperativo desenvolver um osso artificial que possa substituir o autoenxerto. Os ossos da face, apresentam características morfológicas especiais devido à variedade das lesões, dificultando a decisão a ser tomada devido à complexidade e variedade de métodos de reparação do defeito. Utilizaram em sua experiência três tipos de biomateriais e concluíram que, a estrutura tridimensional, a porosidade e o diâmetro dos poros do arcabouço produzido pelos biomateriais utilizados foi semelhante ao osso humano normal. O arcabouço apresentou certa resistência biomecânica. A estrutura porosa permitiu uma boa fixação dos osteoblastos. Seis semanas após o implante do material de enxerto, a estrutura original do arcabouço já tinha desaparecido e 24 semanas após o material implantado tinha se degradado quase que totalmente, sendo este período de degradação coerente com o tempo de cura dos ossos naturais, sendo que ao biodegradar-se em tempo oportuno o biomaterial não comprometeu a ação osteogênica.

2.6 Comportamento mecânico dos ossos

Devido à função estrutural que os ossos desempenham nos animais vertebrados, eles são constantemente submetidos a diversos tipos de esforços, à semelhança de uma estrutura utilizada na engenharia. Portanto, o estudo do comportamento mecânico dos ossos pode ser realizado usando os mesmos princípios e conceitos utilizados na engenharia.

As propriedades mecânicas definem o comportamento de um material, quando sujeito a esforços de natureza mecânica e correspondem às propriedades que, num determinado material, determinam a sua capacidade de transmitir e resistir aos esforços aplicados, sem se romper ou sem que se produzam deformações incontrolláveis. O tecido ósseo por ser formado de materiais de diferentes naturezas (colágeno e HA), distribuídos de diferentes formas (lamelas ósseas, trabéculas, etc), dá aos ossos comportamentos mecânicos característicos como a viscoelasticidade, a anisotropia e a não homogeneidade. O comportamento de um material viscoelástico pode ser considerado como sendo um conjunto dos comportamentos de um material elástico com o de um material viscoso (SELDIN, 1965). Ele afirma ainda que um material com comportamento elástico ideal é caracterizado pelo armazenamento de toda energia fornecida a ele durante o processo de deformação mecânica, na forma de energia potencial elástica, e é devolvida ao retirar-se o esforço que a causou, podendo ser exemplificado pelo comportamento de uma mola. Um material com comportamento viscoso se caracteriza por ter toda a energia a ele fornecida no processo de deformação mecânica, dissipada na forma de calor, o mesmo comportamento de um amortecedor. Uma caracterização dos materiais viscoelásticos é a dependência do comportamento mecânico com a taxa de carregamento, ou seja, velocidade de aplicação de carga.

Burstein *et al.*, (1976) fizeram testes numa série de três corpos de prova de osso cortical, sendo submetido, cada um a velocidade diferente de aplicação da carga e confirmaram a influência da velocidade de aplicação da carga nas propriedades mecânicas dos ossos.

A alta concentração de colágeno da fase orgânica permite ao osso resistir a tensões de tração. É a fase inorgânica dá ao osso excelente resistência às tensões de compressão. Para o osso trabecular a definição de rigidez é mais difícil, pois ele é formado por trabéculas individuais, com rigidez própria, que forma toda a estrutura com uma única rigidez. O osso trabecular possui uma rigidez material que é a rigidez de cada trabécula e uma rigidez estrutural que é a rigidez da estrutura trabecular disposta espacialmente. A maioria dos estudos concentra-se nas propriedades estruturais devido à grande dificuldade do estudo em trabéculas individuais. As propriedades estruturais variam para as diferentes regiões anatômicas, pois dependem da densidade e da orientação trabecular (TUREK, 1991).

Para a análise do comportamento biomecânico do osso neoformado, é possível a utilização da metodologia da microtração, que permite encontrar valores numéricos de resistência à tração e módulo de elasticidade. O método de microtração é rotineiramente aplicado ao teste de resistência de união entre materiais odontológicos e a estrutura dental, foi pioneiramente descrito por (SANO *et al*, 1994).

Van Rietbergen *et al.*, (1995) determinaram um novo método de avaliação das propriedades elásticas através de um modelo de elemento finito. O tamanho do espécime e a possibilidade do efeito são fatores complicadores quando se utilizam métodos tradicionais de testes mecânicos. Um cubo de 5 mm de osso trabecular foi utilizado neste método de avaliação tridimensional, constituindo um modelo com 296.679 elementos. O resultado encontrado no trabalho foi de 2,23 GPa, enquanto que na literatura observa-se um valor de módulo de elasticidade de 10,1 GPa. Conclui-se que o modo de deformação da trabécula no presente cubo foi predominantemente na compressão. De acordo com os autores o novo método ofereceu uma nova perspectiva do estudo do osso trabecular.

Beck *et al.*, (1997) avaliaram o osso trabecular por método tridimensional desenvolvido no trabalho cuja resolução é independente do tamanho do espécime. Finas camadas foram serialmente removidas de um espécime usando uma máquina computadorizada controlada numericamente milimetrada, e cada secção foi exposta à imagem usando uma câmera digital de baixa magnificação. Espécimes espessos

foram digitalizados sem a perda de resolução pelo movimento do espécime sobre a câmera. As imagens de cada campo foram facilmente registradas, secções de alto contraste foram impregnadas pela coloração preta do osso com nitrato de prata e embebidas em metilmetacrilato branco. A principal limitação desta técnica foi que os espécimes foram destruídos e o processo foi relativamente lento, mas devido a sua precisão, independentemente da resolução da imagem, do tamanho do espécime pode ser de fácil implantação, esta nova técnica é um excelente método para determinar a arquitetura do osso trabecular, particularmente quando a alta resolução é requerida.

Rho *et al.*, (1997) realizaram um experimento investigador para mensurar as propriedades elásticas intrínsecas dos diversos componentes microestruturais do osso vertebral humano trabecular e osso cortical de tíbia pela técnica de nanoindentação. Espécimes de duas vértebras torácicas (T-12) e duas tíbias foram obtidos de cadáveres humanos congelados. Após a secagem e embebição em resina epóxica, os testes de nanoindentação foram conduzidos para medir o módulo de Yong e a dureza do osso trabecular da vértebra em únicos ósteons e osso lamelar intersticial da tíbia. As mensurações do osso trabecular da vértebra foi realizado na transversal, e o módulo de Yong foi de $13,5 \pm 2,0$ GPa. Os espécimes da tíbia foram testados no sentido longitudinal e o módulo de Yong foi $22,5 \pm 1,3$ GPa para os ósteon, e de $25,8 \pm 0,7$ GPa para as lamelas intersticial. A análise de variância demonstrou que a diferença na medida de módulo de elasticidade foi estatisticamente significativa entre eles.

Turner *et al.*, (1999) avaliaram e compararam o módulo de elasticidade do osso humano cortical e trabecular de um mesmo doador através de duas técnicas: nanoindentação e microscopia acústica. O corpo de prova foi obtido através de um bloco (2cm) do osso medular do côndilo femoral distal e uma secção (1mm) do osso cortical da epífise femoral esquerda. Para a avaliação do módulo de elasticidade utilizou-se a mensuração da velocidade acústica que foi realizada através de um microscópio de varredura acústica, e através da nanoindentação, onde se realizou a dureza permanente com um indentador sobre os espécimes. O módulo de elasticidade do osso cortical na direção longitudinal foi 40% maior ($p < 0,01$) do que o módulo na direção transversal. O módulo de elasticidade no tecido ósseo

trabecular foi ligeiramente maior que o módulo transversal do osso cortical. Os resultados encontrados foram consistentes em ambas as mensurações e sugere-se que o módulo de elasticidade do osso trabecular é maior que o osso cortical. Observou-se que em ambas as técnicas houve similaridade de resultados, assim considerando a nanoindentação como uma possibilidade de mensuração do módulo de elasticidade.

Zysset *et al.*, (1999) quantificaram as propriedades elásticas do osso lamelar e compararam essas propriedades com as microestruturas trabecular, intersticial e ósteons da epífise e diáfise femoral humano. A técnica de nanoindentação com sistema de irrigação constante foi usada simultaneamente à mensuração da força. O módulo elástico isotrópico foi calculado através da curva de não carga, assumindo uma proporção de Poisson de 0,3, enquanto a dureza foi definida como a máxima força dividida pela área de contato. O módulo elástico variou entre $6,9 \pm 4,3$ GPa no tecido trabecular da cabeça do fêmur de humano feminino de 74 anos e $25,0 \pm 4,3$ GPa no tecido intersticial da córtex da diáfise humano feminino de 69 anos, A média do módulo de elasticidade encontrada foi significativamente influenciada pelo tipo lamelar e pelo doador. A interação entre o tipo lamelar e o doador foi altamente significativa ($p < 10^{-6}$). A dureza seguiu uma similar distribuição como o módulo de elasticidade, mas com baixo contraste estatístico. Concluiu-se que a nanoestrutura do tecido ósseo deve diferir substancialmente pelo tipo lamelar, sítio anatômico e indivíduos, sugerindo que a heterogeneidade tecidual é um potencial importante na fragilidade óssea e adaptação.

Rho; Pharr, (1999) avaliaram propriedades mecânicas do osso após a secagem através do método de nanoindentação. Os testes foram conduzidos para medir o módulo elástico e dureza de dois espécimes cortical de seção transversal obtidos das áreas adjacentes do fêmur de bovinos. Um espécime foi seco completamente no ar antes de ser testado enquanto o outro foi armazenado em água deionizada. As propriedades dos ósteons e das lamelas intersticiais mostraram diferença estatisticamente significativa ($p < 0,0001$). Nos espécimes que sofreram a secagem observou-se um aumento do módulo de elasticidade de 9,7% para as

lamelas intersticiais e de 15,4% para os ósteons. Em relação à dureza houve um aumento de 12,2% para a lamela intersticial e 17,6% para os ósteons.

Van Der Linde *et al.*,(2001) investigaram o efeito das diferentes distribuições minerais através de um modelo de elemento finito 3D do osso trabecular humano e calcularam a rigidez aparente destes modelos. Quando o modelo linear foi usado a distribuição mineral mudou ligeiramente a rigidez aparente, variando entre uma diminuição de 8% e um aumento de 4% comparados ao modelo uniforme. O modelo exponencial resultou na rigidez aparente aumentada até 20% no sentido do longo eixo principal. Uma fina camada mineralizada (28 μ m) e o osso altamente mineralizado resultaram na rigidez mais elevada e isto leva à reduções do risco da fratura. A distribuição mineral não uniforme nas trabéculas afeta as propriedades mecânicas do osso esponjoso e a rigidez do tecido. Usando um modelo de elemento finito, poderia melhorar incluindo a informação detalhada sobre a distribuição mineral dos modelos trabeculares.

Embora os estudos recentes do nanoindentação revelem a existência de variações substanciais no módulo de elasticidade, pouco é sabido a respeito dos efeitos biomecânicos de tais variações intra-espécimes. Jaasma *et al.*, (2002) utilizaram o modelo de elemento finito para investigar estes efeitos. Com informação de literatura limitada na distribuição espacial de intra-espécimes das variações no módulo tecidual, duas distribuições espaciais plausíveis foram avaliadas. Além disso, três espécimes (pescoço femoral humano, corpo vertebral humano, e tíbia proximal de bovinos) foram estudados para avaliar o papel da arquitetura trabecular. Os resultados indicaram que para todas as combinações do espécime/distribuição, o módulo aparente do espécime inteiro diminui não linearmente com coeficiente de variação crescente (COV) do módulo do tecido dentro do espécime. O módulo aparente diminuiu 4% enquanto que o módulo COV do tecido foi aumentado de 0% a 20% mas diminuiu por 7-24%, dependendo da suposta distribuição espacial, para um aumento no módulo COV do tecido de 20% a 50%. Para o carregamento compressivo ao limite elástico, o módulo crescente COV do tecido de 20% a 50% causou até um aumento de 28 dobras na quantidade de tecido falhado, dependendo da distribuição espacial suposta e da arquitetura trabecular. As variações intra-

espécimes no módulo tecidual, se grandes, podem ter efeitos apreciáveis na falha aparente trabecular do módulo.

Fan *et al.*, (2002) investigaram os efeitos da anisotropia elástica através de medidas por nanoindentação no osso cortical tibial humano. A nanoindentação foi conduzida em 12 sentidos diferentes em três planos principais para os ósteons e lamelas intersticiais. O módulo experimental do recorte foi encontrado para variar com sentido do recorte e mostrou a anisotropia óbvia (análise de variância a um critério, $P < 0,0001$), porque os módulos experimentais do recorte em um sentido específico podem ser determinados por todas as constantes elásticas do osso cortical, um modelo teórico complexo é requerido para analisar os resultados experimentais. Uma análise recentemente desenvolvida do recorte para as propriedades de materiais anisotrópicos foi usada para quantificar o módulo do recorte usando a matriz da rigidez do osso cortical tibial humano, que foi obtido dos estudos precedentes de ultra-som. Após permitir os efeitos da preparação de espécime (os espécimes desidratados na nanoindentação testados contra espécimes úmidos em testes de ultra-som) e as propriedades estruturais do osso (micro componentes diferentes com propriedades mecânicas diferentes), não houve nenhuma diferença estatística significativa entre o módulo experimental do recorte corrigido e o módulo do recorte correspondente (t-teste não pareado, $P > 0,5$). A variação do módulo do recorte correspondente que foi encontrada exibiu as mesmas tendências que os dados do módulo experimental do recorte corrigido. Estes resultados mostram que os efeitos da anisotropia em medidas por nanoindentação podem ser avaliados quantitativamente.

Kasiri; Taylor, (2008) aplicaram a teoria das distâncias críticas, em vários tipos de ossos, utilizando cargas concentradas tipo torção, flexão e tração pelo método de elementos finitos, e determinaram a carga necessária para romper o osso. Constataram que a distância crítica foi de 0,3 a 0,4 mm para todos os ossos estudados. O estresse crítico necessário para causar a ruptura foi calculado a partir de um fator constante $F= 1,33$ e relataram ainda que o resultado deste estudo deverá ser de grande valia nas cirurgias de correção de defeitos ósseos.

3 OBJETIVO

Avaliar o comportamento de reparo ósseo com biomateriais do tipo osso bovino e polímero de mamona por meio de testes de resistência à tração e módulo de elasticidade.

4 MATERIAL E MÉTODO

Foram utilizados dois biomateriais: osso bovino inorgânico medular micro granular (Gen-ox[®], Baumer S.A., Mogi Mirim, SP, Brasil, e o polímero de mamona, da Poliquil Araraquara Polímeros Químicos Ltda. Araraquara, SP, Brasil (Figura 01).

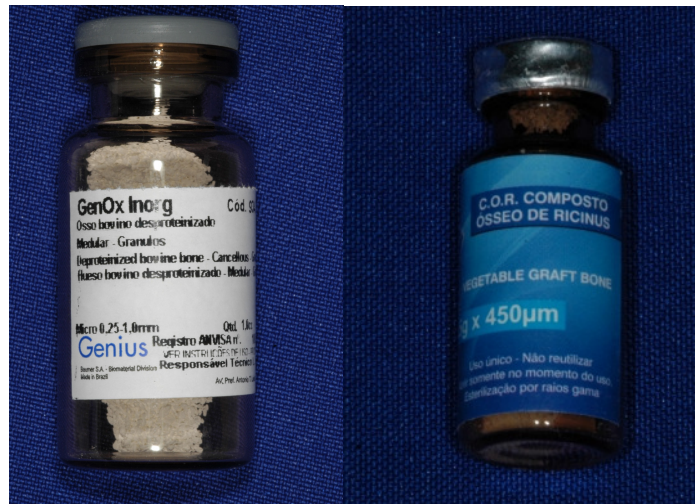


Figura 01a – Gen-ox[®] Inorgânico Microgranular (0,5 – 1,0mm), osso bovino desproteínizado medular em grânulos - Baumer S.A., Mogi Mirim, SP, Brasil, Registro Ministério da Saúde: 103.455.00001. e Figura 01b - Polímero vegetal extraído de “Ricinus Communis” Poliquil Araraquara Polímeros Químicos LTDA., Araraquara, SP, Brasil, Registro Ministério da Saúde: 1.03.056.9.0009

Foram utilizados 40 ratos albinos da linhagem *Wistar (Rattus norvegicus)*, machos adultos, com aproximadamente 250 a 300g, fornecidos pelo biotério central da Faculdade de Odontologia de Bauru (FOB/USP). Os animais foram utilizados para experimentos após 3 meses de vida, idade adulta dos mesmos. Foram aleatoriamente divididos em 4 grupos (n=10), sendo G1 e G2 (Figura 02), serviram como grupo controle e não receberam nenhum procedimento cirúrgico e nos grupos G3 e G4 (Figura 03), utilizou-se a técnica cirúrgica descrita por Pinto *et al*, (2000), para criação de defeito não crítico com 3mm na região da calvária. Os procedimentos experimentais foram aprovados pela Comissão de Ética no Ensino e Pesquisa em Animais – CEEPA - Proc.n^o 010/2006-FOB/USP, de acordo com a resolução 196, 1996 do CNS-Ministério da Saúde.

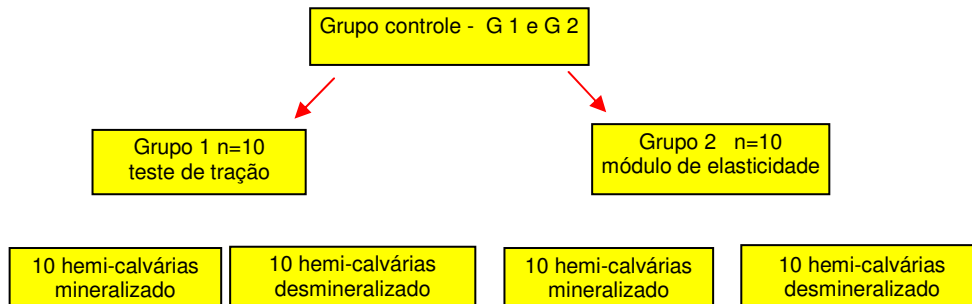


Figura 02 – Divisões e subdivisões do Grupo controle G1 e G2

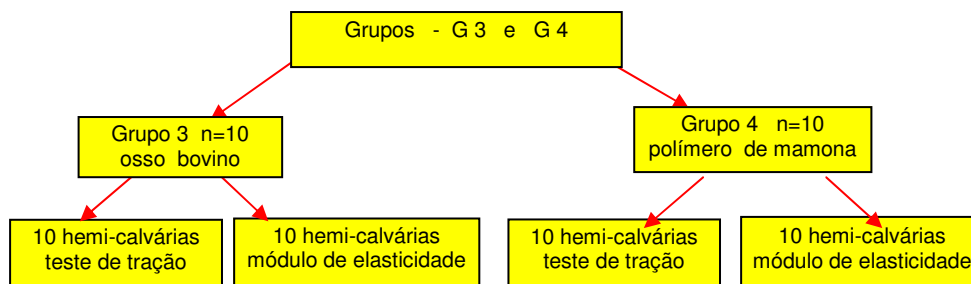


Figura 03 – Divisões e subdivisões dos grupos G3 e G4

Para confecção do defeito cirúrgico os animais foram anestesiados por via intraperitoneal, com cloridrato de Ketamina a 5% (Koning do Brasil Ltda, SP, Brasil), na dose de 80 mg/kg associada ao cloridrato de xilazina a 2% (Bayer A.S. SP, Brasil) na dose de 10mg/kg, somente após a obtenção do plano anestésico, constatada através do reflexo pupilar e do relaxamento muscular segundo protocolo utilizado por Karen *et al* (1998). Em todos os animais empregou-se a mesma sequência operatória de acordo com procedimento cirúrgico de criação de defeito não crítico utilizado por Alberius *et al.*, 1989, iniciada com a tricotomia da região frontoparietal, com o auxílio de uma lâmina de barbear estéril (Gillete® Brasil), e uma antisepsia vigorosa com álcool iodado a 2% (Povidine® Brasil)(figura 04). Em seguida, com bisturi nº 15 em cabo de bisturi nº3, foi realizada uma incisão em formato de meia-lua (figura 05), no tegumento que reveste a calota craniana, após divulsão com um auxílio de um destaca periósteo, os retalhos foram levantados expondo amplamente a cortical óssea da região. A seguir com a trefina cirúrgica de 3mm de diametro externo (Dentoflex) acoplado em um motor elétrico de baixa rotação e irrigação abundante e contínua com solução fisiológica (figura 06), foi realizada defeito não crítico nos ossos parietais, transpassando toda espessura da diploe e expondo a dura-máter. A seguir em cada grupo, o local foi preenchido com a mistura de coagulo resultante com os biomateriais: osso bovino e polímero de mamona, respectivamente. (Figura 07).

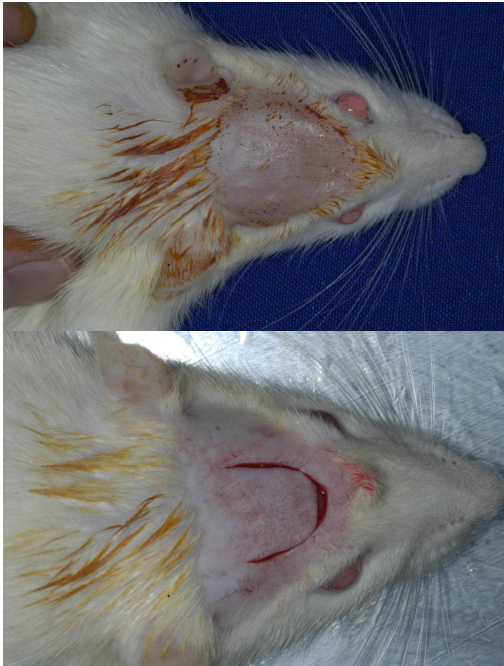


Figura 04 –Tricotomia na calvária do rato.

Figura 05 - incisão em formato de meia lua.

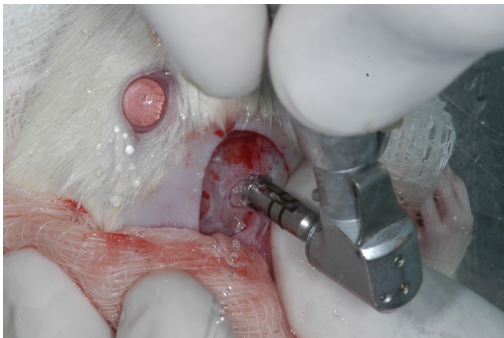


Figura 06 – defeito de 3mm com trefina

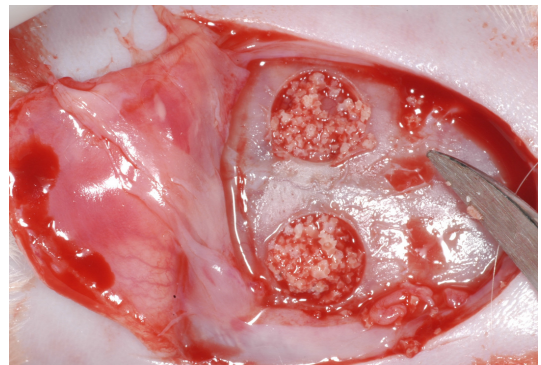


Figura 07- Preenchimento com biomaterial

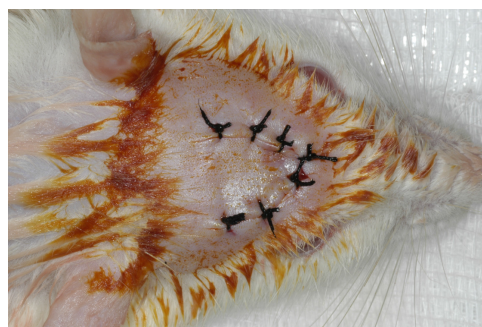

Figura 08 – Sutura por pontos simples

Imediatamente realizou-se a sutura por pontos simples com fios de seda 4-0 (Shalon[®], Brasil)(figura 08), os animais foram colocados em gaiolas individuais identificadas com o tipo de enxerto e mantidos com rígido controle de limpeza ambiental. Durante o pós-operatório não houve administração de medicamento via oral, apenas foi realizada limpeza da área cirúrgica com água oxigenada e curativo com solução iodada a 2%, durante a primeira semana, sendo que no

sétimo dia foram removidas as suturas. Os animais permaneceram alojados em suas gaiolas individuais, em condições normais de temperatura (24° C a 28° C), com iluminação e ventilação adequadas, com livre acesso à água e ração industrial própria para ratos (Nuvital® Brasil).

Seis meses após o procedimento de enxertia, tanto os animais do grupo controle (G1 e G2) quanto os animais do grupo cirúrgico (G3 e G4), foram submetidos à eutanásia em câmara de dióxido de carbono depois de anestesiados e após a tricotomia da região da calota craniana, com auxílio de uma lâmina de barbear, para melhor visualização da área a ser removida e com auxílio de uma serra de corte para ossos do Departamento de Anatomia da Faculdade de Odontologia de Bauru realizou-se a remoção da calvária por inteira, sendo dissecadas e cortadas com discos de aço em baixa rotação sob constante irrigação, deixando os espécimes com as dimensões de 12mm de comprimento, 4mm de largura e a área central do espécime com 1mm de largura por 0,5mm espessura, determinando uma secção transversal de 0,5mm² preparado para o teste mecânico, observando-se sempre a área das calvárias com o osso neoformado ao centro, onde foi realizado um preparo com a forma arredondada nas peças destinadas a teste de tração (Figura 09a), enquanto que para a obtenção do módulo de elasticidade o preparo central recebeu forma de ângulos vivos com 3mm de abertura para possibilitar a obtenção do tamanho inicial e final (Figura 09b). Após este procedimento, os espécimes foram armazenados em solução de Timol 4%, até a realização do teste.

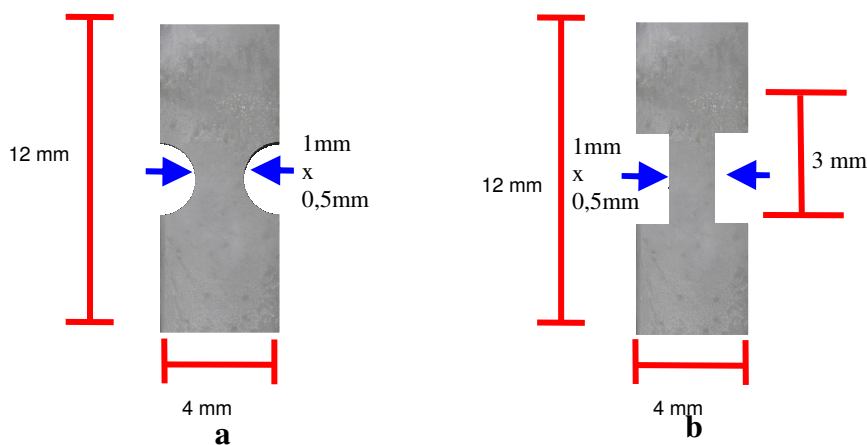


Figura 09a e 09b - esquema da calvária após dissecção e padronizado nas dimensões adequadas para teste mecânico (12x 4x 1 mm) com as setas demonstrando a região utilizada para mensuração da secção transversal (largura).

Para registrar o comportamento mecânico da calvária foi utilizado método de microtração empregado por Pashley *et al* 1999, que permite encontrar valores numéricos de resistência à tração e módulo de elasticidade. Foi utilizada uma máquina de tração Universal de teste Vitrodyne, modelo V1000 (Liveco Inc., Burlington, VT) que possibilita a fixação dos espécimes na própria máquina. Os espécimes foram fixados na máquina com auxílio de um adesivo à base de cianocrilato (Figura 10), segundo Sano *et al*, 1995, e submetidos ao ensaio de tração a uma velocidade de 1,0 mm/min.



Figura 10 – Espécime após ensaio de tração

A resistência à tração obteve-se a partir do valor de tensão máxima gerada para a fratura/rompimento do espécime, sendo o valor projetado em Quilograma (Kg), dividido pela área de secção transversal (mm²), que é obtida pela mensuração da largura X a espessura da área central do espécime e multiplicado por uma constante universal (0,0981) obtendo-se o valor de tensão máxima em Mega Pascal (MPa):

$$\text{Tensão : } \frac{\text{Tração (Kg)} \times 0,0981}{\text{Área (mm}^2\text{)}} = \text{MPa}$$

O módulo de elasticidade é determinado pelo mesmo teste de tração, porque a máquina fornece o quanto o espécime se deslocou até a fratura, juntamente com a tensão máxima gerada, possibilitando assim o cálculo do módulo de elasticidade através da seguinte fórmula.

$$E = \frac{T}{d} \quad E = \text{módulo de elasticidade (Mpa)}$$

$$d (\%) \quad T = \text{Tensão (Mpa)}$$

$$d = \text{deformação (\%)}$$

$$d = \frac{\Delta}{Li} = \frac{(Lf-Li) \times 100}{Li} \quad d = \text{deformação (\%) / Li=Tamanho inicial}$$

$$Li \quad Li \quad \Delta = \text{Variação comprimento final / Lf= Tamanho final.}$$

Parte dos espécimes (n=10) dos grupos G1 e G2 receberam tratamento especial para desmineralização, sendo que as peças foram previamente protegidas na suas extremidades com esmalte base de unha (Colorama, L'Oréal) para proteção contra o agente desmineralizante, para permitir que estas extremidades fossem fixadas através de presilhas na máquina de tração. Após a pintura das extremidades, os espécimes foram submersos em uma solução de EDTA de concentração de 10mol, por tempo médio de três dias. Para a avaliação da completa desmineralização foram realizadas tomadas radiográficas, que possibilitaram a visualização da presença ou não de restos de minerais. O teste tração dos espécimes desmineralizados foi realizado com uma modificação pela necessidade de submersão dos espécimes em caixa contendo água destilada (figura 11), para permitir a hidratação do espécime no momento do teste.

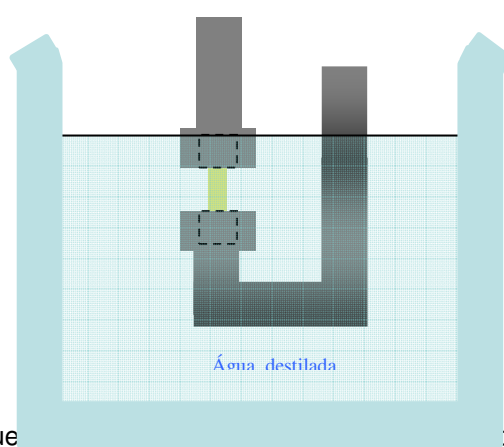


Figura 11 - Esquema de submersão de solução aquosa.

5 RESULTADOS

Análise estatística

Análise dos resultados: A comparação entre os grupos experimentais, em relação à resistência à tração e ao módulo de elasticidade, foi realizada por meio do teste não-paramétrico de Kruskal-Wallis, seguido pelo pós-teste de Student-Newman-Keuls, uma vez que os dados (para ambas as variáveis) não passaram no teste de normalidade. Os demais resultados das variáveis avaliadas neste estudo foram apresentados na forma de estatística descritiva ou na forma de tabelas e gráficos. A análise estatística foi realizada utilizando-se o "Software" SigmaStat, versão 2.0, considerando diferenças significativas quando o valor de "p" foi menor que 0,05, SHOTT (1990).

Os resultados referentes à resistência à tração do osso, para os diversos grupos experimentais, estão apresentados nas Tabelas de 1 a 4 e na Figura 12. A resistência à tração do osso para os grupos osso mineralizado, osso desmineralizado, Gen-Ox[®] e polímero de mamona, foi de $12,99 \pm 2,35$ MPa (média \pm desvio padrão da média), $1,17 \pm 0,18$ MPa, $0,72 \pm 0,21$ MPa e $1,12 \pm 0,48$ MPa, respectivamente. Na comparação entre os grupos experimentais houve diferença significativa entre eles, em relação à resistência à tração do osso (teste de Kruskal-Wallis, $p < 0,001$), sendo que a resistência do osso mineralizado foi significativamente maior do que a daquela observada para os grupos osso desmineralizado, Gen-Ox[®] e polímero de mamona. Além disso, a resistência do osso dos grupos osso desmineralizado e polímero de mamona, foi significativamente maior do que aquela observada para o grupo Gen-Ox[®] (pós-teste de Student-Newman-Keuls, $p < 0,05$).

Tabela 1: Valores individuais para cada espécime do grupo osso mineralizado frente ao teste de microtração, ilustrando a área da secção transversal (cm²), tensão máxima (KgF), tensão máxima sobre a área (KgF/cm²) e tensão (MPa).

Resistência à Tração - Osso mineralizado				
Espécimes	Área (cm²)	KgF	KgF/cm²	MPa
1	0,0051	0,67	131,99	12,94
2	0,0064	0,80	124,71	12,23
3	0,0042	0,68	163,03	15,98
4	0,0060	0,76	127,37	12,49
5	0,0062	0,77	123,55	12,11
6	0,0049	0,47	94,33	9,25
7	0,0047	0,67	142,13	13,93
8	0,0056	0,71	127,69	12,52
9	0,0065	0,73	112,04	10,98
10	0,0052	0,92	178,14	17,46

Tabela 2: Valores individuais para cada espécime do grupo osso desmineralizado frente ao teste de microtração, ilustrando a área da secção transversal (cm²), tensão máxima (KgF), tensão máxima sobre a área (KgF/cm²) e tensão (MPa).

Resistência à Tração - Osso desmineralizado				
Espécimes	Área (cm²)	KgF	KgF/cm²	MPa
1	0,0049	0,07	15,04	1,47
2	0,0059	0,07	12,53	1,23
3	0,0063	0,08	12,17	1,19
4	0,0066	0,07	11,19	1,10
5	0,0036	0,04	12,24	1,20
6	0,0058	0,08	13,12	1,29
7	0,0069	0,08	11,45	1,12
8	0,0035	0,05	13,28	1,30
9	0,0091	0,08	8,56	0,84
10	0,0064	0,06	9,54	0,94

Tabela 3: Valores individuais para cada espécime do grupo Gen-Ox[®] frente ao teste de microtração, ilustrando a área da secção transversal (cm²), tensão máxima (KgF), tensão máxima sobre a área (KgF/cm²) e tensão (MPa).

Resistência à Tração – Gen-Ox[®]				
Espécimes	Área (cm²)	KgF	KgF/cm²	MPa
1	0,0216	0,20	9,36	0,92
2	0,0182	0,18	10,12	0,99
3	0,0272	0,13	4,87	0,48
4	0,0269	0,16	6,06	0,59
5	0,0221	0,13	6,00	0,59
6	0,0274	0,29	10,51	1,03
7	0,0351	0,15	4,42	0,43
8	0,0289	0,22	7,48	0,73
9	0,0289	0,22	7,64	0,75
10	0,0351	0,25	7,13	0,70

Tabela 4: Valores individuais para cada espécime do grupo Polímero de Mamona frente ao teste de microtração, ilustrando a área da secção transversal (cm²), tensão máxima (KgF), tensão máxima sobre a área (KgF/cm²) e tensão (MPa).

Resistência à Tração – Polímero de mamona				
Espécimes	Área (cm ²)	KgF	KgF/cm ²	MPa
1	0,0404	0,22	5,45	0,53
2	0,0223	0,32	14,48	1,42
3	0,0339	0,31	9,07	0,89
4	0,0231	0,39	17,00	1,67
5	0,0440	0,18	4,11	0,40
6	0,0277	0,29	10,35	1,01
7	0,0384	0,35	9,20	0,90
8	0,0273	0,30	10,95	1,07
9	0,0095	0,13	14,00	1,37
10	0,0197	0,39	19,88	1,95

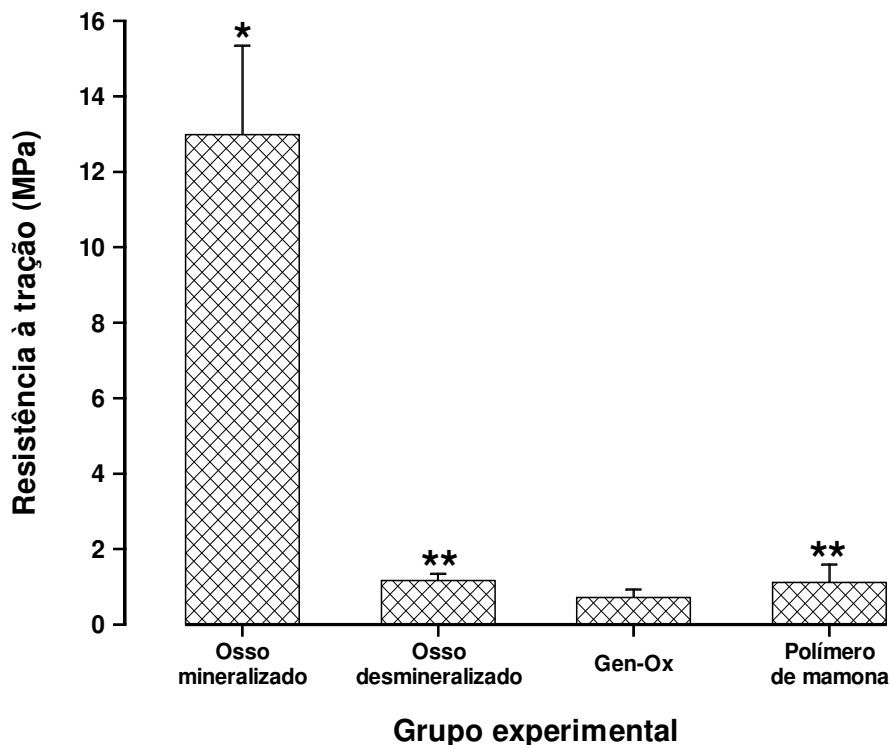


Figura 12: Gráfico ilustrando a resistência à tração do osso, de acordo com o grupo experimental. As colunas representam a média e as barras o desvio padrão da média. * Diferença significativa em relação aos demais grupos experimentais; **. Diferença significativa em relação ao grupo Gen-Ox® (Teste de Kruskal-Wallis, seguido pelo pós-teste de Student-Newman-Keuls).

O módulo de elasticidade do osso para os grupos osso mineralizado, osso desmineralizado, Gen-Ox[®] e polímero de mamona, foi de 128,51±19,48MPa, 4,31±1,64MPa, 4,27±1,77MPa e 3,67±3,47MPa, respectivamente. Na comparação entre os grupos experimentais houve diferença significativa entre eles, em relação ao módulo de elasticidade do osso (teste de Kruskal-Wallis, p<0,001), sendo que o módulo de elasticidade do osso mineralizado foi significativamente maior do que o daquele observado para os grupos osso desmineralizado, Gen-Ox[®] e polímero de mamona (pós-teste de Student-Newman-Keuls, p<0,05). Os resultados referentes ao módulo de elasticidade do osso, para os diversos grupos experimentais, estão apresentados nas Tabelas 5 a 8 e na Figura 13.

Tabela 5: Valores individuais para cada espécime do grupo osso desmineralizado frente ao teste de Módulo de Elasticidade, ilustrando o Módulo de Elasticidade (MPa), Tensão (MPa), Deformação (%) e a área de secção transversal (cm²).

Módulo de Elasticidade - Osso mineralizado				
Espécimes	Valor do módulo (MPa)	Tensão/Stress (MPa)	Deformação /Strain (%)	Área (cm²)
1	126,17	10,28	8,15	0,0029
2	137,30	10,88	7,93	0,0027
3	104,61	8,89	8,50	0,0031
4	173,03	11,28	6,52	0,0025
5	122,00	8,93	7,32	0,0037
6	119,63	9,81	8,20	0,0025
7	131,12	9,53	7,27	0,0023
8	114,62	11,35	9,90	0,0030
9	113,14	8,23	7,27	0,0026
10	143,42	11,14	7,77	0,0032

Tabela 6: Valores individuais para cada espécime do grupo osso desmineralizado frente ao teste de Módulo de Elasticidade, ilustrando o Módulo de Elasticidade (MPa), Tensão (MPa), Deformação (%) e a área de secção transversal (cm²).

Módulo de Elasticidade - Osso desmineralizado				
Espécimes	Valor do módulo (MPa)	Tensão/Stress (MPa)	Deformação /Strain (%)	Área (cm²)
1	5,84	1,30	22,32	0,0041
2	6,93	1,66	23,90	0,0061
3	2,49	1,00	40,10	0,0050
4	3,73	1,22	32,60	0,0052
5	5,40	1,30	24,00	0,0031
6	4,71	0,86	18,20	0,0048
7	2,34	0,40	17,27	0,0068
8	4,12	0,60	14,45	0,0042
9	2,09	0,31	14,80	0,0057
10	5,40	1,23	22,85	0,0033

Tabela 7: Valores individuais para cada espécime do grupo Gen-Ox[®] frente ao teste de Módulo de Elasticidade, ilustrando o Módulo de Elasticidade (MPa), Tensão (MPa), Deformação (%) e a área de secção transversal (cm²).

Módulo de Elasticidade – Gen-Ox[®]				
Espécimes	Valor do módulo (MPa)	Tensão/Stress (MPa)	Deformação/ Strain (%)	Área (cm²)
1	5,33	0,92	0,17	0,0216
2	4,77	0,99	0,21	0,0182
3	1,72	0,48	0,28	0,0272
4	2,83	0,59	0,21	0,0269
5	2,61	0,59	0,23	0,0221
6	2,81	1,03	0,37	0,0274
7	3,94	0,43	0,11	0,0351
8	7,27	0,73	0,10	0,0289
9	6,00	0,75	0,12	0,0289
10	5,39	0,70	0,13	0,0351

Tabela 8: Valores individuais para cada espécime do grupo Polímero de Mamona frente ao teste de Módulo de Elasticidade, ilustrando o Módulo de Elasticidade (MPa), Tensão (MPa), Deformação (%) e a área de secção transversal (cm²).

Módulo de Elasticidade – Polímero de Mamona				
Espécimes	Valor do módulo (MPa)	Tensão/Stress (MPa)	Deformação/Strain (%)	Área (cm²)
1	1,19	0,53	0,45	0,0404
2	3,88	1,42	0,37	0,0223
3	1,64	0,89	0,54	0,0339
4	2,79	1,67	0,60	0,0231
5	1,22	0,40	0,33	0,0440
6	2,65	1,01	0,38	0,0277
7	1,34	0,90	0,67	0,0384
8	1,96	1,07	0,55	0,0273
9	9,12	1,37	0,15	0,0095
10	10,87	1,95	0,18	0,0197

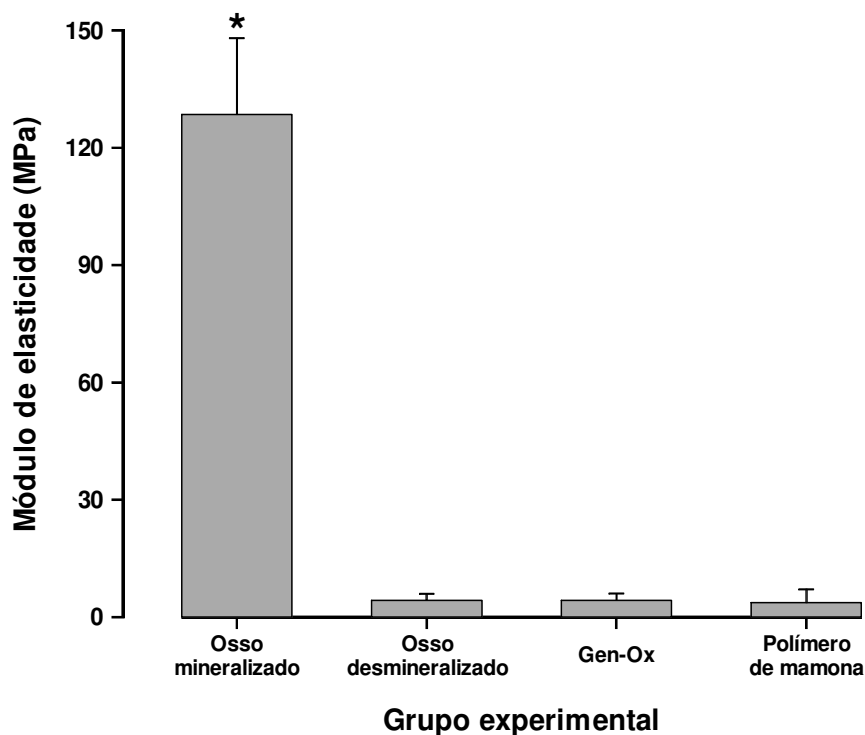


Figura 13: Gráfico ilustrando o módulo de elasticidade do osso, de acordo com o grupo experimental. As colunas representam a média e as barras o desvio padrão da média. * Diferença significativa em relação aos demais grupos experimentais (teste de Kruskal-Wallis seguido pelo pós-teste de Student-Newman-Keuls).

6 DISCUSSÃO

A perda do elemento dentário pode desencadear um processo fisiológico de reabsorção óssea alveolar. Esta taxa de reabsorção é bem definida na revisão de literatura para humanos, bem como em animais de laboratório, variando entre a maxila e mandíbula devido a vários fatores sistêmicos (diabetes melitus, osteoporose, doenças sanguíneas) (SCHEER; BOYNE 1987, HOWELL *et al.*, 1998, BRENSTEIN *et al.*, 2006).

A partir da utilização do titânio como material para confecção de implantes osseointegrados, houve um grande incremento no tratamento reabilitador de pacientes total ou parcialmente desdentados. Para a colocação destes implantes há necessidade de uma quantidade adequada de tecido ósseo local, tanto em altura como em espessura para que possa receber o implante e posteriormente uma prótese. Devido ao processo fisiológico de reabsorção óssea pós exodontia, uma alternativa para contornar esse problema, é a inserção de biomateriais nestes alvéolos, visando não só a manutenção deste tecido ósseo (tanto em altura quanto em espessura), mas também a reposição das reabsorções já ocorridas (SCHEER; BOYNE, 1987, BONACHELA *et al.*, 1992, BECKER *et al.*, 1994, DIES *et al.*, 1996, HOWELL *et al.*, 1997, LEKOVIC *et al.*, 1998, SMUKLER *et al.*, 1999, ARTZI *et al.*, 2000, FISCHER *et al.*, 2004, VON ARX; BUSER, 2006, BOËCK-NETO *et al.*, 2009).

A região anatômica escolhida para a realização do defeito não crítico foi a calvária do rato por ser esse osso embriologicamente e morfologicamente semelhante aos ossos membranosos da face e anatomicamente por se constituir em duas tábuas corticais que delimitam a região medular central, semelhante ao osso alveolar, opção esta de acordo com os trabalhos realizados por DUPOIRIEUX *et al.*, (2001).

A intenção de se avaliar a capacidade de resistência à tração e módulo de elasticidade do osso neoformado após enxerto com os biomateriais, foi devido à ausência de estudos biomecânicos desse tipo de osso, principalmente com a

utilização do polímero de mamona. Esta pesquisa buscou amparo científico na literatura existente que avaliaram outros biomateriais como: (BMPs) LEE *et al.*, 2003 FERREIRA *et al.*, 2004, HAN *et al.*, 2005, JUNG *et al.*: (polímeros) FERRERIA *et al.*, 2004, FOWLER *et al.*, 2002, FRANCIS *et al.*, 2003, LEE *et al.*, 2003, RUPPRECHT *et al.*, 2003, VERHEGGEN;MERTEN,2001; (xenoenxertos) TAMINI *et al.*, 2006); (membranas) TAMURA *et al.*, 2005; (aloenxertos) GLOWACKI *et al.*, 1981 e (PRP) PRYOR *et al.*, 2006.

Para a análise do comportamento biomecânico do osso neoformado, a metodologia utilizada foi a microtração, que permite encontrar valores numéricos de resistência à tração e módulo de elasticidade. O método de microtração, aplicado ao teste de resistência de união entre materiais odontológicos e a estrutura dental, foi pioneiramente descrito por SANO *et al.*, 1994. O conceito e o teste em si, já foram empregados anteriormente para se testar propriedades mecânicas do osso (RHO *et al.*,1997). Embora pareça complexo em sua configuração, aparentemente inaplicável às condições disponíveis nos laboratórios, o conceito e mecânica do teste são verdadeiramente simples, adotando a mecânica fundamental do teste de tração convencional e adaptando-se as extremidades fixa e móvel da máquina de ensaios para a fixação de um espécime de dimensões reduzidas.

O método de microtração pode ser empregado para avaliação das propriedades mecânicas de substratos como a dentina (SANO *et al.*,1994), e propriedades mecânicas ósseas (RHO *et al.*,1997). É fundamental entender que a microtração é um método e não um fim, podendo ser adaptado às necessidades de investigação das respectivas hipóteses experimentais levantadas no estudo, desde que as adaptações não comprometam os princípios mecânicos fundamentais do teste. As possibilidades do método de microtração são inúmeras e incluem vantagens como a utilização de animais com estruturas ósseas reduzidas sem a necessidade de uma grande quantidade de animais ou da avaliação em humanos que seria de grande dificuldade devido aos problemas éticos.

A literatura apresenta vários resultados mecânicos de ossos, porém, no caso da calvária de ratos inexistem pesquisas anteriores para comparação a este trabalho. O importante é salientar que ao se analisar o resultado de resistência à tração deste trabalho, permite observar que o osso mineralizado (12,99MPa) possui um valor maior que os demais grupos, sendo o osso desmineralizado (1,17±0,18MPa), o Gen-Ox[®] (0,72±0,21MPa), e o polímero de mamona

(1,12±0,48MPa). O resultado do osso mineralizado provavelmente deve-se à presença de grande quantidade de mineral, fato este de acordo com os resultados na literatura onde se compara osso cortical e medular (BURSTEIN et al., 1976).

Para o grupo de osso desmineralizado é sabido que sua composição é somente de fibras colágenas podendo levar a uma análise de valores com osso trabecular, o qual na sua composição possui uma grande quantidade de colágeno e poucas estruturas minerais. Embora ocorram estas semelhanças suas estruturas são diferentes, limitando as suas comparações. Esta reflexão é plausível de ser analisada, pois não existem na literatura trabalhos que reforcem comparativamente resultados de osso desmineralizados, quando submetidos a testes de tração.

Os testes mais utilizados para avaliação do módulo de elasticidade de osso são: (microtração) RHO *et al.*, 1997; (nanoidentação) FAN *et al.* 2002, RHO *et al.*, 1997, RHO; PHARR, 1999, TURNER *et al.*, 1999, ZYSSET *et al.*, 1999; (compressão) - FAN *et al.*, 2002, RHO *et al.*, 1997, RHO; PHARR, 1999, TURNER *et al.*, ZYSSET *et al.*, 1999; (microscopia acústica) TURNER *et al.*, 1999; (elemento finito/imagens tridimensionais) BECK *et al.*, 1997, JAASMA *et al.*, 2002, VAN DER LINDEN *et al.*, 2001).

O módulo de elasticidade obtido por microtração neste trabalho foi de: 128,51±19,48 MPa para o grupo mineralizado; 4,31±1,64MPa para o grupo desmineralizado; 4,27±1,77 MPa para o grupo Gen-Ox e 3,67±3,47 MPa para o grupo polímero de mamona. A análise destes resultados quando comparados com os encontrados na literatura, deixa evidente grande diferença entre os valores obtidos, devido a vários fatores, tais como: tipo de modelo experimental utilizado, já que na sua grande maioria, foram trabalhos na área (médica/ortopedia) e realizados em cadáveres, (BECK *et al.*, 1997, FAN *et al.*, 2002, RHO *et al.*, 1997, RHO; PHARR, 1999, TURNER *et al.*, 1999, VAN RIETBERGEN *et al.*, 1995, ZYSSET *et al.*, 1999); ou osso de bovinos (JAASMA *et al.*, 2002), pois o foco daquelas pesquisas era a verificação da resistência à fadiga em ossos longos e em áreas reparadas após fraturas. No caso desta pesquisa, o objetivo foi avaliar e comparar o módulo de elasticidade e resistência à tração em modelos experimentais com utilização de biomateriais mais representativos na área odontológica, principalmente na área de enxertos para implantodontia.

Inicialmente, ao observar a região óssea que recebeu o enxerto, foi possível verificar que tanto o osso bovino como o polímero de mamona utilizados comportaram-se como material biodegradável, osteocondutor, bioinerte. Biodegradável por que durante a permanência no sítio cirúrgico foram substituídos por osso neoformado na medida que eram lentamente reabsorvidos. Bioinertes, por que permaneceram no leito cirúrgico evitando a invasão do tecido fibroso e osteocondutor por permitir e orientar o crescimento de tecido ósseo preenchendo o defeito cirúrgico criado. Esta constatação está de acordo os resultados obtidos por LEONEL *et al* (2004).

Os ensaios biomecânicos realizados e os resultados obtidos mostraram que na comparação entre os grupos experimentais houve diferença significativa entre eles, em relação à resistência à tração do osso (teste de Kruskal-Wallis, $p < 0,001$), sendo que a resistência do osso mineralizado foi significativamente maior do que aquela que foi observada nos demais grupos.

Quando analisada a resistência à tração do grupo que recebeu enxertos com polímero de mamona, verificou-se que foi significativamente maior a capacidade de resistir ao esforço do que aquela observada no grupo que recebeu enxerto com osso bovino (pós-teste de Student-Newman-Keuls, $p < 0,05$).

Na comparação entre os grupos experimentais houve diferença significativa entre eles, em relação ao módulo de elasticidade do osso (teste de Kruskal-Wallis, $p < 0,001$), sendo o módulo de elasticidade do osso mineralizado significativamente maior que o observado para os grupos osso desmineralizado, osso bovino e polímero de mamona (pós-teste de Student-Newman-Keuls, $p < 0,05$). Na comparação entre os biomateriais, polímero de mamona e osso bovino, não houve diferença estatisticamente significante entre ambos.

Dentre outras vantagens o polímero de mamona possui abundância na natureza, é de tecnologia brasileira e menor custo de produção e comercialização, sendo um produto bastante promissor para futura utilização em larga escala pelo serviço de saúde pública. Contudo torna-se necessário afirmar a necessidade de novos estudos para sedimentar os conhecimentos e as potencialidades deste material.

7 CONCLUSÃO

Os testes de propriedades mecânicas permitem afirmar que:

A – Resistência à tração

- O osso neoformado a partir do enxerto com polímero de mamona, mostrou superior resistência à tração (1,2 Mpa), em comparação ao derivado do osso bovino (0,72 MPa).

B– Módulo de elasticidade

- Quanto ao módulo de elasticidade, os enxertos com osso bovino e polímero de mamona foram estatisticamente semelhantes.

REFERÊNCIA BIBLIOGRÁFICA

Alberius P, Klinge B, Isaksson S. Management of craniotomy in young rabbits. *Lab Anim.*,1989; 23 (1):70-72.

Artzi Z, Tal H, Dayan D. Porous bovine bone mineral in healing of human extraction sockets. Part 1: Histomorphometric evaluation at 9 months. *J. Periodontol.* 2000; 71:1015-23.

Artzi Z, Tal H, Dayan D. Porous bovine bone mineral in healing of human extraction sockets. Part 2: Histochemical observations at 9 months. *J. Periodontol.* 2001; 72:152-9.

Beck JD, Canfield BL, Haddock SM, Chen TJ, Kothari M, Keaveny TM. Three-dimensional imaging of trabecular bone using the computer numerically controlled milling technique. *Bone.* 1997; 21:281-287.

Becker W, Becker BE, Caffesse R. A comparison of demineralized freeze-dried bone and autologous bone to induce bone formation in human extraction sockets. J. Periodontol. 1994; 65:1128-33.

Becker W. Tratamento de pequenos defeitos adjacentes aos implantes orais com vários biomateriais. Periodontologia 2000. 2004;22(3):26-36.

Boëck-Neto RJ, Artese L, Pettrelli A, Shilbli JA, Perrotti V, Piccirilli M., Marcantonio Jr. E. VEGF an MVD expression in sinus augmentation with autologous bone and several graft materials. Oral Diseases. 2009;15,148-154

OBSERVAÇÃO: Formatação de acordo a International Committee of Medical Journal Editors (Vancouver Style) Grupo Vancouver.

Bonachela WC, Molo JR, Taga EM, Granjeiro JM. Manutenção do rebordo alveolar com hidroxiapatita microgranular. Rev. Gaúcha Odont. 1992;40:212-4.

Bosch C, Melsen B, Vargervik K. Importance of the critical-size bone defect in testing bone-regenerating materials. J Craniofac Surg. 1998;9(4):310-6.

Brandão AC, Brentegani LG, Novaes Júnior AB, Grisi MF, Souza SL, Taba Júnior M, Salata LA. Histomorphometric analysis of rat alveolar wound healing with hydroxyapatite alone or associated to BMPs. Braz. Dent. J. 2002;13:147-54.

Brenstein S, Cooket J, Fotex P, Wong H. Vertical bone augmentation: Where are now? Implant Dentistry. 2006;15:219-227

Bucholz RW. Nonallograft osteoconductive bone graft substitutes. Clin.Orthop.Relat. Res. 2002;395:44-52.

Burg KJ, Poorter S, Kellan JF. Biomaterial developments for bone tissue engineering. Biomaterials. 2000;21(23):2347-59.

Burstein AH, Reilly DT, Martens M. Aging of bone tissue: mechanical properties. J Bone Surg Am. 1976;58:82-86

Calixto RFE, Teófilo JM, Brentegani LG, Carvalho TLL. Implante de um floclado de resina de mamona em alvéolo dental de rato. Pesqui. Odontol.Bras. 2001;15(3):257-262.

Camargo PM, Lekovic V, Weinlaender M, Mkklokkevold PR, Kenney B, Dimitrijevic CB, Nedic M, Jancovic S, Orsini M. Influence of bioactive glass on changes in alveolar process dimensions after exodontia. Oral Surg. Oral Med. Oral Pathol. Oral Radiol. Endod. 2000;90:581-6.

Carvalho PP. Revisão e proposta de nomenclatura para os biomateriais. Implant News, 2004;1(3) 76-92.

Cavaliéri I. Estudo do processo de reparação óssea entre os implantes de polímero

de mamona, resina acrílica termicamente ativada e cimento ósseo, em tibia de coelhos. 2000 - 108p. TESE (Mestrado) Faculdade de Odontologia de São José dos Campos - UNESP, São José dos Campos,

Cordiloli MAG, Pustiglioni FE, Georgetti MAP. Reparação óssea alveolar pós exodontia em cães, com e sem uso de membrana de PTFE-e – análise histológica. Rev. Pós Grad. 2000;7:320-7

De Kok IJ, Drapeau S, KYoung R, Cooper LF. Evaluation of mesenchymal cells following implantation in alveolar sockets: a canine safety study. Int J Oral Maxillofac. Implants. 2005;20:511-518.

- Derks P, Nigg AL, Bosman FT. Immunolocalization and quantification of noncollagenous bone matrix proteins in methylmethacrylate-embedded adult human bone in combination with histomorphometry. *Bone* 1998;22:367-373
- Denissen H, Montanari C, Martinetti R, Van Lingen A, Van den Hooff A. Alveolar bone response to submerged bisphosphonate-complexed hydroxyapatite implants. *J. Periodontol.* 2000;71:279-85.
- Dies F, Etienne D, Abboud NB, Ouhayoun JP. Bone regeneration in extraction sites after immediate placement of an e-PTFE membrane with or without a biomaterial. report on 12 consecutive cases. *Clin Oral Implants Res.* 1996;7(3):277-85
- Dumas A, Christine GA, Mabilieu G, Massin P, Hubert L, Michel FB, Chappard D. The influence of process for the purification of human bone allograft on the matrix surface and cytocompatibility. *Biomaterials*, 2006; 27(23) 4204-4211.
- Dupoirieux L, Pourquier D, Picot MC, Neves M. Comparative study of three different membranes for guided bone regeneration of rat cranial defects. *Int. J. Oral Maxillofac. Surg.* 2001;30:58-62.
- Ellis III E,; Sinn DP, Use of homologous bone in maxillofacial surgery. *J.Oral Maxillofac. Surg.* Philadelphia, 1993. 51(11)1181-1193.
- Ereno D. Engenharia de materiais - próteses de mamona. *Pesqui. Fapesp.* 2003;91:66-71.
- Fan Z, Swadener JG, Rho JY, Roy ME, Pharr GM. Anisotropic properties of human tibial cortical bone as measured by nanoindentation. *J Orthop Res.* 2002;20:806-810.
- Ferreira GR, Cestari TM, Granjeiro JM, Taga R. Lack of repair of rat skull critical size defect treated with bovine morphometric protein bound to microgranular bioabsorbable hydroxyapatite. *Braz Dent J.* 2004;15:175-180.
- Fisher JP, Lalani Z, Bossano CM, Brey EM, Demian N, Johnston CM. Effect of biomaterial properties on bone healing in a rabbit tooth extraction socket model. *J Biomed Mater Res.* 2004;68(3):428-38.
- Fowler EB, Cuenin MF, Hokett SD, et al. Evaluation of pluronic polyols as carriers

for grafting materials: study in rat calvaria defects. *J Periodontol.* 2002;73:191-197.

Francis PO, McPherson JC, Cuenin MF, et al. Evaluation of a novel alloplast for osseous regeneration in the rat calvarial model. *J Periodontol.* 2003;74:1023-1031.

Froum S, Cho SC, Rosemberg E, Rohere M, Tarnow D. Histological comparison of healing extraction sockets implanted with bioactive glass or demineralized freeze-dried bone allograft: a pilot study. *J. Periodontol.* 2002; 73:94-102.

GARG AK. Aumento do seio maxilar através de enxerto para colocação de implantes dentários: anatomia, fisiologia e procedimentos. *Implant Dentistry.* 2000;9(6):17-23.

Gauthier O, Boix D, Grimandi G, Aguado E, Bouler JM, Weiss P, Daculsi G. A new injectable calcium phosphate biomaterial for immediate bone filling of sockets: a preliminary study in dogs. *J. Periodontol.* 1999;70:375-83.

Glowacki J, Altobelli D, Mulliken JB. Fate of mineralized and demineralized osseous implants in cranial defects. *Calcif Tissue Int.* 1981;33:71-76.

Han DK, Kim CS, Jung UW, et al. Effect of a fibrin-fibronectin sealing system as a carrier for recombinant human bone morphogenetic protein-4 on bone formation in rat calvarial defects. *J Periodontol.* 2005;76:2216-2222.

Herculani PP, Cestari TM, Taga EM, Taga R. Tratamento de defeito ósseo perene em calvária de cobaia com membrana de cortical óssea bovina liofilizada associada ou não a enxerto ósseo bovino desmineralizada. *Rev. bras. Implant.* 2000;6(2):7-14.

Howell TH, Fiorellini J, Jones A, et al. A feasibility study evaluating rhBMP-2/absorbable collagen sponge device for local alveolar ridge preservation or augmentation. *Int J Periodontics Restorative Dent.* 1997;17:124-139.

Hunt DR, Jovanovic SA. Autogenous bone harvesting: a chin graft technique for particulate and monocortical bone blocks. *Int J Periodontics Restorative Dent.* 1999;19(2):165-73.

Jaasma MJ, Bayraktar HH, Niebur GL, Keaveny TM. Biomechanical effects of intraspecimen variations in tissue modulus for trabecular Bone. J Biomech. 2002;35:237-246.

Jung UW, Choi SY, Pang EK, Kim CS, Choi SH, Cho KS. The effect of varying the particle size of beta tricalcium phosphate carrier of recombinant human bone morphogenetic protein-4 on bone formation in rat calvarial defects. J Periodontol. 2006;77:765-772.

Karageogiou V, Kaplan D. Porosity of 3D biomaterial scaffolds and osteogenesis. Biomaterials 2005, 2.

Karen H, Medina L, Homes DD. Clinical Laboratory Animal Medicine an Introduction. 1998. Second Edition. Iowa State University Press/Ames. Chapter II. p.41

Kasiri S, Taylor D. A critical distance study of stress concentrations in bone. Journal of Biomechanics. 2008;41(3):603-9.

Kneser U, Schaefer DJ, Polykandriotis E, Horch RE. Tissue engineering of bone, the reconstructive surgeon's point of view. Journal of Cellular and Molecular Medicine. 2006;10(1):7-19.

Koning Jr. B, Forger SE, Mascaro MB, Beck TJ. Biocompatibility of the castor bean inserted into the alveolar bone of the dog. AnatAnaz. 1999;181(6):581-584.

Lee YM, Nam SH, Seol YJ, et al. Enhanced bone augmentation by controlled release of recombinant human bone morphogenetic protein-2 from bioabsorbable membranes. J Periodontol. 2003;74:865-872.

Lekovic V, Camargo PM, Klokkevold PR, Weinlaender M, Kenney B, Dimitrijevic B, Nedic M. Preservation of alveolar bone in extraction sockets using bioabsorbable membranes. J. Periodontol. 1998;69:1044.

Leonel ECF, Andrade Sobrinho J, Oliveira Ramalho LT, Porciúna HF, Manglilli R. A ação do polímero de mamona durante a neoformação óssea. Acta Cir. Bras. 2004;19(4):342-350..

Lindhe J. Tratado de Periodontia Clínica e Implantologia Oral, 3ª edição, Ed. Guanabara Koogan, 1999.

Majzoub Z, Berengo M, Giardino R, Aldini NN, Cordioli G. Role of intramarrow penetration in osseous repair: a pilot study in the rabbit calvaria. J Periodontol. 1999;70:1501–1510.

Marins LV, et al. Radiographic and histological study of perennial bone defect repair in rat calvaria after treatment with blocks of porous bovine organic graft material. J. Appl. Oral Sci., Mar 2004;12(1):62-69.

Marx RE, Garg AK. A estrutura óssea, o metabolismo e a fisiologia: seu impacto na implantodontia dentária. Implant Dentistry ,2000; 5,(1)15-25.

Moore WR, Graves SE, BAIN GI. Synthetic bone graft substitutes. Anz J.Surg. 2001;71:354-361.

Norton MR, Odell EW, Thompson ID, Cook RJ. Efficacy of bovine bone mineral for alveolar augmentation: a human histologic study. Clin Oral Implants Res. 2003;14(6):775-83.

Oreffo RO, Triffitt JT. Future potentials for using osteogenic stem cells and biomaterials in orthopedics. Bone. 1999;25 (2 Suppl):5S-9S.

Pang EK, Paik JW, Kim SK, et al. Effects of chitosan on human periodontal ligament fibroblasts in vitro and on bone formation in rat calvarial defects. J Periodontol. 2005;76:1526-1533.

Pashley DH, Carvalho RM, Sano H, Nakajima M, Yoshiyama M, Shono Y. The microtensile bond test: A review. J.Adhes Dent 1999;1:299-309.

Perri de Carvalho AC, Okamoto T, Garcia Jr. IR. Empregos de membrana de teflon para a reparação guiada em exodontia. Rev. Gaúcha Odont. 1998;3:127-31.

Pinto LP, Brosco HB, Taga R, Taga EM. Regeneração óssea guiada de alvéolos de extração dentária: Porque fazê-la? Rev. Bras. Implant. 2000;9-12.

Poehling S, Pippig SD, Hellerbrand K, Siedler M, Schutz A, Dony C. Superior effect of MD05, beta-tricalcium phosphate coated with recombinant human growth/differentiation factor-5, compared to conventional bone substitutes in the rat calvarial defect model. J Periodontol. 2006;77:1582-1590.

Pryor ME, Susin C, Wikesjo UM. Validity of radiographic evaluations of bone formation in a rat calvaria osteotomy defect model. J Clin Periodontol. 2006;33:455-460.

Restrepo LL, Marzola C, Consolaro A, Costa Pereira AA, Toledo Filho JL, Aandreo JC. Avaliação de implantes de osso bovino liofilizado "Osseobondo" e membrana reabsorvível de osso bovino liofilizado. Rev Bras Implant. 1998;4:8.

Rho JY., Flaitz D, Swarnakar V, Acharya RS. The characterization of broadband ultrasound attenuation and fractal analysis by biomechanical properties. Bone. 1997;20:497-504.

Rho JY, Pharr GM. Effects of drying on the mechanical properties of bovine femur measured by nanoindentation. J Mater Sci Mater Med. 1999;10:485-488.

Rupprecht S, Merten HA, Kessler P, Wiltfang J. Hydroxyapatite cement (BoneSource) for repair of critical sized calvarian defects--an experimental study. J Craniomaxillofac Surg. 2003;31:149-153.

Sano H, Shono T, Sonoda H, et al. Relationship between surface area for adhesion and tensile bond strength--evaluation of a micro-tensile bond test. Dent Mater. 1994;10:236-240.

Sano H, Takatsu T, Ciucchi B, Russell CM, Pashley DH. Tensile properties of resin-infiltrated demineralized human dentin. J Dent Res. 1995;74:1093-1102.

Scheer PM, Boyne PJ. Maintenance of alveolar bone through implantation of bone graft substitutes in tooth extraction sockets. *JADA*.1987;114(5):594-597.

Seldin ED. A radiographic model for cortical bone. A study of physical properties of human femoral samples. *Acta Orthop. Scand. Suppl.* 1965;83:1-77.

Shott S. *Statistics for health professionals*. London: W.B. Saunders Company, 1990.

Smukler H, Landi L, Setayesh R. Histomorphometric evaluation of extraction sockets and deficient alveolar ridges treated with allograft and barrier membrane: a pilot study. *Int. J. Oral Maxillofac. Implant.* 1999;3:407-15.

Tal H. Autogenous masticatory mucosal grafts in extraction socket seal procedures: a comparison between sockets grafted with demineralized freeze-dried bone deproteinized bovine bone mineral. *Clin. Oral Implan. Res.* 1999;10:289-96.

Tamimi FM, Torres J, Tresguerres I, Clemente C, Lopez-Cabarcos E, Blanco LJ. Bone augmentation in rabbit calvariae: comparative study between Bio-Oss and a novel beta-TCP/DCPD granulate. *J Clin Periodontol.* 2006;33:922-928.

Tamura T, Fukase Y, Goke E, et al. Three-dimensional evaluation for augmented bone using guided bone regeneration. *J Periodontal Res.* 2005;40:269-276.

Thompson DM. Extraction site – Foundation for restorative excellence. *Compend. Contin. Educ. Dent.* 1999;2(20).

Turner CH, Rho J, Takano Y, Tsui TY, Pharr GM. The elastic properties of trabecular and cortical bone tissues are similar: results from two microscopic measurement techniques. *J Biomech.* 1999;32:437-441.

Turek SL. *Ortopedia: principios e sua aplicação*. Vol.1, 4a.ed. São Paulo: Editoria Manole Ltda. 1991.

Van Der Linden JC, Verhaar JA, Weinans H. A three-dimensional simulation of age-related remodeling in trabecular bone. *J Bone Miner Res.* 2001;16:688-696.

Van Rietbergen B, Weinans H, Huiskes R, Odgaard A. A new method to determine trabecular bone elastic properties and loading using micromechanical finite-element models. *J Biomech.* 1995;28:69-81.

Verheggen R, Merten HA. Correction of skull defects using hydroxyapatite cement (HAC)--evidence derived from animal experiments and clinical experience. *Acta Neurochir (Wien).* 2001;143:919-926.

Von Arx T, Buser D. Horizontal ridge augmentation using autogenous block grafts and the guided bone regeneration technique with collagen membranes: a clinical study with 42 patients. *Clinical Oral Implants Research.* 2006;17(4): 359-66.

Wenz B, Oesch B, Horst M. Analysis of the of transmitting bovine spongiform encephalopathy through bone grafts derived from bovine bone. *Biomaterials.* 2001;22:1599-606.

Yamamoto TT, Kawakami M, Sakuda M. Defects of the rat premaxilla as a model of alveolar clefts for testing bone-inductive agents. *J Oral Maxillofac Surg., Philadelphia.* 1983;51(8):887-891.

Yu D, Li Q, Mu X, Chang T, Xiong Z. Bone regeneration of critical calvarial defect in goat model by PLGA/TCP/rhBMP-2 scaffolds prepared by low-temperature rapid-prototyping technology. *Int. J. Oral Maxillofac. Surg.* 2008;37:929-934.

Zysset PK, Guo XE, Hoffler CE, Moore KE, Goldstein SA. Elastic modulus and hardness of cortical and trabecular bone lamellae measured by nanoindentation in the human femur. *J Biomech.* 1999;32:1005-1012.

Livros Grátis

(<http://www.livrosgratis.com.br>)

Milhares de Livros para Download:

[Baixar livros de Administração](#)

[Baixar livros de Agronomia](#)

[Baixar livros de Arquitetura](#)

[Baixar livros de Artes](#)

[Baixar livros de Astronomia](#)

[Baixar livros de Biologia Geral](#)

[Baixar livros de Ciência da Computação](#)

[Baixar livros de Ciência da Informação](#)

[Baixar livros de Ciência Política](#)

[Baixar livros de Ciências da Saúde](#)

[Baixar livros de Comunicação](#)

[Baixar livros do Conselho Nacional de Educação - CNE](#)

[Baixar livros de Defesa civil](#)

[Baixar livros de Direito](#)

[Baixar livros de Direitos humanos](#)

[Baixar livros de Economia](#)

[Baixar livros de Economia Doméstica](#)

[Baixar livros de Educação](#)

[Baixar livros de Educação - Trânsito](#)

[Baixar livros de Educação Física](#)

[Baixar livros de Engenharia Aeroespacial](#)

[Baixar livros de Farmácia](#)

[Baixar livros de Filosofia](#)

[Baixar livros de Física](#)

[Baixar livros de Geociências](#)

[Baixar livros de Geografia](#)

[Baixar livros de História](#)

[Baixar livros de Línguas](#)

[Baixar livros de Literatura](#)
[Baixar livros de Literatura de Cordel](#)
[Baixar livros de Literatura Infantil](#)
[Baixar livros de Matemática](#)
[Baixar livros de Medicina](#)
[Baixar livros de Medicina Veterinária](#)
[Baixar livros de Meio Ambiente](#)
[Baixar livros de Meteorologia](#)
[Baixar Monografias e TCC](#)
[Baixar livros Multidisciplinar](#)
[Baixar livros de Música](#)
[Baixar livros de Psicologia](#)
[Baixar livros de Química](#)
[Baixar livros de Saúde Coletiva](#)
[Baixar livros de Serviço Social](#)
[Baixar livros de Sociologia](#)
[Baixar livros de Teologia](#)
[Baixar livros de Trabalho](#)
[Baixar livros de Turismo](#)